

Limfoscintigrafija limfnog čvora "čuvara" kod melanoma

Nimac, Stjepan

Master's thesis / Diplomski rad

2021

Degree Grantor / Ustanova koja je dodijelila akademski / stručni stupanj: **University of Zagreb, School of Medicine / Sveučilište u Zagrebu, Medicinski fakultet**

Permanent link / Trajna poveznica: <https://um.nsk.hr/um:nbn:hr:105:807910>

Rights / Prava: [In copyright](#)/[Zaštićeno autorskim pravom.](#)

Download date / Datum preuzimanja: **2025-02-07**



Repository / Repozitorij:

[Dr Med - University of Zagreb School of Medicine Digital Repository](#)



SVEUČILIŠTE U ZAGREBU

MEDICINSKI FAKULTET

Stjepan Nimac

**Limfoscintigrafija limfnog čvora "čuvara"
kod melanoma**

DIPLOMSKI RAD



Zagreb 2021.

Ovaj diplomski rad izrađen je u Kliničkom zavodu za nuklearnu medicinu i zaštitu od zračenja Kliničkog bolničkog centra Zagreb pod vodstvom prof. dr. sc. Dražena Huića i predan je na ocjenu u akademskoj godini 2020/2021.

POPIS I OBJAŠNJENJE KRATICA KORIŠTENIH U RADU

AJCC - američki udruženi odbor za rak

AP - antero-posteriorno

Cis - carcinoma in situ

CLND - kompletna disekcija limfnih čvorova

Co-57 - kobalt-57

DNA - deoksiribonukleinska kiselina

EANM - europsko društvo za nuklearnu medicinu

ESMO - europsko društvo za medicinsku onkologiju

HLZ – hrvatski liječnički zbor

LČ - limfni čvor

LDH - laktat dehidrogenaza

mCi - milikiri

mL - mililitar

mm – milimetar

Mo-99 – molibden-99

MSCT - višeslojna kompjutorizirana tomografija

MSLT - multicentrična selektivna studija o limfadenektomiji

mSv - milisivert

RTG – rendgen

SLNB - biopsija limfnog čvora "čuvara"

SN - limfni čvor "čuvar"

SPEC/CT - jednofotonska emisijska kompjuterizirana tomografija/ kompjuterizirana tomografija

SPECT - jednofotonska emisijska kompjuterizirana tomografija

Tc-99m - tehnecij-99m

UV - ultraljubičasto

UZV – ultrazvuk

SADRŽAJ

1. SAŽETAK.....	
2. SUMMARY	
3. UVOD.....	1
3.1. MELANOM.....	1
3.2. RIZIČNI ČIMBENICI.....	1
3.3 BIOLOGIJA MELANOMA.....	2
3.4. TIPOVI MELANOMA.....	3
3.5. ŠIRENJE MELANOMA	4
4. KLINIČKE SMJERNICE ZA PREVENCIJU I LIJEČENJU MELANOMA.....	6
4.1. SEKUNDARNA PREVENCIJA.....	6
4.2. STAGING – PROŠIRENOST BOLESTI.....	6
4.3. SMJERNICE ZA DIJAGNOSTIKU I LIJEČENJE MELANOMA.....	9
4.3.1. POSTUPAK PREMA SUSPEKTOJ LEZIJI	9
4.3.2. LJEČENJE LOKALNE BOLESTI	10
4.3.3. INDIKACIJE ZA LIMFOSCINTIGRAFIJU.....	10
4.3.4. LIMFADENEKTOMIJA.....	12
4.3.5. LIJEČENJA METASTATSKE BOLESTI	13
4.3.6. PRAĆENJE PACIJENATA.....	13
5. PRINCIPI RADA DIJAGNOSTIČKIH METODA U NUKLEARNOJ MEDICINI.....	14
5.1. RADIOFARMACI	14
5.2. UREĐAJI ZA SNIMANJE.....	15
5.2.1. GAMMA KAMERA.....	15
5.2.2. SPECT.....	16
5.2.3. SPECT/CT	16
6. LIMFOSCINTIGRAFIJA I BIOPSIJA LIMFNOG ČVORA ČUVARA.....	18
6.1. ODABIR RADIOFARMAKA.....	18
6.2. OPREMA	19
6.3. POSTUPAK	19
6.4. DINAMIČKO SNIMANJE.....	20
6.5. RANO STATIČKO SNIMANJE.....	20
6.6. KASNO STATIČKO SNIMANJE	21
6.7. PREDNOST SPECT/CT-a U ODNOSU NA GAMA KAMERU	22
6.8. BIOPSIJA.....	23

6.9. UČINAK SLNB NA PREŽIVLJENJE I SMANJENJE MORBIDITETA.....	24
6.10. DOZA PRIMLJENOG ZRAČENJA.....	25
7. ZAKLJUČAK	26
8. ZAHVALE.....	27
9. LITERATURA:.....	28
10. ŽIVOTOPIS.....	34

1. SAŽETAK

Limfoscintigrafija limfnog čvora "čuvara" kod melanoma

Autor: Stjepan Nimac

Melanom je najzloćudniji maligni tumor kože koji zbog svoje invazivnosti brzo metastazira. Zbog toga je njegovo liječenje izrazito kompleksno te zahtjeva multidisciplinarni pristup, uključujući stručnjake iz područja dermatologije, kirurgije, patologije, onkologije, radiologije i nuklearne medicine. Najvažniji faktor, kao i u većine tumora, je rano otkrivanje. Svaka suspektna tvorba se mora u potpunosti kirurški ukloniti te poslati na patohistološku analizu. Ako je melanom u potpunosti uklonjen i patolog zaključi da nije visokorizičnog potencijala, pacijent se smatra izliječenim. U suprotnom, potrebna je daljna dijagnostička obrada. Limfoscintigrafija je slikovna dijagnostička metoda u nuklearnoj medicini kojom se korištenjem radioaktivnog obilježivača pomoću posebnih detektora snimaju limfni putevi kojim bi potencijalne maligne stanice mogle metastazirati te prvi limfni čvor u koje se one dreniraju. Tada možemo selektivno odstraniti specifični limfni čvor, bez potrebe uklanjanja svih limfnih čvorova regije u koju se drenira dio kože gdje se nalazila suspektna lezija te učiniti njegovu patohistološku analizu. Ta informaciju o statusu širenja melanoma u obližnje limfne čvorove nam omogućuje bolje predviđanje tijeka bolesti i bolji odabir daljnjeg liječenja. Cilj ovog rada je pregledno prikazati osnove dijagnostike i liječenje kutanog melanoma s posebnim naglaskom na ulogu limfoscintigrafije limfnog čvora "čuvara".

KLJUČNE RIJEČI: melanom, limfoscintigrafija, limfni čvor čuvar

2. SUMMARY

Sentinel lymph node lymphoscintigraphy in melanoma

Author: Stjepan Nimac

Melanoma is the most malignant tumor of the skin that metastasizes rapidly due to its invasiveness. Therefore, its treatment is extremely complex and requires a multidisciplinary approach including experts in the fields of dermatology, surgery, pathology, oncology, radiology and nuclear medicine. The most important factor, as in most tumors, is early detection. Any suspicious lesion must be surgically removed and sent for pathohistological analysis. If the melanoma is completely removed and the pathologist concludes that it is not of high risk potential, the patient is considered cured. Otherwise, further diagnostic testing is required. Lymphoscintigraphy is an diagnostic imaging method in nuclear medicine which uses a radioactive marker to record lymphatic pathways by which potential malignant cells can metastasize and to find the first lymph node into which they drain. We can then do a biopsy of a specific lymph node without having to remove all the lymph nodes in that region. The aim of this paper is to present the basics of diagnosis and treatment of cutaneous melanoma with special emphasis on the role of sentinel lymph node scintigraphy.

KEYWORDS: melanoma, lymphoscintigraphy, sentinel lymph node

3. UVOD

3.1. MELANOM

Melanom je maligni tumor kože i sluznica nastao nekontroliranom proliferacijom melanocita. Melanociti su stanice bazalnog sloja kože, podrijetlom od stanica neuralnog grebena, koje proizvode pigment melanin. Njega potom isporučuju okolnim epitelnim stanicama gdje apsorbira zrake iz UV elektro-magnetskog spektra smanjujući tako ukupan broj oštećenja DNA. Iako se većina melanocita nalazi u koži, možemo ih naći i u mukoznom epitelu te unutar oka. Iako su melanomi mogući i u tim tkivima, u ovom radu se obrađuje isključivo kutani melanom. (1-2)

Melanom je najzloćudniji tumor kože. Iako su planocelularni i bazocelularni karcinomi češći, njihova sklonost metastaziranju i ukupna smrtnost su značajnije manji. Incidencija melanoma je u porastu posljednjih 50 godina. Usprkos tome što šanse za pojavu melanoma rastu s dobi, u mladih je on, zbog relativne rijetkosti ostalih karcinoma, jedan od najčešćih zloćudnih tumora. Prema podacima Registra za rak, u Hrvatskoj je 2017. oboljelo 805 osoba, od čega su 439 bili muškarci a 366 žene. To je porast u odnosu na 527 slučajeva melanoma kože iz 2013. Stopa incidencije u 2017. godini bila je 12.3/100,000. (3-5)

3.2. RIZIČNI ČIMBENICI

Rizične čimbenike za razvoj melanoma možemo podijeliti na čimbenike okoliša i čimbenike domaćina. Glavni okolišni čimbenik je prekomjerno izlaganje UV zrakama. Primarni izvor UV zraka je sunčevo zračenje, ali treba naglasiti i izlaganje UV zračenju putem solarija, posebice onih koji uz UV-A koriste i UV-B zrake, koje su ionizirajuće. Od čimbenika domaćina za nastanak melanoma su važni dijagnoza melanoma u

obiteljskoj anamnezi, ranije dijagnosticiran melanom, tipovi kože 1 i 2 prema Fitzpatricku, veliki broj kožnih nevusa, imunokompromitiranost, te određene nasljedne genetske bolesti (xeroderma pigmentosum, Li-Fraumeni sindrom, Wernerov sindrom i dr.) (6-10)

3.3 BIOLOGIJA MELANOMA

Pri rastu melanoma razlikujemo njegovu horizontalnu i vertikalnu fazu rast. Pri horizontalnom rastu melanom raste u širinu, odnosno maligne stanice se šire unutar epidermisa kože, ne prelazeći bazalnu membranu. Pri vertikalnom rastu, melanom raste u dubinu i visinu te zbog veće šanse probijanja bazalne membrane i samog ulaska u dermis gdje dobiva pristup limfnim žilama, ima lošiju kliničku prognozu. Upravo je debljina melanoma izmjerena u milimetrima na patohistološkom preparatu glavni prognostički faktor za daljnji tijek bolesti. Na temelju te debljine određuje se stadij po Breslowu. Treba ga razlikovati od stadija po Clarku, koji nam govori o histološkoj dubini invazije, odnosno sloju kože u kojem vidimo maligne stanice. Dubina invazije po Clarku i stadij tumora po Breslowu prikazane su u tablicama 1 i 2. (11-12)

Tablica 1 Stadij po Clarku

Prema: Ivan Damjanov , Sven Seiwert , Stanko Jukić , Marin Nola. Patologija. Zagreb: Medicinska naklada; 2014.

Dubinu invazije po Clarku	
1. stupanj	Melanom ograničen na epidermis (melanoma in situ)
2. stupanj	Melanom ograničen na papilarni dermis
3. stupanj	Melanom ispunjava papilarni dermis
4. stupanj	Melanom invadira retikularni dermis
5. stupanj	Melanom invadira potkožno masno tkivo

Tablica 2. Stadij po Breslowu

Prema: Ivan Damjanov , Sven Seiwerth , Stanko Jukić , Marin Nola. Patologija. Zagreb: Medicinska naklada; 2014.

Stadij	Debljina
1	<0.75 mm
2	0.76 mm – 1.50 mm
3	1.51 mm – 4.00 mm
4	>4 mm

Stadij po Breslowu i Clarku određuje patolog pregledom patohistološkog preparata dobivenog ekscizijom primarnog melanoma. Patolog također može odrediti histološki tip melanoma, mitotičku aktivnost, zone regresije te eventualno postojanje ulceracija.

Mitotički indeks označava broj mitozu po milimetru kvadratnom, dok zona regresije predstavlja manjak tumorskih stanica u pojedinim dijelovima tumora nauštrb imunskih stanica domaćina te vezivnog tkiva. (13-14)

Ulceracija na mikroskopskom preparatu je definirana kao gubitak i nekroza epitela iznad podležeg melanoma. Ona je vrlo važan prognostički faktor u liječenju melanoma te se koristi u njegovom stagingu. (15-16)

3.4. TIPOVI MELANOMA

Histopatološki, četiri su najučestalija tipa melanoma. Površinski šireći melanom je najčešći, s udjelom od 70% svih melanoma. U početku dominira horizontalna faza rasta, gdje se melanom širi površinom kože kao višebojna pigmentirana makularna lezija nepravilnih rubova. Ukoliko se ne liječi, počinje njegova vertikalna faza rasta te samim time i lošija klinička prognoza.

Nodularni melanom koji zastupa 15% svih melanoma, za razliku od površinskog oblika, vrlo brzo počinje s vertikalnom fazom rasta, te se zbog toga smatra mnogo agresivnijim. Makroskopski se prezentira kao papula ili nodus smeđe ili crne boje sa

ili bez ulceracija. Nodularni i površinski šireći melanom češće su povezani s intermitentnim izlaganjem UV zračenju.

Lentigni maligni melanom razvija se zbog dugotrajne izloženosti sunčevim zrakama te je kao takav češći u starijoj, posebice muškoj populaciji. Za razliku od prva dva, ovaj pak nastaje iz prekursorske lezije a ne de novo. Ima dugu horizontalnu fazu rasta te dobru kliničku prognozu. Čini 10 – 15% svih melanoma.

Akrilni lentigiozni melanom zastupa 1 – 3% ukupnog broja melanoma. Karakterizira ga mjesto nastanka, a to su dlanovi, stopala te baza i korjen nokta.

Ostalih 5% čine melanom sluznice, amelanotični melanom, dezmoplastični-neurotropni melanom, spizoidni melanom i polipoidni melanom.

Melanom sluznice je rijedak tip melanoma koji može zahvatiti bilo koji dio sluznice probavnog trakta, larinksa ili vagine. Zbog toga je često teško pronaći njegovo primarno sijelo.

Amelanotični melanom je melanom u kojem su stanice s malom koncentracijom melanina, a izrazito rijetko su bez pigmenta. Najčešće su boje kože, radi čega mogu vrlo lako biti klinički neprimijećeni.

Dezmoplastični melanom je rijedak oblik invazivnog melanoma. Zbog toga što je najčešće amelanotičan i ima predominantno dermalnu komponentu, vrlo često se teško dijagnosticira ne samo klinički već i histopatološki (11, 17-18)

3.5. ŠIRENJE MELANOMA

Nakon što maligne stanice probiju bazalnu membranu kožnog epitela, dobivaju pristup limfnim žilama te se tako kreću subdermalno, radijalno u odnosu na sam melanom. Nalazak malignih stanica u limfnim žilama nazivamo angioinvazija. Te stanice ne

moramo nalaziti pojedinačno, već one mogu tvoriti veće nakupine, ne samu u dermisu, već i u epidermisu ili hipodermisus. U slučaju da se na mikroskopskom preparatu kože primjeti jedna takva nakupina metastatskih stanica, promjera najmanje 0.3 mm i udaljena minimalno 0.05 mm od samog tumora, tada takvu leziju nazivamo mikrosatelitozom. Ako je ona klinički uočljiva bez mikroskopskog pregleda patohistološkog preparata, onda je nazivamo satelitom. Što je tumor deblji, šansa da su maligne stanice migrirale dalje od tumora je i samim time veća. Na tome se i temelji odluka da se nakon potvrde dijagnoze melanoma ekscizijom, napravi šira reekscizija čija veličina ovisi o samoj dubini invazije.

Maligne stanice putuju dalje limfnim žilama do najbližeg limfnog čvora u koji se drenira ta regija kože. Takav limfni čvor nazivamo limfni čvor „čuvar“ odnosno *eng.* sentinel LČ. Njega treba razlikovati od limfnih čvorova drugog reda koji predstavljaju limfne čvorove iste regije, u koje se slijeva limfna odvodnja sentinel LČ. Moguće su također i metastaze između mjesta primarnog melanoma i samog LČ čuvara koje se zovu in-transit metastaze. Od mikrosatelita i satelita ih razlikuje udaljenost veća od 2 cm od primarnog tumora. To su subkutane ili kutane tumorske lezije, koje se nalaze između lokacije primarne lezije i mjesta njene primarne limfne drenaže. (11, 19 - 21)

Valja spomenuti i pojam in-transit limfnog čvora koji predstavlja embrionalne ostatke limfno tkiva u bilo kojem dijelu limfnih kanala. Takvi čvorovi također mogu predstavljati sentinel LČ. (22)

Uz limfogeno širenje melanoma, moguće je i hematogeno, kojim nastaju udaljene metastaze kože, pluća, mozga, jetre, kostiju te crijeva. (11)

4. KLINIČKE SMJERNICE ZA PREVENCIJU I LIJEČENJU MELANOMA

4.1. SEKUNDARNA PREVENCIJA

Pri prepoznavanju lezija s malignim potencijalom, koristimo se ABCD principom. A (*asimetry*) označuje asimetriju lezije, B (*border*) nepravilnost rubova, C (*color*) višebojnost lezije te na kraju D (*dynamics*), pri kojem vodimo računa o promjeni boje, veličine i oblika lezije, te na moguće elevacije koje mogu upućivati na vertikalnu fazu rasta. Također je važno procijeniti razlikuje li se određena kožna lezija od ostalih, (takozvani znak „ružnog pačeta“). U procjeni zloćudnosti lezije nam također može pomoći dermatoskopija, koja povećava dijagnostičku preciznost u odnosu na običan klinički pregled (23-24)

4.2. STAGING – PROŠIRENOST BOLESTI

Za procjenu stadija melanoma koristimo se TNM sustavom koji određuje najvažnije kliničke karakteristike tumora na temelju kojih možemo temeljiti terapiju i procijeniti daljnji tijek bolesti. T predstavlja debljinu tumora po Breslowu izraženu u milimetrima. Kao dodatan kriterij za podjelu T stadija u supkategorije s lošijom prognozom koristimo status ulceracija. N označuje postojanje metastaza u limfne čvorova, a M udaljene metastaze. U najnovijim smjernicama se za podjelu M stadija koristi i serumska razina LDH. (25-26)

Ako je dijagnoza melanoma postavljena klinički na temelju obrade preparata primarne ekscizije i radioloških slikovnih metoda poput UZV, bez patološke obrade limfnih čvorova, ispred TNM stadija stavljamo prefiks „c“ (npr. cT1aN0M0). U slučaju patološki potvrđene dijagnoze stavlja se prefiks „p“ (npr. p T1aN2cM0). (25-26)

Detaljna TNM klasifikacija prikazana je u tablicama 3, 4 i 5, zajedno sa određivanjem kliničkog i patološkog stadija bolesti u tablici 6.

Tablica 3. Klasifikacija T stadija melanoma po American Joint Committee on Cancer- AJCC

Prema: Swetter SM, Tsao H, Bichakjian CK, Curiel-Lewandrowski C, Elder DE, Gershenwald JE, et al. Guidelines of care for the management of primary cutaneous melanoma. J Am Acad Dermatol. 2019;80(1):208–50.

		Debljina	Postojanje ulceracija
T1	a	<0.8 mm	bez
	b	<0.8 mm 0.8 - 1.0 mm	sa sa ili bez
T2	a	>1.0 - 2.0 mm	bez
	b	>1.0 - 3.0 mm	sa
T3	a	>2.0 - 4.0 mm	bez
	b	>2.0 - 5.0 mm	sa
T4	a	>4 mm	bez
	b	>4 mm	sa

Tablica 4. Klasifikacija N stadija melanoma po American Joint Committee on Cancer- AJCC

Prema: Swetter SM, Tsao H, Bichakjian CK, Curiel-Lewandrowski C, Elder DE, Gershenwald JE, et al. Guidelines of care for the management of primary cutaneous melanoma. J Am Acad Dermatol. 2019;80(1):208–50.

		Metastaza u LČ	Postojanje in-transit metastaza ili satelita
N0		Nema	Ne
N1	a	1 LČ dokazan biopsijom	Ne
	b	1 LČ klinički dokazan	Ne
	c	Nema	Da
N2	a	2 - 3 LČ dokazana biopsijom	Ne
	b	2 - 3 LČ klinički dokazana	Ne
	c	1 LČ bilo klinički ili biopsijom	Da
N3	a	4 ili više dokazana biopsijom	Ne
	b	4 ili više klinički dokazana	Ne
	c	2 ili više LČ i/ili konglomerat limfnih čvorova	Da

Tablica 5. Klasifikacija M stadija melanoma po American Joint Committee on Cancer-AJCC

Prema: Swetter SM, Tsao H, Bichakjian CK, Curiel-Lewandrowski C, Elder DE, Gershenwald JE, et al. Guidelines of care for the management of primary cutaneous melanoma. *J Am Acad Dermatol.* 2019;80(1):208–50.

	Postojanje udaljenih metastaza
M0	Ne
M1	Da

Tablica 6. Klasifikacija melanoma po American Joint Committee on Cancer-AJCC

Prema: Swetter SM, Tsao H, Bichakjian CK, Curiel-Lewandrowski C, Elder DE, Gershenwald JE, et al. Guidelines of care for the management of primary cutaneous melanoma. *J Am Acad Dermatol.* 2019;80(1):208–50.

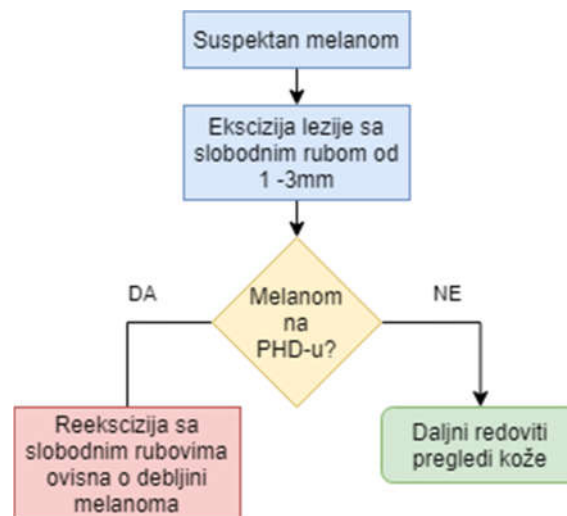	T	N	M
0	Tis	N0	M0
IA	T1a	N0	M0
IB	T1b T2a	N0	M0
IIA	T2b T3a	N0	M0
IIB	T3b T4a	N0	M0
IIC	T4b	N0	M0
IIIA	T1a/b- T2a	N1a ili N2a	M0
IIIB	T0	N1b, N1c	M0
	T1a/b- T2a	N1b/c ili N2b	M0
	T2b/T3a	N1a-N2b	M0
IIIC	T0	N2b, N2c, N3b, ili N3c	M0
	T1a-T3a	N2c ili N3a/b/c	M0
	T3b/T4a	Bilo koji N \geq N1	M0
	T4b	N1a-N2c	M0
IIID	T4b	N3a/b/c	M0
VI	Bilo koji T	Bilo koji N	M1

4.3. SMJERNICE ZA DIJAGNOSTIKU I LIJEČENJE MELANOMA

U ovom poglavlju bit će opisane smjernice za dijagnozu i liječenje melanoma s posebnim naglaskom na SLNB.

4.3.1. POSTUPAK PREMA SUSPEKTNOJ LEZIJI

Nakon što je liječnik obiteljske medicine ili dermatolog postavio sumnju na melanom, pacijenta se upućuje kirurgu. Najbolji dijagnostički i terapijski pristup takvoj leziji je ekscizijska biopsija. Suspektni melanom se treba u cijelosti ukloniti, pri čemu je slobodan rub ekscizije udaljen 1 -3 mm od samog ruba tumora. Djelomična, odnosno *shave* ili *punch* biopsija se ne preporučuje jer može dovesti do pogrešne dijagnoze i lošijeg kliničkog tijeka bolesti. (25, 27)



Slika 1. Algoritam postupka prema suspektnom melanomu

Prema: Prema: Swetter SM, Tsao H, Bichakjian CK, Curiel-Lewandrowski C, Elder DE, Gershenwald JE, et al. Guidelines of care for the management of primary cutaneous melanoma. *J Am Acad Dermatol.* 2019;80(1):208–50.

4.3.2. LJEČENJE LOKALNE BOLESTI

Glavni modalitet liječenja kožnog melanoma je kirurška ekscizija. U slučaju potvrđene dijagnoze melanoma dobivene od strane patologa, vrši se reekscizija primarnog tumora. Na temelju dubljine tumora po Breslowu određuje se udaljenost kirurškog ruba od ožiljka nastalog pri eksciziskoj biopsiji (prikazane u tablici 7). (25)

Tablica 7. Slobodni kirurški rubovi pri reeksciziji
Prema: Swetter SM, Tsao H, Bichakjian CK, Curiel-Lewandrowski C, Elder DE, Gershenwald JE, et al. Guidelines of care for the management of primary cutaneous melanoma. J Am Acad Dermatol. 2019;80(1):208–50.

Sigurni kirurški rubovi pri reeksciziji	
Debljina tumora	Kirurški rub od ožiljka
Melanoma in situ	0.5 - 1 cm
≤ 1.0 mm	1 cm
>1.0 do 2.0 mm	1 - 2 cm

4.3.3. INDIKACIJE ZA LIMFOSCINTIGRAFIJU

Ne postoji konsenzus oko točnih indikacija za SNLB. U ovom poglavlju za usporedbu su uzete smjernice za limfoscintigrafiju i biopsiju limfnog čvora čuvara europskog društva za nuklearnu medicinu (EANM) iz 2015., smjernice za dijagnozu, liječenje i praćenje kožnog melanoma europskog društva za onkologiju (ESMO) iz 2019., smjernice za obradu primarnog kožnog melanoma američkog udruženog odbora za rak (AJCC) iz 2018. te kliničke preporuke hrvatskog društva za internističku onkologiju hrvatskog liječničkog zbora iz 2016. Glavne sličnosti i razlike su prikazane u tablici 8.

Sve smjernice se slažu u tome da je apsolutna indikacija za SLNB tumor deblji od 1 mm, kod kojeg nije dokazana metastatska bolest niti klinički dokazano širenje u LČ.

SNLB se treba izvoditi samo u centrima gdje postoji dobro uvježban tim stručnjaka koji uključuje plastičnog kirurga, patologa s iskustvom u dijagnosticiranju mealnoma,

Tablica 8 Usporedba indikacija za SNLB

Razlike u indikacijama za SNLB u smjericama			
EANM	AJCC	ESMO	HLZ
Melanomi debljine >1 mm			
Melanomi debljine 0.75 - 1.0 mm se mogu razmotriti		Melanomi debljine 0.8 - 1.0 mm se mogu razmotriti	Melanomi debljine 0.8 - 1.0 mm samo ako imaju: <ul style="list-style-type: none"> ◦ ulceracije ◦ broj mitozā ≥1/mm² ◦ limfovaskularne invazije
Melanomi debljine <1.0 mm samo ako imaju: <ul style="list-style-type: none"> ◦ ulceracije ◦ broj mitozā >0/mm² ◦ limfovaskularne invazije ◦ regresiju s debljinom ≥1mm ◦ regresiju >50 - 75% lezije 	Melanomi debljine <0.8 mm samo ako imaju: <ul style="list-style-type: none"> ◦ ulceracije ◦ broj mitozā ≥1/mm² ◦ limfovaskularne invazije <p>potopoto u mlađih pacijenata</p>	Melanomi debljine <0.8 mm s ulceracijama	NE za tumore manje od ≤0,75 mm debljine osim ako ne postoji sigurnostu određivanju debljine Može se razmotriti u mealnoma s in transit metastazama i dezoplastičnih melanoma

te specijalista nuklearne medicine. SNLB se također preporučuje samo u slučajevima gdje primarni tumor nije uklonjen širokom ekscizijom. U tom slučaju je moglo doći do oštećenja limfne drenaže tog područja te samim time nepouzdanog nalaza limfoscintigrafije.

Tumori debljine 0.75 – 1.0 mm u EANM i AJCC smjericama (0.8 – 1.0 mm u ESMO smjericama) se još uvijek mogu razmotriti za limfoscintigrafiju. Hrvatske smjernice pak smatraju da se u tumora debljine 0.8 – 1mm pristupi SLNB samo ako uz to imaju visokorizične karakteristike poput ulceracija, limfovaskularne invazije ili broja mitozā po mm² većem ili jednakom od 1. Navedeni uvjeti se u drugim smjericama koriste ili su se pak koristili u njihovim prijašnjim verzijama kod melanoma tanjih od 0.8 odnosno 1 mm. Kod Tumora manjih ili jednakih od 0.75 mm, SNLB se po preporukama hrvatskog liječničkog zbora ne bi trebala raditi.

Najveća razlika među preporukama je ona u tumora manjih od 1 mm. Da bi se kod njih radila SNLB potrebno je zadovoljiti određene kriterije.

Prisutnost ulceracija je jedan od glavnih negativnih prognostičkih faktor u pacijenata s nemetastaskim melanomom te se kao takav koristi ne samu u stagingu, već i u procjeni korisnosti SNLB te je prisutan kao kriterij u svim smjernicama. ESMO koristi ulceracije kao jedini kriterij.

AJCC i EANM uzimaju još i prisutnost mitozu i limfovaskularne invazije kao kriterij za SLNB u tanjih tumoru.

Iako se prisutnost regresije smatrala jednim od loših prognostičkih faktora, ona se više ne uzima u obzir kod donošenja odluke o SLNB u novijim preporukama. Jedino je smjernice EANM iz 2015. navode kao jedan od kriterija. (25-26, 28-29)

4.3.4. LIMFADENEKTOMIJA

Iako je limfadenektomija cijele regije u koju se drenira limfa kože melanoma do nedavno bila standard u liječenju pacijenata s potvrđenom metastazom u sentinel LČ, novije studije dovode u sumnju isplativost tog zahvata. (30-31). U MSLT-2 studiji (Multicenter Selective Lymphadenectomy Trial) (32) nije došlo do većeg preživljenja skupine koja je pristupila CLND, u odnosu na kontrolnu skupinu koja je imala samo redovite kontrolne UZV preglede. Stoga se u najnovijim Američkim i u Europskim smjernicama za liječenje melanoma, preporuča multidisciplinarni pristup odluci o CLND. Kod pacijenata koji ne pristupe operativnom zahvatu, preporuča se kontrola LČ ultrazvukom svakih 3 – 6 mjeseci. (25)

Profilaktička limfadenektomija u klinički i patološki negativnih LČ se ne preporuča. (25-26)

4.3.5. LIJEČENJA METASTATSKE BOLESTI

Kirurški se odstranjuju solitarne kožne metastaze (sateliti). Uklanjanje udaljenih metastaza je indicirano samo ako one ometaju životnu funkciju, ako ih je moguće u cijelosti ukloniti, ako je njihov broj nije velik te ako postoje relativno male šanse za recidiv.

U slučaju melanoma udova, može se primijeniti izolirana hipertermna perfuzija ekstremiteta.

Od farmakološke terapije, u 40 – 60% pacijenata koji su pozitivni na BRAF mutaciju se primjenjuju inhibitori BRAF-a (vemurafenib i dabrafenib) te MEK inhibitor trametinib. Uz ciljanu terapiju može se primijeniti i klasični kemoterapeutik dakarbazin. Od imunoterapije dostupan je ipilimumab i anti-PD-1 inhibitori (pembrolizumab i nivolumab) (25-26, 28)

4.3.6. PRAĆENJE PACIJENATA

Preporučeni vremenski period i opseg pretraga ovisi o stadiju bolesti.

Kod pacijenata s Cis, preporuča se redovita dermatološka kontrola svakih 6 do 12 mjeseci, radi ranog otkrivanja mogućih recidiva.

Pacijenti sa stadijima IA pa sve do IIA trebaju u istoj frekvenciji u naredne 2 – 5 godina ići na temeljit klinički pregled dermatologu.

Pacijenti sa stadijima IIB na više, uz redoviti klinički pregled svakih 3–6 mjeseci u prve 2 godine, dva puta godišnje sljedećih 3–5 godina te daljnje preglede jednom godišnje, trebaju raditi UZV kontrole LČ radi praćenja potencijalnih metastaza. (25)

5. PRINCIPI RADA DIJAGNOSTIČKIH METODA U NUKLEARNOJ MEDICINI

5.1. RADIOFARMACI

Radiofarmaci su farmakološke supstance koje sadrže radioaktivne izotope vezane za nosač. Odabir izotopa nam određuje duljinu i jačinu emisije gama čestica kojih detektiramo, dok odabir nosača ovisi o tome u kojem anatomskom i funkcionalnom dijelu tijela želimo da se ciljani radiofarmak nakuplja. Najčešće korišteni radioizotop u nuklearnoj medicini je Tc-99m. To je izotop Tehnecija koji spada u radioizotope s relativno kratkim vremenom poluraspada od 6 h, te je kao takav idealan zbog svoje niske doze emitiranog zračenja. Njegova sposobnost vezanja s brojnim različitim farmakološkim supstancama čini ga idealnim za korištenje u nuklearnoj medicini.

Zbog svoga kratkog vremena poluraspada mora se proizvesti u samoj bolnici odnosno u ustanovi gdje će se i terapijski primjenjivati. Dobivamo ga pomoću Mo-99/Tc99m generatora. Bolnica dobiva generator s izotopom Molibdena dobivenog bombardiranjem obogaćenog U-235 neutronima. U generatoru dolazi do beta raspada Mo-99, čime dobivamo Tc-99m i elektron uz oslobađanje energije. Zbog vremena poluraspada od 66h, aktivnost Mo-99 nakon 5 dana je na 20% početne te se zbog toga on mora mijenjati na tjednoj bazi. Tehnecij se eluira po potrebi prije obilježavanja određenog nosača.

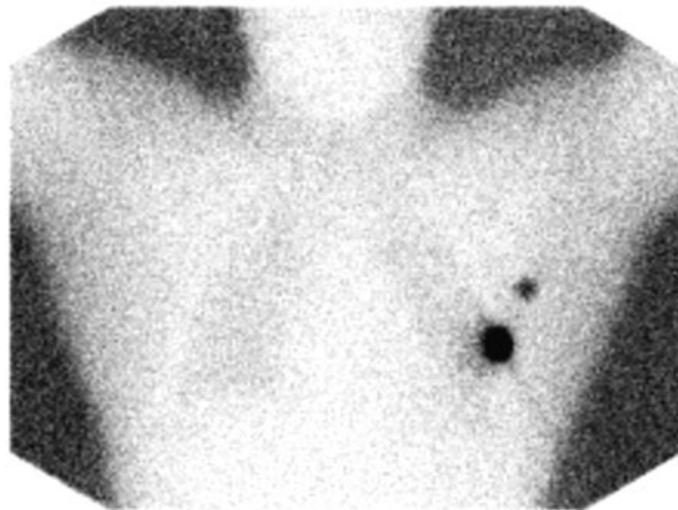
Raspadom dobivenog Tc-99m dobivamo jedan gama foton te Tc-99, stabilan element s vremenom poluraspada od 250,000 godina. Dobiveni gama foton je najvažniji produkt raspada Tc-99m, jer upravo njega želimo detektirati uređajima za snimanje tokom dijagnostičke pretrage. (33-34)

5.2. UREĐAJI ZA SNIMANJE

Za stvaranje vidljive slike na temelju emisije radionuklida možemo koristiti gama kameru i SPECT. Gama kamera dovodi do stvaranja dvodimenzionalne slike, dok SPECT stvara niz dvodimenzionalnih slika iz koje možemo dobiti trodimenzionalnu rekonstrukciju distribucije radiofarmaka. Važno je naglasiti da gama kamere imaju manju mogućnost rezolucije u usporedbi s MSCT-om ili magnetskom rezonancom, ali zato pružaju bolju funkcionalnu sliku specifičnog sustava ljudskog tijela koji odlučimo snimiti. (33)

5.2.1. GAMMA KAMERA

Gama kamera je uređaj koji emisiju gama fotona nastalu raspadom radionuklida u tijelu ispitanika pretvara u dvodimenzionalnu sliku korisnu u medicinskoj dijagnostici. Sastoji se od kolimatora, scintilatora, fotomultiplikacijskih cijevi i računala s displejom. Kolimator je dio gama kamere, napravljen od olova, kojem je glavna funkcija propuštanje samo onih gama zraka koje dolaze pod pravim kutem. Ovisno o odabiru tipa kolimatora povećavamo rezuluciju ili osjetljivost slike. Scintilator je kristal natrijevog jodida s 0,5% talijevim jodidom, koji pretvara propušteni gama foton u foton vidljive svjetlosti. Taj proces se zove scintilacija. Dobiveni foton je dalje potrebno u mreži fotomultiplikacijskih cijevi amplificirati radi dobivanja digitalne slike. Na dnu svake cijevi nalazi se fotokatoda. Fotoelektričnim efektom, foton koji dolazi sa scintilatora stvara elektron koji potom udara u dinode unutar cijevi. Nakon svake dinode, broj elektrona se poveća 30 puta, što na izlasku iz cijevi stvara mjerljivu električnu struju. Ta struja predstavlja digitalni signal analogne slike dobivene emisijom radionuklida. Digitalni signal se obrađuje u računalu da bi u konačnici na ekranu dobili dijagnostički korisnu sliku (Slika 2). (33)



Slika 2. Slika dobivena gama kamerom

Preuzeto s: https://prod-images-static.radiopaedia.org/images/565840/00996fe845aa7992701998decada0d_jumbo.jpg

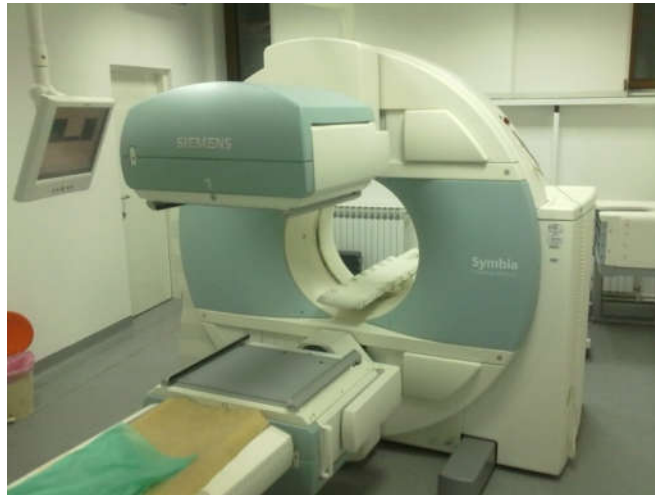5.2.2. SPECT

SPECT je dijagnostički uređaj koji koristi rotirajuću gama kameru. Rotiranjem 360 stupnjeva oko objekta, računalo rekonstruira trodimenzionalnu sliku raspodjele radiofarmaceutika u tijelu. (33)

5.2.3. SPECT/CT

SPECT/CT je uređaj koji kombinira emisijsko snimanje gama kamere s transmisijskom kompjuteriziranom tomografijom. Time dobivamo trodimenzionalnu anatomsku sliku na koju je dodana slika emitiranih gama fotona od strane radiofarmaka, koji se

nakuplja u tijelu pacijenta. Dobivanje točne trodimenzionalne lokacije u tijelu je prednost SPECT/CT-a u odnosu na običnu gama kameru.



Slika 3. SPECT/CT uređaj

6. LIMFOSCINTIGRAFIJA I BIOPSIJA LIMFNOG ČVORA ČUVARA

Cilj limfoscintigrafije u pacijenata s malignim melanomom je pronalazak puteva drenaže limfe iz područja primarnog tumora, identificiranje te razlikovanje sentinel limfnog čvora u odnosu na limfne čvorove drugog reda. To radimo zato da bi se taj limfni čvor bioptirao u svrhu otkrivanja potencijalnog metastaziranja melanoma u limfni sustav. Limfoscintigrafija je posebno važna u pronalaženju sentinela na neočekivanim lokacijama zbog varijabilnosti u limfnoj drenaži i pronalasku in-transit LČ, koji također mogu biti sentinel LČ.

Postoje kontroverze oko kliničkog definiranja SN, jer neki smatraju da se radi o najradioaktivnijem čvoru tokom faze snimanja, odnosno LČ koji prikupi najviše boje pri operativnom korištenju plave boje. Većina literature definira ga kao čvor u koji se prvi drenira radiofarmak tokom dinamičke faze limfoscintigrafije.

Treba naglasiti da se limfa pojedinog dijela kože ne mora nužno drenirati u samo jedan limfni čvor. U 70% limfoscintigrafija to bude jedan, 20% dva, a u ostalih 10% slučajeva postoji i više od dva limfna čvora čuvara. (22, 29, 35 - 37)

6.1. ODABIR RADIOFARMAKA

Kao radiofarmak se koristi Tc-99m vezan za nosač. Nosač koji odabiremo mora biti dovoljno sitan da uđe u limfne žile, ali ne toliko mali da se difuzno proširi intersticijem na mjestu uboda, izbjegavajući tako širenje limfnim žilama. Idealna veličina čestica je 30 do 100 nm. Drugo svojstvo koje dobar radiofarmak treba imati je sposobnost zadržavanja u LČ. To svojstvo je posljedica fagocitoze radiofarmaka od strane makrofaga. Problem nastaje u slučaju metastaza melanoma u LČ koji potom bude u cijelosti ispunjen tumorskim satnicama, pa samim time dolazi i do lažno negativnih rezultata – neprikazivanja sentinel LČ.

Izbor nosača ovisi i o njegovoj dobavljalivosti. U SAD-u je to sumporni koloid, Australiji antimon-trisulfid, a u EU najčešće serumski albumin. (22, 29)

6.2. OPREMA

Sve moguće regije drenaže primarnog tumora bi trebale biti pokrivena. Za to se koristi dvoglava gama kamera s detektorima velikog vidnog polja. Može se koristiti i jednoglava gama kamera. Radi bolje rezolucije koriste se kolimatori visoke ili ultravisoke rezolucije. Korisno je upotrijebiti SPECT/CT gama kamere radi preciznije lokalizacije SN-a. (29)

6.3. POSTUPAK

Za pretragu nije potrebna posebna priprema. Za ubod se koristi igla od 25 G-a.

Mjesto uboda se pripremi povidon jodom i alkoholom, a ostali dio kože se pokriva sterilnim pokrivalom.

Sama mjesta uboda moraju biti najmanje 1 cm od ožiljka primarne ekscizije (idealno 1 – 5 mm) . Peritumoralno se injicira radiofarmak na 4 - 8 mjesta. U slučaju da se ubodi rade na posebice bolnom mjestu poput tabana, uz radiofarmak u špricu se može dodati i 0.1 mL lignokaina.

Pri vađenju igle treba paziti na potencijalno curenje radiofarmaka, što može dovesti do pogrešno obilježenog LČ ili čak aerosolizacije radioaktivnog sadržaja. Iz tog razloga se pri vađenju preporučuje prekriti mjesto uboda vatom. Radi bolje disperzije radiofarmaka, mjesto uboda se može masirati prstima. Vrijeme uboda se na kraju zabilježi te se što prije počinje sa dinamičkom fazom snimanja. (22, 29, 35-37)

6.4. DINAMIČKO SNIMANJE

Kod dinamičkog snimanja, pratimo širenja radiofarmaka od mjesta primarne lezije, sve do SN-a. To nam pomaže u identifikaciji LČ-va koji se nalaze uz sam tumor, limfnih puteva koji vode do SN-a, in-transit LČ i u konačnici samog SN-a. Prosječna brzina limfe je 1 cm/min, pa tako snimamo širenje radiofarmaka frekvencijom od jedne slike po minuti. Snimanje traje 10 – 20 min, odnosno do pronalaska SN-a. Limfni putevi i LČ se potom označuju na koži. (22, 29, 35-37)

6.5. RANO STATIČKO SNIMANJE

Nakon dinamičke faze, cilj nam je snimati regije LČ-va u koji se drenira limfa s područja primarnog tumora. To radimo statičkim snimkama u trajanju od 3 - 5 min u više projekcija. Regiju snimanja odabiremo na temelju tipičnih puteva drenaže pojedinih dijelova tijela prikazanih u tablici 9. Statičko snimanje također pomaže u razlučivanju in-transit metastatskih LČ i limfnih jezera. Obje će strukture biti obilježene u dinamičkoj fazi, međutim tokom vremena će doći do ispiranja radiofarmaka iz limfnih jezera, koji za razliku od in-transit LČ ne sadrže limfno tkivo, te zbog toga neće ostati obilježeni i na statičkoj snimci.

Tablica 9. Preporučene regije LČ-a snimanja s obzirom na lokaciju primarnog tumora.

Prema:

Bluemel C, Herrmann K, Giammarile F, Nieweg OE, Dubreuil J, Testori A, et al. EANM practice guidelines for lymphoscintigraphy and sentinel lymph node biopsy in melanoma. *Eur J Nucl Med Mol Imaging.* 2015;42(11):1750–66.

Intenzo CM, Truluck CA, Kushen MC, Kim SM, Berger A, Kairys JC. Lymphoscintigraphy in cutaneous melanoma: an updated total body atlas of sentinel node mapping. *Radiographics.* 2009;29(4):1125–35.

Lokacija melanoma	Regije koje snimamo
Glava i vrat	Glava i vrat u više projekcija
Trup	Aksila u AP i lateralnoj projekciji, trup, ingvinalna regija ili cijeli trup od vrata do prepona
Ruka	Aksila u AP i lateralnoj projekciji
Nadkoljenica	Ingvinum i poplitealna regija
Podkoljenica i stopalo	Poplitealna regija

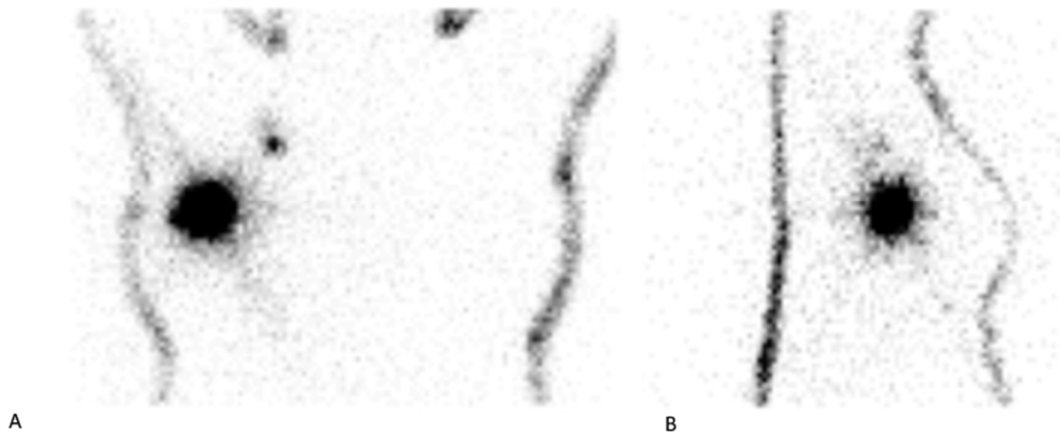
Važno je naglasiti da se tumori trupa u medijalnoj liniji mogu drenirati bilateralno te je zato potrebno snimiti obje preponske i pazušne regije ili pak jednostavno snimiti cijeli trup od vrata do prepona. Pazuh se obavezno snima u dvije projekcije radi boljeg razlučivanja pojedinačnih LČ-va.

Da bi lakše lokalizirali SN na statičkim scintigramima, radi se *eng.* tracing, odnosno iza pacijenta se postavi slab izvor gama zračenja (Co-57) pa tako na snimci možemo vidjeti obrise tijela. (22, 29, 35 - 37)

6.6. KASNO STATIČKO SNIMANJE

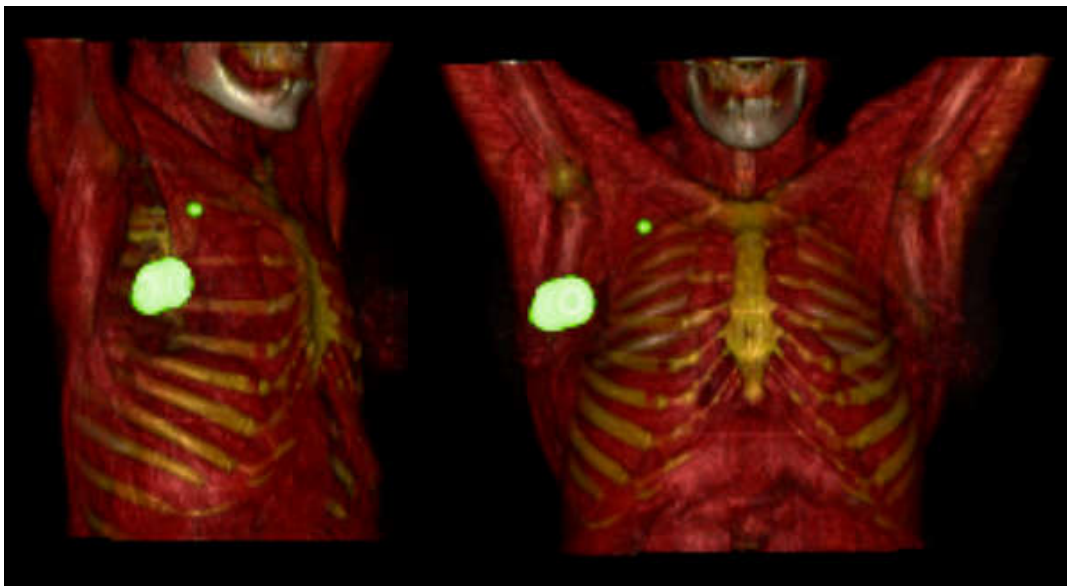
Posljednje snimanje radimo 1 do najkasnije 3 sata nakon administriranja radiofarmaka, čime registriamo sve LČ-ve koji su nakupili radiofarmak. Obuhvaćaju se iste regije kao u ranom statičkom snimanju. (22, 29)

6.7. PREDNOST SPECT/CT-a U ODNOSU NA GAMA KAMERU



**Slika 4. Snimka toraksa dobivena gama kamerom s vidljivim SN;
(A) AP projekcija, (B) Lateralna projekcija**

Kao što je već navedeno, radi sposobnosti da locira izvor gama zraka u trodimenzionalnom prostoru i pokaže njegovu anatomsku lokaciju, SPECT/CT ima veliku prednost u točnom otkrivanju SN i smanjuje šansu za krivu interpretaciju dobivenog nalaza. To je posebice važno za melanome glave i vrata, ali i LČ-ve pazušne regije.(29, 38 - 39). Također je dokazano da predoperativno korištenje

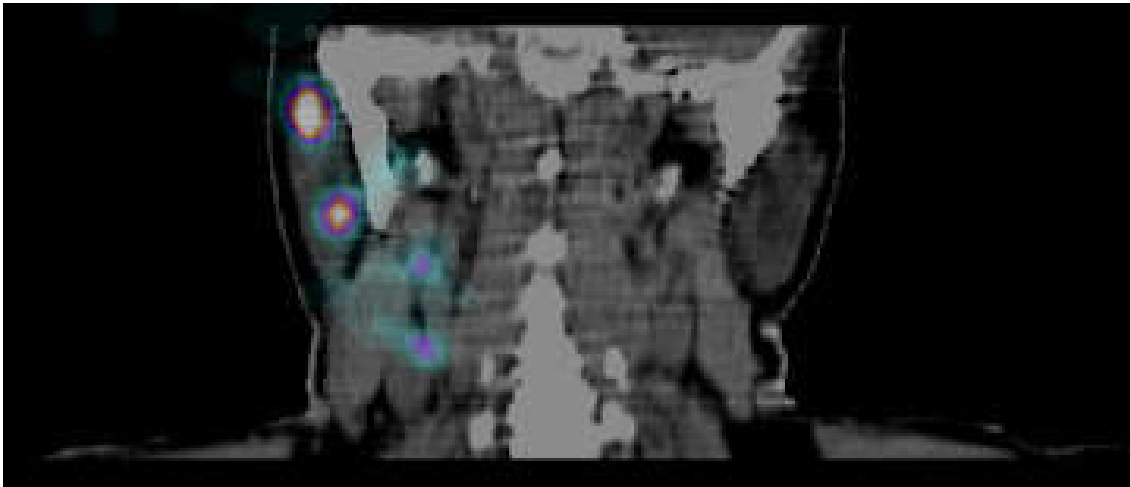


Slika 5. SPECT/CT snimka prsnog koša s vidljivim SN

SPECT/CT-a produkuje razdoblje do pojave recidiva u pacijenata s negativnom SLNB.

(38)

Primjer gdje vidimo takvu prednost je prikazan na slikama 4 i 5. Slika 4. prikazuje AP i lateraralnu projekciju dobivenu gama kamerom, na temelju koje se može pretpostaviti da se obilježeni LČ nalazi u pazušnoj jami. Tek nakon što je učinjen SPEC/CT, utvrđeno da se zapravo radi o interpektoralnom LČ.

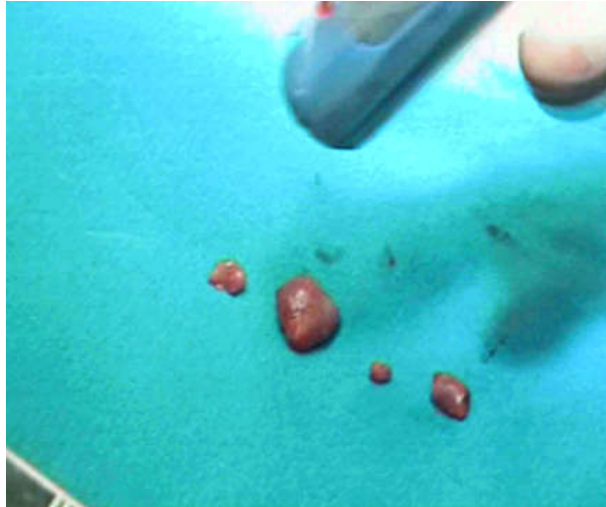


Slika 6. SPECT/CT vrata - vidljiva dva SN u regiji 2 i 3

Još jedan primjer je SPECT/CT snimka vrata gdje je se precizno može odrediti regija vrata u kojoj se SN nalazi (slika 6.)

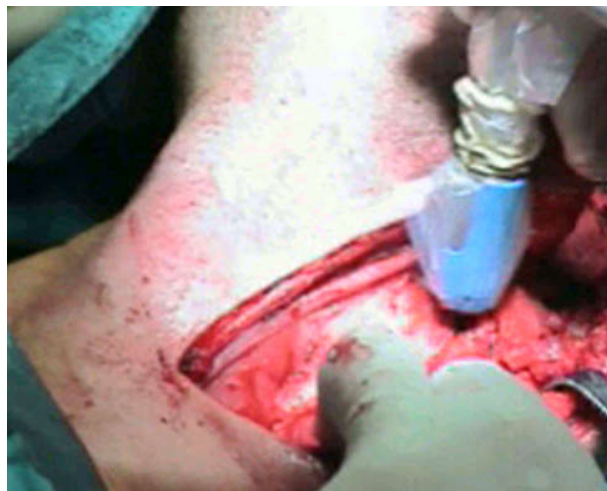6.8. BIOPSIJA

Uz oznake o lokaciji SN na koži (slika 7), specijalist nuklearne medicine mora pismeno ili još bolje usmeno interpretirati rezultate limfoscintigrafije kirurgu koji vrši operativni zahvat. Za vrijeme operacije željeni LČ identificiramo korištenjem gama sonde (slika 8). Korištenjem gama sonde registriamo radioaktivnost iz obilježenog limfnog čvora (slika 8). Operater treba paziti da gama sondu ne usmjerava prema mjestu primarnog



Slika 9. Ex vivo mjerenje radioaktivnosti izvađenih LČ-va

tumora, jer u intersticiju još uvijek mogu ostati tragovi radioizotopa. Kirurg treba pažljivo ukloniti samo željeni LČ, ne narušavajući limfnu vaskulaturu i minimalizirati oštećenje potkožnog tkiva. Izvađenim LČ-vima se potom gama sondom mjeri radioaktivnost (slika 9). Iskustvo kirurga ima veliku ulogu u uspješnosti SLNB. (36, 40)



Slika 8. Lociranje SN-a gama sondom

6.9. UČINAK SLNB NA PREŽIVLJENJE I SMANJENJE MORBIDITETA

Najvažnija uloga SLNB je precizna procjena proširenosti maligne bolesti. Samo 5% pacijenata s negativnom SLNB razvije limfogene metastaze. Preciznost procjene proširenosti bolesti utječe na odluku o kirurškom liječenju, frekvenciji kontrolnih

pregleda te odabiru adjuvantne terapije. Prednosti su najizraženije u smanjenju neželjenih komplikacija CLND, koja je do nedavno bila standard u liječenju regionalno proširene bolesti. S druge strane, uloga SLNB u preživljavanju pacijenata s melanomom je još uvijek kontradiktorna. MSLT-I (*eng.* The first Multicenter Selective Lymphadenectomy Trial) studija je potvrdila važnost SLNB u procjeni stadija bolesti i pronašla korelaciju u preživljavanju pacijenata s melanomima debljine 1.2 – 3.5 mm kod limfadenektomiranih pacijenata u odnosu na kontrolnu skupinu koja je imala samo redovite UZV preglede. (32, 41, 42). MSLT-II studija s druge strane nije pronašla povećanje preživljavanja među pacijentima s metastazama u SN. (25, 41)

6.10. DOZA PRIMLJENOG ZRAČENJA

Doza zračenja koju pacijent primi tokom limfoscintigrafije varira ovisno o više faktora, od kojih su najutjecajnije sama lokacija melanoma i način snimanja. Iako nema istraživanja koja su mjerila dozu zračenja primljenu tokom limfoscintigrafije melanoma, postoje podaci o limfoscintigrafiji u pacijentica s karcinomom dojke. Tamo je utvrđeno da doze mogu varirati između 0.024 i 0.204 mSv. Za usporedbu pacijent primi dozu od 0.1 mSv tokom RTG-a prsnog koša. Iako je učinak ionizirajućeg zračenja kumulativan, doza primljena tokom limfoscintigrafije je jako niska i donosi značajno veću korist, nego rizik za zdravlje pacijenta i njegove okoline. (43)

7. ZAKLJUČAK

Limfoscintigrafija limfnog čvora „čuvara“ je minimalno invazivna dijagnostička pretraga visoke osjetljivosti i specifičnosti za otkrivanje sentinel limfnog čvora, koja usprkos tome što ne produljuje prosječno preživljenje pacijenata s malignim melanomom, pomaže u određivanju težine bolesti i samim time potencijalno invazivnog liječenja. Posebno se ističe njena važnost u prepoznavanju in-transit metastatskih LČ i netipične drenaže limfe iz područja primarnog tumora. Multidisciplinarni pristup je nužan u odlučivanju indiciranosti pretrage, a jednom kada se ona odluči napraviti, dobra i komunikacija između specijalista nuklearne medicine i kirurga ima važnu ulogu u lokalizaciji i uklanjanju ciljanog LČ.

8. ZAHVALE

Zahvaljujem svom mentoru, prof. dr. sc. Draženu Huiću koji je svojim savjetima i uputama pomogao u izradi ovog diplomskog rada.

Zahvaljujem i članovima komisije, doc. Dr. sc. Sanji Kusačić Kuna i doc. Dr. sc. Jasmini Marić Brozić na uloženom vremenu za čitanje i ocjenjivanje ovog rada.

Najviše se zahvaljujem svojoj obitelji, roditeljima, baki i bratu koji su mi bili najveća podrška tokom studiranja.

9. LITERATURA:

1. Sullivan RJ, Fisher DE. Understanding the biology of melanoma and therapeutic implications. *Hematol Oncol Clin North Am.* 2014;28:437–53.
2. Tsatmali M, Ancans J, Thody AJ. Melanocyte function and its control by melanocortin peptides. *J Histochem Cytochem.* 2002;50:125–33.
3. Matthews NH, Li W-Q, Qureshi AA, Weinstock MA, Cho E. Cutaneous melanoma: Etiology and therapy. Ward WH, Department of Surgical Oncology, Fox Chase Cancer Center, Philadelphia, PA, USA, Farma JM, Department of Surgical Oncology, Fox Chase Cancer Center, Philadelphia, PA, USA, editors. Codon Publications; 2017.
4. Hrvatski zavod za javno zdravstvo – Registar za rak. Incidencija raka u Hrvatskoj 2017., Bilten 42, Zagreb, 2020. Dostupno na: <https://www.hzjz.hr/wp-content/uploads/2017/01/Bilten-2017-final.pdf>
5. Hrvatski zavod za javno zdravstvo – Registar za rak. Incidencija raka u Hrvatskoj 2013., Bilten 38, Zagreb, 2015. Dostupno na: https://www.hzjz.hr/wp-content/uploads/2013/11/Bilten-2013_final.pdf
6. Watts CG, Dieng M, Morton RL, Mann GJ, Menzies SW, Cust AE. Clinical practice guidelines for identification, screening and follow-up of individuals at high risk of primary cutaneous melanoma: a systematic review. *Br J Dermatol.* 2015;172:33–47.
7. Elwood JM. Melanoma and sun exposure. *Semin Oncol.* 1996;23(6):650–66.
8. Lu H, Edwards C, Gaskell S, Pearse A, Marks R. Melanin content and distribution in the surface corneocyte with skin phototypes. *Br J Dermatol.* 1996;135:263–7.

9. Bliss JM, Ford D, Swerdlow AJ, Armstrong BK, Cristofolini M, Elwood JM, et al. Risk of cutaneous melanoma associated with pigmentation characteristics and freckling: systematic overview of 10 case-control studies. The International Melanoma Analysis Group (IMAGE). *Int J Cancer*. 1995;62:367–76.
10. Bataille V, Grulich A, Sasieni P, Swerdlow A, Newton Bishop J, McCarthy W, et al. The association between naevi and melanoma in populations with different levels of sun exposure: a joint case-control study of melanoma in the UK and Australia. *Br J Cancer*. 1998;77:505–10.
11. Balch C, Gershenwald J, Thompson J, Atkins M, Kirkwood J, Sober A, et al., editors. *Cutaneous melanoma*. 6th ed. Basel, Switzerland: Springer International Publishing; 2019.
12. Damjanov I, Seiwerth S, Jukić S, Nola M. *Patologija*. Zagreb: Medicinska naklada; 2014.
13. Evans JL, Vidri RJ, MacGillivray DC, Fitzgerald TL. Tumor mitotic rate is an independent predictor of survival for nonmetastatic melanoma. *Surgery*. 2018;164:589–93.
14. Aung PP, Nagarajan P, Prieto VG. Regression in primary cutaneous melanoma: etiopathogenesis and clinical significance. *Lab Invest*. 2017;97:657–68.
15. Balch CM, Wilkerson JA, Murad TM, Soong S-J, Ingalls AL, Maddox WA. The prognostic significance of ulceration of cutaneous melanoma. *Cancer*. 1980;45:3012–7.
16. Bønnelykke-Behrndtz ML, Steiniche T. Cutaneous melanoma: Etiology and therapy. Ward WH, Department of Surgical Oncology, Fox Chase Cancer Center, Philadelphia, PA, USA, Farma JM, Department of Surgical Oncology,

- Fox Chase Cancer Center, Philadelphia, PA, USA, editors. Codon Publications; 2017.
17. Basta-Juzbašić A i sur. Dermatovenerologija. Zagreb: Medicinska naklada; 2014, Str. 687–703.
 18. Chen LL, Jaimes N, Barker CA, Busam KJ, Marghoob AA. Desmoplastic melanoma: a review. *J Am Acad Dermatol.* 2013;68:825–33.
 19. Speicher PJ, Tyler DS, Mosca PJ. Management of in-transit malignant melanoma. Duc GHT, editor. London: InTech; 2013.
 20. Damsky WE, Rosenbaum LE, Bosenberg M. Decoding melanoma metastasis. *Cancers (Basel).* 2010;2010;3:126-163:3390 3010126.
 21. Zbytek B, Carlson JA, Granese J, Ross J, Mc M, Slominski A. Current concepts of metastasis in melanoma. *Expert Rev Dermatol.* 1586;2008;3:569-585:5 569.
 22. Intenzo CM, Truluck CA, Kushen MC, Kim SM, Berger A, Kairys JC. Lymphoscintigraphy in cutaneous melanoma: an updated total body atlas of sentinel node mapping. *Radiographics.* 2009;29:1125–35.
 23. Chaidemenos G, Stratigos A, Papakonstantinou M, Tsatsou F. Prevention of malignant melanoma. *Hippokratia.* 2008;12:17–21.
 24. Kittler H, Pehamberger H, Wolff K, Binder M. Diagnostic accuracy of dermoscopy. *Lancet Oncol.* 2002;3:159–65.
 25. Swetter SM, Tsao H, Bichakjian CK, Curiel-Lewandrowski C, Elder DE, Gershenwald JE, et al. Guidelines of care for the management of primary cutaneous melanoma. *J Am Acad Dermatol.* 2019;80:208–50.
 26. Michielin O, Akkooi ACJ, Ascierto PA, Dummer R, Keilholz U. Cutaneous melanoma: ESMO Clinical Practice Guidelines for diagnosis, treatment and follow-up. *Ann Oncol.* 2019;30.

27. Ng JC, Swain S, Dowling JP, Wolfe R, Simpson P, Kelly JW. The impact of partial biopsy on histopathologic diagnosis of cutaneous melanoma: experience of an Australian tertiary referral service: Experience of an Australian tertiary referral service. *Arch Dermatol*. 2010;146:234–9.
28. Herceg D, Štulhofer Buzina D, Čeović R, Dotlić S, Ilić I, Smuđ Orehovec S, i sur. Kliničke preporuke hrvatskog društva za internističku onkologiju HLZ-a za dijagnozu, liječenje i praćenje bolesnika/ca oboljelih od melanoma kože. *Liječnički vjesnik [Internet]*. 2016 [pristupljeno 20.03.2021.];138(1-2):0-0. Dostupno na: <https://hrcak.srce.hr/172819>
29. Bluemel C, Herrmann K, Giammarile F, Nieweg OE, Dubreuil J, Testori A, et al. EANM practice guidelines for lymphoscintigraphy and sentinel lymph node biopsy in melanoma. *Eur J Nucl Med Mol Imaging*. 2015;42:1750–66.
30. Leiter U, Stadler R, Mauch C, Hohenberger W, Brockmeyer NH, Berking C, et al. Final analysis of DeCOG-SLT trial: No survival benefit for complete lymph node dissection in patients with melanoma with positive sentinel node. *J Clin Oncol*. 2019;37:3000–8.
31. Faries MB, Thompson JF, Cochran AJ, Andtbacka RH, Mozzillo N, Zager JS, et al. Completion dissection or observation for sentinel-node metastasis in melanoma. *N Engl J Med*. 2017;376:2211–22.
32. Morton DL, Thompson JF, Cochran AJ, Mozzillo N, Nieweg OE, Roses DF, et al. Final trial report of sentinel-node biopsy versus nodal observation in melanoma. *N Engl J Med*. 2014;370:599–609.
33. Biersack H-J, Freeman LM, editors. *Clinical Nuclear Medicine*. 2007th ed. Berlin, Germany: Springer; 2007.

34. National Research Council (US) Committee on Medical Isotope Production Without Highly Enriched Uranium. Molybdenum-99/technetium-99m production and use. Washington, D.C., DC, USA: National Academies Press; 2009.
35. Alazraki N, Glass EC, Castronovo F, Olmos RAV, Podoloff D, Society of Nuclear Medicine. Procedure guideline for lymphoscintigraphy and the use of intraoperative gamma probe for sentinel lymph node localization in melanoma of intermediate thickness 1.0. *J Nucl Med.* 2002;43:1414–8.
36. Bagaria SP, Faries MB, Morton DL. Sentinel node biopsy in melanoma: technical considerations of the procedure as performed at the John Wayne Cancer Institute. *J Surg Oncol.* 2010;101:669–76.
37. Yudd AP, Kempf JS, Goydos JS, Stahl TJ, Feinstein RS. Use of sentinel node lymphoscintigraphy in malignant melanoma. *Radiographics.* 1999;19:343–53; discussion 354-6.
38. Jimenez-Heffernan A, Ellmann A, Sado H, Huić D, Bal C, Parameswaran R, et al. Results of a prospective multicenter international atomic energy agency sentinel node trial on the value of SPECT/CT over planar imaging in various malignancies. *J Nucl Med.* 2015;56:1338–44.
39. Stoffels I, Boy C, Pöppel T, Kuhn J, Klötgen K, Dissemond J, et al. Association between sentinel lymph node excision with or without preoperative SPECT/CT and metastatic node detection and disease-free survival in melanoma. *JAMA.* 2012;308:1007–14.
40. Morton DL, Thompson JF, Essner R, Elashoff R, Stern SL, Nieweg OE, et al. Validation of the accuracy of intraoperative lymphatic mapping and sentinel lymphadenectomy for early-stage melanoma: a multicenter trial. Multicenter Selective Lymphadenectomy Trial Group. *Ann Surg.* 1999;230(4):453–63;

41. Faries MB, Cochran AJ, Elashoff RM, Thompson JF. Multicenter Selective Lymphadenectomy Trial-I confirms the central role of sentinel node biopsy in contemporary melanoma management: response to 'No survival benefit for patients with melanoma undergoing sentinel lymph node biopsy: critical appraisal of the Multicenter Selective Lymphadenectomy Trial-I final report': Response to 'No survival benefit for patients with melanoma undergoing sentinel lymph node biopsy: critical appraisal of the Multicenter Selective Lym. Br J Dermatol. 2015;172:571–3.
42. Morton DL, Cochran AJ, Thompson JF, Elashoff R, Essner R, Glass EC, et al. Sentinel node biopsy for early-stage melanoma: accuracy and morbidity in MSLT-I, an international multicenter trial. Ann Surg. 2005;242:302–11; discussion 311-3.
43. Law M, Cheng KC, Wu PM, Ho WY, Chow LWC. Patient effective dose from sentinel lymph node lymphoscintigraphy in breast cancer: a study using a female humanoid phantom and thermoluminescent dosimeters. Br J Radiol. 2003;76:818–23.

10. ŽIVOTOPIS

Rođen sam 26. lipnja 1991. u Zagrebu. Pohađao sam osnovnu školu Čučerje i III. gimnaziju u Zagrebu. Završio sam osnovnu glazbenu školu.

Tokom studija položio sam tečaj BLS-a.

Služim se engleskim i njemačkim jezikom. Posjedujem vozačku dozvolu B kategorije.

Na računalu se samostalno koristim MS Officeom, Photoshopom te poznajem osnove programiranja u Pythonu.