

# Akutni aortalni sindrom

---

Orabović, Dora

Master's thesis / Diplomski rad

2021

Degree Grantor / Ustanova koja je dodijelila akademski / stručni stupanj: **University of Zagreb, School of Medicine / Sveučilište u Zagrebu, Medicinski fakultet**

Permanent link / Trajna poveznica: <https://um.nsk.hr/um:nbn:hr:105:139270>

Rights / Prava: [In copyright](#)/[Zaštićeno autorskim pravom.](#)

Download date / Datum preuzimanja: **2024-07-11**



Repository / Repozitorij:

[Dr Med - University of Zagreb School of Medicine Digital Repository](#)



SVEUČILIŠTE U ZAGREBU

MEDICINSKI FAKULTET

**Dora Orabović**

# **AKUTNI AORTALNI SINDROM**

**Diplomski rad**



Zagreb, 2021.

Ovaj diplomski rad izrađen je na Klinici za bolesti srca i krvnih žila Kliničkog bolničkog centra Sestre milosrdnice, pod vodstvom doc. dr. sc. Nikole Bulja i predan je na ocjenu u akademskoj godini 2020./2021.

## **Popis skraćenica**

<b>AAS</b>	akutni aortalni sindrom ( <i>eng. Acute aortic syndrome</i> )
<b>AAD</b>	akutna aortalna disekcija ( <i>eng. Acute aortic dissection</i> )
<b>IMH</b>	intramuralni hematom ( <i>eng. Intramural haematoma</i> )
<b>PAU</b>	penetrirajući aterosklerotski aortalni ulkus ( <i>eng. Penetrating aortic ulcer</i> )
<b>ADD-RS</b>	<i>eng. Aortic Dissection Detection Risk Score</i>
<b>EKG</b>	elektrokardiogram ( <i>eng. Electrocardiogram</i> )
<b>CT</b>	kompjuterizirana tomografija ( <i>eng. Computed Tomography</i> )
<b>MR</b>	magnetna rezonancija ( <i>eng. Magnetic Resonance Imaging</i> )
<b>TTE</b>	transtorakalna ehokardiografija ( <i>eng. Transthoracic echocardiography</i> )
<b>TEE</b>	transezofagealna ehokardiografija ( <i>eng. Transesophageal echocardiography</i> )
<b>FDP</b>	razgradni produkt fibrina ( <i>eng. Fibrin degradation product</i> )
<b>IRAD</b>	Međunarodni registar akutne disekcije aorte ( <i>eng. The International Registrar of Acute Aortic Dissection</i> )

# SADRŽAJ

1. SAŽETAK.....	1
2. SUMMARY.....	2
3. UVOD.....	3
3.1. Definicija.....	3
3.2. Klasifikacija.....	5
3.3. Etiologija.....	6
3.4. Epidemiologija.....	7
4. PATOFIZIOLOGIJA.....	8
5. KLINIČKA SLIKA.....	10
5.1. Simptomi.....	10
5.2. Znakovi.....	11
5.3. Procjena rizika.....	12
6. DIJAGNOSTIKA.....	13
6.1. Fizikalni pregled.....	13
6.2. Diferencijalna dijagnoza.....	13
6.3. Slikovni prikaz.....	14
6.3.1. Transtorakalna ehokardiografija (TTE).....	16
6.3.2. Transezofagealna ehokardiografija (TEE).....	16
6.3.3. Magnetna rezonancija (MR).....	17
6.4. Krvna slika.....	18
7. LIJEČENJE.....	19
7.1. Konzervativna terapija.....	19
7.2. Kirurški pristup.....	20
7.3. Endovaskularni pristup.....	20
8. PROGNOZA.....	22
9. PRAĆENJE.....	24
10. ZAKLJUČAK.....	26
11. ZAHVALA.....	27
12. LITERATURA.....	28
13. ŽIVOTOPIS.....	31

# 1. SAŽETAK

## AKUTNI AORTALNI SINDROM

**Dora Orabović**

Akutni aortalni sindrom skupni je naziv za životno ugrožavajuća stanja, a obuhvaća: klasičnu disekciju aorte, intramuralni hematom i penetrirajući aterosklerotski ulkus. Dok je za formiranje lažnog lumena kod akutne disekcije aorte odgovorno kidanje intime aortalnog zida, uz posljedično odvajanje od medije ili adventicije, kod intramuralnog hematoma dolazi do rupture vase vasorum uz posljedično krvarenje u aortalni zid. Penetrirajući aterosklerotski aortalni ulkus ulcerirajuća je aterosklerotska lezija koja penetracijom u intimu, progredira u mediju. Za klasifikaciju se koriste dva temeljna tipa: Stanford, prema kojoj postoje tip A i tip B disekcije, i De Bakey koja disekciju dijeli u tri kategorije ovisno o zahvaćenosti segmenata aorte (I, II, III). Sva tri stanja akutnog aortalnog sindroma imaju slične simptome. U Stanford A disekciji pacijenti obično opisuju naglo nastalu, jaku, oštru bol u prednjem dijelu prsnog koša sa širenjem u leđa, vrat ili abdomen. U Stanford B disekciji pacijenti obično opisuju bol smještenu u posteriornom dijelu prsnog koša ili abdomenu. Ostali simptomi i znakovi koji mogu biti prisutni su: sinkopa, mučnina, dijaforeza, simptomi moždanog udara, hemoptiza, dispneja i koma. Za dijagnozu akutnog aortalnog sindroma, od slikovnih prikaza mogu se koristiti: kompjuterizirana tomografija (CT) angiografija, transtorakalna i transezofagealna ehokardiografija, magnetna rezonancija. Dijagnostička metoda izbora za hemodinamski stabilne pacijente je CT angiografija s 3D rekonstrukcijom ili MR angiografija, dok je za hemodinamski nestabilne pacijente, metoda izbora transtorakalni ili transezofagealni ultrazvuk. Kompletna krvna slika uz vrijednosti D-dimera, razgradnog produkta plazmatskog fibrina te troponina T i I, pomoćna je dijagnostička metoda u postavljanju dijagnoze akutnog aortalnog sindroma. Liječenje akutnog aortalnog sindroma može biti medikamentozno, kirurško ili endovaskularno. Za pacijente sa Stanford A disekcijom metoda izbora za liječenje je kirurški ili endovaskularno, dok se pacijenti sa Stanford B disekcijom uglavnom liječe medikamentozno, a kirurško liječenje primjenjuje se kod pacijenata s komplikacijama. Pacijenti koji prežive inicijalnu terapiju, moraju se trajno pratiti kako bi se na vrijeme otkrila potencijalna progresija bolesti uz potrebnu intervenciju.

**Ključne riječi:** akutni aortalni sindrom, akutna disekcija aorte, intramuralni hematom, penetrirajući aortalni ulkus.

## 2. SUMMARY

### ACUTE AORTIC SYNDROME

**Dora Orabović**

Acute aortic syndrome is a common term for life-threatening conditions, which includes acute aortic dissection, intramural hematoma and penetrating aortic ulcer. While in classical aortic dissection the separation of intima from tunica media or tunica adventitia, with the formation of a false lumen, is caused by a rupture of the intimal layer of the aortic wall, in intramural hematoma a rupture of the vasa vasorum results in bleeding into the aortic wall, with consequent formation of the false lumen. Penetrating aortic ulcer is an ulcerating atherosclerotic lesion which penetrates intima and progresses into tunica media. There are two types of classification of aortic dissection: Stanford, according to which there are type A and type B dissection and DeBakey, which divides dissection into three categories depending on the involvement of the aortic segments (I, II, III). All conditions of acute aortic syndrome have same clinical features. In Stanford A dissection patients often describe severe, sudden onset, sharp pain in the anterior chest with the radiation to the back, neck or abdomen. In Stanford B dissection, pain is usually localized in the posterior chest and abdomen. Other symptoms include syncope, nausea, diaphoresis, symptoms of stroke, dyspnea, hemoptysis and coma. The imaging techniques that can be used in the diagnosis of the acute aortic syndrome are: computed tomography angiography, transthoracic and transesophageal echocardiography and magnetic resonance imaging. The investigations of choice for hemodynamically stable patients are computed tomography angiography with 3D reconstruction or magnetic resonance angiography, while for those hemodynamically unstable, the best solution is transthoracic or transesophageal ultrasound. Complete blood count with values of D-dimer, plasma fibrin degradation product and troponin T and I, is an auxiliary diagnostic method in diagnosing acute aortic syndrome. There are three treatment options: medications, surgery and endovascular. For patients with Stanford A dissection the treatment of choice is surgery or endovascular repair, while patients with Stanford B dissection are usually medically treated. Patients, who initially survive hospitalization, must be constantly followed up to detect potentially progression to other lethal conditions and to intervene on time.

**Key words:** Acute aortic syndrome; aortic dissection; intramural hematoma; penetrating aortic ulcer.

## 3. UVOD

### 3.1. Definicija

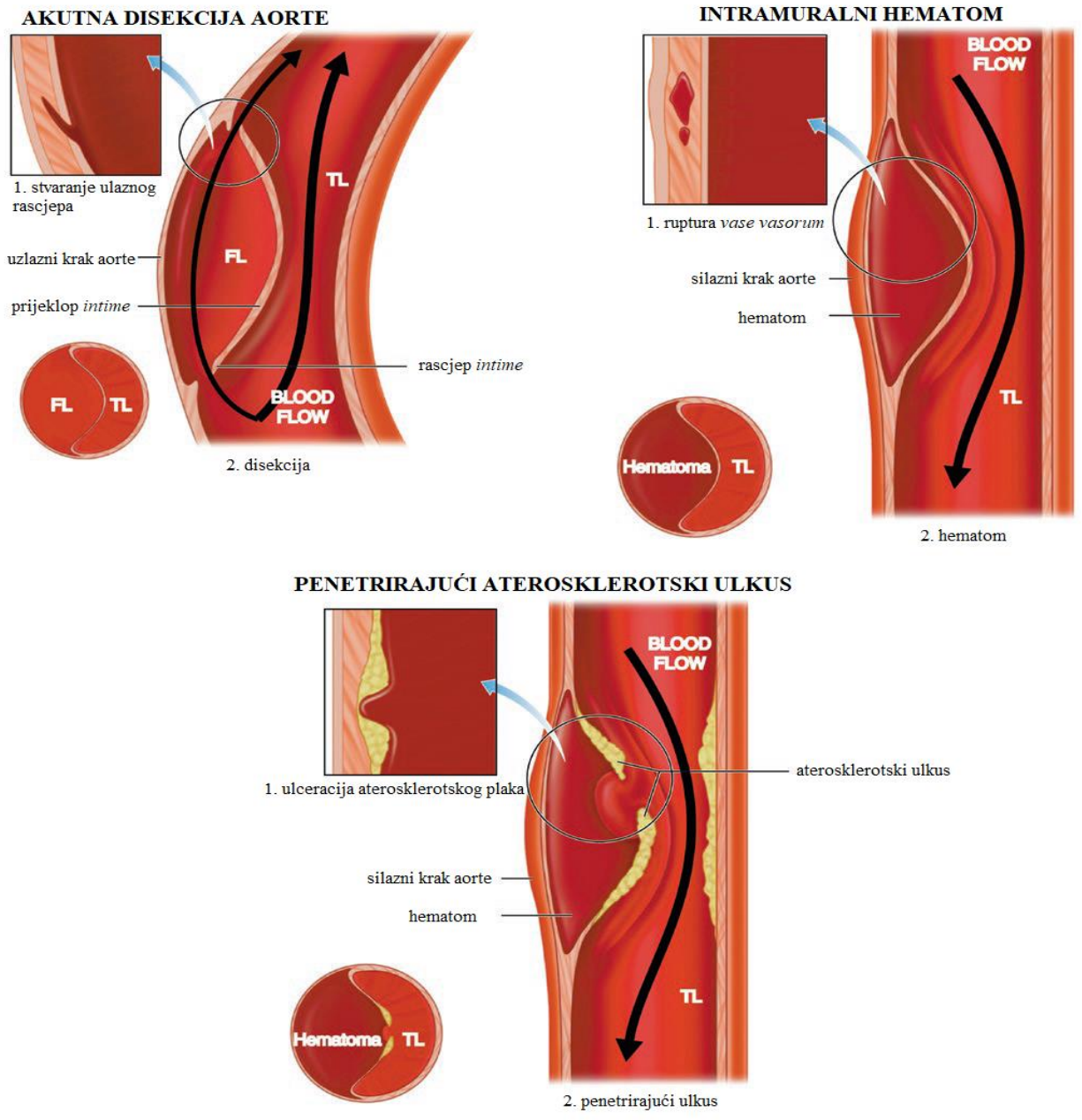
Akutni aortalni sindrom (AAS) skupni je naziv za životno ugrožavajuća stanja s identičnim patofiziološkim putevima, kliničkim karakteristikama, dijagnostičkim i terapijskim izazovima, a uključuje klasičnu aortalnu disekciju (AAD), intramuralni hematom (IMH) i penetrirajući aortalni ulkus (PAU) (1).

Klasična disekcija aorte je kidanje kroz intimu aorte u aortalni zid praćeno ulaskom luminalne krvi u aortalni zid. Rezultat toga jest odvajanje intime od medije ili adventicije i formiranje lažnog lumena odvojenog od pravog lumena prieklopom intime (2, 3). Propagacija disekcije može biti anterogradna ili retrogradna od inicijalnog rascjepa uzrokujući komplikacije poput malperfuzijskog sindroma, tamponade ili insuficijencije aortalnog zalistka. (2). AAD čini 85 – 95% svih slučajeva akutnog aortalnog sindroma (1).

Intramuralni hematom je atipični oblik aortalne disekcije koji nastaje krvarenjem u aortalni zid zbog rupturirane vase vasorum, krvnog spleta koji penetrira u vanjsku polovicu medije iz adventicije, bez kidanja intime, postojanja intimalnog preklopa i izravne komunikacije s protokom krvi kroz aortu (3, 4). Rezultira slabljenjem aortalnog zida koji može dovesti do ruptуре aortalnog zida prema van ili infarktom aortalnog zida koji uzrokuje sekundarno kidanje intime i zbog toga se smatra prekursorom klasične aortalne disekcije (2, 4). IMH čini od 10 do 25% svih slučajeva akutnog aortalnog sindroma (1, 5).

Penetrirajući aterosklerotski aortalni ulkus je ulcerirajuća aterosklerotska lezija koja penetrira u intimu i progredira u mediju. U ranim je fazama, kada je zahvaćena samo intima, često asimptomatska, a progresijom u mediju dovodi do hematoma različitih veličina. Može biti stabilan, ali isto tako može uzrokovati disekciju aorte, sakularnu aneurizmu ili spontanu aortalnu rupturu (2, 6). Penetrirajući aterosklerotski ulkus čini 2 – 10% svih slučajeva akutnog aortalnog sindroma (1, 5).





*Slika 1* Patogeneza akutnog aortalnog sindroma. Prema Dieter i sur. (2019), str. 129 (7)

## 3.2. Klasifikacija

Patološki opisi akutnog aortalnog sindroma poboljšani su modernim tomografskim prikazom, ali povijesno razvijene klasifikacije disekcije aorte i dalje se koriste. Uzimajući u obzir patoanatomiju aorte, postoje dva temeljna tipa klasifikacije: DeBakey i Stanford.

Po DeBakey-u postoje tri tipa aortalne disekcije:

Tip I – ekstenzija disekcije od uzlazne aorte, preko transverzalnog luka u silazne segmente

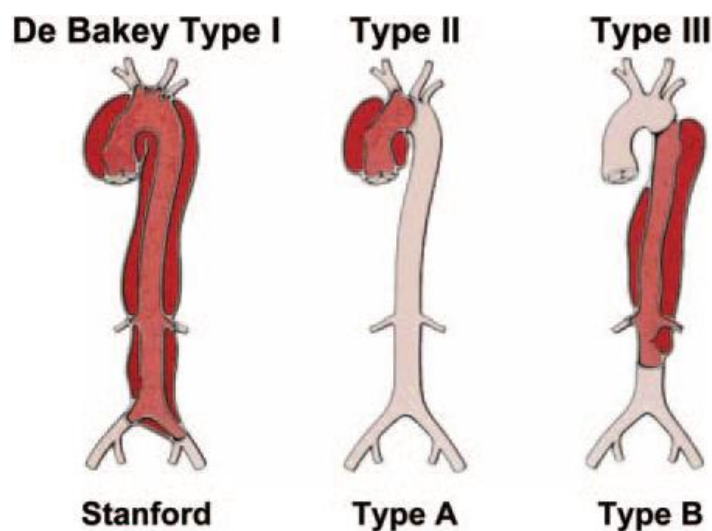
Tip II – uključuje samo uzlazni krak aorte

Tip III – proteže se od lijeve arterije subklavije pa silaznim krakom aorte do dijafragme (IIIa) ili gornje trbušne regije (IIIb)

Ovisno o zahvaćenosti uzlaznog kraka aorte, Stanford klasifikacija obuhvaća dva tipa aortalne disekcije:

Tip A – sve disekcije aorte koje zahvaćaju uzlazni krak aorte, neovisno o mjestu nastanka

Tip B – sve disekcije aorte koje ne zahvaćaju uzlazni krak aorte (distalno od arterije subklavije), neovisno o mjestu nastanka te disekcija luka aorte bez zahvaćanja uzlaznog kraka aorte (8).



Slika 2 Slikovni prikaz klasifikacije disekcije aorte. Prema Tsai i sur. (2005), str. 3803. (2)

Dvije temeljne anatomske značajke akutne aortalne disekcije odnose se na mjesto nastanka i propagaciju lažnog lumena torakalne aorte. Iako se i DeBakey i Stanford klasifikacija temelje na ovim patoanatomskih varijablama, obje klasifikacije imaju određene manjkavosti. DeBakey klasifikacija limitirana je povezivanjem rascjepa s određenim smjerom propagacije disekcije, čineći tako ove dvije varijable ovisnima, dok je Stanford klasifikacija limitirana jednostavnošću klasifikacije u ovisnosti samo o zahvaćenosti uzlaznog kraka aorte (3). Također obje klasifikacije imaju manjkavost kada se gleda zahvaćenost samo luka aorte (3, 9). U pokušaju poboljšanja postojećih klasifikacija, 1994. su von Seggesser i sur. uveli posebnu klasifikaciju za zahvaćenost aortalnog luka, nazvanu „non-A non-B“. Kasnije su Lansman i sur. definirali modificiranu Stanford klasifikaciju s podtipovima akutne disekcije tipa A i tipa B. Rylski i sur. ustanovili su novu klasifikaciju kojom su podijelili „non-A non-B“, ovisno o mjestu rascjepa na: lučno-ulaznu (arch-entry) (između a. inominate i lijeve arterije subklavije) i silazno-ulaznu (descendent-entry) (distalno od lijeve arterije subklavije) (9).

Dok akutna aortalna disekcija u većem broju slučajeva (oko 60%) zahvaća ascendentni krak naspram descendentnog (40%) (3), IMH je češći u silaznom kraku aorte (60%) nego u uzlaznom (40%) (5).

### **3.3. Etiologija**

Na razvoj akutnog aortalnog sindroma mogu podjednako utjecati genetski faktori kao i životni stil. Kao glavni predisponirajući faktori za nastanak disekcije aorte i intramuralnog hematoma, smatraju se dugotrajna arterijska hipertenzija u oko 70% slučajeva (2) kao i ateroskleroza u oko 30% slučajeva (2, 10, 11). U faktore rizika za razvoj akutnog aortalnog sindroma ubrajamo i životne navike poput pušenja, konzumiranja alkohola i psihoaktivnih supstanci (kokain) (3).

S druge strane, genetska podloga ima podjednako važnu ulogu u razvoju disekcije aorte. Od kongenitalnih grešaka to su: bikuspidni aortalni zalistak i koarktacija aorte. Hereditarne bolesti koje pogoduju nastanku disekcije su: Marfanov sindrom, Ehlers-Danlos sindrom tip IV, Turnerov sindrom, policistični bubrezi i osteogenesis imperfecta (3). Različita upalna stanja krvnih žila poput: sifilitičnog aortitisa, Behçetove bolesti, arteritisa divovskih stanica i Takayasu arteritisa

također mogu doprinijeti slabljenju aortalne stijenke i razvoju disekcije (2), kao i sistemski eritematozni lupus i reumatoidni artritis (3).

Disekcija aorte može biti uzrokovana određenom traumom (pad s visine, automobilska nesreća), ijtrogenim putem pri operaciji aortalnih zalistaka ili same aorte (2, 11), ali i visokointenzivnim treningom dizanja utega gdje dolazi do porasta sistoličkog tlaka i do 380 mmHg (11). Disekcija aorte uočena je, iako ne tako često, kod žena prilikom trudnoće (3, 11).

### **3.4. Epidemiologija**

Smatra se da je akutna aortalna disekcija (AAD) najsmrtonosnija bolest koja zahvaća aortu s prevalencijom od 1 do 3 slučaja na 100 000 ljudi. Većina bolesnika muškog je spola s dvostruko do trostruko višom predominacijom, starijih od 40 godina s dugotrajnom hipertenzijom. Bolesnici mlađi od 40 godina obično bez predominacije među spolovima, pogođeni su zbog određenih hereditarnih stanja, kongenitalnih mana, zlorabe kokaina ili kao posljedica operacije (2, 3).

Penetrirajući aterosklerotski ulkus vidljiv je kod starijih muškaraca s poviješću hipertenzije (92%), pušenja (77%), bolesti koronarnih krvnih žila (do 46%) kao i kronične opstruktivne plućne bolesti (do 68%) (5).

## 4. PATOFIZIOLOGIJA

Aorta predstavlja kompleksan organski sustav koji započinje aortalnim prstenom smještenim oko aortalnog korijena iz kojeg izlaze dvije glavne koronarne arterije i završava ilijačnom bifurkacijom. Promjer aorte smanjuje se distalno od aortalnog zaliska te se tako normalni promjer uzlaznog kraka aorte definira kao  $< 2,1 \text{ cm/m}^2$ , a silaznog kraka  $< 1,6 \text{ cm/m}^2$ . Aortalni zid sastoji se od tri sloja: intime, medije i adventicije i normalnim se smatra debljina  $< 4 \text{ mm}$ . Tijekom života se veličina aorte povećava. U odrasloj je dobi veličina aorte povezana s vježbanjem i radnim opterećenjem. Starenjem se povećava krutost aortalne stijenke uzrokovano strukturnim promjenama poput stvaranja aterosklerotskih naslaga s depozitima kalcija. Promjer aorte može biti marker rizika te se tako graničnom vrijednošću za fatalne posljedice smatra promjer ascendentne aorte 6 cm, a descendentne 7 cm (12).

Glavni mehanički elementi aortalnog zida su elastinska vlakna, glatke mišićne stanice i kolagena vlakna. Ekstracelularni matriks bogat je glikoproteinima (fibrilin), proteoglikanima, glikozaminoglikanima te kompleksnim sastavom faktora rasta, citokina, kemokina i proteaza (7). Kod Marfanovog sindroma javlja se mutacija gena koji kodira glikoprotein fibrilin 1, zaslužan za učvršćivanje stanica za ekstracelularni matriks. Zbog toga dolazi do promjena na mediji aorte uzorkujući progresivno širenje ili raslojavanje aorte.

Podležeći uzroci muralne slabosti i osjetljivosti na disekciju ponekad nisu u potpunosti poznati. Različita stanja kao: hemodinamski stres uzorkovan hipertenzijom, intrinzična deficijencija vezivnog tkiva, traume, ozljede nastale tijekom aortitisa mogu činiti podlogu za razvoj disekcije (3).

U inicijalnom rascjepu, krv koja pod tlakom ulazi u aortalni zid, razdvaja mediju horizontalno između koncentričnih slojeva elastinskih vlakana, tvoreći lažni lumen. On obično ide duž velike krivine aorte, a u silaznom kraku aorte obično se nalazi lateralno od pravog lumena, ali može činiti spiralu u stilu „brijačkog stupa“ tzv. *barber pole* (3).

Za tip A akutnog aortalnog sindroma, oko 70% rascjepa nalazi se u uzlaznom kraku aorte. Od toga se većina nalazi u prvih 4 cm iznad koronarnog zaliska duž velike krivine aorte što je područje najvećih hidrodinamskih i torzijskih sila na aorti. Oko 20% rascjepa događa u proksimalnom dijelu silaznog dijela aorte (distalno od spoja lijeve arterije subklavije do

ligamentum arteriosum – tipični tip B AAD) i predstavlja retrogradnu ekstenziju. 10% rascjepa potječe od luka aorte s retrogradnom disekcijom lažnog lumena te pripada tipu A AAD (3).

## 5. KLINIČKA SLIKA

### 5.1. Simptomi

Akutni aortalni sindrom može imati širok raspon kliničke prezentacije. Nagli početak snažne boli najčešći je simptom, iako se kod velikog broja pacijenata disekcija može javiti i u odsutnosti boli (2, 13). Kod disekcije tipa A bol je obično lokalizirana u prednjem dijelu prsnog koša i može se širiti u vrat, leđa ili abdomen. U tipu B disekcije, bol se obično javlja posteriorno u prsnom košu kao i u abdomenu. Ostali simptomi uključuju sinkopu, uzrokovanu hipotenzijom povezanu s tamponadom ili rupturom aorte te komu uzrokovanu višestrukim opstrukcijama brahiocefaličnih arterija. Abdominalna bol uzrokovana je hipoperfuzijom mezenteričnih i renalne arterije. Bubrežno zatajenje uz AAD, povezano je s 50 – 70% smrtnošću, a ishemija mezenterija čak i do 87%. Također mogu biti odsutne pulsacije u donjim ekstremitetima kao rezultat okluzije aorte i iliofemoralnih arterija (13).

Bol je prisutna u 90% slučajeva i opisuje se kao nagla i najjača u trenutku kidanja aorte. Mjesto boli je odraz mjesta lezije i uključuje bol u prsima koji se može širiti u vrat, čeljust ili klasično, u leđa (torakalni i lumbalni dio) ili abdomen. Konstitucijski simptomi obično se odnose na mučninu, dijaforezu i ekstremni strah s opravdanim osjećajem predstojećeg kolapsa. Osobe s aortalnom disekcijom mogu imati i određene neurološke simptome (u 17% slučajeva) te sinkopu (u 9% slučajeva). Ako nastupi disekcija koronarne arterije, može doći do akutnog infarkta miokarda i javljaju se simptomi infarkta (14).

Sinkopa kao simptom akutne aortalne disekcije često ukazuje na mogući razvoj opasnih komplikacija poput tamponade, opstrukcije cerebralnih krvnih žila s određenim neurološkim deficitom ili inzultom, aktivacije cerebralnih baroreceptora. Sinkopa se javlja u oko 13% slučajeva (2).

Niz neuroloških problema može se javiti uz aortalnu disekciju te su često vrlo dramatični i mogu dominirati kliničkom slikom. Mogu se podijeliti u različite grupe prema Blanco i sur. (15):

- a) perzistentni ili prolazni ishemijski inzult
- b) ishemija kralježnične moždine
- c) ishemijska neuropatija

#### d) hipoksijska encefalopatija

Učestalost neuroloških problema varira između 17 i 40%. Oni su uglavnom prolazni te ponekad ne moraju biti vidljivi pri prijemu u hitnu službu. Obično se javljaju tijekom ili neposredno nakon nastupa disekcije, a brzo poboljšanje u ovakvim slučajevima vjerojatno je rezultat samo prolazne arterijske okluzije u trenutku propagacije disekcije. Simptomi akutnog moždanog udara najčešći su inicijalni neurološki znakovi. Ishemija kralježnične moždine uzrokovana AAD, rijetka je pojava i češće se javlja uz disekciju distalnog dijela aorte. Uključenost perifernih živaca rezultira ishemijskom neuropatijom i plexopatijom. U istraživanju Gaul i sur. (16) 25% pacijenata s inicijalnim neurološkim simptomima prezentirali su kombinaciju različitih simptoma:

- a) hemipareza i sinkopa ili toničko-klonički napadaji
- b) prolazna ishemijska amnezija i sinkopa
- c) ishemijska neuropatija i napadaji
- d) TGA-plus sindrom

Ako disekcija aorte prodre u pleuru ili ako dođe do opstrukcije traheje ili bronha, javljaju se respiratorni simptomi poput dispneje i hemoptize (17).

## 5.2. Znakovi

Fizikalni nalaz često je nespecifičan, ali određeni znakovi mogu pomoći u prognozi i određivanju optimalnog liječenja. Najčešći znak koji se javlja uz akutnu aortalnu disekciju jest hipotenzija (29 - 46%) sa sistoličkim tlakom manjim od 90 mmHg (7, 8), ali isto tako može biti i hipertenzija budući da zbog renalne ishemijske dolazi do okluzije renalne arterije koja može uzrokovati hipertenzivnu krizu (3). Odsutnost pulsa također je znak koji može upućivati na disekciju aorte (7) i javlja se u 19 – 30% pacijenata s disekcijom tipom A u odnosu na 9 – 20% pacijenata s disekcijom tip B. Ovaj znak može biti nagovještaj smrtnog ishoda jer pacijenti s pulsним deficitom imaju višu stopu bolničkih komplikacija i smrtnosti nego pacijenti bez deficita pulsa (2). Šum aortalne insuficijencije javlja se u 45% slučajeva (7).



Klinička slika može se razlikovati kod starijih pacijenata u odnosu na one mlađe. Kod starijih pacijenata klasični simptomi poput nagle jake boli u prsištu ili leđima i znakovi poput šuma aortalne regurgitacije ili deficit pulsa, mogu izostati (2).

### 5.3. Procjena rizika

Postoje sustavi bodovanja za procjenu rizika disekcije aorte: Aortic Dissection Detection Risk Score (ADD-RS) i Von Kodolitsch trovarijabilni sustav. Potonji se sastoji od naglo nastale snažne trgajuće ili kidajuće boli, medijastinalnog ili aortalnog proširenja vidljivog na RTG-u i razlike u pulsima ili krvnom tlaku na ekstremitetima (18). ADD-RS sustav je trobodovni sustav procjene rizika gdje se ocjenjuju tri entiteta ocjenom 1.

**Tablica 1.** Aortic Dissection Detection Risk Score

Kategorija rizika	Faktor rizika	Bodovanje
<b>Predisponirajuća stanja</b>	Marfanov sindrom ili druga bolest vezivnog tkiva	1
	Obiteljska povijest aortalne bolesti	
	Poznata bolest aortalnog zaliska	
	Poznata aneurizma torakalne aorte	
	Nedavne manipulacije aortom	
<b>Bolna stanja</b>	Nagla bol	1
	Jaka bol	
	Trgajuća bol	
<b>Fizikalni nalaz</b>	Asimetričan puls	1
	Neurološki deficit	
	Dijastolični šum	
	Aortalna insuficijencija	
	Šok ili hipotenzija	

Prema Nazerian i sur. (2018) (19)

## **6. DIJAGNOSTIKA**

Dijagnozu AAS moguće je postaviti na temelju anamneze, kliničke slike, fizikalnog nalaza, te ako je potrebno, uz obavljanje dodatnih pretraga.

### **6.1. Fizikalni pregled**

Fizikalnim pregledom možemo utvrditi hemodinamske promjene. Budući da pacijenti koji imaju disekciju obično pate od hipertenzije, u trenutku pregleda, prisutna hipertenzija uglavnom odražava podlogu samog problema. U trenutku primitka pacijenta u bolnicu, on može imati normalan krvni tlak, ali ako već pati od hipertenzije kao podležecog problema, ovo je znak koji može upućivati na određene komplikacije. Ako je prisutna hipotenzija ili šok (<80 mmHg), onda je to znak ozbiljnih komplikacija i najvišeg stupnja smrtnog rizika (3).

Distendirane jugularne vene, perikardijalno trenje i deficit pulsa koji se može utvrditi na karotidnim, brahijalnim ili femoralnim arterijama, snažno upućuju na intraperikardijalnu rupturu. Najčešće se gubi puls lijeve noge (17).

Auskultacijom se može čuti šum aortalne insuficijencije u 50% slučajeva disekcije tipa A što je znak ekstenzije korijena aorte. Kod ovog nalaza treba biti oprezan budući da hipertenzija sama po sebi može, neovisno o disekciji, uzrokovati aortalnu insuficijenciju. Ako disekcija rupturira u pleuru, na fizikalnom nalazu može se primijetiti hemotoraks (17).

Klinička prezentacija intramuralnog hematoma slična je akutnoj disekciji s većom učestalošću pojave boli. Malperfuzija i insuficijencija aortalnog zaliska rjeđe se viđa kod pacijenata s IMH u odnosu na disekciju (10).

### **6.2. Diferencijalna dijagnoza**

Budući da se probadajuća bol u prsištu, kao glavni simptom disekcije aorte, javlja i kod infarkta miokarda, potrebno je napraviti elektrokardiogram (EKG) i odrediti razine serumskog

troponina kako bi se isključio infarkt miokarda. Važno je napomenuti kako EKG može biti patološki promijenjen u čak do 70% pacijenata s disekcijom uzlaznog kraka aorte (13). Na EKG nalazu mogu biti vidljive ST-T promjene kao i ST elevacija (7).

Diferencijalno dijagnostički, prema danim simptomima, može se raditi i o:

- aortalnoj regurgitaciji
- aortalnoj stenozi
- kardiogenom šoku
- miokarditisu
- pleuralnom izljevu
- plućnoj emboliji

### **6.3. Slikovni prikaz**

Aortalna disekcija obično se dijagnosticira korištenjem slikovnih prikaza prije obrade krvnih rezultata. Koja će se metoda slikovnog prikaza koristiti, ovisi o hemodinamskoj stabilnosti pacijenta. Rendgen prsnog koša može pokazivati proširenje aorte uz disekciju te će biti abnormalan u 60-90% pacijenata sa suspektnom aortalnom disekcijom, dok će u 10-20% biti normalan. Zbog slabe osjetljivosti RTG-a, potrebno je koristiti se drugim slikovnim prikazima (2). Kompjuterizirana tomografija (CT) korisna je za hemodinamski stabilne pacijente i to CT angiografija s 3D rekonstrukcijom koja se smatra dijagnostičkom metodom izbora. Magnetska rezonancija (MR) je jednako točna kao CT i može se koristiti kod pacijenata kod kojih je kontraindiciran intravenski kontrast. Za hemodinamski nestabilne pacijente idealna je transtorakalna ili transezofagealna ehokardiografija (10). Aortografija se također može smatrati po određenim dijagnostičkim kriterijima standardom za aortalnu disekciju, ali se zamjenjuje novijim i preciznijim slikovnim metodama (17). CT je predominantan inicijalni dijagnostički test za AAD (61%), zatim ehokardiografija (33%), aortografija (4%) i na kraju MR (2%) (3).

**Tablica 2** Dijagnostička procjena prema modalitetima snimanja

**Klinička sumnja na AAS**

Ne-slikovni testovi	Nestabilno kliničko stanje	Praćenje
obavezni: EKG, RTG prsnog koša, biomarkeri (TNT, TNI, D-dimer >500 ng/mL)	1. TEE s color-Dopplerom	1. MR s Gd, MRA (s ili bez Gd), 3D rekonstrukcija, virtualna angioskopija
	2. MD-CT s CTA	
Ne-slikovni testovi	Stabilno kliničko stanje	Praćenje
EKG, RTG prsnog koša, biomarkeri (TNT, TNI, D-dimer)	1. TEE s color-Dopplerom	1. MR s Gd, MRA (s ili bez Gd), 3D rekonstrukcija, virtualna angioskopija
	2. MD-CT s CTA ili MR s MRA	
	3. angiografija rijetko potrebna	

AAS - akutni aortalni sindrom TNT - troponin T, TNI - troponin I

Prema Nienaber i sur. (2012) (20)

Kompjuterizirana tomografija (CT) s kontrastom trenutno je najšire korištena dijagnostička metoda za određivanje AAD i trebala bi se provoditi kod pacijenata s bolovima u prsištu i nesigurnom dijagnozom. To je vrlo osjetljiva i specifična metoda za disekciju (7, 13). Zadnjih je godina prema Međunarodnom registru akutne disekcije aorte (IRAD), upotreba CT-a u dijagnostici akutne disekcije aorte porasla i do 73% (7). Budući da na CT nisu vidljive srčane komplikacije disekcije, nakon CT slijedi ehokardiografija (3). Jedna moguća mana CT-a je da protok krvi kroz aortu može uzrokovati artefakte na snimci koji mogu biti zamijenjeni lažnim lumenom aorte, no ovaj se problem može riješiti upotrebom EKG-gatinga (3). Primarni dijagnostički kriterij za dijagnozu aortalne disekcije CT-om prikaz je dva lumena odvojena zidom intime i napunjena kontrastnim sredstvom.

Kriteriji za razlikovanje disekcije od IMH ili tromba u aneurizmi su:

1. znak kljuna (*beak sign*) - vidljivo izbočenje unutar lažnog lumena koje podsjeća na ptičji kljun,

2. paučina - u lažnom lumenu vidljive tanke niti poput paučine,
3. omotavanje u razini luka aorte - lumen koji se omotava oko drugog je lažni, dok je središnji lumen pravi lumen,
4. veličina lumena - lažni lumen je veći od pravog osim u proksimalnom dijelu disekcije,
5. kalcifikacija vanjskog zida aorte - korisno samo kod akutne disekcije, jer i kod kronične vanjski zid lažnog lumena može kalcificirati,
6. tromboza - tipična za lažni lumen u 50% i kod kronične disekcije (3).

Karakteristika akutnog IMH je polumjesečasto zadebljanje zida aorte (60-70 Hounsfieldovih jedinica) bez luminalnih znakova (3).

### **6.3.1. Transtorakalna ehokardiografija (TTE)**

Transtorakalna ehokardiografija (TTE) široko je upotrebljavana metoda u hitnim stanjima kao dio multidisciplinarnog pristupa brzom dijagnozi. Ovom metodom mogu se dobiti esencijalne informacije o aortalnim zaliscima, određenim dijelovima aorte kao i o stanju te sistoličkoj funkciji lijevog srca, potrebne u uvjetima vremenski osjetljivog kliničkog odlučivanja. Iako je ova metoda zbog nemogućnosti prikaza cijele torakalne aorte podosta ograničena, i dalje ima veliko značenje u otkrivanju proksimalne aortalne disekcije te može biti metoda probira i procjene tipa A disekcije kod pacijenata sa šokom te srčanih komplikacija uzrokovanih disekcijom (aortalna insuficijencija, tamponada perikarda). Iako je TTE odlična metoda za brzu procjenu mogućih letalnih komplikacija AAD, njezina je točnost i dalje niska, gdje osjetljivost iznosi 78-100% za tip A, ali samo 31-55% za tip B akutne aortalne disekcije (1, 2). IMH i penetrirajući ulkus nisu dobro vidljivi na TTE. (3)

### **6.3.2. Transezofagealna ehokardiografija (TEE)**

Transezofagealna ehokardiografija važna je dijagnostička metoda pri otkrivanju AAS s 99% osjetljivošću i 89% specifičnošću (2). Prednosti TEE jesu blizina jednjaka i torakalne aorte te visoka rezolucija prikaza završnog dijela uzlazne aorte te luka aorte te je ova metoda superiorna u odnosu na transtorakalnu ehokardiografiju. Može se provesti brzo, ali zahtijeva sedaciju i prisutnost kardiologa. Prednosti TEE u odnosu na CT i MR su mogućnost obavljanja na bolničkom krevetu

i/ili u operacijskoj sali bez potrebe za radiokontrastom. Uz analizu disecirane membrane, transtorakalna ehokardiografija može identificirati perikardijalnu tamponadu, aortalnu regurgitaciju, kao i zahvaćenost disekcijom koronarnih arterija. Također može prikazati mjesto intimalnog rascjepa što je od velike pomoći za daljnju kiruršku obradu. Ograničavajući segment ove pretrage jest nemogućnost pregleda descendentnog kraka aorte (10, 13).

### **6.3.3. Magnetna rezonancija (MR)**

Magnetna rezonancija (MR) i MR angiografija mogu se koristiti za slikovne metode u dijagnostici akutne aortalne disekcije ili, čak i češće, kod kronične aortalne disekcije. Kontrastna angiografija s gadolinijem omogućuje brzo pribavljanje velike količine podataka koje se kasnije mogu naknadno obrađivati i koje mogu služiti za praćenje pacijenta. MR angiografija daje izvrsne slikovne prikaze akutne aortalne disekcije i njenih komplikacija. MR-om se može odrediti točan položaj rascjepa intime kao i vrsta disekcije (tip A ili B) (3). Prednosti MR-a u dijagnostici aortalne disekcije su: multiplanarnost snimke, odsutnost zračenja, neinvazivnost metode i mogućnost beskontrastnog oslikavanja. Ograničavajući faktori za ovu metodu su: dugo vrijeme snimanja, moguća nekooperativnost pacijenta, skup postupak, otežano snimanje pacijenata spojenih na respirator ili monitoring uređaje te dulji postupak obrade dobivenih podataka (13). Osjetljivost i specifičnost MR-a za dijagnozu akutne aortalne disekcije su 95 – 100%. Usprkos tome, MR se nešto manje koristi u dijagnostici aortalne disekcije budući da postoje i druge precizne i brže metode za oslikavanje AAD, prvenstveno CT-a (21).

MR će se, prema Halefoglu (21), koristiti u sljedećim situacijama:

1. za evaluaciju manje hitnih pacijenata
2. za diferencijaciju intramuralnog hematoma i lažnog lumena u aortalnoj disekciji
3. kod pacijenata alergičnih na jodno kontrastno sredstvo
4. kod pacijenata s bubrežnim zatajenjem
5. kod pacijenata s upalnim bolestima aorte
6. za postoperativno praćenje pacijenta

## 6.4. Krvna slika

Za dijagnozu akutnog aortalnog sindroma trebala bi se napraviti kompletna krvna slika, kemijska analiza i proba srčanih markera. Na kompletnoj krvnoj slici može se vidjeti leukocitoza koja obično opisuje stanje stresa. Snižene vrijednosti hemoglobina i hematokrita navode na zaključak da je disekcija rupturirala.

Povišene serumske koncentracije ureje i kreatinina mogu upućivati na uključenost renalnih arterija i prerenalne azotemije koja nastaje zbog gubitka krvi ili pri dehidraciji.

Ako je disekcija zahvatila koronarne arterije i uzrokovala ishemiju miokarda, u krvnoj će slici biti povišene koncentracije miokardijalnog kreatin kinaza izoenzima, mioglobina i troponina I i T (17).

Mjerenje razgradnog produkta plazmatskog fibrina i fibrinogena može olakšati dijagnozu akutne aortalne disekcije. Ako je kod simptomatskih pacijenata koncentracija razgradnih produkata plazmatskog fibrina (FDP) 12,6  $\mu\text{g/ml}$  ili više, vjerojatno se radi o aortalnoj disekciji s prohodnim lažnim lumenom, za razliku od pacijenata s koncentracijom FDP-a 5,6  $\mu\text{g/ml}$  ili više gdje se radi o disekciji sa završenom trombozom lažnog lumena (22).

D-dimer ima vrlo visoku osjetljivost, ali određenu specifičnost za dijagnozu AAD, tako da se prema nekim autorima testovi D-dimera rade u početnoj obradi AAD. U slučaju negativnog rezultata D-dimera, oni se mogu koristiti kako bi se isključila mogućnost disekcije u pacijenata u kojih je mala vjerojatnost za razvoj te bolesti (23). Vrijednosti D-dimera  $<500 \text{ ng/mL}$  mogu se naći kod pacijenata s IMH, PAU, i/ili AAD s trombozom lažnog lumena, dok vrijednosti više od 500  $\text{ng/mL}$  mogu dati uvid u ozbiljnost i opsežnost akutne disekcije, ali se istovremeno ne može isključiti i mogućnost plućne embolije (1, 10). Ipak, ovaj je marker manje osjetljiv i specifičan za intramuralni hematoma i trombozu lažnog lumena tako da se ne smije koristiti samostalno za isključivanje odnosno dokazivanje akutnog aortalnog sindroma (24).

Proba teškog lanca glatko-mišićnog miozina provodi se u prvih 24 sata gdje su povišene vrijednosti 90% osjetljive i 97% specifične za aortalnu disekciju. Razine su najviše u prva 3 sata. Ona ima veću osjetljivost i specifičnost od transtorakalne ehokardiografije, CT-a i aortografije, ali istovremeno manju osjetljivost i specifičnost od transezofagealne ehokardiografije, MR i spiralnog CT-a (17).

## 7. LIJEČENJE

Akutni aortalni sindrom koji uključuje uzlazni krak aorte hitno je kirurško stanje. S druge strane, akutna aortalna patologija vezana za silazni krak aorte predmet je konzervativnog tretmana, osim ako nije komplicirana: malperfuzijom organa ili ekstremiteta, progresivnom disekcijom, ekstraortalnim nakupljanjem krvi, nepodnošljivom boli ili nekontroliranom hipertenzijom (20). Postoje i iznimke za kiruršku intervenciju, pogotovo ako se radi o starijoj životnoj dobi sa značajnim komorbiditetima, neurološkim komplikacijama te arestom (3).

### 7.1. Konzervativna terapija

Konzervativna terapija metoda je izbora za liječenje nekomplikirane disekcije tipa B. Ona je usmjerena na ograničavanje propagacije disekcije kontrolom krvnog tlaka i kontrolom povećanja intrakavitarnog tlaka u vremenu ( $dP/dt$ ). Redukcija krvnog tlaka na zadovoljavajuću razinu perfuzije organa prioritet je koji se postiže beta blokatorima kao terapijom prvog izbora. Sistoličke vrijednosti krvnog tlaka nastoje se održavati u rasponu 100 – 120 mmHg s pulsom od 60/min. Intravenski beta blokatori: labetalol, metoprolol daju se, ako nisu kontraindicirani astmom, hipotenzijom ili zatajenjem srca, prije ostalih lijekova poput nitroglicerina, natrijeva nitroprusida ili nekih drugih vazodilatatora jer se prvenstveno mora postići kronotropna kontrola beta blokatorima kako ne bi došlo do refleksne tahikardije uslijed vazodilatacije koja bi dodatno povećala stres na zid aorte (14, 21). Nitroprusid je učinkoviti lijek koji se koristi kod disekcije aorte, ali je povezan s nuspojavama poput vazodilatacije cerebralnih krvnih žila i toksičnošću tiocijanata (14). Prema IRAD bazi podataka, beta blokatori povećavaju stopu preživljenja, dok je s druge strane primjena blokatora kalcijских kanala selektivno povezana s povećanom stopom preživljenja, a inhibitori renin-angiotenzin sustava nemaju značajni utjecaj na stopu preživljenja (25).



## **7.2. Kirurški pristup**

Ako se akutna disekcija tipa A liječi isključivo konzervativno, smrtnost je 20% u 24 sata, odnosno 30% u 48 sati. Hitna kirurška intervencija sprječava smrtne komplikacije poput rupture aorte, visceralne ishemije, tamponade i cirkulacijskog kolapsa. Provodi se ekscizija rascjepa intime, obliteracija ulaza u lažni lumen i rekonstrukcija aorte s umetanjem sintetičkog grafta s ili bez reimplantacije koronarnih arterija (20). Potpuna obliteracija lažnog lumena može se provesti u 10% slučajeva (3). Dodatno se može obaviti restauracija aortalnih zalistaka kod pacijenata kod kojih se razvije aortalna insuficijencija. To se postiže resuspenzijom nativnog aortalnog zaliska ili zamjenom aortalnog zaliska u ovisnosti o veličini korijena aorte i stanju postojećeg aortalnog zaliska. Otvorena kirurška zamjena zahvaćenog dijela aorte tradicionalno se izvodi lijevom posterolateralnom torakotomijom s prostetičkim graftom descendentne torakalne aorte u sprezi s jednostranom ventilacijom, potpunom heparinizacijom, kardiopulmonalnim bypassom, profundnom hipotermijom s cirkulatornim arestom ili cerebrospinalnom drenažom s ciljem minimalizacije smrtnosti.

Podaci pokazuju značajnu smrtnost komplicirane disekcije tipa B, gdje rizik od ireverzibilne ozljede kralježnične moždine i operativne smrti varira između 14 i 67%, zato je zlatni standard za nekompliciranu disekciju tipa B konzervativna terapija. Kirurška intervencija bit će indicirana u slučajevima disekcije tipa B komplicirane malperfuzijskim sindromom, upornom i nekontroliranom boli te ekspanzijom i rupturom aorte, usprkos medikamentoznoj terapiji (24).

## **7.3. Endovaskularni pristup**

Torakalna endovaskularna rekonstrukcija aorte (TEVAR) procedura je koja uključuje postavljanje pokrovnog stenta (metalna mrežasta cijev sa slojem tkanine) u oslabljeni segment aorte. Na taj se način omogućuje protok krvi kroz aortu bez stvaranja patološkog stresa na aortalni zid. Ona se smatra minimalno invazivnom metodom povezanom s dobrim perioperativnim ishodom (26). TEVAR kompliciranog tipa B disekcije dovela je do revolucije liječenja ove bolesti. Razvoj ove metode zadnjih je godina usmjeren na patoanatomiju ascendentnog kraka aorte. Neke od anatomske i patofiziološke karakteristike uzlaznog kraka aorte koje stvaraju određenu

prepreku u razvoju same metode su: krivina distalnog dijela ascendentne aorte, odstupanja u veličini patoloških stanja, potencijalna fatalna retrogradna disekcija, ozljeda aortalnih valvula i oštećenja lijevog ventrikula. Mogućnost provedbe ove metode ovisi i o prikladnim: pristupnim krvnim žilama, veličinama proksimalnog i distalnog mjesta fiksacije te luminalnim promjerom kompatibilnim s dostupnim stent-graftovima (24).

Endovaskularnim se pristupom može, osim postavljanja stent grafta i stentiranja aortalnih ogranaka, lacerirati intimalni prijeklop radi omogućavanja protoka između pravog i lažnog lumena (fenestracija). Koja će se metoda koristiti, ovisit će o kliničkoj prezentaciji, anatomiji disekcije i dinamici protoka pravog i lažnog lumena. Krajnji je cilj spriječiti pucanje aorte i uspostava normalne perfuzije krajnjih organa. Od velike je važnosti kvalitetna preoperativna procjena pacijenta. Pre-proceduralno snimanje omogućuje precizan odabir odgovarajuće veličine stent graftova. Relativno bi za nediseciranu aortu, stent graftovi trebali biti 10 – 20% veći kako bi se osigurala pravilna apozicija aortalnog zida (27). Također postoji koncept PETTICOAT prema kojem se stent graftovi dodatno eksteniraju prema distalno, golim metalnim stentom otvorenih stanica, sve dok se ne ispravi malperfuzija (24). Zatvaranje rascjepa stent graftom zaustavlja protok krvi kroz lažni lumen, potiče trombozu lažnog lumena te usmjerava protok predominantno kroz pravi lumen aorte. Anatomski je gledano silazni krak aorte pogodniji za postavljanje stenta. Prema podacima, uspješnost je iznosila 94% te je 1-godišnje preživljenje bilo 100% (27).

Kod pacijenata s IMH tipa A udruženim s tamponadom, PAU ili periaortalnim hematomom, hitna kirurška sanacija je metoda izbora. Ako se očekuje propagacija s lezijom intime distalnog dijela luka aorte ili silaznog kraka aorte, može se pristupiti TEVAR-u, kao manje invazivnoj, ali jednako uspješnoj terapiji. Za endovaskularni pristup IMH tipa A treba napraviti detaljnu preoperativnu dijagnostiku naprednim modalitetima snimanja (24). Iako se nekomplikirani intramuralni hematomi tipa B opravdano liječe konzervativno, može doći do komplikacija kod velikog broja bolesnika unutar prvih 20 dana što će zahtijevati intervenciju. Prema tome je Europsko društvo za vaskularnu kirurgiju, smjernicama dalo prednost endovaskularnom pristupu kompliciranom tipu B IMH. Smatra se da će TEVAR spriječiti daljnju progresiju IMH u disekciju i tako se povezuje s boljom prognozom u odnosu na pacijente na konzervativnoj terapiji (82,1% naspram 15,4%) (28).

## 8. PROGNOZA

Danas se oko 90% akutne aortalne disekcije rješava kirurški. Rizik za smrt kod akutne aortalne disekcije povećava se kod pacijenata koji imaju ili razviju komplikacije poput perikardijalne tamponade, miokardijalne ishemije ili infarkta zbog zahvaćenosti koronarnih arterija ili malperfuzija mozga. Ostali predisponirajući faktori za povećanu bolničku smrtnost jesu: starost (>70 godina), hipotenzija, bubrežno zatajenje, kao i deficit pulsa. U odsustvu neposrednog kirurškog pristupa, proksimalna disekcija aorte povezana je sa smrtnošću od 20% unutar 24 sata od nastupa bolesti, 30% u 48 sati, 40% unutar tjedan dana i 50% unutar mjesec dana. Čak i s kirurškim pristupom smrtnost je 10% unutar 24 sata, 13% u 7 dana i 20% u 30 dana. Najčešći uzroci smrti su ruptura aorte, inzult, visceralna ishemija, kardijalna tamponada i cirkulacijski kolaps. Pacijenti s nekomplikiranom disekcijom tipa B imaju smrtnost 10% unutar 30 dana. Pacijenti koji razviju ishemijske komplikacije kao što je bubrežno zatajenje ili visceralna ishemija, zahtijevaju hitnu reparaciju aorte što sa sobom nosi smrtnost od 20% u 2 dana i 25% unutar 30 dana. Kao i kod disekcije tipa A, starost, ruptura, šok i malperfuzija su važni nezavisni znakovi rane smrtnosti (20).

Smrt koja nastupa nakon 3 mjeseca može biti:

- 1) aortalna smrt (30%) – ruptura sakularnog lažnog lumena nastala zbog perzistentnog pritiska na lažni lumen, ruptura dilatiranog lažnog lumena aorte, ruptura aneurizme
- 2) ostale smrti (40%) – inzult zbog kronične hipertenzije, kongestivno zatajenje srca, koronarna smrt
- 3) nedefinirane iznenadne smrti (30%) – ostale ruptur aorte (3).

Pacijenti koji prežive inicijalnu hospitalizaciju, 1-godišnje preživljenje tipa A AAD je 96% i 3-godišnje preživljenje 90% kod pacijenata koji su kirurški liječeni, a kod konzervativno liječenih pacijenata to je 88%, odnosno 68%. Što se tiče tipa B AAD, 3-godišnje preživljenje je 77% ako je liječeno konzervativno, odnosno 82% kirurški liječeno (3).

2-godišnje preživljenje ascendentnog IMH ne razlikuje se od akutne aortalne disekcije, ali je preživljenje descendentnog IMH bolji nego AAD (3). Konzervativno liječenje IMH tipa A u zapadnim zemljama ima visoku smrtnost od čak 30 – 40%. Smatra se da su veći promjer aorte

(>50-55 mm) i veća debljina IMH (>10-16 mm) faktori rizika za smrt, rupturu ili konverziju u disekciju kod pacijenata koji nisu kirurški liječeni. Sveukupno gledano, bolnička smrtnost kod IMH slična je (29) ili nešto manja nego kod aortalne disekcije (10).

IMH udružen s PAU ima veći rizik od ekspanzije i rupture. Slično kao kod tipa A AAD, IMH koji zahvaća uzlazni krak aorte letalno je stanje i indikacija je za brzo kirurško zbrinjavanje zbog rizika od tamponade, rupture ili kompresije koronarnog ušća. IMH koji zahvaća silazni krak aorte, može uzrokovati opstrukciju ogranaka aorte rezultirajući ishemijom krajnjih organa. Dokazi o progresiji asimptomatskog PAU su ograničeni. Pseudoaneurizma se može pojaviti u 15 do 50% slučajeva. Povezanost PAU s promjerom i rizikom od rupture nisu još jasno povezani, iako pacijenti s ulkusom promjera > 20 mm ili dubinom > 20 mm vezuju se s povećanim rizikom od progresije bolesti i potencijalni su kandidati za ranu endovaskularnu kiruršku terapiju (30).

## 9. PRAĆENJE

Pacijenti koji prežive akutni aortalni sindrom, posebno AAD, zahtijevaju konstantno praćenje nakon inicijalne terapije kako bi se detektirala aortalna aneurizma, ekstenzija ili disekcija intramuralnog hematoma i povećanje penetrirajućeg ulkusa. Detaljna analiza CT ili MR prikaza i pedantno praćenje i tretiranje krvnog tlaka beta blokatorima ili drugim antihipertenzivima glavni su ciljevi terapije (3).

Svaki pacijent koji ima promjer aorte  $> 4$  cm trebao bi biti praćen u određenim vremenskim intervalima kako bi se na vrijeme odredila potreba za kirurškom intervencijom. Neliječena hipertenzija najvažniji je rizični faktor za uvećanje aorte, stvaranje aneurizme i rupture. Ostali faktori rizika kao što su pušenje i dislipidemija također bi se trebali pažljivo monitorirati (3).

Prema American Heart Association Guidelines, asimptomatski pacijenti s promjerom ascendentne aorte 5,5 cm ili više, ili oni s uvećanjem promjera aorte unutar godine dana od 0,5 cm trebali bi se uzeti u obzir za kiruršku intervenciju. Za one pacijente koji imaju genetski predisponirajuća stanja za disekciju aorte granica je i niža (13). Viđeno je da aorta dilatira nakon tipa B AAD prosječnom brzinom od 2 mm/godišnje u torakalnom segmentu i 1 mm/godišnje u abdominalnom segmentu. Prepoznavanje opasnosti na vrijeme bitno je kako bi se mogla obaviti ponovna operacija. Ponovna operacija u prosjeku je potrebna kod četvrtine pacijenata unutar 4 – 5 godina (3).

Kod pacijenata s intramuralnim hematomom može doći do morfoloških promjena u vidu regresije bolesti (u oko 50% slučajeva) ili napredovanja u disekciju (klasičnu i lokaliziranu), odnosno dilataciju (sakularnu i fuziformnu). Pacijenti koji imaju manji promjer aorte i zadebljanje IMH, imaju veću tendenciju za regresiju bolesti. Budući da IMH može napredovati i ozbiljno ugroziti pacijentov život, bitno je kontinuirano praćenje promjena zahvaćenog dijela aorte (31).

Smatra se da je prevalencija kritičnih slučajeva simptomatskog penetrirajućeg aterosklerotskog ulkusa veća nego kod klasične disekcije aorte. Isto tako, rizik od ruptуре aorte je veći kod PAU (40% slučajeva) nego kod pacijenata bilo tipom A ili tipom B disekcije aorte (7% i 3%, respektivno). Ponekad je kod kritičnih slučajeva nemoguće utvrditi penetrirajući aterosklerotski ulkus na temelju inicijalnih slikovnih prikaza, stoga je potrebno praćenje tih pacijenata, posebice u prvom mjesecu od pojave simptoma (32).

I na kraju je pacijente potrebno educirati o daljnjem životnom stilu kako bi se spriječila ponovna pojava AAS. Pacijente bi se trebalo upozoriti na: pridržavanje propisane terapije (antihipertenzivi, hipolipemici), prestanak pušenja i snižavanje ostalih faktora za razvoj aterosklerotske bolesti, izbjegavanje kokaina i drugih psihostimulirajućih agensa, izbjegavanje napornih tjelesnih aktivnosti (izometrijske vježbe, naprezanja koje zahtijevaju Valsalvin manevar) i kontaktnih kompetitivnih sportova, dok umjerene aerobne vježbe i svakodnevne aktivnosti nisu zabranjene (7).

## 10. ZAKLJUČAK

Incidencija akutnog aortalnog sindroma nije zanemariva i u prosjeku iznosi 3 bolesnika godišnje na 100 000 ljudi (33). Najčešći je entitet akutna disekcije aorte koja će se u većine pacijenata prezentirati klasičnim simptomima i znakovima.

No ipak je akutni aortalni sindrom u hitnoj službi određeni dijagnostički i terapijski izazov (33). Imajući u vidu etiologiju akutnog aortalnog sindroma te u svrhu bržeg i točnijeg dijagnosticiranja, pacijenti se moraju evaluirati putem određene skale za procjenu rizika.

Što se tiče dijagnostičkih slikovnih metoda, osjetljivost i specifičnost CT-a, MR-a i TEE su usporedive, tako da će odabir metode ovisiti o dostupnosti uređaja, ali i znanju kliničara u interpretaciji dobivenih nalaza. Ipak, CT kao metoda izbora u inicijalnom snimanju povezana je s najbržim postavljanjem konačne dijagnoze.

Uspješnost terapije ovisna je o vremenu od pojave bolesti do započinjanja iste, zato su pravovremena dijagnoza i prikladan terapijski pristup od iznimne važnosti za bolničko preživljenje i kvalitetu života bolesnika s AAS.

## **11. ZAHVALA**

Zahvaljujem mentoru doc. dr. sc. Nikoli Bulju na sugestijama i pomoći prilikom pisanja diplomskog rada.

Također zahvaljujem svojoj obitelji na podršci i pomoći tijekom studiranja.



## 12. LITERATURA

1. Bossone, E, LaBounty TM, Eagle KA. Acute aortic syndromes: diagnosis and management, an update. *European heart journal*. 2018; 39(9), 739 – 49. <https://doi.org/10.1093/eurheartj/ehx319>
2. Tsai TT, Nienaber CA, Eagle KA. Acute aortic syndromes. *Circulation*. 2005 Dec 13;112(24):3802-13. doi: 10.1161/CIRCULATIONAHA.105.534198. PMID: 16344407.
3. Hutchison S. Aortic diseases: Clinical Diagnostic Imaging Atlas. 1st ed. Philadelphia: Saunders Elsevier; 2008. 371 p.
4. Saber M, Gaillard F, et al. *Aortic Intramural Hematoma | Radiology Reference Article*; [online] Radiopaedia.org. 2020. Available at: <https://radiopaedia.org/articles/aortic-intramural-haematoma>. [Accessed 15 November 2020].
5. Lansman SL, Saunders PC, Malekan R, et al. Acute aortic syndrome. *J. Thorac. Cardiovasc. Surg*. 2010;140 (6 Suppl): S92-7. doi:10.1016/j.jtcvs.2010.07.062
6. Weerakkody Y, Fischer J, et al. *Penetrating Atherosclerotic Ulcer | Radiology Reference Article*. [online] Radiopaedia.org. 2020. Available at: <https://radiopaedia.org/articles/penetrating-atherosclerotic-ulcer>. [Accessed 15 November 2020].
7. Dieter R, Dieter R, Dieter R. Diseases of the aorta. 1st ed. Cham: Springer; 2019. 496 p.
8. Elefteriades J. Acute aortic disease. New York, NY: Informa Healthcare; 2007. 400 p.
9. Qanadli SD, Malekzadeh S, Villard N, et al. A New Clinically Driven Classification for Acute Aortic Dissection. *Front Surg*. 2020;7:37. Published 2020 Jun 23. doi:10.3389/fsurg.2020.00037
10. Corvera JS. Acute aortic syndrome. *Ann Cardiothorac Surg*. 2016; 5(3): 188-93. doi: 10.21037/acs.2016.04.05
11. Aortic dissection - Symptoms and causes [Internet]. Mayo Clinic. [cited 2021 May 5]. Available from: <https://www.mayoclinic.org/diseases-conditions/aortic-dissection/symptoms-causes/syc-20369496>
12. Erbel R, Eggebrecht H. Aortic dimensions and the risk of dissection. *Heart*. 2006;92(1):137-42. doi:10.1136/hrt.2004.055111

13. Murphy MC, Castner CF, Kouchoukos NT. Acute Aortic Syndromes: Diagnosis and Treatment. *Mo Med*. 2017;114(6):458-63
14. Strayer RJ, Shearer PL, Hermann LK. Screening, evaluation, and early management of acute aortic dissection in the ED. *Curr Cardiol Rev*. 2012;8(2):152-7. doi:10.2174/157340312801784970
15. Blanco M, Díez-Tejedor E, Larrea JL, Ramirez U: Neurologic complications of type I aortic dissection. *Acta Neurol Scand* 1999;99:232–5.
16. Gaul C, Dietrich W, Erbguth F, J: Neurological Symptoms in Aortic Dissection: A Challenge for Neurologists. *Cerebrovasc Dis* 2008;26:1-8. doi: 10.1159/000135646
17. Aortic Dissection: Practice Essentials, Background, Anatomy. 2021 Jun 14 [cited 2021 Mar 16]; Available from: <https://emedicine.medscape.com/article/2062452-overview>
18. von Kodolitsch Y, Schwartz AG, Nienaber CA. Clinical prediction of acute aortic dissection. *Arch Intern Med*. 2000;160(19):2977-82. doi:10.1001/archinte.160.19.2977
19. Nazerian, P., Mueller, C., Soeiro, A., Leidel, B., Salvadeo, S., & Giachino, F. et al. (2018). Diagnostic Accuracy of the Aortic Dissection Detection Risk Score Plus D-Dimer for Acute Aortic Syndromes. *Circulation*, 137(3), 250-258. doi: 10.1161/circulationaha.117.029457
20. Nienaber CA, Powell JT. Management of acute aortic syndromes. *European Heart Journal*. 2012 Jan 1;33(1):26–35.
21. Halefoğlu AM. Emergency diagnosis of acute aortic dissection using magnetic resonance imaging. *Ulus Travma Acil Cerrahi Derg*. 2007 Apr;13(2):106-14. PMID: 17682952.
22. Hagiwara A, Shimbo T, Kimira A, Sasaki R, Kobayashi K, Sato T. Using fibrin degradation products level to facilitate diagnostic evaluation of potential acute aortic dissection. *J Thromb Thrombolysis*. 2013 Jan. 35 (1):15-22.
23. Cui JS, Jing ZP, Zhuang SJ, et al. D-dimer as a biomarker for acute aortic dissection: a systematic review and meta-analysis. *Medicine (Baltimore)*. 2015;94(4):e471. doi:10.1097/MD.0000000000000471
24. Bonser RS, Pagano D, Haverich A, Mascaro J, editors. *Controversies in Aortic Dissection and Aneurysmal Disease* [Internet]. London: Springer London; 2014 [cited 2021 May 3]. 457 p.
25. Gionis MN, Kaimasidis G, Tavlas E, et al. Medical management of acute type a aortic dissection in association with early open repair of acute limb ischemia may prevent aortic surgery. *Am J Case Rep*. 2013;14:52-7. doi:10.12659/AJCR.883793

26. Thoracic endovascular aortic repair (TEVAR) [Internet]. CIRSE. [cited 2021 Apr 10]. Available from: <https://www.cirse.org/patients/ir-procedures/thoracic-endovascular-aortic-repair-tevar/>
27. Khayat M, Cooper KJ, Khaja MS, Gandhi R, Bryce YC, Williams DM. Endovascular management of acute aortic dissection. *Cardiovasc Diagn Ther.* 2018;8(Suppl 1):S97-S107. doi:10.21037/cdt.2017.10.07
28. Spanos K, Kölbel T, Giannoukas AD. Current trends in aortic intramural hematoma management-a shift from conservative to a more aggressive treatment. *Ann Cardiothorac Surg* 2019;8(4):497-9. doi: 10.21037/acs.2019.06.02
29. Evangelista A, Mukherjee D, Mehta RH, O’Gara PT, Fattori R, Cooper JV, et al. Acute Intramural Hematoma of the Aorta: A Mystery in Evolution. *Circulation.* 2005 Mar;111(8):1063–70.
30. Nauta F, Kamman A, Santi T. Penetrating Aortic Ulcer and Intramural Hematoma. *ENDOVASCULAR TODAY* [Internet]. 2014 [cited 3 April 2021];87 - 91. Available from: <https://evtoday.com/articles/2014-nov/penetrating-aortic-ulcer-and-intramural-hematoma>
31. Evangelista A, Dominguez R, Sebastia C, Salas A, Permanyer-Miralda G, Avegliano G, et al. Long-term follow-up of aortic intramural hematoma: predictors of outcome. *Circulation.* 2003 Aug 5;108(5):583–9.
32. Hayashi H, Matsuoka Y, Sakamoto I, Sueyoshi E, Okimoto T, Hayashi K, et al. Penetrating atherosclerotic ulcer of the aorta: imaging features and disease concept. *Radiographics.* 2000 Aug;20(4):995–1005.
33. Akutni aortni sindrom [Internet]. *Zdravo budi.* 2015 [cited 2021 Jan 7]. Available from: <https://www.zdravobudi.hr/clanak/kardiologija/akutni-aortni-sindrom-18254>

## **13. ŽIVOTOPIS**

Dora Orabović, rođena 27.06.1996. u Sisku. Osnovnoškolsko i srednjoškolsko gimnazijsko obrazovanje stekla u Petrinji. Od svoje sedme godine aktivno sam se bavila sportskim plesom (standardni i latinoamerički plesovi) te sudjelovala kako na državnim tako i na međunarodnim natjecanjima. Osim plesa, trenirala sam i odbojku u odbojkaškom klubu Petrinja. Akademske godine 2015./16. upisujem Medicinski fakultet u Zagrebu. Kao dio stolnoteniske sekcije, predstavljala sam fakultet na Sveučilišnom natjecanju stolnog tenisa.