

Uporaba botulinum toksina u oftalmologiji

Ranogajec, Adela

Master's thesis / Diplomski rad

2021

Degree Grantor / Ustanova koja je dodijelila akademski / stručni stupanj: **University of Zagreb, School of Medicine / Sveučilište u Zagrebu, Medicinski fakultet**

Permanent link / Trajna poveznica: <https://um.nsk.hr/um:nbn:hr:105:196893>

Rights / Prava: [In copyright](#)/[Zaštićeno autorskim pravom.](#)

Download date / Datum preuzimanja: **2024-07-22**



Repository / Repozitorij:

[Dr Med - University of Zagreb School of Medicine Digital Repository](#)



**SVEUČILIŠTE U ZAGREBU
MEDICINSKI FAKULTET**

Adela Ranogajec

Uporaba botulinum toksina u oftalmologiji

Diplomski rad



Zagreb, 2021.

Ovaj diplomski rad izrađen je u Klinici za očne bolesti Medicinskog fakulteta Sveučilišta u Zagrebu, Klinički bolnički centar Zagreb pod vodstvom doc.dr.sc. Jelene Juri Mandić i predan je na ocjenu u akademskoj godini 2020./2021.

POPIS KORIŠTENIH KRATICA:

BoNT – botulinum toksin

BoNTA- botulinum toksin serotipa A

BoNTB- botulinum toksin serotipa B

HA- hemaglutinin

NTNH – nehemaglutinin

H – teški lanac

L – laki lanac

SNAP25 – eng. Synaptosomal- associated protein

SNARE – eng. Souble N-etylmaleimide-sensitive factor attachment protein receptor

PSG - polisialogangliozidska

SV2 – protein sinaptičke vezikule

ONA - onabotulinum toksin A

ABO - abobotulinum toksin

INCO - incobotulinum toxin A

EOM- ekstraokularni mišići

TAO – eng. thyroid associated orbitopathy

GO – Gravesova orbitopatija=Distiroidna orbitopatija

TSH – tiroidni stimulirajući hormon

T3-trijotironin

T4-tiroksin

ALO – eng. apraxia of eyelid opening

EMG – elektromiografija

Sve korištene fotografije su iz arhive Klinike za očne bolesti(doc.dr.sc. Jelena Juri Mandić) i

koriste se uz pristanak pacijenata.

SADRŽAJ

SAŽETAK.....	I
SUMMARY.....	II
1. UVOD.....	1
2. MOLEKULARNA GRAĐA BoNT.....	3
3. MEHANIZAM DJELOVANJA BoNT.....	4
4. IMUNOLOŠKE KARAKTERISTIKE.....	6
5. KLINIČKA PRIMJENA BoNTA.....	8
5.1 Vrste pripravka BoNTA.....	8
5.2 OnabotulinumtoksinA.....	9
5.3 IncobotulinumtoksinA.....	9
6. NAČIN APLICIRANJA BoNTA.....	11
7. PRIMJENA BoNTA U TERAPIJI BLEFAROSPAZMA.....	13
8. PRIMJENA BoNTA U TERAPIJI HEMIFACIJALNOG SPAZMA.....	15
9. BoNTA PRIMIJENJEN U VJEĐE.....	16
9.1 Retrakcija gornje vjeđe kod TAO.....	16
9.2 Apraksija otvaranja vjeđa (ALO).....	17
9.3 Spastički entropij donje vjeđe.....	18
10. PRIMJENA BoNTA U EOM.....	20
10.1. Strabizam.....	20
10.2.Primjena BoNTA u terapiji dvoslika kod TAO.....	21
12. PRIMJENA BoNTA U DRUGIM OFTALMOLOŠKIM BOLESTIMA.....	23
12.1 Kronično suho oko.....	23
12.2. Hipersekrecijski sindrom.....	24
12.3 Olakšavanje boli u glaukomu zatvorenog kuta.....	24
13. KOMPLIKACIJE PRIMJENE BoNTA.....	26
14. KONTRAINDIKACIJE.....	29
15. ZAKLJUČAK	30
ZAHVALA.....	31
LITERATURA	32
ŽIVOTOPIS.....	38

SAŽETAK

Uporaba botulinum toksina u oftalmologiji

Botulinum toksin je egzotoksin koji proizvodi bakterija *Clostridium botulinum*. Široko je rasprostranjena u okolišu i u anaerobnim uvjetima crijeva mnogih životinja, gdje se uglavnom nalazi u obliku spora. Smatra se je jednom od najotrovnijih bioloških tvari poznatoj čovjeku. Razlikujemo sedam serotipova botulinum toksina. Svi serotipovi pokazuju sličnu molekularnu građu iako postoje varijabilnosti u aminokiselinskom slijedu. Botulinum toksin djeluje na način da ometa prijenos živčanog signala blokirajući oslobađanje acetilkolina iz presinaptičkih motoričkih neurona. Acetilolin je glavni neurotransmiter na neuromuskularnoj spojnici, te nemogućnost njegovog oslobađanja uzrokuje paralizu mišića. S obzirom na razliku u mjestu djelovanja različitih tipova toksina različito je i trajanje blokade, te posljedično klinička primjena toksina. Učinak na otpuštanje mišića viđen kod botulinum toksina serotipa A traje 4-6 mjeseci, što je duže nego što se vidi kod drugih serotipova. Upotreba botulinum toksina serotipa A u oftalmologiji može anatomski biti klasificirana u tri kategorije: glabelarno područje, ekstraokularni mišići, suzna žlijezda. Postoji niz potencijalnih komplikacija vezanih uz kliničku upotrebu botulinum toksina A. Većina tih komplikacija je vrlo rijetka i posljedica je širenja botulinum toksina krvlju sa neželjenim djelovanjem na okolne i udaljene mišiće koje se nije ciljalo. Međutim, kao što i samo djelovanje botulinum toksina nije trajno, tako su i sve komplikacije i nuspojave reverzibilne unutar nekoliko tjedana od aplikacije. Kontraindikacije za aplikaciju botulinum toksina dijelimo na apsolutne: poznata preosjetljivost na bilo koju komponentu lijeka, te na relativne koje uključuju reakcije preosjetljivosti, generalizirane smetnje mišićne aktivnosti, istodobnu primjena aminoglikozidnih antibiotika, infekcija na mjestu ili oko mjesta apliciranja, poremećaj krvarenja, uzimanje antikoagulantne terapije, trudnoća, dojenje i primjena botulinum toksina u djece mlađe od 12 godina.

Ključne riječi: Botulinum toksin, serotip A, acetilolin, blefarospazam, strabizam

SUMMARY

Use of botulinum toxin in ophthalmology

Botulinum toxin is an exotoxin produced by the bacterium *Clostridium botulinum*. It is widespread in the environment and in anaerobic conditions of the intestines of many animals, where it is mostly found in the form of spores. It is considered one of the most toxic biological substances known to man. We distinguish seven serotypes of botulinum toxin. All serotypes show a similar molecular structure although there are variations in the amino acid sequence. Botulinum toxin works by interfering with nerve signal transmission by blocking the release of acetylcholine from presynaptic motor neurons. Acetylcholine is the main neurotransmitter of the neuromuscular junction, and the inability to release it causes muscle paralysis. Due to the difference in site of action of different types of toxins, the duration of the blockade is also different, and consequently clinical applications of the toxin. The muscle release effect seen with botulinum toxin serotype A lasts 4-6 months, which is longer than with other serotypes. The use of botulinum toxin serotype A in ophthalmology can be anatomically classified into three categories: glabellar area, extraocular muscles, lacrimal gland. There are a number of potential complications associated with clinical use of botulinum toxin A. Most of these complications are very rare and result from the spread of botulinum toxin through the bloodstream with adverse effects on surrounding and distant muscles that were not targeted. However, just as the action of botulinum toxin itself is not permanent, all complications and side effects are also reversible within a few weeks after application. Contraindications to use of botulinum toxin are divided into absolute: known hypersensitivity to any component of the drug, and relative, which include hypersensitivity reactions, generalized disturbances in muscle activity, concomitant use of aminoglycoside

antibiotics, infection at or around the application site, bleeding disorders, anticoagulant therapy, pregnancy, lactation and botulinum toxin use in children under 12 years of age.

Key words: Botulinum toxin, serotype A, acetylcholine, blepharospasm, strabismus

1. UVOD

Botulinum toksin (BoNT) je egzotoksin koji proizvodi bakterija *Clostridium botulinum*, anaerobni Gram-pozitivan, štapićasti sporulacijski organizam. Ova bakterija je široko rasprostranjena u okolišu i u anaerobnim uvjetima crijeva mnogih životinja-gdje se uglavnom nalazi u obliku spora. U svom sporulacijskom obliku bakterija može preživjeti mjesecima, pa čak i godinama sve do pojave povoljnih uvjeta za razvoj (1). Smatra se je jednom od najotrovnijih bioloških tvari poznatoj čovjeku (2). Do pojave botulizma može doći na dva načina: kao posljedica infekcije bakterijskim sporama koje proizvode i otpuštaju toksin u tijelo, na primjer enterički infektivni botulizam gdje dolazi do kolonizacije sporama u probavnoj cijevi, ili kao posljedica ozljede i onečišćenja rane (3). Postoji sedam serotipova BoNT koji su klasificirani kao tip A, B, C, D, E, F i G. Serotip A je najpotentniji toksin, a zatim slijede serotip B i F. Tipovi BoNT serotipa A (BoNTA) i B (BoNTB) uzrokuju sistemski botulizam u ljudi, ali također se koriste komercijalno i medicinski. Tipovi C-G su rjeđi, tipovi E i F također mogu uzrokovati sistemski botulizam kod ljudi, dok ostali tipovi uzrokuju bolesti u drugih životinjskih vrsta (4). Njemački liječnik, Justinus Andreas Christian Kerner 1822. godine je objedinio podatke o 250 slučajeva botulizma te prvi identificirao „masni otrov“ kao uzrok trovanja. U njegovim radovima objasnio je hipotezu da ‘masni otrov’ iz kiselih kobasica ometa rad živčanih stanica što dovodi do kliničke slike botulizma. Godine 1869., njemački liječnik John Muller je uveo izraz ‘botulizam’ od lat. ‘botulus’ (kobasica), dok je 1895. godine profesor Emile Pierre Marie van Ermengen prvi puta izolirao bakteriju *Clostridium botulinum*. Kemijska BoNTA opisana je 1928. godine na Sveučilištu u Kaliforniji, a 1946. godine Carl Lamana i suradnici su pročistili kristalični BoNTA što je kasnije otvorilo put korištenju BoNTA u terapijske svrhe. Godine 1973. Alan Scott aplicirao je BoNTA Rhesus majmunima s induciranim strabizmom. Učinkovitost terapije BoNTA bila

je očita čak i iz ovih inicijalnih studija. Ubrzo Scott je osnovao svoju vlastitu tvrtku za proizvodnju BoNTA, te ga je komercijalizirao pod nazivom Oculinum® (5). Nakon toga, Američka agencija za hranu i lijekove (eng. Food and Drug Administration, FDA) je odobrila BoNTA za liječenje strabizma i blefarospazma (6). Danas upotreba BoNTA u oftalmologiji ima širu primjenu koja se može anatomski klasificirati u tri kategorije: glabelarno područje, ekstraokularni mišići (EOM), suzna žlijezda. Na mišićima vjeđa koristi se kod blefarospazma, hemifacijalnog spazma, apraksije otvaranja vjeđe (eng. apraxia of eyelid opening –ALO), retrakcije gornje vjeđe kod distiroidne orbitopatije (eng. thyroid associated orbitopathy, TAO), te za izazivanje ptoze kod keratopatija različite geneze. Na EOM koristi se u terapiji dječje estropije/stečene estropije, povremene estropije, paralize živca, dvoslika kod TAO, te kod kongenitalnog nistagmusa. U slučaju hipersekrecijskog sindroma aplicira se u palpberalni dio glavne suzne žlijezde. Također primjenjuje se u terapije kronične suhoće oka i za olakšavanje boli u glaukomu zatvaranog kuta (7)

2. MOLEKULARNA GRADA BoNT

Danas je poznato sedam serotipova BoNT koji su klasificirani kao tip A, B, C, D, E, F i G. BoNT sintetizira *C.botulinum* kao kompleks od 900kDa. Svi serotipovi BoNT pokazuju sličnu molekularnu građu iako postoje varijabilnosti u aminokiselinskom slijedu. Nakon što ga bakterija sintetizira, molekula toksina odnosno jednolančani polipeptidni lanac povezan s netoksičnim proteinom tvori kompleks veličine 300-900 kDA. Ti netoksični proteini dijele se na hemaglutinin(HA) i netoksični nehemaglutininiski protein (NTNH) (8). Biološki aktivna komponenta je jednolančani polipeptid građen od 1296 aminokiselina veličine 150 kDA dok netoksični proteini nisu fiziološki aktivni nego je njihova uloga stabilizacija i zaštita neurotoksina od proteolize i pH denaturacije(1). Polipeptidni lanac BoNTA sastoji se od teškog lana (H-heavy) veličine 100kDa i lakog lanca (L-light) veličine 50kDa povezanih disulfidnom vezom (Cys-Cys). Teški (H) lanac građen je od dvije domene (od 50kDa), C-terminalne domene i N-terminalne domene. C-terminalna domena odgovorna je za visokoafinitetno vezanje toksina za neuron, dok N-terminalna domena omogućuje membransku translokaciju toksina. Dok je teški(H) lanac odgovoran za vezanje na neuron, laki (L) lanac ima endoproteaznu aktivnost ovisnu o cinku te cijepa protein SNAP-25, kojim sprječava oslobađanje acetilkolina iz vezikule presinaptičkog neurona (9). BoNT se aktivira kada se polipeptidni lanac proteolički cijepa na teški lanac od 100kDa i laki lanac od 50kDa. Svi serotipovi BoNT s visokom specifičnošću djeluju vezanjem C-terminalne domene na presinaptički dio motornog neurona čime se blokira otpuštanje acetilkolina, a razlikuju se u mjestu djelovanja na SNARE komponentu (8).

3. MEHANIZAM DJELOVANJA BoNT

BoNT djeluje na način da ometa prijenos živčanog signala blokirajući oslobađanje acetilkolina iz presinaptičkih motoričnih neurona. To visokospecifično vezanje ostvaruje se preko dvaju neovisnih receptora: jedno mjesto je na membrani polisialogangliozidske strukture (PSG), a drugo je za protein sinaptičke vezikule (SV2). Izrazita neurotropnost objašnjava učinkovitost BoNT i pri vrlo niskim koncentracijama (1). Acetilkinolin je glavni neurotransmiter na neuromuskularnom spoju, te nemogućnost njegovog oslobađanja uzrokuje paralizu mišića. BoNT djeluje u tijelu na mjestima otpuštanja acetilkolina (neuromuskularna ploča, autonomni gangliji, postganglijski parasimpatički živčani završetak, postganglijski simpatički završetak) na način da se nakon ulaska u tijelo teški (H) lanac svojom C-terminalnom domenom veže za već spomenute visokoafinitetne receptore (PGS) koji se specifično nalaze na kolinergičkim živčanim završecima (10). Oslobađanje acetilkolina nakon depolarizacije živčanog završetka posredovano je transportnim proteinskim lancem, topljivim kompleksom receptora SNARE. Nakon vezanja teškog (H) lanca, dolazi do internalizacije toksina u cistol procesom endocitoze, te translokacije lakog (L) lanca preko membrane endosoma pomoću N-terminalne domene teškog (H) lanca. Translokacija započinje u endosomu kada je pH nizak jer to dovodi do strukturne promjene toksina, njegove ugradnje u endosom te odvajanje teškog (H) lanca od lakog (L) lanca što dovodi do aktivacije toksina. Serotipovi se razlikuju ovisno o ciljnom mjestu djelovanja na SNARE komponenti. SNARE je velika obitelj proteina čija je glavna uloga posredovanje stapanje vezikula sa staničnom membranom. Najbolje istražena uloga SNARE proteina je posredovanje u egzocitozi i utjecaja botulinum i tetanus toksina na njihovu ulogu (11). BoNTA cijepa proteine povezane sa sinaptosomom (SNAP25) uklanjajući devet aminokiselina iz C-terminalnog kraja, serotip B cijepa sinaptobrevin II dok serotip E cijepa 26 aminokiselina s C kraja SNAP25. Cijepanje

SNARE kompleksa sprječava vezanje mjehurića acetilkolina na unutrašnjoj površini stanične membrane što u konačnici dovodi do blokade egzocitoze acetilkolina. S obzirom na razliku u mjestu djelovanja različitih tipova toksina različito je i trajanje blokade, te posljedično klinička primjena toksina. Klinički učinak na otpuštanje mišića viđen kod BoNTA i dalje traje 4-6 mjeseci, što je duže nego što se vidi kod drugih serotipova. Glavni čimbenik dugotrajnosti blokade oslobađanja neurotransmitora pomoću serotipa A je intracelularna stabilnost protelitičke aktivnosti toksina koja traje otprilike 28 dana. Ova svojstva BoNTA ga čine idealnim za kliničku uporabu jer se zadržava unutar plazmatske membrane motornih neurona uzrokujući dugotrajnu proteolizu SNAP25 kompleksa. Trajanje paralize ovisi i aktivnosti zahvaćenog mišića kao i o samoj dozi apliciranog BoNT. Jedna od ključnih prednosti BoNT za uporabu na neuromuskularnoj spojnici je što blokada otpuštanja acetilkolina ne dovodi do atrofije živčanih završetaka na koje djeluje (8). Reverzibilno djelovanje in vivo jedno je od glavnih svojstva djelovanja BoNT. Nakon 4 dana od injiciranja BoNT u malim količinama dolazi do aksonalnog grananja tj. izrastanja ogranka aksona koji djelomično preuzimaju ulogu u inerviranju mišića. U naredna 4 tjedna dolazi do povećanja aksonskih ogranka, širenja receptivnih polja na mišićnom vlaknu i reorganizacije nikotinskih receptora na postsinaptičkim membranama. Nakon 2 mjeseca dolazi do povlačenja aksonskih ogranka radi oporavka glavnog motoneurona. Ovim mehanizmom se objašnjava reverzibilnost paralitičkog djelovanja BoNT(1).

4. IMUNOLOŠKE KARAKTERISTIKE

Imunološki sustav često predstavlja prepreku uspjehu medicinske terapije. Na razvoj imunološkog odgovora na određeni antigen utječe nekoliko faktora kao što su : veličina molekule, prisutnost adjuvantne tvari, prisutnost antigena u tkivu, količina antigena i učestalost izlaganja antigenu. Botulinum toksini zbog svoje veličine i bakterijskog podrijetla su visoko imunogeni s obzirom da se sastoje od neurotoksina građenog od 150kDa i drugih klostridijskih proteina kao što su hemaglutinini i ne-hemaglutinini. Svi strani proteini su antigeni i potencijalno uzrokuju imunosni odgovor međutim samo neurotoksinska komponenta ima terapijski učinak (12). Iako nemaju terapijsku ulogu s obzirom da stimuliraju imuni odgovor mogu potencijalno negativno djelovati na učinkovitost terapije. Iako je jačina negativnog učinka neutralizirajućih protutijela još uvijek nejasna sve je veći broj studija koje prijavljuju negativno djelovanje imunološkog odgovora na učinkovitost terapije botulinum toksina(13). S obzirom na to da se BoNT počinje upotrebljavati u sve mlađoj dobi, te je ponekad potrebno i višestruko injiciranje BoNT zbog dugotrajnosti bolesti za koju je indiciran, potrebno je uzeti u obzir učinak višestruke aplikacije i dugoročnog izlaganja antigenima. Drugim riječima velike doze BoNTA (≥ 250 U po injiciranju botulinum toksina), velike kumulativne doze i aplikacije u razmacima kraćim od 3 mjeseca mogući su čimbenici rizika za razvoj neutralizirajućih protutijela koja će dovesti do neučinkovitosti terapije odnosno neuspjeha sekundarnog liječenja. To se odnosi na pacijente koju su u početku imali kliničke učinke, ali kasnije razvijaju rezistenciju na liječenje(6). Za sada nije dokazana križna reaktivnost među pojedinim serotipovima botulinum neurotoksina zbog čega osobe koje više ne reagiraju na BoNTA uglavnom i dalje reagiraju na terapiju BoNTB. Također, neuspjeh sekundarne terapije mogao bi se potencijalno smanjiti korištenjem incobotulinumtoksinA pripravka koji je oslobođen od dodatne proteinske mase i sastoji se od

čistog neurotoksina (14). Najupotrebljavanije BoNTA su onabotulinumtoksinA (Botox®), abobotulinumtoksinA (Dysport®) i incobotulinumtoksinA (Xeomin®). U sve tri varijante neurotoksin je dobiven iz Hall soja *Clostridium botulinum* serotipa A. Navedei pripraveci BoNTA razlikuju se po ukupnom sastavu (količina neurotoksina i pomoćnih stvari), ukupnom proteinskom opterećenju, farmaceutskom obliku (način dobivanja i rekonstitucije), stabilnosti pripravka, pH rekonstituiranog oblika, kliničkoj aktivnosti (ekvipotentnost), skladištenju, dostupnosti, odabranim indikacijama, te antigenosti (14). OnabotulinumtoksinA (ONA) i abobotulinumtoxinA (ABO) sadrže i druge proteinske komplekse, dok incobotulinumtoksinA (INCO) sadrži samo čisti neurotoksin veličine 150kDa i posljedično je manje sklon stvaranju neutralizirajućih protutijela (15).

5. KLINIČKA PRIMJENA BoNTA

Primjenu BoNTA u terapijske svrhe prvi puta je odobrila FDA (eng. Food and Drug Administration) 1989. godine kao lijek za liječenje strabizma i blefarospazma. Danas se upotreba BoNTA u oftalmologiji proširila na veliki broj indikacija koje uključuju osim navedenih i hemifacijalni spazam, retrakciju gornje vjeđe kod TAO, ALO, terapiju dječje estropije/stečene estropije, povremenu estropije, paralizu živca, dvoslike kod TAO, kongenitalni nistagmus, kronično suho oko, hipersekrecijski sindrom i olakšavanje boli u glaukomu zatvorenog kuta (7).

5.1 Vrste pripravka BoNTA

U terapijske svrhe danas se koriste serotip A i B botulinum toksina. BoNTA se na tržištu nalazi kao onabotulinumtoxin-A (ONA; BOTOX®, Vistabel®, Allergan), abobotulinumtoxin-A (ABO; Dysport®, Ipsen), incobotulinumtoxin-A (INCO; Xeomin®, Merz Pharmaceuticals), CS-BOT (Chiba Serum Institute, Japan) i kineski BTX-A (Prosigne®; Lanzhou Biological Products Institute), a botulinum toksin serotipa B kao Neurobloc® i rimabotulinumtoxin B (Myobloc®)(16). Danas se na hrvatskom tržištu nalaze, Botox® i Xeomin® (17). Za svaki od komercijalno dostupnih BoNT doza potrebna za primjenu izražava se u internacionalnim jedinicama(U). Jedna U BoNT odgovara količini toksina koja nakon intraperitonealne primjene uzrokuje smrt 50% ženskih Swiss-Webster miševa (LD50-lethal dose) (6).

5.2 OnabotulinumtoksinA

Jedan od najčešće korištenih BoNTA je onabotulinumtoksin A (ONA; Botox®). Građen je od neurotoksina veličine 150kDa i proteinskih kompleksa. Proteinski kompleks sastoji se od nekoliko hemaglutininskih proteinskih komponenti i jednog nehemaglutininskog lanca. Neurotoksični progenitorski kompleks proteina u ONA je veličine 900 kDa. Molekularna masa ili veličina kompleksa ne utječu na biološku aktivnost i farmakološka svojstva proteina jer neurotoksična komponenta BoNTA brzo disocira od kompleksnih proteina nakon razrjeđivanja, sušenja i rekonstitucije liofilizata, uz >85% neurotoksina prisutnog u slobodnom obliku od 150 kDa prije injiciranja u ciljno tkivo (9). Neke studije su dokazale postojanje neutralizirajućih protutijela u cirkulaciji kod sekundarne rezistencije (18).

Terapijska vrijednost BoNTA prepoznata je 1989. godine kada je Oculinum® odobren od strane američke agencije za hranu i lijekove (FDA) kao terapija za strabizam i blefarospazma kod pacijenata starijih od 12 godina. Ubrzo nakon toga, Allergan preuzima Oculinum, Inc. i dobiva odobrenje FDA za promjenu naziva proizvoda u Botox®. Današnje indikacije za Botox®, osim već navedenih, uključuju cervikalnu distoniju, hemifacijalni spazam, tretiranje glabelarnih i bočnih kantalnih linija, primarnu aksilarnu hiperhidrozu, spasticitet gornjeg i donjeg uda, kroničnu migrenu i poremećaje mokraćnog mjehura(19)

5.3 IncobotulinumtoksinA

IncobotulinumtoksinA (Xeomin®) je pročišćeni, liofilizirani botulinum toksin A građen samo od neurotoksina veličine 150kDa bez proteinskih kompleksa. Proteinski kompleksi su obično potrebni za zaštitu nativnog toksina od razgradnje u gastrointestinalnom sustavu kada se toksin unosi oralno (njegov prirodni put ulaska u organizam čovjeka) te su potrebni za

difuziju toksina u organizmu, ali nemaju terapijsku aktivnost. Uklanjanjem tih proteinskih kompleksa smanjuje se rizik od negativne reakcije imunskog sustava s obzirom da su se pokazali kao mogući uzrok stvaranja neutralizirajućih protutijela (20). Xeomin (incobotulinumtoksinA) je 2010. godine odobren od FDA za tretiranje cervikalne distonije, blefarospazma i hemifacijalnog spazma, 2011. dodano je tretiranje glabelarnih linija u odrasloj populaciji, 2015. godine dodano je tretiranje spastičnosti gornjih udova, 2018. godine odobren je tretiranje sijaloreje, te je 2020. godine odobren je za kroničnu sijaloreju u pedijatrijskoj populaciji (FDA). Klinički učinak Xeomina počinje se javljati unutar 4 dana od injekcije, doseže maksimum u otprilike 4-6 tjedana, te djeluje 3-4 mjeseca. Xeomin je jedini botulinum toksin stabilan 4 godine na sobnoj temperaturi, te je dostupan u bočicama od 50i.j. i 100i.j. (21).

TABLICA 1. Klinička primjena botulinum toksina u oftalmologiji (7).

VJEDA	EOM	Ostalo
Blefarospazam	Esotropija	Kronično suho oko
Hemifacijalni spazam	Egzotropija	Hipersekrecijski sindrom
Retrakcija gornje vjeđe kod TAO	Pareze živaca	
Spastički entropij donje vjeđe	Dvoslike kod TAO	Olakšavanje boli kod glaukoma zatvorenog kuta
Apraksija otvaranja vjeđe (ALO)	Urođeni nistagmus	

6. NAČIN APLICIRANJA BOTULINUM TOKSINA SEROTIPA A

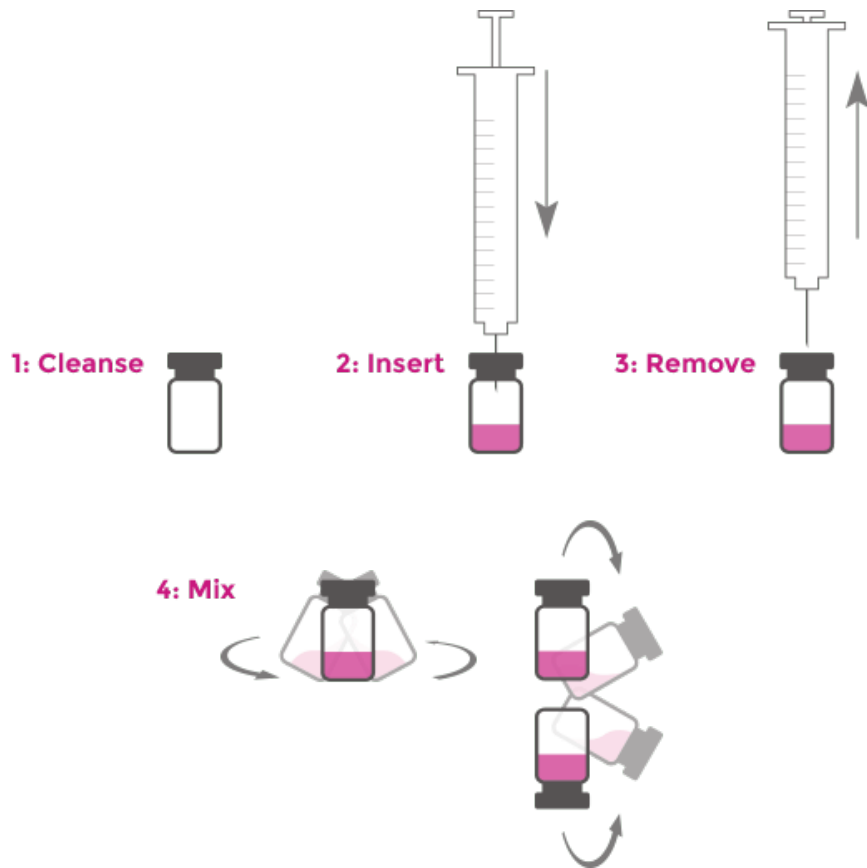
Prije injekcije, kožu treba očistiti antiseptičnom otopinom bez alkohola i pustiti da se osuši. Za smanjenje osjećaja boli može se aplicirati topikalna krema koja sadrži kombinaciju lidokaina i prilokaina. Rekonstitucija Xeomina® odvija se u 3 koraka. U prvom koraku treba odabrati željenu količinu 0,9%-tnog natrijevog klorida bez konzervansa za rekonstituciju bočice Xeomina® od 50-100 U (Tablica 2)

TABLICA 2. Rekonstitucija Xeomina® od 50-100 U s 0,9%-tnim natrijevim kloridom (22)

Volumen 0.9% otopine NaCl	Bočica od 50 jedinica (broj jedinica po 0.1mL)	Bočica od 100 jedinica (broj jedinica po 0.1mL)
0,25	20	-
0,5	10	20
1	5	10
1,25	4	8
2	2.5	5
2.5	2	4
4	1,25	2.5
5	1	2

Gumeni čep bočice natrijeva klorida treba očistiti 70% alkoholom. Pomoću igle veličine 20-27 „gauge“-a pričvršćene na štrcaljku uzme se željena količina fiziološke otopine. U drugom koraku treba očistiti gumeni čep odabrane bočice Xeomina® pomoću 70% alkohola, te se igla veličine 20-27 „gauge“-a pričvršćene na štrcaljku napunjenu fiziološkom otopinom uvede u gumeni čep bočice Xeomina®. Fiziološka otopina se treba nježno ubrizgati u bočicu Xeomina® kako ne bi došlo do stvaranja pjene. Nakon toga se ukloni igla iz bočice

Xeomina®, te se sadržaj u bočici lagano promiješa (Slika 1). Pripremljeni Xeomin® koristi se samo za jednu aplikaciju i za jednog pacijenta. Pripremljena doza trebala bi se upotrijebiti unutar 24 sata, a ako se ne iskoristi odmah mora se čuvati u hladnjaku na temperaturi 2-8C.

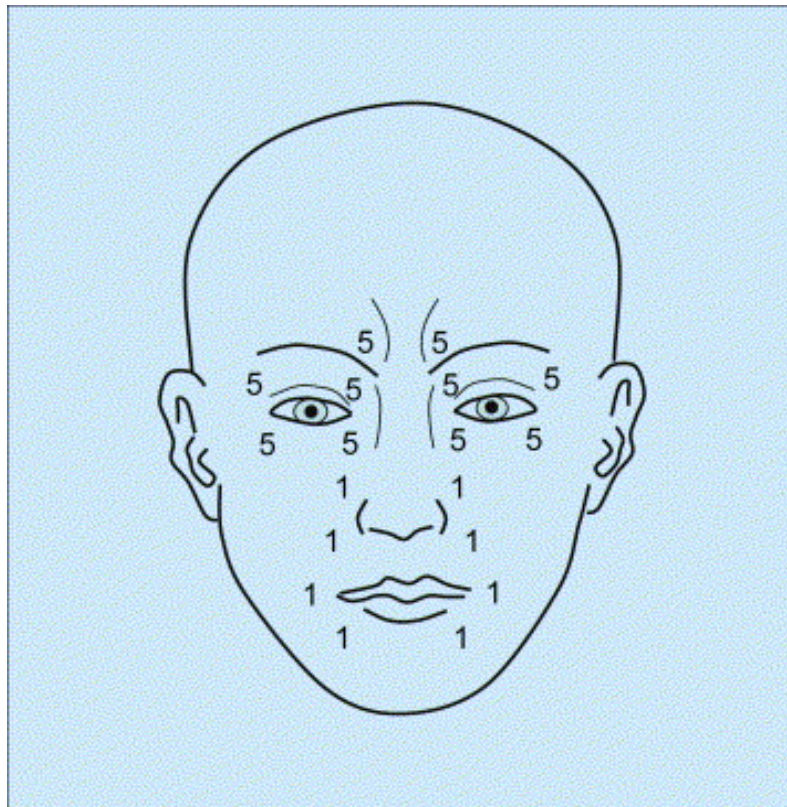


Slika 1. Priprema Xeomina®, <https://www.xeominaesthetic.com/professionals/usage>, pristupljeno 25.lipnja 2021. (22)

7. PRIMJENA BoNTA U TERAPIJI BLEFAROSPAZMA

Blefarospazam je fokalna žarišna distonija koja zahvaća mišiće vjeđe i čela. Očituje se nehotičnim stezanjem kružnog mišića (lat. m. orbicularis oculi) što rezultira povećanom učestalošću nepovoljnog treptanja. U težim slučajevima, spazam mišića može biti toliko ponavljajuć i snažan da pacijent ne može otvoriti oči što rezultira funkcionalnom sljepoćom. Etiologija ostaje nepoznata, međutim vjerojatno uključuje disfunkciju središnje koordinacije vizualnog senzornog podražaja i motoričkog odgovora vjeđe. Simptomi obično započinju između petog i sedmog desetljeća, s tim da su žene pogođenije od muškaraca u omjeru 3: 1. Pacijenti imaju povećanu osjetljivost na vizualne podražaje i pretjerani motorički odgovor koji se očituje pretjeranim treptanjem i prisilnim zatvaranjem vjeđa (6). To je kronično progresivno stanje koje ima značajan utjecaj na kvalitetu života pacijenta. Američka agencija za hranu i lijekove (FDA) odobrila je BoNTA za liječenje blefarospazma, te je postao prvi izbor u liječenju (23). Prema rezultatima studija pokazalo se da je BoNTA učinkovit u 75-100% bolesnika. Injekcija se ubrizgava ispod kože u kružni mišić. Najčešće mjesto injekcije je u medijalni i lateralni dio pre-septalnog kružnog mišića gornje i donje vjeđe izbjegavajući centralni dio kako bi se smanjio rizik od ptoze (slici 2.). Učinak BoNTA traje u prosjeku oko 13 tjedana, iako kod nekih bolesnika to može biti značajno kraće ili duže. Kod pacijenata koji razviju rezistenciju na BoNTA može se koristiti boNTB pošto nije dokazana križna reaktivnost između pojedinih serotipova (7). U pacijenata koji prethodno nisu tretirani BoNTA početna doza Xeomin botulinum toksina je između 1.25U-2.5U po oku. Maksimalna doza ne bi smjela prijeći 100U (50U po oku) po tretmanu (24). Zbog ograničenog trajanja učinka BoNTA koji obično traje tri do četiri mjeseca, ponovljene injekcije su potrebno za održavanje učinka liječenja. Jedna ili više komplikacija se javljala u 30% liječenih pacijenata. One su uzrokovane zbog kemodenervacijskog učinka toksina na susjedne neciljane mišiće

skupine i na tehnike ubrizgavanja. Komplikacije koje se javljaju su ptoza, keratitis, epifora, suhe oči, slabost lica, diplopiju, ekhimozu, te lagofthalmus. Najčešća komplikacija je ptoza, koja je javlja u 10-15% tretmana injekcijama. Iako je rizik nakon jednog tretmana mali dokazano je da taj rizik raste brojem tretmana injekcija, tako da rizik od ptoze naraste do 74% nakon 10 tretmana injekcijom. Još jedna od češćih komplikacija koja se javlja je suho oko, koja se pojavljuje u oko 64% slučajeva. Ona je uzrokovana oslabljenim refleksom treptanja i posljedičnim lagofthalmusom, te djelovanjem BoNTA na sekrecijsku sposobnost suznih žlijezda (6).



Slika 2. Tipična mjesta ubrizgavanja botulinum toksina tipa A za benigni esencijalni blefarospazam, prema Dutton J.J. (6)

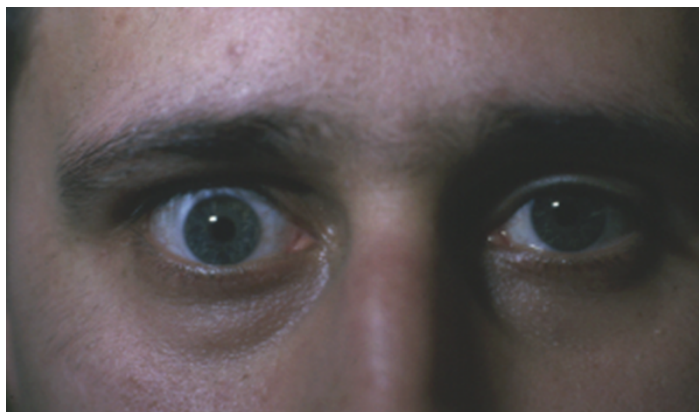8. PRIMJENA BoNTA U TERAPIJI HEMIFACIJALNOG SPAZMA

Hemifacijalni spazam karakteriziraju jednostrane ponavljajuće fascikulacije i trzaji jedne strane mišića lica koje inervira sedmi kranijalni živac (n.facialis). Bolest se javlja u 5. i 6. desetljeću života i obično je jednostran. Za razliku od blefarospazma, grčevi u hemifacijalnom grču traju tijekom spavanja i nisu povezani s povećanom osjetljivošću na vizualne podražaje. Anatomska osnova spazma povezana je nadražajem stilomastoidne arterije na zajedničkom izlazištu arterije i sedmog kranijalnog živca iz baze lubanje. Simptomi obično počinju u području kružnog mišića i šire se kaudalno i kranijalno(25). To je kronični poremećaj, a spontani oporavak vrlo je rijedak. Iako je dostupno kirurško liječenje, većina pacijenta se odlučuje za terapiju BoNTA. Doza se prilagođava pojedinačno, sistemske komplikacije se ne očekuju, a učinak je potpuno reverzibilan(26). Doze koje se ubrizgavaju za svaki pojedini mišić variraju. Najčešće ubrizgivani mišići su kružni mišić, mišić nabirač vjeđe, frontalni mišić, veliki i mali jagodični mišić, bradni mišić i platizma. Pacijenti najbolji učinak počinju uočavati 2 tjedna od ubrizgavanja BoNTA, a sam učinak traje do 4-6 mjeseci (27).

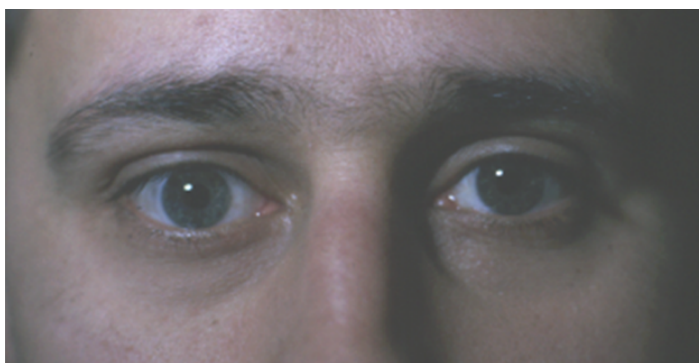9.BoNTA PRIMIJENJEN U VJEDE

9.1 Retrakcija gornje vjeđe kod TAO

TAO je autoimuni poremećaj i predstavlja najčešću ekstratiroidnu manifestaciju Gravesove bolesti. Posljedica je autoimunog procesa u kojemu se nastala protutijela vežu za TSH receptore i stimuliraju štitnjaču na pojačano lučenje trijodtironina(T3) i tiroksina(T4). Vežanje za TSH receptore dovodi do povećanja štitnjače, gubitka homeostatske regulacije štitnjače i stimulacije orbitalnih fibroblasta koji sadrže isti antigen kao i štitnjača. Stimulacijom orbitalnih fibroblasta dolazi do povećanja volumena EOM i masnog tkiva odnosno ukupnog sadržaja orbite. Jedan od najčešćih simptoma je retrakcija vjeđe koja se javlja u više od 90% slučajeva. Ostali simptomi koji se javljaju u pacijenata s GO su proptoz (egzoftalmus), upala i kongestija periorbitalnog mekog tkiva, poremećena pokretljivost oka (strabizam), sindrom suhog oka, fotofobija, dvoslike, te može doći do distiroidne optičke neuropatije. TAO uglavnom zahvaća oba oka, ali može biti i unilateralna ili asimetrična (28). Terapija BoNTA u pacijenata s TAO koristi se za liječenje retrakcije vjeđa i strabizma u akutnoj fazi bolesti. Cilj liječenja je skratiti ili zaustaviti akutnu fazu bolesti smanjenjem retrobulbarnog pritiska kako bi se odgodio ili spriječio nastanak mišićne fibroze (29). Kod retrakcije gornje vjeđe može doći do kornealne ekspozicije što u nekim slučajevima dovodi do kornealne ulceracije. Injiciranjem 5-15U BoNTA u mišić podizač gornje vjeđe (lat. m.levator palpebre)/ Müllerov mišić subkonjunktivalnim ili transkutanim putem dovodi do značajnog poboljšanja izgleda u pacijenata s retrakcijom vjeđe. Puni učinak injekcije opaža se nakon 2-3 dana, a traje otprilike 4-6 mjeseci (30). Stanje prije (slika 3) i nakon (slika 4) ubrizgivanja BoNTA vidljivo je na slikama.



Slika 3. Retrakcija vjeđe prije primjene BoNTA, slika ustupljena od strane doc. dr. sc. Jelene Juri Mandić



Slika 4. Učinak na retrakciju vjeđe nakon primjene BoNTA, slika ustupljena od strane doc. dr. sc. Jelene Juri Mandić

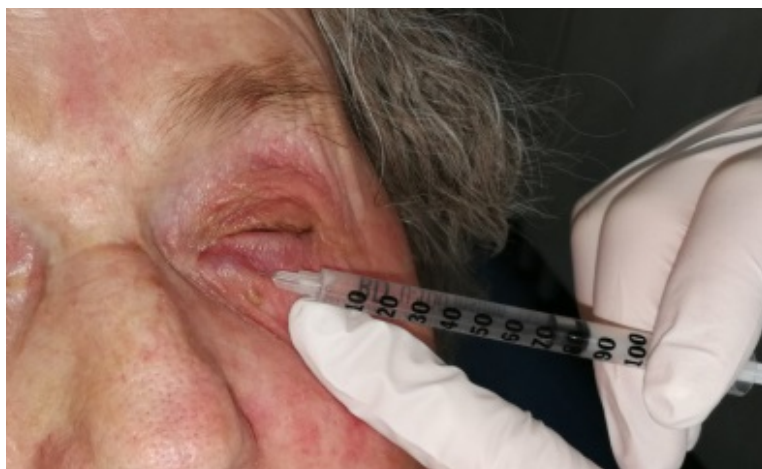9.2 Apraksija otvaranja vjeđa (ALO)

Apraksija je nemogućnost izvođenja naučenih složenih pokreta unatoč tome što osoba ima želju i fizičku sposobnost izvođenja pokreta. ALO se odnosi na nemogućnost podizanja gornje vjeđe u odsutnosti ozljede mišića podizača, paralize ili kontrakcije kružnog mišića. Nemogućnost pokretanja kontrakcije mišića podizača vježe i neuspjeh u održavanju elevacije vjeđe ukazuje na abnormalnosti centralne motoričke kontrole. Bolest postoji kao izolirani poremećaj ili se javlja u pacijenata s distoničnim Parkinsonovim sindromom, progresivnom supranuklearnom paralizom te apraksija koja se javlja u pacijenata s blefarospazmom.

Blefarospastična apraksija nije prava apraksija, nego specifična vrsta distonije vjeđa jer subkliničke kontrakcije pretarznog dijela kružnog mišića nastavljaju trajati i u fazi nakon treptaja (31). Terapija BoNTA koristi se za liječenje blefarospastične apraksije jer se smatra da rezidualni tonus kružnog mišića ograničen na njegov pretarzalni dio te apliciranje 5U BoNTA u to područje uz rub gornje vjeđe pokazuje dobre rezultate (6). U studiji u kojoj se aplicirao BoNTA u pacijenata s blefarospastičkom apraksijom došlo je do poboljšanja u 30 do 38% pacijenata radi smanjenja aktivnosti kružnog mišića (32).

9.3 Spastički entropij donje vjeđe

Spastički entropij donje vjeđe može nastati zbog spastičnosti kontrakcije pretarznog dijela kružnog mišića što rezultira uvrtnjem ruba vjeđe prema oku. To može rezultirati iritacijom očne površine uvrnutim trepavicama i potaknuti začarani krug iritacije očne površine, te daljnje progresije spastičnosti donje vjeđe(7). Liječenje BoNTA razlikuje se od osobe do osobe i trebalo bi ga prilagoditi intenzitetu involucije vjeđe. Injekcija od 5 do 10 U BoNTA u pre-tarzalni ili pre-septalni kružni mišić može eliminirati spastičnu komponentu entropija (slika 5).



Slika 5. Injekcija BoNTA u kružni mišić, slika ustupljena od strane doc. dr. sc. Jelene Juri

Mandić

Ponavljanje injekcije treba izbjegavati u razdoblju kraćem od 6 tjedana zbog mogućnosti pojave rezistencije na BoNTA(33). Ovakav način liječenja pruža pacijentima koji čekaju operacijski zahvat trenutno olakšanje ili je trajno rješenje kod starijih pacijenata kojima je operacijski zahvat kontraindiciran.

10. PRIMJENA BoNTA U EOM

10.1. Strabizam

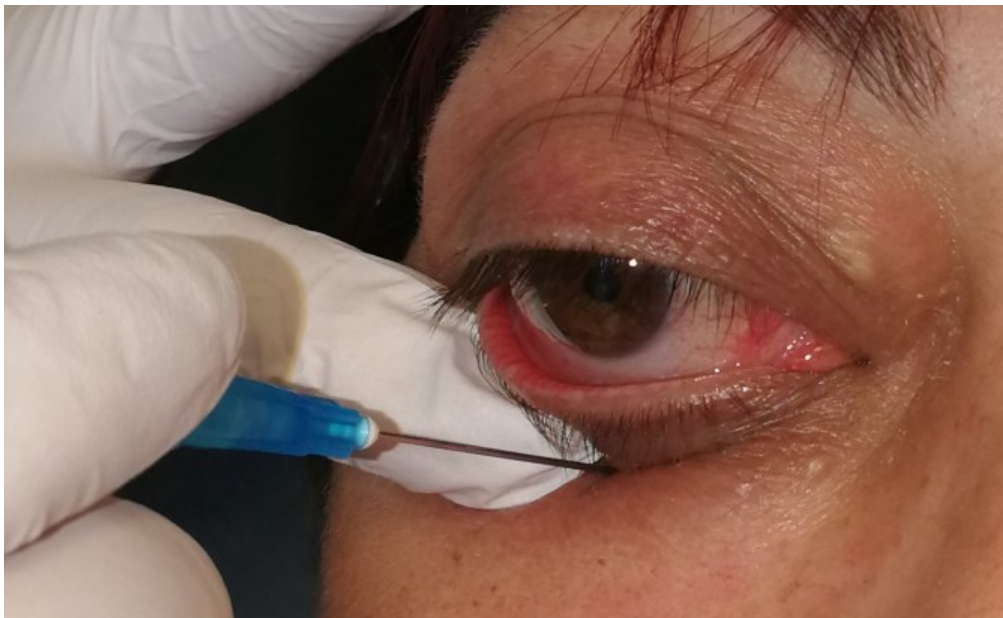BoNT u oftalmologiji prvi puta je koristio Alan Scott za liječenje strabizma. Teorija je bila da se oslabi kontrakcija određenog antagonističkog mišića kako bi se ispravio položaj oka, te da će trajno injiciranje BoNT dovesti do slabosti mišića. Strabizam je poremećaj koji dovodi do otklona od normalne usklađenosti pokreta očiju. Jedno oko može odstupati prema unutra (ezotropija), prema van (egzotropija), prema gore (hipertropija), prema dolje (hipotropija) ili rotirati (ciklotropija) (7). Takvo stanje može biti prisutno s prekidima ili stalno, te nastaje odmah pri rođenju (infantilni strabizam) ili kasnije u životnoj dobi (stečen strabizam). Čimbenici rizika za infantilni strabizam su opterećena obiteljska anamneza, genski poremećaji (Downov i Crouzonov sindrom), prenatalna izloženost određenim tvarima, prematuritet ili niska porođajna težina, dok rizični čimbenici za stečeni strabizam su tumori (retinoblastom), neurološki poremećaji (cerebralna paraliza, spina bifida), virusne infekcije i stečeni poremećaji oka. Posljedice očne neusklađenosti uključuju ambliopiju (trajno nerazvijen vid u zahvaćenom oku), gubitak binokularne funkcije i stereovida (trodimenzionalne i dubinske percepcija) i diplopija. Jedna od terapijskih opcija u liječenju strabizma je injiciranje BoNTA(6). Primjena BoNTA u odraslih primjenjuje se u lokalnoj anesteziji, dok djeca moraju biti podvrgnuta općoj anesteziji. Oko se anestezira pomoću topikalnog anestetika, a zatim se može dodati kap razrijeđenog betadina. U budnog pacijenta dodatni topikalni anestetik može se aplicirati direktno na mjesto uboda pomoću štapića s pamučnim vrhom. Kod injekcija botulinum toksina u medijalni ravni mišić (lat. m.rectus medialis) pacijent mora abducirati oko (ili ako je u općoj anesteziji oko se mora povući u abdukciju). Injekcija se aplicira postavljanjem vrha igle na temporalnu granicu polumjesečastog nabora, probijanjem spojnice te napredovanjem igle približno 2 cm duž

mišićnog puta. Alternativno, mišić se prije apliciranja BoNTA može transkonjuktivno uhvatiti pincetom. Također se preporučuje uporaba elektromiografije (EMG) za potvrdu pravilnog položaja igle prije aplikacije, pogotovo ako se BoNTA aplicira u mišić koji ima otežan transkonjunktivalni pristup kao na primjer donji ravni mišić (m.rectus inferior) (34).No neke studije nisu dokazale prednost upotrebe EMG prilikom apliciranja BoNTA(35). Nakon paralize mišića, antagonistički mišić preuzima veću ulogu u položaju očiju omogućivši time pomicanje vidne osi u paralelniji položaj. Ne postoje jasne smjernice u pogledu preporučene upotrebe BoNTA za liječenje strabizma pogotovo zbog postojanja mnogih vrsta strabizma (36). Količina aplicirane tekućine iznosi oko 0,05-0,2ml što odgovara 1,25 do najviše 5U Xeomina. Najčešće nuspojave koje se javljaju su (prolazna) ptoza i vertikalna odstupanja. Učestalost nuspojava u raznim studijama iznosi između 24 i 54%. Te nuspojave su posebno problematične u djece, jer mogu dovesti do (povećane) ambliopije. Ozljede sklere i perforacija očne jabučice vrlo su rijetke nuspojave kod apliciranja injekcije pomoću EMG. Postoje mnoge prednosti i nedostaci kod liječenja strabizma BoNTA, pa je operacija još uvijek zlatni standard (37).

10.2. Primjena BoNTA u terapiji dvoslika kod TAO

Disfunkcija ekstraokularnih mišića javlja se u otprilike 40-60% pacijenata s TAO. Do značajnog povećanja ekstraokularnih mišića dolazi kao posljedica edema i infiltracije što uzrokuje njihovu smanjenu pokretljivost i diplopiju. (38). Najčešće bude zahvaćen donji ravni mišić, a nakon njega gornji i medijalni ravni mišić. Diplopija je uglavnom restriktivnog, a ne paralitičkog tipa(39). Prije same terapije potrebno je odrediti opseg pokreta svakog oka zasebno, a zatim i oba oka zajedno. Ukoliko dođe do diplopije, pacijent mora obavijestiti liječnika. Diplopija je najčešće prisutna pri pogledu prema gore ili prema lateralno. Najbolja

klasifikacija simptoma strabizma je Bahm-Gorman shema. Postoje četiri stupnja: 0=nema diplopije, I=intermitentna diplopija (uz umor), II=nekonstantna diplopija (pri okomitom ili vodoravnom pogledu), III=konstantna diplopija pri pogledu prema naprijed koja se može izliječiti pomoću prizmi, IV=konstantna diplopija koja se ne može izliječiti pomoću prizmi (40). U istraživanju provedeno 2016. godine terapija BoNTA se pokazala uspješnom u 55% slučajeva u pacijenata s poremećajima pokretljivosti oka. Velika prednost korištenja BoNTA je što se može ambulantno aplicirati, učinak je reverzibilan, može se aplicirati pacijentima s aktivnom bolešću TAO, te starijim pacijenata kojima je operativni zahvat kontraindiciran (41). Na slici 6 prikazana je aplikacija BoNTA u EOM.



Slika 6. Aplikacija BoNTA u donji ravni mišić kod terapije dvoslika. Slika ustupljena od strane doc. dr. sc. Jelene Juri Mandić uz pristanak pacijenta

12. PRIMJENA BoNTA U DRUGIM OFTALMOLOŠKIM BOLESTIMA

12.1 Kronično suho oko

Kronično suho oko je stanje očne površine koje nastaje zbog neravnoteže u sastavu vodenog, mucinskog i lipidnog sloja suznog filma. Vodenu komponentu proizvodi suzna žlijezda, a odvodi ju suzni drenažni sustav (7). To je multifaktorijalna bolest koja je karakterizirana simptomima nelagode, poremećajem vida, nestabilnošću suznog filma s potencijalnim oštećenjem očne površine. Prati ju povećana osmolarnost suznog filma i subakutna upala očne površine. Klasificira se na suho oko sa smanjenom suznom proizvodnjom (vodeno-deficitni tip) i suho oko s pojačanim ispravljanjem suznog filma (hiperevaporativni tip). Oko 10% pacijenta s kroničnim suhim okom ima isključivo poremećaj sa smanjenom suznom proizvodnjom. Hiperevaporativni poremećaj uglavnom uzrokovan disfunkcijom Meibomove žlijezde i miješani hiperevaporativni/ vodeno-deficitni tip čine 80% slučajeva(42). Bolest suhog oka može značajno utjecati na vid i kvaliteta života jer simptomi često ometaju svakodnevne aktivnosti, poput čitanja, pisanja ili rada na monitorima. Stopa incidencije je između 5 do 50%, ali može biti i do 75% među odraslima u dobi od 40 godina. Veća učestalost bolesti je u ženskoj populaciji (43). U dvije studije opisano je ublažavanje simptoma kroničnog suhog oka u 70% pacijenata nakon apliciranja BoNTA u medijalni dio gornje i donje vjeđe kako bi se smanjilo djelovanje suzne pumpe. To omogućuje suzama da se skupe u fornixu i ublaže simptome. Iako ovo istraživanje nije potvrđeno, može ponuditi alternativni izbor liječenja za pacijente s jako suhim očima (44).

12.2. Hipersekrecijski sindrom

Hipersekrecijski sindrom povezan s okusom je autonomna sinkinezija koja uzrokuje prekomjernu proizvodnju suza i naziva se gustatorna epifora ili krokodilove suze. Često je idiopatska ili nastaje sekundarno zbog aberantne reinervacije suzne žlijezde eferentnim vlaknima sedmog ili devetog kranijalnog živca nakon traumatične paralize lica (45). Sekundarni hipersekrecijski sindrom je češće stanje koje može nastati kao posljedica sekundarne iritacije očne površine u bolestima kao što su trihijaza i malpozicije vjeđa, ekspozicije rožnice ili blefaritisa. Primarni idiopatski hipersekrecijski sindrom nastaje u odsutnosti abnormalne očne površine (46). U slučajevima hipersekrecijskog sindroma bilo kojeg uzorka transkonjunktivalna injekcija 2,5-5 U BoNTA u palpebralni režanj suzne žlijezde rezultira klinički značajnim smanjenjem stvaranja suza i poboljšanjem simptoma epifore (curenje suza niz obraze) u oko 75% pacijenata. Injekcija u orbitalni režanj može dovesti do nastanka diplopije, dok kod injekcije u palpebralni režanj ne nastaje (6,47).

12.3 Olakšavanje boli u glaukomu zatvorenog kuta

Glaukoma je skupina bolesti vidnog živca koja dovodi do gubitka i oštećenja ganglijskih stanica mrežnice. To je glavni uzrok neuropatije vidnog živca te ako se ne liječi dovodi do gubitka vida. Glaukom se klasificira kao glaukom otvorenog i glaukom zatvorenog kuta, te primarni i sekundarni glaukom. Kut prema kojem se klasificira glaukom je kut između irisa i rožnice u prednjoj komori. Primarni glaukom nije povezan s poznatim očnim ili sistemskim poremećajima i obično zahvaća oba oka, dok je sekundarni glaukom posljedica neke druge očne ili sistemske bolesti i obično zahvaća jedno oko. Akutni glaukom zatvorenog kuta podskup je primarnog glaukoma zatvorenog kuta. U akutnom glaukomu zatvorenog kuta,

intraokularni tlak brzo se povećava uslijed otežane odvodnje očne vodice. Nekoliko čimbenika dovodi do tog stanja kod akutnog glaukoma zatvorenog kuta, a glavni predisponirajući faktor je promjena u anatomiji prednjeg očnog segmenta(48). Ozbiljnost oštećenja oka ovisi o visini povišenja intraokularnog tlaka i trajanju i brzini porasta intraokularnog tlaka. Većini pacijenata nakon akutnog glaukoma zatvorenog kuta razvije se neizlječiva periorbitalna bol koja uzrokuje nesanicu i smanjuje kvalitetu života (49). Jedna od novijih primjena BoNTA je njegova uporaba za ublažavanje periorbitalne boli nakon napada glaukoma zatvorenog kuta (7). U studijama je dokazana da BoNTA može biti učinkovit u kontroli boli putem njegove interakcije sa SNARE kompleksom koji blokira sinaptičku fuziju vezikula i inhibira oslobađanje različitih neurotransmitera koji moduliraju bol (glutamat, supstancu P, peptid povezan s kalcitoninskim genom...) (50). Rezultati studije dokazali su da apliciranje BoNTA može biti uspješno i sigurno za periorbitalnu bol nakon atake akutnog glaukoma zatvorenog kuta. Učinak traje otprilike tri mjeseca i pruža bolju kvalitetu života (49).

13. KOMPLIKACIJE PRIMJENE BoNTA

Postoji niz potencijalnih komplikacija uz kliničku upotrebu BoNTA. Većina tih komplikacija je posljedica sposobnosti širenja botulinum toksina krvlju i njegove denervacije prugastih mišića. Kao što i samo djelovanje BoNTA nije trajno, sve komplikacije su prolazne. Incidencija je općenito prilično niska i rijetko dovoljno značajna da pacijent prekine liječenje. Gotovo svi pacijenti će doživjeti određenu razinu boli ili nelagode prilikom injekcije botulinum toksina. Prije samog zahvata može se lokalno aplicirati analgetska krema ili hladni oblozi te tako smanjiti osjećaj boli. Lokalni krvni podljev na mjestu apliciranja javlja se s ukupnom incidencijom manjom od 1%. To se češće događa u bolesnika s telenangektazijama, krhkim krvnim žilama i onima koji uzimaju anti-koagulacijske lijekove. Pažljivo postavljanje injekcije i neposredni blagi lokalni pritisak nakon injekcije mogu smanjiti pojavu ekhimoza. Ptoza je jedna od češćih komplikacija i nastaje zbog prolaska BoNTA kroz orbitalni septum, bilo difuzijom ili krivim apliciranjem BoNTA(6). Incidencija ptoze javlja se u prosjeku od samo nekoliko posto do 50%, prosječno oko 13,4%. U studiji u kojoj se koristio BoNTA za liječenje blefarospazma ptoza se javila u otprilike 7,3% slučajeva, bila je blaga, iznosila je samo 1 do 2 mm iako se u nekim slučajevima javila i potpuna ptoza. U većini slučajeva ptoza je bila jednostrana, te je trajala otprilike 18 dana. Također je zabilježena veća incidencija ptoze s povećanjem doze BoNTA (51). Trajanje ptoze je obično nekoliko tjedana, ali je kraće od terapijskog učinka BoNTA u kružni mišić. Kako bi se ptoza izbjegla treba izbjegavati mišić podizač vjeđe, te ne aplicirati BoNTA u središnji dio gornje vjeđe(6). Ako se aplicira u područje obrva ili čela, treba se držati najmanje 1,5 do 2 cm iznad gornjeg orbitalnog ruba. Takav način apliciranja štedi funkciju vlakana donjih frontalnih mišića u tom području sprečavajući ptozu (52). Smanjena doza pomaže u smanjenju nekontrolirane difuzije BoNTA s mjesta injekcije. Kirurško liječenje ptoze koja je posljedica BoNTA je kontraindicirana jer

je ova komplikacija gotovo uvijek privremena i nestaje za nekoliko tjedana. Ako je vizualno značajna, 0,5% oftalmološka otopina apraklonidina koja ima agonističko djelovanje na alfa-2 receptore pomaže u elevaciji vjeđe dok se funkcija mišića podizač vjeđe ne vrati(53).

Diplopija je rjeđa komplikacija i većinom nastaje zbog paralize donjeg kosog mišića (lat. m.obliquus inferior) iako može biti i uzrokovana zbog paralize drugih mišića kao na primjer zbog paralize lateralnog ravnog. Pošto se donji kosi mišić nalazi točno unutar donjeg orbitalnog ruba iza orbitalnog septuma može postati izložen BoNTA apliciranom duboko u srednji dio donje vjeđe. Ako se diplopija javi više puta, apliciranje u to mjesto se može izostaviti jer je dokazano da je liječenje blefarospazma učinkovito i bez apliciranja BoNTA u ovo područje (45). U studiji u kojoj je provedeno liječenje blefarospazma BoNTA, diplopija se pojavila u 0,5% slučajeva i bila je uzrokovana slabošću donjeg ravnog mišića i donjeg kosog mišića. Diplopija je spontano nestala u razdoblju od 1-4 tjedana (51). Ostale česte nuspojave liječenja BoNTA uključuju suhoću oka i epiforu. Mnogi pacijenti će razviti oslabljeno treptanje što rezultira nastajanjem lagoftalmusa slabljenjem kružnog mišića. Oslabljeno treptanje dovodi do ekspozicije i isušivanja rožnice što rezultira karakterističnim znakovima i simptomima suhog oka. U to spada peckanje, osjećaj stranog tijela, fotofobija, refleksno suženje i crvenilo. Oftalmološkim pregledom oka može se uočiti epitelna erozija, površinska keratopatija i u težim slučajevima ulceracija. Ti prvi znakovi koji uključuju povremenu iritaciju oka i osjet stranog tijela uz suptilnu disfunkciju treptanja i posljednični lagoftalmus mogu se otkriti u ranoj fazi koja se klasificira kao „blaga“ s ocjenom +1, a često budu zanemareni od strane pacijenata. Ako se terapija BoNTA nastavi mogu se pojaviti daljnji simptomi kao što su crveno oko, edem vjeđe, umjerena epifora i ekspozicija rožnice. Te promjene se mogu klasificirati kao „umjerene“ s ocjenom +2, te nastavak terapije može dovesti do komplikacija poput teške epifore, boli, fotofobije, ektropija, hernije donje vjeđe te erozije rožnice. Takve promjene se klasificiraju kao „teške“ s ocjenom +3. Epifora nastaje

zbog više čimbenika koji uključuju hipotoniju vlakana pretarznog dijela kružnog mišića što uzrokuje smanjeni odljev suza i nepravilan položaj vjeđe koji dovodi do oslabljenog zadržavanja suza. Smanjen tonus donje vjeđe također narušava funkciju suzne pumpe i može pogoršati epiforu (54). Ektropij vjeđe je rijetka komplikacija s ukupnom incidencijom od 1% koja se javlja zbog slabljenja kružnog mišića kod već postojeće slabosti potpornih struktura donje vjeđe. Injekcije ispod razine donje vjeđe moraju se pažljivo aplicirati kako bi se izbjegla neželjena slabost donjeg lica. To nastaje zato što se mišići za facijalnu ekspresiju nalaze u suprafacijalnom sloju koji je odvojen od dubljih tkiva rahlim vezivnim tkivom (fascijom) što omogućuje botulinum toksinu da lagano difundira u dublje slojeve lica. Incidencija pada kuta usana i pojačane salivacije iznosi oko 0,9% i nastaje kada se BoNTA aplicira samo u kružni mišić donje vjeđe dok incidencija raste na 12% prilikom apliciranja u srednji i donji dio lica zbog hemifacijalnog spazma i oromandibularne distonije. Primjena manje doze BoNTA od 1-2U, kao i površno apliciranje BoNTA umanjuju rizik nastajanja navedene komplikacija(6). Među rjeđim komplikacijama javlja se utrnulost lica u inervacijskom području infraorbitalnog živca (lat. n.infraorbitalisa) koja nastaje kao rezultat izravnog mehaničkog učinka na živac pri izlasku iz infraorbitalnog kanala prilikom postupka apliciranja(55). Zamagljeni vid kao jedna od rijetkih komplikacija rezultat je nepotpunog treptanja i rezultirajuće izloženosti rožnice, no postoje eksperimentalni dokazi koji ukazuju da duboki stražnji orbitalni učinak toksina na cilijarni ganglij može uzrokovati suptilnu akomodacijsku insuficijenciju (56). Gotovo sve ozbiljne komplikacije povezane s apliciranjem BoNTA prijavljene FDA rezultat su terapijskog apliciranja koristeći veće doze BoNTA(45). Alergijske reakcije su rijetka komplikacija. Antitijela se stvaraju na proteinske komplekse koji su dio građe pripravka BoNTA, no kao što je u slučaju Xeomina® koji je građen samo od neurotoksina ta komplikacija je vrlo rijetka. Smanjivanje doze i povećanje intervala između aplikacije BoNTA mogu smanjiti rizik od stvaranja antitijela (57).

14. KONTRAINDIKACIJE

Kontraindikacije za apliciranje BoNTA uključuju reakcije preosjetljivosti na neki od sastojaka, generalizirane smetnje mišićne aktivnosti poput miastenije gravis, multiple skleroze ili Lambert-Eatonovog sindroma, istodobna primjena aminoglikozidnih antibiotika ili spektinomocina, infekcija na mjestu ili oko mjesta apliciranja, sve vrste poremećaja krvarenja, uzimanje antikoagulantne terapije, trudnoća i dojenje. Kontraindikacija je i primjena BoNTA u djeca mlađe od 12 godina (58). Nepoznato je kako se BoNTA nakuplja u majčinom mlijeku. U slučaju istovremene aplikacije BoNTA i uzimanja mišićnih relaksansa mora se pratiti stanje bolesnika, te po potrebi smanjiti početnu dozu relaksansa. Prije apliciranja potrebno je uzeti detaljnu medicinsku anamnezu jer se učinak toksina povećava djelovanjem aminoglikozida, ciklosporina, D-penicilamina, kinidina, sukcinilkolina, magnezijevog sulfata i linkozamida. Povećanje učinka se temelji na mehanizmu djelovanja navedenih molekula da smanjuju otpuštanje acetilkolina. Aminokinoloni umanjuju učinak BoNTA jer blokiraju njegov stanični ulaz(59).

15. ZAKLJUČAK

Od svoje prve primjene 1989 godine, BoNTA je postao važna terapijska mogućnost u brojnim oftalmološkim stanjima. Glavni mehanizam djelovanja BoNTA je inhibicija lučenja acetilkolina iz perifernih kolinergičkih živčanih završetaka što rezultira slabijom mišićnom kontrakcijom. Tri su formulacije BoNTA odobrene od strane FDA; onabotulinumtoxin-A (ONA; BOTOX®), incobotulinumtoxin(INCO; Xeomin®), abobotulinumtoxi-A (ABO; Dysport®) koji se međusobno bitno razlikuju u nekoliko karakteristika (ukupnom sadržaju proteina, količini i veličini toksina, stabilnosti, potentnosti, kao i indikacijskom području. Za terapijsku primjenu u oftalmologiji na području Republike Hrvatske odobreni su onabotulinumtoxin-A (ONA; BOTOX®) i incobotulinumtoxin (Xeomin®). Zbog svoje neurospecifičnosti, potentnosti, ograničene difuzije nakon lokalne primjene te njegovog reverzibilnog djelovanja pripravci BoNTA široko se koriste u različitim indikacijama. U oftalmologiji BoNTA se koristi za liječenje brojnih stanja, te se terapija BoNTA pokazala izrazito uspješnom u liječenju blefarospazma i hemifacijalnog spazma, gdje se u većini slučajeva koristi kao prvi izbor terapije. Prilikom njegovog korištenja treba uzeti u obzir indikacije, komplikacije i korist samog postupka. Komplikacije koje se javljaju su uzrokovane difuzijom toksina krvlju te posljedičnom slabošću susjednih mišićnih skupina, tehnikom ubrizgavanja i reakcijom preosjetljivosti. Za sigurnu kliničku primjenu i postizanje najučinkovitijih rezultata kod određenih indikacija, liječnik treba poznavati anatomiju tretiranog područja, kao i poznavati problematiku potentnosti, stupnja konverzije i sigurnosti (širenje toksina i imunogenost). Saznanja o BoNTA rastu iz dana u dan, kao i njegova primjena u oftalmologiji.

ZAHVALA

Zahvaljujem se mentorici doc.dr.sc. Jeleni Juri Mandić na pomoći i savjetima pri pisanju ovog diplomskog rada i ustupljenim materijalima. S najvećim ponosom želim zahvaliti mami Ivanki, tati Mariu, bakama i djedovima, dečku Luki Ostojiću i prijateljima Loreni Karli Rudež i Luki Petanjeku na neizmjerne potpori i ljubavi tijekom svih godina studija. Bez svih vas ništa od ovog ne bi bilo moguće zato hvala Vam svima od srca.

LITERATURA

1. Rossetto O, Pirazzini M, Fabris F, Montecucco C. Botulinum Neurotoxins : Mechanism of Action.
2. Montecucco C, Molgó J. Botulinum neurotoxins: revival of an old killer. *Curr Opin Pharmacol* [Internet]. 2005;5(3):274–9. Available from: <https://www.sciencedirect.com/science/article/pii/S147148920500038X>
3. Bhatia KP. Uses of Botulinum toxin in medicine today. *Br Med J*. 1982;161–5.
4. Stasolla F. Understanding children with cerebral palsy. *Underst Child with Cereb Palsy*. 2020;0(3):1–138.
5. Monheit GD, Pickett A. AbobotulinumtoxinA : A 25-Year History. 2017;37:4–11.
6. Dutton JJ, Fowler AM. MAJOR REVIEW Botulinum Toxin in Ophthalmology. 2007;52(1).
7. Teo L, Chee E. Uses of botulinum toxin a in ophthalmology. *Proc Singapore Healthc*. 2012;21(1):30–9.
8. Dolly JO, Aoki KR. The structure and mode of action of different botulinum toxins. 2006;13:1–9.
9. Dressler D, Saberi FA. Botulinum toxin: Mechanisms of action. *Eur Neurol*. 2005;53(1):3–9.
10. Nigam PK, Nigam A. Botulinum toxin. *Indian J Dermatol*. 2010;55(1):8–14.
11. Martens S, McMahon HT. Mechanisms of membrane fusion: Disparate players and common principles. *Nat Rev Mol Cell Biol*. 2008;9(7):543–56.

12. Dressler D. Clinical relevance of botulinum toxin antibodies. *Nervenarzt*. 2008;79 Suppl 1(2):36–40.
13. Kerscher M, Wanitphakdeedecha R, Trindade de Almeida A, Maas C, Frevert J. IncobotulinumtoxinA: A Highly Purified and Precisely Manufactured Botulinum Neurotoxin Type A. *J Drugs Dermatol*. 2019;18(1):52–7.
14. Dermatology I. Botulinum neurotoxin formulations : overcoming the confusion. 2018;273–87.
15. Frevert J. Content of botulinum neurotoxin in botox®vistabel ®, dysport®azzalure®, and xeomin®bocouture. *Drugs R D*. 2010;10(2):67–73.
16. Sa ZU, Sung M. Botulinumtoxitherapie – neue Entwicklungen in der Augenheilkunde Botulinum Toxin – New Developments in Ophthalmology Einleitung Botulinumtoxin Behandlung von Lidkrämpfen Weitere Indikationen im Augenbereich Gesichtswunden. 2016;
17. Halmed. (n.d.). Halmed. Retrieved June 25, 2021, from https://halmed.hr//upl/lijekovi/PIL/Xeomin-PIL_1.pdf.
18. Essential B, Technique BAS, Saad J, Gourdeau A. A Direct Comparison of OnabotulinumtoxinA (Botox) and IncobotulinumtoxinA (Xeomin) in the Treatment of. (7):233–6.
19. Scaglione F. Xeomin ® in Clinical Practice. 2016;
20. Jankovic J. Clinical efficacy and tolerability of Xeomin â in the treatment of blepharospasm. 2009;16:14–8.
21. Pagan FL, Harrison A. Parkinsonism and Related Disorders A guide to dosing in the

- treatment of cervical dystonia and blepharospasm with Xeomin Ò : A new botulinum neurotoxin A. *Park Relat Disord* [Internet]. 2012;18(5):441–5. Available from: <http://dx.doi.org/10.1016/j.parkreldis.2012.02.008>
22. Xeomin. (n.d.). Xeomin. Retrieved June 25, 2021, from <https://www.xeomin.com/about-xeomin>.
 23. Ò XÒD, Ko S, Dengler R, Dressler D. Blepharospasm : long-term treatment with either Botox Ò ,. 2014;
 24. Gs D, Fb R, Re M, Castelão M, Ferreira J, Sampaio C, et al. Botulinum toxin type A therapy for blepharospasm (Review). 2020;
 25. Gs D, Fb R, Castelão M, Re M, Ferreira J, Sampaio C, et al. Botulinum toxin type A therapy for hemifacial spasm (Review). 2020;
 26. Jost WH, Laskawi R, Palmowski-wolfe A. Therapie des Spasmus hemifacialis mit Botulinumtoxin Therapy of Hemifacial Spasm with Botulinum Toxin Anamnese und klinischer Befund Pathogenese Epidemiologie / Risikofaktoren Differenzialdiagnosen Klinisches Bild und diagnostische Kriterien. 2017;194–8.
 27. Singh S. Botulinum toxin in hemifacial spasm : Revisited A novel technique for piercing of ear lobule suited to Indian subcontinent. 2013;46(1).
 28. Kadrmas EF, Jacobsen SJ, Ilstrup DM, Garrity JA, Gorman CA. Clinical Features of Graves' Ophthalmopathy in an Incidence Cohort. *Am J Ophthalmol* [Internet]. 1996;121(3):284–90. Available from: [http://dx.doi.org/10.1016/S0002-9394\(14\)70276-4](http://dx.doi.org/10.1016/S0002-9394(14)70276-4)
 29. Stiglmayer N, Le M, Juri J, Ivani M, Boi L, Rogo V. Treatment of Ocular Motility

- Disturbances in Graves ' Disease with Botulinum Toxin A. 2005;29:41–6.
30. Uddin JM, Davies PD. Treatment of Upper Eyelid Retraction Associated with Thyroid Eye Disease with Subconjunctival Botulinum Toxin Injection. 2002;6420(02):1183–7.
 31. Botulinum toxin improves lid associated apraxia of. 2002;
 32. Boghen DAN, Tozlovanu V, Iancu A, Forget R. Botulinum Toxin Therapy for Apraxia of. 2002;483:482–3.
 33. Herr Z. Botulinumtoxintherapie beim spastischen Entropium. 2013;665–7.
 34. Escuder AG, Hunter DG. The Role of Botulinum Toxin in the Treatment of Strabismus. *Semin Ophthalmol* [Internet]. 2019;34(4):198–204. Available from: <https://doi.org/10.1080/08820538.2019.1620795>
 35. Edson H, Bicas A. Comparação entre os métodos de injeção de toxina botulínica em músculo ocular externo com o uso do eletromiógrafo e com o uso da pinça de Mendonça. 2005;68(Figura 1):245–9.
 36. Fj R, Cp N, Fj R, Cp N. Botulinum toxin for the treatment of strabismus (Review). 2017;
 37. Wabbels B. Zum Einsatz von Botulinumtoxin in der Strabologie. 2016;544–9.
 38. Kawamoto K, Nishida T. Grave's ophthalmopathy. *Japanese J Clin Ophthalmol*. 2003;57(7):1174–7.
 39. Şahlı E, Gündüz K. Thyroid-associated ophthalmopathy. *Turk Oftalmoloji Derg*. 2017;47(2):94–105.
 40. Dolman PJ. Evaluating Graves' Orbitopathy. *Best Pract Res Clin Endocrinol Metab*

- [Internet]. 2012;26(3):229–48. Available from:
<http://dx.doi.org/10.1016/j.beem.2011.11.007>
41. Akbari MR, Ameri A, Reza A, Jaafari K, Mirmohammadsadeghi A. predictive factors. J AAPOS [Internet]. 2016;20(2):126-130.e1. Available from:
<http://dx.doi.org/10.1016/j.jaapos.2016.01.007>
 42. Messmer EM. The Pathophysiology , Diagnosis , and Treatment of Dry Eye Disease. 2015;71–82.
 43. Rouen PA, White ML. Dry eye. 2018;36(2):74–83.
 44. Sahlin S, Chen E, Kaugesaar T, Almqvist H, Kjellberg K, Lennerstrand G. Effect of Eyelid Botulinum Toxin Injection on Lacrimal Drainage. 2000;481–6.
 45. Başar E, Arıcı C. Use of Botulinum Neurotoxin in Ophthalmology. 2016;282–90.
 46. Birch JF, Varma SK, Narula AA. Botulinum toxoid in the management of gustatory sweating (Frey ’ s syndrome) after superficial parotidectomy. 1999;230–1.
 47. Keegan DJ, Geerling G, Lee JP, Blake G, Collin JR, Plant GT. gland transplantation. 2002;43–6.
 48. Mcmonnies CW. Glaucoma history and risk factors. J Optom [Internet]. 2017;10(2):71–8. Available from: <http://dx.doi.org/10.1016/j.optom.2016.02.003>
 49. Chien K, Lu D, Chen Y, Cheng J. Relief of Periorbital Pain After Acute Angle Closure Glaucoma Attack by Botulinum Toxin Type A. 2010;19(8):546–50.
 50. Sandrini G, Icco R De, Tassorelli C, Smania N, Tamburin S. Botulinum neurotoxin type A for the treatment of pain : not just in migraine and trigeminal neuralgia. 2017;

51. Dutton JJ, Buckley EG. Long-term Results and Complications of Botulinum A Toxin in the Treatment of Blepharospasm. *Ophthalmology* [Internet]. 95(11):1529–34. Available from: [http://dx.doi.org/10.1016/S0161-6420\(88\)32977-5](http://dx.doi.org/10.1016/S0161-6420(88)32977-5)
52. Kassir M, Gupta M, Galadari DNBH, Kroumpouzou G, Katsambas A, Lotti T, et al. Complications of botulinum toxin and fillers : A narrative review. 2019;(December):1–4.
53. Wijemanne S, Vijayakumar D, Jankovic J. *Journal of the Neurological Sciences* Apraclonidine in the treatment of ptosis. *J Neurol Sci* [Internet]. 2017;376:129–32. Available from: <http://dx.doi.org/10.1016/j.jns.2017.03.025>
54. Ozgur OK, Murariu D, Parsa AA, Parsa FD. Dry Eye Syndrome Due to Botulinum Toxin Type-A Injection : Guideline for Prevention. 2012;71(5):120–3.
55. Article O. The Convergence of Medicine and Neurotoxins : A Focus. 2013;510–25.
56. Levy Y, Kremer I, Korczyn AD. The Pupillary Effects of Retrobulbar Injection of Botulinum Toxin A (Oculinum) in Albino Rats. 1991;32(1):122–5.
57. Cote TR, Walton MK, Braun MM. Botulinum toxin type A injections: Adverse events reported to the US Food and Drug Administration in therapeutic and cosmetic cases ',. 2003;407–15.
58. Peri S. Operativno liječenje strabizma nakon primjene botulin toksina kod distiroidne orbitopatije Strabismus surgery after application of botulinum toxin in dysthyroid. 45(4):327–31.
59. Rohrich RJ, Janis JE, Fagien S, Stuzin JM. The Cosmetic Use of Botulinum Toxin. 2003;177–88.

ŽIVOTOPIS

Rođena sam 18. Prosinca 1994. godine u Varaždinu gdje sam pohađala IV. osnovnu školu Varaždin, a nakon toga Prvu gimnaziju Varaždin.

Za vrijeme osnovne i srednje škole aktivno sam se bavila plivanjem i učenjem stranih jezika.

Studij medicine upisala sam u akademskoj godini 2014./2015.