

Ishodi liječenja novorođenačkog pneumotoraksa

Romčević, Leon

Master's thesis / Diplomski rad

2021

Degree Grantor / Ustanova koja je dodijelila akademski / stručni stupanj: **University of Zagreb, School of Medicine / Sveučilište u Zagrebu, Medicinski fakultet**

Permanent link / Trajna poveznica: <https://um.nsk.hr/um:nbn:hr:105:543730>

Rights / Prava: [In copyright](#)/[Zaštićeno autorskim pravom.](#)

Download date / Datum preuzimanja: **2025-03-22**



Repository / Repozitorij:

[Dr Med - University of Zagreb School of Medicine Digital Repository](#)



SVEUČILIŠTE U ZAGREBU

MEDICINSKI FAKULTET

Leon Romčević

Ishodi liječenja novorođenačkog pneumotoraksa

DIPLOMSKI RAD



Zagreb, 2021.

Ovaj diplomski rad izrađen je u Klinici za dječju kirurgiju Klinike za dječje bolesti Zagreb pod vodstvom prof.dr.sc. Stjepana Višnjica i predan je na ocjenu u akademskoj godini 2020. / 2021.

KRATICE

ALARA– princip o zadržavanju veličine primljene doze zračenja onoliko niskom koliko je razumno ostvarivo (engl. *as low as reasonably achievable*)

AP projekcija – anteroposteriorna projekcija

CPAP– kontinuirani pozitivni tlak u dišnom putu (engl. *continuous positive airway pressure*)

CT – kompjutorizirana tomografija

CTR– transiluminacija prsnog koša (engl. *chest transillumination*)

LL projekcija – laterolateralna projekcija

RDS – sindrom respiratornog distresa (engl. *respiratory distress syndrome*)

RTG – rendgen

UZV – ultrazvuk

SADRŽAJ

SAŽETAK	
SUMMARY	
1. UVOD.....	1
1.1. Novorođenče	1
1.1.1. Prilagodba izvanmaterničnim uvjetima	1
1.1.1.1. Prilagodba respiratornog sustava	2
1.1.2. Nedonošče	2
1.1.2.1. Respiratorna patologija nedonoščadi.....	3
1.2. Embriologija respiratornog sustava	4
1.3. Pneumotoraks	5
1.3.1. Epidemiologija.....	6
1.3.2. Etiologija	6
1.3.2.1. Primarni spontani pneumotoraks	6
1.3.2.2. Sekundarni spontani pneumotoraks	7
1.3.2.3. Traumatski pneumotoraks.....	7
1.3.2.4. Jatrogeni pneumotoraks	7
1.3.2.5. Novorođenački pneumotoraks.....	8
1.3.3. Klinička slika	8
1.3.4. Komplikacije	9
1.3.5. Dijagnostika.....	9
1.3.5.1. Transiluminacija	10
1.3.5.2. Rendgenogram.....	11
1.3.5.3. Kompjuterizirana tomografija	11
1.3.5.4. Ultrazvuk	12
1.3.6. Liječenje.....	12
1.3.6.1. Opservacija.....	13
1.3.6.2. Torakocenteza.....	13
1.3.6.3. Torakalna drenaža.....	14
2. HIPOTEZA	15
3. CILJEVI RADA.....	16
4. ISPITANICI I METODE	17
5. REZULTATI	18
6. RASPRAVA.....	21
7. ZAKLJUČAK.....	22
8. ZAHVALE	23
9. LITERATURA	24
10. ŽIVOTOPIS.....	30

SAŽETAK

Naslov rada: Ishodi liječenja novorođenačkog pneumotoraksa

Autor: Leon Romčević

Novorođenačka dob je razdoblje života koje karakteriziraju specifičnosti anatomske građe i fiziologije organizma. Iz tog razloga, uz dodatni faktor poroda i uz njega vezanih velikih fizioloških promjena u organizmu djeteta, ova skupina je praćena najvišom incidencijom pneumotoraksa među svim dobnim skupinama uopće. Pneumotoraks je stanje patološkog nakupljanja zraka između dva lista poplućnice, visceralnog i parijetalnog. To intrapleuralno nagomilavanje zraka uzrokuje djelomično ili potpuno kolabiranje pluća i posljedično dovodi do respiratorne insuficijencije. Pneumotoraks se uobičajeno etiološki dijeli u nekoliko skupina. Spontani pneumotoraks može biti primarni ili sekundarni, ovisno o tome nalazi li se u podlozi otprije postojeća plućna patologija. Traumatski pneumotoraks uzrokovan je tupom ili penetrantnom ozljedom prsnog koša i plućnog tkiva, a jatrogeni različitim medicinskim intervencijama. Najčešći znakovi i simptomi pneumotoraksa su tahipneja, dispneja, apneja i cijanoza. Dijagnostika se temelji na kliničkoj slici, čija težina korelira s veličinom volumena nakupljenog zraka, nadopunjuje se transiluminacijom, a definitivno potvrđuje radiološkim metodama kao što su rendgen i ultrazvuk. Liječenje je individualizirano, ovisno o težini kliničke slike. U pojedinim slučajevima dovoljna je opservacija, dok drugi zahtijevaju torakocentezu i torakalnu drenažu, a u terapiji se koristi i 100% -tni kisik.

U ovome istraživanju, provedenom u obliku kratke presječne retrospektivne analize, obrađeni su podaci 40 pacijenata liječenih na Klinici za dječju kirurgiju, Klinike za dječje bolesti Zagreb. Podaci su prikupljeni pretraživanjem bolničkog informacijskog sustava i arhive povijesti bolesti u razdoblju od siječnja 2010. do listopada 2019. godine. Njihovom statističkom obradom nije potvrđen utjecaj veličine, a time ni zrelosti djeteta na ishod liječenja pneumotoraksa.

Ključne riječi: novorođenče, nedonošče, pneumotoraks, opservacija, torakalna drenaža, porođajna veličina

SUMMARY

Title: Treatment outcomes of neonatal pneumothorax

Author: Leon Romčević

The neonatal period is a phase of life characterized by the specifics of the anatomical structure and physiology of the organism. For this reason, with the additional factor of childbirth and related major physiological changes in the child's body, this group is accompanied by the highest incidence of pneumothorax among all the age groups. Pneumothorax is a condition of pathological accumulation of air between visceral and parietal pleura which causes partial or complete collapse of the lungs and consequently leads to respiratory failure. Pneumothorax is usually etiologically divided into several groups. Spontaneous pneumothorax can be primary or secondary, depending on whether there is pre-existing pulmonary pathology. Traumatic pneumothorax is caused by blunt or penetrating injury to the chest and lung tissue, and iatrogenic by various medical interventions. The most common signs and symptoms of pneumothorax are tachypnea, dyspnea, apnea, and cyanosis. Diagnosis is based on the clinical picture, the severity of which correlates with the size of the accumulated air volume, which is supplemented by transillumination, and is definitely confirmed by radiological methods such as X-ray and ultrasound. Treatment is individualized, depending on the severity of the clinical picture. In some cases, observation is sufficient, while others require thoracentesis and thoracic drainage, and 100% oxygen is used in therapy.

In this study, conducted in the form of a short cross-sectional retrospective analysis, the data of 40 patients treated at the Department of Pediatric Surgery of the Children's Hospital Zagreb were processed. The data were collected by searching the hospital information system and the medical history archive from the period between January 2010 and October 2019. The influence of the size and thus the maturity of the child on the outcome of the pneumothorax treatment was not confirmed by statistical analysis.

Keywords: newborn, prematurity, pneumothorax, observation, thoracic drainage, birth size

1. UVOD

1.1. NOVOROĐENČE

Novorođenčecom se, dogovorno, smatra dijete u prva četiri tjedna života ili preciznije, dijete u razdoblju koje traje 28 dana od poroda. U kliničkoj je praksi najočitiiji znak završetka ovog razdoblja otpadanje pupkovine i cijeljenje pupčane rane (1).

Kako bi se što ranije otkrila ugrožena novorođenčad i odredila prognoza preživljenja, prikupljaju se i prate podaci vezani uz gestacijsku dob, odnosno trajanje nošenja djeteta, i njegove tjelesne dimenzije, pokazatelje djetetova rasta i razvoja. Prema gestacijskoj dobi, novorođena se djeca svrstavaju u skupinu donešene (nošena od punih 37 do puna 42 tjedna), prenešene (rođena nakon više od puna 42 tjedna nošenja) i nedonešene novorođenčadi (nošena manje od punih 37 tjedana). Posljednja skupina djece uobičajeno se naziva nedonoščad. Grupe prema porođajnoj masi obuhvaćaju hipotrofičnu novorođenčad, mase manje od 10. centila za trajanje nošenja, hipertrofičnu novorođenčad, s masom većom od 90. centila, te eutrofičnu novorođenčad, skupinu djece normalne tjelesne mase između 10. i 90. centila (1, 2).

1.1.1. PRILAGODBA IZVANMATERNIČNIM UVJETIMA

Za vrijeme poroda potreban je brzi prelazak fizioloških funkcija organizma djeteta s intrauterinog na ekstrauterini oblik. Postojeće funkcije kao što su krvotok i ekskrecija moraju se prilagoditi novim uvjetima, a za uspostavljanje normalne prilagodbe potreban je razvoj i pojedinih potpuno novih. Primjerena ventilacija pluća, normalna funkcija probavnog sustava te termoregulacija osnovni su novi uvjeti za izvanmaternični život novorođenčeta. Ipak, kao najvažnija fiziološka zbivanja ističu se upravo kardiovaskularna i respiratorna tranzicija (1).

1.1.1.1. PRILAGODBA RESPIRATORNOG SUSTAVA

Kako bi dijete počelo samostalno disati važan je razvoj plućne funkcije. U fetalnom životu pluća su ispunjena plućnom vodom koja se manjim dijelom istiskuje iz pluća kompresijom toraksa prilikom prolaska djeteta kroz porođajni kanal, a većim dijelom preko respiracijskog epitela resorbira u intersticij, nakon čega limfom odlazi u krv. Da bi se uspostavio normalan respiracijski ciklus, dijete mora učiniti prvi udah. Za to je neophodno svladavanje površinske napetosti u plućnom tkivu koja izuzetno otežava otvaranje i širenje alveola. Taj proces olakšava alveolarni surfaktant, smanjujući površinsku napetost u plućima. Kao površinski aktivno sredstvo surfaktant smanjuje faznu napetost između zraka i tekućine, a time i tlak otvaranja koji iznosi od 20 do 55 cm H₂O te na taj način omogućuje prozračivanje pluća i sprječava kolaps alveola (1-3).

Premda novorođenčev organizam posjeduje brojne kompenzatorne mehanizme, njegov respiratorni sustav ima određene mehaničke nedostatke te, ako dođe do ugroze funkcionalne rezerve, postoji mogućnost razvoja respiratornih poremećaja i bolesti. Takva stanja iziskuju medicinsku skrb i hitnu liječničku intervenciju (3).

1.1.2. NEDONOŠČE

U skupini novorođene djece svojim se fiziološkim osobitostima posebno ističe nedonoščad. To su djeca nošena manje od punih 37 tjedana gestacije što se u literaturi preciznije označava duljinom manjom od 259 dana proteklih od prvog dana posljednje ženine menstruacije (1). Postotak takve djece među populacijom novorođenih iznosi 6-8% (2).

Uzimajući u obzir tjelesnu masu, neovisno o terminu rođenja, novorođena se djeca, ako im je masa manja od 2500 grama, svrstavaju u grupu novorođenčadi male rodne mase. Prerano rođena djeca čine najveći udio u navedenoj kategoriji - do čak dvije trećine. Ova skupina,

svrstana u širi pojam ugrožene novorođenčadi, karakterizirana je specifičnim mortalitetom, morbiditetom i poteškoćama u prilagodbi na ekstrauterini život pa iz tog razloga zahtijeva posebnu medicinsku skrb i njegu. Zbog lakše sistematizacije i praćenja morbiditeta i mortaliteta u medicinsku je klasifikaciju uvrštena nedonoščad vrlo male rodne mase, karakterizirana masom na porodu manjom od 1500 grama te nedonoščad izuzetno male rodne mase, koja pri rođenju teži manje od 1000 grama (1).

Kao posljedica neadekvatnog razvoja organskih sustava i nezrelosti organizma u cjelini, prerano rođenje vodeći je uzrok smrtnosti novorođene djece u svijetu. Iako se upravo nezrelost označava kao primarni razlog umiranja te skupine pacijenata, sustav organa koji najviše doprinosi mortalitetu, a čija patologija ujedno čini drugu skupinu najčešćih uzročnika umiranja nedonoščadi, jest respiratorni sustav.

1.1.2.1. RESPIRATORNA PATOLOGIJA NEDONOŠČADI

Preživljenje vrlo nezrele nedonoščadi ponajviše ovisi o plućnoj izmjeni plinova. Kako su u tom slučaju pluća najčešće nedovoljno sazrijela, njihova se maturacija nastoji pospješiti antenatalnim davanjem glukokortikoida. Time se, smanjenjem incidencije hijalinomembranske bolesti i intraventrikularnog krvarenja, poboljšava mogućnost preživljenja. Uz to, postnatalna primjena surfaktanta također smanjuje mortalitet ovakve djece. Iako se u liječenju primjenjuje i kisik, zbog toleriranja njegovih nižih vrijednosti u ovakvih pacijenata, a istovremeno dopuštenih viših vrijednosti ugljikova dioksida, često je kao potpora dovoljan manje agresivan pristup ventilaciji u obliku kontinuiranog pozitivnog tlaka u dišnom putu (engl. *continuous positive airway pressure*, CPAP) (2).

U najčešće bolesti koje čine patologiju dišnog sustava i razlog su velikog udjela dišnih poremećaja u mortalitetu ubrajaju se bronhopulmonalna displazija i sindrom respiratornog distresa (4). Posljedice i komplikacije tih stanja su razne, a među njima se posebno ističe

pneumotoraks kao jedna od najznačajnijih komplikacija sindroma respiratornog distresa (engl. *respiratory distress syndrome*, RDS), osobito često kod intubirane i umjetno ventilirane djece.

1.2. EMBRIOLOGIJA RESPIRATORNOG SUSTAVA

S navršena četiri tjedna embrionalnog razvoja na ventralnoj se stijenci prednjeg crijeva razvija dišni divertikul. On je osnova razvoja respiratornog sustava od područja grkljana preko dušnika, bronha pa sve do pluća. Epitel dišnih putova i pluća endodermalnog je podrijetla, dok su vezivno tkivo, hrskavični prstenovi dušnika i bronha te svi mišićni dijelovi ovog organskog sustava derivati visceralnog mezoderma.

Dišni se divertikul, također nazvan plućnim pupoljkom, produljujući kaudalno, odvaja od prednjeg crijeva dvama ezofagotrahealnim naborima. Spajajući se, ti lateralni uzdužni nabori postaju ezofagotrahealna pregrada koja prednje crijevo podijeli na prednji i stražnji dio. Stražnji dio čini jednjak, dok je prednji osnova za buduću traheobronhalnu cijev i pluća. Kao posljedica produljivanja plućnog pupoljka nastaje dušnik koji se u svom kaudalnom dijelu, u petom tjednu embrionalnog razvoja, grana na dva glavna bronha. Na njima nastaju sekundarni bronhi. Na lijevom glavnom bronhu pojavljuju se dva, a na desnome tri sekundarna bronha za jednako toliko plućnih režnjeva.

Kako osnova pluća raste prema dolje, tako ulazi i svojim rastom popunjava pleuroperitonealni kanal, uski dio embrionalnog celoma. Za svako plućno krilo postoji posebni pleuroperitonealni kanal, a svaki se od njih odvaja od peritonealne i pleuralne šupljine nicanjem i rastom pleuroperitonealnih i pleuroperikardijalnih nabora. Tim procesom stvaraju se primitivne pleuralne šupljine. Pleuralna šupljina, prostor između dvaju listova pleure, stvara se nastankom visceralne pleure, podrijetlom od visceralnog mezoderma te parijetalne pleure čiju osnovu čini somatski mezoderm embrionalnog celoma (5).

Razvoj ljudskih pluća dijeli se na pet morfoloških stadija. Prvi je stadij embrijski, a slijede ga pseudoglandularni, kanalikularni, sakularni te, na kraju, alveolarni stadij (6). Plućni se bronhioli neprestano dijele u sve manje ogranke, sve do razdoblja od 8 mjeseci gestacije. Na samom vrhu bronhalnog stabla nalaze se respiracijskih bronhioli građeni od kubičnih stanica. Spljoštavanjem tih stanica omogućeno je disanje, a takvi završeci nazivaju se primitivnim alveolama. Njihov se broj tijekom posljednja dva mjeseca intrauterinog života te nekoliko godina nakon rođenja progresivno povećava. Razvojem pluća alveolarne epitelne stanice tip I postaju sve tanje i zajedno s endotelima čine barijeru krv-zrak, a krajem šestog mjeseca pojavljuju se i alveolarne stanice tip II važne za proizvodnju surfaktanta (5).

1.3. PNEUMOTORAKS

Pneumotoraks je proces patološkog nakupljanja zraka između dva lista pleure čija je posljedica potpuno ili djelomično kolabiranje pluća, a samim time i značajno slabljenje respiracijske funkcije (7).

Tlak unutar tog virtualnog prostora između visceralnog i parijetalnog lista pleure, jednostavno nazvan intrapleuralnim tlakom, fiziološki je nižih vrijednosti od atmosferskog tlaka i stoga je, uzimajući atmosferski tlak kao referentnu vrijednost koja iznosi 0 cm H₂O (750,01 mmHg), zapravo negativan. On nastaje utjecajem anatomske građe i posljedične elastične retraktilnosti pluća i prsnog koša. Zbog utjecaja gravitacije pri uspravnom položaju intrapleuralni tlak se razlikuje na bazama pluća, gdje iznosi -2,5 cm H₂O, i na području apeksa, gdje je -10 cm H₂O. U literaturi se češće, zbog lakšeg predočavanja i razumijevanja, uzima prosječna vrijednost intrapleuralnog tlaka u iznosu od -5 cm H₂O (756 mmHg) (8).

U pneumotoraksu, kao posljedica ulaska zraka iz vanjskog okoliša ili iz samih pluća, intrapleuralni tlak raste, odnosno izjednačava se s atmosferskim pri čemu se gubi njegova funkcija održavanja adekvatnog plućnog volumena i respiracijske funkcije plućnoga tkiva.

1.3.1. EPIDEMIOLOGIJA

Novorođenačku dob, među svim ostalim dobnim skupinama, karakterizira najviša incidencija pneumotoraksa (1). Novorođenačkom pneumotoraksu posebice je izložena nedonoščad, točnije djeca rođena prije napunjenih 37 tjedana gestacije (9-11). Takva djeca, naime, imaju incidenciju prisustva zraka između parijetalne i visceralne pleure od šest posto, (12) što govori u prilog prematuritetu kao rizičnom faktoru u odnosu na terminski rođenu djecu kod koje incidencija iznosi između jedan i dva posto. (13) Zbog težine ovog patološkog stanja i činjenice da pneumotoraks povećava mortalitet novorođene djece i do 40 % (14), od neizmjerne važnosti jest prepoznati ga i liječiti. Međutim, bez obzira na odabranu terapiju, pretermenska su djeca pod povećanim rizikom od neželjenog smrtnog ishoda (15). Kakav konkretan utjecaj prijevremeno rođenje, a uz to vezana zrelost definirana veličinom djeteta, ima na krajnji ishod, odnosno na preživljenje, ipak ostaje nejasno.

1.3.2. ETIOLOGIJA

Postoje mnogobrojni uzroci ovog kliničkog stanja pa se prema etiologiji pneumotoraks dijeli u nekoliko skupina. Osnovna je podjela na spontani i traumatski među kojima postoje posebni etiološki entiteti.

1.3.2.1. PRIMARNI SPONTANI PNEUMOTORAKS

Primarni spontani pneumotoraks u općoj se populaciji najčešće susreće kod visokih, mladih osoba asteničnog tipa građe, a osnovna mu je karakteristika nepostojanje podležeće plućne patologije, odnosno prisustvo fiziološkog, normalno funkcionalnog stanja plućnog parenhima. Njegovim uzrokom se danas smatraju rupturi pravih plućnih bula, nasljednih ili etiološki povezanih s pušenjem te rupturi malih, subpleuralnih apikalnih bula. Također nastaje kod stanja

neravnomjerno raspoređenog tlaka unutar samih pluća koje se može susresti kod pacijenata koji u anamnezi navode ronjenje, planinarenje i druge aktivnosti povezane s naglim promjenama tlaka u okolišu (1, 16).

1.3.2.2. SEKUNDARNI SPONTANI PNEUMOTORAKS

Sekundarni spontani pneumotoraks javlja se kod pojedinaca otprije oboljelih od neke plućne bolesti, a s obzirom na to da se češće javlja u starijoj životnoj dobi i da mu podlogu čine zdravstveno narušena pluća i plućno tkivo, zbog svog je težeg tijeka opasniji od primarnog spontanog pneumotoraksa (1, 16).

1.3.2.3. TRAUMATSKI PNEUMOTORAKS

Traumatski pneumotoraks posljedica je traumatske ozljede prsnog koša te plućnog tkiva i pleure koja može biti tupa ili penetrantna, a prema mehanizmu nastanka dijeli se na direktni i indirektni (1).

1.3.2.4. JATROGENI PNEUMOTORAKS

Prema općeprihvaćenoj klasifikaciji temeljenoj na kliničkom iskustvu i znanstvenim istraživanjima, posljednja skupina pneumotoraksa obuhvaća one jatrogeno uzrokovane. Najčešće je to pneumotoraks uzrokovan barotraumom i volutraumom kod pacijenata na mehaničkoj ventilaciji te oscilatornoj ventilaciji visoke frekvencije, zatim pneumotoraks koji nastaje prilikom postavljanja centralnog venskog puta preko subklavijalne vene te, na kraju, pneumotoraks nastao kao posljedica kirurških intervencija u području prsišta, bilo da se radi o operacijama srca, pluća ili medijastinalnih struktura (1, 16).

1.3.2.5. NOVOROĐENAČKI PNEUMOTORAKS

Zbog specifičnosti u građi i zrelosti kako plućnog tkiva tako i cjelokupnog organizma tek rođenog djeteta, posebno se ističe novorođenački pneumotoraks, važan klinički entitet u neonatalnoj medicini. Kada se javi, nerijetko uzrokuje respiratorni distres i to u trenutku kada tlak unutar pluća nadmaši ekstrapleuralni tlak. U ovoj dobnoj skupini takav poremećaj može biti različite etiologije, a kao učestaliji primjeri navode se infekcije, mekonijska aspiracija, ali i ventilacijska barotrauma te deformiteti pluća. Nerijetko se, uz navedeno, javlja i spontano (17). Iako u velikom broju slučajeva konkretan razlog nije u potpunosti znanstveno utvrđen, najvažnijim čimbenicima općenito smatraju se velika učestalost primjene višeg i dugotrajnijeg pozitivnog intrapulmonalnog tlaka za vrijeme prodisavanja i u to vrijeme često nedovoljno razvijene Kohnove pore. One su važne u fiziološkoj funkciji alveola, jer utječu na ravnomjernu distribuciju zraka u njima (1).

1.3.3. KLINIČKA SLIKA

Klinička prezentacija direktno je povezana s veličinom pneumotoraksa što znači da će male intrapleuralne kolekcije zraka imati blažu, dok će veće imati mnogo težu kliničku sliku. Iako u određenom broju slučajeva simptomi čak u potpunosti izostaju, pneumotoraks se u novorođenčadi može prezentirati izuzetno teškim, a nerijetko i životno ugrožavajućim stanjem koje zahtijeva hitnu medicinsku pozornost i intervenciju (9, 18-21). Takvo stanje naziva se RDS-om i neliječeno uzrokuje smrtni ishod oboljelog djeteta. Najčešći simptomi i znakovi u ovoj dobnoj skupini obuhvaćaju tahipneju i cijanozu, dok teži slučajevi dovode do potpunog prestanka disanja, odnosno apneje. Ponekad se pri kliničkom pregledu uočava povećana prominencija prsnog koša na zahvaćenoj strani te, kao posljedica razlike u napuhanosti lijevog i desnog pluća u slučaju jednostranog pneumotoraksa, asimetrični pokreti stijenke prilikom

disanja. Auskultatorno se može zamijetiti oslabljeni šum disanja na površini prsnog koša iznad patološke kolekcije zraka u pleuralnoj šupljini (1, 20).

1.3.4. KOMPLIKACIJE

Zbog posebnih karakteristika anatomske građe i fiziologije prsišta te prsnih organa, pneumotoraks ima mogućnost progresije u druge, uglavnom teže, medicinske entitete.

Tenzijski pneumotoraks jedno je od takvih stanja, a nastaje zbog ventilnog mehanizma uslijed kojeg zrak koji pod pritiskom ulazi u pleuralnu šupljinu nema mogućnost izlaska iz nje. Iz tog se razloga intrapleuralni volumen zraka progresivno povećava, a samim time javlja se i brza progresija simptoma uslijed smanjenja venskog priljeva u srce. Takav slijed zbivanja uzrok je kardijalnog i respiratornog aresta, a time i vitalne ugroze bolesnika (1, 22).

Hematopneumotoraks označava intrapleuralno nakupljanje krvi i zraka. Težina simptoma u slučaju krvarenja direktno ovisi o količini izgubljene krvi, a kao terapija se koristi reekspanzija pluća drenažom nakupljene krvi i zraka pomoću negativnog tlaka.

Pneumomedijastinum po svojoj je prezentaciji i simptomatologiji specifična, rijetka pojava, karakterizirana nakupljanjem zraka u prostoru medijastinuma, odnosno na području oko bronha, krvnih žila i u vezivnom tkivu sredoprsja. Kako se u ovom slučaju zrak ipak ne nakuplja intrapleuralno, disanje uglavnom nije poremećeno. Pozitivna odlika pneumomedijastinuma jest spontano izliječenje te iz tog razloga zahtijeva isključivo opservaciju (1).

1.3.5. DIJAGNOSTIKA

Kako je već navedeno, dio novorođene djece u potpunosti je bez simptoma, a na pneumotoraks je nužno posumnjati u slučajevima kada dijete ima podležeću bolest pluća, prima CPAP ili je na umjetnoj ventilaciji pomoću ventilatora, a pritom razvije pogoršanje respiratornih simptoma

uz koje se može javiti pad krvnog tlaka. Sniženje arterijskog tlaka kod te skupine djece i samo za sebe upućuju na navedenu dijagnozu i stoga zahtijeva promptnu reakciju liječnika.

Kada simptomi i znakovi pobude sumnju na novorođenački pneumotoraks, a koji se dodatno može potkrijepiti metodom transiluminacije, potrebno ga je objektivno utvrditi jednim od dijagnostičkih testova. U kliničkoj praksi u svrhu definitivne dijagnoze koriste se rendgenogram prsnog koša ili ultrazvuk (1, 23-25).

1.3.5.1. TRANSILUMINACIJA

Transiluminacija prsnog koša sigurna je, neionizirajuća i neinvazivna metoda koja se upotrebljava za brzu dijagnostiku pneumotoraksa u neonatalnim jedinicama intenzivnog liječenja. Koristi prijenosni fiberoptički izvor hladne svjetlosti i relativno je jednostavna za korištenje što joj je jedna od glavnih prednosti. Izvodi se u zamračenoj prostoriji ili s dovoljno prigušenim svjetlima kako drugi izvori svjetlosti ne bi ometali prosvjetljavanje kroz stijenu toraksa. Prisanjanjem optičke sonde na kožu zrake svjetlosti prodiru do unutrašnjosti tijela. Ako se na ispitivanom mjestu nalazi tekućina ili zrak, odnosno postoji pneumotoraks, doći će do difuznog raspršenja svjetlosti vidljivog na površini prsišta. U slučaju velikog pneumotoraksa izvor svjetlosti osvijetlit će čitavi hemitoraks. Za usporedbu je nužno osvijetliti i drugu stranu prsnog koša. S obzirom na to da je osjetljivost ovog testa 87-100%, a specifičnost 95-100%, potrebno je računati na moguće lažno pozitivne rezultate kao što su pneumomediastinum ili intersticijski emfizem pluća, ali i na lažno negativne rezultate najčešće vezane uz slab izvor svjetlosti i previše osvijetljenu prostoriju te veću i edematoznu novorođenčad (25-27).

1.3.5.2. RENDGENOGRAM

Rendgenogram (RTG) prsnog koša uobičajena je metoda za postavljanje definitivne dijagnoze novorođenačkog pneumotoraksa (28). Kako bi se dobila kvalitetna dijagnoza, a istovremeno osigurala sigurnost pacijenata, u radiološkoj se dijagnostici koristi princip o zadržavanju veličine primljene doze zračenja onoliko niskom koliko je razumno ostvarivo (engl. *as low as reasonably achievable*, ALARA). Standardni test je RTG snimka prsnoga koša u AP projekciji, dok se u pojedinim slučajevima za potvrdu suspektnog pneumotoraksa koristi LL projekcija toraksa novorođenčeta (23). Ona se snima u položaju u kojem je suspektna strana smještena prema gore, a najčešće se rabi kod malih pneumotoraksa zbog nedovoljne dijagnostičke sigurnosti pri korištenju drugih metoda. Velike kolekcije intrapleuralnog zraka lakše su uočljive, a radi pritiska često uzrokuju poravnanje dijafragme i pomak medijastinuma prema nezahvaćenoj strani. Osjetljivost standardnog rendgenograma torakalnih organa je 40-87%, dok specifičnost iznosi 96-99% (25, 29). Problem u postavljanju dijagnoze mogu činiti lažno pozitivni rezultati. U tim slučajevima pregibi kože, široki leđni mišić ili neka druga anatomska struktura imitiraju rubnu liniju pluća i mogu lažno upućivati na kolabirano plućno tkivo (30).

1.3.5.3. KOMPJUTORIZIRANA TOMOGRAFIJA

Kompjutorizirana tomografija (CT) je izuzetno rijetko indicirana, iako je osjetljivost ove metode veća nego u slučaju RTG-a. Ipak, zbog jednostavne dijagnostike pneumotoraksa pri upotrebi drugih metoda, a zbog velike doze zračenja, što se svakako nastoji izbjeći kod mladih pacijenata, kompjutorizirana tomografija rezervirana je isključivo za vrlo komplicirane slučajeve, pri sumnji na različite osnovne bolesti pluća kod sekundarnog pneumotoraksa, te prilikom pripreme za operativni zahvat (23, 31, 32).

1.3.5.4. ULTRAZVUK

Ultrazvuk (UZV) se u novorođenačkoj dobi koristi kao vrlo korisna metoda potvrde sumnje na pneumotoraks. Za identifikaciju anatomskih struktura u dijagnostici se najčešće primjenjuje B-prikaz. Njime se u zdravim plućima detektira pleura kao klizeća hiperehogena linija ispod potkožnog tkiva. U slučaju pneumotoraksa takvo klizanje izostaje zbog toga što pleuru odvaja nakupljeni volumen zraka. Korištenjem B-prikaza moguće je prikazati i rub takve zračne kolekcije, nazvan plućnom točkom, i na taj način odrediti njenu veličinu. Pneumotoraks je moguće uočiti i korištenjem M-prikaza, koji inače služi za prikazivanje pomičnih dijelova tijela. Takvim načinom rada UZV-a subpleuralno se vidi plućno tkivo kao granulirani uzorak koji se u slučaju pneumotoraksa ne uočava, već je zamijenjen takozvanim znakom „stratosfere“. Osim navedenog prisustva plućne točke i odsutnosti klizanja ultrazvučni dijagnostički kriteriji obuhvaćaju i pomanjkanje plućnog pulsa koji označava pomicanje pleuralne linije zbog transmisije energije prilikom srčane sistole te odsustvo B-linija, UZV mjerila RDS-a. Osjetljivost ove dijagnostičke metode iznosi između 79 i 100%, a specifičnost od 98 do 100% (25, 29, 33).

1.3.6. LIJEČENJE

Pneumotoraks se, ovisno o njegovoj veličini i tipu, ali i učincima na stanje bolesnika, može liječiti na različite načine. Cilj svakog oblika liječenja je normalizacija funkcije pluća koja se postiže reekspanzijom plućnog parenhima (1). Zbog mogućnosti samoizlječenja, neki se oblici pneumotoraksa mogu isključivo pratiti, dok aktivni medicinski postupci uključuju izvođenje torakocenteze te drenažu toraksa. Premda odabir liječenja ovisi o više navedenih faktora, na njega najviše utječe klinička prezentacija (34). Jačina tegoba ponajviše je ovisna o veličini

pneumotoraksa. Manji volumeni nakupljenog zraka češće se povlače spontano, a veći se uglavnom moraju aktivno liječiti. Oboljelima se uz navedeno daje 100%-tni kisik, iako takva terapija prema pojedinim studijama rađenim na terminski rođenoj djeci ne skraćuje trajanje pneumotoraksa (35, 36).

1.3.6.1. OPSERVACIJA

U pojedinim se slučajevima preporuča isključivo promatranje pacijenta. Takav oblik medicinske skrbi primjenjuje se kod asimptomatske ili stabilne novorođenčadi na minimalnoj respiratornoj potpori gdje se, ako ne dođe do komplikacija, očekuje normalizacija narušenog fiziološkog stanja (30). Općenito, opservacija je dovoljna kada se radi o manjim pneumotoraksima sa širinom sloja zraka u iznosu od dva centimetra. U takvim se slučajevima zrak spontano resorbira brzinom od 60 do 70 mL/24 sata, dok se reekspanzija plućnog parenhima može dodatno pospješiti primjenom kisika (1).

1.3.6.2. TORAKOCENTEZA

Terapijska metoda punkcije zida prsnog koša radi aspiracije patološke intrapleuralne kolekcije zraka ili tekućine naziva se torakocentezom. Ona se izvodi pomoću igle ili tankog katetera uvođenjem u intrapleuralni prostor. Torakocenteza u stabilne novorođenčadi može biti jedini oblik liječenja pneumotoraksa, a kod djece koja su životno ugrožena predstavlja način brze stabilizacije kompromitiranog zdravstvenog stanja (37).

Postupak se izvodi tako da se prvo odabere mjesto na prsnom košu koje će se punktirati. Za to se koristi drugi interkostalni prostor aficirane strane između medioklavikularne i prednje aksilarne linije, a punktirati se može i treći ili četvrti međurebreni prostor u prednjoj aksilarnoj liniji. Nakon postavljanja djeteta u supinacijski položaj, odabrano područje se obradi

antiseptičkom otopinom. Za aspiraciju se koristi kanila veličine 20-22 G (engl. *Gauge*) ili set za infuziju s iglom u obliku „leptirića“ od 21 do 23 G na koje se spoji zaustavni ventil i injekcija volumena 10-20 mL nakon čega se spojevi obavezno provjere (30, 38). Igla se okomito na površinu kože uvodi u blizini gornjeg ruba odabranog rebra s obzirom na to da uz donji rub teku krvne žile i živci. Punkcijom se napreduje do trenutka kada u injekciju krenu ulaziti mjehurići zraka odnosno do naglog popuštanja otpora prodiranju u dubinu tkiva što označava ulazak igle u pleuralni prostor. Zatim slijedi uvođenje kanile te aspiracija zraka. Za njegov jednosmjerni tok odgovoran je zaustavni ventil koji omogućuje izlazak zraka iz pleuralne šupljine, istovremeno mu onemogućujući ulazak u nju. Nakon što se injekcija napuni, iz nje se ispušta zrak, a za to vrijeme ventil sprječava njegov povrat u prostor odakle je upravo aspiriran. Ako dođe do reakumulacije zraka intrapleuralno, potrebno je razmotriti torakalnu drenažu (31, 39).

1.3.6.3. TORAKALNA DRENAŽA

Torakalna drenaža je metoda liječenja novorođenačkog pneumotoraksa karakterizirana postavljanjem drena u pleuralni prostor. Rezervirana je za novorođenčad s velikim simptomatskim i tenzijskim pneumotoraksom, no ako zbog vitalne ugroženosti pacijenta za nju nema vremena zamjenjuje se torakocentezom kao bržim modalitetom liječenja, nakon čega u obzir dolazi uporaba drena (30, 38).

Dijete se postavlja u supinacijski položaj ili zahvaćenom stranom blago okrenuto prema gore, kako bi se olakšalo izvođenje procedure. Koža na području na kojemu se planira postaviti dren dezinficira se antiseptičkom otopinom, a potkožje se infiltrira lokalnim anestetikom. Uz to se djetetu daje i analgezija. Sljedeći korak jest rez duljine 0,3 cm na području četvrtog, petog ili šestog interkostalnog prostora, između prednje i srednje aksilarne linije. Potrebno ga je izvesti iznad gornjeg ruba rebra kako bi se izbjeglo oštećenje neurovaskularnog spleta koji se nalazi

uz donji rub rebara. Rezom se kroz kožu i potkožno tkivo oslobađa put do interkostalnog prostora, nakon čega slijedi uvođenje katetera, odnosno drena. Za novorođenčad se koristi dren veličine 10 ili 12 Fr (engl. *French*), a uobičajeno se postavlja u prednji pleuralni prostor, usmjeren prema području pneumotoraksa. Tako uvedeni torakalni dren se priključuje na Heimlichovu valvulu ili na usisni drenažni sustav pod negativnim tlakom od 10 do 20 cm H₂O (30, 38). S obzirom na to da je nedonoščad karakterizirana manjim tjelesnim proporcijama, kod liječenja takve djece koristi se manji kateter veličine 8 ili 10 Fr (38). Takav se fleksibilni kateter zaobljenog vrha (engl. *pigtail*), s obzirom na to da je manje traumatski, najučestalije koristi i kod sve ostale novorođenčadi. Na kraju postupka, nakon izvlačenja vodilice, mjesto ulaska drena na koži osigurava se pomoću dvije do tri ukrižene sterilne kirurške trake (30). Po završetku se radi rendgenska snimka torakalnih organa kako bi se provjerio i dokumentirao položaj katetera u pleuralnoj šupljini (23, 30).

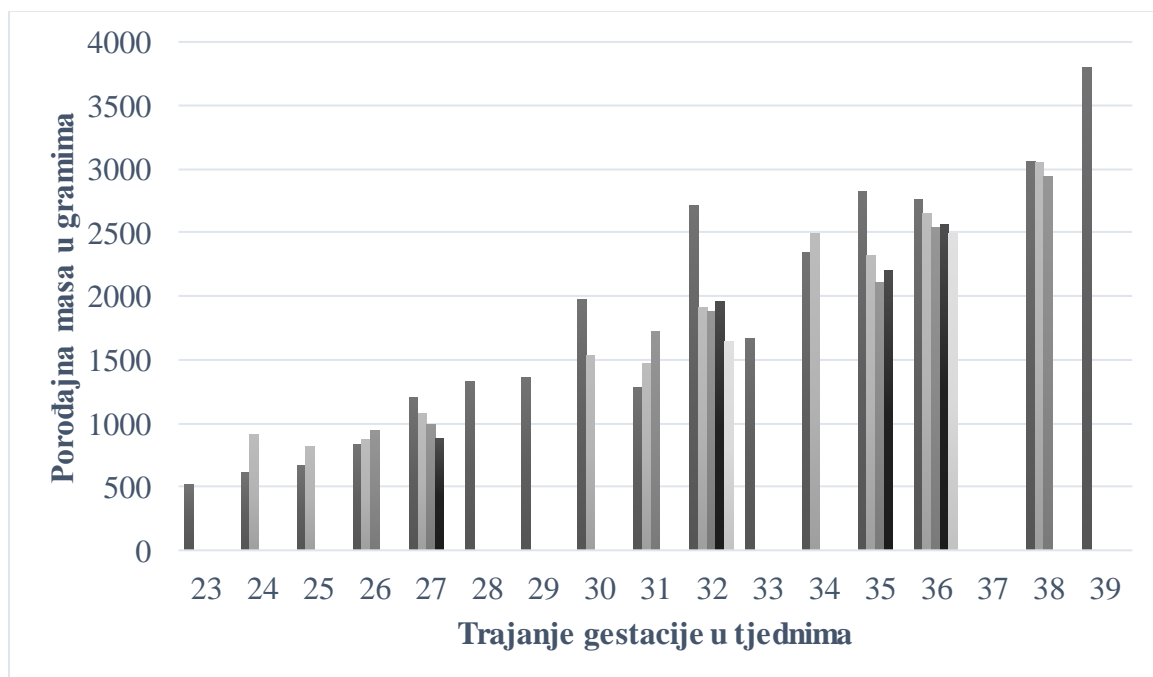
Pleuralna drenaža sa sobom nosi rizik od različitih komplikacija koje se viđaju u do 25% na ovaj način liječene novorođenčadi (40). Postoje lakše komplikacije vezane uz začepljenje drena, presavijanje i blokadu drenaže ili pomicanje drena s odgovarajućeg mjesta, a lako su sprječive, no ako se i dogode, relativno se jednostavno rješavaju. Teške komplikacije su mnogo rjeđe, ali su često opasne po život. Uključuju ozljede različitih organa i organskih sustava, a među njima se ističu razderotine interkostalnih i drugih velikih krvnih žila prsišta, koje mogu uzrokovati hematotoraks ili iskrvarenje i hemoragijski šok djeteta (30).

2. HIPOTEZA

Ishod liječenja pneumotoraksa novorođenčadi ovisi o gestacijskoj dobi, konkretnije o dobi ovisnoj veličini djeteta koje se može izmjeriti određenim parametrima kao što je tjelesna masa.

3. CILJEVI RADA

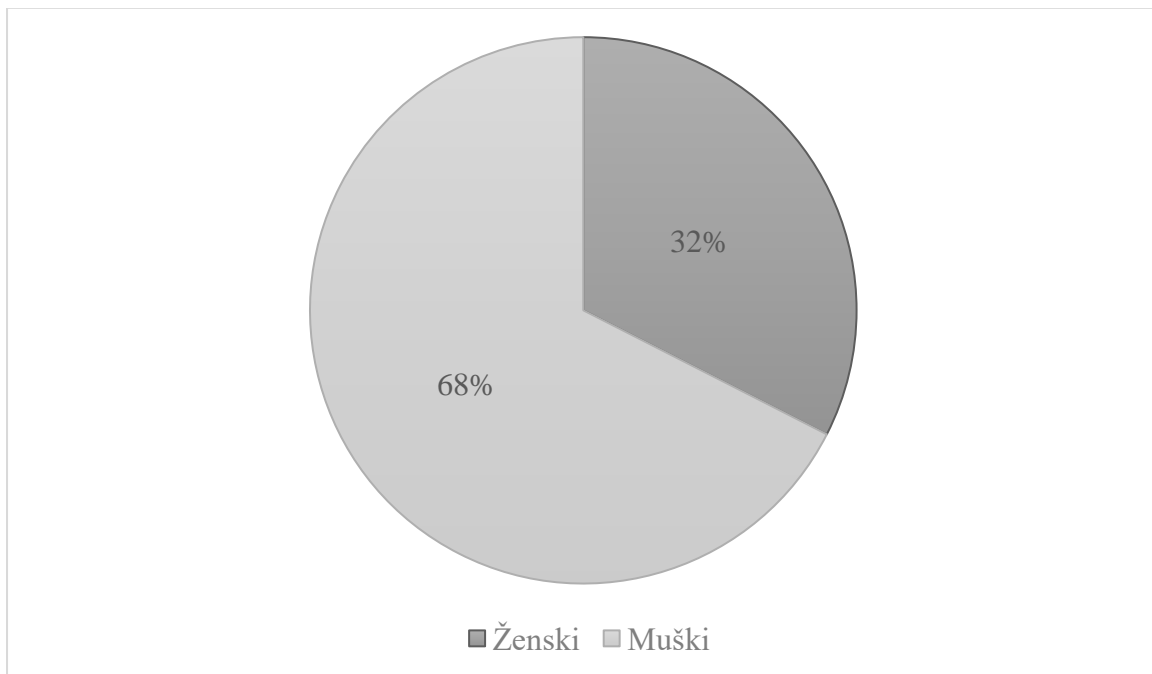
Za utvrđivanje utjecaja zrelosti djeteta na preživljenje nakon postavljene dijagnoze novorođenačkog pneumotoraksa, odnosno utjecaja njegove veličine koja direktno ovisi o gestacijskoj dobi, odlučili smo istražiti predispozicijski faktor u nastanku ovog medicinskog problema. U obzir smo uzeli tjelesnu masu, gestacijski parametar koji se odnosio na veličinu porođenog djeteta, kako bismo ustanovili ima li utjecaja na prethodno navedeni ishod liječenja. Poznato je, naime, da masa djeteta raste u ovisnosti o trajanju normalne gestacije (Slika 1). Cilj istraživanja bio je istražiti utjecaj spomenutog parametara na ishod liječenja novorođenačkog pneumotoraksa u oboljele novorođenčadi, odnosno utjecaj zrelosti te posljedično veličine djeteta, izražene tjelesnom masom, na njegovo preživljenje.



Slika 1 Porodajna masa u ovisnosti o trajanju gestacije.

4. ISPITANICI I METODE

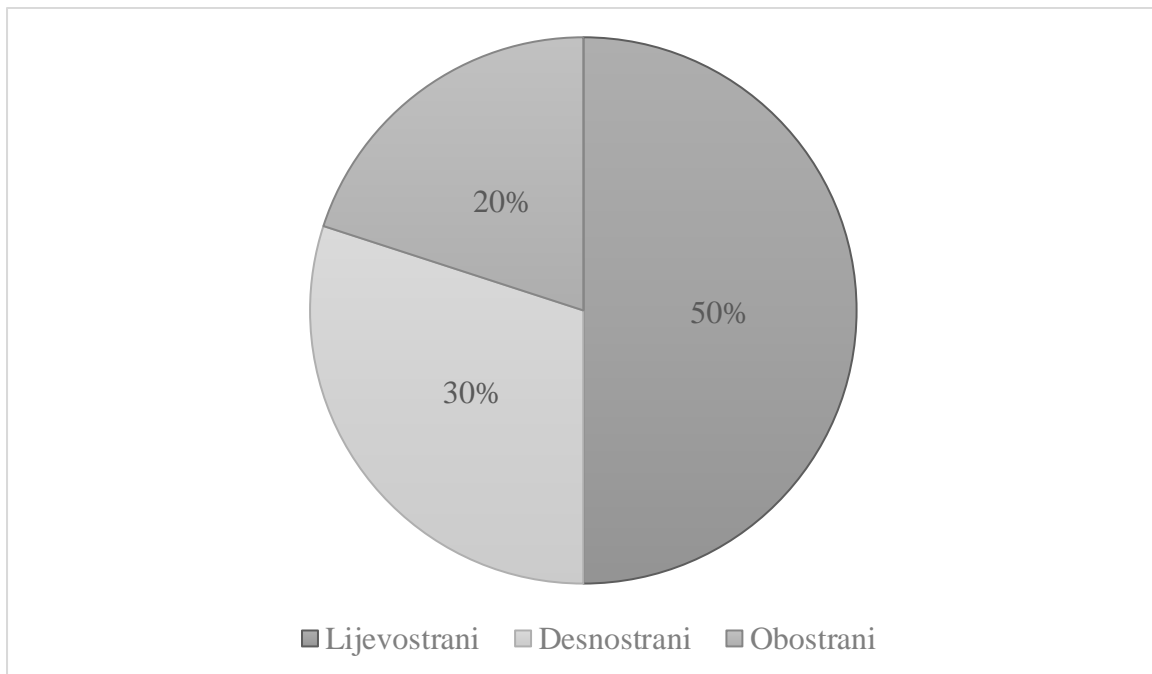
Istraživanje je provedeno u obliku kratke presječne retrospektivne analize 40 pacijenata, 13 djevojčica i 27 dječaka, koji su u razdoblju između siječnja 2010. i listopada 2019. liječeni na Klinici za dječju kirurgiju Klinike za dječje bolesti Zagreb. (Slika 2) Ispitanike je činila skupina novorođene djece koja se prezentirala pneumotoraksom, gestacijske dobi od 23 do 39 tjedana (prosjek \pm SD: $31,192 \pm 4,5135$) s medijanom od 31,8 tjedana. Pri tome je četvero djece bilo donošeno, 3 dječaka i 1 djevojčica, a ostali su rođeni prijevremeno. Podaci su prikupljeni pretraživanjem bolničkog informacijskog sustava (BIS-a) i arhive povijesti bolesti, a organizirani su i opisani deskriptivnom statistikom. Analiza podataka provedena je neparametrijskim testom, Mann-Whitney U.



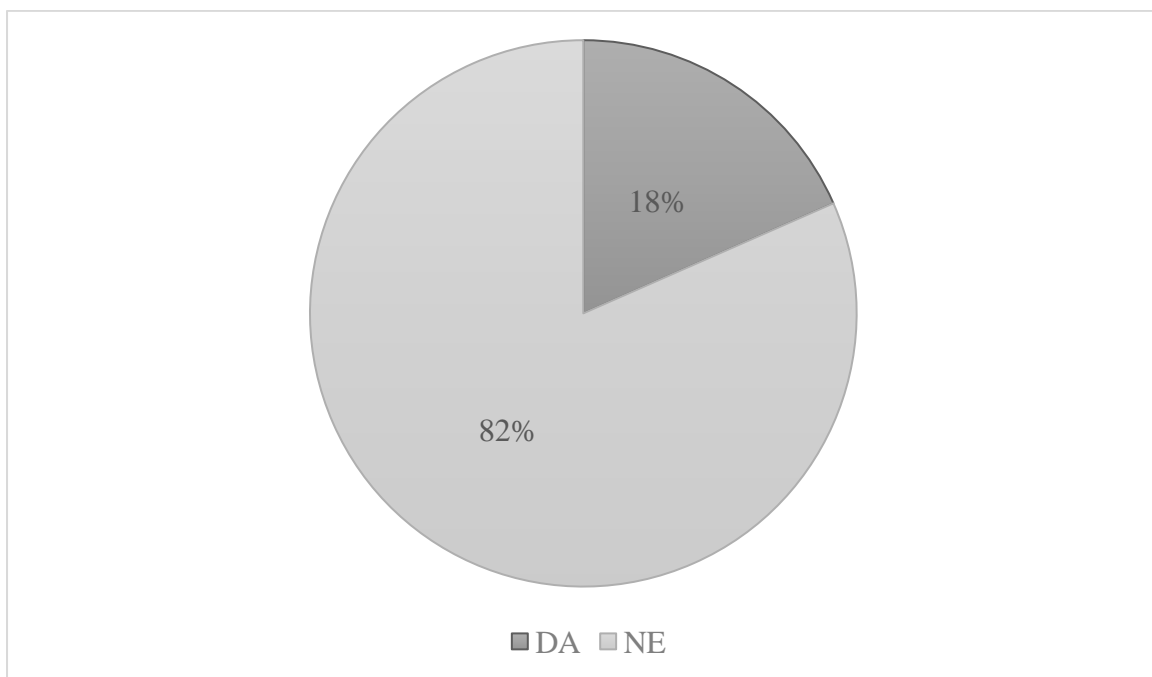
Slika 2 Razdioba pacijenata prema spolu

5. REZULTATI

Starost promatrane djece pri prezentaciji pneumotoraksa iznosila je od 0,1 do 9,0 dana (prosjeak \pm SD: $1,993 \pm 2,0718$) s medijanom u iznosu od jednog dana. Za djevojčice je raspon starosti pri pojavi pneumotoraksa iznosio od dva sata do pet dana nakon rođenja, dok je medijan bio jedan dan. Kod dječaka se ovo patološko stanje pojavljivalo između dva sata i 21 dana po rođenju, a medijan je bio dva dana. Među ispitanicima 28 ih je bilo iz pojedinačne trudnoće, devet iz blizanačke, a tri iz trudnoće s trojkama. Vaginalnim putem rođena su 22 pacijenta, a 16 ih je porođeno carskim rezom, dok je za dvoje informacija o načinu poroda u sustavu izostavljena. Pri porodu je desetero djece doživjelo asfiksiju. Unutar promatrane skupine djece nužno je bilo reanimirati njih 15, dok kod preostalih 25 reanimacija nije bila potrebna. Među liječenih 40 pacijenata jednostrani pneumotoraks očitovao se kod njih 32, od čega 20 lijevo i 12 desno, dok je kod osmero djece utvrđen obostrani pneumotoraks (Slika 3). Od svih uključenih ispitanika 38 ih je zahtijevalo liječenje torakalnom drenažom, a kod njih dvoje za takvim oblikom liječenja nije bilo potrebe.. Od spomenutih 38 pacijenata liječenih torakalnom drenažom 31 je preživio, a sedam ih je završilo smrtnim ishodom koji je ujedno predstavljao ključnu (kriterijsku) varijablu ishoda našeg istraživanja (Slika 4). Dvoje djece, dječak i djevojčica, koji su zbog dobrog općeg zdravstvenog stanja bili liječeni metodom opservacije, imali su povoljan ishod.



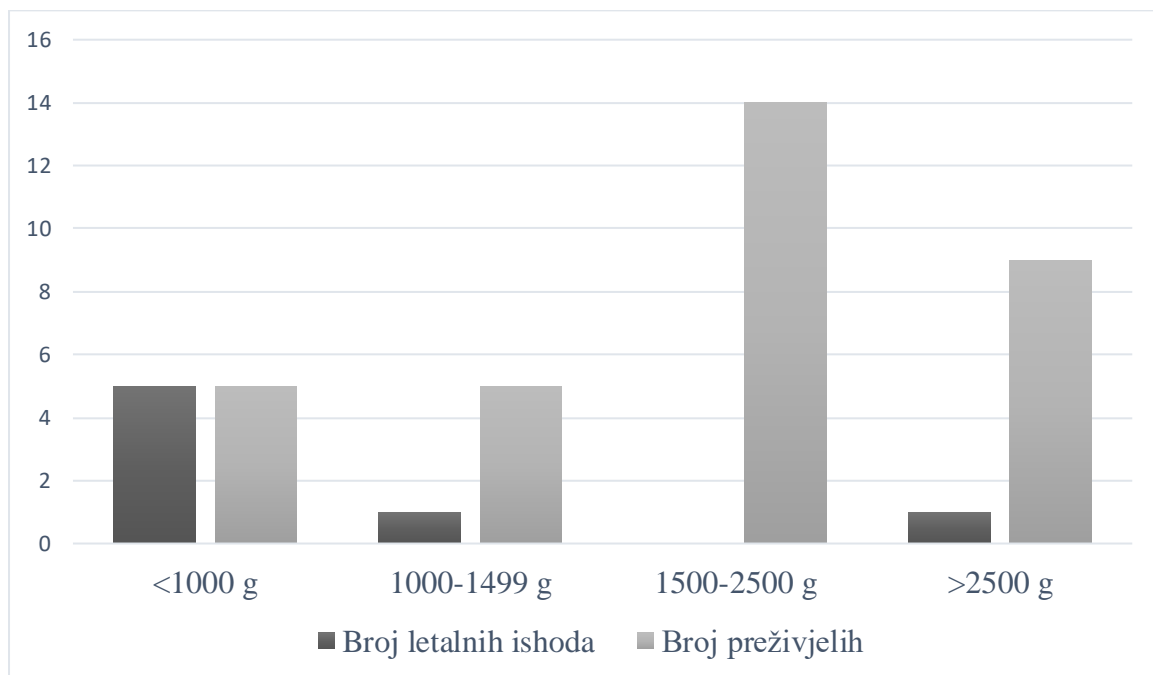
Slika 3. Lokalizacija pneumotoraksa.



Slika 4. Letalni ishod liječenja torakalnom drenažom u novorođenačkoj dobi.

Radi utvrđivanja veličine djece, korištena su tri parametra. Prvi parametar odnosio se na porođajnu masu djece koja je iznosila od 520 do 3800 grama (prosjek \pm SD: $1802,2 \pm 861,4381$) uz medijan od 1800 grama, dok je porođajna duljina mjerena u centimetrima obuhvaćala raspon od 27 do 50 (prosjek \pm SD: $41,275 \pm 6,2920$) s medijanom od 42 centimetra. Uz dva navedena, treći parametar veličine bio je opseg glave gdje je najmanja vrijednost iznosila 20, a najveća 36 centimetara (prosjek \pm SD: $28,94 \pm 4,203$) uz medijan u iznosu od 30 centimetara.

Obradom dobivenih podataka s preživljenjem nakon dijagnosticiranog pneumotoraksa nije potvrđena povezanost porođajne mase (kao parametra koji je prezentirao veličinu djeteta), pri čemu je vrijednost vjerojatnosti ($P=0,455$) izračunata Mann-Whitneyjevim U testom. Na taj način nije utvrđeno da su veća djeca imala veće šanse za povoljnim ishodom liječenja pneumotoraksa u odnosu na djecu koja su bila fizički manja, iako se porođajna masa preživjelih evidentno razlikovala od porođajne mase preminulih pacijenata (Slika 5).



Slika 5. Raspodjela različitih ishoda liječenja po skupinama prema porođajnoj masi (u gramima)

6. RASPRAVA

Kako bi se što kvalitetnije pristupilo liječenju djece koja u novorođenačkom razdoblju obole od pneumotoraksa, važno je poznavati čimbenike koji utječu na ishod poduzetih medicinskih postupaka.

Veličina djeteta kao jedan od takvih čimbenika važna je za procjenu tijeka liječenja. Uobičajeno korištene mjere u kliničkoj praksi za vrijeme drugog i trećeg trimestra trudnoće odnose se na veličinu glave, tijela i ekstremiteta fetusa. Osim u svrhu praćenja intrauterinog rasta i razvoja nerođenog djeteta, one služe i za određivanje gestacijske dobi. Kao takve važne su za procjenu sposobnosti za samostalni ekstrauterini život. U istraživanju smo za procjenu veličine glave mjerili njen opseg, a za cjelokupnu veličinu tijela djeteta njegovu duljinu i masu, pri čemu smo upravo porođajnu masu koristili za dokazivanje veličine djeteta kao potencijalnog ključnog čimbenika koji utječe na preživljenje. S obzirom na to da su uzorci preživjele i preminule djece bili različiti, što je bio važan ograničavajući faktor ove studije, nismo uspjeli dokazati statističku povezanost veličine djeteta pri rođenju s bolje podnesenim patofiziološkim posljedicama pneumotoraksa. Unatoč tome, nakon liječenja kod veće djece uočeni su povoljniji ishodi, za razliku od skupine kod koje su ishodi liječenja bili lošiji, a koju je uglavnom činila manja novorođenčad. Svi pacijenti sa smrtnih ishodom su, između ostalog, spadali u skupinu nedonoščadi. Važno je napomenuti kako je među svim ispitanicima čak 90% njih pripadalo u tu skupinu koja je ujedno i jedan od najvažnijih čimbenika rizika za pojavu novorođenačkog pneumotoraksa. Ovim istraživanjem, dakle, nismo uspjeli potvrditi kako veličina djeteta ima utjecaj na preživljenje novorođenčadi s dijagnozom pneumotoraksa. Činjenica da u skupini djece manje porođajne mase nalazimo više smrtnih ishoda ide u prilog u literaturi spomenutim studijama koje govore o nedonošenosti kao rizičnom faktoru za respiratorna oboljenja i posljedični mortalitet jer su takva djeca, osim što su nezrela u pogledu razvoja organskih sustava, također i fizički manja. Međutim, uz relativno mali uzorak i nedostatak smrtnih ishoda

kao entiteta koji pripadaju ovoj manje učestaloj klasi kriterijske varijable, nismo uspjeli dokazati statističku povezanost mase djeteta s njegovim preživljenjem.

7. ZAKLJUČAK

Prema podacima ovog istraživanja nije potvrđeno kako je preživljenje prilikom liječenja novorođenačkog pneumotoraksa statistički značajno povezano s veličinom samog djeteta koju mjerimo i iskazujemo pojedinim parametrima, u konkretnom slučaju masom djeteta za vrijeme rođenja. Ipak, kod djece koja imaju manju porođajnu masu uočeno je više smrtnih ishoda i, prema tome, viši mortalitet pri liječenju takve novorođenčadi.

8. ZAHVALE

Iskoristio bih priliku da se zahvalim prof. dr. sc. Stjepanu Višnjiću na ukazanom povjerenju i mentorstvu pri izradi ovog diplomskog rada, posebice stoga što se uslijed pandemije većina komunikacije odvijala elektroničkim putem. Zahvalio bih se i dragoj prijateljici Patriciji, magistrici komunikologije, koja je nesebično priskočila u pomoć i izuzetno ga stručno i brzo lektorirala, kao i Mariji i Katarini na nezamjenjivoj pomoći pri statističkoj obradi rezultata.

Hvala mojim roditeljima Mirti i Željku te baki Barbari na moralnoj, ali i financijskoj podršci tijekom cijelog obrazovanja, posebice njegovog fakultetskog dijela u posljednjih šest godina.

Zahvaljujem se i svojoj djevojci Petri koja je u dobrim i lošim trenucima uvijek bila uz mene kao nezamjenjiva podrška, vjerujući da ću ostvariti sve ono što sam ikada naumio.

Posebne zahvale upućujem svim svojim prijateljima kod kojih sam nebrojeno mnogo puta, kada to nisam mogao kod kuće, provodio vrijeme za knjigom, učeći za sada već davno položene ispite. Hvala im što su mi bili oslonac posljednjih godina i s puno razumijevanja, zajedno sa mnom, došli do kraja mog puta do diplome doktora medicine.

Hvala i svim mojim kolegama na pomoći koju smo jedni drugima uvijek pružali te velikoj solidarnosti svih ovih akademskih godina. U istinskoj nadi iskreno vjerujem kako ćemo svi zajedno nastaviti djelovati u duhu kolegijalnosti i u profesionalnome životu koji je pred nama, Neizmjerno se zahvaljujem svima nabrojanima, ali i mnogima drugima koji su mi u životu pružili podršku kada mi je ona najviše trebala jer, zaista, bez divnih ljudi ni sav trud i rad ponekad vjerojatno ne bi bili dovoljni.

9. LITERATURA

1. Mardešić D. i sur., ur. Krznarić-Vohalski G. Pedijatrija, 8. izd. Zagreb: Školska knjiga, d. d., 2016.
2. Delmiš J., Orešković S. i sur., ur. Fetalna medicina i opstetricija, Zagreb: Medicinska naklada, 2014.
3. LoMauro A, Aliverti A. Physiology masterclass: Extremes of age: newborn and infancy. *Breathe* (Sheff). 2016 Mar;12(1):65-8. doi: 10.1183/20734735.013315. PMID: 27066138; PMCID: PMC4818244 [Pristupljeno 10. 04. 2021.]
4. Patel RM. Short- and Long-Term Outcomes for Extremely Preterm Infants. *Am J Perinatol*. 2016 Feb;33(3):318-28. doi: 10.1055/s-0035-1571202. Epub 2016 Jan 22. PMID: 26799967; PMCID: PMC4760862 [Pristupljeno 18. 04. 2021.]
5. Sadler T.W., ur. Bradamante Z., Grbeša Đ., Langmanova medicinska embriologija, prijevod desetog izdanja, Zagreb: Školska knjiga, d.d., 2009.
6. Burri PH. Fetal and postnatal development of the lung. *Annu Rev Physiol*. 1984;46:617-28. doi: 10.1146/annurev.ph.46.030184.003153. PMID: 6370120. [Pristupljeno 18. 04. 2021.]
7. Swierzy M, Helmig M, Ismail M, Rückert J, Walles T, Neudecker J. Pneumothorax [Pneumothorax]. *Zentralbl Chir*. 2014 Sep;139 Suppl 1:S69-86; quiz S87. German. doi: 10.1055/s-0034-1383029. Epub 2014 Sep 29. PMID: 25264729 [Pristupljeno 20. 04. 2021.]
8. Boron WF, Boulpaep EL. *Medical physiology: a cellular and molecular approach*. 7. izd. Philadelphia: Saunders Elsevier; 2012.
9. Ramesh Bhat Y, Ramdas V. Predisposing factors, incidence and mortality of pneumothorax in neonates. *Minerva Pediatr*. 2013 Aug;65(4):383-8. PMID: 24051971

10. Vodicka J, Spidlen V. Spontánní pneumotorax [Spontaneous pneumothorax]. *Cas Lek Cesk.* 2006;145(8):611-5; discussion 616-8. Czech. PMID: 16995416 [Pristupljeno 18. 04. 2021.]
11. Correia C, Rocha G, Flor-de-Lima F, Guimarães H. Respiratory morbidity in late preterm infants. *Minerva Pediatr.* 2018 Aug;70(4):345-354. doi: 10.23736/S0026-4946.16.04580-1. Epub 2016 Apr 14. PMID: 27077685 [Pristupljeno 18. 04. 2021.]
12. Horbar JD, Badger GJ, Carpenter JH, Fanaroff AA, Kilpatrick S, LaCorte M, et al., Members of the Vermont Oxford Network. Trends in mortality and morbidity for very low birth weight infants, 1991–1999. *Pediatrics.* 2002;1101 pt 1143–51
13. Davis C, Stevens G. Value of routine radiographic examination of the newborn, based on a study of 702 consecutive babies. *Am J Obstet Gynecol.* 1930;20:73
14. Walker MW, Shoemaker M, Riddle K, Crane MM, Clark R. Clinical process improvement: reduction of pneumothorax and mortality in high-risk preterm infants. *J Perinatol.* 2002 Dec;22(8):641-5. doi: 10.1038/sj.jp.7210786. PMID: 12478446 [Pristupljeno 10. 03. 2021.]
15. Berglund S., Pettersson H., Cnattingius S., Grunewald C. How often is a low Apgar score the result of substandard care during labour? *BJOG: An International Journal of Obstetrics & Gynaecology.* 2010;117(8):968–978. doi: 10.1111/j.1471-0528.2010.02565.x [Pristupljeno 10. 03. 2021.]
16. Adeyinka A, Pierre L. Air Leak. 2020 Jul 10. In: *StatPearls [Internet]. Treasure Island (FL): StatPearls Publishing; 2021 Jan–.* PMID: 30020594 [Pristupljeno 31. 03. 2021.]
17. Hermansen CL, Lorah KN. Respiratory distress in the newborn. *Am Fam Physician.* 2007 Oct 1;76(7):987-94. PMID: 17956068 [Pristupljeno 31. 03. 2021.]

18. Vibede L, Vibede E, Bendtsen M, Pedersen L, Ebbesen F. Neonatal Pneumothorax: A Descriptive Regional Danish Study. *Neonatology*. 2017;111(4):303-308. doi: 10.1159/000453029. Epub 2016 Dec 24. PMID: 28013308 [Pristupljeno 10. 04. 2021.]
19. Ainsworth AP, Ruager AR, Holtved E. Neonatal pneumothorax [Neonatal pneumothorax]. *Ugeskr Laeger*. 2000 Dec 4;162(49):6679-82. Danish. PMID: 11188055 [Pristupljeno 01. 04. 2021.]
20. Ali R, Ahmed S, Qadir M, Maheshwari P, Khan R. Pneumothoraces in a neonatal tertiary care unit: case series. *Oman Med J*. 2013 Jan;28(1):67-9. doi: 10.5001/omj.2013.16. PMID: 23386951; PMCID: PMC3562986 [Pristupljeno 01. 04. 2021.]
21. Joshi A, Kumar M, Rebekah G, Santhanam S. Etiology, clinical profile and outcome of neonatal pneumothorax in tertiary care center in South India: 13 years experience. *J Matern Fetal Neonatal Med*. 2020 Feb 19;1-5. doi: 10.1080/14767058.2020.1727880. Epub ahead of print. PMID: 32075452 [Pristupljeno 02. 04. 2021.]
22. Leigh-Smith S, Harris T. Tension pneumothorax--time for a re-think? *Emerg Med J*. 2005 Jan;22(1):8-16. doi: 10.1136/emj.2003.010421. PMID: 15611534; PMCID: PMC1726546 [Pristupljeno 04. 04. 2021.]
23. O'Connor AR, Morgan WE. Radiological review of pneumothorax. *BMJ*. 2005 Jun 25;330(7506):1493-7. doi: 10.1136/bmj.330.7506.1493. PMID: 15976424; PMCID: PMC558461 [Pristupljeno 04. 04. 2021.]
24. Dahmarde H, Parooie F, Salarzaei M. Accuracy of Ultrasound in Diagnosis of Pneumothorax: A Comparison between Neonates and Adults-A Systematic Review and Meta-Analysis. *Can Respir J*. 2019 Dec 3;2019:5271982. doi: 10.1155/2019/5271982. PMID: 31933707; PMCID: PMC6942780 [Pristupljeno 03. 04. 2021.]

25. Cattarossi L, Copetti R, Brusa G, Pintaldi S. Lung Ultrasound Diagnostic Accuracy in Neonatal Pneumothorax. *Can Respir J*. 2016;2016:6515069. doi: 10.1155/2016/6515069. Epub 2016 May 3. PMID: 27445558; PMCID: PMC4904536 [Pristupljeno 05. 04. 2021.]
26. Kuhns LR, Bednarek FJ, Wyman ML, Roloff DW, Borer RC. Diagnosis of pneumothorax or pneumomediastinum in the neonate by transillumination. *Pediatrics* 1975;56:355-60
27. Wyman ML, Kuhns LR. Accuracy of transillumination in the recognition of pneumothorax and pneumomediastinum in the neonate. *Clin Pediatr (Phila)* 1977;16:323-4
28. Goo HW, Drubach LA, Lee EY. Imaging techniques. In: Coley BD, ed. *Caffey's pediatric diagnostic imaging*. Philadelphia, PA: Elsevier, 2013:506–518
29. Alrajab S, Youssef AM, Akkus NI, Caldito G. Pleural ultrasonography versus chest radiography for the diagnosis of pneumothorax: review of the literature and meta-analysis. *Crit Care* 2013;17:R208
30. McMullan R. Management of Pneumothorax in Newborn Infants. Sydney Local Health District [Internet]. 2017 [Pristupljeno 08. 04. 2021.] Dostupno na: https://www.slhd.nsw.gov.au/RPA/neonatal%5Ccontent/pdf/guidelines/Intercostal_catheter_insertion_final.pdf
31. Tschopp JM, Bintcliffe O, Astoul P, Canalis E, Driesen P, Janssen J, Krasnik M, Maskell N, Van Schil P, Tonia T, Waller DA, Marquette CH, Cardillo G. ERS task force statement: diagnosis and treatment of primary spontaneous pneumothorax. *Eur Respir J*. 2015 Aug;46(2):321-35. doi: 10.1183/09031936.00219214. Epub 2015 Jun 25. PMID: 26113675 [Pristupljeno 08. 04. 2021.]

32. Kelly AM, Weldon D, Tsang AY, et al. Comparison between two methods for estimating pneumothorax size from chest X-rays. *Respir Med* 2006; 100: 1356–1359
33. Raimondi F, Rodriguez Fanjul J, Aversa S, et al. Lung Ultrasound for Diagnosing Pneumothorax in the Critically Ill Neonate. *J Pediatr* 2016;175:74-8 e1
34. MacDuff A, Arnold A, Harvey J. Management of spontaneous pneumothorax: British Thoracic Society pleural disease guideline 2010. *Thorax* 2010;65:ii18-ii31 [Pristupljeno 20. 04. 2021.] Dostupno na: https://thorax.bmj.com/content/65/Suppl_2/ii18
35. Clark SD, Saker F, Schneeberger MT, Park E, Sutton DW, Littner Y. Administration of 100% oxygen does not hasten resolution of symptomatic spontaneous pneumothorax in neonates. *Journal of Perinatology* 2014;34(7):528-31. [PUBMED: 24699219] [Pristupljeno 01. 04. 2021.]
36. Shaireen H, Rabi Y, Metcalfe A, Kamaluddeen M, Amin H, Akierman A, Lodha A. Impact of oxygen concentration on time to resolution of spontaneous pneumothorax in term infants: a population based cohort study. *BMC Pediatr.* 2014 Aug 23;14:208. doi: 10.1186/1471-2431-14-208. PMID: 25149271; PMCID: PMC4144685 [Pristupljeno 09. 04. 2021.]
37. Litmanovitz I, Carlo WA. Expectant management of pneumothorax in ventilated neonates. *Pediatrics* 2008;122:e975-9
38. Bruschetti M, Romantsik O, Zappettini S, O'Donnell CP, Calevo MG. Needle aspiration versus intercostal tube drainage for pneumothorax in the newborn. *Cochrane Database Syst Rev.* 2019 Feb 1;2(2):CD011724. doi: 10.1002/14651858.CD011724.pub3. PMID: 30707441; PMCID: PMC6357997 [Pristupljeno 09. 04. 2021.]

39. MacDonald, M. G. (2013). Thoracostomy. In J. Ramasethu & K. Rais-Bahrami (Eds.), *Atlas of Procedures in Neonatology*. 5th Ed. (p. 255). Philadelphia, PA: Lippincott Williams & Wilkins
40. Wei YH, Lee CH, Cheng HN, Tsao LT, Hsiao CC. Pigtail catheters versus traditional chest tubes for pneumothoraces in premature infants treated in a neonatal intensive care unit. *Pediatr Neonatol* 2014;55:376-80

10. ŽIVOTOPIS

Rođen sam 24. svibnja 1996. u Zagrebu. Od djetinjstva živim u Velikoj Gorici gdje sam 2003. krenuo u osnovnu školu, OŠ Jurja Habdelića, a nakon završenog osnovnoškolskog obrazovanja 2011. upisao sam Gimnaziju Velika Gorica. Studij medicine na Medicinskom fakultetu Sveučilišta u Zagrebu kao svoj prvi izbor studijskog program nakon položene državne mature upisao sam 2015.

Od osmog razreda osnovne škole natjecao sam se na natjecanjima iz prve pomoći Hrvatskog Crvenog križa kada sam shvatio kako je medicina moj profesionalni i životni poziv. Godine 2013. postao sam redoviti volonter i član Interventnog tima Gradskog društva Crvenog križa Velika Gorica, a 2015. bio sam izabran za predstavnika Hrvatskog Crvenog križa u mediteranskom kampu mladih Atlantis XI održanog u portugalskom gradu Guimarãesu u kojem sam stekao znanja o strategijskom mišljenju i planiranju, volonterskom menadžmentu, ali i brojne vještine koje se tiču upravljanja i liderstva. Osim toga 2016. godine sam bio jedan od osnivača Kluba mladih GDCK Velika Gorica, a iste godine izabran sam za člana Skupštine spomenutog Gradskog društva čiji sam i član Odbora od 2021. Bavljenje volonterskim radom donijelo mi je mnogobrojna iskustva i znanja na područjima prve pomoći, psihosocijalne potpore te djelovanja u kriznim situacijama koja uz navedeno uključuju komunikacijske vještine i osiguravanje osnovnih uvjeta života u prirodnim katastrofama. Osim toga već godinama držim predavanja iz prve pomoći djeci i mladima te sudjelujem u edukacijama vezanima za podizanje i organizaciju naselja za unesrećene. Volonterskim radom intenzivno sam se bavio i za vrijeme Europske migracijske krize 2015., a posebice u vremenu pandemije koronavirusa i potresa koji su 2020. pogodili središnje dijelove Hrvatske. Za svoj volonterski rad i sudjelovanje u brojnim akcijama HCK-a dobio sam mnoga prizanja.

U sklopu Medicinskog fakulteta Sveučilišta u Zagrebu od 2018. radio sam kao demonstrator Zavoda za fiziologiju i imunologiju, a pohađao sam i edukacije o kirurškom zbrinjavanju rane Studentske sekcije za kirurgiju. Godinu kasnije izabran sam za asistenta lokalnog dužnosnika u Hrvatskoj podružnici Međunarodne udruge studenata medicine (CroMSIC), Odbora za spolno i reproduktivno zdravlje i prava uključujući HIV i AIDS (SCORA). Od 2020. volonter sam Studentske linije za rijetke bolesti, a iste sam godine uslijed COVID-19 pandemije započeo volonterski rad u pozivnom centru Hrvatskog zavoda za javno zdravstvo na području praćenja oboljelih i prikupljanja njihovih kontakata. Što se tiče područja znanstvenog rada, koautor sam na radu o Sistemskim upalnim markerima kao prediktorima ishoda planocelularnog karcinoma glave i vrata Klinike za otorinolaringologiju i kirurgiju glave i vrata, KBC-a Sestre milosrdnice.