

Tumori tankog crijeva

Topčić, Toni

Master's thesis / Diplomski rad

2021

Degree Grantor / Ustanova koja je dodijelila akademski / stručni stupanj: **University of Zagreb, School of Medicine / Sveučilište u Zagrebu, Medicinski fakultet**

Permanent link / Trajna poveznica: <https://um.nsk.hr/um:nbn:hr:105:868764>

Rights / Prava: [In copyright](#)/[Zaštićeno autorskim pravom.](#)

Download date / Datum preuzimanja: **2024-07-23**



Repository / Repozitorij:

[Dr Med - University of Zagreb School of Medicine Digital Repository](#)



**SVEUČILIŠTE U ZAGREBU
MEDICINSKI FAKULTET**

Toni Topčić

Tumori tankog crijeva

DIPLOMSKI RAD



Zagreb, 2020.

Ovaj diplomski rad izrađen je u Zavodu za gastroenterologiju Kliničke bolnice „Merkur“ pod vodstvom prof. dr. sc. Tajane Filipec-Kanižaj i predan je na ocjenu u akademskoj godini 2020./2021.

Mentor rada: prof. dr. sc. Tajana Filipec-Kanižaj

POPIS KRATICA

IgA- imunoglobulin A

CT- kompjutorizirana tomografija (eng. computed tomography)

PET/CT - pozitronska emisijska tomografija/ kompjutorizirana tomografija

FDG-PET- 18F-fluorodeoksiglukoza pozitronska emisijska tomografija

MR- magnetska rezonancija

RTG- rentgen

UZV- ultrazvuk (eng. ultrasound)

ERCP- endoskopska retrogradna kolangiopankreatografija

MRCP- magnetska retrogradna kolangiopankreatografija (eng. magnetic resonance cholangiopancreatography)

PTC- perkutana transhepatalna kolangiografija (eng. percutaneous transhepatic cholangiography)

VCE- enteroskopija videokapsulom (engl. video capsule enteroscopy)

DBE- enteroskopija dvostrukim balonom (engl. double balloon enteroscopy)

EMR- endoskopska mukozna resekcija(engl. endoscopic mucosal resection)

LECS- laparoskopska endoskopska kooperativna kirurgija(engl.laparoscopic and endoscopic cooperative surgery)

GIST- gastrointestinalni stromalni tumor (engl. gastrointestinal stromal tumour)

MMR- geni za popravak pogrešno sparenih parova baza (engl. mismatch repair)

VEGF- vaskularni endotelni čimbenik rasta (eng. vascular endothelial growth factor)

EGFR- receptor epidermalnog čimbenika rasta (eng. epidermal growth factor receptor)

HER2- receptor za humani epidermalni čimbenik rasta(eng. human epidermal growth factor receptor 2)

CEA- karcinoembrionalni antigen (eng. carcinoembryonic antigen)

CA 19-9- karbohidratni anntigen (eng. carbohydrate antigen)

HIV- virus humane imunodeficijencije (eng. human immunodefficiency virus)

MALT- limfno tkivo vezano uz sluznicu (eng. mucosa-associated lymphoid tissue)

MCL- limfom stanica rubne zone(eng. mantle cell lymphoma)

EATL- enteropatski T limfom(eng.enteropathy-associated T-cell lymphoma)

FL- folikularni limfom (eng. follicular lymphoma)

IPSID- imunoproliferativna bolest tankog crijeva(eng.immunoproliferative small intestinal disease)

CD10- (eng.cluster of differentiation 10)

Bcl2-(eng. B-cell lymphoma)

DOG1- (engl. discovered on GIST)

SMA- (engl. alpha-smooth muscle actin)

APC- (engl. adenomatous polyposis coli)

MLH1- (engl. MutL homolog 1)

MSH2- (engl. MutS homolog 2),

PMS2- (engl. postmeiotic segregation 2)

STK11- serin / treonin kinaza 11

KRAS – (engl. v-Ki-ras2-Kirsten rat sarcoma viral oncogene homolog)

HER2- (engl. human epidermal growth factor receptor 2)

CEA - karcinoembrionalni antigen

CA 19-9- karbohidratni antigen

TNM (engl. Tumor Nodule Metastasis classification of malignant Tumors)

PD1- (engl. programmed death-ligand 1)

MEN1- multipla endokrina neoplazija tip 1

NF1- neurofibromatoza tip 1

5-HIAA- 5-hidroksiindoloctena kiselina

NSE - neuron specifična enolaza

PRRT- radiopeptidna terapija s analogima somatostatina

mTOR- (engl. mammalian target of rapamycin)

SADRŽAJ

SAŽETAK.....	
SUMMARY.....	
1. UVOD.....	1
2. BENIGNI TUMORI TANKOG CRIJEVA.....	2
2.1. Adenomi.....	3
2.2. Hemangiomi.....	6
2.3. GIST (GASTROINTESTINALNI STROMALNI TUMORI).....	8
2.4. Lipomi	11
3. MALIGNI TUMORI TANKOG CRIJEVA.....	12
3.1. Adenokarcinomi.....	13
3.2 Neuroendokrini tumori.....	17
3.2.1 Jejunoilealni NET i ilealni NET	18
3.2.2. Duodenalni NET.....	20
3.3. Limfomi.....	21
4. ZAKLJUČAK.....	24
5. ZAHVALE.....	26
6. LITERATURA.....	27
7. ŽIVOTOPIS.....	31

SAŽETAK

Tumori tankog crijeva

Toni Topčić

Tanko crijevo predstavlja najduži dio gastrointestinalnog trakta s ukupnom dužinom od 5 do 6 metara, ali rezistentno je na razvoj tumora. Tumori tankoga crijeva čine samo 3-6% svih gastrointestinalnih tumora. Tumori se dijele na benigne i maligne. Skupinu benignih tumora tankoga crijeva čine adenomi, hemangiomi, gastrointestinalni stromalni tumori i lipomi. Oni su najčešće asimptomatski i se javljaju između 50. i 80. godine života. Mogu se prezentirati znakovima opstrukcije, krvarenjem, bolovima i gubitkom težine. Adenomi predstavljaju najveću skupinu i značajni su jer su prekancerozne lezije koje su dio adenomsko-karcinomskog slijeda. Skupinu malignih tumora tankoga crijeva čine adenokarcinomi, neuroendokrini tumori, limfomi i maligni gastrointestinalni tumori. Karcinoidi su prema histološkim nalazima najčešća skupina, a dio su skupine neuroendokrinih tumora. Maligni tumori češće su praćeni simptomima kao što su akutno krvarenje, gubitak težine i bolovima u abdomenu, no često se otkrivaju u kasnijoj fazi bolesti zbog nespecifičnosti simptoma. U dijagnostici tumora tankoga crijeva najviše se koriste endoskopija dvostrukim balonom i endoskopija videokapsulom, ultrazvuk, magnetska rezonancija (MR) i kompjutorizirana tomografija (CT). U sklopu endoskopije, moguće je izlječenje metodom polipektomije, ako se radi o benignim tvorbama. Za veće tvorbe, indicirano je kirurško liječenje. Kirurškim putem se izvode lokalna ekscizija, segmentalna resekcija crijeva ili pankreatoduodenektomija. Laparoskopski se izvodi operacija za manje tumore i za one koji imaju mali rizik od krvarenja.

Ključne riječi: tumori, tanko crijevo

SUMMARY

Small bowel tumors

Toni Topčić

The small intestine is the longest portion of the gastrointestinal tract with a total length of 5 to 6 meters, but is resistant to tumor development. The tumors of the small intestine account for only 3-6% of all gastrointestinal tumors. Tumors are divided into benign and malignant. The group of benign tumors of the small intestine consists of adenoma, hemangioma, gastrointestinal stromal tumors and lipomas. They are usually asymptomatic and occur between the ages of 50 and 80. They can be presented by signs of obstruction, bleeding, pain and weight loss. Adenomas represent the largest group and are significant because they are precancerous lesions which are the part of adenoma-carcinoma sequence. The group of malignant tumors of the small intestine consists of adenocarcinoma, neuroendocrine tumors, lymphoma and malignant gastrointestinal tumors. Carcinoids are the most common group according to histological findings and are part of a group of neuroendocrine tumors. Malignant tumors are often accompanied by symptoms such as acute hemorrhage, weight loss and abdominal pain, but often revealed at a later stage of the disease due to the lack of specificity of symptoms. In diagnosis of the small intestine tumors, the most commonly used are double-balloon enteroscopy (DBE), video capsule endoscopy (VCE), ultrasound, magnetic resonance (MR), computed tomography (CT). As a part of endoscopy, healing is possible with polypectomy method, in the case of benign tumors. For larger masses, surgical treatment has been indicated. Surgical procedure is performed by local excision, segmental resection of the bowel or pancreaticoduodenectomy. Laparoscopic surgery is performed for smaller tumors and for those with little risk of bleeding.

Key words: tumors, small intestine

1. UVOD

Tanko crijevo sastoji se od duodenuma, jejunuma i ileuma pri čemu ukupna duljina iznosi 5 do 6 metara i pripojeno je za stražnju stijenku abdomena udvostručenjem peritoneuma koje se zove mezenterij unutar kojega se nalaze krvne žile i živci. Tanko crijevo je poprilično rezistentno na razvoj tumora koji čine samo 3-6% svih gastrointestinalnih tumora i manje od 1% malignih novotvorina pri čemu nije poznat točan uzrok takve otpornosti. Postojeće pretpostavke takve otpornosti temelje se na brzom prolasku sadržaja pri čemu je smanjeno vrijeme izlaganja karcinogenima. Ulogu ima i limfno tkivo koje luči IgA i ima zaštitnu ulogu. U odnosu na ostale dijelove probavnoga sustava detoksicirajući enzimi su aktivniji i koncentracija karcinogena puno je manja u tekućem obliku crijevnog sadržaja koji se nalazi u tankom crijevu (1,2). Iako je stvoren veliki napredak u radiološkoj dijagnostici i endoskopiji, tumori tankog crijeva imaju lošiju prognozu zbog odsutnosti kliničkih simptoma i otežanog otkrivanja (3).

2. BENIGNI TUMORI TANKOG CRIJEVA

SIMPTOMI

Benigni tumori javljaju se između 50. i 80. godine života s jednakom učestalošću u muškaraca i žena i obično su asimptomatski. Znakovi opstrukcije javljaju se kod većih tumora u području distalnog ileuma zbog uskog lumena i kod tumora smještenih u duodenumu u području Vaterove ampule kod kojih se javljaju znakovi opstruktivne žutice i svrbež cijeloga tijela (4,5). Krvarenje se najčešće javlja u obliku okultnog krvarenja, melene i hematokezije kod hemangioma i leiomioma. Bolovi nalik kolikama obično se javljaju nakon obroka. Gubitak težine je karakterističan kod tumora smještenih proksimalnije u tankom crijevu (5,6). Može se prezentirati kao palpabilna osjetljivost, posebno kod tumora koji su veći od 6 centimetara u promjeru.

DIJAGNOSTIKA

U laboratorijskim nalazima može se utvrditi anemija. Na nativnom rentgenogramu (RTG) može se uočiti distenzija vijuga i aerolikvidne nivoe u slučaju opstrukcije. Transabdominalni ultrazvuk (UZV) može prikazati tumore veće od 4 centimetra u promjeru. Endoskopija omogućuje dijagnozu duodenalnih promjena. Angiografija je metoda za razlikovanje vaskularnih lezija, ali služi i kao terapijska metoda embolizacije aktivnoga krvarenja (7). Enterokliza s barijem kao metoda dijagnostike smatra se pouzdanom za prikaz tumora, opstrukcije i okultnog krvarenja. Kompjutorizirana tomografija (CT) je postao metoda koja se najčešće koristi u dijagnostici kod pacijenata s nespecifičnim abdominalnim simptomima s mogućnošću specifične dijagnoze lipoma i leiomioma. Vrlo uspješnom metodom smatra se CT enterokliza sa osjetljivošću preko 85% i specifičnošću preko 97%. Alternativu predstavlja CT enterografija. Magnetska rezonancija (MR) se smatra korisnim zbog boljeg prikaza mekoga tkiva i promjena u stijenci crijeva bez izlaganja zračenju i može se više puta

ponavljati. Endoskopija kapsulom predstavlja osjetljivu metodu prikaza bolesti tankog crijeva, ali ima određena ograničenja u dijagnozi tumora (8).

LIJEČENJE

U sklopu endoskopije osim mogućnosti dobivanja materijala za patohistološku analizu putem biopsije moguće je izlječenje i metodom polipektomije. Nakon dijagnoze tumora, ukoliko promjenu nije moguće ukloniti u cijelosti endoskopski, indicirano je kirurško liječenje. Ako se neki tumor slučajno otkrije za vrijeme laparotomije, indicirano ga je odstraniti kako bi se utvrdio tip tumora i spriječile kasnije komplikacije. Može se izvesti kao resekcija crijeva s pripadajućim tumorom ili otvaranjem crijeva i polipektomijom ako je riječ o intraluminalnoj leziji koja ima bazu u obliku peteljke, pri čemu je ključno intraoperativno histološki pregledati bazu tumora na maligne stanice (7).

2.1. ADENOMI

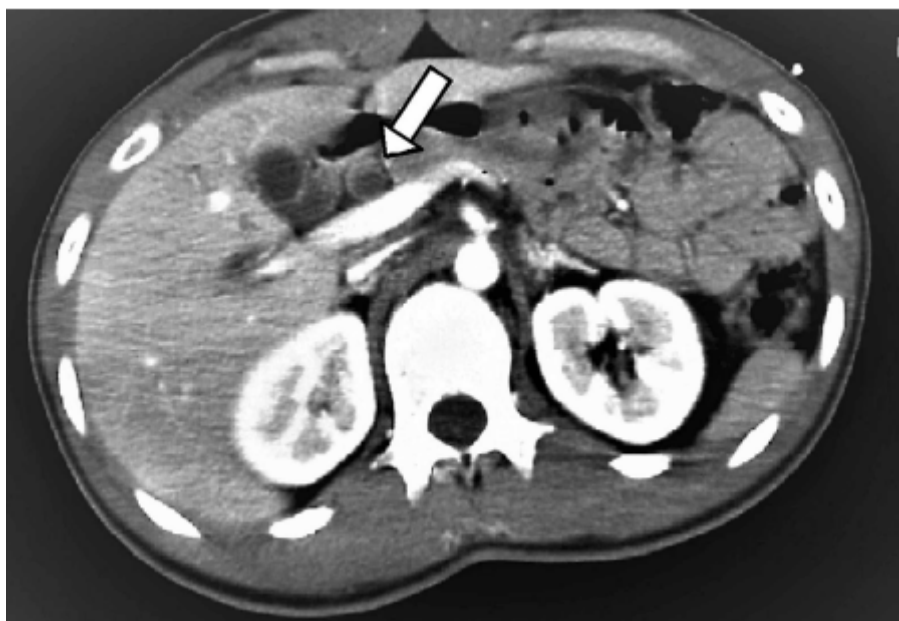Adenomi su benigni epitelijalni tumori porijeklom iz žljezdanih struktura sluznice. Predstavljaju najčešću skupinu benignih tumora tankoga crijeva i smatraju se prekanceroznim lezijama koje su dio adenomsko-karcinomskog slijeda (2). Tri glavna tipa adenoma su jednostavni vilozni, tubularni i adenomi Brunnerovih žlijezda (9). Javljaju se kao solitarne ili multiple tvorbe vezane peteljkom ili širokom bazom (sesilni). U 20-30% slučajeva u istoj leziji histološki se nađu značajke adenoma i adenokarcinoma što čini važnu komponentu u daljnjem planiranju liječenja. Prosječna veličina adenoma iznosi oko 2,6 cm, a tvorbe koje imaju komponentne adenoma i karcinoma oko 3,7 cm i zato takve tvorbe predstavljaju sumnju na maligne promjene. Najčešće se javljaju u području duodenuma s incidencijom 0,4% gdje je i najveći rizik maligne alteracije zbog veće učestalosti viloznih

adenoma. Polipoidne lezije koje se nađu u jejunumu i ileumu rijetko su adenomi pa češće možemo posumnjati na karcinome, limfome, hamartome i upalne pseudotumore u tim dijelovima tankog crijeva. Za duodenalne tumore koji zahvaćaju ampulu Vateri specifičan simptom je opstruktivna žutica i svrbež cijelog tijela uz palpabilnu tvorbu u području epigastrija. Komplikacije se javljaju u obliku opstrukcije duodenuma, pankreatitisa i intususcepcije (5,10). Sporadični ampularni adenomi se javljaju kod bolesnika starije životne dobi (prosječno u 70-im godinama). Osobe koje imaju obiteljski adenomatozni polipozni sindrom (FAP) imaju visok rizik za razvoj adenoma, koji se pojavljuju i do 10 godina ranije, otkriju češće tijekom programa probira nego zbog kliničkih manifestacija bolesti (9). Adenomi se mogu također pojaviti u sklopu Gardnerova sindroma uz karakteristične znakove sindroma kao što su osteomi kostiju, epidermoidne ciste, lipomi i fibromi na različitim dijelovima tijela (10).

DIJAGNOSTIKA

U sklopu dijagnostike najvažnije je isključiti postojanje karcinoma. Transabdominalni ultrazvuk i CT mogu prikazati dilataciju bilijarnog trakta ako je riječ o ampularnom adenomu. Ako se radi o karcinomu, CT ima veću važnost u stagingu i isključivanju drugih uzroka opstrukcije bilijarnog trakta. Metode koje mogu prikazati opstrukciju bilijarnog trakta su endoskopska retrogradna kolangiopankreatografija (ERCP), magnetska retrogradna kolangiopankreatografija (MRCP) i perkutana transhepatalna kolangiografija (PTC). Ampularne tvorbe mogu se prikazati s ERCP-om u gotovo 100% pacijenata uz mogućnost izvođenja biopsije i postavljanja stenta u bilijarni trakt. Kod pacijenata koji imaju kontraindikaciju za ERCP ili kada ERCP nije izveden uspješno, izvodi se PTC. Kao komplementarna metoda u potvrdi CT nalaza služi MRCP. Znakovi pri endoskopiji koji navode na mogućnost maligne lezije su postojanje submukozne tvorbe zbog širenja tumora

u stijenci duodenuma uz induraciju i rigidnost papile ili ulceraciju tvorbe. Metoda endoskopske ultrasonografije može ponekada otkriti invazivni karcinom koji nismo dijagnosticirali s prethodnim metodama i ima veće značenje u preoperativnom stagingu karcinoma (9). Za dijagnozu tumora u udaljenijim dijelovima tankog crijeva koriste se enterokliza i endoskopija kapsulom (8).



Slika 1. Dilatacija glavnog žučnog voda na CT-u kod pacijenta s tubuloviloznim adenomom duodenuma

Prema: Malik MN, Shah Z, Rafae A, Mahmood T, Fazeel HM (2019.)

LIJEČENJE

Nakon što se dijagnosticira, svaki adenom bi trebao biti odstranjen zbog rizika istodobnog postojanja karcinoma u leziji ili mogućnosti daljnje progresije u karcinom. Ako tvorba nije ulcerirana, indurirana ili fiksirana za tkivo može se pristupiti transsubmukoznoj eksciziji, nakon čega patolog pristupa analizi tvorbe. Lokalna ekscizija je metoda liječenja ukoliko je dijagnosticiran samo adenom, ali u slučaju nalaza maligne tvorbe pristupa se radikalnijim metodama (10).

U sklopu liječenja ampularnih adenoma postoje 3 pristupa. Prvi pristup su endoskopske metode. Endoskopska ekscizija i ablacija koriste se kada adenom nije zahvatio stijenku dublje od muscularis proprie i kad nisu zahvaćeni limfni čvorovi. Najčešće se koristi endoskopska *en bloc* resekcija jer omogućuje kompletno odstranjivanje tvorbe. Također se koriste endoskopska sfinkterotomija i postavljanje stenta te ablacijske metode. Drugi pristup temelji se na lokalnoj kirurškoj eksciziji tvorbe koja uključuje i ampulektomiju. Preporuča se postoperativna kontrola nakon 1-6 mjeseci, uz duodenoskopije svakih 3-12 mjeseci u periodu od iduće dvije godine. Uspjeh endoskopskih metoda iznosi 46-92%, a recidivi se očekuju 0-33% slučajeva. U slučaju obiteljske adenomatozne polipoze (FAP) potrebne su stalne kontrole u potrazi za drugim polipima duodenuma. Treći način liječenja su radikalniji kirurški zahvati koji uključuje pankreatoduodenektomiju, naziva se još i Whippleova metoda. Prednost takvog liječenja je što svodi rizik recidiva u sporadičnih adenoma gotovo na 0% i isključuje potrebu postoperativnog nadzora (9).

2.2. HEMANGIOMI

Hemangiomi su rijetki tumori koji čine 5-10% svih benignih tvorbi tankoga crijeva. Postoje kao kapilarni, kavernozni i miješani od kojih je kavernozni tip najučestaliji (11). To su inkapsulirane tvorbe najčešće sastavljene od kapilara i tankih vena uz rjeđi nalaz arterija i arteriola (6). Javljaju se u mlađih osoba bez razlike među spolovima s najčešćom lokacijom u jejunumu. Najčešće se prezentiraju krvarenjem iz gastrointestinalnog trakta, abdominalnim bolovima, opstrukcijom, intususcepcijom i perforacijom crijeva. Od laboratorijskih nalaza najznačajniji nalaz je anemija. Kavernozni hemangiomi mogu biti solitarni ili multipli te povezani s određenim sindromima kao što su Maffucijev sindrom i Klippel-Trenaunay-Weber sindrom. Oni se sastoje od prostora ispunjenih krvlju između kojih se nalaze proširenje krvne

LIJEČENJE

Konvencionalni način liječenja je kirurška resekcija. Napredak endoskopije omogućuje liječenje skleroterapijom, endoskopskom mukoznom resekcijom (EMR) i argon plazma koagulacijom. Iako su one manje invazivne, nose rizik od krvarenja i perforacije jer hemangiomi potječu iz submukoznog sloja crijeva i mogu se pružati kroz cijelu debljinu stijenke (14). Metoda skleroterapije temelji se na injekciji 1% polidokanola u hemangiom. Polidokanol je sklerozirajuća tvar koja potiče trombozu unutar krvne žile posljedično razvoju upale unutar žile (15). Jedan od novijih metoda liječenja je laparoskopska endoskopska kooperativna kirurgija (LECS) koja ima manju učestalost nuspojava (13).

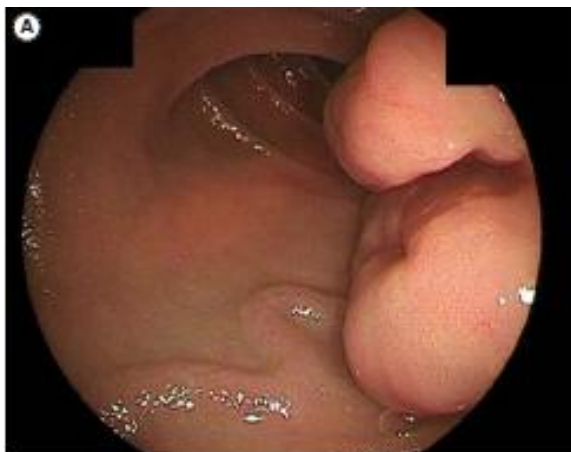2.3. GASTROINTESTINALNI STROMALNI TUMORI (GIST)

Gastrointestinalni stromalni tumori su prije bili klasificirani kao lejomomi, lejomiosarkomi, lejomioblastomi i švanomi. Danas čine posebnu grupu mezenhimalnih tumora i imaju udio od 80% među njima. Imaju morfološku i imunofenotipsku sličnost s Cajalovim intersticijskim stanicama probavnog sustava iz mijenteričnog plexusa u muscularis propriji (1). U 80% slučajeva karakterizira ih c-kit protoonkogeni protein, CD117 (engl. cluster of differentiation), koji predstavlja tirozin kinazni receptor za čimbenik rasta. Također ih karakterizira mutacija alfa receptora za čimbenik rasta trombocita (PDGFRA) (16) i imunomarkeri CD34, DOG1 (engl. discovered on GIST), SMA (engl. alpha-smooth muscle actin), S100 protein i desmin koji su omogućili razlikovanje GIST od ostalih mezenhimalnih tumora. Godišnja incidencija iznosi 11-14 slučajeva na milijun stanovnika i predstavljaju 1-3% svih novotvorina gastrointestinalnog trakta. Najčešće sjelo im je želudac (40-60%), a drugi po učestalosti su tumori u tankom crijevu (30-40%), češće u području jejunuma. Često se kasno dijagnosticiraju zbog relativno niske incidencije, nespecifičnih simptoma i nespecifičnog radiološkog prikaza. Gotovo 80% su simptomatski i prezentiraju se abdominalnim bolovima i

krvarenjem jer su dobro vaskularizirani i egzulceriraju na površini sluznice. Češće rastu egzofitično pa se prezentiraju kao palpabilna abdominalna tvorba uz crijevnu opstrukciju, intususcepciju ili perforaciju (17). Iako se javljaju najčešće sporadično u tankom crijevu, mogu se javljati u sklopu obiteljski nasljednog GIST-a, i neurofibromatoze tip 1. U sklopu neurofibromatoze u 60% slučajeva se nalaze multifokalni tumori, češće u jejunumu i takvi tumori imaju niži mitotski indeks pa i bolju prognozu (16).

DIJAGNOSTIKA

Dijagnoza je moguća pomoću ultrazvuka, endoskopskih metoda, CT-a i MR-a. Prema jednom istraživanju (18), endoskopski nalaz ulceracije sluznice, središnje umbilikacije i nodularnih promjena na sluznici ne može sa sigurnošću razlikovati GIST od drugih submukoznih tumora, ali proširene krvne žile u okolnoj mukozi bi mogle biti specifičan endoskopski nalaz za GIST koji upućuje na bogati krvnu opskrbu i samim time veći rizik za maligni oblik. Ključna je biopsija i patohistološki nalaz na osnovu kojih se GIST može svrstati prema mitotskom indeksu, stupnju diferencijacije i veličine tumora u skupine vrlo malog rizika, malog rizika, srednjeg rizika i visokog rizika. Maligni oblici su agresivni i mogu metastazirati, a imaju lošiju prognozu (7). Biopsija se ne treba izvoditi kada nalaz sugerira GIST ili kada je tumor hipervaskularan zbog mogućnosti iskrvarenja. Dokaz imunomarkera pomoću imunohistokemije omogućuje sigurnu dijagnozu i daljnje planiranje liječenja. Ultrazvuk je obično početna pretraga, ali niske osjetljivosti sa 26%. CT je ključan u lokalizaciji, stagingu i planiranju liječenja te praćenje odgovora na terapiju. CT ima 90% osjetljivost u dijagnozi GIST-a. MR je koristan za razlikovanje od drugih tumora tankoga crijeva. Bolesnici s malignim oblicima mogu imati u trenutku dijagnoze metastaze u jetri, peritoneumu, omentumu, plućima, kostima i bubregu. Tumor izrazito rijetko metastrazira u limfne čvorove (17).



Slika 3. Prikaz GIST-a pomoću endoskopije dvostrukim balonom (DBE), multinodularni submukozni tumor s proširenim zavijenim krvnim žilama

Prema: Ihara Y, Torisu T, Moriyama T, Umeno J, Hirano A, Okamoto Y. i sur. (2019.)

LIJEČENJE

Kirurškim putem se izvode lokalna ekscizija, segmentalna resekcija crijeva ili pankreatoduodenektomija. Laparoskopski se izvodi operacija za manje tumore (<10cm) i za one koji imaju mali rizik od krvarenja. Izbjegava se u velikih tumora zbog mogućnosti rupture tumora i time širenja na ostale dijelove abdomena. Kompletna resekcija je povezana s duljim preživljenjem u odnosu na one s nepotpunom resekcijom (17). Imatinib, tirozin kinazni inhibitor, u dnevnoj dozi 400 mg na dan, predstavlja prvu liniju terapije za neresektabilne tumore, metastaze i recidive tumora. Gotovo polovica bolesnika ima recidive ili metastaze koje se javljaju nakon kompletne resekcije. Kako bi se spriječio povratak bolesti, kod visokorizičnih GIST, preporuča se adjuvantno postoperativno liječenje imatinibom tijekom 3 godine (17). Mutacije koje su otkrivene u području KIT gena, na 11. egzonu imaju bolji odgovor na imatinib, ali takve mutacije češće se nalaze u području želuca. U tankom crijevu češća je mutacija u području 9. egzona i stoga je lošiji odgovor na imatinib pa i cjelokupna

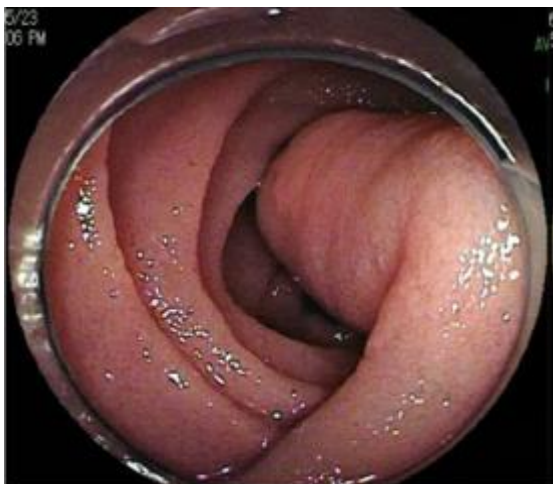prognoza u odnosu na GIST u želucu. Ostali predstavnici blokatora tirozin kinaze i inhibitori PDGFRA su sorafenib, sunitinib i regorafenib. U slučaju udaljenih metastaza za manje tumore izvodi se i metastazektomija (16).

2.4. LIPOMI

Lipomi predstavljaju rijetke benigne submukozne tumore, čine ukupno 2,6% od svih benignih tumora probavnog trakta . Iako se najčešće nalaze u debelom crijevu, najčešća lokalizacija u tankom crijevu je ileum (19). Prezentiraju se kao inkapsulirane okruglaste žućkaste tvorbe koje se izbočuju u lumen crijeva. U prosjeku se javljaju između 60 i 70 godina života. Tumori manji od 1 centimetra su obično asimptomatski, a veći od 2 centimetra se prezentiraju sa simptomima paroksizmalnih abdominalnih bolova različitog intenziteta (u 75% slučajeva). Veći lipomi mogu uzrokovati intususcepciju i volvulus crijeva . U 25% slučajeva se prezentiraju gastrointestinalnim krvarenjem. Veći lipomi se mogu palpirati kao mekana pokretna tvorba (20).

DIJAGNOSTIKA

Ultrazvukom se lipomi prikazuju kao hiperehogene ili hipoehogene mase ako su većih promjera. Ključan nalaz predstavlja endoskopski pregled koristeći endoskopiju kapsulom i endoskopiju dvostrukim balonom gdje se uočava žućkasta, glatka okruglasta tvorba. U slučaju krvarenja mogu se prikazati kao ulcerirane tvorbe. Na CT-u se prikazuje kao okrugla ograničena tvorba s vrijednošću atenuacije koji odgovara masnom tkivu, između -50 i -100 Hounsfieldovih jedinica. MR ima ograničenu ulogu u dijagnostici lipoma (20).



Slika 4. Endoskopija dvostrukim balonom prikazuje cilindrični submukozni tumor u gornjem jejunumu

Prema: Yatagai N, Ueyama H, Shibuya T, Haga K, Takahashi M, Nomura O. i sur. (2016.)

LIJEČENJE

Potrebno je liječiti svaki simptomatski lipom. Endoskopsko uklanjanje lipoma većih od 2 centimetra nosi rizik od perforacije i krvarenja. Endoskopska mukozna resekcija je korisna za tumore manje od 2 centimetra. Druge moguće metode su polipektomija i endoskopska submukozna disekcija. Često je kirurška resekcija najsigurnija metoda jer lipomi mogu biti ulcerirani i uzrokovati krvarenja prilikom endoskopskih zahvata (19).

3. MALIGNI TUMORI TANKOG CRIJEVA

U maligne tumore tankog crijeva spadaju adenokarcinomi, karcinoidi, limfomi i maligni GIST. Karcinoidi su, prema histološkim nalazima, najčešća skupina, a iza njih po učestalosti nalaze se adenokarcinomi. Incidencija malignih tumora je 1-3 na 100 000 stanovnika i u blagom je porastu. Srednja dob dijagnoze je 65 godina života pri čemu se limfomi i GIST

javljaju u ranijoj dobi. Kod muškaraca se uočava blago veća učestalost u usporedbi sa ženskim spolom (1.5:1). Incidencija je nešto veća kod crnaca. U usporedbi s benignim tumorima, maligni oblici su češće praćeni simptomima i to s akutnim krvarenjem, gubitkom težine i bolovima u abdomenu, no ipak se kasno otkrivaju jer su simptomi nespecifični (9).

3.1. ADENOKARCINOMI

ETIOLOGIJA, EPIDEMIOLOGIJA

Adenokarcinomi predstavljaju 40% malignih tumora tankog crijeva s godišnjom incidencijom 5.7 slučajeva na milijun osoba. U Europi se godišnje otkrije oko 3600 novih slučajeva, a u SAD-u oko 5300. Najčešća lokalizacija je duodenum (55-82%) uz jejunum (11-25%) i ileum (7-17%). Faktori koji povećavaju rizik za nastanak adenokarcinoma su konzumacija alkohola, pušenje, dimljena hrana i crveno meso. Smanjena učestalost uočava se kod konzumacije kave, voća, povrća i ribe (21). Dokazan je razvoj iz adenoma koji predstavljaju prekancerozne lezije (2).

Obiteljska adenomatozna polipoza (FAP), je autosomno- dominantni sindrom, karakteriziran je mutacijom APC (engl. adenomatous polyposis coli) gena s visokom incidencijom kolorektalnog karcinoma u mlađoj dobi. U sklopu tog sindroma rizik za razvoj adenokarcinoma iznosi manje od 5%, ali predstavlja glavni uzrok smrti (21). Duodenalni adenomi se javljaju u 50-90% slučajeva (22). Adenokarcinom se najčešće uočava u duodenumu i Vaterovoj ampuli (21).

Lynchov sindrom, uzrokovan mutacijama u DNA genima za popravak pogrešno sparenih parova baza (MMR, engl. mismatch repair genes), MLH1 (engl. MutL homolog 1), MSH2 (engl. MutS homolog), MSH6, PMS2 (engl. postmeiotic segregation) koje dovode do mikrosatelitne nestabilnosti. Karakteriziran je pojavom kolorektalnog karcinoma,

adenokarcinoma tankog crijeva, karcinoma endometrija, jajnika, želuca i bilijarnog trakta (21, 22). Rizik za nastanak adenokarcinoma iznosi manje od 1%. Iako ne postoje metode probira, preporuka je da se obavi testiranje MMR gena kod pojave adenokarcinoma koji bi otkrio postojanje Lynchova sindroma (21).

Peutz- Jeghersov sindrom, je autosomno-dominantni sindrom, uzrokovan mutacijama u serin / treonin kinaza 11 (STK11) genu i povezan je s nastankom kolorektalnog karcinoma, karcinoma dojke, želuca i gušterače. Rizik za razvoj adenokarcinoma tankog crijeva je između 1,7% i 13% s većom incidencijom u starijih osoba. Rizik za razvoj barem jednog karcinoma od navedenih karcinoma iznosi 40-90% (22).

Crohnova bolest karakterizirana je kroničnom upalom gastrointestinalnog sustava, a najčešće zahvaća područje ileuma. Upalni citokini mogu inducirati karcinogenezu djelovanjem na onkogene. Za bolest koja traje kraće od 10 godina, rizik nastanka adenokarcinoma je oko 0.2%, a ako traje 25 godina, taj rizik iznosi oko 2.2%.

Adenokarcinom se javlja u tom slučaju prosječno oko 40. Godine života i najčešće zahvati ileum. Potencijalno se rizik može smanjiti preventivnom resekcijom tankog crijeva i produženom terapijom salicilatima (21).

Celijakija, uzrokovana infiltracijom limfocita, može oštetiti epitelne stanice tankoga crijeva i pokrenuti karcinogenezu. Najčešće sjelo adenokarcinoma je jejunum (21).

Određene promjene u ekspresiji gena karakteristične su za adenokarcinome. U gotovo 90% slučajeva otkrivena je mutacija u vaskularnom endotelnom čimbeniku rasta (VEGF), oko 65% u receptoru epidermalnog čimbenika rasta (EGFR). Mutacija KRAS (engl. v-Ki-ras2-Kirsten rat sarcoma viral oncogene homolog) karakteristična je u 34-67% slučajeva. Promjene se mogu naći i u abnormalnoj ekspresiji p53 proteina i HER2 (engl. human epidermal growth factor receptor 2) (21).

SIMPTOMI

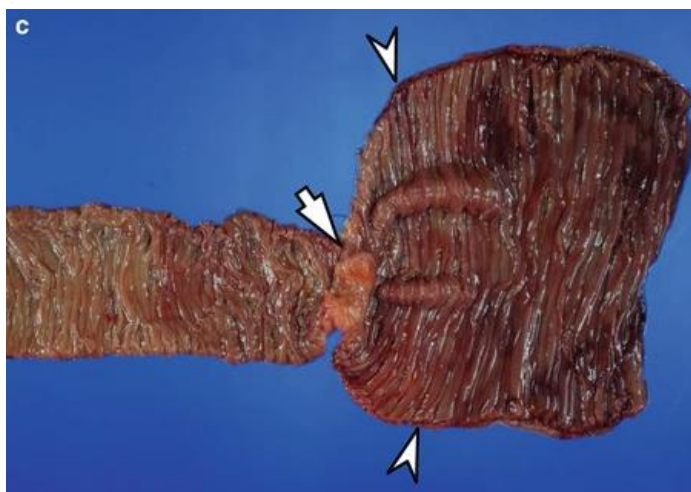
Simptomi adenokarcinoma su nespecifični i uzrok su kasne dijagnoze i lošije prognoze. Najčešće se javljaju bolovi u abdomenu (66%), opstrukcija (40%) i krvarenje (24%) (21). Također mogu biti praćeni mučninom i povraćanjem i gubitkom težine (23). Laboratorijski nalazi pokazuju anemiju u 15% slučajeva (9).

DIJAGNOSTIKA

Gastroskopija i enteroskopija su metode izbora ako se sumnja na adenokarcinom u duodenumu i njegovoj blizini. Oko 30% dijagnosticirano je endoskopijom videokapsulom (VCE) koja je korisna za dijagnozu manjih, multiplih tvorbi i za otkrivanje krvarenja. Endoskopija videokapsulom je korisna jer je neinvazivna i ne izaziva nelagodu. Endoskopija dvostrukim balonom (DBE) omogućuje dijagnozu u 70% slučajeva, ali je teža za izvođenje zbog nelagode koju izaziva u bolesnika (23). CT otkriva adenokarcinom u manje od 50% slučajeva, ali novija metoda CT enterokliza ima osjetljivost i specifičnost 85-95%. Postoji mogućnost detekcije i pomoću MR enteroklize. U svrhu detekcije metastaza koristi se CT toraksa, abdomena i zdjelice (21). Pozitronska emisijska tomografija CT (PET/CT) je koristan za razlikovanje malignog od benignog tumora i praćenje proširenosti adenokarcinoma. Akumulacija radiofarmaka veća je kod većih tumora koji su se infiltrirali u stijenku te kod metastaza u limfnim čvorovima (23). Potrebno je učiniti i endoskopiju ostalog dijela gastrointestinalnog sustava zbog mogućih drugih tumora u sklopu nasljednih sindroma. Važno je izmjeriti plazmatske razine tumorskih markera: karcinoembrionalni antigen (CEA) i karbohidratni antigen (CA 19-9) zbog njihove prognostičke važnosti. Za potvrdu postojanja celijakije obavlja se biopsija duodenuma i mjeri se plazmatska razina anti-transglutaminaznih antitijela. Prema nalazima određuje se stadij tumora prema TNM klasifikaciji. Adenokarcinom

se najčešće otkriva u 3. i 4. stadiju uz vrlo lošu prognozu. Petogodišnje preživljenje za 1. stadij iznosi 50-60%, za 2. stadij 39-55%, za 3. stadij 10-40% i za 4. stadij 3-5%.

Adenokarcinom duodenuma ima lošiju prognozu, a uz to loše prognostičke faktore predstavlja dob, veći TNM stadij, pozitivni resekcijski rubovi, slabija diferenciranost tumora, zahvaćenost limfnih žila te zahvaćenost limfnih čvorova >10% (21).



Slika 5. Fotografija anularnog adenokarcinoma i dilatiranog jejunuma proksimalno od tumora

Prema: <https://radiologykey.com/malignant-tumors-of-the-small-bowel/>

LIJEČENJE

U slučaju lokalizirane bolesti izvodi se kompletna resekcija tumora s regionalnom limfadenektomijom s petogodišnjim preživljenjem od 25% (25). Resekcija nije indicirana u slučajevima kada je adenokarcinom već metastazirao osim u slučajevima akutne opstrukcije, krvarenja i perforacije. Sistemska terapija predstavlja osnovu liječenja u slučaju neresektabilnih tumora (22). Za lokalizirane tumore u stadiju 0 i 1 nakon resekcije nije potrebna adjuvantna terapija. U stadiju 2 adjuvantna terapija potrebna je samo ako je tumor

bio pT4 stadij. Stadij 3 nakon resekcije uvijek zahtijeva kemoterapiju jer je dokazano da poboljšava preživljenje (22, 25). Postoji vrlo mali broj kliničkih istraživanja koje bi jasno definirale uspjeh liječenja kemoterapijom (23). Prvu liniju kemoterapije predstavljaju FOLFOX (5-fluorouracil, leukovorin i oxaliplatin) ili XELOX (kapecitabin i oxaliplatin). Kao druga linija terapije koristi se FOLFIRI (irinotekan, 5-fluorouracil i leukovorin) ili lijek koji je u kliničkom ispitivanju. VEGF inhibitor bevacizumab ispitivan je u kombinaciji s kemoterapijom ali nije dao značajnije rezultate. Od 2017. godine odobren je novi lijek pembrolizumab koji je anti-PD1 (engl. programmed death-ligand) monoklonsko antitijelo. Koristan je u liječenju adenokarcinoma koji imaju visok udio mikrosatelitne nestabilnosti i poremećaje u genima za popravak pogrešno sparenih parova baza (engl. mismatch repair genes). Postoji mogućnost liječenja sistemnom kemoterapijom ili citoreduktivnom operacijom u kombinaciji s intraperitonealnom primjenom kemoterapije jer gotovo jedna trećina pacijenata u uznapredovalim stadijima ima zahvaćen peritoneum (22).

3.2. NEUROENDOKRINI TUMORI (NET)

Neuroendokrini tumori nastaju iz stanica nalik enterokromafinim i imaju karakteristike živčanih i endokrinih stanica te imaju mogućnost lučenja hormona, bioamina i peptida. Predstavljaju skupinu benignih i malignih tumora pri čemu je 20% tumora povezano s multiplom endokrinom neoplazijom tipa 1 (MEN1) i neurofibromatozom tip 1 (NF1) (26). Najveću skupinu čine dobro diferencirani tumori karcinoidi. Rjeđe skupine su duodenalni somatostatini, paragangliomi i slabo diferencirani neuroendokrini karcinomi (9).

Neuroendokrini tumori u tankom crijevu predstavljaju najčešću skupinu primarnih malignih tvorbi tankoga crijeva i čine 45% od ukupnog broja NET-a u gastrointestinalnom traktu. Godišnja incidencija iznosi 0.67 na 100 000 stanovnika s jednakom učestalošću u oba

spola. Dvije trećine lokalizirane su u području terminalnog ileuma , najčešće udaljene oko 60 cm od ileocekalnog ušća. Ileum je najčešća lokalizacija (89%), a iza njega su jejunum (7%) i duodenum (2%) (26).

3.2.1 JEJUNOILEALNI NET I ILEALNI NET

Karcinoid je najčešći oblik neuroendokrinog tumora u području jejunuma i ileuma. Čini oko 25% svih NET-a u gastrointestinalnom traktu. Javljaju se između 60. i 70. godine života s jednakom učestalošću u oba spola. U preko 40% slučajeva pri dijagnozi dosegnu veličinu preko 2 cm i sastoje se od više tumora. Većina zahvati regionalne limfne čvorove, a polovica bolesnika ima metastaze u jetri. Karakterističan znak je dezmodoplastična reakcija koja uzrokuje fibrozu u području mezenterija i limfnih čvorova što može dovesti do opstrukcije i ishemije tankog crijeva. Bolesnici se prezentiraju s abdominalnim bolovima, krvarenjem i znakovima opstrukcije. U 30% slučajeva pacijenti se prezentiraju karcinoidnim sindromom s crvenilom (>90%), proljevom, zvižducima u plućima zbog bronhospazma i srčanom bolešću. Gotovo svi karcinoidni sindromi javljaju se kada je jetra zahvaćena metastazama jer bioaktivni amini i peptidi ulaze direktno u sistemnu cirkulaciju. Histamin i tahikini su povezani s napadima crvenila, a histamin i s bronhospazmom. Histamin je uzrok nastanka fibroznih plakova na desnoj strani srca uz nastanak restriktivne kardiomiopatije. Najteža posljedica karcinoidnog sindroma je karcinoidna kriza koja je praćena hemodinamskom nestabilnošću, najčešće s hipotenzijom, dispnejom i konfuzijom zbog visokih razina bioaktivnih amina. Može se javiti prilikom biopsije ili operacije tumora (26). Često se kod bolesnika sa simptomima karcinoida postavi kriva dijagnoza sindroma iritabilnog crijeva (27).

DIJAGNOSTIKA

Laboratorijski nalazi pokazuju povišenu razinu kromogranina A u serumu uz osjetljivost od 92%. Kromogranin A može biti povišen zbog liječenja inhibitorima protonske pumpe pa je potrebno prekinuti terapiju 2 do 4 tjedna prije obrade bolesnika. Povišene su i razine 5-

hidroksiindolactene kiseline(5-HIAA) u 24- satnom urinu uz specifičnost od 88% i predstavlja raspadni produkt serotonina. Lažno pozitivne nalaze za 5- HIAA može dati hrana bogata serotoninom kao banane, rajčice, čokolada i kivi pa ih treba izbjegavati barem 24 sata prije uzimanja urina. Neuron specifična enolaza (NSE) također je povišena u serumu (27).

Važno je napraviti RTG toraksa da se isključi plućni karcinoid. RTG abdomena može prikazati fibrozu mezenterija kao linearna zamućenja uz kalcifikate (26). Na CT i MR abdomena i zdjelice često se previdi primarni tumor jer je manjih dimenzija pa se češće uoče velike metastaze u limfnim čvorovima. Izvodi se oktreatid scintigrafija koja koristi analog somatostatina označen radioaktivnom tvari i ima osjetljivost oko 90% za neuroendokrine tumore veće od 1 cm (27). Provodi se i endoskopija kapsulom (26). Ultrazvuk je važan kod kod sumnje na metastaze u jetri (1). Histološko stupnjevanje ovisi o mitotskom indeksu i Ki-67 indeksu koji se povezuje sa staničnom proliferacijom i prognozom bolesti (26).

TERAPIJA

Osnovna terapija je kirurška resekcija primarnog tumora i regionalna limfadenektomija čak i uz postojanje metastaza u jetri jer su neka istraživanja pokazala da je resekcija neovisan faktor boljeg preživljenja. Analog somatostatina, oktreatid daje se prije i nakon operacije kako bi se spriječio nastanak karcinoidne krize. Potrebno je izvesti i kolecistektomiju kod metastatske bolesti jer oktreatid ima kolestatske učinke. Karcinoidna kriza kod operacije liječi se visokim dozama oktreatida i vazopresorima, blokatorima histamina, kristaloidima i kortikosteroidima (26, 27). Karcinoidni sindrom liječi se oktreatidom ili lantreatidom svakih 4 tjedna uz kemoembolizaciju jetrene arterije. Resekcija jetre izvodi se kod metastaza u jetri ako je moguća ostatna funkcija jetre. Kemoterapija kapecitabinom i temozolomidom korisna je kod slabo diferenciranih NET-a (26). U Europi se koristi radiopeptidna terapija s analogima somatostatina (PRRT) (27) . Za rezistentne simptomatske bolesnike sa slikom karcinoidnog

sindroma koriste se telotristat etil, interferon- alfa i mTOR (engl. mammalian target of rapamycin) inhibitor everolimus (26).

Petogodišnje preživljenje za nemetastatsku bolest je oko 60%, a uz metastaze pada ispod 20% (26).

3.2.2. DUODENALNI NET

Predstavljaju ukupno 2-3% svih gastrointestinalnih NET-a. Većina se slučajno dijagnosticira pri rutinskim pretragama i prezentiraju se kao solitarne ograničene tvorbe. Pri dijagnozi je preko 50% tumor metastazirao u regionalne limfne čvorove i rjeđe u jetru. Dijagnoza se postavlja pri endoskopskoj biopsiji i pomoću endoskopskog ultrazvuka. Postoji pet tipova duodenalnih NET-a (26).

Gastrinomi čine oko 10% svih duodenalnih NET-a. Prezentiraju se kao male multiple tvorbe. Javljaju se sporadično ili kao dio sindroma multiple endokrine neoplazije tipa 1. Mogu uzrokovati Zollinger-Ellisonov sindrom sa znakovima peptičkog ulkusa, kroničnih proljeva i gastroezofagealnog refluksa. U serumu se otkrivaju povišene razine gastrina uz pozitivan sekretinski supresijski test. Za lokalizirane tvorbe indiciran je kirurški zahvat, a u slučaju zahvaćanja jetre liječenje se provodi oktreotidom, kemoterapeuticima uz radioterapiju.

Somatostatinomi su najčešći funkcionalni neuroendokrini tumori i obično su većih razmjera uz već postojeće metastaze. Javljaju se sporadično ili su dio sindroma multiple endokrine neoplazije tipa 1 ili neurofibromatoze tipa 1. Uzrokuju mučnine i bolove u području abdomena s mršavljenjem bolesnika. Tumori manji od 1 cm odstranjuju se endoskopskim putem, za tumore veće od 2 cm indicirana je Whippleova operacija.

Gangliocitni paragangliomi su rijetki tumori koji mogu dosegnuti veličinu od 10 cm, obično se pojavljuju u blizini ampule duodenuma. Kao komplikacija može se javiti obilnije krvarenje zbog ulceracije tumora. Liječe se obavlja kirurškim putem.

Nefunkcionalni duodenalni NET čine najveću skupinu NET-a duodenumu i obično se otkriju prilikom rutinske endoskopije. Mogu uzrokovati opstrukcije posljedično s mučninama i povraćanjem. Tumori veći od 2 cm zahtijevaju kiruršku obradu.

Duodenalni neuroendokrini karcinom je izrazito rijedak tumor koji se javlja u proksimalnom dijelu duodenuma sa simptomima mučnine, krvarenja i povraćanja. Prezentira se kao polipoidna tvorba i vrlo je agresivan s lokalnim i udaljenim metastazama uz brzu progresiju bolesti. Liječi se kirurški i kemoterapijom, ali s lošijom prognozom (26).

3.3. LIMFOMI

Tanko crijevo nalazi se na drugom mjestu po učestalosti primarnih gastrointestinalnih limfoma (20-30%) iza želuca (50-60%). Najčešća lokalizacija je u području ileuma, a iza njega slijede jejunum i duodenum. Pacijenti se obično javljaju s abdominalnim bolovima, ileusom, mršavljenjem i palpabilnom masom. Moguće su teže komplikacije s perforacijom i krvarenjem (28). Histološki se dijele na MALT limfom, limfom stanice rubne zone (MCL), T-stanični limfom povezan s enteropatijom (EATL) i folikularni limfom (FL) i imunoproliferativni limfom u koji spada imunoproliferativna bolest tankog crijeva (IPSID). Najveći dio čini difuzni B-velikostanični limfom. Rizični faktori koji se povezuju s nastankom limfoma su infekcija *Helicobacter pylori*, *Campylobacter jejuni* odnosno imunodeficijencija, celijakija i upalne bolesti crijeva (29).

Bolest teških lanaca, varijanta MALT limfoma, karakterizirana je poremećajem B stanica u kojoj plazma stanice proizvode u sluznici tankog crijeva samo monoklonske teške lance, bez pripadajućih lakih lanaca. Obično se javlja u području mediteranskih zemalja. Javlja se u

djece i mlađih odraslih osoba, češće u proksimalnim dijelovima tankog crijeva (29). Etiološki se povezuje s infekcijom *Campylobacter jejuni* (30) .

Limfom stanica rubne zone (MCL) javlja se u petom desetljeću života u području terminalnog ileuma s velikim brojem polipa.

Burkittov limfom javlja se obično u djece i povezuje se s infekcijom virusa HIV-a i Epstein-Barr virusa.

T-stanični limfom povezan s enteropatijom (EACL) najčešće se uočava u bolesnika koji imaju Crohnovu bolest (29). Etiološki se povezuje i s celijakijom. Javlja se u šestom desetljeću života najčešće u području jejunuma (30).

Folikularni limfom karakteriziran je ekspresijom površinskih imunoglobulina, antigenima CD10 i bcl-2.

Infekcija *Helicobacter pylori* povezuje se s MALT limfomom (29).

DIJAGNOSTIKA

Potrebna je analiza kompletne krvne slike, procjena jetrene i bubrežne funkcije, aspiracija i biopsija kosti uz elektroforezu proteina (29). U laboratorijskim nalazima može se uočiti povišena razina laktat dehidrogenaze i sniženi serumski albumini (28). U slučaju IPSID-a, u 70% slučajeva, uočava se paraproteinamija u krvnoj slici s dominacijom alfa teških lanaca (31).

Kod dijagnosticiranja limfoma ključno je napraviti endoskopiju kapsulom i endoskopiju dvostrukim balonom zbog mogućnosti biopsije lezija. Limfomi se ne razlikuju makroskopski od ostalih tumora i mogu biti u obliku polipa, okrugle tvorbe i ulkusa. Na RTG-u s barijevim kontrastom i na CT-u mogu se uočiti polipi, multipli čvorići, fistule i zahvaćanje mezenterija s

tvorbom izvan lumena tankog crijeva. Potreban je CT nalaz toraksa, abdomena i zdjelice. Limfom stanica rubne zone, MALT limfom i folikularni limfom rijetko se prezentiraju kao multiple polipoidne tvorbe. Kod određivanja stadija veliku ulogu igra endoskopski ultrazvuk jer pokazuje opsežnost zahvaćanja crijevne stijenke. Za određivanje stadija i praćenje odgovora na terapiju koristi se 18F-fluorodeoksiglukozna pozitronska emisijska tomografija (FDG-PET) (29).

LIJEČENJE

Kirurška resekcija je najčešći oblik liječenja limfoma u tankom crijevu. Neoperabilni slučajevi zahtijevaju sistemnu kemoterapiju. Početni stadij u liječenju B-staničnog limfoma je kirurška resekcija. Uznapredovali oblici zahtijevaju kombinaciju lijekova CHOP (ciklofosamid, doksorubicin, vinkristin i prednizolon). Kirurškim putem liječi se lokalizirani MALT limfom, a multifokalni zahtijeva dodatno kemoterapijsko liječenje. Folikularni limfom liječi se kombinacijom kirurške resekcije i kemoterapije CHOP uz dodatak rituksimaba koji predstavlja anti-CD20 monoklonsko antitijelo. Limfom stanica rubne zone ima vrlo lošu prognozu i liječi se transplantacijom matičnih stanica uz prethodno uvođenje R-CHOP kemoterapije. Imunonoproliferativna bolest tankog crijeva (IPSID) liječi se u početnim stadijima antibioticima, tetraciklinom ili kombinacijom metronidazola i ampicilina uz očekivanu remisiju unutar jedne godine. Uznapredovali stadiji liječe se kemoterapijom koja sadrži antracikline uz dodatak antibiotika. Kirurška resekcija je često zahtjevna zbog zahvaćanja veće površine crijeva. Burkittov limfom zahtijeva agresivnu kemoterapiju s visokim dozama u kombinaciji s transplantacijom matičnih stanica (29). Enteropatski T limfom (EATL) ima vrlo lošu prognozu s petogodišnjim preživljenjem 8-20% i može se liječiti kirurški, kemoterapeuticima na bazi antraciklina i transplantacijom matičnih stanica (29,30). B-stanični limfomi imaju puno bolje preživljenje od pacijenata s T-staničnim tipom limfoma (28).

4. ZAKLJUČAK

Iako tanko crijevo predstavlja najduži dio gastrointestinalnog trakta, rijetko je mjesto nastanka tumora. Incidencija tumora tankoga crijeva je u blagom porastu, vjerojatno zbog velikog napretka u radiološkoj dijagnostici i endoskopiji. Unatoč tome, tumori tankog crijeva imaju lošiju prognozu zbog odsutnosti kliničkih simptoma i otežanog otkrivanja. Adenomi, predstavnici skupine benignih tumora imaju veliki značaj zbog adenomsko-karcinomskog slijeda. Veliku pažnju treba usmjeriti na histološku dijagnostiku adenoma jer se u 20-30% slučajeva u istoj leziji nađu značajke adenoma i adenokarcinoma. Takve tvorbe najčešće se nalaze u području duodenuma s najvećim rizikom maligne alteracije. Adenokarcinomi čine 40% malignih tumora tankog crijeva. Svakodnevne životne navike mogu povećati rizik za nastanak adenokarcinoma. Uočena je povezanost nastanka adenokarcinoma s konzumacijom alkohola, pušenje, konzumacijom dimljene hrane i crvenog mesa. Također je važna nasljedna komponenta jer se javlja u sklopu Obiteljske adenomatozne polipoze (FAP), Lynchova sindroma i Peutz- Jeghersova sindroma. CT enteroklizza kao novija metoda dijagnostike ima visoku osjetljivost i specifičnost u dijagnostici adenokarcinoma. Važne su i plazmatske razine karcinoembrionalnog antigena (CEA) i karbohidratnog antigena (CA 19-9) zbog prognostičke važnosti. Otkriva se najčešće u u 3. i 4. stadiju uz vrlo lošu prognozu. U liječenju se najčešće kombiniraju kirurško liječenje i adjuvantna kemoterapija. Karcinoid, najčešći maligni tumor, u 30% slučajeva prezentira se sa specifičnim karcinoidnim sindromom uz crvenilo, proljev, zvižducima u plućima zbog bronhospazma i srčanom bolešću. Ti simptomi javljaju se kada je jetra zahvaćena metastazama. Petogodišnje preživljenje za nemetastatsku bolest je oko 60%, a uz metastaze pada ispod 20%. Limfomi u tankom crijevu imaju vrlo lošu prognozu uz određene podskupine koje imaju petogodišnje preživljenje manje od 20%. U liječenju limfoma koristi se najčešće kombinacija kirurškog zahvata i kemoterapije. Sve skupine tumora tankog crijeva obično se dijagnosticiraju

kombinacijom endoskopskih metoda, ultrazvuka, magnetske rezonancije (MR) i kompjutorizirane tomografije (CT).

5. ZAHVALE

Zahvaljujem svojoj mentorici prof. dr. sc. Tajani Filipec-Kanižaj na odvojenom vremenu i uloženom trudu za nastank ovog diplomskog rada. Zahvaljujem i svojim roditeljima Kreši i Zvezdani koji su mi pružili podršku tijekom cijelog studiranja.

6. LITERATURA

1. Kumar, Parveen J., Clark, Michael L. Kumar & Clark's clinical medicine: Tumours of the small intestine. 8. izd. Edinburgh: Saunders Elsevier; 2012. Str. 270.
2. Damjanov I., Jukić S., Nola M. Patologija: Tumori tankoga crijeva . 5. izd. Zagreb: Medicinska naklada; 2018. Str.451.-453.
3. Mellouki I, Jellali K, Ibrahimi A. Les tumeurs du grêle: à propos de 27 cas [Tumors of the small bowel: about 27 cases]. Pan Afr Med J. 2018 May 8;30:13. French. doi: 10.11604/pamj.2018.30.13.5407.
4. Vrhovac B. i sur. Interna medicina: Tumori tankoga crijeva. 4. izd. Zagreb: Naklada Ljevak; 2008. Str. 828.-829.
5. Malik MN, Shah Z, Rafae A, Mahmood T, Fazeel HM. Small Intestinal Tumors: A Rare Case of Tubulovillous Adenoma in Duodenum. Cureus. 2019 May 15;11(5):e4671. doi: 10.7759/cureus.4671.
6. Wilson JM, Melvin DB, Gray G, Thorbjarnarson B. Benign small bowel tumor. Ann Surg. 1975;181(2):247-250
7. Šoša T. I sur. Kirurgija: Benigni tumori tankoga crijeva. Zagreb: Naklada Ljevak; 2007. Str. 482.-485.
8. <https://radiologykey.com/benign-tumors-of-the-small-bowel/> Pristupljeno: 25.11.2020. 15:00
9. Cusack JC, Overman MJ, Wolff RA. Epidemiology, clinical features, and types of small bowel neoplasms. [Internet]. 2011 Mar. Pristupljeno 28.11.2020. 11:30.
Dostupno na:
<https://somepomed.org/articulos/contents/mobipreview.htm?28/17/28945#H23>
10. Perzin KH, Bridge MF. Adenomas of the small intestine: a clinicopathologic review of 51 cases and a study of their relationship to carcinoma. Cancer. 1981 Aug

1;48(3):799-819. doi: 10.1002/1097-0142(19810801)48:3<799::aid-cncr2820480324>3.0.co;2-q.

11. Kuo LW, Chuang HW, Chen YC. Small bowel cavernous hemangioma complicated with intussusception: report of an extremely rare case and review of literature. *Indian J Surg.* 2015 Apr;77(Suppl 1):123-4. doi: 10.1007/s12262-014-1194-3.
12. Durer C, Durer S, Sharbatji M, Comba IY, Aharoni I, Majeed U. Cavernous Hemangioma of the Small Bowel: A Case Report and Literature Review. *Cureus.* 2018 Aug 6;10(8):e3113. doi: 10.7759/cureus.3113.
13. Takase N, Fukui K, Tani T, Nishimura T, Tanaka T, Harada N. i sur. Preoperative detection and localization of small bowel hemangioma: Two case reports. *World J Gastroenterol.* 2017 May 28;23(20):3752-3757. doi: 10.3748/wjg.v23.i20.3752.
14. Hu PF, Chen H, Wang XH, Wang WJ, Su N, Shi B. Small intestinal hemangioma: Endoscopic or surgical intervention? A case report and review of literature. *World J Gastrointest Oncol.* 2018 Dec 15;10(12):516-521. doi: 10.4251/wjgo.v10.i12.516.
15. Aoyama T, Fukumoto A, Shigita K, Asayama N, Mukai S, Nagata S. Successful Endoscopic Sclerotherapy Using Polidocanol for Small Bowel Hemangioma. *Intern Med.* 2020 Jul 15;59(14):1727-1730. doi: 10.2169/internalmedicine.4327-19. Epub 2020 Apr 2.
16. Baheti AD, Shinagare AB, O'Neill AC, Krajewski KM, Hornick JL, George S. I sur. MDCT and clinicopathological features of small bowel gastrointestinal stromal tumours in 102 patients: a single institute experience. *Br J Radiol.* 2015 Sep;88(1053):20150085. doi: 10.1259/bjr.20150085. Epub 2015 Jun 25.
17. Zhou L, Liao Y, Wu J, Yang J, Zhang H, Wang X, Sun S. Small bowel gastrointestinal stromal tumor: a retrospective study of 32 cases at a single center and review of the literature. *Ther Clin Risk Manag.* 2018 Aug 22;14:1467-1481. doi: 10.2147/TCRM.S167248.

18. Ihara Y, Torisu T, Moriyama T, Umeno J, Hirano A, Okamoto Y. i sur. Endoscopic features of gastrointestinal stromal tumor in the small intestine. *Intest Res*. 2019 Jul;17(3):398-403. doi: 10.5217/ir.2018.00161. Epub 2019 Jul 25.
19. Yatagai N, Ueyama H, Shibuya T, Haga K, Takahashi M, Nomura O. i sur. Obscure gastrointestinal bleeding caused by small intestinal lipoma: a case report. *J Med Case Rep*. 2016 Aug 12;10(1):226. doi: 10.1186/s13256-016-1014-4.
20. Fang SH, Dong DJ, Chen FH, Jin M, Zhong BS. Small intestinal lipomas: diagnostic value of multi-slice CT enterography. *World J Gastroenterol*. 2010 Jun 7;16(21):2677-81. doi: 10.3748/wjg.v16.i21.2677.
21. Aparicio T, Zaanan A, Svrcek M, Laurent-Puig P, Carrere N, Manfredi S i sur. Small bowel adenocarcinoma: epidemiology, risk factors, diagnosis and treatment. *Dig Liver Dis*. 2014 Feb;46(2):97-104. doi: 10.1016/j.dld.2013.04.013. Epub 2013 Jun 21.
22. Puccini A, Battaglin F, Lenz HJ. Management of Advanced Small Bowel Cancer. *Curr Treat Options Oncol*. 2018 Nov 5;19(12):69. doi: 10.1007/s11864-018-0592-3.
23. Li J, Wang Z, Liu N, Hao J, Xu X. Small bowel adenocarcinoma of the jejunum: a case report and literature review. *World J Surg Oncol*. 2016 Jul 4;14(1):177. doi: 10.1186/s12957-016-0932-3.
24. <https://radiologykey.com/malignant-tumors-of-the-small-bowel/> Pristupljeno 21.12.2020.
25. Zhang S, Yuan W, Zhang J, Chen Y, Zheng C, Ma J i sur. Clinicopathological features, surgical treatments, and survival outcomes of patients with small bowel adenocarcinoma. *Medicine (Baltimore)*. 2017 Aug;96(31):e7713. doi: 10.1097/MD.00000000000007713.
26. Ahmed M. Gastrointestinal neuroendocrine tumors in 2020. *World J Gastrointest Oncol*. 2020 Aug 15;12(8):791-807. doi: 10.4251/wjgo.v12.i8.791.
27. Byrne RM, Pommier RF. Small Bowel and Colorectal Carcinoids. *Clin Colon Rectal Surg*. 2018 Sep;31(5):301-308. doi: 10.1055/s-0038-1642054. Epub 2018 Sep 4.

28. Yin L, Chen CQ, Peng CH, Chen GM, Zhou HJ, Han BS i sur. Primary small-bowel non-Hodgkin's lymphoma: a study of clinical features, pathology, management and prognosis. *J Int Med Res.* 2007 May-Jun;35(3):406-15. doi: 10.1177/147323000703500316.
29. Ghimire P, Wu GY, Zhu L. Primary gastrointestinal lymphoma. *World J Gastroenterol.* 2011 Feb 14;17(6):697-707. doi: 10.3748/wjg.v17.i6.697.
30. Olszewska-Szopa M, Wróbel T. Gastrointestinal non-Hodgkin lymphomas. *Adv Clin Exp Med.* 2019 Aug;28(8):1119-1124. doi: 10.17219/acem/94068.
31. Freedman AS, Lister A, Connor RF. Clinical presentation and diagnosis of primary gastrointestinal lymphomas [Internet]. 2011 Sep. Pristupljeno 19.1.2021. 15:30.
Dostupno na
:https://somepomed.org/articulos/contents/mobipreview.htm?17/1/17425?source=see_link

7. ŽIVOTOPIS

Toni Topčić

Državljanstvo: hrvatsko

☎ (+385) 0955445295

Datum rođenja: 22/07/1996

Spol: Muško

✉ E-adresa: toni.topcic1@hotmail.com

📍 Adresa: Ive Kerdića 16, 35400 Nova Gradiška (Hrvatska)

OBRAZOVANJE I OSPOSOBLJAVANJE

Srednja stručna sprema

Opća gimnazija Nova Gradiška [2011 - 2015]

Doktor medicine

Medicinski fakultet u Zagrebu [2015 - 2021]

RADNO ISKUSTVO

Stručna praksa

Ordinacija opće medicine Marijana Panijan-Romić [05/2021 - Trenutačno]

Mjesto: Nova Gradiška

JEZIČNE VJEŠTINE

Materinski jezik/jezici:

hrvatski

Drugi jezici:

engleski

SLUŠANJE B2 ČITANJE B2 PISANJE B2

GOVORNA PRODUKCIJA B2

GOVORNA INTERAKCIJA B2

VOZAČKA DOZVOLA

Vozačka dozvola: B