

# Ishodi trudnoća u žena s jednorogom maternicom

---

Vasić, Blanka

Master's thesis / Diplomski rad

2021

Degree Grantor / Ustanova koja je dodijelila akademski / stručni stupanj: **University of Zagreb, School of Medicine / Sveučilište u Zagrebu, Medicinski fakultet**

Permanent link / Trajna poveznica: <https://um.nsk.hr/um:nbn:hr:105:037261>

Rights / Prava: [In copyright](#)/[Zaštićeno autorskim pravom.](#)

Download date / Datum preuzimanja: **2024-12-11**



Repository / Repozitorij:

[Dr Med - University of Zagreb School of Medicine Digital Repository](#)



**SVEUČILIŠTE U ZAGREBU**  
**MEDICINSKI FAKULTET**

**Blanka Vasić**

**Ishodi trudnoća u žena s jednorogom  
maternicom**

**DIPLOMSKI RAD**



**Zagreb, 2021.**

Ovaj diplomski rad izrađen je na Zavodu za humanu reprodukciju Klinike za ženske bolesti i porode Kliničkog bolničkog centra Zagreb pod vodstvom prof.dr.sc. Hrvoja Vrčića i predan je na ocjenu u akademskoj godini 2020./2021.

## POPIS I OBJAŠNENJE KRATICA:

*2D-UZV - dvodimenzionalni ultrazvuk*

*3D-UZV - trodimenzionalni ultrazvuk*

*AFS - American Fertility Society (hrv. Američko društvo za plodnost)*

*AMH - anti-Müllerov hormon*

*ASRF - American Society of Reproductive Medicine (hrv. Američko društvo za reproduktivnu medicinu)*

*CONUTA - Congenital uterine anomalies (hrv. Kongenitalne anomalije maternice)*

*CT - kompjuterizirana tomografija*

*DES - dietilstilbestrol*

*eSBT - elective single blastocyst transfer (hrv. elektivni transfer jedne blastociste)*

*eSET - elective single embryo transfer (hrv. elektivni transfer jednog embrija)*

*ESGE - European Society for Gynecological Endoscopy (hrv. Europsko društvo za ginekološku endoskopiju)*

*ESHRE - European Society of Human Reproduction and Embriology (hrv. Europsko društvo za reproduktivnu medicinu i embriologiju)*

*IUFD - intrauterine fetal demise (hrv. intrauterina fetalna smrt)*

*IUGR - intrauterine growth restriction (hrv. intrauterini zastoj u rastu)*

*IVF - in vitro fertilization (hrv. in vitro oplodnja)*

*MR - magnetna rezonanca*

*SGA - small for gestational age (hrv. maleno za gestacijsku dob)*

*TNM - tumor - node - metastasis (hrv. tumor - čvor - metastaza)*

*VCUAM - Vagina - Cervix - Uterus - Adnexae - associated Malformations (hrv. rodnica - vrat maternice - maternica - adneksa - povezane malformacije)*

# **Sadržaj:**

**Sažetak**

**Summary**

<b>1. Uvod</b>	<b>1</b>
<b>2. Razvoj maternice</b>	<b>2</b>
2.1. Embriologija razvoja maternice	2
2.2. Malformacije maternice	4
2.3. Klasifikacija malformacija	5
<b>3. Jednoroga maternica</b>	<b>9</b>
3.1. Epidemiologija, etiologija, patogeneza, klasifikacija	9
3.2. Klinička slika	12
3.3. Patologija trudnoće i porođaja; ishodi trudnoća	14
3.4. Dijagnostika	17
3.5. Liječenje	24
<b>4. Zaključak</b>	<b>26</b>
<b>5. Zahvale</b>	<b>27</b>
<b>6. Literatura</b>	<b>28</b>
<b>7. Životopis</b>	<b>32</b>

## Sažetak:

### **Ishodi trudnoća u žena s jednorogom maternicom, Blanka Vasić**

Jednoroga je maternica kongenitalna anomalija koja nastaje poremećajem razvoja jednog Müllerovog kanala. Iako rijetka u općoj populaciji, češća je među neplodnim ženama i onima koje pate od ponavljanih pobačaja. Najčešće je asimptomatska, no može se prezentirati dismenorejom, kroničnom zdjeličnom boli, hematometrom i hematosalpinsom. Incidencija neplodnosti u ovih žena je visoka zbog smanjene mišićne mase maternice, nedostatne vaskulature i lokalnih defekata stijenke. Trudnoća je moguća u hemi-uterusu i rudimentarnom rogu te se smatra visokorizičnom. Trudnoća u rudimentarnom rogu je opasna zbog moguće rupture roga. Trudnoće u hemi-uterusu su rizične zbog visoke učestalosti spontanih pobačaja u 1. i 2. tromjesečju, komplikacija (IUGR, IUFD, cervikalna insuficijencija, abnormalnosti posteljice, malprezentacija) i preuranjenog porođaja. Većina trudnoća dovršava se carskim rezom, a nije rijetkost da se tek tada ustanovi postojanje malformacije. Pravovremena dijagnoza često izostaje zbog asimptomatske naravi malformacije, nespecifičnosti fizikalnog nalaza te neiskustva kliničara u uočavanju ove malformacije na konvencionalnom 2D ultrazvuku. Dijagnoza se postavlja kombinacijom fizikalnog nalaza s ultrazvukom, histerosalpingografijom i MR-om. Kirurška korekcija hemi-uterusa nije moguća, stoga je ključna rana dijagnoza, prije pojave ginekoloških tegoba, neplodnosti ili prve trudnoće. Trudnoće je nužno je intenzivno nadzirati kao visokorizične, ekspektativnim pristupom, kako bi se prevenirali nepovoljni ishodi.

**Ključne riječi: ishodi trudnoća, jednoroga maternica, neplodnost, ponavljani pobačaj, hemi-uterus, rudimentarni rog**

## Summary:

### **Pregnancy outcomes in women with a unicornuate uterus, Blanka Vasić**

Unicornuate uterus is a congenital anomaly resulting from a developmental disorder of one Müllerian duct. Although rare in the general population, it is more common among infertile women and those suffering from recurrent miscarriage. It is most often asymptomatic, but may present with dysmenorrhea, chronic pelvic pain, hematometra and hematosalpinx. The incidence of infertility among these women is high due to reduced uterine muscle mass, insufficient vasculature and local uterine wall defects. Pregnancy is possible in the hemi-uterus and rudimentary horn and is considered high-risk. Pregnancy in the rudimentary horn is dangerous due to possible horn rupture. Pregnancy in the hemi-uterus is high-risk due to the high frequency of miscarriages in the 1st and 2nd trimesters, complications (IUGR, IUFD, cervical insufficiency, placental abnormalities, malpresentation) and premature birth. Most pregnancies are completed by caesarean section, and it is not uncommon for the existence of the malformation to be established only then. Timely diagnosis is often lacking due to the asymptomatic nature of the malformation, the nonspecificity of the physical finding, and the inexperience of clinicians in spotting this malformation on conventional 2D ultrasound. Diagnosis is made by a combination of physical findings with ultrasound, hysterosalpingography, and MR. Surgical correction of the hemi-uterus is not possible, therefore early diagnosis is crucial, before the onset of gynecological problems, infertility or the first pregnancy. Pregnancies need to be intensively monitored as high-risk, with a “watchful waiting” approach, in order to prevent adverse outcomes.

**Key words: pregnancy outcomes, unicornuate uterus, infertility, recurrent miscarriage, hemi-uterus, rudimentary horn**

# 1. Uvod

Među uzrocima ženske neplodnosti i nepovoljnih ishoda trudnoće, izdvajaju se razvojne anomalije maternice kao često neprepoznat problem. Budući da su uglavnom asimptomatske, dijagnoza izostaje sve do pojave poteškoća s postizanjem trudnoće, ponavljanih spontanih pobačaja ili komplikacija vezanih uz razvoj ploda i porođaj(1). Iako relativno rijetke u općoj populaciji, odgovorne su za značajan dio spontanih pobačaja u prvom i drugom tromjesečju, što ih čini relevantnom tematikom u području reproduktivne medicine. Jedna od najrjeđih i posljedično najmanje proučenih malformacija jest jednoroga maternica (lat. *uterus unicornis*)(2). Čini 5-20% malformacija maternice, a nastaje uslijed totalne ili parcijalne ageneze jednog Müllerovog (paramezonefričkog) kanala (3–5). Poznato je nekoliko varijanata jednoroge maternice, koje se razlikuju s obzirom na postojanje rudimentarnog roga, odnosno postojanje funkcionalnog endometrija u rogu (3,6). Iako je s ovakvom maternicom moguća trudnoća i porod zdravog djeteta (7), učestalost komplikacija i neželjenih ishoda trudnoće je visoka (2,8). Mogućnosti kirurškog liječenja jednoroge maternice su ograničene, no pravovremena dijagnoza omogućuje strože praćenje ovakve visokorizične trudnoće. Budući da jednoroga maternica nosi visok rizik malprezentacije (1,8), intrauterinog zastoja u rastu ploda (IUGR), rupturu maternice, insuficijencije cerviksa, preuranjenog porođaja (9) i ostalih komplikacija opasnih po život majke i djeteta, neophodna je rana dijagnoza zbog adekvatnog planiranja porođaja. Odluka o načinu i vremenu dovršenja trudnoće donosi se individualno, no preporuča se ekspektativan pristup uz intenzivan nadzor (3). Fetalna malprezentacija i nepravilnost kontraktilnosti malformirane maternice uzroci su



povećane stope porođaja carskim rezom. Praćenje stanja majke i eventualnih znakova ugroženosti ploda te pravovremena indukcija porođaja važni su kako bi se izbjegao nepotreban carski rez i rizici koje isti nosi.

## 2. Razvoj maternice

### 2.1. Embriologija razvoja maternice

Embrio u 6. tjednu gestacije ima 2 para kanala koji se protežu od mezonefrosa do urogenitalnog sinusa: Wolffove (*ductus mesonephriticus*) i Müllerove kanale (*ductus paramesonephriticus*). Mezonefrički se kanali prvi razvijaju iz intermedijarnog mezoderma, dok se epitel paramezonefričkih kanala razvija kao anterolateralna invaginacija celomskog epitela. Mezoderm koji okružuje epitel Müllerovih kanala potječe od mezonefričkog mezenhima i celomskog epitela smještenog duž mezonefrosa (10). U muških fetusa, Sertolijeve stanice testisa proizvode AMH koji uvjetuje inhibiciju i propadanje Müllerovih kanala. Za proizvodnju AMH nužna je diferencijacija indiferentnih spolnih žlijezda u testise, što se događa zbog prisutnosti SRY gena na Y-kromosomu (3). U ženskih fetusa, uslijed nedostatka AMH, u 6. tjednu gestacije započinje razvoj parnih Müllerovih kanala u gornji dio ženskog reproduktivnog sustava. Nedostatak testosterona u ženskih fetusa uzrokuje propadanje Wolffovih kanala. Müllerovi kanali su u početku solidne strukture smještene lateralno od Wolffovih kanala, koje se izdužuju prema kaudalno, zatim križajući Wolffove kanale s ventralne strane dolaze medijalno od njih, te se u

središnjoj liniji spajaju (8). Formirani Müllerovi kanali imaju kranijalni i kaudalni dio. Kranijalni dijelovi ostaju odvojeni i razvijaju se u jajovode. Njihovi se krajevi otvaraju u celomsku šupljinu ljevkastim završecima koji kasnije formiraju fimbrijalne krajeve jajovoda (10). Kaudalni će dijelovi fuzijom u središnjoj liniji sačiniti uterovaginalni kanal. Ta se primitivna struktura izdužuje kaudalno i do 10. tjedna gestacije se spaja sa urogenitalnom sinusom (8). Nakon fuzije kaudalnih dijelova, dolazi do kanalizacije obaju Müllerovih kanala, čime nastaju dva lumena međusobno odvojena septumom u središnjoj liniji. Taj se septum zatim resorbira, od kaudalno prema kranijalno, te do 20. tjedna gestacije nastane jedinstvena šupljina kanala. Iz uterovaginalnog kanala nastaje maternica, vrat maternice i gornje dvije trećine rodnice. Dakle, za razvoj normalne maternice potrebno je nesmetano i uredno odvijanje svih navedenih procesa: nastanka Müllerovih kanala tijekom organogeneze, njihove elongacije, lateralne fuzije i kanalizacije te resorpcije septuma. Poremećaj bilo kojeg od ovih procesa, ili kombinacija poremećaja, može rezultirati kongenitalnom anomalijom maternice (8,11). Razvoj Müllerovih kanala je usko vezan uz razvoj mokraćnog sustava. Wolffovi kanali induciraju razvoj Müllerovih, stoga se razvojne anomalije maternice često javljaju udružene s anomalijama bubrega i uretera. Gonade se razvijaju odvojeno, pa žene s kongenitalnom anomalijom maternice obično imaju zdrave jajnike (11,12).

## 2.2. Malformacije maternice

Kongenitalne malformacije maternice su odstupanja od normalne anatomske građe uzrokovana poremećenim razvojem Mullerovih (paramezonefričkih) kanala (6). Razvoj maternice obuhvaća procese formacije, elongacije, lateralne fuzije i kanalizacije kanala te resorpcije septuma. Poremećaj bilo kojeg od navedenih procesa dovodi do nastanka malformirane maternice. Razvojne anomalije maternice su relativno česta pojava, nalazeći se u 4-7% svih žena (13). Pretpostavlja se da je stvarna prevalencija veća, no teško ju je odrediti jer je stanje najčešće asimptomatsko, što dovodi do metodološkog *bias*-a. Metodološki *bias* podrazumijeva da se dijagnoza postavlja uglavnom u simptomatskih žena, dok u asimptomatskih stanje ostaje neotkriveno ukoliko se ne pojavi kao slučajan nalaz. Također, nepouzdanost dijagnostičkih metoda te nepostojanje uniformnog sustava klasifikacije uzroci su razlikama u procjeni prevalencije među različitim autorima (14). Prevalencija malformacija maternice u plodnih žena iznosi 2-3%, u neplodnih 3%, a u onih s rekurentnim pobačajima čak 5-10% (15). Prema Grimbiz i sur. (2001.), najčešća je malformacija *uterus septus* (34,9%), zatim *uterus bicornis* (26%), *uterus arcuatus* (18,3%), *uterus unicornis* (9,6%), *uterus didelphys* (8,4%) a najrjeđa je ageneza Müllerovih kanala (2,9%).

## 2.3. Klasifikacija malformacija

Za optimalno kliničko postupanje s pacijenticama koje imaju kongenitalnu anomaliju maternice ključno je postojanje adekvatnog sustava klasifikacije tih anomalija. Klasifikacija mora biti jednostavna, precizna i jasna te klinički korisna. Do 2013. godine predložena su tri značajnija sustava klasifikacije: klasifikacija AFS - Američkog društva za plodnost (danas ASRM) 1988. godine (16), embriološko-klinička klasifikacija genitourinarnih malformacija iz 2004. godine (12,17), te VCUAM ("Vagina, Cervix, Uterus, Adnexae and associated Malformations") sustav temeljen na onkološkoj TNM klasifikaciji tumora 2005. godine (18). U najširoj je uporabi do 2013. godine bio AFS sustav, prema kojem se malformacije maternice dijele u 7 razreda (klase) (16).

**Tablica 1: Klasifikacija malformacija maternice prema AFS (istaknuto: jednoroga maternica)**

Anomalije maternice		
RAZRED	ANOMALIJA	PODRAZRED
I	Hipoplazija / ageneza maternice ( <i>hypoplasia / agenesis uteri</i> )	a) vaginalna
		b) cervikalna
		c) fundalna
		d) tubarna
		e) kombinirana
II	<b>Jednoroga maternica (<i>uterus unicornis</i>)</b>	<b>a) komunicirajuća</b>
		<b>b) nekomunicirajuća</b>
		<b>c) bez šupljine</b>
		<b>d) bez roga</b>
III	Dvostruka maternica ( <i>uterus didelphys</i> )	
IV	Dvoroga maternica ( <i>uterus bicornis</i> )	a) potpuna (kompletna)
		b) djelomična (parcijalna)
V	Septirana maternica ( <i>uterus septus</i> )	a) potpuna (kompletna)
		b) djelomična (parcijalna)
VI	Sedlasta / scolika maternica ( <i>uterus arcuatus</i> )	
VII	Malformacije povezane s DES (dietilstilbestrol-om)	

AFS sustav je, unatoč širokoj uporabi, imao nedostatke u pogledu kliničke upotrebljivosti i jednostavnosti (13). Uvidjevši potrebu za efektivnijim sustavom klasifikacije, Europsko društvo za reproduktivnu medicinu i embriologiju (ESHRE) i Europsko društvo za ginekološku endoskopiju (ESGE) osnovali su radnu grupu naziva CONUTA ("CONgenital UTerine Anomalies") i kao rezultat je nastao novi, ažurirani sustav klasifikacije. Nova klasifikacija temeljena je na anatomiji, anomalije istog embriološkog podrijetla svrstane su u isti razred, a različiti stupnjevi pojedine anatomske devijacije koje je klinički važno međusobno razlikovati svrstani su u podrazrede. Cervikalne i vaginalne anomalije su svrstane u zasebne dodatne podrazrede (6). Prema ESHRE/ESGE sustavu, maternice se prema anatomske građi dijele u 7 razreda.

**Tablica 2: Klasifikacija malformacija maternice prema ESHRE/ESGE (istaknuto: jednoroga maternica)**

Anomalije maternice		
GLAVNI RAZRED		GLAVNI PODRAZRED
U0	Normalna maternica	
U1	Dismorfična maternica	a. T-oblika
		b. Infantilis
		c. Ostale
U2	Septirana maternica	a. Djelomično (parcijalno)
		b. Potpuno (kompletno)
U3	Bikorporealna maternica	a. Djelomično (parcijalno)
		b. Potpuno (kompletno)
		c. Bikorporealna septirana
U4	Hemi-uterus	<b>a. S rudimentarnom šupljinom (komunicirajući ili nekomunicirajući rog)</b>
		<b>b. Bez rudimentarne šupljine (rog bez šupljine / bez roga)</b>
U5	Aplastična maternica	a. S rudimentarnom šupljinom (bi- ili unilateralni rog)
		b. Bez rudimentarne šupljine (bi- ili unilateralni ostatak maternice / aplazija)
U6	Neklasificirane anomalije	

## 3. Jednoroga maternica

### 3.1. Epidemiologija, etiologija, patogeneza, klasifikacija

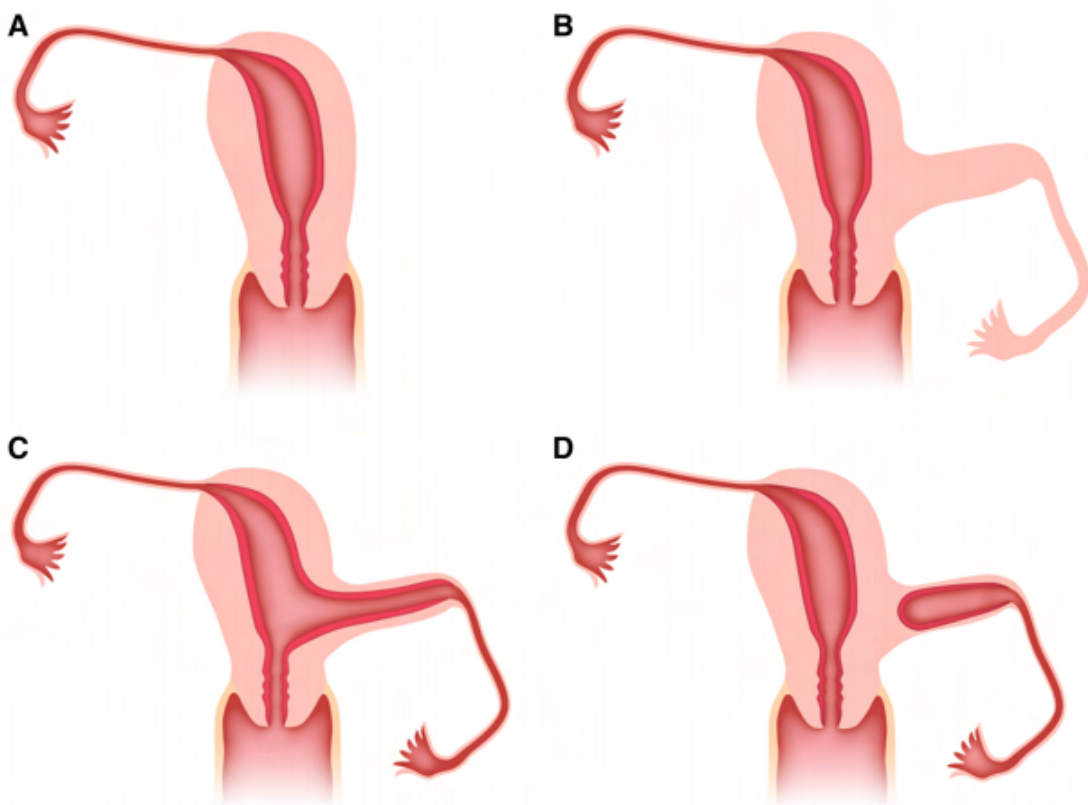
Jednoroga je maternica (lat. *uterus unicornis*) jedna od rjeđih oblika malformacije maternice. Njena prevalencija, kao i ostalih malformacija, ovisi o tome gledamo li opću populaciju ili samo žene sa dijagnozom neplodnosti. Jednoroga maternica čini 5-20% svih malformacija maternice (5,7). Procijenjena prevalencija jednoroge maternice u općoj populaciji je 0,1%, no mnogo je veća u neplodnih žena (0,5%) i žena s ponavljanim spontanim pobačajima (2%) (19,20). Ovi se podaci razlikuju među autorima, a točnu je prevalenciju teško odrediti jer postupak ovisi o promatranoj populaciji (kriterijima za uključivanje ispitanica), prospektivnoj ili retrospektivnoj naravi istraživanja i usmjerenosti liječnika prema pronalasku malformacije te korištenim dijagnostičkim metodama (7).

Jednoroga maternica nastaje uslijed defekta formacije, elongacije ili kanalizacije jednog Müllerovog kanala, ili defekta fuzije s kontralateralnim kanalom. Umjesto iz oba, šupljina maternice se razvije samo iz jednog, normalno razvijenog kanala (hemi-uterus), uz agenezu ili rudimentaran razvoj kontralateralne strane. Uzrok nastanka ovih malformacija nije poznat. 92% pacijentica ima normalan kariotip, a malformacije se većinom javljaju sporadično, stoga se pretpostavlja da je uzrok multifaktorijalan i poligenski (8). Iako je zabilježena i agregacija ovakvih anomalija unutar određenih obitelji, niska frekvencija poremećaja ukazuje na multifaktorijalnost uzroka, a ne genetsko nasljeđivanje. Primjećena je povezanost HOX gena (regulacijskih gena koji kodiraju transkripcijske faktore tijekom embriogeneze) s



razvojem Müllerovih kanala. Primjerice, ekspresija Hoxa10 gena je najizraženija u maternici tijekom njezina razvoja, Hoxa11 u donjem uterinom segmentu i cerviksu, a Hoxa 9 u osnovi jajovoda. Mutacije ovih gena u miševa rezultiraju anomalijama reproduktivnog sustava (7).

Jednoroga se maternica klasificira u razred II malformacije prema AFS klasifikaciji, ili u razred U4 prema ESHRE/ESGE.



*Slika 1:* Podtipovi jednoroge maternice - shema. Jednoroga maternica bez rudimentarnog roga (A), rudimentarni rog bez šupljine (B), komunicirajući rudimentarni rog s funkcionalnim endometrijem (C), i nekomunicirajući rudimentarni rog (D). Prema: Yoo, RE., Cho, J.Y., Kim, S.Y. i sur. (2015), str. 196, uz dopuštenje (Springer Nature) (21)

AFS klasifikacija definira 4 podtipa: IIa - jednorogu maternicu s komunicirajućom rudimentarnom šupljinom, IIb - jednorogu maternicu s nekomunicirajućom rudimentarnom šupljinom, IIc - jednorogu maternicu bez rudimentarne šupljine i IId - izoliranu jednorogu maternicu (bez rudimentarnog kontralateralnog roga). ESHRE/ESGE klasifikacija razlikuje podtipove isključivo prema postojanju funkcionalne rudimentarne šupljine (endometrija), budući da je to jedini klinički bitan čimbenik za razvoj komplikacija, to jest za odluku o kirurškom liječenju (uklanjanju roga) (6).

Razred U4 (hemi-uterus) obuhvaća sve slučajeve unilateralno formirane maternice. Kontralateralna strana može biti u potpunosti odsutna ili nepotpuno formirana (74%) (8). Iako se radi o poremećaju formacije, važno ga je razlučiti od aplastične maternice, budući da u slučaju hemi-uterusa postoji potpuno razvijena i funkcionalna polu-šupljina. Razred U4 dijeli se na 2 podrazreda, ovisno o postojanju funkcionalne rudimentarne šupljine (rudimentarnog roga s funkcionalnim endometrijem). Razred U4a jest hemi-uterus sa rudimentarnom (funkcionalnom) šupljinom. Karakterizira ga postojanje komunicirajućeg ili nekomunicirajućeg (70-90%) funkcionalnog kontralateralnog roga (8). Razred U4b jest hemi-uterus bez rudimentarne (funkcionalne) šupljine. Karakterizira ga postojanje nefunkcionalnog kontralateralnog roga ili potpuna aplazija kontralateralne strane. Postojanje funkcionalnog kontralateralnog roga, to jest funkcionalnog endometrija u šupljini roga, jest klinički ključan čimbenik za nastanak opasnih komplikacija kao što su ektopična trudnoća u rudimentarnom rogu ili krvarenje u rudimentarnom rogu (hematometra) (6).

Nadalje 40% svih pacijentica s jednorogom maternicom ima agenezu ili anomaliju bubrega, najčešće ipsilateralno (7,8,11). Slično, 60% pacijentica sa unilateralnom

renalnom agenezom ima anomaliju maternice, najčešće upravo jednorogu maternicu (11). To je posljedica povezanosti razvoja urogenitalnog grebena, Wolffovih i Müllerovih kanala. Wolffovi kanali funkcioniraju kao prekursori i induktori razvoja Müllerovih kanala, stoga je njihov uredan razvoj nužan za razvoj reproduktivnog sustava. Dakle, detekcija anomalije bubrega treba potaknuti kliničara na traženje anomalije reproduktivnog sustava, i obrnuto. Osim ageneze bubrega, česta udružena anomalija je odsutnost gonada ili, češće, ektopično tkivo jajnika, s prevalencijom od 42% među slučajevima jednoroge maternice (7). Postoji pretpostavka da jednoroga maternica može nastati i zastojem u razvoju urogenitalnog grebena, što bi rezultiralo potpunom agenezom bubrega, struktura koje nastaju iz Müllerovog kanala i gonada na zahvaćenoj strani (4).

### 3.2. Klinička slika

U svom najjednostavnijem obliku, izolirana jednoroga maternica (razred U4b) biva najčešće asimptomatska. Otkriva se eventualno kao slučajan nalaz (prilikom obrade drugih bolesti). Fizikalni nalaz je uglavnom nespecifičan, osim ako je vidljiva jasna aksijalna devijacija u jednu stranu (22). Jednoroga maternica s rudimentarnim rogom može se prezentirati u doba menarhe ili kasnije (tijekom reproduktivne dobi) ginekološkim tegobama kao što su progresivna dismenoreja, hematometra i hematosalpins te kronična zdjelična bol, koje su uglavnom posljedica endometrioze (8,22). Prisutnost funkcionalnog endometrija u rogu, opstrukcija roga i retrogradna menstruacija uzroci su ovim tegobama (23).

Neke se pacijentice prezentiraju tijekom reproduktivne dobi neplodnošću (primarnom i sekundarnom) (22). Prevalencija anomalija maternice je 21 puta veća u neplodnih žena nego u onih normalne plodnosti, to jest 3,5% neplodnih žena posjeduje malformiranu maternicu (7). Prema Raga i sur. (1997) 23,7% žena s jednorogom maternicom je neplodno (14). Nije u potpunosti jasno zašto je stopa infertiliteta tako visoka u žena s ovom malformacijom. Vjerojatni uzroci su smanjena mišićna masa hemi-uterusa i unilateralni nedostatak vaskulature, a pretpostavlja se da oocite iz kontralateralnog jajnika hemi-uterusu imaju manju šansu da budu oplodene. Visoka učestalost endometrioze u ovih žena također se povezuje sa smanjenim fertilitetom (24).

### 3.3. Patologija trudnoće i porođaja; ishodi trudnoća

Unatoč asimptomatskoj naravi jednoroge maternice, često dolazi do problema u trudnoći. Trudnoća je moguća u hemi-uterusu i rudimentarnom rogu (s funkcionalnim endometrijem). Normalna, terminska trudnoća je moguća i do nje dolazi u 31,3% slučajeva, a u 25% dolazi do preuranjenog porođaja (14). Šansa za živorođenost djeteta je 43,7-49,9% (4,14). Trudnoća u rudimentarnom rogu je rijetka varijanta ektopične trudnoće s incidencijom 1/100.000 do 1/140.000 trudnoća (25). Njena najozbiljnija komplikacija jest ruptura. Konstitucija muskulature rudimentarnog roga je varijabilna i nepravilna te najčešće dopušta razvitak trudnoće do drugog tromjesečja, u kojem najčešće nastupa ruptura (25). Od svih ruptura trudnoća u rudimentarnom rogu 13% se dogodi u prvom tromjesečju, 67% u drugom, i 20% u trećem (26). Pacijentica s rupturom prezentira se kliničkom slikom akutnog abdomena, a stanje može dovesti do hemoragijskog šoka (osobito u 2.tromjesečju kada je prokrvljenost maternice i jajovoda obilna) i smrti (1). Budući da je rog u 70-90% slučajeva nekomunicirajući, pretpostavlja se da do oplodnje jajne stanice dolazi transperitonealnom migracijom spermija ili se odvija u Douglasovom prostoru (26). Osim trudnoće u rudimentarnom rogu, u ovih pacijentica češće su i tubarne trudnoće u jajovodu kontralateralno od hemi-uterusa (na rudimentarnoj strani) (1). Trudnoća u hemi-uterusu je također rizična i često dovodi do komplikacija kao što su spontani pobačaj, cervikalna insuficijencija, preuranjeni porođaj, disfunkcionalni porođaj, fetalna malprezentacija, abnormalnosti posteljice, retencija posteljice i intrauterina fetalna smrt (IUFD) (1,27,28). Rast i razvoj fetusa u jednorogoj maternici mogu rezultirati strukturnim fetalnim deformacijama. Naime, rastuća fetalna tkiva oblikuju se ovisno o vanjskim ograničenjima maternice. Jednoroga maternica pruža

značajno manji intrauterini volumen od normalne, a obično se zbog deficita miškulature ne može ni adekvatno širiti usporedno s rastom fetusa (5,29). Čest je intrauterini zastoj u rastu ploda (IUGR), vjerojatno uslijed smanjene uteroplacentalne krvne opskrbe uzrokovane abnormalnom vaskularizacijom jednoroge maternice. Vjerojatno je da nedostatak ili anatomska abnormalnost a. uterine i a. ovarice (te njihovih anastomoza) na nerazvijenoj strani dovodi do smanjene intrauterine nutritivne opskrbe (28,30). Novorođenčad je često malena za gestacijsku dob (SGA), tj. porođajna masa im je ispod 10. centile od očekivane vrijednosti za gestacijsku dob (27). Nepravilno razvijena maternica ima smanjenu razinu cistin aminopeptidaze, enzima koji degradira oksitocin (31). Ovaj nedostatak djelomično može objasniti povećanu stopu spontanog pobačaja i preuranjenih porođaja, no tri su glavna etiološka faktora koja dovode do tih ishoda: smanjena mišićna masa hemi-uterusa, nedostatna vaskulatura i cervikalna insuficijencija (28). Prema Akar i sur. (2005), cervikalna insuficijencija je pronađena u 7% slučajeva trudnoća u jednorogoj maternici (28). Iako se donedavno smatrala jednom od glavnih uzroka preuranjenog porođaja i spontanog pobačaja, neka novija istraživanja ukazuju na to da jednoroge maternice uglavnom imaju cervikse normalne duljine, i samo 1,2% pacijentica ima inkompetentan cerviks, iz čega se može zaključiti da ovo nije jedan od glavnih uzroka nepovoljnih ishoda trudnoća (5). S druge strane, prema istraživanju Li i sur. (2019) pokazalo se da je duljina maternice prediktivan čimbenik za reproduktivne ishode (5). Naime, jednoroge su maternice manjeg volumena i kraće šupljine od normalnih. Manja duljina maternice povezuje se s višom stopom nepovoljnih ishoda trudnoće, poglavito preuranjenog porođaja i spontanog pobačaja (5). Ipak, većina preuranjenih porođaja u ovakvih trudnoća je medicinski indicirana, a ne spontana. Najčešća indikacija su abnormalnosti posteljice (*placenta praevia*, *placenta accreta*,

*vasa praevia*). Patohistološka analiza tkiva posteljice često (45,2%) pokazuje promjene koje upućuju na malperfuziju (27). U ovakvih je trudnoća visoka učestalost porođaja carskim rezom (77,3%), a najčešća indikacija je malprezentacija (45,1%) (5,24,27). Od abnormalnih prezentacija najčešći je stav zatkom (24). Druge česte indikacije su abnormalnosti posteljice, distocija u porođaju i fetalni distres (27).

Iako je normalna trudnoća moguća, žene s jednorogom maternicom imaju značajno povećanu stopu spontanih pobačaja u prvom i drugom tromjesečju - čak 43,8% (4,14). U 37,5% trudnoća dolazi do ranog pobačaja. Postoji pretpostavka da malformirana maternica ne stvara problem samo u smislu prostornog (volumnog) ograničenja, već u njoj stijenci postoje i lokalni defekti koji onemogućavaju normalan razvoj embrija nakon implantacije (14).

Iako jednoroga maternica generalno dovodi do loših reproduktivnih ishoda, oni uvelike ovise o sljedećim faktorima: varijacije u vaskularnom doprinosu *a. uterine* i *a. ovarice* na kontralateralnoj strani, opseg smanjenja mišićne mase maternice, stupanj cervikalne kompetencije i istovremena prisutnost druge zdjelične patologije ( npr. endometrioze) (32).

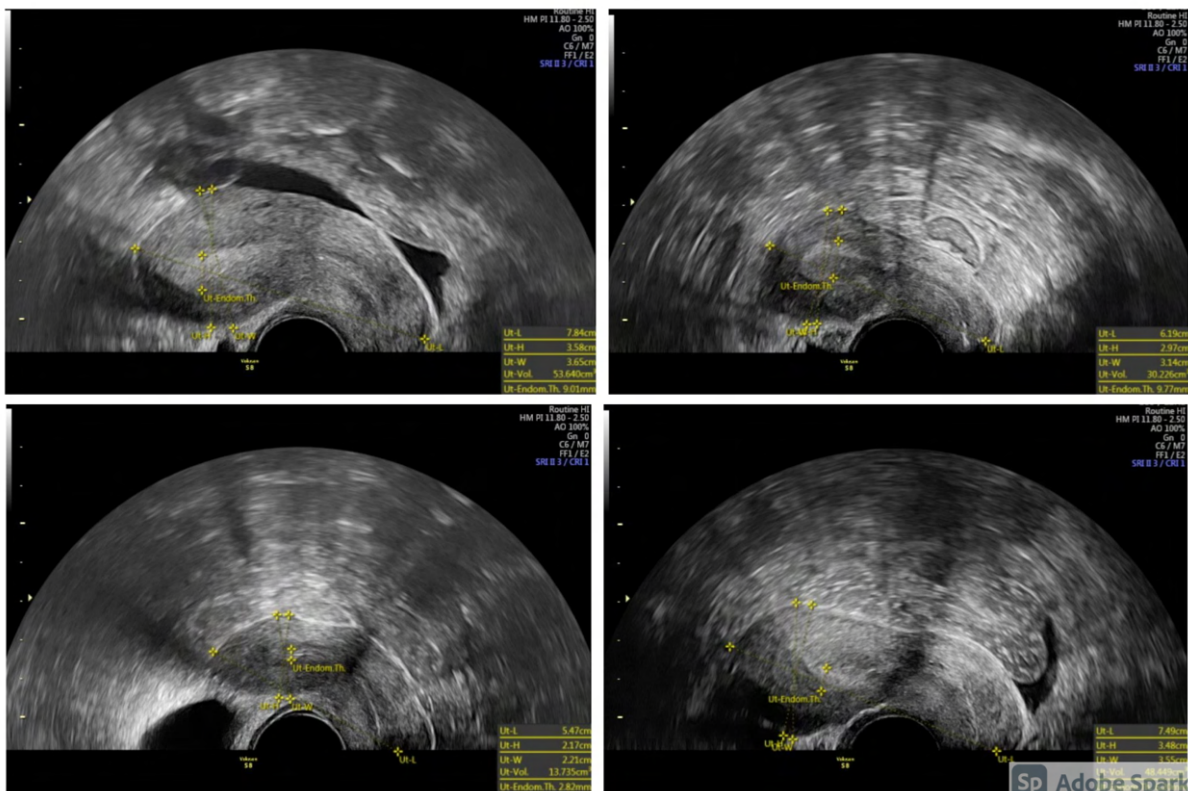
Također valja uzeti u obzir činjenicu da su dosadašnja istraživanja uglavnom za ispitanice uzimale pacijentice koje su bile u tijeku kliničke obrade neplodnosti ili loših reproduktivnih ishoda, što znači da nisu bile uključene žene s dobrim reproduktivnim ishodima. Moguće je da su zbog tog *bias*-a stope komplikacija i nepovoljnih ishoda trudnoća precijenjene.

### 3.4. Dijagnostika

Pravovremena dijagnoza jednoroge maternice često izostaje zbog činjenice da je stanje asimptomatsko, a fizikalni nalaz je nespecifičan, osim ako je vidljiva jasna devijacija maternice u stranu. Inspekcijom vagine i cerviksa moguće je uočiti da je cerviks manji od normalnog, te slabije razvijen forniks kontralateralno od hemi-uterusa (22). Odabir dijagnostičkih metoda i nalaz malformacije ovisi o dobi pacijentice i simptomima kojom se prezentira. Slikovne metode kojima se dijagnosticira jednoroga maternica su ultrazvuk, histerosalpingografija i MR.

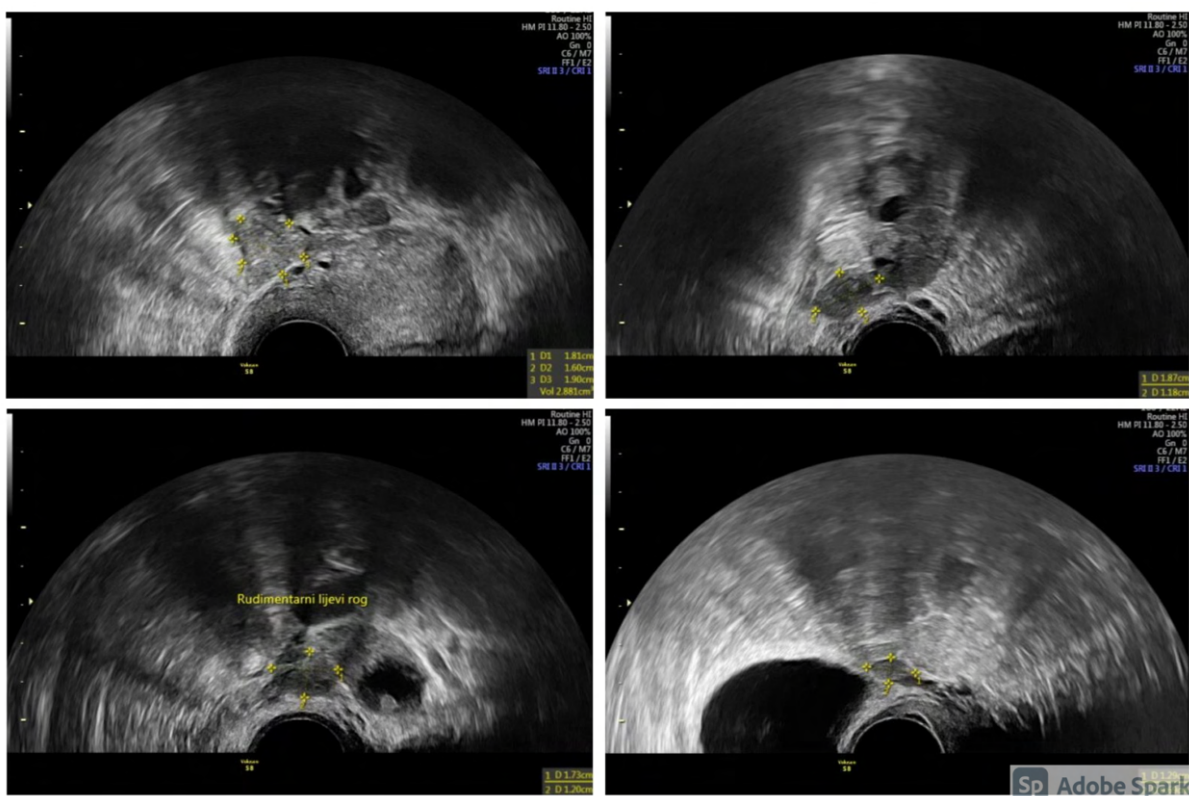
Ultrazvučni je pregled u današnje vrijeme standardna dopuna fizikalnom ginekološkom pregledu, no metoda uvelike ovisi o iskustvu i vještini dijagnostičara, stoga je nepouzdana. Manja veličina i lateralna devijacija maternice na konvencionalnom dvodimenzionalnom ultrazvuku (2D-UZV) lako se mogu previdjeti (1,22).





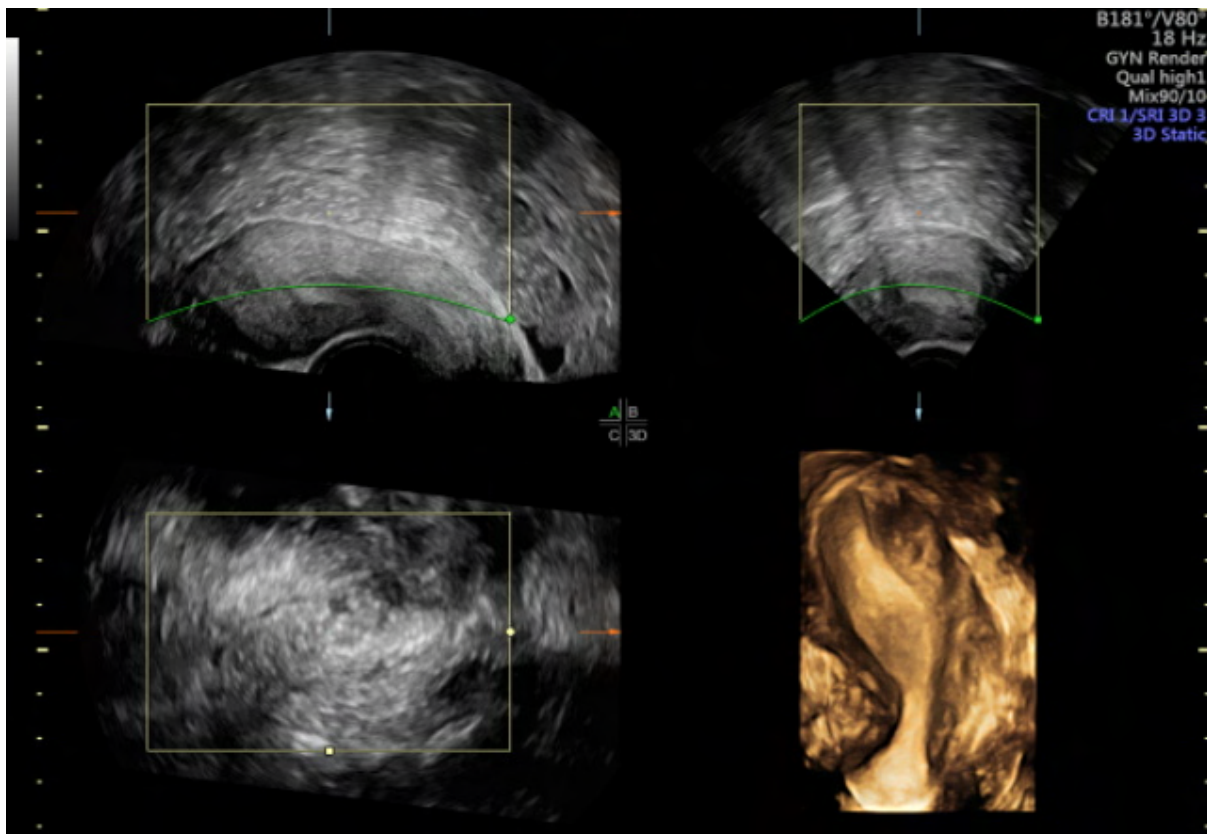
Slika 2: 2D ultrazvučni prikaz jednoroge maternice u 4 različite pacijentice. Uz dopuštenje prof.dr.sc. Hrvoja Vrčića

Vizualizacija rudimentarnog roga je otežana, osobito ako se ultrazvučni pregled ne radi u drugoj, folikularnoj fazi menstruacijskog ciklusa kada je endometrij deblji i samim time vidljiviji.



Slika 3: 2D ultrazvučni prikaz rudimentarnog roga u 4 različite pacijentice. Uz dopuštenje prof.dr.sc. Hrvoja Vrčića

Karakterističan izgled endometrija i devijacija maternice bolje se vizualiziraju trodimenzionalnim ultrazvukom (3D-UZV) koji daje uvid u koronalnu (frontalnu) ravninu. Također omogućava bolju vizualizaciju i karakterizaciju rudimentarnog roga s ili bez šupljine. Rog bez šupljine se teško prikazuje sonografski jer je manjeg volumena i nedostaje mu ehogeni endometrij. Stoga je za vizualizaciju takvog roga korisniji CT ili MR (22).

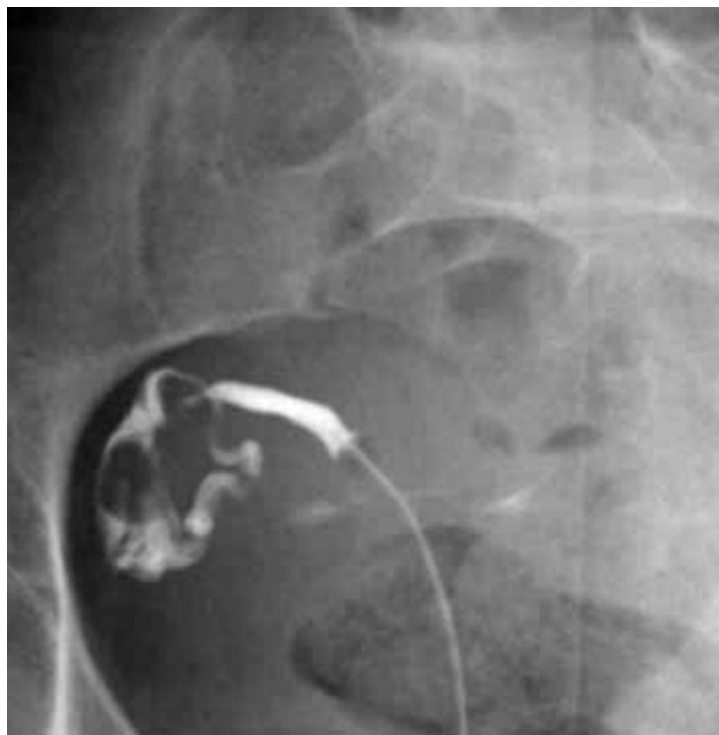

*Slika 4:* 3D ultrazvučni prikaz jednoroge maternice, pokazuje karakterističan fuziformni oblik maternice “izgleda banane”. Uz dopuštenje prof.dr.sc. Hrvoja Vrčića

Do dijagnoze uglavnom dolazi slučajno (kao usputni nalaz pri obradi drugih bolesti) ili u simptomatskih pacijentica (28). Tri su skupine kliničkih prezentacija koje dovode do dijagnoze. Prva su skupina pacijentice u dijagnostičkoj obradi uzroka neplodnosti ili habitualnog pobačaja (27). U njih se histerosalpingografijom procjenjuju morfološke karakteristike endometralne šupljine i cerviksa te prohodnost jajovoda, pa se na taj način dolazi do dijagnoze.

Histerosalpingografijom se prikazuje malena šupljina hemi-uterusa, njena lateralna devijacija te fuziformna konfiguracija “oblika banane” s opacifikacijom samo jednog jajovoda (1). Iznimno je važan pravilan položaj balona katetera unutar cerviksa, kako

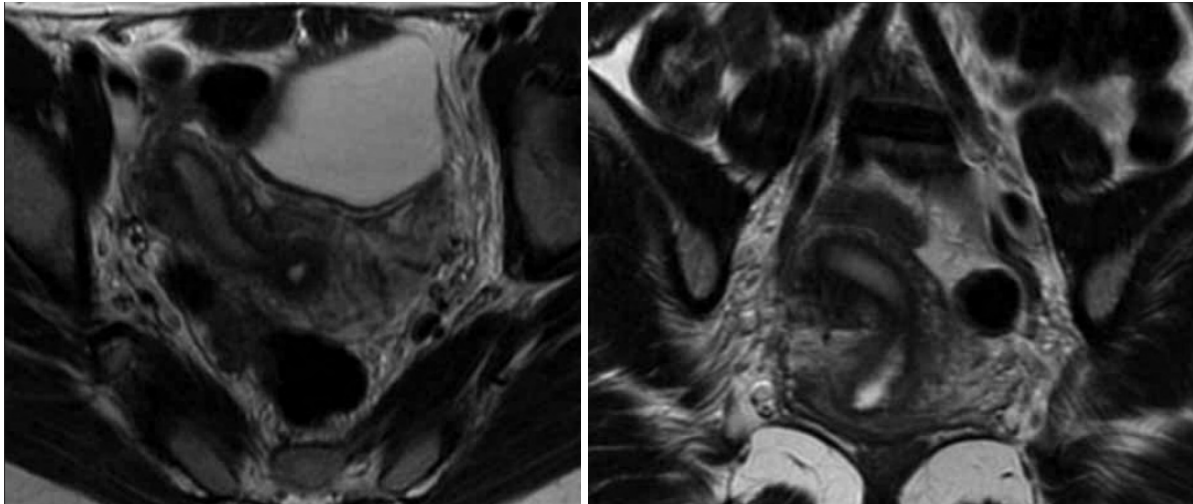
se dijagnoza ne bi pogrešno postavila u slučaju dvoroge ili septirane maternice. Naime, ako se balon katetera postavi previsoko (u donji uterini segment ili dublje u šupljinu maternice), može onemogućiti opacifikaciju drugog roga maternice. U slučaju postojanja nekomunicirajućeg rudimentarnog roga, kontrast neće prodrijeti u njegovu šupljinu, stoga se ne može prikazati histerosalpingografijom. U tom je slučaju potrebno dodatno utvrditi postojanje roga ultrazvukom ili MR-om (22).



*Slika 5:* Izgled jednoroge maternice na histerosalpingografiji. Vidljiva unilateralna opacifikacija šupljine maternice i desnog jajovoda. Ovakva slika ne isključuje postojanje nekomunicirajućeg rudimentarnog roga, ili onog bez šupljine. Prema: Khati NJ, Frazier AA, Brindle KA (2012), str. 321, uz dopuštenje (American Institute of Ultrasound in Medicine) (22)

Druga su skupina pacijentice koje se prezentiraju ginekološkim tegobama u reproduktivnoj dobi (dismenorejom, hematometrom, hematosalpinksom, kroničnom zdjeličnom boli). Za ove su pacijentice najbolji izbor sonografija (UZV) i magnetna rezonanca (MR), osobito zbog odsutnosti štetnog ionizirajućeg zračenja.

Ako se jednostavnijim metodama nije uspjelo utvrditi točnu dijagnozu, sljedeći korak je magnetna rezonanca. Potrebno je učiniti koronalne i aksijalne presjeke orijentirane paralelno i perpendikularno (okomito) na dužu os uterusa, kako bi se najbolje prikazala konfiguracija i konture uterusa (22). Hemi-uterus se na MR-u prikazuje kao malena, zakrivljena struktura pomaknuta od središnje linije, s urednom zonalnom anatomijom miometrija. Rudimentarni rog može imati normalnu zonalnu anatomiju, ili ona može izostati, ovisno o postojanju endometrija (1). MR je vrlo precizna metoda za dijagnostiku jednoroge maternice i diferencijaciju njenih podtipova, te razlikovanje od ostalih malformacija maternice (npr. *uterus septus*, *uterus bicornis* i *uterus didelphys*), što je presudno za odabir modaliteta liječenja (1). Dodatna prednost MR-a je mogućnost istovremene dijagnoze eventualnih renalnih abnormalnosti, što je korisno s obzirom na visoku incidenciju renalne ageneze kontralateralno od hemi-uterusa. Unatoč navedenim prednostima, pokazalo se da trodimenzionalni ultrazvuk ima gotovo jednaku osjetljivost i specifičnost (blizu 100%) u dijagnostici jednoroge maternice kao MR, uključivo s identifikacijom rudimentarnog roga, stoga kad je moguće prednost treba dati ultrazvuku, zbog veće jednostavnosti i dostupnosti pretrage (1).



*Slika 6:* MR jednoroge maternice. Aksijalni (lijevo) i koronalni (desno) T2 presjek zdjelice u razini maternice. Vidljiva maternica “oblika banane” s devijacijom udesno bez znakova rudimentarnog roga. Prema: Khati NJ, Frazier AA, Brindle KA (2012), str. 321, uz dopuštenje (American Institute of Ultrasound in Medicine) (22)

Treća su skupina pacijentice kod kojih se dijagnoza postavlja tek pri pojavi komplikacije trudnoće - pobačaja u prvom i trećem tromjesečju, preuranjenog porođaja, ektopične trudnoće i sl. Nerijetko se ustanovi da se radi o jednorogoj maternici tek prilikom izvođenja carskog reza, ili drugih abdominalnih operacija (laparoskopije i laparotomije) (1). Iako laparoskopija može biti korisna za potvrdu dijagnoze, obično je nepotrebna s obzirom na visoku efikasnost slikovnih dijagnostičkih metoda.

### 3.5. Liječenje

Liječenje pacijentica s jednorogom maternicom uglavnom je usmjereno na liječenje neplodnosti, ginekoloških tegoba u simptomatskih žena (dismenoreje, kronične zdjelične boli) i prevenciju komplikacija trudnoće. U asimptomatskih slučajeva hemi-uterusa liječenje uglavnom nije potrebno.

Kirurška korekcija hemi-uterusa nije moguća (33). Zbog perinatalnih rizika povezanih s hemi-uterusom (poglavito preuranjenog porođaja), može biti indicirana profilaktička cervikalna serklaža, serijsko mjerenje duljine cerviksa, i liječenje progesteronskim pripravcima (27,34). Ove su intervencije upitne učinkovitosti - podaci Akar i sur. (2005) pokazuju da profilaktička serklaža dovodi do poboljšanih ishoda trudnoća, što je u skladu s ranijim istraživanjima (1,28), dok prema podacima Matthews i Chasen (2020) serklaža ne smanjuje stopu preuranjenih porođaja (27).

Zbog visokog rizika nastanka ektopične trudnoće (7%) i hematometre, u slučaju nekomunicirajućeg roga s funkcionalnim endometrijem uvijek se preporuča ekscizija roga s ipsilateralnom salpingektomijom, uključujući i asimptomatske slučajeve (28,35). Odstranjivanje rudimentarnog roga dovodi do smanjenja ili nestanka dismenoreje. Također se smanjuje rizik nastanka endometrioze (uslijed retrogradne menstruacije). Ne postoji konsenzus o tome je li potrebno odstraniti komunicirajući rudimentarni rog, ili onaj bez funkcionalnog endometrija (32). Zasad nema dokaza da bi navedeni zahvat popravio reproduktivni ishod. Ekscizija roga može se učiniti laparoskopski ili laparotomijski. Laparoskopska ekscizija se preferira zbog kraće hospitalizacije i manje postoperacijske boli. Kompleksne jednoroge anomalije mogu se operirati kombinacijom laparoskopskog i histeroskopskog pristupa ili uz pomoć

intervencijske radiologije (omogućava minimalno invazivne zahvate). Svaka trudnoća nakon ekscizije rudimentarnog roga smatra se visokorizičnom (36).

U liječenju neplodnosti često se koriste metode pomognute oplodnje (ART - assisted reproductive technology). Većina tih metoda koristi se postupcima koji povećavaju rizik multiple gestacije, stoga je u pacijentica s hemi-uterusom potreban poseban oprez, i u slučaju IVF razmatranje elektivnog transfera jednog embrija ili blastociste (eSET - elective single embryo transfer ili eSBT - single blastocyst transfer). Naime, multipla gestacija u jednorogoj maternici povećava rizik komplikacija i preuranjenog porođaja (1).

U svakom je slučaju potrebno trudnoću u jednorogoj maternici voditi kao visokorizičnu, ekspektativnim pristupom, uz strogi nadzor, praćenje stanja majke i eventualne ugroženosti ploda, te ovisno o tome donijeti odluku o trenutku i načinu dovršenja trudnoće (1,3).



## 4. Zaključak

Iako jednoroga maternica nije česta u općoj populaciji, vrijedno ju je imati na umu prilikom izvođenja ultrazvučne pretrage u sklopu redovitog ginekološkog pregleda, a osobito pri obradi pacijentica koje se prezentiraju neplodnošću ili ponavljanim pobačajem. Činjenica da je stanje najčešće asimptomatsko i da se često previdi pri pregledu dovodi u pitanje procijenjenu prevalenciju ove malformacije u populaciji. Također, većina dosad prikupljenih statističkih podataka o reproduktivnim ishodima ove skupine žena temelji se na istraživanjima u kojima su ispitanice bile upravo one pacijentice kojima je dijagnoza postavljena tijekom kliničke obrade ginekoloških tegoba ili uslijed opstetričkih komplikacija. Vjerojatno je da dio žena ostane nedijagnosticiran, osobito one s dobrim reproduktivnim ishodima. Unatoč tome, činjenica je da trudnoća u hemi-uterusu nosi određene rizike i opasnosti za trudnicu i dijete. Veliki dio neželjenih ishoda trudnoće može se prevenirati ukoliko se jednoroga maternica dijagnosticira na vrijeme (prije trudnoće) što omogućuje strogi nadzor trudnoće i pravovremenu reakciju u slučaju komplikacija i ugroženosti djeteta. Također je potrebno ocijeniti korisnost intervencija u sprječavanju spontanih pobačaja i preuranjenih porođaja (npr. progesteronske potpore u ranoj trudnoći i preventivne serklaže) kako bi se mogao postići konsenzus i jasne smjernice za vođenje ovakvih visokorizičnih trudnoća.

## 5. Zahvale

Zahvaljujem svom mentoru prof.dr.sc. Hrvoju Vrčiću na vodstvu i savjetima tijekom izrade ovog rada.

Zahvaljujem svojim roditeljima, braći i Filipu na neumornom bodrenju, neiscrpnom strpljenju, podršci i ljubavi.

Zahvaljujem svom tetku Franji Dragičeviću na pomoći i hrabrosti kada su mi najviše bile potrebne.

Zahvaljujem prijateljima, a osobito Kristini Matić na veselju, smijehu i razgovorima uz koje je sve bilo lakše.

Hvala i svima ostalima koji su mi na bilo koji način pomogli na ovom putu.

## 6. Literatura

1. Mahany EB, Smith YR. Unicornuate Uterus. U: Pfeifer SM, ur. Congenital Müllerian Anomalies: Diagnosis and Management [Internet]. Cham: Springer International Publishing; 2016 [pristupljeno 27.4.2021]. str. 111–8. Dostupno na: [https://doi.org/10.1007/978-3-319-27231-3\\_10](https://doi.org/10.1007/978-3-319-27231-3_10)
2. Carbonnel M. Uterine factors in recurrent pregnancy losses. *Fertil Steril.* 2021;115(3):8.
3. Đelmiš J, Orešković S, i sur. Fetalna medicina i opstetricija. Izd. 2014. Zagreb: Medicinska naklada; 2014.
4. Reichman D, Laufer MR, Robinson BK. Pregnancy outcomes in unicornuate uteri: a review. *Fertil Steril.* 2009;91(5):1886–94.
5. Li X, Qian H, Zhang X, He Y, Zhang S-F, Hua K-Q, i sur. Analysis of the reproductive outcomes and the size of the unicornuate uterus measured by magnetic resonance imaging and their relationship. *Arch Gynecol Obstet.* 2019;299(5):1321–30.
6. Grimbizis GF, Gordts S, Di Spiezio Sardo A, Brucker S, De Angelis C, Gergolet M, i sur. The ESHRE/ESGE consensus on the classification of female genital tract congenital anomalies,. *Hum Reprod Oxf Engl.* 2013;28(8):2032–44.
7. Reichman D. Pregnancy outcomes in unicornuate uteri: a review. 2009;91(5):9.
8. Rackow BW, Arici A. Reproductive performance of women with müllerian anomalies. *Curr Opin Obstet Gynecol.* 2007;19(3):229–37.
9. Souza C, Dorneles G, Mendonça G, Santos C, Gallarreta F, Konopka CK. Pregnancy in Non-Communicating Unicornuate Uterus: Diagnosis Difficulty and Outcomes – a Case Report. *Rev Bras Ginecol E Obstetrícia RBGO Gynecol*

- Obstet. 2017;39.
10. Habiba M, Heyn R, Bianchi P, Brosens I, Benagiano G. The development of the human uterus: morphogenesis to menarche. *Hum Reprod Update*. 2021;27(1):1–26.
  11. Saravelos SH, Cocksedge KA, Li T-C. Prevalence and diagnosis of congenital uterine anomalies in women with reproductive failure: a critical appraisal. *Hum Reprod Update*. 2008;14(5):415–29.
  12. Acién P, Acién M, Sánchez-Ferrer M. Complex malformations of the female genital tract. New types and revision of classification. *Hum Reprod*. 2004;19(10):2377–84.
  13. Grimbizis GF, Campo R. Congenital malformations of the female genital tract: the need for a new classification system. *Fertil Steril*. 2010;94(2):401–7.
  14. Raga F, Bauset C, Remohi J, Bonilla-Musoles F, Simon C, Pellicer A. Reproductive impact of congenital Mullerian anomalies. *Hum Reprod*. 1997;12(10):2277–81.
  15. Acién P. Incidence of Müllerian defects in fertile and infertile women. *Hum Reprod Oxf Engl*. 1997;12(7):1372–6.
  16. The American Fertility Society classifications of adnexal adhesions, distal tubal occlusion, tubal occlusion secondary to tubal ligation, tubal pregnancies, Müllerian anomalies and intrauterine adhesions. *Fertil Steril*. 1988;49(6):944–55.
  17. Acién P, Acién MI. The history of female genital tract malformation classifications and proposal of an updated system†. *Hum Reprod Update*. 2011;17(5):693–705.
  18. Oppelt P, Renner SP, Brucker S, Strissel PL, Strick R, Oppelt PG, i sur. The VCUAM (Vagina Cervix Uterus Adnex-associated Malformation) Classification: a

- new classification for genital malformations. *Fertil Steril*. 2005;84(5):1493–7.
19. Ludwin A, Lindheim SR. Unicornuate uterus and the noncommunicating functional horn: continued debate on the diagnosis, classification, and treatment. *Fertil Steril*. 2020;113(4):772–3.
  20. Chan YY, Jayaprakasan K, Zamora J, Thornton JG, Raine-Fenning N, Coomarasamy A. The prevalence of congenital uterine anomalies in unselected and high-risk populations: a systematic review. *Hum Reprod Update*. 2011;17(6):761–71.
  21. Yoo R-E, Cho JY, Kim SY, Kim SH. A systematic approach to the magnetic resonance imaging-based differential diagnosis of congenital Müllerian duct anomalies and their mimics. *Abdom Imaging*. 2015;40(1):192–206.
  22. Khati NJ, Frazier AA, Brindle KA. The Unicornuate Uterus and Its Variants: Clinical Presentation, Imaging Findings, and Associated Complications. *J Ultrasound Med*. 2012;31(2):319–31.
  23. Acién P, Acién M. The presentation and management of complex female genital malformations. *Hum Reprod Update*. 2016;22(1):48–69.
  24. Fedele L, Bianchi S, Tozzi L, Marchini M, Busacca M. Fertility in women with unicornuate uterus. *BJOG Int J Obstet Gynaecol*. 1995;102(12):1007–9.
  25. Malhotra V, Lakra P, Nanda S, Chauhan M, Bhuria V, Dhillon S. Clinical Spectrum of Unicornuate Uterus with Noncommunicating Rudimentary Horn: Five-Year Analysis at a Tertiary Care Center. *J Gynecol Surg*. 2014;30(2):87–90.
  26. Jayasinghe Y, Rane A, Stalewski H, Grover S. The Presentation and Early Diagnosis of the Rudimentary Uterine Horn: *Obstet Gynecol*. 2005;105(6):1456–67.
  27. Matthews KC, Chasen ST. Pregnancy Outcomes in Women with Incidentally

- Detected Unicornuate Uteri. *Am J Perinatol.* 2020;37(01):025–9.
28. Akar ME, Bayar D, Yildiz S, Ozel M, Yilmaz Z. Reproductive outcome of women with unicornuate uterus. *Aust N Z J Obstet Gynaecol.* 2005;45(2):148–50.
  29. Miller ME, Dunn PM, Smith DW. Uterine malformation and fetal deformation. *J Pediatr.* 1979;94(3):387–90.
  30. Andrews MC, Jones HW. Impaired reproductive performance of the unicornuate uterus: Intrauterine growth retardation, infertility, and recurrent abortion in five cases. *Am J Obstet Gynecol.* 1982;144(2):173–5.
  31. Crowther ME. Unicornuate uterus. *Int J Gynecol Obstet.* 1991;34(3):281–4.
  32. Taylor E, Gomel V. The uterus and fertility. *Fertil Steril.* 2008;89(1):1–16.
  33. Grimbizis GF. Clinical implications of uterine malformations and hysteroscopic treatment results. *Hum Reprod Update.* 2001;7(2):161–74.
  34. Wajntraub G, Milwidsky A, Weiss D. Prevention of Premature Delivery in A Unicornuate Uterus by Cervical Cerclage. *Acta Obstet Gynecol Scand.* 1975;54(5):497–8.
  35. Fedele L, Bianchi S, Zanconato G, Berlanda N, Bergamini V. Laparoscopic removal of the cavitated noncommunicating rudimentary uterine horn: Surgical aspects in 10 cases. *Fertil Steril.* 2005;83(2):432–6.
  36. Sánchez-Ferrer ML, Prieto-Sanchez MT, Sánchez del Campo F. Variations in clinical presentation of unicornuate uterus with non-communicating rudimentary horn (class IIB of the American Fertility Society classification). *Taiwan J Obstet Gynecol.* 2018;57(1):110–4.

## 7. Životopis

Rođena sam 26.2.1993. u Varaždinu. Nakon završene opće gimnazije u Prvoj gimnaziji Varaždin upisala sam studij biotehnologije i istraživanja lijekova u Rijeci, tijekom kojeg sam spoznala svoj afinitet prema medicini i radu s ljudima. Sljedeće sam godine upisala studij medicine na Medicinskom fakultetu u Zagrebu. Za vrijeme studija volontirala sam u sklopu projekta "Bolnica za medvjediće", bila sam član Studentske sekcije za ginekologiju, u sklopu koje sam pohađala stručne kongrese, a tijekom pandemije Covid-19 2019. i 2020. godine volontirala sam na trijaži Klinike za dječje bolesti Zagreb i Pozivnom centru Ministarstva zdravstva za onkološke bolesnike. Služim se engleskim, francuskim i njemačkim jezikom te sam položila 1.stupanj tečaja hrvatskog znakovnog jezika.