

# Stereotaksijska, vakuumom asistirana biopsija dojke

---

**Vučemilo, Mirna**

**Master's thesis / Diplomski rad**

**2021**

*Degree Grantor / Ustanova koja je dodijelila akademski / stručni stupanj:* **University of Zagreb, School of Medicine / Sveučilište u Zagrebu, Medicinski fakultet**

*Permanent link / Trajna poveznica:* <https://um.nsk.hr/um:nbn:hr:105:301787>

*Rights / Prava:* [In copyright](#)/[Zaštićeno autorskim pravom.](#)

*Download date / Datum preuzimanja:* **2025-03-20**



*Repository / Repozitorij:*

[Dr Med - University of Zagreb School of Medicine Digital Repository](#)



**SVEUČILIŠTE U ZAGREBU  
MEDICINSKI FAKULTET**

**Mirna Vučemilo**

**Stereotaksijska, vakuumom asistirana biopsija  
dojke**

**Diplomski rad**



**Zagreb, 2021.**

Ovaj diplomski rad izrađen je u Kliničkom zavodu za dijagnostičku i intervencijsku radiologiju Kliničkog bolničkog centra Zagreb pod vodstvom prof. dr. sc. Maje Prutki, dr. med. i predan je na ocjenu u akademskoj godini 2020./2021.

## POPIS KRATICA

<b>ADH</b>	atipična duktalna hiperplazija
<b>ALH</b>	atipična lobularna hiperplazija
<b>ATM</b>	od engl. <i>ataxia telangiectasia mutated</i>
<b>BI-RADS</b>	od engl. <i>Breast Imaging Reporting and Data System</i>
<b>BRCA1</b>	od engl. <i>breast cancer gene 1</i>
<b>BRCA2</b>	od engl. <i>breast cancer gene 2</i>
<b>CC</b>	kraniokaudalno
<b>CIS</b>	karcinom <i>in situ</i>
<b>CNB</b>	širokoiglena biopsija (od engl. <i>core needle biopsy</i> )
<b>DCIS</b>	duktalni karcinom <i>in situ</i>
<b>FNA</b>	tankoiglena punkcija (od engl. <i>fine-needle aspiration</i> )
<b>FSH</b>	folikulstimulirajući hormon
<b>HER2</b>	od engl. <i>human epidermal growth factor receptor 2</i>
<b>Ki-67</b>	proliferacijski marker
<b>LCIS</b>	lobularni karcinom <i>in situ</i>
<b>LIN</b>	lobularna intraepitelna neoplazija
<b>MLO</b>	mediolateralno
<b>MR</b>	magnetska rezonancija
<b>NST</b>	invazivni karcinom nespecificiranog tipa (od engl. <i>no special type</i> )
<b>PALB2</b>	od engl. <i>partner and localizer of BRCA2</i>
<b>PTEN</b>	od engl. <i>phosphatase and tensin homolog</i>
<b>SVAB</b>	stereotaksijska, vakuumom asistirana biopsija dojke
<b>TP53</b>	protein tumora P53
<b>TVAB</b>	vakuumom asistirana biopsija vođena tomosintezom (od engl. <i>tomosynthesis guided vacuum assisted biopsy</i> )
<b>UZV</b>	ultrazvuk
<b>VAB</b>	vakuumom asistirana biopsija

## SADRŽAJ

Sažetak.....	I
Summary .....	II
1. ANATOMIJA DOJKE .....	1
2. EPIDEMIOLOGIJA.....	2
3. RIZIČNI ČIMBENICI .....	3
4. PATOLOŠKE PROMJENE DOJKE.....	5
4.1. Benigne lezije dojke.....	5
4.2. Maligne lezije dojke.....	6
5. DIJAGNOZA KARCINOMA DOJKE .....	10
5.1. Radiološke metode .....	10
5.1.1. Mamografija.....	10
5.1.2. Ultrazvuk (UZV) .....	12
5.1.3. Magnetska rezonancija (MR) .....	13
5.2. Biopsija dojke.....	14
5.2.1. Stereotaksijska vakuumom asistirana biopsija (SVAB) .....	16
5.2.1.1. Oprema.....	16
5.2.1.1.1. Uređaji za stereotaksiju.....	16
5.2.1.1.2. Vakuumom asistirana biopsija (VAB) .....	17
5.2.1.2. Postupak.....	17
5.2.1.3. Indikacije.....	21
5.2.1.4. Kontraindikacije .....	21
5.2.1.5. Komplikacije .....	22
5.2.1.6. Informirani pristanak .....	22
5.2.2. Vakuumom asistirana biopsija vođena tomosintezom (TVAB) .....	24
5.3. Patohistološki nalaz .....	24
6. ZAHVALE .....	27
7. LITERATURA .....	28
8. ŽIVOTOPIS.....	31

## Sažetak

### Stereotaksijska, vakuumom asistirana biopsija dojke

**Autor: Mirna Vučemilo**

Rak dojke najčešći je tumor i treći po redu maligni uzrok smrti u žena. Osnovne radiološke pretrage za dijagnostiku bolesti dojke su mamografija, ultrazvuk i magnetska rezonancija. Postoje razne benigne promjene koje mogu oponašati malignost na svim metodama snimanja dojke. Zato je važan korak u dijagnostici biopsija dojke. Bioptirano tkivo patohistološki se analizira kako bi se postavila konačna dijagnoza. Perkutana biopsija dojke razvila se kao alternativa kirurškoj biopsiji. To je minimalno invazivni postupak koji smanjuje troškove dijagnostike i pošteđuje pacijentice od nepotrebnog kirurškog zahvata patohistološki potvrđene benigne lezije. Vakuumom asistirana biopsija (VAB) omogućuje uzimanje većeg broja uzoraka uzastopno bez uklanjanja igle. VAB se obično izvodi navođenjem pod kontrolom mamografije ili tomosinteze. Stereotaksijska vakuumoma asistirana biopsija (SVAB) je biopsija dojke navođena mamografijom. Stereotaksija zahtijeva snimanje početne i dviju dodatnih snimki s jednakim stupnjem zakrivljenosti u odnosu na početnu snimku pri čemu se dobivaju koordinate koje određuju lokalizaciju ciljane lezije. SVAB je minimalno invazivan i precizan postupak za dijagnozu mikrokalcfikata dojke otkrivenih mamografijom. Ova tehnika pruža visokokvalitetne uzorke, visoku stopu uzorkovanja kalcfikata i nisku lažno negativnu stopu, što ju čini metodom izbora u dijagnostici mikrokalcfikata dojke.

**Ključne riječi:** stereotaksijska vakuumom asistirana biopsija, rak dojke, biopsija dojke, mikrokalcfikati, mamografija

## Summary

### Vacuum-assisted stereotactic breast biopsy

**Author: Mirna Vučemilo**

The breast cancer is the most common tumor and the third malignant cause of death in women. Mammography, ultrasound and magnetic resonance are frequently used in the breast imaging. There are a variety of benign abnormalities which can mimic malignancy on all breast imaging modalities. Therefore, a breast biopsy has the key role in making a definitive diagnosis. Tissue samples are used in the pathohistological analysis to define the exact type of the lesion. Percutaneous breast biopsy has been developed as an alternative method of surgical breast biopsy. It is a minimally invasive procedure that saves us from diagnostic cost and patients from unnecessary surgical procedure of pathohistologically confirmed benign lesion. Vacuum assisted biopsy (VAB) provides taking multiple samples continuously without removing the needle. The VAB is usually performed under mammography or tomosynthesis guidance. Stereotactic vacuum assisted biopsy (SVAB) is mammography guided breast biopsy. SVAB is a minimally invasive and accurate procedure for the diagnosis of breast microcalcifications detected by mammography. This technique involves high-quality specimens, a high calcification retrieval rate, and a low false-negative rate, making it a preferred type of diagnostic method of breast microcalcifications.

**Key words:** vacuum-assisted stereotactic biopsy, breast cancer, breast biopsy, microcalcifications, mammography

# 1. ANATOMIJA DOJKE

Dojke su parne mliječne žlijezde na prednjoj stijenci prsnog koša. Tkivo dojke proteže se između klavikule proksimalno i osmog rebra distalno te parasternalne linije medijalno i srednje pazušne linije lateralno (1,2). Sastoji se od tri komponente: kože s potkožnim masnim tkivom, žlijezda i vezivno-masne osnovice (3).

Cooperovi ligamenti su vezivo koje dijeli žljezdani parenhim dojke u pojedine odjeljke (1). Dojka je građena od 15 do 25 režnjeva, a svaki režanj ima svoj izvodni kanal (2,3). Režnjevi dojke građeni su od manjih jedinica, režnjića. Osnovu režnjića čine početni dijelovi izvodnih kanalića (terminalni duktusi), nakupine žljezdanih stanica i vezivno tkivo. Izvodni kanalići režnjića spajaju se u izvodne vodove režnjeva koji međusobno ne komuniciraju. Izvodni vodovi otvaraju se u bradavici dojke koja je smještena u središtu pojačano pigmentiranog kružnog dijela dojke, areole (2).

Arterijska opskrba gornjeg lateralnog kvadranta ide preko lateralne torakalne arterije, ogranka aksilarne arterije. Perforantni ogranci arterije mamarije interne opskrbljuju medijalne i centralne dijelove dojki. Lateralne dijelove dojki opskrbljuju ogranci interkostalnih arterija te subskapularna i dorzalna torakalna arterija. Venska drenaža se odvija preko interkostalnih vena, vene mamarije interne i aksilarne vene. Navedeni putevi venske drenaže su tri glavna puta za hematogeno metastaziranje karcinoma dojke (1).

Prednji i lateralni kutani ogranci interkostalnih torakalnih živaca primarno inerviraju dojku, a cervikalni pleksus inervira i gornji dio dojke (1).

Limfa iz svih dijelova dojke otječe prema aksilarnim limfnim čvorovima. Samo manji dio limfe drenira se u čvorove lanca mamarije interne i čvorove gornjeg abdomena. Aksilarni čvorovi dijele se u tri skupine prema odnosu s velikim pektoralnim mišićem: skupine lateralno, ispod i medijalno od velikog pektoralnog mišića. Treba pridodati i skupinu Rottorovih ili interpektoralnih limfnih čvorova koji su smješteni između malog i velikog pektoralnog mišića (1,2).



## 2. EPIDEMIOLOGIJA

Drugi najčešći zloćudni tumor u čovjeka i najčešći tumor u žena je rak dojke. Rak dojke čini četvrtinu tumora u žena, a uzrok je 15% smrti zbog raka. Svaka će osma žena dobiti rak dojke tijekom svog života. Godišnje se u Hrvatskoj dijagnosticira oko 2 600 novih slučajeva, a oko 800 žena umre od raka dojke. Zbog svega navedenog rak dojke je važan javnozdravstveni problem zemalja zapadnog svijeta (4).

U razvijenim je zemljama svijeta rak dojke najčešći tumor u žena. U Hrvatskoj također ima najvišu incidenciju (4). Posljednji objavljeni podaci za 2018. godinu bilježe 2 845 novih slučajeva raka dojke u Hrvatskoj (stopa 134,7/100 000). Ovaj podatak ubraja nas među zemlje s visokom incidencijom budući da je dobno standardizirana incidencija 66/100 000 (4,5). Za razliku od visoke stope morbiditeta u zapadnome svijetu, učestalost raka dojke u Aziji je niža. Osim navedenih zemljopisnih utjecaja na učestalost raka dojke, uočena je i povezanost incidencije i stupnja ekonomske razvijenosti. Dok razvijene zemlje imaju incidenciju 60-100/100 000 žena, slabije razvijene zemlje imaju incidenciju 20-60/100 000 žena. Važno je naglasiti postojanje platoa incidencije u razvijenim zemljama na razini oko 120/100 000 dok je u zemljama s inicijalno niskom stopom prisutan kontinuiran porast incidencije (4).

Rak dojke je, nakon raka debelog crijeva i raka pluća, treći maligni uzrok smrti u žena. Četiri godine zaredom Hrvatsku prati pad mortaliteta od raka dojke. U usporedbi s drugim zemljama, Hrvatska je po ukupnom mortalitetu od raka dojke u žena na 16. mjestu, ispod prosjeka Europske Unije. U 2019. godini u Hrvatskoj su od raka dojke umrle 752 žene (stopa 35,9/100 000) (5).

### 3. RIZIČNI ČIMBENICI

Različiti su čimbenici uključeni u nastanak raka dojke (4). (Tablica 1)

**Tablica 1** Čimbenici rizika i pridruženi relativni rizici za nastanak raka dojke (4,6)

Čimbenik rizika	Relativni rizik za nastanak raka dojke
starija životna dob	15 puta
pozitivna obiteljska anamneza	8 puta
starija životna dob prvotkinje	4 puta
nerotkinja	4 puta
rana menarha i kasna menopauza	2-3 puta
zračenje	5 puta
uporaba oralnih kontraceptiva u razdoblju duljem od 4 godine u žena <25 godina	1,84 puta
hormonska nadomjesna terapija	1,36 puta

#### *Starija životna dob*

Najveći čimbenik rizika za nastanak karcinoma dojke je starija životna dob. Relativni rizik od obolijevanja je povećan 15 puta. Incidencija karcinoma dojke počinje kontinuirano rasti nakon 35-40 godine (6).

#### *Pozitivna obiteljska anamneza*

Žene koje imaju pozitivnu obiteljsku anamnezu u prvoj rodbini (majka ili teta) imaju i 8 puta veći relativni rizik za nastanak raka dojke u odnosu na sličnu populaciju žena bez pozitivne obiteljske anamneze. Općenito, samo 10% tumora dojke povezano je s genetskom predispozicijom. Obično se u pacijentica s pozitivnom obiteljskom anamnezom rak dojke dijagnosticira u mlađoj životnoj dobi, često obostrano. Otkrivena su dva supresorska gena, BRCA1 i BRCA2 (od engl. *breast cancer gene 1 i 2*), koji su izravno povezani s nastankom nekih tumora dojke. Žene s mutacijom jednog ili oba gena imaju mnogo veću vjerojatnost da će oboljeti od raka dojke (80%, u odnosu na normalnu populaciju u kojoj je vjerojatnost nastanka raka dojke samo 10%). S boljim razumijevanjem genetike raka, broj gena povezanih s nasljednim rakom dojke se povećava. Posljedično, PALB2 (od engl. *partner and localizer of BRCA2*), PTEN (od engl. *phosphatase and tensin homolog*), ATM (od engl. *ataxia telangiectasia mutated*) i TP53 geni se danas smatraju čimbenicima nastanka nasljednog raka dojke (4).

#### *Starija životna dob pri prvom porođaju i nerotkinje*

Trudnoća i porođaj u ranijoj životnoj dobi imaju zaštitnu ulogu u nastanku raka dojke. Tako žene prvotkinje u dobi od 30 i 35 godina imaju 4 puta veći rizik za nastanak raka dojke u odnosu na žene koje su prvi put rodile u dobi od 20 do 25 godina. Broj porođaja obrnuto je proporcionalan s nastankom raka dojke. Dakle, što je veći broj porođaja, manja je vjerojatnost nastanka raka

dojke. Ipak, utjecaj broja porođaja na nastanak raka dojke mnogo je manji od utjecaja dobi prvorođakinje. U odnosu na žene koje su rađale, nerotkinje imaju 4 puta veću učestalost raka dojke (4,6).

#### *Rana menarha i kasna menopauza*

Rana menarha i kasna menopauza 2-3 puta povećavaju relativni rizik za nastanak raka dojke (4,6).

Patofiziološka pozadina utjecaja životne dobi prvorođakinje, broja porođaja te dobi nastupa menarhe i menopauze je duljina izloženosti djelovanju estrogena. Što je izloženost estrogenu dulja, veća je vjerojatnost nastanka raka dojke. Zato kasna menarha, rana menopauza, veći broj trudnoća i ranija dob prvorođakinje imaju protektivni učinak smanjujući vjerojatnost nastanka raka dojke (4,6).

#### *Zračenje*

Rizik nastanka raka dojke povećava i ionizirajuće zračenje, dijagnostičko ili terapijsko, osobito ako se ordinira ženama mlađim od 40 godina. Relativni rizik od nastanka karcinoma dojke nakon izlaganja zračenju povećan je 5 puta (4,6).

#### *Debljina*

Patofiziološka pozadina debljine i nastanka raka dojke također leži u već spomenutoj izloženosti djelovanju estrogena. U postmenopauzalnih žena, estrogen nastaje perifernom konverzijom u masnom tkivu (4,6).

#### *Oralni kontraceptivi*

Slaba je povezanost između raka dojke i uzimanja oralnih kontraceptiva, posebice kada govorimo o ženama starijim od 25 godina. Uzimanje oralne kontracepcije u kasnijoj životnoj dobi nije povezano s nastankom raka dojke. Međutim, žene mlađe od 25 godina, koje su uzimale oralne kontraceptive dulje od 4 godine imaju 1,84 puta veći relativni rizik nastanka raka dojke (4,6).

#### *Hormonska nadomjesna terapija*

Relativni rizik nastanka raka dojke kod žena koje uzimaju hormonsku nadomjesnu terapiju je 1,36. Prilikom uvođenja ovakve terapije u postmenopauzalnih žena potrebno je procijeniti štetne i korisne učinke (4,6).

## 4. PATOLOŠKE PROMJENE DOJKE

Svaku patološku promjenu dojke potrebno je razlučiti od karcinoma. Rano otkrivanje karcinoma dojke od iznimne je važnosti (1).

### 4.1. Benigne lezije dojke

Klinički se benigne lezije dojke manifestiraju bolnom palpabilnom tvorbom. Lezije mogu biti histološki kompleksne kada imaju više histoloških komponenti ili ograničene poput radijalnog ožiljka i sklerozirajuće adenoze. Mogu biti fokalne ili zahvaćati cijelu dojku. 25% benignih lezija ima 1,5-2 puta, a 3-5% benignih lezija i 4-5 puta veći rizik za nastanak raka dojke (7).

Etiologija benignih promjena u dojka je vezana je uz hormonsku neravnotežu i međudjelovanje supstancija koje potiču sekreciju, zatim i retenciju izlučene supstancije te posljedični razvoj ektazije vodova i cista, proliferaciju duktalnog i lobularnog epitela s razvojem različitih epitelnih hiperplazija. 30% ovakvih promjena obuhvaća duktalnu i lobularnu epitelnu hiperplaziju, odnosno proliferativne promjene i neproliferativne fibrocistične promjene (7).

Radiološkim slikovnim metodama teško je razlikovati benigne od malignih promjena. Uglavnom su na mamografiji benigne promjene gušće premda mogu, kao i maligne promjene, sadržavati kalcifikate (7).

Fibrocistična promjena dojke obuhvaća mikroskopske promjene koje uključuju: ciste, adenoze i fibrozu. Njihovo kliničko značenje je malo u usporedbi s važnosti fibrocističnih promjena u diferencijalnoj dijagnozi prema karcinomu. Većinom se fibrocistične promjene nalaze u žena između 20. i 50. godine života. U postmenopauzi dojke se smanjuju pa su fibrocistične promjene manje uočljive. Smatra se da je uzrok nastanka ovih promjena povećanje i involucija dojke tijekom menstrualnih ciklusa pri čemu nastaju male aberacije. Ako involucija dojke izostane, a epitel kanalića nastavi proliferirati, vezivo može poput omče stegnuti proksimalni dio kanalića dok će distalno od tog mjesta nastati cista (3).

Najčešće žarišne lezije u dojka su ciste. U oko 50% žena starijih od 30 godina razvijaju se solitarne ili multiple ciste različitih dimenzija. Makroskopske se ciste nalaze u 20-25% žena te se mogu palpirati u dojci kao grozdaste tvorbe koje fluktuiraju na pritisak (3,7). Cista je šuplja tvorba. Mikroskopski je s unutrašnje strane obložena stanicama koje pokazuju znakove apokrine metaplazije ili pravilnim kubičnim epitelom. Ukoliko cista pukne moguće je oko ciste vidjeti vezivne ožiljke koji sadržavaju makrofage (3). Asimptomatske ciste često se slučajno dijagnosticiraju pri mamografiji ili ultrazvuku (UZV). Kada UZV nalaz upućuje na jednostavnu cistu nije indicirana dijagnostička aspiracija tj. citološka punkcija. Ciste u dojci značajne su samo kad se pojave u žena s obiteljskom anamnezom karcinoma dojke. Tada je rizik razvoja karcinoma iz nepoznatih razloga povećan 2-3 puta. Slikovnim metodama pouzdano se može postaviti dijagnoza ciste. Ostale lezije u dojka imaju preklapajuće osobitosti zbog čega postavljanje dijagnoze zahtijeva uzorak stanica ili tkiva iz lezije. Galaktocele su retencijske ciste ispunjene mlijekom. Razvijaju se tijekom trudnoće ili laktacije. Uljna cista je cista ispunjena uljnim nekrotični sadržajem. Povezana je s prethodnom traumom ili kirurškim zahvatom.

Karakterističnog je izgleda na mamografiji i UZV-u jer joj ovapnjenje daje izgled ljuske jajeta na rubu (7).

Unutar ciste epitel može stvarati papile koje se izbočuju u lumen. Tako nastaju intraduktalni papilomi koji su većinom solitarni i smješteni u glavnom izvodnom kanalu ili laktiferom sinusu. Manji papilomi češće su multipli i smješteni dublje u kanalnom sustavu dojke. Klinički se papilomi prikazuju kao pojava bistrog, zamućenog ili krvavog iscjetka na bradavici dojke. Solitarni papilomi obično nisu premaligne promjene, dok se kod multiple papilomatoze češće pojavljuju recidivi bolesti i mogu biti udruženi s povećanim rizikom za razvoj karcinoma (3,7).

Adenoza je neneoplastična proliferacija terminalnih duktalnih segmenata. Najčešći oblici su sklerozirajuća, duktalna i mikroglandularna adenoza te radijalni ožiljak. Sklerozirajuća adenoza može biti povezana s lobularnim karcinomom *in situ* (LCIS) ili atipičnom lobularnom hiperplazijom (ALH). Relativni rizik od nastanka maligne lezije je za 1,5-2 puta povećan. Radijalni ožiljak je neneoplastična fokalna tubularna proliferativna adenoza koja se razvija oko vezivnog centra i radijalno širi prema van. Važnost radijalnog ožiljka je u tome što u spikuliranom obliku oponaša invazivni karcinom. Na mamografskom i UZV pregledu radijalni ožiljak i invazivni karcinom ne mogu se razlikovati (7).

Fokalna fibroza proliferacija je stromalnog tkiva u mlađih žena. Povezana je s fokalnom atrofijom parenhima. Obično je promjera 1-3 cm te se mamografski prikazuje kao fokalna gustoća bez mikrokalifikata (7).

Fibroadenom je najčešći benigni tumor u dojci. Tipično je ovalnog, okruglog ili lobularnog oblika. Najčešće se pojavljuje tijekom reproduktivnog života žene, češće kod mlađih od 30 godina. Mikroskopski, u rahloj vezivnoj stromi nalaze se žljezdane tvorbe obložene pravilnim epitelom. Makroskopski, tumor raste kao dobro ograničeni solitarni čvor promjera 1-3 cm koji je pomičan u odnosu prema okolnom tkivu dojke. Najčešće se nalaze u gornjem lateralnom kvadrantu dojke. Juvenilni fibroadenomi se pojavljuju prije 20. godine života. Brzo rastu i treba ih patohistološki razlikovati od filodes tumora. Mogu biti i gigantski i multipli (3,7).

Upalne promjene danas su sve rjeđe. Bakterijskih puerperalnih mastitisa je sve manje. Uglavnom su upalna stanja kronična, nevezana uz trudnoću ili porođaj. Metode oslikavanja se kod kroničnih mastitisa koriste za preoperativnu vizualizaciju rasprostranjenosti apscesa i fistula. Punkcija pod vođenjem UZV-a ili mamografije nužna je za isključivanje inflamatornog karcinoma (7).

## 4.2. Maligne lezije dojke

Histogenetski se tumori mogu podijeliti na epitelne i stromalne. Epitelni tumori su mnogo češći. U skupinu epitelnih tumora ubrajaju se karcinomi. To su najčešći maligni tumori dojke. Nastaju proliferacijom epitela terminalnih kanalića ili duktulo-lobularnih jedinica. Gotovo se svi karcinomi dojke ubrajaju u skupinu adenokarcinoma. Karcinomi dojke dijele se u tri skupine s obzirom na invazivnost: neinvazivni, mikroinvazivni i invazivni karcinomi (3). (Tablica 2)

**Tablica 2** WHO klasifikacija karcinoma dojke iz 2019. s obzirom na invazivnost (8)

Neinvazivni karcinom	Mikroinvazivni karcinom	Invazivni karcinom
<ul style="list-style-type: none"> <li>- duktalni karcinom <i>in situ</i> (DCIS)</li> <li>- lobularni karcinom <i>in situ</i> (LCIS)</li> <li>- atipična lobularna hiperplazija (ALH)</li> </ul>		<ul style="list-style-type: none"> <li>- invazivni karcinom nespecificiranog tipa (NST)</li> <li>- onkocitni karcinom</li> <li>- karcinom bogat lipidima</li> <li>- karcinom bogat glikogenom</li> <li>- karcinom žlijezda lojnica</li> <li>- lobularni invazivni karcinom</li> <li>- tubularni karcinom</li> <li>- kribriformni karcinom</li> <li>- mucinozni adenokarcinom</li> <li>- mucinozni cistadenokarcinom</li> <li>- invazivni mikropapilarni karcinom</li> <li>- metaplastični karcinom</li> <li>- drugi rijetki tipovi</li> </ul>

### *Neinvazivni karcinom*

Neinvazivni karcinomi dojke, odnosno CIS, za razliku od invazivnih ne prodiru kroz bazalnu membranu. Dijelimo ih na intraduktalne i intralobularne karcinome (3).

Duktalni karcinom *in situ* (DCIS) čini oko 80% svih neinvazivnih karcinoma i 15-30% svih karcinoma dojke. Najčešće se nalazi u žena 40-60 godina. U 10-20% oboljelih žena promjene su bilateralne. Nastaje kao atipična proliferacija epitela koja potpuno ispuni lumen kanalića stoga je teško morfološki razlikovati atipičnu duktalnu hiperplaziju (ADH) i DCIS. U većine žena mala intraduktalna žarišta ne uzrokuju makroskopski vidljive promjene pa se ne mogu palpirati pri pregledu. Obično se neinvazivni karcinomi pronađu na mamografiji ili prilikom biopsije dojke kada je klinički postavljena sumnja na fibrocistične promjene. Također, dijagnostika ovog karcinoma povećana je i zahvaljujući organiziranim mamografskim probirima. Dio tumora ove skupine je mamografski vidljiv zbog njihove sklonosti stvaranju mikrokalcifikata unutar središnje nekroze tumora. Takva područja potrebno je kirurški ukloniti kako bi se postavila dijagnoza i odredio postupak daljnjeg liječenja. Tijekom kirurškog zahvata tumorsko tkivo može se razlikovati od okolnog tkiva normalne dojke. Unutar tumora mogu se prikazati žućkasta žarišta nekroze. Iz nekih se tumora, komedokarcinoma, može istisnuti nekrotično tkivo nalik na roževinu i loj (3). Dobro diferenciran DCIS relativno sporo progredira u invazivni duktalni karcinom. Slabije diferencirani komedo-oblici DCIS-a su agresivnijeg tijeka (7). Ukoliko se kirurški ukloni, prognoza je odlična, u suprotnom postoji mogućnost nastanka invazivnog karcinoma zbog čega ovaj tip tumora nazivamo prekanceromom (3).

Epitelne hiperplazije mogu biti duktalne (epitelioza), lobularne i atipične (7).

Duktalna epitelna hiperplazija mikroskopski se očituje povećanjem broja redova stanica koje oblažu kanaliće uz očuvan mioepitelni sloj (3).

Proliferativna bolest dojke sa znakovima atipija uključuje atipičnu duktalnu i lobularnu hiperplaziju. Ima znatan rizik od nastanka karcinoma dojke. Atipična hiperplazija nalazi se u 3-4% bioptičkih uzoraka. Citološka i patohistološka dijagnoza je teška. Rizik nastanka karcinoma je povećan 4-5 puta. Simptomi povezani s atipičnim hiperplazijama nisu specifični te se biopsija najčešće radi zbog nalaza mikrokalcifikata na mamografiji, a konačna dijagnoza postavlja se mikroskopski (3).

ADH je žarište papilarne ili solidne proliferacije epitela uz znakove arhitekturne i stanične atipije. ADH je prijelazni oblik prema intraduktalnom karcinomu (3,7). U pravilu, kribriformni izgled, uniformnost stanica te pravilni i okruglasti lumeni uz hiperkromaziju jezgara upućuju da je vjerojatnija dijagnoza karcinom *in situ* (CIS). Ukoliko ovakve promjene nađemo u više od dva kanalića smatramo da se radi o CIS-u, a ukoliko se iste promjene nalaze u do dva kanalića radi se o ADH (3).

Lobularna intraepitelna neoplazija (LIN) naziv je koji obuhvaća ALH i LCIS. Razlog tradicionalnog razdvajanja ALH i LCIS-a u zasebne skupine su kvantitativna i citološka razlika u zahvaćenosti lobula. Molekularna analiza ukazuje da su ova dva entiteta biološki vrlo slična. ALH je neoplastična proliferacija. Blagi oblici ALH-a mogu biti povezani s fibrocističnim promjenama, involucijom i normalnim tkivom dojke (9).

#### *Mikroinvazivni karcinom*

Mikroinvazivni duktalni karcinom proliferacija je morfološki zloćudnih epitelnih stanica unutar kanalića tkiva dojke s dubinom invazije kroz bazalnu membranu manjom od 0,1 cm. Rijetko se dijagnosticira, obično slučajno u kirurški odstranjenoj promjeni u dojci koja je bila mamografski sumnjiva na CIS, osobito kod prisutnih mikrokalcifikata. Mikroinvazija LCIS-a rijetko se vidi jer se tumor otkrije u već razvijenom invazivnom obliku (3).

#### *Invazivni karcinom dojke*

Većina (80%) invazivnih karcinoma dojke nastaje iz epitela izvodnog kanalića terminalne duktulo-lobularne jedinice. Heterogena su skupina tumora koji nemaju histološke osobitosti na temelju kojih bi se grupirali u kategorije. Stoga govorimo o invazivnom karcinomu dojke nespecificiranog tipa (NST). U oko 10% dijagnosticira se invazivni lobularni karcinom. U preostalih 10% invazivnih tumora ubrajaju se posebni oblici karcinoma dojke (3).

Invazivni karcinom dojke NST nastaje iz epitela terminalnih kanalića dojke na ulasku u lobule. U početnom se stadiju očituje kao kvržica u dojci čvrste konzistencije zbog snažne dezmodoplastične reakcije. Većina tumora dijagnosticira se kad su veličine oko 2 cm u promjeru. Često se na presjeku tumora nalaze žućkasta žarišta nekroze te mikrokalcifikati. Mikroskopski, tumor je građen od atipičnih epitelnih stanica nakupljenih u obliku tubula, tračaka, solidnih žarišta, anastomozirajućih žarišta. U nekim od tumora mogu se pronaći i intraduktalne komponente. Oko tumorskih stanica je čvrsta stroma. Često invadira perineuralno i intravaskularno. Većina se dijagnosticira palpacijom ili mamografijom. U uznapredovalom stadiju dolazi do fiksacije na prednju stijenku prsnog koša s posljedičnim uvlačenjem kože ili

bradavice. Mamografski nalazi uključuju promjene nepravilnih, zvjezdolikih rubova i povećanje gustoće (3).

Lobularni invazivni karcinom nastaje u terminalnoj duktulo-lobularnoj jedinici. Obično je udružen s LCIS-om. Građen je od malih raspršenih stanica koje grade jednoređne tračke unutar vezivne strome. Makroskopski, tumor većinom nalikuje na duktalni invazivni karcinom. Stvara nepravilnu tumorsku masu. U manjeg broja bolesnica tumor ne izaziva dezmodoplastičnu reakciju zbog čega tumorska tvorba nije palpabilna. Ne može se uočiti ni mamografski niti identificirati pri makroskopskom patološkom pregled dojke jer raste u obliku tračaka unutar normalnog žljezdanog tkiva dojke. Većinom se takvi tumori otkriju u kasnijem stadiju bolesti. Mikroskopski tumor najčešće čine tračci od jednog reda tumorskih stanica unutar vezivnog tkiva. Stanice su male i uniformnog izgleda, a mogu se naći manje ili veće solidne nakupine istih tumorskih stanica. Karakterističnu mikroskopsku sliku ovog tipa karcinoma čine koncentrično poredane stanice oko očuvanih kanalića. Većinom se otkriva kao palpabilni čvor u dojci, a sklon je i bilateralnom i multicentričnom pojavljivanju (3).

Filodes tumor je povezan s fibroadenomom s kojim se može zamijeniti. To su tumori vezivnog tkiva u lobulusu, i obično brzo rastu. 10% ih metastazira. Filodes tumori su rijetki bifazični tumori dojke. Građeni su od žljezdanog epitela i hipercelularne vezivne strome. Obično su dobro ograničeni. Varijabilne su veličine. Mogu biti 2-3 cm do čak 40 cm u promjeru. Klinički se manji tumori prikazuju kao palpabilne mase, a veći tumori mogu deformirati dojku (3,7).

Sarkom dojke je izuzetno rijedak tumor ekstralobularnoga vezivnog tkiva te se patohistološki radi o angiosarkomima, liposarkomima i fibrosarkomima (7).

Pagetova bolest naziv je za duktalni karcinom koji zahvaća velike mliječne vodove i širi se proksimalno prema koži koju sekundarno zahvaća. Budući da se rano širi do bradavice, rano se klinički uočava. Manifestira se ekcematidnim krustama na bradavici. Zbog rane kliničke prezentacije ima bolju prognozu od duktalnih karcinoma smještenih duboko u dojci (3,7).

Inflamatorni karcinomi su rijedak, ali agresivan tip lokalnog karcinoma dojke. Mogu nastati iz bilo kojega karcinoma dojke koji se širi kroz limfne žile dojke. Opstrukcija limfnih žila tumorskim stanicama uzrokuje u kliničkom statusu edem, eritem i hiperemiju. Ovaj tip karcinoma primarno se tretira radioterapijom ili kemoterapijom (3,7).



## 5. DIJAGNOZA KARCINOMA DOJKE

Sumnju na karcinom dojke postavljamo prilikom uzimanja anamneze i fizikalnog pregleda. Anamneza mora obuhvaćati osobnu i obiteljsku povijest bolesti, s naglaskom na karcinome dojke i jajnika. Potrebno je definirati menopauzalni status žene uz mogućnošću određivanja laboratorijskih vrijednosti folikulstimulirajućeg hormona (FSH) i estradiola. Nakon anamneze slijedi detaljan fizikalni pregled koji podrazumijeva bimanualnu palpaciju dojki i regionalnih limfnih čvorova. Slikovne radiološke metode koje upotpunjuju dijagnostički postupak su mamografija i UZV dojki te regionalnih limfnih čvorova. Magnetska rezonancija (MR) rutinski se ne preporučuje, osim u pojedinim slučajevima. Zadnji korak prije samog terapijskog postupka jest biopsija lezije dojke i suspektnih regionalnih limfnih čvorova s patohistološkom analizom čime se potvrđuje ili postavlja konačna dijagnoza (10,11).

### 5.1. Radiološke metode

#### 5.1.1. Mamografija

Mamografija je radiološka slikovna metoda koja se primarno koristi u dijagnostici lezija dojke. Uz nisku dozu zračenja mamografija pruža visokokvalitetne snimke dojke, visokog kontrasta i rezolucije. Osim u dijagnostičke svrhe, ova metoda koristi se i za probir asimptomatskih žena (7,10).

Svaku dojku je potrebno snimiti iz dviju projekcija: kraniokaudalne (CC) i mediolateralne (MLO). Na taj način omogućena je analiza svih dijelova dojki te lokalizacija i karakterizacija lezija u dojci. Mamografija je vrlo osjetljiva u prikazivanju karcinoma s mikrokalcifikatima. Danas je ovom metodom moguće prikazati najraniji detektibilni znak karcinoma, mikrokalcifikati promjera 200-300 $\mu$ m (7).

Mikrokalcifikati su depoziti kalcija promjera manjeg od 1 mm. Klasificiraju se u dva tipa: tip I i tip II. Kalcifikati tipa I građeni su od kalcijevog oksalata te se nalaze u benignim promjenama dojke i LCIS-u. Kalcifikate tipa II gradi hidroksiapatit, a mogu se pronaći i u benignim i malignim promjenama dojke (12).

Kako bi se razlikovali benigni od potencijalno malignih kalcifikata, potrebno je opisati njihovu veličinu, morfologiju i distribuciju (13). Uzorci koji upućuju na benignost su: multipli slični uzorci u različitim kvadrantima dojke, uniformnost i izostanak promjene intervala između mikrokalcifikata. Pleomorfizam (razlike u veličini, obliku i gustoći promjena), linearni i granajući mikrokalcifikati, segmentalna distribucija u režnju dojke te varijabilni intervali između mikrokalcifikata zahtijevaju daljnju evaluaciju (13).

Mamografski nalazi koji upućuju na malignost su novonastala: zasjenjenja, distorzije arhitekture ili nakupine kalcifikata koji nisu vidljivi na prethodnim mamografijama. Sumnju na malignost pobuđuju spikulirane lezije te sitni, linearni i razgranati kalcifikati. Pažnju je potrebno obratiti i na lezije nejasnih ili mikrolobuliranih rubova, poremećaj arhitekture dojke i rubova žljezdanog

parenhima, povećanje gustoće tijekom vremena, nakupine mikrokalcifikata i promjena u izgledu calcifikata (1,7).

Distorzija parenhima je žarišni poremećaj arhitekture parenhima dojke koji može biti rani znak karcinoma. Nepravilnih je rubova, spikuliranog oblika. Često nalaz 2D mamografije bude lažno negativan, dok se tomosintezom jasno prikazuju poremećaji arhitekture tkiva. Patohistološka diferencijalna dijagnoza radiološkog nalaza parenhimske distorzije obuhvaća: involuciju, radijalni ožiljak, kompleksne sklerozirajuće lezije, invazivni lobularni i duktalni karcinom, DCIS (9,14).

Mamografija je prikladna radiološka slikovna metoda kod žena čije dojke nisu radiografski guste. Mamografska gustoća dojke mijenja se s dobi žene. U dojkama žena mlađe životne dobi prevladava žljezdani parenhim te su takve dojke mamografski guste. Zbog gustoće tkiva dojke, teško je uočiti maligne tumore. Stoga se kod mladih žena preporuča UZV pregled dojke (7).

S godinama dolazi do involutivnih promjena u dojci te masno tkivo dominira nad atrofičnim žljezdanim parenhimom. Zbog veće gustoće tumorskog tkiva u odnosu na okolno masno tkivo involutivno promijenjene dojke, mamografijom će se lako prikazati tumori čak i u početnom stadiju razvoja (7).

Kad se na mamografiji uoči suspektna lezija moguće je snimiti dodatne mamografske projekcije i UZV dojke te biopsiju lezije pod nadzorom UZV-a ili stereotaksijsku mamografsku biopsiju (7).

Do 15% karcinoma ne mogu se prepoznati mamografijom te se ova radiološka metoda ne smije koristiti za isključenje dijagnoze karcinoma dojke. Stoga se klinički uočene promjene obrađuju drugim dijagnostičkim postupcima (1).

Glavna svrha probirne mamografije je otkrivanje asimptomatskog karcinoma dojke. Nacionalni program otkrivanja raka dojke u Republici Hrvatskoj obuhvaća žene u dobi 50-69 godina. Program omogućuje mamografski pregled svake 2 godine. Cilj je otkriti rak dojke u što ranijem stadiju, smanjiti smrtnost od raka dojke za 30% i poboljšati kvalitetu života pacijentica. Kod žena koje imaju pozitivnu anamnezu karcinoma dojke u bliskom srodstvu potrebno je započeti probir 10 godina ranije od dobi u kojoj je njihovoj rođakinji dijagnosticiran karcinom (7,17).

American College of Radiology izdao je BI-RADS (od engl. *Breast Imaging Reporting and Data System*) leksikon, u kojem su jasno propisani pojmovi koje radiolog treba koristiti pri opisivanju mamografskih, UZV i MR-nalaza dojki. Nalazi se kategoriziraju u nekoliko skupina: BI-RADS 0-6. (Tablica 3) BI-RADS leksikon omogućuje standardizaciju nalaza i pruža preporuke za daljnji postupak (7).

**Tablica 3** BI-RADS klasifikacija (15,16)

<b>BI-RADS 0-6</b>	<b>NALAZ</b>	<b>PREPORUKA</b>
<b>Kategorija 0</b>	nepotpun – potrebne dodatne slikovne evaluacije i/ili prethodne mamografije za usporedbu	ponoviti dodatnu slikovnu pretragu i/ili usporediti s prethodnim pregledom/ima
<b>Kategorija 1</b>	negativan	redovni kontrolni pregled
<b>Kategorija 2</b>	benigan	redovni kontrolni pregled
<b>Kategorija 3</b>	vjerojatno benigan: vjerojatnost maligne lezije $\leq 2\%$	ponoviti UZV ili mamografiju za 3-6 mjeseci ili nastaviti nadzornu mamografiju
<b>Kategorija 4</b>	suspektan: vjerojatnost maligne lezije $>2\%$ , $<95\%$ 4A – nisko suspektan, vjerojatnost 2-10% 4B – srednje suspektan, vjerojatnost 10-50% 4C – visoko suspektan, vjerojatnost 50-95%	citološka ili patohistološka obrada
<b>Kategorija 5</b>	visoko sugestivan na malignost: vjerojatnost maligne lezije $\geq 95\%$	biopsija i brzo kirurško odstranjenje lezije ili dojke
<b>Kategorija 6</b>	bioptički dokazana malignost	kirurško, onkološko i radioterapijsko liječenje

### 5.1.2. Ultrazvuk (UZV)

UZV prikazuje strukture u dojci u vrlo visokoj rezoluciji. Uređaji za UZV dojke koriste linearne sonde visoke frekvencije (7-15 MHz). UZV je pogodan za pregled mladih žena i trudnica, kod kojih su dojke mamografski guste zbog obilnog žljezdanog parenhima. Vrlo je ugodan za pacijentice te ih ne izlaže ionizirajućem zračenju zbog čega se može ponavljati koliko je god puta indicirano (7).

UZV nije vjerodostojna metoda za prikaz mikrokalcifikata kao najranijeg znaka karcinoma. Zbog svoje radiografske gustoće mikrokalcifikati se pouzdanije prikazuju na mamografskim snimkama. UZV je pogodna metoda za prikaz cističnih promjena i solidnih lezija koje se zbog visoke gustoće okolnog parenhima ne mogu vidjeti na mamografiji (1,7).

Karcinomi su na UZV-u najčešće hipoehogeni sa distalnom akustičkom muklinom. Uglavnom su nepravilnih rubova s heterogenim unutrašnjim odjecima. Dio karcinoma može imati lobulirane, ograničene rubove te tako oponašati fibroadenome. Lezije čiji je anteroposteriorni promjer veći od laterolateralnog su vjerojatno maligne (7).

UZV je pouzdana metoda kod dijagnostike cista zbog njihovog tipičnog UZV prikaza. Fibroadenomi su na UZV-u hipoehogene solidne tvorbe, pravilnih rubova (7).

Obojeni i power dopler prikazuju i procjenjuju protok u krvnim žilama dojke. Klinička vrijednost doplera u otkrivanju malignih tumora dojke relativno je mala. Dopler je dodatak B-mod UZV-u

koji može dokazati protok u leziji koja se prema konvencionalnim kriterijima doimala benignom. Takvu leziju potrebno je punktirati pod nadzorom UZV-a. Ako se doplerom u konvencionalno benignoj leziji ne dokaže protok ili je prisutno nekoliko žila benignog izgleda takav nalaz potvrđuje benignost tvorbe. Međutim, dijagnoza se ne temelji na UZV nalazu. Naime, mnogi karcinomi ne pokazuju abnormalan protok pa dopler nije prikladna metoda za razlikovanje benignih i malignih lezija u dojka (7).

Elastografija je metoda u UZV dijagnostici koja neinvazivno mjeri konzistenciju i tvrdoću tkiva radi razlikovanja benignih od malignih lezija. Elasticitet je svojstvo tvari koje vraća prvobitni oblik tvari nakon prestanka djelovanja sile koja je uzorkovala deformaciju tvari. Deformacija tkiva i gubitak elastičnosti može biti posljedica dezmodoplastične reakcije ili infiltrativnih intraduktalnih komponenti malignih promjena (18,19).

### 5.1.3. Magnetska rezonancija (MR)

MR dojke uz primjenu kontrasta je najosjetljivija metoda otkrivanja patologije u dojci. Rutinski MR nije dio inicijalne dijagnostičke obrade te se izvodi samo u posebnim slučajevima. Primjenjuje se kod visokorizičnih žena s BRCA mutacijom, žena s radiografski gustim dojka ili silikonskim implantatima. Također, MR se koristi za prikaz lobularnih karcinoma, prilikom sumnje na multifokalnost ili multicentričnost lezije, ali i prije i nakon neoadjuvantne sistemske terapije radi procjene njezina učinka (7,10,11).

MR dojke izvodi se na supravodljivim magnetima visoke snage magnetnog polja (1-1,5 T) uz korištenje posebnih zavojnica i intravensku primjenu paramagnetnih kontrastnih sredstava. MR je nespecifična metoda u razlikovanju benignih od malignih lezija dojke. Daleko je inferiorna ciljanoj biopsiji (7).

Razlike na MR-u između benignih i malignih promjena dojke temelje se na morfologiji lezije, ograničenosti prema okolnom tkivu te pojačanju lezije nakon primjene kontrasta. Benigne lezije obično su okruglog, ovalnog oblika, oštro ograničene od okolnog tkiva dojke. Maligne lezije su uglavnom neoštro ograničene, spikulirane. Imbibicija (pojačanje) kontrasta može biti homogena ili heterogena. Homogeno pojačanje karakteristično je za benigne lezije. Maligne lezije imaju heterogeno pojačanje, te uglavnom jače rubno imbibiraju. Benigne lezije imaju odgođeno pojačanje nakon primjene kontrasta u odnosu na maligne. Karcinomi su na T2 snimkama hipointenzivni, dok su benigne lezije hiperintenzivne (20).

## 5.2. Biopsija dojke

Usprkos napretku radioloških slikovnih metoda u dijagnostici bolesti dojke, tkivna dijagnostika radiološki otkrivene sumnjive lezije u dojci je od najvećeg značaja za dijagnosticiranje maligne promjene dojke (21). Zlatni standard biopsije dojke je otvorena kirurška ekscizija suspektne lezije. Nakon ovako invazivnog postupka ostaje ožiljak. Alternativne metode biopsije, kao što su perkutane biopsije pod nadzorom slikovnih metoda (mamografije, UZV-a ili MR-a), razvile su se zbog velikih troškova i povećanog morbiditeta prilikom kirurške biopsije (22).

Perkutana biopsija dojke pod nadzorom slikovnih radioloških metoda je minimalno invazivna, sigurna, točna te isplativa dijagnostička metoda potrebna za planiranje liječenja lezija dojke. Svrha perkutane biopsije dojke jest da se izbjegnu nepotrebne operacijske biopsije benignih lezija, koje su povezane s većim morbiditetom i troškovima, duljim periodom hospitalizacije i većim brojem komplikacija (23).

Strategija liječenja ovisi ne samo o radiološkim slikovnim nalazima, nego i o patohistološkoj analizi bioptiranog tkiva, osobito o morfološkim i molekularnim značajkama tumora. Uz navedeno, odluku o strategiji liječenja olakšava i bioptiranje aksilarnog limfnog čvora, kada je to indicirano (23).

Tri su različita principa uzorkovanja tkiva dojke: tankoiglena punkcija (FNA, od engl. *fine-needle aspiration*), širokoiglena biopsija (CNB, od engl. *core needle biopsy*) i vakuumom asistirana ili potpomognuta biopsija (VAB, od engl. *vacuum-assisted biopsy*). FNA daje uzorak stanica za citološku analizu, a CNB i VAB osiguravaju uzorke tkiva za patohistološku analizu. Svaki se od navedenih principa uzorkovanja može nadzirati nekom radiološkom slikovnom metodom. Kombinacija metode uzorkovanja i načina nadziranja ovisi o tehničkim mogućnostima, vizualizaciji pojedine radiološke metode i tipu lezije (23).

Igle koje se koriste prilikom biopsije razlikuju se prema promjeru lumena. On se označava brojem i slovom G (od engl. *gauge*). Što je broj veći, promjer igle je manji. Primjerice, igla promjera 0,4 mm označava se kao 27 G, a igla promjera 4,6 mm kao 7 G (23).

FNA se izvodi iglom promjera 27-18 G, obično pod nadzorom UZV-a. Postoji mogućnost biopsije metodom slobodnih ruku (engl. *free hand*) bez vođenja slikovnim metodama kod palpabilnih lezija dojke. Uzorak se uzima manualno kontroliranim kretnjama unutar lezije ili vakuumskom aspiracijom. Postupak je jednostavan, siguran i brzo se provodi te su troškovi provođenja niski. FNA često ne pruža informaciju o postojanju biomarkera tumora. S velikim brojem lažno negativnih rezultata, ovaj postupak ne može uvijek pouzdano razlikovati benigne i maligne promjene te stupanj invazije tumora zbog čega FNA nije preporučena metoda izbora za analizu sumnjivih lezija u dojci. U terapijske svrhe, FNA je indicirana radi drenaže velikih i simptomatskih cističnih promjena dojke (23–26).

CNB se izvodi pod nadzorom UZV-a. Igla promjera 20-14 G uvodi se kroz prethodno učinjenu inciziju kože anestetizirane lokalnim anestetikom. Igla je varijabilne dužine, 10-20 mm. Uređaj za biopsiju koristi iglu s oprugom ili pištolj koji automatski ili poluautomatski otpušta iglu u leziju. Obično se uzima 3-6 uzoraka tkiva. Pritom je iglu potrebno uvoditi pri svakom pojedinom

uzimanju uzorka (23,27). U usporedbi s FNA, CNB ima nižu stopu lažno negativnih rezultata i neadekvatno uzetih uzoraka. Također, za razliku od FNA, CNB omogućava dokazivanje bioloških markera potrebnih za planiranje liječenja. Budući da ovim postupkom bioptiramo samo dio lezije za patohistološku analizu, i dalje postoji vjerojatnost umanjivanja patohistološkog značaja lezije. Rezultat dobiven patohistološkom analizom lezije uzete CNB-om može biti različit od rezultata analize kirurški uklonjene lezije. Obično se umjesto invazivnog karcinoma nađe DCIS ili se umjesto DCIS-a ili invazivnog karcinoma nađe lezija visokog rizika/B3 (23).

VAB koristi igle najvećeg promjera, 12-7 G. Kroz malu inciziju anestetizirane kože uvodi se posebna igla spojena na vakuumski uređaj. Multipli uzorci uzimaju se uz samo jedno uvođenje i bez uklanjanja igle. Time se ovaj postupak razlikuje od CNB-a. Vakuum privlači tkivo lezije prema igli, a rotirajuća unutrašnja kanila reže tkivo u multiple uzorke. VAB-om se brzo uklanjaju puno veće količine tkiva u odnosu na CNB, čime se smanjuje rizik lažno negativnih rezultata i patohistološkog podcjenjivanja stupnja malignosti lezije. VAB se može provoditi pod nadzorom različitih radioloških slikovnih metoda: mamografije, UZV-a, MR-a (23).

## 5.2.1. Stereotaksijska vakuumom asistirana biopsija (SVAB)

Mamografijom vođena biopsija je metoda izbora za lezije detektirane na mamografiji koje se ne vide dovoljno dobro na UZV-u (23). Lezije prikladne za stereotaksijsku biopsiju sadrže suspektne kalcifikate ili poremećaje u ahitekturi tkiva koji nisu uočljivi na UZV-u. Metodu biopsije pod nadzorom mamografije zovemo stereotaksija. Stereotaksija označava izračunavanje koordinata ciljane lezije na temelju kosih mamografskih projekcija kako bi se precizno odredilo mjesto uvođenja igle za biopsiju lezije dojke. Pritom dojka mora biti imobilizirana u stereotaksijom uređaju blagom kompresijom (23,27–29).

### 5.2.1.1. Oprema

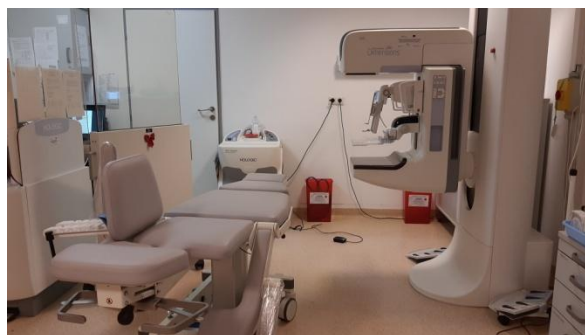#### 5.2.1.1.1. Uređaji za stereotaksiju

Dostupna su dva namjenska stereotaksijska uređaja, jedan kod kojeg je pacijentica u položaju pronacije te drugi kod kojeg je pacijentica u uspravnom položaju ili na boku. Oba pristupa su učinkovita te se uspješno koriste u stereotaksijskoj biopsiji (27).

Uređaji koji omogućuju uspravan položaj ili na boku spoje se kao dodatak na standardnu mamografsku opremu. (Slike 1 i 2) Tako se uklanja potreba za namjenskom sobom ili opremom isključivo za potrebe biopsije što snižava troškove postupka. Pacijentice pritom mogu uspravno sjediti ili biti u polunaklonjenom, odnosno bočnom položaju. Navedeni položaji olakšavaju pristup posteriornom tkivu dojke, koje je bliže prsnom kožu. Međutim, kod uspravnog položaja veći je rizik od vazovagalne reakcije pacijentica (23,27,30).



**Slika 1** Dodatak za biopsije na standardnom mamografskom uređaju



**Slika 2** Uređaj za stereotaksijsku biopsiju s ležajem za bočni položaj

Kod pronacijskog položaja nužno je imati posebni uređaj kod kojeg je dojka provučena kroz otvor u stolu za biopsiju. Oprema za radiološko snimanje i biopsiju smještena je ispod stola i nije vidljiva pacijentici tijekom postupka. U usporedbi sa stereotaksijom u uspravnom položaj ili na boku, pronacijski položaj smanjuje rizik nastanka vazovagalne reakcije kod pacijentica i učestalost neželjenih pokreta. Međutim, pronacijski namjenski uređaji su veći te je potrebna namjenska soba za stereotaksijski postupak u horizontalnom položaju. Troškovi postupka i

opreme su veći nego kod uređaja namijenjenih uspravnom ili bočnom položaju pacijentica. Također, pronacijski namjenski uređaji imaju ograničenu masu koju mogu podnijeti, a kod pojedinih pacijentica takav položaj može biti otežavajući čimbenik zbog ortopedskih poremećaja (23,27,30).

#### 5.2.1.1.2. Vakuomom asistirana biopsija (VAB)

Perkutana VAB razvila se kao alternativa širokoiglenoj pištolj biopsiji (*eng. large-core gun-needle biopsy*). Noviji uređaj čini igla spojena na vakuum. Igla se postavlja u blizini ciljane lezije dojke. Kroz postranični otvor na igli vakuum uvlači tkivo u lumen igle. Zatim se kroz lumen provlači kanila za rezanje koja zahvaća tkivo u lumenu igle. Rotacija igle za 360° omogućuje cirkumferentno rezanje kanilom te uzimanje multiplih uzoraka. Kanila povlači uzorke retrogradno u sabirnu komoru vakuumske uređaja. Veći broj uzoraka uzet je prilikom samo jedne insercije igle u dojku, što ovu metodu razlikuje od CNB-a (23,27,31).

Ova tehnika omogućuje uzorkovanje većeg volumena tkiva (1g ili 1cm<sup>3</sup>) u odnosu na metodu iglenog pištolja čime se smanjuje vjerojatnost lažno negativnog ili patohistološki podcijenjenog rezultata. Navedeni čimbenici mogu biti važni kod lezija koje zahtijevaju veći volumen bioptiranog tkiva. S druge strane, igle koje se koriste za VAB povećavaju troškove biopsije, u usporedbi s iglama koje se koriste u drugim postupcima uzorkovanja (23,31).

Budući da vakuumske igle ne prodiru duboko kroz tkivo dojke, metoda je prigodna kod žena čije su dojke pod kompresijom pretanke da bi se provodila biopsija iglenim pištoljem (31).

#### 5.2.1.2. Postupak

Mjesto uboda iglom za biopsiju odabire se pregledom mamografskih snimki i određivanjem projekcije koja pruža najbolju vizualizaciju lezije i najkraću udaljenost lezije od kože (27).

Dojka pacijentice komprimirana je CC ili MLO između kompresijske i stražnje potporne ploče stereotaksijskog uređaja (27,32). To osigurava nepomičnost lezije u fiksnom koordinatnom sustavu koji je potreban za precizno lociranje ciljane lezije. Lezija se unutar dojke locira na trima osima: horizontalnoj (x), vertikalnoj (y) te z-osi koja označava dubinu, odnosno udaljenost lezije od površine dojke. Stereotaksija se temelji na triangularnom snimanju dojke. Naime, dojka se u ovom postupku snima iz tri kuta: 0°, -15° i +15°. Početna snimka dobiva se iz kuta 0°, odnosno usmjeravanjem x-zraka okomito na ravninu kompresijske ploče. Dobivena se snimka koristi za određivanje x i y koordinata lezije. Zatim se snimaju dodatne dvije snimke pomicanjem smjera x-zraka za +15° i -15° u odnosu na početnu snimku (31,32). Snimanjem dviju snimki jednake zakrivljenosti u odnosu na početnu snimku uočava se pomak lezije koji označava funkciju dubine u dojci (23).

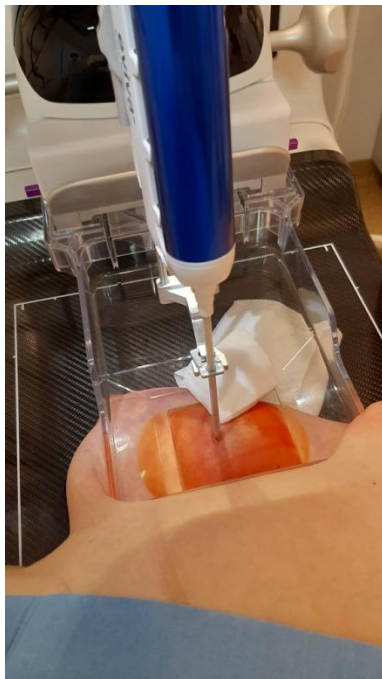Dubina lezije od površine dojke (koordinata z) izračunava se putem računala uz stereotaksijski bioptički uređaj. Izračunate koordinate prenose se s računala na stereotaksijski uređaj te se bioptička igla uvodi u blizini ciljane lezije (27,31).



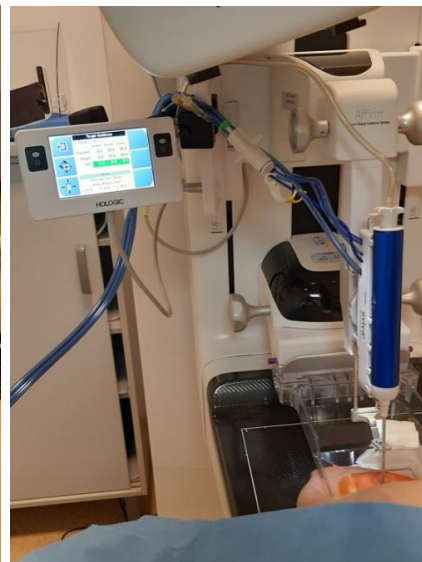Prije uvođenja igle, mjesto biopsije potrebno je anestetizirati lokalnim anestetikom (lidokain 1%) uz koji se aplicira i epinefrin kako bi prolongirao učinak anestetika, ali i radi hemostatskog djelovanja. (Slika 3) Kada anestezija počne djelovati potrebno je napraviti malu inciziju u koži kroz koju se uvodi igla (23,27). (Slike 4 i 5)



**Slika 3** Primjena lokalnog anestetika na prethodno dezinficiranom mjestu biopsije

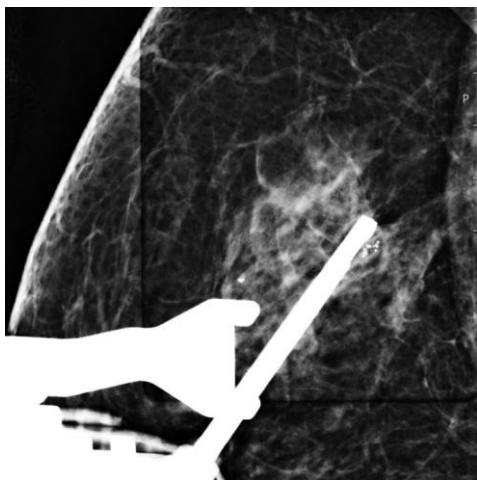


**Slika 4** Uvođenje igle kroz prethodno učinjenu inciziju na koži

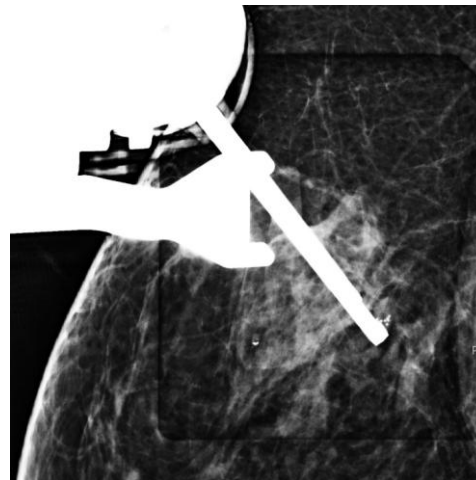


**Slika 5** Pravilno pozicioniranje igle prema izračunatim koordinatama

Kako bismo bili sigurni da je igla pravilno pozicionirana potrebno je snimiti dojku te usporediti snimke prije i poslije uvođenja igle (27). (Slike 6 i 7)

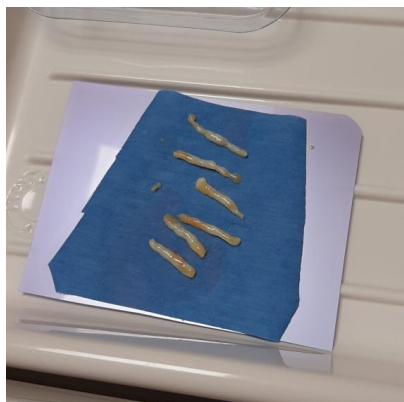

**Slika 6** Mamografska snimka igle u odnosu prema leziji

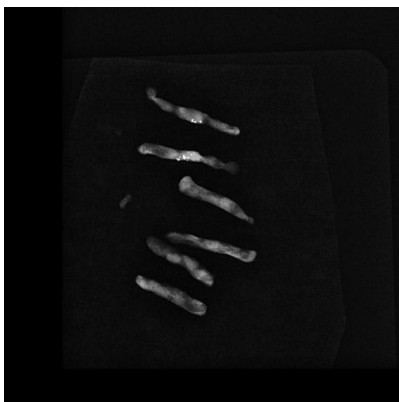


**Slika 7** Mamografska snimka igle u odnosu prema leziji

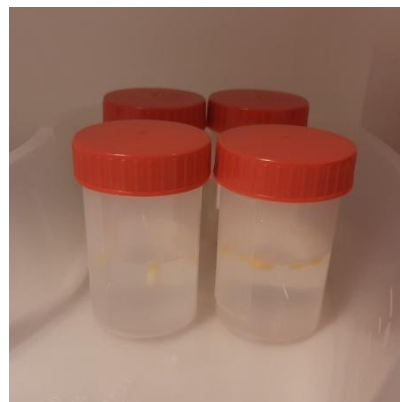
Jednim uvođenjem igle uzima se više uzoraka ciljane lezije. Uzorke je potrebno izvaditi iz spremnika vakuumske igle i složiti na ovlaženi papir. (Slika 8) Složeni uzorci stavljaju se na mamografski uređaj te se dobivena mamografska snimka bioptata uspoređuje s početnim snimkama lezije u dojci kako bi se potvrdilo pravilno uzorkovanje ciljane lezije. (Slika 9) Uzorci se, nakon mamografskog snimanja, spremaju u označene posudice s 10%-tnim formalinom koje se šalju na patohistološku analizu (27). (Slika 10)



**Slika 8** Bioprirani cilindri



**Slika 9** Mamografska snimka biopriranih cilindara



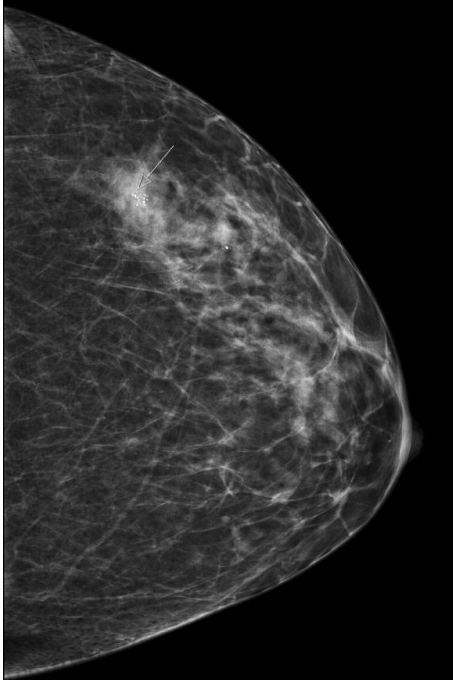
**Slika 10** Bioprirani cilindri u posudicama s formalinom za patohistološku analizu

Mjesto biopsije potrebno je nakon uzorkovanja označiti markerom. Marker se postavlja radi praćenja pacijentice na narednim mamografijama te kako bi se mjesto biopsije označilo u slučaju potpunog uklanjanja ciljane lezije (27). Marker su građeni od titanske pločice obložene kolagenom ili polivikrilnim materijalom zbog čega su vidljivi i na MR-u i na UZV-u. U određenim slučajevima, kolagenom obloženi markeri izazvaju upalnu reakciju koja se može izbjeći uporabom markera od nehrđajućeg čelika. Marker mogu biti različitih oblika koji se koriste kada je potrebno bioprirati dojku na više mjesta kako bi se mjesta biopsije lakše razlikovala (27,33).

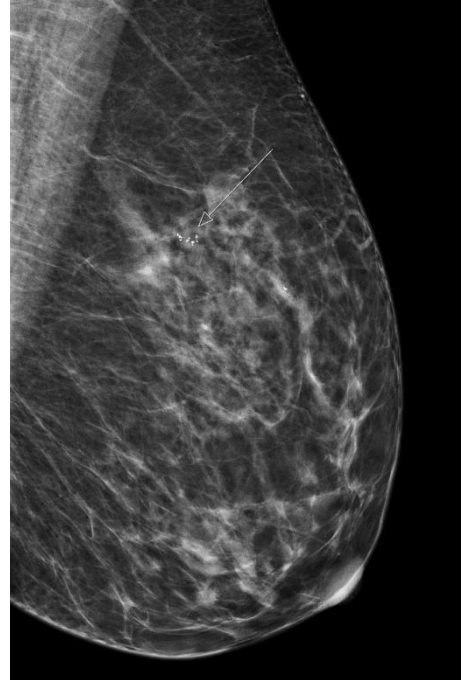
Kompresija u trajanju do 5 minuta dovoljna je da se zaustavi krvarenje nakon biopsije, a mjesto incizije zatvara se sterilnim trakicama za zatvaranje rane (27).

Po završetku postupka potrebno je snimiti mamografsku snimku iz iste projekcije koja se koristila tijekom postupka. Svrha je utvrđivanje pravilnog pozicioniranja markera te uzorkovanja ciljane lezije. U izvješću o biopsiji potrebno je dokumentirati ukoliko je došlo do pomaka markera bilo zbog dekompresije dojke ili zbog nastanka hematoma (27). (Slike 11 – 14)

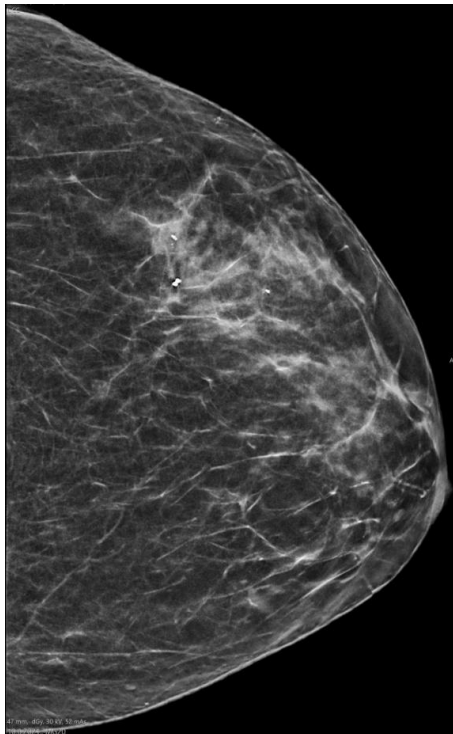
Trajanje postupka nekomplikirane stereotaksijske biopsije iznosi 30-60 minuta (23,31).



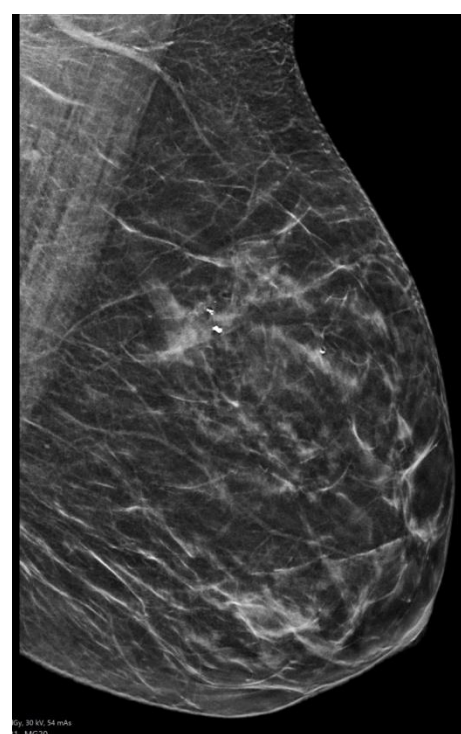
**Slika 11** Mamografska snimka lezije prije biopsije – kраниокаудална пројекција (CC)



**Slika 12** Mamografska snimka lezije prije biopsije – mediolateralna пројекција (MLO)



**Slika 13** Kontrolna mamografska snimka radi provjere položaja markera nakon biopsije – kраниокаудална пројекција (CC)



**Slika 14** Kontrolna mamografska snimka radi provjere položaja markera nakon biopsije – mediolateralna пројекција (MLO)

### 5.2.1.3. Indikacije

Stereotaksijska biopsija prikladna je metoda biopsije za lezije vidljive na mamografiji. Takve lezije su primjerice kalcifikati, regije asimetrične gustoće ili poremećaj arhitekture tkiva dojke koji nisu vidljivi na UZV-u. VAB je indiciran za lezije koje ubrajamo u kategorije 4 i 5 prema BI-RADS klasifikaciji (27,31). (Tablica 3) Ovaj oblik minimalno invazivne biopsije smanjuje broj kirurških postupaka kod navedenih lezija u usporedbi s nekadašnjim provođenjem kirurške biopsije koja je prethodila kirurškom uklanjanju lezije. Stereotaksijska biopsija preporuča se uvijek kada smanjuje broj invazivnih postupaka koji dovode do konačne dijagnoze (31).

### 5.2.1.4. Kontraindikacije

Lezije koje se ne mogu vidjeti na mamografiji nisu prikladne za biopsiju pod nadzorom mamografije. Lezije BI-RADS kategorije 2 i 3 je najbolje pratiti na redovnim mamografskim pregledima te ih nije potrebno biopsirati (31).

#### *Lokalizacija lezije*

Lezije koje se nalaze u aksili ili uz zid prsnog koša nemoguće je biopsirati u stereotaksijskim uređajima namijenjenima za pronacijski položaj pacijentice. Takve lezije biopsiraju se na uređajima koji omogućavaju uspravan ili bočni položaj. Regije asimetrične gustoće, poremećaj arhitekture tkiva ili blagi kalcifikati mogu biti teško uočljivi na radiološkim snimkama kako bi se biopsirale (31,34).

Zbog dubokog prodora nekih igli u tkivo dojke, lezije u dojkama koje su jako stanjene prilikom kompresije ili lezije koje su blizu površine kože nisu prikladne za stereotaksijsku biopsiju. Naime, vršak igle za biopsiju mora biti udaljen od površine dojke najmanje 4 mm. Alternativna metoda biopsije za navedene lezije je pod biopsija UZV nadzorom ili FNA (27,31).

#### *Veličina lezije*

VAB omogućuje uzorkovanje, ali i potpuno uklanjanje malih lezija, veličine manje od 5 mm. Pritom je od iznimne važnosti postavljanje markera koji označava mjesto biopsije. Ukoliko se procijeni da postavljanje markera nakon VAB-a nije moguće, poželjno je učiniti kiruršku umjesto stereotaksijske biopsije. Kada se patohistološki potvrdi malignitet lezije potrebno je učiniti otvorenu kiruršku eksciziju. Ako mjesto VAB-a nije na kraju postupka označeno markerom, u otvorenom kirurškom postupku nužno je uklanjanje većeg volumena dojke s posljedičnim kozmetičkim defektom (31).

#### *Medicinska stanja*

Žene koje nisu u mogućnosti održavati isti položaj tijekom 30-60 minuta trajanja postupka, ne bi trebale podlijevati stereotaksijskoj biopsiji. Primjeri stanja koja onemogućavaju mirovanje su: Parkinsonova bolest, neuromuskularni poremećaji, artritis (31).

Pacijentice s koagulopatijama mogu razviti ozbiljnu hemoragiju prilikom stereotaksijske biopsije. U takvim slučajevima preporuča se otvorena kirurška biopsija kod koje je velika krvarenja lakše zbrinuti (31).

Pacijentice na antikoagulantnoj ili antitrombotskoj terapiji imaju relativnu kontraindikaciju za VAB. Antikoagulantnu terapiju varfarinom potrebno je prekinuti prije VAB-a i nastaviti 12 sati nakon postupka. Kod pacijenata kojima se antikoagulantna terapija ne smije potpuno ukinuti, potrebno je uvesti heparin kao terapiju premoštenja (engl. *bridging*). U vidu antitrombotske terapije, acetilsalicilnu kiselinu nije potrebno ukinuti prije postupka dok se primjena klopidozola ukida par dana prije VAB-a, ali se uvodi odmah nakon postupka (23,27).

### 5.2.1.5. Komplikacije

Stopa ozbiljnih komplikacija VAB-a, koje zahtijevaju liječenje, iznenađujuće je niska. Uglavnom se prijavljuju nelagoda, bol i modrice. Moguća je pojava krvarenja koje je uglavnom samoograničavajuće. Infekcije kože i mekih tkiva te nastanak velikih hematoma pojavljuju se u manje od 1% slučajeva. Infekcije češće nastaju kod dijabetičara i imunokompromitiranih i dobro odgovaraju na peroralnu antibiotsku terapiju (23,29). Potreba za kirurškom drenažom apscesa ili hematoma iznosi oko 0,1 % (29). Najčešća među nuspojavama bila je nemogućnost povratka normalnim aktivnostima nakon biopsije zbog emocionalnog stresa (31). U manje od 2 na 1000 biopsija pojavljuje se implantacija tumorskih stanica na putu incizije. Smatra se da nisu od kliničkog značaja zbog adjuvantne kemoradioterapije koja se primjenjuje u liječenju karcinoma dojke (23,29,34).

### 5.2.1.6. Informirani pristanak

Informirani pristanak pisani je dokument koji opisuje postupak i moguće komplikacije te zahtijeva pristanak i potpis pacijentice. Potrebno je usmeno objasniti pacijenticama sadržaj informiranog pristanka. Liječnik bi trebao upozoriti na moguće rizike kao što su krvarenje i infekcija. Osim toga, važno je naglasiti prednosti i koristi samog postupka, upozoriti da VAB zamjenjuje postupak kirurške biopsije, te u slučaju benignog patohistološkog nalaza uklanja potrebu za daljnjom kirurškom ekscizijom. Jednako tako, u slučaju patohistološki dokazane maligne lezije smanjuje se broj potrebnih kirurških postupaka te će u konačnici, nakon incizijalne biopsije VAB-om, biti manji broj otvorenih kirurških ekscizija potrebnih u postupku dijagnostike i liječenja pacijentice (27). (Slike 15 – 17)



**KLINIČKI BOLNIČKI CENTAR ZAGREB**  
**Klinički zavod za dijagnostičku i intervencijsku radiologiju**  
**Zagreb – Rebro, Kišpatičeva 12**

**OBAVIJEST PACIJENTA O DIJAGNOSTIČKOM POSTUPKU**

**PREDMET:**

Vakuomom asistirana biopsija dojke pod kontrolom mamografije

**SADRŽAJ OBAVIJESTI:**

**Opis zdravstvenog stanja za koje je indicirana biopsija dojke pod kontrolom mamografije, te kratak opis postupka**

Biopsija dojke pod kontrolom mamografije je postupak kod kojeg se pod kontrolom mamografije uzimaju uzorci tkiva na mjestu gdje su mamografski otkriveni mikrokalcifikati. Tim postupkom omogućuje se patohistološka analiza sumnjive lezije i ukoliko je potrebno imunohistokemijskom analizom može se detaljnije analizirati vrsta tumora i odrediti receptorski status.

Prije biopsije učini se mamografija kako bi se odredila točna pozicija mikrokalcifikata. Zahvat je gotovo bezbolan te je bolesnik pri svijesti tijekom cijelog postupka koji uobičajno traje oko sat vremena. Koža, odnosno mjesto biopsije se dezinficira. Liječnik-radiolog pretraguje započinje davanjem lokalnog anestetika (najčešće lidokain) i adrenalina. Unutar nekoliko minuta anestetizirano područje postane bezbolno, te se kroz rez od nekoliko milimetara na koži ulazi iglom koja je pričvršćena na automatski uređaj. Nakon toga učini se kontrolna mamografija radi kontrole pozicije igle. Nakon što se ustanovi da je igla na zadovoljavajućem položaju, pristupa se vakuomom asistiranoj biopsiji. Iz svake lezije se uzima više uzoraka. Najčešće se uzima šest uzoraka koji se spremaju u bočicu (označenu imenom, prezimenom i godinom rođenja) i odnose na Zavod za patologiju i citologiju. Na mjesto biopsije se postavlja marker. Nakon zahvata se na mjestu ulaska igle učini kratka kompresija i mjesto uboda se pokriva sterilnim trakama i zavojnim materijalom.

**Korist biopsije dojke za pacijenticu**

Za postavljanje točne dijagnoze radiološki otkrivenih sumljivih lezija od najvećeg je značaja određivanje tipa promjene i uzimanje uzoraka stanica ili tkiva. Biopsija dojke pod kontrolom mamografije je brza, sigurna, i točna metoda za histološku procjenu

mikrokalcifikata u dojci. Uobičajan je postupak u preoperativnoj obradi karcinoma dojke. Dobiveni patohistološki nalaz pridonosi odluci o daljnjem liječenju.

**Posljedice ako se biopsija ne provede**

Ukoliko se postupak ne izvede moguće je izostanak pravovremenog otkrivanja karcinoma te da zbog toga ne bude provedeno pravovremeno i potrebno liječenje.

**Oporavak nakon biopsije**

Idućih 24-48 sati, moguć je neugodan osjećaj u dojci. Potrebno je izbjegavati naporne vježbe, podizanje tereta, ili bilo kakve manipulacije s dojkom tri dana nakon biopsije. Nije preporučeno uzimanje lijekova koji sadrže aspirin ili ibuprofen u iduća tri dana, zato jer ti lijekovi utječu na zgrušavanje krvi. Moguće je umjereno prokapljivanje krvi ili sukrvavog sadržaja kroz zavojni materijal i pojava podljeva na dojci koji će nestati kroz neko vrijeme. 24 sata nakon biopsije moguće je ukloniti zavojni materijal, a male sterilne trake se uklanjaju nakon pet do sedam dana. Tuširanje je moguće idući dan, a kupanje nakon tri dana. Osjećaj je udobniji ukoliko se nosi grudnjak danju i noću 48 sati nakon biopsije.

**EVENTUALNI RIZICI:**

**Rizici koji se mogu pojaviti prilikom biopsije**

Moguća, no rijetka komplikacija prilikom uzimanja uzorka je iglom uzrokovano puknuće krvne žile, odnosno jače krvarenje. U slučaju pojave komplikacije, liječnik-radiolog odmah pristupa liječenju komplikacije, odnosno jačoj kompresiji mjesta uboda. Ako bolesnica uzima antikoagulantnu terapiju, savjet je da se prestane uzimati antikoagulantna terapija na dan biopsije ako je to moguće kako bi se spriječilo jače krvarenje.

Izuzetno rijetke, no moguće komplikacije su iglom uzrokovani pneumotoraks i pseudoaneurizma. U slučaju takvih, težih komplikacija, liječenje preuzima kirurg. Kako se prije izvođenja postupka potkožno daje lokalni anestetik i adrenalin, tijekom 24 sata nakon primjene može se javiti alergijska reakcija u obliku mučnine, svrbeža, kožnih osipa ili otežanog disanja. Izuzetno rijetko nastaju ozbiljne, životno ugrožavajuće alergijske reakcije (anafaktoidne reakcije). Odjel je opremljen stručnjacima, opremom i lijekovima kako bi se u slučaju najtežih komplikacija posljedice svele na minimum.

**Komplikacije koje se mogu javiti nakon biopsije**

Komplikacije nakon biopsije pod kontrolom mamografije su rijetke. Najčešće nastaju male komplikacije u obliku hematoma, odnosno krvarenja na mjestu biopsije. Taj oblik lokalnog krvarenja zaustavlja se spontano, a krv će se razgraditi i osim kozmetičkog defekta u smislu modrice u trajanju od desetak dana, nema drugih posljedica. Veća krvarenja koja zahtijevaju kirurško liječenje su rijetka, te se pravovremeno otkrivaju praćenjem mjesta uboda. Sat vremena nakon djelovanja lokalnog anestetika moguć je neugodan osjećaj i bol u dojci koji nestaje nakon uzimanja paracetamola.

**Slika 15** Informirani pristanak KBC Zagreb

**Slika 16** Informirani pristanak KBC Zagreb

Nakon biopsije može nastati mastitis koji se najčešće izliječi antibioticima, a u slučaju težeg oblika potrebna je hospitalizacija i kirurško liječenje.

**Komplikacije koje zahtijevaju HITNO obraćanje liječniku**

Većina alergijskih i/ili toksičnih reakcija nastaje vrlo brzo nakon primjene lokalnog anestetika, obično unutar prvih 30 minuta. Ukoliko se primijete kožne promjene ili smetnje disanja nakon primjene kontrastnog sredstva, svakako je potrebno HITNO javiti se liječniku.

Ako nastane komplikacija kao što je jače i profuzno krvarenje potrebno se HITNO javiti liječniku.

Komplikacija poput pneumotoraksa se manifestira otežanim disanjem i boli u prsima i zahtijeva HITNO liječenje.

**MOGUĆNOST ZAMJENE ZA PREPORUČENI POSTUPAK:**

Više je mogućnosti dobivanja materijala za analizu lezija u dojci. Umjesto biopsije pod kontrolom mamografije, moguće je učiniti citološku punkciju ili kiruršku biopsiju. Kirurškom biopsijom se izrezuje patološka tvorba iz organizma.

**IZJAVA PACIJENTA:**

Liječnik me je upoznao s mojim zdravstvenim stanjem, preporučenim postupkom liječenja i eventualnim rizicima, uključujući i rizike koji su specifični s obzirom na moje zdravstveno stanje, a isto tako na rizike koji se u navedenoj situaciji najčešće pojavljuju.

Izjavljujem da sam bio u mogućnosti postavljati pitanja i konzultirati se s liječnikom glede svoga zdravstvenog stanja, navedenog postupka, eventualnih rizika liječenja, a isto tako i o mogućnosti zamjene za preporučeni postupak te sam izabrao gore navedeni postupak. Moja pitanja i nedoumice vezane uz navedeni postupak liječenja objašnjene su mi na zadovoljavajući i razumljiv način.

Prezime i ime pacijenta: \_\_\_\_\_

Datum rođenja: \_\_\_\_\_

**Naziv postupka: Vakuomom asistirana biopsija dojke pod kontrolom mamografije**

Potpis pacijenta:

Datum:

Potpis liječnika :

**Slika 17** Informirani pristanak KBC Zagreb

### 5.2.2. Vakuumom asistirana biopsija vođena tomosintezom (TVAB)

Tomosinteza je novija radiološka metoda koja se razvila kao modifikacija mamografije. Temelji se na snimanju dojke iz više kuteva, pri čemu se rendgenska cijev pomiče u luku iznad dojke. Dobivene snimke prikazuju slojeve tkiva dojke kojima se dobiva dimenzija dubine (35).

Prednosti tomosinteze pred mamografijom su što ne daje sumacijsku sliku kao mamografija, već prikaz slojeva dojke čime se smanjuje preklapanje ciljane lezije normalnim tkivom te se poboljšava vizualizacija (35).

Postupak biopsije vođene tomosintezom nema puno razlika u usporedbi sa stereotaksijskom biopsijom. Međutim, za TVAB nije potreban princip triangulacije kojim se određuju koordinate lezije kao što se to izvodi prilikom SVAB-a. Slojeviti prikaz dojke pruža dimenziju dubine te je tako pojednostavljeno određivanje koordinate za dubinu (35).

Prednosti TVAB-a su uspješnije lociranje lezije i kraće trajanje postupka. Prema nekim ispraživanjima postupak traje i do 8 minuta kraće u odnosu na SVAB, a uspješnost uzorkovanja lezije TVAB-om iznosi 100%. Uz to, ovom metodom olakšana je točna procjena lokacije markera postavljenog radi označavanja mjesta biopsije. Ograničenje metode je slabija vizualizacija finih i manje grupiranih kalcifikata kod kojih je potrebno provesti SVAB te mogućnost nastanka artefakata koji mogu onemogućiti prikaz kalcifikata (35).

### 5.3. Patohistološki nalaz

Patohistološki opis karcinoma dojke mora sadržavati veličinu tumora, stupanj zloćudnosti (niski, srednji i visoki stupanj), proliferativnu aktivnost ili mitotički indeks kroz Ki-67 indeks, status hormonskih (estrogenskih i progesteronskih) i HER2 receptora, opis reznih rubova tumora (sadrže li rubovi tumorske stanice ili se reseciralo do u zdravo tkivo), broj pregledanih i pozitivnih limfnih čvorova aksile te odnos tumora prema krvnim i limfnim žilama (postoji li invazija tumora, nalaze li se u žilama tumorski trombi) (4).

Prema imunohistokemijskim i genskim obilježjima, tumore dojke dijelimo na luminalne tumore tipa A i B, HER 2 pozitivne i trostruko negativne. Luminalni tumori tipa A imaju visoku razinu estrogenskih i progesteronskih receptora, Ki-67 manji od 20% i HER2 su negativni. Luminalni tumori tipa B imaju razinu progesteronskih receptora nižu od 20% ili Ki-67 viši od 20%, ili HER2 pozitivnost. Trostruko negativni nemaju estrogensku, progesteronsku ni HER2 pozitivnost. Najlošiju prognozu imaju tumori s trostruko negativnim obilježjima (4).

Prema europskim smjernicama sve iglene biopsije dojke trebaju se patohistološki klasificirati u B1-B5 kategorije. (Tablica 4) Patohistološke i radiološke nalaze potrebno je, nakon biopsije, raspraviti na multidisciplinarnom sastanku. Na multidisciplinarnom sastanku donosi se odluka o najboljem i najsigurnijem terapijskom postupku za pacijenticu (29).

**Tablica 4** Kategorije patohistoloških nalaza prema Europskim smjernicama za osiguranje kvalitete probira i dijagnostike raka dojke (9)

Kategorija	Nalaz	Primjer
<b>B1</b>	normalno tkivo/neadekvatan uzorak	normalno tkivo ili nemogućnost interpretacije
<b>B2</b>	benigna lezija	fibrocistične promjene, fibroadenom, sklerozirajuća adenoza, duktektazija, masna nekroza, apsces
<b>B3</b>	lezija neodređenog malignog potencijala	papilarna lezija, radijalni ožiljak/kompleksna sklerozirajuća lezija, lobularna intraepitelna neoplazija (LIN), atipična proliferacija epitela dukalnog tipa, filodes tumor
<b>B4</b>	lezija suspektna na malignu promjenu	atipična duktalna hiperplazija
<b>B5</b>	maligna lezija	LIN s nekrozom komedo tipa, duktalni karcinom <i>in situ</i> ili invazivni karcinom

*Kategorija B1: normalno tkivo*

Ako se na radiološkoj snimci bioptata ne vidi kalcifikat, a patohistološki nalaz identificira normalno tkivo dojke u bioptatu, postoji vjerojatnost neispravne dijagnoze ili uzorkovanja. U 14% CNB i 1% VAB može doći do neuspjele biopsije kalcifikata. Kada se ciljana lezija, kalcifikati, ne uoče na postbioptičkoj radiološkoj snimci bioptata, vjerojatnost lažno negativnog rezultata doseže do 74%. U takvim slučajevima je potrebno ponoviti biopsije ili učiniti dijagnostičku eksciziju. Rani se probir ne smatra zadovoljavajućim alternativnim postupkom (29).

*Kategorija B2: benigna lezija*

Benigna lezija čini oko 70% rezultata dobivenih stereotaksijskom biopsijom, bilo da se radi CNB ili VAB. Kada su na radiološkoj snimci bioptata vidljivi kalcifikati te je patohistološki dokazana prisutnost benignih kalcifikata, ciljana je lezija adekvatno bioptirana. U tom slučaju, dijagnoza je sigurna, a pacijentica se može otpustiti bez potrebe za daljnjim intervencijama (29).

Vjerojatnost lažno negativnog rezultata lezija B1 i B2 kategorije ovisi o vrsti igle korištene za biopsiju. Stopa lažno negativnih rezultata kod igle promjera 14 G prilikom CNB je 8%. Prilikom VAB-a stopa lažno negativnih rezultata iznosi 0,67% (36).

*Kategorija B3: lezije neodređenog malignog potencijala, kategorija B4: lezija suspektna na malignu promjenu*

U ove dvije kategorije uglavnom ubrajamo lezije čiji patohistološki nalaz može ukazivati na benignost uz što pokazuju karakteristike ili heterogenosti ili povećanog rizika za nastanak



maligne promjene. Ograničenje nekirurške biopsije je podcjenjivanje kategorije lezije. Postoji mogućnost podcjenjivanja maligniteta lezije klasificiranjem iste u B3/4 kategoriju. 25% lezija B3 kategorije koje podliježu kirurškoj biopsiji nakon nekirurške biopsije ukazuje na malignitet. Kod lezija B4 kategorije taj postotak je gotovo tri puta veći i iznosi 66%. Lezije koje su patohistološkom analizom nakon nekirurške biopsije dijagnosticirane kao ADH, postoperativno su se pokazale kao DCIS. Stopa navedene pogrešne kategorizacije je 20-56% kod CNB i 19% kod VAB (29,37–39). Dakle, incidencija pogrešne kategorizacije lezija manja je ukoliko se uzorak uzima VAB-om, koji omogućuje bioptiranje većeg volumena tkiva čime bi se smanjila vjerojatnost ispravljanja kategorije lezije nakon operacije. Pritom postoji rizik od potpunog uklanjanja mikrokalifikata što se ne smije smatrati terapijskim postupkom. Često nakon potpunog uklanjanja mikrokalifikata tumorsko tkivo zaostaje i prisutno je pri kirurškoj eksciziji nakon biopsije (40). Danas se preporučuje kirurško uklanjanje svih B4 lezija, a o postupku kod B3 lezija raspravlja se na sastanku multidisciplinarnog tima (29).

#### *Kategorija B5: maligna lezija*

Kategoriju B5 dijelimo u dvije podskupine: B5a, CIS i B5b, invazivni karcinom. Unutar ove skupine na razini podskupina također može doći do podcjenjivanja malignosti lezije prilikom biopsije. U 15-36% pacijenata CNB dijagnoza CIS-a je postoperativno promijenjena u dijagnozu invazivnog karcinoma. Kod VAB-a je taj postotak nešto niži te iznosi 10%. Većina pacijenata s dokazanim invazivnim karcinomom zahtijeva kirurški pristup aksili kako bi se analizom regionalnih limfnih čvorova odredio stadij bolesti. Nerijetko kirurzi kod bioptički dokazanog DCIS-a pristupaju aksili, ako sumnjaju da se ipak radi o invazivnom karcinomu. Podaci iz Ujedinjenog Kraljevstva pokazuju da gotovo trećina pacijentica s definitivnom dijagnozom DCIS podliježe kirurškom uklanjanju aksilarnog limfnog čvora, što se smatra nepotrebnim postupkom usprkos niskom riziku od morbiditeta nakon uklanjanja sentinel limfnog čvora (29).

## **6. ZAHVALE**

Zahvaljujem svojoj mentorici, prof. dr. sc. Maji Prutki, na strpljenju, suradljivosti i pristupačnosti te svim materijalima i savjetima kojima mi je uvelike olakšala izradu ovog rada.

Veliko hvala mom uzoru i najboljoj prijateljici, mojoj sestri Kristini, na razumijevanju, potpori i savjetima te na svakom predispitnom zagrljaju ohrabrenja.

Na kraju, hvala mom najvećem osloncu, mojim roditeljima, što su uvijek vjerovali u mene. Hvala na svakom savjetu, razgovoru i pruženoj ljubavi kojima su me ohrabivali kroz cijeli moj životni put. Bez njih ništa ovo ne bi bilo moguće.

## 7. LITERATURA

1. Brkljačić B. Dojka i bolesti dojke. U: Ciglar S, Suchanek E, urednici. Ginekologija. Zagreb: Naklada Ljevak; 2001. str. 497.-506.
2. Jalšovec D. Regija prsa, regio pectoralis, i dojka, mamma. U: Sustavna i topografska anatomija čovjeka. Zagreb: Školska knjiga; 2005. str. 377.-380.
3. Jakić-Razumović J, Tomić S. Bolesti dojke. U: Patologija. 5. Zagreb: Medicinska naklada; 2018. str. 639.-658.
4. Rak dojke. U: Klinička onkologija. 3. Zagreb: Medicinska naklada; 2018. str. 203.-213.
5. Obilježen Dan narcisa 2021 [Internet]. [citirano 19. svibanj 2021.]. Dostupno na: <https://www.hzjz.hr/sluzba-epidemiologija-prevencija-nezaraznih-bolesti/obiljezen-dan-narcisa-2021/>
6. Rak dojke – Novosti Tumori [Internet]. [citirano 28. lipanj 2021.]. Dostupno na: <https://novosti.tumori.me/rak-dojke/>
7. Brkljačić B, Brnić Z. Dojka. U: Radiologija. 3. Zagreb: Medicinska naklada; 2007. str. 349.-361.
8. WHO classification [Internet]. [citirano 27. lipanj 2021.]. Dostupno na: <https://www.pathologyoutlines.com/topic/breastmalignantwhoclassification.html>
9. Perry N, Broeders M, de Wolf C, Törnberg S, Holland R, Puthaar E. Prijevod europskih smjernica za osiguranje kvalitete probira i dijagnostike raka dojke Četvrto izdanje. :487.
10. Perry N, Broeders M, Wolf C de, Törnberg S, Holland R, Karsa L von. European guidelines for quality assurance in breast cancer screening and diagnosis. Fourth edition—summary document. *Annals of Oncology*. 01. travanj 2008.;19(4):614–22.
11. Cardoso F, Kyriakides S, Ohno S, Penault-Llorca F, Poortmans P, Rubio IT, i ostali. Early breast cancer: ESMO Clinical Practice Guidelines for diagnosis, treatment and follow-up†. *Annals of Oncology*. 01. kolovoz 2019.;30(8):1194–220.
12. Bonfiglio R, Scimeca M, Urbano N, Bonanno E, Schillaci O. Breast microcalcifications: biological and diagnostic perspectives. *Future Oncology*. 01. prosinac 2018.;14(30):3097–9.
13. Wilkinson L, Thomas V, Sharma N. Microcalcification on mammography: approaches to interpretation and biopsy. *Br J Radiol*. 90(1069):20160594.
14. Durand MA, Wang S, Hooley RJ, Raghu M, Philpotts LE. Tomosynthesis-detected Architectural Distortion: Management Algorithm with Radiologic-Pathologic Correlation. *RadioGraphics*. 01. ožujak 2016.;36(2):311–21.
15. Magny SJ, Shikhman R, Keppke AL. Breast Imaging Reporting and Data System. U: StatPearls [Internet]. Treasure Island (FL): StatPearls Publishing; 2021 [citirano 03. lipanj 2021.]. Dostupno na: <http://www.ncbi.nlm.nih.gov/books/NBK459169/>

16. RAK DOJKE- RIZIČNI FAKTORI I SIMPTOMI [Internet]. NADA. 2015 [citirano 03. lipanj 2021.]. Dostupno na: <https://www.klub-nada-rijeka.hr/rak-dojke-rizicni-faktori-i-simptomi/>
17. Nacionalni programi ranog otkrivanja raka [Internet]. [citirano 03. lipanj 2021.]. Dostupno na: <https://www.hzjz.hr/sluzba-epidemiologija-prevencija-nezaraznih-bolesti/preventivni-program-za-zdravlje-danas/>
18. Guo R, Lu G, Fei B. ULTRASOUND IMAGING TECHNOLOGIES FOR BREAST CANCER DETECTION AND MANAGEMENT – A REVIEW. *Ultrasound Med Biol.* siječanj 2018.;44(1):37–70.
19. Goddi A, Bonardi M, Alessi S. Breast elastography: A literature review. *J Ultrasound.* 30. lipanj 2012.;15(3):192–8.
20. Kilic F, Ogul H, Bayraktutan U, Gumus H, Unal O, Kantarci M, i ostali. Diagnostic Magnetic Resonance Imaging of the Breast. *Eurasian J Med.* kolovoz 2012.;44(2):106–14.
21. Tomkovich KR. Interventional Radiology in the Diagnosis and Treatment of Diseases of the Breast: A Historical Review and Future Perspective Based on Currently Available Techniques. *American Journal of Roentgenology.* 23. rujan 2014.;203(4):725–33.
22. Esen G, Tutar B, Uras C, Calay Z, Ince Ü, Tutar O. Vacuum-assisted stereotactic breast biopsy in the diagnosis and management of suspicious microcalcifications. *Diagn Interv Radiol.* srpanj 2016.;22(4):326–33.
23. Bick U, Trimboli RM, Athanasiou A, Balleyguier C, Baltzer PAT, Bernathova M, i ostali. Image-guided breast biopsy and localisation: recommendations for information to women and referring physicians by the European Society of Breast Imaging. *Insights Imaging* [Internet]. 05. veljača 2020. [citirano 19. svibanj 2021.];11. Dostupno na: <https://www.ncbi.nlm.nih.gov/pmc/articles/PMC7002629/>
24. Casaubon JT, Tomlinson-Hansen S, Regan J-P. Fine Needle Aspiration Of Breast Masses. U: *StatPearls* [Internet]. Treasure Island (FL): StatPearls Publishing; 2021 [citirano 19. svibanj 2021.]. Dostupno na: <http://www.ncbi.nlm.nih.gov/books/NBK470268/>
25. Ahmadinejad M, Hajimaghsoudi L, Poryyaghobi SM, Ahmadinejad I, Ahmadi K. Diagnostic Value of Fine-Needle Aspiration Biopsies and Pathologic Methods for Benign and Malignant Breast Masses and Axillary Node Assessment. *Asian Pac J Cancer Prev.* 2017.;18(2):541–8.
26. Ferré R, Omeroglu A, Mesurolle B. Sonographic Appearance of Lesions Diagnosed as Lobular Neoplasia at Sonographically Guided Biopsies. *American Journal of Roentgenology.* 11. siječanj 2017.;208(3):669–75.
27. Mahoney MC, Newell MS. Breast Intervention: How I Do It. *Radiology.* srpanj 2013.;268(1):12–24.
28. Pfarl G, Helbich TH, Riedl CC, Wagner T, Gnant M, Rudas M, i ostali. Stereotactic 11-Gauge Vacuum-Assisted Breast Biopsy: A Validation Study. *American Journal of Roentgenology.* 01. prosinac 2002.;179(6):1503–7.

29. Ames V, Britton PD. Stereotactically guided breast biopsy: a review. *Insights Imaging*. 20. siječanj 2011.;2(2):171–6.
30. Caines JS, McPhee MD, Konok GP, Wright BA. Stereotaxic needle core biopsy of breast lesions using a regular mammographic table with an adaptable stereotaxic device. *American Journal of Roentgenology*. kolovoz 1994.;163(2):317–21.
31. Stereotactic Breast Biopsy: Indications and Results [Internet]. Cancer Network. [citirano 19. svibanj 2021.]. Dostupno na: <https://www.cancernetwork.com/view/stereotactic-breast-biopsy-indications-and-results>
32. Carr JJ, Hemler PF, Halford PW, Freimanis RI, Choplin RH, Chen MYM. Stereotactic Localization of Breast Lesions: How It Works and Methods to Improve Accuracy. *RadioGraphics*. 01. ožujak 2001.;21(2):463–73.
33. Trop I, David J, El Khoury M, Gautier N, Gaboury L, Lalonde L. Microcalcifications Around a Collagen-Based Breast Biopsy Marker: Complication of Biopsy With a Percutaneous Marking System. *American Journal of Roentgenology*. 01. kolovoz 2011.;197(2):W353–7.
34. Dershaw DD, Fleischman RC, Liberman L, Deutch B, Abramson AF, Hann L. Use of digital mammography in needle localization procedures. *American Journal of Roentgenology*. rujan 1993.;161(3):559–62.
35. Horvat JV, Keating DM, Rodrigues-Duarte H, Morris EA, Mango VL. Calcifications at Digital Breast Tomosynthesis: Imaging Features and Biopsy Techniques. *Radiographics*. ožujak 2019.;39(2):307–18.
36. Jackman RJ, Marzoni FA, Rosenberg J. False-Negative Diagnoses at Stereotactic Vacuum-Assisted Needle Breast Biopsy: Long-Term Follow-Up of 1,280 Lesions and Review of the Literature. *American Journal of Roentgenology*. 01. veljača 2009.;192(2):341–51.
37. Darling MLR, Smith DN, Lester SC, Kaelin C, Selland D-LG, Denison CM, i ostali. Atypical Ductal Hyperplasia and Ductal Carcinoma In Situ as Revealed by Large-Core Needle Breast Biopsy. *American Journal of Roentgenology*. 01. studeni 2000.;175(5):1341–6.
38. Philpotts LE, Shaheen NA, Carter D, Lange RC, Lee CH. Comparison of rebiopsy rates after stereotactic core needle biopsy of the breast with 11-gauge vacuum suction probe versus 14-gauge needle and automatic gun. *American Journal of Roentgenology*. ožujak 1999.;172(3):683–7.
39. Houssami N, Ciatto S, Bilous M, Vezzosi V, Bianchi S. Borderline breast core needle histology: predictive values for malignancy in lesions of uncertain malignant potential (B3). *Br J Cancer*. 23. travanj 2007.;96(8):1253–7.
40. Penco S, Rizzo S, Bozzini AC, Latronico A, Menna S, Cassano E, i ostali. Stereotactic Vacuum-Assisted Breast Biopsy Is Not a Therapeutic Procedure Even When All Mammographically Found Calcifications Are Removed: Analysis of 4,086 Procedures. *American Journal of Roentgenology*. 01. studeni 2010.;195(5):1255–60.

## 8. ŽIVOTOPIS

**Ime i prezime:** Mirna Vučemilo  
**Datum rođenja:** 4. travnja 1997.  
**Mjesto rođenja:** Sinj

### OBRAZOVANJE:

**2015. – 2021.** Medicinski fakultet, Sveučilište u Zagrebu  
**2011. – 2015.** Franjevačka klasična gimnazija u Sinju s pravom javnosti, jezični smjer  
**2004. – 2010.** Osnovna glazbena škola Jakova Gotovca, Sinj (instrument violina)  
**2003. – 2011.** Osnovna škola fra Pavla Vučkovića, Sinj

### AKTIVNOSTI:

**2021. –** Volonterka u Klinici za infektivne bolesti „Dr. Fran Mihaljević“  
**2016. –** Članica Pjevačkog zbora studenata Medicinskog fakulteta „Lege artis“  
**2021.** Aktivna članica Studentske sekcije za infektologiju  
**2019.** Polaznica StEPP trauma edukacije „Zbrinjavanje teško ozlijeđene osobe“  
**2018.** Polaznica StEPP Edukacije za niže godine studija

### NAGRADE I OBJAVLJENI RADOVI:

**2021.** Autorica eseja „A što kada lijeka nema?“ objavljenog u knjizi „Ostani uz mene“, (urednici: Marijana Braš i Veljko Đorđević)  
**2021.** 2. nagrada na 1. Online natjecanju u kliničkim i dijagnostičkim vještinama (organizacija CroMSIC Zagreb)  
**2019.** Sindrom Vogt-Koyanagi-Harada – prikaz bolesnika i diferencijalna dijagnoza uveitisa i meningitisa – izložen poster na CROCMID 2019. 12. Hrvatski kongres kliničke mikrobiologije i 9. Hrvatski kongres o infektivnim bolestima s međunarodnim sudjelovanjem  
**2019.** Sindrom Vogt-Koyanagi-Harada – prikaz bolesnika i diferencijalna dijagnoza uveitisa i meningitisa – objavljen stručni članak u Infektološkom glasniku, Vol. 39 No. 4, 2019.  
**2017.** Posebna Dekanova nagrada za društveno korisni doprinos Medicinskom fakultetu (članica Pjevačkog zbora studenata Medicinskog fakulteta „Lege artis“)

### VJEŠTINE:

jezici: engleski – napredno  
njemački – osnovno (Goethe-zertifikat A2)  
vozačka dozvola: B kategorija  
glazbeni instrumenti: violina (osnovna glazbena škola)