

# Uloga medicinske sestre instrumentarke u pripremi ugradnje koštanih transplatanata

---

**Brus, Gabriela**

**Master's thesis / Diplomski rad**

**2021**

*Degree Grantor / Ustanova koja je dodijelila akademski / stručni stupanj:* **University of Zagreb, School of Medicine / Sveučilište u Zagrebu, Medicinski fakultet**

*Permanent link / Trajna poveznica:* <https://um.nsk.hr/um:nbn:hr:105:224316>

*Rights / Prava:* [In copyright](#)/[Zaštićeno autorskim pravom.](#)

*Download date / Datum preuzimanja:* **2024-08-31**



*Repository / Repozitorij:*

[Dr Med - University of Zagreb School of Medicine Digital Repository](#)



**SVEUČILIŠTE U ZAGREBU  
MEDICINSKI FAKULTET**

**Gabriela Brus**

**Uloga medicinske sestre instrumentarke u  
pripremi ugradnje koštanih transplantata**

**Diplomski rad**



**Zagreb, 2021.**

Ovaj diplomski rad izrađen je pri Katedri za ortopediju Medicinskog fakulteta Sveučilišta u Zagrebu i Klinici za ortopediju Kliničkog bolničkog centra Zagreb, pod vodstvom mentora prof. dr. sc. Tomislava Đapića, dr. med., specijaliste ortopedije, te je predan na ocjenu u akademskoj godini 2020./ 2021.

## POPIS I OBJAŠNJENJE KRATICA

**AATB** – American Association of Tissue Banks (prev. Američka udruga banki tkiva)

**ABC** – Aneurysmal bone cyst (prev. Aneurizmatička koštana cista)

**AORN** – Association of perioperative registered nurses (prev. Udruga perioperativnih registriranih medicinskih sestara)

**BMD** – Bone mineral density (prev. Mineralna gustoća kostiju)

**BMP** – Bone morphogenetic protein (prev. Morfogenetski protein kostiju)

**BTB** – Bone – tendon – bone (prev. kost – tetiva – kost; vrsta grafta)

**CINAHL** – Cumulative Index to Nursing and Allied Health Literature (izvor za medicinske sestre i srodne zdravstvene djelatnike, studente, edukatore i istraživače. Baza podataka omogućuje indeksiranje 2928 časopisa iz područja sestrištva i zdravstva, a sadrži više od milijun zapisa koji datiraju iz 1981. godine)

**COVID – 19** – Coronavirus Disease (prev. Koronavirus, zarazna bolest uzrokovana virusom SARS – CoV – 2)

**DCP** – Dynamic compression plate (prev. Dinamička kompresijska ploča)

**DFDBA** – Demineralized freeze – dried bone allograft (prev. Demineralizirani zamrzavanjem osušeni koštani alograft)

**DNA** - Deoksiribonukleinska kiselina

**EATB** – European Association of Tissue Banks (prev. Europsko udruženje banki tkiva)

**EMBASE** – Excerpta Medica (izdavačke kuće Elsevier; sadrži bibliografske zapise o člancima objavljenim u više od 5000 odabranih časopisa, posebna pozornost posvećuje se radovima s područja ispitivanja lijekova, farmakologije, toksikologije i farmakologije)

**ESWT** – Extracorporeal shock wave therapy (prev. Ekstrakorporalna terapija udarnim valovima)

**FDA** – U.S. Food and Drug Administration (Američka agencija za hranu i lijekove)

**FDBA** – Freeze dried bone allograft (prev. Zamrznuti osušeni koštani alograft)

**FGF** – Fibroblast growth factor (prev. Fibroblastni faktor rasta)

**GBK** – Glava bedrene kosti

**GWAS** – Genome – Wide Association Studies (pristup koji se koristi u istraživanju genetike)

**HA** – Hidroksiapatit

**HIV** – Human immunodeficiency virus (prev. Virus humane imunodeficijencije)

**HKMS** – Hrvatska komora medicinskih sestara

**IGF** – Insulin – like growth factors (prev. Inzulinu slični faktori rasta)

**IM** – Intramedularni čavao

**iTreg** – Induced regulatory T (prev. Inducirani regulatori T čelija)

**LIPUS** – Low – intensity pulsed ultrasound (prev. Impulsni ultrazvuk niskog intenziteta)

**MIC** – Minimum inhibitory concentrations (prev. Minimalne inhibitorne koncentracije)

**MR** – Magnetic Resonance (prev. Magnetska rezonancija)

**mRNA** – Messenger RNA (RNA glasnik)

**NaCl 0,9%** - Natrijev klorid, devetpostotna otopina; fiziološka otopina u medicini

**PDGF** – Platelet – derived growth factor (prev. Faktor rasta izveden iz trombocita; jedan je od brojnih čimbenika rasta koji reguliraju rast i dioba stanice)

**PHD** – Patohistološka dijagnoza

**RTG** – Rentgenska slika

**SBK** – Spongioza bedrene kosti

**SNP** – Single nucleotide polymorphism (prev. Jednonukleotidni polimorfizam)

**TGF –  $\beta$**  – Transforming growth factor  $\beta$  (beta) (prev. Transformacijski faktor rasta – beta)

**TP** – Treponema pallidum (vrsta bakterije iz grupe Gram – negativnih spiroheta)

**UBC** – Unicameral bone cysts (prev. Jednostavna koštana cista)

**Wnt** – Wnt proteini čine veliku obitelj signalnih molekula koje orkestriraju i utječu na bezbroj staničnih bioloških i razvojnih procesa

**WoS** – Web of Science (bibliografska baza podataka za sva područja znanosti, odnosno podaci iz više od 9000 časopisa)

# SADRŽAJ

<b>1. UVOD .....</b>	<b>1</b>
<b>2. METODE.....</b>	<b>4</b>
<b>3. KOŠTANI TRANSPLANTATI.....</b>	<b>5</b>
3.1. Primjena koštanih transplantata .....	5
3.2. Podjela koštanih transplantata.....	6
3.3. Indikacije za ugradnju koštanih transplantata .....	7
<b>3.4. Vrste koštanih transplantata .....</b>	<b>7</b>
3.4.1. Autotransplantati – autologni ili autogeni koštani transplantati .....	8
3.4.2. Alotransplantati – homologni ili alogeni koštani transplantati .....	13
3.4.3. Ksenotransplantati - ksenologni ili ksenogeni koštani transplantati.....	15
3.4.4. Sintetičke varijante .....	16
3.4.5. Aloplastični transplantati .....	17
3.4.6. Zamjena za koštane transplantate na bazi keramike .....	17
3.4.7. Transplantacije kosti na bazi polimera .....	17
<b>4. BANKA KOŠTANO – MIŠIĆNOG TKIVA.....</b>	<b>18</b>
4.1. Eksplantacija kosti živog darivatelja .....	19
4.2. Osiguranje koštanih transplantata metodom smrzavanja .....	22
<b>5. MEHANIZMI CIJELJENJA KOSTI.....</b>	<b>23</b>
5.1. Vrste koštanog cijeljenja .....	24
5.2. Molekule koje potiču cijeljenje.....	25
<b>5.3. Kontrola zacjeljivanja prijeloma kosti .....</b>	<b>27</b>
5.3.1. Urođene i prilagodive imunološke funkcije.....	27
5.3.2. Terapija.....	28
5.3.3. Lokalno biološko poboljšanje .....	28

5.3.4. Oporavak biološke i fizičke funkcije .....	28
<b>6. ULOGA MEDICINSKE SESTRE INSTRUMENTARKE U PRIPREMI UGRADNJE KOŠTANIH TRANSPLANTATA.....</b>	<b>30</b>
6.1. Preoperativna priprema kod ugradnje koštanih transplantata .....	34
6.2. Intraoperativna priprema kod ugradnje koštanih transplantata .....	35
<b>7. PRIKAZ UPORABE KOŠTANIH TRANSPLANTATA NA KINICI ZA ORTOPEDIJU KBC – A ZAGREB.....</b>	<b>39</b>
<b>8. IZVADAK IZ BANKE KOŠTANO – MIŠIĆNOG TKIVA KBC – A ZAGREB U RAZDOBLJU OD SIJEČNJA 2019. – OŽUJKA 2021.....</b>	<b>44</b>
<b>9. ZAKLJUČAK.....</b>	<b>47</b>
<b>ZAHVALA.....</b>	<b>48</b>
<b>LITERATURA .....</b>	<b>49</b>
<b>PRILOZI .....</b>	<b>55</b>
Popis slika .....	55
Popis tablica .....	56
<b>ŽIVOTOPIS.....</b>	<b>57</b>

## SAŽETAK

### *Uloga medicinske sestre instrumentarke u pripremi ugradnje koštanih transplantata*

**Gabriela Brus**

Transplantacija kosti predstavlja kirurški postupak pri čemu se koriste presađena koštana tkiva i implantati za popravak i obnovu bolesnih ili oštećenih kostiju. U današnje vrijeme se koštani transplantati koriste u rekonstruktivnoj ortopediji, od jednostavnih vrsta prijeloma pa sve do opsežnih postupaka liječenja tumora lokomotornog sustava i složenih rekonstrukcija kralježnice.

Medicinska sestra instrumentarka ima veliku ulogu u postupcima transplantacije kosti. Ona između ostalog na prvom mjestu brine o sigurnosti bolesnika kako bi operacijski zahvat protekao što sigurnije i bez komplikacija, a učiniti da bolesnik bude siguran obuhvaća niz znanja i vještina u svim aspektima počevši od etičkih načela i poštivanju načela prava pacijenta. Uspjeh toga rada zasniva se na umijeću, stabilnosti, brzini i odluci koja je kod dobro uhodanih timova jedan od temelja uspješnosti liječenja. Nužno je da medicinska sestra instrumentarka ima dobre komunikacijske vještine kako bi mogla komunicirati sa svim članovima operacijskog tima. Osnova operacijske sale su čistoća i sterilnost, pa je njena uloga između ostalog održavanje reda i čistoće te pridržavanje mjera asepse i prepoznati ako dođe do kontaminacije i pravovremeno reagirati kako ne bi ugrozili bolesnika. Ona ne prati samo operacijsko polje, njeni zadaci su mnogo veći i širi.

Cilj ovoga rada je pobliže opisati koštane transplantate, njihovu svrhu i primjenu te prikazati ulogu medicinske sestre instrumentarke u operacijskoj dvorani kod ugradnje istih.

**Ključne riječi:** *kost, operacijska sestra, koštani transplantat, koštana banka*



## **SUMMARY**

### ***The role of the scrub nurse in the preparation of bone graft implantation***

**Gabriela Brus**

Bone transplantation is a surgical procedure that uses transplanted bone tissue and implants to repair and repair diseased or damaged bones. Nowadays, bone grafts are used in reconstructive orthopedics, from simple types of fractures to extensive procedures for the treatment of tumors of the locomotor system and complex reconstructions of the spine.

The scrub nurse plays a major role in the bone transplant procedure. Among other things, she cares about patient safety in order to make the operation as safe and without complications as possible, and to make the patient safe includes a range of knowledge and skills in all aspects, starting from ethical principles and respecting the principles of patient rights. The success of this work is based on skill, stability, speed and decision, which is one of the foundations of successful treatment in well – established teams. It is essential that the scrub nurse has good communication skills to be able to communicate with all members of the operating team. The basis of the operating room is cleanliness and sterility, so its role is, among other things, to maintain order and cleanliness and adherence to asepsis measures and to recognize if contamination occurs and to react in a timely manner so as not to endanger the patient. It does not only follow the operating field, it`s tasks are much larger and broader.

The aim of this paper is to describe in more detail the bone grafts, their purpose and application, and to show the role of the scrub nurse in the operating room during their implantation.

**Keywords:** *bone, scrub nurse, bone graft, bone bank*

## 1. UVOD

Transplantacija kosti je kirurški postupak koji koristi presađena koštana tkiva i implantate za popravak i obnovu bolesnih ili oštećenih kosti. Jedan je od važnijih i relativno čest postupak u koštano – zglobnoj kirurgiji ako uzmemo u obzir da je u oko 15% kirurških zahvata na kostima primjena koštanih transplantata naprosto neophodna. Kao i u svakoj transplantaciji na ljudskom tijelu, tako se i kod presađivanja kosti susrećemo sa nizom problema koji otežavaju postupke dobivanja, čuvanja i primjenu koštanih transplantata (1).

Nakon transfuzije krvi, kost je druga najčešće ugrađena supstanca u ljudsko tijelo, s više stotina tisuća transplantacija godišnje. Znanost o transplantaciji kosti značajno je napredovala, posebno u posljednja dva desetljeća. Tom razvoju značajno su doprinijela nova saznanja u području biologije, koštanog cijeljenja na makroskopskoj, histološkoj te molekularnoj razini (2, 3). Danas se koštani transplantati koriste u rekonstruktivnoj ortopediji, od jednostavnih vrsta prijeloma do opsežnih postupaka spašavanja zglobova i složenih rekonstrukcija kralježnice. Dakle, nekoliko čimbenika utječe na uspješnu ugradnju transplantirane kosti, uključujući vrstu korištenog koštanog transplantata, mjesto implantacije, tehnike očuvanja, lokalne i sustavne čimbenike te vaskularnost transplantata koji uključuju imunogenetiku između donora i domaćina, te mehanička svojstva kosti koja ovise o veličini, obliku i vrsti korištenog transplantata.

Tim u operacijskoj sali čine liječnik anesteziolog, anesteziološki tehničar, kirurg/ operater, asistent/ i (jedno ili više, ovisno o težini i potrebama operacijskog zahvata), medicinska sestra instrumentarka sterilna i medicinska sestra instrumentarka nesterilna – dvorba, kirurški tehničar i pomoćno osoblje. Poznato je u operacijskim dvoranama kako postoji jedna neopisiva veza koja karakterizira samo dvoje ljudi, a to je veza upravo kirurga i instrumentarke. Bez ijedne izgovorene riječi, na ispruženu ruku ili upućen pogled, instrumentarka zna što mu je tog časa potrebno. Ona je najčešće uvijek korak ispred.

Medicinska sestra instrumentarka (dalje u tekstu: Instrumentarka), posebno u ortopedskoj dvorani gdje je to relativno čest postupak, kao dio multidisciplinarnog tima, sudjeluje u nizu postupaka tijekom pripreme i ugradnje koštanih transplantata, kao i kod uzimanja glave

bedrene kosti (dalje u tekstu: GBK) i spongioze bedrene kosti (dalje u tekstu: SBK) sa živih darivatelja tijekom artroplastike kuka.

Od instrumentarke se očekuje kontinuirano učenje i usavršavanje u stručnom pogledu kako bi što bolje i kvalitetnije obavljala svoj posao obzirom da se medicina iz dana u dan razvija i mijenja. Bolesnici koji dolaze na operacijski zahvat očekuju najbolju moguću zdravstvenu skrb i što bolji ishod operacije. Instrumentarka između ostalog prvenstveno brine o sigurnosti bolesnika kako bi operacijski zahvat protekao što sigurnije i bez komplikacija, a učiniti da bolesnik bude siguran obuhvaća niz znanja i vještina u svim aspektima počevši od etičkih načela i poštivanju načela prava pacijenta. Radno iskustvo, organizacija rada i komunikacija u timu ključni su čimbenici u brizi za bolesnika.

Medicinska znanost stara je gotovo koliko i samo čovječanstvo i imala je religiozne, filozofske, paleontološke i etnološke implikacije. Kirurška intervencija postojala je još u prapovijesno doba. Paleopatološka istraživanja otkrila su prijelome, rahitis i izbušene lubanje koji predstavljaju procese regeneracije kosti.

Prva homologna transplantacija opisana je još u Starom zavjetu. Prema Bibliji, žena prvog čovjeka Adama, načinjena je od njegovog rebra. Grčka mitologija također spominje zamjenu kosti u ljudskom tijelu, kao što je to vidljivo u legendi o Zeusu koji je dao Demetru napraviti rame od bjelokosti za Tantalovog sina. Nije slučajnost što je mitologija opisivala bjelokost kao dobar materijal za rekonstrukciju. I sam Putti je izjavio: „Među osteoplastičnim materijalima, bjelokost zaslužuje biti spomenuta...“ (4).

Antropolog A. Jagharian, voditelj kirurgije na Medicinskom sveučilištu Yerevan u Armeniji, istražio je dvije lubanje iz drevnog središta Ishtkunui. U prvu lubanju kirurzi su u sedammilimetarski defekt uzrokovan ozljedom umetnuli komad životinjske kosti. Pacijent je preživio, jer je lubanja, ispitivana tisućljećima kasnije, pokazala ponovni rast oko presađene kosti. Druga lubanja je imala znakove kirurške intervencije za liječenje lezije nastale oštrim instrumentom koji je napravio defekt od dva i pol centimetara. Nalazi su pokazali da je pacijent živio najmanje 15 godina nakon operacije (5).

Egipćani su također bili napredni u stomatološkoj kirurgiji i kirurgiji kosti općenito što dokazuju razna izvješća o ortopedskim operacijama izvedenim na različitim segmentima ljudskog tijela. Postoje radiografska ispitivanja mumije svećenika Usermontu, koja je sačuvana u muzeju San José u Kaliforniji. Otkriveno je kako je u lijevoj nozi proteza koljena

od 23 centimetara koja je ugrađena kroz složeni kirurški postupak. Daljnje fotografije prikazuju kako je proteza izrađena od čistog željeza, zacementirana smolom i umetnuta dok je svećenik još bio živ (6). Egipćani su također primijenili umjetne ekstremitete. Postoji zapis o ženi za koju je utvrđeno da je podvrgnuta amputaciji i da joj je postavljena zamjena za nogu napravljena od drva. Iako jednostavnog dizajna, proteza je bila učinkovita i omogućila ženi da živi još dugi niz godina nakon operacije.

Nema znanstveno pouzdanih dokaza koji podupiru ove izvještaje, ali zasigurno se zna da su drevni Egipćani imali veliko znanje iz ortopedije što je pokazano u Smithovom papirusu, koji je priznat kao rasprava o ortopediji i traumatologiji (7, 8). Drevni Grci Herophilus i Erasistratus, iz aleksandrijske škole (treće i drugo stoljeće prije Krista), dali su poticaj kirurgiji i zahvaljujući toj školi, rimski su kirurzi mogli izvoditi teške operacije poput amputacije i resekcije tumora (9).

Prvu transplantaciju koja je dokumentirana izveo je nizozemski kirurg Jon van Meekere 1668. godine, kada je pseću lubanju iskoristio kao koštani transplantat za rekonstrukciju defekta lubanje vojnika (10), dok je prva transplantacija učinjena od ljudske kosti učinjena u Škotskoj 1880. godine gdje je inficirana nadlaktica četverogodišnjeg djeteta zamijenjena potkoljenicom (11).

## 2. METODE

Za potrebe pisanja ovog rada korišteni su temeljni udžbenici iz područja kirurgije, ortopedije, traumatologije i sestrištva dostupni na hrvatskom jeziku, te literatura dostupna iz bibliografske baze podataka Medline (Medical Literature Analysis and Retrieval System Online ili MEDLARS Online) putem mrežne stranice PubMed, EMBASE, Scopus, WoS, CINAHL, Cochrane Library. Za definiranje ključnih riječi u bibliografskoj bazi podataka Medline korišten je MeSH (Medical Subject Headings) tezaurus na engleskom jeziku. Ključne riječi kojima je izvršeno pretraživanje bile su „Bone“ („Kost“), „Bone graft“ („Koštani transplantat“), „Bone replacement“ („Nadomjestak kosti“), „Application“ („Primjena“), „Bone bank“ („Koštana banka“), „Nurses“ („Sestre“), „Operating nurse“ („Operacijska sestra“), „Theatre nurse“ („Dvoranska sestra“), „Scrub nurse“ („Medicinska sestra instrumentarka“).

Sve slike, podaci i materijali korišteni u ovom stručnom radu odobrene su na 190. redovnoj sjednici Etičkog povjerenstva Kliničkog bolničkog Centra Zagreb održane dana 23. kolovoza 2021. (Klasa: 8. 1. – 21/195-1 ; Broj: 02/21 JG).

### 3. KOŠTANI TRANSPLANTATI

#### 3.1. Primjena koštanih transplantata

Koštani transplantati se primjenjuju u spondilodezama i artrodezama, osteotomijama otvaranja, u liječenju avaskularnih nekroza, te za rekonstrukcije defekata kosti (12). Osnovni cilj primjene koštanih transplantata je pospješeno cijeljenje. Zbog povećanja broja spondilodeza u SAD – u i zemljama Europske unije, sve češćih prometnih nezgoda, kao i razlabavljenja endoproteza nakon ugradnje istih, dolazi do koštanih defekata koje je potrebno kirurški zamijeniti transplantatima.

Idealni koštani transplantat ili nadomjesti kosti trebali bi sadržavati sljedeća svojstva:

- 1) imunološku i mutagenu neutralnost
- 2) netoksičnost
- 3) sterilnost
- 4) sposobnost potpune koštane ugradnje i pregradnje
- 5) veliku biološku aktivnost:
  - i. *Osteogenetsko svojstvo* – Stvaranje kosti vlastitom staničnom aktivnošću.  
Osteogeneza je formiranje kosti od stanice izvedene iz transplantata ili domaćina. Rukovanje i opstanak stanica transplantata (kortikalni i spongiozni transplantati) je najvažnija i početna faza u popravljanju i remodeliranju kosti (13). Nastaje u mikrookolištu bogatom već diferenciranim stanicama, osteoblastima, koji daljnjom komunikacijom potiču mitozu, stvaranje koštanog matriksa, te tako sudjeluju u daljnjem stvaranju kosti (14).  
Takvo svojstvo imaju samo transplantati koji u sebi sadrže žive stanice – osteoblaste, koji mogu stvarati kost i koji imaju odgovarajuću opskrbu krvlju.
  - ii. *Osteoinduktivno svojstvo* – Proces infiltracije kapilara, perivaskularnog tkiva koji uključuje stimulaciju osteoprogenitornih stanica da se diferenciraju u osteoblaste, a zatim započinje stvaranje nove kosti.  
Osteoindukcija je stimulacija tkiva da proizvodi osteogene elemente, a također je kontrolirana prvenstveno čimbenicima rasta koji su sposobni inducirati

diferencijaciju mezenhimalnih stanica u stanice hrskavice i kosti. Da bi imali to svojstvo transplantati moraju u sebi sadržavati i / ili oslobađati faktore rasta. Faktori rasta koji sudjeluju u osteoindukciji su: transformirajući faktor rasta –  $\beta$  (TGF –  $\beta$ ) , koštani morfogenetski proteini (BMP), fibroblastni faktor rasta (FGF), inzulinu sličan faktor rasta (IGF) i faktor rasta iz trombocita (PDGF). Oni su u stanju pluripotentnu nediferenciranu stanicu u specifičnom koštanom okruženju diferencirati (inducirati) u osteoblaste (15).

Čuvanje periosta tijekom operacijskog zahvata nužno je ne samo zbog očuvanja lokalne vaskularizacije već i zbog njegova bogatstva osteoprogenitornim stanicama bez kojih osteoindukcija nije moguća (14).

- iii. *Osteokonduktivno svojstvo* – Svojstvo transplantata da osigura trodimenzionalnu strukturu nosača, tj. koštane gredice transplantata, po kojem mogu migrirati stanice odgovorne za angiogenezu i osteogenezu.

Za razliku od prethodna dva svojstva, osteoindukcija nije proces aktivnoga stvaranja kosti već pasivno, potaknuto od strane transplantata. Osteokonduktivno svojstvo postizemo naprimjer ugradnjom homolognih koštanih transplantata u koštane defekte čija se struktura zatim zamijenjuje zdravom kosti i tako dolazi do koštane pregradnje (14).

- 6) potrebnu čvrstoću
- 7) raspoloživost u dovoljnim količinama, obliku i veličinama
- 8) jednostavnu obradu
- 9) jednostavno spremanje i čuvanje
- 10) nisku cijenu (1, 16).

### **3.2. Podjela koštanih transplantata**

- 1) Podjela obzirom na odnos davatelja i primatelja
  - i. autologni ili autogeni transplantati: davatelj i primatelj ista su jedinka
  - ii. homologni ili alogeni transplantati: davatelj i primatelj jedinke iste su vrste
  - iii. heterologni ili ksenogeni transplantati: davatelj i primatelj jedinke su različitih vrsta.

2) Podjela prema strukturi transplantata

- i. spongiozni
- ii. kortikalni
- iii. kortikospongiozni
- iv. strukturalni ili masivni.

3) Podjela prema vaskulariziranosti

- i. vaskularizirani – autologni transplantati
- ii. nevaskularizirani – autologni i heterologni transplantati (1).

### **3.3. Indikacije za ugradnju koštanih transplantata**

*Ekstirpacije manjih i većih tumora.* Kod manjih tumora može se učiniti spongioplastika defekta, a kod većih tumora osim spongioplastike moguće je i postavljanje potpornog koštanog presadka te resekcije velikih tumora u bloku i biološke rekonstrukcije defekta dijafize.

*Artrodeza* ili tzv. otvoreno ukočenje zgloba s unutarnjom ili vanjskom fiksacijom, *korektivna osteotomija* sa ili bez fiksacije te *artroskopsko ukočenje* sa ili bez unutarnje fiksacije.

*Primarne i revizijske endoproteze* ukoliko postoji protruzija acetabuluma ili defekt koštanog ležišta acetabularnog ili femoralnog ležišta dijela endoproteze, moguće sa i bez fiksacije.

*Prednja i stražnja spondilodeza* (17).

### **3.4. Vrste koštanih transplantata**

Klasifikacija koštanih transplantata temelji se na izvoru transplantata, a znanje je potrebno kako bi se razumjele indikacije, funkcije, biologija i kontraindikacije različitih vrsta koštanih transplantata. U nastavku se nabrajaju neki od pojmova (18). Autotransplantacija je transplantacija na istog pojedinca, alograft je transplantacija organa ili tkiva s jedne jedinice na drugu iste vrste s drugim genotipom, dok je ksenograft transplantacija živih stanica, tkiva ili



organa iz jedne vrste u različite vrste, a izotransplantati su transplantacije tkiva između dvije genetski identične osobe ili iste obitelji.

Aloimplantati su neživotni transplantati. Spongiozni transplantat ima veću osteogenu sposobnost, dok se kortikalni transplantati se najčešće koriste za osiguravanje stabilnosti. Autogena, odnosno aspirirana koštana srž se koristi za pružanje živog nediferenciranog mezenhima. Kortikospongiozni transplantati kombinacija su kortikalne i spongiozne kosti. Osteohondralni transplantat je metoda liječenja ozljeda hrskavice gdje se posebnim instrumentom stvaraju male frakture subhondralne kosti gdje postoji defekt te tako potiče urastanje tkiva u mjesto hrskavičnog oštećenja iz koštane moždine. Slobodni transplantati nisu vaskularizirani i ovise o lokalnom okruženju i urastanju novih krvnih žila kako bi funkcionirali dok su vaskularizirani transplantati segmenti cijele kosti uklonjeni s krvnim žilama i postavljeni s anastomozom. Transplantati s umetanjem mišića su mišićna pedula koja se u mladih pacijenata transplantira u kirurški stvoren utor na stražnjem dijelu bedrene kosti. Sintetički transplantati su transplantati razvijeni u interesu stvaranja alternativnog osteokonduktivnog poroznog materijala koji se može implantirati u kost. Sadrži kalcijev sulfat i kalcijev fosfat i pomaže u izbjegavanju morbiditeta kod primatelja, ali nije vaskulariziran, stoga može biti zarazan, toksičan ili kancerogen (19).

U nastavku se navode vrste i izvori koštanih transplantata (20):

### **3.4.1. Autotransplantati – autologni ili autogeni koštani transplantati**

Autologni ili autogeni transplantat je transplantat tkiva od jedne do druge točke tijela iste osobe. Takve se vrste transplantata mogu prikupiti s ilijačnog grebena (*lat. Spina iliaca*) što je u ortopedskoj kirurgiji najčešće kada postoji potreba i mogućnosti uzimanja autotransplantata. Nešto rjeđe se rabe metafize dugih kostiju – područje velikog trohantera, metafiza tibije, te olekranon i kalkaneus. Zatim, može se još uzeti sa simfize mandibule (*lat. Symphysis menti*) i prednjeg koronoidnog nastavka (*lat. Processus coronoideus*). Autologni transplantati mogu biti vaskularizirani i nevaskularizirani, a po formi spongiozni, kortikalni, kortikospongiozni, masivni ili strukturalni te osteohondralni. Autologna kost je najpoželjnija kod primjene blok transplantata, jer je manji rizik od odbacivanja istog upravo zato što transplantat dolazi direktno od bolesnika. Autotransplantati ispunjavaju sve uvjete idealnih koštanih transplantata. Imaju osteoinduktivna, osteogena i osteokonduktivna svojstva pa možemo reći da to ujedno čini i „zlatni standard“ koštane transplantacije (21). Jedini je transplantat, ako izuzmemo kombinirane transplantate koji imaju žive stanice, koji ne izaziva

imunološku reakciju što mu povećava otpornost na infekciju (12). Međutim, autologni transplantati trebaju dodatno kirurško mjesto i oni uzrokuju puno više postoperativne boli i komplikacija kod pacijenta (22).

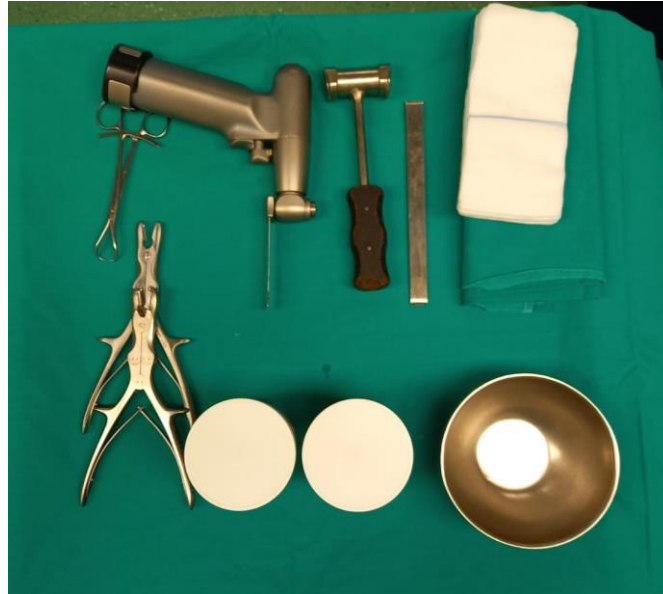
Autologni koštani transplantat pogodan je za uporabu u svim kliničkim slučajevima u kojima očekujemo biološku i mehaničku funkciju, brzu osteointegraciju i sigurnost za primatelja u pogledu prijenosa bolesti. Takva vrsta transplantata se u ortopedskoj kirurgiji široko primjenjuje u spinalnoj kirurgiji kod prednjih i stražnjih spondilodeza, degenerativnih bolesti i nestabilnosti kralježnice. Stražnji elementi kralježnice koji se tijekom operacije odstranjuju, koriste se odmah ili se sakupljaju pa netom pred kraj operacije mogu se usitniti i iskoristiti kao autologni transplantat. Nekad je to autologna kost sama, a ponekad u kombinaciji sa homolognom spongioznom kosti. Kao pomoć služe pedikularni vijci, kuke i šipke koji zadržavaju kost na mjestu, dok transplantat služi kako bi nastao koštani blok i ukočio kralježnicu u željenom položaju. Postoji i varijanta gdje se spongiozna kost stavlja u implantate u obliku kaveza – *eng. Cages*, kojima se osigurava visina intervertebralnoga prostora.

Autologna transplantacija ima važniju primjenu u liječenju atrofičnih i defek – pseudoartroza. Tijekom operacije ugradnje proteze kuka, ukoliko je riječ o displastičnom i deficijentnom acetabulumu uobičajna je upotreba resecirane glave bedrene kosti kao autolognog transplantata. GBK se može resecirati na pola ili četvrt dijela pa pomoću kirurških instrumenata uzeti dobru spongioznu kost i tako usitnjenu postaviti na zid acetabuluma prije ugradnje umjetnog acetabuluma.

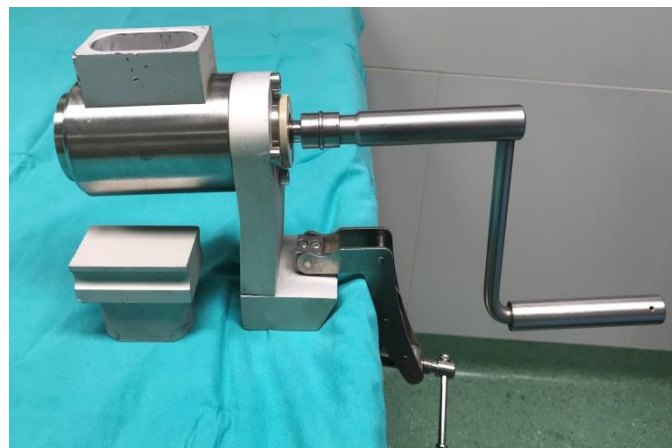
Prednost autolognih spongioznih transplantata jest velika osteoindukcijska i osteokondukcijska vrijednost, te veliki volumen, ali njen nedostatak je vrlo mala mehanička čvrstoća pa dolazi do potrebe kombiniranja sa sredstvima unutrašnje ili vanjske osteosinteze raznim vijcima i pločicama (12).

Optimalna veličina komadića spongioznih transplantata je 0, 5 cm u promjeru. Najčešće se kost usitnjava ručno, korištenjem raznih kirurških instrumenata i pribora za resekciju i ručno usitnjavanje. To su osim pile koja služi da se ispili GBK na pola i/ ili četvrt, Weber Clamp (Weberova stezaljka) ili takozvana *eng. Two – point* kliješta koja pomažu da se prilikom piljenja drži GBK, a da pritom ne dođe do ozlijede, Luer – Stilleova kliješta (kliješta po

Lueru) raznih oblika i dimenzija, čekić te ravna i žlijebasta (*eng. Hole*) dljeteta, kohlee (žlice) raznih veličina (Slika 1). U kirurgiji postoji koštani mlin koji može uvelike ubrzati postupak, a da se pritom dobije jednako kvalitetan spongiozni transplantat (Slika 2).



*Slika 1. Osnovni pribor za pripremu transplantata (vlastita fotografija)*



*Slika 2. Koštani mlin (vlastita fotografija)*

Witsoe i suradnici proveli su istraživanje gdje su usporedili karakteristike otpuštanja antibiotika in vivo i in vitro obrađene spongiozne kosti na 7 različitih antibiotika (23), a sličnu studiju s antibiotikom proveo je i Sayin 2006. godine gdje je utvrđeno je da je otpuštanje antibiotika preko minimalne inhibitorne koncentracije (MIC) tijekom šest tjedana ostvareno iz mikročestica tretiranih vankomicinom koji je implantiran u mješavini s homolognim transplantatima u koštane defekte. Očuvanje antibiotika u mikročesticama održalo je

bioaktivnost i osiguralo kontrolirano otpuštanje antibiotika, pa se čini da je implantacija vankomicina u mješavini s homolognim transplantatima obećavajući za primjenu u ortopediji (24). U ortopedskoj kirurgiji, ukoliko se transplantat postavlja u inficirano područje ili nedavno inficirano, može se prije primjene uložiti deset do trideset minuta u fiziološku otopinu s antibiotikom koji se apsorbira u koštani matriks, te se nakon implantacije postupno otpušta. To se u praksi u Klinici za ortopediju KBC – a Zagreb primjenjuje kod rekonstrukcije prednje ukrižene sveze, gdje se nakon uzimanja tetive, a prije izrade grafta, tetive natope u mješavinu fiziološke otopine (dalje u tekstu: NaCl 0,9%) i antibiotika (Gentamicin 120 mg/2 ml) te se nakon izrade finalnog grafta koji će se implantirati ponovi isto. Kod stražnjih spondilodeza se 1 ili 2 grama antibiotika vankomicina u prahu rasporedi po implantatima/tkivu prije samog zatvaranja operacijskog polja.

Ukoliko su potrebne manje količine spongioznih transplantata, primjenjuju se mikroinvazivne tehnike s minimalnom incizijom i upotrebom trepina. Autologni spongiozni koštani transplantati koriste se još i kod popunjavanja manjih defekta nastalih traumom, ekskohleacijom tumora i cista.

Autologni kortikospongiozni koštani transplantat ima veliku biološku vrijednost, ali je njegova pregradnja znatno sporija od pregradnje autolognog spongioznog transplantata. Trikortikalni transplantati pogodni su za primjenu kod prednjih spondilodeza i kod osteotomija zdjelica. Monokortikalni transplantati rabe se kod artrodeza čunaste kosti šake (*lat. Os scaphoideum*), artrodeza ručnog zgloba, posterolateralnim intertransverzalnim spondilodezama te kod apozicijskih artroplastika kuka. Za rekonstrukciju prednje ukrižene sveze upotrebljava se koštano – ligamentarno – koštani presadak (*BTB – bone – tendon – bone*) uzet iz patele, središnje trećine ligamenta patele i proksimalne tibije. Monokortikalni dijelovi transplantata na krajevima se oblikuje u cilindar da bi bolje pristajali u tunel načinjen u tibiji i femuru. U rješavanju velikih osteohondralnih defekta primjenjuje se tehnika mozaikplastike kod koje se autogeni osteohondralni transplantati u obliku cilindra, koji obuhvaća hrskavicu, kortikalnu i subhondralnu kost, presđuju s dijelova zglobnih tijela koji su pod manjim opterećenjem na mjesto defekta (12). Primjer takvog zahvata u ortopediji je punjenje tunela tibije nakon rekonstrukcije prednje ukrižene sveze. Trepinima se uzima autologni transplantat sa ilijačne kosti, valjkastog oblika veličine koje je izmjeren defekt. Poželjno je da je transplantat jedan milimetar veći od defekta tako da se što bolje uklini u

tunel i ostane stabilan. Nakon što se tunel tibije očistio i pripremio, a transplantat je spreman implantira se u tunel.

Vaskularizirani koštani transplantat se sve češće primjenjuje u koštano – zglobnoj kirurgiji. Može biti slobodan i na peteljci. Svoje mjesto su našli u tumorskoj kirurgiji gdje je potrebno nadomjestiti velike koštane defekte.

Primarni zloćudni tumori kosti su rijetki. Čine manje od 1% svih primarnih tumora kod čovjeka. Najčešće se javljaju u zamahu rasta, u djece i adolescenata. Gotovo 50% bolesnika mlađe je od 25 godina. Po histološkoj klasifikaciji najčešći primarni tumori kosti su: osteosarkom (35%), hondrosarkom (25%) i Ewingov sarkom (16%). Najčešće su lokalizacije tumora duge kosti: femur, tibija i humerus. Veća je zastupljenost tumora dugih kosti u epifizealnim i metafizealnim regijama, dok je u dijafizama rjeđa (25, 26). Nema savršene, idealne i jedinstvene metode rekonstrukcije dijafize. Rekonstrukcija se može učiniti stranim materijalom (interkalarnom endoprotezom ili zajedno s rekonstrukcijom susjednog zgloba tumorskom endoprotezom) ili presatkom kosti. Biološke se rekonstrukcije mogu ostvariti korištenjem autolognog koštanog transplantata s drugog mjesta, a najčešće je to fibula (27, 28) ili korištenjem homolognog koštanog transplantata iz Banke koštano – mišićnog tkiva (dalje u tekstu: Banka tkiva) (29). Upravo kod takvih resekcija, vaskularizirani koštani transplantat, zasebno ili u kombinaciji s homolognim transplantatom nalazi svoje mjesto. Osim fibule, može se još upotrijebiti dio krila bočne kosti i rebro. Rebro se naprimjer kao autologni transplantat u ortopediji koristi kod prednjih spondilodeza gdje nakon što se odstrani rebro, usitini se i iskoristi kao autotransplantat.

Ako je uspješno napravljena vaskularna anastomoza, preživljava 90% osteocita u transplantatu, a vrlo brzo nastupa i koštano cijeljenje na mjestu kontakta s ležištem, pod uvjetom da je osigurano mirovanje transplantata. Najveća prednost vaskulariziranih koštanih transplantata je ta što se znatno bolje ugrađuju u loše prokrvljena ležišta, jer ne ovise o lokalnoj prokrvljenosti (12).

Ukoliko se autologni koštani transplantat ne koristi odmah potrebno ga je omotati u gazu natopljenu u čistu fiziološku otopinu i preporučuje se čekanje ne duže od 20 minuta od samog uzimanja do implantacije.

Nedostatak autologne koštane transplantacije je morbiditet na mjestu uzimanja i ograničena količina transplantata. Morbiditet ovisi o uzetoj količini, tehnici uzimanja i o mjestu gdje je

uzet autologni transplantat. Rizični faktori za komplikacije su osteoporoza i debljina. Postotak komplikacija uzimanja koštanih transplantata iz spine ilijake varira od 2, 4% - 25%, a to su najčešće hematomi, prolazne disestezije i infekcija. Česti su dugotrajni, pa i višegodišnji bolovi na mjestu uzimanja autolognog transplantata. Moguće su još komplikacije poput oštećenja živaca tijekom uzimanja, oštećenje krvnih žila, patološki prijelomi kosti iz koje je uzet transplantat, ozljede i nestabilnost sakroilijakalnih zglobova te subluksacija kuka (30, 12).

### **3.4.2. Alotransplantati – homologni ili alogeni koštani transplantati**

Homologna ili alogena koštana transplantacija podrazumijeva transplantaciju kosti kod koje su davatelj i primatelj različite jedinice iste vrste. Dobivaju se iz dvaju izvora, a to su: od živog i od neživog davatelja. Sa živog davatelja koštani transplantat se može uzeti tijekom operacijskog zahvata, a najčešće se uzima GBK, koja se resecira pri ugradnji endoproteza zgloba kuka, a predstavlja kirurški ostatak. Uzimanje se izvodi u idealnim aseptičnim uvjetima koji prate takav zahvat, te je opasnost od kontaminacije bakterijama svedena na najmanju moguću mjeru (31). Od neživog davatelja je moguće uzeti bilo koju kost.

Dostupne su tri vrste koštanog homolognog transplantata, uključujući (i) svježu ili svježe smrznutu kost, (ii) oblikovani i zamrzavanjem osušeni koštani alograft (FDBA), (iii) demineralizirani liofilizirani koštani alograft (DFDBA) iz zdrave kosti pri čemu uporaba homolognog transplantata često zahtijeva sterilizaciju i deaktiviranje bjelancevina (32). Izvanstanični matriks sadrži razne vrste čimbenika rasta kostiju, proteine i druge bioaktivne materijale potrebne za osteoindukciju i uspješno zacjeljivanje kosti. Osim toga, željeni čimbenici i proteini uklanjaju se iz mineraliziranog tkiva upotrebom sredstva za demineraliziranje, poput klorovodične kiseline. Sadržaj minerala u kosti se razgrađuje, a osteoinduktivna sredstva ostaju u demineraliziranom koštanom matriksu (DBM).

Homologni transplantat je u pravilu nevaskulariziran i obrađen da se smanji reakcija odbacivanja transplantata, a izravna implantacija takvog transplantata bez prethodne obrade izaziva reakciju odbacivanja istog, pa se javljaju jaki imunološki odgovori primatelja, najviše u drugom i trećem tjednu od implantacije. Reakcije odbacivanja homolognih transplantata efikasno se smanjuju dubokim smrzavanjem, što je najčešće korištena procedura u obradi homolognih transplantata.

Prednost homolognih koštanih transplantata je dobra osteokonduktivnost i mogućnost dobivanja veće količine transplantata dok smo kod autolognog koštanog transplantata ograničeni. Obradeni homologni transplantati nemaju živih stanica, a osteoinduktivnost im je znatno manja. Osteointegraciju ubrzava dodavanje autologne spongioze na mjestu kontakta masivnih homolognih transplantata ili drugih osteoinduktivnih tvari kao što su koštana srž i BMP. Nedostatak im je još i mogućnost prijenosa virusnih i prionskih bolesti (12).

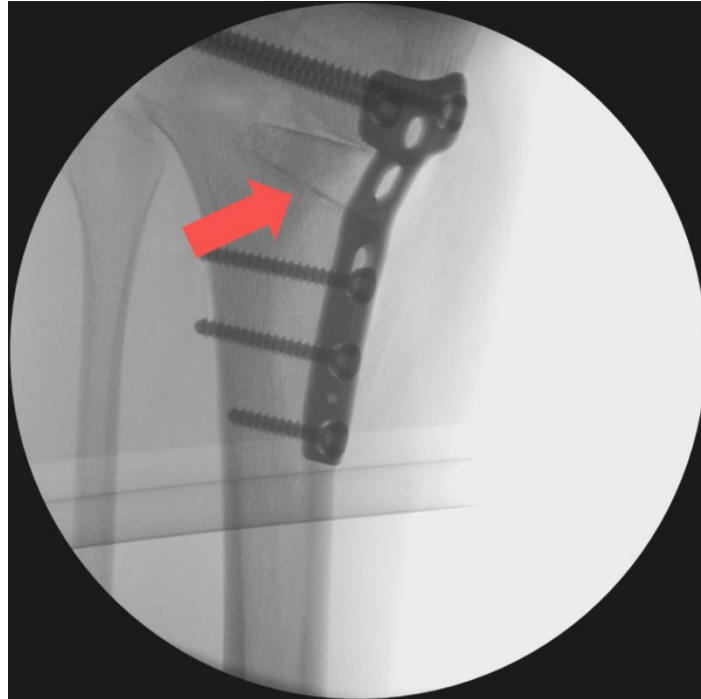Upotrebljavaju se sve forme dubokosmrznutih homolognih transplantata: kortikalna, spongiozna, kortikospongiozna, te masivni homologni koštani transplantati sa i bez hrskavice. Spongiozni homologni koštani transplantati koriste se za popunjavanje velikih šupljina koje ostaju nakon otklanjanja dobroćudnih velikih tumora i cista te u komprimiranoj formi za popunjavanje defekta acetabuluma i femura kod revizijske aloartroplastike kuka (12). (Slika 3).



*Slika 3. Usitnjen spongiozni homologni transplantat dobiven iz glave bedrene kosti spreman za implantaciju (vlastita fotografija)*

Zbog nedostatka autolognog koštanog transplantata kod dugačkih stražnjih spondilodeza dolazi do potrebe uzimanja homolognog koštanog transplantata. Homologna GBK se usitni u te se u kombinaciji sa autolognom kosti koja se dobije skidanjem stražnjih segmenata kralježnice implantira na kraju operacije kako bi se stvorio koštani blok i ukočenje

kralježnice, odnosno kralježaka, što je na kraju i cilj spondilodeze. Kortikospongiozni homologni transplantati se koriste kod osteotomija otvaranja te pri nadogradnji ležišta endoproteza kuka i koljena (Slika 4).



*Slika 4. RTG prikaz primjera korištenja kortikospongioznog homolognog transplantata kod operacije osteotomije otvaranja*

Masivni homologni transplantati u obliku većih dijelova s potpunim ili djelomičnim presjekom dugih kostiju primjenjuju se u tumorskoj kirurgiji ili kod velikih defekta uzrokovanih razlabavljenjem endoproteza. Najbolji rezultati uporabe masivnih transplantata je kod dijafizarnih defekta uz unutarnju fiksaciju pločicama i vijcima ili intramedularnom fiksacijom IM čavlom. Važno je da krajevi presadaka budu u izravnom kontaktu s kosti primatelja (12).

### **3.4.3. Ksenotransplantati - ksenolojni ili ksenogeni koštani transplantati**


Ksenolojni ili ksenogeni koštani transplantati dobiveni su od životinja, najčešće su to goveda i svinje i koriste se kao kalcificirana matrica.

Upotreba ksenotransplantata za liječenje širokog spektra bolesti se povećava. U ortopedskoj kirurgiji, FDA (U.S. Food and Drug Administration) je odobrila niz proizvoda za liječenje



koštano – mišićnih stanja. Komercijalno dostupni proizvodi uključuju one koji se koriste kao zamjena za oporavak kosti, hrskavice i mekog tkiva. Većina ksenotransplantata je od govedih ili svinjskih izvora. Međunarodna su istraživanja pokazala niski relativni rizik od prijenosa bolesti, iako postoji zabrinutost u pogledu mogućnosti prijenosa na ljude uzročnika koji se ne smatraju patogenima ili nisu otkriveni u životinja (33, 34). Na tržištu su danas deproteinizirani ksenologni životinjski transplantati poznati pod nazivima Kiel bone, Surgibone, Lubbock, Bio – Oss, Osteovit, dobiveni od goveda, a nalaze se u obliku blokova kvadratičnog ili cilindričnog oblika ili granula (Slika 5).

Nedostatak ovih preparata je minimalna osteoinduktivnost i mogućnost prijenosa prionskih bolesti. Osteoinduktivnost komercijalnih ksenotransplantata može se povećati dodavanjem autologne koštane srži, te BMP – a. Najviše se primjenjuju u oralnoj, maksilofacijalnoj i spinalnoj kirurgiji (12).



*Slika 5. Primjer ksenolognog koštanog transplantata; apsorpcijski goveđi kolageni matriks (vlastita fotografija)*

#### **3.4.4. Sintetičke varijante**

Kompozit hidroksiapatita (dalje u tekstu: HA) ima omjer minerala i organske matrice, približan odnosu ljudske kosti. Ovisno o topivosti u fiziološkom okruženju, umjetna kost može se oblikovati od keramike poput kalcijevih fosfata HA i trikalcijevog fosfata, kalcijevog sulfata i biostakla koji su biološki aktivni. Ovi se materijali kombiniraju s čimbenicima rasta, ionima poput stroncija ili su pomješani s aspiratom koštane srži radi povećanja biološke

aktivnosti. Prisutnost elemenata poput stroncija može rezultirati većom mineralnom gustoćom kostiju (BMD) i pojačanom proliferacijom osteoblasta (35).

### **3.4.5. Aloplastični transplantati**

Aloplastični transplantati mogu se izrađivati od HA izrađenog od bioaktivnog stakla. HA je sintetički koštani transplantat koji je u posljednje vrijeme najpoželjniji izbor zbog svoje tvrdoće, kompatibilnosti s kostima i osteokondukcije. Neki sintetički koštani transplantati izrađeni su od kalcijevog karbonata, koji se počinje smanjivati jer se u kratkom vremenu potpuno resorbira i olakšava pucanje kosti. Koristi se trikalcijev fosfat u kombinaciji s HA i tako daje učinak i na osteokondukciju i na resorpciju (36).

### **3.4.6. Zamjena za koštane transplantate na bazi keramike**

Većina dostupnih koštanih transplantata uključuje keramiku, bilo samostalno ili u kombinaciji s drugim materijalom poput kalcijevog sulfata, bioaktivnog stakla i kalcijevog fosfata. Kalcijevi fosfati su keramički kalcijev HA koji ima osteokonduktivna, a u nekim slučajevima osteoinduktivna svojstva. Kalcijev sulfat poznat je i kao pariški gips, biokompatibilan je, bioaktivan i resorbira se nakon dva mjeseca. Međutim, primjene su upitne jer znatno gube mehaničku čvrstoću nakon njegove razgradnje. Osteoset je druga vrsta supstituta za transplantaciju koji se nalazi u tabletama kalcijevog sulfata i koristi se za oblaganje kostiju. Razgrađuje se za otprilike 60 dana (37). Allomatrix je linija osteoseta u kombinaciji s DBM – om koji tvori injekcijsku pastu.

### **3.4.7. Transplantacije kosti na bazi polimera**

Zamjene koštanih transplantata na bazi polimera mogu se podijeliti na prirodne polimere i sintetičke polimere. Osim toga, dijelimo ih još i na razgradive i nerazgradive vrste. Među koštanim transplantatima na bazi polimera, Healos i Cortoss su neke uobičajene vrste nadomjestka. Healos je prirodni proizvod na bazi polimera i polimer – keramički kompozit koji se sastoji od kolagenskih vlakna presvučenih HA i namijenjen je za spinalnu kirurgiju. Prednost implantacije je u tome što se tijelo može potpuno izliječiti bez zadržavanja stranih tijela (38).

#### 4. BANKA KOŠTANO – MIŠIĆNOG TKIVA

Banke koštano – mišićnog tkiva potrebne su za osiguravanje biološkog materijala za niz ortopedskih zahvata. Potreba za koštano – mišićnim tkivom za transplantaciju posljedica je razvoja novih kirurških tehnika, što je dovelo do situacije u kojoj su razne bolničke službe bile spremne imati vlastiti izvor tkiva za transplantaciju. Općenito, upotreba tkiva iz Banke tkiva značajno se povećala unutar ortopedije posljednjih godina. Za to postoji nekoliko razloga, a to su nemogućnost dobivanja velike količine autologne kosti, morbiditet na mjestu uzimanja transplantata, povećan je broj revizijskih postupaka na artroplastikama kuka i koljena i te razvoj novih kirurških tehnika koje ovise o homolognoj kosti (39).

Upotreba takvog tkiva široko je rasprostranjen u raznim specijalnostima ortopedije. U traumatologiji, na primjer, s progresivnim povećanjem broja slučajeva visokoenergetskih ozljeda i sve većim stopama segmentalnog gubitka kosti i pseudartroze, upotreba homologne kosti postala je sve učestalija.

Produženi životni vijek i indikacije za artroplastiku u sve mlađih pacijenata značili su da se broj kirurških zahvata za postavljanje proteza kuka i koljena, a time i broj revizijskih postupaka uvelike povećao u posljednjih nekoliko desetljeća. U tim kirurškim zahvatima pacijenti često predstavljaju gubitke kosti zbog različitih etiologija kao što su infekcija, osteoliza, aseptično razlabavljenje, itd (40).

Da bi se povećala sigurnost transplantiranih tkiva, vlade zemalja uvode standarde za rad Banke tkiva, koje ograničavaju broj ovlaštenih institucija. Dobra izvedba u Banci tkiva ovisi o strogoj kontroli svih faza, uključujući: formiranje dobro obučениh timova, odabir donora, provođenje različitih testova na dobivenim tkivima i stroga kontrola korištenih tehnika. Kombinacija ovih čimbenika omogućuje veći opseg primjene i broj primatelja, dok učestalost kontaminacije tkiva postaje statistički vrlo mali i postoji dosljednost između darivatelja i primatelja (40).

Banka tkiva predstavlja složen organizacijski sustav koji u svom radu ujedinjuje prikupljanje, pohranu i raspodjelu koštano – ligamentarnih transplantata. Da bi se transplantat mogao

adekvatno upotrijebiti u koštano – zglobnoj kirurgiji, svi postupci rada Banke tkiva moraju biti dokumentirani, a transplantat obilježen i šifriran tijekom čuvanja i izdavanja (15).

#### **4.1. Eksplantacija kosti živog darivatelja**

U Republici Hrvatskoj djeluju Banke tkiva. Klinika za ortopediju KBC – a Zagreb aktivno sudjeluje u uzimanju GBK i SBK sa živog darivatelja. Svaki bolesnik kojem se ugrađuje endoproteza kuka potencijalni je darivatelj GBK i SBK.

Koordinator tima za prikupljanje i medicinski direktor Banke tkiva odabire darivatelja uzimajući u obzir podatke kao što su dob i spol, povijest bolesti, rendgen snimka kuka koji će se zamijeniti endoprotezom, fizikalni pregled kao i intervju koji se provede s bolesnikom prije nego ide na aloartoplastiku kuka. Provede se brojni laboratorijski testovi. Najveća komplikacija koju treba izbjeći je prijenos bolesti s darivatelja na primatelja, koje mogu biti virusne prirode (HIV, hepatitis B ili C) ili bakterijske prirode, uzrokovane organizmom prisutnim u darivatelja ili kontaminacijom za vrijeme uzimanja GBK i SBK. Krv se serološki analizira na antigene virusa B i C hepatitisa, virusa HIV – a i antitijela TP (*Treponema pallidum*).

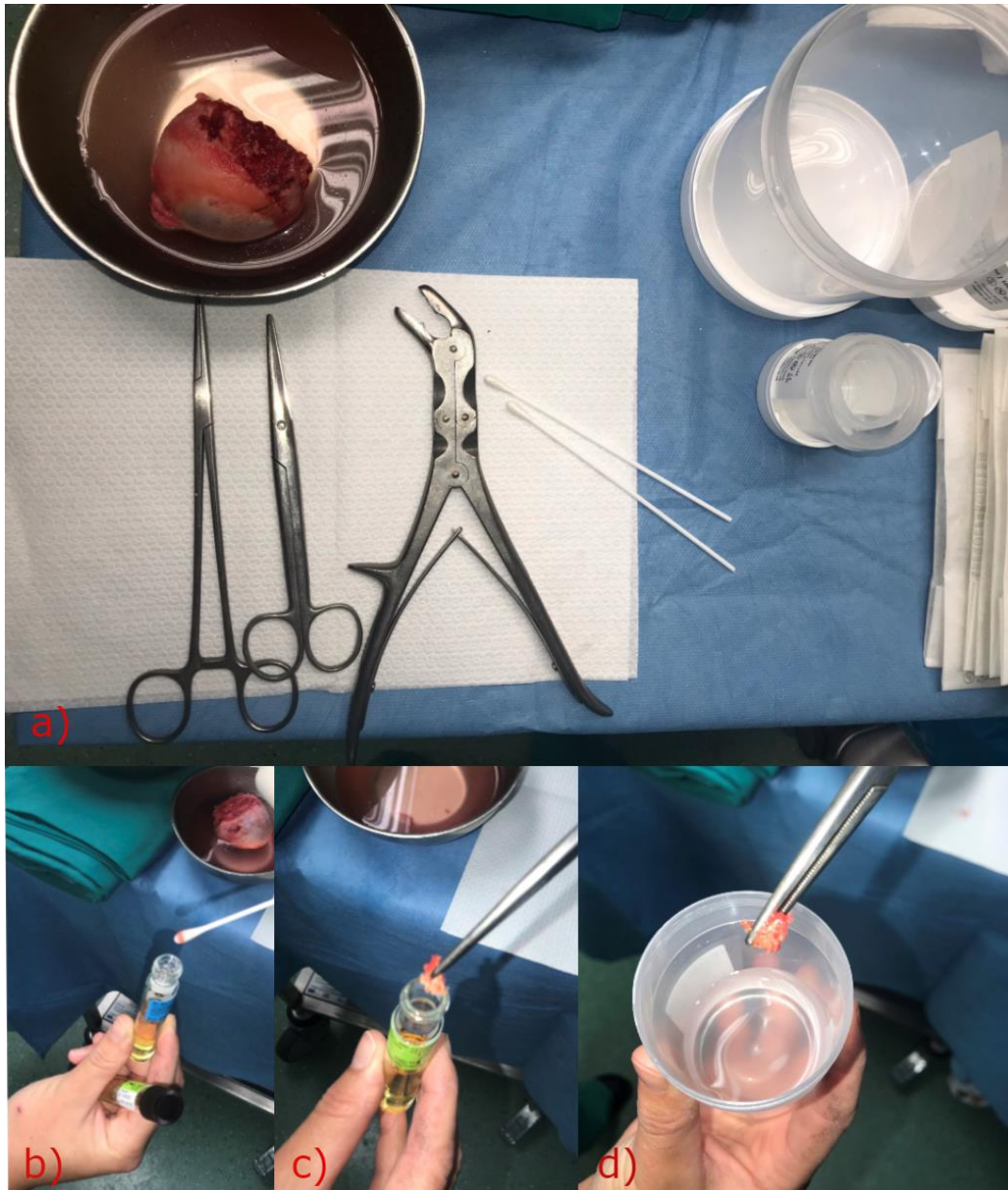Tu je još niz kontraindikacija za uzimanje GBK i SBK, a to su bolesnici koji su preboljeli zarazne bolesti, prisutnost autoimunih i upalnih bolesti, reumatoidni artritis, dugotrajna terapija kortikosteroidima, prethodna izloženost otrovima, prisutnost neuroloških bolesti, malignitet, prethodne transfuzije krvi, aseptička nekroza glave bedrene kosti, raniji operativni zahvati izvedeni na kuku, bilo koja abnormalnost uočena intraperativno te ostale rizične skupine bolesnika poput ovisnika, zatvorenika, putnika iz rizičnih zemalja i slično (41, 17).

Ukoliko bolesnik pristaje biti darivatelj, a temeljem pregleda medicinske dokumentacije, razgovora o zdravstvenom stanju, rizičnom ponašanju i putovanjima nisu utvrđene kontraindikacije za darivanje, Banka tkiva i liječnik koordinator tima obavještavaju glavnu instrumentarku sale/ voditelja točno i jasno oslovljavajući ime, prezime i godinu rođenja bolesnika kojem će se uzeti intraoperativno GBK i SBK kako ne bi došlo do zabune i uzelo se krivom bolesniku. Banka tkiva osigurava spremnike sa sterilnim brisevima, spremnicima i svom potrebnom dokumentacijom i dostavlja ih na vrijeme u operacijsku dvoranu. Suvremene preporuke za pakiranje kosti živućih darivatelja uključuju korištenje dvostruke plastične

posude (MACO biotech freezing storage pot – Macopharma, u skladu s europskim smjericama o medicinskim uređajima uz ispunjenje standarda kvalitete 93/42/ EC, ISO) (15).

Svi postupci tijekom eksplantacije tkiva, ispiranja tkiva i postupci pakiranja, moraju se provoditi u strogim aseptičkim uvjetima, što je kriterij rada operacijskih dvorana. Neophodan je i adekvatno opremljen i educiran operacijski tim, jer se eksplantacija bilo sa živog, bilo sa neživog darivatelja, treba izvršiti u što kraćem vremenu (15).

Preoperativno, kada bolesnik uđe u operacijsku dvoranu, anesteziološki tehničar uzima 4 epruvete krvi za mikrobiološku analizu. Tijekom operacijskog zahvata, instrumentarka koja je sterilna za stolom vodi brigu da se sve odvija u strogim uvjetima asepsa, da se ništa ne kontaminira prilikom uzimanja i spremanja. Nakon što se GBK ispili, kirurg – ortoped ju predaje instrumentarki bez suvišnog diranja. GBK se natopi u NaCl 0, 9% te se pomoću kliješta po Lueru uzme komadić tkiva sa glave za PHD analizu, zatim dva uzorka tkiva i dva brisa GBK za mikrobiološku analizu na aerobe i anaerobe (Slika 6). U cijelom procesu prisutna je i nesterilna medicinska sestra (dalje u tekstu: Dvorba), koja osim što je otvarala sve potrebne setove i pribor za operaciju, dodaje i otvara epruvete, oprezno, da ništa ne kontaminira, zatim ispunjava dokumentaciju sa svim podacima koje Banka tkiva mora prikupiti. Kada smo spremili GBK, preostaje još uzeti SBK. To slijedi nakon što je ugrađen acetabulum i polietilenski umetak, kada kirurg prijeđe na femur. U sami ulaz kanala femura kirurg pristupa sa posebnim ulaznim „prozorastim“ dlijetom, *eng. „Box chisel“*. Svu spongiozu kod ulaza u kanal femura sakupljamo, od čega uzmemo dva uzorka u epruvetu za mikrobiološku analizu na aerobe i anaerobe i ostatak spongioze spremamo u dvostuke plastične posude za Banku tkiva pod nazivom spongioza bedrene kosti.



*Slika 6. Uzorkovanje glave bedrene kosti uzete sa živog darivatelja, tijekom operacije zamjene totalne endoproteze kuka za Banku koštano – mišićnog tkiva (vlastite fotografije)*

- a) Glava bedrene kosti, pribor i instrumenti za pomoć pri uzimanju uzoraka za mikrobiološku analizu; b) Uzimanje brisa glave bedrene kosti za mikrobiološku analizu; c) Uzimanje komadića glave bedrene kosti za mikrobiološku analizu; d) Uzimanje komadića glave bedrene kosti za PHD analizu.*

Za sada nema boljeg materijala za nadoknađivanje koštanih defekta od samog ljudskog tkiva. S biološkog gledišta najbolji tip je autologno koštano tkivo, tj. od samog bolesnika direktno. Međutim, komplikacije na mjestu uzimanja (produženo trajanje operacije, bol, krvarenje, prijelomi i neurovaskularne lezije) i potreba za određenim oblicima i većim količinama značili su da je korištenje tkiva iz Banke tkiva prikladnija u većini situacija (40).

## 4.2. Osiguranje koštanih transplantata metodom smrzavanja

Koštano – ligamentarni transplantati mogu se pripremiti i pohraniti pomoću različitih metoda, a to su duboko smrzavanje, morzelizacija, liofilizacija, demineralizacija, gama – zračenje te aseptične metode. Od posebnog je značaja da se u Banku tkiva dopreme sterilni transplantati i da se takvima održe tijekom spremanja. Primjenjuju se različite tehnike pohranjivanja koštano – ligamentarnih transplantata. Najranije uvedena i najčešće primjenjivana tehnika je metoda dubokog smrzavanja (15).

Preporuke za temperaturu skladištenja homolognih transplantata variraju između  $-20^{\circ}\text{C}$  i  $-70^{\circ}\text{C}$  pa sve do  $-80^{\circ}\text{C}$ . Potrebna temperatura skladištenja nije točno definirana znanstvenim podacima, a utjecaj različitih temperatura skladištenja na biomehaničko i biološko ponašanje raspravlja se kontroverzno (42).

Sukladno istraživanju Fölsch i sur. (43), preporučuje se kratkotrajno skladištenje do 6 mjeseci s  $-20^{\circ}\text{C}$  i  $-40^{\circ}\text{C}$  na dulje razdoblje (AATB), a EATB preporučuje skladištenje na  $-40^{\circ}\text{C}$  i čak  $-80^{\circ}\text{C}$ , dok propisi njemačkog Liječničkog udruženja (Bundesärztekammer) iz 2001. godine preporučuje skladištenje na  $-70^{\circ}\text{C}$ . Trajanje skladištenja na  $-20^{\circ}\text{C}$  može se održavati najmanje dvije godine. Potencijalni rizik od proteolize s višim temperaturama skladištenja ostaje, definitivno oštećuje urastanje kosti zbog skladištenja na  $-20^{\circ}\text{C}$  koje nije dokazano u kliničkoj primjeni, a ne mogu se dokazati negativni biomehanički učinci istog.

Na temperaturama višim od  $-80^{\circ}\text{C}$  aktivnost enzima razgradnje je u porastu i proteini unutar tkiva, podložni su tada, postupnoj autolizi. Nije znanstveno dokazana prednost smrzavanja transplantata na temperaturama nižim od  $-80^{\circ}\text{C}$ . Cijena postizanja i održavanja temperature u zamrzivaču na razini od  $-80^{\circ}\text{C}$  znatno je povoljnija, nego ako se trebaju postići niže temperature. Zato danas mnoge koštano – tkivne banke koriste električne zamrzivače da bi postigli zadovoljavajuću temperaturu od  $-80^{\circ}\text{C}$ . U takvim uvjetima pohranjeni transplantat može se uspješno upotrijebiti i nakon 5 godina (15).

## 5. MEHANIZMI CIJELJENJA KOSTI

Nakon ozljede, točnije prekida kontinuiteta kosti ili dijela kosti započinje koštano cijeljenje, onda kada određene signalne molekule čiji je cilj ponovno uspostavljanje kontinuiteta koštanih fragmenata potaknu aktivaciju bioloških mehanizama. U mnogim radovima pokazano je kako se cijeljenje može potaknuti kod velikog broja organa i tkiva, kao što su i zglobna hrskavica. Sposobnost cijeljenja ima svako tkivo i/ ili organ kada se reaktiviraju embrionalni mehanizmi određenim signalnim molekulama specijaliziranima za taj mikrookoliš.

Zacjeljivanje prijeloma i oporavak koštanog tkiva uključuju početnu anaboličku fazu koju karakterizira povećanje volumena tkiva koje je povezano s regrutiranjem i diferencijacijom matičnih stanica koje čine koštano i krvožilno tkivo. Neposredno uz liniju prijeloma stvorit će se hrskavični kalus (44). Periferno na ovu središnju regiju, na rubovima novih tkiva hrskavice, periost nabrekne i započinje primarno stvaranje kostiju. Istodobno s razvojem hrskavičnog tkiva, regrutiraju se stanice koje će formirati nove krvne žile koje opskrbljuju novu kost i razlikuju se u okolnom mišićnom omotaču. Povećanja krvožilnog sloja koji okružuju, a zatim prerastaju u kalus, dodatno se odražavaju pojačanim protokom krvi u područje koštanog tkiva. Kako diferencijacija hondrocita napreduje, izvanstanični matriks hrskavice prolazi kroz mineralizaciju, a anabolička faza sanacije prijeloma završava apoptozom hondrocita. Anaboličku fazu prati produljena faza u kojoj prevladavaju kataboličke aktivnosti, a karakteristična je po smanjenju volumena tkiva kalusa (45). Tijekom ove faze pretežno kataboličke aktivnosti, poput resorpcije hrskavice, nastavljaju se odvijati specifični anabolički procesi, započinje sekundarno formiranje kosti dok se hrskavica resorbira, a primarna angiogeneza nastavlja dok novonastala koštana tkiva zamjenjuju hrskavicu. Nakon toga, kada započne cijeljenje kosti, osteoklasti resorbiraju prvi mineralizirani matriks nastao tijekom primarne tvorbe kosti, a zatim se resorbira i sekundarna kost položena tijekom razdoblja resorpcije hrskavice. Kako se koštano kalusno tkivo nastavlja resorbirati, to produženo razdoblje karakteriziraju povezani ciklusi aktivnosti osteoblasta i osteoklasta u kojima se tkiva kalusa preoblikuju u izvornu kortikalnu strukturu kosti. U tom se razdoblju ponovno uspostavlja prostor koštane srži i obnavlja izvorna struktura hematopoetskog tkiva i kosti. U posljednjem razdoblju kataboličke faze odvija se opsežno preoblikovanje krvnih žila u kojem se povećani vaskularni sloj regresira, a velika brzina krvožilnog protoka vraća na razinu prije



ozljede. Iako se ti procesi odvijaju uzastopno, oni se znatno preklapaju i kontinuitet promjena stanica i signalnih procesa unutar tkiva koje se obnavlja (46).

## **5.1. Vrste koštanog cijeljenja**

Ovisno o stabilnosti ulomaka, cijeljenje dijelimo na primarno i sekundarno.

*Primarno cijeljenje* nastaje kod mirovanja koštanih fragmenata, u uvjetima apsolutne stabilnosti poput stabilne osteosinteze. Može biti kontaktno (direktno) gdje se fragmenti dodiruju i pukotinasto (indirektno).

Odvija se u posebnim uvjetima koje je dosljedno moguće osigurati jedino kirurškom intervencijom, a zahtijeva apsolutnu anatomsku redukciju pod kontrolom oka i apsolutnu stabilnost koštanih fragmenata, koja uključuje i kompresiju, kako bi se ostvario neposredni, trajni i stabilni kontakt između dvije površine frakturne pukotine, koji omogućava direktno cijeljenje kosti.

Direktno cijeljenje podrazumijeva cijeljenje bez formiranja kalusa. Na mjestu ponovnog kontakta koštanih fragmenata dolazi do nekroze stanica tijekom tri do četiri tjedna, nakon čega započinje proces pregradnje Haversovih kanala izravnim urastanjem osteona iz jednog ulomka u drugi te zamjena nekrotičnih stanica živim stanicama. To je proces remodeliranja, isti proces kojim se svaka kost u organizmu obnavlja tijekom života, a sastoji se od resorpcije nakon koje slijedi osifikacija.

Kod pukotinastog primarnog cijeljenja, indirektnog, postoji apsolutna stabilnost, ali postoji mikroprostor između koštanih fragmenata, ne postoji direktni kontakt. Kod takvog tipa cijeljenja dolazi najprije do urastanja koštanih lamela u pukotine i njihovo ispunjavanje poprečno na od koštanih fragmenata, počevši od osmog dana tijekom četiri tjedna. Zatim slijedi isti proces Haversove pregradnje kao navedeno kod kontaktnog primarnog cijeljenja (14).

*Sekundarno cijeljenje* je cijeljenje koje se odvija u uvjetima indirektno redukcije i relativne stabilnosti koštanih fragmenata. Postiže se u rasponu naprezanja u iznosu od 2% do 10%, a podrazumijeva formiranje kalusa koji premoštava frakturnu pukotinu i drži fragmente u stabilnom i relativno bliskom anatomske odnosu.

Sekundarno cijeljenje nalazimo pri nestabilnim koštanim fragmentima poput imobilizacije gipsom ili kod osteosinteza IM čavlom. Dovoljno stabilno za početak procesa cijeljenja. No

ukoliko nestabilnost prelazi biološki potencijal cijeljenja, nastupa pseudoartroza. Pseudoartrozom (*non-union*) se naziva uspostavljanje vezivnog mosta između nastalih koštanih fragmenata i to se smatra neuspjehom liječenja.

U uvjetima potpune stabilnosti, mirovanju dvaju koštanih fragmenata dolazi do urastanja osteona stoga je zadaća organizma uspostaviti stabilne uvjete stvaranjem endostalnog i periostalnog kalusa kojima se na taj način povećava kontaktna površina fragmenata i tako postiže stabilnost.

Ovisno o mogućem opsegu pokreta između ulomaka tako se i formiraju kalusi različitih veličina, pa tako naprimjer, kod veće pokretljivosti koštanih fragmenata kao pri spontanom prirodnom cijeljenju, kod retencije gipsanom udlagom, ima tendenciju nastajanja većih kalusa. Dok pri stabilnijim metodama fiksacije poput fiksacije IM čavlom imaju tendenciju nastajanja manjih i radiološki skoro neprimjetnih kalusa.

Takav proces kreće od mjesta većih prema mjestu manjih pomaka koštanih fragmenata, od periferije (periostalni kalus) prema unutrašnjosti (endostalni kalus). Nakon stvaranja kalusa dolazi do procesa pregradnje i cijeljenja.

Proces pregradnje, odnosno koštana pregradnja zasniva se na načelu resorpcije i ponovnog stvaranja kosti urastanjem osteona. Osteon se sastoji od osteoklasta koji su odgovorni za odstranjenje stare kosti resorpcijom minerala i kolagena. Putovanjem osteoklasta kroz koštanu strukturu stvaraju se tunelaste šupljine u koje zatim urastaju krvne kapilare i osteoblasti nastali osteogenezom i osteoindukcijom. Novi osteoblasti stvaraju kolagen te takva pregrađena kost ulazi u fazu mirovanja u kojoj se događa proces mineralizacije (14).

Svakako je primarno cijeljenje rezultatski sigurnije i takva vrsta zarašćivanja je brža za razliku od sekundarnog koje može biti manje invazivno, ali sporije i manje sigurno.

## **5.2. Molekule koje potiču cijeljenje**

Određeni procesi potaknuti određenih signalnim molekulama odgovorni su za nastanak bilo kojeg tkiva ili organa tijekom embrionalne faze razvoja. Kada se tkivo formira ti procesi se gase, no postoje događaji koji mogu probuditi te procese, a fraktura je jedan od takvih događaja.

Transplantati s pojačanim faktorima rasta proizvode se tehnologijom rekombinantne DNA. Sastoje se od BMP – a ljudskog rasta u sprezi s podlogom, poput kolagena. Ovi čimbenici i

proteini koji postoje u kosti odgovorni su za regulaciju stanične aktivnosti. Čimbenici rasta vežu se za receptore na staničnim površinama i potiču unutarstanično okruženje na djelovanje. Općenito, ova aktivnost prevodi se u protein kinazu koja inducira transkripciju glasničke ribonukleinske kiseline (mRNA) i rezultira stvaranjem proteina koji će se koristiti unutarstanično ili izvanstanično. Kombinacija i istodobna aktivnost mnogih čimbenika rezultira kontroliranom proizvodnjom i resorpcijom kosti.

Ti faktori rasta (*eng. Growth factors*) koji borave u izvanstaničnoj matrici kostiju, a sudjeluju u stvaranju kosti, uključuju sljedeće faktore: TGF –  $\beta$ , BMP, FGF, IGF – I i II i PDGF (47).

TGF –  $\beta$  nakon frakture nalazimo u hematoma i u koštanom matriksu na rubovima frakture gdje utječe na proliferaciju stanica periosta i sudjeluje u poticanju intramembranozne i ehondralne osifikacije. Najaktivniji je šestog dana, te 14. dana pa sve do kraja četvrtog tjedna od nastanka frakture.

BMP, i to BMP – 2, BMP – 3, BMP – 4, BMP – 7 nalazimo na rubovima fragmenata blizu periosta odmah nakon frakture. Otpuštaju ih osteociti, a u području hematoma ih nalazimo u minimalnim količinama. Aktivnost im je najjača odmah i sedam do 14 dana nakon frakture.

FGF nalazimo u granulacijskom tkivu u ranim fazama cijeljenja, iako ih nalazimo i tijekom cijelog procesa, ali u nešto manjim količinama. Smatra se da je njihova uloga i u poticanju urastanja kapilara.

PDGF nalazimo u hematoma pa se smatra da sudjeluje u kemotaksiji stanica.

Od svih navedenih faktora rasta, BMP su se pokazali najznačajnijim faktorima osteogeneze i osteoindukcije. One su morfogene molekule, stimuliraju genom stanice i nastavljaju uspravni proces diferencijacije tkiva začet u embrijskom razvoju (14).

Rezultati praćenja transgenih loza pokazala su da se kalus uglavnom formira od stanica periosta. Druga istraživanja pokazala su da stanice periosta specifično reagiraju na BMP – 2 na promoviranju, hondrogenezu i osteogenezu, dok će stanice u prostoru koštane srži formirati samo kost kao odgovor na BMP – 2. Mehanizmi koji kontroliraju cijeljenje kortikalne kosti mogu se razlikovati od onih koji obnavljaju i preuređuju spongioznu kost, kao i oni koji se odvijaju u dijelu medule (48).

Stoga, obujam ozljede je ograničen pri čemu previše oštećenja mišića i periosta može nadvladati opskrbu matično – regenerativnim matičnim stanicama. Također je važno uzeti u

obzir u kojoj su mjeri ugrožena krvožilna tkiva u okolnom mišićnom omotaču; neuspjeh angiogeneze nakon prijeloma ili osteotomije može dovesti do nesrastanja.

### **5.3. Kontrola zacjeljivanja prijeloma kosti**

#### **5.3.1. Urođene i prilagodive imunološke funkcije**

Kako urođeni, tako su i adaptivni imunološki procesi bitni tijekom anaboličke i kataboličke faze zarastanja prijeloma kosti. U početnom upalnom stadiju nakon ozljede, specifične imunološke funkcije posredovane stanicama uklanjaju nekrotična tkiva, potiču angiogenezu i započinju cijeljenje. Zanimljivo je da lom dovodi do supresije imunološkog sustava, s lokalnim povećanjem broja induciranih T regulatora (iTREG) koje potiskuju aktivni adaptivni imunološki odgovor unutar prijeloma kalusa. Studije su nadalje pokazale da mezenhimalne matične stanice aktivno održavaju hipoinmunogeno stanje proizvodnjom imunosupresivnih parakrinih čimbenika, ili izravnim djelovanjem tih stanica na populacije imunih stanica, uključujući T stanice. Takvi učinci sugeriraju da te stanice daju imunološku toleranciju tijekom ranih faza formiranja endohondralne kosti i pružaju zaštitu tkivima u razvoju suzbijajući aloproliferaciju T stanica tijekom regrutacije matičnih stanica i formiranje hrskavice (49).

Postoje istraživanja koja pokušavaju povezati različite genske varijacije i njihove kombinacije s različitim poremećajima, bolestima i stanjima, tzv. GWAS studije. Pronađena su dva polimorfizma (SNPs) koji mijenjaju ekspresiju gena, *Noggin* i *Smad6*, koji kodiraju molekule čija je funkcija inhibicija BMP – a (50). Pojačana aktivnost navedenih molekula znatno povećavaju rizik od nesrastanja kosti nakon prijeloma. Inhibicija endogene BMP signalizacije inače od strane *Noggina* ključna je za razradu plana tijela kralježnjaka (51). Peng i suradnici (52) su pokazali da su matične stanice dizajnirane za ekspresiju *Noggina* dovele do regeneracije kosti koja je slična normalnoj kosti. A Yoshimura je pokazao kolokalizaciju *Noggina* i *BMP – 4* tijekom procesa sanacije prijeloma, naglašavajući važnost ravnoteže između ovih čimbenika i receptora tijekom cijeljenja prijeloma (53).

Određeni haplotipovi (geni koji se ne rekombiniraju i nemaju svoj par na drugom kromosomu) *PDGF* gena također mogu imati utjecaja na konačni ishod cijeljenja kosti (54).

### **5.3.2. Terapija**

Razvijeno je nekoliko strategija za kliničko poboljšanje zacjeljivanja prijeloma. Općenito, zacjeljivanje prijeloma može se poboljšati bilo biofizičkim ili biološkim sredstvima. Što se tiče biofizičkog poboljšanja, provedena su značajna istraživanja o upotrebi ESWT – a, ekstrakorporalne terapije udarnim valovima i LIPUS – a, impulsnog ultrazvuka niskog intenziteta (55, 56). Obzirom da postoji potreba za pronalaskom neinvazivnih metoda koje se mogu koristiti u liječenju prijeloma kostiju, bilo samostalno ili kao suplementarna terapija, LIPUS se pokazao kao potencijalno obećavajuća alternativa kirurškom zbrinjavanju koštanih nesrastanja. Ovisno o jedinicama tretmana, vremenski okvir tretmana LIPUS – om je tri do šest mjeseci uz dnevnu primjenu od 20 minuta opisali su Leighton i sur. u sustavnom pregledu i meta – analizi (57). U slučaju biološkog poboljšanja, strategije se mogu podijeliti na lokalne i sustavne (58).

Bez obzira što je terapija LIPUS – a i ESWT – a pokazala učinkovitost, svakako zahtjeva daljnja klinička istraživanja i danas je i dalje standardno liječenje za nesrastanje prijeloma kirurško.

### **5.3.3. Lokalno biološko poboljšanje**

Lokalne strategije za cijeljenje i regeneraciju kosti uključuju upotrebu osteogenih materijala, uključujući autolognu koštanu srž, peptidne signalne molekule (FGF – 2 i PDGF – a ) i morfogenezne čimbenike (BMP i Wnt proteini) (59). Iako su istraženi mnogi drugi metaboliti i proteini, oni o kojima se u literaturi raspravlja su najopsežnije proučeni i imaju najveći potencijal da se terapeutske ciljele na poboljšanje cijeljenja kosti.

### **5.3.4. Oporavak biološke i fizičke funkcije**

Zacjeljivanje kosti funkcionalno se definira oporavkom frakturirane kosti i ovisi o strukturnim i materijalnim značajkama tkiva. Budući da višestruki biološki procesi različito utječu na aspekte strukture i materijalna svojstva tkiva, a zadana terapija će na svaki od tih procesa utjecati jedinstveno, svaka će terapija olakšati oporavak funkcije različitim procesima. Stoga bi se terapije za zacjeljivanje prijeloma trebale razvijati i primjenjivati u skladu s biološkim procesima koje modificiraju, kako te radnje utječu na sastav i strukturu tkivnog materijala i

odnose između sastava i strukture i oporavka mehaničke funkcije. Korištenje specifičnih terapijskih sredstava u situaciji u kojoj je cijeljenje ugroženo također treba razmotriti u kontekstu kako popratne bolesti mogu utjecati na različite biološke procese i ometati to cijeljenje i koji bi terapijski možda najbolje modificirao to ugroženo stanje (60).

Uz to, važno je odrediti vrijeme korištenja terapijskog sredstva kako bi imalo maksimalan učinak na određeni biološki proces kako bi se poboljšalo napredovanje cijeljenja (61).

## **6. ULOGA MEDICINSKE SESTRE INSTRUMENTARKE U PRIPREMI UGRADNJE KOŠTANIH TRANSPLANTATA**

Medicinska sestra instrumentarka u kirurgiji radi izravno s kirurgom i prvim asistentom, nekad i više asistenata, ovisno o težini zahvata. Dužnosti medicinske sestre počinju daleko prije početka operacije. Najprije vode računa o tome da operacijska dvorana bude čista i spremna za operacijski zahvat, a zatim priprema instrumente i opremu potrebnu za operaciju. Ona ostaje za operacijskim stolom tijekom cijele operacije. Kada se pacijent uvede u anesteziju, prva staje za stol pripremati instrumente i sav potreban pribor za operaciju i zadnja odlazi, kada opere i sterilno pokrije ranu.

Prvi opisani slučaj edukacije medicinske sestre u operacijskoj dvorani smatra se onaj 1876. godine kada je Henry Jacob Bigelow u prosincu odveo studente sestriinstva u operacijsku dvoranu na kliničku nastavu. Taj slučaj je postao početak sestriinskog obrazovanja u operacijskim dvoranama (62).

Prema Pravilniku o specijalističkom usavršavanju (NN br. XX/09, XX/10) operacijska sestra/tehničar ima određene zadaće i odgovorna je za: pripremu instrumentarija i drugih materijala za operacijski zahvat, kontrolu i održavanje sterilnosti operacijskog polja i instrumentarija, sigurnost bolesnika i osoblja u operacijskoj dvorani, održavanje sterilnog i aseptičnog načina rada, procjenu bolesnikovih potreba i bolesnikova stanja, pravilno namještanje i pozicioniranje bolesnika na operacijskom stolu, pripremu i održavanje kirurških instrumenata, tehničke opreme i medicinskih uređaja, dokumentiranje i izvještavanje rezultata rada u skladu s bolničkim smjernicama (63).

Da bi zaštitili bolesnika prvensteno se trebaju zaštititi medicinski djelatnici u operacijskoj sali i to na način da koriste zaštitnu opremu. Osoblje u operacijskoj sali nosi kape i maske tijekom cijelog radnog dana. AORN – ove smjernice opisale su da je nužna upotreba jednokratnih maski sa svojstvima visokih vrijednosti filtracije (95% ili više) s ciljem sprječavanja prijenosa infekcije (64). Postoji posebna kirurška odjeća, pamučne bluze i hlače, koja se nosi isključivo u operacijskim salama i nikako se ne izlazi van u istom.

Rukavice moraju pružiti djelatniku odgovarajući stupanj zaštite od mehaničkih, kemijskih i drugih opasnosti prisutnih u radnom okruženju (65). Još davne 1878. godine opisana je upotreba gumenih rukavica kao mjera prevencije za zaštitu ruku tijekom obavljanja kirurških zahvata, a William S. Halsted ih je 1890. godine uveo u kliničku praksu.

Posljednja dva desetljeća na tržištu su dostupne brojne vrste zaštitnih rukavica različitih kvaliteta i materijala i potrebno je odabrati one koje će najbolje zaštititi ruke djelatnika.

Prije ulaska u operacijsku salu, medicinski tim koji sudjeluje na operacijskom zahvatu kirurški opere ruke do lakta posebnim sapunom i utrlja se alkoholom, zatim ulazi u operacijsku dvoranu i oblači sterilnu zaštitnu opremu kao što su mantil i rukavice.

Kirurško pranje i utrljavanje služi kako bi se ruke oslobodile bakterija u slučaju slučajnog puknuća rukavica tijekom operacijskog zahvata. Svako prvo pranje je obavezno pranje sapunom, a poslije ako su vidljivo zaprljane. U suprotnom dovoljno je da se na drugoj i svakoj sljedećoj operaciji samo utrlja sredstvom na bazi alkohola. Za kiruršku pripremu ruku najčešće se upotrebljavaju sapuni i pripravci na bazi 4% klorheksidina ili povidon jodida jer istraživanja pokazuju kako primjena povidon jodida ili klorheksidina ima sličnu inicijalnu reakciju bakterija (70% - 80%) koja doseže 99% nakon ponovljene primjene (66). Također, od svih metoda kirurškog pranja najbolje se pokazala formulacija na bazi alkohola. Ruke nije potrebno oprati kod utrljavanja alkohola, ali efikasnost je svakako smanjena ukoliko su ruke mokre i/ ili nedovoljno posušene. Potreban je volumen od oko 15 ml da bi ruke bile natopljene sredstvom za utrljavanje tijekom postupka u trajanju od tri minute (66).

Medicinska sestra osigurava setove s instrumentima koje operacija zahtjeva, tufere i gaze, konce i ostali pribor te čuva sterilno okruženje. Kad kirurg uđe u operacijski dvoranu, medicinska sestra mu/ joj pomaže u oblačenju sterilnog mantila i rukavica prije nego što bolesnika pripremi za operaciju (67). Rukavice se navlače što prije nakon kirurškog pranja jer već nakon 20 minuta dolazi do rekolonizacije mikroba na površini kože (68).

Položaj bolesnika bitan je kako bi kirurg mogao izvršiti operaciju. Potrebno je osigurati različite vrste antidekubitalnih podložaka, kako bi spriječili nastanak dekubitusa tijekom dužih operacija u istom položaju. Na taj način povećavamo sigurnost bolesnika. Potrebna je trajna i kontinuirana edukacija zdravstvenih djelatnika kako bi povećali stupanj znanja o



suvremenoj opremi s naglskom na potencijalne opasnosti i koristiti se metodama koje mogu smanjiti ili potpuno ukloniti neželjene komplikacije na radnome mjestu.

Odgovornost instrumentarke je osigurati da područje oko mjesta rada, poznato kao sterilno polje, ne bude kontaminirano. Na to pazi kompletno osoblje koje je prisutno u operacijskoj dvorani, no instrumentarka je ta za koju kažu da „ima oči i na leđima“ i od nje se očekuje da uoči, primjeti i pravovremeno reagira ukoliko nešto nije prema pravilima rada. Tijekom operacije, jedna od primarnih dužnosti medicinske sestre je odabir i prosljeđivanje instrumenata kirurgu. Uloga instrumentarke je da podupire kirurga, a istovremeno održava sigurnost pacijenta (69). Asepsa se u kirurgiji postiže upotrebom sterilnih instrumenata, konaca, zavoja i drugih materijala, pridržavanje nošenja sterilne opreme svih članova tima, kirurškim pranjem i dezinfekcijom operacijskog polja i ruku, adekvatnom upotrebom antiseptika te izvođenjem operacije u prikladno ventiliranoj operacijskoj dvorani. Važno je da svi članovi tima koji su sterilni dotiču samo sterilne predmete, a oni koji nisu sterilni samo nesterilne predmete. Sva sterilna pakiranja moraju se otvarati tehnikom nedoticanja da ne dođe do kontaminacije (70).

Uloga operacijske sestre jest pridržavanje načela sterilne tehnike, a nabrojana su u nastavku (71):

- Središte sterilnog polja je pacijent
- Samo sterilni instrumenti i materijali se koriste unutar sterilnog polja
- Zaštitne maske koje pokrivaju nos i usta nose svi članovi tima
- Ruke su neprestano u vidnom polju i drže se u visini struka ili više
- Ruke se drže što dalje od lica
- Šake se nikad ne stavljaju ispod pazuha niti se ruke drže na prsima
- Ogrtač se smatra sterilnim na prednjoj strani od prsa do visine sterilnog polja, a rukavi od lakta do početnog kraja rukava
- Stolica treba biti pokrivena sterilnim pokrivačem i sjedi se jedino ako je i dalje omogućen nastavak sterilnoga rada
- S tkaninom treba postupati nježno kako bi se spriječilo širenje prašine i malih čestica po operacijskoj dvorani, te je treba provjeriti kako bi se osiguralo da nema nikakvih oštećenja
- Samo u razini gornje plohe su stolovi sterilni
- Smatra se nesterilnim sve što prelazi preko ruba stola

- Sterilno osoblje pristupa samo sa sterilnim predmetima ili površinama, a „nesterilno“ osoblje samo s nesterilnim predmetima i površinama
- „Nesterilna“ pomoćna medicinska sestra instrumentarka donosi materijale sterilnom timu i otvara sterilnu ambalažu i osigurava da sterilni predmeti dodiruju samo sterilne površine sterilnim prijenosom
- Sterilno osoblje treba izbjegavati kretanje iznad nesterilnih površina, isto kao što i „nesterilno“ osoblje iznad sterilnih površina
- Nesterilnim se smatraju rubovi ambalaže kojim se zatvara sterilni sadržaj
- Sterilna površina bez direktnog nadzora smatra se kontaminiranom
- Ako postoji sumnja o sterilnosti predmeta, oni se smatraju nesterilnim
- Ambalažu treba smatrati nesterilnom, ako se sterilna ambalaža nađe izvan područja koji je namijenjen za pohranu sterilnog materijala
- Vlažni predmeti se lakše kontaminiraju ako nisu zaštićeni od vlage, put prijenosa infektivnih organizama se razvija kada vlaga prođe od sterilnog do nesterilnog područja ili obratno
- Treba odbaciti svaki dio sterilne ambalaže koji se ovlaži
- Sterilno osoblje mora prolaziti jedno pored drugoga okrenutim leđima, odnosno prsa prsima
- Pored sterilnog polja sterilno osoblje prolazi okrenuto prema njemu
- Donji dio ogrtača ne smije dodirivati operacijski stol kada sterilna osoba stoji na klupici za noge
- Sterilno osoblje mora ostati unutar sterilnog polja tijekom operativnog zahvata i ne smije hodati okolo niti izlaziti iz operacijske dvorane
- Sterilne površine „nesterilno“ osoblje mora izbjegavati
- Od sterilne površine „nesterilno“ osoblje mora biti udaljeno najmanje 30 centimetara
- Kada „nesterilno“ osoblje prolazi pored sterilnog polja mora ga promatrati da ga ne bi dodirnulo
- „Nesterilno“ osoblje nikada ne smije hodati između dva sterilna polja
- Kretanje oko sterilnih površina druga „nesterilna“ sestra smanjuje na najmanju moguću mjeru
- Da bi se izbjegla kontaminacija sterilnih predmeta ili osoba, kretanje po operacijskoj dvorani je svedeno na najmanje
- Iznad operacijskog polja ne smije biti smijanja, kašljanja niti razgovora

- Ulazak u operacijsku dvoranu treba izbjegavati osoblje sa prehladom ili mora nositi dvije maske
- U potpunosti se ne mogu eliminirati svi mikroorganizmi, a zrak je uvijek kapljicama i sitnim česticama kontaminiran.

Instrumentarka mora znati koji se instrumenti koriste za određene zahvate i kada su potrebni, kako bi ih mogla brzo predati kirurgu. Također mora paziti na manualne znakove i poglede kako bi znala kada je kirurg spreman za sljedeći instrument ili kada je gotov s instrumentom i spreman je vratiti ga instrumentarki koja nakon upotrebe očisti te iste instrumente i vrati svaki natrag na svoje mjesto na svoj sterilni stol (72).

Ona također prati tupfere i slance jer kod velikih zahvata gdje je rez veliki ili duboki, često se tupfer stavi u ranu i njezina uloga je ta da vodi brigu da su prije zatvaranja rane svi tupferi vani i na broju. Za to postoji provjera u sali, a to je upravo to brojanje tupfera između instrumentarke i dvorbe. Dvorba broji tupfere koji su bačeni tijekom operacije, a instrumentarka broji koliko joj je ostalo čistih tupfera na njenom sterilnom stolu. Osim tupfera, provjerava i instrumente, igle i ostali pribor koji se koristio tijekom operacije kako ne bi ostao u rani. Instrumentarka izvještava kirurga da su tupferi u redu, sav pribor je na sterilnom stolu, te se rana može krenuti šivati. Dvorba popunjava sigurnosnu kiruršku provjeru, tzv. *check – listu* i ostalu dokumentaciju u vezi s operacijom (73). A instrumentarka također može pomoći tijekom operacije i u stabilnom držanju instrumenta ukoliko je asistent zauzet (74).

## **6.1. Preoperativna priprema kod ugradnje koštanih transplantata**

Kada dođe do operacijskog zahvata gdje je potrebno osigurati homologni koštani transplantat iz Banke tkiva kirurg o tome obavještava glavnu instrumentarku/ voditelja operacijske sale. Voditelj obavještava Banku tkiva i pismeno piše i šalje zahtjev za koštano – mišićno tkivo. U KBC – u Zagreb koristi se formular „OZ – BKK – 5; Zahtjev za koštano – mišićnim tkivom“. Na zahtjev se upisuju podaci o ustanovi gdje se potražuje tkivo, podaci o bolesniku (ime, prezime, matični broj, godina rođenja, dob, spol, krvna grupa, dijagnoza) , vrsta operacijskog zahvata te planirani datum i vrijeme operacije. Također se upisuje vrsta tkiva i količina koja je potrebna; GBK – glava bedrene kosti, SBK – spongioza bedrene kosti i / ili Ostalo – ukoliko

je potreban uvoz tkiva i navodi se koje i koliko. Na dnu stoji ime, prezime i potpis odgovornog liječnika. Tako popunjeni zahtjev šalje se Banci tkiva na elektroničku poštu.

Ukoliko u Banci tkiva nema dovoljno tkiva koje se potražuje, Banka tkiva o tome obavještava voditelja operacijske sale, a voditelj je dužan o tome obavijestiti odgovornog liječnika kako bi on na vrijeme mogao reagirati i prema potrebi odgoditi operacijski zahvat. Ponekad je upravo taj homologni koštani transplantat neophodan za izvršenje operacijskog zahvata, točnije, ishod operacijskog zahvata neće biti isti sa i bez homolognog koštanog transplantata.

## **6.2. Intraoperativna priprema kod ugradnje koštanih transplantata**

Banka tkiva dostavlja tkivo koje se prethodno tražilo u zahtjevu.. Tkivo se dostavlja u posebnom transporteru na suhom ledu. Kada je kirurg spreman iskoristiti transplantat dvorba otvara transporter, oprezno u rukavicama, kompresom ili tupferom prima spremnik s tkivom, jer je velika razlika u tjelesnoj temperaturi i temperaturi suhog leda. Svako tkivo je kako je prethodno navedeno, prema suvremenim preporukama za pakiranje kosti živih darivatelja, pakirano u dvostuke plastične posude (MACO biotech freezing storage pot – Macopharma, u skladu s europskim smjernicama o medicinskim uređajima uz ispunjenje standarda kvalitete 93/42/ EC, ISO (15).

Dvorba otvara gornji poklopac vanjskog spremnika i izbacuje oprezno na sterilni stol unutarnji sterilni spremnik u kojem se nalazi tkivo. Popunjava Zahtjev o primjeni koštano – mišićnog tkiva. Zahtjev sadrži podatke o tkivu – oznaku i vrstu tkiva, zatim podatke o primatelju transplantata - ime, prezime, matični broj, datum rođenja, spol, dijagnoza, te podatke o primjeni gdje se upisuje datum, vrijeme i vrsta operacijskog zahvata, je li pakiranje neoštećeno ili možda oštećeno, da li identifikacijski brojevi na pakiranju odgovaraju dokumentaciji i da li tkivo zadovoljava kvalitetu. Na dnu stoji ime, prezime i potpis odgovornog liječnika koji je iskoristio transplantat na operacijskom zahvatu.

Ukoliko se tkivo ne iskoristi na istom Zahtjevu stoji dio gdje se ispunjava u slučaju odustajanja od primjene. Tada treba navesti razlog odustajanja od primjene i također ime, prezime i potpis odgovornog liječnika. Najčešće je to razlog gdje liječnik preoperativno pretpostavi da će trebati više koštanog tkiva nego što se intraoperacijski ispostavilo da treba.

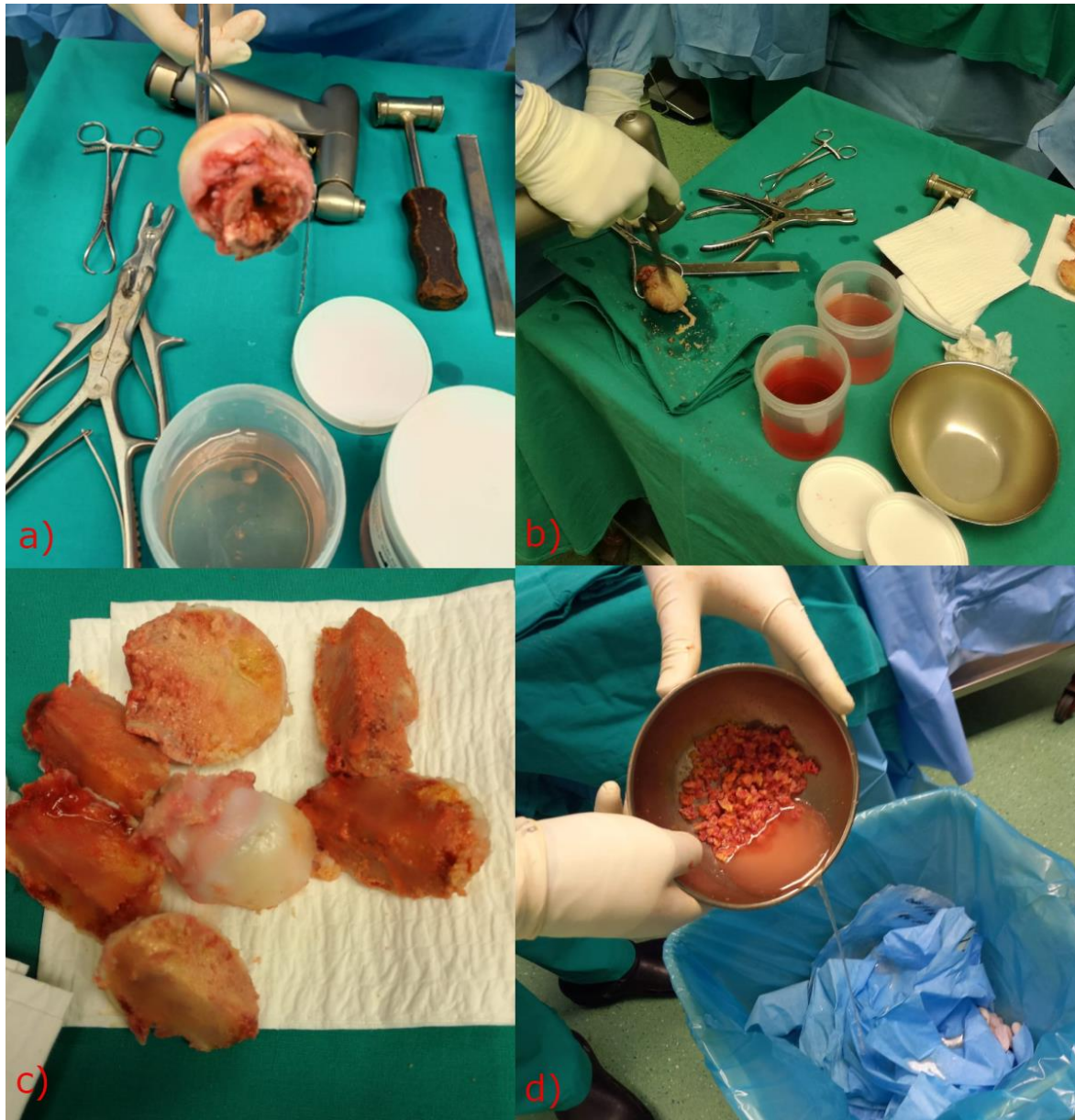
Ako je spremnik s tkivom čitavo vrijeme bio u spremniku na suhom ledu povrat u Banku tkiva je moguć bez da propadne transplantat, može se ponovo iskoristiti. No, ukoliko je spremnik s tkivom već izvađen sa suhog leda, tkivo propada i ne može se ponovo iskoristiti. Potvrda o kvaliteti koštano – mišićnog tkiva ide u povijest bolesti nakon što se ispune podaci o bolesniku kojem je transplantirano tkivo.

GBK treba neko vrijeme da se odmrzne prije nego se krene obrađivati, pa je u redu da se natopi u NaCl 0, 9% i ostavi neko vrijeme dok se ne odmrzne kako bi se mogla početi obrađivati. SBK je puno manja količina tkiva i nema kortikalnog (kompaktnog) tkiva i hrskavice pa je puno lakše za obraditi. Dovoljno je 30 minuta prije trenutka primjene sterilno izvaditi na stol, natopiti kratko u NaCl 0, 9%, a zatim je usitniti na oblik i veličinu koja je potrebna za operacijski zahvat.

Ovisno što operacijski zahvat i kirurg zahtjevaju, asistent obrađuje GBK na veće ili manje dijelove, pili i modelira kortikospongiozne transplantate, usitnjava u manje ili veće spongiozne transplantate. Kako je već opisano u poglavlju [3.4.1. Autotransplantati – autogeni ili autogeni koštani transplantati](#) transplantat se obrađuje uz pomoć raznih instrumenata koja pomažu pri obradi transplantata. U najosnovnijem priboru za obradu transplantata nalazi se pila koja služi da se kost prepili na dijelove, Weberova stezaljka koja služi za držanje kosti i kako nebi došlo do ozlijeda prilikom obrade. Čekić, razna ravna i žlijebasta dlijeta te kliješta po Lueru raznih veličina (Slika 7).

Obradeno tkivo se obavezno prije implantacije ispiru u NaCl 0, 9% od masti na način da se zalije obradeno tkivo NaCl 0, 9%, promiješa, iscijedi voda kroz tupfer, te se ponovi isti postupak nekoliko puta sve dok voda ne bude što bistrija i bez masnoće.

Po završetku operacijskog zahvata obavještava se Banka tkiva. Svi popunjeni obrasci vraćaju se Banci tkiva i spremaju se tako u njihovu arhivu. Niti jedan obrazac ne smije se iznositi izvan Klinike.



*Slika 7. Proces obrade glave bedrene kosti uzete iz Banke koštano – mišićnog tkiva (vlastite fotografije)*

- a) Prikaz osnovnog pribora i instrumenata za obradu glave bedrene kosti sa prikazom glave naručene iz Banke tkiva; b) Obrada glave; c) Prikaz polovica i četvrti glave bedrene kosti spremnih za usitnjavanje spongioze iz centra; d) Usitnjena spongioza i ispiranje od masti prije primjene.*

Medicinske sestre koje se još nazivaju i perioperativnim medicinskim sestrama pomažu pri kirurškim zahvatima pripremajući operacijsku dvoranu prije zahvata, rade s liječnikom tijekom operacije i pripremaju pacijenta za premještanje u sobu za oporavak (75). Medicinske sestre rade u različitim kliničkim uvjetima, uključujući bolničke kirurške odjele, privatne liječničke ordinacije, klinike i ambulantne centre ili centre za "dnevnu kirurgiju".

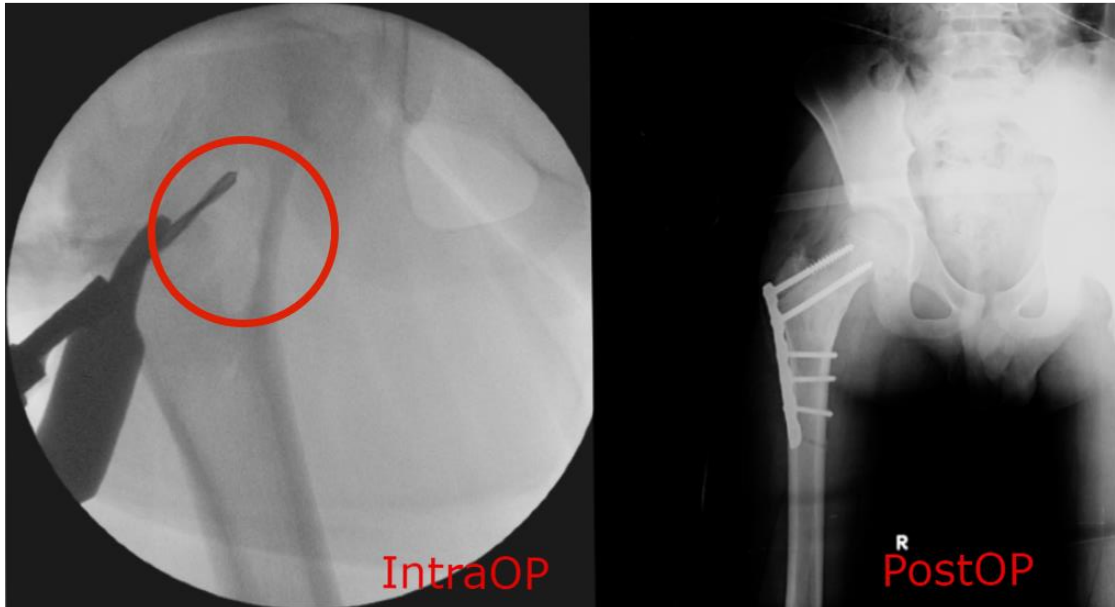
Budući da su medicinske sestre izrazito važne za kirurške zahvate, one mogu raditi dugo, pa i cijeli dan stajati za stolom na jednoj operaciji. Mogu biti angažirane u svako doba kako bi pomogle u hitnim operacijama (76). Moraju biti sposobne ostati mirne i bistre, čak i pod pritiskom. Moraju imati izvrsne sestrinske i komunikacijske vještine, jer im je jedna od primarnih dužnosti raditi s kirurgom i cijelim timom i pomagati u svemu što treba tijekom operacije.

Kako svakog dana napreduje medicina, tako i operacijski zahvati kroz vrijeme napreduju na posebnu i novu razinu. Dolazi do manjih izmjena i novijih tehnika. Od medicinske sestre instrumentarke se očekuje kontinuirano učenje i usavršavanje, kako bi bila u toku sa novim kirurškim metodama i što spretnije, bolje i racionalnije obavljala svoj posao. Velika se važnost pridaje i dobroj organizaciji rada i radnom iskustvu koje je i ključ dobrog timskog rada.

Unazad nekoliko godina sve više se sigurnost bolesnika prepoznaje kao dužnost zdravstvenih djelatnika i institucija. Upravo osiguranje sigurne okoline i pružanje sigurne zdravstvene skrbi uloga je medicinske sestre. Mora poštovati bolesnika kao partnera, štititi njegov interes i dostojanstvo i održavati profesionalne granice. Mora odgovorno i savjesno postupati u radu sa bolesnikom. Postoje pisana načela Etičkog kodeksa profesionalnog ponašanja medicinskih sestara koje je HKMS donijelo na sjednici 2005. godine. kojeg bi se svaka medicinska sestra trebala pridržavati.

## 7. PRIKAZ UPORABE KOŠTANIH TRANSPLANTATA NA KINICI ZA ORTOPEDIJU KBC – A ZAGREB

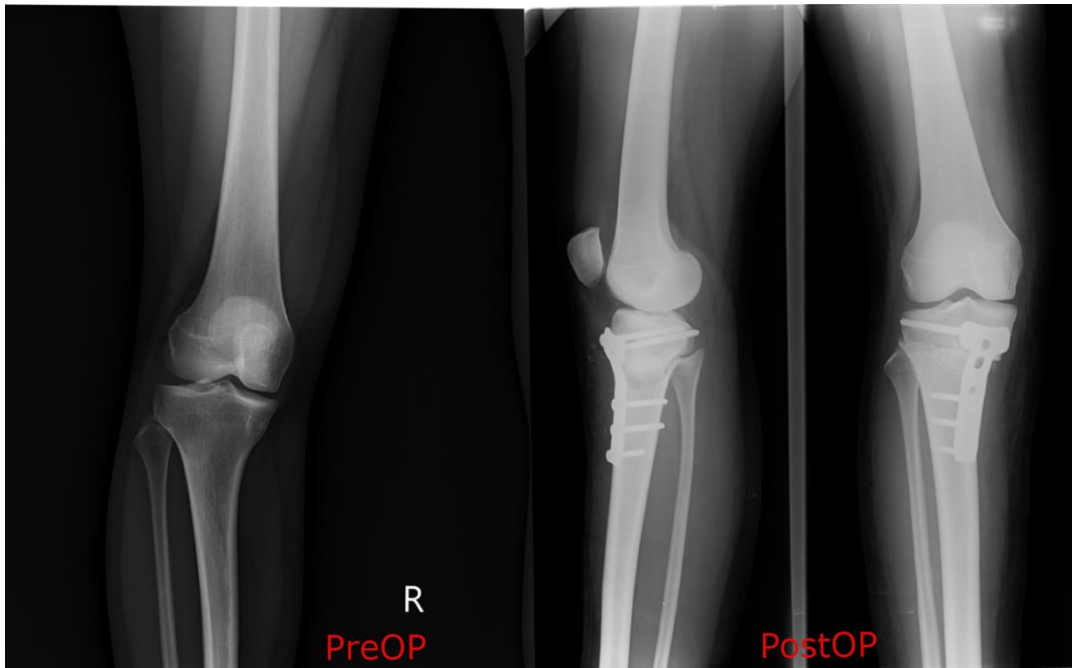
### Primjer 1.



Dječak u dobi 11 godina sa dijagnozom ciste vrata bedrene kosti. Na slici lijevo je prikazana intraoperativno cista vrata bedrene kosti. Nakon ablacije ciste pomoću borera, abradera, tzv. „*turbana*“ i kohlea (žlica) napuni se prostor ciste homolognim koštanim transplantatom, spongioznom kosti dobivenom iz glave bedrene kosti. Postavljena je dodatna fiksacija pločicom na dijafizu femura kroz koju se postavilo dva vijka u glavu bedrene kosti te tri vijka distalno u dijafizu.

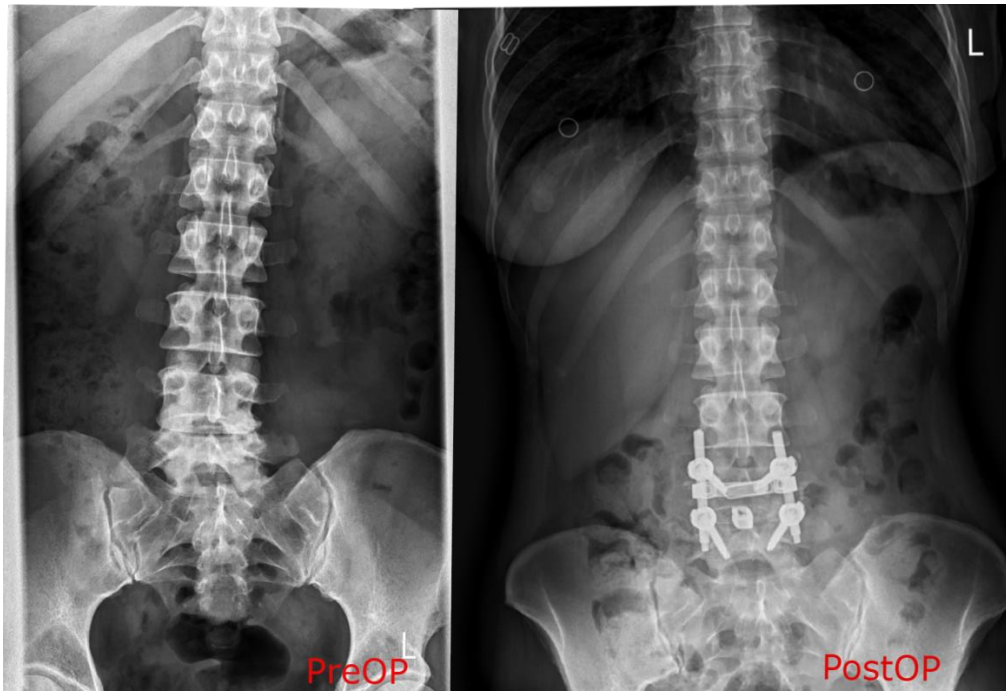


## Primjer 2.

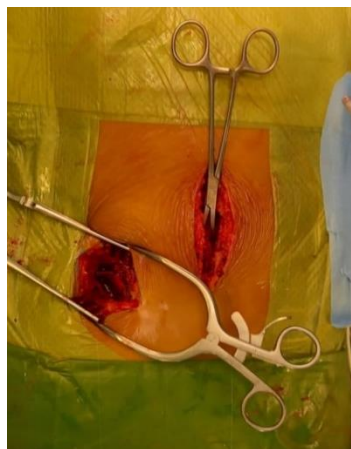

Šesnaestogodišnja djevojka dolazi na operacijsko liječenje varus deformacije koljena. Učinjena osteotomija otvaranja, korektivna osteotomija. Nakon osteotomije otvaranja od 15 stupnjeva s medijalne strane tibije u pukotinu se postavlja kortikospongiozni homologni koštani transplantat, trokut dobiven iz glave bedrene kosti i stabilizira korekcija T – pločicom i vijcima.

### Primjer 3.

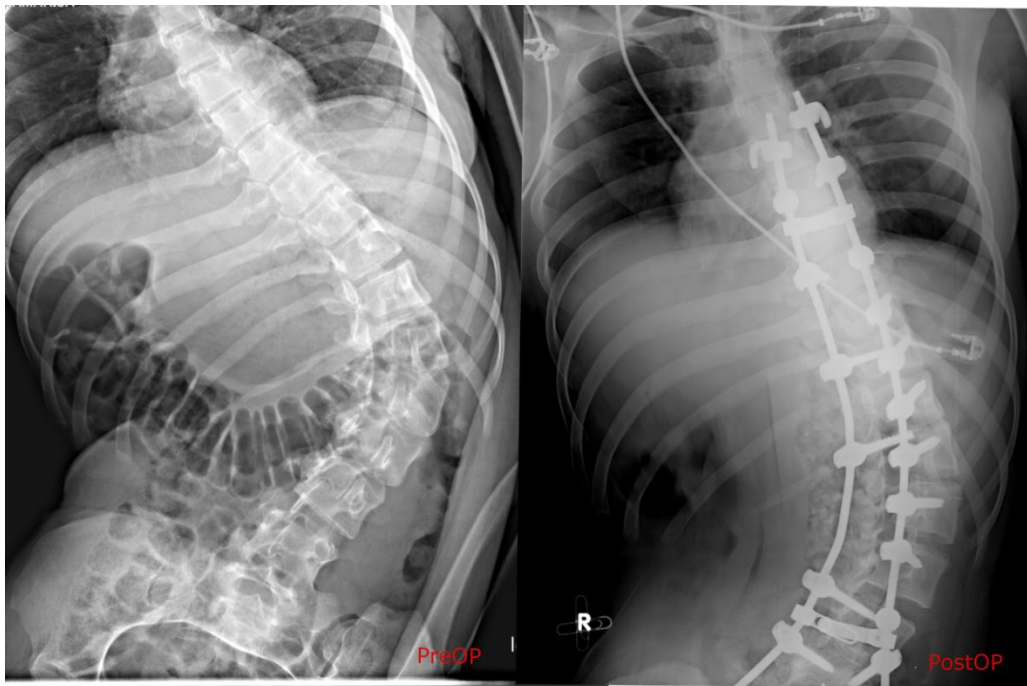


Gospođa u dobi od 39 godina dolazi zbog degenerativne promjene intervertebralnog diska i stenoze spinalnog kanala L4 – L5. Nakon prikaza stražnjih segmenata kralježnice, postavljaju se vijci obostano na L4 i L5. Prikazuje se spinalni kanal te se s obje strane leđne moždine učini fenestracija diska i učini discektomija. Slijedi priprema intervertebralnog prostora i postavljanje implantata u obliku kaveza, „cage“ koji se napunio autolognim koštanim transplantatom uzetim intraoperativno iz stražnjeg dijela kriste ilijake lijevo (Slika 8).



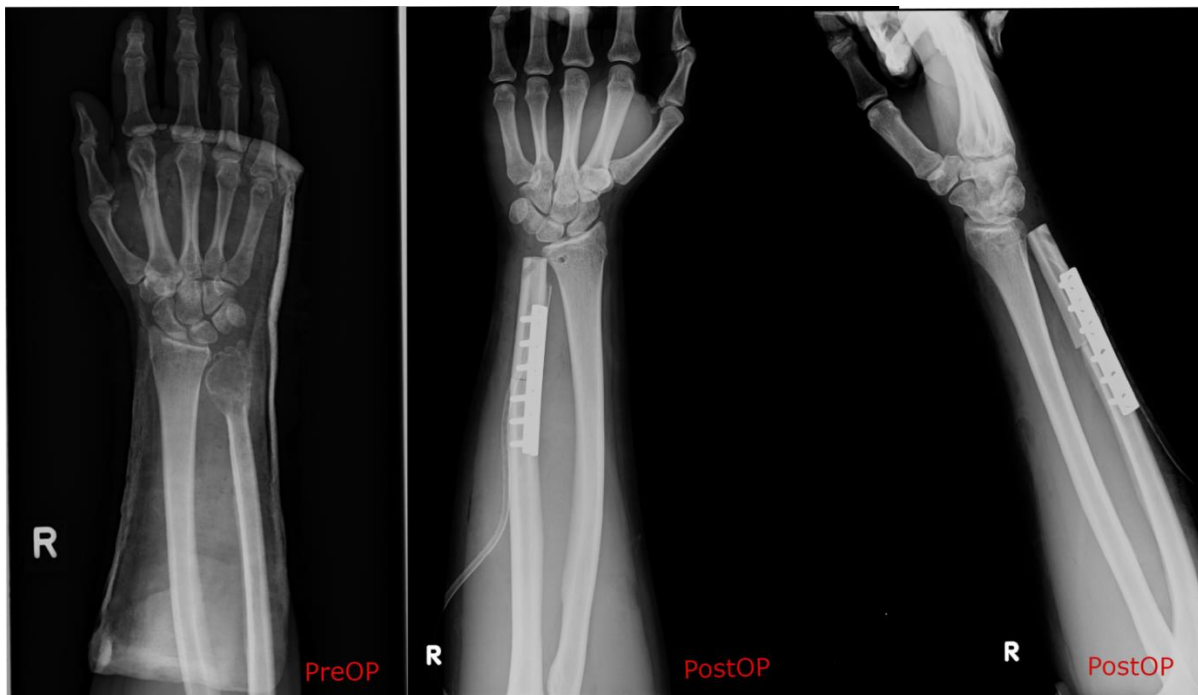
*Slika 8. Intraoperativno uzimanje autolognog koštanog transplantata sa stražnjeg dijela kriste ilijake (vlastita fotografija)*

#### Primjer 4.



Dvadesetčetverogodišnja djevojka s dijagnozom infantilne cerebralne paralize. Zbog neuromuskularne torakolumbalne skolioze učinjeno je operacijsko liječenje spinopelvina stražnja spondilodeza. Nakon detaljnog prikaza stražnjih segmenata kralježnica, postavljaju se transpedikularni vijci dužinom kralježnice obostrano od Th8 do L5 , transverzalne kuke na Th7 te dva sakralna vijka. Postavljaju se šipke pomoću kojih se učini korekcija krivine. Kod ovako velikih zahvata i dugačkih skolioza potrebno je mnogo transplantata pa je kod ove operacije zahtjevano dvije glave bedrene kosti iz Banke tkiva. Pred kraj operacije dužinom kralježnice postavlja se homologni spongiozni koštani transplantat koji se dobio obradom i usitnjavanjem glava bedrene kosti.

## Primjer 5.



Bolesnik u dobi od 23 godine dolazi na operacijsko liječenje u Kliniku za ortopediju. Nakon praćenja bolesnika i dodatne obrade kod koje je na MR desnog ručnog zgloba i šake opisana tvorba koja može odgovarati gigantocelularnom tumoru, učini se biopsija distalnog dijela desne ulne gdje PHD analiza pokazuje kako se radi o gigantocelularnom tumoru. Indicira se operacijsko liječenje gdje se učini resekcija distalne ulne, rekonstrukcija autolognom fibulom te rekonstrukcija ulnokarpalnog zgloba *m. palmaris longusom*. Autologni koštani transplantat fiksira se DCP pločom sa 6 vijaka po pravilima osteosinteze.

## **8. IZVADAK IZ BANKE KOŠTANO – MIŠIĆNOG TKIVA KBC – A ZAGREB U RAZDOBLJU OD SIJEČNJA 2019. – OŽUJKA 2021.**

Vidljivo je iz podataka izvađenih iz Banke koštano - mišićnog tkiva kako je u Klinici za ortopediju najčešća operacija kod koje je uz dostupnost autologne kosti skidanjem stražnjih segmenata kralježnice većinom potreban i homologni koštani transplantat, operacija kralježnice, odnosno spondilodeza. Slijede revizije kuka i problematika kosti kod displazija i reacetabuloplastike. Zatim nesigurne ili nepoznate prirode kosti i zglobne hrskavice od kojih su dijagnostika i PHD analize najčešće pokazali prisutnost koštane ciste.

Ciste mogu biti jednostavne i aneurizmatске, to su benigne litičke koštane lezije, koje se obično javljaju kod djece i adolescenata. Jednostavna koštana cista (UBC) je cistična lezija koje su ispunjene tekućinom, a može biti jednokomorna ili djelomično odvojena. Mjesta koja najčešće zahvaćaju jednostavne koštane ciste su proksimalni humerus (nadlaktica) i proksimalni femur (bedrena kost). Aneurizmatска koštana cista (ABC) ekspanzivan je, rijedak i hemoragijski benigni tumor, a uključuje metafizu dugih kosti kod djece i mladih odraslih osoba. Mjesta koja najčešće zahvaća aneurizmatска cista su distalni femur (bedrena kost), proksimalni humerus (nadlaktica), proksimalna tibija (goljениčna kost) i kralježnica.

U većini slučaja ima blagu do umjerenu bol, a brzi rast promjene može oponašati malignost (77, 78).

Nakon cista slijede ostali tumori benigni i maligni puno rjeđe kod kojih se koristio homologni koštani transplantat za punjenje defekta nakon ekskohleacija tumorskih tvorbi. Zatim slijede ostale operacije osteotomije otvaranja, artrodeze nožnog zgloba i produženje kosti tek jedna. Brojke su prilično velike obzirom da su podaci izvađeni za relativno kratko razdoblje, od siječnja 2019. – ožujka 2021., a u tom periodu Klinika za ortopediju Šalata pogođena je velikim potresom u Zagrebu 22. ožujka 2020. godine gdje nije bila u mogućnosti izvršavati operacijske zahvate sve dok nije dobila prostor i preselila se u KBC Zagreb, zatim i pandemija COVID – 19 koja je također smanjila operacijski program u nekoliko navrata.

Kako je već spomenuto u poglavlju [4. Banka koštano – mišićnog tkiva](#), unutar posljednjih godina upotreba tkiva iz Banke tkiva značajno se povećala unutar ortopedije što je posljedica unaprijeđenje medicine, razvoj novih kirurških tehnika, ali i nemogućnost dobivanja dovoljne

količine autologne kosti i morbiditet na mjestu vađenja te povećan broj revizijskih operacija na artroplastikama kuka i koljena (39) stoga možemo zaključiti da je dostupnost Banke koštano – mišićnog tkiva u KBC – u Zagreb i velika dostupnost homolognih koštanih transplantata, velika prednost za odrađivanje ortopedskih operacijskih zahvata.

*Tablica 1. Podaci iz Banke koštano – mišićnog tkiva o potrošnji homolognih transplantata u Klinici za ortopediju na ortopedskim operacijama prema vrstama transplantata*

<b>UKUPNO</b>	<b>204</b>
<b>GBK – glava bedrene kosti</b>	94
<b>SBK – spongioza bedrene kosti</b>	110

*Tablica 2. Ostali transplantati korišteni u Klinici za ortopediju naručeni iz Španjolske, Barcelone (Barcelona Tissue Bank)*

<b>UKUPNO</b>	<b>9</b>
<b>Distalna polovica tibije</b>	1
<b>Radijus</b>	2
<b>Ekstenzorni aparat</b>	2
<b>Menisk (medialni)</b>	1
<b>Menisk (lateralni)</b>	1
<b>Tetiva (gracilis + semitendinosus)</b>	2

Tablica 3. Podaci iz Banke koštano – mišićnog tkiva o potrošnji homolognih transplantata u Klinici za ortopediju podijeljeno prema operacijama u kojima se koristio transplantat

<b>UKUPNO</b>	<b>123</b>																
<b>Skolioza - spondilodeza</b>	61																
<b>Mehaničke komplikacije unutrašnje proteze zgloba</b>	30																
<b>Novotvorina nesigurne ili nepoznate prirode kosti i zglobne hrskavice</b>	18																
	<table border="1"> <tr> <td><b>Cista</b></td> <td>10</td> </tr> <tr> <td><b>Osteomijelitis</b></td> <td>1</td> </tr> <tr> <td><b>Enhondroma</b></td> <td>2</td> </tr> <tr> <td><b>Hondrosarkoma</b></td> <td>1</td> </tr> <tr> <td><b>Osteohondroma</b></td> <td>1</td> </tr> <tr> <td><b>Hondromiksoidni fibrom</b></td> <td>1</td> </tr> <tr> <td><b>Hondroblastoma</b></td> <td>1</td> </tr> <tr> <td><b>Neosificirajući fibrom</b></td> <td>1</td> </tr> </table>	<b>Cista</b>	10	<b>Osteomijelitis</b>	1	<b>Enhondroma</b>	2	<b>Hondrosarkoma</b>	1	<b>Osteohondroma</b>	1	<b>Hondromiksoidni fibrom</b>	1	<b>Hondroblastoma</b>	1	<b>Neosificirajući fibrom</b>	1
<b>Cista</b>	10																
<b>Osteomijelitis</b>	1																
<b>Enhondroma</b>	2																
<b>Hondrosarkoma</b>	1																
<b>Osteohondroma</b>	1																
<b>Hondromiksoidni fibrom</b>	1																
<b>Hondroblastoma</b>	1																
<b>Neosificirajući fibrom</b>	1																
<b>Korektivna osteotomija tibije – osteotomija otvaranja</b>	5																
<b>Artrodeza subtalarnog zgloba</b>	4																
<b>Trostuka artrodeza stopala</b>	4																
<b>Produženje kosti</b>	1																

Tablica 4. Podaci iz Banke koštano – mišićnog tkiva o potrošnji homolognih transplantata u Klinici za ortopediju podijeljeno prema spolu

<b>UKUPNO</b>	<b>123</b>
<b>MUŠKARCI</b>	49
<b>ŽENE</b>	74

## 9. ZAKLJUČAK

Medicinska sestra instrumentarka prisutna je uz bolesnika tijekom pripreme i ugradnje koštanih transplantata. Razvojem medicine i napretkom kirurški zahvati su danas sigurniji nego ikada prije. Kako bi zahvati bili što bolji i uspješniji potrebno je imati obučeni tim. Svaka ustanova trebala bi odrediti protokole rada i poticati i omogućiti djelatnicima edukaciju ovisno o radnom mjestu gdje rade.

Kirurg operater smatra se vođom tima, no medicinska sestra instrumentarka je ta koja se zaista smatra osloncem. To je simbioza uma i vještina prstiju i pogleda. Nijema veza kirurga i instrumentarke. To vjerojatno najbolje mogu razumijeti samo oni koji rade u operacijskim dvoranama. Pružena ruka koja nije čekala instrument i instrumentarka koja razumije što kirurgu u tom času treba, a nekad je zbog brzine od presudne važnosti za bolesnikov život. Ona podupire kirurga, a istovremeno održava sigurnost bolesnika.

Svakako je timski rad ključan u operacijskoj dvorani. Uspjeh tog rada temelji se na umijeću, stabilnosti, brzini i odluci koja je kod dobro uhodanih timova jedan od temelja uspješnosti liječenja. Medicinska sestra instrumentarka mora imati dobre komunikacijske vještine kako bi mogla komunicirati sa svim članovima tima. Osnova operacijske sale su čistoća i sterilnost, pa je njena uloga između ostalog održavanje reda i čistoće te pridržavanje mjera asepsise i prepoznavanje ukoliko dođe do kontaminacije i pravovremeno reagirati kako ne bi ugrozili bolesnika. Ona ne prati samo operacijsko polje, njeni zadaci su mnogo veći i širi. Ima vještine multitaskinga, može u jednom trenutku biti fokusirana na više prioriteta, a da pritom ostane u svom ritmu.

Važno je promicati pozitivnu organizacijsku kulturu gdje je bolesnik u centru pozornosti, okružen kvalitetnim i stručnim timom koji svakodnevno rade na suradnji i nadopunjuju stručna znanja.



## **ZAHVALA**

*Zahvaljujem mentoru, prof. dr. sc. Tomislavu Đapiću, na stručnoj pomoći tijekom izrade ovog rada.*

*Svima koji su me podržavali, motivirali i bili uz mene.*

*Mojoj obitelji na bezuvjetnoj ljubavi i podršci tijekom života.*

## LITERATURA

1. Koržinek K. Uvod. U: Koržinek K i sur, ur., Transplantacija kosti. Zagreb: Medicinska Naklada; 2003. Str 5-7.
2. Grgurević L, Maček B, Merćep M, Jelić M, Smoljanović T, Erjavec I, i sur. Bone morphogenetic protein (BMP) 1-3 enhances bone repair. *Biochem Biophys Res Commun.* 2011;408:25-31.
3. Barker CF, Markmann JF. Historical overview of transplantation. *Cold Spring Harbor perspectives in medicine.* 2013;3(4):a014977.
4. Putti V. I trapianti ossei. *Arch Ortop.*1912;29:294-334.
5. Flati G, Di Stanislao C. Chirurgia nella preistoria. Parte I. *Provincia Med.Aquila* 2004; 2:811.
6. Simpson E, Dazzi F. Bone Marrow Transplantation 1957-2019. *Frontiers in immunology.* 2019;10:1246.
7. Hamada G, Rida A. Orthopaedics in acient and modern Egypt. *Clin Orthop* 1972; (89):253-68.
8. Zacco R. La cultura medica nell'antico Egitto. Bologna, Ed. Martina, 2002:76-9.
9. Urist MR, O'Connor BT, Burwell RG. Bone graft, derivatives & substitutes. Cambridge, Butterworth-Heinemann, 1994:3-102.
10. Hall BK. Bones and cartilage: Developmental and Evolutionary Skeletal Biology. London: Elsevier; 2005.
11. Macewan W.Observations concerning transplants of bone. *Proc R Soc Lond.*1881;32:232.
12. Đapić T, Bićanić G. Klinička primjena koštanih presadaka. U: Koržinek K i sur, ur., Transplantacija kosti. Zagreb: Medicinska Naklada; 2003. Str 17-29.
13. Stevenson S. Biology of bone grafts.*Orthopedic Clinics.*1999;30(4):543-52.
14. Jelić M. Mehanizmi koštanog cijeljenja. U: Koržinek K i sur, ur., Transplantacija kosti. Zagreb: Medicinska Naklada; 2003. Str 9-15.
15. Legović D. Koštano – tkivna banka: autorizirano predavanje [Internet]. Rijeka: Sveučilište u Rijeci, Medicinski fakultet; 2019 [pristupljeno 15. 08. 2021.] Dostupno na: <https://urn.nsk.hr/urn:nbn:hr:184:794919>
16. Pećina M. i sur. Ortopedija. Zagreb: Naklada Ljevak; 2000.

17. Kljaić V. Koštana banka [Internet]. Zagreb: Sveučilište u Zagrebu, Medicinski fakultet; 2014 [pristupljeno 28. 08. 2021.]. Dostupno na: <https://repozitorij.mef.unizg.hr/islandora/object/mef%3A273>
18. Wang W, Yeung KW. Bone grafts and biomaterials substitutes for bone defect repair: A review. *Bioactive Materials*, 2017;2(4):224-47.
19. Fillingham Y, Jacobs J. Bone grafts and their substitutes. *The Bone & Joint Journal*. 2016;98-B(1\_Supple\_A):6-9.
20. Fesseha H, Fesseha Y. Bone grafting, its principle and application: A review. *Osteol Rheumatol Open*. 2020;43-50.
21. Stevenson S, Horowitz M. The response to bone allografts. *J Bone Joint Surg Am*. 1992;74(6):939-50.
22. Freytes CO, Vesole DH, LeRademacher J, Zhong X, Gale RP, Kyle RA, i sur. Second transplants for multiple myeloma relapsing after a previous autotransplant-reduced-intensity allogeneic vs autologous transplantation. *Bone marrow transplantation*. 2014;49(3):416–21.
23. Witsoe E, Persen L, Loseth K, Bergh K. Adsorption and release of antibiotics from morselized cancellous bone. In vitro studies of 7 antibiotics. *Acta Orthop Scand*. 1999; 70:298-304.
24. Sayin B, Calis S, Atilla B, Marangoz S, Hincal AA. Implantation of vancomycin microspheres in blend with human/rabbit bone grafts to infected bone defects. *Journal of Microencapsulation*. 2006;23:553-6.
25. Von Eisenhart-Rothe R, Toepfer A, Salzmann M, Schauwecker J, Gollwitzer H, Rechl H. Primary malignant bone tumours. *Orthopade* 2011;40(12):1121-42.
26. Jemal A, Bray F, Center MM, Ferlay J, Ward E, Forman D. Global cancer statistics. *CA Cancer J Clin*. 2011;61:69-90.
27. Chang DW, Weber KL. Use of a vascularized fibula bone flap and intercalary allograft for diaphyseal reconstruction after resection of primary extremity bone sarcomas. *Plast Reconstr Surg*. 2005;116:1918-25.
28. Zaretski A, Amir A, Meller I, Leshem D, Kollender Y, Barnea Y, i sur. Free fibula long bone reconstruction in orthopedic oncology: a surgical algorithm for reconstructive options. *Plast Reconstr Surg*. 2004;113(7):1989-2000.
29. Fuchs B, Ossendorf C, Leerapun T, Sim FH. Intercalary segmental reconstruction after bonetumor resection. *Eur J Surg Oncol*. 2008;34:1271-6.

30. Almaiman M, Al – Bargi HH, Manson P. Complication of anterior iliac bone graft harvesting in 372 adult patients from may 2006 to may 2011 and a literature review. *Craniomaxillofac Trauma Reconstr.* 2013;6(4):257-66.
31. Legović D, Šantić V, Gulan G, Jurdana H, Tudor A, Prpić T, i sur. Osiguranje kvalitete i sigurnosti koštanih presadaka metodom smrzanja. *Medicina.* 2009;45(1):14-21.
32. Krisanapiboon A, Buranapanitkit B, Oungbho K. Biocompatibility of Hydroxyapatite Composite as a Local Drug Delivery System. *Journal of Orthopaedic Surgery.* 2006;315–18.
33. Laurencin CT, El – Amin SF. Xenotransplantation in orthopaedic surgery. *J Am Acad Orthop Surg.* 2008;16(1):4-8.
34. Jung J. Human tumor xenograft models for preclinical assessment of anticancer drug development. *Toxicological research.* 2014;30(1):1–5.
35. Castañeda – Vía J, Landauro CV, Quispe – Marcatoma J, Champi A, Montalvo F, Delgado L, i sur. Improvement of mechanical properties of hydroxyapatite composites reinforced with  $i\text{-Al}_{64}\text{Cu}_{23}\text{Fe}_{13}$  quasicrystal. *Journal of Composite Materials.* 2021;55(9):1209–16.
36. Laçın N, İzol BS, Gökalp Özkorkmaz E, Deveci B, Deveci E. Effects of alloplastic graft material combined with a topical ozone application on calvarial bone defects in rats. *Folia morphologica.* 2020;79(3):528–47.
37. Saikia KC, Bhattacharya TD, Bhuyan SK, Talukdar DJ, Saikia SP, Jitesh P. Calcium phosphate ceramics as bone graft substitutes in filling bone tumor defects. *Indian journal of orthopaedics.* 2008;42(2):169–72.
38. Haugen HJ, Lyngstadaas SP, Rossi F, Perale G. Bone grafts: which is the ideal biomaterial?. *J Clin Periodontol.* 2019;46(21):92–102.
39. Alencar PG. Revisão em artroplastia total de quadril. *Banco de ossos. Clínica Ortopédica.* 2001;2(4):1173–88.
40. Alencar P, Vieira I. BONE BANKS. *Revista Brasileira de Ortopedia (English Edition).* 2010;45:524-28.
41. Klobučar H, Šmigovec I. Koštana banka u Klinici za ortopediju na Šalati. U: Koržinek K i sur, ur., *Transplantacija kosti.* Zagreb: Medicinska Naklada; 2003. Str 31-39.
42. Vuckovic S, Minnie SA, Smith D, Gartlan KH, Watkins TS, Markey KA, i sur. Bone marrow transplantation generates t cell–dependent control of myeloma in mice. *Journal of Clinical Investigation.* 2018;129(1):106-21.

43. Fölsch C, Mittelmeier W, Bilderbeek U, Timmesfeld N, von Garrel T, Peter Matter H. Effect of Storage Temperature on Allograft Bone. *Transfusion medicine and hemotherapy: offizielles Organ der Deutschen Gesellschaft für Transfusionsmedizin und Immunhamatologie*. 2012;39(1):36–40.
44. Perren SM. Physical and biological aspects of fracture healing with special reference to internal fixation. *Clinical orthopaedics and related research*. 1979;138:175–96.
45. Ghiasi MS, Chen J, Vaziri A, Rodriguez EK, Nazarian A. Bone fracture healing in mechanobiological modeling: A review of principles and methods. *Bone Reports*. 2017;6:87-100.
46. Haffner – Luntzer M, Liedert A, Ignatius A. "Mechanobiology of bone remodeling and fracture healing in the aged organism" *Innovative Surgical Sciences*. 2016;1(2):57-63.
47. Lv J, Xiu P, Tan J, Jia Z, Cai H, Liu Z. Enhanced angiogenesis and osteogenesis in critical bone defects by the controlled release of BMP-2 and VEGF: implantation of electron beam melting-fabricated porous Ti6Al4V scaffolds incorporating growth factor-doped fibrin glue. *Biomed mater*. 2015;10(3):035013.
48. Gaebel R, Furlani D, Sorg H, Polchow B, Frank J, Bieback, i sur. Cell origin of human mesenchymal stem cells determines a different healing performance in cardiac regeneration. *PLoS ONE*. 2011;6(2):e15652.
49. Komatsu DE, Warden SJ. The control of fracture healing and its therapeutic targeting: improving upon nature. *Journal of Cellular Biochemistry*. 2010;109(2):302-11.
50. Zeckey C, Hildebrand F, Glaubitz L – M, Jürgens S, Ludwig T, Andruszkow H, i sur. Are polymorphisms of molecules involved in bone healing correlated to aseptic femoral and tibial shaft non-unions? *J Orthop Res*. 2011;29(11):1724–31.
51. McMahon JA, Takada S, Zimmerman LB, Fan CM, Harland RM, McMahon AP. Noggin-mediated antagonism of BMP signaling is required for growth and patterning of the neural tube and somite. *Genes & Dev*. 1998;12:1438-52.
52. Peng H, Usas A, Hannallah D, Olshanski A, Cooper GM, Huard J. Noggin Improves Bone Healing Elicited by Muscle Stem Cells Expressing Inducible BMP4. *Molecular Therapy*. 2005;12(2):239-46.
53. Yoshimura Y, Nomura S, Kawasaki S, Tsutsumimoto T, Shimizu T, Takaoka K. Colocalization of noggin and bone morphogenetic protein-4 during fracture healing. *J Bone Miner Res*. 2001;16(5):876-84.

54. Dimitriou R, Carr IM, West RM, Markham AF, Giannoudis PV. Genetic predisposition to fracture non-union: A case control study of a preliminary single nucleotide polymorphisms analysis of the BMP pathway. *BMC Musculoskelet Disord.* 2011;12.
55. Gebauer D, Mayr E, Orthner E, Ryaby JP. Low-intensity pulsed ultrasound: Effects on nonunions. *Ultrasound Med Biol.* 2005;31:1391–402.
56. Schoellner C, Rompe JD, Decking J, Heine J. Die hochenergetische extrakorporale Stoßwellentherapie (ESWT) bei Pseudarthrose. *Orthopade.* 2002;31:658–62.
57. Leighton R, Watson JT, Giannoudis P, Papakostidis C, Harrison A, Steen RG. Healing of fracture nonunions treated with low-intensity pulsed ultrasound (LIPUS): A systematic review and meta-analysis. *Injury.* 2017.;48(7):1339–47.
58. Schlickewei CW, Kleinertz H, Thiesen DM, Mader K, Priemel M, Frosch KH, i sur. Current and Future Concepts for the Treatment of Impaired Fracture Healing. *International journal of molecular sciences.* 2019;20(22):5805.
59. Komatsu D, Warden S. The Control of Fracture Healing and Its Therapeutic Targeting: Improving Upon Nature. *Journal of cellular biochemistry.* 2009;109:302-11.
60. Amini AR, Laurencin, CT, Nukavarapu SP. Bone tissue engineering: recent advances and challenges. *Critical reviews in biomedical engineering.* 2012;40(5):363–408.
61. Einhorn TA, Gerstenfeld LC. Fracture healing: mechanisms and interventions. *Nature reviews. Rheumatology.* 2015;11(1):45–54.
62. Ruth S Metzger RN. The beginnings of OR nursing education. *AORN Journal.* 1976;24(1):73-90.
63. Pravilnik o specijalističkom usavršavanju medicinskih sestara – medicinskih tehničara „Narodne Novine“, br. XX/09, XX/10
64. Schrader ES. From apon to gown: a history of OR attire. *AORN J.* 1976;24:52-67.
65. Scott RA (ur). *Textiles for protection.* Cambridge: Woodhead Publishing; 2005.
66. Kalenić S, Budimir A, Bošnjak Z, Acketa L, Belina D, Bošnjak D, i sur. Smjernice za higijenu ruku u zdravstvenim ustanovama. *Liječnički vjesnik.* 2011;133:155-70.
67. Kang E, Massey D, Gillespie BM. Factors that influence the non-technical skills performance of scrub nurses: a prospective study. *Journal of Advanced Nursing.* 2015;71(12):2846–57.
68. Ković I, Brnčić-Fisher A, Lulić I. Načela rada i pravila ponašanja u operacijskoj sali. Rijeka: Sveučilište u Rijeci – Medicinski fakultet; 2008.

69. Mitchell L, Flin R. Non-technical skills of the operating theatre scrub nurse: literature review. *Journal of Advanced Nursing*. 2008;63:15-24.
70. Šepec – Rožmarić L. Prevencija kirurških infekcija [Internet]. Zagreb: Sveučilište u Zagrebu, Medicinski fakultet; 2016 [pristupljeno 26. 09. 2021.]. Dostupno na: <https://repozitorij.mef.unizg.hr/islandora/object/mef:1306>
71. Prlić N. Zdravstvena njega. XII. izdanje. Zagreb: Školska knjiga; 2009.
72. Sekhar LN, Natarajan SK, Britz GW, Ghodke B. Microsurgical Management of Anterior Communicating Artery Aneurysms. *Neurosurgery*. 2007;61.(5 Suppl 2):273-90: discussion 290-2.
73. Dabney D. Neutralization and deviance in the workplace: Theft of supplies and medicines by hospital nurses. *Deviant Behavior*. 1995;16(4):313-31.
74. Richardson TM. The scrub nurse: Basking in reflected glory. *Journal of Advanced Perioperative Care*. 2008;3:125-31.
75. McWilliams R. Is the scrub nurse breaking down her table too soon?. *AORN Journal*. 1974;20:97-8.
76. Shaw H. Some Ethical Concerns for Theatre Nurses. *Medicine and Law*. 1989;8:589-92.
77. Subramanian S, Kemp AK, Viswanathan VK. Bone Cyst. 2021 Sep 22. In: StatPearls [Internet]. Treasure Island (FL): StatPearls Publishing; 2021 Jan.
78. Mascard E, Gomez-Brouchet A, Lambot K. Bone cysts: unicameral and aneurysmal bone cyst. *Orthop Traumatol Surg Res*. 2015;101(1):119-27.

## PRILOZI

### Popis slika

Slika 1. Osnovni pribor za pripremu transplantata (vlastita fotografija).....	10
Slika 2. Koštani mlin (vlastita fotografija).....	10
Slika 3. Usitnjen spongiozni homologni transplantat dobiven iz glave bedrene kosti spreman za implantaciju (vlastita fotografija) .....	14
Slika 4. RTG prikaz primjera korištenja kortikospongioznog homolognog transplantata kod operacije osteotomije otvaranja.....	15
Slika 5. Primjer ksenolognog koštanog transplantata; apsorpcijski goveđi kolageni matriks (vlastita fotografija).....	16
Slika 6. Uzorkovanje glave bedrene kosti uzete sa živog darivatelja, tijekom operacije zamjene totalne endoproteze kuka za Banku koštano – mišićnog tkiva (vlastite fotografije) .	21
Slika 7. Proces obrade glave bedrene kosti uzete iz Banke koštano – mišićnog tkiva (vlastite fotografije).....	37
Slika 8. Intraoperativno uzimanje autolognog koštanog transplantata sa stražnjeg dijela kriste ilijake (vlastita fotografija).....	41



## **Popis tablica**

Tablica 1. Podaci iz Banke koštano – mišićnog tkiva o potrošnji homolognih transplantata u Klinici za ortopediju na ortopedskim operacijama prema vrstama transplantata .....	45
Tablica 2. Ostali transplantati korišteni u Klinici za ortopediju naručeni iz Španjolske, Barcelone (Barcelona Tissue Bank) .....	45
Tablica 3. Podaci iz Banke koštano – mišićnog tkiva o potrošnji homolognih transplantata u Klinici za ortopediju podijeljeno prema operacijama u kojima se koristio transplantat .....	46
Tablica 4. Podaci iz Banke koštano – mišićnog tkiva o potrošnji homolognih transplantata u Klinici za ortopediju podijeljeno prema spolu .....	46

## ŽIVOTOPIS

Gabriela Brus rođena je 08. 04. 1996. u Zagrebu. Nakon završenog osnovnoškolskog obrazovanja 2010. godine upisuje Školu za medicinske sestre Vrapče u Zagrebu. 2016. godine upisuje Medicinski fakultet Osijek, Sveučilište Josipa Jurja Strossmayera u Osijeku, preddiplomski studij sestrinstva. U veljači 2019. godine brani temu završnog rada na temu „Poslijeoperacijske komplikacije nakon ortopedskih kirurških zahvata totalne zamjene zglobova: sestrinske implikacije“ pod vodstvom mentorice doc. dr. sc. Tatjane Goranović, dr. med. te iste godine upisuje magisterij na Medicinskom fakultetu Sveučilišta u Zagrebu, studij sestrinstva.

Od 2016. godine do danas radi u Kliničkom bolničkom centru Zagreb, Klinici za ortopediju, u operacijskoj sali kao medicinska sestra, instrumentarka. Član je Hrvatske komore medicinskih sestara i Hrvatske udruge medicinskih sestara. Od usavršavanja vezano za svoju djelatnost pohađala je ortopedsko – traumatološki tečaj – AO Trauma Course – Basic Principles of Fracture Management i AO Trauma Course – Advanced Principles of Fracture Management. Od stranih jezika govori i piše ruski i engleski jezik.