

Priprema i postproceduralna njega bolesnika nakon ugradnje umjetnog pulmonalnog melody zalistka

Dumančić, Matea

Master's thesis / Diplomski rad

2021

Degree Grantor / Ustanova koja je dodijelila akademski / stručni stupanj: **University of Zagreb, School of Medicine / Sveučilište u Zagrebu, Medicinski fakultet**

Permanent link / Trajna poveznica: <https://um.nsk.hr/um:nbn:hr:105:483346>

Rights / Prava: [In copyright](#)/[Zaštićeno autorskim pravom.](#)

Download date / Datum preuzimanja: **2024-12-04**



Repository / Repozitorij:

[Dr Med - University of Zagreb School of Medicine Digital Repository](#)



SVEUČILIŠTE U ZAGREBU
MEDICINSKI FAKULTET
SVEUČILIŠNI DIPLOMSKI STUDIJ SESTRINSTVA

Matea Dumančić

**Priprema i postproceduralna njega
bolesnika nakon ugradnje umjetnog
pulmonalnog Melody zalistka**

DIPLOMSKI RAD



Zagreb, 2021.

SVEUČILIŠTE U ZAGREBU
MEDICINSKI FAKULTET
SVEUČILIŠNI DIPLOMSKI STUDIJ SESTRINSTVA

Matea Dumančić

**Priprema i postproceduralna njega bolesnika
nakon ugradnje umjetnog pulmonalnog
Melody zalistka**

DIPLOMSKI RAD

Zagreb, 2021.

Ovaj diplomski rad izrađen je na Klinici za bolesti srca i krvnih žila Kliničkog bolničkog centra Zagreb, pod vodstvom prim. dr. sc. Kristine Marić Bešić i predan je na ocjenu u akademskoj godini 2020./21.

SAŽETAK

Brojni bolesnici s prirođenim srčanim greškama imaju disfunkcionalni pulmonalni zalistak koji zahtjeva kardiokirurško liječenje u ranoj životnoj dobi. Do posljednjeg desetljeća zamjena neispravnog pulmonalnog zalistka ili provodnika mogla se obavljati samo operacijama na otvorenom srcu. Uvođenje perkutane ugradnje pulmonalnog Melody zalistka u naš terapijski protokol danas nudi privlačnu alternativu kirurškom postupku zamjene pulmonalnog zalistka u odabраних bolesnika. Uz pomno biranje kandidata za zamjenu pulmonalnog zalistka ovom metodom, ključnu ulogu ima preoperativna priprema, ali i postproceduralni tijek u kojem jednu od glavnih uloga u edukaciji, pripremi i pravovremenom prepoznavanju i sprečavanju po život opasnih stanja imaju medicinske sestre/tehničari, koji 24h skrbe o bolesnicima. Glavna prednost navedenog postupka je izbjegavanje operacija na otvorenom srcu kod bolesnika koji su često imali nekoliko prethodnih operacija, a možda zahtijevaju naknadne buduće operacije. Podaci iz mnogih studija ohrabruju, a većina bolesnika s korigiranom tetralogijom Fallot i srodnim anomalijama zahtijevat će višestruke intervencije tijekom svog života. Nemoguće je predvidjeti koja će tehnologija i alternative biti dostupne u bliskoj budućnosti. U konačnici, odgovarajuće sekvenciranje kirurške zamjene i perkutane ugradnje pulmonalnog zalistka ovisit će o pojedinačnim okolnostima, no bez obzira na to, PPVI (eng: PPVI-Percutaneous Pulmonary Valve Implantation) u svrhu produljenja funkcijskog vijeka bioprotetskog zalistka biti će važan dio liječenja.

Ključne riječi: prirodene srčane greške, pulmonalni Melody zalistak, PPVI

SUMMARY

Numerous patients with congenital heart diseases have a dysfunctional pulmonary valve and require cardiac surgery at an early age. Until the last decade, the replacement of a dysfunctional pulmonary valve or conduit could only be performed by open heart surgery. The introduction of percutaneous Melody pulmonary valve implantation into our therapeutic protocol today, offers an attractive alternative to the surgical procedure of pulmonary valve replacement in carefully selected patients. The nursing staff who cares 24 hours for these patients, plays the key role in the preoperative patient preparation and in the post-procedural course and education. The main advantage of this procedure is the avoidance of open heart surgery in patients who already had several previous surgeries and may need future ones. The findings of many studies are encouraging and most patients with corrected tetralogy of Fallot and related anomalies will require multiple lifelong interventions, and it is impossible to predict what technology and alternatives will be available in the future. Ultimately, appropriate sequencing of surgical replacement and percutaneous pulmonary valve implantation will depend on individual patients' needs. Despite this, PPVI (Percutaneous Pulmonary Valve Implantation) is now recognized as an important part of therapy to prolong the lifespan of an existing bioprosthetic valve.

Key words: congenital heart diseases, pulmonary Melody valve, PPVI

SADRŽAJ

UVOD	1
PRIROĐENE SRČANE GREŠKE	3
DISFUNKCIJA PULMONALNOG ZALISTKA	5
PULMONALNA REGURGITACIJA	5
PULMONALNA STENOZA	6
LIJEČENJE DISFUNKCIONALNOG PULMONALNOG ZALISTKA	7
KIRURŠKA VALVULOTOMIJA I ZAMJENA ZALISTKA.....	7
PERKUTANA BALONSKA VALVULOPLASTIKA.....	8
PERKUTANA TRANSKATETERSKA UGRADNJA PULMONALNOG ZALISTKA	8
PULMONALNI MELODY® ZALISTAK	10
OSTALI ZALISCI ZA PERKUTANU UGRADNJU PULMONALNOG ZALISTKA	11
INDIKACIJE ZA PERKUTANU UGRADNJU MELODY ZALISTKA	13
KONTRAINDIKACIJE ZA PERKUTANU UGRADNJU MELODY ZALISTKA	15
PREPROCEDURALNA PRIPREMA BOLESNIKA	16
PERKUTANA UGRADNJA MELODY ZALISTKA	17
PRIPREMA PROVODNIKA ILI BIOPROTETSKOG ZALISTKA.....	18
TRANSKATETERSKA UGRADNJA ZALISTKA.....	18
RIZICI I KOMPLIKACIJE	22
POSTPROCEDURALNA SKRB	24
INFektivni ENDOKARDITIS	26
PREVENCIJA ENDOKARDITISA	27
ŽIVOT S MELODY ZALISTKOM	28
ZAKLJUČAK	29
ZAHVALE	30
LITERATURA	31
ŽIVOTOPIS	35

UVOD

Brojni bolesnici s prirođenim srčanim greškama imaju disfunkcionalni pulmonalni zalistak koji zahtjeva kardiokirurško liječenje u ranoj životnoj dobi. Ovisno o vrsti srčane greške, u tih se bolesnika ugradi provodnik ili homograft između izgonskog trakta desne klijetke i pulmonalne arterije ili umjetni biološki pulmonalni zalistak. Budući da navedeni provodnici, homografti i umjetni zalisci imaju ograničeni vijek trajanja, a bolesnici s prirođenim srčanim greškama danas žive duže (oko 90% bolesnika doživi odraslu dob zahvaljujući napretku dijagnostike i liječenja), neminovno se tijekom svog života susreću s potrebom višestrukih reoperacija odnosno reintervencija.

Do posljednjeg desetljeća zamjena neispravnog pulmonalnog zalistka ili provodnika/homografta mogla se obavljati samo operacijama na otvorenom srcu. Iako je perioperativni mortalitet nizak (oko 1 %) u bolesnika bez uznapredovale disfunkcije desne klijetke i bez znakova srčanog popuštanja, a desetogodišnje preživljenje iznosi 92 – 95 %, u većine je bolesnika potrebna nova reoperacija nakon prosječno 10 – 15 godina. Pogotovo, operacija u mlađoj životnoj dobi dovodi do bržeg propadanja umjetnog biološkog pulmonalnog zalistka ili homografta te raniju novu reoperaciju (1).

Nadalje, reoperacije predstavljaju dodatni rizik za bolesnike. Stvaranje dodatnih ožiljaka na srčanim i krvožilnim tkivima tijekom operacije dovodi do pojave opsežnih priraslica s okolnim strukturama što otežava ponovne reoperacije. Navedeni ožiljci u području izgonskog trakta desne klijetke pospješuju pojavu srčanih aritmija koje često mogu biti vrlo ozbiljne te bitno smanjuju kvalitetu života tih bolesnika. Osim toga, operacija na otvorenom srcu povezana je sa znatnim psihološkim stresom za bolesnike i dugim vremenom oporavka što bitno utječe na njihov socijalni i društveni život (2).

U bolesnika koji nisu bili kandidati za reoperaciju ili kod kojih je postojao visok rizik za operativni zahvat zbog značajnog komorbiditeta, alternativne mogućnosti liječenja bile su ograničene do pojave prve perkutane ugradnje pulmonalnog zalistka 2000. godine. Ta nekirurška opcija liječenja revolucionirala je skrb o tim bolesnicima.

Od tada je perkutana ugradnja pulmonalnog zalistka, prvenstveno Melody zalistka, postala opće prihvatljiva nekirurška opcija liječenja bolesnika s disfunkcionalnim provodnikom ili homograftom desnog izgonskog trakta odnosno degeneriranim umjetnim biološkim pulmonalnim zalistkom. Za sada postoje još određena ograničenja glede perkutane

ugradnje pulmonalnog zalistka u bolesnika s disfunkcijom nativnog izgonskog trakta desne klijetke ili nakon kirurškog proširenja, prvenstveno zbog potrebe zalistaka većih dimenzija.

Iako je Melody zalistak prvi put ugrađen 2000. godine, izvješća u vezi s njegovom upotrebom nedostaju u mnogim zemljama svijeta, gdje se perkutana transkateterska ugradnja pulmonalnog zalistka još uvijek ne koristi rutinski i u početnoj je fazi. Baš kao i kod nas u Hrvatskoj, gdje je prvi puta izvedena 4. travnja 2019. godine u Kliničkom Bolničkom Centru Zagreb, a izvele su ju prof. dr sc. Maja Strozzi i prim. dr. sc. Kristina Marić Bešić uz asistenciju svoga tima.

PRIROĐENE SRČANE GREŠKE

Prirođene srčane greške ili bolesti problemi su sa strukturom srca prisutni pri rođenju, a mogu promijeniti normalni protok krvi kroz srce. Postoje mnoge vrste prirodnih srčanih grešaka, a najčešće uključuju srčane stijenke, srčane zalistke ili velike krvne žile koje dovode krv u srce i iz njega. Prirođene srčane greške zahvaćaju oko jedan posto svih živorođenih. Iako neke od njih mogu ostati neprepoznate do kasnije životne dobi, mnoge zahtijevaju kiruršku korekciju u dojenačkoj dobi ili čak u neonatalnom razdoblju.

Nekoliko prirodnih bolesti srca (eng. CHD-Congenital Heart Diseases) zahtijeva kiruršku rekonstrukciju izgonskog trakta desne klijetke (eng. RVOT-Right Ventricle Outflow Tract) ili samog pulmonalnog zalistka. To je slučaj s gotovo 20% novorođenčadi s CHD koji imaju složene anomalije kao što su tetralogija Fallot, plućna atrezija s ili bez defekta ventrikularnog septuma, pulmonalna stenoza (valvularna, subvalvularna ili supravvalvularna), zajednički arterijski trunkus, transpozicija velikih krvnih žila, neki oblici dvostrukog izgonskog trakta desne klijetke i kongenitalne anomalije aortnog zalistka prethodno liječene Rossovim postupkom (pulmonalni zalistak ugrađen na aortnu poziciju, a na pulmonalnu poziciju postavljen homograft) (3).

Većina bolesnika s prethodno spomenutim složenim srčanim greškama preživljava djetinjstvo i dostiže odraslu dob. Te odrasle osobe nisu „izliječene“, a mnogi pate od kasnih komplikacija operativnih zahvata u dječjoj dobi. Tu spadaju bolesnici s disfunkcijom ugrađenog provodnika (Medtronic - Hancock dakronski provodnik sa zalistkom od svinjskog tkiva ili Medtronic - Contegra provodnik od goveđe jugularne vene) ili homografta između desne klijetke i pulmonalne arterije odnosno umjetnog biološkog pulmonalnog zalistka. Zatim bolesnici s kirurškim proširenjem izgonskog trakta desne klijetke pomoću transanularne „zakrpe“ (eng. patch) u kojih se javlja pulmonalna regurgitacija u vrijeme adolescencije. Zbog preširokog izgonskog trakta desne klijetke u koji nije moguće postaviti perkutani pulmonalni zalistak zbog ograničenih dimenzija zalistka na tržištu, ti bolesnici budu prvo reoperirani uz zamjenu pulmonalnog zalistka s biološkom protezom ili homograftom. Na kraju su tu i bolesnici koji su imali perkutanu intervenciju ili kiruršku operaciju na pulmonalnom zalistku bez ugradnje umjetnog materijala (bolesnici s izoliranom stenozom pulmonalnog zalistka) te imaju disfunkciju nativnog zalistka (npr. nakon balonske dilatacije pulmonalnog zalistka ili kirurške valvulotomije).

U svih tih bolesnika, zbog degeneracije bilo nativnih anatomskih struktura bilo umjetnog materijala, dolazi do razvoja stenoze i/ili insuficijencije pulmonalnog zalistka s posljedičnim volumnim i/ili tlačnim opterećenjem desne klijetke. Dugotrajno opterećenje desne klijetke dovodi do njenog zatajivanja te pogoršanja kliničkog stanja bolesnika. Većina tih bolesnika zahtjeva novu reintervenciju u odrasloj dobi. U tom je slučaju perkutana ugradnja pulmonalnog zalistka metoda izbora (4,5).

DISFUNKCIJA PULMONALNOG ZALISTKA

Vremenom se kako na krvnim žilama, tako i na zaliscima mogu nakupiti naslage minerala, takozvani kalcifikati. Zalisci tada mogu postati suženi i / ili propusni kao posljedica trošenja zalistka zbog pritiska uzrokovanog strujanjem i pumpanjem krvi kroz takve kalcijem obložene strukture. Takve promjene se mogu dogoditi na nativnom pulmonalnom zalistku te na provodniku ili homograftu odnosno umjetnom biološkom zalistku.

PULMONALNA REGURGITACIJA

Pulmonalni zalistak tijekom sistole usmjerava krv iz desne klijetke (eng. RV-Right Ventricle) prema plućnim arterijama. Jednako je važno njegovo zatvaranje u dijastoli kako bi se spriječio povrat krvi u desnu klijetku kao posljedica pada tlaka tijekom dijastole. Svaka patologija povezana s njegovom strukturom ili funkcijom može dovesti do neadekvatnog zatvaranja zalistka i povrata krvi u dijastoli što za posljedicu ima volumno opterećenje desne klijetke.

Pulmonalna regurgitacija može biti fiziološka, primarna i sekundarna. Primarna regurgitacija najčešće je jatrogena kao posljedica kirurške valvulotomije i balonske valvuloplastike u liječenju pulmonalne stenoze ili u bolesnika koji su kirurški liječeni zbog tetralogije Fallot (6). Rjeđi uzroci primarne pulmonalne regurgitacije su kongenitalna, reumatska, nakon infektivnog endokarditisa i kod karcinoida. Sekundarna ili funkcionalna pulmonalna regurgitacija je posljedica dilatacije pulmonalne arterije ili plućne hipertenzije.

Ako se pulmonalna regurgitacija ne liječi, kronično volumno preopterećenje desne klijetke dovodi do dilatacije i disfunkcije desne klijetke, sekundarne regurgitacije trikuspidalnog zalistka te pojave simptoma desnostranog srčanog popuštanja i aritmija, prije svega fibrilacije i undulacije atrijske te ventrikulske tahikardije (7).

Indikacija za zamjenu pulmonalnog zalistka je simptomatska teška pulmonalna regurgitacija (eng. PR-Pulmonary Regurgitation), odnosno asimptomatska teška PR ako je prisutan jedan od sljedećih kriterija: pad u funkcijskom kapacitetu, progresivna trikuspidalna regurgitacija, progresivna dilatacija ili disfunkcija desne klijetke, opstrukcija RVOT-a sa sistoličkim tlakom u desnoj klijetki > 80 mmHg te prisutnost postojeće atrijske, odnosno ventrikulske aritmije.

PULMONALNA STENOZA

Stenoza pulmonalnog zalistka je često izolirana srčana greška, u 95% slučajeva je prirođena i predstavlja približno 10% prirođenih srčanih bolesti. U oko 30% slučajeva javlja se u sklopu drugih kongenitalnih srčanih bolesti. Ne postoji sklonost prema rasi ili spolu. Valvularna stenoza najčešći je tip prirođene pulmonalne stenozе, a slijede je sub- i supravavularna vrsta. Valvularna pulmonalna stenoza povezana je s Noonanovim sindromom. Supravavularna pulmonalna stenoza povezana je s Williamsovим sindromom (Williams-Beurenov sindrom), slično supravavularnoj aortnoj stenozі (8). Subvalvularna pulmonalna stenoza i bikuspidalni pulmonalni zalistak povezani su s tetralogijom Fallot (9).

Listići pulmonalnog zalistka su ili zadebljani ili djelomično srasli, sužavajući lumen i ograničavajući protok krvi kroz izlazni trakt desne klijetke. Stupanj stenozе pulmonalnog zalistka određuje se pomoću ultrazvuka ili tijekom kateterizacije srca izračunavanjem gradijenta tlaka preko zalistka. Blaga pulmonalna stenoza (vršni gradijent <30-40 mmHg) obično je asimptomatska. Umjerena (40–60 mmHg) ili teška (> 60 mmHg) pulmonalna stenoza dovodi do tlačnog opterećenja desne klijetke koji u početku hipertrofira no kasnije dolazi do dilatacije i desnostranog srčanog popuštanja. Simptomi teške pulmonalne stenozе su posljedica smanjenog udarnog volumena te bolesnici imaju intoleranciju napora, opću slabost, gubitak svijesti ili palpitacije (10).

Zamjena pulmonalnog zalistka indicirana je u slučaju simptomatske teške pulmonalne stenozе (sistolіčki tlak u RV-u > 60 mmHg), odnosno u slučaju asimptomatske pulmonalne stenozе ako je prisutan i jedan od sljedećih kriterija: pad u funkcijskom kapacitetu, progresivna trikuspidna regurgitacija, progresivna dilatacija ili disfunkcija desne klijetke, opstrukcija RVOT-a sa sistoličkim tlakom u desnoj klijetki > 80 mmHg te prisutnost postojane atrijske, odnosno ventrikulske aritmije.

LIJEČENJE DISFUNKCIONALNOG PULMONALNOG ZALISTKA

Postoje tri metode liječenja disfunkcionalnog pulmonalnog zalistka: kirurška valvulotomija i zamjena zalistka, perkutana balonska valvuloplastika i perkutana transkateterska zamjena pulmonalnog zalistka.

KIRURŠKA VALVULOTOMIJA I ZAMJENA ZALISTKA

Kirurška valvulotomija (komisurotomija) je prvi puta opisana kao metoda liječenja stenozе pulmonalnog zalistka krajem 1940–tih godina. Od tada su se razvile razne modifikacije navedene kirurške metode, a danas se najčešće koristi transpulmonalna arterijska valvulotomija uz pomoć uređaja za izvantjelesni krvotok (11,12).

Kirurška zamjena pulmonalnog zalistka smatra se zlatnim standardom liječenja pulmonalne regurgitacije te se također izvodi uz pomoć uređaja za izvantjelesni krvotok. Dostupni su biološki ili mehanički zalisci. Najčešće se koriste biološki zalisci. Oni mogu biti homografiti, uzeti od davatelja, ili su izrađeni od svinjskog odnosno govedeg perikarda. Mehanički zalisci se vrlo rijetko koriste zbog potrebe za doživotnim uzimanjem lijekova koji sprječavaju stvaranje ugrušaka (antikoagulansi) što je posebice komplicirano u mladih žena generativne dobi (13).

Kirurška zamjena pulmonalnog zalistka povezana je s malim operativnim morbiditetom i smrtnošću i pokazuje vrlo dobre dugoročne rezultate (14).



Slika 1: Bioprotetski pulmonalni zalistak

Dostupno na: https://img.medicaexpo.com/images_me/photo-m2/106890-9123837.jpg

PERKUTANA BALONSKA VALVULOPLASTIKA

Perkutana balonska valvuloplastika (eng. BPV-Balloon Pulmonary Valvuloplasty) prvi puta je predstavljena 1982. godine i od tada je gotovo zamijenila kirurške metode liječenja pulmonalne stenozе. Indikacija za perkutanu balonsku valvuloplastiku je slična kao za kiruršku valvulotomiju tj. umjereno teška pulmonalna stenozа s gradijentom između 40-60 mmHg. Ona je i metoda izbora u liječenju novorođenčadi s kritičnom pulmonalnom stenozom (15).

BPV je kontraindicirana u slučajevima umjerene do teške pulmonalne regurgitacije, infektivnog endokarditisa, postojanja vegetacija ili u nekih drugih teških nekardijalnih bolesti koje utječu na preživljenje bolesnika. Izvodi se u lokalnoj anesteziji ili dubokoj sedaciji, a ponekad i općoj anesteziji u sali za kateterizaciju srca. Desnim venskim transfemoralnim pristupom postavlja se balonski kateter u stenotični pulmonalni zalistak. Navedeni balon se ispuni razrijeđenim jodnim kontrastom te se pod kontrolom rendgena napuše unutar samog zalistka. Prilikom inflacije balona dolazi do razdvajanja listića pulmonalnog zalistka uz pad gradijenta. Veličina balona se određuje prema promjeru anulusa pulmonalnog zalistka, obično u omjeru 1.2-1.25 (16,17). Ako je anulus pulmonalnog zalistka prevelik za korištenje jednog balona (više od 20 mm) mogu se simultano koristiti dva balona uz obostrani venski transfemoralni pristup.

Komplikacije vezane uz ovu proceduru su rijetke. Mogu biti vezane uz vaskularni pristup (krvarenje ili stvaranje hematoma, infekcija), opće (aritmije, moždani udar, alergija na kontrastno sredstvo) te vezane uz balonsku dilataciju poput značajne pulmonalne regurgitacije, te rupture zalistka ili desne klijetke što zahtijeva kiruršku intervenciju.

Nažalost u oko 10% bolesnika nakon BPV dolazi do restenoze pulmonalnog zalistka. (gradijent > 50 mm Hg) što zahtijeva reintervenciju ili operaciju (18).

PERKUTANA TRANSKATETERSKA UGRADNJA PULMONALNOG ZALISTKA

Philipp Bonhoeffer je 2000. godine prvi ugradio umjetni pulmonalni zalistak perkutanim putem (eng. TPVR-Transcatheter Pulmonary Valve Replacement) u ovcu. Nakon toga je perkutanim putem ugradio biološki zalistak (izrađen od goveđeg jugularnog zalistka) u 18 mm široki degenerirani provodnik između desne klijetke i pulmonalne arterije u 12 godišnjeg dječaka s atrezijom pulmonalnog zalistka i ventrikularnim septalnim defektom (19).

Uvođenje perkutane ugradnje pulmonalnog zalistka u naš terapijski protokol danas nudi privlačnu alternativu kirurškom postupku zamjene pulmonalnog zalistka u pomno odabranih bolesnika. Njegova glavna prednost je izbjegavanje operacija na otvorenom srcu u bolesnika koji su često imali nekoliko prethodnih operacija, a možda zahtijevaju naknadne buduće operacije. Od njegove prve uporabe, tehnike perkutane ugradnje znatno su poboljšane. Primjerice, rutinsko stentiranje koje poboljšava sidrenje zalistka i sprječava kasne frakture stenta, obavezno ispitivanje moguće kompresije koronarnih arterija te strogo aseptična manipulacija, poboljšali su rezultate (20).

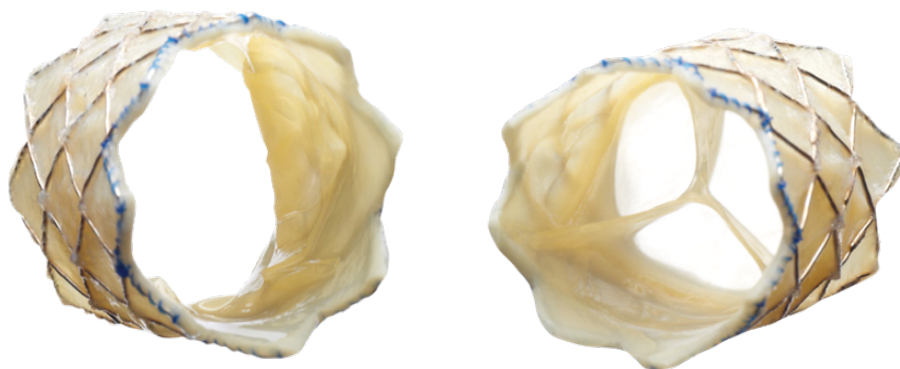
Danas na tržištu postoji nekoliko zalistaka za perkutanu ugradnju. Prvi i još uvijek najčešće korišteni je Medtronic Melody zalistak. Osim njega se ugrađuju još Edwards SAPIEN XT i Medtronic Harmony zalistci.

PULMONALNI MELODY® ZALISTAK

Transkateterska ugradnja pulmonalnog zalistka s Melody zalistkom siguran je i učinkovit tretman za bolesnike s postoperativnom disfunkcijom RVOT-a (21), a do danas više od 13 000 bolesnika širom svijeta ima ugrađen Melody zalistak (22).

Brojni podaci iz literature pokazuju da se uspješnom ugradnjom Melody zalistka u tih bolesnika odgađa kirurška reintervencija uz poboljšanje funkcionalnoga statusa i kvalitete života (23), a podaci iz francuskog registra govore u prilog poboljšanja funkcije desne klijetke (24).

Medtronic Melody zalistak dostupan je u dvije veličine: Melody TPV 20 (16 mm) i Melody TPV 22 (18 mm). Zalistak je napravljen od goveđe vratne vene (Contegra pulmonary valved Conduit, Medtronic Inc., Minneapolis, MN, USA), ušivene unutar platinastog stenta Cheatham (CP stent, NuMED Inc., Hopkinton, NY) koji ima dizajn zatvorenih ćelija. Postoje tri različite dimenzije (18, 20 i 22 mm) kateter balona (tzv. BIB balon – „Balloon In Balloon“) za isporuku zalistka. Zalistak montiran na balonu se dostavi do mjesta ugradnje uz pomoć posebnog sistema tzv. „Ensemble Trans-catheter Delivery System“, kroz uvodnicu od 22 F. Ovisno o veličini zalistka i dimenziji kateter balona za njegovu isporuku, promjer ugrađenog Melody zalistka može iznositi od 20 do 24 mm.



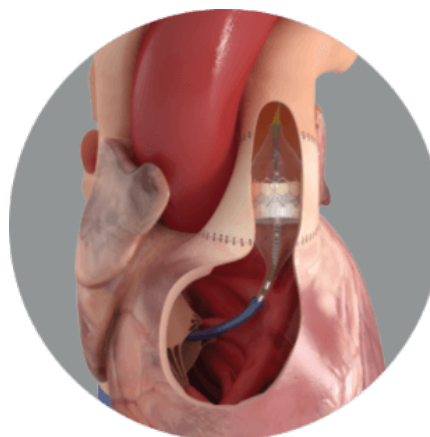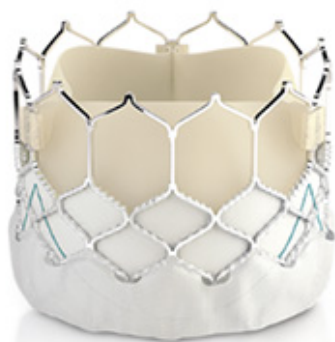Slika 3. Medtronic Melody zalistak

Preuzeto s: <https://www.medtronic.com/content/dam/medtronic-com/products/cardiovascular/transcatheter-pulmonary-valve-replacement/documents/transcatheter-pulmonary-valve-replacement-melody-ensemble-ii-product-brochure-UC201703014a-EN.pdf>

OSTALI ZALISCI ZA PERKUTANU UGRADNJU PULMONALNOG ZALISTKA

Osim Melody zalistka koji je zasad jedini u upotrebi u Hrvatskoj, u svijetu se uz njega koristi i Edward SAPIEN XT zalistak. Ovaj zalistak dostupan je u tri veličine: 23, 26 i 29 mm. Izrađen je od goveđeg perikarda ručno ušivenog u stent od nehrđajućeg čelika koji je premontiran na balon. Za dostavu do mjesta ugradnje koriste se uvodnice od 14 i 16 F.

Edwards SAPIEN XT THV (eng. THV-Transcatheter Heart Valve) zalistak sa sustavom isporuke Edwards Commander, prethodno je odobren za liječenje teške aortne stenoze, a njegove indikacije za upotrebu su proširene, uključujući tako korištenje ovog zalistka za liječenje teške pulmonalne regurgitacije ili stenoze. Veća veličina (u usporedbi s Melody zalistkom) omogućuje ugradnju u nativni ili kirurški rekonstruiran izgonski trakt desne klijetke tj. u bolesnika bez prethodno ugrađenog provodnika, homografta ili umjetnog biološkog zalistka.



Slika 4. Edward Sapien XT zalistak

Preuzeto s: <https://www.edwards.com/devices/heart-valves/transcatheter-sapien-3-valve-pulmonic>

Također je krajem trećeg mjeseca ove godine, od strane FDA (Food and Drug Administration) odobren još jedan zalistak za liječenje bolesnika s disfunkcijom izgonskog trakta desne klijetke odnosno pulmonalnog zalistka. Riječ je o Medtronic Harmony zalistku koji je posebno dizajniran za liječenje teške pulmonalne regurgitacije u bolesnika s nativnim ili kirurški korigiranim RVOT-om. Zalistak je izrađen od svinjskog perikarda, postavljen na samošireći okvir od nitinola (za razliku od Melody zalistka koji se širi uz pomoć balona) koji je prekriven tkaninom od poliester. Dolazi u dvije veličine: Harmony TPV 22 i Harmony TPV 25.



Slika 5 i 6. Harmony TPV 22 i Harmony TPV 25

Preuzeto s: <https://global.medtronic.com/xg-en/healthcare-professionals/products/cardiovascular/transcatheter-pulmonary-valve/harmony.htm>

INDIKACIJE ZA PERKUTANU UGRADNJU MELODY ZALISTKA

Probir bolesnika vrši multidisciplinarni tim prema važećim smjernicama. Tim se sastoji od kardiologa koji vodi bolesnika, intervencijskog kardiologa, kardiokirurga, anesteziologa i radiologa. Anesteziolog daje svoje mišljenje vezano za opće stanje bolesnika i upotrebu anestezije dok radiolog ima važnu ulogu u očitavanju slikovnih metoda koje se koriste za pripremu perkutane intervencije (CT- kompjuterizirana tomografija, MR- magnetska rezonanca).

Da bi se utvrdila indikacija za transkatetersku ugradnju pulmonalnog Melody zalistka, svi bi bolesnici trebali proći standardizirani protokol procjene (3):

- Elektrokardiogram (EKG) i 24-satni Holter EKG-a za otkrivanje aritmija i definiranje trajanja QRS-a,
- Transtorakalna ehokardiografija – osnovna dijagnostička metoda kojom se utvrđuje prisutnost stenoze RVOT-a, njen uzrok, max. gradijent, a također omogućuje procjenu PR-a kao i određivanje dimenzija i funkcije lijeve i desne klijetke,
- Ergometrija/spiroergometrija - ovaj test pruža podatke o funkcionalnom kapacitetu bolesnika, o razmjeni respiratornih plinova, uključujući potrošni volumen kisika (VO_2), volumen proizvodnje ugljikovog dioksida (VCO_2), minutnu ventilaciju (VE), ventilacijski anaerobni prag i respiratorni kvocijent i druge varijable kao što je EKG, krvni tlak i zasićenje kisikom,
- Magnetska rezonanca (MR) srca - zlatni je standard za kvantificiranje volumena i funkcije desne klijetke,
- Kompjuterizirana tomografija (CT) - procjena koronarne anatomije i veličine RVOT-a te rizika od kompresije koronarnih arterija (mjerenjem udaljenosti između koronarnih arterija i RVOT-a odnosno mjesta ugradnje zalistka); korisna je kod osoba s ugrađenim elektrostimulatorom srca ili kod kojih postoji neka druga kontraindikacija za MR.

Melody zalistak se primjenjuje u liječenju djece i odraslih bolesnika koji imaju kliničku indikaciju za intervenciju na disfunkcionalnom RVOT provodniku ili homograftu odnosno kirurškom bioprotetičkom pulmonalnom zalistku. To uključuje simptomatske bolesnike s Doppler srednjim gradijentom > 35 mmHg i / ili barem umjerenom pulmonalnom regurgitacijom, te asimptomatske bolesnike sa slijedećim kriterijima prema MR srca:

- a) indeks diastoličkog volumena desne klijetke > 150 ml /m²;
 - b) indeks sistoličkog volumena desne klijetke > 80 ml/m²;
 - c) EF (ejekcijska frakcija) desne klijetke $< 47\%$
 - d) EF lijeve klijetke $< 55\%$
 - e) velika RVOT aneurizma
- i / ili EKG (trajna tahiaritmija kao posljedica volumnog opterećenja desne klijetke, trajanje QRS > 140 ms)
- i / ili ehokardiografija (srednji Doppler gradijent > 40 mmHg)
- i / ili hemodinamika (RVOT opstrukcija sa sistoličkim tlakom u desnoj kljetki $\geq 2/3$ sistemskog tlaka) (24).

KONTRAINDIKACIJE ZA PERKUTANU UGRADNJU MELODY ZALISTKA

Iako suvremen, iznimno učinkovit, efikasan i s minimalnim brojem dana oporavka za bolesnika, ovaj zahvat nije pogodan za pojedine osobe. Ugradnja Melody pulmonalnog zalistka kontraindicirana je:

- a) u bolesnika u kojih nije moguće postaviti uvodnicu veličine 22 F u femoralnu ili jugularnu venu,
- b) u bolesnika kod kojih postoji teška RVOT opstrukcija koja se ne može proširiti balonom ili je RVOT nepovoljan za sidrenje zalistka
- c) u bolesnika s aktivnim endokarditisom ili kliničkim/biološkim znakovima infekcije
- d) u bolesnika s poznatom alergijom na aspirin ili heparin
- e) u trudnica.

PREPROCEDURALNA PRIPREMA BOLESNIKA

Prije samog zahvata bolesnik obavlja niz ispitivanja i pretraga koje za njega predstavljaju stres i nepoznicu. Anksioznost je najčešće povezana s nedostatkom znanja o osobnom zdravstvenom stanju i predviđenom zahvatu. Zadaća multidisciplinarnog zdravstvenog tima je upoznati bolesnika i obitelj s navedenim kako bi se minimizirala ili uklonila prisutna anksioznost i strah. Medicinska sestra/tehničar dužni su napomenuti bolesniku da ostane natašte na dan zahvata, dan prije dati bolesniku laganu večeru, a od ponoći mu reći da ne smije ništa jesti ni piti. Nadalje, potrebno je uputiti bolesnika da se večer prije i ujutro na dan zahvata okupa u dezinfekcijskom sredstvu. Od iznimne važnosti je priprema ubodnog mjesta – kao i kod pretraga kao što su koronarografija i desni kateter, potrebno je brijanje potencijalnog ubodnog mjesta uz pomoć kirurškog šišača.

Kontrola vitalnih znakova, snimanje EKG-a, procjena neurološkog stanja bolesnika, procjena prisutnosti boli, provjera postojanja alergija na lijekove ili hranu, kao i provjera prohodnosti intravenskog pristupa važni su postupci medicinske sestre/tehničara prije samog zahvata. Također je potrebno provjeriti postojanje potrebnih laboratorijskih nalaza, kao i krvne grupe, te pisanih informiranih pristanaka u medicinskoj dokumentaciji kojima bolesnik prihvaća izvođenje zahvata. Prije odlaska u salu za kateterizaciju srca, bolesnika treba uputiti da se pomokri i/ili prema liječničkoj procjeni postaviti trajni urinarni kateter. Važno je bolesniku napomenuti da ukloni sav nakit, lak za nokte i šminku te da izvadi zubnu protezu. Prije samog polaska u salu za kateterizaciju srca potrebno je primijeniti od strane liječnika propisanu premedikaciju prvenstveno intravenski antibiotik i sedativ. Zatim treba priložiti *check* listu u povijest bolesti, a sve provedene postupke potrebno je zabilježiti u sestrinsku dokumentaciju. Nakon svih provedenih priprema, bolesnika se transportira, obavezno u krevetu, u salu za kateterizaciju srca.

PERKUTANA UGRADNJA MELODY ZALISTKA

Bolesnika se u sali za kateterizaciju srca, nakon dezinfekcije obiju prepona, čime se osigurava aseptičan način rada, prekriva sterilnim plahtama. Zahvat se izvodi u općoj anesteziji uz endotrahealnu intubaciju. Tijekom zahvata obavezno je invazivno mjerenje arterijskog tlaka i snimanje EKG-a. Potreban je periferni arterijski i venski pristup. Poželjan arterijski i venski pristup je transfemoralni zbog većih dimenzija femoralne arterije i vene te lakšeg izvođenja zahvata obzirom na prirodni radni položaj operatera za stolom za kateterizaciju srca. Međutim, određeni broj bolesnika nema prohodne femoralne vene zbog anomalija venskog sustava ili komplikacija nakon čestih kateterizacija srca. U tih se bolesnika može kao alternativni venski pristup koristiti jugularni.

Zahvat se izvodi pod kontrolom rendgen zraka u sali za kateterizaciju srca s tzv. biplanim rendgen aparatom koji omogućuje istovremeno snimanje u dvije ravnine. Prvo se učini desnostrana kateterizacija srca, odnosno mjerenje tlakova u desnoj klijetki i pulmonalnoj arteriji uz pulmonalnu angiografiju. Navedeno služi za određivanje gradijenta preko pulmonalnog zalistka, te mjerenje RVOT-a i pulmonalne arterije. Mjere se promjer RVOT- a, promjer pulmonalne arterije proksimalno i distalno od tzv. „landing“ zone tj. mjesta ugradnje zalistka te duljina predmijevanog mjesta ugradnje. U nastavku se bolesniku intravenski aplicira nefrakcionirani heparin (obično 100 IU/ kg) uz održavanje aktiviranog vremena zgrušavanja (eng. ACT-Activated Clotting Time) > 200 sekundi.

Prije perkutane ugradnje Melody zalistka potrebno je ispitati moguću kompresiju koronarnih arterija. Navedeno se čini pomoću BIB balona (promjer balona se odredi prema veličini zalistka koji se planira ugraditi) koji se napuše na predmijevanom mjestu ugradnje uz istodobnu selektivnu lijevu i desnu koronarnu angiografiju ili aortografiju. U većine je bolesnika lijeva glavna koronarna arterija ili lijeva prednja silazna koronarna arterija u neposrednoj blizini RVOT-a. U slučaju kompresije koronarne arterije napuhanim balonom kontraindicirana je ugradnja Melody zalistka. Testiranje kompresije nije uvijek potrebno, ali se u većine bolesnika preporuča obzirom da je pozitivno u 5-6% slučajeva, a predstavlja komplikaciju s mogućim smrtnim ishodom (25).

PRIPREMA PROVODNIKA ILI BIOPROTETSKOG ZALISTKA

Prije ugradnje Melody zalistka, potrebna je priprema disfunkcionalnog provodnika/homografa ili degeneriranog kirurškog biološkog zalistka. To uključuje balonsku dilataciju u slučaju značajne stenoze i/ili ugradnju stenta u slučaju regurgitacije. U bolesnika s disfunkcionalnim provodnicima između RVOT-a i pulmonalne arterije, predstentiranje je gotovo uvijek potrebno kako bi se osigurala odgovarajuća „landing“ zona zalistka te smanjila mogućnost frakture stenta. U ranim iskustvima, ponovljena RVOT opstrukcija povezana s lomom (frakturom) stenta Melody zalistka bila je najčešća indikacija za reintervenciju (26).

TRANSKATETERSKA UGRADNJA ZALISTKA

Kada se pripremi „landing“ zona za sidrenje Melody zalistka slijedi njegova priprema za ugradnju. Presudan korak prilikom ugradnje zalistka je strogo aseptično rukovanje protezom kako bi se izbjegla bakterijska kontaminacija.

Koraci prije ugradnje zalistka:

Melody zalistak treba kontinuirano ispirati najmanje 2 minute kako bi se smanjila koncentracija glutaraldehida iz zalistka na sljedeći način:

- Aseptičnom tehnikom pripreme se tri sterilne posude, od kojih dvije sadrže izotoničnu fiziološku otopinu.
- Slijedi promjena rukavica i vađenje Melody zalistka iz staklenke na način da se uhvati za pločicu sa serijskim brojem uz pomoć pincete.
- Potom se isprazni ostatak otopine za skladištenje zalistka u praznu posudu za odlaganje držeći zalistak serijskom pločicom okrenut prema dolje.
- Nakon toga se zalistak stavi u prvu posudu za ispiranje.

- Potom se Melody zalistak naizmjenice puni i prazni otopinom za ispiranje uz okretanje i zavijanje, lagano stiskanje, punjenje i pražnjenje tijekom jedne minute.
- Prazni Melody zalistak se prebaci u drugu posudu za ispiranje i ponovi se korak 5 najmanje 1 minutu.
- U posljednjem koraku isprazni se otopina za ispiranje iz zalistka prije nego što se zalistak pozicionira na implantacijski sustav.

Potom slijedi zatezanje/pritezanje stenta sa zalistkom na balon:

- Ukloni se oznaka serijskog broja rezanjem šava kojim je serijski broj pričvršćen na Melody zalistak.

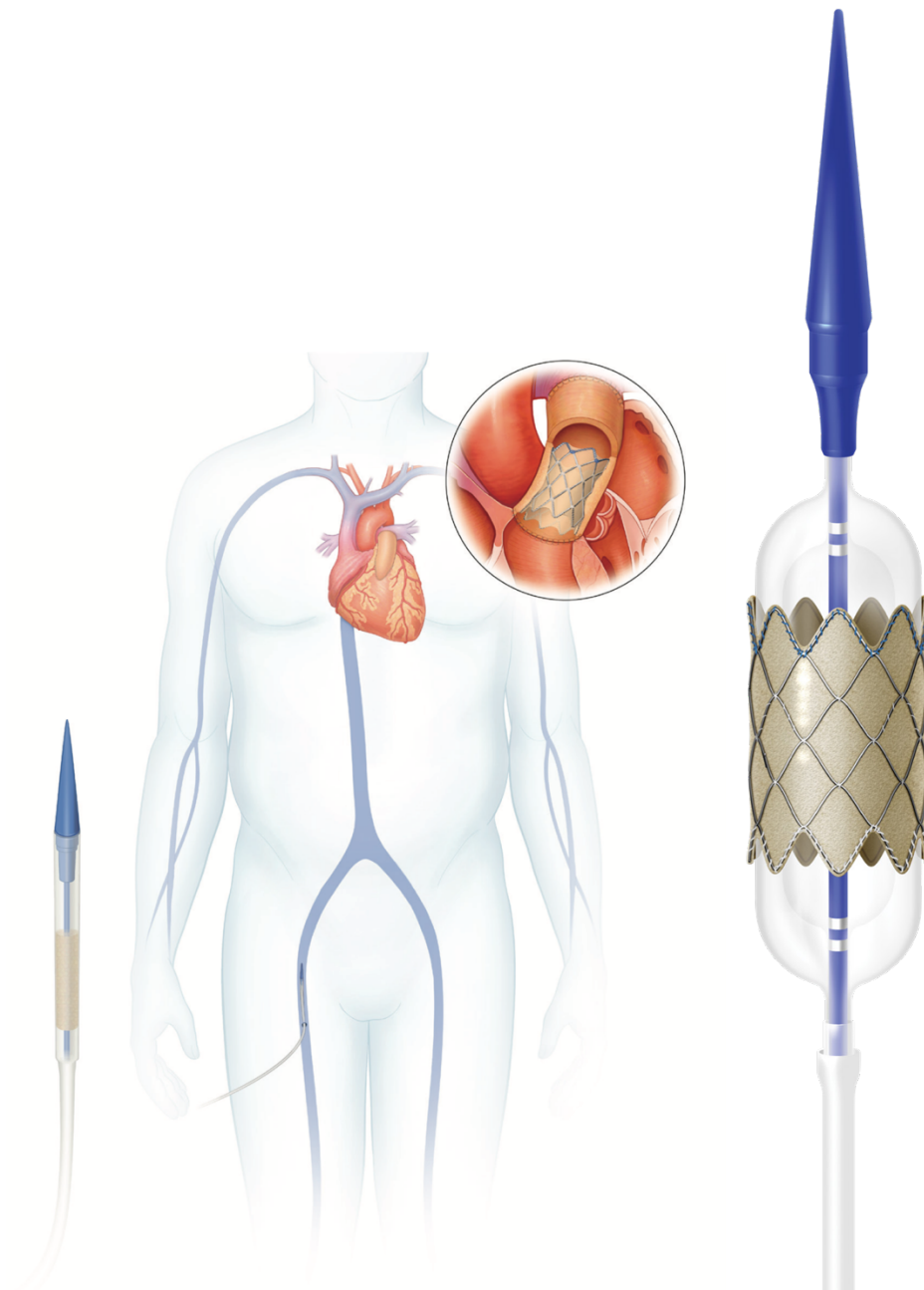
NAPOMENA: Pripremiti sistem za ugradnju ispiranjem lumena vodilice i bočnog priključka. Potrebno je potpuno ispuhati balon sa špricom napunjenom tekućinom, nakon toga povezati šprice za napuhavanje s unutarnjim i vanjskim lumenima balona.

- Smanjiti veličinu Melody zalistka dok ga se istovremeno steže pomoću mandrena sve manjih veličina.
Za početnu uporabu preporučuje se upotreba štrcaljke od 2,5 / 3 ml.
- Melody zalistak, izmjeren do odgovarajuće veličine, treba se prevući preko vrha sistema za ugradnju do oznaka na BIB balonu.
- Potrebno je provjeriti je li plavi šav na zalistku orijentiran prema distalnom kraju (plavi vrh) katetera.
- Nježno pritezati Melody zalistak na balon koristeći pritisak prsta i kotrljajućim djelovanjem vršeci jednaki pritisak na sve strane zalistka. Potrebno je natezati dok god se ne osjeti pokret na kateteru (izbjegavati savijanje i uvijanje zalistka).

Napomena: Osigurati da je plavi šav na zalistku u blizini plavog vrha katetera.

- Pažljivo prevući ovojnicu preko Melody zalistka i balona, vodeći računa da krunice na dovodnoj strani stenta ne zapnu za ovojnicu.
- Na kraju se zalistak ispere drugom rukom kako bi se uklonio zrak iz sustava za dovod Ensemble TM II i nastavi napredovati i ispirati sve dok zalistak dobro ne stane na proksimalni kraj plavog vrha (27).

Kada su učinjeni svi prethodno opisani koraci, zalistak je spreman za ugradnju. Zalistak se preko tvrde žice pomoću Ensemble sustava postavi na predmijevano mjesto te se napuhavanjem BIB balona ekspandira i zauzima svoj položaj. Jednom ugrađen, može se postdilatirati tzv. “high pressure“ balonom kako bi se dobio željeni konačni promjer. Na kraju se provode kontrolna mjerenja tlakova i pulmonalna angiografija kako bi se procijenila funkcija zalistka. Nakon vađenja katetera, postavlja se kratka 18 F uvodnica u femoralnu venu koja se kasnije vadi na odjelu.



Slika 2 i 3. Melody PPVI i sustav isporuke

Preuzeto s: <https://www.medtronic.com/content/dam/medtronic-com/products/cardiovascular/transcatheter-pulmonary-valve-replacement/documents/transcatheter-pulmonary-valvreplacement-melody-ensemble-ii-product-brochure-UC201703014a-EN.pdf>

<https://www.medtronic.com/us-en/patients/treatments-therapies/transcatheter-pulmonary-valve-therapy/melody/procedure.html>

RIZICI I KOMPLIKACIJE

Kao i kod svakog medicinskog postupka, postoji rizik od komplikacija tijekom ili nakon postupka transkateterske ugradnje Melody zalistka, koje mogu biti ozbiljne, uključujući i smrt. Komplikacije koje se mogu pojaviti tijekom ili nakon ovog postupka uključuju (28):

- bol, oteklina i modrice na mjestu uvođenja uvodnica i katetera,
- krvarenje ili bol na mjestu uvođenja uvodnica i katetera,
- groznica,
- crvenilo, ljuštenje ili mjehurići kože zbog rendgenskih zraka,
- infekcija,
- nepravilan rad srca,
- perforacija krvne žile na punkcijskom mjestu,
- perforacija desne klijetke ili pulmonalne arterije,
- alergijska reakcija na kontrast,
- moždani udar,
- fraktura stenta koji podupire tkivo zalistka,
- regurgitacija ili stenoza zalistka,
- infekcija zalistka (endokarditis),
- perforacija provodnog sustava tijekom postupka,
- kompresija koronarnih arterija,
- razvoj krvnog ugruška na zalistku koji utječe na njegovu funkciju ili plućna embolija,
- dislokacija zalistka s mjesta na kojem je ugrađen,
- razgradnja crvenih krvnih zrnaca – hemoliza,
- paravalvularna regurgitacija.

Prijelomi (fraktura) stenta najčešća su kasna komplikacija otkrivena tijekom praćenja bolesnika nakon ugradnje Melody zalistka (12,4%), s posebno visokom učestalošću u studijama s nižom incidencijom stentiranja RVOT-a prije PPVI-a. Oni se kreću od manjih, hemodinamski beznačajnih promjena u strukturi stenta do potpunog odvajanja i embolizacije segmenata stenta, s težim oblicima fraktura stenta značajno povezanim s restenozom i potrebom za reintervencijom (29).

Čimbenici rizika povezani s frakturom stenta uključuju mlađu životnu dob, veći pre- i postproceduralni gradijent RVOT-a, manji završni angiografski promjer zalistka i položaj zalistka izravno ispod prsne kosti. Dokazano je da predstentiranje smanjuje učestalost frakture stenta i produžuje vrijeme do reintervencije (30).

Druga najčešća komplikacija utvrđena tijekom praćenja je infektivni endokarditis (4,9%). Većina prijavljenih slučajeva uključivala je Melody zalistke i čini se da je 4,5 puta češća nakon PPVI nego nakon kirurške zamjene PV (3).

POSTPROCEDURALNA SKRB

Postproceduralna skrb usmjerena je na praćenje mogućeg nastanka i pravovremenog sprječavanja ranih komplikacija. Uključuje učestalo mjerenje arterijskog tlaka i monitoriranje srčanog ritma bolesnika (telemetrijsko praćenje) radi otkrivanja potencijalnih aritmija ili krvarenja (porast srčane frekvencije u slučaju perikardijalnog izljeva ili krvarenja u području punkcijskog mjesta). Potrebna je česta kontrola prepone u kojoj se nalaze arterijska i venska uvodnica radi pravovremenog otkrivanja krvarenja, hematoma ili kompromitirane perfuzije ekstremiteta. Važna je hidracija bolesnika, praćenje diureze i renalne funkcije te pojava alergijskih reakcija (na kontrastno sredstvo, antibiotik i slično). Potrebno je obratiti pozornost na potencijalni nastanak infekcije uzrokovane invazivnim postupkom.

Mogući nastanak aritmija najčešće je povezan s ozljedom provodnog sustava srca, fiziološkim stresom uzrokovanim invazivnom procedurom ili kao reakcija na anesteziju odnosno hipotermiju uzrokovanu primjenom kontrastnog sredstva.

Nadalje, krvarenje u perikard i tamponada srca najčešće je povezana s perforacijom krvnih žila i/ili drugih srčanih struktura ili embolizacijom ugrađenog zalistka. Od iznimne je važnosti da medicinska sestra/tehničar na vrijeme prepozna ovo stanje i prateće simptome koji uključuju blijedu boju kože, tahikardiju, tahipneju, hipotenziju i distenziju vratnih vena.

Pojava hipotermije uzrokovane sniženom temperaturom okoline u kateterizacijskom laboratoriju te ispiranjem katetera hladnim tekućinama tijekom postupka također je moguće stanje nakon kateterizacije srca, a samim time i procedure ugradnje Melody zalistka.

Komplikacije povezane s krvarenjem na punkcijskom mjestu najčešće su povezane s antikoagulantnom terapijom, arterijskim pristupom ili većim promjerom uvodnica. Krvarenje vodi nastanku hematoma, uz moguće kompromitiranje arterijske i /ili venske cirkulacije. Arterijsko krvarenje s rastom zahvaćenog ekstremiteta i značajnom ishemijom može rezultirati i amputacijom ako se pravovremeno ne reagira i ne prepozna navedeno stanje.

Alergijske reakcije uzrokovane kontrastnim sredstvom, lijekovima ili opremom najčešće su za vrijeme procedure ili u ranom postintervencijskom periodu, a opasnost predstavlja i zračna embolija koja može nastati kao posljedica zaostalog zraka u sustavu za implantaciju. Sama zračna embolija utječe i na pojavnost neuroloških događaja.

Venska i arterijska femoralna uvodnica vade se 4 sata nakon završetka zahvata, ubodno mjesto se manualno komprimira kroz 20-30 min, te potom slijedi kompresija elastičnim zavojem i pješčanim utegom.

Zadaća medicinske sestre/tehničara u postproceduralnom periodu je:

- educirati bolesnika o njegovom ponašanju tijekom boravka na odjelu,
- pomoć pri udobnom smještaju (uzglavlje $<45^\circ$ uz ispružene donje ekstremitete),
- objasniti bolesniku da ne smije ustajati idućih 6 sati i pojasniti uzroke i moguće komplikacije u slučaju kršenja datih uputa,
- postaviti bolesnika na 24 satni telemonitoring,
- snimiti 12 kanalni EKG,
- asistirati liječniku pri vađenju venske i arterijske femoralne uvodnice,
- zamotati ubodno mjesto elastičnim zavojem,
- kontrolirati ubodno mjesto kako bi se pravovremeno reagiralo u slučaju pojave krvarenja u području punkcijskog mjesta,
- izvaditi krv prema liječničkoj odredbi,
- pratiti pojavu mogućih znakova infekcije
- primijeniti od strane liječnika propisanu terapiju,
- dokumentirati sve provedene postupke u sestrinsku dokumentaciju.

Prije otpusta iz bolnice, potrebno je transtorakalnim ultrazvukom srca isključiti eventualne komplikacije zahvata (perikardijalni izljev, dislokacija zalistka). Također se pomoću ultrazvuka procijenjuje funkcionalnost novog Melody zalistka mjerenjem tlakova u desnoj klijetki, pulmonalnoj arteriji te gradijenta u RVOT-u neposredno nakon ugradnje uz određivanje stupnja pulmonalne i trikuspidalne regurgitacije. Navedeni parametri govore u prilog uspješnosti zahvata te su ključni za dugoročni povoljni ishod u bolesnika.

Bolesnici se obično otpuštaju iz bolnice dva dana po ugradnji Melody zalistka. Nakon zahvata propisuje se antitrombocitna terapija acetilsalicilnom kiselinom tijekom 6–12 mjeseci uz doživotnu antibiotsku profilaksu bakterijskog endokarditisa.

Dugoročno praćenje bolesnika sastoji se od fizikalnog pregleda, procjene funkcionalne sposobnosti (New York Heart Association - NYHA), spiroergometrije (određivanje maksimalne potrošnje kisika - VO_2) ili 6-minutnog testa hodanja. Redovitim ultrazvučnim pregledima može se pratiti funkcija zalistka te eventualne komplikacije poput endokarditisa ili pojave ugrušaka. Komplikacije poput frakture stenta se najbolje prikazuju CT-om dok se MR srca rjeđe koristi u praćenju bolesnika (31).

INFEKTIVNI ENDOKARDITIS

Infektivni endokarditis (IE) je infekcija srčanih zalistaka ili endokarda. Najčešći uzročnici su bakterije, a u rijetkim slučajevima mogu ga uzrokovati i gljivice ili drugi mikroorganizmi. Bakterije koje prođu u krvotok te zahvate srčane zalistke, mogu potjecati iz usne šupljine, kože, crijeva, mokraćnog i dišnog sustava. Infektivni endokarditis ozbiljno je stanje koje zahtijeva hitno liječenje. Ako se infekcija ne liječi, može trajno oštetiti srčane zalistke u vidu pojave značajne pulmonalne regurgitacije ili opstrukcije na razini RVOT-a što dovodi do volumnog ili tlačnog opterećenja desnog srca i srčanog popuštanja. Osim toga, embolizacija endokarditičnih masa sa zalistka može biti uzrokom moždanog udara i krvarenja, zatajenja bubrega i drugih organa uz razvoj sepse i septičkog šoka što dovodi do smrtnog ishoda.

Simptomi se razlikuju od osobe do osobe. Kod nekih se ljudi simptomi javljaju iznenada, dok se kod drugih razvijaju postepeno. Simptomi mogu uključivati vrućicu, bol u prsima, slabost, hematuriju, zimicu, znojenje, crveni osip po koži, bijele mrlje u ustima ili na jeziku, bolove i otekline zglobova, mijalgiju, umor, kašalj, dispneju, glavobolju, mučninu, a time i gubitak na tjelesnoj težini. Nažalost, znakovi infektivnog endokarditisa mogu nalikovati mnogim drugim bolestima što otežava postavljanje konačne dijagnoze čime se odgađa pravovremeni početak liječenja.

Prema studiji (32), povišena tjelesna temperatura je bila najčešći simptom (89%), dok su vegetacije vizualizirane ehokardiografijom bile prisutne u samo 34% slučajeva. Nova, značajna i / ili progresivna RVOT opstrukcija zabilježena je u 79% slučajeva, a porast gradijenta tlaka u prosjeku je iznosio 17 ± 8 mm Hg. Nova značajna pulmonalna regurgitacija zabilježena je u 2 slučaja. Ostale prezentacije IE uključivale su zatajenje desne klijetke (n = 5), tešku sepsu (n = 5), septičku plućnu emboliju (n = 5), simptome gastrointestinalnog trakta (n = 4), glomerulonefritis (n = 1) i sindrom aktivacije makrofaga (n = 1). U većini slučajeva izolirani su gram-pozitivni koki (42% stafilokoka i 30% streptokoka).

Pojava infektivnog endokarditisa nakon transkateterske ugradnje pulmonalnog zalistka izaziva sve veću zabrinutost u svijetu. Stopa incidencije IE Melody zalistka znatno se razlikuje među studijama, navodno, veća je od stope IE pulmonalnog homografa. IE nakon PPVI opažen je u otprilike 1 do 3 % bolesnika tijekom jednog do četverogodišnjeg praćenja (33,34).

Međutim, treba imati na umu da se Melody zalistak često ugrađuje u stenotični homograft. Stoga može biti da je odgovarajući broj Melody zalistaka ugrađen u homograft koji je već patio od klinički tihog IE.

PREVENCIJA ENDOKARDITISA

Svi bolesnici s protetskim zaliscima, uključujući one koji su podvrgnuti PPVI, smatraju se onima s najvećim rizikom za IE, stoga se preporučuje prevencija bakterijskog endokarditisa za postupke visokog rizika. To su svi stomatološki zahvati koji uključuju manipulaciju gingivalnim tkivom, periapikalnim dijelom zuba ili perforacijom usne sluznice. Upravo iz tog razloga, prije samog postupka ugradnje zalistka, prikladno je utvrditi čimbenike kao što su eventualna anamneza ranijeg endokarditisa te medicinske ili bihevioralne čimbenike rizika za bakterijemiju. Nadalje je potrebno procijeniti i liječiti potencijalne čimbenike rizika povezane s bolesnikovim načinom života, uključujući problematične zube, oštećenja kože ili sluznica. Nakon PPVI, kritična je edukacija bolesnika, obitelji i liječnika obiteljske medicine o znakovima i simptomima endokarditisa, kao i važnosti brze i temeljite dijagnostičke obrade vrućice. U studiji (35), primijećeno je da su mlađi bolesnici bili izloženi većem riziku nastanka endokarditisa, što ukazuje na značaj edukacije pedijatrijskih/ adolescentnih bolesnika i njihovih obitelji o važnosti preventivnih mjera.

Također, najčešći uzrok bakterijemije i endokarditisa bili su stomatološki i ortodontski zahvati izvedeni bez odgovarajuće antibiotske profilakse. Ovo naglašava važnost savjetovanja prije PPVI (uključujući detaljni pregled zuba) i kontinuirane edukacije bolesnika i obitelji o održavanju higijene usne šupljine i zubi, kako bi smanjila mogućnost infekcije. Potrebno je stalno naglašavati nužnosti rutinske antibiotske profilakse te upozoriti bolesnike da stomatologe obavijeste o svom zdravstvenom stanju (36).

ŽIVOT S MELODY ZALISTKOM

Nakon ugradnje Melody zalistka važno je da bolesnik slijedi upute zdravstvenog tima kako bi se osigurali najbolji mogući dugoročni rezultati. Od iznimne važnosti je staviti naglasak na edukaciju bolesnika kako prije i tijekom, tako i nakon boravka u bolnici. Potrebno mu je objasniti da nastavi propisno uzimati lijekove, slijedi redovne kontrole kardiologa i ostalog stručnog tima, a u slučaju pojave bolova ili bilo kojih drugih simptoma da se obavezno obrati nadležnom kardiologu. Povratak svakodnevnim aktivnostima određuje liječnik, individualno za svakog pojedinca sukladno zdravstvenom stanju i postojećim komorbiditetima.

Bolesnici obavljaju kontrolu mjesec dana nakon ugradnje, potom nakon šest mjeseci, te nakon godinu dana, te se nakon toga prate svakih godinu dana. Pri svakom posjetu vrši se klinički pregled s transtorakalnom dopler ehokardiografijom, fluoroskopijom i elektrokardiogramom. MR srca treba obaviti prvi put nakon godinu dana, a potom nastaviti svakih godinu dana. Acetilsalicilna kiselina se propisuje kroz najmanje 6 mjeseci.

Također je važno da se prilikom stomatoloških i drugih invazivnih pregleda i procedura obavijesti osoblje o prisutnosti umjetnog zalistka, kako bi isti mogli preventivno i promptno djelovati. Bitno je objasniti bolesniku da treba brinuti o vlastitom tijelu, prakticirati dobru dentalnu higijenu, kao i osobnu higijenu, izbjegavati grickanje noktiju ili zanoktica, tetoviranje, kao i grebanje ili diranje akni i madeža, te biti u oprezu prilikom igre s kućnim ljubimcima kako ne bi došlo do ogrebotina na koži. U slučaju pojave ozljeda na koži, potrebno je što prije potražiti pomoć kako bi se izbjegla bakterijska kontaminacija i pružila antibiotska profilaksa. Od velike je važnosti naglasiti bolesniku da se u bilo kojem slučaju i trenutku može obratiti stručnom timu.

Nakon ugradnje zalistka bolesniku se također dodjeljuje iskaznica koja navodi marku ugrađenog zalistka, biološko podrijetlo ugrađenog materijala, serijski broj, datum ugradnje kao i ime bolesnika. Također je važno da bolesnik iskaznicu ima uz sebe prilikom putovanja zrakoplovom, te primjerice odlaska na MR i sl. Bolesniku je potrebno objasniti da dužina trajanja Melody zalistka ovisi o mnogo čimbenika, uključujući jedinstvenu anatomiju i zdravstveno stanje pojedine osobe.

ZAKLJUČAK

Perkutana ugradnja pulmonalnog zalistka može biti valjana i sigurna alternativa kirurškim intervencijama u bolesnika s prirođenim srčanim greškama koji se obično suoče s operacijom više puta u životu. Tehnika ugradnje razvijala se tijekom vremena kako bi se prevladale moguće komplikacije. Pažljiva anatomska i hemodinamska procjena obavezna je kako bi se odabrali dobri kandidati za ovaj postupak. Nalazi mnogih studija ohrabruju, a većina bolesnika s korigiranom tetralogijom Fallot i srodnim anomalijama zahtijevat će višestruke intervencije tijekom svog života. Nemoguće je predvidjeti koja će tehnologija i alternative biti dostupne u budućnosti. U konačnici, odgovarajuće sekvenciranje kirurške zamjene i PPVI ovisit će o pojedinačnim okolnostima. Svakako će biti potreban pristup liječnika specijaliziranih u području prirođenih srčanih grešaka kako bi se utvrdila najbolja strategija za upravljanje sve većom populacijom bolesnika s CHD koji su podvrgnuti kirurškom postavljanju ili rekonstrukciji pulmonalnog zalistka. Bez obzira na to, PPVI za produljenje funkcijskog vijeka postojećeg bioprotetskog zalistka bit će važan dio terapije. Uz pomno biranje kandidata za zamjenu pulmonalnog zalistka ovom metodom, ključnu ulogu ima preoperativna priprema, ali i postproceduralni tijek u kojem jednu od glavnih uloga u edukaciji, pripremi i pravovremenom prepoznavanju i sprečavanju po život opasnih stanja imaju medicinske sestre/tehničari, koji 24h skrbe o bolesnicima.

ZAHVALE

Zahvaljujem se mentorici prim. dr. sc. Kristini Marić Bešić na pomoći, susretljivosti, prenešenom znanju i vještinama kako u izradi ovog diplomskog rada tako i u svakodnevnom radu na Klinici za bolesti srca i krvnih žila Kliničkog bolničkog centra Zagreb.

Najveće hvala upućujem svojoj obitelji za nesebičnost, požrtvovnost i neizmjernu potporu i motivaciju.

LITERATURA

1. Ivanac Vranešić I, Strozzi M. Korigirana Fallotova tetralogija u odrasloj dobi-prikaz slučaja i kratki pregled literature. *Cardiologia Croatica*. 2016;11(1-2):59-65.
2. Andersen B, Andersen MH, Lindberg H, Dohlen G, Fosse E. Perceived health after percutaneous pulmonary valve implantation: in-depth interviews of patients and next-of-kin. *BMJ Open* 2014;4:e005102. doi:10.1136/bmjopen-2014-005102
3. Giuna L, Faccini A, Carminati M. Percutaneous Pulmonary Valve Implantation. *Korean Circ J*. 2020; 50(4): 302–316.
4. Jones MI, Qureshi SA. Recent advances in transcatheter management of pulmonary regurgitation after surgical repair of tetralogy of Fallot. 2018 May 30 *7(F1000 Faculty Rev)*:679. doi:10.12688/f1000research.14301.1
5. The History and Evidence base for Transcatheter Pulmonary Valve Replacement Varun Aggarwal MD1 , Athar M. Qureshi MD1 , and Lauren C. Kane MD2 The Lillie Frank Abercrombie Section of Pediatric Cardiology1 and Congenital Heart Surgery2, Texas Children’s Hospital and Baylor College of Medicine, Houston, TX. 2006; Chapter 30 [Pristupljeno 5. studeni 2021.] Dostupno na: <https://www.google.com/url?sa=t&rct=j&q=&esrc=s&source=web&cd=&ved=2ahUKewi47dux7snwAhXEmIsKHblYC8cQFjAAegQIBBAD&url=https%3A%2F%2Fwww.acc.org%2F~%2Fmedia%2FNon-Clinical%2FFiles-PDFs-Excel-MS-Word-etc%2FMembership%2FTA VR-Handbook%2FChapter-30-History-and-evidence-for-TPVR-March-2-2018.pdf&usg=AOvVaw14gvHXcqrDBFkzcMGFS1yY>
6. Chaturvedi, RR, Redington AN. Pulmonary regurgitation in congenital heart disease. *Heart*. 2007;93(7):880–889.
7. Frigiola A. Pulmonary Regurgitation Is an Important Determinant of Right Ventricular Contractile Dysfunction in Patients With Surgically Repaired Tetralogy of Fallot. *Circulation*. 2004;110(Suppl11):153-157.
8. Escalon JG, Browne LP, Bang TJ, Restrepo CS, Ocazionez D, Vargas D. Congenital anomalies of the pulmonary arteries: an imaging overview. *Br J Radiol*. 2019;92(1093): 20180185.
9. Ware SM, Lynn Jefferies J. New Genetic Insights into Congenital Heart Disease. *J Clin Exp Cardiol* 2012, S:8 doi:10.4172/2155-9880.s8-003
10. Carter BW, Lichtenberger JP, Wu CC. Congenital Abnormalities of the Pulmonary Arteries in Adults. *AJR*. 2014;202(4).

11. Sellors TH. Surgery of pulmonary stenosis; a case in which the pulmonary valve was successfully divided. *Lancet*. 1948 Jun 26. 1(6513):988.
12. Brock RC. Pulmonary valvotomy for relief of congenital stenosis: report of 3 cases. *Br Med J*. 1948. 1:1121.
13. Dunne B, Xiao A, Litton E. Mechanical prostheses for right ventricular outflow tract reconstruction: A systematic review and meta-analysis. *Ann Thorac Surg*. 2015; 99:1841–1847.
14. Ammash NM, Dearani AJ, Burkhart MH, Connolly MH. Pulmonary Regurgitation after Tetralogy of Fallot Repair: Clinical Features, Sequelae, and Timing of Pulmonary Valve Replacement. 2007;2(6):386-403.
15. Bykowski A, Perez AO, Kanmanthareddy A. Balloon Valvuloplasty. *StatPearls* [Internet]. 2020 Dec 17. [Pristupljeno 29. ožujka 2021.]. Dostupno na: <https://pubmed.ncbi.nlm.nih.gov/30137817/>
16. Berman W, Fripp RR, Raisher BD, Yabek SM. Significant pulmonary valve incompetence following oversize balloon pulmonary valveplasty in small infants: A long-term follow-up study. *Catheter Cardiovasc Interv*. 1999;48(1):61-5.
17. Rao PS. Late pulmonary insufficiency after balloon dilatation of the pulmonary valve [letter]. *Cathet Cardiovasc Intervent*. 2000;49:118-9.
18. (Rao PS, Thapar MK, Kutayli F, Carey P. Causes of restenosis after balloon valvuloplasty for valvular pulmonary stenosis. *Am J Cardiol*. 1988;62(13):979-82.)
19. Butera G, Frigiola A, Bonhoeffer P. Catheter-Based Interventions on Right Ventricular Outflow Tract. In: Da Cruz E., Ivy D., Jagers J. (eds) *Pediatric and Congenital Cardiology, Cardiac Surgery and Intensive Care*. Springer, London. Internet. 2013 Sept 18 [Pristupljeno 14 svibnja 2021.]. Dostupno na: https://doi.org/10.1007/978-1-4471-4619-3_68
20. Oechslin L, Corti R, Greutmann, M, Kretschmar O, Gaemperli O. Percutaneous pulmonary valve implantation in grown-up congenital heart disease patients: Insights from the Zurich experience. *Journal of Interventional Cardiology*. 2017;31(2), 251–260.
21. Zahn EM, Hellenbrand WE, Lock JE, McElhinney DB. Implantation of the Melody Transcatheter Pulmonary Valve in Patients With a Dysfunctional Right Ventricular Outflow Tract Conduit. *Journal of the American College of Cardiology*. 2009;54(18), 1722–1729.

22. Balzer D. Pulmonary Valve Replacement for Tetralogy Fallot. *Methodist Debaquey Cardiovasc J.* 2019; 15(2):122–132.
23. Eicken A, Ewert P, Hager A, Peters B, Fratz S, Kuehne T i sur. Percutaneous pulmonary valve implantation: two-centre experience with more than 100 patients. *European Heart Journal.* 2011;32(10).
24. Fraisse A, Aldebert P, Malekzadeh-Milani S, Thambo JB, Piéchaud JF, Aucoururier P i sur. Melody® transcatheter pulmonary valve implantation: Results from a French registry. *Archives of Cardiovascular Diseases.* 2014;107(11)607–614.
25. Morray BH, McElhinney DB, Cheatham JP, Zahn EM, Berman DP, Sullivan PM, Lock JE and Jones TK. Risk of coronary artery compression among patients referred for transcatheter pulmonary valve implantation: a multicenter experience. *Circ Cardiovasc Interv.* 2013;6:535-42.
26. McElhinney DB, Hellenbrand WE, Zahn EM, Jones TK, Cheatham JP, Lock JE and Vincent JA. Short- and medium-term outcomes after transcatheter pulmonary valve placement in the expanded multicenter US melody valve trial. *Circulation.* 2010;122:507-16.
27. Procedure preparation tip cards. Medtronic. 2018. [Pristupljeno 14 svibnja 2021.]. Dostupno na: <https://asiapac.medtronic.com/content/dam/medtronic-com/products/cardiovascular/transcatheter-pulmonary-valve-replacement/documents/melody-tip-card-xg-december-2019.pdf>
28. (Medtronic.com. 2021 Dostupno na: http://www.medtronic.com/melody/patient/downloads/201501803_EN.pdf. Datum pristupa: 14 svibnja 2021.)
29. Giugno L, Faccini A, Carminati M. Percutaneous Pulmonary Valve Implantation. *Korean Circ J.* 2020;(50(4): 302–316.
30. Ansari MM, Cardoso R, Garcia D, Sandhu S, Horlick E, Brinster D, i sur. Percutaneous Pulmonary Valve Implantation. *Journal of the American College of Cardiology.* 2015; 66(20):2246–2255.
31. Biernacka EK, Rużyłło W, Demkow M. (2017). Percutaneous pulmonary valve implantation – state of the art and Polish experience. *Advances in Interventional Cardiology.* 2017; 1:3–9.
32. Abdelghani M, Nassif M, Blom NA, Van Mourik MS, Straver B, Koolbergen DR, i sur. Infective Endocarditis After Melody Valve Implantation in the Pulmonary Position: A Systematic Review. *Journal of the American Heart Association.* 2018;7(13).

33. Eicken A, Ewert P, Hager A, i sur. Percutaneous pulmonary valve implantation: two-centre experience with more than 100 patients. *Eur Heart J.* 2011; 32:1260.
34. McElhinney DB, Hellenbrand WE, Zahn EM, i sur. Short- and medium-term outcomes after transcatheter pulmonary valve placement in the expanded multicenter US melody valve trial. *Circulation* 2010;122:507.
35. McElhinney DB, Sondergaard L, Armstrong AK, Bergersen L, Padera RF, Balzer DT, i sur. Endocarditis After Transcatheter Pulmonary Valve Replacement. *Journal of the American College of Cardiology.* 2018;72(22):2717–2728.
36. Wilson W, Taubert KA, Gewitz M, Lockhart PB, Baddour LM, i sur. Prevention of Infective Endocarditis: Guidelines From the American Heart Association: A Guideline From the American Heart Association Rheumatic Fever, Endocarditis, and Kawasaki Disease Committee, Council on Cardiovascular Disease in the Young, and the Council on Clinical Cardiology, Council on Cardiovascular Surgery and Anesthesia, and the Quality of Care and Outcomes Research Interdisciplinary Working Group. *Circulation.* 2007;116(15): 1736–1754.

ŽIVOTOPIS

OSOBNI PODACI

IME I PREZIME Matea Dumančić
ADRESA Av. Marina Držića 75B, 10000 Zagreb
MOBITEL + 385 97 7098096
E-MAIL matea.dumal@gmail.com
DATUM ROĐENJA 11.06.1996.

OBRAZOVANJE

VRIJEME (OD-DO) 2011-2015
NAZIV I OBLIK **Prirodoslovna škola Vladimira Preloga**
ORGANIZACIJE **smjer: Prirodoslovna gimnazija**

VRIJEME (OD-DO) 2015-2018
NAZIV I OBLIK **Zdravstveno veleučilište Zagreb**
ORGANIZACIJE
NAZIV OSTVARENE **Prvostupnica sestrinstva**
KVALIFIKACIJE/
POSTIGNUĆA

VRIJEME (OD-DO) 2019-2021
NAZIV I OBLIK **Medicinski fakultet Sveučilišta u Zagrebu**
ORGANIZACIJE
NAZIV OSTVARENE **Magistra sestrinstva**
KVALIFIKACIJE/
POSTIGNUĆA

RADNO ISKUSTVO

VRIJEME (OD-DO) 2018-2021
NAZIV I DJELATNOST Zavod za prirodene bolesti srca i bolesti srčanih zalistaka,
POSLODAVCA Klinika za bolesti srca i krvnih žila KBC-a Zagreb
RADNO MJESTO Prvostupnica sestrinstva

VRIJEME (OD-DO) 2021-
NAZIV I DJELATNOST Odjel za ehokardiografiju, srčanu hemodinamiku i
POSLODAVCA neinvazivnu dijagnostiku, Klinika za bolesti srca i krvnih
RADNO MJESTO žila KBC-a Zagreb
Prvostupnica sestrinstva, ehokardiografski tehničar

OSTALO Tijekom preddiplomskog studija obavljala sam poslove demonstratora na katedri za anatomiju i fiziologiju.

Članica Hrvatske komore medicinskih sestara i tehničara, te Hrvatskog kardiološkog udruženja medicinskih sestara i tehničara.

Dobitnica sam dekanove nagrade za najbolju studenticu u akademskoj godini 2019./2020.