

# Postupci zbrinjavanja dišnog puta u izvanbolničkim uvjetima

---

**Srdić, Saša**

**Master's thesis / Diplomski rad**

**2021**

*Degree Grantor / Ustanova koja je dodijelila akademski / stručni stupanj:* **University of Zagreb, School of Medicine / Sveučilište u Zagrebu, Medicinski fakultet**

*Permanent link / Trajna poveznica:* <https://um.nsk.hr/um:nbn:hr:105:451653>

*Rights / Prava:* [In copyright](#)/[Zaštićeno autorskim pravom.](#)

*Download date / Datum preuzimanja:* **2024-07-29**



*Repository / Repozitorij:*

[Dr Med - University of Zagreb School of Medicine Digital Repository](#)



**SVEUČILIŠTE U ZAGREBU  
MEDICINSKI FAKULTET  
SVEUČILIŠNI DIPLOMSKI STUDIJ SESTRINSTVA**

**Saša Srdić**

**Postupci zbrinjavanja dišnog puta u  
izvanbolničkim uvjetima**

**DIPLOMSKI RAD**



**Zagreb, 2021.**

**SVEUČILIŠTE U ZAGREBU  
MEDICINSKI FAKULTET  
SVEUČILIŠNI DIPLOMSKI STUDIJ SESTRINSTVA**

**Saša Srdić**

**Postupci zbrinjavanja dišnog puta u  
izvanbolničkim uvjetima**

**DIPLOMSKI RAD**

**Zagreb, 2021.**

Ovaj diplomski rad izrađen je u Klinici za anesteziologiju, reanimatologiju i intenzivno liječenje Kliničkog bolničkog centra Zagreb pod vodstvom prof. dr. sc. Daniele Bandić Pavlović, dr. med. i predan je na ocjenu u akademskoj godini 2020./2021.

## **Popis kratica**

**HMS** – Hitna medicinska služba

**IHMS** – Izvanbolnička hitna medicinska služba

**ERC** – (**European Resuscitation Council**) – Europsko vijeće za oživljavanje

**KPR** – Kardio pulmonalna reanimacija

**ETI** – Endotrahealna intubacija

**ETT** – Endotrahealni tubus

**OFT** – Orofaringealni tubus

**NFT** – Nazofaringealni tubus

**SAD** – (**Supraglottic Airway Devices**) – Supraglotična pomagala za zbrinjavanje dišnog puta

**LMA** – Laringealna maska

**GKS** – Glasgow koma skala

**BURP** – (**Backward Upward Rightward Pressure**) – Pritisak prema natrag, gore i udesno

**KOPB** – Kronična opstruktivna plućna bolest

**ILS** – (**Immidiata Life Support**) – Neposredno održavanje života

**ALS** – (**Advanced Life Support**) – Napredno održavanje života

**ITLS** – (**International Trauma Life Support**) – Izvanbolničko zbrinjavanje ozlijeđenih osoba

**HGSS** – Hrvatska gorska služba spašavanja

## Sadržaj

|  |    |
|--|----|
| 1. Uvod.....   | 1  |
| 2. Anatomija i fiziologija dišnog sustava .....          | 2  |
| 3. Opstrukcija dišnog puta.....                          | 4  |
| 3.1 Prepoznavanje opstrukcije dišnog puta .....          | 4  |
| 3.2. Postupci zbrinjavanja dišnog puta .....             | 5  |
| 4. Osnovne tehnike otvaranja dišnog puta .....           | 7  |
| 4.1. Zabacivanje glave i podizanje brade .....           | 7  |
| 4.2. Potiskivanje donje čeljusti prema naprijed.....     | 7  |
| 4.3. Pomagala za održavanje prohodnosti dišnog puta..... | 8  |
| 4.3.1. Orofaringealni tubus .....                        | 8  |
| 4.3.2. Nazofaringealni tubus .....                       | 8  |
| 5. Primjena kisika.....                                  | 9  |
| 5.1. Nosni kateter.....                                  | 9  |
| 5.2. Maska bez spremnika .....                           | 10 |
| 5.3. Maska sa spremnikom i jednosmjernim valvulama ..... | 10 |
| 6. Ventilacija maskom i samoširećim balonom .....        | 11 |
| 7. Endotrahealna intubacija.....                         | 13 |
| 7.1. Video laringoskop.....                              | 16 |
| 8. Alternativna pomagala i metode .....                  | 17 |
| 8.1. Supraglotična pomagala .....                        | 17 |
| 8.1.1. Laringealna maska .....                           | 17 |
| 8.1.2. I-gel.....  | 19 |
| 9. Invazivni postupci otvaranja dišnog puta.....         | 21 |
| 10. Zaključak.....                                       | 22 |
| 11. Zahvale .....  | 23 |
| 12. Literatura .....                                     | 24 |
| 13. Životopis.....                                       | 28 |

## **Sažetak**

Održavanje sigurnog i otvorenog dišnog puta jedna je od glavnih zadaća svakog liječnika i medicinskog tehničara / sestre u sklopu hitne medicinske službe (HMS), stoga je vježbanje odgovarajućih vještina i njihova kontinuirana edukacija danas neizmjereno važna. Cilj je osigurati odgovarajuću sigurnost bolesnika, čak i u teškim kliničkim okolnostima te smanjiti mogućnost nastanka teških posljedica poput hipoksije mozga i smrti. Danas timovi izvanbolničke hitne medicinske službe (IHMS) moraju znati primjenjivati vještine zbrinjavanja dišnog puta. Neprimjereni uvjeti rada izvanbolničke hitne medicinske službe (vozilo hitne pomoći, intervencija na tlu, u skućenim prostorima, bez dovoljno svjetlosti u istima, itd.) u svakodnevnoj praksi predstavljaju velik izazov za cjelokupno medicinsko osoblje. Nedostatak radnog prostora, skućene i slabo osvjetljene prostorije, često otežan prilaz bolesniku te nedostatak prostora za odlaganje medicinske opreme, značajno utječe na preglednost i brzinu izvođenja pojedinih medicinsko - tehničkih postupaka. Rad u izvanbolničkoj hitnoj medicinskoj službi donosi i veliku razinu stresa, koji često nastaje zbog hitnosti same intervencije, ali i raznih nepredvidljivih i novonastalih situacija koje se događaju tijekom zbrinjavanja hitnih stanja bolesnika. Iz tog razloga kontrola dišnog puta u nekontroliranim uvjetima rada predstavlja veliki izazov za sve liječnike i medicinske tehničare / sestre koji rade u izvanbolničkoj hitnoj službi. Pravilno i kvalitetno izvedeni postupci, kod naprednog zbrinjavanja života najvažniji su čimbenici u ostvarivanju povoljnog ishoda za bolesnika.

**Ključne riječi: hitna medicinska služba, izvanbolnički uvjeti, zbrinjavanje dišnog puta, manualne vještine, vježbanje, edukacija**

## **Summary**

Maintaining a safe and open airway is one of the main tasks of every doctor and medical technician/nurse within the emergency medical service (EMS), therefore practicing the appropriate skills and their continuous training is immensely important today.

The aim is to ensure adequate patient safety, even in difficult clinical circumstances, and to reduce the chance of severe consequences such as brain hypoxia and death. Today, outpatient emergency medical services teams need to know how to apply airway management skills. Inappropriate working conditions of outpatient emergency medical services (ambulance, intervention on the ground, in confined spaces, without sufficient light in them, etc.) in everyday practice are a major challenge for all medical personnel. Lack of working space, cramped and dimly lit rooms, often difficult access to the patient and lack of storage space for medical equipment, significantly affects the visibility and speed of performing certain medical and technical procedures. Work in outpatient emergency medical services also brings a high level of stress, which often arises due to the urgency of the intervention itself, but also various unpredictable and emerging situations that occur during the management of emergency conditions of patients. For this reason, airway control in uncontrolled working conditions poses a major challenge for all doctors and medical technicians/nurses working in the outpatient emergency department. Properly and well performed procedures, advanced life management are the most important factors in achieving a favorable outcome for the patient.

**Key words: emergency medical services, prehospital conditions, airway management, manual skills, exercise, education**



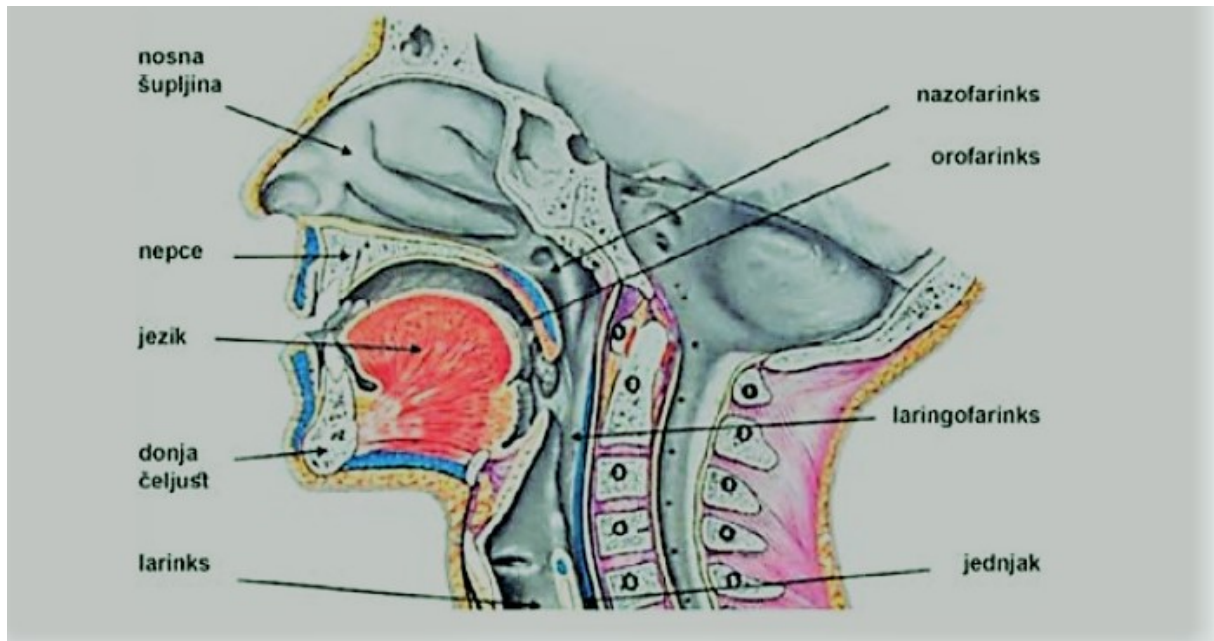
## 1. Uvod

Od svih zadaća koje se očekuju od ekipa na terenu, niti jedna nije važna kao održavanje dišnog puta. Održavanje otvorenog dišnog puta te osiguravanje adekvatne ventilacije pogotovo kod ozlijeđenih pacijenata, može biti izazov u bilo kojem okruženju, a nekad čak i nemoguće zbog okolnosti na terenu, npr. neadekvatnog osvjetljenja, same okoline na mjestu nesreće, položaja pacijenta, te ponekad neprijateljskog ponašanja slučajnih prolaznika. Kontrola dišnih puteva jest vještina koja se mora usavršiti, budući da se ona često ne može odgoditi do dolaska u bolnicu. Pacijenti koji su cijanotični ili hipoventilirani ili oboje iziskuju trenutnu pomoć koju jedino mogu pružiti timovi hitne medicinske službe (HMS) u inicijalnoj fazi zbrinjavanja. Na djelatnicima HMS-e je da budu u potpunosti upoznati s osnovnim strukturama i funkcijama dišnog puta, kako otvoriti i održati otvoreni dišni put te kako oksigenirati i ventilirati pacijenta. Zbog nepredvidivih situacija i okruženja na terenu, ekipe su prisiljene održavati dišni put u gotovo nezamislivim situacijama kao što su smrskana vozila, uski prostori gdje je teško uopće prići pacijentu, usred trgovačkih centara, na prometnim autocestama, i slično. Zbog toga su potrebne opcije i alternative među kojima se može birati, jer ono što može pomoći jednom pacijentu ne mora nužno pomoći drugom. Jednom pacijentu može biti dovoljno odizanje mandibule za otvaranje dišnog puta, dok će drugome biti potrebno kirurško otvaranje dišnog puta da bi se spriječio smrtni ishod. Koja god metoda bude potrebna nužno je uvijek započeti osnovnim postupcima. Malo je koristi, a u nekim slučajevima i izravno opasno započeti naprednim postupcima kontrole dišnog puta.

## 2. Anatomija i fiziologija dišnog sustava

Dišnom sustavu pripadaju:

- Nos
  - Vanjski dio nosa (nasusexternus)
  - Nosna šupljina (cavitasnasi)
- Paranasalni sinus (sinus paranasales)
- Ždrijelo (pharynx)
- Grkljan (larynx)
- Dušnik (trachea)
- Pluća (pulmones)



Slika 1 - Anatomija gornjeg dišnog puta

(Izvor: <https://docplayer.rs/176385124-Objedinjeni-hitni-bolni%C4%8Dki-prijam.html>)

Ulaz u dišni sustav čine vanjski dio nosa i nosna šupljina. Zbog svoje specifične građe, omogućava zagrijavanje, vlaženje i čišćenje udahnutog zraka koji tako pripremljen dolazi do donjih dijelova dišnog sustava. Oblik vanjskog dijela nosa i stjenke nosnih šupljina određuje čvrsta osnova koja je dijelom hrskavična, a dijelom koštana (1). Dišni put funkcionalno započinje otvorom nosnica. Nos je nosnom pregradom podijeljen na lijevu i desnu nosnu šupljinu. Pregrada se s prednje strane sastoji od septalne hrskavice, a sa stražnje strane od

dviju kostiju - etmoidne kosti i vomera. Devijacija nosne pregrade česta je u odrasloj populaciji (2). Stoga, prije nego se uvede pomagalo ili uređaj za osiguravanje dišnog puta kroz nosnice, potrebno je odrediti nosnicu kroz koju će se lakše postaviti ili umetnuti pomagalo. Devijacija nosne pregrade je češća na lijevoj strani. Na bočnom zidu nosnih šupljina nalaze se tri nosne školjke koje ih dijele u tri nosna hodnika. Između donje nosne školjke i dna nosne šupljine nalazi se donji nosni hodnik. On je preferirani put za postavljanje pomagala kod zbrinjavanja dišnog puta (3). Krov nosne šupljine čini kribriiformna ploča koja je dio etmoidne kosti. Ako se ova krhka struktura ošteti, doći će do komunikacije između nosne šupljine i intrakranijalnih šupljina. Sluznica nosa je jako prokrvljena, i zato bi se prije postavljanja pomagala za osiguravanje dišnog puta trebao lokalno primijeniti vazokonstriktor kako bi se izbjeglo krvarenje iz nosa. Stražnji otvori nosnih šupljina su hoane, koje povezuju nosne šupljine s gornjim dijelom ždrijela, nazofarinksom (3). Nosna šupljina se dalje proteže na usnu šupljinu i grlo, te nastavlja dalje do prsne šupljine gdje je podijeljena na lijevi i desni bronh, za lijevo ili desno plućno krilo. Bronhijalne grane se dalje šire na sve manje bronhe i bronhiole, koje završavaju nakupinama grozdova plućnih mjehurića (alveola). Osim procesa disanja, dišni sustav također sudjeluje u održavanju acido-bazne ravnoteže organizma i u regulaciji tjelesne temperature. Disanje je proces izmjene plinova koji se odvija na alveolo-kapilarnoj membrani pluća. Disanje je podijeljeno u dvije faze, i to udisanje (zrak ulazi u pluća) i izdisanje (zrak izlazi iz pluća). Ovim procesom se krv obogaćuje kisikom te se uklanja ugljikov dioksid iz organizma. Kisik dolazi do plućnih alveola udisanjem, zatim ulazi u kapilarnu krv te potom vezan za hemoglobin dalje putuje prema svim stanicama u organizmu. Zbog razlike parcijalnog tlaka ugljikov dioksid iz kapilara prelazi u alveole, a izdisanjem okončava cijeli proces izmjene plinova. Kod normalnog ciklusa disanja u pluća udahnemo i izdahnemo oko 500 mL zraka što se naziva respiracijski volumen. Dodatnim forsiranim udahom na taj volumen može se udahnuti još 3000 mL zraka što se naziva inspiracijski rezervni volumen. Nakon normalnog izdisaja može se dodatno forsirano izdahnuti još oko 1100 mL zraka i to se naziva ekspiracijski rezervni volumen. Respiracijski volumen, inspiracijski rezervni volumen i ekspiracijski rezervni volumen zajedno čine vitalni kapacitet koji iznosi oko 4600 mL. Ove vrijednosti odnose se na zdrave i mlade muške osobe, dok su vrijednosti kod ženskih osoba prosječno i do 20-30% niže (4).

### **3. Opstrukcija dišnog puta**

Opstrukciju dišnog puta može se podijeliti na potpunu, djelomičnu te potencijalno potpunu opstrukciju koja može nastati kod nekog patološkog stanja, a koje se pogoršava. Opstrukcija dišnog puta također se može podijeliti anatomski na opstrukciju donjih i gornjih dišnih puteva, a prema trajanju samog procesa može biti kronična i akutna. Opstrukcija dišnih puteva kod pacijenata najčešće je mehaničke prirode, a lokalizirana je u predjelu gornjih dišnih puteva. Najčešće se događa kod pacijenata koji zbog poremećaja stanja svijesti imaju gubitak samog tonusa mišića usne šupljine te dolazi do zapadanja korijena jezika na stijenku ždrijela. Kod mehaničke opstrukcije najčešći uzroci su udahnuto strano tijelo kao što je hrana, krv, želučani sadržaj ili dijelovi slomljenih zubi. Zatim poremećaj središnjeg živčanog sustava može uzrokovati odsutnost zaštitnih refleksa dišnih puteva, a česti uzroci su neka moždana zbivanja, ozljede glave, hiperkapnija te depresivni učinak metaboličkih poremećaja (npr. šećerna bolest) ili /i lijekova te etilnog alkohola. Opstrukcija dišnog puta kod odraslih može nastati kao posljedica upalnih procesa orofaringealne regije, alergijskog edema, te pritiska tumorskom masom (5,6). Prilikom razno raznih vrsta ozljeda prsnog koša može doći do prijeloma prsne kosti, višestrukog prijeloma rebara i pneumotoraksa i/ili hematotoraksa što zajedno s kontuzijom plućnog parenhima stvara poremećaj mehanike vanjskog disanja i nezadovoljavajuće ventilacije pluća. Kod osoba kojima je ugrožen dišni put nužna je brza početna procjena, zbrinjavanje dišnog puta te uspostava zadovoljavajuće opskrbe kisikom kako bi se sprječila sekundarna hipoksija mozga i ostalih vitalnih organa (7). Kako bi pacijent bio pravilno zbrinut i kako bi se mogao primijeniti pravilan medicinski postupak, izuzetno je ključno znati moguće uzroke, prepoznati ih te na vrijeme reagirati.

#### **3.1 Prepoznavanje opstrukcije dišnog puta**

Stanje svijesti je prvo što se mora procijeniti kod svakog bolesnika, te mogućnost samostalnog disanja. Ako bolesnik prilikom početnog pregleda i izravnog kontakta odgovara normalno te razgovara bez napora i pratećih zvučnih fenomena, dišni putevi su prohodni i otvoreni. Opstrukcija dišnoga puta je jedno od najhitnijih stanja, jer ako se ne zbrine odmah vrlo brzo dolazi do hipoksije koja vodi do srčanog zastoja i smrti. Kod osoba kod kojih je dišni put u potpunosti zatvoren disanje se ne čuje i ne osjeti se strujanje zraka, odnosno zrak ne prolazi kroz nos ili usta. U samom početku kod bolesnika se mogu uvidjeti pokušaji samostalnog disanja s uvlačenjem međurebrenih i supraklavikularnih mišića no postepenim pogoršanjem

osoba više ne može kašljati niti govoriti. Dodatnim pogoršanjem vidi se nefiziološko odizanje trbuha i prsnog koša koje ima nalik na „klackalicu“, odnosno kod udisaja trbuh se odiže dok se prsni koš uvlači, a prilikom izdisaja dolazi do suprotnog slijeda događaja. Kod djelomične opstrukcije dišnog puta šum disanja je slabiji te se auskultacijski čuju zvučni fenomeni različitih karakteristika koji se pojavljuju u različitim fazama disanja na osnovu čega možemo zaključiti razinu i moguć uzrok opstrukcije. Kod opstrukcije se mogu javiti zvukovi kao što su hrkanje koje nastaje kod djelomične opstrukcije zbog npr. stranog tijela, zapadanja pacijentovog jezika ili edema i krkljanje kao zvuk koji nam govori da je moguće prisustvo tekućeg sadržaja koje zahtjeva sukciju. Inspiratorni stridor upućuje na opstrukciju gornjih dišnih puteva dok zvuk piskutanja kod izdisaja tzv. ekspiratorni wheezing je prisutan kod opstrukcije u donjem dijelu dišnih puteva.

### **3.2. Postupci zbrinjavanja dišnog puta**

Kod djelomične odnosno lakše opstrukcije vrijedi isto pravilo i kod djece i kod odraslih. Treba ih se poticati na kašalj. Naše tijelo ima obrambeni mehanizam u smislu da i samo počne izbacivati strano tijelo pa mu je potrebna dodatna potpora. Ukoliko je došlo do potpune odnosno teške opstrukcije, dok je bolesnik još uvijek pri svijesti, potrebno je izvesti do pet udaraca u leđa i do pet potisaka na gornji dio trbuha. Naravno, ako dođe do izbacivanja stranoga tijela svi postupci se zaustavljaju te se ponovno mora procijeniti stanje bolesnika. Ako bolesnik u jednom trenutku ostane bez svijesti treba započeti postupak oživljavanja prema smjernicama. Udarci u leđa kod odraslih se rade na način da se pozicionira sa strane i malo iza leđa bolesnika, jedan dlan se osloni na prsni koš te se bolesnika malo nagne prema naprijed, dok se drugim dlanom snažno udara između lopatica. Ako pet udaraca ne pomogne prelazi se na potiske na gornji dio trbuha. Za taj zahvat potrebno se smjestiti iza bolesnika, stisnutu šaku, postaviti ju u gornji dio trbuha ispod ksifosternuma, drugom rukom obuhvatiti navedenu šaku te potiskivati snažno prema unutra i prema gore. Postupak se izvodi do pet puta. Kod trudnica i pretilih osoba se primjenjuje prilagođeni postupak na način da se potisak izvodi na istom mjestu kao i kod kompresije pri oživljavanju, dakle, na sternumu (8). Kod veće djece postupak je isti, samo što se spašavatelj prilagođava visini djeteta. U dojenčadi udarci u leđa se izvode na isti način. Dijete se polegne na podlakticu spašavatelja licem okrenutom prema dolje istovremeno pridržavajući glavu. Ovaj postupak se može izvoditi i u sjedećem položaju.

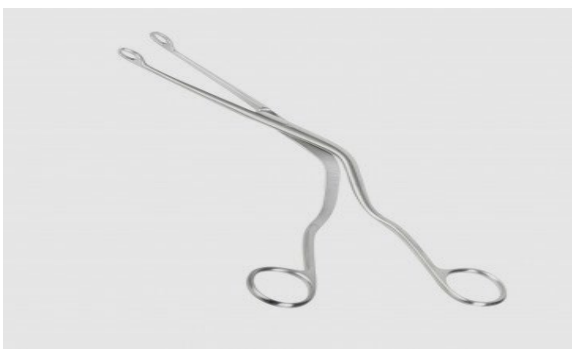
Glava se pridržava tako da se palac i kažiprst jedne ruke postavljaju u suprotne kuteve donje čeljusti. Na taj način je dišni put otvoren u slučaju da dođe do izbacivanja stranog tijela. Nakon pet udaraca u leđa rade se potisci na prsnu kost. Dojenče se okrene na leđa s tim da je glava usmjerena prema dolje. Tako se podupiru leđa, a u isto vrijeme se



**Slika 2 - Yankauer nastavak za aspiraciju**

(Izvor: <https://www.meaok.com/yankauer-suction-tip.html>)

pridržava glava. Mjesto potisaka je isto kao po smjernicama za oživljavanje gdje se vrši kompresija prsnoga koša, ali su kompresije malo sporije, s pauzama, snažnije su i oštrije (9). Sadržaj tekuće prirode moguće je ukloniti sukcijskim uređajem koji radi na ručni ili baterijski pogon uz pomoć sukcijskog katetera. Veće količine i velike komade može se ukloniti s Yankauer nastavkom (slika 2). On je tvrdi nastavak šireg promjera, te može aspirirati veću količinu sadržaja u kratko vrijeme i na većoj udaljenosti. Ako ga se koristi zajedno s laringoskopom može dosegnuti lokaciju larinksa, a samim time i spriječiti nekontrolirani odlazak sadržaja dublje prema donjem dišnom putu. Strano tijelo koje je tvrđe te se zaglavilo i nije ga lako aspirirati može se ukloniti uz pomoć Magillove hvataljke (slika 3) te uz pomoć laringoskopa. Pokušaj sukcije odnosno uklanjanja stranoga tijela tijekom oživljavanja kod



**Slika 3 - Magillova hvataljka**

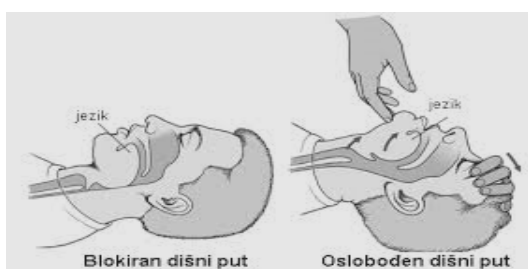
(Izvor: <https://www.kvantum-tim.hr/hvatalica-po-magillu.html>)

odrasle osobe ne bi smio trajati duže od 15 sekundi, kod djece do 10 sekundi, a dojenčadi do 5 sekundi (10).

## 4. Osnovne tehnike otvaranja dišnog puta

Otvaranje dišnog puta se prvenstveno odnosi na uspostavljanje i osiguravanje prohodnosti dišnog puta. Za uspješno zbrinjavanje dišnih puteva potrebno je imati znanje, posjedovati vještinu, ali i imati sposobnost predviđanja poteškoća kod samog zbrinjavanja, smisliti plan za otvaranje dišnog puta kod otežanog dišnog puta te opskrbe sredstvima potrebnim za izvršenje tog plana. Otvaranje dišnog puta se izvodi na tri načina od kojih se dva najčešće rade u isto vrijeme: zabacivanje glave i podizanje brade, te potiskivanje donje čeljusti prema naprijed.

### 4.1. Zabacivanje glave i podizanje brade

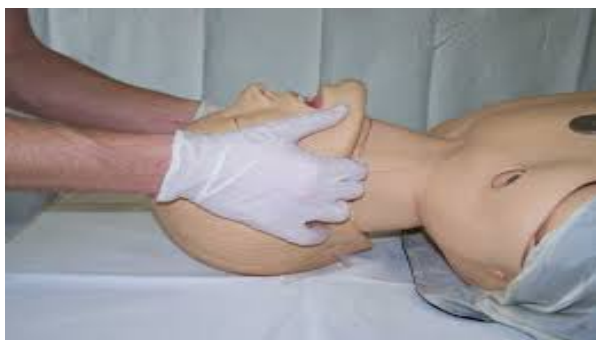

Slika 4 - Zabacivanje glave i podizanje brade

(Izvor: [http://neuron.mefst.hr/docs/katedre/klinicke\\_vjestine/Doc.%20Lojpur%20%20O%20%20%20I%20V%20L%20J%20A%20V%20A%20N%20J%20E.pdf](http://neuron.mefst.hr/docs/katedre/klinicke_vjestine/Doc.%20Lojpur%20%20O%20%20%20I%20V%20L%20J%20A%20V%20A%20N%20J%20E.pdf))

zabačena jer se na taj način može zatvoriti dišni put zbog anatomskih razlika. Kod dojenčeta se glava postavlja u neutralni položaj (os uha poravnata je s osi prsnoga koša). Kod djeteta koje je starije glavu je potrebno više zabaciti (položaj „njušenja“). Što je dijete starije, glava se više zabacuje (11).

### 4.2. Potiskivanje donje čeljusti prema naprijed



Slika 5 – Potiskivanje donje čeljusti prema naprijed

Izvor: <https://hitnapomoc.net/otvaranje-disnog-puta-kod-ozlijedenih-osoba/>

Kod provjere disanja potrebno je „gledati, slušati, osjećati“. Mjesto na kojem se nalazi osoba koja provjerava je bočno uz bolesnika. Postavi se dlan jedne ruke na čelo, dok se vrhovi prstiju druge ruke stave ispod brade te se istovremeno zabaci glava i podiže brada (slika 4). Na taj način se otvara dišni put gdje je bolesnik bez svijesti i kod kojeg se ne sumnja na ozljedu vratne kralježnice. Za razliku od odraslih, kod djece se mora paziti prilikom zabacivanja glave da ista ne bude previše

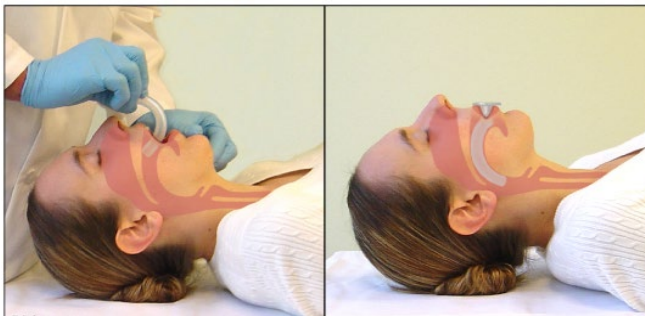
Ova tehnika se izvodi kad se sumnja na ozljedu vratne kralježnice. Glava se ne smije zabacivati. Ukoliko je moguće pomagač pridržava fiksiranu glavu i vrat u neutralnom položaju s prednje strane dok se dišni put otvara.

U većini slučajeva nema dovoljno spašavatelja pa se izvodi tako da se fiksira glava i vrat s gornje strane, iznad glave bolesnika, fiksirajući je o podlogu te se vrhovima prstiju obje ruke identificira kut donje čeljusti. Vrhovima prstiju odiže se donja čeljust prema naprijed te se nastoji da zubi donje čeljusti budu iznad razine zubiju gornje čeljusti. Palčevima obje ruke se pokušava otvoriti usta gurajući bradu prema dolje (slika 5) (12, 13).

### 4.3. Pomagala za održavanje prohodnosti dišnog puta

#### 4.3.1. Orofaringealni tubus

Orofaringealni tubus (OFT) prati anatomiju jezika i odmiče ga od stražnjeg zida ždrijela. OFT izaziva kašalj i povraćanje. Zbog toga nije indiciran za postavljanje kod pacijenata pri svijesti i onih koji imaju održane reflekse. OFT prije postavljanja treba izmjeriti. Mjeri se od kuta usana pacijenta do kuta čeljusti ili ušne resice. Postoji nekoliko veličina koje su označene brojevima. OFT se u usta postavlja konkavnom stranom okrenutom prema tvrdom nepcu te se



na prelasku tvrdog u meko nepce zaokreće za 180 stupnjeva (slika 6). Nakon postavljanja nužno je provjeriti prohodnost dišnog puta (14).

Slika 6 - Postavljanje Orofaringealnog tubusa

(Izvor: <https://ivamilosevic5.wordpress.com/2016/11/19/>)

#### 4.3.2. Nazofaringealni tubus

Nazofaringealni tubus (NFT) nakon postavljanja ne izaziva nagon na povraćanje i kašalj pa je prikladniji za pacijente pri svijesti. NFT treba lubricirati prije umetanja i umetnuti ga s otvorom okrenutim prema nosnom septumu. Pokuša se postaviti u desnu nosnicu jer je devijacija septuma češća u lijevoj nosnici. Kako bi se izbjeglo krvarenje u nosu, postepeno se postavlja. Za muškarce se obično koristi veličina 7, a za žene veličina 6. Veličina se određuje unutarnjim promjerom (15). Za odabir veličine nazofaringealnog tubusa okvirno se uzima udaljenost od nosnica do ulaza u vanjski zvukovod. Kontraindikacije za postavljanje nazofaringealnog tubusa su koagulopatije, fraktura baze lubanje, infekcija nosa, deformacije i povećane adenoidne vegetacije.




## 5. Primjena kisika

U atmosferskom zraku uobičajena koncentracija kisika je 21%, a primjenom medicinskog kisika određenim protokom podiže se koncentracija i do 100%. Zasićenost kisika, količina protoka te način primjene se određuje prema vrijednostima saturacije arterijske krvi koja se očitava pulsним oksimetrom, a vrijednosti kojima se teži su za većinu pacijenata 94 - 98%, dok za stanja gdje postoji mogućnost hiperkapnije, npr. kod KOPB-i iznosi 88 - 92%. Kod hitnih stanja gdje je prisutna smanjena saturacija treba se početi s višim koncentracijama kisika, (obično 15L/min na masku sa spremnikom i jednosmjernom valvulom), a kasnije po potrebi titrirati protok zavisno o vrijednostima saturacije krvi kisikom tijekom narednih provjera. Kardiorespiratorni zastoj (reanimacija), šok bilo kojeg uzroka, teške traume, teške ozljede glave s poremećajem svijesti, trovanje ugljičnim monoksidom i cijanidima, utapanje, hipotermija, masivno plućno krvarenje, epileptički status, cluster glavobolja i pneumotoraks su hitna stanja gdje se obvezno primjenjuje maksimalni protok kisika od 15 L/min.

### 5.1. Nosni kateter

Nosni kateter (slika 7) se sastoji od dva pipka koja se stavljaju u nosnice bolesnika, a koji su spojeni na sistem za dotok kisika. Kateter se stavlja oko oba uha pacijenta dok se dužina cjevčice može regulirati. Kisik koji se dopremi kateterom dolazi u nazofarinks koji ujedno ima i funkciju anatomskog spremnika za kisik. Da bi primjena putem nosnog katetera dala učinka bolesnik treba disati na nos. Protok od 1 L/min - 6 L/min su vrijednosti koje se mogu isporučiti putem nosnog katetera i time se može postići zasićenost kisika od 24% - 44% (tablica 1). Nosni kateter se u većini slučajeva primjenjuje kod blagih poremećaja disanja, jer se visoke udisajne koncentracije kisika ovim postupkom ne mogu postići. Medicinska sestra / tehničar prema važećim kompetencijama Hrvatske komore medicinskih sestara smije



pacijentu samostalno aplicirati terapiju kisikom na nosni kateter s maksimalnim protokom kisika do 4 L/min. Pogodan je kod bolesnika koji ne podnose masku za kisik, kod bolesnika s kroničnom opstruktivnom plućnom bolesti, te kod bolesnika s mučninom i/ili povraćanjem.

Slika 7 - Nosni kateter

(Izvor: <https://si.factoryonlineshops.com/content?c=torbe%20za%20kateter&id=9>)

Tablica 1 – Protok i koncentracija kisika primjenom nosnog katetera

| Protok<br>kisika<br>L/min | 1   | 2   | 3   | 4   | 5   | 6   |
|---------------------------|-----|-----|-----|-----|-----|-----|
| FIO <sub>2</sub>          | 24% | 28% | 32% | 36% | 40% | 44% |

## 5.2. Maska bez spremnika



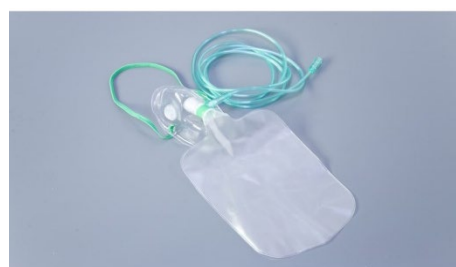Slika 8 - Maska bez spremnika

(Izvor: <https://medicpro.hr/hr/959-maske-za-kisik>)

Pomoću maske bez spremnika (slika 8) može se primijeniti kisik protoka od 6 - 10 L/min, a pacijentu se isporučuje mješavina kisika i zraka koji ulazi kroz postranične otvore na masci. Zasićenost kisika primijenjenog preko jednostavne maske za kisik može se izračunati prema formuli: protok (L/min) x 4 + 20 = % kisika. Prema tome zavisno o protoku kisika zasićenost kisika koju pacijent udiše može se kretati između 44 - 60%.

## 5.3. Maska sa spremnikom i jednosmjernim valvulama

Putem maske sa spremnikom (slika 9) moguće je postići zasićenost kisika 85 – 100%. Maske s jednosmjernom valvulom omogućuju da pacijent ne udiše okolni zrak, nego samo kisik ili mješavinu plinova iz maske, i zbog toga se prije samog postavljanja spremnik mora obavezno napuniti kisikom do kraja. Tijekom primjene maske, da bi se postigla visoka zasićenost kisikom kao i isporuka, spremnik mora neprestano biti najmanje na pola ispunjen, a da bi se to omogućilo potrebno je putem maske davati kisik u protoku od 10 – 15 L/min. Pacijentov izdisaj odmiče lagane plastične pokrove s rupica koje se nalaze sa strane maske te na taj način omogućava izlazak izdisajnih plinova (16, 17).

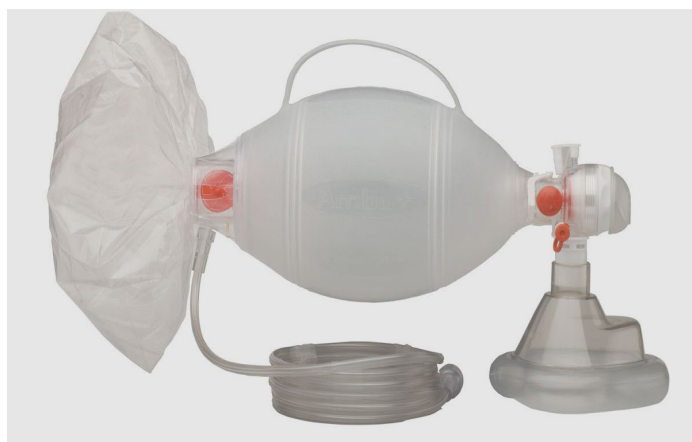

Slika 9 - Maska sa spremnikom

(Izvor: <https://medicpro.hr/hr/959-maske-za-kisik>)

## 6. Ventilacija maskom i samoširećim balonom

Ventiliranje se započinje kod pacijenata koji dišu usporeno (bradipneja) ili dišu sa smanjenim volumenom udisaja (hipoventilacija), ili ne dišu nikako. Vršiti se procjena frekvencije disanja, volumen udisaja te boja kože. Maske i samošireći baloni sa spremnikom (slika 10) dolaze u više veličina, a kod odraslih se najčešće koriste baloni volumena 1600 ml. Prosječan volumen jednog upuha iznosi 500 ml, a njegova isporuka ovisi o osposobljenosti osobe koja upotrebljava masku sa samoširećim balonom. Postavljanjem maske na lice pacijenta dok se drugom rukom u isto vrijeme pritišće balon neće uvijek dovesti do učinkovite ventilacije. Ukoliko jedna osoba ne može postići zadovoljavajuću ventilaciju maskom i samoširećim balonom sa spremnikom postoji mogućnost i provođenje ventilacije od strane dvije osobe i to na način da jedna osoba drži masku s obje ruke na licu pacijenta, a druga osoba pritišće balon. Međutim, u uvjetima izvanbolničke hitne medicinske službe gdje se timovi sastoje od samo dva ili tri člana takav način ventilacije nije moguć jer onemogućava provođenje ostalih postupaka zbrinjavanja pacijenta. Zbog toga je bitno dobro uvježbati ventilaciju maskom i samoširećim balonom sa spremnikom bez pomoći drugog člana tima. Kod ventilacije maskom i samoširećim balonom poželjno je koristiti i osnovna pomagala za održavanje dišnih puteva kao što su orofaringealni i nazofaringealni tubus. Isto tako samošireći balon se može prikopčati i na endotrahealni tubus (ETT) te na supraglotičko pomagalo. Potrebno je obratiti pozornost da ne dođe do prevelikog pritiska na balon jer može uzrokovati povišeni tlak u gornjim dišnim putevima. Uz visoki tlak upuha i masku stisnutu na lice pacijenta postoji velika vjerojatnost da će zrak ući u jednjak, a potom i u želudac, što povećava rizik od



povraćanja i eventualne aspiracije želučanog sadržaja. Spremnik samoširećeg balona je potrebno što prije spojiti s bocom za kisik, napuniti ga kisikom do kraja te ga koristiti uz najveći mogući protok (15 L/min).

Slika 10 - Maska sa samoširećim balonom i spremnikom

(Izvor: <https://www.firstaidcanada.com/product/ambu-spur-ii-resuscitator-adult/>)

Spajanje samoširećeg balona sa spremnikom na bocu s kisikom ne smije odgađati samu ventilaciju tako da se u početku ona može započeti bez dodatnog kisika. Nakon što se dišni putevi otvore i osiguraju te ventilacija započne, potrebno je što je prije moguće prikopčati samošireći balon na bocu s kisikom. Ventilacija maskom i samoširećim balonom sa spremnikom uz isporučen maksimalan dotok kisika u velikoj mjeri smanjuje potreban volumen upuhnutog zraka. To je jako važno kod ventiliranja velike odrasle osobe. Na taj način ujedno se i brže rješava hipoksija. U toku ventilacije potrebno je promatrati podizanje prsnoga koša. Prilikom svakog upuha, trebalo bi se vidjeti odizanje prsnoga koša, što ukazuje na ispravnost ventiliranja. Također treba obratiti pozornost na otpor koji se osjeti prilikom stiskanja balona. Normalno je osjećati lagani otpor za vrijeme stiskanja balona, no ukoliko se pojavi jači otpor koji zahtijeva snažnije stiskanje balona, upućuje na opstrukciju u dišnim putevima. Ukoliko pak prilikom ventilacije nije vidljivo podizanje prsnog koša, postoji mogućnost da su dišni putevi opstruirani, te se prije sljedećeg upuha treba provjeriti prohodnost dišnih puteva i iz njih ukloniti strani sadržaj. Ako nema vidljivog podizanja prsnog koša ili se čuje izlazak zraka uz masku, potrebno je promijeniti položaj glave pacijenta, priljubiti masku na lice te ponovno pokušati ventilirati. Ventilacija maskom i samoširećim balonom sa spremnikom kod pacijenata gdje postoji sumnja na ozljedu kralježnice je osobito teška i zahtjevna. Istovremeno provođenje ventilacije, održavanje dišnih puteva otvorenim te glave i vrata u neutralnom položaju je izuzetno teško. Za uspješnost ventilacije od značajne koristi su upotreba orofaringealnog ili nazofaringealnog tubusa te provođenje postupka s dvije osobe. Prozirne maske omogućavaju vizualizaciju nakupljanja tekućine ili drugih sadržaja u dišnim putevima. U tom slučaju dišni putevi se odmah moraju očistiti otklanjajući veće komade Magillovim hvataljkama ili aspiracijom. U suprotnom postupak umjetnog disanja može dovesti do povrata sadržaja u pluća i/ili opstrukcije dišnih puteva. Maske ne odgovaraju svim pacijentima što može dovesti do poteškoća pri ventilaciji, npr. pacijenti s malim ili velikim licem, s brkovima i bradom, bez zubne proteze, ozlijeđeni s postavljenim ovratnikom za imobilizaciju vratne kralježnice, kao i oni s ozljedom lica. U tom slučaju treba pažljivo odabrati masku kao i položaj maske koja će omogućiti najbolju moguću ventilaciju. Kod ventilacije dojenčadi i manje djece koriste se maske okruglog oblika te samošireći baloni volumena 450-500 ml sa spremnikom i ventilom za kontrolu vršnog tlaka (10).

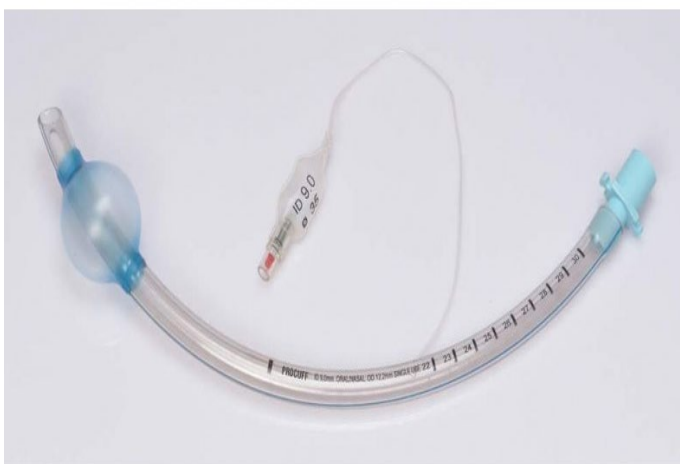
## 7. Endotrahealna intubacija

Endotrahealna intubacija (ETI) je najsigurnija i najučinkovitija metoda zbrinjavanja dišnog puta. Osigurava prohodnost dišnog puta te omogućuje ventilaciju vitalno ugroženog bolesnika 100%-tnim kisikom. Ona osigurava dišni put od aspiracije želučanog sadržaja i onemogućava ulazak zraka u želudac, a samim time regurgitaciju i povraćanje (18). Endotrahealna intubacija djelokrug je rada anesteziologa jer se koristi prilikom dugotrajnih operacija, operacija na glavi i vratu te prsnom košu, operacija u nepovoljnim položajima, kod provođenja njege donjih dišnih puteva, itd. (15). Endotrahealna intubacija izvodi se kod hitnih stanja u izvanbolničkim i bolničkim uvjetima. Indicirana je kod svih stanja u kojima postoji nedovoljna ventilacija i nezasićenost kisikom ili je nemoguće održavati prohodnost dišnog puta. Izvodi se kod kardiopulmonalne reanimacije (KPR), respiracijskim insuficijencijama različitih uzroka, kod opstrukcija gornjih dišnih puteva, kod poremećaja stanja svijesti, kad je Glasgow koma skala (GKS)  $\leq 8$  i drugim hitnim stanjima. Hitni bolesnici nisu natašte, i to moramo imati na umu jer postoji određeni rizik za aspiraciju. Osiguravanje dišnog puta je prioritet u zbrinjavanju akutno bolesnog ili ozlijeđenog pacijenta, i zato ne postoje apsolutne kontraindikacije za izvođenje hitne endotrahealne intubacije. Postoje relativne kontraindikacije koje uključuju teške traume glave i vrata, kod kojih pristup za intubaciju nije siguran, te ozljede cervikalne kralježnice (19). Endotrahealna intubacija nije lagan zadatak već ona zahtijeva znanje, iskustvo i potrebnu opremu. Kod djece je taj postupak dodatno kompleksniji zbog anatomskih specifičnosti dišnog puta te je nužan specijalni trening i konstantno vježbanje da bi se stekle potrebne vještine (20).

Oprema potrebna za intubaciju :

- Laringoskop sa spatulama
- Endotrahealni tubusi
- Stilet
- Šprica 10 ml
- Lubrikant
- Orofaringealni tubus
- Fiksator tubusa
- Magillova hvataljka
- Aparat za sukciju s nastavcima

Provjeriti opremu i postaviti bolesnika u pravilan položaj prvi su i osnovni koraci tijekom pripreme bolesnika za izvođenje endotrahealne intubacije. Prije samog čina intubacije potrebno je odrediti veličinu tubusa i vrstu laringoskopa, provjeriti bateriju i lampicu jesu li ispravni te da je balončić za napuhavanje na endotrahealnom tubusu ispravan (ETT) (slika 11). Bolesnik se postavlja u položaj „njušenja“, a poslije toga se započinje s preoksigenacijom. Kod bolesnika gdje postoji sumnja na ozljedu vratne kralježnice glava se mora ručno imobilizirati u neutralnom položaju. Iza bolesnikove glave nalazi se osoba koja izvodi endotrahealnu intubaciju, i koja držeći laringoskop lijevom rukom ulazi u usnu šupljinu pacijenta s desne strane pazeći da ne ošteti zube. Laringoskop se oprezno usmjerava od sebe i prema gore, a vrh špatule laringoskopa se postavlja u valekulu. Cilj je vizualizirati glasnice (21). Iako se do nedavno koristio pritisak na krikoidnu hrskavicu pomoću dva prsta tzv. Sellickov manevar više se ne preporučuje izvoditi rutinski jer nije dokazano da smanjuje učestalost aspiracije želučanog sadržaja tijekom intubacije (22). Da bi se postigla bolja vizualizacija glasnica može se pokušati pomoću povlačenja desnog usnog kuta lateralno, vanjskom laringealnom manipulacijom (eng. „BURP manevar“- Backward, Upward, Rightward Pressure) te pritiskom na tiroidnu hrskavicu od strane asistenta u smjeru prema gore, desno i straga (23). Kod otežanog prikaza glasnica korisna je i bimanuelna laringoskopija pri kojoj osoba koja uvodi laringoskop pozicionira larinks svojom desnom rukom u njemu optimalni položaj, nakon čega asistent prilikom uvođenja endotrahealnog tubusa preuzima te drži svoju ruku u istom položaju. Nakon što se vizualiziraju glasnice, osoba koja izvodi intubaciju sa svojom desnom rukom postavlja endotrahealni tubus u

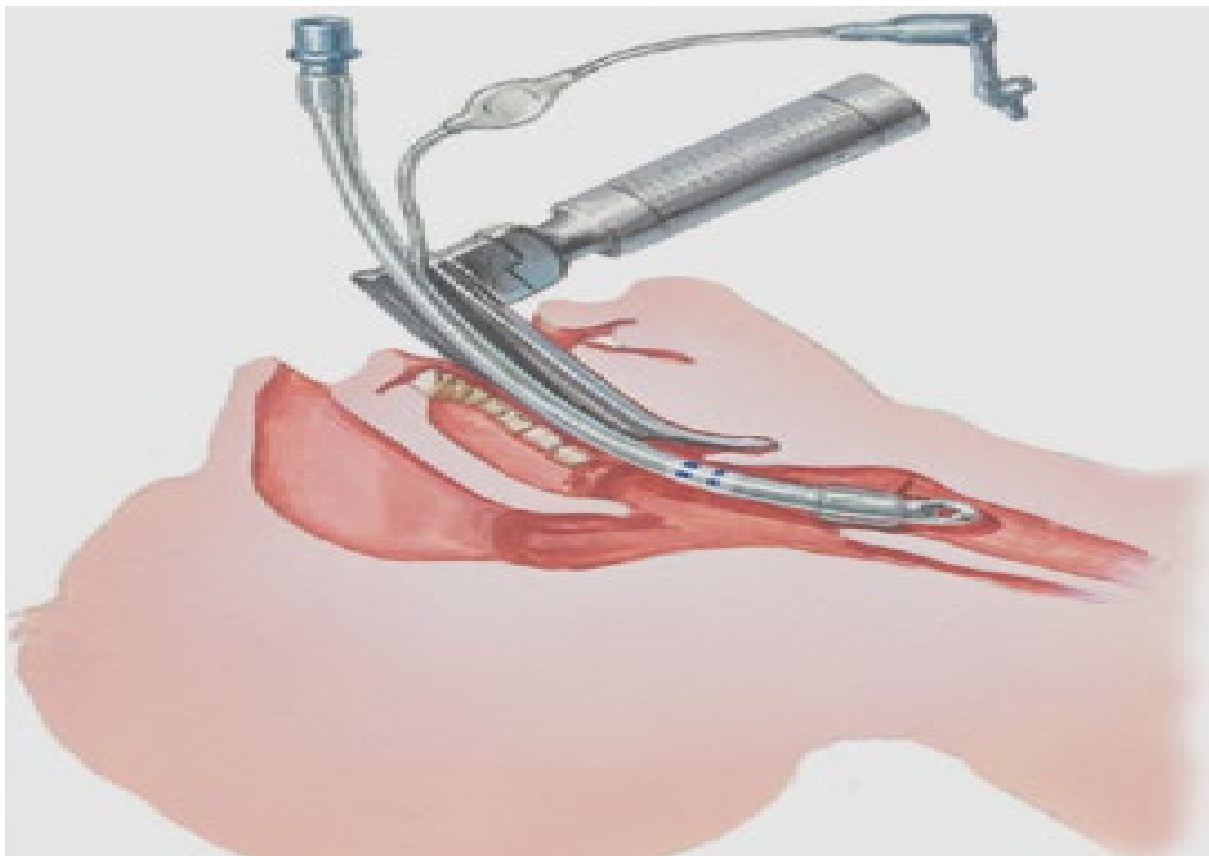


bolesnikov dušnik te asistent napuhuje balon i zatim slijedi provjera položaja tubusa. Ako je tubus uredno postavljen, tubus se fiksira (21).

**Slika 11 - Endotrahealni tubus**

(Izvor: <https://medicpro.hr/veleprodaja/en/tubusi/1922-intube-endotrahealni-tubus-s-balonom-vel-75.html>)

Ukoliko se kod bolesnika intubacija ne izvede unutar 30 sekundi, potrebno je prekinuti postupak te pacijenta preoksigenirati maskom sa samoširećim balonom koji je prikopčan na maksimalni protok kisika (15 L/min). Kod intubacije bolesnika gdje je došlo do srčanog zastoja važno je prekide masaže srca svesti na najmanju moguću mjeru i sve postupke pokušati provesti istovremeno s kompresijama prsnog koša, uz optimalno prekidanje kompresije do 5 sekundi u trenutku samog čina intubacije. Nakon postavljanja tubusa obavezno se mora potvrditi njegov položaj. Položaj tubusa se potvrđuje promatranjem odizanja prsnog koša i auskultacijom. Auskultira se prvo u epigastriju, a zatim u srednjoj aksilarnoj liniji s obje strane prsnog koša. Uredan položaj tubusa se potvrđuje muklinom u epigastriju, dok se disajni šum čuje jednako u srednjoj aksilarnoj liniji s obje strane prsnoga koša. Osim auskultacijom položaj tubusa se može provjeriti pomoću ezofagealnog detektora i mjerenjem koncentracije izdahnutog ugljikovog dioksida iz pluća kapnografijom i kapnometrijom.

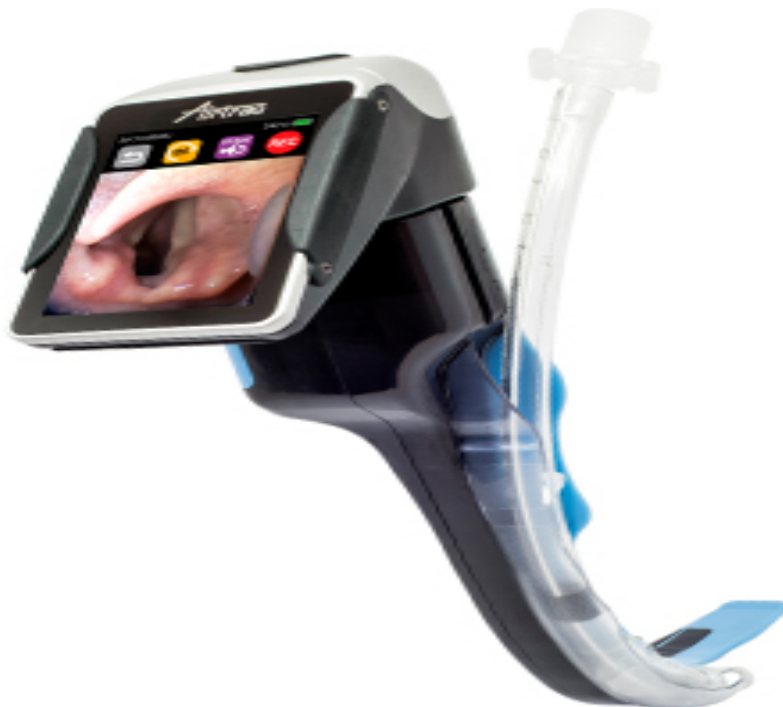

**Slika 12 – Endotrahealna intubacija**

(Izvor: [intubation\\_illust.jpg \(270×320\) \(intensivecarehotline.com\)](#))

## 7.1. Video laringoskop

Od nedavno je uveden u kliničku praksu, prihvaćen je podjednako dobro kod anesteziologa, intenzivista, liječnika u hitnim službama, pulmologa, neonatologa te medicinskih tehničara/sestara. On ne služi samo kao velika pomoć u učenju, nego je omogućio glatko i sigurnije unošenje endotrahealnog tubusa u anatomski normalan gornji dišni put, kao i u onih s otežanim gornjim dišnim putem u novorođenčadi, dojenčadi, školske djece, adolescenata i odraslih. Video laringoskop omogućuje indirektnu laringoskopiju jer ima ugrađenu videokameru koja omogućuje preglednost dišnih puteva na zaslonu koji je pričvršćen na držak laringoskopa ili je samostojeći. Trenutno postoji nekoliko komercijalno dostupnih videolaringoskopa s različitim dizajnom laringoskopske oštrice – ravni, zakrivljeni, kao i hiperkutni. Neke od špatula su kanalizirane za postavljanje i uvođenje endotrahealnih tubusa. U slučaju da ne postoji kanal za tubus na špatuli, kod većine videolaringoskopa zahtijeva se da endotrahealni tubus bude oblikovan i uveden sa stiletom. Mnogo je izvješća o njihovoj uspješnoj uporabi tijekom zbrinjavanja otežanog dišnog puta. Nedavno istraživanje je pokazalo da video laringoskop poboljšavaju prikaz glotisa i može smanjiti broj neuspjelih intubacija, osobito kod bolesnika s otežanim dišnim putem (24).



Slika 13 - Video laringoskop

(Izvor: <https://www.airtraq.com/>)



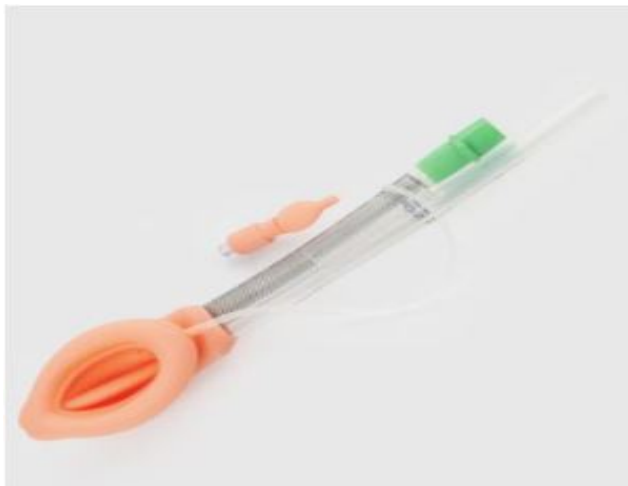## 8. Alternativna pomagala i metode

### 8.1. Supraglotična pomagala

Supraglotična pomagala za zbrinjavanje dišnog puta (engl. supraglottic airway devices, SAD) su sredstva koja se koriste u uspostavljanju kontrole dišnog puta, a da pritom ne prolaze razinu glasnica. Prema izumitelju prve takve naprave (dr. Archie Brain), laringealne maske su trebale predstavljati hibridnu tehniku između ventilacije na masku i endotrahealne intubacije (25). SAD su invazivnije od korištenja ventilacije na masku, a manje invazivne od endotrahealne intubacije. Prvotno su osmišljena i dizajnirana za korištenje prilikom rutinske anestezije, ali se danas primjenjuju i u slučaju neuspješne intubacije, kao pomoć tj. olakšavanje endotrahealne intubacije te prilikom kardiopulmonalne reanimacije ili u drugim izvanbolničkim hitnim stanjima (26). Danas postoje razne vrste supraglotičnih pomagala, u malim veličinama i prilagođene za djecu različite starosti, što je proširilo upotrebu te povećalo pouzdanost pri korištenju ovih pomagala u zbrinjavanju dišnog puta u djece (27).

#### 8.1.1. Laringealna maska

Laringealna maska (LMA) je u današnje vrijeme postepeno zamjenjena supraglotičnim pomagalicama novije generacije (slika 14). Ventilacija pomoću laringealne maske puno je sigurnija od ventilacije pomoću maske sa samoširećim balonom zbog manjeg rizika napuhavanja želuca zrakom. Laringealna maska ima izgled širokog tubusa u proksimalnom

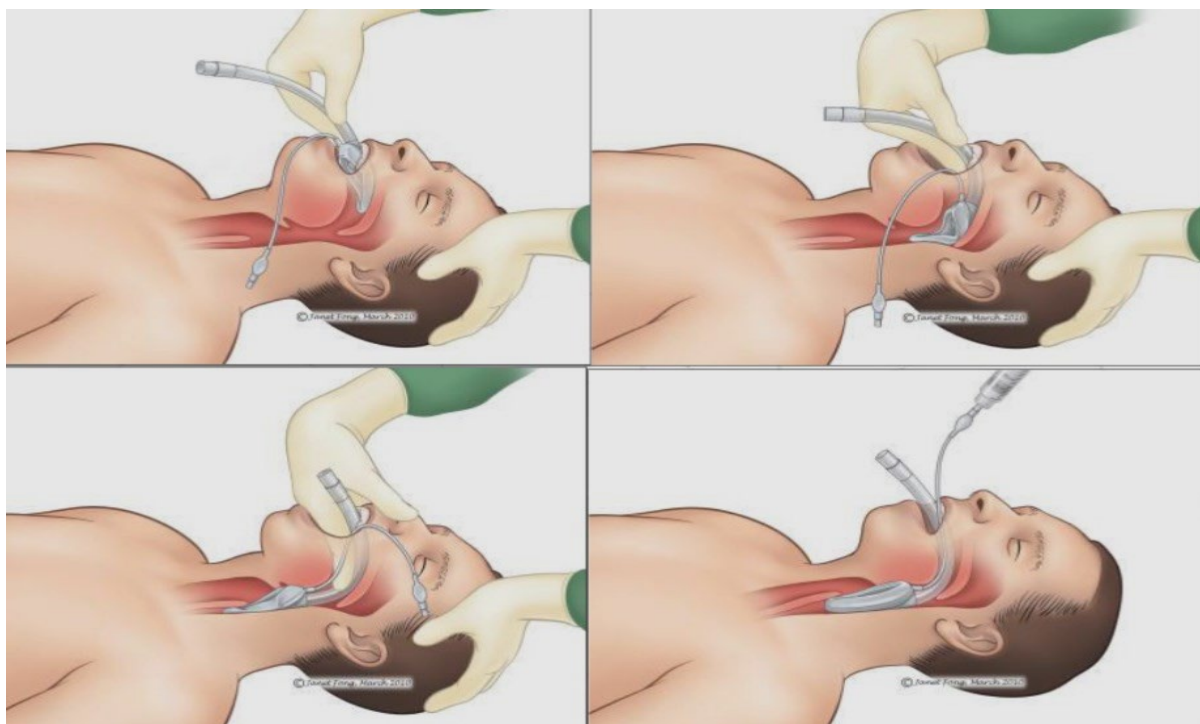


dijelu te eliptičnog napuhanog balona distalno gdje se unutar balona nalaze dva okomita tračka koja sprječavaju upadanje epiglotisa unutar tubusa. Maska se postavlja u hipofarinks s ciljem „prekrivanja“ supraglotičnih struktura (28). Ovisno o dobi i konstituciji pacijenata postoje različite veličine laringealnih maski (10).

Slika 14 - Laringealna maska

(Izvor: <http://m.ba.goldenmeanchina.com/anesthesia-series/anesthesia-kit.html>)

Relativne kontraindikacije za primjenu laringealne maske su: povećan rizik od plućne aspiracije, dugotrajna ventilacija pacijenta preko maske sa samoširećim balonom s valvulom, morbidna pretilost, drugi ili treći trimestar trudnoće, krvarenje iz gornjeg dijela probavnog sustava te urođene abnormalnosti gornjih dišnih puteva (28). Laringealna maska se postavlja u usnu šupljinu držeći poput olovke. Gornji dio maske se prislanja na nepce i zatim se lagano uvodi do stražnje stijenke ždrijela dok se ne osjeti otpor. Nakon što se postavi na odgovarajuće mjesto, pomoću šprice se ispuni balon zrakom (slika 15). Ako je maska postavljena ispravno, nakon što se balon napuše maska bi se trebala odignuti od usta za otprilike 2 do 3 cm. Nakon postavljanja obavezno se auskultira u području prsnog koša, te po potvrdi ispravnog položaja treba se postaviti zaštita od ugriza koja se fiksira. Ako imamo pacijenta s bronhospazmom, plućnim edemom, astmom ili kroničnom opstruktivnom bolesti pluća visoki otpor u dišnim putevima može dovesti do hipoventilacije ili napuhavanja želuca zbog propuštanja balona laringealne maske.

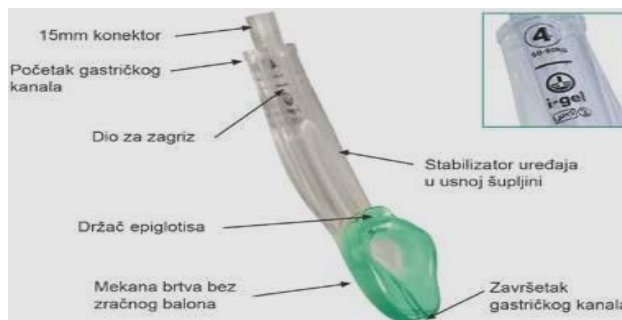

**Slika 15 - Postupak postavljanja LMA**

(Izvor: <https://scindeks-clanci.ceon.rs/data/pdf/1451-1053/2014/1451-10531403050S.pdf>)

### 8.1.2. I-gel

I-gel je novije supraglotično pomagalo sačinjeno od termoplastičnog elastomera, prozirnog je i mekanog materijala, nalik gelu (slika 16). Upotrebljava se kod zbrinjavanja dišnog puta prilikom kardiopulmonalne reanimacije (KPR) i

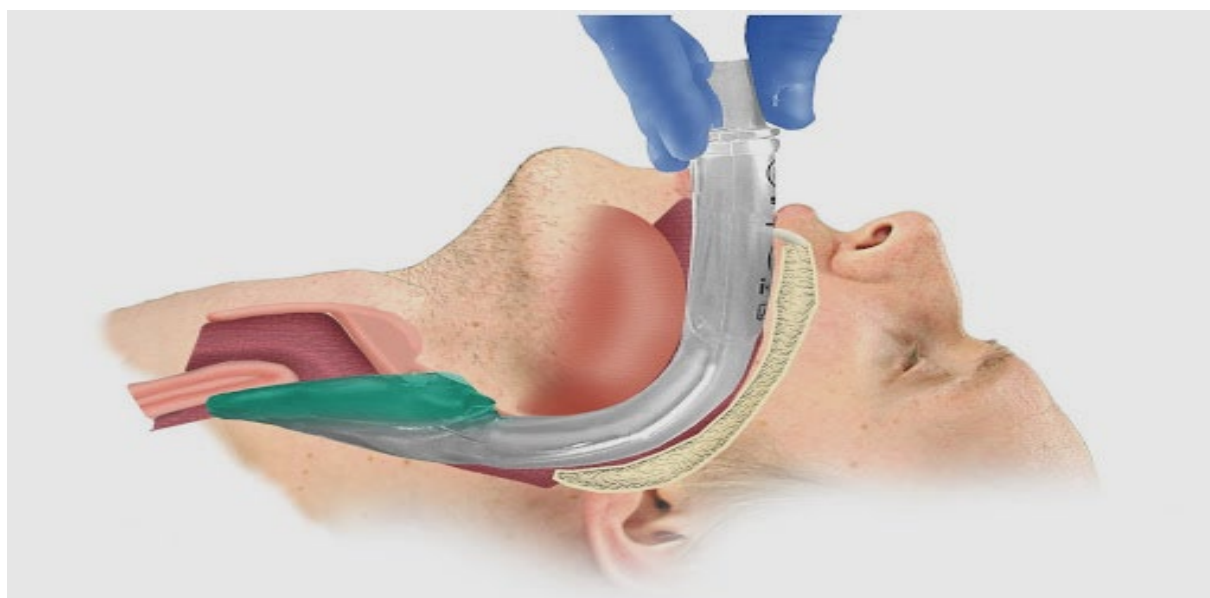


kao pomoćna metoda u slučaju otežanog dišnog puta. Omogućuje anatomsko zatvaranje faringealnog, laringalnog i

Slika 16 - Supraglotično pomagalo (I gel)

(Izvor: <https://www.hzhm.hr/source/knjige/prirucnik-vozaci-hitne.pdf>)

perilaringalnog područja bez napuhavanja balončića, a nakon postavljanja je stabilan te nije moguće rotiranje u dišnom putu. Velika prednost mu je što u sebi sadržava odvojeni gastrični kanal koji služi za sukciju želučanog sadržaja ili uvođenje nazogastrične sonde kako bi se ispraznio želučani sadržaj. Također, kroz lumen I-gela je moguće uvesti endotrahealni tubus. Postavljanje I-gela je jednostavnije u usporedbi s klasičnom laringealnom maskom. Vanjski i postranični rubovi I-gela podmažu se lubrikantom na bazi vode, glava pacijenta se zabaci unatrag, a brada se spusti te se kroz usnu šupljinu po tvrdom i mekanom nepcu I-gel uvede u hipofarinks. Kontraindikacije za uvođenje I-gela su istovjetne onima za postavljanje klasične laringealne maske (15).



Slika 17 - Pravilno postavljen I gel tubus

(Izvor: [https://www.rescue-essentials.com/content/i-gel\\_O2poster.pdf](https://www.rescue-essentials.com/content/i-gel_O2poster.pdf))

Tablica 2 – Veličine I gel pomagala (Pedijatrijski)

| I gel - Pedijatrijski | Veličina | Težina djeteta (kg) |
|-----------------------|----------|---------------------|
|                       | 1        | 2-5                 |
|                       | 1,5      | 5-12                |
|                       | 2        | 10-25               |
|                       | 2,5      | 25-35               |

Tablica 3 – Veličine I gel pomagala (Odrasli)

| I gel - Odrasli | Veličina | Težina pacijenta (kg) |
|-----------------|----------|-----------------------|
|                 | 3        | 30-60                 |
|                 | 4        | 50-90                 |
|                 | 5        | 90 +                  |

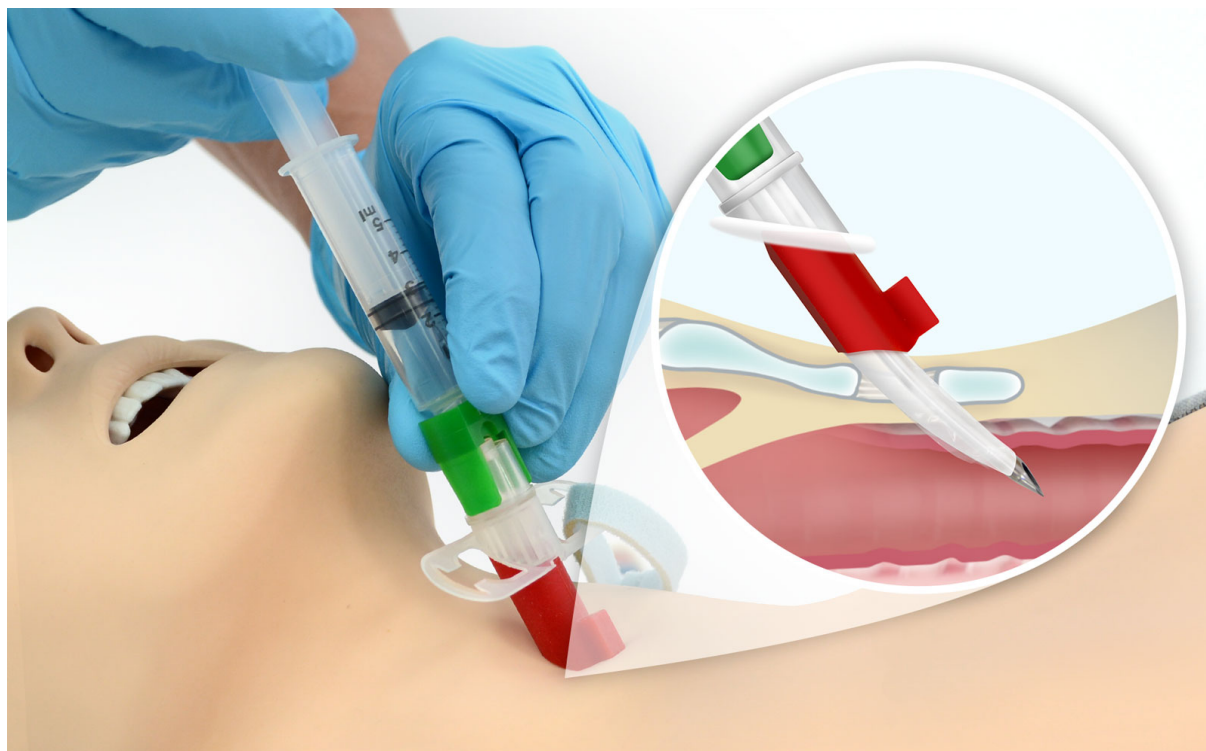


Slika 18 - I gel pedijatrijski i za odrasle

(Izvor: [i-gel-min.jpg \(700×700\) \(tactree.co.uk\)](#))

## 9. Invazivni postupci otvaranja dišnog puta

U slučaju da s niti jednom od prethodno opisanih metoda ne uspijemo osigurati prohodan dišni put, ostaju nam kao zadnje opcije na raspolaganju invazivne metode: krikotireotomija i kirurška traheotomija. Ovi invazivni postupci otvaranja dišnog puta najčešće se izvode kod pacijenata s traumom viscerokranija i vratne kralježnice, te kod novonastale opstrukcije gornjeg dišnog puta stranim tijelom ili tumorskom tvorbom, a kod kojih su neinvazivni postupci bili neuspješni. Krikotireotomija je privremena metoda koja se izvodi iglom te omogućuje kratkotrajnu oksigenaciju pacijenta, a izvodi se pomoću izvora kisika pod tlakom i kanile širokog promjera (7). Danas na tržištu postoje gotovi setovi za tzv. punkcijsku krikotireotomiju. „Quicktrach“ je set koji se koristi kod punkcijske konikotomije i koji sadrži plastičnu zakrivljenu kanilu navučenu na metalnu iglu vodilicu većeg promjera, štrcaljku koja pomaže u postavljanju kanile u traheju, te trakicu za fiksiranje kanile na vratu (slika 19). Kanila u ovom setu je anatomski oblikovana i namijenjena spajanju na samošireći balon nakon što uklonimo iglu vodilicu. Kiruršku traheotomiju bi trebalo napraviti unutar 24 sata po stabilizaciji stanja bolesnika. Tako će se izbjeći moguće oštećenje krikoida koje može dovesti do ožiljnog zarastanja i nastanka suženja dišnoga puta.



Slika 19 – Prikaz punkcijske krikotireotomije „Quicktrach“ setom

(Izvor: <https://www.doczero.com/files/Products/library-skills-intensive-care/Coniotomy.jpg>)

## 10. Zaključak

Da bi se dišni put zbrinuo na najbolji mogući način, potrebno je dobro poznavanje anatomije dišnog puta, postupaka i pomagala koji se koriste za uspostavu dišnog puta. Iz ovog rada se može zaključiti kako postoji mnogo mogućnosti za učinkovito zbrinjavanje dišnog puta. Metoda zbrinjavanja dišnog puta ovisi o znanju i sposobnostima osobe koja pruža pomoć. Endotrahealna intubacija (ETI) predstavlja i dalje zlatni standard u zbrinjavanju dišnog puta i trebala bih se izvoditi što je češće moguće. Naravno, njeno izvođenje ovisi o vještini i iskustvu pružatelja pomoći. Kao zadnja metoda zbrinjavanja dišnog puta je krikotireotomija koja se izvodi kad niti jedna druga metoda nije učinkovita. Kod endotrahealne intubacije pa tako i kod krikotireotomije ključno je znanje i vještina. Pri tome ne mislim da su ostale metode manje važne nego da se za ove dvije spomenute mora redovito i često sprovesti kontinuirana edukacija i izvođenje istih u kabinetima za vježbu kroz tečajeve jer realno na terenu ne postoji svaki dan pacijent kojem je potrebno zbrinuti dišni put.

## **11. Zahvale**

Zahvaljujem se prije svega svojoj mentorici, prof. dr. sc. Danieli Bandić Pavlović koja je kao prvo prihvatila ulogu mentorstva, a zatim svojim korisnim savjetima pomogla u izradi ovog diplomskog rada. Veliko hvala mojim roditeljima i sestri Sanji na nesebičnoj potpori tijekom cijelog života. Bez vas ovo ne bi bilo moguće. Hvala mojoj supruzi na razumijevanju, a posebice hvala mojim predivnim kćerima Mii i Sari bez kojih ništa ovo ne bi niti imalo smisla. Voli vas tata!

I na kraju, zahvaljujem se kolegicama i kolegama koji su mi tijekom studiranja znali uskakati uzimajući smjene i na taj način mnogo olakšali ovaj studentski život.

## 12. Literatura

1. Bajek S, Bobinac D, Jerković R, Malnar D, Marić I. Sustavna anatomija čovjeka. Digitalpoint 2007.
2. Reitzen S.D, Chung W, Shah A.R : Nasal septal deviation in the pediatric and adult populations. *Ear Nose Throat J.* 90:112-115 2011.
3. Ahmed-Nusrath A, Tong J.L, Smith J.E : Pathways through the nose for nasal intubation: a comparison of three endotracheal tubes. *Br J Anaesth.* 100:269-274 2008
4. Važanić D : ŠKOLA HITNE MEDICINE 1 za medicinske sestre i medicinske tehničare, Kardiocirkulacijski i respiracijski poremećaji, Hrvatsko sestrinsko društvo hitne medicine, Zagreb, 2015.
5. Marković BA : HITNA STANJA pravodobno i pravilno, ALFA, Zagreb, 2011
6. Skitarelić N, Šimurina T, Knez M: Invazivne i neinvazivne tehnike uspostavljanja dišnog puta, *Med Jad*, 2009, str. 61-67.
7. Fritsch H, Kuhnel W : Priručni anatomski atlas 2 Unutarnji organi, Medicinska naklada, Zagreb, 2012.
8. Perkins G. D, Handley A. J, Koster R. W, Castrén M, Smyth M. A, Olasveengen T, Monsieurs K. G, Raffay V, Gräsner J.-T, Wenzel V, Ristagno G, Soar J. (2015). Section 2. Adult basic life support and automated external defibrillation. *European Resuscitation Council Guidelines for Resuscitation 2015. Resuscitation* 95: Elsevier, str. 81–99.
9. Bošan – Kilibarda I, Majhen – Ujević R, i sur. (2012). Smjernice za rad izvanbolničke hitne medicinske službe. Zagreb: Ministarstvo zdravlja RH i Hrvatski zavod za hitnu medicinu, str.129-131; 296-299.



10. Gvoždak M, Tomljanović B (2011). Temeljni hitni medicinski postupci. Zagreb: Hrvatska komora medicinskih sestara i Hrvatski zavod za hitnu medicinu, str. 25-91; 227-230; 238-242.
11. Lundstrom L.H ,Vester-Andersen M, Moller A.M, et al.: Poor prognostic value of the modified Mallampati score: a meta-analysis involving 177 088 patients. Br J Anaesth. 107:659-667 2011.
12. Jukić M, Carev M, Karanović N i Lojpur M, Anesteziologija skripta str. 124-133.
13. Mick NW. The difficult pediatric airway. U: UpToDate, Post TW, Torrey SB, Wiley JF II.
14. Meštrović J, Polić B, Markić J. Oživljavanje djeteta i novorođenčeta. U: Jukić M, Husedžinović I, Kvolik S, Majerić Kogler V, Perić M, Žunić J, ur. Klinička anesteziologija. drugo, izmijenjeno i dopunjeno izd. Zagreb: Medicinska naklada; 2013. str. 407-417.
15. Špiček Macan J. Dišni putevi i održavanje dišnih puteva za vrijeme anestezije. U: Jukić M, Husedžinović I, Kvolik S, Majerić Kogler V, Perić M, Žunić J, ur. Klinička anesteziologija. drugo, izmijenjeno i dopunjeno izd. Zagreb: Medicinska naklada; 2013. str. 443-461.
16. Sanders M. J. (2012). Part 4 Airway. Chapter 15 Airway management, respiration and artificial ventilation. Mosby's paramedic textbook. 4 th edition. Burlington: Jones & Bartlett Publishers, str. 383-466.
17. Mahadevan S.V., Sovndal S. (2005). Section 1 Principles of emergency medicine. Chapter 2 Airway management. Mahadevan S. V., Garmel G. M. (ur.) Clinical emergency medicine. Cambridge: Cambridge university press, str. 19-45.

18. Kratofil B, Kvolik S. Kardiopulmonalna reanimacija. U: Jukić M, Husedžinović I, Kvolik S, Majerić Kogler V, Perić M, Žunić J, ur. Klinička anesteziologija. drugo, izmijenjeno i dopunjeno izd. Zagreb: Medicinska naklada; 2013. str. 387-406.
19. Šakić K, Karadža V. Osnovni i napredni postupci održavanja života. U: Majerić Kogler V, Karadža V, ur. Klinička anesteziologija i reanimatologija. Zagreb: Medicinski fakultet, Katedra za anesteziologiju i reanimatologiju; 2004. str. 110-51.
20. Maconochie IK, i sur. European Resuscitation Council Guidelines for Resuscitation 2015: Section 6. Paediatric life support. Resuscitation. 2015. listopad, 95:223-248. [Pristupljeno 02.05.2021.]. Dostupno na: <https://doi.org/10.1016/j.resuscitation.2015.07.028>
21. Thomas E. B. M & Moss S. (2014). Tracheal intubation. Anaesthesia & Intensive Care Medicine, 15(1), str. 5-7.
22. Moynihan RJ, Brock-Utne JG, Archer JH, et al. The effect of cricoid pressure on preventing gastric insufflation in infants and children. Anesthesiology 1993; 78:652.
23. Sharma R. (2017, June). Use of backward upward rightward pressure (BURP) and optimum external laryngeal manipulation (OELM) to confirm tracheal placement of endotracheal tubes in difficult cases. The Journal of Emergency Medicine, 52(6), 883
24. Neseck Adam V, Maldini B. Zbrinjavanje dišnog puta u hitnoj medicinskoj službi: Endotrahealna intubacija. Zagreb: KB Sveti duh; 2020. Str. 99-100.
25. Ramesh S, Jayanthi R. Supraglottic airway devices in children. Indian J Anaesth. 2011 Sep-Oct;55(5):476-82. [Pristupljeno 04.05.2021.]. Dostupno na: <http://dx.doi.org/10.4103/0019-5049.89874>
26. White MC, Cook TM, Stoddart PA. A critique of elective pediatric supraglottic airway devices. Pediatr Anesth. 2009 Jul;19(Suppl 1):55-65. [Pristupljeno 05.05.2021.]. Dostupno na: <http://dx.doi.org/10.1111/j.1460-9592.2009.02997.x>

27. Goyal R. Small is the new big: An overview of newer supraglottic airways for children. *J Anaesthesiol Clin Pharmacol*. 2015 Oct-Dec;31(4):440-9. [Pristupljeno 04.05.2021.]. Dostupno na: <https://www.joacp.org/text.asp?2015/31/4/440/169048>
28. Bosson N, Gordon PE. Laryngeal Mask Airway. Medscape; 2017. [Pristupljeno 02.05.2021.]. Dostupno na: <https://emedicine.medscape.com/article/82527-overview>

### **13. Životopis**

Saša Srdić rođen je 12.05.1977. godine u Karlovcu. Srednju medicinsku školu završio je 1995. godine u Karlovcu nakon koje odmah započinje pripravnički staž u OB Karlovac u trajanju od 12. mjeseci. Po završetku pripravničkog staža zapošljava se u OB Karlovac na Klinici za interne bolesti gdje radi do 1998. godine kada se upućuje na odsluženje vojnog roka Hrvatske vojske. Nakon odsluženja vojnog roka 1999. godine zapošljava se u Nastavnom zavodu za hitnu medicinu Grada Zagreba gdje radi do današnjeg dana. Tijekom redovitog rada uspješno je završio tečajeve Europskog vijeća za reanimatologiju (ERC) i Hrvatskog liječničkog zbora iz područja Napredeno održavanje života (ALS) 2019. godine te Neposredno održavanje života (ILS) 2013. godine. Zatim, tečaj Hrvatske gorske službe spašavanja (HGSS) iz područja Izvanbolničko zbrinjavanje ozlijeđenih osoba (ITLS) 2007. godine, tečaj Zbrinjavanje dišnog puta u hitnoj medicinskoj službi koji sprovodi Klinika za anesteziologiju, reanimatologiju i intenzivno liječenje KB Sveti duh te Nastavni zavod za hitnu medicinu Grada Zagreba 2020. godine. Osim tečajeva sudjelovao je na mnogim kongresima s međunarodnim sudjelovanjem te simpozijima. Godine 2015. upisuje dislocirani dodiplomski stručni studij sestrinstva u Karlovcu – Fakultet zdravstvenih studija Sveučilišta u Rijeci (FZSRI), kojeg završava 2018. godine. Diplomski studij sestrinstva upisuje na Medicinskom fakultetu u Zagrebu 2019. godine te ga završava obranom ovog diplomskog rada.