

# Izražaj tenascina C u sloju pod pločom čeonog režnja mozga čovjeka tijekom prenatalnog razvitka

---

Lukić, Ljiljana

Master's thesis / Diplomski rad

2014

Degree Grantor / Ustanova koja je dodijelila akademski / stručni stupanj: **University of Zagreb, School of Medicine / Sveučilište u Zagrebu, Medicinski fakultet**

Permanent link / Trajna poveznica: <https://um.nsk.hr/um:nbn:hr:105:361151>

Rights / Prava: [In copyright](#) / [Zaštićeno autorskim pravom.](#)

Download date / Datum preuzimanja: **2025-01-30**



Repository / Repozitorij:

[Dr Med - University of Zagreb School of Medicine Digital Repository](#)



SVEUČILIŠTE U ZAGREBU  
MEDICINSKI FAKULTET

LJILJANA LUKIĆ

“IZRAŽAJ TENASCINA C U SLOJU POD PLOČOM ČEONOG REŽNJA MOZGA ČOVJEKA  
TIJEKOM PRENATALNOG RAZVITKA”

Diplomski rad



Zagreb, 2014.

Ovaj diplomski rad izrađen je u Hrvatskom institute za istraživanje mozga Medicinskog fakulteta Sveučilišta u Zagrebu pod vodstvom prof.dr.sc. Nataše Jovanov-Milošević, , u sklopu znanstvenog projekta „Razvitak kortikalnih putova čovjeka“ MZOŠ (108-1081870-1876 voditelja akademika Ivice Kostovića, Nataša Jovanov Milošević suradnik-voditelj imunohistokemijskog dijela projekta) i međunarodnog projekta COST BM1001 „Brain ECM in health and desease“ (prof.dr.sc. Nataša Jovanov-Milošević, član upravnog odbora) i predan je na ocjenu u akademskoj godini 2013./2014.

## POPIS KRATICA

BMP4	koštani morfogenetSKI protein 4, prema engl. <i>bone morphogenetic protein 4</i>
BSA	goveđi serumski albumin, prema engl. <i>bovine serum albumin</i>
CNS	središnji živčani sustav, prema engl. <i>central nervous system</i>
CP	kortikalna ploča, prema engl. <i>cortical plate</i>
ECM	izvanstanična tvar, prema engl. <i>extracellular matrix</i>
EGF	epidermalni čimbenik rasta, prema engl. <i>epidermal growth factor</i>
EGFR	receptor za epidermalni čimbenik rasta, prema engl. <i>epidermal growth factor receptor</i>
FNIII	fibronektin tipa III, prema engl. <i>fibronectin type III</i>
IMZ	intermedijarna zona, prema engl. <i>intermediate zone</i>
MRI	slikovni prikaz magnetskom rezonancijom, prema engl. <i>Magnetic resonance imaging</i>
MZ	marginalna zona, prema engl. <i>marginal zone</i>
PBS	fosfatni pufer, prema engl. <i>phosphate buffered saline</i>
PCW	tjedan gestacije, prema engl. <i>post-conception week</i>
PSP	preteča sloja pod pločom prema engl. <i>presubplate zone</i>
RPTP-zeta/beta	receptori protein tirozin-fosfataze, prema engl. <i>receptor protein tyrosin phosphatase</i>
SP	sloj pod pločom prema engl. <i>subplate zone</i>
SVZ	subventrikularna zona, prema engl. <i>subventricular zone</i>
TG	tjedan gestacije
TNC	tenascin C
TNR	tenascin R
TNW	tenascin W
TNX	tenascin X
TNY	tenascin Y
VZ	ventrikularna zona, prema engl. <i>ventricular zone</i>

## SADRŽAJ RADA

1. SAŽETAK	
2. SUMMARY	
3. UVOD	1
3.1. Sloj pod pločom (subplate zona) i međustanična tvar	1
3.2. Tenascin C	2
4. HIPOTEZA	4
5. CILJEVI RADA	4
5.1. Opći cilj rada	4
5.2. Specifični ciljevi rada	4
6. MATERIJAL I METODE	5
6.1. Materijali	5
6.1.1. Moždano tkivo	5
6.1.2. Protutijela za imunohistokemijsko bojanje	5
6.2. Metode	5
6.2.1. Priprema tkiva	5
6.2.2. Imunohistokemijska metoda prikaza izražaja tenascina C	6
6.2.3. Bojenje metodom po Nisslu	6
6.2.4. Svjetlosna mikroskopija	7
6.2.5. Analiza intenziteta imunoreaktivnosti na tenascin C primjenom programa ImageJ	7
7. REZULTATI	8
7.1. Izražaj tenascina C u dorzolateralnom sloju pod pločom čeonog režnja telencefalona čovjeka tijekom prenatalnog razvitka	8
7.1.1. Izražaj tenascina C u dorzolateralnom sloju pod pločom čeonog režnja tijekom ranog fetalnog razdoblja (10-19 TG)	8
7.1.2. Izražaj tenascina C u dorzolateralnom sloju pod pločom čeonog režnja tijekom srednjeg fetalnog razdoblja (20-29 TG)	10
7.1.3. Izražaj tenascina C u dorzolateralnom sloju pod pločom čeonog režnja tijekom kasnog fetalnog razdoblja (30-40 TG)	14
7.2. Intenzitet izražaja tenascina C u sloju pod pločom čeonog režnja humanog telencefalona u srednjem fetalnom razdoblju (20-29 TG)	14
7.3. Promjene raspodjele i intenziteta izražaja tenascina C u sloju pod pločom čeonog režnja telencefalona čovjeka tijekom prenatalnog razvitka	16
8. RASPRAVA	17
9. ZAKLJUČCI	19
10. ZAHVALE	20

11. LITERATURA

21

12. ŽIVOTOPIS

24

## 1. SAŽETAK

### IZRAŽAJ TENASCINA C U SLOJU POD PLOČOM ČEONOG REŽNJA MOZGA ČOVJEKA TIJEKOM PRENATALNOG RAZVITKA

LJILJANA LUKIĆ

Tenascin C (TNC) jedan je od glikoproteina međustanične tvari (ECM) mozga koji se javlja rano u razvoju središnjeg živčanog sustava. Spoznaja o razvojnem izražaju TNC u fetalnom mozgu čovjeka gotovo da i nema.

Rad obuhvaća 11 postmortalnih humanih telencefalona (čeoni režanj), dobi od 12-40 tjedana gestacije (TG), koji su analizirani imunohistokemijski na TNC, u cilju određivanja raspodjele izražaja TNC, a pomoću ImageJ određivanje intenziteta izražaja TNC u sloju pod pločom.

Međustanična imunoreaktivnost TNC je rasprostranjena u uskom sloju duboke subplate zone od 16 TG, proširujući se na veću površinu duboke subplate zone u 18-20 TG. Vrhunac izražaja TNC u 22/23 TG je ograničen na uski sloj srednjeg dijela subplate zone. Nakon 28 TG, imunoreaktivnost TNC u subplate zoni nije prepoznatljiva. Obrat izražaja TNC iz duboke u površnu subplate zonu s napredovanjem gestacije ukazuje na njegovu ulogu u rastu neurita, njihovoj polarizaciji i regionalnom navođenju prema formiranju sinapsi s glavnim kortikalnim krugovima.

Prema ovome, poremećaj izražaja TNC tijekom razvoja može biti značajan za poremećaje vezane s oblikovanjem kortikalnih veza.

KLJUČNE RIJEČI: fetalni razvoj mozga, međustanična tvar, izrastanje neurita, polarizacija neurita.

## 2. SUMMARY

### EXPRESSION OF TENASCIN C IN THE SUBPLATE ZONE OF HUMAN TELENCEPHALON DURING PRENATAL DEVELOPMENT

LJILJANA LUKIĆ

Tenascin C (TNC) is one of the brain extracellular matrix (ECM) glycoproteins, which appears early in central nervous system development. Knowledge about TNC expression pattern in the fetal human brain development is still scanty.

The study encompass 11 post mortal human telencephalons (frontal lobe) aged from 12 post conception weeks (PCW) to 40 PCW, which were analyzed immunohistochemically for TNC expression and by ImageJ for the intensity of TNC expression in the subplate zone.

Extracellular immunoreactivity of TNC is distributed throughout the subplate zone from 16 PCW, in very narrow layer in the deep subplate zone and becoming wider in 18/20 PCW. The peak of TNC expression at 22/23 PCW, was confined to narrow layer in the superficial portion of the subplate zone. After 28 PCW, TNC immunoreactivity in subplate zone was not detectable.

The shift of TNC expression from the deep to the superficial subplate zone with advancing gestational age suggests its role in the growth of neurites, polarization and their regional address selection on the pathway to the synaptic target cell in formation of major cortical connections. Thus, disturbance of TNC developmental expression could be relevant for disorders in genesis of cortical connections.

**KEY WORDS:** fetal brain development, extracellular matrix, neurite outgrowth, neurite

polarization.





### 3. UVOD

#### 3.1. SLOJ POD PLOČOM I MEĐUSTANIČNA TVAR

Tijekom intrauterinog razvitka mozga sisavaca, pa tako i čovjeka, oblikuju se prolazne telencefaličke strukture, slojevi ili zone. One su značajne za migraciju neurona i glia stanica, rast neurita i njihovo usmjeravanje, stvaranje privremenih i trajnih neuronskih krugova, i sinapsi. Jedan od tih prolaznih slojeva (zona) je sloj pod pločom ili subplate zona (u daljnjem tekstu subplate zona ili SP). Ova zona se razvija iz tzv. preteče sloja pod pločom ili presubplate (u daljnjem tekstu presubplate ili PSP) koja se oblikuje u 10. tjednu gestacije (TG) te se preoblikuje u subplate zonu u 13. TG, rastom, ulaskom kortikalnih aferentnih vlakna u ovu zonu i protežući se od intermedijarne (IMZ) zone do kortikalne ploče (Kostović i Rakic-1990). Od 13. TG subplate zona se ubrzano razvija i zadebljava, te u 15. TG na presjeku telencefaličkog zida postaje čak četiri do pet puta šira od kortikalne ploče i služi kao čekaonica za aferentna vlakna tijekom srednjeg fetalnog razdoblja (Kostović i sur.-1989; Kostović i Rakic-1990). U srednjem fetalnom razdoblju (20-30 TG) ona je najdeblji sloj humanog fetalnog korteksa sa izrazitom ulogom u uspostavljanju kortikalnih putova i njihovom vođenju, tangencijalnom rastu i određivanju ciljnog odredišta (Kostović i Judaš-2002; Kostović i Jovanov-Milošević-2006). U subplate zoni, ispod kortikalne ploče, između 22. i 26. TG, aferentna vlakna (talamokortikalna i kortikokortikalna) se zaustavljaju i akumuliraju, čekajući trenutak za daljnji rast i premještanje u kortikalnu ploču, do ciljnih stanica i sinapsi. (Kostović i Rakic-1990).

Međutim velika količina aferentnih vlakana ne može sama objasniti nagli i intenzivni rast subplate zone u tom periodu. Danas znamo da značajan volumen subplate zone zauzima međustanična tvar (engl. extracellular matrix ECM), što pokazuje i slikovni prikaz magnetskom rezonancom (engl. magnetic resonance imaging, MRI) (Kostović i sur.-2002; Maas i sur.-2004). ECM u subplate zoni je najizraženiji baš u periodu kada aferentna vlakna iz talamusa dolaze i prolaze kroz subplate zonu. Postupno nestajanja subplate zone na fetalnom mozgu, uočljivo i na slikovnim prikazima magnetskom rezonancom, odgovara i smanjenju količine ECM, što se povezuje sa smanjivanjem intenzivnog rasta vlakana i migracije neurona (Kostović i Judaš-2007).

Poznato je da aferentna kortikalna vlakna još nisu u potpunosti razvijena sredinom gestacije, te da se dio njihova sazrijevanja odvija baš zahvaljujući fetalnom ECM u subplate zoni koji je prisutan u tragovima gotovo do 6. postnatalnog mjeseca. Ta spoznaja ukazuje na ECM kao supstrat za morfogenezu tkiva, koji pruža potporu i modulira sazrijevanje vlakana, te djeluje kao integracijski kanal za sve informacije okolnih stanica, prevodeći i integrirajući međustanične signale preko najrazličitijih staničnih receptora (Jones i Jones-2000).

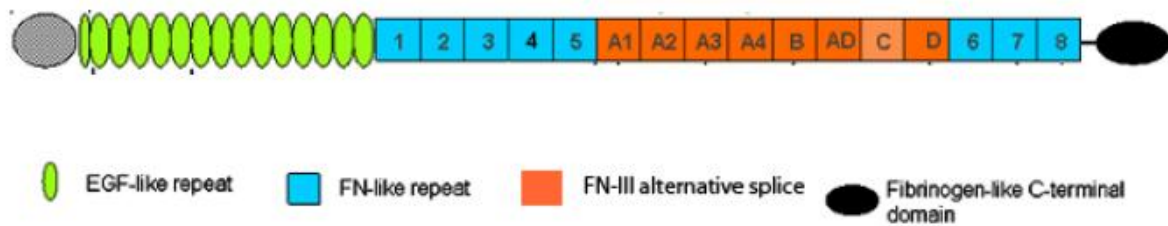
### 3.2. TENASCIN C

Tenascin spada u skupinu glikoproteina međustanične tvari, pojavljujući se u nekoliko varijanti: Tenascin C (TNC), Tenascin R (TNR), Tenascin W (TNW), Tenascin X (TNX) i Tenascin Y (TNY). Ove varijante tenascina mogu se naći u raznim tkivima čovjeka, kako u fiziološkoj ekspresiji, tako i u nekim patološkim stanjima kao što su hipoksija, ishemija, neoplazije različitog tipa. Neke varijante tenascina sudjeluju u sazrijevanju i rastu skeletnog sustava, neki u angiogenezi i sazrijevanju vaskularnog, a neki u razvoju i sazrijevanju živčanog sustava. Međutim, za mozak i njegov razvoj najznačajniji je tenascin C (vidi pregledni rad Faissner i sur.-1996; Jones i Jones-2000), sudjelujući ne samo u glio- neuro- i neuritogenezi, već i u vaskulogenezi mozga.

Izražaj tenascina C je prvo vidljiv u subventrikularnoj zoni (SVZ) što je dokazano na mišjim mozgovima (Garcion i sur.-2004). Kod humanog fetusa, njegov izražaj se vidi početkom 17 TG, skupa sa PSA-NCAM i lamininom (Anlar-2002). Svi oni su eksprimirani u neuropilu, dok je tenascin pokazao i neuralnu i vaskularnu ekspresiju (Anlar-2002). U glodavaca izražaj tenascina C je kasnije ograničen na marginalnu i subplate zonu, a do raspršenja u njegovom izražaju u kasnijim periodima razvoja u kortikalnoj ploči dolazi zbog raspršenja samih stanica koje ga sintetiziraju (Götz i sur.-1997).

Tenascin C stvaraju stanice glije, s dominantnom ekspresijom od strane astroglije (Bartsch i sur.-1992; Laywell i sur.-1992). Njegova ekspresija je naročito izražena na radijalnoj gliji i Bergmanovim glijalnim vlaknima tijekom diferencijacije neurona i njihove migracije u moždanu koru i cerebelum (Jones i Jones-2000). On ulazi u interakciju sa brojim drugim molekulama, kao što su receptori na površini stanice: članovi integrinske obitelji heterodimera, adhezijskim molekulama stanica (engl. cell adhesion molecules, CAMs), hondroitin-sulfat proteoglikanima (Jones i Jones-2000), zatim sa drugim molekulama ekstracelularnog matriksa kao što su receptori protein tirozin-fosfataze (engl. receptor protein tyrosine phosphatase, RPTP-zeta/beta), fibronektin, fosfokani (engl. phosphocan) i lektikani (Milev i sur.-1997; Zimmermann i Zimmermann-2008). Jedna od važnijih funkcija je njegovo djelovanje kao modulator interakcije između obitelji CAMs, što se povezuje s ulogom tenascina C u formiranju izdanaka, neurita neurona, njihovom rastu i produžavanju, te migraciji i usmjeravanju tijekom neuralnog razvoja. Pri tome različite regije molekule tenascina C djeluju različito, često i oprečno jedna drugoj, na izrastanje neurita, njihovo vođenje i usmjeravanju do ciljne stanice. Sama molekula sastoji se od nekoliko takvih regija (Slika 1), počevši sa segmentom bogatim cisteinom na koji se nastavlja regija sa 141/2 ponavljanja tipa epidermalnog faktora rasta (EGF), kod miša i čovjeka, iza kojih slijedi osam fibronektin tip III (FNIII) homolognih sekvenci među koje su umetnute alternativno izrezane FNIII sekvence, a 3 na karboksi-kraju nalazi se domena sa fibrinogenom  $\beta$  i  $\gamma$  (Erickson-1993; Faissner i sur.-1994).

Ulogu u regulaciji izražaja, ekspresije tenascina C imaju brojni faktori rasta, počevši od kravljeg fetalnog seruma i čimbenika transformirajućeg rasta (engl. transforming growth factor  $\beta$ -1, TGF $\beta$ -1), pa sve do čimbenika rasta fibroblasta (engl. fibroblast growth factor 2 FGF-2), čimbenika rasta iz krvnih pločica (engl. platelet derived growth factor PDGF) i brojnih transkripcijskih čimbenika.



**Slika 1.** Shematski prikaz domena molekule tenascin C

#### **4. HIPOTEZA**

Poznato je iz pokusa in vitro i na animalnim modelima da je tenascin C značajan za neurogenetske procese, kao što su proliferacija, migracija stanica, izrastanje, rast (elongacija) i sazrijevanje neuronskih izdanaka, neurita. Predmnijevamo da tenascin C kao ECM molekula ima značajan izražaj tijekom prenatalnog razvitka telencefalona čovjeka koji je u tom periodu 40-50% izgrađen od ECM. Predmnijevamo da se njegov izražaj (ekspresija) mijenja vremenski, prostorno i kvalitativno sukladno morfogogenetskim procesima u prolaznim telencefaličkim strukturama i zonama.

#### **5. OPĆI CILJ I SPECIFIČNI CILJEVI RADA**

##### **5.1. OPĆI CILJ RADA:**

1. Dokazati izražaj, kao i promjenu raspodjele izražaja tenascina C u dorzolateralnoj stjeci čeonog režnja telencefalona čovjeka, prvenstveno u sloju pod pločom, subplate zoni, koja je najrazvijenija tijekom prenatalnog razvitka, primjenom indirektno imunohistokemijske metode.

##### **5.2. SPECIFIČNI CILJEVI RADA:**

1. Utvrditi kada počinje izražaj tenascina C, kada postigne najvišu točku izražaja i kada prestaje njegov izražaj u dorzolateralnoj subplate zoni čeonog režnja telencefalona čovjeka, metodom indirektno imunohistokemije.
2. Utvrditi položaj, strukturu, zonu ili sloj u kojemu se tenascin C eksplicira u dorzolateralnom telencefalonu, metodom indirektno imunohistokemije.
3. Utvrditi intenzitet izražaja tenascina C imunoreaktivnosti tenascina C tijekom pojedinih perioda razvoja u subplate zoni u dorzolateralnom zidu fetalnog humanog telencefalona, metodom indirektno imunohistokemije i primjenom programa ImageJ.
4. Utvrditi postoji li obrazac izražaja tenascina C tijekom pojedinih razvojnih perioda u subplate zoni u dorzolateralnom dijelu čeonog režnja fetalnog humanog telencefalona, koji se može korelirati i interpretirati sa procesima razvitka kortikalnih putova čovjeka.

## 6. MATERIJALI I METODE

### 6.1. MATERIJALI

#### 6.1.1. Moždano tkivo

Za ovaj rad korišteno je postmortalno tkivo fetalnih ljudskih mozgova, dobiveno nakon obvezatnih obdukcija na Klinici za ženske bolesti i porode, a sukladno odobrenju Etičkog komiteta Medicinskog fakulteta u Zagrebu i pravnim propisima iz 1984. i 1996. godine. Odabrani su slučajevi bez makroskopski ili mikroskopski vidljivih neuropatoloških promjena, kao i bez prethodno utvrđenih indikacija neuroloških poremećaja. Procjena starosti fetusa, od 12. tjedna gestacije (TG) do 40 TG, učinjena je na temelju dužine glava-zadak I anamnestičkih i ginekoloških podataka o trudnoći. Ukupni broj analiziranih uzoraka je 11, sedam fetusa i četiri prematurusa (Tablica 1).

#### 6.1.2. Protutijela za imunohistokemijsko bojanje

Za ovaj rad smo koristili IgG primarno protutijelo na humani tenascin C proizvedeno u miša (mouse anti tenascin C, Abcam, Belgija) Također je korišteno sekundarno biotinizirano protutijelo anti-miš kao i avidin-biotin kompleks sa peroksidazom iz hrena od Vectastain ABC "kita" (Vector Laboratories, Burlingame, SAD).

### 6.2. METODE

#### 6.2.1. Priprema tkiva

Moždano tkivo je fiksirano imerzijom u 4% otopini paraformaldehida puferiranoj fosfatnim solima tijekom 48 sata. Nakon uklapanja u parafin moždano tkivo je rezano na kliznom mikrotomu u rezove debljine 20  $\mu\text{m}$ , u koronarnoj, horizontalnoj ili sagitalnoj ravnini. Rezovi su montirani na silanizirana predmetna stakalca. Rezovi mozga, su (nakon postupka deparafinizacije) nadalje podvrgnuti procesu histokemijskog ili imunohistokemijskog bojenja. Susjedni rezovi su bojani naizmjenično krezil-violetom po Nisslu ili imunohistokemijskom metodom za prikaz izražaja tenascina C.

### 6.2.2. Imunohistokemijska metoda prikaza izražaja tenascina C

Prvi korak u pripremi uzorka je deparafinizacija mikroskopskih preparata. Učinjena je serijom ispiranja preparata ksilolom i etanolom u nizu padajućih koncentracija (apsolutni etanol, 96% etanol, 70% etanol), nakon čega je uslijedilo ispiranje PBS-om (od engl. phosphate buffered saline, pH=7,4) i kuhanje u citratnom puferu (pH=6,0).

U predtretmanu rezovi su tretirani 0,3% vodikovim peroksidom s omjerom metanola i redestilirane vode 3:1, ispirani 10 minuta sa PBS-om (engl. phosphate buffered saline, pH=7,4) i uronjeni 2 sata u otopinu za blokiranje (sadrži 3%-tnu otopinu BSA (engl. bovine serum albumin) i 0,5%-tni Triton/PBS) na sobnoj temperaturi da bi se kemijski inhibirala i spriječila bilo kakva endogena biotinska ili peroksidazna aktivnost koja bi zbog nespecifičnog vezanja protutijela mogla dati lažno pozitivan rezultat. Uzorci su nakon toga inkubirani sa primarnim protutijelom (mišji anti-tenascin C, Abcam) u omjeru 1:1000 u PBSu, koje prepoznaje tenascin C izoformu tenascina. Nakon inkubacije od 18 sati na 4°C, ponovno su isprani PBS-om, te dalje inkubirani sa sekundarnim anti-mišjim protutijelom razrijeđenim u otopini za blokiranje u omjeru 1:200, jedan sat na sobnoj temperaturi. Rezovi su ponovno inkubirani sa streptavidin-peroksidaza kompleksom (Vectastain® ABC, Burlingame, SAD) koje je upotrijebljeno prema uputama proizvođača (Vector Laboratories, Burlingame, SAD). Inkubaciji od jedan sat na sobnoj temperaturi slijedilo je ispiranje PBS-om 3x10 minuta i aktivnost peroksidaze bila je vidljiva sa Ni-3,3-diaminobenzidinom (Sigma). Rezovi su ispirani u nizu rastućih koncentracija alkohola i ksilola i prije pokrivanja pokrovnicom držani 2x10 minuta u HistoClear-u („Histological cleaning agent“, National diagnostics). Nakon toga je dodan HistoMount (National diagnostics) i rezovi su pokriveni pokrovnicom.

Negativne kontrole bile su uključene u sve imunohistokemijske eksperimente: zamjenom primarnog protutijela otopinom koja blokira, ili izostavljanjem sekundarnog protutijela ili njegovom zamjenom sa neprikladnim sekundarnim protutijelom. U kontrolnim rezovima nije nađena imunološka aktivnost.

### 6.2.3. Bojenje metodom po Nisslu

Za razaznavanje citoarhitektonskih granica zona, slojeva i staničnih odjeljaka telencefalona, susjedni rezovi onih bojanih imunohistokemijski, obojeni su metodom po Nisslu.

Nakon postupka deparafinizacije (opisan prethodno) uzorci se tretiraju, ovisno o preparatu 3-4 minute, 0,5%-tnom otopinom kretil-violeta razrijeđenoj u vodi u omjeru 1:4. Slijedi ispiranje destiliranom vodom, a nakon toga 70%tnim etanolom. Zatim se uzorci ispiru u kiselom alkoholu (70%-tni etanol kojemu se doda nekoliko kapi 10%-tne octene kiseline). Preparati se potom ispiru u

70%-tnom i 97%-tnom etanolu te se pročiste u 100%-tnom etanolu i ksilolu. Nakon što se preparati posuše, dodaje se kapljica Histomounta i prekrivaju se pokrovnicom.

#### 6.2.4. Svjetlosna mikroskopija

Kvalitativna analiza obojanih rezova učinjena je svjetlosnim mikroskopom Olympus Provis AX70, a fotografije su napravljene sa digitalnom kamerom Nikon DXM1200 u programu Nikon ACT-1.

#### 6.2.5. Analiza intenziteta imunoreaktivnosti primjenom programa ImageJ

Dodatnu analizu uzoraka napravili smo pomoću programa ImageJ koji je javno dostupan za obradu digitalnih fotografija (<http://rsbweb.nih.gov/ij/>). S pomoću njega izradili smo histograme koji kvantitativno pokazuju imunoreaktivnost tenascina C u dorzolateralnom sloju pod pločom čeonog režnja u različitim stadijima razvoja fetalnog humanog mozga na testiranim uzorcima i kontrolnim uzorcima. Histogram je grafički prikaz distribucije tonova kojima su u digitalnoj fotografiji ekvivalentni brojevi piksela. Vodoravna os prikazuje tonalni raspon, a okomita pokazuje broj piksela u pojedinom tonu, gdje najveći broj piksela (250) odgovara potpuno bijeloj boji, a najmanji broj piksela odgovara potpuno crnoj boji, koja odgovara maksimalno mogućoj reaktivnosti.

**Tablica 1.** Podatci o uzorcima moždanog tkiva obuhvaćeni ovim radom

Razvojna razdoblja	Razvojna dob	Spol	Uzrok smrti (klinički i/ili patoanatomski nalaz)
Rano fetalno razdoblje (10-19 TG)	12 tjedan	nepoznat	nepoznat
	16 tjedan	Ž	nepoznat
	16+2 tjedan	Ž	Fetus imaturus universalis, abortus in tractus
	18 tjedan	nepoznat	Gaviditas tubaria lat.sin.
Srednje fetalno razdoblje (20-29 TG)	20 tjedan	nepoznat	Kardijalna i respiratorna insuficijencija
	22/23 tjedan	Ž	Kardijalna i respiratorna insuficijencija
	24/27 tjedan	Ž	Kardijalna i respiratorna insuficijencija
	27 tjedan	M	Kardijalna i respiratorna insuficijencija
	28 tjedan	M	Kardijalna i respiratorna insuficijencija
Kasno fetalno razdoblje (30-40 TG)	33 tjedan	M	Atresia laringis Atresia ani
	40 tjedan	Ž	Abruptio placentae



## 7. REZULTATI

U svrhu utvrđivanja citoarhitektonskih granica pojedinih, slojeva i zona u fetalnom telencefalonu čovjeka korišteni su preparati obojeni po Nisslu. Od svakog uzorka načinjeno je najmanje 3 ili više Nissl preparata i imunohistokemijski tenascin C obilježenih preparata svakog od uzoraka. Korišteni su samo oni imunohistokemijski obilježeni preparati kada su kontrolni rezovi (negativna kontrola) zadovoljili, odnosno kada nisu pokazivali nikakvu reaktivnost.

Prenatalni razvitak čovjeka obuhvaća embrionalno i fetalno razdoblje. Fetalno razdoblje u čovjeka počinje sa 9. tjednom gestacije (TG) i u normalnoj zdravoj trudnoći završava porodom između 38-42 TG. Fetalno razdoblje podjelili smo u 3 razvojna perioda:

- Rano fetalno razdoblje (10-19 TG)
- Srednje fetalno razdoblje (20-29 TG)
- Kasno fetalno razdoblje (30-40 TG)

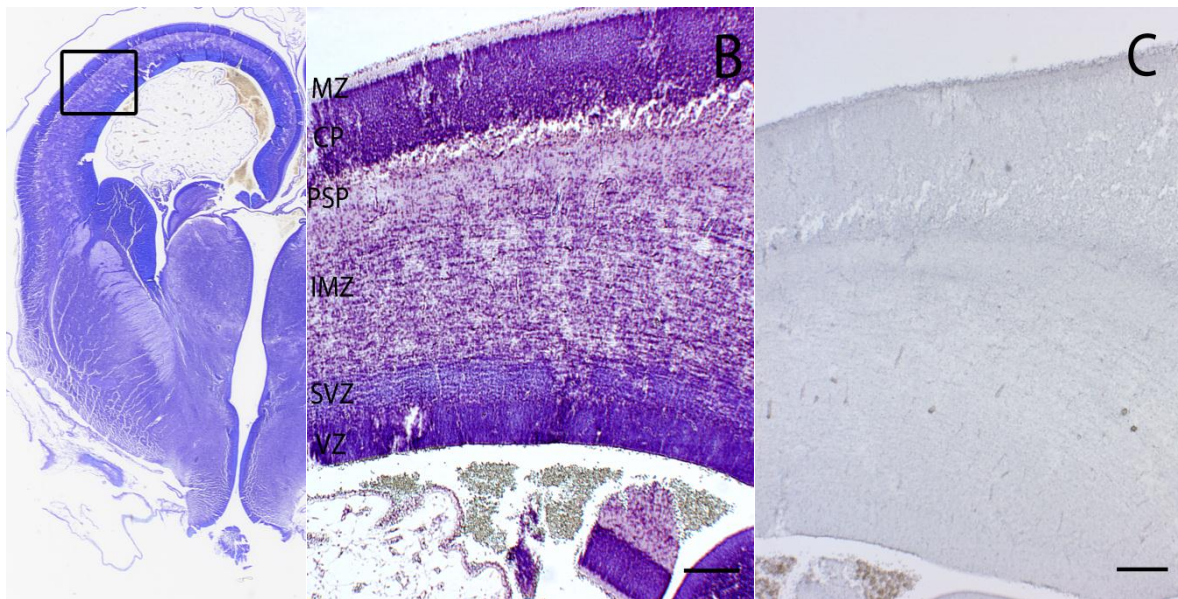
### 7.1. IZRAŽAJ TENASCINA C U DORZOLATERALNOM ZIDU TELENCEFALONA TIJEKOM PRENATALNOG RAZVITKA

#### 7.1.1. Izražaj tenascina C u dorzolateralnom zidu telencefalona tijekom ranog fetalnog razdoblja (10-19 TG)

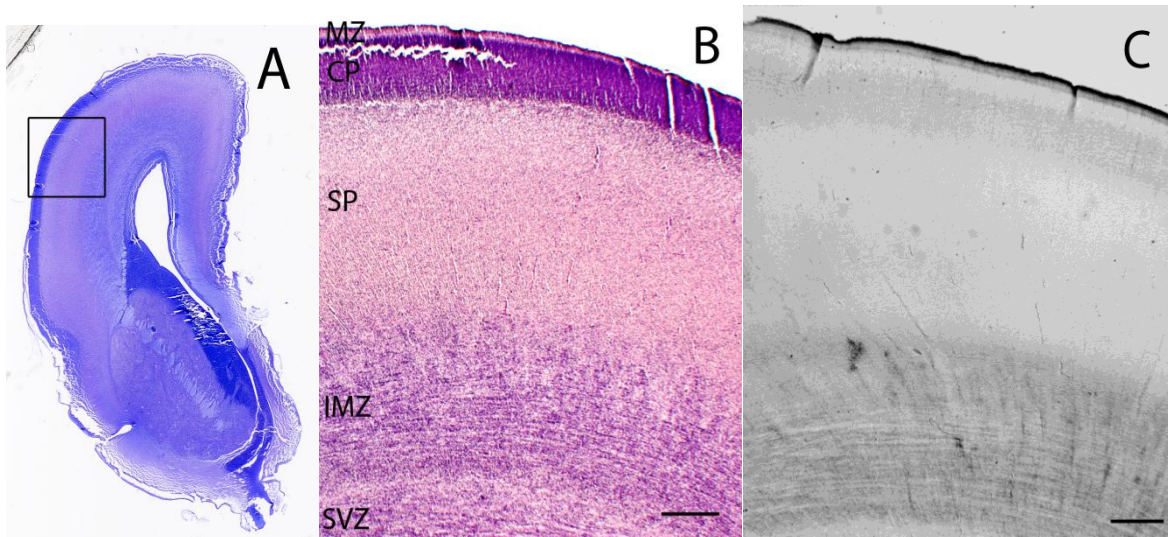
U najranijem ispitivanom razdoblju (12. TG), u dorzolateralnom zidu telencefalona tenascin C imunoreaktivnost je jedva uočljiva i to u površnom sloju intermedijarne zone (IMZ). *Presubplate zona* ne pokazuje tenascin C imunoreaktivnost.

*Subplate zona* u ovom periodu je već dosegla vrhunac svoje debljine (Kostović i sur., 1989). Promatrajući izražaj tenascina C u 16. TG, uočava se različita jakost izražaja u području površne *subplate zone* u odnosu na donju. U uskom sloju duboke *subplate zone* nalazi se uski, tamnije obojen sloj, što odgovara jačem intenzitetu izražaja tenascina C.

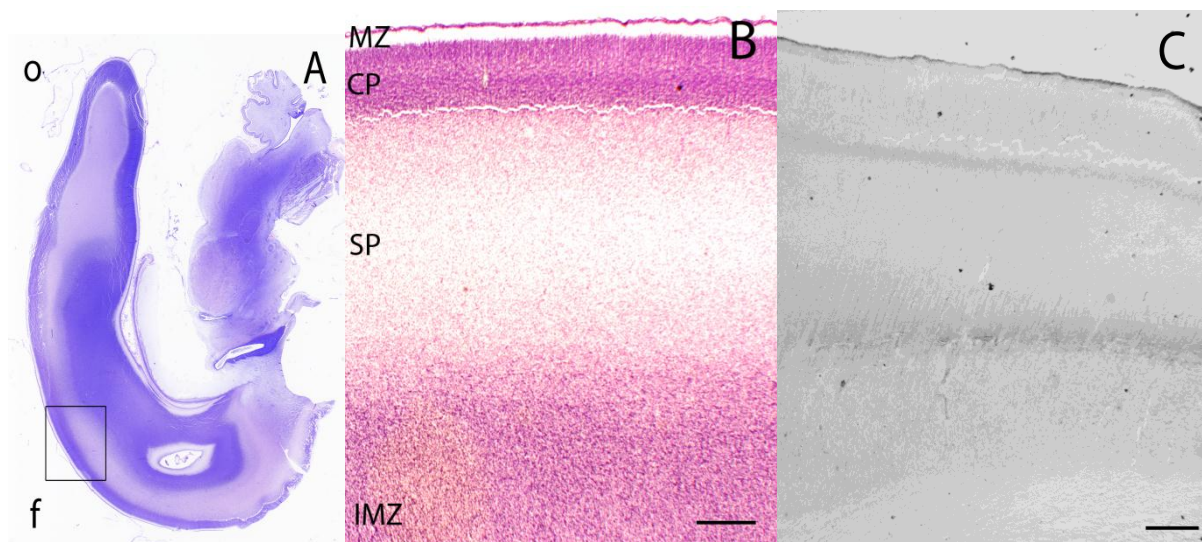
Iako se debljina izražaja tenascina C u dubokoj *subplate zoni* u 18. TG u odnosu na 16. TG samo neznatno povećala, u 18. TG vidi se izražen radijalni uzorak imunoreaktivnosti tenascina C, koji se proteže u nešto debljem području dubokog sloja u usporedbi s prethodna dva prikazana perioda razvoja. U površnom sloju *subplate zone* nalazi se slabiji, jednoliki imunohistokemijski izražaj tenascina C. U ovoj dobi izražaj tenascina C je vidljiv i u uskom sloju kortikalne ploče.



**Slika 2.** Frontalni presjek kroz fetalni telencefalon u 12. TG, obojen metodom po Nisslu (A, B) i imunohistokemijski za tenascina C (C). Kvadrat pokazuje područje iz kojeg su uzete mikrofotografije (A). Vidi se sasvim blaga jedva uočljiva reaktivnost u površnom dijelu IMZ na granici prema PSP. *Presubplate zona* je bez imunoreaktivnosti na tenascin C (B, C). B,C povećanje 2x. MZ-*marginal zone*; CP-kortikalna ploča; PSP-*presubplate*; SVZ-*subventrikular zone*; VZ-*ventrikular zone*. (mjerna skala: B,C 200 $\mu$ m).



**Slika 3.** Frontalni presjek kroz fetalni telencefalon u 16. TG, obojen metodom po Nisslu (A, B) i imunohistokemijski za tenascina C (C). Kvadrat na pokazuje područje iz kojeg su uzete mikrofotografije. Uočava se jasan izražaj tenascina C. Imunoreaktivnost tenascina C ograničena je na duboki podsloj *subplate zone* (B, C)). B,C povećanje 2x. MZ-*marginal zone*; CP-kortikalna ploča; SP-*subplate*; IMZ-*intermediate zone*; SVZ-*subventrikular zone* (mjerna skala: B,C 500 $\mu$ m).



**Slika 4.** Sagitalni presjek kroz fetalni telencefalon u dobi 18 TG, bojeno metodom po Nisslu (A, B) i prikaz imunoreaktivnosti tenascina C (C) u *subplate zoni* (SP). Kvadrat pokazuje područje iz kojeg su uzete mikrofotografije (A). U području duboke *subplate zone* vidi se radijalni uzorak imunoreaktivnosti (B, C). B, C povećanje 2x. MZ-*marginal zone*; CP-kortikalna ploča; SP-*subplate*; IMZ-*intermediate zone*; f-frontalno; o-okcipitalno (mjerna skala: B, C 500 $\mu$ m).

#### 7.1.2. Izražaj tenascina c u dorzolateralnom zidu telencefalona tijekom srednjeg fetalnog razdoblja (20-29 TG)

U 20. TG dolazi do značajnije promjene u raspodjeli tenascina C u *subplate zoni*, gdje je gotovo cijeli sloj duboke *subplate zone* pozitivna na tenascin C. Ne vidi se radijalni uzorak kao u prethodno prikazanom razvojnom razdoblju, ali je imunohistokemijska reaktivnost nehomogena. Tenascin C imunoreaktivnost je pozitivna i u donjem sloju kortikalne ploče, sa lamalarnim obrascem raspodjele.

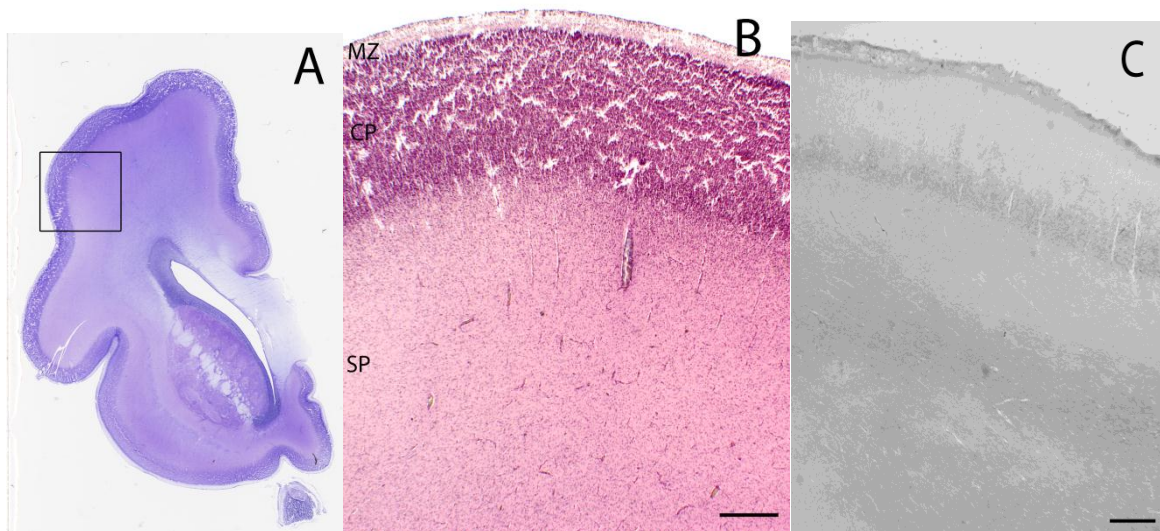
U 22./23. TG vidi se pomak raspodjele imunoreaktivnosti tenascina C iz duboke u površni sloj *subplate zone*. U dubokom sloju *subplate zone* nalazi se blago zasjenjenje, što je odraz slabog izražaja tenascina C u tom području, dok je imunoreaktivnost tenascina C pozitivna u tankoj horizontalnoj traci u srednjem dijelu *subplate zone*. Ipak, u tankom sloju ispod kortikalne ploče još uvijek nije prisutna pozitivna imunoreaktivnost na tenascin C. U ovoj dobi, dakle, vidimo pomak imunoreaktivnosti tenascina C iz dubokog sloja *subplate zone* u površni sloj. Kortikalna ploča izražava pozitivnu imunoreaktivnost tenascina C u donje dvije trećine svoje debljine.

Pozitivna imunoreaktivnost tenascina C u 24.-27. TG nalazi se samo u vrlo uskoj traci površne *subplate zone*, ispod kortikalne ploče. Povezujući s nalazom raspodjele tenascina C prikazanoj na prethodnom razdoblju (Slika 9), slijedi da je došlo do daljnjeg pomaka izražaja imunohistokemijske reaktivnosti tenascina C prema površnim slojevima *subplate zone*. U dubokom sloju *subplate zone* ne

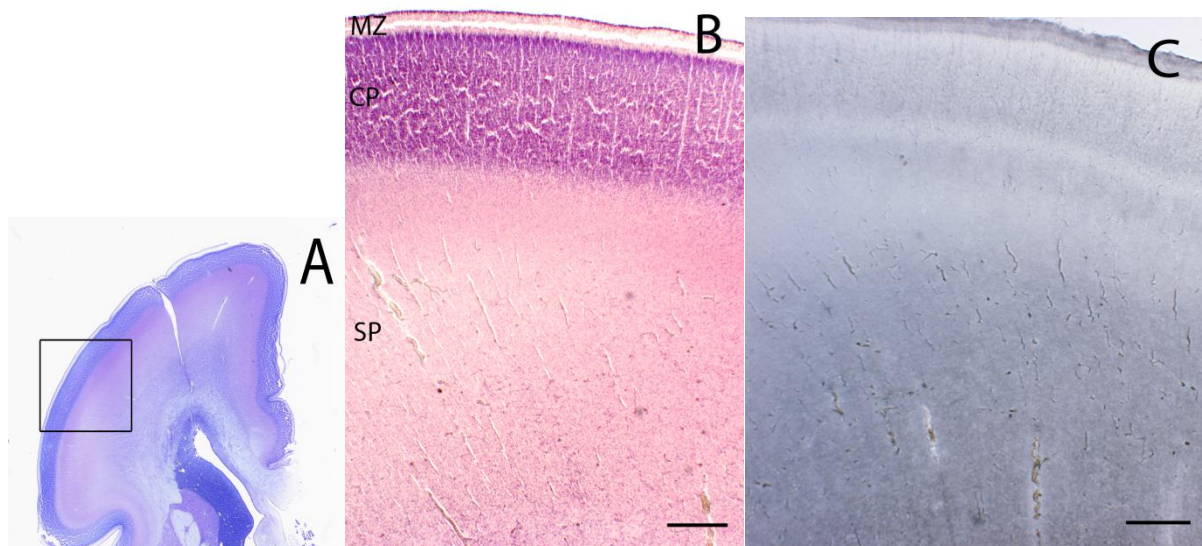
nalazimo pozitivnu imunohistokemijsku reaktivnost. Ovu dob karakterizira i izražaj tenascina C u donje dvije trećine kortikalne ploče, kao i u prethodnoj dobi.

Raspodjela imunohistokemijske reaktivnosti tenascina C u *subplate zoni* u 27. TG je pozitivna u površnom uskom sloju *subplate zone*, što predstavlja zadnju imunohistokemijsku reaktivnost na tenascin C u ovom prikazu izražaja tenascina C u fetalnom razvoju humanog telencefalona. Kortikalna ploča izražava pozitivnu imunoreaktivnost tenascina C u donje dvije trećine svoje debljine, slabijeg intenziteta obzirom na prethodno prikazanu dob.

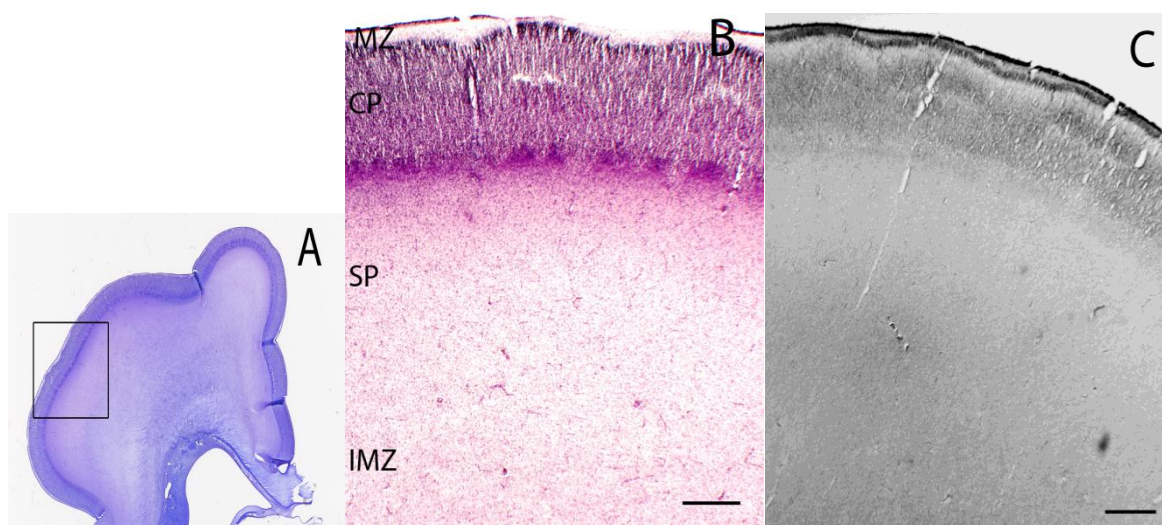
Tjedan poslije, 28. TG, ne može se odrediti točno granica duboke i površne *subplate zone* obzirom da se nakupljanje imunoreaktivnosti tenascina C ne bilježi, te je cijela *subplate zona* jednolika. Međutim, u kortikalnoj ploči se vidi izražaj tenascina C, iako slabog intenziteta.



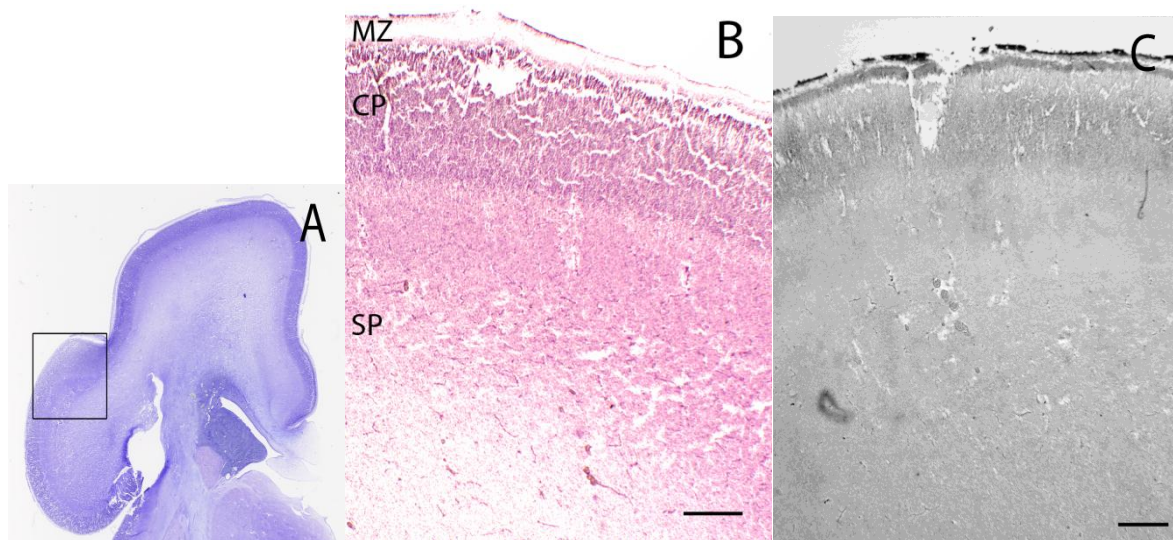
**Slika 5.** Frontalni presjek kroz fetalni telencefalon u dobi 20 TG, bojeno metodom po Nisslu (A, B) i prikaz imunoreaktivnosti tenascina C (C) u *subplate zoni* (SP). Kvadrat pokazuje područje iz kojeg su uzete mikrofotografije (A). U području duboke *subplate zone* (SP) vidi se imunoreaktivnost tenascina C. U površnoj *subplate zoni* (SP) ne vidi se imunoreaktivnost (B, C). B,C-povećanje 2x. MZ-marginal zone; CP-kortikalna ploča; SP-subplate (mjerna skala: B,C 500 $\mu$ m).



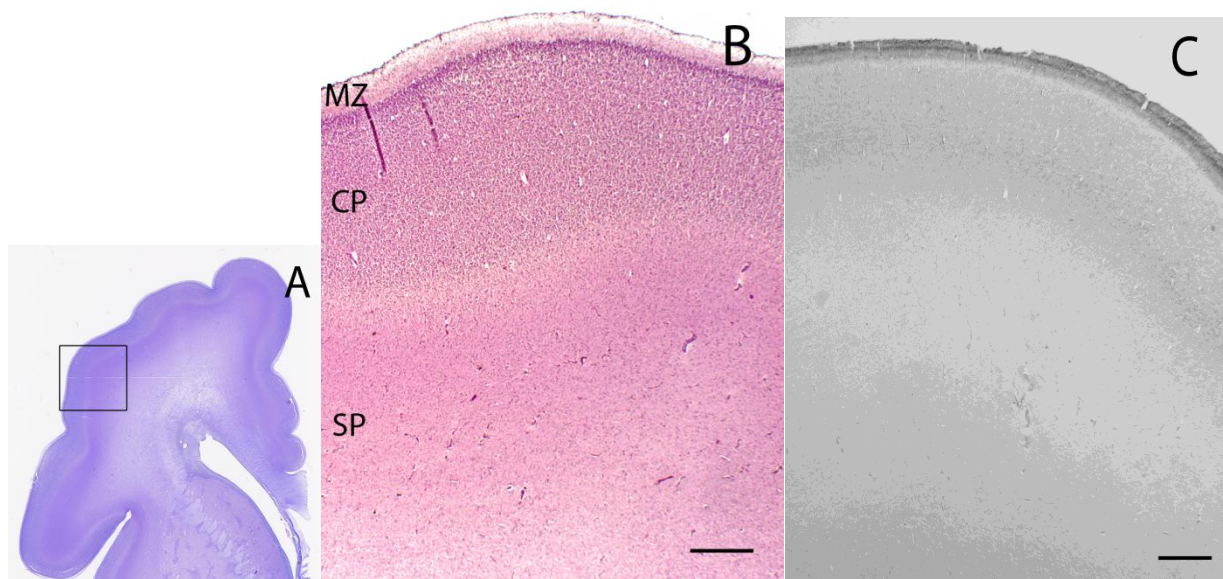
**Slika 6.** Frontalni presjek kroz fetalni telencefalon u dobi 22/23 TG, bojeno metodom po Nisslu (A, B) i prikaz imunoreaktivnosti tenascina C (C) u *subplate zoni* (SP). Kvadrat pokazuje područje iz kojeg su uzete mikrofotografije (A). U području duboke *subplate zone* (SP) imunoreaktivnost na tenascina C je negativna. U području uske, horizontalne trake vidi se imunoreaktivnost tenascina C u površnom sloju *subplate zone* (B, C). B,C-povećanje 2x. MZ-*marginal zone*; CP-kortikalna ploča; SP-*subplate* (mjerna skala: B,C 500 $\mu$ m).



**Slika 7.** Frontalni presjek kroz fetalni telencefalon u dobi 24/27 TG, bojeno metodom po Nissl-u (A, B) i prikaz imunoreaktivnosti tenascina C (C) u *subplate zoni* (SP). Kvadrat pokazuje područje iz kojeg su uzete mikrofotografije (A). U području duboke *subplate zone* (SP) imunoreaktivnost na tenascina C je negativna. U području uske, horizontalne trake vidi se imunoreaktivnost tenascina C u površnoj *subplate zoni* (B, C). B,C-povećanje 2x. MZ-*marginal zone*; CP-kortikalna ploča; SP-*subplate*; IMZ-*intermediate zone* (mjerna skala: B,C 500 $\mu$ m).



**Slika 8.** Frontalni presjek kroz fetalni telencefalon u dobi 27 TG, bojeno metodom po Nisslu (A, B) i prikaz imunoreaktivnosti tenascina C (C) u *subplate zoni* (SP). Kvadrat pokazuje područje iz kojeg su uzete mikrofotografije (A). U području donje *subplate zone* (SP) imunoreaktivnost na tenascin C je negativna. U površnoj *subplate zoni* (SP) vidi se neravnomjerna imunoreaktivnost pozitivna na tenascin C, slabog intenziteta (B, C). B,C-povećanje 2x. MZ-*marginal zone*; CP-kortikalna ploča; SP-*subplate* (mjerna skala: B,C 500 $\mu$ m).



**Slika 9.** Frontalni presjek kroz fetalni telencefalon u dobi 28 TG, bojeno metodom po Nisslu (A, B) i prikaz imunoreaktivnosti tenascina C (C) u *subplate zoni* (SP). Kvadrat pokazuje područje iz kojeg su uzete mikrofotografije (A). U području *subplate zone* (SP) imunoreaktivnost na tenascin C je negativna u svim slojevima *subplate zone* (B, C). B,C-povećanje 2x. MZ-*marginal zone*; CP-*kortikalna ploča*; SP-*subplate* (mjerna skala: B,C 500 $\mu$ m).

### 7.1.3. Izražaj tenascina C u dorzolateralnom zidu telencefalona tijekom kasnog fetalnog razdoblja (30-40 TG)

Tijekom kasnog fetalnog razdoblja (30-40 TG) ne uočava se imunoreaktivnost tenascina C u području duboke i površne *subplate zone*.

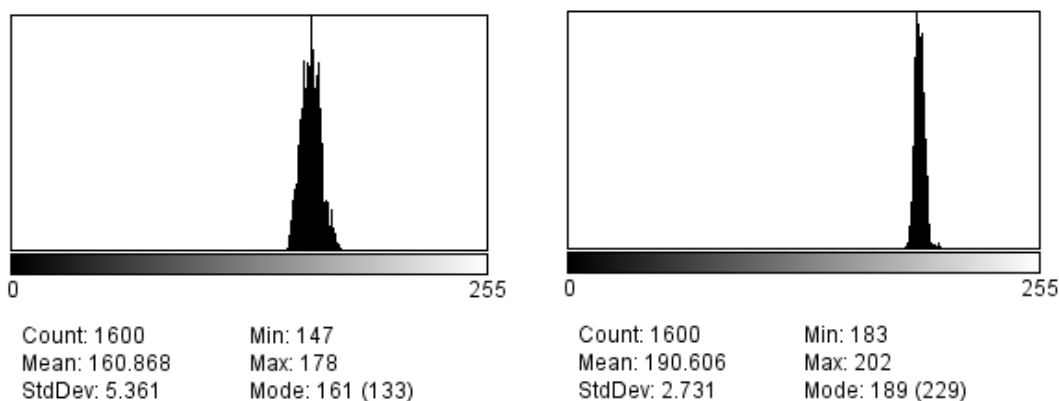
### 7.2. INTENZITET IZRAŽAJA TENASCINA C U *SUBPLATE ZONI* HUMANOG TELEENCEFALONA U SREDNJEM FETALNOM RAZDOBLJU (20-29 TG)

Ključni period u prebačaju izražaja tenascina C iz duboke u površnu *subplate zonu* počinje u 20. TG, a završava sa 24./27. TG.

Histogrami iz 20. TG (Slika 10) pokazuju razliku u izražaju tenascina C u dubokoj *subplate zoni* (A) značajno inhomogenijom, sa širom raspodjelom i većim odstupanjem od srednje vrijednosti, obzirom na izražaj u površnoj *subplate zoni* (B). Intenzitet izražaja tenascina C u dubokoj *subplate zoni* tijekom ovog perioda također je jači, ukoliko gledamo srednje vrijednosti.

A.

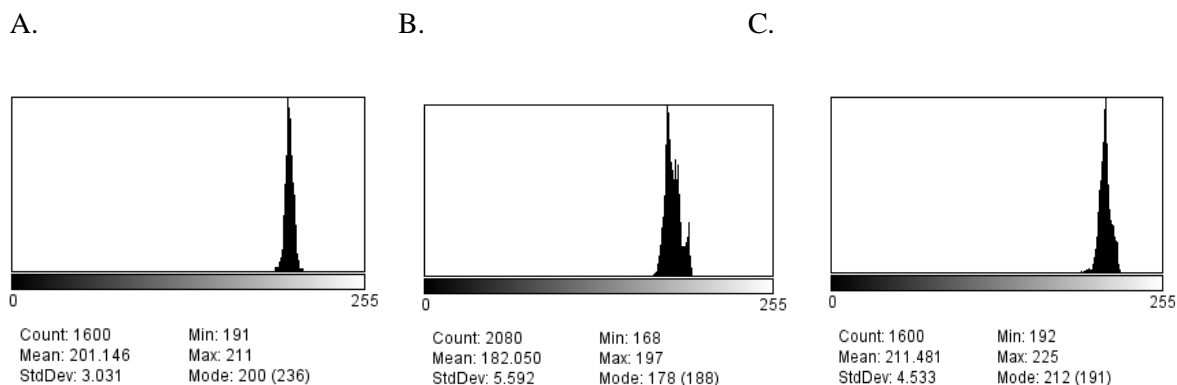
B.



**Slika 10.** Histogrami imunoreaktivnosti tenascina C u području duboke *subplate zone* (A) i površne *subplate zone* (B). Dob uzorka: 20. TG.

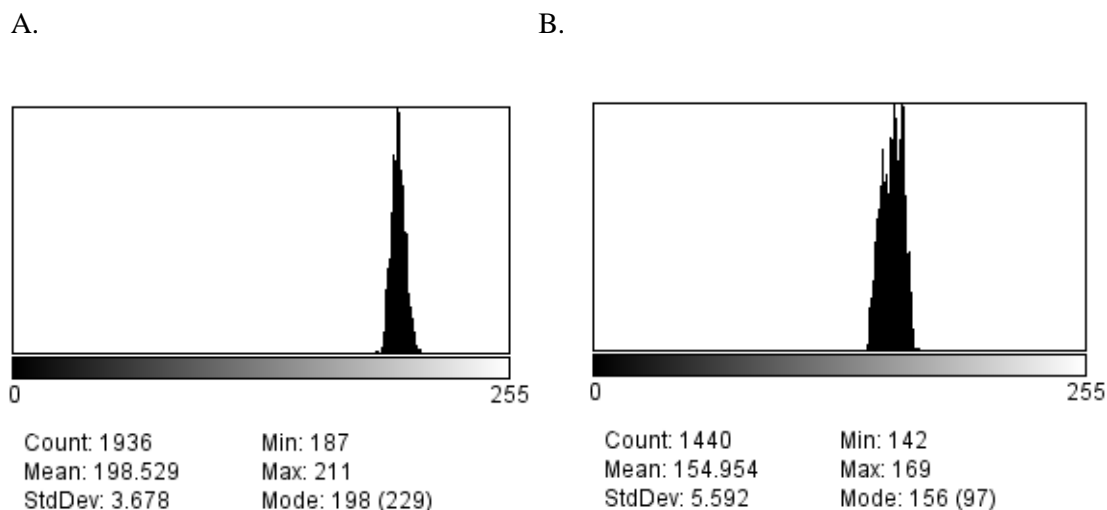
U 22/23 TG, kako je već prikazano (Slika 7), vide se tri sloja unutar *subplate zone*, s tim da samo srednji pokazuje značajniji intenzitet izražaja tenascina C. To smo dokazali i na histogramima (Slika 11), na kojima se vidi da se u dubokoj *subplate zoni* nalazi nizak intenzitet izražaja tenascina C, sa malim odstupanjima od srednje vrijednosti što govori u prilog homogenosti izražaja tenascina C u tom dijelu *subplate zone*. Za razliku od duboke *subplate zone*, u površnoj se vidi inhomogeniji izražaj tenascina C, sa većim odstupanjima od srednje vrijednosti, bilo da se radi o donjem dijelu, koji ima izrazit izražaj

tenascina C, ili o najpovršnijem dijelu, koji ima slab izražaj. To govori u prilog pojavi izražaja tenascina C u tom najpovršnijem sloju *subplate zone* u sljedećem prikazanom periodu razvoja (Slika 8).



**Slika 11.** Histogrami imunoreaktivnosti tenascina C u području duboke *subplate zone* (A), unutarnjeg dijela (B) i vanjskog dijela (C) površne *subplate zone*. Dob uzorka: 22/23. TG.

Imunohistokemijski se u periodu 24./27. TG vidi izražaj tenascina C u površnoj *subplate zoni*, što se potvrdilo histogramima (Slika 12). Iz histograma je vidljiva izraženija imunoreaktivnost tenascina C u površnom sloju *subplate zone*, sa većim odstupanjem od srednje vrijednosti (B) u odnosu na imunoreaktivnost u dubokoj *subplate zoni* (A)

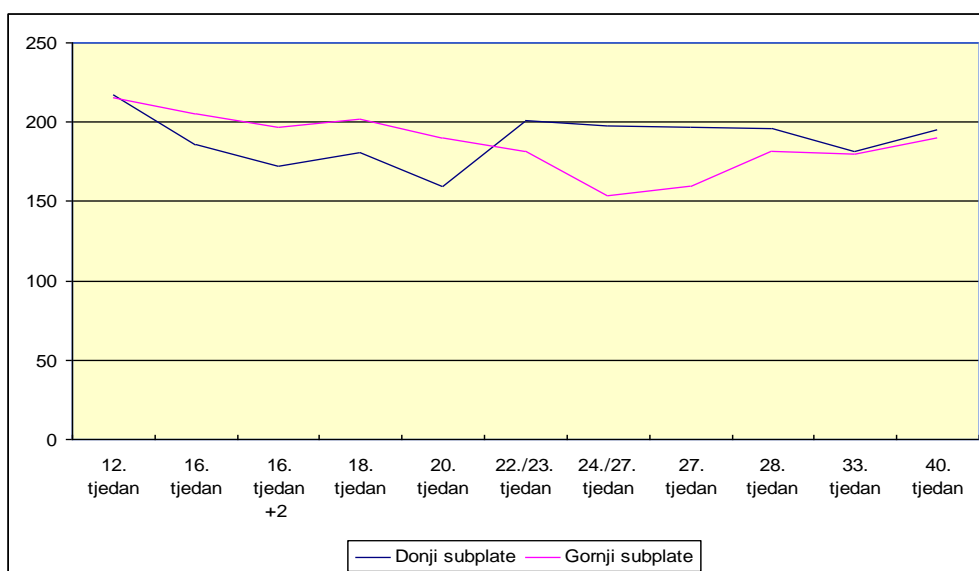


**Slika 12.** Histogrami imunoreaktivnosti tenascina C u području duboke *subplate zone* (A) i površne *subplate zone* (B). Dob uzorka: 24/27. TG.



### 7.3. PROMJENE RASPODJELE I INTENZITETA IZRAŽAJA TENASCINA C U SUBPLATE ZONI HUMANOG TELENCEFALONA TJEKOM ISPITIVANOG RAZDOBLJA PRENATALNOG RAZVITKA

Koristeći ImageJ program, došli smo do kvantifikacije izražaja tenascina C u *subplate zoni* humanog telencefalona tijekom prenatalnog razvoja. U grafu je prikazan rast intenziteta izražaja tenascina C u duboke *subplate zoni* sa progresijom fetalnog razvoja te maksimalnom intenzitetu izražaja u 20. TG. Do tada vidi se rast intenziteta izražaja tenascina C i u dubokoj i u površnoj *subplate zoni*, sa značajno većim intenzitetom izražaja tenascina C u dubokoj *subplate zoni*. Međutim, u 22./23. TG obrat u izražaju tenascina C vidljiv je u prebacivanju izražaja tenascina C iz duboke slojeva *subplate zone* u površne slojeve. S napredovanjem razvoja *subplate zone*, od 22/23 TG, ne vidi se značajna promjena u izraženosti tenascina C u dubokoj *subplate zoni* sve do 40. TG, dok u tom periodu izražaj tenascina c u površnoj *subplate zoni* postepeno opada te se u konačnici izjednači sa izražajem u dubokoj *subplate zoni* u 33. TG.



**Slika 13.** Grafički prikaz promjene raspodjele izražaja imunoreaktivnosti tenascina C u subplatizoni dorzolateralnog zida čeonog retnja čovjeka, obzirom na dob prenatalnog razvitka. Vrijednosti uzete iz mjerenja histograma imageJ programa. Vodoravna os pokazuje dob u tjednima gestacije (TG). Okomita os pokazuje broj piksela, gdje najveći broj piksela (250) odgovara potpuno bijeloj boji, a najmanji broj piksela (0) odgovara potpuno crnoj boji, koja odgovara maksimalno mogućoj imunoreaktivnosti tenascina C.

## 8. RASPRAVA

Rezultati ovog istraživanja pokazali su da se izražaj tenascina C u subplate zoni dorzolateralnog zida čeonog retnja humanog telencefalona mijenja u razmještaju i intenzitetu unutar telencefaličke stijenke tijekom pojedinih perioda prenatalnog razvitka. Prema našim saznanjima, rezultati prikazani u ovom radu prvi su prikaz raspodjele, vremenskog obrasca i intenziteta izražaja tenascina C, tijekom pojedinih razvojnih razdoblja prenatalnog razvitka u mozgu čovjeka. Rezultati, analiza i interpretacija se odnose na izražaj tenacina C u međustaničnoj tvari. Prethodna istraživanja tenascina C uglavnom se odnose na in vitro ispitivanja, na neuronima ljudskog hipokampusa ili post mortem na glodavcima (Lochter i Schachner-1993; Götz i sur.-1997; Jones i Jones-2000).

Dosadašnji radovi, temeljeni na in vitro istraživanjima na neuronima hipokampalne regije čovjeka, govore o utjecaju tenascina C na izrastanja neurita, kao i na njihovu polarizaciju. Naime, u ranoj fazi, tenascin C potiče rast svih neurita, dok u kasnijoj pozitivno utječe na razvoj polarnosti neurona, potičući rast samo velikih neurita, budućih aksona (Lochter i Schachner-1993). Uočen je utjecaj tenascina C na sprječavanje adhezije neurona uz podlogu za vrijeme izrastanja i polarizacije neurita što mu daje ulogu u promociji rasta (elongacije) i kretanja neurita (Lochter i Schachner-1993; Jones i Jones-2000). Obzirom da je subplate zona ključno mjesto za rast neurita, pa tako i kortikalnih aferentnih vlakana i njihovog usmjeravanja, stvaranja privremenih i trajnih neuronskih krugova i sinapsi, tenascin C se povezuje s ulogom u promociji i oblikovanju talamokortikalnih veza dok se oni nalaze u subplate zoni (Kostović i Judaš-2002; Kostović i Jovanov-Milošević-2006; Gotz i sur.-1997). Međutim, dodani kao topivi u kulturu stanica, neke vrste tenascina pokazuju inhibitorni učinak na rast neurita in vitro (Lochter i Schachner-1993), čime zaključujemo da tenascini in vivo mogu imati različite učinke na rast neurita, ovisno o interakciji s drugim molekulama međustanične tvari ili na površini stanica (Jones i Jones-2000).

Utjecaj tenascina C na adheziju, migraciju i izrastanje neurita u talamusu i kortikalnoj ploči povezan je s pojedinim domenama ili regijama molekule tenascina C. Naime, dodavanjem monoklonskih protutijela za regiju fibronektina tipa III (FNIII) smanjio se broj izrastajućih aksona i u talamusu i u kortikalnoj ploči, dok se dodatkom monoklonskog protutijela za ponavljajuće sekvence EGF broj aksona nije mijenjao (Faissner i sur.-1994; Meiners i Geller-1997; Götz i sur.-1997). Ovi rezultati dokazuju da tenascin C, in vitro, utječe na rast kortikokortikalnih i talamičkih aksona preko različitih domena te upućuju da bi tenascin C mogao imati ulogu i u in vivo razvitku kortikalnih i talamokortikalnih veza.

Iz rezultata ovog rada, koji pokazuju prisutnost tenascina C u frontalnom režnju ljudskog mozga, može se uočiti mijena izražaja tenascina C kroz prenatalni razvitak. Izražaj tenascina C u subplate zoni, najprije je prisutan u dubokim slojevima ove zone u 16. TG. Kasnije se ovaj izražaj tenascina C premiješta u srednje slojeve subplate zone (22/23 TG) pa u površne slojeve, gdje je

prisutan gotovo do kraja srednjeg fetalnog razdoblja (28. TG). Ovakav obrazac izražaja, a na temelju podataka iz objavljene literature, može upućivati na ulogu tenascina C u rastu prvenstveno velikih neurita, budućih aksona, obzirom da se u periodu od 16. TG subplate zona naseljava kortikalnim aferentnim vlaknima (Kostović i Rakic-1990; Kostović i sur.-2002) koji u njoj sazrijevaju i pripremaju se za daljnji rast i migraciju u kortikalnu ploču. Najjači intenzitet izražaja tenascina C u subplate zoni (22/23 TG), izmjeren u srednjem sloju ove zone, odgovara fetalnom periodu kada u fetalnom mozgu čovjeka prevladavaju endogeni, prolazni neuronski krugovi. Slijedom pomjeranja izražaja tenascina C u gornje slojeve subplate zone, odmah ispod kortikalne ploče, kako se ide prema 24 do 28 TG, poklapa se sa periodom kada je izražen rast ka, i ulazak talamokortikalnih aksona u kortikalnu ploču (Kostović i Judaš-2002). Također ovaj period odgovara i dolasku kalozalnih i drugih kortiko-kortikalnih vlakana u subplate zonu (Kostović i Jovanov-2006). Sve to ukazuje da bi tenascin C imao ulogu u oblikovanju neurita talamokortikalnih, kalozalnih i drugih kortiko-kortikalnih vlakana, njihovom produživanju (elongaciji) i usmjeravanju do ciljnih sinaptičkih regija/areja.

In vitro istraživanja dokazala su da tenascin C je i anti-adhezivna molekula (Lochter i Schachter-1993) te da ima ulogu u moduliranju funkcije drugih ECM molekula, kao npr. svojstava fibronektina. U knock-out miševima bez izražaja tenascina C smanjena je i razina izražaja fibronektina u brojnim tkivima, što ukazuje na mogućnost da u tenascin C knock-out miševima smanjenu razinu anti-adhezivnog tenascina C kompenzira smanjen izražaj adhezivne molekule fibronektina (vidi pregledni rad Mackie i Tucker-1999). Pretpostavljamo da, u interakciji sa drugim molekulama međustanične tvari i stanica, tenascin C ima sličnu ulogu u ljuskom mozgu. Tenascin C, koji je izrađen u zonama migracije u ljudskom telencefalonu, s anti-adhezivnim svojstvima vjerojatno modulira i kasnu migraciju neurona za vrijeme sredine gestacije, kao i rast i usmjeravanje neurita.

Pojačani izražaj tenascina C je dokazan i u ljudskom i u hipokampusu odraslih glodavaca nakon lezije (ubodne rane, injekcije kainske kiseline, skleroza Ammonovog roga) (McKeon i sur.-1991; Leywell i sur.-1992; Brodkey i sur.-1995; Nakic i sur.-1996). Ovaj povećani izražaj tenascina C u ozljeđenom tkivu interpretira se kao odgovor na ozljedu u svrhu plastičnog oporavka, a temelji se na anti-adhezivnom svojstvu tenascina C.

Potencijalno, sličnu ulogu moće imati i tenascin C u fetalnom mozgu nakon hipoksične ili ishemične ozljede u srednjem fetalnom razdoblju kada se ovakve ozljede često i događaju.

## 9. ZAKLJUČCI

U subplate zoni dorzolateralnog zida čeonog režnja humanog telencefalona prisutan je značajan međustanični izražaj tenascina C. Javlja se u 16 TG u dubokim slojevima subplate zone te se pomijera prema površnom sloju subplate zone, sa vrhuncem izražaja u 22/23 TG, nakon kojega je izražaj prisutan samo u gornjem sloju subplate zone, sve do 28 TG, kad postupno nestaje. Obzirom na prisutnost talamokortikalnih, kalozalnih i dr. kortikokortikalnih vlakana u subplate zoni u tom periodu, zaključili smo da tenascin C sudjeluje u modulaciji rasta ovih vlakana, rastu, usmjeravanju i oblikovanju aksona, a time sudjeluje, kao važan čimbenik, u stvaranju kortikalnih veza i sinapsi u čovjeka.

## **10. ZAHVALE**

Proces pisanja ovog rada bio je dugo i zanimljivo iskustvo, ali ponekad kako zahtjevno tako i zabavno iskustvo. Pri tome najviše zasluga ide mojoj mentorici, prof. dr.sc. Nataši Jovanov-Milošević na uvodu u znanost, njenoj sposobnosti prenošenja znanja, strpljenju i podršci tijekom svih faza istraživanja i pisanja rada, ali i nakon njegovog završetka na stalnom mentorstvu i savjetima koje ću cijeli život pamtiti. Hvala kolegici Antonelli Geljić na prvim koracima koje smo skupa napravile u ovom istraživanju.

Ovom prilikom bih se htjela zahvaliti i sestri na strpljenju, stalnoj podršci i prisutnosti, kao i roditeljima čijim odgojem, požrtvovanošću i savjetima sam došla do kraja fakulteta.

## 11. LITERATURA

1. Anlar B (2002) Expression of adhesion and extracellular matrix molecules in the developing Human brain. *J Child Neurol* 17:707-713.
2. Bartsch S, Bartsch U, Dorries U, Faissner A, Weller A, Eklom P, Schachner M (1992) Expression of tenascin in the developing and adult cerebellar cortex. *J Neurosci* 12:736-749.
3. Brodkey JA, Laywell ED, O'Brien TF, Faissner A, Stefansson K, Dorries U, Schachner M, Steindler DA (1995) Focal brain injury and upregulation of developmentally-regulated extracellular matrix protein. *J of Neurosurg* 82:106-112.
4. Erickson HP (1993) Tenascin-C, tenascin-R and tenascin-X: a family of talented proteins in search of functions. *Curr Opin Cell Biol* 5:71-02.
5. Faissner A, Clement A, Lochter A, Streit A, Mandl C, Schachner M (1994) Isolation of neural chondroitin sulphate proteoglycan with neurite outgrowth promoting properties. *J Cell Biol* 126:783-799.
6. Faissner A, Götz B, Joester A, Wigger F, Schölze A, Schutte K (1996) Tenascin-C glycoproteins in neural pattern formation. *Semin Neurosci* 8:347-356.
7. Garcion E, Halilagic A, Faissner A, French-Constant C (2004) Generation of an environmental niche for neural stem cell development by the extracellular matrix molecule tenascin C. *Development* 131 3423-3432.
8. Götz M, Bolz J, Joester A, Faissner A (1997) Tenascin-C synthesis and influence on axonal growth during rat cortical development. *Eur J of Neurosci* 9:496-506.
9. <http://www.siriusbiotech.com/wp-content/uploads/2009/12/tenascin-c600px.png>
10. Jones FS, Jones PL (2000) The tenascin family of ECM glycoproteins: structure, function, and regulation during embryonic development and tissue remodeling. *Dev Dynam* 218:235-259.
11. Kostović I, Jovanov–Milošević N (2006) The development of cerebral connections during the first 20-45 weeks' gestation. *Semin Fet & Neon Med* 11:415-422.
12. Kostović I, Judaš M (2007) Transient patterns of cortical lamination during prenatal life: Do they have implications for treatment? *Neurosci Biobeh Rev* 31:1157-1168.
13. Kostović I, Judaš M, Radoš M (2002) Laminar organization of the human fetal cerebrum revealed by histochemical markers and magnetic resonance imaging. *Cereb Cortex* 12:536-544.

14. Kostović I, Judaš M (2002) Correlation between the sequential ingrowth of afferents and transient patterns of cortical lamination in preterm infants. *Anat Rec* 267:1-6.
15. Kostović I, Lukinović N, Judaš M, Bogdanović N, Mrzljak L, Zečević N, Kubat M (1989) Structural basis of the developmental plasticity in the human cerebral cortex: the role of transient subplate zone. *Metab Brain Dis* 4:17-24. 21
16. Kostović I, Rakic P (1990) Developmental history of the transient subplate zone in the visual cortex and somatosensory cortex of the macaque monkey and human brain. *J Comp Neurol* 297:441-470.
17. Laywell E, Dörries U, Bartsch U, Feissner A, Schachner M, Steindler DA (1992) Enhanced expression of the developmentally regulated extracellular matrix molecule tenascin following adult brain injury. *Proc Nat Acad Sci USA* 89:2634-2638.
18. Lochter A, Schachner M (1993) Tenascin and extracellular matrix glycoproteins: from promotion to polarization of neurite growth in vitro. *J Neurosci* 13(9):3986-4000.
19. Maas LC, Mukherjee P, Carballido-Gamio J, Veeraraghavan S, Miller SP, Partidge SC, Henry RG, Barkovich AJ, Vigneron DB (2004) Early laminar organization of the human cerebrum demonstrated with diffusion tensor imaging in extremely premature infants. *NeuroIm* 22:1134-1140.
20. Mackie EM, Tucker RP (1999) The tenascin-C knockout revisited. *J Cell Sci* 112:3847-3853
21. McKeon RJ, Schreiber RC, Rudge JS, Silver J (1991) Reduction of neurite outgrowth in a model of glial scarring following CNS injury is correlated with the expression of inhibitory molecules on reactive astrocytes. *J Neurosci* 11:3398-3411.
22. Meiners S, Geller HM (1997) Long and short splice variants of human tenascin differentially regulate neurite outgrowth. *Mol Cell Neurosci* 10:100-116.
23. Meiners S, Mercado MLT, Nur-e-Kamal M SA, Geller H M. (1999) Tenascin-C contains domains that independently regulate neurite outgrowth and neurite guidance. *J Neurosci* 19(19):8443-8453.
24. Milev P, Fisher D, Haring M, Schulthess T, Margolis RK, Chiquet-Ehrismann R, Margolis RU (1997) The fibrinogen-like globe of the tenascin-C mediates its interactions with neurocan and phosphocan/protein tyrosine phosphatase-zeta/beta. *J Biol Chem* 272:15501-15509.
25. Nakic M, Mitrovic N, Sperk G, Schachner M (1996) Kainic acid activates transient expression on tenascin-C in the adult rat hippocampus. *J Neurosci Res* 44:355-362.

26. Zimmermann DR, Zimmermann MD (2008) Extracellular matrix of the central nervous system:from neglect to challenge. *Histochem Cell Biol* 130:635-653.



## 12. ŽIVOTOPIS

Zovem se Ljiljana Lukić, rođena sam 23.07.1989. godine u Tuzli, Bosna i Hercegovina, gdje sam završila Osnovnu školu Katolički školski centar "Sveti Franjo" s izvrsnim uspjehom, te kasnije i Opću gimnaziju pri istom centru, također s odličnim uspjehom i nagradom "Petar Barbarić" kao najbolji učenik mreže Katoličkih školskih centara Bosne i Hercegovine. Pokazivala sam interes za matematiku, fiziku i biologiju, te sam redovito sudjelovala na natjecanjima.

Medicinski fakultet Sveučilišta u Zagrebu sam upisala akademske 2008./09. godine te sam redovito i uspješno završavala sve godine. Preko bilateralnog ugovora svog fakulteta i Medicinskog fakulteta u Hamburgu imala sam priliku dobiti stipendiju DAAD-a i provesti mjesec dana 2012. godine na Odjelu za intenzivnu medicinu Sveučilišne klinike Hamburg-Eppendorf, što je bilo veliko iskustvo za mene. Također sam mjesec dana godinu kasnije, 2013., provela na Sveučilišnoj klinici u Beču kao stipendist Lions Klubova Austrije te sudjelovala na Europskom forumu Alpbach.

Uvijek me je zanimalo znanstveni rad, te sam od 2011. godine radila na Hrvatskom institute za istraživanje mozga pod mentorstvom prof.dr.sc. Nataše Jovanov-Milošević od koje sam puno naučila te ostvarila uspjeh dobijanjem Rektorove nagrade 2012. godine. Osim toga, radila sam istraživanje i na Zavodu za hematologiju KBC Zagreb. Svoje istraživanje sam prezentirala na Zagreb International Medical Summit 2012. godine, te godinu kasnije sudjelovala kao član organizacijskog odbora istog kongresa za student medicine.

Uvijek je me zanimalo vođenje nastave te sam radila kao demonstrator na Zavodu za anatomiju, Zavodu za fiziologiju i imunologiju, Zavodu za patologiju te kao demonstrator na nastavi iz Kliničke propedeutike na Zavodu za hematologiju na KBC Zagreb pod mentorstvom prof.dr.sc. Radovana Vrhovca.

Od osnovne škole u slobodno vrijeme slikam te sam tijekom osnovne i srednje škole imala nekoliko izložbi. Volim i glazbu tako da sviram violinu te plešem kubanske i latinoameričke plesove. Aktivna sam u Međunarodnoj udruzi studenata medicine s kojima sam volontirala u Indiji.