

# Virusne upale prednjeg segmenta oka

---

**Baričević, Karlo**

**Master's thesis / Diplomski rad**

**2022**

*Degree Grantor / Ustanova koja je dodijelila akademski / stručni stupanj:* **University of Zagreb, School of Medicine / Sveučilište u Zagrebu, Medicinski fakultet**

*Permanent link / Trajna poveznica:* <https://um.nsk.hr/um:nbn:hr:105:738913>

*Rights / Prava:* [In copyright](#)/[Zaštićeno autorskim pravom.](#)

*Download date / Datum preuzimanja:* **2025-01-15**



*Repository / Repozitorij:*

[Dr Med - University of Zagreb School of Medicine Digital Repository](#)



Sveučilište u Zagrebu  
Medicinski fakultet

Karlo Baričević

# **Virusne upale prednjeg segmenta oka**

Diplomski rad



Zagreb, 2022.

Ovaj diplomski rad izrađen je na Katedri za oftalmologiju i optometriju Medicinskog fakulteta Sveučilišta u Zagrebu, pod vodstvom mentora prof.dr.sc. Mire Kalauza i predan je na ocjenu u akademskoj godini 2021./2022.

## **POPIS I OBJAŠNJENJE KRATICA KORIŠTENIH U RADU**

ACV - aciklovir

AMT – amniotic membrane transplantation

CMV - citomegalovirus

EBV – Epstein-Barr virus

EKC – epidemic keratoconjunctivitis

FUS - Fuchs uveitis sindrom

GWC - Goldmann-Witmer Coefficient

HSK - herpes simplex keratitis

HSV – herpes simplex virus

HZO - herpes zoster oftalmicus

IK - infektivni keratitis

IOP – intraocular pressure

PCF – pharyngoconjunctival fever

PCR – polymerase chain reaction

PSS – Posner-Schlossman sindrom

TG - trigeminalni ganglij

VAU – viral anterior uveitis

VZV – varicella zoster virus

## SADRŽAJ

SAŽETAK.....	1
ABSTRACT .....	2
1. UVOD .....	3
2. ANATOMIJA PREDNJEG SEGMENTA OKA.....	4
3. KONJUNKTIVITISI .....	5
3.1. <i>Epidemiologija</i> .....	5
3.2. <i>Adenovirusni konjunktivitis</i> .....	6
3.2.1. Epidemiologija .....	6
3.2.2. Klinička slika.....	7
3.2.3. Komplikacije .....	8
3.2.4. Dijagnostika .....	9
3.2.5. Liječenje .....	10
3.3. <i>Herpes virusni konjunktivitis</i> .....	11
3.4. <i>Ostali virusni konjunktivitis</i> .....	12
4. KERATITISI.....	14
4.1. <i>HSV keratitis</i> .....	14
4.1.1. Epidemiologija .....	15
4.1.2. Klinička slika.....	15
4.1.3. Dijagnostika .....	17
4.1.4. Liječenje .....	17
4.2. <i>Ostali virusni keratitis</i> .....	18
5. PREDNJI UVEITISI.....	20
5.1. <i>Epidemiologija</i> .....	20
5.2. <i>Etiologija i klinička slika</i> .....	20
5.3. <i>Sindromi povezani s virusnom etiologijom</i> .....	24
5.4. <i>Dijagnostika</i> .....	25
5.5. <i>Liječenje</i> .....	26
6. ZAKLJUČAK .....	28
7. ZAHVALE.....	29
8. LITERATURA .....	30
9. POPIS SLIKA .....	32
10. ŽIVOTOPIS .....	33

## SAŽETAK

### VIRUSNE UPALE PREDNJEG SEGMENTA OKA

Virusne upale prednjeg segmenta oka česta su oftalmološka stanja i od velike su važnosti zbog toga što, u slučaju neadekvatnog liječenja, mogu imati značajne reperkusije na kvalitetu vida. Kako se mnoge infektivne i neinfektivne bolesti prednjeg segmenta oka klinički mogu prezentirati slično, uz kvalitetan klinički pregled s procjepnom svjetiljkom te iscrpnu anamnezu, od velike koristi su i analiza očne vodice i polimerazna lančana reakcija (PCR). U ovom radu opisana su stanja: konjunktivitis, keratitis, te prednji uveitis. Konjunktivitis je upala očne spojnice, a kada govorimo o viralnim uzročnicima, daleko najznačajniji uzročnik je adenovirus. Obično su to samoograničavajuće bolesti, međutim, u slučaju komplikacija i težih oblika bolesti bitna je pravovremena reakcija kako bi se očuvala oštrina vida. Ponekad je za poboljšanje vidne oštrine jedina terapijska opcija fototerapeutska keratektomija excimer laserom. Virusni keratitis je upala rožnice koja je najčešće uzrokovana herpes simplex virusom. Dijagnoza herpetičnog keratitisa postavlja se kliničkim pregledom, a brza reakcija i početak liječenja su od iznimne važnosti zbog prevencije težih oštećenja rožnice. Prednji uveitis zahvaća prednji segment oka, i to najčešće šarenicu i cilijarno tijelo. Najčešći viralni uzročnici ovog stanja dolaze iz porodice *Herpesviridae*, a temeljna dijagnostička metoda za utvrđivanje točnog uzročnika je analiza očne vodice pomoću PCR-a. U liječenju prednjih uveitisa najvažnije skupine lijekova su aciklovir i njegovi analozi, te protuupalni lijekovi poput kortikosterioda i nesteriodnih protuupalnih lijekova. Odabir točne terapije će u ovim slučajevima uvelike ovisiti o konkretnom uzročniku koji je doveo do infekcije.

Ključne riječi: konjunktivitis, keratitis, prednji uveitis

## **ABSTRACT**

### **VIRAL ANTERIOR SEGMENT EYE DISEASE**

Viral anterior segment eye diseases are common ophthalmic conditions and are of great importance because, in case of inadequate treatment, they can have significant repercussions on the quality of vision. As many infectious and non-infectious diseases of the anterior segment of the eye can be presented clinically in a similar way, with a quality clinical examination with a slit lamp and a comprehensive history, aqueous humor analysis and polymerase chain reaction (PCR) are of great benefit. This paper describes the conditions: conjunctivitis, keratitis, and anterior uveitis. Conjunctivitis is an inflammation of the conjunctiva, and when we talk about viral causes, by far the most significant cause is adenovirus. These are usually self-limiting diseases, however, in the case of complications and more severe forms of the disease, a timely reaction is important in order to preserve visual acuity. Sometimes excimer laser phototherapy keratectomy is the only therapeutic option to improve visual acuity. Viral keratitis is an inflammation of the cornea that is most commonly caused by the herpes simplex virus. The diagnosis of herpetic keratitis is made by clinical examination, and a rapid response and initiation of treatment are of utmost importance for the prevention of severe corneal damage. Anterior uveitis affects the anterior segment of the eye, most commonly the iris and ciliary body. The most common viral causes of this condition come from the family *Herpesviridae*, and the basic diagnostic method for determining the exact cause is the analysis of aqueous humor by PCR. In the treatment of anterior uveitis, the most important groups of drugs are acyclovir and its analogues, as well as anti-inflammatory drugs such as corticosteroids and non-steroidal anti-inflammatory drugs. The choice of the correct therapy in these cases will largely depend on the specific causative agent that led to the infection.

Key words: conjunctivitis, keratitis, anterior uveitis

## 1. UVOD

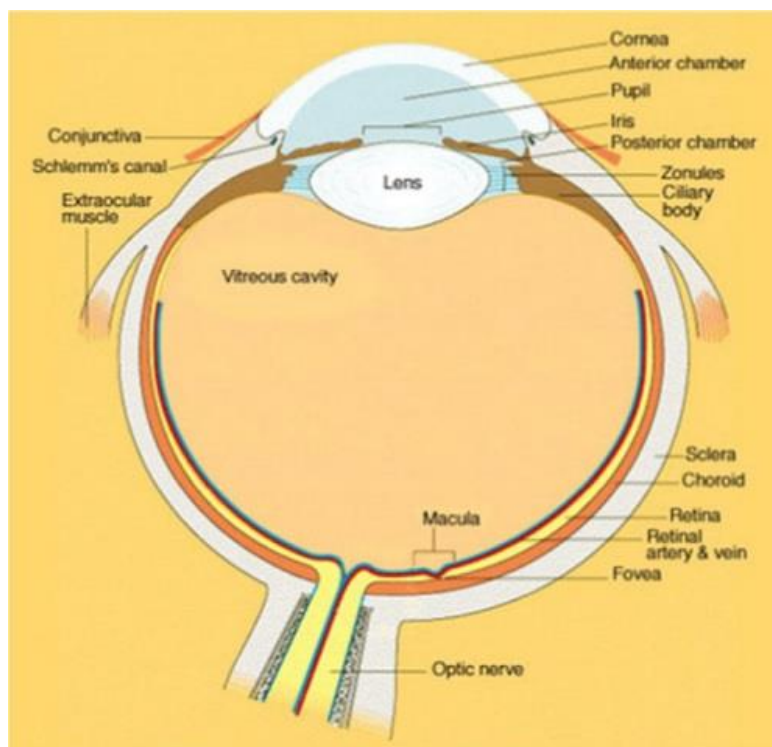
Oko je intrigantan organ iz mnogo razloga. Osim što ima složenu anatomiju, ono je i imunološki privilegirano mjesto. Anatomija oka dijeli se na prednji i stražnji segment, s razdjelnom linijom odmah iza leće. Prednja komora leži unutar prednjeg segmenta i ona je imunoprivilegirano mjesto jer je odgovor T-stanica u ovom području potisnut. Ovo štiti oko od potencijalno destruktivne imunološke reakcije ali i otežava obranu od infektivnih uzročnika, osobito onih u kojima je važan odgovor T-stanica za imunološku obranu. U takve uzročnike spadaju virusi koji mogu uzrokovati konjunktivitis, keratitis, te prednji uveitis kada pričamo o prednjem segmentu oka. Virusni mogu ući u oko izravnom inokulacijom, hematogenim putem, ili neuronskim širenjem. Dijagnoza virusne infekcije oka najčešće se postavlja klinički nakon uzimanja temeljite anamneze i oftalmološkog pregleda. Međutim, u težim slučajevima, laboratorijski nalazi su od velike važnosti (1). Nadalje, ponekad je u težim slučajevima bitno odrediti i konkretnog uzročnika bolesti zbog razlika u liječenju. Kvantitativna polimerazna lančana reakcija ili Goldmann-Witmerov test koeficijenta iz uzoraka očne vodice mogu potvrditi etiologiju i odrediti težinu bolesti što ima veliki utjecaj na odabir terapije te samim time i na uspješnost liječenja (2).



## 2. ANATOMIJA PREDNJEG SEGMENTA OKA

Normalno ljudsko oko (Slika 1) duljine je približno 22 do 27 mm u anteroposteriornom promjeru i 69 do 85 mm u opsegu. Očna jabučica sastoji se od tri primarna sloja, pri čemu se svaki od ta tri sloja može dodatno podijeliti. Tri primarna sloja i njihove odgovarajuće podjele uključuju: (1) krajnji potporni sloj oka, koji se sastoji od prozirne rožnice, neprozirne bjeloočnice i njihove zone interdigitacije, koja se naziva limbus; (2) srednji sloj oka, koji čini središnji vaskularni sloj globusa, a on obuhvaća šarenicu, cilijarno tijelo i žilnicu; i (3) unutarnji sloj oka, koji se obično označava kao mrežnica ili retina (3).

Osim podjele na primarne slojeve, postoji i podjela na prednji i stražnji segment oka. Prednji segment oka dio je oka koji se nalazi ispred šarenice i leće, uključujući i njih. Osim šarenice i leće, u ovom dijelu oka nalaze se i spojnica, rožnica, trabekularna mreža, te prednja i stražnja očna sobica. Stražnji segment oka sastoji se od struktura koje se nalaze iza očne leće, a to su staklasto tijelo, retina, žilnica, te vidni živac.



Slika 1. Građa oka(3); izvor: Kels BD, Grzybowski A, Grant-Kels JM. Human ocular anatomy. Clin Dermatol. 2015 Mar;33(2):140–6.

### 3. KONJUNKTIVITISI

Konjunktiva je prozirna sluznica koja prekriva površinu oka (bulbarna) i donju površinu očnog kapka (palpebralna). Konjunktivitis je upala ili infekcija konjunktive koja može biti infektivna ili neinfektivna. Infektivni konjunktivitis može imati različite uzroke, kao što su bakterijski, virusni, klamidijski, gljivični i parazitski. Uzroci neinfektivnog konjunktivitisa uključuju alergene, toksične tvari, te iritanse. Uobičajeni virusni agensi koji uzrokuju konjunktivitise su adenovirusi, herpes simplex virus, varicella-zoster virus i enterovirusi. Nadalje, ovaj klinički entitet može se dalje podijeliti na akutni i kronični tip. Akutni konjunktivitis karakterizira trajanje 3 do 4 tjedna od pojave simptoma, dok je kronični definiran kao bolest u trajanju dužem od 4 tjedna (4). Konjunktivalna injekcija ili "crveno oko" zajednički je prikaz mnogih oftalmoloških bolesti i čini do 1% svih posjeta uredu primarne zdravstvene zaštite.[6] Liječnici, bez obzira jesu li oftalmolozi ili ne, moraju biti svjesni da "crveno oko" može biti znak ozbiljnih očnih stanja kao što su uveitis, keratitis ili skleritis, te može biti sekundarno uz benignija stanja koja su ograničena samo na konjunktivalno tkivo (5).

#### *3.1. Epidemiologija*

Prevalencija konjunktivitisa varira ovisno o temeljnom uzroku, koji može ovisiti o dobi pacijenta, kao i godišnjem dobu. Postoji bimodalna distribucija dijagnosticiranih slučajeva akutnog konjunktivitisa. Najveće stope dijagnoze su među djecom mlađom od 7 godina, a najveća incidencija se javlja u dobi od 0 do 4 godine. Sekundarni vrhunac distribucije javlja se u dobi od 22 godine u žena i 28 godina u muškaraca. Sveukupne stope dijagnosticiranih konjunktivitisa nešto su veće u žena nego u muškaraca. Nadalje, sezonalnost je također faktor u prezentaciji, a time i u dijagnozi konjunktivitisa. Zavisno od dobi, najveća je incidencija svih pojavljivanja konjunktivitisa u djece u dobi od 0 do 4 godine u ožujku, a slijede ostale dobne skupine u svibnju. Pokazalo se kako je sezonalnost dosljedna za sve geografske regije, bez obzira na promjene klime ili vremenskih obrazaca. Alergijski konjunktivitis najčešći je uzrok, zahvaća 15% do 40% populacije, a najčešće se opaža u proljeće i ljeto. Od infektivnih konjunktivitisa, za 20% do 70% njih smatra se da je konjunktivitis virusni, a 65% do 90% svih virusnih konjunktivitisa uzrokovano je adenovirusom i najčešće se viđa ljeti (6).

### **3.2. Adenovirusni konjunktivitis**

Adenovirusi su ikozaedarski, dvolančani DNA virusi bez ovojnice koji mogu uzrokovati niz bolesti uključujući konjunktivitis, gastroenteritis, hepatitis, miokarditis i upalu pluća. Adenovirus je vrlo zarazan patogen s preko 50 poznatih serotipova s jedinstvenim antigenima.

Ljudski adenovirusi mogu uzrokovati bolest na više mjesta, uključujući respiratorni, gastrointestinalni i genitourinarni trakt, te su uz to i česti uzročnici konjunktivitisa (7). Najčešća manifestacija očne adenovirusne infekcije je epidemijski keratokonjunktivitis (EKC), nakon čega slijedi faringokonjunktivalna groznica (PCF). Prepoznatljiva značajka prezentacije EKC-a je uključenost cijele površine oka, uključujući i konjunktivu i epitel rožnice. U teškim slučajevima može doći do stvaranja pseudomembrana i simblefaron kao i multifokalnih subepitelnih infiltrata koji godinama mogu oslabiti vid. PCF karakterizira groznica, faringitis, akutni folikularni konjunktivitis i preaurikularna limfadenopatija. Poznata je i varijanta izoliranog adenovirusnog konjunktivitisa bez zahvaćenosti rožnice ili sustavnog zahvaćanja organizma.

Adenovirusni konjunktivitis dvofazna je bolest koja počinje infektivnom fazom nakon koje slijedi upalna faza, obično 7 do 10 dana nakon početka infekcije. Također, važno je napomenuti da je pacijent zarazan 2 do 3 tjedna od početka bolesti (8).

#### **3.2.1. Epidemiologija**

Adenovirusi su najčešći uzročnici akutne virusne infekcije konjunktive. Adenovirusni konjunktivitis u Japanu zahvaća otprilike milijun pojedinaca svake godine i epidemije se nadziru od strane Nacionalnog centra za nadzor. Precizni statistički podaci o stvarnoj prevalenciji i incidenciji ove bolesti na međunarodnoj razini, međutim, nisu dostupni jer u mnogim slučajevima ova bolest prolazi neotkriveno i pacijenti ne traže liječničku pomoć. Prema podacima iz Njemačke, infekcija je češća u odraslih, iako mogu biti zahvaćene sve dobne skupine. Općenito, EKC se obično javlja u dobnoj skupini od 20 do 40 godina, dok se PCF obično javlja u djece. U epidemiološkoj studiji u Japanu, slučajevi adenovirusnog konjunktivitisa povezani sa serotipovima 3, 4 i 37 bili su učestaliji u ljetnim mjesecima s porastom temperature zraka. Podaci iz Njemačke također sugeriraju da je adenovirusni konjunktivitis češći tijekom toplijih mjeseci. Izbijanja EKC-a mogu se pojaviti u općoj populaciji, u bolničkom okruženju (osobito na oftalmološkim odjelima), u jedinicama

intenzivne njege novorođenčadi, te u domovima za njegu. Epidemije PCF-a, s druge strane, češće su u školama, vrtićima i ljetnim kampovima (8).

I EKC i PCF obično se javljaju u zatvorenim ustanovama. Najčešći način prijenosa je izravni kontakt s očnim izlučevinama. Infekcija se također može proširiti kroz kontakt s pružateljima njege očiju i instrumentima kao što su tonometri, očni spekulum i procjepne svjetiljke. U jednoj studiji, 46% zaraženih osoba imale su pozitivne kulture brisa ruku. Rizik od infekcije putem kućnog kontakta je približno 10%, te se povećava u slučajevima s produljenom infekcijom. Nozokomijalni EKC-i su česti, a izbijanja u oftalmološkim jedinicama mogu nametnuti ograničenja kliničkoj praksi, uključujući odgode operacije oka, prijevremeno otpuštanje bolesnika iz bolnice, i zatvaranje oftalmoloških odjela (8).

### **3.2.2. Klinička slika**

Adenovirusi mogu uzrokovati dva različita tipa konjunktivitisa, epidemijski keratokonjunktivitis i faringokonjunktivalnu groznicu.

Epidemijski keratokonjunktivitis ima vrijeme inkubacije koje varira između 4 i 24 dana, a simptomi obično traju 7 do 21 dan. Pacijent može ostati zarazan između 10 i 14 dana. Virus se obično ne može otkriti lančanom reakcijom polimeraze (PCR) očnih sekreta prije pojave simptoma. EKC je pretežno unilateralno stanje u početnoj fazi, ali može postati i bilateralno u do 70% slučajeva. Najčešći simptomi su “ružičasto oko” ili “crveno oko”, epifora, osjećaj stranog tijela i fotofobija. U težim slučajevima, pacijentu se mogu javiti očna ili periorbitalna bol i smanjena vidna oštrina. Nadalje, u anamnezi se često pronalazi nedavni pregled kod oftalmologa, zahvaćeni član obitelji ili profesionalna izloženost. Infekciji povremeno mogu prethoditi simptomi nalik gripi kao groznica, malaksalost, mijalgije, respiratorni simptomi, mučnina, povraćanje i proljev. Očni znakovi su pretežno bulbarno crvenilo konjunktive, kemoza, petehije ili čak subkonjunktivno krvarenje (8).

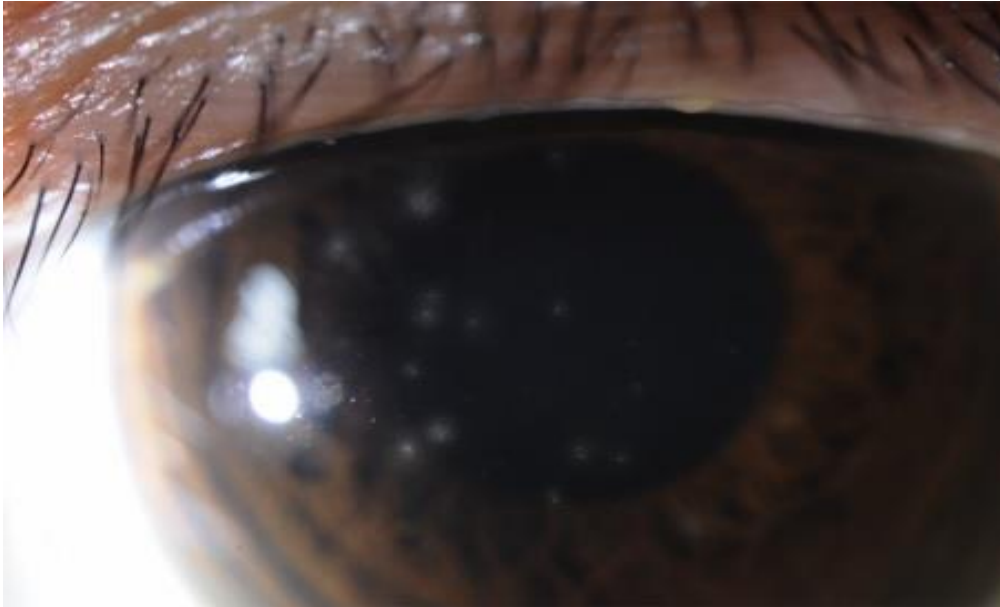
Faringokonjunktivalna groznica akutna je i vrlo zarazna bolest koju karakteriziraju groznica, faringitis, rinitis, folikularni konjunktivitis i regionalna limfoidna hiperplazija s preaurikularom limfadenopatijom. Upala oka počinje jednostrano i napreduje do bilateralne zahvaćenosti tijekom 1 do 3 dana. Uobičajeni očni znakovi su stvaranje krusti i oteklina kapaka, epifora, injekcija konjunktive, kemoza konjunktive, folikularna ili papilarna reakcija, te subkonjunktivalno krvarenje. Prijenos se može dogoditi kontaktom s očnim izlučevinama ili

respiratornim kapljicama. Razdoblje inkubacije kreće se od 5 do 12 dana, a simptomi obično traju 3 do 5 dana. Većina slučajeva je samoograničavajuća i blaga te su dugoročne komplikacije rijetke (8).

### 3.2.3. Komplikacije

Stvaranje pseudomembrana, eksudata bogatih fibrinom na gornjoj i donjoj tarzalnoj konjunktivi, česta je komplikacija kod EKC-a, posebno kod infekcija povezanih sa serotipovima 8, 19, i 37. Pseudomembrane se razlikuju od pravih membrana tako da se mogu ukloniti s konjunktive bez oštećenja podležućeg epitela, uzrokujući tako manje krvarenje. Iako se konvencionalno smatralo kako je EKC povezan s pseudomembranama, a ne pravim membranama, nedavno istraživanje o strukturi membrane pokazalo je kako osim konglomerata leukocita (uključujući neutrofile, makrofage, T-stanice i aktivirane dendritične stanice) upletenih u eozinofilni ekstracelular matriks, dolazi i do stvaranja koaguluma ispod epitela, rane angiogeneze s ekspresijom čimbenika angiogeneze poput faktora rasta vaskularnog endotela i transformirajućeg faktora rasta- $\beta$  te je prisutan i degenerativni epitel konjunktive. Posljednje u nizu sugerira kako se konjunktivalne membrane se mogu i stvaraju u EKC-u, ovisno o stupnju i intenzitetu upale. Takve membrane, kada se uklone, izazivaju krvarenje i njihova perzistencija može dovesti do subepitelne fibroze i stvaranja simblefarona (8).

Još jedna česta komplikacija EKC-a su multifokalni subepitelni infiltrati koji se smatraju patognomoničnim za adenovirusnu infekciju (Slika 2). Oni se opažaju u do 50% slučajeva, a češći su kod infekcija serotipom 8. Ove žarišne lezije predstavljaju staničnu imunološku reakciju protiv virusnih antigena istaloženih u stromi rožnice ispod Bowmanove membrane. Infiltrati mogu dovesti do prolaznog smanjenja osjetljivosti rožnice u ranom stadiju koji se normalizira u prosjeku za 8,5 dana, međutim, oni mogu potrajati i tjednima, u najtežim slučajevima i godinama. Također, mogu uzrokovati i oštećenje vida ako zahvaćaju vizualnu os. Većina ovih infiltrata ima tendenciju da se spontano povuku bez ožiljaka. Primjena lokalnih kortikosteroida može ubrzati oporavak, ali ne utječe na dugoročno ishod. Za slučajeve s trajnim zamućenjem rožnice induciranih EKC-om, fototerapijska keratektomija s niskom dozom mitomicina C može dovesti do poboljšanja fotofobije, oštine vida i kontrastne osjetljivosti. Bakterijska superinfekcija kod adenovirusnog konjunktivitisa je rijetka, ali može biti teška u pedijatrijskih bolesnika i dovesti do ambliopije i strabizma. Najčešći patogeni su gram-pozitivni koki, posebice *Streptococcus pyogenes* (8).



Slika 2. Multifokalni subepitelni infiltrati kod adenovirusnog konjunktivitisa (8); izvor: Jhanji V, Chan TCY, Li EYM, Agarwal K, Vajpayee RB. Adenoviral keratoconjunctivitis. *Surv Ophthalmol.* 2015 Sep;60(5):435–43.

#### **3.2.4. Dijagnostika**

Dijagnoza adenovirusnog konjunktivitisa obično se postavlja na osnovi simptoma i kliničkih nalaza. Laboratorijsko testiranje obično nije potrebno, ali može biti od pomoći u potvrđivanju dijagnoze i smanjenju troškova zdravstvene skrbi. Dijagnostičke metode uključuju kulturu stanica, PCR, izravnu imunofluorescenciju i brzo imunotestiranje antigena. Kulture virusnih stanica iz konjunktivnog uzorka omogućuju potvrdu adenovirusa s imunofluorescencijom, ali se obično rijetko izvode zbog potrebe za opremom, osposobljenim laboratorijskim osobljem i značajnim kašnjenjem u dobivanju rezultata. Nedavno su postali dostupni i kompleti za brzo otkrivanje adenovirusne infekcije u SAD-u. Imunološki test za brzo otkrivanje antigena adenovirusa je odobrila američka organizacija za hranu i lijekove u kojem se koristi mala test traka s kojom se dotaknu različite regije duž palpebralne konjunktive. Nakon što je sterilni sakupljač uzoraka montiran na tijelo ispitne kasete, test se aktivira pomoću puferske otopine. Na temelju principa bočnog toka, imunokromatografija koja detektira protein heksona adenovirusa koji ima konzervirane antigenske determinante među svim serotipovima sposobna je otkriti 53 adenovirusna serotipa i daje rezultate u roku od 10 minuta. Test je brz, vrlo osjetljiv i specifičan u usporedbi s virusnom kulturom i PCR-om te ima osjetljivost od 88% i specifičnost

od 91%. Također je jednostavan i jeftin jer nije potrebna posebna oprema niti posebno obučeno osoblje (8).

### 3.2.5. Liječenje

Adenoviralni konjunktivitis samoograničavajuća je bolest koja obično spontano potpuno prolazi u roku od 3 tjedna. Konzervativni tretmani, uključujući umjetne lubrikante i hladne obloge, mogu osigurati učinkovito simptomatsko olakšanje bez ikakvih štetnih posljedica. Lokalni antibiotici koriste se za liječenje ili preveniranje bakterijske superinfekcije. Lokalni antihistaminici i vazokonstriktori također smanjuju nelagodu i trajanje bolesti unatoč riziku lokalne toksičnosti. Primjena lokalnih steroida je kontroverzna. Lokalni steroidi često se daju u akutnoj fazi, iako kao efekt imaju samo prolazno ublažavanje posljedica. Trajanje bolesti i infekcije može se produžiti zbog povećane stope replikacije adenovirusa i produženog izlučivanja virusa kao što je dokazano na životinjskim modelima. Liječenje steroidima trebalo bi biti ograničeno na komplicirane slučajeve s pseudomembranama ili subepitelnim infiltratima gdje je vidna oštrina značajno narušena. Lokalni nesteroidni protuupalni agensi također su neučinkoviti u kontroli replikacije adenovirusa na životinjskim modelima. Iako nesteroidna protuupalna sredstva nemaju značajnog utjecaja na subepitelne infiltrate, oni mogu biti sigurnija alternativa lokalnim steroidima za ublažavanje simptoma.

Virustatična sredstva kao što su trifluridin, vidarabin i ganciklovir samo su blago učinkovita protiv adenovirusa, i aktualni podaci o njihovoj djelotvornosti u liječenju adenovirusnog konjunktivitisa još uvijek su kontroverzni.

Interferoni su prirodni proteini koje proizvode stanice kao odgovor na virusnu infekciju koji kontrolira širenje virusa. Interferon  $\beta$  smanjuje trajanje bolesti i sprječava komplikacije na rožnici u nekim studijama. Interferon  $\gamma$  također ima inhibitorni učinak na adenoviruse i potencijalno je i najbolji oblik liječenja adenovirusnog konjunktivitisa. Lokalni imunoglobulini pokazuju antiadenovirusna svojstva na životinjskim modelima, ali istraživanja na ljudima su nedostatna.

Osim liječenja akutne bolesti, lokalni steroidi koriste se i za smanjenje subepitelnih infiltrata povezanih s adenovirusnim konjunktivitisom, ali se terapija steroidima nažalost najčešće mora ponavljati nakon što se aplikacija zaustavi jer često dolazi do relapsa. To dovodi ne samo do ovisnosti, već također rezultira i komplikacijama uzrokovanim steroidima kao što su katarakta i očna hipertenzija. Ciklosporinske kapi za oči mogu se koristiti kao sredstvo koje štedi steroide

za liječenje subepitelnih infiltrata nakon adenovirusnog konjunktivitisa, ali ne ublažava simptome akutne bolesti niti utječe na prirodni tijek bolesti. Lokalne kapi s 0,05% do 2% ciklosporina smanjuju stvaranje subepitelnih infiltrata i njihove simptome kao što je osjećaj stranog tijela i oštećenje vida. Primjena lokalnog ciklosporina relativno je sigurna unatoč riziku od lokalne epidemije zbog povećanja količine izlučivanja virusa, kao što se vidi na životinjskim studijama. Excimer laser fototerapeutska keratektomija rezervirana je za kronične subepitelne infiltrate koji uzrokuju značajne smetnje vida. Keratektomija rezultira poboljšanjem fotofobija, boljom oštrinom vida, te kontrastnom osjetljivošću kada se radi u kombinaciji s niskom dozom mitomicina C (8).

### ***3.3. Herpes virusni konjunktivitis***

Herpetični blefarokonjunktivitis jedna je od najčešćih viralnih bolesti konjunktive. Iako je primarni očni HSV rijedak, kada se pojavi, to je često kao samoograničavajući blefaritis s vezikularnim lezijama kapaka ili folikularni konjunktivitis, što oboje može dovesti do naknadnog keratitisa. Točna klinička dijagnoza može biti izazovna jer je HSV blefaritis neuobičajen i može se zamijeniti za sveprisutnije disfunkcije meibomovih žlijezda, a folikularni konjunktivitis može se pojaviti bez lezija kapaka i oponašati druge uzroke kroničnog konjunktivitisa. Za liječenje herpetičnog blefarokonjunktivitisa koriste se lokalni trifluridin, aciklovir mast i u nekim slučajevima sistemski antivirusni lijekovi. Lokalizirane vezikularne lezije u uvjetima atopijskog dermatitisa mogu predstavljati herpticum eccem ili Kaposi varičeliformnu erupciju, hitna dermatološka stanja koja mogu napredovati u virusni HSV encefalitis ako se ne prepoznaju i ne liječe odmah (9).

Varicella zoster virus širi se respiratornim kapljicama i visoko je zarazan. Nakon primarne infekcije virus ostaje latentan u jednom ili više stražnjih korijena ganglija, obično u trigeminalnim ili torakalnim živcima. Prvi ogranak (n. ophtalmicus) trigeminalnog živca najčešće je zahvaćena od sve tri grane.. Otprilike 10% do 20% svih herpes zoster infekcija manifestira se kao herpes zoster oftalmicus. Tijekom razdoblja slabijeg imuniteta virus se može ponovno aktivirati i putovati od ganglija prema koži putem perifernih živaca te izaziva tipične lezije poznate kao herpes zoster. To se događa isključivo u dermatomu pripadajućeg živca. Klinička slika oftalmološkog herpes zoster može biti složena zbog brojnih struktura oka koje mogu biti zahvaćene. Virus može zahvatiti kapak, konjunktivu, bjeloočnicu, rožnicu i šarenicu,



pri čemu su iritis i keratitis najčešće komplikacije. Liječenje VZV infekcije obično je usmjereno prema liječenju simptoma, ubrzavanju oporavka i smanjenju komplikacija. Osim analgezije, dobre hidratacije i adekvatne osobne higijene kako bi se spriječila sekundarna bakterijska infekcija, trenutno se u VZV-u koriste tri antivirusna lijeka. To su aciklovir, valaciklovir i famciklovir. Primjena oralnog aciklovira u imunokompetentnih bolesnika s lokaliziranom herpes zosterom infekcijom upitne je koristi, ali intravenski aciklovir je svakako lijek izbora u imunosupresivnih bolesnika kako bi se spriječila diseminirana infekcija (1).

### ***3.4. Ostali virusni konjunktivitisi***

Virus ospica jednolančani je RNA virus koji je član obitelji *Paramyxoviridae*. Prenosi se respiratornim putem te je vrlo zarazan. Nakon razdoblja inkubacije od 8 do 12 dana, počinju simptomi groznice, kašlja, curenja nosa i konjunktivitisa. Osip tipičan za ospice traje 3 do 7 dana. Većina pacijenata će razviti konjunktivitis, dok se keratitis javlja rjeđe. Ospice su najvažniji uzrok sljepoće kod djece u zemljama u razvoju. Virus morbila smanjuje koncentraciju retinola u serumu, što se može manifestirati kao kseroftalmija i na kraju rezultirati sljepoćom. Do sljepoće može doći i zbog oštećenja korteksa ako dođe do encefalitisa. Laboratorijsko testiranje na ospice uključuje serologiju na IgG i IgM protutijela, kao i molekularne metode kao što je PCR na uzorcima sline, urina ili cerebrospinalnog likvora. Liječenje ovog tipa konjunktivitisa je simptomatsko i pacijenti se općenito oporavljaju bez komplikacija. U zemljama u razvoju, gdje su ospice često udružene s nedostatkom vitamina A, keratomalacija je česta i teška komplikacija i potrebno ju je hitno liječiti. Potrebna je sistemska suplementacija vitaminom A i lokalno podmazivanje, lokalna primjena retinoične kiseline, a često su potrebne i kirurške intervencije (1).

Enterovirusi, članovi obitelji *Picornaviridae* jednolančanih RNA virusa, normalno se repliciraju u crijevnom traktu te mogu izazvati asimptomatsku infekciju ili blagu bolest. U nekim slučajevima, međutim, virus se može proširiti na druge organe, uzrokujući tešku bolest. To uključuje očne bolesti kao što su konjunktivitis, keratokonjunktivitis i uveitis. Enterovirusna bolest oka može biti posljedica izravne inokulacije u oči, za razliku od većine drugih organskih sustava u kojima se enterovirus prvo mora replicirati u crijevima, a tek zatim se može proširiti na ciljni organ. Poznato je i kako varijante coxsackie A24 i enterovirus 70 mogu uzrokovati akutni hemoragijski konjunktivitis. Enterovirusni uveitis, uzrokovan ehovirusom 19 i s još dvije vrste ehovirusa 11, također su prijavljeni. Stanje je obično samoograničavajuće, a

konzervativno liječenje hladnim oblozima i lubriciranje je najčešće dovoljno i za ublažavanje simptoma. Lokalni steroidi ne smiju se koristiti zbog rizika od perforacije rožnice (1).

## 4. KERATITISI

Zamućenost rožnice predstavlja 5. vodeći uzrok sljepoće u svijetu, čineći ~3,2% svih slučajeva. Nedavno izvješće Svjetske zdravstvene organizacije (WHO) naglašava kako je oko 6 milijuna ljudi u svijetu zahvaćeno sljepoćom ili umjerenim do teškim oštećenjem vida uzrokovanim zamućenjem rožnice, uključujući 2 milijuna bolesnika zahvaćenih trahomom. Osim toga, procjenjuje se da je neprozirnost rožnice odgovorna za 1,5-2,0 milijuna slučajeva jednostrane sljepoće godišnje, naglašavajući kontinuirani nekontrolirani teret za ljudsko zdravlje. Među svim etiologijama kao što su infekcija, trauma, upala, degeneracija i nutritivni nedostatak, infektivni keratitis (IK) predstavlja vodeći uzrok sljepoće zbog bolesti rožnice u razvijenim zemljama i zemljama u razvoju, s procijenjenom učestalošću u rasponu od 2,5 do 799 na 100 000 stanovnika godišnje. IK može biti uzrokovan širokim spektrom mikroorganizama, uključujući bakterije, gljivice, viruse, parazite i polimikrobne infekcije. Ovisno o geografskim i vremenskim varijacijama, pokazalo se da su bakterije i gljive najčešći uzročnici infekcije rožnice. Iako su virusni i *Acanthamoeba keratitis* rjeđi, oni predstavljaju važne uzroke sljepoće zbog bolesti rožnice u razvijenim zemljama. Dokazano je kako su korištenje kontaktnih leća, traume, bolesti površine oka, bolesti kapaka i oftalmološki zahvati glavni čimbenici rizika za nastajanje IK-a (10).

### 4.1. HSV keratitis

HSV-1 sveprisutni je herpesvirus koji inficira otprilike dvije trećine svjetske populacije. Svake godine u SAD-u se prijavi oko 500 000 novih slučajeva aktivne očne infekcije herpes simpleksom. Nadalje, približno 65% američke populacije je seropozitivno na HSV-1. HSV-1 češće je povezan s infekcijama oka, dok HSV-2 prvenstveno inficira genitalije. Izravan kontakt s tjelesnim izlučevinama poput sline, suza itd. zaraženih pojedinaca smatra se ključnim za širenje HSV-1 s čovjeka na čovjeka (11).

HSV-1 infekcija u djece i odraslih povezana je s potpuno različitim manifestacijama bolesti. U djece se nalaze ulcerozni, bolni stomatitis, intenzivna groznica, anoreksija i lokalni edem oralne sluznice, dok su faringitis i tonzilitis česti početni simptomi infekcije kod odraslih. Važno je napomenuti kako primarna infekcija HSV-om obično prolazi nezapaženo (12). Povijesno se smatralo da će HSV-1 vjerojatnije ostati latentan u trigeminalnom gangliju, dok će HSV-2 invadirati sakralne ganglije. Međutim, novije testiranje PCR-om ukazuje da su oba mjesta

podjednako zahvaćena od strane dvaju navedenih podtipova (13). Reaktivacija HSV-1 u odraslih također je povezana s ponavljajućim herpesom labialisom koji se češće naziva herpesom na usnama. Međutim, u iznimno rijetkim slučajevima (0,0001–0,0005% populacije), HSV-1 može uzrokovati i encefalitis koji je smrtonosan u više od 70% slučajeva ako se ne liječi (14).

#### **4.1.1. Epidemiologija**

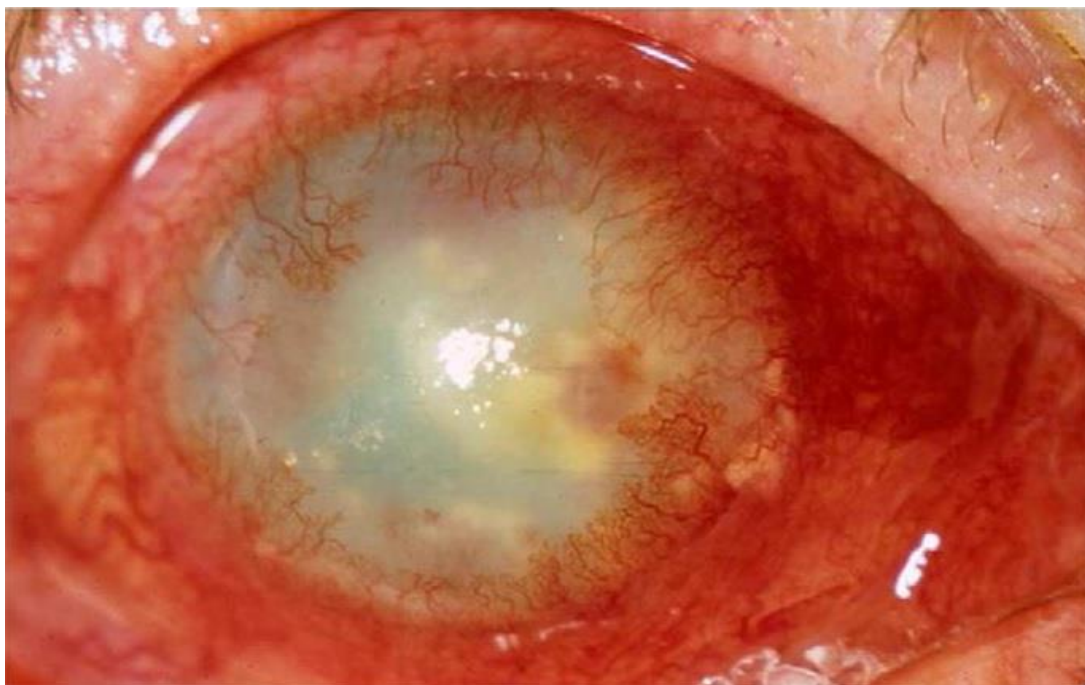U SAD-u više od 500.000 ljudi pati od očne bolesti uzrokovane herpes simplex virusom, što može rezultirati konjunktivitisom, iridociklitisom, akutnom nekrozom mrežnice, te keratitisom u teškim slučajevima. Kada govori o primarnoj infekciji HSV-1, očna bolest se očekuje u približno 8% slučajeva. Značajan postotak (~15%) pacijenata s primarnom HSV-1 infekcijom oka također razvija i teške komplikacije kao što su blefarokonjunktivitis i dendritički ulkusi. Prevalencija bolesti iznosi 150 slučajeva na 100.000 ljudi, a incidencija varira između 10 do 30 slučajeva na 100.000 ljudi godišnje. Rizik od razvoja herpes simplex keratitisa (HSK) iznosi približno 1% u cijelom svijetu, a globalna godišnja incidencija herpetičnog keratitisa iznosi oko 1,5 milijuna slučajeva. Zanimljivo je da je HSK perzistentna bolest s relativno visokim stopama recidiva: 9,6% nakon 1 godine, 22,9% nakon 2 godine, 40,0% nakon 5 godina i 67% nakon 10 godina. Otprilike 40% pacijenata s HSK doživjet će 2-5 recidiva tijekom života (14).

#### **4.1.2. Klinička slika**

Kliničke manifestacije primarne očne infekcije s HSV-1 su rijetke i obično se javljaju rano u životu. One se obično manifestiraju kao konjunktivitis koji može uključivati i upalu očnih kapaka (blefarokonjunktivitis), obilježen upalnim vezikulama i ulkusima, a može uključivati dendritičke lezije u epitelu rožnice. Ulkusi se mogu povećavati, osobito u očima tretiranim steroidima, te mogu poprimiti geografski (ameboidni) oblik. Češće su očne infekcije s HSV-1 kao rezultat reaktivacije virusa koji je izvorno uspostavio latentnu infekciju u TG nakon neočnog puta infekcije. Reaktivacija latentnog virusa u oftalmičkoj grani TG-a može rezultirati izlučivanjem virusa na površini rožnice. HSV-1 lezije rožnice mogu biti ili ograničene na epitel rožnice, bolest koja se naziva infektivni epitelni keratitis, ili zahvaćati stromu sa ili bez oštećenja epitela koji ju prekriva, poznat kao HSK (15).

Bolesnici s epitelnim keratitisom kao simptome mogu imati bol, fotofobiju, zamagljen vid, suzenje i crvenilo. Epitelne lezije uzrokovane su repliciranjem virusa u epitelnim stanicama i njihovim uništavanjem. Lezije počinju kao punktirane vezikularne erupcije u epitelu rožnice, ali se brzo spajaju u dendritične lezije. Oblik epitelne lezije vizualizira se bojenjem bazalne membrane fluoresceinskom bojom ili bojenjem oštećenih stanica na vanjskim granicama lezije bojom rose bengal.

HSK se može pojaviti kao progresija iz infektivnog epitelnog keratitisa ili može biti primarna manifestacija keratitisa. Klinički znakovi HSK-a uključuju zamućenost strome, edem i neovaskularizaciju koji su potaknuti ponavljajućim reaktivacijama HSV-1 i prelijevanjem virusa u rožnicu (Slika 3). Izravni učinak virusa, i što je još važnije, snažan imunološki odgovor na virusne proteine pokreću urastanje krvnih žila, infiltraciju leukocita i oštećenje strome i endotela rožnice koji u kombinaciji potiču zamućenje i edem rožnice. Upala se povlači, obično uz pomoć lokalnih kortikosteroida, ali često uz određeni stupanj ostatnog ožiljnog tkiva. Ponovljeni napadi HSK mogu dovesti do progresivnih ireverzibilnih ožiljaka na rožnici i sljepoće (16).



Slika 3. Fotografija pacijenta s herpes stromalnim keratitisom na kojoj se vidi zamućenost i neovaskularizacija rožnice; izvor: Rowe A, St Leger A, Jeon S, Dhaliwal DK, Knickelbein JE, Hendricks RL. Herpes Keratitis. Prog Retin Eye Res. 2013 Jan;32C:88–101.

### 4.1.3. Dijagnostika

Dijagnoza HSV keratitisa najčešće se temelji na simptomima i kliničkim znakovima. Simptomi su obično jednostrani, ali treba imati na umu kako je 12% očnih HSV-1 bilateralno. Simptomi uključuju bolne mjehuriće ili lezije, konjunktivitis, fotofobiju, pretjerano suzenje, bol, zamućenost vida, crvenilo, iritaciju, osjećaj stranog tijela, te blefaritis. Procjepna svjetiljka je od velike koristi za pregled unutrašnjosti oka. Kod sumnje na HSV infekciju, koristimo lizamin zelenu za bojenje rubova lezije ili rose bengal za bojenje unutarnje strane lezije. Dendritiformne epitelne lezije koje se vide procjepnom svjetiljkom dijagnostička su potvrda očnog HSV-a. Nadalje, rijetko se može izvršiti i struganje rožnice te poslati uzorak na lančanu reakciju polimerazom kod nejasnih slučajeva. Međutim, liječnik mora biti vrlo oprezan zbog mogućnosti pogoršanja već stanjene rožnice zbog ponavljajućih infekcija (17).

### 4.1.4. Liječenje

HSV keratitis zahtijeva strogi nadzor oftalmologa jer je liječenje složeno, te je praćenje imperativ. Liječenje može potrajati tjednima do mjesecima. Aciklovir (ACV), uveden u Sjedinjenim Državama 1983. snažno je antivirusno sredstvo koje se koristi u liječenju ili za profilaksu ove bolesti. Antivirusne kapi za oči i oralni antivirusni lijekovi propisuju se odmah kada je HSV keratitis dijagnosticiran, dok su steroidne kapi za oči indicirane u slučaju jake upale rožnice. Nadalje, ako pacijent u dosadašnjoj anamnezi ima HSV infekcije oka, prije bilo kakve keratoplastike potrebno je profilaktički koristiti ACV (17).

Kirurške intervencije se obično koriste u pacijenata sa značajnim stanjenjem rožnice, koje je komplikacija nekrotizirajućeg HSK ili neurotrofičnog herpes keratitisa. Lijepljenje rožnice pomoću ljepila na bazi cijanoakrilata može se koristiti za zatvaranje malih, < 3 mm širokih perforacija u rožnici. Transplantacije amnionske membrane (AMT) mogu pomoći u zacjeljivanju neurotrofičnih ulkusa i osigurati čimbenike rasta za promicanje migracije epitelnih stanica. Nadalje, AMT se koriste i protiv stanjivanja rožnice i obećavaju povećanje debljine rožnice godinu dana nakon operacije. Transplantacija rožnice ili keratoplastika čini još jednu kiruršku intervenciju za poboljšanje vidne oštine kod pacijenata s keratitisom. Do 20% operacija penetrirajuće keratoplastike izvodi se za liječenje slučajeva herpes keratitisa, dok su za otprilike 5% operacija zaslužni ožiljci rožnice. Keratoplastika pruža odličnu potporu rožnici, ali značajne stope odbacivanja smanjuju učinkovitost operacijama za pružanje dugotrajnog

olakšanja. Vaskularizacija rožnice koja se često događa tijekom HSK povećava šanse za odbacivanje, pa čak i ponovne infekcije u transplantiranoj rožnici. Oralni aciklovir često se daje nakon keratoplastike kako bi se smanjila stopa ponovne infekcije. 6 mjeseci terapije ACV nakon penetrantnih keratoplastika dobro je podržano u literaturi, ali je njegova uporaba za lamelarne keratoplastike upitne koristi. Prednje lamelarne transplantacije imaju bolje rezultate od operacija penetrantne keratoplastike, ali su inferiorne kada pacijenti imaju duboke ožiljke na rožnici ili zahvaćenost endotela (14).

#### ***4.2. Ostali virusni keratitisi***

Od virusnih uzročnika keratitisa najznačajnija je skupina herpesvirusa, pa tako keratitis mogu uzrokovati citomegalovirus (CMV), varicella-zoster virus (VZV), epstein-barr virus (EBV), te humani herpes virus 7 (HHV-7). Međutim, postoje i drugi virusi koji mogu uzrokovati ovo stanje, a to su coxsackie virus, rabdovirus, te adenovirus.

Dijagnoza keratitisa u velikoj mjeri ovisi o temeljitom pregledu s procjepnom svjetiljkom i naknadnim laboratorijskim pretragama. Za razliku od bakterijskog ili gljivičnog keratitisa, dijagnoza virusnog keratitisa prvenstveno se postavlja na temelju kliničkog pregleda. U mnogim slučajevima uočavaju se karakteristične dendritične lezije, klasični simptom herpes simplex keratitisa. Precipitati u rožnici u obliku novčića analogna su referenca za CMV endoteliitis ili VZV/EBV stromalni keratitis u rjeđim slučajevima. Nadalje, keratitis može biti sekundarni uz drugu manifestaciju virusne bolesti kao što su periorbitalni vezikularni osip tijekom VZV infekcije ili mononukleoza tijekom EBV infekcije. Drugi testovi u fizičkom pregledu, kao što je Snellenov test oštine ili pregled olovkom, mogu kliničaru dati dodatne informacije pomoću kojih može postaviti dijagnozu. Kada se sumnja na keratitis, može se koristiti fluoresceinska boja za procjenu oštećenja epitela. Boja će obojati stromu rožnice, otkrivajući lezije ili praznine u epitelnom sloju.

Terapija za liječenje virusnog keratitisa općenito se može podijeliti u dvije kategorije: antivirusni analozi nukleozida i glukokortikoidi. Jedna od najčešćih terapija je aciklovir, analog nukleozida koji djeluje kao kompetitivni inhibitor virusne DNA polimeraze. Njegov afinitet za virusnu DNA polimerazu je otprilike 200 puta veći od afiniteta za polimerazu domaćina, što doprinosi njegovoj visokoj specifičnosti. ACV se općenito dobro podnosi i učinkovit je za liječenje virusnog keratitisa. Lijek se uglavnom ordinira u oralnom obliku jer lokalne

formulacije imaju nižu bioraspoloživost na rožnici. ACV može liječiti aktivne infekcije ili se koristiti kao profilaktički lijek za sprječavanje ponavljajućih epizoda reaktivacije. Na tržištu postoji više analoga ACV-a: cidofovir, brincidofovir, ganciklovir, valaciklovir te trifluridin. Svaki od njih ima jedinstven skup prednosti i nedostataka u usporedbi s tradicionalnom ACV terapijom. S druge strane, glukokortikoidi također imaju svoje mjesto u liječenju keratitisa. Primjeri uključuju prednizolon, deksametazon i loteprednol. Oni smanjuju upalu i bol na mjestu infekcije, ali ne ciljaju izravno na virusnu infekciju. Iz tog razloga, ti se lijekovi često daju kao adjuvantna terapija. Glukokortikoidi tijekom primjene mogu uzrokovati zamagljen vid, a povremeno i osjećaj stranog tijela u oku. Kao dodatna terapija za ublažavanje simptoma vezanih uz keratitis, moguće je propisati i umjetne suze. S obzirom na nedostatke tradicionalnih antivirusnih lijekova i kortikosteroida, postoji potreba za učinkovitijim novim terapijama virusnog keratitisa (14).



## 5. PREDNJI UVEITISI

Virusni prednji uveitis (VAU) je upala prednje uvee, a strukture koje su prvenstveno zahvaćene upalom su šarenica i cilijarno tijelo. Prednji uveitis najčešći je oblik uveitisa (18). Ovaj tip uveitisa karakteriziran je povišenim intraokularnim tlakom (IOP), difuznim zvjezdastim rožničnim precipitatima, prisutnošću pigmentacije u aktivnim precipitatima rožnice, te atrofičnim promjenama šarenice. Najčešći viralni uzročnici ovog stanja su herpes simplex, varicella-zoster, citomegalovirus i rubeola. Herpetički prednji uveitis najčešći je uzrok VAU-a i čini 5-10% svih slučajeva uveitisa u zapadnom svijetu. Ozbiljnost i ishod VAU-a ovise o vrsti virusa, kliničkim karakteristikama bolesti, imunološkom statusu i genetskoj strukturi pojedinca (19).

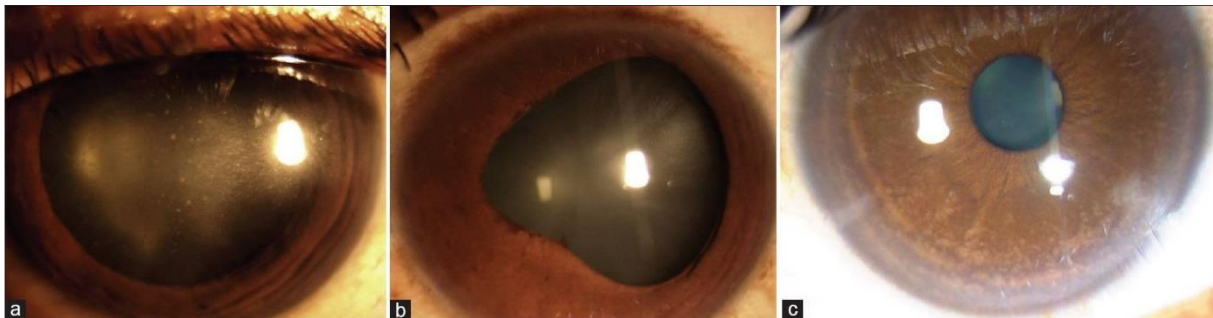
### 5.1. Epidemiologija

Prevalencija (ukupan broj slučajeva na 100 000 ljudi godišnje) svih slučajeva uveitisa varira između zemalja i etničkih skupina, a prijavljeno je između 68 (na sjeveru Europe), 115 (u SAD-u) pa do 173 slučaja na 100 000 ljudi (u Južnoj Koreji). Incidencija (broj novodijagnosticiranih slučajeva na 100 000 ljudi godišnje) svih slučajeva uveitisa u svijetu zabilježeno je između 20 i 108 slučajeva na 100 000 osoba-god. Najčešća lokacija uveitisa bila je prednja i iznosila je približno 70–93% (20).

### 5.2. Etiologija i klinička slika

HSV prednji uveitis obično je uzrokovan HSV-om tipa 1 i čini veliki udio virusnog prednjeg uveitisa u zapadnim populacijama. Obično zahvaća oba spola i to najčešće u 4. i 5. desetljeću života. U anamnezi može postojati ponavljana groznica, mjehurići, grupirane vezikule oko ruba kapka s difuznim edemom. HSV anteriorni uveitis češće se javlja tijekom reaktivacije nego u primarnoj bolesti. Reaktivira se virusni genom koji latentno postoji unutar trigeminalnog ganglija. Prenosi se niz akson, manifestirajući se u periokularnoj koži, rožnici ili kao intraokularna upala. Obično je jednostrano, ali može biti i obostrano u 18% slučajeva. Simptomi uključuju akutnu jaku bol u očima, crvenilo, suženje, fotofobiju, te zamućenje vida. HSV anteriorni uveitis karakteriziraju male do srednje veliki rožnični precipitati, od kojih neki mogu

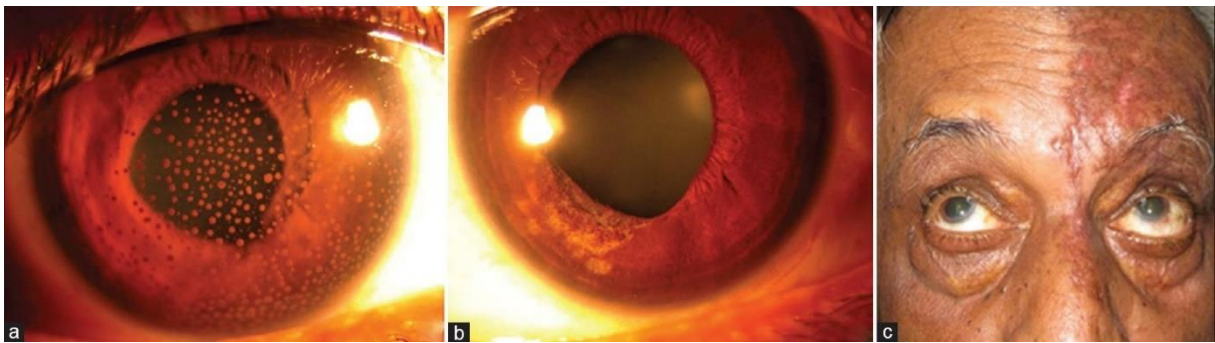
biti i pigmentirani (Slika 4). Mjesto precipitata može biti središnje, paracentralno ili difuzno. Kod keratouveitisa nalaze se u istoj distribuciji kao i upaljena rožnica. Povišeni intraokularni tlakovi nastaju zbog trabekulitisa i to može biti epizodično. Nadalje, to stanje može uzrokovati sekundarnu glaukomatoznu optičku neuropatiju. Atrofija šarenice javlja se u 41–48% slučajeva. Tijekom akutnog HSV-a u zahvaćenom području dolazi do iridoplegije i spljoštenja zjenične granice. Prisutnost pjegave ili sektorske atrofije šarenice uočava se kod rekurentne ili kronične bolesti i može izostati u vrlo ranoj bolesti.



Slika 4. Fotografije rožničnih precipitata na procjepnoj svjetiljci uzrokovanih HSV anteriornim uveitisom, a) upala rožnice, b) iridopareza, c) difuzna stromalna atrofija šarenica; izvor: Babu K, Konana VK, Ganesh SK, Patnaik G, Chan NSW, Chee SP, et al. Viral anterior uveitis. *Indian J Ophthalmol.* 2020 Sep;68(9):1764–73.

VZV miruje u neuralnim senzornim ganglijima nakon primarne infekcije koja obično nastaje u djetinjstvu i ponovno se aktivira kada VZV specifična imunost oslabi, obično tijekom 6. ili 7. desetljeća života. Alternativno, može se pojaviti i kod mladih imunokompetentnih osoba, ali mora postojati stanje koja uzrokuju imunosupresiju poput sindroma stečene imunodeficijencije i imunosupresivnih lijekova. Herpes zoster oftalmicus (HZO) manifestira se jakim boli praćenom vezikularnom erupcijom u dermatomu oftalmološkog dijela trigeminalnog živca. Ako je zahvaćen vrh nosa, to je prediktor očne upale (Hutchinsonov znak). VZV prednji uveitis javlja se u 40-60% HZO-a u imunokompetentnih bolesnika i može biti prisutan više mjeseci. Tipično, VZV anteriorni uveitis pojavljuje se 2 tjedna nakon dermatoloških manifestacija u obliku akutnog hipertenzivnog uveitisa s granulomatoznim ili negranulomatoznim lezijama (Slika 5). Upala kod VZV-a općenito je teža nego kod HSV-a, vjerojatno zato što VZV prodire u korijen epitela šarenice i uzrokuje okluzivni vaskulitis. Segmentna atrofija šarenice (trokutasti sektorski gubitak pigmentnog epitela šarenice s bazom u korijenu šarenice) može se razviti nakon što se akutna epizoda povuče, uzrokujući defekt transiluminacije (88%). Pretpostavlja se

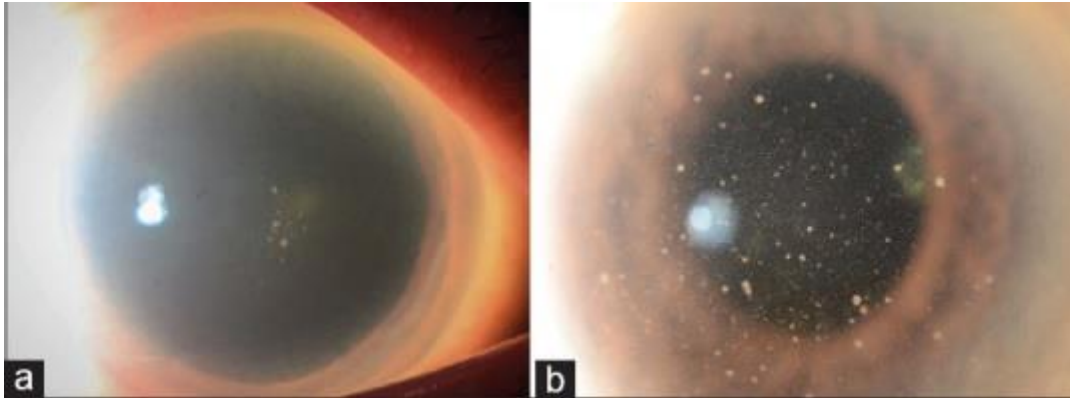
da je ozbiljnost atrofije šarenice i distorzije zjenice usko povezana s virusnim opterećenjem u očnoj vodici. Zahvaćenost rožnice prijavljena je u 25% slučajeva i uključuje numularni keratitis, limbalni keratitis i prstenaste infiltrate. Mogu biti povezani i episkleritis, skleritis, te koroidni vitiligo. U ovom tipu uveitisa mogu se pojaviti stražnje sinehije (40%) i vitritis (83%). Sekundarni glaukom bilježi se u 15-43% slučajeva. Nadalje, u svim slučajevima herpetičnog uveitisa obavezan je detaljan pregled stražnjeg segmenta.



Slika 5. Fotografija VZV anteriornog uveitisa s procjepnom svjetiljkom koja prikazuje pigmentirane aktivne rožnične precipitate i zjenicu u obliku slova D pri početnoj prezentaciji (a) i razvoj sektorske atrofije šarenice na istom oku tijekom 6 mjeseci (b). Vanjska fotografija koja prikazuje ožiljke na licu od herpes zoster oftalmicus ožiljaka na lijevoj strani čela i nosa (c); izvor: Babu K, Konana VK, Ganesh SK, Patnaik G, Chan NSW, Chee SP, et al. Viral anterior uveitis. *Indian J Ophthalmol.* 2020 Sep;68(9):1764–73.

CMV važan je uzrok hipertenzivnog prednjeg uveitisa u imunokompetentnih osoba i vjerojatno postoji istaknuta imunološka komponenta ove bolesti jer se ne vidi u imunokompromitiranih osoba. Očna tkiva poput šarenice i cilijarnog tijela mogu biti mjesto latencije CMV-a kao što sugeriraju studije na miševima. Stanje intraokularne imunokompromitacije s oštećenjem urođene i adaptivne imunosti, posebno odgovora T-stanica specifičnog za virus, može potaknuti reaktivaciju CMV-a. Takvu imunokompromitaciju mogu uzrokovati očni kortikosteroidni implantati, topikalna oftalmološka emulzija ciklosporina A 0,05%, analozi prostaglandina, te oftalmološki zahvati. CMV anteriorni uveitis obično pogađa pojedince od 3. desetljeća nadalje, osobito azijske i muškarce, one u 3. – 5. desetljeću koji imaju Posner-Schlossman sindrom, dok one u 5. – 7. desetljeću pogađa najčešće ako imaju kronični CMV uveitis. Akutna je i ponavljajuća u bolesnika mlađih od 40 godina ili kronična u starijih od 40 godina. U većini slučajeva je jednostrano, a obostrano je u 7% slučajeva. Kliničke manifestacije CMV uveitisa variraju, pa tako postoje akutni relapsirajući hipertenzivni prednji uveitis (Posner-Schlossmanov sindrom), kronični hipertenzivni CMV prednji uveitis, ponavljajući ili kronični

iridociklitis, te endoteliitis rožnice. Lezije u obliku novčića u kojima su rožnični precipitati male veličine raspoređeni u obliku prstena patognomonične su za CMV s pozitivnom prediktivnom vrijednošću od 90,9% i mogu se vidjeti i kod akutne i kronične infekcije (Slika 6).



Slika 6. Fotografija CMV anteriornog uveitisa s procjepnom svjetiljkom u difuznom osvjetljenju koja prikazuje nekoliko granulomatoznih rožničnih precipitata u središtu oka s akutno povišenim intraokularnim tlakom tipičnim za Posner-Schlossmanov sindrom povezan s CMV (a) i difuzno raspoređenim finim precipitatima tipičnim za Fuchs uveitis sindrom pomiješan s raspršenim pigmentiranim, srednje velikim precipitatima u oku s kroničnim citomegalovirusnim prednjim uveitisom (b); izvor: Babu K, Konana VK, Ganesh SK, Patnaik G, Chan NSW, Chee SP, et al. Viral anterior uveitis. Indian J Ophthalmol. 2020 Sep;68(9):1764–73.

Rubela virus anteriorni uveitis kronična je bolest. Često je jednostrana, ali može se prezentirati i bilateralno (14%). Čest je uzrok Fuchs uveitis sindroma (FUS) u zapadnoj populaciji. Konačan nalaz anti-RV antitijela u očnoj vodici prednje komore bolesnika s FUS-om potvrđuje da rubeola sudjeluje u patogenezi. S druge strane, vrlo rijedak nalaz RV-PCR-a može biti znak da je FUS manje infektivne naravi, već više nastaje kao imunološki odgovor na virus. Hipotezu o FUS-u kao RV-induciranoj bolesti potkrijepio je smanjen broj pacijenata s FUS-om nakon uvođenja programa cijepljenja protiv rubela virusa u Sjedinjenim Državama (s 4,48% na 1% pacijenata s FUS-om godišnje). Međutim, postavlja se pitanje može li živo atenuirano cjepivo ili subklinička RV infekcija prije cijepljenja izazvati FUS. Analiza očne vodice u bolesnika s FUS-om također je pokazala povišene razine upalnog citokina (IL-6, IL-10), interferona- $\gamma$  i niske razine IL-12 što ukazuje na odgovor tipa Th1. Rubela virus prednji uveitis obično se javlja u relativno mlađih bolesnika (prosječne dobi  $35 \pm 12$  godina) sa stražnjom subkapsularnom kataraktom (47%), kroničnim zamaglivanjem vida i/ili plutajućim skotomima, te s minimalnim crvenilom i boli. Ima kronični tijek i manifestira se difuznim zvjezdastim precipitatima u rožnici

(ne postaju pigmentirani i perzistiraju unatoč liječenju), difuznom atrofijom šarenice i blagom upalnom reakcijom prednje komore (19).

### ***5.3. Sindromi povezani s virusnom etiologijom***

Posner-Schlossman sindrom (PSS) karakteriziran je rekurentnim, akutnim napadima jednostranog blagog anteriornog uveitisa s nekoliko granulomatoznih rožničnih precipitata i jako povišenim intraokularnim tlakom. Simptomi uključuju blago zamućenje vida i haloe. Pogađa mlade odrasle osobe, češće u 3. desetljeću u europskoj populaciji, ali kasnije u azijskoj populaciji (3-5. desetljeće). Muškarci su pod većim rizikom od razvoja PSS-a (50,5–71,4%). Čini se da je CMV glavni uzrok PSS-a, osobito u Aziji. Također, poznato je da i HSV može uzrokovati PSS. Stražnje sinehije i vitritis su odsutni, ali se mogu pojaviti blage atrofične promjene šarenice. Glaukom se razvija u 26% pacijenata, od kojih 17% zahtijeva operacijski zahvat. Tijek bolesti se ponavlja i često je nepredvidiv.

Fuchs uveitis sindrom kronična je upala niskog stupnja koja zahvaća prednji uvealni trakt i staklovinu i najčešće je jednostrana (90%). U SAD-u i Europi, rubela virus glavni je etiološki agens, dok je CMV prevladavajući uzročnik u Aziji. Ostale povezanosti s ovim sindromom uključuju HSV, toksoplazmozu, toksokarozu, sarkoidozu, retinitis pigmentosus, Hornerov sindrom, Ushersov sindrom i prethodnu očnu traumu. Klinički znakovi uključuju blagu upalu prednje očne sobice niskog stupnja, odsustvo cilijarne injekcije, difuznu raspodjelu precipitata po cijelom endotelu, difuznu atrofiju šarenice, stražnju subkapsularnu kataraktu, prisutnost Koeppeovih čvorova, odsutnost stražnjih sinehija, te vitritis niskog stupnja. Heterokromija se vidi u svijetlo obojenim šarenicama (12,7-82%) i često je odsutna u jako pigmentiranim očima, te se može primijetiti prije razvoja vizualnih simptoma. Zahvaćeno oko je hipokromno zbog difuznog gubitka pigmenta, ali može biti hiperkromno kada dođe do atrofije strome, otkrivajući tamniji pigmentni epitel šarenice. U slučaju odsutnosti heterokromije, pojava čvorića šarenice zajedno s kataraktom, vitritisom ili glaukomom trebala bi upozoriti kliničara na vjerojatnost FUS-a. FUS može početi u ranom djetinjstvu, ali dijagnoza se često odgađa godinama, jer karakteristični nalazi možda neće biti prisutni na početku bolesti. Strukturne promjene šarenice nastaju ranije od heterokromije. U kasnijim stadijima dolazi do gubitka tonusa šarenice i mišića sfinktera što uzrokuje prošireni kut iridokornealne šupljine i povećanu dubinu prednje očne šupljine. Osim toga, normalne radijalne žile šarenice mogu izgledati kao neovaskularizacija u bolesnika s FUS-om s difuznom atrofijom šarenice. Rubeotičke “premostne žile” u proširenju

kuta komore mogu uzrokovati hifemu tijekom operacije katarakte (Amslerov znak). Modificirani Amslerov znak je opisan nakon manje traume, peribulbarne anestezije, kontaktne tonometrije i spolnog odnosa. Rijetko se vide i kristali šarenice (Russelova tijela), koja mogu predstavljati plazma stanice ispunjene antitijelima. Ostali očni nalazi uključuju periferne korioretinalne ožiljke (7,2-65% pacijenata s FUS-om) (19).

#### ***5.4. Dijagnostika***

Dijagnoza se postavlja uglavnom već prilikom kliničkog pregleda. Nadalje, analiza očne vodice prednje očne sobice korisna je metoda za određivanje etiologije i procjenu virusnog opterećenja jer je u većini slučajeva teško razlikovati etiologiju na temelju kliničkih pokazatelja. Testovi na očnoj vodici uključuju PCR, analizu Goldmann-Witmerovog koeficijenta (GWC), te sekvenciranje metagenoma (21). Dijagnoza i liječenje ove bolesti u imunokompromitiranih bolesnika može biti izazov zbog atipičnih kliničkih prezentacija, teških oblika bolesti i češćih recidiva (22).

PCR može otkriti minimalne količine virusne DNA i omogućuje brzu potvrdu dijagnoze. Analiza očne vodice PCR-om treba se obaviti u slučaju porasta IOP-a, po mogućnosti prije početka terapije, posebno kod CMV. Negativan PCR ne isključuje virusnu etiologiju, jer to može biti posljedica ograničenog volumena uzorka, niskog intraokularnog virusnog opterećenja, prolaznog brzog porasta IOP-a i samoograničavanja očne upale s brзом eliminacijom virusne DNA. U nekim slučajevima, pozitivan rezultat može se dobiti samo nakon ponovljenih analiza. Suprotno tome, PCR može dati lažno pozitivan rezultat otkrivanjem DNK iz latentnih virusa u leukocitima prisutnim u prednjoj komori tijekom upale. Nadalje, kvalitativni multipleksni PCR može se napraviti za provjeru virusa, a naknadni PCR u stvarnom vremenu može pomoći u identifikaciji uzročnika virusa i kvantificiranju virusnog opterećenja kao markera ozbiljnosti infekcije. PCR u stvarnom vremenu također se može koristiti za praćenje odgovora na terapiju i rezistencije na lijekove.

Goldmann-Witmer koeficijent (GWC) pomaže u određivanju proizvodnje intraokularnih antitijela specifičnih za patogene. Za razliku od PCR-a koji ima tendenciju da bude pozitivan u ranoj reaktivaciji kada je virusno opterećenje veće, GWC analizi može trebati i do 2 tjedna da postane pozitivna, ali ostaje pozitivna dulje vrijeme i stoga je korisnija kada se pacijenti na liječenje jave kasnije (kronična faza bolesti) kao u rubela virusnom uveitisu. Rubela virus obično se otkriva pozitivnim rezultatima GWC-a, a samo sporadično PCR-om. Međutim, GWC

je manje specifičan od PCR-a zbog moguće unakrsne reaktivnosti antitijela. Budući da dijagnostička korisnost navedenih testova ovisi o imunološkom statusu pacijenta, kroničnosti infekcije i vremenu uzimanja vodenog uzorka, najbolje je oba testa provesti paralelno kako bi se povećala njihova dijagnostička vrijednost. GWC analiza nije široko dostupna u većini zemalja i stoga se većina zemalja oslanja isključivo na PCR (19).

### ***5.5. Liječenje***

Iako je liječenje HSV keratitisa dobro proučeno, uloga aciklovira u liječenju HSV anteriornog uveitisa nije dovoljno istražena. Studije sugeriraju da se trajanje uveitisa može skratiti brзом primjenom terapijskih doza antivirusne terapije i da je terapija održavanja učinkovita u smanjenju recidiva bolesti. Oralni aciklovir 400 mg pet puta dnevno tijekom 4 tjedna u kombinaciji s lokalnim kortikosteroidima koji smanjuju upalu prednjeg segmenta, te cikloplegicima/midrijaticima koji smanjuju bol i sprječavaju stražnje sinehije. U teškim i rekurentnim bolestima, terapija održavanja oralnim aciklovirom 400 mg dva puta dnevno korisna je za sprječavanje recidiva. Alternativno, valaciklovir, koji je predlijek s boljom biodostupnošću, također se može koristiti u dozi od 500 mg tri puta dnevno tijekom 4 tjedna, nakon čega slijedi 500 mg dva puta dnevno radi održavanja. Sistemska antivirusna terapija u kombinaciji s niskim dozama kortikosteroidnih kapi može biti potrebna čak i nekoliko godina kako bi se spriječili recidivi. U pacijenata s povišenim IOP, antiglaukomijski lijekovi daju se lokalno. Ozbiljno povišenje IOP-a može zahtijevati oralne inhibitore karboanhidraze i operativni zahvat.

U slučaju VZV infekcije, aciklovir se daje u dozi od 800 mg pet puta dnevno tijekom 10 dana unutar 72 h od početka kožnih lezija, što dokazano smanjuje učestalost i težinu episkleritisa, dendritiformne keratopatije, stromalnog keratitisa i prednjeg uveitisa. Lokalni steroidi i cikloplegici/midriatici koriste se za ublažavanje upale i boli. Međutim, trajanje liječenja kroničnog VZV uveitisa treba biti onoliko dugo koliko je aktivan uveitis. Peroralni aciklovir 400 mg dva puta dnevno koristi se kao profilaksa rekurentnog uveitisa. Zbog predvidljivosti njegove resorpcije, oralni valaciklovir općenito je poželjniji od oralnog aciklovira. Standardni je protokol doza triput dnevno od 0,5-1 g tijekom 10-14 dana. Nakon toga treba nastaviti s profilaktičkim dozama tri puta tjedno od 500 mg ili 500 mg dnevno tijekom 3-12 mjeseci. Aciklovir i valaciklovir treba koristiti s oprezom u HIV-u jer mogu uzrokovati trombocitopeniju. Akutno zatajenje bubrega poznata je komplikacija s ovim lijekovima.

Alternativno se može koristiti famciklovir 500 mg tri puta dnevno ili brivudin 125 mg jednom dnevno. Lokalni steroidi daju se za kontrolu upale i potrebno ih je vrlo polako ukidati iz terapije kako bi se izbjegla ponovna upala.

Akutni rekurentni fenotip CMV prednjeg uveitisa često pokazuje izlječenje bez antivirusnog liječenja. Međutim, čini se da rano antivirusno liječenje smanjuje rizik od komplikacija koje ugrožavaju vid koje se mogu razviti iz ponavljajućih i kroničnih upala. CMV uveitis reagira na oralni valganciklovir, ganciklovir i foskarnet. Ne postoje jasne smjernice u vezi s liječenjem CMV uveitisa. Studije su procijenile učinkovitost sistemske (intravenozni ganciklovir ili foskarnet, oralni ganciklovir) i lokalne terapije (intravitrealni ganciklovir, topikalne kapi i gel ganciklovir) te su uspoređivale različite oblike antivirusne terapije. Režim indukcije oralnog valganciklovira koji slijedi je, 900 mg dvaput dnevno tijekom 3 tjedna, nakon čega slijedi režim održavanja od 450 mg dvaput dnevno tijekom najmanje 4 tjedna. CMV uveitis može zahtijevati dugotrajnu antivirusnu terapiju kako bi se smanjio rizik od recidiva. Redovito laboratorijsko praćenje supresije koštane srži, bubrežna i jetrena toksičnosti, te cijena liječenja čine ga manje optimalnim za dugotrajnu terapiju u zemljama u razvoju. Intravitrealni ganciklovir ima manji rizik od sistemske toksičnosti i istražen je kao alternativa sistemskom gancikloviru. Međutim, stopa recidiva bila je visoka. Lokalni ganciklovir je alternativni oblik antivirusne terapije u CMV uveitisu. Lokalna koncentracija kretala se između 0,15%-2% i primjenjivana je 6-8 puta dnevno za indukciju i 1-4 puta dnevno za održavanje. Ganciklovir 2% kapi za oči pokazale su se dobrim kod CMV endoteliitisa rožnice i anteriornog uveitisa. Ganciklovir oftalmološki gel 0,15% dobro se podnosi uz minimalnu toksičnost. Budući da je to jeftinije i ne zahtijeva laboratorijsko praćenje, ovo bi mogla biti održivija opcija za dugotrajnu antivirusnu terapiju. Lokalni nesteroidni protuupalni lijekovi (NSAID) također se mogu uzeti u obzir kod CMV uveitisa koji je rezistentan na lokalne steroide.

Kod infekcije rubelom, lokalni steroidi najčešće nisu potrebni zbog upale niskog stupnja, pri tom njihova dugotrajna uporaba može ubrzati nastanak katarakte i glaukoma. Smatra se da lokalni nesteroidni protuupalni lijekovi usporavaju progresiju, osobito ako je potrebno dugoročno liječenje. Lijekovi za liječenje glaukoma mogu se koristiti u slučaju sekundarnog glaukoma. U slučajevima glaukoma koji su otporni na topikalnu terapiju, preporučuju se operativni zahvati (19).



## 6. ZAKLJUČAK

Virusne upale prednjeg segmenta oka uzrokuju značajnu stopu morbiditeta u populaciji i globalno predstavljaju teret za ljudsko zdravlje. Njihovim neprepoznavanjem ili nepravodobnim liječenjem može doći do djelomičnog ili potpunog gubitka vida, i posljedično tomu, trajnog narušenja kvalitete života u oboljelih osoba. Zahvaljujući velikom napretku tehnologije i medicine, te kvalitetnom postupanju liječnika u vidu medicine temeljene na dokazima, došlo je i do razvoja kvalitete pristupa pacijentu i sofisticiranih metoda liječenja. Razvoj medicine omogućio je prije svega bržu i precizniju dijagnostiku bolesti, što je ujedno i prvi i najvažniji korak prema ispravnom odabiru terapije, te naposljetku, i samom izlječenju. Daljnji globalizacijski procesi, suvremena istraživanja te razvoj novih tehnologija temelji su za otkrivanje novih dijagnostičkih metoda i terapijskih modaliteta koji će omogućiti još potpunije i uspješnije liječenje svih pacijenata.

## 7. ZAHVALE

Ovim putem htio bih zahvaliti svojim roditeljima, Ivici i Ljubici, na neizmjernom strpljenju, poticanju, podršci i ljubavi koju su mi pružali tijekom cjelokupnog studija i što su mi skidali teret s leđa kada god je to bilo moguće. Zahvaljujem i sestri Ivani i bratu Ivanu-Kristijanu na velikodušnoj pomoći kada god je to bilo potrebno.

Zahvaljujem Maji za svakodnevnu potporu, strpljenje i ljubav te mojim prijateljima, posebice Matiji, koji su mi uljepšali studentski život i bili mi oslonac tokom cijelog studija.

Zahvaljujem svome mentoru, prof.dr.sc. Miri Kalauzu, na ukazanom povjerenju, vođenju i pomoći tijekom pisanja ovog diplomskog rada.

## 8. LITERATURA

1. Newman H, Gooding C. Viral ocular manifestations: a broad overview: Viral ocular manifestations. *Rev Med Virol*. 2013 Sep;23(5):281–94.
2. Chan NS, Chee S. Demystifying viral anterior uveitis: A review. *Clin Experiment Ophthalmol*. 2019 Apr;47(3):320–33.
3. Kels BD, Grzybowski A, Grant-Kels JM. Human ocular anatomy. *Clin Dermatol*. 2015 Mar;33(2):140–6.
4. Alfonso SA, Fawley JD, Alexa Lu X. Conjunctivitis. *Prim Care Clin Off Pract*. 2015 Sep;42(3):325–45.
5. Azari AA, Arabi A. Conjunctivitis: A Systematic Review. *J Ophthalmic Vis Res*. 2020 Jul 29;15(3):372–95.
6. Ryder EC, Benson S. Conjunctivitis. In: StatPearls [Internet]. Treasure Island (FL): StatPearls Publishing; 2022 [cited 2022 Jun 18]. Available from: <http://www.ncbi.nlm.nih.gov/books/NBK541034/>
7. Rajaiya J, Saha A, Ismail AM, Zhou X, Su T, Chodosh J. Adenovirus and the Cornea: More Than Meets the Eye. *Viruses*. 2021 Feb 13;13(2):293.
8. Jhanji V, Chan TCY, Li EYM, Agarwal K, Vajpayee RB. Adenoviral keratoconjunctivitis. *Surv Ophthalmol*. 2015 Sep;60(5):435–43.
9. Valerio GS, Lin CC. Ocular manifestations of herpes simplex virus. *Curr Opin Ophthalmol*. 2019 Nov;30(6):525–31.
10. Ting DSJ, Ho CS, Deshmukh R, Said DG, Dua HS. Infectious keratitis: an update on epidemiology, causative microorganisms, risk factors, and antimicrobial resistance. *Eye*. 2021 Apr;35(4):1084–101.
11. Kalezic T, Mazen M, Kuklinski E, Asbell P. Herpetic eye disease study: lessons learned. *Curr Opin Ophthalmol*. 2018 Jul;29(4):340–6.
12. Faria-e-Sousa SJ, Antunes-Foschini R. Herpes simplex keratitis revisited. *Arq Bras Oftalmol*. 2021 Jul 14;84:506–12.
13. Hill GM, Ku ES, Dwarakanathan S. Herpes simplex keratitis. *Dis Mon*. 2014 Jun;60(6):239–46.
14. Koganti R, Yadavalli T, Naqvi RA, Shukla D, Naqvi AR. Pathobiology and Treatment of Viral Keratitis. *Exp Eye Res*. 2021 Apr;205:108483.
15. Sibley D, Larkin DFP. Update on Herpes simplex keratitis management. *Eye*. 2020 Dec;34(12):2219–26.

16. Rowe A, St Leger A, Jeon S, Dhaliwal DK, Knickelbein JE, Hendricks RL. Herpes Keratitis. *Prog Retin Eye Res.* 2013 Jan;32C:88–101.
17. Harris KD. Herpes Simplex Virus Keratitis. *Home Healthc Now.* 2019 Sep;37(5):281–4.
18. Gueudry J, Muraine M. Anterior uveitis. *J Fr Ophtalmol.* 2018 Jan;41(1):e11–21.
19. Babu K, Konana VK, Ganesh SK, Patnaik G, Chan NSW, Chee SP, et al. Viral anterior uveitis. *Indian J Ophthalmol.* 2020 Sep;68(9):1764–73.
20. Radosavljevic A, Agarwal M, Chee SP, Zierhut M. Epidemiology of Viral Induced Anterior Uveitis. *Ocul Immunol Inflamm.* 2022 Feb 17;30(2):297–309.
21. Testi I, Aggarwal K, Jaiswal N, Dahiya N, Thng ZX, Agarwal A, et al. Antiviral Therapy for Varicella Zoster Virus (VZV) and Herpes Simplex Virus (HSV)-Induced Anterior Uveitis: A Systematic Review and Meta-Analysis. *Front Med.* 2021 Jul 2;8:686427.
22. de-la-Torre A. Virus-Induced Anterior Uveitis (VIAU) in Immunocompromised Patients. *Ocul Immunol Inflamm.* 2018;26(5):807–17.

## 9. POPIS SLIKA

Slika 1. Građa oka. ....	4
Slika 2. Multifokalni subepitelni infiltrati kod adenovirusnog konjunktivitisa. ....	9
Slika 3. Fotografija pacijenta s herpes stromalnim keratitisom na kojoj se vidi zamućenost i neovaskularizacija rožnice. ....	16
Slika 4. Fotografije rožničnih precipitata na procjepnoj svjetiljci uzrokovanih HSV anteriornim uveitisom. ....	21
Slika 5. Fotografija VZV anteriornog uveitisa s procjepnom svjetiljkom. ....	22
Slika 6. Fotografija CMV anteriornog uveitisa s procjepnom svjetiljkom. ....	23

## 10. ŽIVOTOPIS

Rođen sam 10.05.1997. u Gospiću u Republici Hrvatskoj. U Gospiću sam završio i Osnovnu školu dr. Jure Turića 2012. godine. Potom sam se iste te godine doselio u Zagreb, te upisao Klasičnu gimnaziju koju sam završio 2016. godine. Medicinski fakultet Sveučilišta u Zagrebu upisao sam iste te godine, a završio sam ga 2022. godine. Od malih nogu sam se bavio raznim sportovima poput nogometa, košarke, rukometa i kickboksa, a tokom studija sam vodio i eSports selekciju fakulteta. Uz biomedicinske, interesiraju me i ekonomske znanosti. Fluentno govorim engleski, a njemački govorim na razini osnovne komunikacije.