

# Komplikacije u gastrointestinalnoj endoskopiji

---

**Barišić, Iva**

**Master's thesis / Diplomski rad**

**2022**

*Degree Grantor / Ustanova koja je dodijelila akademski / stručni stupanj:* **University of Zagreb, School of Medicine / Sveučilište u Zagrebu, Medicinski fakultet**

*Permanent link / Trajna poveznica:* <https://um.nsk.hr/um:nbn:hr:105:021770>

*Rights / Prava:* [In copyright](#)/[Zaštićeno autorskim pravom.](#)

*Download date / Datum preuzimanja:* **2025-03-11**



*Repository / Repozitorij:*

[Dr Med - University of Zagreb School of Medicine Digital Repository](#)



**SVEUČILIŠTE U ZAGREBU**

**MEDICINSKI FAKULTET**

**Iva Barišić**

# **Komplikacije u gastrointestinalnoj endoskopiji**

**DIPLOMSKI RAD**



**Zagreb, 2022.**

Ovaj diplomski rad izrađen je na Zavodu za gastroenterologiju i hepatologiju Kliničkog bolničkog centra Sestre milosrdnice pod vodstvom mentora doc.dr.sc. Nevena Baršića, dr. med. te je predan na ocjenjivanje u akademskoj godini 2021./2022.

## POPIS I OBJAŠNJENJE KORIŠTENIH KRATICA

RTG - radiografija

CT - kompjutorizirana tomografija

ASA - American Society of Anesthesiologists (Američko društvo anesteziologa)

PEG - perkutana endoskopska gastrostomija

ERCP - endoskopska retrogradna kolangiopankreatografija

NSAR - nesteroidni antireumatici

EUS - endoscopic ultrasound (endoskopski ultrazvuk)

EUS FNA/FNB - endoscopic ultrasound fine needle aspiration/fine needle biopsy  
(Endoskopska ultrazvučno vođena aspiracija tankom iglom/biopsija tankom iglom)

## SADRŽAJ

<b>1.KOMPLIKACIJE EZOFAGOGASTRODUODENOSKOPIJE .....</b>	<b>1</b>
1.1 Perforacija .....	1
1.2 Krvarenje .....	2
1.3 Aspiracija i infekcija.....	3
1.4 Mallory-Weissove laceracije .....	3
1.5 Osjećaj nelagode u grlu.....	4
<b>2. KOMPLIKACIJE KOLONOSKOPIJE.....</b>	<b>4</b>
2.1 Perforacija .....	5
2.2 Krvarenje .....	7
2.3 Postpolipektomijski sindrom.....	8
2.4 Ozljeda slezene .....	9
<b>3.KOMPLIKACIJE PERKUTANE ENDOSKOPSKE GASTROSTOMIJE .....</b>	<b>10</b>
3.1 „Buried bumper“ sindrom.....	11
3.2 Curenje stome.....	12
3.3 Pomak katetera/cijevi.....	13
3.4 Infekcija rane/stome.....	13
3.5 Pneumoperitoneum.....	14
3.6 Krvarenje .....	14
<b>4. KOMPLIKACIJE ENDOSKOPSKE RETROGRADNE KOLANGIOPANKREATOGRAFIJE.....</b>	<b>14</b>
4.2 Krvarenje .....	16
4.3 Pankreatitis.....	16
4.4 Infektivne komplikacije.....	18
<b>5. KOMPLIKACIJE ENDOSKOPSKOG ULTRAZVUKA .....</b>	<b>18</b>
5.1 Komplikacije dijagnostičkog EUS-a .....	19
5.2 Komplikacije EUS FNA .....	19
6.1 Sedacija/anestezija.....	21
6.2 Infektivne komplikacije.....	21

<b>6.3 Kardiovaskularne komplikacije.....</b>	<b>22</b>
<b>7. ZAHVALE.....</b>	<b>23</b>
<b>9. ŽIVOTOPIS.....</b>	<b>36</b>

## **SAŽETAK**

### **Komplikacije u gastrointestinalnoj endoskopiji**

#### **Iva Barišić**

Endoskopske metode gastrointestinalnog sustava uključuju ezofagogastroduodenoskopiju, kolonoskopiju, perkutanu endoskopsku gastrostomiju (PEG), endoskopsku retrogradnu kolangiopankreatografiju (ERCP) te endoskopski ultrazvuk. Ove invazivne metode, koje vizualiziraju pojedine dijelove probavnog sustava, nose sa sobom određeni rizik pojave neželjenih događaja. S modernizacijom korištenih uređaja i napretkom ovih tehnika, rizik za pojavu komplikacije znatno se smanjio u odnosu na početke primjene istih. Priprema pacijenta prije izvođenja pojedinog zahvata izuzetno je bitna kako bi zahvat bio uspješan, a rizik pojave komplikacije minimalan. Glavne i najučestalije komplikacije svih endoskopskih zahvata u probavnom sustavu jesu perforacija i krvarenje. Neovisno o vrsti tehnike, postojeća koagulopatija ili primjena antikoagulantnih lijekova povećava rizik pojave krvarenja, dok perforaciji pogoduju loša priprema bolesnika, patološka stanja stijenke probavnog sustava kao i izvođenje terapijskih zahvata prilikom endoskopije. Ovisno o težini komplikacije i zdravstvenom stanju pacijenta odabire se modalitet liječenja koji može uključivati primjenu konzervativne terapije, ponovljene endoskopske tehnike pa sve do hitnog kirurškog liječenja. Endoskopičari tako moraju imati na umu moguću pojavu uobičajenih komplikacija, ali i onih iznimno rijetkih i specifično vezanih uz određenu tehniku. Neke od mogućih specifičnih komplikacija su ozljeda slezene i postpolipektomijski sindrom vezan uz kolonoskopiju, pojava post ERCP pankreatitisa nakon ERCP-a te „buried bumper“ sindroma uz primjenu PEG-a. Na posljetku, tijekom svih ovih postupaka moguća je i pojava općih komplikacije poput infektivnih, kardiovaskularnih ali i nuspojava intravenske sedacije ili anestezije. Temeljita preoperativna obrada pacijenta uz pažljivi monitoring tijekom zahvata ove bi neželjene događaje trebala svesti na minimum.

**KLJUČNE RIJEČI:** GI endoskopija, endoskopske komplikacije, krvarenje, perforacija

## **SUMMARY**

### **Complications in gastrointestinal endoscopy**

#### **Iva Barišić**

Gastrointestinal endoscopic procedures include esophagogastroduodenoscopy, colonoscopy, percutaneous endoscopic gastrostomy, endoscopic retrograde cholangiopancreatography and endoscopic ultrasound. Mentioned invasive methods that visualize individual parts of the digestive system, carry a certain risk of adverse events. Using modern devices and more advanced techniques, the risk of complications has significantly decreased compared to the beginnings of their application. Preparing the patient before performing a particular procedure is extremely important for the procedure to be successful, but also to minimize the risk of complications. The main and most common complications of all gastrointestinal endoscopic procedures are perforation and bleeding. Regardless of the type of technique, the existing coagulopathy or the use of anticoagulant drugs increases the risk of bleeding, while perforation is contributed by poor preoperative preparation, pathology of the wall of the digestive system as well as performing therapeutic endoscopy procedures. The choice of treatment modalities depends on the severity of the complication and the health status of the patient. It may include the use of conservative therapy, repeated endoscopic techniques and in the most severe conditions, emergency surgery. Endoscopists must thus keep in mind the possibility of common complications, but also those that are extremely rare and specifically related to a particular technique. Some of possible specific complications are splenic injury and post-polypectomy syndrome associated with colonoscopy, the occurrence of post-ERCP pancreatitis after ERCP and buried bumper syndrome with the use of PEG. Finally, infectious complications, side effects of intravenous sedation or anesthesia as well as cardiovascular complications are possible with these invasive methods as well as any other procedure. Thorough preoperative treatment and careful monitoring during the procedure should minimize these adverse events.

**KEY WORDS:** GI endoscopy, endoscopic complications, bleeding, perforation



## **1.KOMPLIKACIJE EZOFAGOGASTRODUODENOSKOPIJE**

Ezofagogastroduodenoskopija je invazivna metoda kojom se vizualizira sluznica jednjaka, želuca i duodenuma. Početak upotrebe ove metode seže od sredine 19.stoljeća kada se ova metoda izvodila uz pomoć rigidnih cijevi. Rizik komplikacija uz korištenje takve opreme bio je daleko viši, a učinkovitost puno manja u odnosu na danas, kada su široko dostupni moderni, fleksibilni endoskopski uređaji opremljeni visokokvalitetnim kamerama za vizualizaciju i brojnim tehničkim dodatcima koji omogućuju istovremeno izvođenje terapijskih postupaka (1). Priprema pacijenta za izvođenje endoskopije gornjeg dijela probavnog sustava jednostavna je, a primarno uključuje informiranje pacijenta o načinu provođenja ovog zahvata, o mogućim komplikacijama, ali i mogućoj koristi i alternativnim opcijama. Pacijenta je bitno upozoriti kako ne smije peroralno konzumirati tekućine niti hranu minimalno 6-8 sati prije zahvata, kako bi rizik od aspiracije želučanog sadržaja bio manji. Ovo može biti opasno u osoba sa šećernom bolesti te je u tih bolesnika bitno prilagoditi uzimanje terapije (2). Prije započinjanja bilo kojeg dijela zahvata ili same pripreme, bolesnik treba potpisati informirani pristanak. Zahvat je moguće obaviti bez primjene anestetika, uz primjenu lokalnih ali i općih anestetika (1). Benzodiazepini, opijati i propofol najčešće su korišteni lijekovi u svrhu analgosedacije odnosno anestezije tijekom endoskopskih procedura. Ukoliko se tijekom endoskopije primjenjuju opći anestetici, prisustvo anesteziologa je neophodno (2). Randomizirano kontrolirano istraživanje je pokazalo kako se primjena propofola u svrhu sedacije, u odnosu na primjenu midazolama, pokazala uspješnijom u smislu postignute bolje kvalitete pregleda. Trajanje zahvata bilo je duže, a pregled pojedinih dijelova samim time detaljniji (3). Sedacija bolesnika povezana je s boljom suradnjom, toleriranjem i opuštenosti tijekom zahvata (1).

### **1.1 Perforacija**

Perforacija kao komplikacija endoskopije gornjeg dijela probavnog sustava javlja se rijetko, s učestalošću od svega 0,02-0,2% (4). Uglavnom nastaje uslijed mehaničke ozljede endoskopom, što se u većini slučajeva događa na mjestima fizioloških suženja

jednjaka ili dijelovima zahvaćenim neoplazijama i drugim patološkim stanjima, bilo na jednjaku ili želucu. Agresivno upuhivanje plina tijekom endoskopije može doprinijeti pojavi perforacije (5). Upravo zbog najčešćeg sjela upalnih promjena i tumorskih tvorbi, najčešće perforira distalna trećina jednjaka (6). Terapijski postupci poput dilatacije suženih dijelova uslijed neoplastičnih promjena ili ahalazije znatno povećavaju rizik od pojave ove komplikacije, koji može sezati i do 10% (7,8). Simptomi kod pacijenata sa perforacijom jednjaka javljaju se uglavnom u periodu unutar 24 sata, a komplikacija se potvrđuje RTG i CT snimkom prsišta uz primjenu vodotopljivog kontrasta. U nekim ustanovama se radiološka obrada, s ciljem isključenja ove teške komplikacije, radi rutinski nakon zahvata s visokim rizikom od pojave iste. Bol u prsima te povišena tjelesna temperatura uz leukocitozu u laboratorijskim nalazima tipični su simptomi perforacije jednjaka, dok su puno rjeđi ali također mogući simptomi i hematemeza i supkutane krepitacije. Terapijski izbor pri pojavi ove komplikacije ukoliko se prepozna neposredno nakon nastanka može biti endoskopsko zatvaranje mjesta perforacije klipsama uz primjenu potporne terapije. Konzervativna potporna terapija uključuje drenažu perforiranog mjesta uz intravensku nadoknadu tekućine, primjenu antibiotika širokog spektra te hranjenje putem sonde. U pacijenata sa odgođenom pojavom simptoma kao i u onih sa znakovima šoka, visokom tjelesnom temperaturom i leukocitozom neophodno je kirurško liječenje (2,5). Teška komplikacija ezofagealne perforacije je medijastinitis (5).

## **1.2 Krvarenje**

Slijedeća komplikacija endoskopije gornjeg dijela probavnog sustava je krvarenje te se odnosi na ono koje se ne zaustavlja samo od sebe, a rezultat je provedenog zahvata (5). Za razliku od prethodnih, prilikom ezofagogastroduodenoskopije javljaju se često manja samoograničavajuća krvarenja zbog manjih ozljeda osjetljive sluznice (2). Pojava ove komplikacije češća je ukoliko se osim same dijagnostike prilikom zahvata izvode i različite terapijske metode poput uzimanja uzoraka za biopsiju i dilatacije dijela jednjaka. Postojeća patologija gornjeg dijela probavnog sustava bolesnika pridonosi pojavi krvarenja. U bolesnika sa vrijednostima trombocita ispod 20 000, ukoliko se planira provesti neka terapijska metoda, potrebno je nadoknaditi trombocite. Korištenje

acetilsalicilne kiseline i nesteroidnih antireumatika prema smjernicama nije kontraindikacija za izvođenje zahvata te se on može izvesti bez prekida terapije. Ova komplikacija nije česta te se procjenjuje da se javlja u 0,15% učinjenih zahvata (9). Pravo krvarenje prati pad hematokrita uz kliničke znakove pada intravaskularnog volumena. Krvarenje se u većini slučajeva uspijeva zaustaviti endoskopski, termokoagulacijom i/ili postavljanjem hemostatskih klipsova u kombinaciji sa injiciranjem adrenalina. Angiografska embolizacija je korisna u slučajevima nemogućnosti vizualiziranja mjesta krvarenja endoskopski, a posljednji izbor ukoliko je krvarenje prejako da bi ga prethodne metode uspješno zaustavile je kirurško zbrinjavanje (5).

### **1.3 Aspiracija i infekcija**

Aspiracija je rijetka komplikacija endoskopije gornjeg dijela probavnog sustava (2). Čimbenici rizika koji doprinose pojavi ove komplikacije jesu visoka životna dob, promjene u mentalnom statusu, masivna krvarenja iz gornjeg dijela probavnog sustava koja zahtijevaju hitne endoskopske zahvate, izostanak faringealnog refleksa te kardiopulmonalna nestabilnost pacijenta tijekom zahvata (10). Metode kojima se rizik od ovog neželjenog događaja pokušava svesti na najmanju moguću mjeru jesu izbjegavanje korištenja topičkih anestetika koji slabe faringealni refleks, kontrolirana sedacija pacijenata, uspravljanje kreveta pod kutom od 30-40 stupnjeva, temeljita aspiracija želučanog sadržaja te pažljiva, minimalna insuflacija zraka dovoljna za obavljanje pretrage (11). ASA smjernice navode kako je za smanjenje rizika od aspiracije uz pravilno održavanje otvorenog dišnog puta tijekom cijelog zahvata bitno i ograničiti unos hrane i tekućine na vrijeme prije zahvata. Preporuka je prekid unosa tekućine minimalno 2 sata, a hrane 6 sati prije endoskopije (2).

### **1.4 Mallory-Weissove laceracije**

Mallory-Weissove laceracije mogu se također javiti kao komplikacija ezofagogastroduodenoskopije. U britanskom istraživanju se na provedenih 10 000 endoskopija ova komplikacija javila u tek 7 pacijenata. Šest od sedam pacijenata sa ovim neželjenim događajem su stariji od 75 godina, a isto ih je toliko imalo otprije poznatu

hijatalnu herniju. Laceracije su bile lokalizirane od mjesta gastroezofagealnog spoja duž manje krivine želuca. Povraćanje ili napinjanje nije prethodilo niti jednom ovom incidentu. Za oporavak je u 6 od 7 pacijenata bila dovoljna opservacija tijekom 24 sata, dok je u jednoga bila potrebna transfuzija krvi nakon čega se u potpunosti oporavio. Provedenim se istraživanjem zaključilo kako su uznapredovala životna dob te postojanje hijatalne hernije predisponirajući čimbenici za pojavu laceracija ezofagogastrične sluznice (12).

### **1.5 Osjećaj nelagode u grlu**

U istraživanju Zubarika i suradnika, upravo se osjećaj nelagode i suhoće u grlu navodi kao najčešća komplikacija koju su pacijenti naveli. Orofaringealni problemi primijećeni su u 10.1% pacijenata. Ova komplikacija se objašnjava samom mehaničkom traumom prilikom prolaska endoskopa (4).

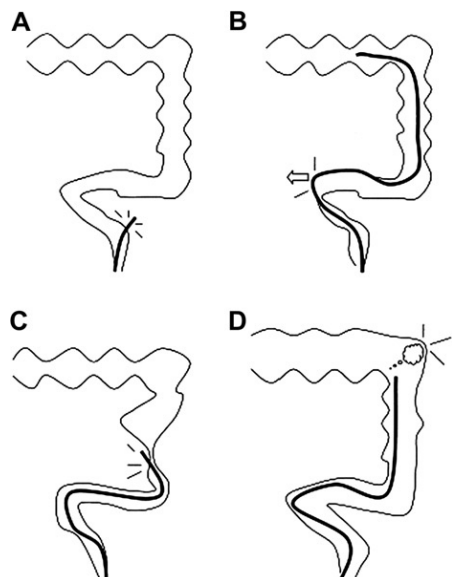
## **2. KOMPLIKACIJE KOLONOSKOPIJE**

Kolonoskopija je invazivna te najčešće primjenjivana endoskopska metoda kojom se prikazuje sluznica debelog crijeva u svrhu dijagnostike i liječenja brojnih bolesti kolona. Ova metoda upotrebljava se i za probir neoplazija debelog crijeva. No, unatoč njezinoj vrlo čestoj primjeni i relativno rijetkoj pojavnosti neželjenih događaja, bitno je o njima voditi računa (13). I do 33% pacijenata nakon kolonoskopije izjasne se o prisutnosti blažih, prolaznih simptoma od strane probavnog sustava, dok se ozbiljne komplikacije javljaju u tek malog broja pacijenata. Kolonoskopija s polipektomijom rezultira znatno većim udjelom komplikacija u odnosu na običnu dijagnostičku kolonoskopiju (14). Kako bi se incidencija postkolonoskopskih komplikacija mogla pratiti i uspoređivati, ali i pratiti ishode liječenja istih, ključno je jasno definirati kriterije za pojedine komplikacije (15). Prilikom pripreme za kolonoskopiju ključno je očistiti crijeva. Neadekvatna priprema može otežati uočavanje patoloških tvorbi, ali i odužiti sami zahvat. Ponekad, posljedično tome zahvat je nužno ponoviti, što zajedno s otprije navedenim poteškoćama povećava rizik za pojavu različitih komplikacija (16). Sigurnost, dobra podnošljivost i vrlo visoka efikasnost bile bi

željene karakteristike sredstva za čišćenje crijeva, no takvo univerzalno sredstvo koje bi ispunjavalo prethodno navedeno u svih pacijenata, još uvijek ne postoji. Danas se u pripremi crijeva za endoskopske i otvorene kirurške zahvate najčešće primjenjuju otopine polietilen glikola i natrijeva fosfata (17).

## 2.1 Perforacija

Uz krvarenje, ovo je najučestalija i najozbiljnija komplikacija kolonoskopskih zahvata sa procijenjenom učestalosti od niskih 0,016% prilikom dijagnostičke kolonoskopije do čak 5% nakon terapijskih endoskopskih zahvata (18–20). S obzirom na mehanizam nastanka perforacije dijelimo ih na one uzrokovane mehaničkom ozljedom endoskopom, barotraumom te ozljedu sluznice nekim od terapijskih postupaka (13). Mehanička trauma može biti uzrokovana primjenom sile vrhom endoskopa ili lateralnim pritiskom endoskopske cijevi na stijenku kolona, za razliku od pneumatske ozljede koja dovodi do distenzije i perforacije uslijed preagresivne insuflacije plina (2). Tijekom terapijske kolonoskopije, perforaciju mogu uzrokovati elektrokauteri, koji dovode do oštećenja sluznice kolona toplinom ili električnom energijom (21). Prema lokalizaciji, najveći broj perforacija nalazimo u području rektosigmoida, a zatim cekuma (5).



Slika 1. Mogući mehanizmi nastanka perforacije tijekom kolonoskopije. (A) Perforacija uzrokovana direktnom primjenom sile vrhom endoskopa. (B) Perforacija kao posljedica lateralnog pritiska cijevi endoskopa na sluznicu kolona. (C) Perforacija koja nastaje na mjestu suženja ili nekog

drugog patološkog stanja stijenke crijeva.(D) Perforacija kao posljedica barotraume pri prekomjernoj insuflaciji plina.(Preuzeto iz Kavic SM, Basson MD. Complications of endoscopy. Am J Surg 2001)

Rani simptomi perforacije uključuju bol i distenziju abdomena, dok se kasnije javljaju povišena tjelesna temperatura, leukocitoza te bakterijski peritonitis (2). Perforacija je u najvećem broju slučajeva intraperitonealna te dovodi do curenja zraka i sadržaja debelog crijeva u peritonealnu šupljinu, što se može vidjeti i slikovnim metodama. U puno manjeg broja pacijenata dolazi do retroperitonealne perforacije prilikom koje zrak iz retroperitonealnog prostora može duž fascija i krvnih žila difundirati i uzrokovati pneumoretroperitoneum, pneumomedijastinum, pneumotoraks, pneumoperikard i potkožni emfizem. Posljedica ovih događaja dovodi do atipične kliničke prezentacije perforacije kolona sa potkožnim krepitacijama, oticanjem vrata, bolovima u prsima te otežanim disanjem (22). Pacijenti sa divertikulozom i upalnim bolestima crijeva pod povećanim su rizikom od nastanka ove komplikacije (23–26). Jednako tako su ishemična područja kolona ili dijelovi zahvaćeni ulceracijama podložnija perforaciji (27). U starijih ljudi stijenka debelog crijeva može postati vrlo tanka, poglavito područje cekuma te do perforacije može doći i prilikom bioptiranja sluznice ili polipektomije (28). Generalno je prilikom polipektomije bitno pažljivo odizanjem odvojiti sluznicu od mišićnog sloja te na pravo mjesto postaviti omču kako bi se izbjegla invazija dubljih dijelova stijenke crijeva. S obzirom na vrijeme uočavanja komplikacije, perforacija nastala prilikom dijagnostičke kolonoskopije se u većini slučajeva uoči neposredno nakon nastanka, za razliku od one nastale prilikom terapijskih postupaka, koja se može prezentirati i s odmakom tek nakon što termički oštećeni dio stijenke nekrotizira i rastvori se (27). Nekirurška, konzervativna terapija uključuje hospitalizaciju, intravensku primjenu antibiotika, obustavu peroralnog unosa hrane i pića, učestalo radiološko praćenje te ostale potporne mjere, a moguće ju je primijeniti u slučajevima kada je klinička slika blaga, a stanje se praćenjem poboljšava. U suprotnom, kada ne dolazi do poboljšanja ili je od otpočetka stanje bolesnika teško uz difuzni peritonitis kao posljedicu perforiranog crijeva, odlučuje se za kirurško liječenje s ciljem zatvaranja defekta ili resekcije dijela crijeva zahvaćenog perforacijom. Moguće je i endoskopsko liječenje perforacije postavljanjem metalnih kopči na perforirano mjesto, no

to je izvedivo jedino ukoliko je perforacija prepoznata tijekom samog zahvata. U većini slučajeva endoskopsko zatvaranje perforacije ima dobar ishod, jer se najčešće uspije u potpunosti izbjeći rasap fekalnog sadržaja po trbušnoj šupljini (2). Endoskopske resekcije se naime u pravilu izbjegavaju ukoliko crijevo nije dobro očišćeno.

## 2.2 Krvarenje

Brojna istraživanja navode različite definicije ove kolonoskopske komplikacije, a kriteriji za dijagnozu jesu: krvarenje iz donjeg dijela probavnog sustava nakon provedene kolonoskopije sa ili bez izvođenja polipektomije koje zahtijeva ili nadoknadu eritrocita, hospitalizaciju, posjet odjelu hitne pomoći ili se zbog prisutne hematohezije ponavlja kolonoskopski zahvat (29–32). Ovo nije česta komplikacija, no primjenom terapijskih metoda njena incidencija raste. Prema provedenim istraživanjima, procjenjuje se da je učestalost krvarenja kod isključivo dijagnostičke kolonoskopije 0,07%, prilikom uzimanja biopsije 0,3% , a pri izvođenju polipektomije incidencija raste i do 2% (33,34). Prema vremenu pojavljivanja možemo ih podijeliti na rana krvarenja, koja se javljaju unutar 24 sata od provedenog zahvata, i odgođena, do kojih dolazi od 24 sata do 14 dana nakon kolonoskopije (32,35). Krvarenje nakon dijagnostičke kolonoskopije u većini slučajeva je povezano sa uzimanjem uzoraka za biopsiju prilikom koje je moguća nenamjerna direktna biopsija krvne žile ili u još rjeđim slučajevima krvarenje zbog mehaničke ozljede endoskopom. Postpolipektomijsko krvarenje nastaje uslijed nedovoljne elektrokoagulacije žile hranilice samog polipa, a rizik nastanka ovisi o veličini samog polipa, broju istih, morfologiji i histologiji polipa kao i o prisutnim kardiovaskularnim bolestima (35). U studiji Kima i suradnika, kao čimbenici koji povećavaju mogućnost za krvarenje nakon polipektomije istaknuti su: dob iznad 65 godina, postojeća bubrežna ili kardiovaskularna bolest, terapija antikoagulantnim lijekovima, polip veličine veće od 1 cm, specifična morfologija polipa, neadekvatna priprema crijeva, način rezanja polipa i nenamjerni rezovi (36). Znakovi koji nas upućuju da se radi o ovom neželjenom događaju jesu hematokezija, pad hematokrita u laboratorijskim nalazima te eventualno znakovi hemodinamske nestabilnosti bolesnika, a izbor metode liječenja ovisi o stanju pacijenta te o lokalizaciji i opsegu krvarenja. Ukoliko je pacijent u dobrom općem stanju, sa

znakovima blažeg krvarenja, prva metoda liječenja jest ponovna kolonoskopija sa termokoagulacijom krvareće žile ili postavljanjem hemostatskih kopči, a u slučaju neuspjeha teoretski je moguće pokušati i angiografsku embolizaciju krvareće krvne žile. Ukoliko navedene metode ne uspiju, a prisutno je loše opće stanje bolesnika i hemodinamska nestabilnost, metoda liječenja za koju se odlučujemo je hitna laparotomija uz resekciju dijela crijeva iz kojeg pacijent krvari (5). Pacijenti koji su pod povećanim rizikom za razvoj ove komplikacije jesu oni na antitrombocitnoj i antikoagulantnoj terapiji (2), dok se kroz brojne provedene studije dokazalo kako osobe na terapiji acetilsalicilnom kiselinom i nesteroidnim antireumaticima nisu pod povećanim rizikom te mogu bez prestanka uzimanja terapije biti podvrgnuti kolonoskopiji, koja uključuje i terapijske zahvate (35). Iako se većina studija slaže sa prethodno navedenim, istraživanje Piga i suradnika navodi povećani rizik od odgođenih krvarenja nakon polipektomije u osoba na terapiji acetilsalicilnom kiselinom i nesteroidnim antireumaticima (37). Terapija antitrombocitnim i antikoagulantnim lijekovima treba biti prilagođena prije samog zahvata kako bi se taj rizik smanjio (2).

### **2.3 Postpolipektomijski sindrom**

Ova neželjena reakcija poznata je još i pod nazivom „sindrom transmuralne opeklina“ (38). Ova komplikacija pojavljuje se nakon kolonoskopije s resekcijom polipa, a značaj njezinog prepoznavanja je u tome što se pogrešno može protumačiti kao perforacija crijeva i shodno tome izvesti nepotrebna laparotomija. Simptomi koje vežemo uz postpolipektomijski sindrom jesu bol u abdomenu uz moguću lokalnu pojavu nadražaja peritoneuma, povišenu tjelesnu temperaturu i blažu leukocitozu s neutrofilijom. Vrijednosti C-reaktivnog proteina su povišene, no radiološki nema znakova slobodnog zraka u abdomenu. Prethodno navedeni simptomi ne moraju biti prisutni istovremeno (33,39–42). Ova komplikacija, za razliku od perforacije, liječi se konzervativno primjenom antibiotika uz izostavljanje peroralnog unosa (2). Ukoliko se na primijenjenu terapiju stanje bolesnika pogoršava ili simptomi i dalje perzistiraju, potrebno je razlučiti radi li se potencijalno o odgođenoj perforaciji crijeva koja se prezentira podjednakim simptomima, a zahtijeva drugi oblik liječenja (43). Transmuralna opeklina uzrokovana je djelovanjem



struje pri resekciji polipa, a učestalost se procjenjuje na oko 1% (38). Sesilni polipi velikih promjera pokazali su se rizičnim čimbenikom za nastanak ove komplikacije s obzirom da je za njihovo uklanjanje potrebna primjena energije veće jačine i trajanja. Jednako tako se i arterijska hipertenzija izdvojila kao rizični čimbenik koji pogoduje nastanku ove komplikacije, što se objašnjava postojanjem endotelne disfunkcije i ateroskleroze, koje pogoduju lakšem oštećenju stijenke crijeva (44–46).

## **2.4 Ozljeda slezene**

Ozljeda slezene rijetka je, ali moguće fatalna komplikacija kolonoskopije koja je prvi puta opisana 1974.godine u radu Wherrya i Zehnera (47). Mehanizam nastanka objašnjava se pritiskom kolonoskopa na splenokolični ligament pri čemu može doći do avulzije kapsule slezene sa laceracijom ili rupturom kao posljedicom (48,49). Incidencija ovog neželjenog događaja razlikuje se uvelike u različitim literaturama, pri čemu se navodi pojavnost od 1 na 6000 kolonoskopskih zahvata do čak 1 na 100 000 zahvata u drugoj literaturi (50–52). Ovo je moguće posljedica neprijavljivanja komplikacije ili pogrešno postavljene dijagnoze (53). Prethodne abdominalne operacije ili upale mogu rezultirati nastankom priraslica između debelog crijeva i slezene, što dovodi do smanjenja pokretljivosti i moguće ozljede prilikom povlačenja (53–55). Glavni simptom prilikom ozljede slezene je bol u gornjem lijevom dijelu abdomena sa mogućim širenjem u lijevo rame (Kehrov znak) (51,53). Kehrov znak objašnjava se iritacijom lijevog dijela dijafragme ili distenzijom kapsule slezene (56). Dio pacijenata može ostati i asimptomatski, a sveukupno ovi nespecifični simptomi dovode do teže i često kasnije postavljene dijagnoze, što jasno utječe i na ishod liječenja (51,52). Većina bolesnika simptome osjeti unutar 24 sata, no u manjeg dijela se oni mogu javiti odgođeno i do 14 dana (57). Nejasni simptomi i sumnja na puno češće diferencijalne dijagnoze u većini slučajeva dovode do CT dijagnostike kojom se potvrđuje ova komplikacija (51,58). CT pretragom se u većini slučajeva opisuje subkapsularni hematoma, no težina ove ozljede može sezati sve do potpune rupture slezene uz nalaz hematoperitoneuma (59). U hemodinamski nestabilnih pacijenata za odluku o hitnoj eksplorativnoj laparotomiji može biti dovoljan i ultrazvučni nalaz abdomena (56), no ovu metodu dijagnostike često ometaju zrakom distendirana crijeva. Prekomjerna

manipulacija pri kolonoskopiji, prethodne abdominalne operacije i infekcije te anamneza već učinjenih terapijskih kolonoskopija prepoznati su čimbenici rizika kada se radi o ozljedi slezene nakon učinjene kolonoskopije (60). Jednako tako, uočeno je da se ova komplikacija učestalije javlja u žena, no to može biti povezano i sa njihovim češćim odazivom na kolonoskopske programe probira (57). Kao učinkovita mjera primarne prevencije pokazalo se postavljanje pacijenta na lijevi bok tijekom zahvata. Ovim položajem se smanjuje napetost između slezene i debelog crijeva, a time i rizik nastanka ozljede (49,53,61). Glavni indikator koji upućuje na potrebu za kirurškim liječenjem je hemodinamska nestabilnost. U većini slučajeva ova komplikacija zahtijeva splenektomiju (52,53,55). Manji broj pacijenata, oni hemodinamski stabilni i sa blažim ozljedama, može se liječiti konzervativnim metodama koje uključuju mirovanje, intravensku primjenu antibiotika, nadoknadu volumenu, nadzor hemodinamskog statusa i radiološko praćenje (51,62–64). U posljednje vrijeme tehnika koja se sve učestalije primjenjuje u liječenju ove komplikacije je i embolizacija glave arterije slezene tj. PSAE (proximal splenic artery embolization) (55), koja osim što je financijski isplativija, može i očuvati funkciju slezene (65,66). Na poslijetku, nemoguće je u potpunosti izbjeći pojavu ove komplikacije, ali povećani obzir i pažnja o mogućoj pojavi iste kao i informiranost osoblja o prepoznavanju i liječenju ozljede slezene nakon kolonoskopskih zahvata, mogla bi poboljšati ishode liječenja (60).

### **3.KOMPLIKACIJE PERKUTANE ENDOSKOPSKE GASTROSTOMIJE**

Perkutana endoskopska gastrostomija je metoda hranjenja putem trajnog katetera postavljenog u želudac kroz trbušnu stijenku, a primjena ove metode započela je 80tih godina 20. stoljeća. Gastrostomija je metoda izbora u pacijenata koji se duže vrijeme nisu u mogućnosti hraniti peroralno (67). Brojna istraživanja upućuju da se ovim načinom uspješno zaustavljaju katabolički procesi i značajan gubitak tjelesne težine i u bolesnika čija bolest napreduje (68). Prednost enteralne u odnosu na parenteralnu prehranu je u održavanju strukture i funkcionalnosti probavnog sustava, lakšoj primjeni i podnošenju, rjeđoj pojavi komplikacija ali i financijskoj isplativosti (69,70). U usporedbi sa

nazoenteralnim sondama (nazogastrična, nazoduodenalna i nazojejunalna), koje se postavljaju u većini slučajeva ukoliko se potreba za takvom vrstom hranjenja procjenjuje na manje od 30 dana, PEG ima manju mogućnost aspiracije i infekcije, ali i manje lokalnih nuspojava kao što su smetnja i iritacija uz bolju kozmetsku prihvatljivost (71–73). Mogućnost postavljanja stome bez primjene opće anestezije dodatna je prednost ove metode, jer skupina bolesnika u kojih se odlučuje na primjenu ove vrste hranjenja, u većini slučajeva posjeduje brojne druge komorbiditete, koji sami po sebi nose povećani rizik za opću anesteziju (74,75). Neurološki poremećaju na prvom mjestu, a zatim bolesti uha, grla i nosa te bolesti unutarnjih organa najčešće su indikacije za postavljanje gastrostome (76). Samim time što se ova metoda najčešće primjenjuje u osoba sa teškim neurološkim bolestima, koje su često promijenjenog mentalnog stanja te same ne mogu iskomunicirati ukoliko osjete neke od znakova pojave različitih komplikacija, dijagnoza istih je dodatno otežana (77). Ovisno o dužini praćenja ali i odabiru skupine pacijenata nakon postavljanja PEG-a, učestalost komplikacija varira između različitih istraživanja od 8 do 30%, no teže komplikacije javljaju se otprilike u 1-5% slučajeva. Istraživanje Losera i suradnika potvrdilo je od strane pacijenata i osoba koji se o bolesnicima skrbe, kako je ova metoda lako usvojiva i praktična za svakodnevnu primjenu (68). Komplikacije ove endoskopske metode možemo podijeliti prema vremenu pojave nakon zahvata na rane i odgođene, kao i prema težini samih komplikacija na blaže i teže, pri čemu su blaže komplikacije i do 3 puta učestalije od težih (71,74). Kako je endoskopija gornjeg dijela probavnog sustava neizostavni dio implementacije stome ovim načinom, bitno je imati na umu mogućnost pojave svih komplikacija vezanih uz klasičnu ezofagogastroduodenoskopiju (77).

### **3.1 „Buried bumper“ sindrom**

Buried bumper sindrom označava komplikaciju prerastanja sluznice želuca preko unutarnjeg fiksatora PEG-a, postavljenog unutar želuca s ciljem fiksiranja stome. Ova teža, ali na sreću rijetka komplikacija perkutane endoskopske gastrostomije može dovesti do pomicanja držača stome duž cijelog puta kroz koji je postavljen, sve do trbušne stijenke. Mehanizam kojim dolazi do ove komplikacije je povećana napetost između vanjskog držača, koji je izveden na trbušnu stijenk, i unutarnjeg držača usidrenog u

želucu (78). Porast napetosti i povlačenje držača može biti rezultat pretijesnog postavljanja vanjskog držača ili povlačenja cijevi prema trbušnoj stijenci (79). Incidencija ove komplikacije procjenjuje se na oko 1% (80). Karakterističan trijas simptoma „buried bumper“ sindroma uključuje nemogućnost pomicanja i neprohodnost sonde te curenje uokolo stome (81). Curenje želučanog sadržaja i pripravaka za hranjenje uokolo stome dovodi do lokalne infekcije okolne kože. Za potvrdu dijagnoze i odluku o daljnjem liječenju potrebno je napraviti endoskopski pregled sluznice želuca. Ovisno o stupnju prerastanja sluznice želuca i moguće prisutnim drugim komplikacijama odlučuje se o vrsti liječenja, a izbor je konzervativna, endoskopska ili kirurška terapija. Ukoliko se držač, iako u potpunosti prerastao sluznicom, još uvijek nalazi unutar stijenke želuca, moguće ga je endoskopski osloboditi, dok u slučajevima kada se on nalazi između stijenke želuca i trbušne šupljine, odluka pada na kirurško liječenje (78). Ovaj sindrom može se komplicirati teškim stanjima poput perforacije, krvarenja, peritonitisa, intraabdominalnog apscesa ili apscesa trbušne stijenke te vrlo rijetko flegmonom, koja može dovesti i do smrtnog ishoda (82–86). Preventivna mjera ove komplikacije, kao i mjera ranog uočavanja poznata je pod nazivom „the twirl sign“. Ovim znakom, osoba koja skrbi o stomi, jednom tjedno provjerava pomičnost cijevi za hranjenje uvlačeći ju unutar želuca i okrećući ju za 360 stupnjeva nakon čega ju postavlja nazad u ispravnu poziciju (87). Mjere prevencije uključuju pravilnu i redovitu higijenu PEG-a te pažljivo postavljanje pri kojem vanjski držač mora od trbušne stijenke biti udaljen 10 milimetara prilikom natezanja (79).

### **3.2 Curenje stome**

Curenje želučanog sadržaja uokolo vanjskog otvora stome javlja se u 1-3% pacijenata sa ugrađenim PEG-om (88). Hipersekrecija želučane kiseline, lokalna infekcija kože, pomak ili odsutnost vanjskog fiksatora stome, buried bumper sindrom, bočni pomak cijevi ali i prekomjerno čišćenje hidrogen peroksidom doprinose nastanku ove komplikacije (2). Liječenje uključuje rješavanje uzroka curenja stome, a nakon toga redovito i pravilno održavanje higijene (89).

### **3.3 Pomak katetera/cijevi**

U 5% pacijenata s endoskopski ugrađenom perkutanom gastrostomom dolazi do pomaka katetera s mjesta na koje je primarno postavljen. U većini slučajeva dolazi do pomicanja prema vanjskoj trbušnoj stijenci uslijed povlačenja, iako rijetko može doći i do pomicanja dublje u probavni sustav što potencijalno može dovesti do opstrukcije (77). Kako bi se donijela ispravna odluka o načinu liječenja, ključno je saznati koji je vremenski period prošao od implementacije. Ukoliko je od postavljanja katetera prošlo četiri ili više tjedana, smatra se da je put, fistulozni trakt kojim je stoma ugrađena, zarastao te da se kateter može sa sigurnošću vratiti na već postojeće mjesto. Za kraći period od toga bitno je žurno reagirati jer se već unutar 24 sata fistulozni trakt može u potpunosti zatvoriti. Tada je stomu potrebno postaviti kroz novi kanal (2). U slučaju nesigurnosti o položaju katetera, moguće je provjeriti položaj endoskopski (ukoliko je pristup moguć) ili učiniti radiološku snimku (90).

### **3.4 Infekcija rane/stome**

Sa procijenjenom incidencijom između 5% i 25%, ovo je najčešća infektivna komplikacija gastrostome (91). Lokalni znakovi ove komplikacije uključuju eritem, induraciju te gnojni eksudat uz moguće prisutne i sistemske znakove infekcije. U većini slučajeva riječ je o blažoj infekciji, koja se povlači na oralno primijenjenu terapiju (2). Empirijska antibiotska terapija uglavnom uključuje cefalosporine i kinolone, a ukoliko se simptomi na primjenu potonje terapije ne povlače potrebno je prema antibiogramu prilagoditi vrstu antibiotika. Kateter je potrebno ukloniti sa mjesta gdje je postavljen jedino ako se infekcija prethodnim metodama liječenja ne uspije staviti pod kontrolu. Također, brojnim istraživanjima i metaanalizama, uvidjelo se kako antibiotska profilaksa prije samog postavljanja PEG-a značajno smanjuje rizik od infekcije rane (92,93).

### **3.5 Pneumoperitoneum**

Pojava pneumoperitoneuma bez udruženih drugih kliničkih znakova se u stvari ne smatra komplikacijom nego uobičajenom pojavom nakon postavljanja PEG-a (2). Ono je posljedica izlaska plina prilikom uboda igle u želudac, koji je dodatno insuliran plinom kako bi se njegova stijenka što više približila trbušnoj stijenci s ciljem izbjegavanja ozljede drugih trbušnih organa. Jednako tako, osim iz želuca, zrak može u trbušnu šupljinu ući i prilikom punkcije stijenske trbušnog zida (94). U većini slučajeva, pneumoperitoneum se povlači kroz 72 sata, no ukoliko perzistira ili je udružen sa mogućim znakovima peritonitisa bitno je napraviti dodatnu radiološku obradu kako bi se potvrdila ili isključila moguća ozljeda tankog ili debelog crijeva tijekom zahvata sa pneumoperitoneumom kao posljedicom.

### **3.6 Krvarenje**

Krvarenje kao posljedica ugradnje PEG-a je rijetka komplikacija, s rizikom kao i kod drugih endoskopskih zahvata (2). Učestalije se javlja u pacijenata na antikoagulantnoj i antitrombocitnoj terapiji, koju je potrebno prema smjernicama prilagoditi prije samog zahvata (95). Uglavnom se prezentira ubrzo nakon samog zahvata, a mogući znakovi su hematemeza, melena, pad hemoglobina, novonastala hipotenzija ili curenje krvi uokolo stome. Prilikom blažih krvarenja iz same rane ili trakta stome, u većini slučajeva dolazi do spontanog zaustavljanja ili zaustavljanja na pritisak. Rijetko, u slučajevima nezaustavljivih i jačih krvarenja biti će potrebna kirurška eksploracija (77).

## **4. KOMPLIKACIJE ENDOSKOPSKE RETROGRADNE KOLANGIOPANKREATOGRAFIJE**

Osamdesetih godina 20. stoljeća započela je primjena ove metode s ciljem lakšeg liječenja i dijagnosticiranja bolesti bilijarnog sustava (96). Endoskopska retrogradna kolangiopankreatografija ustvari odgovara ezofagogastroduodenoskopiji s dodatkom

prolaska akcesorija kroz papilu Vateri (5). Uspoređujući ovu metodu sa drugim endoskopskim zahvatima, ERCP bilježi najveću učestalost komplikacija, no unatoč tome smatra se sigurnom endoskopskom metodom. Iskustvo endoskopičara, kao i tehnološki napredak vezan uz primjenu iste doprinose smanjenju neželjenih događaja (97). Najučestalije komplikacije vezane uz ovu metodu jesu pankreatitis vezan uz ERCP, perforacija, krvarenje te infektivne komplikacije.

#### **4.1 Perforacija**

Ova rijetka komplikacija, s učestalošću manjom od 1%, vezana je u većini slučajeva uz terapijski ERCP (98). Moguća mjesta nastanka perforacije jesu jednjak, želudac i duodenum prilikom prolaska endoskopa, zatim u periampularnoj regiji tijekom sfinkterotomije te unutar samih žučnih vodova prolaskom akcesorija tijekom dijagnostičkog ili terapijskog postupka. Mjesto perforacije uglavnom se jasno locira uslijed izlaska kontrasta tijekom samog zahvata, a ako se na perforaciju posumnja nakon što je zahvat dovršen, CT uz primjenu kontrasta uspješno otkriva mjesto perforacije (97). Postoji nekoliko vrsta podjela ove komplikacije, a jedna od njih je na retroperitonealnu i intraperitonealnu perforaciju. Previše produžena incizija tijekom sfinkterotomije uzrokuje retroperitonealnu perforaciju, dok do intraperitonealne perforacije može dovesti ozljeda endoskopom, žicom vodicom ili stentom. Nadalje, ovisno o težini perforacije, vremenu trajanja oporavka i metodi liječenja dijelimo ju na blagu, umjerenu i tešku. Minimalno curenje koje se zaustavlja uz konzervativnu terapiju unutar 3 dana karakteristika je blage perforacije, za razliku od umjerene perforacije koja zahtijeva liječenje od 4 do 10 dana. Liječenje duže od 10 dana uz potreban perkutani ili kirurški zahvat odnosi se na tešku perforaciju (99). Konzervativna terapija, koja uključuje drenažu nazogastričnom ili nazobilijarnom sondom, parenteralnu primjenu antibiotika i prekid oralnog unosa hrane i tekućine, uglavnom je dovoljna pri perforacijama nastalim u periampularnoj regiji (100). Postavljanje stenta izbor je za saniranje perforacije koja nastaje unutar žučnih vodova (97). Ukoliko bilo koja od prethodnih metoda ne polučuje rezultate, kirurško liječenje je metoda izbora, kao i u većini slučajeva kod perforacija nastalih zbog ozljede stijenke crijeva (101).

## 4.2 Krvarenje

Krvarenje kao posljedica endoskopske retrogradne kolangiopankreatografije javlja se u 1 do 2% slučajeva i u većini slučajeva se veže uz sfinkterotomiju tijekom terapijskog zahvata (102). Ono može biti prisutno odmah po izvođenju zahvata, iako se češće javlja sa odgodom i do 14 dana. Jače krvarenje se klinički može očitovati melenom, hematokezijom ili hematemezom uz pad hemoglobina više od 2g/dL ili uz potrebu za nadoknadom krvi (103). Uobičajena je podjela na blago, umjereno i teško krvarenje. Blago krvarenje ne zahtijeva nadoknadu krvi i spontano se zaustavlja, dok umjereno i teško zahtijevaju nadoknadu transfuzijom krvi. Kod teškog krvarenja, uz nadoknadu krvi, nužno je primijeniti i neku od angiografskih ili kirurških metoda (99). Rizični čimbenici koji utječu na pojavu ove komplikacije jesu prisutnost koagulopatije, terapija antikoagulansima unutar 3 dana od zahvata, prisutnost akutnog kolangitisa ili papilarne stenoze, tzv. „precut“ sfinkterotomija, ali i slabije iskustvo endoskopičara. Za primjenu NSAR i acetilsalicilata nije dokazano da povećavaju rizik od krvarenja (103–105).

## 4.3 Pankreatitis

Pankreatitis je najučestalija komplikacija ERCP-a, a većina istraživanja njegovu učestalost procjenjuje na 2 do 9% svih zahvata (106). Kako bi se standardizirali podaci o ovoj komplikaciji te da bi se ishodi i incidencije mogle uspoređivati između različitih država i centara bitno je jasno definirati kriterije kojim bi se mogao pankreatitis proglasiti postproceduralnim. Kriteriji uključuju: povišenje amilaza u serumu 3 puta od normalnih vrijednosti 24 sata nakon provedenog zahvata uz novonastalu abdominalnu bol, koja karakterom odgovara pankreatitisu zatim težina simptoma koja zahtijeva hospitalizaciju ili produženi boravak pacijenta u bolnici i/ili potvrdu sumnje kompjuterskom tomografijom abdomena (99). U više od 2/3 pacijenata s ovom komplikacijom uočilo se da već unutar 4 sata dolazi do porasta serumske amilaze i više od 5 puta te nam ovo može služiti kao dobar pokazatelj razvoja pankreatitisa (107). Prema tome, kako bi se ova komplikacija uočila na vrijeme, Europsko društvo za gastrointestinalnu endoskopiju (ESGE) preporučuje mjeriti vrijednosti serumske amilaze 2-6 sati nakon provedenog ERCP-a u pacijenata koji se isti dan otpuštaju kući te u onih sa prisutnom abdominalnom boli.



Ukoliko je vrijednost serumske amilaze manja od 1,5 puta iznad normalnih vrijednosti, a lipaze nisu povišene više od četiri puta, pacijenta je sigurno otpustiti na kućnu njegu bez zabrinutosti o mogućoj pojavi postproceduralnog pankreatitisa (108). ESGE kao rizične čimbenike za pojavu ove komplikacije navodi ženski spol, mlađu životnu dob te povijest preboljenog akutnog pankreatitisa. U drugim istraživanjima još se pod rizične čimbenike vezane uz pacijenta navode i sumnja na disfunkciju Oddijeva sfinktera te izostanak povišenog bilirubina u serumu, dok se u čimbenike rizika vezane uz sami zahvat spominju sfinkterotomija, injiciranje unutar glavnog pankreasnog voda, balonska dilatacija intaktnog sfinktera te otežana ili neuspjela kanulacija (105). Mehanizam nastanka ove komplikacije je multifaktorski, pri čemu sudjeluju brojni čimbenici poput kemijskih, toplinskih, mehaničkih, enzimatskih, hidrostatskih, mikrobioloških i drugih. Hidrostatska ozljeda nastaje uslijed prepunjivanja izvodnih kanala gušterače kontrastnim sredstvom. Ovo zatim dovodi do intracelularne aktivacije enzima pankreasa, autodigestije te oslobađanja upalnih citokina i razvoja upale. Jednako tako, mehanička trauma papile može dovesti do njenog edema i/ili spazma Oddijeva sfinktera što također sprječava normalno otjecanje sekreta gušterače i pogoduje nastanku upale. Kemijski čimbenik u ovom patofiziološkom procesu se odnosi na kontrastno sredstvo, koje dodatno može potaknuti upalni proces kao i bakterije, koje kao mikrobiološki čimbenik doprinose upalnom procesu stvaranjem specifičnih enzima, toksina ili aktivatora upale (109–112). U cijelom ovom procesu, uočena je i genetska predispozicija pojedinca za razvoj pankreatitisa, pri čemu se uvidjelo da homozigoti za manjak alfa-1-antitripsina razvijaju učestalije hemoragijski oblik post-ERCP pankreatitisa u usporedbi sa općom kohortom (113). Kako bi smanjili pojavnost ove komplikacije, uz danas uobičajenu farmakološku profilaksu (primjena indometacina ili diklofenaka u obliku supozitorija preproceduralno) i korištenje suvremene tehnologije, najbitnije je prepoznati skupine pacijenata koje su pod povećanim rizikom za nastanak ove komplikacije te zahvat izvoditi sukladno smjernicama (preventivno postavljanje pankreasne potpornice kod visokog rizika na kraju zahvata). Dijagnostički ERCP danas je u potpunosti zamijenjen MRCP-om i EUS-om, metodama sa sličnom osjetljivošću za dijagnosticiranje kamenaca zajedničkog žučnog voda te maligniteta pankreatikobilijarnog sustava, ali sa zanemarivim rizikom za nastanak upale gušterače (114–116).

#### **4.4 Infektivne komplikacije**

Infektivne komplikacije vezane uz endoskopske zahvate u posljednje vrijeme postaju sve veći problem, a ERCP se među njima ističe kao najrizičnija metoda. Sveukupni rizik za pojavu neke vrste infekcije nakon provedene endoskopske retrogradne kolangiopankreatografije procjenjuje se na 1,4%, no sa visokim mortalitetom od čak 7,85% (97). Pretpostavlja se kako izrazito složena građa duodenoskopa može rezultirati neadekvatnim čišćenjem instrumenta i na taj način pogodovati pojavi infektivnih komplikacija. Svemu ovome dodatno otežava i sve veća rezistencija bakterija na antibiotike (117,118). Rizični čimbenici vezani uz učestaliju pojavu post-ERCP infekcija jesu kombinirana primjena perkutanih i endoskopskih metoda, postavljanje stenta u područja malignih promjena, prisustvo žutice, nepotpuna ili neuspjela drenaža žučnih vodova, prethodno preboljeli kolangitis, primjena kontrastnih sredstava i dr. (104). U cilju smanjenja incidencije infekcija preporuča se, uz adekvatnu uspostavu bilijarne drenaže i dezinfekcije uređaja, u pacijenata sa opstrukcijom bilijarnog sustava i pseudocistama gušterače primijeniti antibiotsku profilaksu. Cefalosporini, florokinoloni ili aminoglikozidi su uglavnom antibiotici izbora zbog spektra gram negativnih bakterija protiv kojih su učinkoviti (119). Danas se u praksu polako uvode duodenoskopi s jednokratnim pokrovnim kاپicama na vrhu uređaja ili čak u cijelosti jednokratni endoskopi.

#### **5. KOMPLIKACIJE ENDOSKOPSKOG ULTRAZVUKA**

Primjena endoskopskog ultrazvuka relativno je nova metoda čija je upotreba započela 80tih godina 20. stoljeća. Prvotno je osmišljena s ciljem dijagnosticiranja tvorbi gušterače, koja je teško dostupna za prikaz drugim metodama. Osim promjena na gušterači, ovom metodom uspješno se vizualiziraju i tvorbe unutar stijenke gastrointestinalnog sustava, perigastrointestinalne tvorbe, medijastinalni i abdominalni limfni čvorovi i lezije nadbubrežne žlijezde (120). Kombinirana metoda primjene endoskopije i intraluminalne ultrasonografije omogućuje prikaz različitih struktura ovisno o položaju UZV sonde u probavnom sustavu. No, za točnu histološku dijagnozu sam EUS najčešće nije dostatan

te se s tim ciljem ova metoda unaprijedila dodatkom biopsije tankom iglom poznatom pod kraticom EUS FNA/FNB („fine needle aspiration“ / “fine needle biopsy“). Korisnost ove metode jest mogućnost postavljanje točne tkivne dijagnoze citološkom ili histološkom analizom uzorka (120). Razvitkom iste, započela je i primjena EUS-a u terapijske svrhe poput drenaže peripankreatičnih kolekcija, neurolize celijačnog plexusa, brahiterapije, lokalne primjene onkoloških lijekova, drenaže žučnih vodova i drugo (121). Prema istraživanjima, rizik za razvoj komplikacija nakon primjene EUS FNA koje uključuju posjet hitnoj službi ili hospitalizaciju, procjenjuje se između 1,97% i 2,53% (122,123).

### **5.1 Komplikacije dijagnostičkog EUS-a**

Glavna komplikacija koja se javlja prilikom primjene dijagnostičkog EUS-a je perforacija. Njezina učestalost slična je kao i kod perforacija tijekom klasične endoskopije (124,125), iako je zbog prisustva ultrazvučne sonde na vrhu, endoskop nešto rigidniji i promjerom veći (126). Zbog navedenih karakteristika manipulacija ovim instrumentom može biti dosta složenija u odnosu na klasičan endoskop (127). Perforacija se najčešće događa na mjestima fizioloških suženja ili zavoja npr. u jednjaku ili duodenumu. Nadalje, osobe sa strikturom ili karcinomom jednjaka (128) te one u kojih se strikture pokušaju dilatirati jasno su pod povećanim rizikom za pojavu perforacije (129,130). Zbrinjavanje ove komplikacije jednako je kao i pri perforaciji tijekom klasične endoskopije gornjeg dijela probavnog sustava.

### **5.2 Komplikacije EUS FNA**

Aspiracija tankom iglom kao dodatna mogućnost endoskopskog ultrazvuka omogućila je dobivanje uzoraka tkiva limfnih čvorova, tumorskih masa ili sadržaja cisti, ali u novije vrijeme svoje je mjesto ova tehnika pronašla i u liječenju brojnih stanja (131). Kao i svaka druga invazivna metoda i EUS FNA nosi sa sobom određeni rizik pojave neželjenih događaja, a ukupni rizik pojave komplikacija procjenjuje se između 1% i 2% (120). U nastavku teksta spomenute su najčešće komplikacije ove tehnike. Krvarenje kao posljedica EUS FNA javlja se u otprilike 2% pacijenata podvrgnutih zahvatu, no u većine njih se radi o blagim i samoograničavajućim krvarenjima, dok u tek 0% do 0,44%

bolesnika ono zahtijeva aktivno liječenje nadoknadom krvi ili endoskopskim tehnikama zaustavljanja krvarenja poput injiciranja razrijeđenog adrenalina, tamponade balonom, postavljanjem klipsi, termokoagulacijom i drugo (125,132). Rijetko, u slučaju teških, nezaustavljivih krvarenja biti će potrebno kirurško zbrinjavanje. Teška krvarenja uglavnom su posljedica ozljede krvne žile ili bolesnikove postojeće koagulopatije (131). Antikoagulantna i antitrombocitna terapija, kao i u prethodnim tehnikama, povećavaju rizik pojave krvarenja te se trebaju prije zahvata ukinuti ako je moguće. Nesteroidni protuupalni lijekovi i acetilsalicilna kiselina sigurni su za primjenu (95,133,134). Od infektivnih komplikacija, rizik od pojave bakterijemije sličan je onom pri izvođenju klasične dijagnostičke endoskopije (135). Shodno tome, redovna antibiotska profilaksa se ne preporuča, osim u slučaju tvorbi perirektalnog područja, kao i kod aspiracije sadržaja cističnih tvorbi zbog povećanog rizika bakterijemije i moguće sepse (136–139). Nadalje, moguća rijetka komplikacija je i pojava žučnog peritonitisa, kao posljedice punkcije žučnjaka ili žučnih vodova. Akutni pankreatitis moguća je komplikacija ozljede izvodnih kanala gušterače iglom pri čemu se uslijed otekline javlja opstrukcija istih (140). Provedenim istraživanjem na velikom broju pacijenata, incidencija ijetrogeno izazvanog pankreatitisa nakon EUS-FNA je 0,29% (141). Uočeni rizični čimbenici za pojavu ove vrste upale gušterače jesu lokalizacija tvorbe za punkciju u području glave gušterače ili processusa uncinatusa, punkcija benignih tvorbi te povijest akutnog pankreatitisa unazad 6 tjedana. Navedene lokalizacije rizične su zbog veće udaljenosti potrebne za prolazak igle kako bi se lezija punkturala, a time i rizika za ozljedu tkiva gušterače (135,140). Diseminacija tumorskih stanica je komplikacija opisana u tek nekoliko desetaka slučajeva, s prvim slučajem iz 2003. godine (142). U većini slučajeva riječ je o rasapu stanica tumora gušterače. Iako rjeđe, zabilježeni su i slučajevi rasapa tumorskih stanica prilikom punkcije limfnih čvorova sa metastazama melanoma, karcinoma želuca i drugih manje čestih tumora (143). Perforacija nastala uslijed punkcije iglom tijekom zahvata rijetka je komplikacija sa učestalošću od svega 0,4% prema istraživanju koje je uključivalo ukupno 224 punkcije. U svih pacijenata je konzervativna terapija bila dovoljna za potpuni oporavak (124). Ova komplikacija je češće posljedica manipulacije samog endoskopa u pacijenata sa prisustvom rizičnih čimbenika.

## **6. OPĆE KOMPLIKACIJE SVIH ENDOSKOPSKIH ZAHVATA**

### **6.1 Sedacija/anestezija**

Endoskopski zahvati mogu se izvesti sa ili bez primjene intravenske sedacije ili anestezije. Ukoliko se odlučuje na opću anesteziju, potreban je nadzor anesteziologa, a najčešće se u tu svrhu primjenjuje propofol. Uz njega, najčešće korišteni lijekovi tijekom endoskopskih zahvata jesu benzodiazepini i opijati. Iscrpan razgovor sa pacijentom prije zahvata o mogućim alergijama i korištenim lijekovima neophodan je u svrhu izbjegavanja mogućih neželjenih interakcija lijekova kao i alergijskih reakcija (2). Primjena sedativa može prouzročiti lokalne reakcije na mjestu primjene lijeka poput hematoma ili flebitisa pa sve to težih nuspojava poput hipotenzije, respiratorne depresije, desaturacije krvi kisikom i dr. S ciljem pažljivog nadzora bolesnika i ranog prepoznavanja mogućih komplikacija vrši se monitoring pacijenta tijekom cijelog zahvata (5). Jednako tako, primijenjeni lokalni anestetici poput lidokaina, u svrhu smanjenja nelagode i lakšeg podnošenja zahvata tijekom endoskopije gornjeg dijela probavnog sustava, mogu uzrokovati neželjene reakcije. Uglavnom se radi o suhoći i nelagodi u grlu, no mogu dovesti i do aspiracije i pojave angioedema (5).

### **6.2 Infektivne komplikacije**

Infekcije nastale tijekom endoskopskih zahvata možemo podijeliti na one nastale unosom mikroorganizama instrumentima i kontaminiranom opremom i infekcije prouzročene prijenosom mikroorganizama iz probavnog sustava pacijenta krvotokom do udaljenih organa. Kako bi se pojava infekcija nastalih zbog neadekvatnog čišćenja instrumenata spriječila, propisani su standardi pripreme instrumenata prije zahvata. Tako dijelovi endoskopa koji dolaze u kontakt s vaskularnim strukturama i krvlju moraju biti sterilizirani, dok dijelovi uređaja koji ne penetriraju sterilno tkivo prolaze dezinfekciju visokog stupnja koja ne uključuje uništavanje svih bakterijskih spora (144). Translokacija bakterija krvlju moguća je tijekom svih vrsta endoskopskih zahvata, a na smanjenje njezine pojavnosti se utječe primjenom antibiotske profilakse u visokorizičnih pacijenata (135). Profilaksa

prije endoskopskih zahvata ranije se redovito primjenjivala kod pacijenata s ugrađenim umjetnim zaliscima, s anamnezom preboljelog endokarditisa ili reumatskom odnosno kongenitalnom bolesti srca, no to više nije potrebno s obzirom na izostanak dokaza. Kod najrizičnijih zahvata profilaksa se primjenjuje nevezano za anamnezu ranije srčane bolesti kao što je prethodno spomenuto kod opisa pojedinih procedura (145).

### **6.3 Kardiovaskularne komplikacije**

Incidencija kardiovaskularnih incidenata tijekom endoskopskih zahvata je relativno niska, a varira ovisno o različitim istraživanjima. U radu Gangija i suradnika se navodi pojava iste u 0,3% pacijenata podvrgnutih nekoj vrsti endoskopije (146), za razliku od američkog istraživanja John G. Leeja i suradnika koji učestalost kardiovaskularnih komplikacije uslijed endoskopskih zahvata procjenjuju na 0,14% (147). Ovi neželjeni događaji uključuju pojavu boli u prsima, aritmija, vazovagalnih reakcija, infarkta miokarda te hipotenzije (2). Pojava infarkta miokarda i kongestivnog srčanog zatajenja kao komplikacije zahvata javlja se u bolesnika sa već otprije poznatom bolesti srca, stoga se u bolesnika sa anamnezom srčanog oboljenja vrši precizan monitoring tijekom zahvata, s oprezom se primjenjuju lijekovi za sedaciju te se trajanje zahvata nastoji minimalizirati. Prolazne supraventrikulske tahikardije i bradikardije su moguća pojava, dok se životno ugrožavajuće aritmije u pravilu ne javljaju. Najučestalije među ovom vrstom komplikacija jesu vazovagalne reakcije. One se očituju pojavom bradikardije, hipotenzijom i gubitkom svijesti, a uočeno je kako se učestalije javljaju tijekom kolonoskopije u odnosu na ezofagogastroduodenoskopiju (147). Ova povećana incidencija tijekom endoskopije donjeg dijela probavnog sustava objašnjava se smanjenjem volumena kao posljedice pripreme za sami zahvat, distenzijom crijeva zrakom te pritiskom endoskopskim uređajem tijekom zahvata. Nadoknada tekućine u većini slučajeva dovodi do oporavka pacijenta. U nekim slučajevima za oporavak je potrebno zaustavljanje zahvata i izvlačenje endoskopskog uređaja, dok je iznimno rijetko potrebno intervenirati primjenom atropina i prekidom sedacije (2).

## 7. ZAHVALE

Zahvaljujem mentoru doc.dr.sc. Nevenu Baršiću, dr. med. na pomoći oko izrade diplomskog rada.

Veliko hvala roditeljima Petru i Sanji te braći i sestrama Luki, Marku, Ani i Marti na pruženoj ljubavi i podršci od prvih savladanih koraka. Posebno mami, bez koje bi teški trenutci tijekom studija bili puno teži. Hvala baki Stjepaniji i didi Anti koji su od vrtića do fakulteta bili tu, s nestrpljenjem iščekivali rezultate svih ispita i bili beskrajno ponosni na svako moje postignuće. I na posljetku, hvala prijateljima na smijehu i radosti, podijeljenim brigama tijekom studija, ali i najljepše provedenim trenutcima koje ću pamtiti zauvijek. Hvala Ozani na najljepšem daru, iskrenom prijateljstvu.

Dragi Bože, hvala.

## 8. LITERATURA

1. Norris TE. ESOPHAGOGASTRO-DUO DENOSCOPY. *Prim Care Clin Off Pract.* 1997 Jun;24(2):327–40.
2. Ginzburg L, Greenwald D, Cohen J. Complications of Endoscopy. *Gastrointest Endosc Clin N Am.* 2007 Apr;17(2):405–32.
3. Meining A, Semmler V, Kassem A, Sander R, Frankenberger U, Burzin M, et al. The effect of sedation on the quality of upper gastrointestinal endoscopy: an investigator-blinded, randomized study comparing propofol with midazolam. *Endoscopy.* 2007 Feb 7;39(04):345–9.
4. Zubarik R, Eisen G, Mastropietro C, Lopez J, Carroll J, Benjamin S, et al. Prospective Analysis of Complications 30 Days After Outpatient Upper Endoscopy Fig. 1. *Am J Gastroenterol.* 1999 Jun;94(6):1539–45.
5. Kavac SM, Basson MD. Complications of endoscopy. *Am J Surg.* 2001 Apr;181(4):319–32.
6. Berry BE, Ochsner JL. Perforation of the esophagus. A 30 year review. *J Thorac Cardiovasc Surg.* 1973 Jan;65(1):1–7.
7. Eckardt VF, Kanzler G, Westermeier T. Complications and their impact after pneumatic dilation for achalasia: prospective long-term follow-up study. *Gastrointest Endosc.* 1997 May;45(5):349–53.
8. Ng TM, Spencer GM, Sargeant IR, Thorpe SM, Bown SG. Management of strictures after radiotherapy for esophageal cancer. *Gastrointest Endosc.* 1996 Jun;43(6):584–90.
9. Eisen GM, Baron TH, Dornitz JA, Faigel DO, Goldstein JL, Johanson JF, et al. Guideline on the management of anticoagulation and antiplatelet therapy for endoscopic procedures. *Gastrointest Endosc.* 2002 Jun;55(7):775–9.
10. Lipper B, Simon D, Cerrone F. Pulmonary aspiration during emergency endoscopy in patients with upper gastrointestinal hemorrhage: *Crit Care Med.* 1991 Mar;19(3):330–3.
11. Safadi BY, Marks JM, Ponsky JL. Percutaneous endoscopic gastrostomy. *Gastrointest Endosc Clin N Am.* 1998 Jul;8(3):551–68.
12. Penston JG, Boyd EJ, Wormsley KG. Mallory-Weiss tears occurring during endoscopy: a report of seven cases. *Endoscopy.* 1992 May;24(4):262–5.



13. Kothari ST, Huang RJ, Shaukat A, Agrawal D, Buxbaum JL, Abbas Fehmi SM, et al. ASGE review of adverse events in colonoscopy. *Gastrointest Endosc*. 2019 Dec;90(6):863-876.e33.
14. Whitlock EP, Lin JS, Liles E, Beil TL, Fu R. Screening for Colorectal Cancer: A Targeted, Updated Systematic Review for the U.S. Preventive Services Task Force. *Ann Intern Med*. 2008 Nov 4;149(9):638.
15. Kim SY, Kim HS, Park HJ. Adverse events related to colonoscopy: Global trends and future challenges. *World J Gastroenterol*. 2019 Jan 14;25(2):190–204.
16. Smith LE. Fiberoptic colonoscopy: Complications of colonoscopy and polypectomy. *Dis Colon Rectum*. 1976 Jul;19(5):407–12.
17. Ben Chaabane N, Ben Mansour W, Hellara O, Ben Mansour I, Melki W, Loghmeri H, et al. Préparation intestinale avant coloscopie. *Presse Médicale*. 2012 Jan;41(1):37–42.
18. Rathgaber SW, Wick TM. Colonoscopy completion and complication rates in a community gastroenterology practice. *Gastrointest Endosc*. 2006 Oct;64(4):556–62.
19. Damore LJ, Rantis PC, Vernava AM, Longo WE. Colonoscopic perforations: Etiology, diagnosis, and management. *Dis Colon Rectum*. 1996 Nov;39(11):1308–14.
20. Repici A, Pellicano R, Strangio G, Danese S, Fagoonee S, Malesci A. Endoscopic Mucosal Resection for Early Colorectal Neoplasia: Pathologic Basis, Procedures, and Outcomes. *Dis Colon Rectum*. 2009 Aug;52(8):1502–15.
21. Araghizadeh FY, Timmcke AE, Opelka FG, Hicks TC, Beck DE. Colonoscopic perforations. *Dis Colon Rectum*. 2001 May;44(5):713–6.
22. Tiwari A, Sharma H, Qamar K, Sodeman T, Nawras A. Recognition of Extraperitoneal Colonic Perforation following Colonoscopy: A Review of the Literature. *Case Rep Gastroenterol*. 2017 May 2;11(1):256–64.
23. Fisher DA, Maple JT, Ben-Menachem T, Cash BD, Decker GA, Early DS, et al. Complications of colonoscopy. *Gastrointest Endosc*. 2011 Oct;74(4):745–52.
24. Bielawska B, Day AG, Lieberman DA, Hookey LC. Risk Factors for Early Colonoscopic Perforation Include Non-Gastroenterologist Endoscopists: A Multivariable Analysis. *Clin Gastroenterol Hepatol*. 2014 Jan;12(1):85–92.
25. Chukmaitov A, Bradley CJ, Dahman B, Siangphoe U, Warren JL, Klabunde CN. Association of polypectomy techniques, endoscopist volume, and facility type with colonoscopy complications. *Gastrointest Endosc*. 2013 Mar;77(3):436–46.

26. Lohsiriwat V. Colonoscopic perforation: Incidence, risk factors, management and outcome. *World J Gastroenterol*. 2010;16(4):425.
27. Church J. Complications of Colonoscopy. *Gastroenterol Clin North Am*. 2013 Sep;42(3):639–57.
28. Foliente RL, Chang AC, Youssef AI, Ford LJ, Condon SC, Chen YK. Endoscopic cecal perforation: mechanisms of injury. *Am J Gastroenterol*. 1996 Apr;91(4):705–8.
29. Reumkens A, Rondagh EJA, Bakker MC, Winkens B, Masclee AAM, Sanduleanu S. Post-Colonoscopy Complications: A Systematic Review, Time Trends, and Meta-Analysis of Population-Based Studies. *Am J Gastroenterol*. 2016 Aug;111(8):1092–101.
30. Day LW, Kwon A, Inadomi JM, Walter LC, Somsouk M. Adverse events in older patients undergoing colonoscopy: a systematic review and meta-analysis. *Gastrointest Endosc*. 2011 Oct;74(4):885–96.
31. Vermeer NCA, Snijders HS, Holman FA, Liefers GJ, Bastiaannet E, van de Velde CJH, et al. Colorectal cancer screening: Systematic review of screen-related morbidity and mortality. *Cancer Treat Rev*. 2017 Mar;54:87–98.
32. Choung BS, Kim SH, Ahn DS, Kwon DH, Koh KH, Sohn JY, et al. Incidence and risk factors of delayed postpolypectomy bleeding: a retrospective cohort study. *J Clin Gastroenterol*. 2014 Oct;48(9):784–9.
33. Waye JD, Lewis BS, Yessayan S. Colonoscopy: a prospective report of complications. *J Clin Gastroenterol*. 1992 Dec;15(4):347–51.
34. Schauer PR, Schwesinger WH, Page CP, Stewart RM, Levine BA, Sirinek KR. Complications of surgical endoscopy: A decade of experience from a surgical residency training program. *Surg Endosc*. 1997 Jan;11(1):8–11.
35. Levy I, Gralnek IM. Complications of diagnostic colonoscopy, upper endoscopy, and enteroscopy. *Best Pract Res Clin Gastroenterol*. 2016 Oct;30(5):705–18.
36. Kim HS, Kim TI, Kim WH, Kim YH, Kim HJ, Yang SK, et al. Risk factors for immediate postpolypectomy bleeding of the colon: a multicenter study. *Am J Gastroenterol*. 2006 Jun;101(6):1333–41.
37. Pigò F, Bertani H, Grande G, Abate F, Vavassori S, Conigliaro RL. Post-polypectomy bleeding after colonoscopy on uninterrupted aspirin/non steroidal anti-inflammatory drugs: Systematic review and meta-analysis. *Dig Liver Dis Off J Ital Soc Gastroenterol Ital Assoc Study Liver*. 2018 Jan;50(1):20–6.

38. Chen SY, Chang CF, Chiang ML, Tseng WC. Postpolypectomy Electrocoagulation Syndrome: A Rare Complication of Colonoscopic Polypectomy Mimicking Colonic Perforation. *J Emerg Med*. 2021 May;60(5):e127–9.
39. Wayne JD, Kahn O, Auerbach ME. Complications of colonoscopy and flexible sigmoidoscopy. *Gastrointest Endosc Clin N Am*. 1996 Apr;6(2):343–77.
40. Christie JP, Marrazzo J. “Mini-perforation” of the colon—Not all postpolypectomy perforations require laparotomy. *Dis Colon Rectum*. 1991 Feb;34(2):132–5.
41. Nivatvongs S. Complications in colonoscopic polypectomy: lessons to learn from an experience with 1576 polyps. *Am Surg*. 1988 Feb;54(2):61–3.
42. Nelson DB, McQuaid KR, Bond JH, Lieberman DA, Weiss DG, Johnston TK. Procedural success and complications of large-scale screening colonoscopy. *Gastrointest Endosc*. 2002 Mar;55(3):307–14.
43. Cha J, Lim K, Lee S, Joo Y, Hong S, Kim T, et al. Clinical outcomes and risk factors of post-polypectomy coagulation syndrome: a multicenter, retrospective, case-control study. *Endoscopy*. 2013 Feb 4;45(03):202–7.
44. Egashira K, Inou T, Hirooka Y, Yamada A, Maruoka Y, Kai H, et al. Impaired coronary blood flow response to acetylcholine in patients with coronary risk factors and proximal atherosclerotic lesions. *J Clin Invest*. 1993 Jan 1;91(1):29–37.
45. Ross R. The Pathogenesis of Atherosclerosis — An Update. *N Engl J Med*. 1986 Feb 20;314(8):488–500.
46. Macmahon S. Blood pressure, stroke, and coronary heart disease \*1Part 1, prolonged differences in blood pressure: prospective observational studies corrected for the regression dilution bias. *The Lancet*. 1990 Mar;335(8692):765–74.
47. Wherry DC, Zehner H. Colonoscopy-fiberoptic endoscopic approach to the colon and polypectomy. *Med Ann Dist Columbia*. 1974 Apr;43(4):189–92.
48. Taylor FC, Frankl HD, Riemer KD. Late presentation of splenic trauma after routine colonoscopy. *Am J Gastroenterol*. 1989 Apr;84(4):442–3.
49. Sarhan M, Ramcharan A, Ponnappalli S. Splenic injury after elective colonoscopy. *JLS*. 2009 Dec;13(4):616–9.
50. Mazulis A, Lakha A, Qazi B, Shapiro A. Delayed Presentation of Splenic Rupture After Endoscopy in a Patient With Hemophilia A: Case Report and Review of the Literature. *ACG Case Rep J*. 2014 Jul;1(4):175–7.
51. Lalor PF, Mann BD. Splenic rupture after colonoscopy. *JLS*. 2007;11(1):151–6.

52. Pavlidis E, Gkizas I, Mavromati O, Milonakis N, Syrianos K. Splenic injury following elective colonoscopy: a rare complication. *J Surg Case Rep*. 2016 Dec 20;2016(12):rjw214.
53. Shankar S, Rowe S. Splenic injury after colonoscopy: case report and review of literature. *Ochsner J*. 2011;11(3):276–81.
54. Thiyagarajan D, Jeanmonod R. Iatrogenic Splenic Laceration Presenting as Syncope. *Case Rep Emerg Med*. 2018;2018:7639527.
55. Corcillo A, Aellen S, Zingg T, Bize P, Demartines N, Denys A. Endovascular treatment of active splenic bleeding after colonoscopy: a systematic review of the literature. *Cardiovasc Intervent Radiol*. 2013 Oct;36(5):1270–9.
56. Saad A, Rex DK. Colonoscopy-induced splenic injury: report of 3 cases and literature review. *Dig Dis Sci*. 2008 Apr;53(4):892–8.
57. Piccolo G, Di Vita M, Cavallaro A, Zanghi A, Lo Menzo E, Cardì F, et al. Presentation and management of splenic injury after colonoscopy: a systematic review. *Surg Laparosc Endosc Percutan Tech*. 2014 Apr;24(2):95–102.
58. Zappa MA, Aiolfi A, Antonini I, Musolino CD, Porta A. Splenic rupture following colonoscopy: Case report and literature review. *Int J Surg Case Rep*. 2016;21:118–20.
59. Federle MP, Griffiths B, Minagi H, Jeffrey RB. Splenic trauma: evaluation with CT. *Radiology*. 1987 Jan;162(1 Pt 1):69–71.
60. Enofe I, Burch J, Yam J, Rai M. Iatrogenic Severe Splenic Injury after Colonoscopy. Moriwaki Y, editor. *Case Rep Gastrointest Med*. 2020 Oct 6;2020:1–4.
61. Barbeiro S, Atalaia-Martins C, Marcos P, Nobre J, Gonçalves C, Aniceto C. Splenic Rupture as a Complication of Colonoscopy. *GE Port J Gastroenterol*. 2017 Jul;24(4):188–92.
62. Di Lecce F, Viganò P, Pilati S, Mantovani N, Togliani T, Pulica C. Splenic rupture after colonoscopy. A case report and review of the literature. *Chir Ital*. 2007 Oct;59(5):755–7.
63. Prowda JC, Trevisan SG, Lev-Toaff AS. Splenic injury after colonoscopy: conservative management using CT. *AJR Am J Roentgenol*. 2005 Sep;185(3):708–10.
64. Al Alawi I, Gourlay R. Rare complication of colonoscopy. *ANZ J Surg*. 2004 Jul;74(7):605–6.
65. Parker WT, Edwards MA, Bittner JG, Mellinger JD. Splenic hemorrhage: an unexpected complication after colonoscopy. *Am Surg*. 2008 May;74(5):450–2.

66. Holubar S, Dwivedi A, Eisdorfer J, Eisdorfer J, Levine R, Strauss R. Splenic rupture: an unusual complication of colonoscopy. *Am Surg*. 2007 Apr;73(4):393–6.
67. Gauderer MWL, Ponsky JL, Izant RJ. Gastrostomy without laparotomy: A percutaneous endoscopic technique. *J Pediatr Surg*. 1980 Dec;15(6):872–5.
68. Loser Chr. Enteral Long-Term Nutrition via Percutaneous Endoscopic Gastrostomy (PEG) in 210 Patients. *Dig Dis Sci*. 1998;43(11):2549–57.
69. Baskin WN. Advances in enteral nutrition techniques. *Am J Gastroenterol*. 1992 Nov;87(11):1547–53.
70. McArdle AH, Palmason C, Morency I, Brown RA. A rationale for enteral feeding as the preferable route for hyperalimentation. *Surgery*. 1981 Oct;90(4):616–23.
71. Park RH, Allison MC, Lang J, Spence E, Morris AJ, Danesh BJ, et al. Randomised comparison of percutaneous endoscopic gastrostomy and nasogastric tube feeding in patients with persisting neurological dysphagia. *BMJ*. 1992 May 30;304(6839):1406–9.
72. Baeten C, Hoefnagels J. Feeding via nasogastric tube or percutaneous endoscopic gastrostomy. A comparison. *Scand J Gastroenterol Suppl*. 1992;194:95–8.
73. Wicks C, Gimson A, Vlavianos P, Lombard M, Panos M, Macmathuna P, et al. Assessment of the percutaneous endoscopic gastrostomy feeding tube as part of an integrated approach to enteral feeding. *Gut*. 1992 May;33(5):613–6.
74. Grant JP. Comparison of percutaneous endoscopic gastrostomy with Stamm gastrostomy. *Ann Surg*. 1988 May;207(5):598–603.
75. Ho CS, Yee ACN, McPherson R. Complications of surgical and percutaneous nonendoscopic gastrostomy: Review of 233 patients. *Gastroenterology*. 1988 Nov;95(5):1206–10.
76. Gay F, el Nawar A, Van Gossum A. Percutaneous endoscopic gastrostomy. *Acta Gastro-Enterol Belg*. 1992 Jun;55(3):285–94.
77. Hucl T, Spicak J. Complications of percutaneous endoscopic gastrostomy. *Best Pract Res Clin Gastroenterol*. 2016 Oct;30(5):769–81.
78. Cyrany J. Buried bumper syndrome: A complication of percutaneous endoscopic gastrostomy. *World J Gastroenterol*. 2016;22(2):618.
79. Huynh G, Chan M, Huynh HQ. Buried bumper syndrome. *VideoGIE Off Video J Am Soc Gastrointest Endosc*. 2020 Mar;5(3):104–6.

80. El AZ, Arvanitakis M, Ballarin A, Devière J, Le Moine O, Van Gossum A. Buried bumper syndrome: low incidence and safe endoscopic management. *Acta Gastro-Enterol Belg*. 2011 Jun;74(2):312–6.
81. Chung RS, Schertzer M. Pathogenesis of complications of percutaneous endoscopic gastrostomy. A lesson in surgical principles. *Am Surg*. 1990 Mar;56(3):134–7.
82. Foutch PG, Talbert GA, Waring JP, Sanowski RA. Percutaneous endoscopic gastrostomy in patients with prior abdominal surgery: virtues of the safe tract. *Am J Gastroenterol*. 1988 Feb;83(2):147–50.
83. Anagnostopoulos GK, Kostopoulos P, Arvanitidis DM. Buried bumper syndrome with a fatal outcome, presenting early as gastrointestinal bleeding after percutaneous endoscopic gastrostomy placement. *J Postgrad Med*. 2003 Dec;49(4):325–7.
84. Walters G, Ramesh P, Memon MI. Buried Bumper Syndrome complicated by intra-abdominal sepsis. *Age Ageing*. 2005 Nov;34(6):650–1.
85. Johnson T, Velez KA, Zhan E. Buried bumper syndrome causing rectus abdominis necrosis in a man with tetraplegia. *Spinal Cord*. 2010 Jan;48(1):85–6.
86. Biswas S, Dontukurthy S, Rosenzweig MG, Kothuru R, Abrol S. Buried bumper syndrome revisited: a rare but potentially fatal complication of PEG tube placement. *Case Rep Crit Care*. 2014;2014:634953.
87. Boyd JW, DeLegge MH, Shamburek RD, Kirby DF. The buried bumper syndrome: a new technique for safe, endoscopic PEG removal. *Gastrointest Endosc*. 1995 May;41(5):508–11.
88. McClave SA, Chang WK. Complications of enteral access. *Gastrointest Endosc*. 2003 Nov;58(5):739–51.
89. Hull MA, Rawlings J, Murray FE, Field J, McIntyre AS, Mahida YR, et al. Audit of outcome of long-term enteral nutrition by percutaneous endoscopic gastrostomy. *Lancet Lond Engl*. 1993 Apr 3;341(8849):869–72.
90. Schrag SP, Sharma R, Jaik NP, Seamon MJ, Lukaszczyk JJ, Martin ND, et al. Complications related to percutaneous endoscopic gastrostomy (PEG) tubes. A comprehensive clinical review. *J Gastrointest Liver Dis JGLD*. 2007 Dec;16(4):407–18.
91. Rahnemai-Azar AA. Percutaneous endoscopic gastrostomy: Indications, technique, complications and management. *World J Gastroenterol*. 2014;20(24):7739.

92. Ahmad I, Mouncher A, Abdoolah A, Stenson R, Wright J, Daniels A, et al. Antibiotic prophylaxis for percutaneous endoscopic gastrostomy--a prospective, randomised, double-blind trial. *Aliment Pharmacol Ther*. 2003 Jul 15;18(2):209–15.
93. Jafri NS, Mahid SS, Minor KS, Idstein SR, Hornung CA, Galandiuk S. Meta-analysis: antibiotic prophylaxis to prevent peristomal infection following percutaneous endoscopic gastrostomy. *Aliment Pharmacol Ther*. 2007 Mar 15;25(6):647–56.
94. Gottfried EB, Plumser AB, Clair MR. Pneumoperitoneum following percutaneous endoscopic gastrostomy. A prospective study. *Gastrointest Endosc*. 1986 Dec;32(6):397–9.
95. Veitch AM, Vanbiervliet G, Gershlick AH, Boustiere C, Baglin TP, Smith LA, et al. Endoscopy in patients on antiplatelet or anticoagulant therapy, including direct oral anticoagulants: British Society of Gastroenterology (BSG) and European Society of Gastrointestinal Endoscopy (ESGE) guidelines. *Endoscopy*. 2016 Apr;48(4):385–402.
96. McCune WS, Shorb PE, Moscovitz H. Endoscopic cannulation of the ampulla of Vater: a preliminary report. *Ann Surg*. 1968 May;167(5):752–6.
97. Talukdar R. Complications of ERCP. *Best Pract Res Clin Gastroenterol*. 2016 Oct;30(5):793–805.
98. Freeman ML. Adverse outcomes of ERCP. *Gastrointest Endosc*. 2002 Dec;56(6 Suppl):S273-282.
99. Cotton PB, Lehman G, Vennes J, Geenen JE, Russell RC, Meyers WC, et al. Endoscopic sphincterotomy complications and their management: an attempt at consensus. *Gastrointest Endosc*. 1991 Jun;37(3):383–93.
100. Enns R, Eloubeidi MA, Mergener K, Jowell PS, Branch MS, Pappas TM, et al. ERCP-related perforations: risk factors and management. *Endoscopy*. 2002 Apr;34(4):293–8.
101. Freeman ML. Adverse outcomes of endoscopic retrograde cholangiopancreatography: avoidance and management. *Gastrointest Endosc Clin N Am*. 2003 Oct;13(4):775–98, xi.
102. Mallery JS, Baron TH, Dominitz JA, Goldstein JL, Hirota WK, Jacobson BC, et al. Complications of ERCP. *Gastrointest Endosc*. 2003 May;57(6):633–8.
103. Freeman ML, Nelson DB, Sherman S, Haber GB, Herman ME, Dorsher PJ, et al. Complications of endoscopic biliary sphincterotomy. *N Engl J Med*. 1996 Sep 26;335(13):909–18.

104. Loperfido S, Angelini G, Benedetti G, Chilovi F, Costan F, De Berardinis F, et al. Major early complications from diagnostic and therapeutic ERCP: a prospective multicenter study. *Gastrointest Endosc.* 1998 Jul;48(1):1–10.
105. Masci E, Toti G, Mariani A, Curioni S, Lomazzi A, Dinelli M, et al. Complications of diagnostic and therapeutic ERCP: a prospective multicenter study. *Am J Gastroenterol.* 2001 Feb;96(2):417–23.
106. Freeman ML, Guda NM. Prevention of post-ERCP pancreatitis: a comprehensive review. *Gastrointest Endosc.* 2004 Jun;59(7):845–64.
107. Testoni PA, Bagnolo F, Caporuscio S, Lella F. Serum amylase measured four hours after endoscopic sphincterotomy is a reliable predictor of postprocedure pancreatitis. *Am J Gastroenterol.* 1999 May;94(5):1235–41.
108. Dumonceau JM, Andriulli A, Elmunzer BJ, Mariani A, Meister T, Deviere J, et al. Prophylaxis of post-ERCP pancreatitis: European Society of Gastrointestinal Endoscopy (ESGE) Guideline - updated June 2014. *Endoscopy.* 2014 Sep;46(9):799–815.
109. Karne S, Gorelick FS. Etiopathogenesis of acute pancreatitis. *Surg Clin North Am.* 1999 Aug;79(4):699–710.
110. Hofbauer B, Saluja AK, Lerch MM, Bhagat L, Bhatia M, Lee HS, et al. Intra-acinar cell activation of trypsinogen during caerulein-induced pancreatitis in rats. *Am J Physiol.* 1998 Aug;275(2):G352-362.
111. Saari A, Kivisaari L, Standertskjöld-Nordenstam CG, Brackett K, Schröder T. Experimental pancreatography: a comparison of three contrast media. *Scand J Gastroenterol.* 1988 Jan;23(1):53–8.
112. Pezzilli R, Romboli E, Campana D, Corinaldesi R. Mechanisms involved in the onset of post-ERCP pancreatitis. *JOP J Pancreas.* 2002 Nov;3(6):162–8.
113. Svenberg T, Häggmark T, Strandvik B, Slezak P. Haemorrhagic pancreatitis after ERCP in patients with alpha 1-antitrypsin deficiency. *Lancet Lond Engl.* 1988 Apr 2;1(8588):772.
114. Taylor ACF, Little AF, Hennessy OF, Banting SW, Smith PJ, Desmond PV. Prospective assessment of magnetic resonance cholangiopancreatography for noninvasive imaging of the biliary tree. *Gastrointest Endosc.* 2002 Jan;55(1):17–22.
115. Prat F, Edery J, Meduri B, Chiche R, Ayoun C, Bodart M, et al. Early EUS of the bile duct before endoscopic sphincterotomy for acute biliary pancreatitis. *Gastrointest Endosc.* 2001 Dec;54(6):724–9.



116. Prat F, Amouyal G, Amouyal P, Pelletier G, Fritsch J, Choury AD, et al. Prospective controlled study of endoscopic ultrasonography and endoscopic retrograde cholangiography in patients with suspected common-bileduct lithiasis. *Lancet Lond Engl*. 1996 Jan 13;347(8994):75–9.
117. Kola A, Piening B, Pape UF, Veltzke-Schlieker W, Kaase M, Geffers C, et al. An outbreak of carbapenem-resistant OXA-48 – producing *Klebsiella pneumoniae* associated to duodenoscopy. *Antimicrob Resist Infect Control*. 2015 Dec;4(1):8.
118. Wendorf KA, Kay M, Baliga C, Weissman SJ, Gluck M, Verma P, et al. Endoscopic retrograde cholangiopancreatography-associated AmpC *Escherichia coli* outbreak. *Infect Control Hosp Epidemiol*. 2015 Jun;36(6):634–42.
119. Rácz I, Rejchrt S, Hassan M. Complications of ERCP: Ethical Obligations and Legal Consequences. *Dig Dis*. 2008;26(1):49–55.
120. Yamao K, Sawaki A, Mizuno N, Shimizu Y, Yatabe Y, Koshikawa T. Endoscopic ultrasound-guided fine-needle aspiration biopsy (EUS-FNAB): past, present, and future. *J Gastroenterol*. 2005 Nov 25;40(11):1013–23.
121. Al-Haddad M, Eloubeidi MA. Interventional EUS for the diagnosis and treatment of locally advanced pancreatic cancer. *JOP J Pancreas*. 2010 Jan 8;11(1):1–7.
122. Eloubeidi MA, Chen VK, Eltoun IA, Jhala D, Chheng DC, Jhala N, et al. Endoscopic ultrasound-guided fine needle aspiration biopsy of patients with suspected pancreatic cancer: diagnostic accuracy and acute and 30-day complications. *Am J Gastroenterol*. 2003 Dec;98(12):2663–8.
123. Eloubeidi MA, Tamhane A, Varadarajulu S, Wilcox CM. Frequency of major complications after EUS-guided FNA of solid pancreatic masses: a prospective evaluation. *Gastrointest Endosc*. 2006 Apr;63(4):622–9.
124. Bournet B, Miguères I, Delacroix M, Vigouroux D, Bournet JL, Escourrou J, et al. Early morbidity of endoscopic ultrasound: 13 years' experience at a referral center. *Endoscopy*. 2006 Apr;38(4):349–54.
125. Mortensen MB, Frstrup C, Holm FS, Pless T, Durup J, Ainsworth AP, et al. Prospective evaluation of patient tolerability, satisfaction with patient information, and complications in endoscopic ultrasonography. *Endoscopy*. 2005 Feb;37(2):146–53.
126. Adler DG, Jacobson BC, Davila RE, Hirota WK, Leighton JA, Qureshi WA, et al. ASGE guideline: complications of EUS. *Gastrointest Endosc*. 2005 Jan;61(1):8–12.
127. Jacobson BC, Adler DG, Davila RE, Hirota WK, Leighton JA, Qureshi WA, et al. ASGE guideline: complications of EUS. *Gastrointest Endosc*. 2005 Jan;61(1):8–12.

128. Eisen GM, Baron TH, Dominitz JA, Faigel DO, Goldstein JL, Johanson JF, et al. Complications of upper GI endoscopy. *Gastrointest Endosc.* 2002 Jun;55(7):784–93.
129. Wallace MB, Hawes RH, Sahai AV, Van Velse A, Hoffman BJ. Dilation of malignant esophageal stenosis to allow EUS guided fine-needle aspiration: safety and effect on patient management. *Gastrointest Endosc.* 2000 Mar;51(3):309–13.
130. Pfau PR, Ginsberg GG, Lew RJ, Faigel DO, Smith DB, Kochman ML. Esophageal dilation for endosonographic evaluation of malignant esophageal strictures is safe and effective. *Am J Gastroenterol.* 2000 Oct;95(10):2813–5.
131. Lakhtakia S. Complications of diagnostic and therapeutic Endoscopic Ultrasound. *Best Pract Res Clin Gastroenterol.* 2016 Oct;30(5):807–23.
132. Hamada T, Yasunaga H, Nakai Y, Isayama H, Horiguchi H, Matsuda S, et al. Rarity of severe bleeding and perforation in endoscopic ultrasound-guided fine needle aspiration for submucosal tumors. *Dig Dis Sci.* 2013 Sep;58(9):2634–8.
133. Kien-Fong Vu C, Chang F, Doig L, Meenan J. A prospective control study of the safety and cellular yield of EUS-guided FNA or Trucut biopsy in patients taking aspirin, nonsteroidal anti-inflammatory drugs, or prophylactic low molecular weight heparin. *Gastrointest Endosc.* 2006 May;63(6):808–13.
134. Zuckerman MJ, Hirota WK, Adler DG, Davila RE, Jacobson BC, Leighton JA, et al. ASGE guideline: the management of low-molecular-weight heparin and nonaspirin antiplatelet agents for endoscopic procedures. *Gastrointest Endosc.* 2005 Feb;61(2):189–94.
135. Hirota WK, Petersen K, Baron TH, Goldstein JL, Jacobson BC, Leighton JA, et al. Guidelines for antibiotic prophylaxis for GI endoscopy. *Gastrointest Endosc.* 2003 Oct;58(4):475–82.
136. Schwartz DA, Harewood GC, Wiersema MJ. EUS for rectal disease. *Gastrointest Endosc.* 2002 Jul;56(1):100–9.
137. Voss M, Hammel P, Molas G, Palazzo L, Dancour A, O’Toole D, et al. Value of endoscopic ultrasound guided fine needle aspiration biopsy in the diagnosis of solid pancreatic masses. *Gut.* 2000 Feb;46(2):244–9.
138. Chang KJ, Nguyen P, Erickson RA, Durbin TE, Katz KD. The clinical utility of endoscopic ultrasound-guided fine-needle aspiration in the diagnosis and staging of pancreatic carcinoma. *Gastrointest Endosc.* 1997 May;45(5):387–93.
139. Williams DB, Sahai AV, Aabakken L, Penman ID, van Velse A, Webb J, et al. Endoscopic ultrasound guided fine needle aspiration biopsy: a large single centre experience. *Gut.* 1999 May;44(5):720–6.

140. Gress F, Michael H, Gelrud D, Patel P, Gottlieb K, Singh F, et al. EUS-guided fine-needle aspiration of the pancreas: evaluation of pancreatitis as a complication. *Gastrointest Endosc.* 2002 Dec;56(6):864–7.
141. Eloubeidi MA, Gress FG, Savides TJ, Wiersema MJ, Kochman ML, Ahmad NA, et al. Acute pancreatitis after EUS-guided FNA of solid pancreatic masses: a pooled analysis from EUS centers in the United States. *Gastrointest Endosc.* 2004 Sep;60(3):385–9.
142. Hirooka Y, Goto H, Itoh A, Hashimoto S, Niwa K, Ishikawa H, et al. Case of intraductal papillary mucinous tumor in which endosonography-guided fine-needle aspiration biopsy caused dissemination. *J Gastroenterol Hepatol.* 2003 Nov;18(11):1323–4.
143. Mizuide M, Ryozaawa S, Fujita A, Ogawa T, Katsuda H, Suzuki M, et al. Complications of Endoscopic Ultrasound-Guided Fine Needle Aspiration: A Narrative Review. *Diagnostics.* 2020 Nov 17;10(11):964.
144. Nelson DB, Jarvis WR, Rutala WA, Foxx-Orenstein AE, Isenberg G, Dash GP, et al. Multi-society guideline for reprocessing flexible gastrointestinal endoscopes. *Dis Colon Rectum.* 2004 Apr;47(4):413–20; discussion 420-421.
145. ASGE Standards of Practice Committee, Khashab MA, Chithadi KV, Acosta RD, Bruining DH, Chandrasekhara V, et al. Antibiotic prophylaxis for GI endoscopy. *Gastrointest Endosc.* 2015 Jan;81(1):81–9.
146. Gangi S, Saidi F, Patel K, Johnstone B, Jaeger J, Shine D. Cardiovascular complications after GI endoscopy: occurrence and risks in a large hospital system. *Gastrointest Endosc.* 2004 Nov;60(5):679–85.
147. Lee JG, Leung JW, Cotton PB. Acute cardiovascular complications of endoscopy: prevalence and clinical characteristics. *Dig Dis Basel Switz.* 1995 Apr;13(2):130–5.

## 9. ŽIVOTOPIS

Rođena sam 30.04.1997. godine u Zagrebu. Završila sam Osnovnu školu Pavleka Miškine, a srednjoškolsko obrazovanje stekla sam u II. gimnaziji u Zagrebu. Pohađala sam i Osnovnu glazbenu školu Ivan Zajc, smjer klavir. 2016. godine, po završetku srednje škole, upisala sam Medicinski fakultet u Zagrebu. Studij sam završila s odličnim uspjehom, a u akademskoj godini 2019./2020. primila sam Dekanovu nagradu za uspjeh na četvrtoj godini studija medicine. Tijekom studija demonstrirala sam na kolegiju Kliničke propedeutike te sam, na drugoj godini studija, bila dobitnica državne STEM stipendije. Aktivno sam se bavila odbojkom u HAOK Mladost tijekom osnovne i srednje škole, a tijekom fakulteta bila sam članica odbojkaške sekcije Sportmef-a sa brojnim postignutim uspjesima. Svakodnevno koristim engleski jezik, a posjedujem i osnovno znanje njemačkog jezika.