

Transplantacija rožnice kod pacijenta s keratokonusom

Bašić, Matija

Master's thesis / Diplomski rad

2022

Degree Grantor / Ustanova koja je dodijelila akademski / stručni stupanj: **University of Zagreb, School of Medicine / Sveučilište u Zagrebu, Medicinski fakultet**

Permanent link / Trajna poveznica: <https://um.nsk.hr/um:nbn:hr:105:836096>

Rights / Prava: [In copyright](#)/[Zaštićeno autorskim pravom.](#)

Download date / Datum preuzimanja: **2024-07-09**



Repository / Repozitorij:

[Dr Med - University of Zagreb School of Medicine Digital Repository](#)



**SVEUČILIŠTE U ZAGREBU
MEDICINSKI FAKULTET**

Matija Bašić

Transplantacija rožnice kod pacijenata s keratokonusom

DIPLOMSKI RAD



Zagreb, 2022.

Ovaj diplomski rad izrađen je na Klinici za očne bolesti KBC-a Zagreb, Medicinskog fakulteta Sveučilišta u Zagrebu, pod vodstvom prof. dr. sc. Mire Kalauza i predan je na ocjenu u akademskoj godini 2021./2022.

POPIS KRATICA

ALK - anteriorna lamelarna keratoplastika

BCVA - best corrected visual acuity

BSCVA - best spectacle-corrected visual acuity

BSS - balanced salt solution

CCIS - combined continuous and interrupted sutures

D - dioptrija

DALK - duboka anteriorna lamelarna keratoplastika

DCS - double continuous suture

dDALK - descemetna duboka anteriorna lamelarna keratoplastika

DLK - duboka lamelarna keratoplastika

DM - Descemetova membrana

EB - Eye Bank

ECM - ekstracelularni matriks

EEBA - European Eye Bank Association

HBC - hepatitis b virus

HbsAg - hepatitis B surface antigen

HCV - hepatitis c virus

HIV - human immunodeficiency virus

HTLV 1 - human T-lymphotropic virus type 1

IS - interrupted sutures

LogMAR - logarithm of the minimum angle of resolution

MMP - matrix metalloproteinase

OCT - optical coherence tomography

pdDALK - predescemtna duboka anteriorna lamelarna keratoplastika

PK - penetrirajuća keratoplastika

SCS - single continuous suture

VSX1 - visual system homeobox 1

SADRŽAJ

SAŽETAK.....	1
SUMMARY.....	2
1. UVOD.....	3
1.1. ROŽNICA.....	3
1.2. KERATOKONUS.....	7
1.2.1. Definicija.....	7
1.2.2. Epidemiologija.....	7
1.2.3. Etiologija i patogeneza.....	8
1.2.4. Histopatologija.....	9
1.2.5. Kliničke značajke.....	11
1.2.6. Klasifikacija.....	14
1.2.7. Liječenje.....	15
2. TRANSPLANTACIJA ROŽNICE U LIJEČENJU KERATOKONUSA.....	16
2.1. Uvod.....	16
2.2. Povijest.....	18
2.3. Očna banka.....	19
2.4. Penetrirajuća keratoplastika (PK).....	22
2.4.1. Veličina donorske rožnice.....	22
2.4.2. Tehnike šivanja.....	23
2.4.3. Ishodi.....	26
2.5. Duboka prednja lamelarna keratoplastika (DALK).....	27
2.5.1. “Big-bubble” metoda.....	27
2.5.2. Mellesova ručna disekcija.....	28

2.5.3. Ishodi.....	30
2.6. Korištenje femtosekundnog lasera u transplantaciji rožnice za keratokonus.....	30
2.7. Komplikacije	31
3. ZAKLJUČAK.....	32
4. ZAHVALA.....	33
5. LITERATURA	34
6. POPIS SLIKA.....	37
7. ŽIVOTOPIS.....	38

SAŽETAK

Transplantacija rožnice kod pacijenata s keratokonusom

Keratokonius je najčešća primarna ektazija. Obično se javlja u drugom i napreduje do četvrtog desetljeća života i zahvaća oba spola i sve nacionalnosti. Procijenjena prevalencija u općoj populaciji iznosi 54 na 100 000.

Okularni simptomi i znakovi variraju ovisno o težini bolesti. Karakteriziran je bilateralnom i asimetričnom degeneracijom rožnice te posljedičnom protruzijom, visikom miopijom i nepravilnim astigmatizmom. Iako specifičan uzrok keratokonusa još uvijek nije poznat, pretpostavlja se da su u podlozi genetski, biomehanički i biokemijski mehanizmi, s naglaskom na promjene u stromi rožnice.

Liječenje keratokonusa se razlikuje ovisno o težini bolesti. Početni slučajevi se liječe naočalama, blagi do umjereni slučajevi kontaktnim lećama te tehnikama kao što su cross-linking ili ugradnja intrastromalnih kornealnih prstenova.

Transplantacija rožnice tj. keratoplastika, tradicionalna je metoda za liječenje uznapredovalog keratokonusa. Moderna keratoplastika započinje u kasnim 1950-ima u obliku penetrirajuće keratoplastike (PK) koja označava zamjenu svih slojeva rožnice sa transplantatom pune debljine. Kroz vrijeme, razvijene su nove, lamelarne tehnike keratoplastike koje koriste transplantate parcijalne debljine i predstavljaju održivu alternativu. Kod keratokonusa, to se odnosi na duboku prednju lamelarnu keratoplastiku (DALK) koja selektivno zamjenjuje stromu rožnice, ostavljajući netaknutu Descemetovu membranu i endotelne stanice. Ovako izvedena tehnika znatno smanjuje rizika od odbacivanja transplantata, za razliku od penetrirajuće keratoplastike. Također, uz smanjeni rizik od odbacivanja endotela, DALK pokazuje smanjenu učestalost ostalih komplikacija transplantacije rožnice te zauzima svoje mjesto kao superiorna tehnika u modernoj keratoplastici.

Ključne riječi: keratokonus, penetrirajuća keratoplastika, duboka prednja lamelarna keratoplastika

SUMMARY

Corneal transplantation in patients with keratoconus

Keratoconus is the most common primary ectasia. It usually occurs in the second and progresses to the fourth decade of life and affects both sexes and all nationalities. The estimated prevalence in the general population is 54 per 100 000.

Ocular symptoms and signs vary depending on the severity of the disease. It is characterized by bilateral and asymmetric corneal degeneration and consequent protrusion, high myopia and irregular astigmatism. Although the specific cause of keratoconus is still unknown, genetic, biomechanical, and biochemical mechanisms are thought to underlie, with emphasis on changes in corneal stroma.

Treatment of keratoconus varies depending on the severity of the disease. Initial cases are treated with spectacles, mild to moderate cases with contact lenses, and techniques such as cross-linking or implantation of intrastromal corneal rings.

Corneal transplantation, ie keratoplasty, is a traditional method for the treatment of advanced keratoconus. Modern keratoplasty began in the late 1950s in the form of penetrating keratoplasty (PK), which replaces all layers of the cornea with a full-thickness graft. Over time, new, lamellar keratoplasty techniques have been developed that use partial-thickness transplants and represent a viable alternative. In keratoconus, this refers to deep anterior lamellar keratoplasty (DALK) that selectively replaces the stroma of the cornea, leaving the Descemet's membrane and endothelial cells intact. This technique significantly reduces the risk of graft rejection, in contrast to penetrating keratoplasty. Also, with a reduced risk of endothelial rejection, DALK shows a reduced incidence of other complications of corneal transplantation and takes its place as a superior technique in modern keratoplasty.

Key words: keratoconus, penetrating keratoplasty, deep anterior lamellar keratoplasty

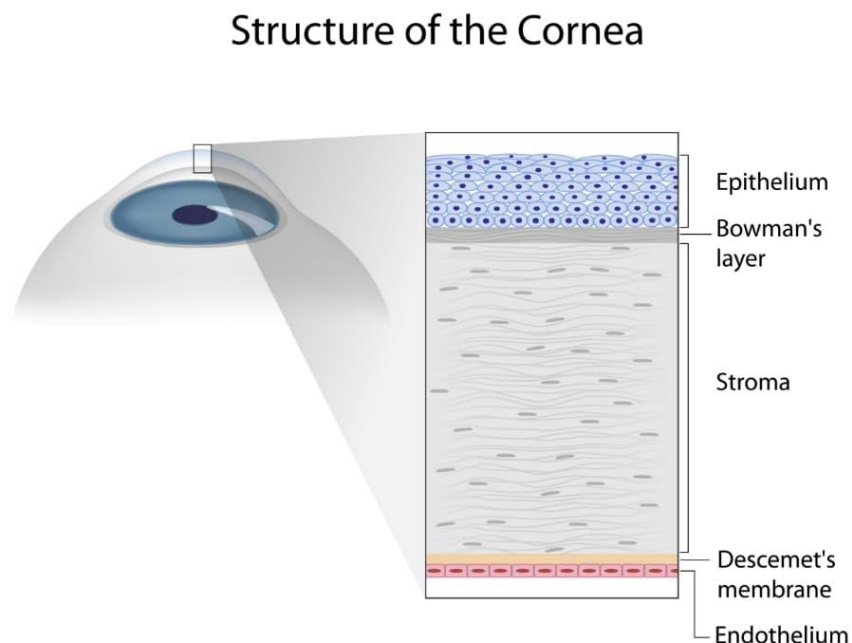
1. UVOD

1.1. ROŽNICA

Rožnica je prozirno avaskularno vezivno tkivo koje djeluje kao strukturalna i infektivna očna barijera te zajedno sa suznim filmom osigurava odgovarajuću prednju lomnu površinu za oko. Njezina prozirnost je rezultat mnogih čimbenika, uključujući strukturalnu anatomiju i fiziologiju stanične komponente (1).

Kod prosječne odrasle osobe, horizontalni promjer rožnice iznosi 11,5 do 12,0 mm što je u prosjeku za 1,0 mm više nego njezin vertikalni promjer. Debljina središta rožnice iznosi 0,5 mm sa postupnim povećanjem prema periferiji. Oblik rožnice je izdužen, ravniji na periferiji i strmiji centralno što stvara asferični optički sustav (1).

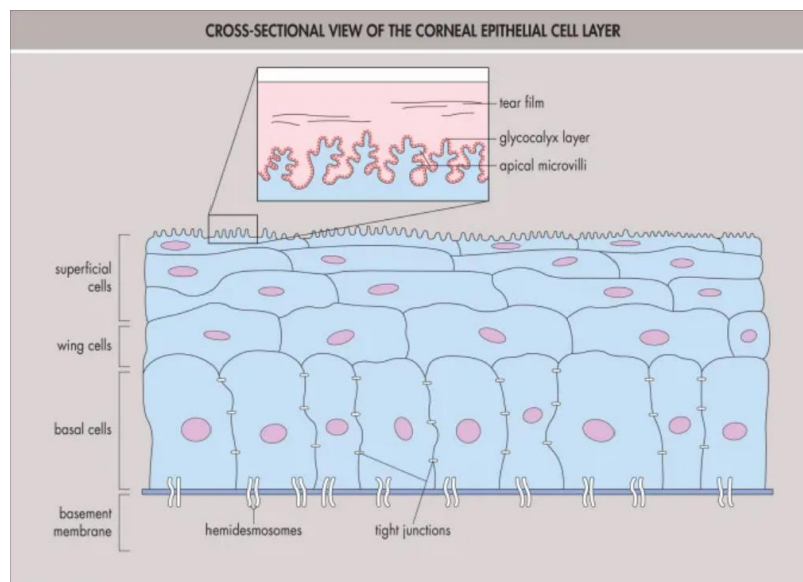
Ljudsku rožnicu čine 5 slojeva: epitel, Bowmanova membrana, stroma, Descemetova membrana (DM) i endotel.



Slika 1. Građa rožnice (2)

Epitel rožnice stvara prvu barijeru vanjskom okruženju i sastavni je dio suznog filma rožnice koji je kritičan za lomnu moć oka. To je slojevit, nekeratinizirajući skvamozni sloj karakteriziran ekstremnom jednolikosti od limbusa do limbusa. Sastoji se od nekeratiniziranog, slojevitog skvamoznog epitela debljine 4 do 6 slojeva stanica (40 μm do 50 μm). Kao što je ranije spomenuto, epitel je prekriven suznim filmom koji je optički važan za izgladivanje mikronepravilnosti prednje epitelne površine te također služi kao primarni zaštitnik površine rožnice od mikrobne invazije, kemijskih i toksičnih oštećenja te od oštećenja stranim tijelom.

Površinski sloj epitela građen je od 2 do 3 sloja ravnih poligonalnih stanica. Ove stanice imaju opsežne apikalne mikroresice i mikroplike koje povećavaju površinu kontakta između suznog filma i stanične membrane. Također, površinske stanice održavaju čvrste međusobne spojeve te tako sprječavaju ulazak suza u međustanične prostore. Ispod površinskog staničnog sloja nalaze se suprabazalne ili krilne stanice. Ovaj sloj je debljine 2 do 3 stanice koje su manje ravne od gornjih površinskih stanica, ali također održavaju uske bočne međustanične spojeve. Najdublji sloj epitela rožnice je bazalni sloj. On se sastoji od jednog sloja stanica visokog približno 20 μm koji je hemidesmosomskim sustavom pričvršćen za bazalnu membranu. Ovakav tip učvršćivanja sprječava odvajanje epitela od dubljih slojeva rožnice (3).

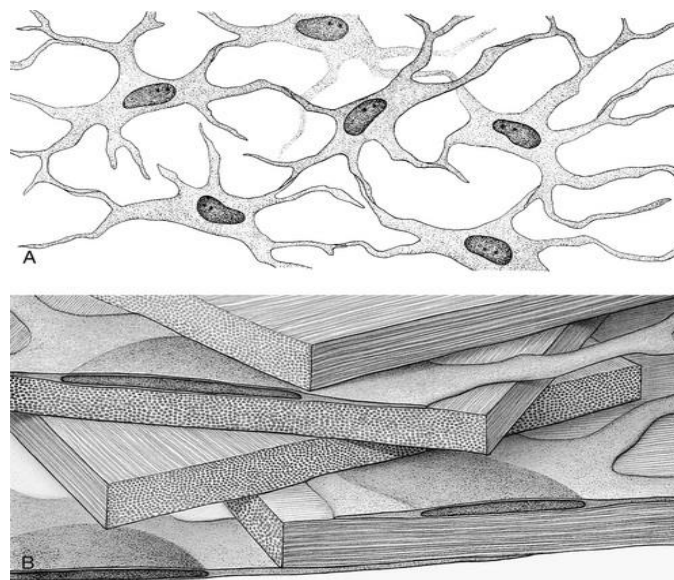


Slika 2. Epitel rožnice (4)

Bowmanov sloj (ili Bowmanova membrana) leži neposredno ispred strome i nije prava membrana nego acelularni kondenzat anteriornog dijela strome. Ovaj glatki sloj debljine je otprilike 15 μm i pomaže rožnici da održi svoj oblik. Ukoliko dođe do oštećenja ovog sloja, postoji mogućnost nastajanja ožiljka zbog nemogućnosti regeneracije same membrane (3).

Stroma rožnice čini najveći dio strukturnog okvira rožnice i obuhvaća otprilike 80% do 85% ukupne debljine. Stroma se razlikuje od ostalih kolagenih struktura u svojoj transparentnosti, što je rezultat precizne organizacije stromalnih vlakana i ekstracelularnog matriksa (ECM). Kolagenska vlakna su raspoređena u paralelne snopove (fibrile) koji su ustrojani u paralelne slojeve (lamela). Stroma ljudskog oka sadrži 200 do 250 različitih lamela, a svaki sloj je raspoređen pod pravim kutom u odnosu na vlakna u susjednim lamelama. Organizacija samih lamela varira ovisno o dubljini unutar strome. Također, periferna stroma je deblja od središnje strome te visoko organizirana građa same strukture smanjuje prednje raspršenje svjetla i pridonosi transparentnosti i mehaničkoj čvrstoći rožnice.

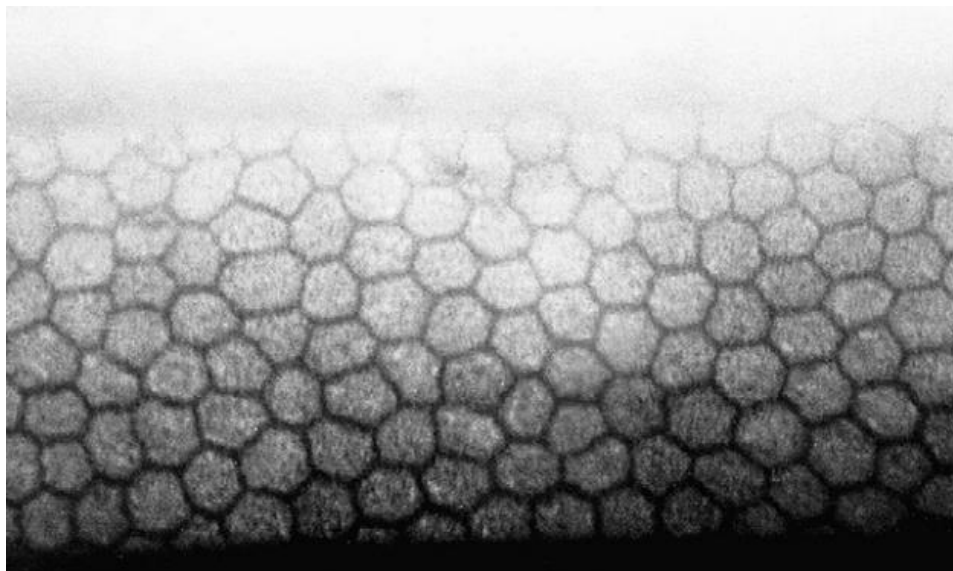
Keratociti su glavni tip stanica strome i sudjeluju u održavanju ECM-a. Sposobni su sintetizirati kolagen i glikozaminoglikane te metaloproteinaze matriksa (MMP) koje su ključne u održavanju stromalne homeostaze (3).



Slika 3. (A) Stromalni keratociti, (B) Kolagene lamela rožnice (5)

Descemetova membrana (DM), bazalna membrana endotela rožnice (debljine 8-10 μm), doprinosi održavanju transparentnosti rožnice zajedno s endotelom (6). Sastoji se prvenstveno od kolagena tipa IV i VIII i laminina, ali također sadrži i fibronektin. Također, membrana čvrsto prijanja uz stražnju površinu strome rožnice i odražava bilo kakve promjene oblika strome. Ruptura Descemetove membrane fizičkim stresom (npr. kompresijska porođajna ozljeda) rezultira prodiranjem očne vodice u stromu rožnice i stvaranjem stromalnog edema te posljedičnog hidropsa rožnice (7).

Stražnju površinu Descemetove membrane pokriva jedan sloj endotelnih stanica u dobro raspoređenom mozaičnom uzorku. Ove stanice su ujednačene debljine 5 μm i širine 20 μm i poligonalnog su (uglavnom šesterokutnog) oblika (7). Susjedne stanice dijele opsežne bočne interdigitacije i posjeduju praznine i uske spojeve duž njihove bočne granice. Lateralne membrane sadrže velik broj natrij-kalij pumpi, dok bazalna površina endotela sadrži brojne hemidesmosome koji potiču adheziju na Descemetovu membranu (3). Gustoća endotelnih stanica i topografija se mijena tijekom života, u smislu smanjena broja endotelnih stanica, pa tako svaki gubitak endotelnih stanica rezultira povećanjem preostalih susjednih stanica i njihovim širenjem na defektno područje, bez povećanja broja stanica (7).



Slika 4. Endotel rožnice (Spekularna mikroskopija) (3)

Iako je normalna ljudska rožnica avaskularna, ona se oslanja na hranjive tvari iz krvi koje se opskrbljuju preko malih krvnih žilica na vanjskom rubu rožnice te preko očne vodice i suznog filma. Također, rožnica je jedna od najjače inerviranih i najosjetljivija tkiva u tijelu. Živci i osjet rožnice potječu iz nazocilijarne grane prvog ogranka trigeminalnog živca (*n. ophthalmicus*). U površinskoj rožnici, živci ulaze u stromu radijalno u debelim snopovima tvoreći pleksiformne strukture koje na kraju perforiraju Bowmanovu membranu te čine bogat pleksus ispod bazalnog epitelnog sloja. Također, rožnica sadrži autonomna simpatička živčana vlakana (3).

1.2. KERATOKONUS

1.2.1. Definicija

Keratokonus, prvi put detaljno opisan 1854., potječe od grčkih riječi Kerato (rožnica) i Konos (konus). Keratokonus je najčešća primarna ektazija. Karakteriziran je bilateralnom i asimetričnom degeneracijom rožnice te posljedičnim lokaliziranim stanjivanjem što dovodi do protruzije rožnice. Stanjenje rožnice obično se javlja u inferotemporalnoj, kao i u središnjoj rožnici, ali također su opisane i superiorne lokalizacije. Protruzija rožnice uzrokuje visoku miopiju i nepravilan astigmatizam što ima značajan utjecaj na kvalitetu vida. Gubitak kvalitete vida obično postaje očit tijekom drugog desetljeća života, normalno tijekom puberteta, iako je utvrđeno da se bolest može razviti ranije i kasnije u životu te tipično napreduje do četvrtog desetljeća života, nakon čega se obično stabilizira. Također, istraživanja pokazuju kako će se u 50% nezahvaćenih očiju, kod osoba s jednostranim keratokonusom, bolest razviti unutar 16 godina (8).

1.2.2. Epidemiologija

U općoj populaciji, incidencija i prevalencija se procjenjuju na između 5 do 23, odnosno 5,4 na 10.000. Razlike u prijavljenim stopama pripisuju se različitim definicijama i dijagnostičkim kriterijima korištenim između studija. Međutim, ne bi bilo iznenađujuće očekivati povećanje

učestalosti i stope prevalencije ove bolesti u sljedećih nekoliko godina s trenutnom širokom primjenom topografije rožnice koja je dovela do poboljšane dijagnoze bolesti. Keratokonus zahvaća oba spola, iako je nejasno postoje li značajne razlike između muškaraca i žena. Također, poznato je da keratokonus zahvaća sve etničke skupine (8).

Keratokonius se najčešće javlja kao izolirano stanje, ali može biti udružen s drugim poremećajima. Uobičajene asocijacije uključuju Downov sindrom, Leberovu kongenitalnu amaurozu i vezivne poremećaje tkiva. Na primjer, poznato je kako pacijenti s uznapredovalim keratokonusom imaju visoku incidenciju prolapsa mitralne valvule (58%) te kako su atopija, trljanje oka te nošenje tvrdih kontaktnih leća vrlo povezani s ovim poremećajem. Također, 6-8% prijavljenih slučajeva ima pozitivnu obiteljsku anamnezu ili pokazuje dokaze o obiteljskom prijenosu bolesti (9).

1.2.3. Etiologija i patogeneza

Unatoč intenzivnoj istraživačkoj aktivnosti tijekom posljednjih nekoliko desetljeća, etiologija i patogeneza keratokonusa, ostaju nepoznati. Unatoč tome, predloženo je nekoliko hipoteza o genetskom i biokemijskom mehanizmu bolesti te je istražena i povezanost drugih bolesti s keratokonusom (8).

Istraživanja provedena prije komercijalno dostupne topografije rožnice, pokazala su da 6–8% ispitanika s keratokonusom ima bliske rođake zahvaćene bolešću. Međutim, studije potpomognute topografijom rožnice pokazale su da 50% ispitanika s keratokonusom ima najmanje jedanog bliskog rođaka zahvaćenog bolešću. Procjenjuje se da rođaci osoba s keratokonusom imaju 15-67 puta veći rizik od razvoja bolesti od onih koji nemaju srodnike s keratokonusom. Zbog toga, predložen je autosomno dominantni tip nasljeđivanja s varijabilnom ekspresijom. Također, provedene studije u obiteljima zahvaćenim keratokonusom pokazuju povezanost mutacije VSX1 gena i razvoja bolesti (8).

Postoji nekoliko biokemijskih teorija za razvoj keratokonusa koje podržavaju hipotezu da stanjivanje rožnice nastaje kao posljedica gubitka strukturnih komponenti rožnice. Prekomjerna degradacija strome rožnice, uočena kod keratokonusa, može biti rezultat proteolitičke aktivnosti

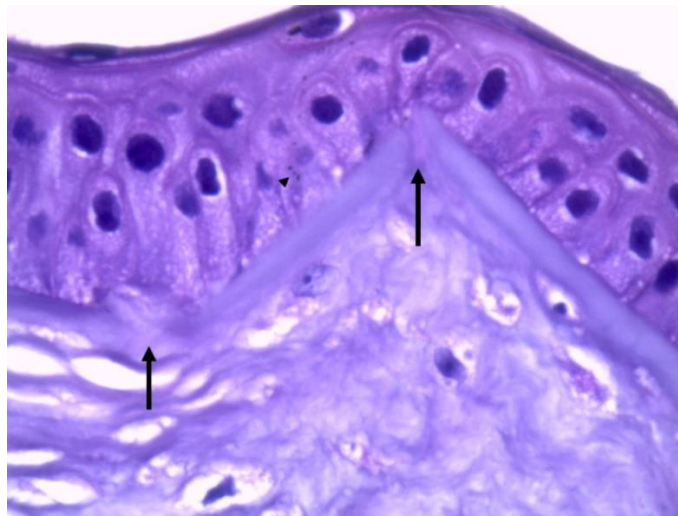
enzima zbog povećane razine proteaza i drugih kataboličkih enzima, ili smanjene razine inhibitora proteinaza kao što su 2-makroglobulin i 1-antiproteaza. Također, utvrđeno je da keratociti u keratokonusu imaju četiri puta veći broj receptora za interleukin-1 u usporedbi s normalnim ispitanicima. Kako se pretpostavlja da je interleukin-1 modulator proliferacije, diferencijacije i smrti keratocita, sugerirano je da gubitak prednjih stromalnih keratocita može nastati zbog pretjerane apoptotske stanične smrti i gubitka stromalne mase. Nadalje, ako mikrotrauma epitela vodi povećanom oslobađanju interleukina-1, potvrđuje povezanost keratokonusa s trljanjem očiju, nošenjem kontaktnih leća i atopijom (8).

Drugačija raspodjela i manji broj stromalnih lamela u keratokonusu, u usporedbi s normalnom rožnicom, vodi do smanjenja krutosti i stanjivanja rožnice, što u konačnici dovodi do razvoja keratokonusa. Nadalje, oksidativno oštećenje opisano je kao kofaktor u progresiji keratokonusa. Keratokonične rožnice imaju smanjenu razinu aldehyd dehidrogenaze klase 3 i superoksid dismutaze koji igraju važnu ulogu u procesima oksidativnog stresa. Akumulacija reaktivnog kisika uzrokuje citotoksično taloženje malondialdehida i peroksinitrita, koji potencijalno mogu oštetiti tkivo rožnice. Glavni čimbenici povezani s povećanim oksidativnim oštećenjem su ultraljubičasto zračenje, atopija i mehanička trauma (kronično trljanje očiju i nošenje kontaktnih leća) (8).

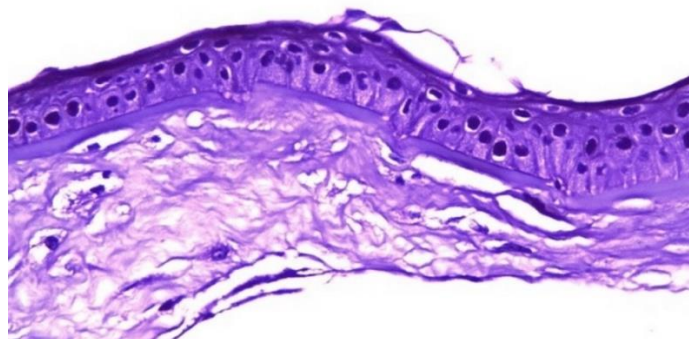
1.2.4. Histopatologija

Histopatološki, postoje tri znaka koja tipično karakteriziraju keratokonus: (1) stanjivanje strome rožnice; (2) pucanje Bowmanova sloja; i (3) naslage željeza unutar bazalnog sloja epitela rožnice. Kod keratokonusa, bazalne stanice epitela rožnice degeneriraju i rastu prema Bowmanovom sloju i to može biti vidljivo promatranjem nakupljanja čestica feritina u i između epitelnih stanica. Gustoća bazalnih stanica također je smanjena u usporedbi s normalnim rožnicama. Bowmanov sloj često pokazuje lomove (Slika 5.), koji su ispunjeni kolagenom iz strome te pozitivne nodule Schiffove periodne kiseline. Oni tvore prekide u obliku slova Z zbog odvajanja snopova kolagena. U stromi je prisutno smanjenje broja lamela i keratocita (Slika 6.), degradacija fibroblasta, promjene u gruboj organizaciji lamela te neravnomjerna raspodjela kolagene fibrilarne mase (Slika 7.), osobito oko vrha konusa. Studije provedene pomoću

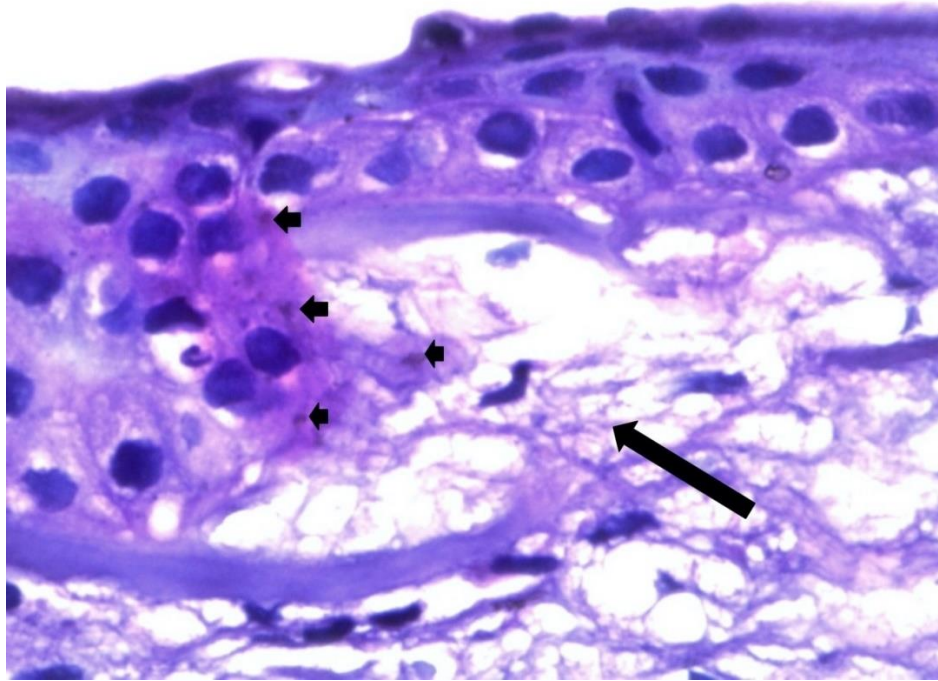
konfokalne mikroskopije pokazuju smanjenje broja keratocita u keratokonusu u usporedbi s normalnim ispitanicima; smanjenje je veće što je bolest više uznapredovala. DM obično nije zahvaćena, osim u slučajevima loma ovog tkiva, i endotel također obično nije zahvaćen bolešću, iako je zabilježen pleomorfizam i produljenje endotelnih stanica usmjerenih prema konusu. Također, pokazalo se kako živci rožnice u keratokonusu imaju deblje snopove vlakana, smanjenu gustoću i subepitelni plexus u usporedbi s normalnim ispitanicima (8).



Slika 5. Lomovi Bowmanove membrane (10)



Slika 6. Tanka stroma u keratokonusu (10)

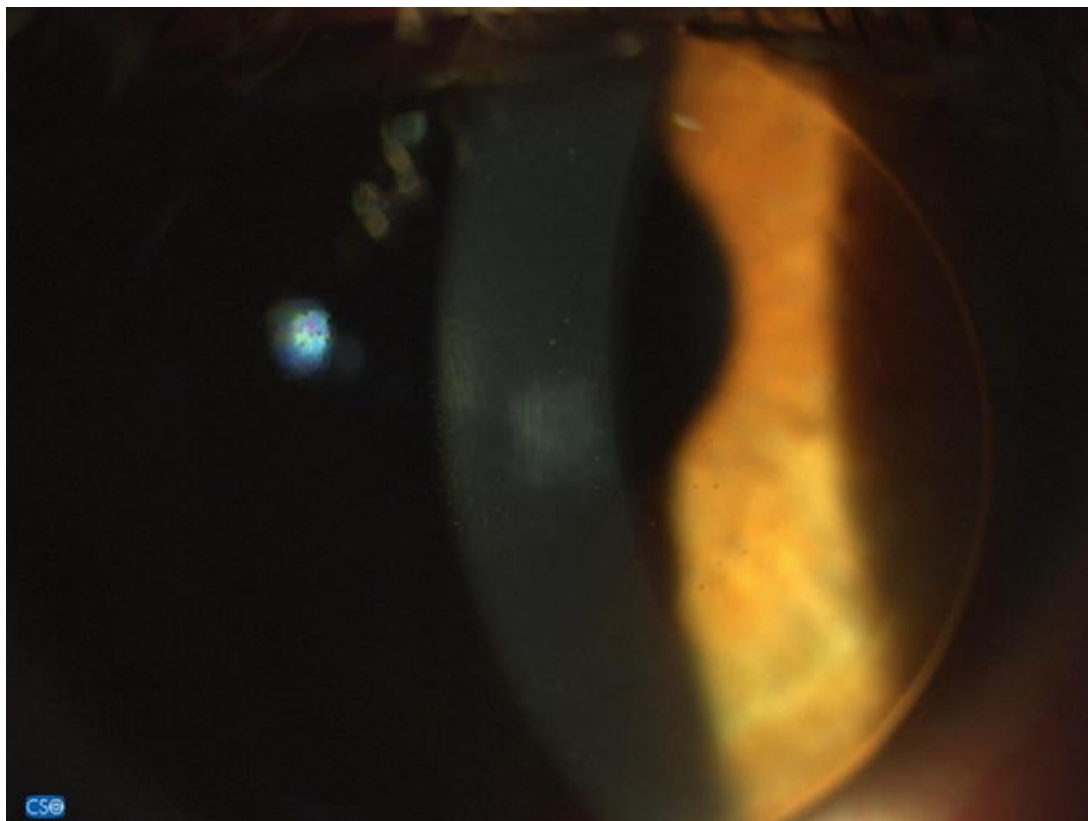


Slika 7. Distorzija strome u keratokonusu (10)

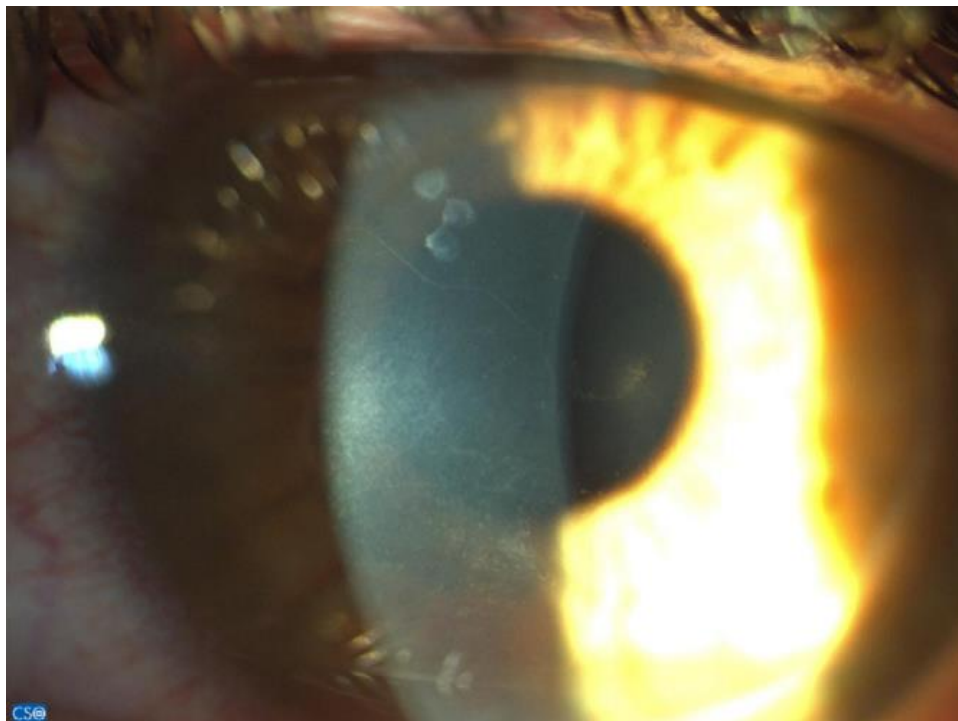1.2.5. Kliničke značajke

Očni simptomi i znakovi keratokonusa variraju ovisno o težini bolesti. U početnim subkliničkim fazama bolesti, keratokonus obično ne manifestira nikakve simptome i stoga mogu ostati neprimijećeni od strane pacijenta i liječnika, osim ako se ne provedu specifični testovi (tj. topografija rožnice) za dijagnozu. Progresija bolesti se očituje značajnim gubitkom vidne oštine koji se ne može nadoknaditi naočalama, stoga bi se sumnja o prisutnosti keratokonusa trebala postaviti kada je teško postići vidnu oštrinu od 6/6 ili bolje, s istovremenim povećanjem nepravilnog astigmatizma. Također, vid na blizinu je bolji od očekivanog s obzirom na refrakciju, vid na daljinu i starost pacijenta. Pojava „sjena u obliku škara“ tijekom izvođenja retinoskopije, koja ukazuje na razvoj nepravilnog astigmatizma, te Charleuxov znak sugeriraju na razvoj keratokonusa. Keratometrijski nalaz je obično unutar normalnog raspona, ali se mogu pojaviti iregularnosti. Također, čest znak koji prethodi ektaziji je stanjenje rožnice gdje se najtanji dio rožnice nalazi izvan vidne osi (8,11).

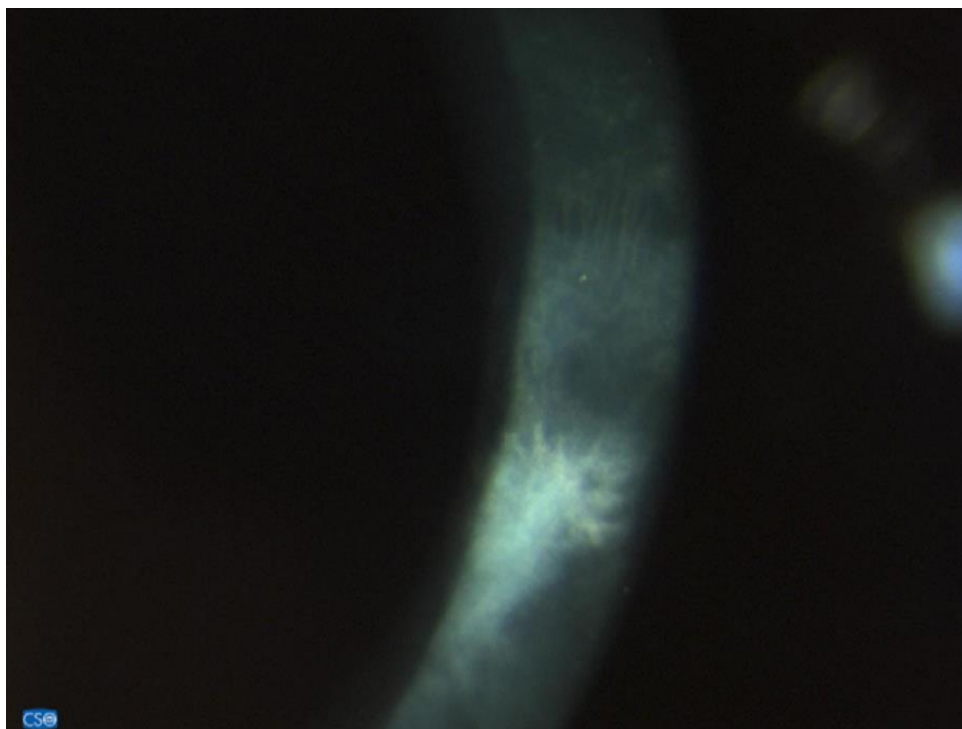
U umjerenim i naprednim slučajevima keratokonusa oko baze stošca je često vidljiva kružna linija hemosiderina, poznata kao *Fleischerov prsten*. Ona nastaje kao posljedica taloženja željeza iz suznog filma kao posljedica teških promjena zakrivljenosti rožnice. Drugi karakterističan znak je prisutnost *Vogtovih strija* (slika 8.), koje su okomite linije nastale kompresijom Descemetove membrane. Prilikom vršenja pritiska na rožnicu, digitalno ili prilikom nošenja kontaktnih leća, strije imaju tendenciju nestanka. Povećana vidljivost živaca rožnice (slika 9.) i prisutnost površinskih i dubokih zamućenja rožnice (Slika 10.) također su česti znakovi koji mogu biti prisutni u različitim fazama bolesti. *Munsonov znak*, deformacija donjeg kapka u obliku slova V kada je oko u donjem položaju i *Rizzutijev znak*, svijetli odsjaj nazalnog područja limbusa kada je svjetlost usmjerena na temporalno limbalno područje, su znakovi koji se često primjećuju u uznapredovalim stadijima. Kod teških oblika keratokonusa moguće su pukotine Descemetove membrane koje uzrokuju stromalni edem (*Hydrops*) kakarakteriziran iznenadnim gubitkom vida i teškom boli (8).



Slika 8. Vogtovi strije (Vertikalne linije u Descemetovoj membrani) (8)



Slika 9. Povećana vidljivost kornealnih živaca u keratokonusu (8)



Slika 10. Značajni ožiljci na rožnici uzrokovani nošenjem kontaktnih leća (8)

1.2.6. Klasifikacija

Postoji nekoliko podjela keratokonusa. Prema smještanju ga dijelimo na prednji (keratokonus u užem smislu) i stražnji keratokonus. Prema morfologiji keratokonus djelimo na *bradavičasti*, *ovalni* i *keratoglobus*. *Bradavičasti* konus ima promjer ≤ 5 mm, okrugli oblik i nalazi se u središnjoj ili paracentralnoj rožnici, češće u infero-nazalnom kornealnom kvadrantu. Korekciju je obično lako postići upotrebom kontaktnih leća. *Ovalni* konus ima promjer > 5 mm te je smješten paracentralno do periferno, češće u infero-temporalnom rožničnom kvadrantu. Za razliku od bradavičastog keratokonusa, korekcija upotrebom kontaktnih leća je obično teža. *Keratoglobus* je najteži oblik kod kojeg se konus proteže kroz 75% površine rožnice, a korekcija kontaktnim lećama težak je izazov, osim u vrlo ograničenim slučajevima. Široka upotreba topografije rožnice omogućila je otkrivanje novih uzoraka keratokonusa koji zahvaćaju gornju, nazalnu i središnju rožnicu. U novije vrijeme, opisan je novi *D-oblik* keratokonusa, koji utječe na subjekte koji su prošli Lasik refrakcijski kirurški zahvat (8).

S druge strane, prema dinamici same bolesti razlikujemo progresivni i neprogresivni oblik. Također, prvu klasifikaciju keratokonusa temeljenu na evoluciji bolesti, predložio je Amsler, koji je bolest svrstao u četiri različite faze (Tablica 1.) (8).

Tablica 1. Amsler-Krumeichova podjela keratokonusa (12)

Stadij	Znakovi
Rani	Ekscentrično strmija rožnica Miopija i/ili astigmatizam < 5 D Lomna jakost rožnice ≤ 48 D Vogtove strije
Umjereni	Miopija i/ili astigmatizam 5-8 D Lomna jakost rožnice > 53 D Pahimetrija > 400 μ m
Umjereni/Uznapredovali	Miopija i/ili astigmatizam 8-10 D Lomna jakost rožnice > 53 D Pahimetrija 200-400 μ m
Uznapredovali	Refrakcijska greška nemjerljiva – veliki nepravilni astigmatizam Lomna jakost rožnice > 55 D Pahimetrija < 200 μ m Ožiljak, perforacija

1.2.7. Liječenje

Liječenje keratokonusa varira ovisno o ozbiljnosti bolesti. Tradicionalno se početni slučajevi liječe naočalama, blagi do umjereni slučajevi kontaktnim lećama, a teški slučajevi keratoplastikom. Ostalo kirurško liječenje uključuje intrastromalne kornealne prstenove, cross-linking, laserske postupke (tj. fotorefraktivna keratektomija, fototerapijska keratoktomija, lasik in situ keratomileusis), implantiranje intraokularnih leća ili kombinacije nabrojanih postupaka (8).

U ranim fazama, refrakcijska greška u keratokonusu se može kontrolirati korištenjem naočala. Kako bolest napreduje, mijenja se oblik rožnice i posljedično rezultira nepravilnim astigmatizmom s neoptimalnom vizualnom kvalitetom prilikom nošenja naočala, što zahtijeva upotrebu kontaktnih leća (11).

U početku bolesti, meke ili meke torične kontaktne leće izrađene od materijala kao što su hidrogel ili silikon hidrogel, mogu biti prikladne za pružanje jasnog vida. Prednosti su dobra udobnost i niža cijena. Međutim, u većini slučajeva su potrebne krute plinopropusne leće i one su najčešće korištene kontaktne leće kod keratokonusa. Čvrste plinopropusne leće maskiraju temeljnu abnormalnost oblika rožnice i pružaju dobru izmjenu suza, ali mogu biti neugodne za nositi. Umjereni keratokonus može zahtijevati korištenje intralimbalnih krutih plinopropusnih leća ili miniskleralnih leće. U uznapredovalim stadijima bolesti s velikim, decentriranim konusom, suhućom očiju ili nelagodnom pri nošenju konvencionalnih leća, mogu se koristiti skleralne leće (11).

Kako se razumijevanje patologije i patogeneze keratokonusa razvijalo, tako su se razvijali i naponi da se povoljno modificira biologija keratokonične rožnice. Spoerl i ostali su prvi testirali efekti kombinacije riboflavina, koji se koristi kao fotosenzibilizator, i ultraljubičastog svjetla za umrežavanje kolagena rožnice (11). Cross-linking rožnice je tehnika koja ima za cilj povećanje krutosti rožnice i biomehaničke stabilnosti. Procedura uključuje uklanjanje epitela rožnice u promjeru 6-7 mm središnje zone nakon čega slijedi primjena 0,1% otopine rivo flavina i zračenje rožnice ultraljubičastim-A svjetlom na 370 nm. Nekoliko dugoročnih studija, na ispitanicima koji su podvrgnuti cross-linkingu, je pokazalo poboljšanje vidne oštine, izravnavanje keratometrijskih očitavanja i značajno smanjenje progresije keratokonusa (8).

Uz cross-linking, za liječenje blagih i umjerenih oblika bolesti te za usporavanje progresije bolesti, koriste se intrastromalni kornealni prstenovi (13). Tehnika se sastoji u implantaciji jednog ili dva polimetil metakrilatna segmenta u stromu rožnice kako bi preoblikovali njezin abnormalni oblik, poboljšali vidnu oštrinu, toleranciju nošenja kontaktnih leća te spriječili ili barem odgodili potrebu za transplantacijom rožnice. Ostale kirurške tehnike uključuju radijalnu keratotomiju i fotorefraktivnu keratektomiju, koje se danas slabije koriste (8).

Kod uznapredovale bolesti, tj. kada je korekcija naočalama nedovoljna, kontinuirano nošenje kontaktnih leća nepodnošljivo, a oštrina vida pala na neprihvatljive razine, pristupa se transplantaciji rožnice koja je obrađena u sljedećem poglavlju rada (13).

2. TRANSPLANTACIJA ROŽNICE U LIJEČENJU KERATOKONUSA

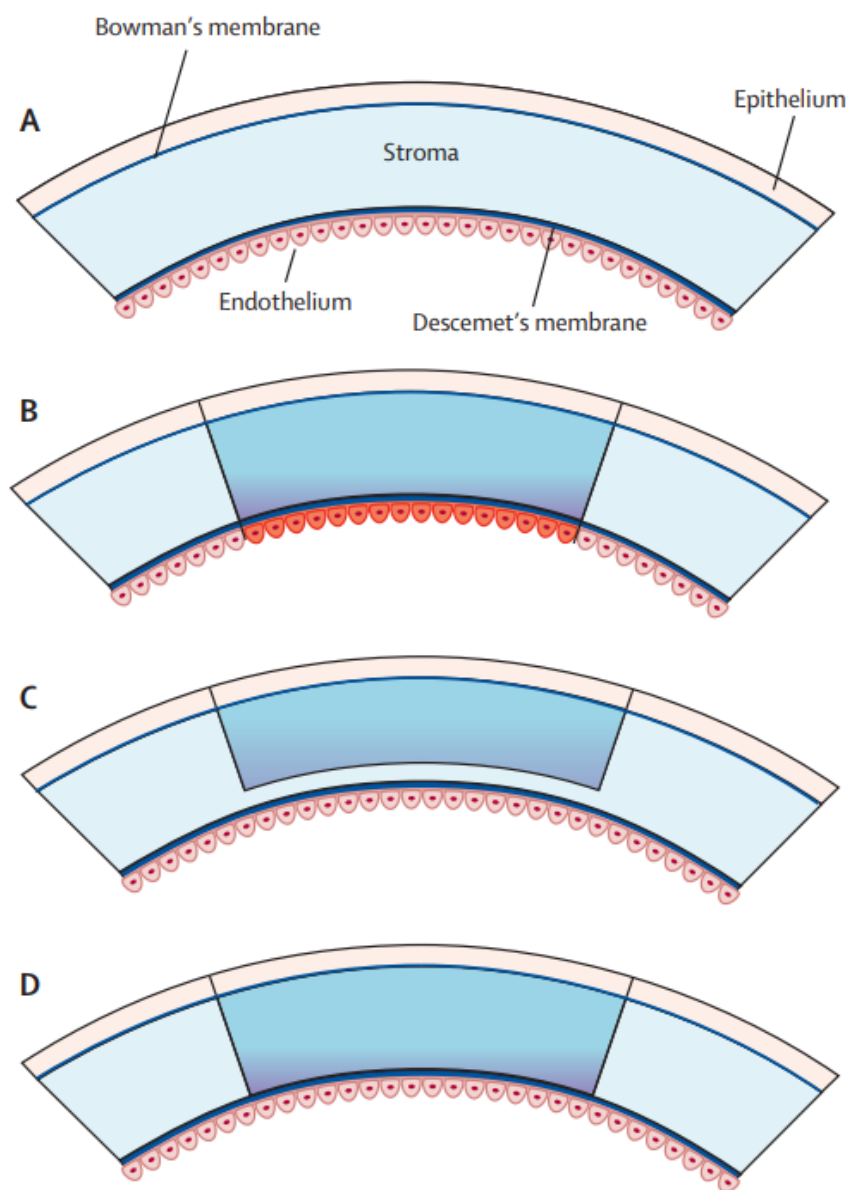
2.1. Uvod

Transplantacija rožnice ili keratoplastika naglo se razvila u posljednjih 20 godina. Rožnica je najčešće presađeno tkivo diljem svijeta, a indikacije za transplantaciju pokrivaju širok spektar bolesti. U SAD-u, u 2010. godini, obavljeno je 42 642 transplantacije rožnice u usporedbi s 12 623 transplantacije čvrstih organa, uključujući bubrege, jetru, pluća, gušteraču, srce i crijevo (14).

Presađivanje rožnice je metoda izbora za uznapredovali keratokonus. Od uspona moderne kirurgije za transplantaciju rožnice u kasnim 1950-ima do danas, transplantacija rožnice za keratokonus se gotovo isključivo sastojala od transplantacije pune debljine rožnice, što se naziva penetrirajuća keratoplastika (PK). Ova tehnika uključuje uklanjanje svih slojeva pacijentove središnje rožnice i zamjenu transplantatom pune debljine.

Osim graftova pune debljine, razvijeno je nekoliko različitih tipova lamelarnih graftova, graftova parcijalne debljine, koji predstavljaju održivu alternativu. Prednja lamelarna keratoplastika (ALK) i duboka prednja lamelarna keratoplastika (DALK) predstavljaju selektivnu zamjenu strome rožnice, ostavljajući netaknutu Descemetovu membranu i endotelne stanice, kako bi se

izbjeglo odbacivanje alografnog transplantata (15). DALK, u usporedbi s ALK-om, ostavlja samo 5% ili manje izvorne debljine rožnice, tj. uklanja cijelokupnu stromu rožnice te tako izbjegava interakciju među stromama što može smanjiti postoperativnu kvalitetu vida (14,16). Također, unatoč izvrsnim ishodima PK, DALK se preferira zbog odsutnosti rizika od odbacivanja endotela, ranijeg smanjivanja terapije steroidima, smanjenog rizika od sekundarnog glaukoma i povećane čvrstoće rane (13).



Slika 11. (A) Slojevi rožnice, (B) PK, (C) ALK, (D) DALK (14)

2.2. Povijest

Povijest transplantacije rožnice seže više od dva stoljeća unazad, s pokusima u kojima su korišteni alografti i ksenografti. Tehniku za prednju lamelarnu keratoplastiku uspostavio je Arthur von Hippel (Slika 12.) 1888. godine, ali upravo je Eduard Zirm (Slika 13.) napravio prvu uspješnu penetrirajuću keratoplastiku 1905. godine. Zbog uspješnosti PK, Von Hippelova tehnika je napuštena 1914. godine i nije ponovno uvedena sve do 1940-ih. Međutim, slabo preživljavanje transplantata kod PK, rezultiralo je ponovnim interesom za ALK, koja je eliminirala endotelno zatajenje (13,14).


Prije nego što je keratoplastika postala opcija za liječenje keratokonusa, Alfred Appelbaum je 1936. izjavio: „Kirurška intervencija ima za cilj spljoštiti rožnicu kako bi se poboljšao vid“ (13).

Castroviejo (Slika 14.), španjolski oftalmolog rođen u Logroñu, Španjolskoj, izveo je prvu PK za keratokonus 1936. godine u Columbia Presbyterian Medical Center u New Yorku. Nekoliko godina kasnije, u članku o keratoplastici za liječenje keratokonusa, zaključio je da je keratoplastika jedini kirurški zahvat koji ispunjava dva bitna zahtjeva za liječenje keratokonusa: operacija se mora ograničiti na rožnicu, a cijela izbočina rožnice mora biti uklonjena i zamijenjena normalnim tkivom, normalne zakrivljenosti i debljine, ostavljajući područje zjenice bez ožiljaka (13).

Sredinom 1950-ih, uvođenje lokalnih steroida i poboljšanje kirurške tehnike, rezultiralo je modernom erom penetrirajuće keratoplastike, koja je postala glavni oslonac transplantacije rožnice do nedavno. Međutim, posljednjih godina pojavio se pojam selektivne lamelarne keratoplastike, što je dovelo do temeljnih promjena u modernoj keratoplastici (14).

Pojam duboka lamelarna keratoplastika (DLK), u konvencionalnom smislu prvi je uveo Archilla 1984., koji je također pokazao upotrebu intrastromalne injekcije zraka kao metode za olakšano uklanjanje tkiva domaćina. Godine 1999. Melles je opisao tehniku vizualizacije debljine rožnice i dubine disekcije tijekom operacije, koja je stvorila optičko sučelje na stražnjoj površini rožnice punjenjem prednje očne komore zrakom. Godine 2002. Anwar je opisao svoju popularnu tehniku “big-bubble” u otkrivanju Descemetove membrane ubrizgavanjem zraka u duboku stromu kako bi se stvorio veliki mjehur između strome i membrane (13).

Također, jedno od najvažnijih otkrića u kirurgiji rožnice bila je demonstracija Filatova da se tkivo rožnice može prikupiti i upotrijebiti nakon smrti (17) .



Arthur v. Hippel, 1890/92



Slika 13. Eduard Zirm (19)



Slika 14. Castroviejo (20)

Slika 12. Arthur von Hippel (18)

2.3. Očna banka

Transplantacija organa i tkiva složen je proces s mnogo pravnih, etičkih, vjerskih i kulturnih pitanja. Međutim, rožnica ima nekoliko karakteristika koje čine skladištenje i transplantaciju lakšu od ostalih tkiva i organa. Očne banke (EB) su odgovorne za skladištenje, kontrolu kvalitete i sigurnosti transplantata te su također, ključna karika za uspjeh transplantacije rožnice u cijelom svijetu (21).


Dugotrajno skladištenje organskih kultura omogućuje razmjenu između centara i usklađivanje histokompatibilnosti. Internacionalizacija je dovela do osnivanja Europske udruge očnih banaka (EEBA), ali i do sve većeg broja propisa i regulacija od strane država (17).

U svijetu se trenutno koristi nekoliko metoda za očuvanje rožnice. Nijedna od ovih tehnika nije idealna, ali svaka ima prednosti i nedostatke. Glavne razlike se odnose na temperaturu skladištenja, sastav medija i prisutnost osmotskih tvari za sprječavanje oteklina strome. Tehnike

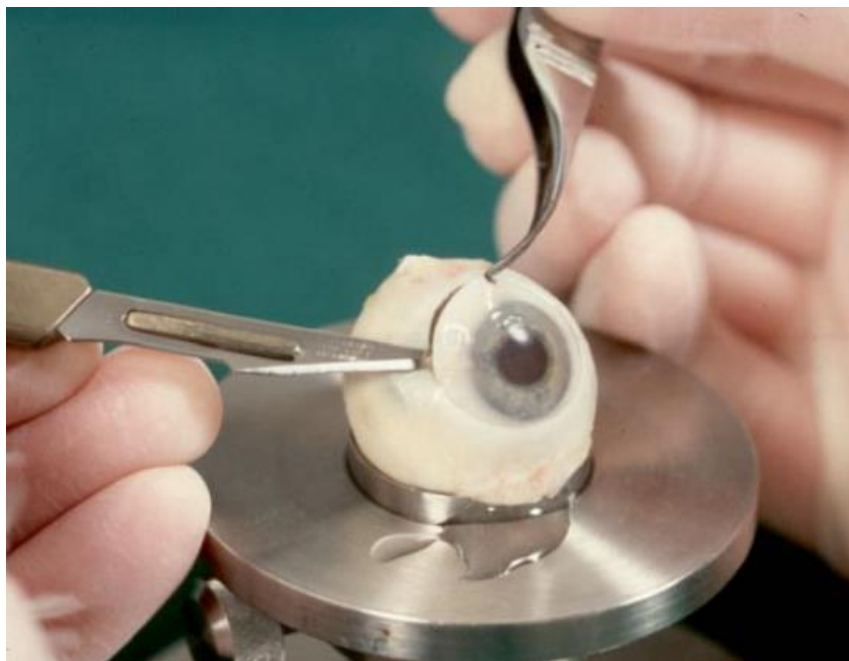čuvanja transplantata uključuju vlažnu komoru (Slika 15.), hladnjaču, krioprezervaciju i kulturu organa (dugotrajno čuvanje izoliranih ljudskih rožnica u simuliranim fiziološkim uvjetima) (17).

Sama procedura uključuje uzimanje donorske očne jabučice i uzorka krvi. Rožnica je izrezana sa skleralnim rubom i endotelom (Slika 16.) te pregledana pod svjetlosnom mikroskopom u svrhu otkrivanja rožničnih anomalija (površinska zamućenja rožnice, pterigij, keratokonus, keratoglobus, itd.) te znakova traume. Također, rožnica se smatra kvalitetnom ukoliko gustoća endotelnih stanica iznosi 2000 stanica/mm² i predstavlja arbitrarni minimum za transplantaciju rožnice u većini očnih banaka. Nakon 1-2 tjedna čuvanja u sterilnim uvjetima, uzorak je pregledan u mikrobiološkom laboratoriju na bakterijsku i gljivičnu kontaminaciju (17,22).

Prije uzimanja samog tkiva, donor mora proći mikrobiološko testiranje. Minimalna seronegativnost je potrebna za sljedeće testove: antitijela na HIV 1 i 2, HBsAg, HBc antitijela, HCV antitijela, HTLV-1 antitijela i sifilis. Također, očne banke su proizvoljno postavile gornju dobnu granicu za donora na 65 godina ili manje. Kontraindikacije za upotrebu donorskog okularnog tkiva za transplantaciju uključuju: nepoznati uzrok smrti ili povijest bolesti nepoznate etiologije; maligne bolesti koje uključuju retinoblastom, hematološke neoplazme i tumore prednjeg segmenta oka; Creutzfeldt-Jakobovu bolest; brzu progresivnu demenciju ili degenerativnu neurološku bolest, uključujući one nepoznatog podrijetla, kao što su Alzheimerova bolest, multipla skleroza, amiotrofična lateralna skleroza; primatelje hormona koji potječu iz ljudske hipofize; sistemne infekcije koje nisu bile kontrolirane u vrijeme darivanja; povijest kronične, sistemske autoimune i/ili upalne bolesti koja bi mogla imati štetan učinak na kvalitetu tkiva; dokaz o drugim čimbenicima rizika za zarazne bolesti na temelju procjene rizika, uzimajući u obzir socijalnu anamnezu darivatelja (npr. intravenska zlouporaba droga, seksualni promiskuitet), povijest putovanja i izloženosti te lokalna prevalencija zaraznih bolesti; gutanje ili izlaganje tvarima (kao što su cijanid, olovo, živa, zlato) koje mogu utjecati na kvalitetu očnog tkiva; i nedavna povijest cijepljenja živim atenuiranim virusom gdje postoji rizik od prijenosa (23).



Slika 15. Oko donora u vlažnoj komori (17)



Slika 16. Priprema rožnice sa skleralnim rubom (17)

2.4. Penetrirajuća keratoplastika (PK)

Penetrirajuća keratoplastika (PK) je najčešća i najuspješnija transplantacija tkiva u svijetu (24). Ovom operacijom uklanja se 7-8 mm bolesnikove središnje rožnice, na čije se mjesto potom umeće donorska rožnica odgovarajuće veličine (25). Ključni cilj u izvođenju PK je otklanjanje primarne bolesti rožnice te optimalno poravnanje kirurške rane kako bi se izbjegla endotelna trauma i smanjio postoperativni astigmatizam (26).

PK je tradicionalno bila operacija izbora za keratokonus, ali danas su lamelarne tehnike zlatni standard za pacijente s blagom do umjerenom bolešću. Trenutno, PK je rezervirana za napredne slučajeve u kojima se DM i endotel čine podijeljeni zbog prethodnog hidropsa rožnice. Često pacijenti ne prijave hidrops, ali u nedostatku očitog razdvojenja endotela, uočavaju se duboki stromalni ožiljci koji uključuju DM. U takvim slučajevima još se uvijek može pokušati lamelarna tehnika, osim ako ožiljci ne zahvaćaju vizualnu os, ali ako je integritet DM-a narušen, ima veliku tendenciju pucanja kroz područje ožiljka (ako je korištena “big-bubble” tehnika) i operacija se mora intraoperativno pretvoriti u PK (13).

PK tehnika za keratokonus se ne razlikuje značajno od tehnike koja se koristi za druge etiologije, ali određena razmatranja trebaju biti uzeta u obzir:

2.4.1. Veličina donorske rožnice

U većini slučajeva, koristi se transplantat veličine 7,5-8,5 mm (u odnosu na horizontalni promjer rožnice), koji je centriran s optičkom osi. Međutim, konus u keratokonusu je često inferiorno pomaknut i treba ga u potpunosti ukloniti kako bi se izbjegla rezidualna ili rekurentna bolest. Stoga, opseg konusa treba dobro razmotriti prije operacije, a stanjenje rožnice pregledati proreznom lampom, jer su takvi parametri teški za razlučiti operativnim mikroskopom. Formiranje *Fleischerovog prstena*, koji obično okružuje konus, može pomoći u njegovom ocrtavanju (13).

Topografija rožnice nije pouzdana u uznapredovalom konusu s ožiljcima i ne bi se trebala razmatrati za kirurško planiranje. U takvim slučajevima, veličina transplantata se prilagođava u

odnosu na dimenzije limbusa domaćina i proširenje konusa, tako da u teškim keratokonusima povremeno mogu biti potrebni transplantati veći od 8,5 mm, kao i djelomična decentracija u odnosu na optičku os s jakim stanjivanjem do perilimbalnog područja. Ipak, rizik od odbacivanja raste s transplantatima većim od 8,5 mm u promjeru i kada se spoj transplantat-domaćin pomakne bliže limbusu, što bi trebalo uzeti u obzir tijekom postoperativnog liječenja. Decentrirani transplantati također mogu izazvati značajan nepravilan astigmatizam u vidnoj osi što zahtijeva krute leće za vizualnu rehabilitaciju pacijenta, a povremeno i drugi centrirani graft (13).

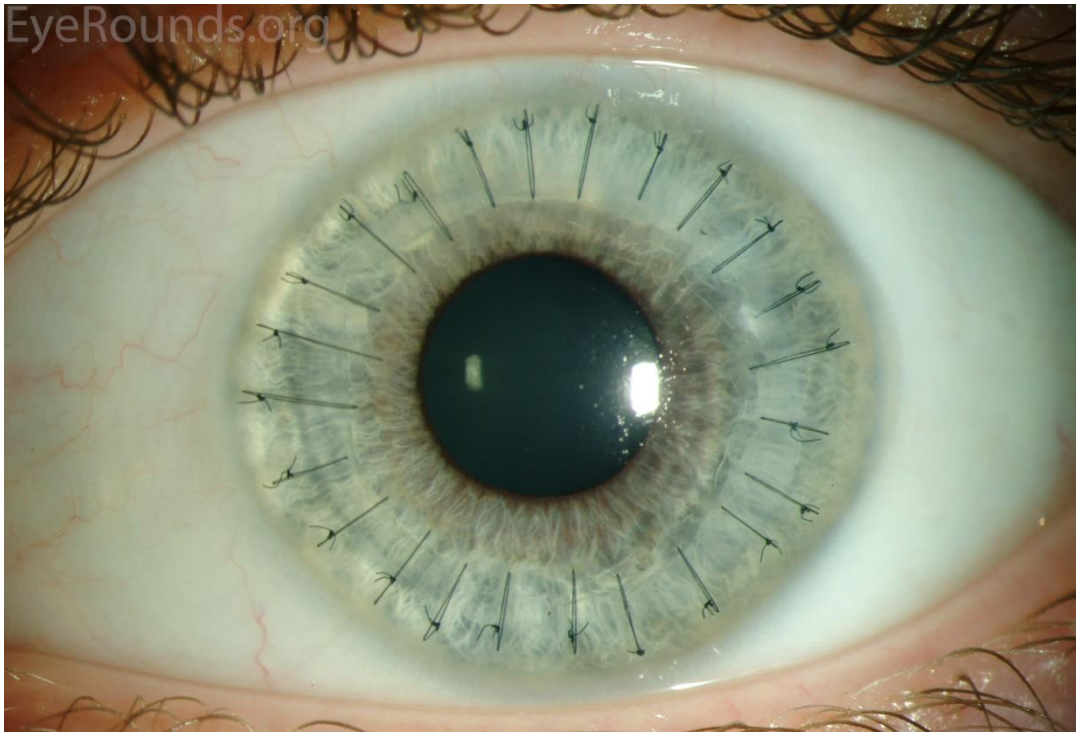
Rožnični transplantat donora, rutinski je 0,25 mm veći od rožnice domaćina zato što je tkivo donorske rožnice, izrezano trepanacijom od endotelne površine, približno 0,25 mm manjeg promjera nego tkivo rožnice domaćina izrezano trepanacijom istog promjera sa epitelne površine. Transplantati istog promjera mogu biti korisni pacijentima zbog smanjenja postoperativne kratkovidnosti, ali vodonepropusno zatvaranje rane manjim transplantatom može biti izazovno i zahtijevati dodatne šavove. Također, spljoštena kontura rožnice kod manjih transplantata može komplicirati postavljanje kontaktnih leća kod anizotropnih pacijenata i potencijalno onemogućiti lasersku ekcimeru ablaciju kod pacijenata sa hipermetropijom. Uzimajući u obzir gore navedeno, iako manja veličina donorske rožnice može pružiti bolji vizualni ishod u bolesnika s keratokonusom, treba ju pažljivo odabrati (13).

2.4.2. Tehnike šivanja

Šivanje započinje postavljanjem četiri kardinalna najlonska šava debljine 10-0. Nakon toga, bilo koja od ovih preferiranih tehnika može biti korištena: pojedinačni šavovi (IS), kombinirani kontinuirani i pojedinačni šavovi (CCIS), pojedinačni kontinuirani šavovi (SCS) ili dvostruki kontinuirani šavovi (DCS).

IS (Slika 17.) je preferirana metoda u slučajevima kada je vjerojatno djelomično ili potpuno uklanjanje šavova u jednoj regiji transplantata u nekom trenutku tijekom postoperativnog razdoblja, primjeri uključuju: dječju keratoplastiku (šavovi prebrzo olabave), vaskularizacija u rožnici domaćina (povremeno se vidi nakon epizode hidropsa ili keratitisa povezanog s kontaktnim lećama), višestruka prethodna odbacivanja ili druge upalne promjene koje mogu

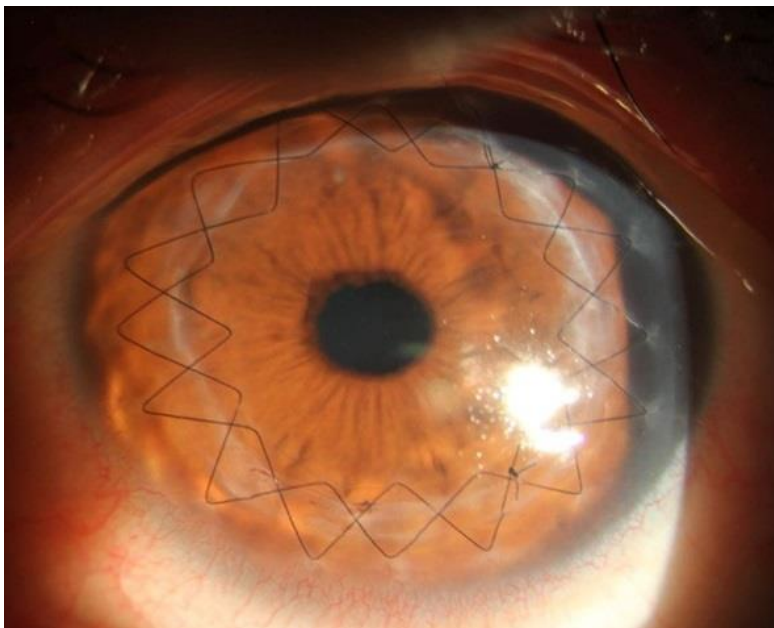
predisponirati lokaliziranu vaskularizaciju, odbacivanje ili ulceraciju tkiva donora. Nadalje, veliki i decentrirani transplantati koji se postavljaju blizu limbalnog područja predstavljaju povećani rizik od odbacivanja, pa je uporaba IS-a neophodna za njihovo zatvaranje.



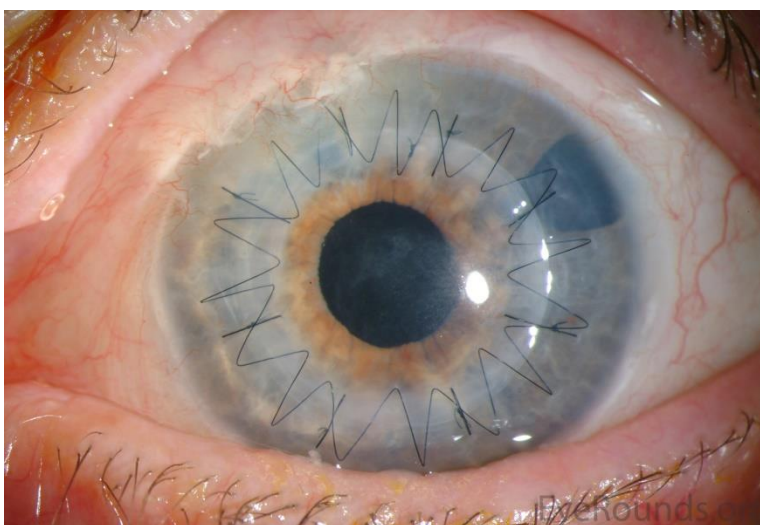
Slika 17. Pojedinačni šavovi (IS) (27)

Međutim, većina očiju zahvaćenih keratokonusom ne predstavlja dodatni rizik za odbacivanje transplantata ili infekciju, stoga većina kirurga općenito preferira SCS ili DCS. Prednosti kontinuiranog šava su jednostavnost postavljanja, lakoća s kojom se šav može ukloniti kasnije, te mogućnost intrakirurške prilagodbe šava (s intraoperacijskim keratometrom) i postoperativno za smanjenje astigmatizma. Kod DCS-a, 12-ubodni 10-0 najlonski šav je postavljen s ubodima na približno 90 % dubine i drugi kontinuirani šav (10-0 ili 11-0 najlonski) s ubodima koji se izmjenjuju između svakog od uboda izvornog šava za 360° na 50-60 % dubine rožnice. Drugi šav omogućuje rano uklanjanje ili podešavanje prvog najlonskog šava prilikom kontrole astigmatizma nakon 2-3 mjeseca. Također, drugi šav djeluje kao sigurnosna mreža ako duboki šav pukne tijekom prilagodbe (Slika 18.).

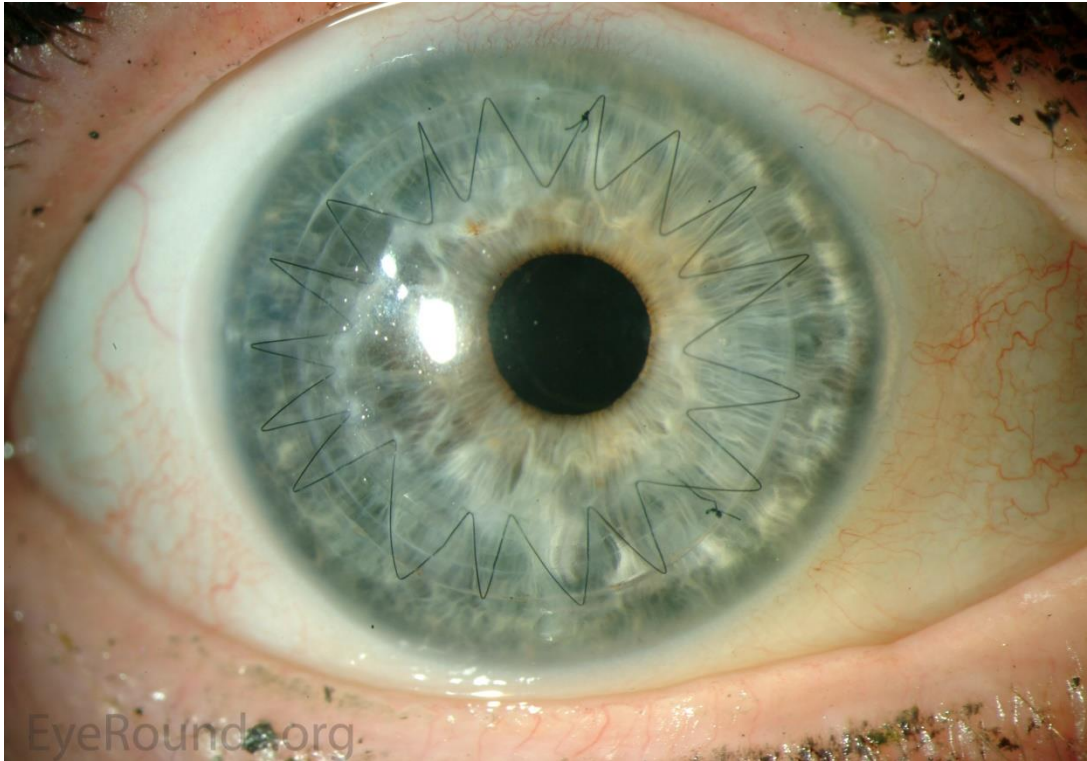
IS, CCIS (Slika 19.) i SCS (Slika 20.) pokazuju usporediv postoperativni astigmatizam. Usporedba astigmatizma u pacijenata s keratokonusom koji koriste SCS u odnosu na DCS, pokazala je da je nakon uklanjanja šavova, astigmatizam između dvije skupine bio usporediv (DCS – 4,6 D, SCS – 5,2 D). Stoga je očito da sve tehnike šivanja mogu dobro funkcionirati, a konačan izbor ostaje na kirurgu.



Slika 18. Dvostruki kontinuirani šavovi (DCS) (28)



Slika 19. Kombinirani kontinuirani i pojedinačni šavovi (CCIS) (27)



Slika 20. Pojedinačni kontinuirani šavovi (SCS) (27)

2.4.3. Ishodi

PK nudi dobru dugotrajnu vizualnu rehabilitaciju za pacijente s keratokonusom. U usporedbi s drugim indikacijama za PK, postoji relativno niska stopa neuspjeha presatka i dugo prosječno preživljavanje transplantata. Stopa odbacivanja presatka iznosi 5,8-41% u dugotrajnom praćenju pacijenata, a do većine odbacivanja dolazi unutar prve 2 godine. Veći promjer transplantata, muški spol, rase ostale od bijelca, glaukom i infekcije se povezuju s povećanim rizikom od odbacivanja. Unatoč uočenoj stopi odbacivanja, stopa neuspjeha transplantata od samo 4-6,3% je zabilježena uz prosječno praćenje od 15 godina te stopa neuspjeha od 12% za 20-godišnje praćenje (13).

Nadalje, drugi pokazatelj uspješnosti PK je najbolja korigirana vidna oštrina (BCVA), u logaritmu minimalnog kuta rezolucije (LogMAR). U prosjeku iznosi od $1,54 \pm 0,68$ - prije operacije, $0,06 \pm 0,22$ - 10 godina nakon operacije, $0,03 \pm 0,14$ - 20 godina nakon operacije i $0,14 \pm 0,42$ - 25 godina nakon operacije. Također, zabilježena je i najbolja vidna oštrina

korrigirana naočalama (BSCVA), od $0,14 \pm 0,11$ u prosječnom razdoblju od 33,5 mjeseci, dok je BSCVA od 20/40 ili bolje, s prosječnim praćenjem pacijenata od 14 godina, uočena u 73,2% slučajeva (13).

Također, zabilježena je stopa glaukoma otvorenog kuta od 5,4 % uz prosječno praćenje od 14 godina (13).

2.5. Duboka prednja lamelarna keratoplastika (DALK)

DALK se može klasificirati u predescemetni DALK (pdDALK) i descemetni DALK (dDALK). pdDALK se obično izvodi ručno, seciranjem strome rožnice do stražnjih 10% bez potpunog dostizanja DM-a, dok dDALK uklanja cijelu stromu rožnice, sve do razine DM-a (29).

Zbog očuvanja DM-a i endotela primatelja, rizik od odbacivanja transplantata je manji nego kod PK, stoga DALK predstavlja izvrsnu kiruršku opciju za pacijente koji se podvrgavaju operaciji u ranoj dobi i imaju najviše koristi od dugotrajnog preživljavanja transplantata (26).

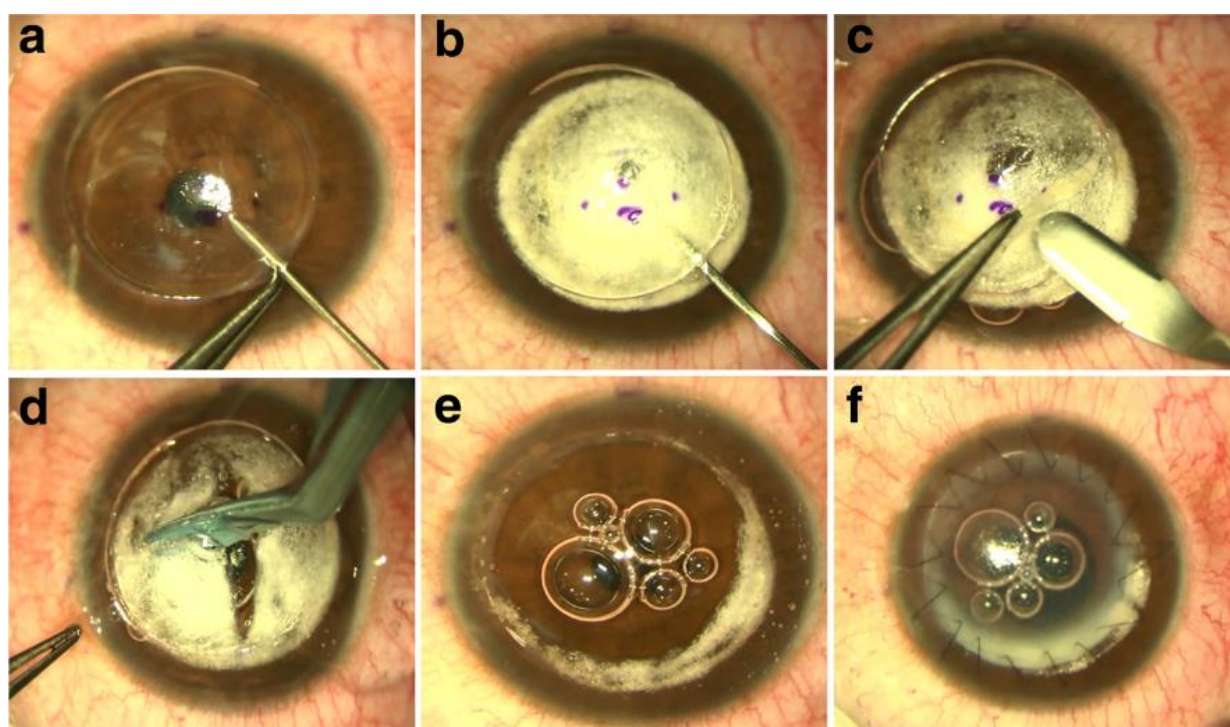
Kod keratokonusa, duboka prednja lamelarna keratoplastika nastoji postići disekciju što bližu Descemetovoj membrani. Postoje različiti načini za stvaranje ravnine razdvajanja DM-a i dubokih stromalnih slojeva, uglavnom kroz varijacije dviju osnovnih tehnika: Anwarove “big-bubble” metode i Mellesove ručne disekcije (13).

2.5.1. “Big-bubble” metoda

Anwar je “Big-bubble” tehniku utemeljio 1998. godine na otkriću da je intrastromalna injekcija uravnotežene otopine soli (BSS) učinkovita u uspostavljanju ravnine razdvajanja neposredno iznad DM-a. Ova tehnika iskorištava labavu adheziju između DM-a i strome rožnice. Anwar i Teichman su 2002. godine opisali trenutnu “big-bubble” tehniku, koristeći zrak umjesto BSS-a.

Nakon djelomične trepanacije 70-80% strome rožnice, pneumatski pritisak se koristi za odvajanje DM-a, ubrizgavanjem zraka u duboku stromu iglom od 30G (Slika 22. a). Zrak ubrizgan u stromu stvara kupolasti odvojak DM-a koji se pod kirurškim mikroskopom vidi kao

prsten i ukazuje na formiranje velikog mjehura (Slika 22. b). Nakon toga, polumjesečastom oštricom se izvodi lamelarna disekcija prednje strome (Slika 22. c) te se stromalno tkivo iznad DM-a uklanja lopaticom i škarama (Slika 22. d), pazeći da se prvo zrak u supradescemetnoj ravni zamijeni viskoelastikom kako bi se izbjeglo nenamjerno probijanje DM-a. Nakon potpunog uklanjanja stromalnog tkiva, izložena DM bi trebala imati karakterističan gladak izgled (Slika 22. e), nakon čega se donorska rožnica bez DM-a i endotela šiva odabranom tehnikom šivanja (Slika 22. f) (13).

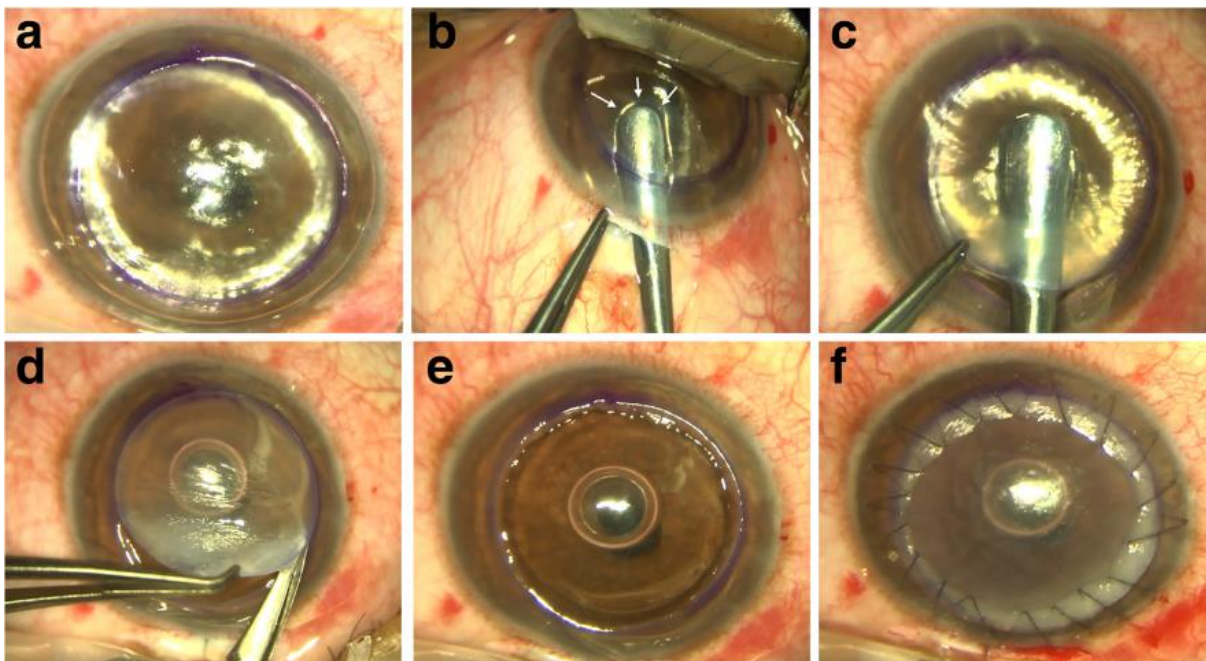


Slika 21. “Big-bubble” tehnika (13)

2.5.2. Mellesova ručna disekcija

Mellesova tehnika se oslanja na interakciju zraka i endotela rožnice. Prvo se prednja očna sobica napuni zrakom i izvrši se djelomična trepanacija 70% strome rožnice (Slika 23. a). Zatim, stroma se pažljivo odvaja od DM-a koristeći niz zakrivljenih lopatica kroz skleralni džep (Slika 23. b). Razlika u indeksu loma između zraka i tkiva rožnice stvara refleks kirurških lopatica, a

udaljenost između instrumenta i refleksa se koristi za prosuđivanje količine preostalog tkiva (Slika 23. b, strelice). Nakon toga, viskoelastik se injicira kroz skleralni rez u stromalni džep i disekcija se može završiti kroz trepanacijski rub (Slika 23. c). Nakon završetka, površinska stroma se uklanja (Slika 23. d), DM je izložena (Slika 23. e), a rožnica donora se šiva odabranom tehnikom šivanja (Slika 23. f) (13).



Slika 22. Mellesova tehnika (13)

Tijekom godina, nastale su mnoge varijacije standardne tehnike. Lamelarna disekcija se može izvesti dijamentnim nožem, najlonskom žicom, mikrokeratomom ili femtosekundnim laserom. Također, kao pomoć ravnoj disekciji, koristi se bojenje tripan plavilom, ultrazvučna pahimetrija ili optička koherentna tomografija u stvarnom vremenu (OCT) (13).

Za rožnice s ekstremnim perifernim stanjenjem, predložena je modificirana procedura nazvana “tuck-in” lamelarna keratoplastika. Ovom tehnikom uklanja se središnji prednji stromalni disk i izvodi se centrifugalna lamelarna disekcija nožem kako bi se stvorio periferni intrastromalni džep koji se proteže 0,5 mm izvan limbusa. Donorska rožnica je pripremljena na način da ima središnji diopune debljine te perifernu prirubnicom djelomične debljine. Također, rubovi velikog

prednjeg lamelarnog transplantata su uvučeni prema dolje kako bi se dobila dodatna debljina (13).

2.5.3. Ishodi

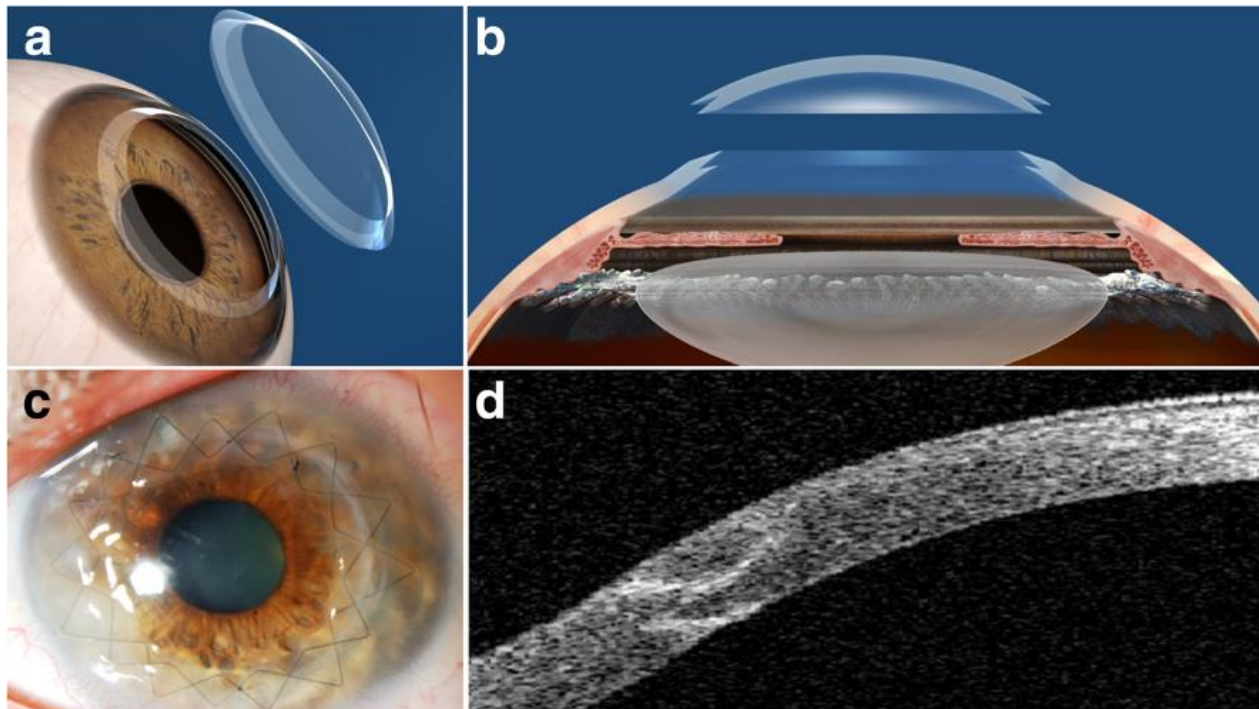
Većina studija pokazuje ekvivalentne vizualne i refrakcijske rezultate između PK-a i DALK-a, iako se vid 20/20 čini vjerojatnijim nakon PK. Na primjer, u nedavnoj australskoj studiji koja je uključivala 73 uzastopna pacijenta s keratokonusom, srednja vrijednost BCVA se nije značajno razlikovala za DALK (0,14 logMAR, SD 0,2) u odnosu na PK (0,05 logMAR, SD 0,11) (30,31).

U studijama u kojima su vizualni ishodi DALK-a bili inferiorni u odnosu na PK, ravna disekcija strome bila je preddescemetna, tj. nepotpuna stromalna disekcija i nepotpuno ogoljenje DM-a, imali su negativan utjecaj na rezultate (32). Čini se da je problem povezan s dubinom disekcije strome, a ne s njezinom glatkoćom, budući da predescemetni DALK-ovi, izvedeni laserskom ablacijom, nisu pokazali bolje rezultate od ručno diseciranih (13).

U svakodnevnoj kliničkoj praksi, vizualni ishodi DALK-a, iako su usporedivi s PK-om, mogu biti inferiorniji ili manje predvidljivi u usporedbi s PK. Ipak, eliminacija rizika od odbacivanja endotela kompenzira ovu razliku (13). Konačno, jedna od važnih prednosti DALK-a je niža stopa gubitka endotela u usporedbi s PK. Prijavljeni gubitak endotelne stanice je čak 34,6% nakon PK, dok je nakon DALK-a gubitak stanica bio samo 13,9% (33).

2.6. Korištenje femtosekundnog lasera u transplantaciji rožnice za keratokonus

U posljednjem desetljeću, femtosekundni laser je postao jedna od najvažnijih inovacija u transplantaciju rožnice za keratokonus. Laser omogućuje kirurgu da fokusira lasersku energiju na određenu dubinu, a zatim brzo reže tkivo na toj dubini bez izazivanja dodatnih ozljeda na okolnom tkivu. To omogućuje izvođenje lamelarne disekcije s visokom preciznošću, a također omogućuje kirurgu da oblikuje rezove u željene oblike (npr. "zig-zag" oblik) stvarajući vrlo precizan rez što rezultira savršenim podudaranjem tkiva donora i tkiva domaćina, jačim vezom među tkivima i bržim oporavakom (Slika 24.) (13).



Slika 23. (a,b) Femtosekundna laserska penetrirajuća keratoplastika sa “zig-zag” rubnim profilom, (c) Postoperativna klinička slika, (d) OCT prednjeg segmenta sa vidljivim “zig-zag” rubnim profilom (13)

2.7. Komplikacije

Reakcije alografta su rjeđe u DALK-u nego u PK-u te imaju manju vjerojatnost odbacivanja transplantata ako je primjenjeno ispravno liječenje. Zabilježeno je da je subepitelno i stromalno odbacivanje nakon DALK-a u rasponu od 3-14,3%, dok se kod PK kreće od 13-31% u prve 3 godine nakon operacije (34).

Povećanje intraokularnog tlaka nakon DALK-a zabilježeno je u 1,3% operiranih očiju, u usporedbi s 42% očiju nakon PK (33). Također, razvoj glaukoma kod DALK-a može biti i do 40% manji nego kod PK, što se pripisuje nižoj potrebi za steroidima (35).

Urretz-Zavalía sindrom je prvi put prijavljen nakon PK u keratokonusu. Uzrokuje fiksiranu, proširenu zjenicu s atrofijom šarenice što je rijedak entitet nakon DALK-a (36).

Postoji i nekoliko komplikacija koje su jedinstvene za DALK. Jedan od glavnih problema s DALK-om je intraoperativna perforacija DM-a, koja se može pojaviti u 0-50% očiju, za koju je također opisano da se može javiti tjednima nakon operacije bez komplikacija (34). "Interface keratitis" je također ozbiljna komplikacija DALK-a i uglavnom ga uzrokuje Candida, ali također i Klebsiella pneumonie i netuberkulozne mikobakterije. Konzervativno liječenje je obično neuspješno i u većini slučajeva potrebna je terapijska PK. Konačno, moguća je vaskularizacija transplantata zbog djelovanja upalnih, infektivnih i traumatskih čimbenika (13).

Relaps keratokonusa nakon DALK-a nije opisan. Trenutno je dostupno vrlo malo dokaza o njegovoj stvarnoj učestalosti. Feizi i sur. izvijestili su o slučaju kada se keratokonus ponovio samo 49 mjeseci nakon DALK-a. Sugerirali su da vremenski interval od transplantacije do recidiva može biti kraći nakon DALK-a nego nakon PK, ali to nije podržano ni potvrđeno od strane drugih autora (37,38).

3. ZAKLJUČAK

Kirurške tehnike za transplantaciju rožnice kod pacijenata s keratokonusom su doživjele veliki napredak u zadnjih 20 godina. Od samih početaka penetrirajuće keratoplastike, do danas, razvijeno je niz tehnika lamelarne keratoplastike koje pokazuju obećavajuće rezultate iako su kirurški zahtjevnije. Iako PK i DALK pokazuju slične rezultate u vizualnoj rehabilitaciji, lamelarne tehnike nose značajno manji rizik od odbacivanja transplantata zbog očuvanja DM-a i endotela primatelja. Također, DALK pokazuje slabiju učestalost ostalih komplikacija, primjerice, povećaniog intraokularnog tlaka i glaukoma.

Konačno, brz napredak kirurških tehnika i instrumenta, očnih banaka i lijekova, garantira svijetlu budućnost u transplantaciji rožnice te ju pozicionira kao nezaobilazan zahvat u modernoj kirurgiji oka.

4. ZAHVALA

Ovim putem htio bih se zahvaliti svojim roditeljima, Jovici i Snježani, na neizmjernom strpljenju, poticanju, podršci i ljubavi koju su mi pružili tijekom cijelokupnog studija medicine. Zahvaljujem i sestri Miji i bratu Janu Davidu na velikodušnoj pomoći u svakom trenutku.

Zahvaljujem djevojci Patriciji Izabeli za svakodnevnu potporu, strpljenje i ljubav te mojim prijateljima, posebice Karlu, koji su mi uljepšali studentski život.

Zahvaljujem svome mentoru, prof.dr.sc Miri Kalauzu, na ukazanom povjerenju, pomoći i vođenju tijekom pisanja ovog diplomskog rada.

5. LITERATURA

1. DelMonte DW, Kim T. Anatomy and physiology of the cornea. *Journal of Cataract and Refractive Surgery*. 2011 Mar;37(3):588–98.
2. What Is The Cornea? [Internet]. Ophthalmic Consultants of Vermont. [cited 2022 Jun 19]. Available from: <https://ocvermont.com/corneal-surgery/what-is-the-cornea/>
3. DelMonte DW, Kim T. Anatomy and physiology of the cornea. *Journal of Cataract and Refractive Surgery*. 2011 Mar;37(3):588–98.
4. Themes UFO. Corneal Anatomy, Physiology, and Wound Healing [Internet]. Ento Key. 2019 [cited 2022 Jun 19]. Available from: <https://entokey.com/corneal-anatomy-physiology-and-wound-healing/>
5. Themes UFO. Cornea and Sclera [Internet]. Basicmedical Key. 2016 [cited 2022 Jun 19]. Available from: <https://basicmedicalkey.com/cornea-and-sclera/>
6. Singhal D, Sahay P, Goel S, Asif MI, Maharana PK, Sharma N. Descemet membrane detachment. *Survey of Ophthalmology*. 2020 May;65(3):279–93.
7. Cornea [Fundamentals, Diagnosis and Management]- (2 Volumes Set) (1).pdf [Internet]. [cited 2022 Jun 20]. Available from: [http://4eyes.gr/images/4eyes/pdf/cornea/Cornea%20\[Fundamentals,%20Diagnosis%20and%20Management\]-%20\(2%20Volumes%20Set\)%20\(1\).PDF](http://4eyes.gr/images/4eyes/pdf/cornea/Cornea%20[Fundamentals,%20Diagnosis%20and%20Management]-%20(2%20Volumes%20Set)%20(1).PDF)
8. Romero-Jiménez M, Santodomingo-Rubido J, Wolffsohn JS. Keratoconus: A review. *Contact Lens and Anterior Eye*. 2010 Aug;33(4):157–66.
9. Rabinowitz YS. Keratoconus. *Survey of Ophthalmology*. 1998 Jan;42(4):297–319.
10. Keratoconus [Internet]. [cited 2022 Jun 24]. Available from: <https://www.pathologyoutlines.com/topic/eyecorneakeratoconus.html>
11. Basu S, Vazirani J. Keratoconus: current perspectives. *OPHTH*. 2013 Oct;2019.
12. Table 1 The Amsler-Krumeich classification [Internet]. ResearchGate. [cited 2022 Jun 24]. Available from: https://www.researchgate.net/figure/The-Amsler-Krumeich-classification_tbl1_321366058
13. Arnalich-Montiel F, Alió del Barrio JL, Alió JL. Corneal surgery in keratoconus: which type, which technique, which outcomes? *Eye and Vision*. 2016 Jan 18;3(1):2.
14. Tan DT, Dart JK, Holland EJ, Kinoshita S. Corneal transplantation. *The Lancet*. 2012 May;379(9827):1749–61.

15. Cassidy D, Beltz J, Jhanji V, Loughnan MS. Recent advances in corneal transplantation for keratoconus. *Clinical and Experimental Optometry*. 2013 Mar 1;96(2):165–72.
16. Cornea Research Foundation of America - Anterior Lamellar Keratoplasty (ALK) [Internet]. [cited 2022 Jun 26]. Available from: <http://www.cornea.org/Learning-Center/Cornea-Transplants/Anterior-Lamellar-Keratoplasty.aspx>
17. Ehlers N, Hjortdal J, Nielsen K. Corneal Grafting and Banking. In: Bredehorn-Mayr T, Duncker GIW, Armitage JW, editors. *Developments in Ophthalmology* [Internet]. Basel: KARGER; 2009 [cited 2022 Jun 26]. p. 1–14. Available from: <https://www.karger.com/Article/FullText/223833>
18. Arthur von Hippel (physician). In: Wikipedia [Internet]. 2021 [cited 2022 Jun 26]. Available from: [https://en.wikipedia.org/w/index.php?title=Arthur_von_Hippel_\(physician\)&oldid=1031469827](https://en.wikipedia.org/w/index.php?title=Arthur_von_Hippel_(physician)&oldid=1031469827)
19. Eduard Zirm. In: Wikipedia [Internet]. 2022 [cited 2022 Jun 26]. Available from: https://en.wikipedia.org/w/index.php?title=Eduard_Zirm&oldid=1072637303
20. Ramón Castroviejo. In: Wikipedia [Internet]. 2022 [cited 2022 Jun 26]. Available from: https://en.wikipedia.org/w/index.php?title=Ram%C3%B3n_Castroviejo&oldid=1085266994
21. Gain P, Jullienne R, He Z, Aldossary M, Acquart S, Cognasse F, et al. Global Survey of Corneal Transplantation and Eye Banking. *JAMA Ophthalmol*. 2016 Feb 1;134(2):167.
22. Baseline Donor Characteristics in the Cornea Donor Study. *Cornea*. 2005 May;24(4):389–96.
23. EEBA Minimum Medical Standards Revision 5 Final.pdf [Internet]. [cited 2022 Jun 26]. Available from: <https://www.eeba.eu/files/pdf/EEBA%20Minimum%20Medical%20Standards%20Revision%205%20Final.pdf>
24. Penetrating Keratoplasty - an overview | ScienceDirect Topics [Internet]. [cited 2022 Jun 27]. Available from: <https://www.sciencedirect.com/topics/medicine-and-dentistry/penetrating-keratoplasty>
25. Yorston D, Garg P. Corneal grafting: what eye care workers need to know. *Community Eye Health*. 2009 Dec;22(71):44–5.
26. Ple-Plakon PA, Shtein RM. Trends in corneal transplantation: indications and techniques. *Current Opinion in Ophthalmology*. 2014 Jul;25(4):300–5.
27. Penetrating Keratoplasty (PK) [Internet]. [cited 2022 Jun 27]. Available from: <https://webeye.ophth.uiowa.edu/eyeforum/tutorials/cornea-transplant-intro/2-PK.htm>

28. Wang X, Fan CH, Gao Y, Duan L, Dang GF. Clinical outcomes of non-torque pattern double running suture technique for optical penetrating keratoplasty. :7.
29. Maharana PK, Sahay P, Singhal D, Garg I, Titiyal JS, Sharma N. Component corneal surgery: An update. *Indian Journal of Ophthalmology*. 2017 Aug;65(8):658–72.
30. Jones MNA, Armitage WJ, Ayliffe W, Larkin DF, Kaye SB. Penetrating and Deep Anterior Lamellar Keratoplasty for Keratoconus: A Comparison of Graft Outcomes in the United Kingdom. *Invest Ophthalmol Vis Sci*. 2009 Dec 1;50(12):5625.
31. MacIntyre R, Chow SP, Chan E, Poon A. Long-term Outcomes of Deep Anterior Lamellar Keratoplasty Versus Penetrating Keratoplasty in Australian Keratoconus Patients. *Cornea*. 2014 Jan;33(1):6–9.
32. Han DCY, Mehta JS, Por YM, Htoon HM, Tan DTH. Comparison of Outcomes of Lamellar Keratoplasty and Penetrating Keratoplasty in Keratoconus. *American Journal of Ophthalmology*. 2009 Nov;148(5):744-751.e1.
33. Zhang Y ming, Wu S qing, Yao Y feng. Long-term comparison of full-bed deep anterior lamellar keratoplasty and penetrating keratoplasty in treating keratoconus. *J Zhejiang Univ Sci B*. 2013 May;14(5):438–50.
34. Parker JS, van Dijk K, Melles GRJ. Treatment options for advanced keratoconus: A review. *Survey of Ophthalmology*. 2015 Sep;60(5):459–80.
35. Tan DTH, Anshu A, Parthasarathy A, Htoon HM. Visual acuity outcomes after deep anterior lamellar keratoplasty: a case-control study. *British Journal of Ophthalmology*. 2010 Oct 1;94(10):1295–9.
36. Niknam S, Rajabi MT. Fixed Dilated Pupil (Urrets-Zavalía Syndrome) After Deep Anterior Lamellar Keratoplasty. *Cornea*. 2009 Dec;28(10):1187–90.
37. Feizi S, Javadi MA, Rezaei Kanavi M. Recurrent Keratoconus in a Corneal Graft after Deep Anterior Lamellar Keratoplasty. *J Ophthalmic Vis Res*. 2012 Oct;7(4):328–31.
38. Romano V, Iovieno A, Parente G, Soldani AM, Fontana L. Long-Term Clinical Outcomes of Deep Anterior Lamellar Keratoplasty in Patients With Keratoconus. *American Journal of Ophthalmology*. 2015 Mar;159(3):505–11.

6. POPIS SLIKA

Slika 1. Građa rožnice (2).....	3
Slika 2. Epitel rožnice (4).....	4
Slika 3. (A) Stromalni keratociti, (B) Kolagene lamele rožnice (5)	5
Slika 4. Endotel rožnice (Spekularna mikroskopija) (3).....	6
Slika 5. Lomovi Bowmanove membrane (10).....	10
Slika 6. Tanka stroma u keratokonusu (10).....	10
Slika 7. Distorzija strome u keratokonusu (10)	11
Slika 8. Vogtove strije (Vertikalne linije u Descemetovoj membrani) (8)	12
Slika 9. Povećana vidljivost kornealnih živaca u keratokonusu (8)	13
Slika 10. Značajni ožiljci na rožnici uzrokovani nošenjem kontaktnih leća (8).....	13
Slika 11. (A) Slojevi rožnice, (B) PK, (C) ALK, (D) DALK (14)	17
Slika 12. Arthur von Hippel (18)	19
Slika 13. Eduard Zirm (19).....	19
Slika 14. Castroviejo (20).....	19
Slika 15. Oko donora u vlažnoj komori (17).....	21
Slika 16. Priprema rožnice sa skleralnim rubom (17).....	21
Slika 17. Pojedinačni šavovi (IS) (27)	24
Slika 18. Dvostruki kontinuirani šavovi (DCS) (28)	25
Slika 19. Kombinirani kontinuirani i pojedinačni šavovi (CCIS) (27)	25
Slika 20. Pojedinačni kontinuirani šavovi (SCS) (27)	26
Slika 21. “Big-bubble” tehnika (13)	28
Slika 22. Mellesova tehnika (13)	29
Slika 23. Femtosekundna laserska penetrirajuća keratoplastika (13)	31

7. ŽIVOTOPIS

Rođen sam 08.02.1997. godine u Zagrebu u Republici Hrvatskoj. U Vrbovcu sam završio Osnovu školu Marije Jurić Zagorke 2011. godine i Srednju školu Vrbovec 2015. godine. Medicinski fakultet Sveučilišta u Zagrebu upisao sam iste godine, a završio ga 2022. godine. Kroz odrastanje bavio sam se različitim sportovima, od tenisa, stolnog tenisa i košarke. Fluentno govorim engleski jezik, u pisanju i čitanju.