

# Nova klasifikacija plućnih neoplazmi Svjetske zdravstvene organizacije

---

**Bogdanić, Jakov Emanuel**

**Master's thesis / Diplomski rad**

**2022**

*Degree Grantor / Ustanova koja je dodijelila akademski / stručni stupanj:* **University of Zagreb, School of Medicine / Sveučilište u Zagrebu, Medicinski fakultet**

*Permanent link / Trajna poveznica:* <https://um.nsk.hr/um:nbn:hr:105:748748>

*Rights / Prava:* [In copyright](#)/[Zaštićeno autorskim pravom.](#)

*Download date / Datum preuzimanja:* **2025-03-13**



*Repository / Repozitorij:*

[Dr Med - University of Zagreb School of Medicine Digital Repository](#)



**SVEUČILIŠTE U ZAGREBU  
MEDICINSKI FAKULTET**

Jakov Emanuel Bogdanić

Nova klasifikacija plućnih neoplazmi Svjetske  
zdravstvene organizacije

**DIPLOMSKI RAD**



**Zagreb, 2022**

Ovaj diplomski rad izrađen je u Kliničkom zavodu za patologiju KBC Zagreb te Zavodu za patologiju Medicinskog fakulteta Sveučilišta u Zagrebu pod vodstvom izv.prof.dr.sc. Lovorke Batelje-Vuletić i predan je na ocjenu u akademskoj godini 2021/2022.

## POPIS KRATICA

AAH	Atypical adenomatous hyperplasia	Atipična adenomatozna hiperplazija
AC	Atypical carcinoid	Atipični karcinoid
AIS	Adenocarcinoma in situ	Adenokarcinom <i>in situ</i>
AJCC	American Joint Committee on Cancer	Američko društvo za rak
ALK	Anaplastic lymphoma kinase	Kinaza anaplastičnog limfoma
ATF1	Activating Transcription Factor 1	aktivirajući transkripcijski čimbenik 1
BA	bronchiolar adenoma	Bronhiolarni adenom
BCL	B-cell lymphoma	B-stanični limfom
BRG1	Brahma-related gene-1	
CD	Cluster of differentiation	stanični diferencijacijski antigeni
CEA	Carcino-embryonic antigen	Karcinoembrionalni antigen
CK	Cytokeratin	Citokeratin
CMPT	Ciliated muconodular papillary tumor	cilijarni mukonodularni papilarni tumor
CNS	Central nervous system	Centralni živčani sustav
CREB1	CAMP Responsive Element Binding Protein 1	
DIPNEC	Diffuse idiopathic pulmonary	
H	neuroendocrine cell hyperplasia	Difuzna idiopatska hiperplazija neuroendokrinih stanica
DLBCL	Diffuse large B-cell lymphoma	Difuzni B- velikostanični limfom
EBER	Epstein–Barr virus–encoded small RNAs	EBV-kodirana mala RNA
EBV	Epstein–Barr virus	
ECD	Erdheim-Chester disease	Erdheim-Chesterova bolest
EGFR	Epidermal growth factor receptor	
EMA	Epithelial membrane antigen	Antigen epitelne membrane
EWSR1	EWS RNA Binding Protein 1	
FDG PET	Fluorodeoxyglucose positron emission tomography	Fluorodeoksiglukoza pozitronska emisijska tomografija
FEV1		Forsirani ekspiratorni volumen u prvoj sekundi
FGFR	Fibroblast growth factor receptor	Receptor faktora rasta fibroblasta
FVC	Forced vital capacity	Forsirani vitalni kapacitet
GFAP	Glial fibrillary acidic protein	Fibrilarni kiseli protein glije

HE	Hematoxylin eosin	Hematoksilin-eozin
HER2	Human epidermal growth factor receptor 2	
HIV		Virus humane imunodeficijencije
HLA		Humani leukocitni antigen
HMB45	Human Melanoma Black	
HNF4a	Hepatocyte Nuclear Factor 4 Alpha	
HPV		Humani papiloma virus
IMA		Invazivni mucinozni adenokarcinom
INSM1	Insulinoma-associated protein 1	
IVLBCL	Intravascular Large B Cell Lymphoma	Intravaskularni veliki B-stanični limfom
KEAP1	Kelch-like ECH-associated protein 1	
LAM		Limfangioleiomiomatoza
LCC	Large-cell carcinoma	Velikostanični karcinom
LCH	Langerhans cell histiocytosis	Histiocitoza Langerhansovih stanica
LCNEC	Large cell neuroendocrine carcinoma	Velikostanični neuroendokrini karcinom
MALT	Mucosa-associated lymphoid tissue	Limfoidno tkivo povezano s mukozom
MAP	Mitogen-activated protein	
MDM	Murine double minute 2	
MEC		Mukoepidermoidni karcinom
MEK1	Mitogen-activated protein kinase kinase 1	
MEN1	Multiple endocrine neoplasia, type 1	
MIA		Minimalno invazivni adenokarcinom
MITF	Melanocyte inducing transcription factor	
MUC		Mucin 2
NEC		Neuroendokrini karcinom
NEN		Neoplazme neuroendokrine diferencijacije
NET		Neuroendokrini tumori
NF1		Neurofibromin 1
NRG		Neuregulin 1
NSCLC	Non-small-cell lung carcinoma	Karcinom nemalih stanica pluća
NUT	Nuclear protein in testis	
PARP1	Poly [ADP-ribose] polymerase 1	

PCR	Polymerase chain reaction	Lančana reakcija polimeraze
PDL1	Programmed cell death ligand 1	Ligand programirane smrti stanice 1
PEC	Perivascular epithelioid cell	Perivaskularna epitelioidna stanica
PET	Positron emission tomography	Pozitronska emisijska tomografija
PLCH	Pulmonary Langerhans cell histiocytosis	Histiocitoza plućnih Langerhansovih stanica
PPB		Pleuropulmonalni blastom
PPMS		Primarni plućni miksoidni sarkom
PR		Progesteronski receptor
RB1		Retinoblastomski protein
RNA	Ribonucleic acid	Ribonukleinska kiselina
RT-PCR	Reverse transcription–polymerase chain reaction	Lančana reakcija polimeraze reverznom transkriptazom
RTG		Rendgensko snimanje
SCC	Squamous cell carcinoma	Karcinom pločastih stanica
SCIS	Squamous cell carcinoma <i>in situ</i>	Karcinom pločastih stanica <i>in situ</i>
SCNEC		Sitnostanični neuroendokrini karcinom
SMARCA4	SWI/SNF Related, Matrix Associated, Actin Dependent Regulator Of Chromatin, Subfamily A, Member 4	
STAS	Spread through air spaces	Širenje alveolarnim prostorima
TC	Typical carcinoid	Tipični karcinoid
TNM	Tumor, Node, and Metastasis	
TS		Tuberozna skleroza
TTF-1	Thyroid Transcription Factor-1	
UICC	The Union for International Cancer Control	
VALSG	Veterans Administration Lung Cancer Study Group	
VPVP		Vidno polje velikog povećanja
WHO	World Health Organization	Svjetska zdravstvena organizacija

## Sadržaj

SAŽETAK.....	1
SUMMARY .....	2
UVOD.....	3
1. Epitelne neoplazme pluća .....	3
1.1 Papilomi.....	3
1.1.1 Bronhalni papilomi.....	3
1.2 Adenomi .....	4
1.2.1 Sklerozirajući pneumocitom.....	4
1.2.2 Alveolarni adenom.....	4
1.2.3 Papilarni adenom pluća .....	5
1.2.4 Bronhiolarni adenom/cilijarni mukonodularni papilarni tumor .....	5
1.2.5 Mucinozni cistadenom pluća.....	5
1.2.6 Adenom mukoznih žlijezda pluća.....	6
1.3 Prekursorska žlijezdana lezija .....	6
1.3.1 Atipična adenomatozna hiperplazija pluća.....	6
1.4 Adenokarcinom in situ pluća .....	7
1.5 Adenokarcinom.....	8
1.5.1 Minimalno invazivni adenokarcinom pluća.....	8
1.5.2 Invazivni ne-mucinozni adenokarcinom pluća.....	8
1.5.3 Invazivni mucinozni adenokarcinom pluća .....	11
1.5.4 Koloidni adenokarcinom pluća .....	12
1.5.5 Fetalni adenokarcinom pluća.....	13
1.5.6 Adenokarcinom pluća enteričkog tipa .....	14
1.6 Preinvazivne skvamozne lezije .....	14
1.6.1 Skvamozna displazija i skvamozni karcinom in situ pluća.....	14
1.7 Skvamozni karcinom.....	15
1.7.1 Karcinom pločastih stanica pluća.....	16
1.8 Limfoepitelni karcinom pluća .....	18
1.9 Karcinom velikih stanica pluća .....	19
1.10 Adenoskvamozni karcinom pluća.....	19
1.11 Sarkomatozni/ pleomorfni karcinomi pluća .....	20
1.11.1 Pleomorfni karcinom pluća .....	20
1.12 Plućni blastom.....	21
1.13 Karcinosarkom pluća.....	22
1.14 SMARCA4-deficijentni nediferencirani tumor .....	22

1.15 Tumori tipa žlijezda slinovnica.....	23
1.15.1 Pleomorfni adenom pluća .....	23
1.15.2 Adenoidni cistični karcinom pluća .....	24
1.15.3 Epitelno-mioepitelni karcinom pluća.....	25
1.15.4 Mukoepidermoidni karcinom pluća.....	25
1.15.5 Hijalinizirajući karcinom svijetlih stanica pluća .....	26
1.15.6 Mioepiteliom i mioepitelni karcinom pluća .....	27
2. Neuroendokrine neoplazme pluća .....	27
2.1 Neuroendokrini tumori pluća/karcinoidi .....	29
2.2 Neuroendokrini karcinomi pluća .....	32
2.2.1 Sitnostanični karcinom pluća .....	32
2.2.2 Velikostanični neuroendokrini karcinom pluća .....	35
3. Tumori ektopičnih tkiva.....	36
3.1 Melanom pluća .....	36
3.2 Meningeom pluća .....	36
4. Mezenhimalni tumori specifični za pluća.....	37
4.1 Hamartom pluća .....	37
4.2 Plućni hondrom .....	38
4.3 Difuzna plućna limfangiomatoza.....	39
4.4 Pleuropulmonalni blastom .....	40
4.5 Intimalni sarkom plućne arterije .....	41
4.6 Kongenitalni peribronhalni miofibroblastični tumor.....	42
4.7 Primarni plućni miksoidni sarkom sa fuzijom EWSR1-CREB1 .....	42
4.8 PEComatozni tumori pluća.....	43
4.8.1 Limfangioleiomiomatoza pluća.....	43
4.8.2 PECom pluća .....	44
5. Hematolimfoidni tumori i tumori limfoidnog tkiva pluća .....	45
5.1 MALT limfom pluća.....	45
5.2 Difuzni B-velikostanični limfom pluća .....	46
5.3 Limfomatoidna granulomatoza pluća .....	47
5.4 Intravaskularni B-velikostanični limfom pluća.....	48
5.5 Histiocitoza plućnih Langerhansovih stanica.....	48
5.6 Plućna Erdheim-Chesterova bolest .....	49
RASPRAVA.....	50
ZAKLJUČCI.....	53
ZAHVALA.....	54
LITERATURA.....	56





## **SAŽETAK**

Nova klasifikacija plućnih neoplazmi Svjetske zdravstvene organizacije

Jakov Emanuel Bogdanić

Cilj ovog preglednog diplomskog rada je prikaz i sažimanje osnova 5. izdanja klasifikacije plućnih neoplazmi SZO objavljene u 2021.

Na temelju aktualne WHO klasifikacije neoplazmi toraksa (Thoracic Tumours WHO Classification of Tumours, 5th Edition, Volume 5, Edited by the WHO Classification of Tumours Editorial Board) te aktualne dostupne literature naveden je kratki prikaz epidemiologije, kliničke slike, patologije te patološke dijagnostike aktualno priznatih i opisanih entiteta.

Aktualna klasifikacija Svjetske zdravstvene organizacije dominantno preuzima klasifikaciju iz 2018. godine, poštujući ustaljenu podjelu na epitelne neoplazme, mezenhimalne neoplazme, hematolimfoidne neoplazme te ektopične tumore. Dijagnostika plućnih neoplazmi napreduje i mijenja se posljednjih godina. Temelj klasifikacije uvelike ostaje histološki izgled preparata uz uvođenje pojedinih novih entiteta te s fokusom na novom dijagnostičkom, molekularnom i konceptualnom pristupu neoplazmama toraksa, odnosno pluća. Cilj je takve klasifikacije biti temelj sve složenijoj, interdisciplinarnoj skrbi za pacijente s rakom pluća i omogućiti pouzdanu, klinički značajnu dijagnozu tumora.

Ključne riječi: klasifikacija, plućne neoplazme, karcinom pluća,

## **SUMMARY**

New World Health Organization classification of lung neoplasms

Jakov Emanuel Bogdanić

The aim of this thesis is to present and summarize the basics of the 5th edition of the WHO classification of lung neoplasms published in 2021.

Based on the current WHO classification of thoracic neoplasms (Thoracic Tumours WHO Classification of Tumours, 5th Edition, Volume 5, Edited by the WHO Classification of Tumours Editorial Board) and current available literature, a brief overview of the epidemiology, clinical picture, pathology and pathological diagnosis of currently recognized and described entities is given.

The current classification of the World Health Organization dominantly takes over the classification from 2018, respecting the established division into epithelial neoplasms, mesenchymal neoplasms, hematolymphoid neoplasms and ectopic tumors. Diagnostics of lung neoplasms has been progressing and changing in recent years. The basis of the classification largely remains the histological appearance with the introduction of certain new entities and with a focus on a new diagnostic, molecular and conceptual approach to thoracic and lung neoplasms. The goal of such a classification is to be the basis of increasingly complex, interdisciplinary care for patients with lung cancer and to enable a reliable, clinically significant tumor diagnosis.

Key words: classification, lung neoplasms, lung cancer,

## UVOD

Najnovija i aktualna klasifikacija neoplazmi pluća je klasifikacija Svjetske zdravstvene organizacije iz 2021.godine. Aktualna klasifikacija donosi neke nove entitete, a kao i u prethodnoj neoplazme pluća se dijele na epitelne, mezenhimalne neoplazme, hematolimfoidne tumore te tumore ektopičnog tkiva.

U epitelne neoplazme pripadaju papilom, adenom, premaligne epitelne lezije, karicnom in situ, mikroinvazivni adenokaricnom, karicnom pločaste diferencijacije, adenoskvamozni karcinom, sarkomatoidni karcinom, velikostanični karcinom, drugi epitelni tumori, tumori tipa žlijezda slinovnica te plućne neuroendokrine neoplazme.

### 1. Epitelne neoplazme pluća

#### 1.1 Papilomi

##### 1.1.1 Bronhalni papilomi

Razlikuju se papilom pločastih stanica, koji mogu biti solitarni ili višestruki, te egzofitični ili invertirani, glandularni papilom i mješoviti pločasti i glandularni papilom.

Papilomi pločastih stanica imaju granajuću rahlu fibrovaskularnu stromu prekrivene višeslojnim pločastim epitelom; može biti solitarni ili višestruki, te egzofitni ili invertirani (1). Glandularni papilom je benigni papilarni tumor obložen cilindričnim stanicama bez cilija, s različitim brojem kubičnih i vrčastih stanica te s vaskulariziranom ili hijaliniziranom stromom. Cilindrične stanice imaju eozinofilnu citoplazmu i okrugle pravilne jezgre, a mogu se vidjeti i mucinozne stanice (2).

Mješoviti pločasti i glandularni papilom je endobronhijalni papilarni tumor je papilom na čijoj se površini nalazi dijelom skvamozni, a dijelom cilindrični epitel; a svaki tip epitela mora biti zastupljen s udjelom najmanje jedne trećine epitela za dijagnozu (3).

HPV je prisutan u manje od pola solitarnih pločastih papiloma, ali je prisutan u gotovo svim papilomatozama (1). Većina pacijenata sa solitarnim papilomima su pušači (1,4). Solitarni papilom tvore egzofitne, polipozne, žućkasto-bijele i lomljive lezije koje strše u lumen dišnih putova. Dišni putovi mogu biti bronhiektatični, može se razviti atelektaza, konsolidacija plućnog parenhima ili „saćasta“ promjena (*honeycomb change*) plućnog parenhima(2).

Diferencijalna dijagnoza ovisi o tipu papiloma. Papilomi pločastih stanica moraju se razlikovati od upalnih polipa i SCC. Diferencijalna dijagnoza glandularnih papiloma uključuje primarne i metastatske adenokarcinome i druge adenome (5). U mješovitim papiloma u obzir dolaze i mukoepidermoidni karcinom i adenoskvamozni karcinom.

Kirurški resecirani papilomi ne recidiviraju. (1,3), dok je endoskopska resekcija manje učinkovita (6). U mješovitom papilomu postoji mogućnost razvoja karcinoma pločaste diferencijacije (7).

## 1.2 Adenomi

### 1.2.1 Sklerozirajući pneumocitom

Sklerozirajući pneumocitom je tumor pneumocitnog podrijetla koji se sastoji od dvije populacije neoplastičnih stanica: površinskog sloja stanica koje slične pneumocitima tipa II i bazalnih, okruglih stromalnih stanica. (8). Tipično je solitaran i periferan (9), a histološki građen od različitog udjela papilarnih formacija, fibroznih područja te područja krvarenja. Obje populacije stanica su EMA i TTF1 pozitivne. Pancitokeratin, CAM5.2, CK7 i napsin A difuzno boje površinske stanice, a bazalne stanice su obično negativne ili slabo pozitivne (10–12). Bolesnici su obično asimptomatski, a tumor se često otkriva slučajno (13,14). Sklerozirajući pneumocitom javlja se u širokom dobnom rasponu (11-80 godina), s prevlašću žena (8,10,11,15,16). Diferencijalne dijagnoze ovog tumora su karcinoid i papilarni adenokarcinom. (17,18). Većina sklerozirajućih pneumocitoma ponaša se na benigno (19).

### 1.2.2 Alveolarni adenom

Alveolarni adenom je vrlo rijedak, dobro ograničen tumor koji nastaje kombiniranom proliferacijom alveolarnih pneumocita i septalnog mezenhima (20), a koji se sastoji od cističnih prostora koji često nalikuju alveolarnim prostorima koji su ispunjeni eozinofilnim zrnatim materijalom, obloženim spljoštenim do kubičnim epitelom pneumocita tipa II (21). Stroma može biti miksoidna ili kompaktna, kolagena, a sadrži vretenaste stanice (21). Tumorske stanice su citokeratin, TTF1, napsin A i protein surfaktant (22) pozitivne. Alveolarni adenomi su najčešće pojedinačni i periferni (21). Tumori su promjera 7-60 mm i dobro su ograničeni, s glatkim, lobuliranom, multicističnom, blijedožutom do žutom reznom plohom. (21). Obično su slučajni nalaz u asimptomatskih bolesnika (21,23,24). Alveolarni adenom je ima blagu prevlast kod žena, a zabilježen je raspon dobi od 39-74 godine (21). Alveolarni

adenomi su benignog biološkog ponašanja, a terapija koja dovodi do izlječenja je potpuna kirurška ekscizija (21).

### 1.2.3 Papilarni adenom pluća

Papilarni adenom je ograničena papilarna neoplazma sastavljena od fibrovaskularne strome obložene jednim slojem kubičnog epitela bez nuklearne atipije ili mitozu i s niskim indeksom proliferacije Ki67 (25,26). Papilarni adenomi su jako rijetki (<30 opisanih), češće dijagnosticirani u muškaraca (25,27). Pokazuju pozitivitet na TTF1, CK7, pancitokeratin, surfaktantni protein i EMA (26,28). Alveolarni adenomi su obično inkapsulirani, multicistični, obloženi pneumocitima tipa II, s karakterističnom celularnom stromom vretenastih stanica te upalnim infiltratom (21,29). Diferencijalna dijagnoza ovog adenoma je papilarni adenokarcinom koji pokazuje nuklearnu atipiju, složenu arhitekturu grananja i infiltrativni rast uz moguću mitotičku aktivnost i nekrozu. Ponašaju se benigno i resekcijom se postiže izlječenje (27,28).

### 1.2.4 Bronhiolarni adenom/cilijarni mukonodularni papilarni tumor

Bronhiolarni adenom / cilijarni mukonodularni papilarni tumor (BA/CMPT) je benigni periferni tumor pluća koji tvori papile ili acinarne formacije s dvoslojnim epitelom, luminalnim koji je bronhiolarnog tipa te kontinuiranog bazalnog sloja stanica. (5,30). Stanice bazalnog sloja pokazuju p40 ili CK5/6 pozitivitet. Od adenokarcinoma se razlikuje postojanjem bazalnog sloja stanica, luminalne stanice imaju cilije i nedostaje nuklearna atipija. (31). Do sada nisu zabilježeni recidivi niti metastaze nakon kirurških resekcija (5,30).

### 1.2.5 Mucinozni cistadenom pluća

Mucinozni cistadenom je izuzetno rijedak, nešto češći u žena. Lezija je obično slučajan nalaz u asimptomatskih bolesnika. Veličina tumora je promjer od <10 do 70 mm (32). Mucinozni cistadenom je lokalizirana cistična masa ispunjena mucinom i obložena cilindričnim epitelom mucinozne diferencijacije bez značajne atipije ili invazivnog rasta. Zid ciste je tanak i nema muralnih nodula. Najčešće zahvaćaju periferiju plućnog parenhima (33). Stanice tumora su pancitokeratin pozitivne, rijetko su pozitivne na CEA (34), obično su TTF1 i protein surfaktant negativne (34,35). Primarni entiteti u diferencijalnoj dijagnozi su koloidni karcinom pluća,

metastatski karcinom iz gastrointestinalnog trakta ili jajnika te razvojne i postinfektivne bronhogene ciste. Izlječenje je kirurškom ekscizijom (32,36).

### 1.2.6 Adenom mukoznih žlijezda pluća

Adenom mukoznih žlijezda je benigni, izuzetno rijedak (37), dobro ograničen, pretežno egzofitični tumor bronha, nalik seromucinoznim bronhalnim žlijezdama. Nastaje u proksimalnim dišnim putovima, najčešće u lobarnim ili segmentnim bronhima (38). Bolesnici obično imaju simptome opstrukcije, uključujući kašalj, hemoptizu, dispneju i ponavljajuću upalu pluća (37).

Površina rezne plohe je smeđa do ružičasta, može biti solidna ili cistična i često je sluzava (37). Histološki je građen od brojnih cističnih prostora ispunjenih mucinom, a mogu sadržavati i nedilatirane mikroacinarne, žljezdane ili tubularne strukture. Tumorske stanice su cilindrične, kubične ili spljoštene stanice, izlučuju sluz, a mogu biti prisutne onkocitne stanice, svijetle stanice ili cilindrične cilijarne stanice. Epitelne stanice su pozitivne na EMA, keratin i CEA, dok su negativne na TTF1 (37,39).

Treba isključiti metastatske tumore temeljem kliničke anamneze i stanične atipije.

Nedostatak intermedijarnih stanica razlikuje adenom mukozne žlijezde od mukoepidermoidnog karcinoma niskog stupnja. Liječe se resekcijom.

## 1.3 Prekursorska žljezdana lezija

### 1.3.1 Atipična adenomatozna hiperplazija pluća

Atipična adenomatozna hiperplazija (AAH) je mala (obično < 5 mm), lokalizirana proliferacija blago do umjereno atipičnih pneumocita tipa II i/ili Clarinih stanica koje oblažu alveolarne stijenke i ponekad respiratorne bronhirole. AAH se javlja na periferiji plućnog parenhima, često subpleuralno (28,40). Veće lezije mogu biti vidljive kao blijedi, nesolidni, žarišni čvorići od nekoliko milimetara na CT-u visoke razlučivosti. Lezije se obično slučajno pronađu tijekom pregleda kirurških uzoraka tkiva, većinom uz postojeći rak pluća, posebno adenokarcinome (41,42). Prognoza adenokarcinoma pluća s AAH ne razlikuje se od prognoze onih bez AAH (43). Blago do umjereno atipični pneumociti tipa II i/ili egzokrine stanice proliferiraju duž alveolarnih stijenki (44,45). Binuklearne stanice su česte, ali su mitoze iznimno rijetke. Postoji kontinuitet morfoloških promjena između AAH i adenokarcinoma *in situ* (45,46). Pneumociti u ovoj leziji su TTF1 pozitivni. (47). AIS je

promjera većeg > 5 mm). Obično je lezija dobro ograničena u odnosu na susjedne ne-neoplastične stanice. AAH također treba razlikovati od reaktivne hiperplazije pneumocita koja se javlja uz upalu i od hiperplazije mikronodularnih pneumocita, koja se javlja u žena s limfangioleiomiomatozom ili tuberoznom sklerozom.

Terapija ove lezije je resekcija.(48,49).

#### 1.4 Adenokarcinom in situ pluća

Adenokarcinom in situ (AIS) je mali (promjera < 30 mm), lokalizirani adenokarcinom s rastom ograničenim na neoplastične stanice duž već postojećih alveolarnih struktura (čisti lepidički rast bez invazivnih značajki). Dijeli se na mucinozni i nemucinozni podtip. Gotovo svi slučajevi AIS-a su ne-mucinozni, odnosno pokazuju diferencijaciju pneumocita tipa II i/ili egzokrinih stanica. Uobičajan je i nalaz zadebljanih alveolarnih septi s izraženom sklerozom ili elastozaom, osobito kod ne-mucinoznog podtipa. Pneumociti u AIS-u izražavaju TTF1 i napsin A. Dijagnostički kriteriji AIS-a su nepostojanje vaskularne invazije, nekroze ili invazije pleure. (46,50). AIS se javlja u periferiji plućnog parenhima – često subpleuralno (51). AIS se odlikuje tamnosmeđom ili blijedom reznom plohom

Uzročni čimbenici AIS-a isti su kao i za sve adenokarcinome, uključujući pušenje duhanskih proizvoda, izloženost radonu u zatvorenim prostorima i rudnicima, druge profesionalne agense (npr. azbest) te onečišćenje vanjskog zraka (52). AIS je međukorak između prekursorske lezije, atipične adenomatozne hiperplazije (AAH) i minimalno invazivnog adenokarcinoma (MIA). Rastuća učestalost mutacija gena EGFR, ako se uspoređuje učestalost u lezijama AAH, AIS, i dalje do MIA, ukazuje na važnost pravovremene dijagnoze. Dijagnoza AIS-a ne može se postaviti u malim uzorcima biopsije tkiva ili citološkim uzorcima, postavlja se na kirurškom materijalu.

Ne-mucinozni AIS mora se razlikovati od minimalno invazivnog adenokarcinoma (MIA), predominantno lepidičkog adenokarcinoma i AAH (53,54). MIA je karakteriziran invazivnim žarištima. Mucinozni AIS također treba razlikovati od bronhiolarnog adenoma koji ima kontinuirani bazalni sloj stanica. Metastatski mucinozni adenokarcinom primarnog sijela probavnog sustava ili gušterače isključuje se kliničkom obradom.

U osmom izdanju TNM klasifikacije, AIS je klasificiran kao Tis (AIS), a TisN0M0 je definiran kao stupanj 0 (55). Za pacijente s AIS očekuje se 100% stopa preživljavanja bez recidiva, ako je lezija potpuno resecirana (46,51).



## 1.5 Adenokarcinom

### 1.5.1 Minimalno invazivni adenokarcinom pluća

Minimalno invazivni adenokarcinom (MIA) je mali (<30 mm), solitarni adenokarcinom s pretežno lepidičkim uzorkom i invazijom <5 mm. Često je okružen kolabiranim plućnim tkivom koje valja razlikovati od papilarnog ili acinarnog uzorka. MIA se javlja na periferiji pluća (56,57). Dijagnoza MIA zahtijeva potpunu resekciju i ne može se postaviti na temelju malih biopsijskih ili citoloških uzoraka (46,50). MIA se obično otkrivaju probirom ili kao slučajni nalaz na CT-u (56,57). Čimbenici koji su uključeni u etiologiju MIA slični su onima koji su uključeni u etiologiju adenokarcinoma in situ (AIS) i konvencionalnog invazivnog adenokarcinoma (58,59). U progresiji od AIS/MIA do invazivnog adenokarcinoma, ističu se mutacije u TP53, KRAS i NFKB1, i gubitak heterozigotnosti na HLA genima (60,61). MIA obično nije mucinozan, ali rijetko može biti mucinozan ili mješovit (62,63). Ne-mucinozni MIA tipično pokazuje diferencijaciju pneumocita tipa II i/ili egzokrinih stanica. Mucinozni MIA pokazuje cilindrične stanice s obilnim apikalnim mucinom i malim, često bazalno orijentiranim jezgrama, a može sadržavati stanice nalik vrčastim stanicama. Ne-mucinozni MIA pozitivan je na markere pneumocita, uključujući TTF1 i napsin A. Mucinozni MIA je obično negativan na markere pneumocita, dok su CK20 i HNF4a često pozitivni (64). MIA se određuje kao T1mi (55,65). Bolesnici s tumorima koji zadovoljavaju kriterije za MIA trebali bi imati 100% preživljenje bez bolesti i recidiva ako je tumor potpuno resecirano (45,66).

### 1.5.2 Invazivni ne-mucinozni adenokarcinom pluća

Invazivni ne-mucinozni adenokarcinom je karcinom ne-malih stanica pluća (NSCLC) s morfološki ili imunohistokemijski dokazanom diferencijacijom žlijezda. Vjerojatnije je da će se adenokarcinomi nalaziti periferno u plućima nego drugi tipovi NSCLC, ali se tumori mogu pojaviti i centralno.

Kliničke manifestacije raka pluća odnose se na lokalni rast primarne lezije, proširenje na susjedne strukture ili limfne čvorove, udaljeno širenje ili paraneoplastične sindrome. Klinički, adenokarcinomi se ne razlikuju od drugih vrsta karcinoma pluća, iako su paraneoplastični simptomi rjeđi nego kod planocelularnih karcinoma ili karcinoma malih stanica. Većina pacijenata ima lokoregionalno uznapredovalu ili metastatsku bolest, osim onih identificiranih kroz programe probira. Uobičajeni simptomi su kašalj, dispneja, hemoptiza ili simptomi povezani s udaljenim širenjem, kao što su centralni neurološki simptomi zbog metastaza u mozgu ili periferna bol zbog metastaza u kostima.

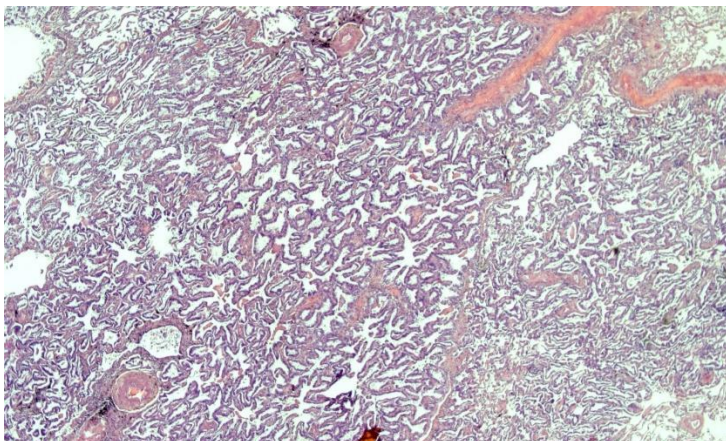
Na CT-u pojavljuje se kao mali čisti čvorić izgleda "mliječnog stakla" koji tijekom nekoliko godina evoluiru u djelomično solidan i na kraju potpuno solidan tumor (67). Histološki korelat solidne komponente je tipično invazivni adenokarcinom, dok nesolidna komponenta odgovara obrascu lepidičkog rasta (68). Mogu se naći fokalne kalcifikacije (69,70). FDG PET važan je za otkrivanje mjesta lokalne i udaljene metastatske bolesti (71,72).

U Europi pušenje uzrokuje približno 90% karcinoma pluća u muškaraca i 60% u žena (73), s najsnažnijim korelatom kod karcinoma skvamoznih stanica i karcinoma pluća malih stanica, nakon čega slijedi adenokarcinom pluća (73,74). Izloženost duhanskom dimu iz okoliša poznati je čimbenik rizika za adenokarcinom pluća kod nepušača (75). Ostali čimbenici koji pridonose razvoju raka pluća uključuju profesionalnu izloženost silicij dioksidu, azbestu, teškim metalima, policikličkim aromatičnim ugljikovodicima i dimu zavarivanja (76), stambeno i profesionalno izlaganje zračenju (77), onečišćenje zraka (78), plućna tuberkuloza (79), HIV infekcija (80) i obiteljska anamneza raka pluća (81).

Mehanizmi kojima pušenje cigareta dovodi do raka pluća dobro su definirani. Više od 80 kancerogenih tvari identificirano je u dimu cigarete (82), koji ima proupalni i mutageni učinak na pluća i dišne putove. Smatra se da se molekularne promjene postupno akumuliraju u razvoju adenokarcinoma pluća (83), pri čemu su rane promjene identificirane u preneoplastičnim lezijama (atipična adenomatozna hiperplazija i adenokarcinom in situ), uključujući KRAS (84) i EGFR (85) mutacije, kao i gubitak heterozigotnosti koji uključuje više gena supresora tumora (86,87). Signalni putevi rasta koji su često uključeni u patogenezu plućnih adenokarcinoma uključuju EGFR (HER1)/RAS/PI3K put i put inhibicije rasta p53/RB1/p14/STK11 (88). Većina invazivnih adenokarcinoma pojavljuje se kao sivo-bijeli noduli sa središnjom fibrozom koja stvara ožiljke s antrakotičnom pigmentacijom i nabiranjem pleure (66).

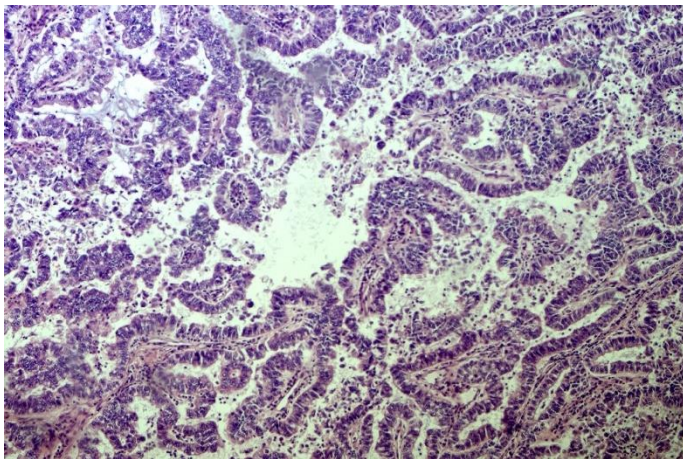
Ne-mucinozni adenokarcinomi pluća obično se sastoje od složene mješavine arhitektonskih uzoraka (lepidički, acinarni, papilarni, mikropapilarni i solidni) i klasificiraju se u podtipove prema prevladavajućem arhitektonskom obrascu (46).

Lepidički uzorak se sastoji od neupadljivih pneumocita (pneumocita tipa II ili egzokrinih stanica) koje rastu duž površine alveolarnih stijenki. Invazivna komponenta definira se kao histološki uzorak koji nije lepidni (tj. acinarni, papilarni, mikropapilarni, solidni i/ili invazivni mucinozni adenokarcinom [IMA]) i/ili povezana miofibroblastična stroma s invazivnim tumorskim stanicama. Kolaps alveolarne stijenke može rezultirati zadebljanjem alveolarnih stijenki, s povećanim intersticijskim vezivnim tkivom koji nalikuje acinarnom uzorku, ali nedostaje jasan invazivni rast (89).



*Slika 1, Lepidički rast adenokarcinoma*

Acinarni uzorak karakteriziraju žlijezde koje mogu biti okrugle do ovalne ili imaju nazubljeni rub, sa središnjim luminalnim prostorima okruženim tumorskim stanicama (45,46). Neoplastične žlijezde prodiru kroz miofibroblastičnu stromu i/ili zamjenjuju pozadinu alveolarne arhitekture pluća. Kribriformni uzorak nastaje invazivnim sraštenim tumorskim žlijezdama s više prostora bez međuležeće strome i povezan je s lošijom prognozom (50,90). Papilarni uzorak karakterizira rast žljezdanih tumorskih stanica duž površine fibrovaskularne strome (45,46).



*Slika 2, Adenokarcinom papilarna rasta; vidi se fibrovaskularna stroma obložena atipičnim tumorskim stanicama*

Mikropapilarni uzorak se sastoji od tumorskih stanica koje rastu u papilarnim čupercima koji tvore nakupine bez fibrovaskularne strome. Prstenaste žljezdane strukture mogu se naći unutar alveolarnog prostora, a mogu se naći psamomska tjelešca (46). Solidni uzorak sastoji se od poligonalnih tumorskih stanica raspoređenih u nakupine. Za potvrdu žljezdane

diferencijacije u solidnim tumorima potrebna je imunohistokemijska ekspresija pneumocitnog biljega TTF1 i/ili napsina A s negativnim p40 (91) ili nalaz intracelularnog mucina (46). Invazija se definirana kao 1. histološki obrasci koji nisu lepidički (tj. acinarni, papilarni, mikropapilarni i/ili čvrsti, ili rjeđe invazivni mucinozni, koloidni, fetalni i enterički adenokarcinom), 2. miofibroblastična stroma s invazivnim tumorskim stanicama, 3. vaskularna ili pleuralna invazija i 4. širenje alveolarnim prostorima (*spread through air spaces*- STAS).

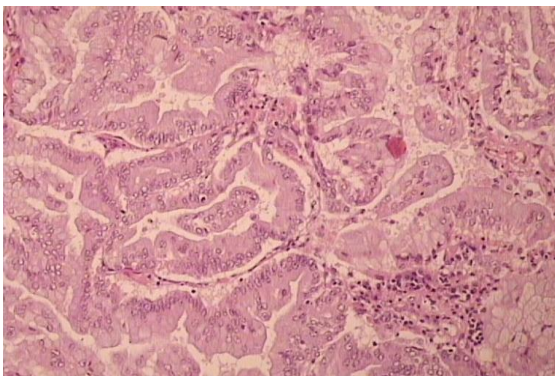
Predominantni histološki uzorak adenokarcinoma pluća povezan je s prognozom, pri čemu predominantno lepidički tumori imaju najbolju prognozu, acinarni i papilarni tumori imaju srednju, a solidno i mikropapilarni tumori imaju najgoru prognozu (46,66).

Diferencijalna dijagnoza plućnih adenokarcinoma uključuje 1. razlikovanje od drugih tipova raka pluća, 2. razlikovanje od mezotelioma, 3. razlikovanje višestrukih primarnih plućnih karcinoma od intrapulmonalnih metastaza i 4. razlikovanje od metastaza primarno izvanplućnih procesa. Za razlikovanje od drugih karcinoma pluća, obično je dovoljno obratiti pozornost na morfološke značajke i imunohistokemijska bojenja. U teškim slučajevima može biti potreban multidisciplinarni pristup s kliničkom, radiološkom, morfološkom i molekularnom korelacijom (92). Poznato je nekoliko onkogenih promjena gena pokretača u adenokarcinomima pluća, uključujući EGFR (93), KRAS (94), BRAF (95), ALK (96), ROS1 (97), RET (98), NTRK1-3 (99), MET (100), ERBB2 (HER2) (101), MAP2K1 (MEK1) (102), NRAS (103) i NRG1 (104). Dostupne su ciljane terapije za pacijente čiji tumori sadrže promjene u obitelji EGFR, ALK, ROS1, BRAF, MET, RET i NTRK.

### 1.5.3 Invazivni mucinozni adenokarcinom pluća

Invazivni mucinozni adenokarcinom (IMA) je primarni adenokarcinom pluća s tumorskim stanicama koje pokazuju morfologiju vrčastih stanica ili cilindričnih stanica s obilnim intracitoplazmatskim mucinom. IMA se nalaze periferno u plućima i imaju visoku učestalost multifokalnih, multilobarnih i bilateralnih tumora, što može odražavati aerogeno širenje (46,105). Simptomi su isti kao kod ne-mucinoznog karcinoma, uz moguću bronhoreju (106,107). IMA su rjeđi od ne-mucinoznih adenokarcinoma, (3-10% adenokarcinoma pluća) (66,108). IMA se često povezuju s izloženošću duhanskom dimu (109), a etiologija je slična onoj kod ne-mucinoznih adenokarcinoma. Više je mutacija identificirano u patogenezi, najčešće uključuju KRAS onkogen (60%), a za razliku od ne-mucinoznih adenokarcinoma, EGFR mutacije su rijetke (1%) (109). IMA su slabo ograničene lezije mekog, želatinoznog/sluzastog izgleda. Tumorske stanice pokazuju morfologiju vrčastih i/ili kolumnarnih stanica s obilnim intracitoplazmatskim mucinom i malim, bazalno orijentiranim

jezgrama. Nuklearna atipija je obično neprimjetna ili je nema. Okolni alveolarni prostori često su ispunjeni mucinom koji se identificira histokemijskom bojom (110). Dijagnoza mješoviti invazivni mucinozni i ne-mucinozni adenokarcinom se postavlja ako ima > 10% svake komponente. IMA eksprimiraju CK7, ali su obično negativni na TTF1 i napsin A (111,112). Zbog njihove slične morfologije, IMA se moraju posebno odvojiti od metastatskih adenokarcinoma s izvanplućnih mjesta uključujući pankreatobilijarni sustav, gastrointestinalni trakt i jajnik. Stadij IMA se određuje kao i za druge karcinome pluća ne-malih stanica (55). Neke studije ukazuju na lošiju prognozu u usporedbi s ne-mucinoznim adenokarcinomom (108,113), međutim, nedavna izvješća su pokazala slične ishode (114,115).



*Slika 3, Mucinozni adenokarcinom građen je od žlijezdolikih formacija cilindričnih stanica mucinozne diferencijacije*

#### 1.5.4 Koloidni adenokarcinom pluća

Koloidni adenokarcinom je invazivni adenokarcinom kod kojeg opsežne nakupine ekstracelularnog mucina šire alveolarne prostore i uništavaju alveolarne stijenke, sve do potpunog uklanjanja temeljnog plućnog parenhima (116).

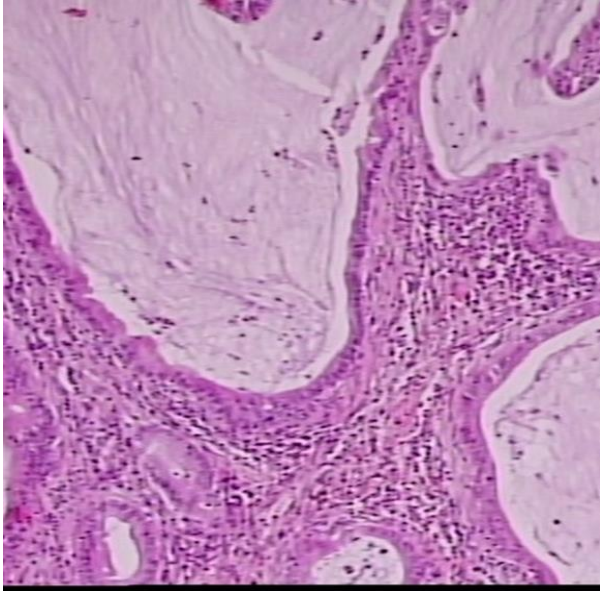
Većina tumora javlja se u perifernom parenhimu pluća kao slučajno otkrivene lokalizirane mase (117,118). Tumori su varijabilno ograničeni, nekapsulirani, pojedinačni, mekani, želatinozni čvorići, koji su mukoidnog izgleda i ispupčeni na reznoj površini (119,120).

Histološki se može vidjeti upalni infiltrat s histiocitima i reakcija divovskih stanica na mucin.

Koloidni adenokarcinom pokazuje imunohistokemijski pozitivitet na intestinalne markere (CDX2, MUC2, CK20). Međutim, koloidni adenokarcinomi su također i CK7-pozitivni. Bojenje za TTF1, napsin A i EMA (MUC1) je ili negativno ili slabo i žarišno (116,117).

Diferencijalna dijagnoza uključuje metastaze mucinoznog karcinoma iz drugih organa, uključujući gastrointestinalni trakt, gušteraču i dojk. Invazivni mucinozni adenokarcinom se

razlikuje očuvanom alveolarnom stijenkom s prisutnim mucinom, ali koji nije dominantan kao u koloidnom karcinomu. Otprilike polovica tumora pokazuje KRAS mutacije (116,121), druge često otkrivene mutacije su u STK11 i PARP1 (121). Stupnjevanje je kao za ne-mucinozni adenokarcinom (65). Prognoza je povoljna nakon potpune kirurške resekcije. Prisutnost stanica prstena pečatnjaka i nekolidne komponente znači lošiju prognozu, s recidivom i metastazama (117).



*Slika 4, Koloidni karcinom s još uvijek prepoznatljivim i djelom očuvanim plućnim parenhimom, vidljive cistično dilatirane acinarne formacije ispunjene sluzi*

### 1.5.5 Fetalni adenokarcinom pluća

Fetalni adenokarcinom pluća je plućni adenokarcinom koji nalikuje razvoju fetalnog pluća u njegovom pseudoglandularnom stadiju. Fetalni adenokarcinom pluća uglavnom se nalazi u perifernim plućima. Zbog izrazite razlike u prognozi razlikuje se fetalni karcinom visokog stupnja i fetalni karcinom niskog stupnja koji se često otkrivaju slučajno (122,123). Fetalni adenokarcinom niskog stupnja čine 0,3%, a visokog stupnja 0,5-1,4% plućnih adenokarcinoma (124,125). Abnormalnosti u p-kateninu i aberacije u WNT signalnom putu ključne su za razvoj fetalnog adenokarcinoma niskog stupnja (126,127). Fetalni karcinom visokog stupnja razvija se u teških pušača (128,129). Fetalni adenokarcinomi se obično pojavljuju kao oštro omeđeni, čvrsti, bijeli do sivkasto-bijeli ili žućkastosmeđe tumori, često s lobuliranim rubovima (128,130). Nalikuju epitelu dišnih putova fetalnog pluća, pokazujući složene žljezdaste, papilotubularne ili kribriformne strukture sastavljene od pseudostratificiranih cilindričnih stanica s bistrom do blago eozinofilnom citoplazmom

bogatom glikogenom koja tvori subnuklearne vakuole (122,128). Fetalni adenokarcinom visokog stupnja pokazuje više difuznu nuklearnu atipiju, izostanak formiranja morula i rasprostranjenu nekrozu (128,131). Najmanje 50% cjelokupnog tumora treba pokazati histologiju fetalnog adenokarcinoma visokog stupnja za postavljanje ove dijagnoze. Fetalni adenokarcinom niskog stupnja je pozitivan na TTF1, dok je približno 50% fetalnih adenokarcinoma visokog stupnja negativno. Oba su često pozitivna na neuroendokrine markere (124,129). Pacijenti s fetalnim adenokarcinomom niskog stupnja koji se pojavljuju u ranim fazama s rijetkim metastazama u limfnim čvorovima imaju prilično dobru prognozu, dok fetalni adenokarcinom visokog stupnja ima lošu prognozu, s ukupnom 5-godišnjom stopom preživljavanja od 44% u reseciranim slučajevima (128,129).

### 1.5.6 Adenokarcinom pluća enteričkog tipa

Adenokarcinom enteričkog tipa je izrazito rijetki primarni plućni adenokarcinom koji nalikuje kolorektalnom adenokarcinomu. Dijagnozu enteričkog adenokarcinoma treba postaviti kada je enterička komponenta > 50% tumora. Adenokarcinomi enteričkog tipa su dobro razgraničeni, bijeli do sivo-bijeli tumori, često sa žučkastim pjegavim do geografskom nekrozom (132). Uglavnom se nalazi u periferiji plućnog parenhima. Većina pacijenata su stariji muškarci i pušači s uznapredovalim stadijem bolesti (134,135).

Ključno je isključiti metastatski kolorektalni karcinom, koji je češći od primarnog adenokarcinoma enteričkog tipa u plućima, pažljivom kliničkom evaluacijom (132). Poput kolorektalnog adenokarcinoma prikazuje acinarne, kribriformne ili papilotubularne strukture s uobičajenim intraluminalnim staničnim debrisom. Stroma je često dezmozoplastična, obično s istaknutim infiltratima upalnih stanica.

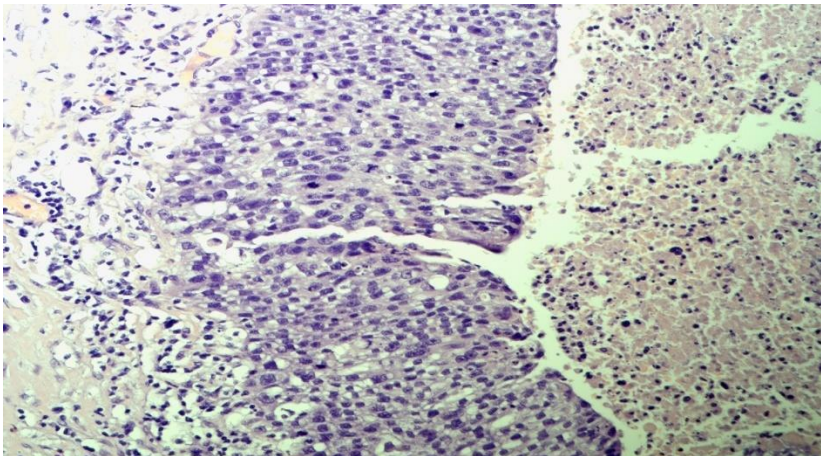
Morfološke značajke podupiru pozitivni crijevni biljezi, CDX2, villin i HNF4a izraženi u većini, a CK20 i MUC2 su izraženi u otprilike polovici slučajeva (121,136). Ekspresija CK7 u > 80% tumorskih stanica pomaže u diferencijalnoj dijagnozi od kolorektalnog adenokarcinoma. KRAS mutacije su češće u enteričkom adenokarcinomu nego u uobičajenom adenokarcinomu (136,137).

## 1.6 Preinvazivne skvamozne lezije

### 1.6.1 Skvamozna displazija i skvamozni karcinom in situ pluća

Skvamozna displazija i skvamozni karcinom in situ (SCIS) su preinvazivne skvamozne lezije koje su prekursori karcinoma skvamoznih stanica (SCC), a nastaju u bronhijalnom epitelu.

Te se lezije mogu pojaviti bilo gdje, najčešće na bifurkacijama respiratornih puteva (138). Skvamozna displazija i SCIS su asimptomatski i dijagnosticiraju se slučajno. Skvamozna displazija javlja se u 40% teških pušača (koji se definiraju kao osobe koje konzumiraju > 30 kutija cigareta u godini dana) ili u bolesnika s opstruktivnom bolešću dišnih putova (139). Endoskopija bijelim svjetlom i autofluorescentna endoskopija(140), tomografija (141) i endobronhalni ultrazvuk (142) su neke od metoda kojima se lezije mogu prikazati. Preinvazivne lezije se ne vide na CT-u prsnog koša ili PET-u. Mogu se uočiti nodularne/polipoidne lezije (25%) promjera čak 1-2 mm ili ravne lezije (75%) > 10 mm (143). Displazija može biti niskog stupnja (blaga i umjerena displazija) i visokog stupnja (teška displazija). Displazija može biti angiogena i papilarna (144,145). Razlika između različitih podtipova displazije i SCIS-a temelji se na veličini i sazrijevanju stanica, karakteristikama jezgri, orijentaciji stanice i debljini epitela (146). Imunohistokemijski stanice pločastog epitela pokazuju pozitivitet CK5/6+, p63/p40+ i često povećanu ekspresiju proteina p53 (147,148). Stupanj displazije korelira s ekspresijom Ki-67 (149,150). Blagu displaziju treba razlikovati od hiperplazije bazalnih (rezervnih stanica) i skvamozne metaplazije. SCIS se može proširiti na izvodne kanale bronhalnih žlijezda, oponašajući invaziju; stoga je za dijagnozu invazivnog karcinoma važna prisutnost nekroze i pozitivan endoskopski nalaz. (151). SCIS je klasificiran kao Tis prema osmom izdanju TNM klasifikacije (65). Do 37% slučajeva teške displazije i 88% slučajeva SCIS-a će perzistirati ili napredovati, a resekcija u ovoj fazi rezultira 100% izlječenjem (152,153).



*Slika 5, Pločasti karcinom in situ, displastični epitel zauzima cijelu debljinu epitela stijenke bronha*

## 1.7 Skvamozni karcinom



### 1.7.1 Karcinom pločastih stanica pluća

Karcinom pločastih stanica (SCC) je maligni epitelni tumor karakteriziran prisutnošću keratinizacije, međustaničnih mostova ili pozitivnim imunohistokemijskim markerima skvamozne diferencije.

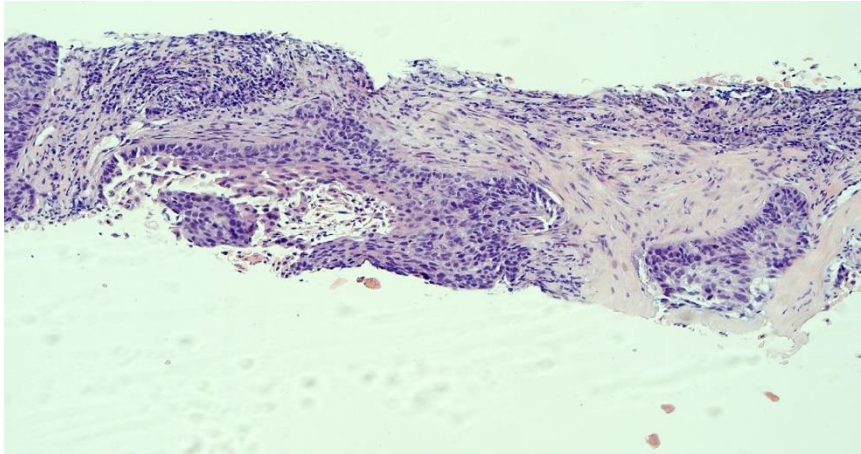
SCC je drugi najčešći histološki tip karcinoma pluća, koji čini oko 20% karcinoma pluća (154).

Dvije trećine ovih karcinoma su centralne lokacije (155), oko jedne trećine slučajeva nalazi se periferno i čini se da incidencija periferno smještenih tumora raste (156). Simptomi su povezani s endobronhalnom opstrukcijom, što dovodi do hemoptize, kašlja i rekurentnog pneumonitisa. Uz SCC mogu se razviti i kavitacije s superponiranim gljivičnim i bakterijskim infekcijama (157). U većoj mjeri od adenokarcinoma, SCC je snažno povezan s pušenjem (158). Ostali karcinogeni uključuju izloženost radonu, metalima (arsen, kadmij, krom), zračenju, onečišćenje zraka i infekcije (159). Ostali rizični čimbenici uključuju dob, pozitivnu obiteljsku anamnezu i izloženost pasivnom pušenju.

Česte molekularne promjene pronađene u plućnom SCC-u uključuju amplifikaciju kromosoma 3q (SOX2, TP63) (160), 7p (EGFR) i 8p (FGFR1), kao i česte delecije kromosoma 9p (CDKN2A) (161).

Plućni SCC makroskopski su čvrsti, bijele, svijetlosmeđe ili sive rezne plohe, nekad s naslagama pigmenta u središtu, veći sa sekundarnim promjenama.

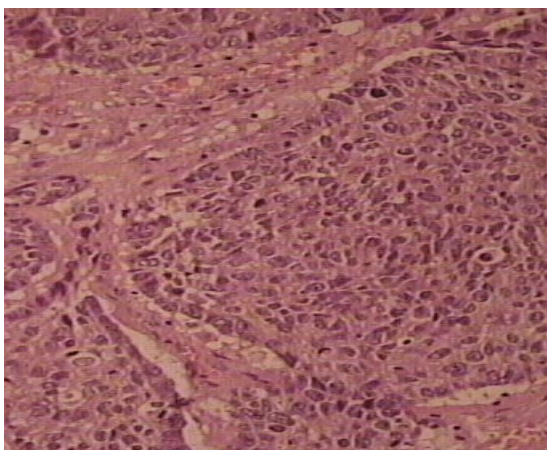
Keratinizirajući SCC karakteriziraju prisutnost keratinizacije, stvaranje roževine i međustaničnih mostova. Ne-keratinizirajući SCC ne pokazuje keratinizaciju i zahtijeva imunohistokemijsku analizu te potvrdu pločaste diferencijacije pozitivnim imunohistokemijskim markerima pločaste diferencijacije. U biopsijama, udio p40-pozitivnih stanica trebao bi biti >50% (162).



*Slika 6, Nesitnostanični karcinom pločaste diferencijacije u cilindru tkiva dobivenog trantorakalnom biopsijom, naznačena intracelularna keratinizacija u središnjoj solidnoj nakupini tumorskih stanica*

Bazaloidni SCC karakteriziraju male do srednje veličine stanica s lobularnom arhitekturom i perifernom palisadama kojima nedostaje skvamozna morfologija, ali pokazuju imunohistokemijsku ekspresiju skvamoznih markera. Tumori s bazaloidnom komponentom > 50% klasificiraju se kao bazaloidni SCC.

Diferencijalno dijagnostički treba razlikovati slabo diferenciran ili bazaloidnog SCC naspram nesitnostaničnom karcinomu-NOS (not otherwise specified) ili velikostaničnog karcinoma. Bazaloidni SCC mora se razlikovati od neuroendokrinog karcinoma velikih stanica (LCNEC), adenoidnog cističnog karcinoma visokog stupnja, NUT karcinoma i slabo diferenciranog skvamoznog karcinoma ili adenokarcinoma. Metastatske tumore s pločastom diferencijacijom morfološki i imunohistokemijski nije moguće razlikovati od primarnog plućnog SCC-a te je izuzetno bitna klinička i radiološka korelacija.



*Slika 7, Bazaloidni subtip planocelularnog karcinoma pluća s vidljivim perifernim palisadiranjem tumorskih stanica*

Prognoza bolesnika s SCC-om prvenstveno ovisi o kliničkom performansu pacijenta i kliničkom stadiju tumora u vrijeme postavljanja dijagnoze. Prognoze središnjih i perifernih SCC-a ne pokazuju velike razlike (163).

### 1.8 Limfoepitelni karcinom pluća

Limfoepitelni karcinom je slabo diferencirani karcinom skvamoznih stanica (SCC) s limfoplazmicitnim infiltratom. Ovi tumori su rijetki (0,92% karcinoma pluća ne-malih stanica), uglavnom pogađaju Azijate, nepušače, te osobe srednje dobi (164). EBV je prisutan podtipu limfoepitelnog karcinoma (165). Često periferno locirani, unifokalni, promjera 1-11 cm, ružičasto-bijele i mesnate (165) rezne plohe.

Simptomi su: kašalj sa ili bez krvavog iskašljaja(165), bol u prsima, gubitak tjelesne težine i hemoptiza (165,166).

Većina tumora pokazuje sincicijski uzorak rasta i izraženu limfoplazmicitnu infiltraciju unutar i između nakupina tumorskih stanica (164,167). Tumorske stanice su srednje obilne eozinofilne citoplazme, velike vezikularne i istaknute jezgre (164,165). Tumorske stanice pokazuju difuzno bojenje na pancitokeratin, CK5/6, p40 i p63, što ukazuje na skvamoznu diferencijaciju. Limfoepitelni karcinom treba razlikovati od metastatskog ne-keratinizirajućeg SCC nazofarinksa, slabo diferenciranog karcinoma ne-malih stanica NUT karcinoma, te ne-Hodgkinovih limfoma (165,167). Metastaze se najčešće javljaju u hilarnim ili medijastinalnim limfnim čvorovima, a zatim u perikardu, jetri, kostima i mozgu (165). Stope preživljavanja su bolje za bolesnike s limfoepitelijalnim karcinomom nego za bolesnike s konvencionalnim

karcinomom pluća nemalih stanica. Potpuna resekcija primarni je terapeutski pristup (166,168).

### 1.9 Karcinom velikih stanica pluća

Karcinom velikih stanica (LCC) je nediferencirani karcinom nemalih stanica (NSCLC) koji osim karcinoma divovskih stanica nema citološke, arhitektonske, imunohistokemijske i histokemijske značajke karcinoma malih stanica, adenokarcinoma ili karcinoma skvamoznih stanica ni drugih specifičnih histoloških podtipova(SCC).

Prosječna dob pri postavljanju dijagnoze je oko 65 godina, a većina pacijenata su muškarci te sadašnji ili bivši pušači. LCC su tipično periferne, obično velike, ograničene, solidne mase, često s nekrozom i rijetko sa sekundarnim promjenama.

Dijagnoza ovog karcinoma postavlja se u kirurški reseciranom biološkom materijalu, isključivanjem svih drugih histoloških tipova nesitnostaničnog karcinoma: negativnim imunohistokemijskim markerima adeno, skvamozne ili neuroendokrine diferencijacije, kao i isključivanjem mogućnosti metastatskog ekstratorakalnog slabo diferenciranog karcinoma, limfoma, melanoma ili mezotelioma.

Tumor se sastoji od nakupina velikih poligonalnih stanica s vezikularnim jezgrama, istaknutim jezgricama i srednje velikim citoplazmama (169,170). Tumor koji pokazuje usmjerenu diferencijaciju nekim od pozitivnih imunohistokemijskih markera te više od 10% tumorskih stanica visokog nuklearnog gradusa (pleomorfnih značajki), a koje mogu biti vretenaste i/ili divovske stanice treba klasificirati kao pleomorfni karcinom.

### 1.10 Adenoskvamozni karcinom pluća

Adenoskvamozni karcinom je karcinom koji pokazuje komponente karcinoma skvamoznih stanica (SCC) i adenokarcinoma, pri čemu svaka komponenta mora činiti minimalno 10% tumorske mase. Adenoskvamozni karcinom čini oko 2-3% svih karcinoma pluća (171,172)

Adenoskvamozni karcinom obično tvori čvor, sličan drugim konvencionalnim karcinomima ne-malih stanica (NSCC) pluća, centralne ili periferne lokacije, može pokazivati sekundarne promjene i uvlačiti visceralnu pleuru.

U komponenti adenokarcinoma može se vidjeti bilo koji histološki uzorak adenokarcinoma, a skvamozna komponenta može biti keratinizirajuća ili ne-keratinizirajuća (173,174).

Diferencijalna dijagnoza uključuje SCC, adenokarcinom, mukoepidermoidni karcinom visokog stupnja i reaktivne neneoplastične lezije. Imunohistokemijska analiza služi za

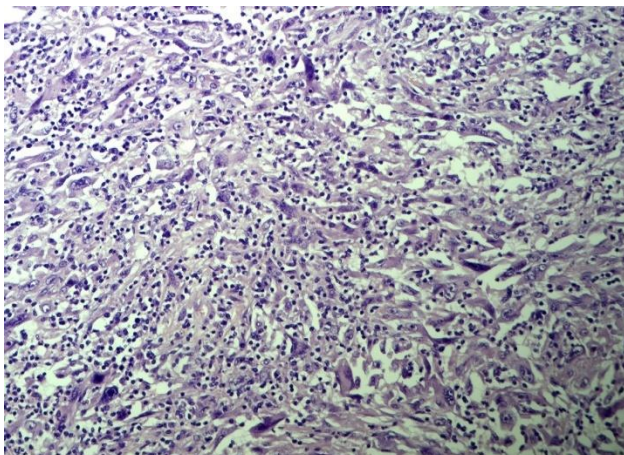
razlikovanje adenoskvamoznog karcinoma od adenokarcinoma solidna rasta sa pseudoskvamozacijom. Mukoepidermoidni karcinom, posebno tip visokog stupnja, predstavlja glavnu diferencijalnu dijagnozu za adenoskvamozni karcinom (175,176). Adenoskvamozni karcinom je agresivan, s lošijom prognozom u usporedbi s drugim histološkim podtipovima karcinoma pluća ne-malih stanica; petogodišnja stopa preživljavanja nakon kirurške resekcije varira od 37-60% (177,178).

## 1.11 Sarkomatoidni/ pleomorfni karcinomi pluća

### 1.11.1 Pleomorfni karcinom pluća

Pleomorfni karcinom je slabo diferencirani karcinom ne-malih stanica pluća (karcinom nemalih stanica [NSCC], uključujući adenokarcinom, karcinom skvamoznih stanica [SCC] i/ili karcinom velikih stanica [LCC] koji sadrži najmanje 10% vretenastih i/ili divovskih stanice, ili se u potpunosti sastoji od vretenastih i/ili neoplastičnih divovskih stanica. Ovi tumori čine <1% nesitnosatničnih karcinoma pluća (179,180). Aktivna i teška izloženost dimu cigareta glavni je etiološki čimbenik (181). Simptomi koji se pojavljuju uključuju kašalj, bol, hemoptizu i dispneju (182,183).

Konačna dijagnoza pleomorfnog karcinoma može se postaviti samo u kirurškim uzorcima (184,185). Pleomorfni karcinom je češći u desnom plućnom krilu i gornjim režnjevima, a često je periferan s invazijom na stijenku prsnog koša (184,185). Pleomorfni karcinomi su obično dobro ograničene mase sa sivo-bijelom i ponekad želatinoznom reznom površinom, a neki tumori imaju središnju nekrozu i pseudociste (186,187). Često zahvaćaju zid prsnog koša ili medijastinum (188). U histološkoj slici prisutne su varijabilne količine kolagenske ili miksoidne strome, a nekroza, krvarenje i vaskularna invazija su česte. Pleomorfni karcinom može pokazati širenje kroz zračne prostore (187). Tumorske stanice su obično pozitivne na pancitokeratin, osim komponente vretenastih i divovskih stanica koje mogu biti i pancitokeratin negativne (185,189). Diferencijalna dijagnoza uključuje karcinosarkom, plućni blastom, metastatski sarkomatoidni karcinom različitih sijela, sarkome, upalni miofibroblastični tumor, tumori zametnih stanica, melanom, sarkom dendritičnih stanica i dvofazni/sarkomatoidni mezoteliom (189,190). Složene kromosomske abnormalnosti i TP53 mutacije su česte (191,192). Pleomorfni karcinom ima lošiji ishod od ostalih NSCC-a, 5-godišnja stopa preživljavanja ovisi o stadiju, a ukupna iznosi 25-68% (186,193).



*Slika 8, Pleomorfni karcinom, prisutne tumorske stanice visokog nuklearnog gradusa*

### 1.12 Plućni blastom

Plućni blastom je vrlo rijedak podtip sarkomatoidnog karcinoma, koji čini < 0,1% resekiranih karcinoma pluća (184), dvofazni tumor koji se sastoji od fetalnog adenokarcinoma i primitivne mezenhimalne strome. Unatoč sličnom nazivu, oni su potpuno odvojena cjelina od pleuropulmonalnog blastoma.

Kašalj, bol i hemoptiza česti su simptomi. Pušenje je važan čimbenik rizika.

Tumori su općenito veliki, prosječno 100 mm u promjeru. Tumor je tipično periferna, dobro omeđena solidna masa šarolikog sivog, bijelog, žutog i/ili ružičastog izgleda. Nekroza i krvarenje su česti. Žljezdane strukture sastoje se od pseudostratificiranih cilindričnih stanica s relativno malim, jednoličnim, okruglim do ovalnim jezgrama i prozirnom do blago eozinofilnom citoplazmom, nalik endometrioidnom karcinomu (194). Formiranje morula se vidi u oko 40% slučajeva. Mezenhimska komponenta pokazuje tijesno zbijene primitivne, ovalne do vretenaste, male stanice nalik blastemu, s različitom količinom zrelijih stanica sličnih fibroblastima u postupnom prijelazu s blastemskim stanicama. Centri specifične mezenhimske diferencijacije (osteosarkom, hondrosarkom ili rabdomiosarkom) također mogu biti prisutni.

Epitelna komponenta pokazuje imunofenotip identičan onom kod fetalnog adenokarcinoma niskog stupnja / dobro diferenciranog fetalnog adenokarcinoma, s ekspresijom keratina (AE1/AE3, CAM5.2, CK7), EMA i TTF1 (195). Mezenhimska komponenta izražava vimentin. Diferencijalna dijagnoza uključuje fetalni adenokarcinom(129), karcinosarkom (196,197), pleomorfni karcinom, pa čak i endometriozu. Plućni blastomi su agresivni i mogu se proširiti na medijastinum ili dati intrapulmonalne metastaze (342,343). Udaljene metastaze i recidiv

tumora su česti, a prognoza je loša, u korelaciji sa stadijem. Stope smrtnosti su posebno visoke unutar 2 godine nakon početnog liječenja (194).

### 1.13 Karcinosarkom pluća

Karcinosarkom je maligni tumor koji se sastoji od komponenti karcinoma ne-malih stanica (NSCC) (obično skvamoznog karcinoma ili adenokarcinoma) u kombinaciji s najmanje jednim sarkomatoidnim heterolognim elementom kao što je rabdomiosarkom, hondrosarkom ili osteosarkom, rijeđe liposarkom ili angiosarkom (196,200–203). Karcinosarkomi su rijetki tumori koji predstavljaju < 0,2% karcinoma pluća (204). Većina pacijenata su sadašnji ili bivši teški pušači (184,196)

Tumori su najčešće centralni, a mogu biti endobronhijalni ili periferni. Bolesnici s karcinosarkomom mogu imati kašalj, hemoptizu kod centralnih tumora, a bol u stijenci prsnog koša kod perifernih tumora (184,196). Slikovne metode obično pokazuju veliki, nehomogeni tumor s pojačanim kontrastom, nekrozom i povremeno kalcifikacijama (205). Tumori su često glomazni, s nekrotičnim i hemoragičnim područjima.

Imunohistokemija karcinomatozne komponente je ista kod konvencionalnih tumora istog tipa, a heterologne sarkomatozne komponente mogu biti desmin ili miogenin pozitivne kod rabdomiosarkoma ili S100 pozitivne kod hondrosarkoma ili MDM2 pozitivne kod osteosarkoma. (264,316). Diferencijalna dijagnoza uključuje pleomorfni karcinom, plućni blastom, sarkom i mezoteliom. Heterologni elementi razlikuju karcinosarkom od pleomorfnog karcinoma.

Većina pacijenata (> 75%) ima udaljenu metastatsku bolest u trenutku dijagnoze (206). Karcinosarkomi imaju lošu prognozu, kao i drugi sarkomatoidni karcinomi s visokim T i ukupnim TNM stadijem pri prezentaciji (196,207). Resekcija lokalizirane bolesti ima prognostičku korist (206).

### 1.14 SMARCA4-deficijentni nediferencirani tumor

SMARCA4-deficijentni nediferencirani tumor (SMARCA4-UT) je maligna neoplazma visokog stupnja koja zahvaća prsni koš odraslih i pokazuje nediferencirani ili rabdoidni fenotip i nedostatak SMARCA4.

Ključan patogenetski mehanizam jest bialelna inaktivacija SMARCA4, (208,209). Česta je inaktivacija TP53 (208).

SMARCA4-UT najčešće zahvaća mlade do sredovječne odrasle osobe, znatno češće muškarce (208,210). Velika većina tumora pogađa teške pušače (209). Simptomi uključuju

dispneju, bol, sindrom gornje šuplje vene, gubitak težine i simptome vezane za metastaze (208,211)..

SMARCA4-UT se javljaju u medijastinumu, plućnom hilusu, plućima i/ili pleuri, uz moguću invaziju stijenke prsnog koša. Pluća su u većini slučajeva barem žarišno zahvaćena, ali mogu biti zasjenjena izraženom zahvaćenošću medijastinuma (210,212). Tumori su obično veliki, bijelo-sivi i mekani, s masivnom nekrozom (210). SMARCA4-UT se sastoje od difuznih nakupina diskohezivnih velikih okruglih do epiteloidnih stanica s vezikularnim kromatinom i istaknutim nukleolima. Mitoze su brojne, a nekroza je česta (210,213). Tipičan je potpuni gubitak ekspresije SMARCA4 (BRG1), ali oko 25% slučajeva pokazuje difuzno bojenje slabog intenziteta SMARCA4 umjesto potpunog gubitka (209,210).

Diferencijalna dijagnoza uključuje limfom, NUT karcinom, tumor zametnih stanica, neuroendokrini karcinom (NEC), karcinom velikih stanica i melanom, kao i razne vrste sarkoma (214,215). SMARCA4-UT sa sličnim fenotipom mogu metastazirati u prsni koš s drugih lokacija (npr. maternice, jajnika, želuca, bubrega i gušterače), zbog čega je važna klinička korelacija.

Za postavljanje dijagnoze potrebno je imunohistokemijski dokazati nedostatak SMARCA4, a i sekvenciranjem se može potvrditi prisutnost mutacije SMARCA4, ali ova metoda nije potrebno za postavljanje dijagnoze. Gotovo svi slučajevi dijagnosticiraju se u stadiju IV, s metastazama u limfne čvorove, kosti, nadbubrežne žlijezde, mozak i trbušnu šupljinu/zdjelicu (210,216).

SMARCA4-UT pokazuju univerzalno agresivno ponašanje i lošu prognozu, s medijanom ukupnog preživljenja od 4-7 mjeseci (210,211). Citotoksična kemoterapija se pokazala neučinkovitom, a nove strategije liječenja su u razvoju, uključujući inhibitore imunološke kontrolne točke (217).

## 1.15 Tumori tipa žlijezda slinovnica

### 1.15.1 Pleomorfni adenom pluća

Pleomorfni adenom je benigni tumor s epitelnim i modificiranim mioepitelnim stanicama pomiješanim s hondromiksoidnom stromom.

Većina pleomorfnih adenoma nastaje u proksimalnim bronhima ili dušniku, javlja se u dobnom rasponu od 8-74 godine (218), ali uglavnom u odraslih.

Bolesnici s endobronhalnim tumorima mogu imati dispneju ili hemoptizu, često povezane s postopstruktivnom pneumonijom i/ili atelektazom (219). Intraparenhimski tumori su često asimptomatski (220,221).



Pleomorfni adenom je varijabilne veličine, a rezna površina je bijelo-siva, miksoidna i meka do gumena. Plućni pleomorfni adenomi su histološki slični pleomorfnim adenomima u žlijezdama slinovnicama. Imaju istaknutu tubularnu ili duktalnu komponentu povezanu s vretenastim do plazmacitoidnim mioepitelnim stanicama ugrađenim u hondromiksoidnu stromu. Također se može vidjeti skvamozna metaplazija (219) ili pak solidne nakupine epitelnih stanica s fokalnom miksoidnom stromom. Mali, dobro omeđeni tumori su benigni. Tumori s infiltrativnim granicama mogu se ponovno pojaviti i metastazirati, a ponašaju se kao maligni tumori niskog stupnja (222).

Glavna diferencijalna dijagnoza je metastatski tumor žlijezde slinovnice (tzv. benigni metastazirajući pleomorfni adenom). Druge diferencijalne dijagnoze uključuju plućni hamartom i karcinosarkom. Iznimno, malignitet može nastati unutar pleomorfno adenoma.

### 1.15.2 Adenoidni cistični karcinom pluća

Adenoidni cistični karcinom je maligni dvofazni tumor tipa žlijezda slinovnica koji se sastoji od epitelnih i mioepitelnih stanica. Obično nastaje kao endobronhijalni tumor. Adenoidni cistični karcinom čini < 1% svih tumora pluća. Nema dokaza o povezanosti s pušenjem.

Uobičajeni simptomi uključuju otežano disanje, kašalj, zviždanje (wheezing) i hemoptiza zbog opstrukcije dišnih putova (219). Tumori su obično veličine < 40 mm, sivkasto-bijele, homogene rezne površine, a često postoji mikroskopsko širenje izvan vidljivih makroskopskih rubova. Često pokazuju perineuralnu invaziju. Adenoidni cistični karcinom sastoji se od malih, bazaloidnih stanica s malo citoplazme i obično homogenim hiperkromatskim jezgrama i rijetkim mitozama. Postoje tri glavna arhitektonska obrasca rasta: kribriformni, tubularni, i solidni. Najčešći uzorak je kribriformni, karakteriziran nakupinama tumorskih stanica s zarobljenim luminalnim prostorima koji sadrže bazofilni matriks. Tubuli se formiraju od dva sloja stanica, luminalne stanice pokazuju kubični izgled, a periferne stanice tvore mioepitelni sloj. Solidni uzorak sastoji se od solidnih nakupina tumorskih stanica bez stvaranja lumena. Adenoidni cistični karcinom raste infiltrativno, ponekad se proširujući s plućnog parenhima i medijastinuma. Perineuralna invazija otežava potpunu kiruršku resekciju, a lokalni recidivi su česti.

Imunohistokemija pokazuje i duktalne i mioepitelne fenotipove, uključujući citokeratin, vimentin, aktin, S100 i KIT. Diferencijalne dijagnoze uključuju karcinoidne tumore, bazaloidni karcinom pločastih stanica i karcinom malih stanica. Treba pažljivo isključiti metastaze iz drugih organa (219).

Tumori se ponašaju indolentno, a lokalni recidivi mogu se pojaviti u razdoblju od 10-15 godina nakon resekcije (223). Metastaze u udaljene organe su rijetke. S vremenom se mogu

pojaviti udaljene metastaze. Lošija prognozu nosi viši stadij tumora pri postavljanju dijagnoze, pozitivni rubovi nakon operacije, starija dobi pacijenta i solidni obrazac rasta (224).

### 1.15.3 Epitelno-mioepitelni karcinom pluća

Epitelno-mioepitelni karcinom je dvofazni maligni tumor tipa žlijezda slinovnica koji se sastoji od unutarnjeg sloja epitelnih stanica koje tvore strukture nalik na kanale i vanjskog sloja mioepitelnih stanica. Epitelno-mioepitelni karcinom je rijedak tumor, koji čini samo 3,8% primarnih tumora plućnih žlijezda slinovnica (225). Nema povezanosti s pušenjem ili drugim uzrocima karcinoma pluća.

Epitelno-mioepitelni karcinom najčešće se nalazi centralno zbog čega su prisutni simptomi bronhijalne opstrukcije, uključujući produktivan kašalj, vrućicu i dispneju (226). Mogu biti asimptomatski, osobito ako se nalazi unutar parenhima. Epitelno-mioepitelni karcinom obično je makroskopski dobro ograničen, solidan, homogen, bijeli do žuto-sivi tumor. Najčešći histološki uzorak sastoji se od unutarnjeg sloja kubičnih epitelnih stanica koje tvore strukture nalik kanalima i vanjskog sloja mioepitelnih stanica. Epitelne stanice imaju ujednačene male jezgre okružene eozinofilnom citoplazmom. Vanjske mioepitelne stanice često imaju svijetlu citoplazmu. Mitoze su rijetke i nema nekroze. U drugom najčešćem uzorku, mioepitelne stanice su više eozinofilne i vretenaste, te tvore solidna područja. U najrjeđem uzorku mioepitelne stanice prevladavaju i pokazuju povećanu nuklearnu atipiju, koja korelira s malignijim ponašanjem. Unutarnje epitelne stanice izrazito su pozitivne na citokeratine i negativne na mioepitelne markere. Mioepitelne stanice su obično jako pozitivne na S100, p40, p63 i aktine i negativne na CEA i HMB45 (227).

Većina epitelno-mioepitelnih karcinoma je niskog stupnja, bez recidiva nakon potpune resekcije (223). Čini se da su visoki mitotski indeks, tumorska nekroza, nuklearni pleomorfizam i dominacija mioepitelne komponente s atipijom nepovoljni prognostički čimbenici (228).

### 1.15.4 Mukoepidermoidni karcinom pluća

Mukoepidermoidni karcinom (MEC) je maligni tumor tipa žlijezda slinovnica koji se sastoji od stanica koje izlučuju mucin, skvamoznih stanica i stanica prijelaznog tipa. MEC su obično endobronhijalni i češći su u središnjim dišnim putovima. MEC čine < 1% karcinoma pluća (175,176). Nisu povezani s pušenjem.

Tumor se obično otkrije nakon opstrukcije ili iritacije dišnih putova, sa simptomima kašlja, hemoptize i ponavljajućih infekcija. Neki pacijenti su asimptomatski. Na CT-u, tumori su zaobljene ili lobulirane mase, sa obilježjima udružene opstrukcije.

Tumori niskog stupnja su makroskopski dobro omeđeni, ponekad polipozni, prosječne veličine od 30 mm. Rezna površina varira od meke do čvrste i bijele/sive do žute, ovisno o opsegu fibroze i stanica ispunjenih mucinom, ponekad mogu biti cistični. Solidna područja obuhvaćaju prijelazne stanice i/ili ne-keratinizirajuće pločaste stanice. Svjetle stanice i onkocitne stanice često se vide žarišno, a rijetko mogu dominirati u histološkoj slici. Mitoze su rijetke. Pozadinska stroma može imati kalcifikacije, okoštavanje, granulomatoznu reakciju na ekstravazirani mucin, a ponekad i upalni odgovor.

Tumori visokog stupnja su rijetki i uglavnom se sastoje od atipičnih skvamoznih i intermedijalnih stanica, s čestim mitozama i nekrozama, praćenih promjenjivim brojem stanica koje izlučuju mucin. Svi tipovi stanica pozitivni su na citokeratine i negativni na TTF1, napsin A, SMA i S100 (229). Skvamozne stanice pozitivne su na p40, p63 i CK5/6. Klinička korelacija pomaže u diferencijalnoj dijagnozi metastaza tumora žlijezde slinovnice glave i vrata, s tim da adenoskvamozni karcinom pokazuje keratinizaciju, tipične uzorke rasta i češće je periferno lociran.

MEC niskog stupnja imaju dobru prognozu. Tumori visokog stupnja imaju prognozu sličnu onima drugih karcinoma nemalih stanica. Nepotpuna resekcija i metastaze u limfne čvorove su loši prognostički čimbenici (175).

#### 1.15.5 Hijalinizirajući karcinom svijetlih stanica pluća

Hijalinizirajući karcinom svijetlih stanica je maligni epitelni tumor niskog stupnja tipa žlijezda slinovnica. Hijalinizirajući karcinomi svijetlih stanica rijetki su karcinom pluća, sa samo 11 prijavljenih slučajeva (219).

Hijalinizirajući karcinomi svijetlih stanica su žuto-bijeli, relativno ograničeni, nekapsulirani tumori. Nastaje endobronhijalno, u središnjim dišnim putovima i posljedično uglavnom uzrokuje simptome opstrukcije, kašlja i dispneje. Hemoptiza je rijetka (230). Može doći do invazije u bronhalnu hrskavicu (231). Hijalinizirajući karcinomi svijetlih stanica sastoje se od malih do srednjih stanica sa svijetlom ili blijedo eozinofilnom citoplazmom koje tvore tračke, trabekule ili solidne nakupine unutar hijaline i fibrozne stromu. Neke stanice imaju intracitoplazmatski mucin. Mitotička aktivnost je minimalna, nekroza izostaje. Može biti prisutna perineuralna invazija i peritumoralna limfocitna infiltracija (219).

Tumorske stanice su pozitivne na CK7, citokeratin visoke molekularne težine (34|3E12), CK5/6, p63 i p40 (219). Tumorske stanice su negativne na TTF1, napsin A, CK20, S100,

SMA, sinaptofizin i kromogranin (231). Fuzija EWSR1-ATF1 prisutna je u svim prijavljenim slučajevima (232). Hijalinizirajući karcinomi svijetlih stanica su niskog stupnja, s indolentnim tijekom. Nisu zabilježeni recidivi nakon resekcije (233).

### 1.15.6 Mioepiteliom i mioepitelni karcinom pluća

Mioepitelne neoplazme torakalne šupljine vrlo su rijetki tumori koji dijele morfološke, imunofenotipske i genetske značajke sa svojim ekvivalentima u mekom tkivu, žlijezdi slinovnici, kostiju i koži. Pojam "mioepiteliom" primjenjuje se na benigne mioepitelne tumore, dok se maligni mioepitelni tumori označavaju kao "mioepitelni karcinom". Mioepitelni tumori prsnog koša vrlo su rijetki, najčešće se javljaju u odraslih, a u djece prevladavaju mioepitelni karcinomi (234,235). Nema povezanosti s pušenjem ili drugim kancerogenim tvarima.

Promjene gena EWSR1 nalaze se u oko 50% slučajeva (234).

Otprilike polovica plućnih mioepitelnih neoplazmi nalazi se u velikim dišnim putovima (endobronhijalni ili endotrahealni), a ostatak je intraparenhimski (234). Slikovne metode pokazuju da su centralni endobronhijalni tumori dobro ograničeni, homogeni, polipoidni i sesilni, dok su intraparenhimski tumori ili dobro definirani noduli ili nepravilne mase s kalcifikacijama.

Simptomi uključuju kašalj sa ili bez hemoptize i dispneje, što ukazuje na opstrukciju kod centralnih tumora. Intraparenhimski tumori mogu biti asimptomatski.

Mioepitelni tumori makroskopski mogu biti dobro ograničeni ili infiltrativni, sa žutosmeđom reznom površinom (234). Maligni tumori mogu pokazati nekrozu i/ili krvarenje. Za razliku od mješovitih tumora, mioepiteliomi i mioepitelni karcinomi se sastoje isključivo od mioepitelnih stanica, bez duktalnih ili tubularnih struktura. Mioepitelni tumori su multilobularni, sa stanicama koje variraju od epitelioidnih ili okruglih i svijetlih do plazmacitoidnih ili vretenastih i koje mogu biti raspoređene u solidne nakupine ili stvarati retikularni ili trabekularni uzorak. Stanice su okružene miksoidnim, miksohondroidnim ili hijaliniziranim matriksom. Uz tumorske stanice mogu se nalaziti hipertrofični pneumociti tipa II te mogu nalikovati žlijezdama (236). Mioepitelni karcinomi često pokazuju izraženu nuklearnu atipiju, značajan pleomorfizam, visok mitotski indeks, nekrozu i infiltrativni rast (219). Tumorske stanice ekspresiraju keratine, EMA i S100 i varijabilno p63, p40, SOX10, SMA i GFAP. Prisutnost nekroze i >5 mitoz/2 mm<sup>2</sup> korelira s lošijom prognozom (234).

## 2. Neuroendokrine neoplazme pluća

Neuroendokrine neoplazme pluća su heterogena skupina malignih neoplazmi koje nastaju iz neuroendokrinih stanica respiratornog sustava. Čine oko 20% svih primarnih karcinoma pluća (154). Prema WHO klasifikaciji iz 2021. godine, neuroendokrine neoplazme pluća patohistološki se djela na neuroendokrine tumore, koji obuhvaćaju tipični i atipični karcinoid, i na neuroendokrine karcinome, u koje spadaju velikostanični karcinom i sitnostanični karcinom (237).

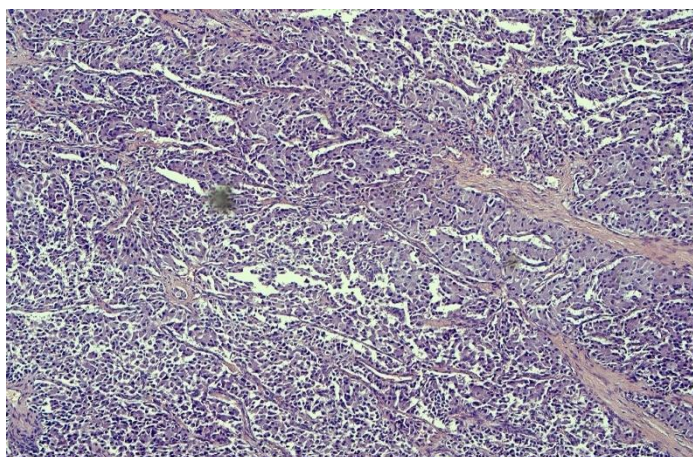
*Tablica 1, Najvažnija klinička i patološka obilježja neuroendokrinih tumora, modificano prema Thoracic tumours. 5th ed. Lyon: International agency for research on cancer; 2021. (World health organization classification of tumors)”*

	Tipični karcinoid	Atipični karcinoid	Krupnostanični karcinom	Sitnostanični karcinom
Prosječna dob	Šesto desetljeće	Šesto desetljeće	Sedmo desetljeće	Sedmo desetljeće
Predominantni spol	Žene	Žene	Muškarci	Muškarci
Dijagnostički kriteriji				
Mitoze po 2mm <sup>2</sup>	<2	2-10	>10 (medijan: 70)	>10 (medijan: 80)
Nekroze	Ne	Fokalne ako ih uopće ima	Da	Da
Neuroendokrina morfologija	Da	Da	Da	Da

Ki-67 proliferacijski indeks	<5%	5-30%	30-100%	30-100%
Ekspresija TTF1	Većinom kod perifernih tumora, rijetko u centralnih	Većinom kod perifernih tumora, rijetko u centralnih	Pozitivan (70%)	Pozitivan (85%)
9Ekspresija p40	Negativan	Negativan	Negativan	Negativan
Prisutnost nesitnostanične komponente	Ne	Ne	Do 25% kirurški reseciranih uzoraka	Do 25% kirurški reseciranih uzoraka

## 2.1 Neuroendokrini tumori pluća/karcinoidi

Karcinoidi su maligni neuroendokrini tumori pluća s dobro diferenciranom staničnom arhitekturom i organoidnog izgleda. Postoje dva podtipa, a to su: tipični karcinoid i atipični karcinoid. Po svojim biološkim karakteristikama tipični karcinoid odgovara neuroendokrinim tumorima probavnog sustava niskog, G1, gradusa, a atipični karcinoid tumorima srednjeg, G2, gradusa. Također postoji i kategorija karcinoida kod kojih se ne može sa sigurnošću reći radi li se o tipičnom ili o atipičnom karcinoidu. Takve tumore nazivamo karcinoidi pluća bez posebne oznake (eng. not other specified, NOS) (237).



Slika 9, Tipičan karcinoid, bojenje HE, povećanje Olympus 4x

Čine 2% svih primarnih tumora pluća i 20-30% svih neuroendokrinih neoplazmi. Češći su kod žena nego kod muškaraca. Uočen je porast prevalencije za 6% zadnjih 30 godina. Tipični karcinoidi su češći od atipičnih i čine 90% svih karcinoida pluća (238,239).

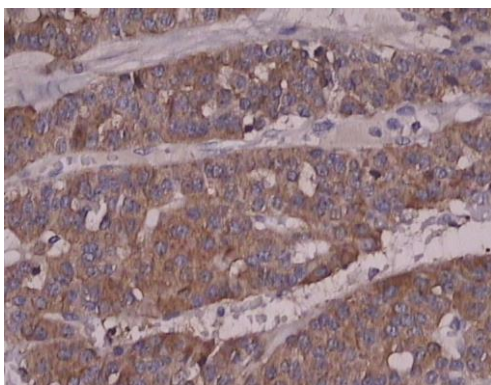
Niti jedan okolišni čimbenik nije prepoznat kao faktor rizika za razvoj karcinoida. Od genetskih čimbenika najčešće se nalazi mutacija na *MEN1* genu, povezanim s je autosomno dominantnim sindrom multiplih endokrinih neoplazija tipa 1 (MEN1). Takve mutacije nalaze se u oko 13% karcinoida i to češće kod atipičnog (22%) nego kod tipičnog (11%) karcinoida (240).

Difuzna idiopatska hiperplazija neuroendokrinih stanica (eng. Diffuse idiopathic pulmonary neuroendocrine cell hyperplasia, DIPNECH) prepoznata je kao prekancerozna lezija povezana s nastankom karcinoida. Radi se o multifokalnoj hiperplaziji neuroendokrinih povezanih s tumorletima. Istraživanja pokazuju da čak 27.3% DIPNECH lezija progradira u karcinoid (241).

Karcinoidi su histološki građeni od nakupina jednoličnih stanica s okruglim ili ovalnim jezgrama, slabo vidljivom jezgricom i s granularnim, kromatinom, dobro diferencirane tumorske arhitekture organoidnog izgleda s formiranjem trabekula, rozeta, palisadirajućeg te brojnim drugim načinima rasta (242).

Tipični karcinoid je dobro diferenciran tumor koji odgovara neuroendokrinih tumorima niskog gradusa (NET G1). Dijagnostički kriteriji tipičnog karcinoida su mitotski indeks: <2 mitoze / 2mm<sup>2</sup> ili 10 vidnih polja velikog povećanja i izostanak nekroze. U odnosu na atipični karcinoid, tipični karcinoid češće je centralno lokaliziran i to u 85% slučajeva (243). Centralni tumori pluća su po definiciji svi tumori koji se nalaze u zoni od 2 cm od primarnog bronhijalnog stabla. Tipični karcinoidi su maligni tumori koji u 10-15% metastaziraju u regionalne limfne čvorove, a udaljene presadnice mogu se naći u 3-5% slučajeva i to najčešće u jetri i kostima (244).

Atipični karcinoidi slabije su diferencirani od tipičnih, a svojim gradusom odgovaraju neuroendokrinih tumorima srednjeg gradusa (NET G2). Dijagnostički kriteriji atipičnog karcinoida su: 2-10 mitoz / 2 mm<sup>2</sup> ili na 10 vidnih polja velikog povećanja (VPVP) i/ili prisutnost fokalne nekroze. Manje su brojni od tipičnih i čine 10% svih karcinoida pluća. Češće su periferne lokacije. Metastaze su puno češće kod atipičnog karcinoma. Čak 50% pacijenata ima metastaze u regionalnim limfnim čvorovima, a u 20% slučajeva mogu se naći i udaljene presadnice koje su najčešće u jetri, kostima i mozgu, ali postoji sklonost metastaziranju i na druga sijela poput kože, očiju i jajnika (244,245).



*Slika 10, Tipičan karcinoid, preparat imunohistokemijskog bojanja: sinaptofizin, povećanje Olympus, 20x*

Klinička slika uvelike ovisi o lokalizaciji tumora. Periferno lokalizirani tumori najčešće su asimptomatske prirode, što pogoduje kasnijoj dijagnozi i razvoju presadnica. Karakteristični trijas simptoma kod centralno lokaliziranih karcinoida čine: kašalj, hemoptiza i pneumonija. Također, često se uočavaju i simptomi povezani s bronhoopstrukcijom poput zaduhe i stridora. Paraneoplastični sindromi poput karcinoidnog sindroma su rijetki i obično se prezentiraju kod pacijenata s jetrenim metastazama. Karcinoidni sindrom znatno je rjeđi kod plućnih karcinoida (1-3%) nego kod gastrointestinalnih karcinoida (NET G1 i G2) kod kojih je prisutan i do 10% slučajeva (244). Tipična klinička slika karcinoidnog sindroma je crvenilo kože lica, proljev, grčevi, povraćanje, astmatske tegobe i šum srca nastao zbog fibroznih promjena pulmonalnog i trikuspidalnog zalistka. Cushingov sindrom uočen je kod 4% pacijenata (246).

Kirurška resekcija tumora jedina je kurativna terapijska opcija za pacijente oboljele od karcinoida. Kandidati za takav vid liječenja su pacijenti s lokaliziranom bolešću. Kod pacijenata s metastatskom bolešću, operativan zahvat rezerviran je za pacijente čije se presadnice mogu radikalnom resekcijom ukloniti. Postoje i mnogobrojni farmakološki pripravci koji se koriste u liječenju karcinoida, a to su analozi somatostatina, mTOR inhibitori i klasična citostatska kemoterapija koja se sastoji od cisplatine i etoposida (247).

Stadiji tipičnog i atipičnog karcinoida se određuje po TNM klasifikaciji za nesitnostanične karcinome pluća. Karcinoidi se do sedmog izdanja TNM klasifikacije Američkog udruženog odbora za rak 8eng. American Joint Committee on Cancer -AJCC) nisu klasificirali po TNM klasifikaciji (248). Uz određivanje TNM stadija, najvažniji prognostički faktor je utvrđivanje radili se o tipičnom ili o atipičnom karcinoidu. Stopa petogodišnjeg preživljenja za tipični karcinoid iznosi oko 90%, a za atipični karcinoid oko 60% (249,250).

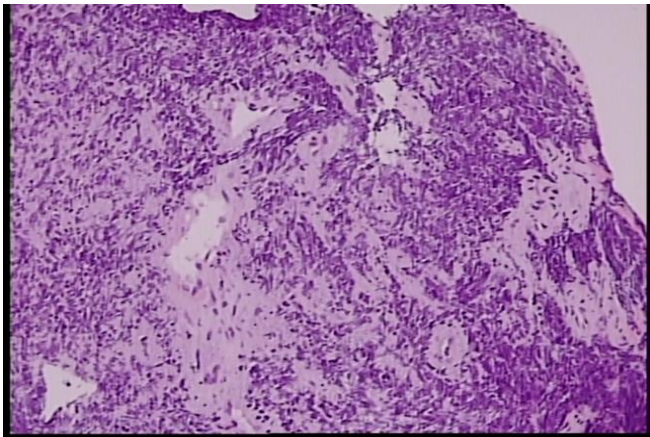


## 2.2 Neuroendokrini karcinomi pluća

### 2.2.1 Sitnostanični karcinom pluća

Sitnostanični karcinom pluća je maligni neuroendokrini karcinom koji se sastoji od stanica visokog gradusa i slabe diferencijacije. Karakteriziraju ga agresivno biološko ponašanje, brz rast tumorske mase, rane udaljene metastaze i često paraneoplastični sindrom.

Ovisno o proširenosti tumora postoje dva oblika bolesti: ograničeni ili lokalizirani oblik, u kojem je bolest ograničena na samo jedan hemitoraks, i ekstenzivni ili prošireni oblik u kojem već postoje udaljene metastaze. Dvije trećine pacijenata pri dijagnozi sitnostaničnog karcinoma spada u ekstenzivni oblik. Zbog svojih bioloških i kliničkih specifičnosti, te morfološkog kriterija veličine tumorskih stanica čini zasebnu kategoriju u odnosu na druge karcinome pluća koji imaju zajednički nazivnik "nesitnostanični karcinomi pluća". Unatoč početnoj osjetljivosti na kemoterapiju i radioterapiju, prognoza je loša (251).



*Slika 11, Sitnostanični neuroendokrini karcinom, bojanje Hem povećanje Olympus 4x, izražen „crush“efekt*

Sitnostanični karcinom pluća čini oko 14% svih karcinoma pluća na svjetskoj razini (154). Uočena je jednaka incidencija u muškaraca i žena 2002. godine. Prema podacima platforme EU27 incidencija karcinoma pluća konstantno raste, no nisu izraženi podaci o zasebnim histološkim tipovima.

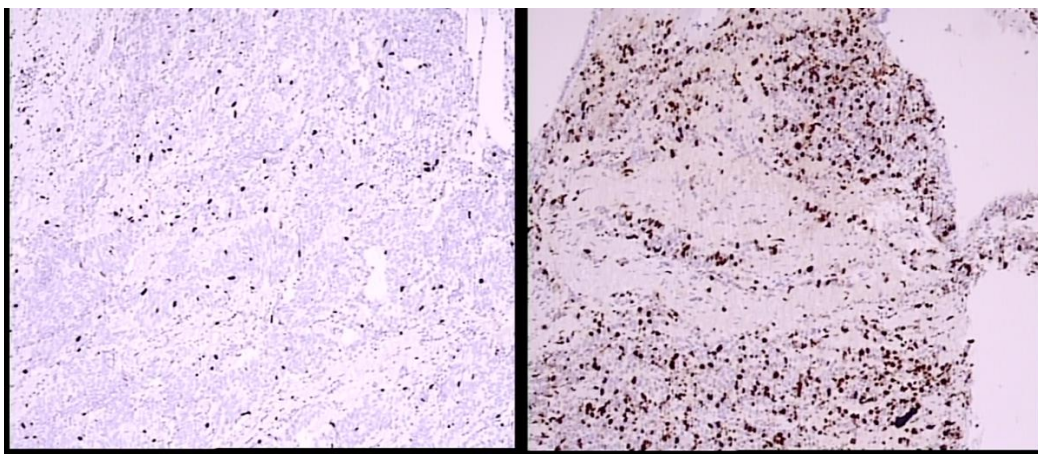
Najvažniji etiološki čimbenik za razvoj sitnostaničnog karcinoma pluća je pušenje duhanskih proizvoda. Čak 97,5% oboljelih od sitnostaničnog karcinoma navodi da su pušači ili su u prošlosti bili pušači, zatim prirodni radioaktivni plin radon (252).

Sitnostanični karcinom nastaje de novo iz stanica neuroendokrinog epitela pluća. Za razliku od karcinoida, nema prekanceroznu leziju. Inaktivacija gena *p53* i *RB 1* koji kodira tumorsupresorske proteine pronalaze se u približno 90% sitnostaničnih karcinoma. Mutacije na *p53* genu koreliraju s pušenjem, gdje benzopiren, policiklički aromatski ugljikovodik koji se nalazi u dimu dovodi do GC u TA transverzije i pogrešne inaktivirajuće varijante gena (253).

Glavno obilježje sitnostaničnog karcinoma su difuzno raspoređene male, okrugle ili vretenaste stanice. Stanična jezgra dominira u stanici oskudne citoplazme, a jezgrice se slabo vide ili uopće nisu prisutne. Također, prisutan je i sitni, granulirani kromatin u jezgri, koji zbog preklapanja jezgri različitih stanica dovodi do artefakta u kojem stanice izgledaju kao da su stisnute, koji je patognomoničan za preparate sitnostaničnog karcinoma pluća. Nerijetko se pronalazi i Azzopardi fenomen u kojem se stijenke krvnih žila boju bazofilno. Do toga dolazi zbog difuzije kromatina i odlaganja bazofilne deoksiribonukleinske kiseline iz nekrotiziranih stanica tumora u stijenku obližnje krvne žile. Dijagnostički kriteriji su veličina stanica čiji je promjer manji od promjera 3 limfocita zajedno, prisutne ekstenzivne intratumorske nekroze i visok broj mitoz: >10 mitoz /2mm<sup>2</sup> ili na 10 vidnih polja velikog povećanja (VPVP), prosječno 40 mitoz po mm<sup>2</sup>. Češće su centralno lokalizirani.

Imunohistokemijska bojanja od velike su važnosti u dijagnozi sitnostaničnog karcinoma. Neuroendokrini diferencijacija dokazuje se pozitivnim imunohistokemijskim reakcijama na barem jedan neuroendokrini marker; sinaptofizin, kromogranin A, CD56 i novootkriveni INSM1, a imunohistokemijski su i p16, BCL-2 i CD117/KIT. Također, pozitivna su bojanja na keratin niske molekularne mase, a negativna na keratine visoke molekularne mase. Marker TTF-1 koristan je u postavljanju dijagnoze primarnog sijela neuroendokrinih neoplazmi, uključujući i sitnostanični karcinom i neuroendokrinih tumora drugih sijela (254).

Ovisno o zastupljenosti nesitnostaničnih stanica u uzorku, sitnostanični karcinomi dijele se na dva podtipa: čisti sitnostanični karcinom i na kombinirani sitnostanični karcinom s komponentama drugih nesitnostaničnih karcinoma: adenokarcinoma i karcinoma pločastih stanica, te velikostaničnog neuroendokrinog karcinoma, uz uvjet da svaka komponenta mora biti zastupljena unutar tumora s više od 10%. Prema podacima resekcijskih uzoraka 25-28% sitnostaničnih karcinoma su kombiniranog podtipa, uz najčešću velikostaničnu neuroendokrini komponentu (255).



*Slika 12, Preparati Ki 67, lijevo-niska ekspresija Ki 67 u tkivu karcinoida, desno-viša ekspresija Ki 67 u tkivu karcinoma*

Najčešći simptomi kod pacijenata sa sitnostaničnim karcinomom pluća su kašalj, zaduha, hemoptiza, opća slabost i značajan gubitak na tjelesnoj masi. Zbog najčešće centralne lokalizacije može dovesti do atelektaze, bronhiektazija i apscesa. Ukoliko tumor pritišće gornju šuplju venu, može doći do razvitka sindroma gornje šuplje vene s proširenim vratnim venama, crvenilom i otokom lica uz cijanozu i edeme gornjih udova. Panacost-ov tumor je oblik karcinoma pluća koji je lokaliziran na samom vršku pluća i svojim rastom dovodi do kompresije i oštećenja brahijalnog pleksusa i cervikalnih simpatičkih vlakana i zvjezdastog ganglija što dovodi do razvitka Hornerovog sindroma sa simptomima ptoze, mioze, enoftalmusa i anhidroze. Nerijetko se širi i na pleuru gdje izaziva pleuritis s obilnim pleuralnim izljevom koji progradira u kolaps plućnog krila. Udaljene metastaze se pri dijagnozi pronalaze u dvije trećine pacijenata, a najčešća sjela ekstratorakalnih presadnica su mozak, jetra, kosti, nadbubrežne žlijezde i gušterača (256).

Sitnostanični karcinomi su sposobni lučiti biološki aktivne tvari koje dovode do raznovrsnih paraneoplastičnih sindroma. Neki od uočenih paraneoplastičnih sindroma su sindrom neprimjerenog lučenja antidiuretskog hormona, ektopični Cushingov sindrom i karcinoidni sindrom. Neurološki paraneoplastični sindromi kod pacijenata sa sitnostaničnim karcinomom su: Lambert-Eatonov sindrom, mijastenija gravis, opsoklonus-mioklonus ataksija, cerebelarna degeneracija, subakutna senzorna neuropatija i limbički encefalitis (257).

Sadašnja terapija zlatnog standarda kod pacijenata s ograničenom bolesti je kemoterapija po cisplatina i etopozid protokolu u četiri ciklusa s istovremenom radioterapijom ukupne doze 45 Greya. Kirurška resekcija s adjuvantnom kemoterapijom opcija je za mali broj pacijenata s periferno lokaliziranom neoplazmom i u T1N0 stadiju bolesti (258).

Sitnostanični karcinomi se od sedmog izdanja TNM klasifikacije Američkog udruženog odbora za rak (eng. American Joint Committee on Cancer -AJCC) klasificiraju po TNM klasifikaciji za karcinome pluća. Stadiji od 0 do III odgovaraju lokaliziranom obliku VALSG klasifikacije, a stadij IV odgovara proširenom, odnosno ekstenzivnom tipu (259).

Prognoza sitnostaničnog karcinoma izrazito je loša. Uzevši u obzir sve dijagnosticirane sitnostanične karcinome, petogodišnja stopa preživljenja iznosi tek 7% (260). Medijan preživljenja ovisno o stadiju.

### 2.2.2 Velikostanični neuroendokrini karcinom pluća

Velikostanični karcinom pluća je neuroendokrini karcinom visokog gradusa i slabe stanične diferencijacije. Ovaj klinički entitet definiran je tek 1991. godine na prijedlog američkih patologa koje je predvodio profesor William D. Travis. Zbog visokog gradusa, velikog broja mitozata i slabe stanične diferencijacije nisu odgovarali atipičnom karcinoidu, a zbog morfološki većih stanica, s obilnom citoplazmom i održanih jezgrića nisu odgovarali sitnostaničnom karcinomu (261).

Velikostanični neuroendokrini karcinom je rijedak tumor i čini 3% svih primarnih karcinoma pluća(262).Medijan godina oboljelih je 65 godina, a u 55,1% slučajeva se radilo o muškarcima. Zbog svog agresivnog karaktera bolest se često dijagnosticira u kasnim stadijima, a po podacima SEER baze podataka čak 38,1% pacijenata nalazi se u četvrtom stadiju bolesti (263).

Pušenje duhanskih proizvoda smatra se glavnim rizičnim čimbenikom. Pušači čine 98% pacijenata oboljelih od velikoostaničnog karcinoma (264). Genetska analiza ide u prilog tome jer se u velikostaničnom karcinomu uočava visoka stopa egzonskih mutacija karakterističnih za izloženost duhanskom dimu.

Histološki se definira kao karcinom koji se sastoji od krupnih stanica, koje su tipično većeg promjera od promjera tri limfocita, s obilnom eozinofilnom citoplazmom i prominentnim jezgrićama. Prisutna je i neuroendokrini diferencijacija što podrazumijeva organoidan i trabekuliran obrazac rasta sa strukturama poput rozeta ili perifernim palisadama.

Neuroendokrini morfološka potvrđuje se s imunohistokemijskim markerima od kojih su najznačajniji sinaptofizin, kromogranin A i CD56. Mitotska aktivnost je visoka, veća od 10 mitozata /2 mm<sup>2</sup>, uz obilno prisutnu nekrozu. Najčešće su periferno lokalizirani. Definitivna patološka dijagnoza se postavlja u operativnom materijalu ili ju je moguće postaviti i molekularnom analizom na materijalu biopsije (265). Genomskim profiliranjem krupnostaničnih karcinoma određena su dva podtipa: tip I krupnostanični neuroendokrini

karcinomi s promjenama na *STK11/KEAP1* genima koje su zajedničke adenokarcinomima i karcinomima pločastih stanica i tip II s promjenama na *RB1* genu koje su najbližije promjenama nađenim kod sitnostaničnih karcinoma, ali s nižom ekspresijom neuroendokrinih markera i visokom aktivnošću *NOTCH* signalnog puta (266).

Zbog češće periferne lokalizacije, simptomi poput kašlja i hemoptize rjeđi su nego kod centralno smještenih neoplazmi, a najčešće su asimptomatske prirode do uznapredovale faze bolesti. Paraneoplastični sindromi su, za razliku kod sitnostaničnog karcinoma, rijetkost (267).

Terapijski standard nije definiran: radikalna kirurška resekcija jedina je kurativna terapijska opcija i prvi je izbor za rane stadije bolesti, poglavito stadij I i II, cisplatina i etopozid ili irinotekan se koriste kao adjuvantna kemoterapija u svim stadijima bolesti (262). Ukupna stopa petogodišnjeg preživljenja iznosi 20.7% (263).

### **3. Tumori ektopičnih tkiva**

#### **3.1 Melanom pluća**

Melanom pluća je maligna melanocitna neoplazma koja nastaju u plućima. Primarni plućni melanom obično se javlja ili kao unifokalna polipoidna opstruktivna lezija unutar traheobronhalnog stabla ili kao masa unutar plućnog parenhima (268). Simptomi su određeni mjestom i veličinom tumora (269). Moguća je pojava pigmenta u sputumu (270).

Primarni melanom koji zahvaća respiratorni trakt iznimno je rijedak i čini < 0,1% svih malignih bolesti pluća i < 0,1% svih melanoma (271,272). Polipi obično pokazuju površinske ulceracije. Rezna površina je često tamnocrvena i hemoragična. Tumor je obično građen od nakupina ili ekspanzivnih nodula velikih pleomorfnih epitelioidnih ili, rjeđe, vretenastih malignih melanocitnih stanica (273). Često je prisutna nekroza. Jezgre često imaju vezikularni kromatin i istaknute nukleole (274).

Potrebna je pažljiva klinička procjena kako bi se procijenila mogućnost prethodnog ili trenutnog ekstrapulmonalnog primarnog melanoma, uključujući kožne i ekstrakutane melanome. Kod metastatskog melanoma potrebno je učiniti molekularnu analizu BRAF mutacije, a zabilježene su i mutacije NRAS, NF1, KIT i KRAS mutacije (275).

#### **3.2 Meningeom pluća**

Plućni meningeomi su identični neoplazmama arahnoidalnih stanica koje obično nastaju iz dure mater CNS-a, ali bez vidljive lezije CNS-a. Ne postoji sklonost prema određenom anatomskom mjestu u plućima. Većina slučajeva je slučajno otkrivena, iako neki pacijenti imaju respiratorne simptome uključujući hemoptizu. Hipoteze o etiologiji primarnih plućnih meningeoma uključuju podrijetlo iz pluripotentnih stanica, heterotopnih embrionalnih ostataka i meningotelijских čvorova (276). Većina je solitarna, makroskopski dobro ograničena i solidna, sa žutosmeđom do sivom reznom površinom. Veličina je izrazito varijabilna (277,278). Većina tumora je dobro ograničena i građeni su od solidne proliferacije tumorskih stanica koje rastu u nakupinama-, najčešće s mješovitim ili fibroznim uzorkom (279,280). Stanice su pozitivne na vimentin, EMA, PR, SSTR2A (281) i rijetko S100 (277). CD56 može biti pozitivan. Citokeratin, drugi markeri melanoma i neuroendokrini biljezi su negativni. Povećana proliferacija može se vidjeti u anaplastičnim meningiomima (279). Diferencijalna dijagnoza metastatskog meningioma je timom vretenastih stanica, solitarni fibrozni tumor i monofazni sinovijalni (276).

Većina meningeoma pokazuje usporen rast. Rijetko agresivno ponašanje povezano je s atipičnim ili anaplastičnim značajkama (279).

#### **4. Mezenhimalni tumori specifični za pluća**

##### **4.1 Hamartom pluća**

Plućni hamartomi su najčešća benigna plućna neoplazma, to je mezenhimska neoplazma s promjenjivom količinom najmanje dva mezenhimska elementa i invaginiranim respiratornim epitelom. Većina (90%) je periferno smještena. Češći su kod muškaraca (282,283).

Periferni plućni hamartomi su obično asimptomatski, pojedinačni, dobro ograničeni noduli; multifokalnost je rijetka (282). Endobronhijalni hamartomi često proizvode znakove i simptome opstrukcije (282,283). Prisutnost masnog tkiva na CT-u je specifična.

Plućni hamartomi često imaju translokaciju t(3;12) (q27-q28;q14-q15) (284). Ista translokacija česta je u lipomima (285).

Hamartomi su solidni, okrugli do višestruki, dobro ograničeni noduli koji često izlaze iz okolnih pluća. Bijele su do plavkaste boje. Većina je < 40 mm, rijetko mogu doseći veliku veličinu (> 90 mm) (282,286,287). Cistične promjene su rijetke. Plućni hamartomi obično se sastoje pretežno od hijalinske hrskavice, koja može pokazati miksoidnu promjenu, pomiješanu s promjenjivim količinama drugih mezenhimskih komponenti, uključujući masno tkivo, miksoidne vretenaste stanice, glatki mišić, fibrozno tkivo i kost. Respiratorni epitel

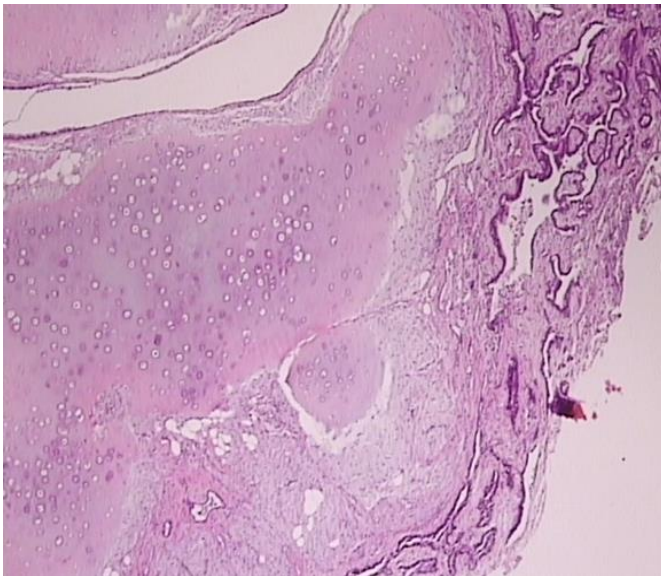
invaginira između lobula hrskavičnog i vezivnog tkiva. Endobronhijalni hamartomi mogu imati istaknuto masno tkivo (lipomatozni hamartom), dok su epitelne inkluzije obično neupadljive (282).

Plućni hamartomi se razlikuju od monomorfni tumora mekog tkiva po prisutnosti više od jedne mezenhimske komponente.

Druge neoplazme mekog tkiva predstavljaju diferencijalnu dijagnozu na tkivu malih biopsija gdje je zastupljena samo jedna mezenhimalna komponenta. Plućni hondromi obično nastaju u bolesnika s Carneyevom trijadom (tj. gastrointestinalni stromalni tumori, plućni hondromi, paragangliomi), a sporadični su vrlo rijetki. Hondromi nemaju invaginirani epitel, često pokazuju kalcifikaciju/ metaplaziju kostiju i omeđeni su fibroznom pseudokapsulom (288).

Endobronhijalni lipom može pokazati preklapanja morfoloških i genetskih značajki s hamartomom, ali razlika između hamartoma i lipoma općenito nije važna (289).

Plućni hamartomi su spororastuće neoplazme s izvrsnom prognozom. Kirurška resekcija je optimalan terapija je za endobronhijalne lezije i parenhimske tumore koji su veliki/simptomatski. Ponavljanje i maligna transformacija vrlo su rijetki (282).



*Slika 13, Hamartom; građen od hrskavičnog tkiva, uz vezivnu stromu te žarišta masnog tkiva i invaginirani epitel respiratornog tipa*

#### 4.2 Plućni hondrom

Hondrom je benigna neoplazma hijalinske hrskavice. Hondromi se obično javljaju u perifernim plućima, a bolesnici su obično asimptomatski. Slikovne metode pokazuju dobro ocrtane kvržice koji mogu biti kalcificirane (288). Hondromi se obično nalaze u mladih žena (u dobi < 30 godina) zahvaćenih Carneyevim trijasom, nenasljednim tumorskim sindromom

karakteriziranim gastrointestinalnim stromalnim tumorima, plućnim hondromima i paragangliomima (288,290). Rijetki sporadični primjeri češće se javljaju u muškaraca i u starijoj dobi.

Hondromi su makroskopski dobro ograničeni i lobulirani i imaju sivobijelu do plavkastu hrapavu reznu površinu, prosječne veličine 28 mm (288). Histološki su građeni od hijaline hrskavice s čestim miksoidnim promjenama. Hrskavica je umjereno celularna, bez atipije i okružena je fibroznom pseudokapsulom, bez invaginacije respiratornog epitela. Kalcifikacija i okoštavanje su česti, a okoštavanje može biti popraćeno prisutnošću masnog tkiva.

Diferencijalna dijagnoza uključuje plućni hamartom i hondrosarkom. Hamartomi imaju invaginirani respiratorni epitel između lobula hrskavice, a često sadrže i druge mezenhimske elemente (masno tkivo, glatke mišiće, miksoidne vretenaste stanice). Hondrosarkomi u plućima su češće metastaze visokog stupnja, sa značajno povećanom celularnošću i atipijom (291) nego primarne neoplazme pluća. Nisu zabilježene metastaze ili smrt kod plućnih hondroma (288).

#### 4.3 Difuzna plućna limfangiomatoza

Difuzna plućna limfangiomatoza je difuzna proliferacija limfnih kanala i glatkih mišića uz limfne žile pluća, pleure i medijastinuma. Limfangiomatoza unutar prsnog koša često zahvaća medijastinum, sa ili bez zahvaćenosti srca. Može biti ograničena na pluća i pleuru. Difuzna plućna limfangiomatoza obično se javlja u djece.

Učinak mase može rezultirati restriktivnom i opstruktivnom plućnom simptomatikom, hloznim izljevima i respiratornim zatajenjem. U pedijatrijskih bolesnika bolest ima agresivan tijek, s progresivnim zatajenjem disanja i smrću. Odrasli pacijenti mogu se prezentirati blagim zviždanjem, neproduktivnim kašljem, rekurentnim hloznim pleuralnim izljevima ili respiratornim zatajenjem (292).

Rendgenski snimci prsnog koša mogu pokazati povećane intersticijski crtež i pleuralne izljeve. CT pokazuje medijastinalnu infiltraciju mekog tkiva, pleuralno zadebljanje (s izljevima), zadebljanje peribronhovaskularnih snopova i interlobularnih septa (292).

Histološki se nalaze anastomozirajući prostori obloženi slojem spljoštenih limfnih stanica koji sadrže acelularni eozinofilni materijal raspoređen uzduž limfnih puteva. Između njih nalaze se slojevi kolagena ili vretenaste stanice koje nalikuju stanicama glatkih mišića. U okolnom plućnom tkivu nalazi se različita količina pigmentofaga: siderofaga. Epitelne stanice pozitivne su na D2-40, CD31 i ERG, a stromalne vretenaste stanice izražavaju vimentin, desmin, aktin i PR, ali ne i keratin ili HMB45 (293).



Diferencijalna dijagnoza uključuje limfangioleiomiomatozu, limfangiektaziju, hemangiomatozu i Kaposijev sarkom. Limfangioleiomiomatoza sadrži HMB45-pozitivne vretenaste stanice. Limfangiektazija ne pokazuje povećan broj anastomozirajućih limfnih žila. Kaposi sarkom ne pokazuje složene anastomozirajuće limfne kanale, a kod hemangiomatoze su vaskularni prostori ispunjeni krvlju. Prognoza je loša; nema utvrđenog kurativnog liječenja. Međutim, nedavne studije slučaja izvijestile su o poboljšanju ishoda s bevacizumabom i sildenafilom (294).

#### 4.4 Pleuropulmonalni blastom

Pleuropulmonalni blastom (PPB) je embrionalni tumor koji stvara cističnu i/ili solidnu masu u plućima u dojenčadi i male djece. Razlikuju se tipovi I, Ir, II i III. PPB se javlja u plućima i potječe iz plućnog mezenhima ili subpleuralnog mezenhima (295). PPB je najčešća primarna neoplazma pluća u djetinjstvu. Studija povezanosti provedena na obiteljima s više oboljelih osobama dovela je do identifikacije mutacija zametne linije u DICER1 genu (296).

Klinička slika PPB varira ovisno o dobi i vrsti tumora. Djeca s PPB tipa I javljaju se u prosječnoj dobi od 9 mjeseci, s kratkoćom daha s ili bez pneumotoraksa zbog ruptуре ciste. Neka djeca su asimptomatska, a cista se dijagnosticira kao slučajni nalaz na RTG prsnog koša. Djeca sa PPB tipa II ili III obično su starija (medijan 36, odnosno 42 mjeseca) i prezentiraju se kratkoćom daha, gubitkom težine i vrućicom (297).

CT je metoda izbora za otkrivanje tumora/cista, određivanje mjesta bolesti i pomaže klasificirati tumore kao čisto cistične (tip I), cistične i solidne (tip II) ili čisto solidne (tip III).

Maligna komponenta PPB potječe od nezrelog mezenhima pluća, koji ima sposobnost diferencijacije u više sarkomatoznih linija, uključujući rabdomiosarkom, fibrosarkom i hondrosarkom. Tri glavna patološka tipa PPB su definirana njihovim makroskopskim izgledom (295,298).

PPB tipa I potpuno je cistične građe; ciste su ispunjene zrakom i multilokularne, s tankim, osjetljivim septama. Tumori tipa II također imaju cističnu komponentu, te dio sa zadebljanim septama ili stvaranje solidne mase. Tip III PPB je solidne građe.

Mikroskopski, tip I PPB ima karakterističnu arhitekturu proširenih zračnih prostora i alveolarnih septa širih od normalnih obloženih epitelom alveolarnog ili bronhiolarnog tipa. U klasičnim slučajevima, mali čvorići primitivnih mezenhimskih stanica nalaze se ispod epitela u stijenci ciste. Tip Ir (regressed) otkriven je u rođaka djece s tipom I i karakterizira ga nedostatak maligne transformacije, kao i primitivnih mezenhimalnih elemenata. PPB tipa II razlikuju se od tumora tipa I po tome što primitivne tumorske stanice više nisu ograničene na subepitelnu distribuciju, šire septa i formiraju čvrste sarkomatozne nodule (299). Tumori tipa

III predstavljaju potpuno prerastanje cističnih dijelova tumora i stoga su solidne građe. Mikroskopski, solidni dijelovi tipa II PPB i tipa III PPB pokazuju uzorak sarkoma koji tipično uključuje područja s blastemalnim uzorkom, uzorkom embrionalnog rabdomiosarkoma, uzorkom fibrosarkoma ili hondrosarkoma.

Rabdomiosarkom može biti teško razlikovati od PPB-a, pri čemu pomaže prethodno dijagnosticiran rabdomiosarkom ekstrapulmonalno. DICER1 testiranje mutacije tumorskog tkiva također se može koristiti za potvrdu dijagnoze PPB.

U adolescenciji ili odrasloj dobi, po otkriću cistične mase, primarna diferencijalna dijagnoza za ovu situaciju je s cistični sinovijalni sarkom. PPB su obično heterogeniji od sinovijalnih sarkoma, Imunohistokemija je korisna za postavljanje dijagnoze sinovijalnog sarkoma. U starije djece s cističnim sarkomatoznim masama potreba je RT-PCR analiza fuzijskog gena sinovijalnog sarkoma.

Ne postoji formalni sustav stupnjevanja za PPB. Patološki tip je jedini nezavisni prognostički čimbenik. PPB tipa I ograničeni su na pluća i liječe se potpunom kirurškom resekcijom sa ili bez adjuvantne kemoterapije. Tumori tipa II i III liječe se potpunom kirurškom ekscizijom kad god je to moguće i visokim dozama kemoterapije prilagođene sarkomu. Tumori tipa II i III mogu lokalno recidivirati nakon nepotpune ili djelomične ekscizije. Najčešće metastatsko mjesto je mozak. Tumori također mogu metastazirati u kosti, ali širenje tumora na druga mjesta je rijetko. Terapija zračenjem je obično rezervirana za lokalni recidiv i metastatsku bolest u mozgu. Za tumore tipa I, stopa preživljavanja je 91%. Stope preživljavanja smanjuju se na 74% za tip II i 53% za tumore tipa III (297).

#### 4.5 Intimalni sarkom plućne arterije

Intimalni sarkom plućne arterije je maligni mezenhimalni tumor koji nastaje u velikim žilama plućne cirkulacije s pretežno intraluminalnim rastom, opstrukcijom lumena izvorne žile i stvaranjem embolija u perifernim organima. Sarkomi intime plućne arterije su rijetki i javljaju se otprilike dvostruko češće od sarkoma intime aorte (300).

Sarkomi intime plućne arterije javljaju se u proksimalnim elastičnim arterijama, od razine plućne valvule do lobarnih grana (301). U nekim slučajevima dolazi do zahvaćenosti srca (302). Najčešći simptom je dispneja, a zatim bol u prsima ili leđima, kašalj, hemoptiza, gubitak težine, malaksalost, sinkopa i vrućica. Kliničke manifestacije oponašaju one akutne ili kronične tromboembolije i plućne hipertenzije, zbog opstrukcije plućne cirkulacije (303). Slikovne metode su uglavnom nespecifične (304,305). Sarkomi intime su polipoidne intraluminalne mase pričvršćene na stijenku i mogu nalikovati mukoidnim ili želatinoznim ugrušcima koji ispunjavaju vaskularni lumen (306). Tumori visokog gradusa su čvrsti,

mesnati tumor koji potpuno začepljuje vaskularni lumen, zajedno s područjima krvarenja i nekroze. Histološki su građeni od vretenastih stanica s različitim stupnjevima atipije i varijabilne celularnosti, a oni visokog gradusa pokazuju visok mitotički indeks, nekrozu i nuklearni pleomorfizam (307). Komponente nižeg stupnja su manje celularne i mogu pokazivati miksoidnu promjenu (301). Amplifikacija MDM2 gena opažena je u većini sarkoma intime plućne arterije (302,308). Prognoza sarkoma plućne arterije je općenito loša, sa srednjim vremenom preživljavanja od 1-3 godine (300,301). Rijetki intraluminalni miofibroblastični tumori imaju relativno dobru prognozu (306).

#### 4.6 Kongenitalni peribronhalni miofibroblastični tumor

Kongenitalni peribronhalni miofibroblastični tumor je izuzetno rijedak, solidni fibroblastični/miofibroblastični tumor koji se razvija in utero ili u dojenačkoj dobi, sastavljen od mitotički aktivnih, ali histološki neupadljivih miofibroblasta raspoređenih u snopove i nalik kongenitalnom mezoblastičnom nefromu/ infantilnom fibrosarkomu.

Kongenitalni peribronhijalni miofibroblastični tumor javlja se u plućima, s peribronhovaskularnom distribucijom. Tumor se može prikazati antenatalno, a može biti povezan s fetalnim hidropsom. Prezantira se u rasponu od fetalne smrti do respiratornog distresa u razdoblju novorođenčeta, do slučajne radiološke mase u asimptomatskog dojenčeta.

Karakteristične su velike dimenzije (> 50 mm) i jednostrana zahvaćenost. Tumor je blijedosmeđe boje i čvrst, tipično zauzima znatan dio režnja ili režnjeva pluća fetusa/dojenčadi; okružuje velike dišne putove i može srasti s pleurom. Tumor se sastoji od isprepletenih snopova ujednačenih vretenastih stanica s eozinofilnom citoplazmom i loše definiranim staničnim rubovima. Jezgre su mitotički aktivne, rijetko patološke, ali histološki neupadljive(309). Tumor raste uglavnom okružujući bronhe i protežući se duž interlobularnih septa i pleure. Karakterističan nalaz su veliki otoci dobroćudne hrskavice koji se uglavnom nalaze unutar peribronhijalnih regija. Vretenaste stanice su općenito pozitivne na SMA; također mogu biti pozitivni za desmin i S100 (310).

S obzirom na vrlo mali broj opisanih slučajeva, pretpostavlja se da mu je biološko ponašanje benigno.

#### 4.7 Primarni plućni miksoidni sarkom sa fuzijom EWSR1-CREB1

Primarni plućni miksoidni sarkom (PPMS) je maligni tumor pluća niskog stupnja koji se sastoji od multinodularne nakupine tipično jednolikih vretenastih, zvjezdastih ili zaobljenih

stanica u retikularnom uzorku unutar miksoidne strome. Većina slučajeva ima fuziju gena EWSR1-CREB1 što se koristi za potvrdu dijagnoze.

PPMS-ovi su često povezani uz bronhe i pretežno su endobronhalni. Bolesnici se mogu javiti s kašljem, hemoptizom, sistemskim simptomima kao što je gubitak težine ili (rjeđe) simptomima metastaza. Tumor se može otkriti slučajno (311,312). Slikovne metode obično pokazuju dobro ograničenu masu, često s endobronhijalnom komponentom. Mogu biti prisutne opstruktivne promjene (311). Tumor često zahvaća odrasle osobe srednje dobi, s prosječnom dobi od 49 godina i blagom prevlašću žena (313). U više od 80% slučajeva, PPMS sadrži fuzijske transkripte EWSR1-CREB1 (311,314). Tumori su veličine 15 do > 100 mm i dobro su omeđeni ili nodularni, blijede i blistave ili želatinozne rezne površine, u rasponu od bijele/sive do žute boje (311). PPMS imaju lobularnu arhitekturu. Može biti prisutna djelomična fibrozna pseudokapsula. Tumori se sastoje od vretenastih, okruglih, zvjezdastih ili poligonalnih stanica, s delikatnom retikularnom mrežom unutar miksoidne strome. Miksoidna stroma se boji s Alcian blue (315). Mogu se naći kompaktnija područja koja mogu imati kolagensku stromu. Stanična atipija je općenito blaga do ponekad žarišno umjerena, a broj mitozata je <5/2 mm<sup>2</sup>. Može biti prisutna žarišna nekroza. Većina slučajeva ima kronični upalni stanični infiltrat uglavnom limfocita i plazma stanica. Vaskularna invazija je rijetka (311). Tumor je redovito negativan na citokeratin, S100, desmin, CD34 i neuroendokrine markere. Potrebna je klinička i radiološka korelacija kako bi se isključila metastaza izvanplućnog mekotočivnog sijela. PPMS se liječe resekcijom, s izlječenjem oko 90% pacijenata. Rijetko su opisane metastaze unutar pluća, bubrege ili mozak, te smrtni ishodi. (311).

## 4.8 PEComatozni tumori pluća

### 4.8.1 Limfangioleiomiomatoza pluća

Plućna limfangioleiomiomatoza (LAM) je lokalno destruktivna mezenhimska neoplazma koja se sastoji od abnormalne proliferacije glatkih mišića duž limfnih puteva, stvarajući bilateralni intersticijski infiltrat koji rezultira cističnom transformacijom zračnih prostora i respiratornim zatajenjem. LAM je rijedak, s incidencijom od 5 slučajeva na milijun osoba-godina. Ovaj poremećaj gotovo isključivo pogađa odrasle žene. LAM se može pojaviti sporadično ili u bolesnika s tuberoznom sklerozom (316). LAM se manifestira kao jednoliko raspoređene ciste po plućima. Retroperitonealni i abdominalni limfni čvorovi također mogu biti zahvaćeni (317).

Većina pogođenih pacijenata ima progresivnu dispneju pri naporu i pneumotoraks; hlozni pleuralni izljevi i hemoptiza rjeđi su nalazi (1). Bolesnici s LAM-om mogu imati bubrežne angiomiolipome.

Karakteristični nalazi na CT-u visoke razlučivosti uključuju difuzne, okrugle plućne ciste tankih stijenki. Pluća sadrže ciste različitih veličina. Unutar stijenki ciste nalaze se čvorići ili vretenaste stanice raspoređene po intersticiju s finim kromatinom, malim jezgrima i granularnom eozinofilnom citoplazmom (319). Vretenaste stanice mogu infiltrirati stijenke vena. Mogu se vidjeti intersticijski ili intra-alveolarni makrofagi s hemosiderinom. LAM u bolesnika s TS može biti povezan s mikronodularnom hiperplazijom pneumocita tipa II (320). Tumorske vretenaste stanice su pozitivne na SMA i HMB45, iako opseg bojenja za HMB45 može biti ograničen. PR i melan-A također su često pozitivni, dok je S100 negativan (321). LAM obično napreduje sporo, s povećanjem cistične destrukcije i opadanjem funkcije pluća što često rezultira hipoksijom koja zahtijeva terapiju kisikom unutar 10 godina od prvih simptoma. Bolesnici se mogu liječiti transplantacijom. 10-godišnja stopa preživljavanja bez transplantacije je 85% (322). Inhibitor mTOR sirolimus stabilizira funkciju pluća i rezultira smanjenjem simptoma i poboljšanom kvalitetom života u pacijenata s LAM-om (323).

#### 4.8.2 PECom pluća

Tumori perivaskularnih epiteloidnih stanica (PEComi) su neoplazme s diferencijacijom perivaskularnih epiteloidnih stanica. To su mezenhimalni tumori sastavljeni od karakterističnih stanica koje su često povezane sa stijenkama krvnih žila i obično izražavaju melanocitne i markere glatkih mišića.

Tumori obično rastu kao solitarni, periferni plućni čvorić. Većina primarnih PEComa pluća su slučajni nalazi u asimptomatskih bolesnika.

Obitelj PEComa uključuje limfangioleiomiomatozu, angiomiolipom, difuznu PEComatozu i tumore pluća zvane PEComi koji nalikuju skupini histološki i imunofenotipski sličnih tumora koji nastaju na različitim ekstrapulmonalnim mekim tkivima i visceralnim mjestima (324).

PEComatozne lezije pluća, osim limfangioleiomiomatoze, kao što su primarni plućni PEComi i angiomiolipom, rijetke su.

Iako su ukupno PEComi 6 puta češći u žena nego kod muškaraca, primarni PEComi pluća pokazuju mušku sklonost (325). Većina PEComa je sporadična; mala podskupina slučajeva povezana je s tuberoznom sklerozom (325).

Primarni plućni PEComi su jako dobro ograničeni, s čvrstom, mesnatom crveno-žuto-smeđom reznom površinom. Tumori obično mjere 20-30 mm. PECom pluća sastoji se od jednolikih okruglih/jajnih stanica s obilnom jasnom ili granularnom eozinofilnom citoplazmom i

jasnim rubovima stanica raspoređenim u solidne nakupine, karakteristične su sinusne žile tankih stijenki, a tumorske stanice obično su raspoređene radijalno oko žila tankih stijenki i pokazuju subendotelni rast. Jezgre su okrugle, s malim nukleolima i obično pokazuju blagu atipiju ili pleomorfizam. Mitotička aktivnost obično je odsutna ili je niska (326).

Difuzna PEComatoza pokazuje preklapajuće značajke limfangioleiomiomatoze i konvencionalnog PEComa (327). Angiomiolipom, član obitelji PEComa, rijetko se može pojaviti u plućima (328) i sastoji se od pomiješanog zrelog masnog tkiva i krvnih žila tankih i debelih stijenki, zajedno s abnormalnim vretenastim do epiteloidnim glatkomišićnim stanicama.

Maligni PECom karakterizira mitotska aktivnost, izražena atipija, pleomorfizam i nekroza (325,329).

Prisutnost više nodula, izražene atipije i vretenaste morfologije upućuju na metastatsku, a ne primarnu neoplazmu pluća. PEComi pokazuju miomelanocitnu diferencijaciju i tipično izražavaju melanocitne markere, kao što su HMB45 (najosjetljiviji), melan-A i MITF, te mišićne markere, kao što su SMA, desmin i caldesmon (329). PEComi mogu oponašati nekoliko različitih tipova tumora, ovisno o njihovoj prevladavajućoj citomorfologiji (epiteloidni ili vretenasti) i prisutnosti ili odsutnosti atipije. Unutar pluća, najvjerojatnija diferencijalna dijagnostička razmatranja su metastaze, uključujući karcinom (osobito bubrežnih stanica ili hepatocelularni), melanom, sarkom mekog alveolarnog dijela, tumori glatkih mišića i mioepitelni tumori. Zbog široke diferencijalne dijagnoze važna je imunohistokemija. Ne postoji primjenjivi sustav stupnjevanja. Gotovo svi primarni PEComi pluća su benigni i izlječenje se postiže ekscizijom. Difuzna PEComatoza se također uspješno liječi sirolimusom (327).

## **5. Hematolimfoidni tumori i tumori limfoidnog tkiva pluća**

### **5.1 MALT limfom pluća**

Plućni ekstranodalni limfom marginalne zone limfoidnog tkiva povezanog sa sluznicom (MALT limfom) je primarni ekstranodalni limfom niskog stupnja koji pokazuje morfološke značajke limfoidnog tkiva povezanog sa sluznicom (MALT). MALT limfomi predstavljaju 70-90% svih primarnih plućnih limfoma, ali <0,5% svih primarnih neoplazmi pluća (330). MALT nije prisutan u normalnom plućnom parenhimu, razvija se u reaktivnim stanjima uključujući pušenje, infekcije i autoimune poremećaje.

Pacijenti mogu biti asimptomatski s lezijama koje su slučajno identificirane u slikovnim studijama. Oko 55-67% pacijenata pokazuje nespecifične respiratorne simptome kao što su kašalj, dispneja ili bol u prsima (330). Sistemski simptomi, kao što su groznica i noćno znojenje, su rijetki (331). Serumski monoklonski proteini javljaju se u 43% pacijenata (332). CT prsnog koša obično pokazuje jedan ili više nodula ili masa, koje mogu biti obostrane. Zračni bronhogrami su česti. Neki bolesnici mogu pokazati замуćenje brušenog stakla ili intersticijske infiltrate (330).

Makroskopski, plućni MALT limfomi su konsolidirane mase s reznom površinom koja je žute do krem boje. Limfomatozni infiltrat je heterogen, s različitim udjelima malih limfocita, stanica sličnih centrocitima, monocitoidnih B stanica, velikih transformiranih stanica i plazma stanica (332). Infiltrat okružuje i, u nekim slučajevima, kolonizira reaktivne zametne centre. Na periferiji lezije, neoplastične stanice prate bronhovaskularne snopove, ali središte lezije često pokazuje destrukciju alveola. Limfoepitelne lezije su česte. Dišni putovi su često pošteđeni, a nekroza je rijetka. Neoplastične B stanice ekspresiraju CD20 i CD79a (331). Indeks Ki-67 je obično nizak (< 20%) (331). Keratinsko bojenje može biti korisno za prepoznavanje limfoepitelne lezije. Plućni MALT limfom mora se razlikovati od reaktivnih limfoidnih proliferacija, uključujući nodularnu limfoidnu hiperplaziju i limfocitnu intersticijsku pneumoniju. Prisutnost aberantne ekspresije CD43 na B stanicama ili restrikcija lakih lanaca na plazma stanicama može biti korisna. Ostale male neoplazme B-stanica koje mogu oponašati limfom rubne zone također se moraju isključiti, imunofenotipskim markerima.

Bolesnici s niskim stadijem bolesti postižu remisiju lokaliziranom terapijom, obično kirurškom resekcijom (330). 5-godišnje i 10-godišnje ukupne stope preživljavanja iznose 68-90%, odnosno 53-72% (333). Sveukupno preživljenje nije značajno različito između pacijenata koji se nalaze u različitim stadijima (330).

## 5.2 Difuzni B-velikostanični limfom pluća

Primarni plućni DLBCL, iako rijedak, drugi je najčešći tip i čini oko 5-20% slučajeva primarnih plućnih limfoma (334). Prosječna dob pri dijagnozi je 60 godina. Otprilike polovica predstavlja de novo DLBCL, dok druga polovica proizlazi iz transformacije osnovnog MALT limfoma (335).

Primarni plućni difuzni limfom velikih B-stanica (DLBCL) je ne-Hodgkinov limfom koji se sastoji od difuzne proliferacije velikih B stanica s centroblastičnom ili imunoblastičnom morfologijom, ograničenih na pluća sa ili bez zahvaćenosti hilarnog limfnog čvora pri prezentaciji ili tijekom naredna 3 mjeseca. Primarni plućni DLBCL može zahvatiti bilo koji režanj, ali je karakteristično smješten periferno. Bolesnici se obično prezentiraju kašljem ili

dispnejom, ili rijetko s hemoptizom i sistemskim B simptomima, koji uključuju vrućice, noćno znojenje i gubitak težine (331). Na CT-u kavitacija i/ili središnja nekroza se češće vide u DLBCL u usporedbi s MALT limfomom (336,337). Makroskopski, čvorovi su obično dobro ograničeni, krem boje i tipično solidni, ali mogu pokazivati područja krvarenja, središnje nekroze i kavitacije. Endobronhijalna ultrazvučno vođena aspiracija iglom i perkutana CT vođena ili bronhoskopska biopsija mogu biti dovoljni za postavljanje dijagnoze solidne lezije, međutim, nekad je potrebna kirurška biopsija (338). Tumor se sastoji od difuzno raspoređenih velikih stanica koje uništavaju i zamjenjuju normalni plućni parenhim. Velike stanice nalikuju centroblastima i/ili imunoblastima i 2-4 puta su veće od normalnih limfocita. Imunofenotip je B stanice, s ekspresijom pan-B staničnih markera (CD20, CD79a) (339). Prisutnost EBV-a treba istražiti korištenjem in situ hibridizacije za EBV-kodiranu malu RNA (EBER). Citološki razmazi pokazuju monotonu populaciju velikih atipičnih stanica s nezrelim kromatinom, jednom ili više jezgri i prilično obilnom citoplazmom.

Diferencijalna dijagnoza uključuje nediferencirani karcinom, anaplastični limfom velikih stanica, primarni medijastinalni veliki B-stanični limfom i rijetko tumore zametnih stanica (340).

Bolesnici se obično liječe kombiniranom imunoterapijom i kemoterapijom. DLBCL u ekstrapnodalnim mjestima općenito ima lošiju prognozu od bolesti nastale u čvorovima (341).

### 5.3 Limfomatoidna granulomatoza pluća

Limfomatoidnu granulomatozu karakterizira angiocentrični/angiodestruktivni polimorfni limfoidni infiltrat koji se sastoji od EBV-pozitivnih B stanica pomiješanih s velikim brojem reaktivnih T stanica. Limfomatoidna granulomatoza uvijek zahvaća pluća, a ostala mjesta uključuju CNS (40%), kožu (34%), bubrege (19%), jetru (17%) i druge organe (340). Samo jedna trećina do dvije trećine pacijenata ima respiratorne simptome, a ostali su slučajno identificirani slikovnim metodama. Mogu se javiti konstitucijski simptomi, ostali simptomi povezani su s mjestom zahvaćenosti (342). Slikovne metode otkrivaju multifokalne bilateralne nodule ili mase (340,343). Smatra se da je smanjeni imunitet važan čimbenik u razvoju limfomatoidne granulomatoze. Pluća pokazuju pojedinačne ili višestruke nodule promjenjive veličine, sa ili bez središnje nekroze. Čvorići sadrže polimorfni limfoidni infiltrat s angiocentričnom raspodjelom, zahvaćajući stijenke malih i srednjih arterija. Većina stanica su male T stanice pomiješane s promjenjivim brojem histiocita, plazma stanica i imunoblasta. Često je prisutna središnja nekroza. Unatoč nazivu lezije, dobro oblikovani granulomi su odsutni. Limfomatoidna granulomatoza se procjenjuje pomoću omjera EBV-pozitivnih B stanica i njihovog stupnja citološke atipije s pozadinskom populacijom reaktivnih T stanica. Priznate su tri ocjene, koje nude smjernice za terapiju. Lezije 1. stupnja sastoje se od



polimorfnog limfoidnog infiltrata bez značajne atipije; nekroza može biti odsutna ili žarišna. Velike EBV-pozitivne limfoidne stanice su rijetke. U lezijama stupnja 2 tipično su prisutne velike EBV-pozitivne stanice i češća je nekroza. Lezije 3. stupnja karakterizira veći broj EBV-pozitivnih stanica, nekroza je česta i često opsežna. Velike atipične stanice pozitivne su na CD20 i EBV. Većina limfoidnih stanica u pozadini su CD3+ T stanice, pri čemu je broj CD4+ stanica veći od CD8+ stanica (340). Za konačnu dijagnozu potrebna je biopsija tkiva. Prognoza limfomatoidne granulomatoze je promjenjiva. Čak 63% pacijenata umre, s prosječnim ukupnim preživljavanjem od 14 mjeseci. Međutim, čak 30% prolazi kroz spontanu remisiju bez liječenja (342).

#### 5.4 Intravaskularni B-velikostanični limfom pluća

Intravaskularni limfom velikih B-stanica (IVLBCL) je agresivni ekstranodalni ne-Hodgkinov limfom, karakteriziran prisutnošću velikih neoplastičnih B stanica unutar žila različitih veličina, osobito kapilara. IVLBCL koji zahvaća pluća općenito predstavlja dio sistemske bolesti. Međutim, prijavljeni su i primarni plućni slučajevi (344). IVLBCL je sistemski poremećaj i stoga pokazuje simptome ovisno o zahvaćenim organima. IVLBCL može uzrokovati plućnu hipertenziju, hipoksemiju i plućnu emboliju. Nasumična biopsija kože i transbronhijalna biopsija pluća korisne su za postavljanje dijagnoze (345,346). IVLBCL se javlja kod odraslih, bez spolne predispozicije. Velike limfoidne stanice s vezikularnim jezgrama koje često pokazuju mitotičke figure nalaze se unutar malih žila, osobito kapilara, ponekad pokazujući minimalnu ekstravazaciju. Rijetko, limfoidne stanice mogu biti anaplastične. Markeri zrelih B-stanica su izraženi, često s ekspresijom CD5 i PDL1 (CD274) (347). Loša prognoza često je uzrokovana zakašnjelom dijagnozom. Slučajevi s bolešću ograničenom na kožu (kožni oblik) imaju bolji ishod (348). Kemoterapija s rituksimabom poboljšala je ishode, s trogodišnjom ukupnom stopom preživljavanja od 60-81% (349).

#### 5.5 Histiocitoza plućnih Langerhansovih stanica

Histiocitoza plućnih Langerhansovih stanica (PLCH) je proliferativni poremećaj Langerhansovih stanica, s pridruženim intersticijskim promjenama u plućnom tkivu, koji se manifestira kao varijabilna kombinacija staničnih, cističnih i fibroznih lezija. PLCH uglavnom zahvaća gornje i srednje plućne režnjeve uz relativnu poštedu plućne baze. PLCH u odraslih obično se javlja u jednom od tri klinička obrasca: (1) respiratorni simptomi (kašalj i dispneja), u oko dvije trećine pacijenata, sa ili bez konstitucijskih simptoma (vrućica, malaksalost, znojenje i gubitak težine, vidljivi u 15- 20% pacijenata); (2) akutna prezentacija sa spontanom

pneumotoraksom, u 15-20% slučajeva, koja može biti obostrana ili recidivirajuća; ili (3) kao slučajni nalaz na rutinskoj RTG snimci prsnog koša, u 5-25% slučajeva (350). Približno 15% odraslih osoba s PLCH ima izvanplućnu zahvaćenost. Sistemski oblik histiocitoze Langerhansovih stanica (LCH) može imati sekundarno zahvaćanje pluća (351). Opstruktivni respiratorni defekti su češći od restriktivnih uzoraka, a moguće je preklapanje (352). Rtg prsnog koša pokazuje simetrične bilateralne retikulonodularne promjene (353). CT visoke razlučivosti pokazuje kombinaciju nodula, kavitirajućih nodula i cista (354). PLCH se javlja pretežno u mladih pušača ili bivših pušača, s najvećom incidencijom u dobi od 20 do 40 godina i jednakom učestalošću u muškaraca i žena, što sugerira dim cigarete kao etiološki agens (351). Pluća mogu izgledati cistično, s promjenjivim brojem čvrstih nodula ili fibroznih ožiljaka. Histološko obilježje PLCH je nakupljanje Langerhansovih stanica koje tvore labave agregate. Langerhansove stanice imaju konvolutne jezgre i blijedu, blago eozinofilnu citoplazmu. Stanične lezije su uglavnom prisutne duž bronhiola i alveolarnih kanala. Promjenjiv broj limfocita, monocita/makrofaga i eozinofila pomiješan je sa staničnim lezijama. Čvorići imaju tendenciju napredovanja od staničnih lezija s obilnim Langerhansovim stanicama do fibroznih ožiljaka s rijetkim do odsutnim Langerhansovim stanicama u završnoj fazi. Cistične promjene su izražene u kasnim stadijima bolesti. Pozadinsko plućno tkivo obično pokazuje popratne značajke pušenja. Langerhansove stanice pozitivne su na S100, CD1a i langerin (355). Razvoj PLCH-a je nepredvidljiv. Otprilike 15% pacijenata razvije progresivnu bolest (356). Prediktori kraćeg preživljavanja uključuju stariju dob, plućnu hipertenziju, manji volumen FEV1, veći rezidualni volumen i niži omjer FEV1/FVC omjer (351). Za liječenje PLCH-a ključan je prestanak pušenja (357). Farmaceutsko liječenje kortikosteroidima ili kemoterapijskim lijekovima može se razmotriti za bolesnike s teškom ili progresivnom bolešću unatoč prestanku pušenja.

## 5.6 Plućna Erdheim-Chesterova bolest

Erdheim-Chesterova bolest (ECD) je sistemski histiocitna neoplazma koju karakterizira multiorganska akumulacija zrelih histiocita okružena fibrozom. ECD može utjecati na gotovo svaki organski sustav, uključujući pluća i pleuru. ECD je rijetka bolest. Raspon dobi je 15-80 godina, s prevlašću muškaraca (70%) (358). ECD je iznimno rijedak u djece, kod kojih je općenito povezan s histiocitozom Langerhansovih stanica (359). ECD je klonski neoplastični poremećaj (360). Za razliku od histiocitoze Langerhansovih stanica, nije dokazana povezanost s pušenjem (361). Bolesnici uglavnom imaju nerespiratorne simptome. Zahvaćenost pluća može biti asimptomatska ili može uzrokovati kašalj i/ili progresivnu dispneju (362,363). Pleuralni izljev i/ili medijastinalna infiltracija također su česti (363,364).

Mijeloidne neoplazme mogu biti prisutne u čak 10% slučajeva (365). CT je koristan za dokazivanje zahvaćenosti pleure i/ili parenhima, pri čemu su retikulacije i zamućenja brušenog stakla prevladavajući parenhimski nalazi.

Pluća su čvrsta, s pleuralnim i interlobularnim septama često vidljivim zbog zadebljanja. Zahvaćenost pluća ima karakterističnu limfangitičku distribuciju, uz zahvaćenost visceralne pleure, interlobularnih septa i perivaskularnog intersticija, kao i manju zahvaćenost peribronhiolnih područja. Bolest tipično štedi perialveolarne prostore. Histiociti imaju pjenastu i/ili eozinofilnu citoplazmu, uz izraženu fibrozu pomiješanu s kroničnim upalnim stanicama. Stanice lezije pozitivne su na histiocitne markere (CD163, CD68, CD14, CD4 i faktor XIIIa) i negativne na CD1a i CD207 (langerin) (361).

Većina bolesnika zahtijeva sustavnu terapiju. peginterferon i kladribin su standardna terapija, ali posljednjih su godina BRAF mutacije prepoznate i inhibitori tirozin kinaze se češće koriste (358). Prognoza ovisi o mjestu i opsegu zahvaćenosti (366).

## **RASPRAVA**

Kao i u ostalim zemljama u Europi te Sjevernoj Americi incidencija neoplazmi pluća je u konstantnom porastu zadnje desetljeće. Gledajući zbirno oba spola, u Republici Hrvatskoj, karcinom pluća zauzima 4. mjesto učestalosti neoplazmi, nakon sijela prostate, donjeg probavnog sustava i dojke.

Zadnjih 10-tak godina u porastu je incidencija nesitnostaničnog karcinoma, adenokarcinoma, u nepušača, s predominacijom ženskog spola, u 5. desetljeću života. Upravo je to razlog najvećeg razvoja ciljane terapije namijenjenih ovim neoplazmama, a odabir ciljane terapije vezan je uz razvoj novih dijagnostičkih metoda, s naglaskom na patološku analizu bioloških uzoraka tumorskog tkiva. Upravo razvoj novih dijagnostičkih metoda dovodi i do novog pristupa klasifikaciji neoplazmi pluća, koje se u aktualnoj klasifikaciji najavljuje i početno uvodi, te tako sada postoje entiteti vezani i nazvani prema svojem molekularnom potpisu, npr. SMARCA4-deficijentni nediferencirani tumor.

Temelj aktualne WHO klasifikacije 2021 godine je histogenetska klasifikacija; te se razlikuje nekoliko grupa neoplazmi: epitelne neoplazme, mezenhimalne neoplazme, hematolimfoidne neoplazme te ektopični tumori.

U epitelnim neoplazmama entiteti se dalje dijele na one benigne; papilomi i adenomi, prekanceroze, te maligne invazivne neoplazme, s posebno izdvojenom skupinom tumora neuroendokrine diferencijacije. Prepoznaje se displazija pločastog epitela, dok se o displaziji cilindričnog epitela ne govori. Postoje adenokarcinomi in situ, i adeno i pločaste

diferencijacije. Postoji minimalno invazivni adenokarcinom, ne prepoznaje se minimalno invazivni karcinom pločaste diferencijacije. U novoj klasifikaciji gradiranje adenokarcinoma je i dalje temeljeno samo na arhitekturi, ali s definiranim udjelom pojedinog načina rasta za određeni gradus. Nukelarni gradus odražava se u patološkoj dijagnozi pleomorfog karcinoma. Nesitnostanični karcinom pločaste diferencijacije nema gradus, a dijeli se na onaj s keratinizacijom, bez keratinizacije te bazaloidni karcinom, koji za razliku od prethodne klasifikacije više nije izdvojen entitet već podtip karcinoma pločaste diferencijacije. Novost je i prepoznavanje limfoepitelijalnog karcinoma bez prisutnog EBV.

Limfoepitelijalni karcinom je neoplazma prethodno zvana „limfoepithelioma- like“ karcinom, a enterički karcinom sada je podvrsta adenokarcinoma. Uz već spomenuti SMARCA4 deficijentni nediferencirani tumor novi entiteti su i bronhiolarni adenom te hijalinizirani svjetlostanični karcinom.

TNM klasifikacija koja se koristi je ona definirana prema AJCC/UICC iz 2017.godine.

Neoplazme neuroendokrine diferencijacije (NEN) dijele se na neuroendokrine tumore (NET) i neuroendokrine karcinome. NET se dijele na tipične i atipične karcinoide, a karcinomi na sitnostanični i velikostanični karcinom. Klasifikacija NEN-a probavnog sustava i dalje se ne primjenjuje na NEN pluća. I dalje su dijagnostički kriteriji mitotski indeks te prisutnost ili odsutnost nekroze, a primjena panela imunohistokemijskih markera (CD56, kromogranin i sinaptofizin) te vrijednost Ki 67 sve se više koriste u diferencijalnoj dijagnostici između pojedinih neuroendokrinih neoplazmi. Molekularni profil velikostaničnog neuroendokrino karcinoma se u ovom izdanju WHO klasifikacije tumora pluća najavljuje, a nametnut je činjenicom da je biološko ponašanje ovog tumora različito; dio ih se ponaša kao i ostali nesitnostanični karcinomi pluća, a drugi pak kao sitnostanični neuroendokrini karcinom.

Uveden je i novi entitet velikostanični neuroendokrini karcinom karcinoidne morfologije, rijedak entitet, prethodno zvan atipični karcinoid povećane mitotske aktivnosti ili proliferacije.

Uveden je i nov način određivanja mitotskog indeksa, mitoze se više ne izražavaju na 10 VPVP u „hot spot“ regiji (dijelu s najvećom mitotskom aktivnošću) već se računa prosjek mitozna na 3 područja 2 mm<sup>2</sup>, odnosno 3x10 VPVP.

Mezenhimalne neoplazme su u plućnom parenhimu puno rjeđe nego epitelne, najčešća je benigna mezenhimalna neoplazma: hamartom, a maligni su puno češće metastatski nego primarni.

Dijagnostički kriteriji i potrebne molekularne analize identične su kao i u drugim sijelima ovih neoplazmi.

U ovoj klasifikaciji po prvi put je dobro definiran popis entiteta mezenhimalnih neoplazmi koje su domena dijagnostike torakalnog patologa, a koje patologa koji se bavi patologijom mekih tkiva.

Govoreći o neoplazmama limfocitnog porijekla, najčešći je MALT limfom te difuzni B velikostanični limfom. U dijagnostici limfoma poželjnija je suradnja torakalnog patologa s hematopatologom.

## ZAKLJUČCI

Aktualna klasifikacija Svjetske zdravstvene organizacije iz 2021. godine za tumore pluća

1. prepoznaje epitelnu, mezenhimalnu, limfoidno-histiocitnu skupinu tumora te ektopične tumore
2. kao i u prethodnoj klasifikaciji prepoznaju se i premaligne lezije, in situ karcinomi, minimalno invazivni adenokarcinom ( MIA) pluća te invazivni karcinomi
3. definira udio pojedinog arhitekturalnog rasta za određivanje gradusa adenokarcinoma: 20%
4. nuklearni gradus uzima u obzir dijagnozom pleomorfnog karcinoma
5. nema gradus za nesitnostanični karcinom pločaste diferencijacije
6. bazaloidni karcinom uvrštava u subtip nesitnostaničnog karcinoma pločaste diferencijacije
7. enterički karcinom uvrštava u subtip adenokarcinoma pluća
8. uvodi nove entitete; SMARCA4 deficijentni nediferencirani tumor, bronhiolarni adenom te hijalinizirani svjetlostanični karcinom.
9. uvodi dijagnozu limfoepitelijalnog karcinoma koji može biti EBV pozitivan ili negativan
10. dijeli euroendokrine neoplazme pluća na neuroendokrine tumore koji obuhvaćaju entitete tipičnog (TC) i atipičnog karcinoida (AC) te sitnostanični neuroendokrini karcinom (SCLNEC) i velikostanični neuroendokrini karcinom (LCLNEC)
11. definira dijagnostičke kriterije za neuroendokrine neoplazme pluća: mitotski indeks te prisutnost ili odsutnost nekroze
12. prepoznaje velikostanični neuroendokrini karcinom pluća kao heterogenu skupinu neoplazmi kojih je dio biološkog ponašanja kao nesitnostanični adenokarcinomi, a dio kao sitnostanični neuroendokrini karcinomi, ovisno o njihovom molekularnom profilu
13. ne donosi nove entitete u mezenhimalnim i limfoidno-histiocitnim tumorima
14. dobro definira mezenhimalne tumore koji su domena dijagnostike torakalnog patologa
15. najavljuje novi pristup klasifikaciji temeljen na molekularnom potpisu tumora

## ZAHVALA

Najveću zahvalnost iskazujem mentorici izv. prof. dr. sc. Lovorki Batelja Vuletić koja mi je svojim stručnim radom pokazala kako rad patologa može biti izrazito ispunjavajući i kako se svaki izazov može savladati uz dobru volju i trud.

Posebno hvala mojoj obitelji i prijateljima koji su me podržavali tijekom studija. Studentici K.B. izražavam vječnu zahvalnost što je uvijek bila uzor i podrška.





## LITERATURA

1. Flieder DB, Koss MN, Nicholson A, Sesterhenn IA, Petras RE, Travis WD. Solitary pulmonary papillomas in adults: a clinicopathologic and in situ hybridization study of 14 cases combined with 27 cases in the literature. *Am J Surg Pathol*. 1998 Nov;22(11):1328–42.
2. Emerson LL, Layfield LJ. Solitary peripheral pulmonary papilloma evaluation on frozen section: a potential pitfall for the pathologist. *Pathol Res Pract*. 2012 Dec 15;208(12):726–9.
3. Inamura K, Kumasaka T, Furuta R, Shimada K, Hiyama N, Furuhashi Y, et al. Mixed squamous cell and glandular papilloma of the lung: a case study and literature review. *Pathol Int*. 2011 Apr;61(4):252–8.
4. Tryfon S, Dramba V, Zoglopitis F, Iakovidis D, Sakkas L, Kontakiotis T, et al. Solitary papillomas of the lower airways: epidemiological, clinical, and therapeutic data during a 22-year period and review of the literature. *J Thorac Oncol Off Publ Int Assoc Study Lung Cancer*. 2012 Apr;7(4):643–8.
5. Chang JC, Montecalvo J, Borsu L, Lu S, Larsen BT, Wallace WD, et al. Bronchiolar Adenoma: Expansion of the Concept of Ciliated Muconodular Papillary Tumors With Proposal for Revised Terminology Based on Morphologic, Immunophenotypic, and Genomic Analysis of 25 Cases. *Am J Surg Pathol*. 2018 Aug;42(8):1010–26.
6. McNamee CJ, Lien D, Puttagunta L, Conlan AA. Solitary squamous papillomas of the bronchus: a case report and literature review. *J Thorac Cardiovasc Surg*. 2003 Sep;126(3):861–3.
7. Lagana SM, Hanna RF, Borczuk AC. Pleomorphic (spindle and squamous cell) carcinoma arising in a peripheral mixed squamous and glandular papilloma in a 70-year-old man. *Arch Pathol Lab Med*. 2011 Oct;135(10):1353–6.
8. Chen B, Gao J, Chen H, Cao Y, He X, Zhang W, et al. Pulmonary sclerosing hemangioma: a unique epithelial neoplasm of the lung (report of 26 cases). *World J Surg Oncol*. 2013 Apr 15;11:85.
9. Devouassoux-Shisheboran M, de la Fouchardière A, Thivolet-Béjui F, Sourisseau-Millan ML, Guerin JC, Travis WD. Endobronchial variant of sclerosing hemangioma of the lung: histological and cytological features on endobronchial material. *Mod Pathol Off J U S Can Acad Pathol Inc*. 2004 Feb;17(2):252–7.
10. Devouassoux-Shisheboran M, Hayashi T, Linnoila RI, Koss MN, Travis WD. A clinicopathologic study of 100 cases of pulmonary sclerosing hemangioma with

- immunohistochemical studies: TTF-1 is expressed in both round and surface cells, suggesting an origin from primitive respiratory epithelium. *Am J Surg Pathol*. 2000 Jul;24(7):906–16.
11. Kalhor N, Staerckel GA, Moran CA. So-called sclerosing hemangioma of lung: current concept. *Ann Diagn Pathol*. 2010 Feb;14(1):60–7.
  12. Chan AC, Chan JK. Pulmonary sclerosing hemangioma consistently expresses thyroid transcription factor-1 (TTF-1): a new clue to its histogenesis. *Am J Surg Pathol*. 2000 Nov;24(11):1531–6.
  13. Nam JE, Ryu YH, Cho SH, Lee YJ, Kim HJ, Lee DY, et al. Air-trapping zone surrounding sclerosing hemangioma of the lung. *J Comput Assist Tomogr*. 2002 Jun;26(3):358–61.
  14. Qian Y, Jiang T, Liu S. Sclerosing hemangioma of the lung manifesting as a cystic lesion with an air-fluid level. *Respir Int Rev Thorac Dis*. 2012;84(2):142–3.
  15. Kuo KT, Hsu WH, Wu YC, Huang MH, Li WY. Sclerosing hemangioma of the lung: an analysis of 44 cases. *J Chin Med Assoc JCMA*. 2003 Jan;66(1):33–8.
  16. Lovrenski A, Vasilijević M, Panjković M, Tegeltija D, Vučković D, Baroš I, et al. Sclerosing Pneumocytoma: A Ten-Year Experience at a Western Balkan University Hospital. *Med Kaunas Lith*. 2019 Jan 25;55(2):E27.
  17. Liu W, Tian XY, Li Y, Zhao Y, Li B, Li Z. Coexistence of pulmonary sclerosing hemangioma and primary adenocarcinoma in the same nodule of lung. *Diagn Pathol*. 2011 May 20;6:41.
  18. Wang Z, Yang MQ, Huang WJ, Zhang D, Xu HT. Sclerosing pneumocytoma mixed with a typical carcinoid tumor: A case report and review of literature. *Medicine (Baltimore)*. 2019 Feb;98(5):e14315.
  19. Miyagawa-Hayashino A, Tazelaar HD, Langel DJ, Colby TV. Pulmonary sclerosing hemangioma with lymph node metastases: report of 4 cases. *Arch Pathol Lab Med*. 2003 Mar;127(3):321–5.
  20. Cavazza A, Paci M, De Marco L, Leporati G, Sartori G, Bigiani N, et al. Alveolar adenoma of the lung: a clinicopathologic, immunohistochemical, and molecular study of an unusual case. *Int J Surg Pathol*. 2004 Apr;12(2):155–9.
  21. Burke LM, Rush WI, Khor A, Mackay B, Oliveira P, Whitsett JA, et al. Alveolar adenoma: a histochemical, immunohistochemical, and ultrastructural analysis of 17 cases. *Hum Pathol*. 1999 Feb;30(2):158–67.
  22. De Rosa N, Maiorino A, De Rosa I, Curcio C, Sellitto C, Amore D. CD34 Expression in the Stromal Cells of Alveolar Adenoma. *Case Rep Med*. 2012;2012:913517.

23. Fujimoto K, Müller NL, Sadohara J, Harada H, Hayashi A, Hayabuchi N. Alveolar adenoma of the lung: computed tomography and magnetic resonance imaging findings. *J Thorac Imaging*. 2002 Apr;17(2):163–6.
24. Nosotti M, Mendogni P, Rosso L, Tosi D, Palleschi A, Basciu M, et al. Alveolar adenoma of the lung: unusual diagnosis of a lesion positive on PET scan. A case report. *J Cardiothorac Surg*. 2012 Jan 3;7:1.
25. Spencer H, Dail DH, Arneaud J. Non-invasive bronchial epithelial papillary tumors. *Cancer*. 1980 Mar 15;45(6):1486–97.
26. Hegg CA, Flint A, Singh G. Papillary adenoma of the lung. *Am J Clin Pathol*. 1992 Mar;97(3):393–7.
27. Cornejo KM, Shi M, Akalin A, Uy K, Cagle PT, Fraire AE. Pulmonary papillary adenoma: a case report and review of the literature. *J Bronchol Interv Pulmonol*. 2013 Jan;20(1):52–7.
28. Noguchi M, Kodama T, Shimosato Y, Koide T, Naruke T, Singh G, et al. Papillary adenoma of type 2 pneumocytes. *Am J Surg Pathol*. 1986 Feb;10(2):134–9.
29. Sak SD, Koseoglu RD, Demirag F, Akbulut H, Gungor A. Alveolar adenoma of the lung. Immunohistochemical and flow cytometric characteristics of two new cases and a review of the literature. *APMIS Acta Pathol Microbiol Immunol Scand*. 2007 Dec;115(12):1443–9.
30. Kamata T, Yoshida A, Kosuge T, Watanabe SI, Asamura H, Tsuta K. Ciliated muconodular papillary tumors of the lung: a clinicopathologic analysis of 10 cases. *Am J Surg Pathol*. 2015 Jun;39(6):753–60.
31. Shirsat H, Zhou F, Chang JC, Rekhtman N, Saqi A, Argyropoulos K, et al. Bronchiolar Adenoma/Pulmonary Ciliated Muconodular Papillary Tumor. *Am J Clin Pathol*. 2021 May 18;155(6):832–44.
32. Gao Z hua, Urbanski SJ. The spectrum of pulmonary mucinous cystic neoplasia : a clinicopathologic and immunohistochemical study of ten cases and review of literature. *Am J Clin Pathol*. 2005 Jul;124(1):62–70.
33. Guimaraes AR, Wain JC, Mark EJ, Wittram C. Mucinous cystadenoma of the lung. *AJR Am J Roentgenol*. 2004 Aug;183(2):282.
34. Kragel PJ, Devaney KO, Meth BM, Linnoila I, Frierson HF, Travis WD. Mucinous cystadenoma of the lung. A report of two cases with immunohistochemical and ultrastructural analysis. *Arch Pathol Lab Med*. 1990 Oct;114(10):1053–6.
35. Haruki T, Nakamura H, Taniguchi Y, Miwa K, Adachi Y, Fujioka S. Pulmonary mucinous cystadenoma: a rare benign tumor of the lung. *Gen Thorac Cardiovasc Surg*. 2010 Jun;58(6):287–90.

36. Traub B. Mucinous cystadenoma of the lung. *Arch Pathol Lab Med.* 1991 Aug;115(8):740–1.
37. England DM, Hochholzer L. Truly benign “bronchial adenoma”. Report of 10 cases of mucous gland adenoma with immunohistochemical and ultrastructural findings. *Am J Surg Pathol.* 1995 Aug;19(8):887–99.
38. Karpathiou G, Sivridis E, Mikroulis D, Froudarakis M, Giatromanolaki A. Pulmonary mucus gland adenomas: are they always of endobronchial localization? *Case Rep Pathol.* 2013;2013:239173.
39. Heard BE, Corrin B, Dewar A. Pathology of seven mucous cell adenomas of the bronchial glands with particular reference to ultrastructure. *Histopathology.* 1985 Jul;9(7):687–701.
40. Nakanishi K. Alveolar epithelial hyperplasia and adenocarcinoma of the lung. *Arch Pathol Lab Med.* 1990 Apr;114(4):363–8.
41. Sterner DJ, Mori M, Roggli VL, Fraire AE. Prevalence of pulmonary atypical alveolar cell hyperplasia in an autopsy population: a study of 100 cases. *Mod Pathol Off J U S Can Acad Pathol Inc.* 1997 May;10(5):469–73.
42. Yokose T, Ito Y, Ochiai A. High prevalence of atypical adenomatous hyperplasia of the lung in autopsy specimens from elderly patients with malignant neoplasms. *Lung Cancer Amst Neth.* 2000 Aug;29(2):125–30.
43. Suzuki K, Nagai K, Yoshida J, Yokose T, Kodama T, Takahashi K, et al. The prognosis of resected lung carcinoma associated with atypical adenomatous hyperplasia: a comparison of the prognosis of well-differentiated adenocarcinoma associated with atypical adenomatous hyperplasia and intrapulmonary metastasis. *Cancer.* 1997 Apr 15;79(8):1521–6.
44. Minami Y, Matsuno Y, Iijima T, Morishita Y, Onizuka M, Sakakibara Y, et al. Prognostication of small-sized primary pulmonary adenocarcinomas by histopathological and karyometric analysis. *Lung Cancer Amst Neth.* 2005 Jun;48(3):339–48.
45. Travis WD, Brambilla E, Noguchi M, Nicholson AG, Geisinger K, Yatabe Y, et al. Diagnosis of lung adenocarcinoma in resected specimens: implications of the 2011 International Association for the Study of Lung Cancer/American Thoracic Society/European Respiratory Society classification. *Arch Pathol Lab Med.* 2013 May;137(5):685–705.
46. Travis WD, Brambilla E, Noguchi M, Nicholson AG, Geisinger KR, Yatabe Y, et al. International association for the study of lung cancer/american thoracic society/european respiratory society international multidisciplinary classification of lung

- adenocarcinoma. *J Thorac Oncol Off Publ Int Assoc Study Lung Cancer*. 2011 Feb;6(2):244–85.
47. Kitamura H, Kameda Y, Ito T, Hayashi H, Nakamura N, Nakatani Y, et al. Cytodifferentiation of atypical adenomatous hyperplasia and bronchioloalveolar lung carcinoma: immunohistochemical and ultrastructural studies. *Virchows Arch Int J Pathol*. 1997 Dec;431(6):415–24.
  48. Izumchenko E, Chang X, Brait M, Fertig E, Kagohara LT, Bedi A, et al. Targeted sequencing reveals clonal genetic changes in the progression of early lung neoplasms and paired circulating DNA. *Nat Commun*. 2015 Sep 16;6:8258.
  49. Suzuki K, Takahashi K, Yoshida J, Nishimura M, Yokose T, Nishiwaki Y, et al. Synchronous double primary lung carcinomas associated with multiple atypical adenomatous hyperplasia. *Lung Cancer Amst Neth*. 1998 Feb;19(2):131–9.
  50. Organisation mondiale de la santé, Centre international de recherche sur le cancer, editors. *WHO classification of tumours of the lung, pleura, thymus and heart*. Lyon: International agency for research on cancer; 2015. (World Health Organization classification of tumours).
  51. Noguchi M, Morikawa A, Kawasaki M, Matsuno Y, Yamada T, Hirohashi S, et al. Small adenocarcinoma of the lung. Histologic characteristics and prognosis. *Cancer*. 1995 Jun 15;75(12):2844–52.
  52. Alberg AJ, Brock MV, Ford JG, Samet JM, Spivack SD. *Epidemiology of lung cancer: Diagnosis and management of lung cancer, 3rd ed: American College of Chest Physicians evidence-based clinical practice guidelines*. *Chest*. 2013 May;143(5 Suppl):e1S-e29S.
  53. Thunnissen E, Beasley MB, Borczuk AC, Brambilla E, Chirieac LR, Dacic S, et al. Reproducibility of histopathological subtypes and invasion in pulmonary adenocarcinoma. An international interobserver study. *Mod Pathol Off J U S Can Acad Pathol Inc*. 2012 Dec;25(12):1574–83.
  54. Shih AR, Uruga H, Bozkurtlar E, Chung JH, Hariri LP, Minami Y, et al. Problems in the reproducibility of classification of small lung adenocarcinoma: an international interobserver study. *Histopathology*. 2019 Nov;75(5):649–59.
  55. Travis WD, Asamura H, Bankier AA, Beasley MB, Detterbeck F, Flieder DB, et al. The IASLC Lung Cancer Staging Project: Proposals for Coding T Categories for Subsolid Nodules and Assessment of Tumor Size in Part-Solid Tumors in the Forthcoming Eighth Edition of the TNM Classification of Lung Cancer. *J Thorac Oncol Off Publ Int Assoc Study Lung Cancer*. 2016 Aug;11(8):1204–23.
  56. Ishida H, Shimizu Y, Sakaguchi H, Nitanda H, Kaneko K, Yamazaki N, et al. Distinctive clinicopathological features of adenocarcinoma in situ and minimally invasive

- adenocarcinoma of the lung: A retrospective study. *Lung Cancer Amst Neth*. 2019 Mar;129:16–21.
57. Zhan Y, Peng X, Shan F, Feng M, Shi Y, Liu L, et al. Attenuation and Morphologic Characteristics Distinguishing a Ground-Glass Nodule Measuring 5-10 mm in Diameter as Invasive Lung Adenocarcinoma on Thin-Slice CT. *AJR Am J Roentgenol*. 2019 Oct;213(4):W162–70.
  58. Sholl LM, Yeap BY, Iafrate AJ, Holmes-Tisch AJ, Chou YP, Wu MT, et al. Lung adenocarcinoma with EGFR amplification has distinct clinicopathologic and molecular features in never-smokers. *Cancer Res*. 2009 Nov 1;69(21):8341–8.
  59. Soh J, Toyooka S, Ichihara S, Asano H, Kobayashi N, Suehisa H, et al. Sequential molecular changes during multistage pathogenesis of small peripheral adenocarcinomas of the lung. *J Thorac Oncol Off Publ Int Assoc Study Lung Cancer*. 2008 Apr;3(4):340–7.
  60. Chen H, Carrot-Zhang J, Zhao Y, Hu H, Freeman SS, Yu S, et al. Genomic and immune profiling of pre-invasive lung adenocarcinoma. *Nat Commun*. 2019 Nov 29;10(1):5472.
  61. Qian J, Zhao S, Zou Y, Rahman SMJ, Senosain MF, Stricker T, et al. Genomic Underpinnings of Tumor Behavior in In Situ and Early Lung Adenocarcinoma. *Am J Respir Crit Care Med*. 2020 Mar 15;201(6):697–706.
  62. Borczuk AC, Qian F, Kazeros A, Eleazar J, Assaad A, Sonett JR, et al. Invasive size is an independent predictor of survival in pulmonary adenocarcinoma. *Am J Surg Pathol*. 2009 Mar;33(3):462–9.
  63. Maeshima AM, Tochigi N, Yoshida A, Asamura H, Tsuta K, Tsuda H. Histological scoring for small lung adenocarcinomas 2 cm or less in diameter: a reliable prognostic indicator. *J Thorac Oncol Off Publ Int Assoc Study Lung Cancer*. 2010 Mar;5(3):333–9.
  64. Matsubara D, Soda M, Yoshimoto T, Amano Y, Sakuma Y, Yamato A, et al. Inactivating mutations and hypermethylation of the NKX2-1/TTF-1 gene in non-terminal respiratory unit-type lung adenocarcinomas. *Cancer Sci*. 2017 Sep;108(9):1888–96.
  65. Brierley J, Gospodarowicz MK, Wittekind C, editors. *TNM classification of malignant tumours*. Eighth edition. Chichester, West Sussex, UK ; Hoboken, NJ: John Wiley & Sons, Inc; 2017.
  66. Tsuta K, Kawago M, Inoue E, Yoshida A, Takahashi F, Sakurai H, et al. The utility of the proposed IASLC/ATS/ERS lung adenocarcinoma subtypes for disease prognosis and correlation of driver gene alterations. *Lung Cancer Amst Neth*. 2013 Sep;81(3):371–6.

67. Henschke CI, Yip R, Smith JP, Wolf AS, Flores RM, Liang M, et al. CT Screening for Lung Cancer: Part-Solid Nodules in Baseline and Annual Repeat Rounds. *AJR Am J Roentgenol.* 2016 Dec;207(6):1176–84.
68. Travis WD, Brambilla E, Noguchi M, Nicholson AG, Geisinger K, Yatabe Y, et al. International Association for the Study of Lung Cancer/American Thoracic Society/European Respiratory Society: international multidisciplinary classification of lung adenocarcinoma: executive summary. *Proc Am Thorac Soc.* 2011 Sep;8(5):381–5.
69. Mahoney MC, Shipley RT, Corcoran HL, Dickson BA. CT demonstration of calcification in carcinoma of the lung. *AJR Am J Roentgenol.* 1990 Feb;154(2):255–8.
70. Kim GY, Kim J, Kim TS, Han J. Pulmonary adenocarcinoma with heterotopic ossification. *J Korean Med Sci.* 2009 Jun;24(3):504–10.
71. Machado Medeiros T, Altmayer S, Watte G, Zanon M, Basso Dias A, Henz Concatto N, et al. 18F-FDG PET/CT and whole-body MRI diagnostic performance in M staging for non-small cell lung cancer: a systematic review and meta-analysis. *Eur Radiol.* 2020 Jul;30(7):3641–9.
72. Carter BW, Erasmus JJ. Current Concepts in the Diagnosis and Staging of Lung Cancer. In: Hodler J, Kubik-Huch RA, von Schulthess GK, editors. *Diseases of the Chest, Breast, Heart and Vessels 2019-2022: Diagnostic and Interventional Imaging* [Internet]. Cham (CH): Springer; 2019 [cited 2022 May 21]. (IDKD Springer Series). Available from: <http://www.ncbi.nlm.nih.gov/books/NBK553878/>
73. Simonato L, Agudo A, Ahrens W, Benhamou E, Benhamou S, Boffetta P, et al. Lung cancer and cigarette smoking in Europe: an update of risk estimates and an assessment of inter-country heterogeneity. *Int J Cancer.* 2001 Mar 15;91(6):876–87.
74. Khuder SA. Effect of cigarette smoking on major histological types of lung cancer: a meta-analysis. *Lung Cancer Amst Neth.* 2001 Mar;31(2–3):139–48.
75. Kim CH, Lee YCA, Hung RJ, McNallan SR, Cote ML, Lim WY, et al. Exposure to secondhand tobacco smoke and lung cancer by histological type: a pooled analysis of the International Lung Cancer Consortium (ILCCO). *Int J Cancer.* 2014 Oct 15;135(8):1918–30.
76. Malhotra J, Malvezzi M, Negri E, La Vecchia C, Boffetta P. Risk factors for lung cancer worldwide. *Eur Respir J.* 2016 Sep;48(3):889–902.
77. Krewski D, Lubin JH, Zielinski JM, Alavanja M, Catalan VS, Field RW, et al. A combined analysis of North American case-control studies of residential radon and lung cancer. *J Toxicol Environ Health A.* 2006 Apr;69(7):533–97.

78. Loomis D, Huang W, Chen G. The International Agency for Research on Cancer (IARC) evaluation of the carcinogenicity of outdoor air pollution: focus on China. *Chin J Cancer*. 2014 Apr;33(4):189–96.
79. Engels EA, Shen M, Chapman RS, Pfeiffer RM, Yu YY, He X, et al. Tuberculosis and subsequent risk of lung cancer in Xuanwei, China. *Int J Cancer*. 2009 Mar 1;124(5):1183–7.
80. Kirk GD, Merlo C, O' Driscoll P, Mehta SH, Galai N, Vlahov D, et al. HIV infection is associated with an increased risk for lung cancer, independent of smoking. *Clin Infect Dis Off Publ Infect Dis Soc Am*. 2007 Jul 1;45(1):103–10.
81. Lorenzo Bermejo J, Hemminki K. Familial lung cancer and aggregation of smoking habits: a simulation of the effect of shared environmental factors on the familial risk of cancer. *Cancer Epidemiol Biomark Prev Publ Am Assoc Cancer Res Cosponsored Am Soc Prev Oncol*. 2005 Jul;14(7):1738–40.
82. Smith CJ, Perfetti TA, Garg R, Hansch C. IARC carcinogens reported in cigarette mainstream smoke and their calculated log P values. *Food Chem Toxicol Int J Publ Br Ind Biol Res Assoc*. 2003 Jun;41(6):807–17.
83. Kitamura H, Kameda Y, Ito T, Hayashi H. Atypical adenomatous hyperplasia of the lung. Implications for the pathogenesis of peripheral lung adenocarcinoma. *Am J Clin Pathol*. 1999 May;111(5):610–22.
84. Westra WH, Baas IO, Hruban RH, Askin FB, Wilson K, Offerhaus GJ, et al. K-ras oncogene activation in atypical alveolar hyperplasias of the human lung. *Cancer Res*. 1996 May 1;56(9):2224–8.
85. Yatabe Y, Takahashi T, Mitsudomi T. Epidermal growth factor receptor gene amplification is acquired in association with tumor progression of EGFR-mutated lung cancer. *Cancer Res*. 2008 Apr 1;68(7):2106–11.
86. Takamochi K, Ogura T, Suzuki K, Kawasaki H, Kurashima Y, Yokose T, et al. Loss of heterozygosity on chromosomes 9q and 16p in atypical adenomatous hyperplasia concomitant with adenocarcinoma of the lung. *Am J Pathol*. 2001 Nov;159(5):1941–8.
87. Kadara H, Scheet P, Wistuba II, Spira AE. Early Events in the Molecular Pathogenesis of Lung Cancer. *Cancer Prev Res Phila Pa*. 2016 Jul;9(7):518–27.
88. Brambilla E, Gazdar A. Pathogenesis of lung cancer signalling pathways: roadmap for therapies. *Eur Respir J*. 2009 Jun;33(6):1485–97.
89. Kadota K, Villena-Vargas J, Yoshizawa A, Motoi N, Sima CS, Riely GJ, et al. Prognostic significance of adenocarcinoma in situ, minimally invasive adenocarcinoma, and nonmucinous lepidic predominant invasive adenocarcinoma of the lung in patients with stage I disease. *Am J Surg Pathol*. 2014 Apr;38(4):448–60.



90. Kadota K, Yeh YC, Sima CS, Rusch VW, Moreira AL, Adusumilli PS, et al. The cribriform pattern identifies a subset of acinar predominant tumors with poor prognosis in patients with stage I lung adenocarcinoma: a conceptual proposal to classify cribriform predominant tumors as a distinct histologic subtype. *Mod Pathol Off J U S Can Acad Pathol Inc.* 2014 May;27(5):690–700.
91. Thunnissen E, Noguchi M, Aisner S, Beasley MB, Brambilla E, Chirieac LR, et al. Reproducibility of histopathological diagnosis in poorly differentiated NSCLC: an international multiobserver study. *J Thorac Oncol Off Publ Int Assoc Study Lung Cancer.* 2014 Sep;9(9):1354–62.
92. Detterbeck FC, Nicholson AG, Franklin WA, Marom EM, Travis WD, Girard N, et al. The IASLC Lung Cancer Staging Project: Summary of Proposals for Revisions of the Classification of Lung Cancers with Multiple Pulmonary Sites of Involvement in the Forthcoming Eighth Edition of the TNM Classification. *J Thorac Oncol Off Publ Int Assoc Study Lung Cancer.* 2016 May;11(5):639–50.
93. Lynch TJ, Bell DW, Sordella R, Gurubhagavatula S, Okimoto RA, Brannigan BW, et al. Activating mutations in the epidermal growth factor receptor underlying responsiveness of non-small-cell lung cancer to gefitinib. *N Engl J Med.* 2004 May 20;350(21):2129–39.
94. Yip PY, Yu B, Cooper WA, Selinger CI, Ng CC, Kennedy CW, et al. Patterns of DNA mutations and ALK rearrangement in resected node negative lung adenocarcinoma. *J Thorac Oncol Off Publ Int Assoc Study Lung Cancer.* 2013 Apr;8(4):408–14.
95. Brose MS, Volpe P, Feldman M, Kumar M, Rishi I, Gerrero R, et al. BRAF and RAS mutations in human lung cancer and melanoma. *Cancer Res.* 2002 Dec 1;62(23):6997–7000.
96. Soda M, Choi YL, Enomoto M, Takada S, Yamashita Y, Ishikawa S, et al. Identification of the transforming EML4-ALK fusion gene in non-small-cell lung cancer. *Nature.* 2007 Aug 2;448(7153):561–6.
97. Rikova K, Guo A, Zeng Q, Possemato A, Yu J, Haack H, et al. Global survey of phosphotyrosine signaling identifies oncogenic kinases in lung cancer. *Cell.* 2007 Dec 14;131(6):1190–203.
98. Lipson D, Capelletti M, Yelensky R, Otto G, Parker A, Jarosz M, et al. Identification of new ALK and RET gene fusions from colorectal and lung cancer biopsies. *Nat Med.* 2012 Feb 12;18(3):382–4.
99. Vaishnavi A, Capelletti M, Le AT, Kako S, Butaney M, Ercan D, et al. Oncogenic and drug-sensitive NTRK1 rearrangements in lung cancer. *Nat Med.* 2013 Nov;19(11):1469–72.

100. Paik PK, Drilon A, Fan PD, Yu H, Rekhtman N, Ginsberg MS, et al. Response to MET inhibitors in patients with stage IV lung adenocarcinomas harboring MET mutations causing exon 14 skipping. *Cancer Discov.* 2015 Aug;5(8):842–9.
101. Arcila ME, Chaft JE, Nafa K, Roy-Chowdhuri S, Lau C, Zaidinski M, et al. Prevalence, clinicopathologic associations, and molecular spectrum of ERBB2 (HER2) tyrosine kinase mutations in lung adenocarcinomas. *Clin Cancer Res Off J Am Assoc Cancer Res.* 2012 Sep 15;18(18):4910–8.
102. Arcila ME, Drilon A, Sylvester BE, Lovly CM, Borsu L, Reva B, et al. MAP2K1 (MEK1) Mutations Define a Distinct Subset of Lung Adenocarcinoma Associated with Smoking. *Clin Cancer Res Off J Am Assoc Cancer Res.* 2015 Apr 15;21(8):1935–43.
103. Ohashi K, Sequist LV, Arcila ME, Lovly CM, Chen X, Rudin CM, et al. Characteristics of lung cancers harboring NRAS mutations. *Clin Cancer Res Off J Am Assoc Cancer Res.* 2013 May 1;19(9):2584–91.
104. Fernandez-Cuesta L, Plenker D, Osada H, Sun R, Menon R, Leenders F, et al. CD74-*NRG1* fusions in lung adenocarcinoma. *Cancer Discov.* 2014 Apr;4(4):415–22.
105. Clayton F. Bronchioloalveolar carcinomas. Cell types, patterns of growth, and prognostic correlates. *Cancer.* 1986 Apr 15;57(8):1555–64.
106. Takao M, Takagi T, Suzuki H, Shimamoto A, Murashima S, Taguchi O, et al. Resection of mucinous lung adenocarcinoma presenting with intractable bronchorrhea. *J Thorac Oncol Off Publ Int Assoc Study Lung Cancer.* 2010 Apr;5(4):576–8.
107. Popat N, Raghavan N, Mclvor RA. Severe bronchorrhea in a patient with bronchioloalveolar carcinoma. *Chest.* 2012 Feb;141(2):513–4.
108. Yoshizawa A, Motoi N, Riely GJ, Sima CS, Gerald WL, Kris MG, et al. Impact of proposed IASLC/ATS/ERS classification of lung adenocarcinoma: prognostic subgroups and implications for further revision of staging based on analysis of 514 stage I cases. *Mod Pathol Off J U S Can Acad Pathol Inc.* 2011 May;24(5):653–64.
109. Shim HS, Kenudson M, Zheng Z, Liebers M, Cha YJ, Hoang Ho Q, et al. Unique Genetic and Survival Characteristics of Invasive Mucinous Adenocarcinoma of the Lung. *J Thorac Oncol Off Publ Int Assoc Study Lung Cancer.* 2015 Aug;10(8):1156–62.
110. Geles A, Gruber-Moesenbacher U, Quehenberger F, Manzl C, Al Effah M, Grygar E, et al. Pulmonary mucinous adenocarcinomas: architectural patterns in correlation with genetic changes, prognosis and survival. *Virchows Arch Int J Pathol.* 2015 Dec;467(6):675–86.
111. Hwang DH, Sholl LM, Rojas-Rudilla V, Hall DL, Shivdasani P, Garcia EP, et al. KRAS and NKX2-1 Mutations in Invasive Mucinous Adenocarcinoma of the Lung. *J Thorac Oncol Off Publ Int Assoc Study Lung Cancer.* 2016 Apr;11(4):496–503.

112. Kriegsmann M, Harms A, Longuespée R, Muley T, Winter H, Kriegsmann K, et al. Role of conventional immunomarkers, HNF4- $\alpha$  and SATB2, in the differential diagnosis of pulmonary and colorectal adenocarcinomas. *Histopathology*. 2018 May;72(6):997–1006.
113. Russell PA, Wainer Z, Wright GM, Daniels M, Conron M, Williams RA. Does lung adenocarcinoma subtype predict patient survival?: A clinicopathologic study based on the new International Association for the Study of Lung Cancer/American Thoracic Society/European Respiratory Society international multidisciplinary lung adenocarcinoma classification. *J Thorac Oncol Off Publ Int Assoc Study Lung Cancer*. 2011 Sep;6(9):1496–504.
114. Warth A, Muley T, Meister M, Stenzinger A, Thomas M, Schirmacher P, et al. The novel histologic International Association for the Study of Lung Cancer/American Thoracic Society/European Respiratory Society classification system of lung adenocarcinoma is a stage-independent predictor of survival. *J Clin Oncol Off J Am Soc Clin Oncol*. 2012 May 1;30(13):1438–46.
115. Yoshizawa A, Sumiyoshi S, Sonobe M, Kobayashi M, Fujimoto M, Kawakami F, et al. Validation of the IASLC/ATS/ERS lung adenocarcinoma classification for prognosis and association with EGFR and KRAS gene mutations: analysis of 440 Japanese patients. *J Thorac Oncol Off Publ Int Assoc Study Lung Cancer*. 2013 Jan;8(1):52–61.
116. Sonzogni A, Bianchi F, Fabbri A, Cossa M, Rossi G, Cavazza A, et al. Pulmonary adenocarcinoma with mucin production modulates phenotype according to common genetic traits: a reappraisal of mucinous adenocarcinoma and colloid adenocarcinoma. *J Pathol Clin Res*. 2017 Apr;3(2):139–52.
117. Rossi G, Murer B, Cavazza A, Losi L, Natali P, Marchioni A, et al. Primary mucinous (so-called colloid) carcinomas of the lung: a clinicopathologic and immunohistochemical study with special reference to CDX-2 homeobox gene and MUC2 expression. *Am J Surg Pathol*. 2004 Apr;28(4):442–52.
118. Masai K, Sakurai H, Suzuki S, Asakura K, Nakagawa K, Watanabe SI. Clinicopathological features of colloid adenocarcinoma of the lung: A report of six cases. *J Surg Oncol*. 2016 Aug;114(2):211–5.
119. Moran CA, Hochholzer L, Fishback N, Travis WD, Koss MN. Mucinous (so-called colloid) carcinomas of lung. *Mod Pathol Off J U S Can Acad Pathol Inc*. 1992 Nov;5(6):634–8.
120. Zenali MJ, Weissferdt A, Solis LM, Ali S, Tang X, Mehran RJ, et al. An update on clinicopathological, immunohistochemical, and molecular profiles of colloid carcinoma of the lung. *Hum Pathol*. 2015 Jun;46(6):836–42.

121. Jurmeister P, Vollbrecht C, Behnke A, Frost N, Arnold A, Treue D, et al. Next generation sequencing of lung adenocarcinoma subtypes with intestinal differentiation reveals distinct molecular signatures associated with histomorphology and therapeutic options. *Lung Cancer Amst Neth.* 2019 Dec;138:43–51.
122. Bodner SM, Koss MN. Mutations in the p53 gene in pulmonary blastomas: immunohistochemical and molecular studies. *Hum Pathol.* 1996 Nov;27(11):1117–23.
123. Sato S, Koike T, Yamato Y, Yoshiya K, Honma K, Tsukada H. Resected well-differentiated fetal pulmonary adenocarcinoma and summary of 25 cases reported in Japan. *Jpn J Thorac Cardiovasc Surg Off Publ Jpn Assoc Thorac Surg Nihon Kyobu Geka Gakkai Zasshi.* 2006 Dec;54(12):539–42.
124. Zhang J, Sun J, Liang XL, Lu JL, Luo YF, Liang ZY. Differences between low and high grade fetal adenocarcinoma of the lung: a clinicopathological and molecular study. *J Thorac Dis.* 2017 Jul;9(7):2071–8.
125. Fu Y, Wu Q, Su F, Tang Y, Lin Y, Wang W, et al. Novel gene mutations in well-differentiated fetal adenocarcinoma of the lung in the next generation sequencing era. *Lung Cancer Amst Neth.* 2018 Oct;124:1–5.
126. Nakatani Y, Masudo K, Miyagi Y, Inayama Y, Kawano N, Tanaka Y, et al. Aberrant nuclear localization and gene mutation of beta-catenin in low-grade adenocarcinoma of fetal lung type: up-regulation of the Wnt signaling pathway may be a common denominator for the development of tumors that form morules. *Mod Pathol Off J U S Can Acad Pathol Inc.* 2002 Jun;15(6):617–24.
127. Sekine S, Shibata T, Matsuno Y, Maeshima A, Ishii G, Sakamoto M, et al. Beta-catenin mutations in pulmonary blastomas: association with morule formation. *J Pathol.* 2003 Jun;200(2):214–21.
128. Suzuki M, Nakatani Y, Ito H, Narimatsu H, Yamada K, Yoshioka E, et al. Pulmonary adenocarcinoma with high-grade fetal adenocarcinoma component has a poor prognosis, comparable to that of micropapillary adenocarcinoma. *Mod Pathol Off J U S Can Acad Pathol Inc.* 2018 Sep;31(9):1404–17.
129. Ricaurte LM, Arrieta O, Zatarain-Barrón ZL, Cardona AF. Comprehensive review of fetal adenocarcinoma of the lung. *Lung Cancer Auckl NZ.* 2018;9:57–63.
130. Nakatani Y, Dickersin GR, Mark EJ. Pulmonary endodermal tumor resembling fetal lung: a clinicopathologic study of five cases with immunohistochemical and ultrastructural characterization. *Hum Pathol.* 1990 Nov;21(11):1097–107.
131. Morita S, Yoshida A, Goto A, Ota S, Tsuta K, Yokozawa K, et al. High-grade lung adenocarcinoma with fetal lung-like morphology: clinicopathologic, immunohistochemical, and molecular analyses of 17 cases. *Am J Surg Pathol.* 2013 Jun;37(6):924–32.

132. Inamura K, Satoh Y, Okumura S, Nakagawa K, Tsuchiya E, Fukayama M, et al. Pulmonary adenocarcinomas with enteric differentiation: histologic and immunohistochemical characteristics compared with metastatic colorectal cancers and usual pulmonary adenocarcinomas. *Am J Surg Pathol*. 2005 May;29(5):660–5.
133. Wang CX, Liu B, Wang YF, Zhang RS, Yu B, Lu ZF, et al. Pulmonary enteric adenocarcinoma: a study of the clinicopathologic and molecular status of nine cases. *Int J Clin Exp Pathol*. 2014;7(3):1266–74.
134. Matsushima J, Yazawa T, Suzuki M, Takahashi Y, Ota S, Nakajima T, et al. Clinicopathological, immunohistochemical, and mutational analyses of pulmonary enteric adenocarcinoma: usefulness of SATB2 and  $\beta$ -catenin immunostaining for differentiation from metastatic colorectal carcinoma. *Hum Pathol*. 2017 Jun;64:179–85.
135. Lin LI, Xu CW, Zhang BO, Liu RR, Ge FJ, Zhao CH, et al. Clinicopathological observation of primary lung enteric adenocarcinoma and its response to chemotherapy: A case report and review of the literature. *Exp Ther Med*. 2016 Jan;11(1):201–7.
136. Zhao L, Huang S, Liu J, Zhao J, Li Q, Wang HQ. Clinicopathological, radiographic, and oncogenic features of primary pulmonary enteric adenocarcinoma in comparison with invasive adenocarcinoma in resection specimens. *Medicine (Baltimore)*. 2017 Sep;96(39):e8153.
137. Chen M, Liu P, Yan F, Xu S, Jiang Q, Pan J, et al. Distinctive features of immunostaining and mutational load in primary pulmonary enteric adenocarcinoma: implications for differential diagnosis and immunotherapy. *J Transl Med*. 2018 Mar 27;16(1):81.
138. Franklin WA, Gazdar AF, Haney J, Wistuba II, La Rosa FG, Kennedy T, et al. Widely dispersed p53 mutation in respiratory epithelium. A novel mechanism for field carcinogenesis. *J Clin Invest*. 1997 Oct 15;100(8):2133–7.
139. Moro-Sibilot D, Jeanmart M, Lantuejoul S, Arbib F, Laverrière MH, Brambilla E, et al. Cigarette smoking, preinvasive bronchial lesions, and autofluorescence bronchoscopy. *Chest*. 2002 Dec;122(6):1902–8.
140. McWilliams A, Shaipanich T, Lam S. Fluorescence and navigational bronchoscopy. *Thorac Surg Clin*. 2013 May;23(2):153–61.
141. Inage T, Nakajima T, Yoshino I, Yasufuku K. Early Lung Cancer Detection. *Clin Chest Med*. 2018 Mar;39(1):45–55.
142. Gupta A, Harris K, Dhillon SS. Role of bronchoscopy in management of central squamous cell lung carcinoma in situ. *Ann Transl Med*. 2019 Aug;7(15):354.

143. Usuda K, Saito Y, Nagamoto N, Sato M, Sagawa M, Kanma K, et al. Relation between bronchoscopic findings and tumor size of roentgenographically occult bronchogenic squamous cell carcinoma. *J Thorac Cardiovasc Surg.* 1993 Dec;106(6):1098–103.
144. Keith RL, Miller YE, Gemmill RM, Drabkin HA, Dempsey EC, Kennedy TC, et al. Angiogenic squamous dysplasia in bronchi of individuals at high risk for lung cancer. *Clin Cancer Res Off J Am Assoc Cancer Res.* 2000 May;6(5):1616–25.
145. Shibuya K, Hoshino H, Chiyo M, Iyoda A, Yoshida S, Sekine Y, et al. High magnification bronchovideoscopy combined with narrow band imaging could detect capillary loops of angiogenic squamous dysplasia in heavy smokers at high risk for lung cancer. *Thorax.* 2003 Nov;58(11):989–95.
146. Nicholson AG, Perry LJ, Cury PM, Jackson P, McCormick CM, Corrin B, et al. Reproducibility of the WHO/IASLC grading system for pre-invasive squamous lesions of the bronchus: a study of inter-observer and intra-observer variation. *Histopathology.* 2001 Mar;38(3):202–8.
147. Bennett WP, Colby TV, Travis WD, Borkowski A, Jones RT, Lane DP, et al. p53 protein accumulates frequently in early bronchial neoplasia. *Cancer Res.* 1993 Oct 15;53(20):4817–22.
148. Brambilla E, Gazzeri S, Lantuejoul S, Coll JL, Moro D, Negoescu A, et al. p53 mutant immunophenotype and deregulation of p53 transcription pathway (Bcl2, Bax, and Waf1) in precursor bronchial lesions of lung cancer. *Clin Cancer Res Off J Am Assoc Cancer Res.* 1998 Jul;4(7):1609–18.
149. Sousa V, Espírito Santo J, Silva M, Cabral T, Alarcão AM, Gomes A, et al. EGFR/erB-1, HER2/erB-2, CK7, LP34, Ki67 and P53 expression in preneoplastic lesions of bronchial epithelium: an immunohistochemical and genetic study. *Virchows Arch Int J Pathol.* 2011 May;458(5):571–81.
150. Meert AP, Feoli F, Martin B, Verdebout JM, Mascaux C, Verhest A, et al. Ki67 expression in bronchial preneoplastic lesions and carcinoma in situ defined according to the new 1999 WHO/IASLC criteria: a preliminary study. *Histopathology.* 2004 Jan;44(1):47–53.
151. Timens W, Popper HH. Pathology of the Lung [Internet]. European Respiratory Society; 2007 [cited 2022 Jun 22]. Available from: <http://erspublications.com/lookup/doi/10.1183/1025448x.erm3907>
152. van Boerdonk RAA, Smesseim I, Heideman DAM, Coupé VMH, Tio D, Grünberg K, et al. Close Surveillance with Long-Term Follow-up of Subjects with Preinvasive Endobronchial Lesions. *Am J Respir Crit Care Med.* 2015 Dec 15;192(12):1483–9.

153. Teixeira VH, Pipinikas CP, Pennycuick A, Lee-Six H, Chandrasekharan D, Beane J, et al. Deciphering the genomic, epigenomic, and transcriptomic landscapes of pre-invasive lung cancer lesions. *Nat Med*. 2019 Mar;25(3):517–25.
154. Barta JA, Powell CA, Wisnivesky JP. Global Epidemiology of Lung Cancer. *Ann Glob Health*. 2019 Jan 22;85(1):8.
155. Casal RF, Vial MR, Miller R, Mudambi L, Grosu HB, Eapen GA, et al. What Exactly Is a Centrally Located Lung Tumor? Results of an Online Survey. *Ann Am Thorac Soc*. 2017 Jan;14(1):118–23.
156. Krinsky W, Mugańlinskaya N, Sarkar S, Vulchi M, Patel P, Rao S, et al. The changing anatomic position of squamous cell carcinoma of the lung - a new conundrum. *J Community Hosp Intern Med Perspect*. 2016;6(6):33299.
157. Latimer KM. Lung Cancer: Clinical Presentation and Diagnosis. *FP Essent*. 2018 Jan;464:23–6.
158. Molina JR, Yang P, Cassivi SD, Schild SE, Adjei AA. Non-small cell lung cancer: epidemiology, risk factors, treatment, and survivorship. *Mayo Clin Proc*. 2008 May;83(5):584–94.
159. Dotto GP, Rustgi AK. Squamous Cell Cancers: A Unified Perspective on Biology and Genetics. *Cancer Cell*. 2016 May 9;29(5):622–37.
160. Bass AJ, Watanabe H, Mermel CH, Yu S, Perner S, Verhaak RG, et al. SOX2 is an amplified lineage-survival oncogene in lung and esophageal squamous cell carcinomas. *Nat Genet*. 2009 Nov;41(11):1238–42.
161. Hirsch FR, Bunn PA. Progress in research on screening and genetics in lung cancer. *Lancet Respir Med*. 2014 Jan;2(1):19–21.
162. Yatabe Y, Dacic S, Borczuk AC, Warth A, Russell PA, Lantuejoul S, et al. Best Practices Recommendations for Diagnostic Immunohistochemistry in Lung Cancer. *J Thorac Oncol Off Publ Int Assoc Study Lung Cancer*. 2019 Mar;14(3):377–407.
163. Lin MW, Huang YL, Yang CY, Kuo SW, Wu CT, Chang YL. The Differences in Clinicopathologic and Prognostic Characteristics Between Surgically Resected Peripheral and Central Lung Squamous Cell Carcinoma. *Ann Surg Oncol*. 2019 Jan;26(1):217–29.
164. Yeh YC, Kao HL, Lee KL, Wu MH, Ho HL, Chou TY. Epstein-Barr Virus-Associated Pulmonary Carcinoma: Proposing an Alternative Term and Expanding the Histologic Spectrum of Lymphoepithelioma-like Carcinoma of the Lung. *Am J Surg Pathol*. 2019 Feb;43(2):211–9.
165. Chang YL, Wu CT, Shih JY, Lee YC. New aspects in clinicopathologic and oncogene studies of 23 pulmonary lymphoepithelioma-like carcinomas. *Am J Surg Pathol*. 2002 Jun;26(6):715–23.

166. Liang Y, Wang L, Zhu Y, Lin Y, Liu H, Rao H, et al. Primary pulmonary lymphoepithelioma-like carcinoma: fifty-two patients with long-term follow-up. *Cancer*. 2012 Oct 1;118(19):4748–58.
167. Wang CP, Chang YL, Ko JY, Lou PJ, Yeh CF, Sheen TS. Lymphoepithelial carcinoma versus large cell undifferentiated carcinoma of the major salivary glands. *Cancer*. 2004 Nov 1;101(9):2020–7.
168. Zeng Z, Ding W, Luo F, Lin F. Lung cavity accompanied by hemoptysis: lymphoepithelioma-like carcinoma. *QJM Mon J Assoc Physicians*. 2018 Sep 1;111(9):643–4.
169. Rossi G, Marchioni A, Milani M, Scotti R, Foroni M, Cesinaro A, et al. TTF-1, cytokeratin 7, 34betaE12, and CD56/NCAM immunostaining in the subclassification of large cell carcinomas of the lung. *Am J Clin Pathol*. 2004 Dec;122(6):884–93.
170. Travis WD, Rekhtman N. Pathological diagnosis and classification of lung cancer in small biopsies and cytology: strategic management of tissue for molecular testing. *Semin Respir Crit Care Med*. 2011 Feb;32(1):22–31.
171. Wang J, Lian B, Ye L, Hu J, Song Y. Clinicopathological characteristics and survival outcomes in adenosquamous carcinoma of the lung: a population-based study from the SEER database. *Oncotarget*. 2018 Jan 30;9(8):8133–46.
172. Okami J, Shintani Y, Okumura M, Ito H, Ohtsuka T, Toyooka S, et al. Demographics, Safety and Quality, and Prognostic Information in Both the Seventh and Eighth Editions of the TNM Classification in 18,973 Surgical Cases of the Japanese Joint Committee of Lung Cancer Registry Database in 2010. *J Thorac Oncol Off Publ Int Assoc Study Lung Cancer*. 2019 Feb;14(2):212–22.
173. Wang R, Pan Y, Li C, Zhang H, Garfield D, Li Y, et al. Analysis of major known driver mutations and prognosis in resected adenosquamous lung carcinomas. *J Thorac Oncol Off Publ Int Assoc Study Lung Cancer*. 2014 Jun;9(6):760–8.
174. Rekhtman N, Paik PK, Arcila ME, Tafe LJ, Oxnard GR, Moreira AL, et al. Clarifying the spectrum of driver oncogene mutations in biomarker-verified squamous carcinoma of lung: lack of EGFR/KRAS and presence of PIK3CA/AKT1 mutations. *Clin Cancer Res Off J Am Assoc Cancer Res*. 2012 Feb 15;18(4):1167–76.
175. Yousem SA, Hochholzer L. Mucoepidermoid tumors of the lung. *Cancer*. 1987 Sep 15;60(6):1346–52.
176. Salem A, Bell D, Sepesi B, Papadimitrakopoulou V, El-Naggar A, Moran CA, et al. Clinicopathologic and genetic features of primary bronchopulmonary mucoepidermoid carcinoma: the MD Anderson Cancer Center experience and comprehensive review of the literature. *Virchows Arch Int J Pathol*. 2017 Jun;470(6):619–26.



177. Sawabata N, Miyaoka E, Asamura H, Nakanishi Y, Eguchi K, Mori M, et al. Japanese lung cancer registry study of 11,663 surgical cases in 2004: demographic and prognosis changes over decade. *J Thorac Oncol Off Publ Int Assoc Study Lung Cancer*. 2011 Jul;6(7):1229–35.
178. Mordant P, Grand B, Cazes A, Foucault C, Dujon A, Le Pimpec Barthes F, et al. Adenosquamous carcinoma of the lung: surgical management, pathologic characteristics, and prognostic implications. *Ann Thorac Surg*. 2013 Apr;95(4):1189–95.
179. Fishback NF, Travis WD, Moran CA, Guinee DG, McCarthy WF, Koss MN. Pleomorphic (spindle/giant cell) carcinoma of the lung. A clinicopathologic correlation of 78 cases. *Cancer*. 1994 Jun 15;73(12):2936–45.
180. Smadhi H, Boudaya MS, Abdannadher M, BenAbdelghaffar H, Kamoun H, Ayadi A, et al. Pulmonary Sarcomatoid carcinoma: a surgical diagnosis and prognostic factors. *Tunis Med*. 2019 Jan;97(1):128–32.
181. Attanoos RL, Thomas DH, Gibbs AR. Synchronous diffuse malignant mesothelioma and carcinomas in asbestos-exposed individuals. *Histopathology*. 2003 Oct;43(4):387–92.
182. Kim TS, Han J, Lee KS, Jeong YJ, Kwak SH, Byun HS, et al. CT findings of surgically resected pleomorphic carcinoma of the lung in 30 patients. *AJR Am J Roentgenol*. 2005 Jul;185(1):120–5.
183. Maneenil K, Xue Z, Liu M, Boland J, Wu F, Stoddard SM, et al. Sarcomatoid Carcinoma of the Lung: The Mayo Clinic Experience in 127 Patients. *Clin Lung Cancer*. 2018 May;19(3):e323–33.
184. Rossi G, Cavazza A, Sturm N, Migaldi M, Facciolongo N, Longo L, et al. Pulmonary carcinomas with pleomorphic, sarcomatoid, or sarcomatous elements: a clinicopathologic and immunohistochemical study of 75 cases. *Am J Surg Pathol*. 2003 Mar;27(3):311–24.
185. Pelosi G, Fraggetta F, Nappi O, Pastorino U, Maisonneuve P, Pasini F, et al. Pleomorphic carcinomas of the lung show a selective distribution of gene products involved in cell differentiation, cell cycle control, tumor growth, and tumor cell motility: a clinicopathologic and immunohistochemical study of 31 cases. *Am J Surg Pathol*. 2003 Sep;27(9):1203–15.
186. Mochizuki T, Ishii G, Nagai K, Yoshida J, Nishimura M, Mizuno T, et al. Pleomorphic carcinoma of the lung: clinicopathologic characteristics of 70 cases. *Am J Surg Pathol*. 2008 Nov;32(11):1727–35.

187. Yokoyama S, Murakami T, Tao H, Onoda H, Hara A, Miyazaki R, et al. Tumor Spread Through Air Spaces Identifies a Distinct Subgroup With Poor Prognosis in Surgically Resected Lung Pleomorphic Carcinoma. *Chest*. 2018 Oct;154(4):838–47.
188. Chang YL, Lee YC, Shih JY, Wu CT. Pulmonary pleomorphic (spindle) cell carcinoma: peculiar clinicopathologic manifestations different from ordinary non-small cell carcinoma. *Lung Cancer Amst Neth*. 2001 Oct;34(1):91–7.
189. Pelosi G, Sonzogni A, De Pas T, Galetta D, Veronesi G, Spaggiari L, et al. Review article: pulmonary sarcomatoid carcinomas: a practical overview. *Int J Surg Pathol*. 2010 Apr;18(2):103–20.
190. Baldovini C, Rossi G, Ciarrocchi A. Approaches to Tumor Classification in Pulmonary Sarcomatoid Carcinoma. *Lung Cancer Auckl NZ*. 2019;10:131–49.
191. Terra SB, Jang JS, Bi L, Kipp BR, Jen J, Yi ES, et al. Molecular characterization of pulmonary sarcomatoid carcinoma: analysis of 33 cases. *Mod Pathol Off J U S Can Acad Pathol Inc*. 2016 Aug;29(8):824–31.
192. Fallet V, Saffroy R, Girard N, Mazieres J, Lantuejoul S, Vieira T, et al. High-throughput somatic mutation profiling in pulmonary sarcomatoid carcinomas using the LungCarta™ Panel: exploring therapeutic targets. *Ann Oncol Off J Eur Soc Med Oncol*. 2015 Aug;26(8):1748–53.
193. Yin J, Yang Y, Ma K, Yang X, Lu T, Wang S, et al. Clinicopathological characteristics and prognosis of pulmonary pleomorphic carcinoma: a population-based retrospective study using SEER data. *J Thorac Dis*. 2018 Jul;10(7):4262–73.
194. Koss MN, Hochholzer L, O’Leary T. Pulmonary blastomas. *Cancer*. 1991 May 1;67(9):2368–81.
195. Yousem SA, Wick MR, Randhawa P, Manivel JC. Pulmonary blastoma. An immunohistochemical analysis with comparison with fetal lung in its pseudoglandular stage. *Am J Clin Pathol*. 1990 Feb;93(2):167–75.
196. Koss MN, Hochholzer L, Frommelt RA. Carcinosarcomas of the lung: a clinicopathologic study of 66 patients. *Am J Surg Pathol*. 1999 Dec;23(12):1514–26.
197. Nakatani Y, Miyagi Y, Takemura T, Oka T, Yokoi T, Takagi M, et al. Aberrant nuclear/cytoplasmic localization and gene mutation of beta-catenin in classic pulmonary blastoma: beta-catenin immunostaining is useful for distinguishing between classic pulmonary blastoma and a blastomatoid variant of carcinosarcoma. *Am J Surg Pathol*. 2004 Jul;28(7):921–7.
198. Ramos SG, Rezende GG, Faccio AA. A rare presentation of biphasic pulmonary blastoma. *Arch Pathol Lab Med*. 2002 Jul;126(7):875–6.

199. Archie PH, Beasley MB, Ross HJ. Biphasic pulmonary blastoma with germ cell differentiation in a 36-year-old man. *J Thorac Oncol Off Publ Int Assoc Study Lung Cancer*. 2008 Oct;3(10):1185–7.
200. Sökücü SN, Kocatürk C, Urer N, Sönmezoğlu Y, Dalar L, Karasulu L, et al. Evaluation of six patients with pulmonary carcinosarcoma with a literature review. *ScientificWorldJournal*. 2012;2012:167317.
201. Braham E, Ben Rejeb H, Aouadi S, Kilani T, El Mezni F. Pulmonary carcinosarcoma with heterologous component: report of two cases with literature review. *Ann Transl Med*. 2014 Apr;2(4):41.
202. Kitazawa R, Kitazawa S, Nishimura Y, Kondo T, Obayashi C. Lung carcinosarcoma with liposarcoma element: autopsy case. *Pathol Int*. 2006 Aug;56(8):449–52.
203. Bull JC, Grimes OF. Pulmonary carcinosarcoma. *Chest*. 1974 Jan;65(1):9–12.
204. Davis MP, Eagan RT, Weiland LH, Pairolero PC. Carcinosarcoma of the lung: Mayo Clinic experience and response to chemotherapy. *Mayo Clin Proc*. 1984 Sep;59(9):598–603.
205. Kim KI, Flint JD, Müller NL. Pulmonary carcinosarcoma: radiologic and pathologic findings in three patients. *AJR Am J Roentgenol*. 1997 Sep;169(3):691–4.
206. Ersek JL, Symanowski JT, Han Y, Howard A, Dumas K, Ahrens W, et al. Pulmonary Carcinosarcoma: A Surveillance, Epidemiology, and End Results (SEER) Analysis. *Clin Lung Cancer*. 2020 Mar;21(2):160–70.
207. Gu L, Xu Y, Chen Z, Pan Y, Lu S. Clinical analysis of 95 cases of pulmonary sarcomatoid carcinoma. *Biomed Pharmacother Biomedecine Pharmacother*. 2015 Dec;76:134–40.
208. Le Loarer F, Watson S, Pierron G, de Montpreville VT, Ballet S, Firmin N, et al. SMARCA4 inactivation defines a group of undifferentiated thoracic malignancies transcriptionally related to BAF-deficient sarcomas. *Nat Genet*. 2015 Oct;47(10):1200–5.
209. Rekhtman N, Montecalvo J, Chang JC, Alex D, Ptashkin RN, Ai N, et al. SMARCA4-Deficient Thoracic Sarcomatoid Tumors Represent Primarily Smoking-Related Undifferentiated Carcinomas Rather Than Primary Thoracic Sarcomas. *J Thorac Oncol Off Publ Int Assoc Study Lung Cancer*. 2020 Feb;15(2):231–47.
210. Yoshida A, Kobayashi E, Kubo T, Kodaira M, Motoi T, Motoi N, et al. Clinicopathological and molecular characterization of SMARCA4-deficient thoracic sarcomas with comparison to potentially related entities. *Mod Pathol Off J U S Can Acad Pathol Inc*. 2017 Jun;30(6):797–809.
211. Sauter JL, Graham RP, Larsen BT, Jenkins SM, Roden AC, Boland JM. SMARCA4-deficient thoracic sarcoma: a distinctive clinicopathological entity with undifferentiated

- rhabdoid morphology and aggressive behavior. *Mod Pathol Off J U S Can Acad Pathol Inc.* 2017 Oct;30(10):1422–32.
212. Nambirajan A, Parshad R, Goyal A, N K M, Jain D. Innocuous clinical presentation of a SMARCA4-deficient thoracic sarcoma arising in a patient with chronic empyema thoracis. *Pathology (Phila).* 2019 Oct;51(6):657–9.
213. Perret R, Chalabreysse L, Watson S, Serre I, Garcia S, Forest F, et al. SMARCA4-deficient Thoracic Sarcomas: Clinicopathologic Study of 30 Cases With an Emphasis on Their Nosology and Differential Diagnoses. *Am J Surg Pathol.* 2019 Apr;43(4):455–65.
214. Matsubara D, Kishaba Y, Ishikawa S, Sakatani T, Oguni S, Tamura T, et al. Lung cancer with loss of BRG1/BRM, shows epithelial mesenchymal transition phenotype and distinct histologic and genetic features. *Cancer Sci.* 2013 Feb;104(2):266–73.
215. Oike T, Ogiwara H, Tominaga Y, Ito K, Ando O, Tsuta K, et al. A synthetic lethality-based strategy to treat cancers harboring a genetic deficiency in the chromatin remodeling factor BRG1. *Cancer Res.* 2013 Sep 1;73(17):5508–18.
216. Crombé A, Alberti N, Villard N, Pilleul F, Buy X, Le Loarer F, et al. Imaging features of SMARCA4-deficient thoracic sarcomas: a multi-centric study of 21 patients. *Eur Radiol.* 2019 Sep;29(9):4730–41.
217. Henon C, Blay JY, Massard C, Mir O, Bahleda R, Dumont S, et al. Long lasting major response to pembrolizumab in a thoracic malignant rhabdoid-like SMARCA4-deficient tumor. *Ann Oncol Off J Eur Soc Med Oncol.* 2019 Aug 1;30(8):1401–3.
218. Baghai-Wadji M, Sianati M, Nikpour H, Koochekpour S. Pleomorphic adenoma of the trachea in an 8-year-old boy: a case report. *J Pediatr Surg.* 2006 Aug;41(8):e23-26.
219. Falk N, Weissferdt A, Kalhor N, Moran CA. Primary Pulmonary Salivary Gland-type Tumors: A Review and Update. *Adv Anat Pathol.* 2016 Jan;23(1):13–23.
220. Carretta A, Libretti L, Taccagni G, Zannini P. Salivary gland-type mixed tumor (pleomorphic adenoma) of the lung. *Interact Cardiovasc Thorac Surg.* 2004 Dec;3(4):663–5.
221. Hara M, Sato Y, Kitase M, Nakayama J, Ohba S, Kaji M, et al. CT and MR findings of a pleomorphic adenoma in the peripheral lung. *Radiat Med.* 2001 Apr;19(2):111–4.
222. Weissferdt A, Moran CA. Pulmonary salivary gland-type tumors with features of malignant mixed tumor (carcinoma ex pleomorphic adenoma): a clinicopathologic study of five cases. *Am J Clin Pathol.* 2011 Nov;136(5):793–8.
223. Zhu F, Liu Z, Hou Y, He D, Ge X, Bai C, et al. Primary salivary gland-type lung cancer: clinicopathological analysis of 88 cases from China. *J Thorac Oncol Off Publ Int Assoc Study Lung Cancer.* 2013 Dec;8(12):1578–84.

224. Kumar V, Soni P, Garg M, Goyal A, Meghal T, Kamholz S, et al. A Comparative Study of Primary Adenoid Cystic and Mucoepidermoid Carcinoma of Lung. *Front Oncol.* 2018;8:153.
225. Nakashima Y, Morita R, Ui A, Iihara K, Yazawa T. Epithelial-myoepithelial carcinoma of the lung: a case report. *Surg Case Rep.* 2018 Jul 9;4(1):74.
226. Shen C, Wang X, Che G. A rare case of primary peripheral epithelial myoepithelial carcinoma of lung: Case report and literature review. *Medicine (Baltimore).* 2016 Aug;95(35):e4371.
227. Song DH, Choi IH, Ha SY, Han KM, Han J, Kim TS, et al. Epithelial-myoepithelial carcinoma of the tracheobronchial tree: the prognostic role of myoepithelial cells. *Lung Cancer Amst Neth.* 2014 Mar;83(3):416–9.
228. Fulford LG, Kamata Y, Okudera K, Dawson A, Corrin B, Sheppard MN, et al. Epithelial-myoepithelial carcinomas of the bronchus. *Am J Surg Pathol.* 2001 Dec;25(12):1508–14.
229. Roden AC, García JJ, Wehrs RN, Colby TV, Khor A, Leslie KO, et al. Histopathologic, immunophenotypic and cytogenetic features of pulmonary mucoepidermoid carcinoma. *Mod Pathol Off J U S Can Acad Pathol Inc.* 2014 Nov;27(11):1479–88.
230. Doxtader EE, Shah AA, Zhang Y, Wang H, Dyhdalo KS, Farver C. Primary salivary gland-type tumors of the tracheobronchial tree diagnosed by transbronchial fine needle aspiration: Clinical and cytomorphologic features with histopathologic correlation. *Diagn Cytopathol.* 2019 Nov;47(11):1168–76.
231. Shah AA, Mehrad M, Kelting SM, Lewis JS, Stelow EB. An uncommon primary lung tumour: hyalinizing clear cell carcinoma, salivary gland-type. *Histopathology.* 2015 Aug;67(2):274–6.
232. Takamatsu M, Sato Y, Muto M, Nagano H, Ninomiya H, Sakakibara R, et al. Hyalinizing clear cell carcinoma of the bronchial glands: presentation of three cases and pathological comparisons with salivary gland counterparts and bronchial mucoepidermoid carcinomas. *Mod Pathol Off J U S Can Acad Pathol Inc.* 2018 Jun;31(6):923–33.
233. Shahi M, Dolan M, Murugan P. Hyalinizing Clear Cell Carcinoma of the Bronchus. *Head Neck Pathol.* 2017 Dec;11(4):575–9.
234. Leduc C, Zhang L, Öz B, Luo J, Fukuoka J, Antonescu CR, et al. Thoracic Myoepithelial Tumors: A Pathologic and Molecular Study of 8 Cases With Review of the Literature. *Am J Surg Pathol.* 2016 Feb;40(2):212–23.

235. Gleason BC, Fletcher CDM. Myoepithelial carcinoma of soft tissue in children: an aggressive neoplasm analyzed in a series of 29 cases. *Am J Surg Pathol*. 2007 Dec;31(12):1813–24.
236. Yuan L, Katabi N, Antonescu CR, Golden A, Travis WD, Rekhtman N. Pulmonary Myoepithelial Tumors With Exuberant Reactive Pneumocytes: Proposed Reclassification of So-called Pneumocytic Adenomyoepithelioma. *Am J Surg Pathol*. 2020 Jan;44(1):140–7.
237. Board WC of TE. Thoracic Tumours [Internet]. [cited 2022 Sep 15]. Available from: <https://publications.iarc.fr/Book-And-Report-Series/Who-Classification-Of-Tumours/Thoracic-Tumours-2021>
238. Quaedvlieg PF, Visser O, Lamers CB, Janssen-Heijen ML, Taal BG. Epidemiology and survival in patients with carcinoid disease in The Netherlands. An epidemiological study with 2391 patients. *Ann Oncol Off J Eur Soc Med Oncol*. 2001 Sep;12(9):1295–300.
239. Modlin IM, Lye KD, Kidd M. A 5-decade analysis of 13,715 carcinoid tumors. *Cancer*. 2003 Feb 15;97(4):934–59.
240. Swarts DRA, Scarpa A, Corbo V, Van Criekinge W, van Engeland M, Gatti G, et al. MEN1 gene mutation and reduced expression are associated with poor prognosis in pulmonary carcinoids. *J Clin Endocrinol Metab*. 2014 Feb;99(2):E374-378.
241. Sun TY, Hwang G, Pancirer D, Hornbacker K, Codima A, Lui NS, et al. Diffuse idiopathic pulmonary neuroendocrine cell hyperplasia: clinical characteristics and progression to carcinoid tumour. *Eur Respir J*. 2022 Jan;59(1):2101058.
242. Damjanov I, Seiwerth S, Jukić S, Nola MP. 4. izd. Zagreb Med Naklada. 2014;660–82.
243. Gustafsson BI, Kidd M, Chan A, Malfertheiner MV, Modlin IM. Bronchopulmonary neuroendocrine tumors. *Cancer*. 2008 Jul 1;113(1):5–21.
244. Rekhtman N. Neuroendocrine tumors of the lung: an update. *Arch Pathol Lab Med*. 2010 Nov;134(11):1628–38.
245. Scott WJ. Surgical treatment of other bronchial tumors. *Chest Surg Clin N Am*. 2003 Feb;13(1):111–28.
246. Raphael MJ, Chan DL, Law C, Singh S. Principles of diagnosis and management of neuroendocrine tumours. *CMAJ Can Med Assoc J*. 2017 Mar 13;189(10):E398–404.
247. Hilal T. Current understanding and approach to well differentiated lung neuroendocrine tumors: an update on classification and management. *Ther Adv Med Oncol*. 2017 Mar;9(3):189–99.
248. Travis WD, Giroux DJ, Chansky K, Crowley J, Asamura H, Brambilla E, et al. The IASLC Lung Cancer Staging Project: proposals for the inclusion of broncho-pulmonary carcinoid tumors in the forthcoming (seventh) edition of the TNM Classification for

- Lung Cancer. *J Thorac Oncol Off Publ Int Assoc Study Lung Cancer*. 2008 Nov;3(11):1213–23.
249. Travis WD, Rush W, Flieder DB, Falk R, Fleming MV, Gal AA, et al. Survival analysis of 200 pulmonary neuroendocrine tumors with clarification of criteria for atypical carcinoid and its separation from typical carcinoid. *Am J Surg Pathol*. 1998 Aug;22(8):934–44.
  250. Bini A, Brandolini J, Cassanelli N, Davoli F, Dolci G, Sellitri F, et al. Typical and atypical pulmonary carcinoids: our institutional experience. *Interact Cardiovasc Thorac Surg*. 2008 May;7(3):415–8.
  251. Kalemkerian GP, Schneider BJ. Advances in Small Cell Lung Cancer. *Hematol Oncol Clin North Am*. 2017 Feb;31(1):143–56.
  252. Ou SHI, Ziogas A, Zell JA. Prognostic factors for survival in extensive stage small cell lung cancer (ED-SCLC): the importance of smoking history, socioeconomic and marital statuses, and ethnicity. *J Thorac Oncol Off Publ Int Assoc Study Lung Cancer*. 2009 Jan;4(1):37–43.
  253. D'Angelo SP, Pietanza MC. The molecular pathogenesis of small cell lung cancer. *Cancer Biol Ther*. 2010 Jul 1;10(1):1–10.
  254. Raso MG, Bota-Rabassedas N, Wistuba II. Pathology and Classification of SCLC. *Cancers*. 2021 Feb 16;13(4):820.
  255. Nicholson SA, Beasley MB, Brambilla E, Hasleton PS, Colby TV, Sheppard MN, et al. Small cell lung carcinoma (SCLC): a clinicopathologic study of 100 cases with surgical specimens. *Am J Surg Pathol*. 2002 Sep;26(9):1184–97.
  256. Cook RM, Miller YE, Bunn PA. Small cell lung cancer: etiology, biology, clinical features, staging, and treatment. *Curr Probl Cancer*. 1993 Apr;17(2):69–141.
  257. Soomro Z, Youssef M, Yust-Katz S, Jalali A, Patel AJ, Mandel J. Paraneoplastic syndromes in small cell lung cancer. *J Thorac Dis*. 2020 Oct;12(10):6253–63.
  258. Bernhardt EB, Jalal SI. Small Cell Lung Cancer. *Cancer Treat Res*. 2016;170:301–22.
  259. Carter BW, Glisson BS, Truong MT, Erasmus JJ. Small cell lung carcinoma: staging, imaging, and treatment considerations. *Radiogr Rev Publ Radiol Soc N Am Inc*. 2014 Oct;34(6):1707–21.
  260. SEER Cancer Statistics Review, 1975-2018 [Internet]. SEER. [cited 2022 Sep 15]. Available from: [https://seer.cancer.gov/csr/1975\\_2018/index.html](https://seer.cancer.gov/csr/1975_2018/index.html)
  261. Travis WD, Linnoila RI, Tsokos MG, Hitchcock CL, Cutler GB, Nieman L, et al. Neuroendocrine tumors of the lung with proposed criteria for large-cell neuroendocrine carcinoma. An ultrastructural, immunohistochemical, and flow cytometric study of 35 cases. *Am J Surg Pathol*. 1991 Jun;15(6):529–53.

262. Fasano M, Della Corte CM, Papaccio F, Ciardiello F, Morgillo F. Pulmonary Large-Cell Neuroendocrine Carcinoma: From Epidemiology to Therapy. *J Thorac Oncol Off Publ Int Assoc Study Lung Cancer*. 2015 Aug;10(8):1133–41.
263. Deng C, Wu SG, Tian Y. Lung Large Cell Neuroendocrine Carcinoma: An Analysis of Patients from the Surveillance, Epidemiology, and End-Results (SEER) Database. *Med Sci Monit Int Med J Exp Clin Res*. 2019 May 16;25:3636–46.
264. Takei H, Asamura H, Maeshima A, Suzuki K, Kondo H, Niki T, et al. Large cell neuroendocrine carcinoma of the lung: a clinicopathologic study of eighty-seven cases. *J Thorac Cardiovasc Surg*. 2002 Aug;124(2):285–92.
265. Hiroshima K, Mino-Kenudson M. Update on large cell neuroendocrine carcinoma. *Transl Lung Cancer Res*. 2017 Oct;6(5):530–9.
266. George J, Walter V, Peifer M, Alexandrov LB, Seidel D, Leenders F, et al. Integrative genomic profiling of large-cell neuroendocrine carcinomas reveals distinct subtypes of high-grade neuroendocrine lung tumors. *Nat Commun*. 2018 Mar 13;9(1):1048.
267. Fernandez FG, Battafarano RJ. Large-cell neuroendocrine carcinoma of the lung: an aggressive neuroendocrine lung cancer. *Semin Thorac Cardiovasc Surg*. 2006;18(3):206–10.
268. Yabuki H, Kuwana K, Minowa M. Resection of primary malignant lung melanoma: a case report. *Asian Cardiovasc Thorac Ann*. 2018 Nov;26(9):710–2.
269. Lie CH, Chao TY, Chung YH, Lin MC. Primary pulmonary malignant melanoma presenting with haemoptysis. *Melanoma Res*. 2005 Jun;15(3):219–21.
270. Filippini A, Zorzi F, Bna' C, Arnaboldi A, Sabatini T. Dark sputum: An atypical presentation of primary pulmonary malignant melanoma. *Respir Med Case Rep*. 2015;15:118–20.
271. Miller DL, Allen MS. Rare pulmonary neoplasms. *Mayo Clin Proc*. 1993 May;68(5):492–8.
272. Sekine I, Kodama T, Yokose T, Nishiwaki Y, Suzuki K, Goto K, et al. Rare pulmonary tumors - a review of 32 cases. *Oncology*. 1998 Oct;55(5):431–4.
273. de Wilt JHW, Farmer SEJ, Scolyer RA, McCaughan BC, Thompson JF. Isolated melanoma in the lung where there is no known primary site: metastatic disease or primary lung tumour? *Melanoma Res*. 2005 Dec;15(6):531–7.
274. Allen MS, Drash EC. Primary melanoma of the lung. *Cancer*. 1968 Jan;21(1):154–9.
275. Yang C, Sanchez-Vega F, Chang JC, Chatila WK, Shoushtari AN, Ladanyi M, et al. Lung-only melanoma: UV mutational signature supports origin from occult cutaneous primaries and argues against the concept of primary pulmonary melanoma. *Mod Pathol Off J U S Can Acad Pathol Inc*. 2020 Nov;33(11):2244–55.



276. Moran CA, Hochholzer L, Rush W, Koss MN. Primary intrapulmonary meningiomas. A clinicopathologic and immunohistochemical study of ten cases. *Cancer*. 1996 Dec 1;78(11):2328–33.
277. Ohashi-Nakatani K, Shibuki Y, Fujima M, Watanabe R, Yoshida A, Yoshida H, et al. Primary pulmonary meningioma: A rare case report of aspiration cytological features and immunohistochemical assessment. *Diagn Cytopathol*. 2019 Apr;47(4):330–3.
278. Ueno M, Fujiyama J, Yamazaki I, Uchiyama T, Ishikawa Y, Satoh Y. Cytology of primary pulmonary meningioma. Report of the first multiple case. *Acta Cytol*. 1998 Dec;42(6):1424–30.
279. Weber C, Pautex S, Zulian GB, Pusztaszeri M, Lobrinus JA. Primary pulmonary malignant meningioma with lymph node and liver metastasis in a centenarian woman, an autopsy case. *Virchows Arch Int J Pathol*. 2013 Apr;462(4):481–5.
280. Lepanto D, Maffini F, Petrella F, Colandrea M, Putzu C, Barberis M, et al. Atypical primary pulmonary meningioma: a report of a case suspected of being a lung metastasis. *Ecancermedicalscience*. 2014;8:414.
281. WHO, editor. Central nervous system tumours. 5th edition. Lyon: International Agency for Research on Cancer; 2021. 568 p. (World Health Organization Classification of tumours).
282. van den Bosch JM, Wagenaar SS, Corrin B, Elbers JR, Knaepen PJ, Westermann CJ. Mesenchymoma of the lung (so called hamartoma): a review of 154 parenchymal and endobronchial cases. *Thorax*. 1987 Oct;42(10):790–3.
283. Cosío BG, Villena V, Echave-Sustaeta J, de Miguel E, Alfaro J, Hernandez L, et al. Endobronchial hamartoma. *Chest*. 2002 Jul;122(1):202–5.
284. Dal Cin P, Kools P, De Jonge I, Moerman P, Van de Ven W, Van den Berghe H. Rearrangement of 12q14-15 in pulmonary chondroid hamartoma. *Genes Chromosomes Cancer*. 1993 Oct;8(2):131–3.
285. Fletcher JA, Longtine J, Wallace K, Mentzer SJ, Sugarbaker DJ. Cytogenetic and histologic findings in 17 pulmonary chondroid hamartomas: evidence for a pathogenetic relationship with lipomas and leiomyomas. *Genes Chromosomes Cancer*. 1995 Mar;12(3):220–3.
286. Jiang L, Huang Y, Tang Q, Zhao Q, Li Y, Wu X, et al. 18F-FDG PET/CT characteristics of pulmonary sclerosing hemangioma vs. pulmonary hamartoma. *Oncol Lett*. 2018 Jul;16(1):660–5.
287. Hochegger B, Nin CS, Alves GRT, Hochegger DR, de Souza VVS, Watte G, et al. Multidetector Computed Tomography Findings in Pulmonary Hamartomas: A New Fat Detection Threshold. *J Thorac Imaging*. 2016 Jan;31(1):11–4.

288. Rodriguez FJ, Aubry MC, Tazelaar HD, Slezak J, Carney JA. Pulmonary chondroma: a tumor associated with Carney triad and different from pulmonary hamartoma. *Am J Surg Pathol*. 2007 Dec;31(12):1844–53.
289. Boland JM, Fritchie KJ, Erickson-Johnson MR, Oliveira AM, Colby TV, Folpe AL. Endobronchial lipomatous tumors: clinicopathologic analysis of 12 cases with molecular cytogenetic evidence supporting classification as “lipoma.” *Am J Surg Pathol*. 2013 Nov;37(11):1715–21.
290. Carney JA. Carney triad: a syndrome featuring paraganglionic, adrenocortical, and possibly other endocrine tumors. *J Clin Endocrinol Metab*. 2009 Oct;94(10):3656–62.
291. Björnsson J, McLeod RA, Unni KK, Ilstrup DM, Pritchard DJ. Primary chondrosarcoma of long bones and limb girdles. *Cancer*. 1998 Nov 15;83(10):2105–19.
292. Kadakia KC, Patel SM, Yi ES, Limper AH. Diffuse pulmonary lymphangiomatosis. *Can Respir J*. 2013 Feb;20(1):52–4.
293. Tazelaar HD, Kerr D, Yousem SA, Saldana MJ, Langston C, Colby TV. Diffuse pulmonary lymphangiomatosis. *Hum Pathol*. 1993 Dec;24(12):1313–22.
294. Onyeforo E, Barnett A, Zagami D, Deller D, Feather I. Diffuse pulmonary lymphangiomatosis treated with bevacizumab. *Respirol Case Rep*. 2019 Jan;7(1):e00384.
295. Manivel JC, Priest JR, Watterson J, Steiner M, Woods WG, Wick MR, et al. Pleuropulmonary blastoma. The so-called pulmonary blastoma of childhood. *Cancer*. 1988 Oct 15;62(8):1516–26.
296. Hill DA, Ivanovich J, Priest JR, Gurnett CA, Dehner LP, Desruisseau D, et al. DICER1 mutations in familial pleuropulmonary blastoma. *Science*. 2009 Aug 21;325(5943):965.
297. Messinger YH, Stewart DR, Priest JR, Williams GM, Harris AK, Schultz KAP, et al. Pleuropulmonary blastoma: a report on 350 central pathology-confirmed pleuropulmonary blastoma cases by the International Pleuropulmonary Blastoma Registry. *Cancer*. 2015 Jan 15;121(2):276–85.
298. Priest JR, McDermott MB, Bhatia S, Watterson J, Manivel JC, Dehner LP. Pleuropulmonary blastoma: a clinicopathologic study of 50 cases. *Cancer*. 1997 Jul 1;80(1):147–61.
299. Hill DA, Jarzembowski JA, Priest JR, Williams G, Schoettler P, Dehner LP. Type I pleuropulmonary blastoma: pathology and biology study of 51 cases from the international pleuropulmonary blastoma registry. *Am J Surg Pathol*. 2008 Feb;32(2):282–95.
300. Burke AP, Virmani R. Sarcomas of the great vessels. A clinicopathologic study. *Cancer*. 1993 Mar 1;71(5):1761–73.

301. Nonomura A, Kurumaya H, Kono N, Nakanuma Y, Ohta G, Terahata S, et al. Primary pulmonary artery sarcoma. Report of two autopsy cases studied by immunohistochemistry and electron microscopy, and review of 110 cases reported in the literature. *Acta Pathol Jpn.* 1988 Jul;38(7):883–96.
302. Burke A, Tavora F. The 2015 WHO Classification of Tumors of the Heart and Pericardium. *J Thorac Oncol Off Publ Int Assoc Study Lung Cancer.* 2016 Apr;11(4):441–52.
303. Parish JM, Rosenow EC, Swensen SJ, Crotty TB. Pulmonary artery sarcoma. Clinical features. *Chest.* 1996 Dec;110(6):1480–8.
304. Kim C, Kim MY, Kang JW, Song JS, Lee KY, Kim SS. Pulmonary Artery Intimal Sarcoma versus Pulmonary Artery Thromboembolism: CT and Clinical Findings. *Korean J Radiol.* 2018 Aug;19(4):792–802.
305. Secondino S, Grazioli V, Valentino F, Pin M, Pagani A, Sciortino A, et al. Multimodal Approach of Pulmonary Artery Intimal Sarcoma: A Single-Institution Experience. *Sarcoma.* 2017;2017:7941432.
306. Tavora F, Miettinen M, Fanburg-Smith J, Franks TJ, Burke A. Pulmonary artery sarcoma: a histologic and follow-up study with emphasis on a subset of low-grade myofibroblastic sarcomas with a good long-term follow-up. *Am J Surg Pathol.* 2008 Dec;32(12):1751–61.
307. Sebenik M, Ricci A, DiPasquale B, Mody K, Pytel P, Jee KJ, et al. Undifferentiated intimal sarcoma of large systemic blood vessels: report of 14 cases with immunohistochemical profile and review of the literature. *Am J Surg Pathol.* 2005 Sep;29(9):1184–93.
308. Bode-Lesniewska B, Zhao J, Speel EJ, Biraima AM, Turina M, Komminoth P, et al. Gains of 12q13-14 and overexpression of mdm2 are frequent findings in intimal sarcomas of the pulmonary artery. *Virchows Arch Int J Pathol.* 2001 Jan;438(1):57–65.
309. Alobeid B, Beneck D, Sreekantaiah C, Abbi RK, Slim MS. Congenital pulmonary myofibroblastic tumor: a case report with cytogenetic analysis and review of the literature. *Am J Surg Pathol.* 1997 May;21(5):610–4.
310. Dishop MK, McKay EM, Kreiger PA, Priest JR, Williams GM, Langston C, et al. Fetal lung interstitial tumor (FLIT): A proposed newly recognized lung tumor of infancy to be differentiated from cystic pleuropulmonary blastoma and other developmental pulmonary lesions. *Am J Surg Pathol.* 2010 Dec;34(12):1762–72.
311. Thway K, Nicholson AG, Lawson K, Gonzalez D, Rice A, Balzer B, et al. Primary pulmonary myxoid sarcoma with EWSR1-CREB1 fusion: a new tumor entity. *Am J Surg Pathol.* 2011 Nov;35(11):1722–32.

312. Jeon YK, Moon KC, Park SH, Chung DH. Primary pulmonary myxoid sarcomas with EWSR1-CREB1 translocation might originate from primitive peribronchial mesenchymal cells undergoing (myo)fibroblastic differentiation. *Virchows Arch Int J Pathol*. 2014 Oct;465(4):453–61.
313. Prieto-Granada CN, Ganim RB, Zhang L, Antonescu C, Mueller J. Primary Pulmonary Myxoid Sarcoma: A Newly Described Entity-Report of a Case and Review of the Literature. *Int J Surg Pathol*. 2017 Sep;25(6):518–25.
314. Koelsche C, Tavernar L, Neumann O, Heußel CP, Eberhardt R, Winter H, et al. Primary pulmonary myxoid sarcoma with an unusual gene fusion between exon 7 of EWSR1 and exon 5 of CREB1. *Virchows Arch Int J Pathol*. 2020 May;476(5):787–91.
315. Nicholson AG, Baandrup U, Florio R, Sheppard MN, Fisher C. Malignant myxoid endobronchial tumour: a report of two cases with a unique histological pattern. *Histopathology*. 1999 Oct;35(4):313–8.
316. Adriaensen MEAPM, Schaefer-Prokop CM, Duyndam DAC, Zonnenberg BA, Prokop M. Radiological evidence of lymphangiomyomatosis in female and male patients with tuberous sclerosis complex. *Clin Radiol*. 2011 Jul;66(7):625–8.
317. Matsui K, Tatsuguchi A, Valencia J, Yu Z x, Bechtle J, Beasley MB, et al. Extrapulmonary lymphangiomyomatosis (LAM): clinicopathologic features in 22 cases. *Hum Pathol*. 2000 Oct;31(10):1242–8.
318. Meraj R, Wikenheiser-Brokamp KA, Young LR, McCormack FX. Lymphangiomyomatosis: new concepts in pathogenesis, diagnosis, and treatment. *Semin Respir Crit Care Med*. 2012 Oct;33(5):486–97.
319. Matsui K, Beasley MB, Nelson WK, Barnes PM, Bechtle J, Falk R, et al. Prognostic significance of pulmonary lymphangiomyomatosis histologic score. *Am J Surg Pathol*. 2001 Apr;25(4):479–84.
320. Maruyama H, Seyama K, Sobajima J, Kitamura K, Sobajima T, Fukuda T, et al. Multifocal micronodular pneumocyte hyperplasia and lymphangiomyomatosis in tuberous sclerosis with a TSC2 gene. *Mod Pathol Off J U S Can Acad Pathol Inc*. 2001 Jun;14(6):609–14.
321. Fetsch PA, Fetsch JF, Marincola FM, Travis W, Batts KP, Abati A. Comparison of melanoma antigen recognized by T cells (MART-1) to HMB-45: additional evidence to support a common lineage for angiomyolipoma, lymphangiomyomatosis, and clear cell sugar tumor. *Mod Pathol Off J U S Can Acad Pathol Inc*. 1998 Aug;11(8):699–703.
322. Oprescu N, McCormack FX, Byrnes S, Kinder BW. Clinical predictors of mortality and cause of death in lymphangiomyomatosis: a population-based registry. *Lung*. 2013 Feb;191(1):35–42.

323. McCormack FX, Inoue Y, Moss J, Singer LG, Strange C, Nakata K, et al. Efficacy and safety of sirolimus in lymphangiomyomatosis. *N Engl J Med*. 2011 Apr 28;364(17):1595–606.
324. Bonetti F, Pea M, Martignoni G, Zamboni G. PEC and sugar. *Am J Surg Pathol*. 1992 Mar;16(3):307–8.
325. Folpe AL, Mentzel T, Lehr HA, Fisher C, Balzer BL, Weiss SW. Perivascular epithelioid cell neoplasms of soft tissue and gynecologic origin: a clinicopathologic study of 26 cases and review of the literature. *Am J Surg Pathol*. 2005 Dec;29(12):1558–75.
326. Chen Y bin, Guo L chuan, Huang J an, Ji C, Ling C hua. Clear cell tumor of the lung: a retrospective analysis. *Am J Med Sci*. 2014 Jan;347(1):50–3.
327. Lawson K, Maher TM, Hansell DM, Nicholson AG. Successful treatment of progressive diffuse PEComatosis. *Eur Respir J*. 2012 Dec;40(6):1578–80.
328. Guinee DG, Thornberry DS, Azumi N, Przygodzki RM, Koss MN, Travis WD. Unique pulmonary presentation of an angiomyolipoma. Analysis of clinical, radiographic, and histopathologic features. *Am J Surg Pathol*. 1995 Apr;19(4):476–80.
329. Doyle LA, Hornick JL, Fletcher CDM. PEComa of the gastrointestinal tract: clinicopathologic study of 35 cases with evaluation of prognostic parameters. *Am J Surg Pathol*. 2013 Dec;37(12):1769–82.
330. Stefanovic A, Morgensztern D, Fong T, Lossos IS. Pulmonary marginal zone lymphoma: a single centre experience and review of the SEER database. *Leuk Lymphoma*. 2008 Jul;49(7):1311–20.
331. Piña-Oviedo S, Weissferdt A, Kalhor N, Moran CA. Primary Pulmonary Lymphomas. *Adv Anat Pathol*. 2015 Nov;22(6):355–75.
332. Kurtin PJ, Myers JL, Adlakha H, Strickler JG, Lohse C, Pankratz VS, et al. Pathologic and clinical features of primary pulmonary extranodal marginal zone B-cell lymphoma of MALT type. *Am J Surg Pathol*. 2001 Aug;25(8):997–1008.
333. Ferraro P, Trastek VF, Adlakha H, Deschamps C, Allen MS, Pairolero PC. Primary non-Hodgkin's lymphoma of the lung. *Ann Thorac Surg*. 2000 Apr;69(4):993–7.
334. Nicholson AG, Wotherspoon AC, Jones AL, Sheppard MN, Isaacson PG, Corrin B. Pulmonary B-cell non-Hodgkin's lymphoma associated with autoimmune disorders: a clinicopathological review of six cases. *Eur Respir J*. 1996 Oct;9(10):2022–5.
335. Li G, Hansmann ML, Zwingers T, Lennert K. Primary lymphomas of the lung: morphological, immunohistochemical and clinical features. *Histopathology*. 1990 Jun;16(6):519–31.

336. Cozzi D, Dini C, Mungai F, Puccini B, Rigacci L, Miele V. Primary pulmonary lymphoma: imaging findings in 30 cases. *Radiol Med (Torino)*. 2019 Dec;124(12):1262–9.
337. Kligerman SJ, Franks TJ, Galvin JR. Primary Extranodal Lymphoma of the Thorax. *Radiol Clin North Am*. 2016 Jul;54(4):673–87.
338. Grosu HB, Iliesiu M, Caraway NP, Medeiros LJ, Lei X, Jimenez CA, et al. Endobronchial Ultrasound-Guided Transbronchial Needle Aspiration for the Diagnosis and Subtyping of Lymphoma. *Ann Am Thorac Soc*. 2015 Sep;12(9):1336–44.
339. Scott DW, Wright GW, Williams PM, Lih CJ, Walsh W, Jaffe ES, et al. Determining cell-of-origin subtypes of diffuse large B-cell lymphoma using gene expression in formalin-fixed paraffin-embedded tissue. *Blood*. 2014 Feb 20;123(8):1214–7.
340. Song JY, Pittaluga S, Dunleavy K, Grant N, White T, Jiang L, et al. Lymphomatoid granulomatosis--a single institute experience: pathologic findings and clinical correlations. *Am J Surg Pathol*. 2015 Feb;39(2):141–56.
341. Castillo JJ, Winer ES, Olszewski AJ. Sites of extranodal involvement are prognostic in patients with diffuse large B-cell lymphoma in the rituximab era: an analysis of the Surveillance, Epidemiology and End Results database. *Am J Hematol*. 2014 Mar;89(3):310–4.
342. Melani C, Jaffe ES, Wilson WH. Pathobiology and treatment of lymphomatoid granulomatosis, a rare EBV-driven disorder. *Blood*. 2020 Apr 16;135(16):1344–52.
343. Chavez JC, Sandoval-Sus J, Horna P, Dalia S, Bello C, Chevernick P, et al. Lymphomatoid Granulomatosis: A Single Institution Experience and Review of the Literature. *Clin Lymphoma Myeloma Leuk*. 2016 Aug;16 Suppl:S170-174.
344. Zhang Y, Bi L, Qiu Y, Zhao T, Cao M, Ding J, et al. Primary pulmonary intravascular large B-cell lymphoma: A report of three cases and literature review. *Oncol Lett*. 2018 Mar;15(3):3610–3.
345. Enzan N, Kitadate A, Tanaka A, Matsue K. Incisional random skin biopsy, not punch biopsy, is an appropriate method for diagnosis of intravascular large B-cell lymphoma: a clinicopathological study of 25 patients. *Br J Dermatol*. 2019 Jul;181(1):200–1.
346. Matsue K, Abe Y, Kitadate A, Miura D, Narita K, Kobayashi H, et al. Sensitivity and specificity of incisional random skin biopsy for diagnosis of intravascular large B-cell lymphoma. *Blood*. 2019 Mar 14;133(11):1257–9.
347. Gupta GK, Jaffe ES, Pittaluga S. A study of PD-L1 expression in intravascular large B cell lymphoma: correlation with clinical and pathological features. *Histopathology*. 2019 Aug;75(2):282–6.
348. Ferreri AJM, Campo E, Seymour JF, Willemze R, Ilariucci F, Ambrosetti A, et al. Intravascular lymphoma: clinical presentation, natural history, management and

- prognostic factors in a series of 38 cases, with special emphasis on the “cutaneous variant.” *Br J Haematol*. 2004 Oct;127(2):173–83.
349. Shimada K, Kinoshita T, Naoe T, Nakamura S. Presentation and management of intravascular large B-cell lymphoma. *Lancet Oncol*. 2009 Sep;10(9):895–902.
350. Vassallo R, Harari S, Tazi A. Current understanding and management of pulmonary Langerhans cell histiocytosis. *Thorax*. 2017 Oct;72(10):937–45.
351. Vassallo R, Ryu JH, Schroeder DR, Decker PA, Limper AH. Clinical outcomes of pulmonary Langerhans’-cell histiocytosis in adults. *N Engl J Med*. 2002 Feb 14;346(7):484–90.
352. Tazi A, Marc K, Dominique S, de Bazelaire C, Crestani B, Chinet T, et al. Serial computed tomography and lung function testing in pulmonary Langerhans’ cell histiocytosis. *Eur Respir J*. 2012 Oct;40(4):905–12.
353. Lacronique J, Roth C, Battesti JP, Basset F, Chretien J. Chest radiological features of pulmonary histiocytosis X: a report based on 50 adult cases. *Thorax*. 1982 Feb;37(2):104–9.
354. Vassallo R, Jensen EA, Colby TV, Ryu JH, Douglas WW, Hartman TE, et al. The overlap between respiratory bronchiolitis and desquamative interstitial pneumonia in pulmonary Langerhans cell histiocytosis: high-resolution CT, histologic, and functional correlations. *Chest*. 2003 Oct;124(4):1199–205.
355. Roden AC, Hu X, Kip S, Parrilla Castellar ER, Rumilla KM, Vrana JA, et al. BRAF V600E expression in Langerhans cell histiocytosis: clinical and immunohistochemical study on 25 pulmonary and 54 extrapulmonary cases. *Am J Surg Pathol*. 2014 Apr;38(4):548–51.
356. Bois MC, May AM, Vassallo R, Jenkins SM, Yi ES, Roden AC. Morphometric Study of Pulmonary Arterial Changes in Pulmonary Langerhans Cell Histiocytosis. *Arch Pathol Lab Med*. 2018 Aug;142(8):929–37.
357. Tazi A, de Margerie C, Naccache JM, Fry S, Dominique S, Jouneau S, et al. The natural history of adult pulmonary Langerhans cell histiocytosis: a prospective multicentre study. *Orphanet J Rare Dis*. 2015 Mar 14;10:30.
358. Diamond EL, Dagna L, Hyman DM, Cavalli G, Janku F, Estrada-Veras J, et al. Consensus guidelines for the diagnosis and clinical management of Erdheim-Chester disease. *Blood*. 2014 Jul 24;124(4):483–92.
359. Tran TA, Fabre M, Pariente D, Craiu I, Haroche J, Charlotte F, et al. Erdheim-Chester disease in childhood: a challenging diagnosis and treatment. *J Pediatr Hematol Oncol*. 2009 Oct;31(10):782–6.

360. Haroche J, Charlotte F, Arnaud L, von Deimling A, Hélias-Rodzewicz Z, Hervier B, et al. High prevalence of BRAF V600E mutations in Erdheim-Chester disease but not in other non-Langerhans cell histiocytoses. *Blood*. 2012 Sep 27;120(13):2700–3.
361. Ozkaya N, Rosenblum MK, Durham BH, Pichardo JD, Abdel-Wahab O, Hameed MR, et al. The histopathology of Erdheim-Chester disease: a comprehensive review of a molecularly characterized cohort. *Mod Pathol Off J U S Can Acad Pathol Inc*. 2018 Apr;31(4):581–97.
362. Estrada-Veras JI, O'Brien KJ, Boyd LC, Dave RH, Durham B, Xi L, et al. The clinical spectrum of Erdheim-Chester disease: an observational cohort study. *Blood Adv*. 2017 Feb 14;1(6):357–66.
363. Goyal G, Young JR, Koster MJ, Tobin WO, Vassallo R, Ryu JH, et al. The Mayo Clinic Histiocytosis Working Group Consensus Statement for the Diagnosis and Evaluation of Adult Patients With Histiocytic Neoplasms: Erdheim-Chester Disease, Langerhans Cell Histiocytosis, and Rosai-Dorfman Disease. *Mayo Clin Proc*. 2019 Oct;94(10):2054–71.
364. Arnaud L, Pierre I, Beigelman-Aubry C, Capron F, Brun AL, Rigolet A, et al. Pulmonary involvement in Erdheim-Chester disease: a single-center study of thirty-four patients and a review of the literature. *Arthritis Rheum*. 2010 Nov;62(11):3504–12.
365. Papo M, Diamond EL, Cohen-Aubart F, Emile JF, Roos-Weil D, Gupta N, et al. High prevalence of myeloid neoplasms in adults with non-Langerhans cell histiocytosis. *Blood*. 2017 Aug 24;130(8):1007–13.
366. Arnaud L, Hervier B, Néel A, Hamidou MA, Kahn JE, Wechsler B, et al. CNS involvement and treatment with interferon- $\alpha$  are independent prognostic factors in Erdheim-Chester disease: a multicenter survival analysis of 53 patients. *Blood*. 2011 Mar 10;117(10):2778–82.



## ŽIVOTOPIS

Rođen sam u Zagrebu gdje sam 2016. upisao Medicinski fakultet u Zagrebu. U tijeku studija bio sam aktivni volonter u raznim studentskim udrugama. Sudjelovao sam u aktivnostima studentskih sekcija i promovirao cijepljenje protiv HPV-a u sklopu projekta *Budi mRAK!* U 2019. i 2020. sam u studentskom kongresu CROSS- Croatian Student Summit vršio dužnost Head of International Relations stvarajući međunarodnu mrežu studentskih kongresa. U akademskoj godini 2018/2019 kao demonstrator sudjelovao u sam u održavanju nastave na Katedri za patofiziologiju. U srpnju 2021. mjesec dana proveo sam na stažu u bolnici Farhat Hached u Susi u Tunisu na programu međunarodne studentske razmjene. Od listopada 2020. do danas sudjelujem u istraživačkoj aktivnosti Odjela za elektrofiziologiju i elektrostimulaciju srca pri Klinici za bolesti srca i krvnih žila u Kliničkom bolničkom centru Zagreb pod vodstvom doc. dr. sc. Vedrana Velagića. U sklopu svoje aktivnosti na odjelu sudjelovao sam u stvaranju nekoliko radova i prikaza slučajeva. U akademskoj godini 2021./2022. preuzeo sam vodstvo Studentske sekcije za patofiziologiju i organizirao Ljetnu školu patofiziologije u Dubrovniku u Kolovozu 2022. Od veljače 2022. volonter sam projekta *Lov na tihog ubojicu* Hrvatske lige za Hipertenziju, u sklopu kojeg sam diljem Hrvatske pružao osnovne preglede populaciji sa slabije dostupnom zdravstvenom skrbi.