

Artroskopska sinoviektomija lakta u bolesnika s reumatoidnim artritismom

Božinović, Filip Anton

Master's thesis / Diplomski rad

2022

Degree Grantor / Ustanova koja je dodijelila akademski / stručni stupanj: **University of Zagreb, School of Medicine / Sveučilište u Zagrebu, Medicinski fakultet**

Permanent link / Trajna poveznica: <https://um.nsk.hr/um:nbn:hr:105:824054>

Rights / Prava: [In copyright](#)/[Zaštićeno autorskim pravom.](#)

Download date / Datum preuzimanja: **2024-07-28**



Repository / Repozitorij:

[Dr Med - University of Zagreb School of Medicine Digital Repository](#)



SVEUČILIŠTE U ZAGREBU
MEDICINSKI FAKULTET

Filip Anton Božinović

**Artroskopska sinoviektomija lakta u bolesnika
s reumatoidnim artritisom**

DIPLOMSKI RAD



Zagreb, 2022.

Ovaj diplomski rad izrađen je na Klinici za ortopediju Kliničkog bolničkog centra Zagreb pod vodstvom izv. prof. dr. sc. Ivana Bojanića i predan je na ocjenu u akademskoj godini 2021./2022.

SADRŽAJ

TABLICA KRATICA

SAŽETAK

SUMMARY

UVOD.....	1
HIPOTEZA I CILJEVI ISTRAŽIVANJA.....	3
ISPITANICI I METODE.....	4
REZULTATI.....	14
RASPRAVA.....	22
ZAKLJUČAK.....	31
ZAHVALE.....	32
POPIS LITERATURE.....	33
DODATCI.....	36
ŽIVOTOPIS.....	43

TABLICA KRATICA

RA - reumatoidni artritis

DMARD (engl. disease-modifying antirheumatic drugs) - lijekovi koji modificiraju tijek bolesti u upalnim reumatskim bolestima

MEPS (engl. Mayo elbow performance score) – upitnik o funkciji lakta Mayo klinike

EFA (engl. Elbow function assessment) - upitnik procjene funkcije lakta

AP - antero-posteriorni smjer snimanja rendgenske snimke

LL - latero-lateralni smjer snimanja rendgenske snimke

SD - standardna devijacija

PHD - patohistološka dijagnostika

PN - podatak nedostupan

Mayo – radiološka klasifikacija Mayo klinike koja procjenjuje promjene vidljive na rendgenogramima lakta bolesnika s reumatoidnim artritisom i pri tome prema težini vidljivih promjena razlikuje stupnjeve od 1 do 4

Larsen – radiološka klasifikacija koja procjenjuje promjene vidljive na rendgenogramima lakta bolesnika s reumatoidnim artritisom i pri tome prema težini vidljivih promjena razlikuje stupnjeve od 0 do 5

JOA (engl. Japanese Orthopaedic Association) - upitnik za procjenu funkcije lakta Japanskog ortopedskog društva

AMA (engl. American Medical Association) – upitnik za procjenu funkcije lakta Američkog liječničkog društva

DASH (engl. Disabilities of the arm, shoulder and hand) – upitnik za procjenu nesposobnosti ruke, ramena i šake koji je validiran u Kini

SAŽETAK

Naslov rada: Artroskopska sinoviektomija lakta u bolesnika s reumatoidnim artritismom

Autor: Filip Anton Božinović

Reumatoidni artritis (u daljnjem tekstu RA) najčešća je upalna bolest zglobova i zahvaća oko 1% populacije, a lakat je zahvaćen u 20% - 65% slučajeva. Sinovijalna ovojnica prvenstveno je zahvaćena upalnim procesom što dovodi do nepovratnog oštećenja priležne hrskavice i kosti ako se ne liječi. Bolesnici kod kojih se perzistentni sinovitis lakta praćen bolovima tijekom 6 mjeseci ne povlači na primjenu odgovarajuće medikamentozne terapije kandidati su za artroskopsku sinoviektomiju lakta. Glavni ciljevi ovog istraživanja bili su usporediti rezultate MEPS upitnika dobivene prije i nakon učinjene artroskopske sinoviektomije lakta kod bolesnika s RA, kao i analizirati ishod artroskopske sinoviektomije lakta kod bolesnika s RA s obzirom na radiološku klasifikaciju prema utvrđenim promjenama na rendgenskim snimkama lakta te ih usporediti s rezultatima drugih istraživanja. Hipoteza istraživanja je da će rezultat u MEPS upitniku nakon artroskopske sinoviektomije biti statistički značajno bolji od rezultata dobivenog tim upitnikom prije zahvata. Pretraživanjem operacijskih protokola Klinike za ortopediju Kliničkog bolničkog centra Zagreb i Medicinskog fakulteta Sveučilišta u Zagrebu pronađena je serija od 22 uzastopno liječenih bolesnika oboljelih od RA kojima je u Klinici u razdoblju od 1.1.2008. do 1.1.2020. učinjeno sveukupno 26 artroskopskih sinoviektomija lakta. 20 bolesnika kojima su učinjene sveukupno 24 artroskopske sinoviektomije odazvali se na poziv na sudjelovanje u istraživanju. Duljina praćenja ispitanika izračunata kao razdoblje od dana operacije do dana pregleda provedenog za potrebe ovog istraživanja prosječno je iznosila 102,04 mjeseca (raspon 26 - 169). Ispitanici su u MEPS upitniku provedenom prije zahvata ostvarili prosječno 60,00 bodova (raspon 40 - 70), a nakon zahvata prosječno 78,70 bodova (raspon 45 - 100) što se pokazalo statistički značajnim ($P < 0.05$) te je hipoteza istraživanja potvrđena. Ispitanici su u 60,87% slučajeva imali odličan ili dobar rezultat prema MEPS upitniku, a u 86,96% slučajeva izrazili su zadovoljstvo ishodom učinjenog zahvata. Nakon jednog zahvata (4,34%) došlo je do komplikacije u smislu prolaznog ispada osjeta u području ulnarnog živca nakon kojeg je tijekom praćenja došlo do spontanog oporavka te je nakon jednog zahvata (4,34%) zbog povrata boli i otekline u operiranom laktu bilo potrebno ponovno učiniti artroskopsku sinoviektomiju 47 mjeseci nakon prvotnog zahvata. Ovo istraživanje pokazalo je kako je artroskopska sinoviektomija lakta kod bolesnika s RA siguran i učinkovit zahvat kojim je moguće postići dugoročno zadovoljavajuće rezultate čak i kod bolesnika s visokim radiološkim stupnjem zahvaćenosti lakta prema Larsenovoj radiološkoj klasifikaciji.

Ključne riječi: artroskopija, sinoviektomija, lakat, reumatoidni artritis

SUMMARY

Title: Arthroscopic synovectomy in patients with rheumatoid arthritis

Author: Filip Anton Božinović

Rheumatoid arthritis (in further text RA) is the most common inflammatory joint disease and affects around 1% of the population with the elbow being affected in 20% - 65% of patients. The synovium is the primary site of the inflammatory process, which if untreated leads to irreversible damage to the adjacent cartilage and bone. Patients with a persistent, painful synovitis which does not resolve after 6 months of adequate pharmacological treatment are candidates for arthroscopic synovectomy of the elbow. This study aimed to compare the MEPS scores obtained before and after arthroscopic synovectomy of the elbow in patients with RA, as well as to analyze the outcome of arthroscopic synovectomy of the elbow in patients with RA based on radiographic changes on elbow X-rays and compare it to the results of other studies. Hypothesis of the study was that the MEPS score obtained after arthroscopic synovectomy will be statistically significantly better than the MEPS score obtained before the procedure. A hand search of operating room logs from the Department of Orthopaedic Surgery University Hospital Centre Zagreb was performed and it was found that 26 consecutive arthroscopic synovectomies of the elbow were performed in 22 patients with RA between January 1, 2008 and January 1, 2020. 20 patients in which 24 arthroscopic synovectomies were performed agreed to participate in the study. Duration of follow-up, calculated as the period from the day of surgery until the day of the examination performed for the purpose of this study, averaged at 102,04 months (range 26 - 169) The MEPS score before the procedure averaged at 60.00 points (range 40 - 70) and after the procedure it averaged at 78.70 points (range 45 - 100), which was shown to be statistically significant ($P < 0.05$), confirming the hypothesis of the study. The patients had excellent or good results based on the MEPS score in 60,87% of cases and expressed satisfaction with the outcome of the procedure in 86,96% of the cases. There was a complication after one procedure (4,34%), a transient sensory neuropathy of the ulnar nerve which resolved spontaneously. Also, one patient (4,34%) required a repeat arthroscopic synovectomy 47 months after the initial procedure due to the return of pain and swelling of the operated elbow. This study has shown that arthroscopic synovectomy of the elbow in patients with RA is a safe and effective procedure with which it is possible to achieve long-term satisfactory results, even in patients with a high radiographic grade of elbow affliction according to the Larsen grading system.

Key words: arthroscopy, synovectomy, elbow, rheumatoid arthritis

UVOD

Reumatoidni artritis (u daljnjem tekstu RA) najčešća je upalna bolest zglobova i zahvaća oko 1% populacije. Smatra se da je upalnim procesom u prvom redu zahvaćena sinovijalna ovojnica, međutim opisane su i brojne izvanzglobne manifestacije bolesti (1). Žene do 2,5 puta češće obolijevaju nego muškarci. Iako se RA može pojaviti u bilo kojoj životnoj dobi, ipak se najčešće pojavljuje u dobi između 40. i 70. godine života (2).

Procjenjuje se da je u bolesnika koji boluju od RA kraće od pet godina lakat zahvaćen u 20% slučajeva, dok je u bolesnika koji boluju od RA duže od 15 godina lakat zahvaćen u 50% do 65% slučajeva (1, 3). Lakat je rijetko jedini zahvaćeni zglob u bolesnika s RA, i to tek u 5% slučajeva (4).

U bolesnika s RA slijed promjena na zglobovima započinje akutnom upalom sinovijalne ovojnice, tzv. akutnim sinovitisom. Bolesnici se žale na oteklinu, osjećaj topline te bolnost u laktu pri izvođenju pokreta. Prisutnost oteklina klinički se može utvrditi palpacijom središta zamišljenog jednakokračnog trokuta na laktu koji se nalazi između olekranona, lateralnog epikondila humerusa i glave radijusa koji je tada „mekan“ zbog čega se i naziva mekim mjestom (engl. „soft spot“) (5). Produljeno trajanje bolesti dovodi do hipertrofije sinovijalne ovojnice. Zadebljana sinovijalna ovojnica praćena je povećanom proizvodnjom sinovijalne tekućine zbog čega dolazi do povišenja intraartikularnog tlaka te distenzije zglobne ovojnice koja se klinički očituje bolnom oteklinom lakta. Uslijed tih promjena razvija se ograničenje pokretljivosti lakta koje nazivamo kontrakturom (6). Nastanak kontrakture lakta dodatno je potaknut tendencijom bolesnika da drže lakat u antalgичnom položaju djelomične fleksije ne bi li ublažili bol (1). Kod bolesnika s iznimno uznapredovanim oblikom bolesti kao posljedica dugotrajnog sinovitisa dolazi do oštećenja hrskavice i nepovratnog narušavanja funkcije lakta. Ako je kao posljedica sinovitisa nastupilo značajno oštećenje ligamenata lakta, može se javiti i nestabilnost (7). Nije rijetkost da se sinovitis proširi izvan zgloba lakta i prodre u kubitalni kanal što za posljedicu može imati nastanak kompresivne neuropatije ulnarnog živca. Osim toga, sinovitis se može proširiti u burzu olekrani i dovesti do burzitisa (5).

Prije pojave lijekova koji modificiraju tijek bolesti u upalnim reumatskim bolestima (engl. disease-modifying antirheumatic drugs, u daljnjem tekstu DMARD) i bioloških lijekova kojima se danas liječi veliki broj bolesnika s RA, sinoviektomija je bila vodeća metoda u liječenju tih bolesnika s povoljnim rezultatima u smislu olakšanja boli i povratka dijela izgubljenog opsega pokreta (8). Pojavom tih suvremenih antireumatičnih lijekova manji broj bolesnika s RA zahtijeva kirurško liječenje (9). No, budući da je medikamentozna terapija, posebice DMARD lijekovima, često samo djelomično učinkovita u kontroli bolesti, a može imati izuzetno neugodne nuspojave zbog kojih je bolesnicima teško podnošljiva, i u današnje

je vrijeme sinoviektomija neizostavna metoda liječenja posljedica RA (2, 9). Indikacija za sinoviektomiju lakta kod bolesnika s RA je perzistentni sinovitis lakta praćen bolovima koji se tijekom 6 mjeseci ne povlači na primjenu odgovarajuće medikamentozne terapije (10).

U prošlosti se sinoviektomija uglavnom izvodila otvorenim kirurškim pristupom (11). Danas se sve češće izvodi artroskopski zbog brojnih prednosti nad otvorenim pristupom. Bolja vizualizacija zgloba tijekom zahvata, manji rizik nastanka poslijeoperacijske infekcije zgloba, manji rizik od pojave poslijeoperacijske kontrakture lakta, kao i kraći boravak u bolnici neke su od dokazanih prednosti artroskopski načinjene sinoviektomije lakta (6). Osim tih prednosti valja napomenuti da je za raniji početak rehabilitacije i uspješniji konačni rezultat zaslužno korištenje nekoliko manjih reznih rana koje lakše cijele i u manjoj su mjeri sklone pojavi površinske infekcije od velikog reza koji se čini prilikom sinoviektomije otvorenim kirurškim pristupom (1).

HIPOTEZA I CILJEVI ISTRAŽIVANJA

Hipoteza ovog istraživanja jest da će rezultat dobiven upitnikom o funkciji lakta Mayo klinike (engl. Mayo elbow performance score, u daljnjem tekstu MEPS) nakon učinjene artroskopske sinoviektomije lakta u bolesnika koji boluju reumatoidnog artritisa biti statistički značajno bolji od rezultata dobivenog tim upitnikom prije zahvata.

Ciljevi ovog istraživanja su: a) usporediti rezultate MEPS upitnika dobivene prije i nakon učinjene artroskopske sinoviektomije lakta kod bolesnika s RA; b) usporediti rezultate dobivene upitnikom procjene funkcije lakta (engl. Elbow function assessment - u daljnjem tekstu EFA) nakon učinjene artroskopske sinoviektomije lakta s rezultatima objavljenim u drugim istraživanjima nakon tako učinjenog zahvata c) analizirati ishod artroskopske sinoviektomije lakta kod bolesnika s RA s obzirom na radiološku klasifikaciju na stupnjeve prema utvrđenim promjenama na rendgenskim snimkama lakta te ih usporediti s rezultatima drugih istraživanja nakon tako učinjenog zahvata; d) usporediti zamijećene komplikacije u toj skupini bolesnika s komplikacijama koje su objavljene u drugim istraživanjima nakon učinjene artroskopske sinoviektomije lakta; e) utvrditi broj i vrstu ponovnih zahvata na laktu nakon učinjene artroskopske sinoviektomije lakta u promatranoj skupini bolesnika; f) usporediti broj i vrstu ponovnih zahvata na laktu nakon učinjene artroskopske sinoviektomije lakta s rezultatima drugih istraživanja; g) procijeniti zadovoljstvo bolesnika učinjenim zahvatom pomoću upitnika koji je sastavio Abdelatif (12).

ISPITANICI I METODE

Pretraživanjem operacijskih protokola Klinike za ortopediju Kliničkog bolničkog centra Zagreb i Medicinskog fakulteta Sveučilišta u Zagrebu (u daljnjem tekstu Klinika) pomoću ključnih riječi „arthroscopia“, „articulatio cubiti“ te „arthritis rheumatoides“ pronađena je serija od 22 uzastopno liječenih bolesnika oboljelih od RA kojima je u Klinici u razdoblju od 1.1.2008. do 1.1.2020. učinjeno sveukupno 26 artroskopskih sinoviektomija lakta. Svu medicinsku dokumentaciju dostupnu u elektroničkoj i papirnoj bazi podataka Klinike na dan 10. siječnja 2022. pregledao je student završne godine Medicinskog fakulteta Sveučilišta u Zagrebu. Nakon prikupljenih podataka iz medicinske dokumentacije svi su bolesnici telefonski kontaktirani i pozvani da sudjeluju u istraživanju. 20-ero bolesnika je pristalo na sudjelovanje te su dogovoreni termini pregleda. Na dan pregleda ispitanici su potpisali Informirani pristanak za sudjelovanje u istraživanju (Dodatak 1). Ovo je istraživanje odobrilo Etičko povjerenstvo Kliničkog bolničkog centra Zagreb (klasa: 8.1-22/1-2; broj: 02/21 AG).

U dostupnoj prijeoperacijskoj dokumentaciji sustavno su traženi podatci o spolu i dobi ispitanika u trenutku kirurškog zahvata, trajanju liječenja RA, duljini trajanja tegoba s laktom, operiranoj strani, terapiji za RA bolesnici uzimali prije kirurškog zahvata, opseg pokretljivosti lakta prije zahvata, potom podatak je li ranije operiran isti lakat te je li ranije operiran neki drugi zglob i koji je zahvat tada učinjen. Iz elektroničke i papirne baze podataka Klinike prikupljene su prijeoperacijske AP i LL rendgenske snimke laktova ispitanika te su za potrebe očitavanja anonimizirane. Dva specijalista radiologije, dva specijalista ortopedije i jedan specijalizant ortopedije i traumatologije pregledali su anonimizirane prijeoperacijske rendgenske snimke laktova ispitanika te su za svaku od njih načinili procjenu radiološkog stupnja bolesti prema smjernicama koje su osmislili Larsen i sur. (13), a modificirali Rau i Herborn (14) (Tablica 1.). Nakon što je svaki od pet liječnika procijenio stupanj prema Larsenovoj klasifikaciji koju su modificirali Rau i Herborn (14) izračunata je srednja vrijednost procijenjenih stupnjeva te je određen konačni stupanj prema toj klasifikaciji.

Tablica 1. Stupnjevanje promjena uočljivih na rendgenskim snimkama lakta bolesnika s reumatoidnim artritisom prema Larsenu i sur. koju su modificirali Rau i Herborn (14).

Larsenov stupanj	Uočljive promjene na rendgenskim snimkama lakta
0 (normalno stanje)	Nema uočljivih promjena, zglobni prostor je uobičajene širine, izgled zglobnih ploha u potpunosti je očuvan.
1 (blage promjene)	Blago suženje zglobnog prostora ili koštane erozije manje od 1 mm u promjeru, izgled zglobnih ploha u potpunosti je očuvan.
2 (razvijene rane promjene)	Suženje zglobnog prostora za manje od polovice uobičajene širine zglobnog prostora lakta uz koštane erozije koje su veće od 1 mm u promjeru, izgled zglobnih ploha u potpunosti je očuvan.
3 (srednje teške promjene)	Suženje zglobnog prostora za više od polovice uobičajene širine normalnog zglobnog prostora uz izražene koštane erozije, izgled zglobnih ploha u potpunosti je očuvan.
4 (teške promjene)	Zglobni prostor više nije uočljiv, prisutne su uznapredovane koštane erozije, izgled zglobnih ploha samo je djelomično očuvan.
5 (mutilirajuće promjene)	Prisutna značajna destrukcija i deformacija kosti, izgled zglobnih ploha u potpunosti je promijenjen.

Iz operacijskog protokola sustavno su traženi podatci o broju artroskopskih ulaza, antibiotskoj profilaksi, potom je li tijekom zahvata učinjena prednja kapsulotomija, resekcija glavice radijusa te je li uzet uzorak sinovije za patohistološku analizu. Također je tražen podatak je li na početku operacijskog zahvata, neposredno prije same artroskopske sinoviektomije učinjena jednostavna dekompresija ulnarnog živca. Iz evidencije ambulantnih posjeta bolesnika prikupljeni su podaci o eventualnim reoperacijama te komplikacijama poslije zahvata prema kategorizaciji Nelsona i sur. (15). Nelson i sur. razlikuju blaže

komplikacije koje su prolazne, od težih komplikacije koje u najvećem broju slučajeva zahtijevaju ponovno kirurško liječenje. U blaže komplikacije ubrajaju površinsku infekciju rane, potom druge komplikacije rane koje ne zahtijevaju kiruršku intervenciju (primjerice produljena serozna sekrecija na mjestu artroskopskog ulaza) te prolazne ispade osjeta. S druge strane u teže komplikacije ubrajaju infekciju zgloba čije liječenje zahtijeva ponovno kirurško liječenje, ozljedu/oštećenje živca koje dovodi do prolaznog ili trajnog gubitka motorne snage ili do trajnog gubitka osjeta, ozljedu ili ozljede krvnih žila, sindrom odjeljka (engl. compartment syndrome), gubitak pokreta u operiranom laktu u neposrednom poslijeoperacijskom razdoblju koji je tretiran manipulacijom lakta u anesteziji te bilo koji ishod koji zahtijeva ponovni kirurški zahvat, osim prirodne progresije stanja u bolesnika. Svi podatci koji su bili nedostadni i/ili nepotpuni provjereni su tijekom intervjuva koji je student završne godine Medicinskog fakulteta Sveučilišta u Zagrebu proveo s ispitanicima koji su pristali sudjelovati u istraživanju. Vrijeme praćenja za svakog bolesnika izračunato je kao razdoblje između datuma operacije i datuma pregleda koji je proveden u svrhu ovog istraživanja.

Instrumenti u istraživanju

Na pregledu provedenom u sklopu istraživanja sve su bolesnike pregledali liječnik koji nije izravno sudjelovao u liječenju bolesnika i student završne godine Medicinskog fakulteta Sveučilišta u Zagrebu. Za ovo su istraživanje korišteni MEPS i EFA upitnici te upitnik kojim se procjenjuje zadovoljstvo bolesnika učinjenim zahvatom.

Upitnik o funkciji lakta Mayo klinike (MEPS) su razvili Morrey i Adams 1992. godine kako bi procijenili ishod liječenja nakon ugradnje totalne endoproteze lakta (16). MEPS je multikulturalno validiran te je najčešće korišten upitnik za ispitivanje funkcije lakta. Upitnik se sastoji od četiri dijela koja ispunjava ispitivač, a to su procjena intenziteta boli lakta, opsega fleksijsko-ekstenzijskog luka lakta, stabilnosti i funkcije lakta (Dodatak 2.). U prvom dijelu ispitanik sam procjenjuje intenzitet boli lakta. Ako je lakat bez boli, dobiva 45 bodova, ako je prisutna blaga bolnost dobiva 30 bodova, ako je prisutna umjerena bolnost dobiva 15 bodova, a ako je prisutna intenzivna bolnost ne dobiva nijedan bod na ovo pitanje. Potom ispitivač mjeri opseg fleksijsko-ekstenzijskog luka lakta. Ako je izmjerena vrijednost veća od 100°, ispitanik dobiva 20 bodova, ako je između 50° i 100°, dobiva 15 bodova, a ako je manja od 50°, dobiva 5 bodova. U sklopu kliničkog pregleda ispitivač procjenjuje stabilnost lakta. Ako procijeni da je lakat stabilan ispitanik dobiva 10 bodova, a ako procijeni da je blago nestabilan dobiva 5 bodova. Ako ispitivač procijeni da je lakat značajno nestabilan ispitanik ne dobiva nijedan bod. U završnom dijelu upitnika ispitanik sam procjenjuje funkciju

lakta s obzirom na mogućnost izvođenja uobičajenih svakodnevnih aktivnosti. Ponuđeno je pet aktivnosti, a ispitanik dobiva 5 bodova za svaku aktivnost koja mu je izvodljiva pa ispitanik može skupiti maksimalno 25 bodova u tom dijelu. Maksimalno mogući broj bodova dobiven MEPS upitnikom jest 100 što označava potpuno urednu funkciju lakta. Zbroj bodova između 90 i 100 je odličan rezultat, između 75 i 89 dobar rezultat, između 60 i 74 prolazno dobar rezultat, dok je loš rezultat kada je zbroj bodova manji od 60.

Upitnik procjene funkcije lakta (EFA) je opisao de Boer 1999. godine kao metodu vrednovanja ishoda liječenja lakta zahvaćenog reumatoidnim artritismom (17). EFA se sastoji od tri skupine pitanja (Dodatak 3.). U prvoj skupini koja se sastoji od dva pitanja ispitanik sam procjenjuje bol u mirovanju te bol tijekom pokretanja lakta na vizualno-analognu ljestvici (VAS). Procjena boli u laktu tijekom pokretanja vrednuje se dvostrukim brojem bodova pa se u ovoj skupini može skupiti maksimalno 30 bodova (10 bodova za bezbolan lakat u mirovanju te 20 bodova za bezbolan lakat tijekom pokretanja). Broj bodova za bol u laktu u mirovanju računaju se po formuli $10 - VAS$, a za bol u laktu tijekom pokretanja po formuli $20 - 2xVAS$. U drugoj skupini koja se sastoji od sedam pitanja ispitanik procjenjuje funkciju lakta s obzirom na mogućnost izvođenja uobičajenih svakodnevnih aktivnosti pomoću Likertove ljestvice od pet stupnjeva pri čemu, ako označi da uobičajenu aktivnost izvodi bez poteškoća dobiva 5 bodova. Ako označi da uobičajenu aktivnost izvodi uz manje poteškoće dobiva 3 boda, ako označi da su mu pri izvođenju uobičajene aktivnosti prisutne veće poteškoće dobiva 2 boda, ako označi da mu je uobičajena aktivnost jedino izvodljiva uz pomoć dobiva 1 bod, a ako označi da mu je uobičajena aktivnost neizvodljiva dobiva 0 bodova. U ovoj se skupini može sakupiti maksimalno 35 bodova. Ispitivač u trećoj skupini koja se sastoji od tri dijela procjenjuje opseg pokreta lakta i u toj se skupini može sakupiti maksimalno 35 bodova. U prvom dijelu ispitivač mjeri vrijednost maksimalne aktivne fleksije lakta u stupnjevima. Ako je izmjerena vrijednost veća od 125° ispitanik u ovom dijelu dobiva 15 bodova, ako je između 100° i 125° dobiva 10 bodova, ako je između 75° i 99° dobiva 5 bodova, a ako je manja od 75° ne dobiva nijedan bod. U drugom dijelu ispitivač mjeri vrijednost fleksijske kontrakture lakta u stupnjevima. Ako je izmjerena vrijednost manja od 20° ispitanik u ovom dijelu dobiva 10 bodova, ako je između 20° i 40° dobiva 5 bodova, a ako je veća od 40° ne dobiva nijedan bod. U trećem dijelu ispitivač ocjenjuje ispitanikovu sposobnost izvođenja tzv. „kombinirane kretnje“. Nakon što ispruži ispitivanu ruku ispred sebe, ispitanik treba istom uhvatiti ušnu resicu kontralateralnog uha. Ako ispitivač procijeni da ispitanik navedenu kretnju izvodi bez poteškoća ispitanik u ovom dijelu dobiva 10 bodova, ako ju izvodi uz poteškoće dobiva 5 bodova, a ako mu je neizvodljiva ne dobiva nijedan bod. Maksimalno mogući broj bodova dobiven EFA upitnikom je 100 što označava potpuno urednu funkciju lakta. Upitnik ima i poseban dio za procjenu poslijeoperacijske funkcije

operiranog lakta. Za potrebe ovog istraživanja od posebnog je interesa bio odgovor na pitanje „Kakve su tegobe s Vašim laktom sada, nakon što je na njemu učinjen artroskopski zahvat?“, a u sklopu ovog pitanja ispitanici su također u postotcima procijenili koliko su im se tegobe s operiranim laktom umanjile. Istraživanja su pokazala da je EFA vrijedno oruđe u mjerenju ishoda liječenja poremećaja lakta, da bolje detektira klinički značajne promjene u funkciji lakta zbog čega ima bolju sposobnost razlikovanja bolesnika kod kojih se funkcija lakta poboljšala od onih kod kojih je ostala ista te da su rezultati usporedivi s onima za Upitnik o funkciji lakta Mayo klinike (MEPS) (18).

Upitnik za procjenu zadovoljstva bolesnika učinjenim zahvatom modificiran prema Abdelatifu (12) sastoji se od tri pitanja (Dodatak 4.). Prvo pitanje glasi „Jeste li zadovoljni ishodom učinjenog artroskopskog zahvata?“, a raspon mogućih odgovora se, prema Likertovoj ljestvici od pet stupnjeva, kreće od 1 ako je izrazito nezadovoljan s učinjenim zahvatom do 5 ako je izrazito zadovoljan. Na druga dva pitanja bolesnici odgovaraju s da ili ne, a pitanja glase „Da se vratite u tadašnju situaciju uz današnje znanje o zahvatu i njegovim rezultatima, biste li pristali ponovno ići na isti zahvat?“ te „Je li se funkcija Vašeg lakta popravila nakon što je učinjena operacija?“.

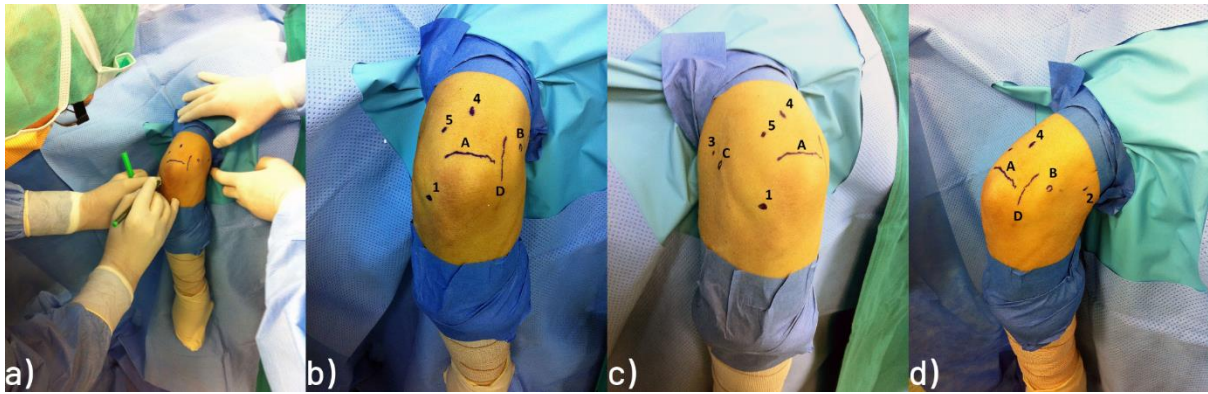
Statistička analiza dobivenih podataka učinjena je u programu R Studio (R 4.2.0 RStudio Team © 2022 RStudio: Integrated Development Environment for R. Boston, SAD). Deskriptivne vrijednosti numeričkih varijabli prikazane su pomoću standardnih statističkih mjera (srednja vrijednost, raspon te standardna devijacija). Vrijednosti varijabli mjerenih nominalnom ili ordinalnom ljestvicom prikazane su pomoću kontingencijskih tablica. Za usporedbu vrijednosti opsega fleksijsko ekstenzijskog luka te ostvarenog broja bodova u MEPS upitniku prije i poslije zahvata korišten je t-test za male zavisne uzorke. P vrijednost <0,05 smatrala se statistički značajnom.

Operacijska tehnika

U svih je bolesnika isti operater (I.B.) načinio artroskopski kirurški zahvat na laktu na standardizirani način prema tehnici koju su opisali Baker i Jones (19). Svi su bolesnici perioperacijski dobili antitrombotsku (niskomolekularni heparin) i antibiotsku profilaksu (cefalosporin II. generacije ili klindamicin u slučaju preosjetljivosti na betalaktame). Svi su operirani u općoj endotrahealnoj anesteziji u položaju na trbuhu tako da je ruka koja se operirala bila postavljena u držač. Ruka je bila postavljena u položaj od 90° abdukcije u ramenu i 90° fleksije u laktu, a podlaktica i šaka su slobodno visjele što je omogućavalo manipulaciju laktom tijekom zahvata. Za zahvat se koristio artroskop standardne veličine

promjera 4,0 mm s optikom kojoj je kut zakrivljenosti iznosio 30°, kao i svi standardni ručni i motorizirani instrumenti koji se upotrebljavaju i za artroskopsku kirurgiju koljena i ramena, kao i električni instrument za kauterizaciju. Tijekom operacije se kod svih bolesnika rabila artroskopska pumpa (Arthrex AR-6475 Continuous Wave III ©; Arthrex Inc., 1370 Creekside Blvd., Naples, FL 34108-1945, SAD). Ta pumpa ima senzor za stalnu kontrolu tlaka u zglobu te omogućuje preciznu distenziju zgloba s neovisnim podešavanjem intraartikularnog tlaka i razine protoka, tako da su tlak i protok održavani na 50 mmHg kod svih bolesnika za vrijeme trajanja čitavog zahvata.

Svim je bolesnicima na proksimalni dio nadlaktice postavljena pneumatska poveska za uspostavljanje blijede staze, a blijeda staza uspostavljena je prije započinjanja kirurškog pranja primjenom tlaka od 250 mmHg koji je bio održavan tijekom čitavog trajanja zahvata. Nakon kirurškog pranja operacijskog polja i sterilnog pokrivanja u svih je bolesnika podlaktica omotana sterilnim elastičnim zavojem od vrška prstiju do neposredno ispod lakta s ciljem da se smanji mogućnost ekstravazacije tekućine u podlakticu tijekom artroskopije. Prije započinjanja operacije, operater je sterilnim markerom označio koštane i mekotkivne orijentire na laktu: vrh olekranona, lateralni i medijalni epikondil nadlaktične kosti te tijek ulnarnog živca. Na osnovu tih orijentira operater je označio predmnijenjevana mjesta za osnovnih pet artroskopskih ulaza, a to su: direktni lateralni ulaz, proksimalni anteromedijalni ulaz, proksimalni anterolateralni ulaz, direktni stražnji ulaz te posterolateralni ulaz. Položaj ruke bolesnika na kojoj se izvodio zahvat, kao i označeni koštani orijentiri na laktu, tijek ulnarnog živca te predmnijenjevana mjesta za osnovnih pet artroskopskih ulaza prikazani su na Slici 1.



Slika 1. a) Bolesnik u položaju na trbuhu u općoj anesteziji s lijevom rukom u držaču tako da ruka visi preko ruba operacijskog stola. Nakon kirurškog pranja operacijskog polja i sterilnog pokrivanja operater identificira te sterilnim flomasterom označava na laktu koštane orijentire (vrh olekranona, lateralni i medijalni epikondil humerusa) te tijekom ulnarnog živca na osnovi kojih označava predmnijevana mjesta za osnovnih pet artroskopskih ulaza ; **b)** označeni su: A - vrh olekranona, B - medijalni epikondil, D - tijek ulnarnog živca, kao i predmnijevana mjesta za: 1 - direktni lateralni ulaz, 4 - direktni stražnji ulaz, 5 - posterolateralni ulaz; **c)** označeni su: A - vrh olekranona, C - lateralni epikondil, kao i predmnijevana mjesta za: 1 - direktni lateralni ulaz, 3 - proksimalni anterolateralni ulaz, 4 - direktni stražnji ulaz te 5 - posterolateralni ulaz; **d)** označeni su: A - vrh olekranona, B - medijalni epikondil, D - tijek ulnarnog živca, kao i predmnijevana mjesta za: 2 - proksimalni anteromedijalni ulaz i 4 - direktan stražnji ulaz. Ljubaznošću mentora izv. prof. dr. sc. Ivana Bojanića.

Bolesnicima koji su prije zahvata imali simptome kubitalnog kanala ili kod kojih se očekivalo poslijeoperacijsko povećanje opsega pokreta fleksijsko-ekstenzijskog luka za više od 20° bila je učinjena jednostavna („in situ“) dekompresija ulnarnog živca u kubitalnom kanalu neposredno prije započinjanja artroskopskog zahvata. Lakat je za taj zahvat ostao u položaju namještenom za artroskopski zahvat, a rez kože se činio na pola puta između medijalnoga epikondila i olekranona, u smjeru od proksimalno prema distalno u duljini od oko 3 cm. Nakon presijecanja kože i razmicanja potkožnog tkiva pristupalo se na Osborneov ligament uzdužno na kožni rez i tijek živca, ali poprečno na ligament, nakon čega se vizualizirao ulnarni živac. Potom je operater još uzdužno presjekao škarama vezivnu ovojniju koja se nalazi između dviju glava mišića, m. flexor carpi ulnaris, i to u smjeru od proksimalno prema distalno u duljini od 3 do 4 cm. Nakon toga, uvijek je provjeravana stabilnost ulnarnog živca, tj. provjeravano je izlazi li živac iz kubitalnog žlijeba tijekom pokretanja lakta. Ako se živac nije pomicao iz žlijeba, tijekom tog testiranja načinila se hemostaza i potom se započinjao artroskopski zahvat. Rana od učinjene dekompresije šivala se po slojevima tek po završetku artroskopskog zahvata.

Artroskopija lakta započinjala je infiltracijom zgloba s 15 do 30 ml sterilne fiziološke otopine kroz muskularnu iglu koju je operater postavio na prethodno označeno mjesto direktnog lateralnog ulaza. Povratak tekućine iz igle u mlazu po odmicanju injekcije potvrda je kako je tekućina ispunila zglobni prostor lakta. Zahvat je započinjao činjenjem proksimalnog anteromedijalnog ulaza. Proksimalni anteromedijalni ulaz nalazi se 2 cm proksimalno od medijalnog epikondila humerusa, a smješten je anteriorno od medijalne međumišićne pregrade (lat. septum intermusculare mediale). Operater je muskularnom iglom probio kožu na prethodno označenom mjestu predmnijevanog proksimalnog anteromedijalnog ulaza usmjeravajući pritom vrh igle prema koronoidnom nastavku ulne. Potom, prolazeći iglom tik ispod humerusa, operater je vrškom muskularne igle probio zglobnu ovojnicu, a povrat tekućine iz igle bio je potvrda da je ona u prednjem dijelu lakta. Nakon toga na mjestu ulaska muskularne igle operater je načinio uzdužni kožni rez oštricom broj 11 pa pomoću peana proširio potkožno tkivo. Artroskop se u zglob uvodio modificiranom Seldingerovom tehnikom. Naime, kroz načinjeni proksimalni anteromedijalni ulaz ponovno se uvodila igla, ali sad većeg promjera jer se kroz tu iglu u zglob uvodila fleksibilna metalna žica s tupim vrhom. Nakon što se odstranila igla preko fleksibilne žice čiji je vrh ostao u zglobu uvodio se u lakat prvo uži dilatator koji je promjera 4 mm. Kad se vrh užeg dilatatora našao u zglobu, odstranila se fleksibilna žica. Potom se preko užeg dilatatora u zglob uvodio širi dilatator koji je promjera 6 mm. Nakon toga, odstranio se širi dilatator, a preko užeg dilatatora, čiji vrh je ostao unutar zgloba, uvodila se metalna košuljica artroskopa u lakat. Uži dilatator potom se izvukao iz košuljice, a u košuljicu postavila artroskopska optika koja je omogućavala vizualizaciju unutrašnjosti prednjeg odjeljka lakta. Potom je operater postavio muskularnu iglu na prethodno označeno predmnijevano mjesto proksimalnog anterolateralnog ulaza. Proksimalni anterolateralni ulaz se nalazi 2 cm proksimalno i 1 cm anteriorno od lateralnog epikondila humerusa. Nakon vizualizacije vrška muskularne igle unutar zgloba i procjene kako je mjesto ulaza igle u zglob na zadovoljavajućem mjestu, operater je oštricom broj 11 načinio uzdužni rez kože. Nakon toga je pomoću peana proširio potkožno tkivo, a potom većim peanom probio zglobnu ovojnicu i ušao u zglob na mjestu gdje je bio vršak muskularne igle. Takva tehnika činjenja ulaza instrumenata u anglosaksonskoj se literaturi naziva "ubodi i proširi" tehnika (engl. "nick and spread" technique). Nakon pomnog pregleda prednjeg odjeljka lakta, operater je učinio potreban kirurški zahvat izmjenjujući pritom mjesta artroskopa i instrumenata u načinjenim ulazima. Na kraju operacijskog zahvata u prednjem dijelu lakta operater je u taj dio zgloba kroz proksimalni anterolateralni ulaz postavio dren veličine 12 Fr. Nakon što je bio završen zahvat u prednjem odjeljku, pristupilo se u stražnji odjeljak lakta. Za pristup u taj odjeljak operater je postavio lakat u položaj od 45° fleksije. Taj položaj lakta prilikom činjenja ulaza održavao je

asistent pridržavajući podlakticu bolesnika. U stražnji dio lakta ulazilo se kroz direktan stražnji ulaz. Taj se ulaz nalazi 3 cm proksimalno od vrha olekranona u središnjoj liniji nadlaktice. Na ranije označenom mjestu za taj ulaz operater je oštricom broj 11 prerezavši kožu i potkožno tkivo te prošavši uzdužno kroz mišićno tetivni spoj mišića, m. tricepsa brachii ušao u stražnji odjeljak lakta. Nakon toga je pomoću peana proširio potkožno tkivo te je njegovim vrškom dotaknuo kost u fosi olekrani. Pean je potom izvadio i na isti način, u istom smjeru, u stražnji odjeljak lakta uveo metalnu šipku. Potom je putem te šipke uveo košuljicu artroskopa u zglob. Nakon toga je metalnu šipku izvukao iz košuljice, a u košuljicu je postavio artroskopsku optiku. Potom bi operater postavio muskularnu iglu na ranije označeno predmnijevano mjesto posterolateralnog ulaza. Posterolateralni se ulaz nalazi 2 do 3 cm proksimalno od vrha olekranona i to na lateralnoj granici zajedničke završne tetive tricepsa. Nakon vizualizacije vrška igle unutar zgloba i nakon procjene da je ulaz na zadovoljavajućem mjestu, operater je oštricom broj 11 načinio rez kože. Nakon toga je pomoću peana proširio potkožno tkivo, a potom je njime probio zglobnu čahuru i ušao u zglob. Naizmjeničnim korištenjem oba ulaza, kao ulaza za artroskop, odnosno kao ulaza za instrumente, učinio je potreban kirurški zahvat u stražnjem odjeljku lakta. Na samom kraju zahvata, pristupalo se u humeroradijalni dio zgloba lakta. Naime, tada je operater postavio artroskop u posterolateralni ulaz i uz lateralni rub olekranona ušao u humeroradijalni dio zgloba. Nakon vizualizacije i orijentacije u tom dijelu zgloba lakta, operater je postavljao muskularnu iglu na prethodno označeno predmnijevano mjesto direktnog lateralnog ulaza. Nakon vizualizacije vrška igle i procjene da je ona na zadovoljavajućem mjestu, operater je oštricom broj 11 na tom mjestu načinio rez kože. Potom je potkožno tkivo i zglobnu ovojnici probio te proširio peanom. Naizmjeničnim korištenjem oba ulaza učinio je potreban zahvat u tom dijelu zgloba. Na kraju operacijskog zahvata operater je postavio i drugi dren veličine 12 Fr u stražnji dio lakta i to kroz direktni lateralni ulaz nakon čega su rane zašivene neresorptivnim koncem.

Lakat je potom sterilno previjen, čitava je ruka potom omotana krep zavojem i pritom je skinuta poveska s nadlaktice. Nakon što se bolesnika okrenulo na leđa načinjena je još sadrena longeta koja se postavljala s volarne strane lakta držeći pritom lakat u maksimalno izvodljivoj ekstenziji. Po buđenju iz anestezije bi operater uvijek ispitao funkciju šake i prstiju operirane ruke. Po dolasku na odjel bolesnici su educirani da ruku drže u povišenom položaju, iznad razine srca, kako bi se smanjilo oticanje operirane ruke te da čine vježbe razgibavanja šake i prstiju. Prvi poslijeoperacijski dan bolesnicima je započeta profilaksa heterotopičnih osifikacija peroralnom primjenom indometacina 3 puta dnevno po 25 mg. Svi su bolesnici uz indometacin primali zaštitni lijek koji je selektivni „inhibitor protonske pumpe“. Svi su bolesnici sadrenu longetu koja im je načinjena u operacijskoj sali na kraju zahvata

nosili kontinuirano tijekom 48 sati, tj. sve do prvog previjanja kada su se i vadili drenovi iz lakta. Sadrenu longetu bolesnici su nosili i nadalje, ali samo po noći za vrijeme spavanja, tijekom prva tri poslijeoperacijska tjedna. Nakon prvog previjanja i vađenja drenova bolesnici su započeli s vježbama razgibavanja operiranog lakta. U svih je bolesnika na početku rehabilitacije korišten aparat za pasivno razgibavanje zgloba lakta i to 4 do 6 puta dnevno po 30 minuta. Osim toga, bolesnici su uz pomoć fizioterapeuta činili i pasivne i aktivne vježbe za dobivanje što boljeg opsega pokreta uz napomenu da se na samom početku rehabilitacije uvijek težilo da se prvo dobije potpuna ekstenzija lakta. Osim tih vježbi koje su svi činili nekoliko puta na dan, bolesnici su morali svakodnevno činiti vježbe za cirkulaciju te vježbe za šaku. Nakon otpusta iz Klinike, prosječno sedmog poslijeoperacijskog dana, bolesnici su nastavljali s ambulantnom fizikalnom terapijom, a profilaksa heterotopičnih osifikacija provođena je između 4 i 6 tjedana.

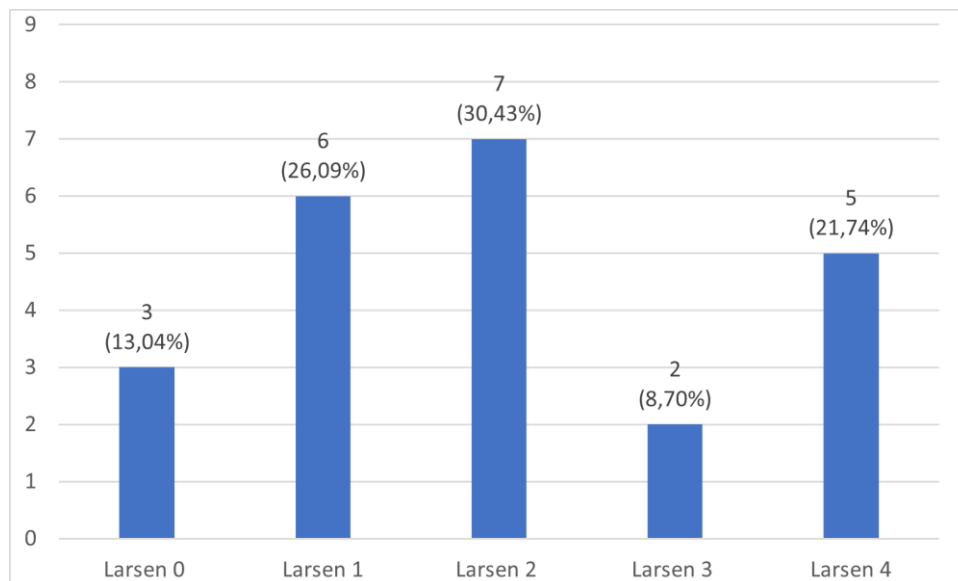
REZULTATI

Na poziv za sudjelovanjem u istraživanju odazvalo se 20-ero ispitanika (16 žena). Stopa odaziva iznosi 90,91%. Budući da je kod troje ispitanika artroskopska sinoviektomija učinjena na oba lakta, kao i da je kod jedne ispitanice zbog povrata boli i otekline u operiranom laktu učinjena ponovna artroskopska sinoviektomija 47 mjeseci nakon prvog zahvata, sveukupno su u toj skupini ispitanika načinjene 24 artroskopske sinoviektomije lakta. Kod ispitanice kojoj je učinjen ponovni zahvat kao rezultat za potrebe ovog istraživanja računao se ishod dobiven nakon drugog zahvata. Duljina praćenja ispitanika, izračunata kao razdoblje od dana operacije do dana pregleda provedenog za potrebe ovog istraživanja, prosječno je iznosila 102,04 mjeseca (raspon 26 - 169). Svi su ispitanici bili dešnjaci, a na dominantnoj (desnoj) ruci ispitanika učinjeno je 13 (56,52%) zahvata. Od 20 ispitanika obuhvaćenih u ovom istraživanju 18 ih je prije zahvata znalo da boluje od RA, dok je u dvoje ispitanika dijagnoza postavljena na temelju patohistološke analize (u daljnjem tekstu PHD) tkiva sinovije uzetog prilikom zahvata. Uzorci tkiva sinovije za PHD analizu uzeti su prilikom 14 (60,87%) zahvata. Demografski podatci ispitanika prikazani su u Tablici 2.

Tablica 2. Demografski podatci ispitanika kojima je zbog reumatoidnog artritisa u razdoblju od 1.1.2008. do 1.1.2020. na Klinici za ortopediju Kliničkog bolničkog centra Zagreb i Medicinskog fakulteta Sveučilišta u Zagrebu načinjena artroskopska sinoviektomija lakta.

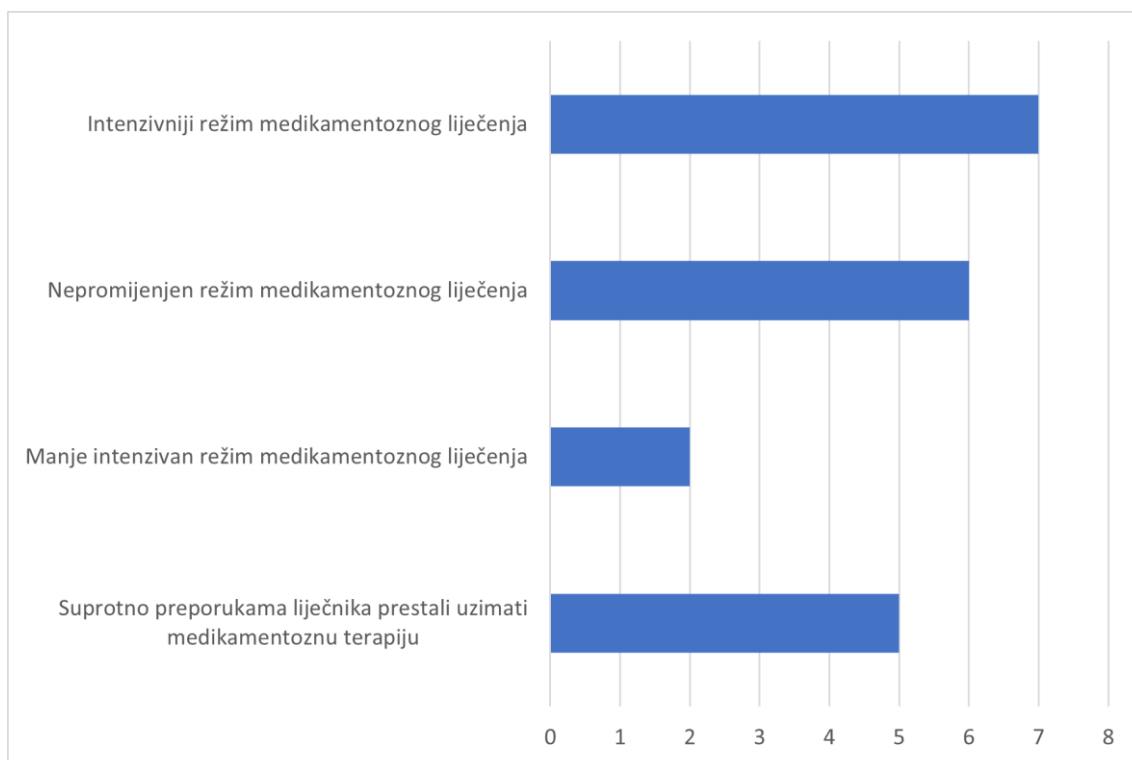
Broj ispitanika	20
Ukupan broj načinjenih artroskopskih sinoviektomija lakta	24
Muškarci (%)	4 (20%)
Prosječna životna dob u trenutku operacije u godinama \pm SD (raspon)	40,35 \pm 14,02 (18 - 60)
Prosječno trajanje bolesti u trenutku operacije u mjesecima \pm SD (raspon)	111,13 \pm 82,36 (0 - 300)
Prosječno trajanje tegoba s laktom u trenutku operacije u mjesecima \pm SD (raspon)	56,22 \pm 43,93 (9 - 180)
Prosječna duljina praćenja u mjesecima \pm SD (raspon)	102,04 \pm 47,73 (26 - 169)
Operiran desni lakat (%)	13 (56,52%)
Učinjena jednostavna dekompresija ulnarnog živca (%)	12 (52,18%)
Učinjena prednja kapsulotomija (%)	12 (52,18%)
Učinjena resekcija glave radijusa (%)	1 (4,34%)

Raspodjela prema stupnjevima koji su dodijeljeni svakom ispitaniku prema Larsenovoj radiološkoj klasifikaciji koju su modificirali Rau i Herborn (14) prikazani su na Slici 2.



Slika 2. Raspodjela operiranih laktova ispitanika prema stupnjevima koji su im dodijeljeni prema Larsenovoj radiološkoj klasifikaciji koju su modificirali Rau i Herborn (14).

Sustavno liječenje RA u naših ispitanika prije, odnosno poslije, artroskopskog zahvata provođeno je na jedan od slijedećih pet načina: 1) nije primjenjivana nikakva medikamentozna terapija; 2) primjenjivani su nesteroidni protuupalni lijekovi (u daljnjem tekstu NSAID - engl. „non-steroid anti-inflammatory drugs“); 3) primjenjivani su glukokortikoidi; 4) primjenjivani su DMARD lijekovi; 5) primjenjivana je biološka terapija. Od 20 ispitanika koji su sudjelovali u istraživanju, prije zahvata nijedan nije bio bez terapije, čak su i oba ispitanika kojima je dokazan RA tek patohistološkom analizom sinovije uzimala NSAID redovito prije zahvata. Tako je kod pet (25%) bolesnika primjenjivan NSAID prije zahvata, a kod jednog (5%) glukokortikoidi. DMARD lijekovi primjenjivani su kod sedam (35%) ispitanika, kao i biološka terapija. Poslije zahvata pet je ispitanika (25%) suprotno preporukama liječnika samoinicijativno prestalo uzimati medikamentoznu terapiju za RA. Nakon načinjene artroskopske sinoviektomije kod tri su bolesnika (15%) primjenjivani glukokortikoidi, kod dva (10%) DMARD lijekovi, a biološka terapija kod čak deset ispitanika (50%). Raspodjela ispitanika s obzirom na promjene u načinu sustavnog medikamentoznog liječenja reumatoidnog artritisa nakon što im je učinjena artroskopska sinoviektomija laktva prikazana je na Slici 3.



Slika 3. Raspodjela ispitanika s obzirom na promjene u načinu sustavnog medikamentoznog liječenja reumatoidnog artritisa nakon što im je učinjena artroskopska sinoviektomija lakta.

Prosječan opseg fleksijsko-ekstenzijskog luka prije zahvata iznosio je $97,83^\circ$ (raspon $45 - 130$). Prosječan deficit do pune ekstenzije iznosio je $21,09^\circ$ (raspon $5 - 45$), dok je prosječna vrijednost maksimalno izvodljive fleksije lakta prije zahvata iznosila $118,91^\circ$ (raspon $90 - 155$). Nakon zahvata, na dan pregleda provedenog za potrebe ovog istraživanja, prosječan opseg fleksijsko-ekstenzijskog luka iznosio je $110,96^\circ$ (raspon $47 - 152$). Prosječan deficit do pune ekstenzije iznosio je $20,78^\circ$ (raspon $0 - 60$), dok je prosječna vrijednost maksimalno izvodljive fleksije lakta nakon zahvata iznosila $131,70^\circ$ ($83 - 153$). Deficit ekstenzije se smanjio u 10 ispitanika (43,48%) nakon načinjenog zahvata, a povećao u sedam ispitanika (30,43%). U šest ispitanika (26,09%) nije došlo do promjene u izvodljivoj ekstenziji nakon načinjenog zahvata. Vrijednost maksimalno izvodljive fleksije povećala se u 15 ispitanika (65,21%), a smanjila u dvoje ispitanika (8,70%). U šest ispitanika (26,09%) nije došlo do promjene u izvodljivoj fleksiji nakon načinjenog zahvata. Vrijednost ukupnog opsega fleksijsko-ekstenzijskog luka značajno se povećala u 17 ispitanika (73,91%) nakon načinjenog zahvata, značajno se smanjila u četiri ispitanika (17,39%), a u dva (8,70%) je ostala ista kao prije zahvata. Srednja vrijednost razlika opsega fleksijsko-ekstenzijskih lukova prije i poslije zahvata iznosi $12,91^\circ$ (95%-tni raspon pouzdanosti $4,84 - 20,99$) što se pokazalo statistički značajnim nakon učinjene statističke analize ($P < 0,05$).

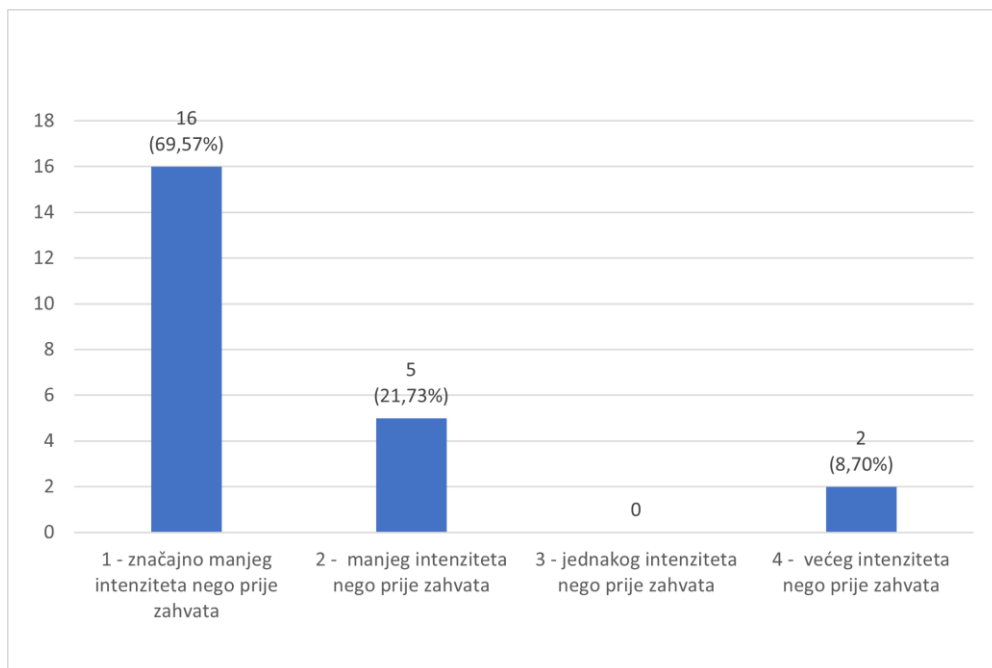
Ispitanici su u MEPS upitniku provedenom prije zahvata ostvarili prosječno 60,00 bodova (raspon 40 - 70), a nakon zahvata prosječno 78,70 bodova (raspon 45 - 100). Prije zahvata prema zbroju bodova nije bio nijedan odličan ili dobar rezultat, a bilo je 14 (60,87%) prolazno dobrih rezultata i devet (39,13%) loših rezultata. Nakon zahvata bilo je pet (21,74%) odličnih rezultata, devet (39,13%) dobrih rezultata, šest (26,09%) prolazno dobrih rezultata te tri (13,04%) loša rezultata. Raspodjela rezultata koje su ispitanici ostvarili u MEPS upitniku uzevši u obzir stupanj u koji su svrstani prema Larsenovoj radiološkoj klasifikaciji koju su modificirali Rau i Herborn (14) prikazana je u Tablici 3. Srednja vrijednost razlika u broju ostvarenih bodova prije i nakon zahvata iznosila je 18,70 bodova (95%-tni raspon pouzdanosti = 13,47 - 23,92) što se pokazalo statistički značajnim nakon učinjene statističke analize ($P < 0,05$).

EFA upitnik proveden je tijekom pregleda učinjenog za potrebe ovog istraživanja, a prosječan broj ostvarenih bodova iznosio je 78,13 (raspon 46 - 100). Na pitanje „Kakve su tegobe s Vašim laktom sada, nakon što je na njemu učinjen artroskopski zahvat?“ samo je dvoje ispitanika (8,70%) odgovorilo da su im tegobe intenzivnije nego prije zahvata. Raspodjela odgovora ispitanika na ovo pitanje prikazana je na Slici 4. Ispitanici su u sklopu ovog pitanja također u postocima procijenili u kojoj su se mjeri tegobe s njihovim laktom poboljšale nakon što je na njemu učinjen zahvat. Prosječno postotno poboljšanje tegoba s prema procjeni ispitanika iznosilo je 74,29% (raspon 20% - 100%) ne računajući pri tome dvoje ispitanika koji su ocijenili da su im tegobe intenzivnije sada nego što su bile prije zahvata.

Tablica 3. Raspodjela ispitanika prema rezultatima ostvarenima u upitniku o funkciji lakta Mayo klinike (engl. Mayo Elbow Performance Score - MEPS) prije i nakon artroskopske sinoviektomije lakta učinjene zbog reumatoidnog artritisa uzevši u obzir stupanj u koji su svrstani prema Larsenovoj radiološkoj klasifikaciji koju su modificirali Rau i Herborn (14) prije artroskopskog zahvata.

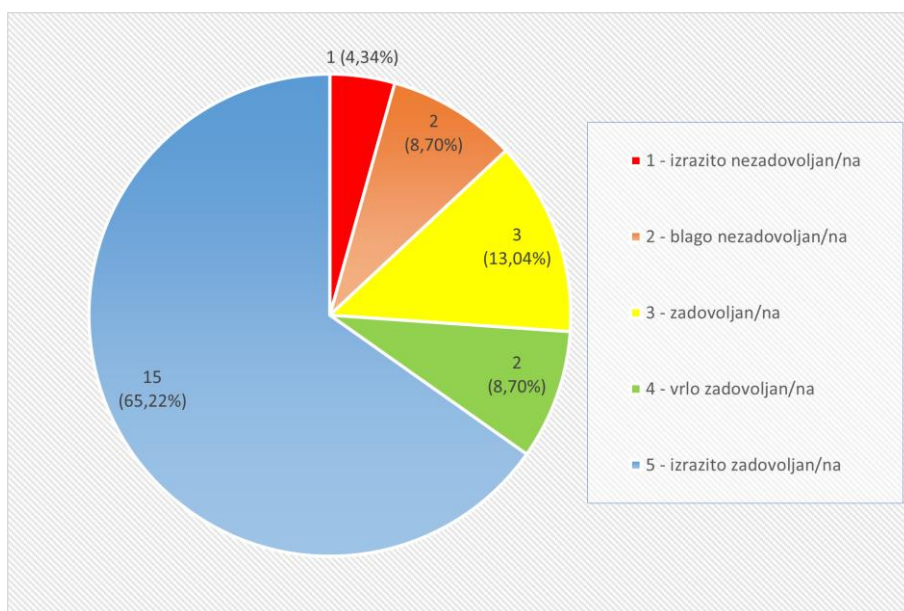
Stupanj radiološke klasifikacije prema Larsenu (broj ispitanika s navedenim stupnjem)	Rezultat* upitnika o funkciji lakta Mayo klinike (MEPS)	Broj ispitanika s tim rezultatom prije zahvata	Broj ispitanika s tim rezultatom poslije zahvata
0 (n = 3)	Odličan rezultat	0	0
	Dobar rezultat	0	2
	Prolazno dobar rezultat	2	1
	Loš rezultat	1	0
1 (n = 6)	Odličan rezultat	0	2
	Dobar rezultat	0	1
	Prolazno dobar rezultat	3	3
	Loš rezultat	3	0
2 (n = 7)	Odličan rezultat	0	1
	Dobar rezultat	0	3
	Prolazno dobar rezultat	3	1
	Loš rezultat	4	2
3 (n = 2)	Odličan rezultat	0	1
	Dobar rezultat	0	1
	Prolazno dobar rezultat	2	0
	Loš rezultat	0	0
4 (n = 5)	Odličan rezultat	0	1
	Dobar rezultat	0	2
	Prolazno dobar rezultat	4	1
	Loš rezultat	1	1

* Prema Morreyju i Adamsu (16) odličan rezultat MEPS upitnika je kada se dobiveni zbroj bodova kreće između 90 i 100, dobar rezultat je kada se dobiveni zbroj bodova kreće između 75 i 89, prolazno dobar rezultat je kada se dobiveni zbroj bodova kreće između 60 i 74, a loš rezultat je kada je dobiveni zbroj bodova manji od 60.

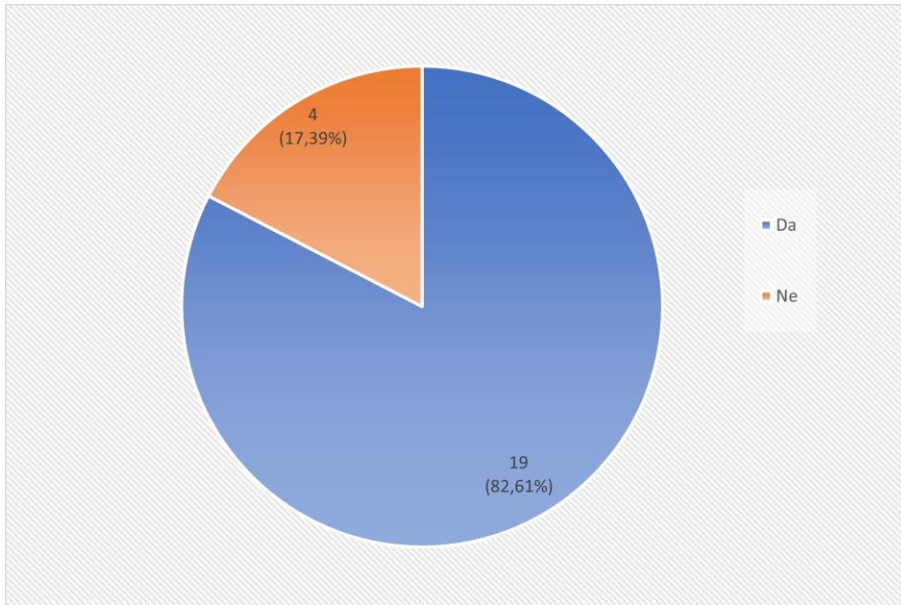


Slika 4. Raspodjela odgovora ispitanika na pitanje “Kakve su tegobe s Vašim laktom sada, nakon što je na njemu učinjen artroskopski zahvat?” iz EFA upitnika.

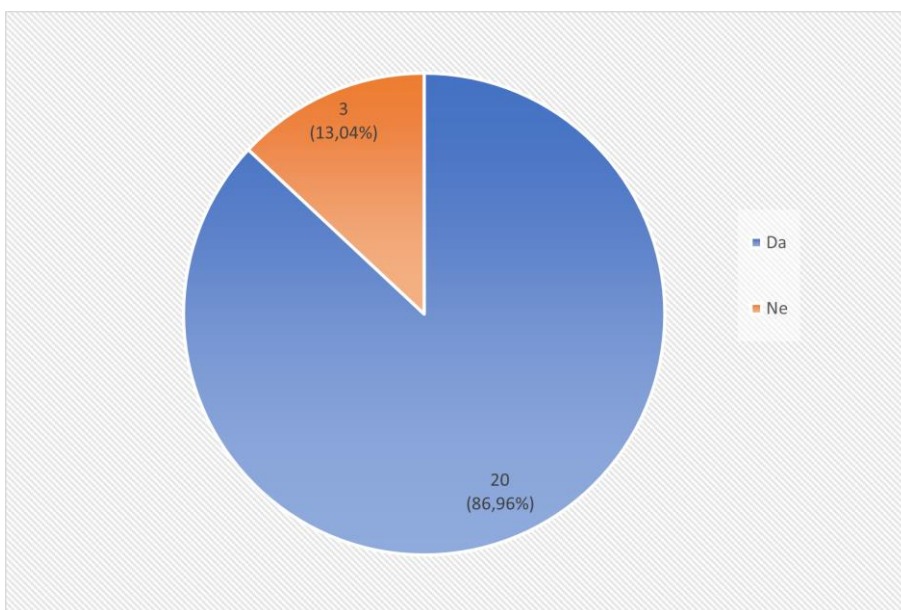
Raspodjela odgovora ispitanika na pitanja iz Abdellatifova upitnika kojim se procjenjuje zadovoljstvo bolesnika učinjenim zahvatom prikazano je na Slikama 5-7.



Slika 5. Raspodjela odgovora ispitanika na pitanje „Jeste li zadovoljni ishodom učinjenog artroskopskog zahvata na laktu?“ iz Abdellatifova upitnika procjene zadovoljstva bolesnika učinjenim zahvatom.



Slika 6. Raspodjela odgovora ispitanika na pitanje „Da se vratite u tadašnju situaciju uz današnje znanje o zahvatu i njegovim rezultatima, biste li pristali ponovno ići na isti zahvat?“ iz Abdellatifova upitnika procjene zadovoljstva bolesnika učinjenim zahvatom.



Slika 7. Raspodjela odgovora ispitanika na pitanje „Je li se funkcija Vašeg lakta popravila nakon učinjenog zahvata?“ iz Abdellatifova upitnika procjene zadovoljstva bolesnika učinjenim zahvatom.

Nakon jednog načinjenog zahvata (4,34%) došlo je do komplikacije. Radilo se o prolaznom ispadu osjeta u inervacijskom području ulnarnog živca te je tijekom praćenja došlo do potpunog spontanog oporavka. Osim toga, jednoj je ispitanici (4,34%) 47 mjeseci nakon prvotnog zahvata zbog povrata boli i otekline u operiranom laktu ponovno učinjena artroskopska sinoviektomija na istom laktu.

RASPRAVA

Prosječna duljina praćenja ispitanika nakon načinjenog zahvata u ovom je istraživanju približno isto vremenu praćenja u istraživanju Horiuchija i sur. (21) i iznosilo je 102,04 mjeseca (raspon 26 - 169). Najdulje prosječno vrijeme praćenja u istraživanjima koja su procjenjivala ishod artroskopske sinoviektomije lakta kod bolesnika s RA bilo je u istraživanju Tanake i sur. (22) i iznosilo je 156 mjeseci (raspon 120 - 216), dok je u drugim objavljenim istraživanjima oko 40 mjeseci i manje (**Tablica 4.**) što je, kako i sami autori tih istraživanja ističu, bitno ograničenje (8,20,23–26).

Ispitanici su nakon učinjene artroskopske sinoviektomije lakta u MEPS upitniku ostvarili prosječno 18,70 bodova više nego prije zahvata (raspon 0 - 35) što se pokazalo statistički značajnim ($P < 0.05$) te je hipoteza istraživanja potvrđena. Ovaj prosječni porast broja bodova u MEPS upitniku nakon zahvata u skladu je s rezultatom većine provedenih istraživanja o ishodu liječenja artroskopske sinoviektomije lakta (8,20–22). Jedino je u istraživanju Shankara i sur. iz 2016. godine (23) prosječan porast broja bodova u MEPS upitniku iznosio 27,80 bodova što je više nego u ovom ili ostalim istraživanjima (8,20–22). Valja istaknuti kako je nakon četiri zahvata u ovom istraživanju rezultat MEPS upitnika bio jednak onome prije učinjenog zahvata. Shankar i sur. (23) su u svom istraživanju izvijestili da su kod jednog ispitanika imali isti rezultat MEPS upitnika prije i poslije zahvata. U ovom istraživanju 60,9% ispitanika ostvarilo je odličan ili dobar rezultat prema MEPS upitniku što je u skladu s rezultatom istraživanja kojeg su proveli Lee i Morrey 1997. godine (20). Horiuchi i sur. (21) izvijestili su o 71% odličnih ili dobrih rezultata prema MEPS upitniku nakon dvije godine praćenja. No, nakon prosječnog praćenja od 97 mjeseci (raspon 42 - 160) taj je rezultat pao na 43%. Kang i sur. (8) pratili su svoje ispitanike prosječno 33,9 mjeseci (raspon 13 - 68) i izvijestili su o odličnim ili dobrim rezultatima prema MEPS upitniku u 73,1% ispitanika. Upravo zbog kratkog poslijeoperacijskog praćenja valja taj rezultat uspoređivati samo s rezultatom o kojem su Horiuchi i sur. (21) izvijestili nakon dvije godine praćenja, a ne s njihovim rezultatom dobivenim nakon prosječno 97 mjeseci praćenja.

Tablica 4. Podaci iz istraživanja koja su procjenjivala ishod artroskopske sinoviektomije lakta kod bolesnika s reumatoidnim artritisom.

Prvi autor / godina objave	Broj bolesnika (m/ž) [broj zahvata]	Prosječna dob u trenutku zahvata (raspon) u godinama	Prosječno trajanje bolesti prije zahvata u mjesecima (raspon)	Prosječno trajanje tegoba s laktom prije zahvata u mjesecima (raspon)	Naziv korištene radiološke klasifikacije promjena na laktu prije zahvata (operirani stupnjevi) [postotna podjela bolesnika s obzirom na stupanj]	Procjena uspjeha provedenog liječenja ocjenском ljestvicom – prosječni broj bodova prije zahvata / prosječni broj bodova nakon zahvata	Prosječni opseg pokreta fleksija-ekstenzija prije zahvata / nakon zahvata u stupnjevima	Incidencija komplikacija u postotcima [broj komplikacija – teške / prolazne]	Prosječno praćenje nakon zahvata (raspon) u mjesecima	Broj recidiva sinovitisa (postotak) [broj kojima je načinjena ponovna sinoviektomija]	Broj laktova kojima je nakon zahvata ugrađena potpuna endoproteza lakta (postotak)
Lee / 1997 (20)	11 (3/8) [14]	PN	103,2 (12 - 180)	28,8 (3 - 108)	Mayo ¹ (1-3) [PN]	MEPS ³ 58 / 78	91 / 98	14,3% [2 - 0/2]	42 (24-84)	PN [PN]	4 (28,6%)
Horiuchi / 2002 (21)	20 (3/17) [21]	51,2 (19-71)	139,2 (72 - 312)	56,4 (10 - 156)	Larsen ² (1-4) [1&2 - 33%; 3 - 48%; 4 - 19%]	MEPS 48,3 / 69,8	89 / 97	14,3% [3 - 0/3]	97 (42-160)	5 (23,8%) [PN]	2 (9,5%)
Nemoto / 2004 (24)	10 (2/8) [11]	54 (38-68)	132,0 (12-300)	PN	Larsen (1-4) [1 - 9%; 2 - 9%; 3 - 36%; 4 - 46%]	JOA ⁴ [Larsen 1-3] 62,2/79,0; JOA [Larsen 4] 66,2/81,4	84,2 / 104,0	0%	37 (15-59)	1 (9,1%) [1]	PN
Tanaka / 2006 (22)	PN (PN) [29]	51 (31-64)	91,2 (PN)	28,8 (PN)	Larsen (0-2) [PN]	MEPS 50 / 67	82 / 103	6,7% [2 - 0/2]	156 (120-216)	6 (20,6%) [PN]	PN
Miyazaki / 2009 (25)	15 (2/13) [18]	44 (16-64)	80,4 (0-276)	PN	Mayo (1-4) [1 - 27,8%; 2 - 16,7%; 3 - 44,4%; 4 - 11,1%	AMA ⁵ PN / 85,5	94 / 113	0%	39,1 (14-91)	6 (33%) [4]	3 (16,7%)

Kang / 2010 (8)	25 (5/20) [26]	45,5 (27-57)	81,6 (24 - 144)	39,9 (7 - 121)	Larsen (1-3) [1 - 39%; 2 - 50%; 3 - 11%]	MEPS 58,5 / 77,4	98,1 / 113,3	0%	33,9 (13-68)	4 (15,4%) [2] - 7,69%	1 (3,9%)
Chung / 2012 (26)	PN (PN) [13]	54 (27-71)	108,0 (36 - 360)	PN	Larsen (1-3) [1 - 30,8%; 2 - 38,4%; 3 - 30,8%]	DASH ⁶ 82 / 45	75 / 105	0%	34 (18-78)	1 (7,7%) [1]	PN
Shankar / 2016 (23)	13 (1/12) [15]	41,7 (26-62)	84,0 (PN)	Desni - 58,8 Lijevi - 54,0	Larsen (0-3) [PN]	MEPS 53,3 / 81,1	68,9 / 85,0	0%	30	PN [PN]	0

PN - podatak nedostupan

Mayo¹ – radiološka klasifikacija Mayo klinike koja procjenjuje promjene vidljive na rendgenogramima lakta bolesnika s reumatoidnim artritisom i pri tome prema težini vidljivih promjena razlikuje stupnjeve od 1 do 4 (16)

Larsen² – radiološka klasifikacija koju su opisali Larsen i sur. (13), a modificirali Rau i Herborn (14) koja procjenjuje promjene vidljive na rendgenogramima lakta bolesnika s reumatoidnim artritisom i pri tome prema težini vidljivih promjena razlikuje stupnjeve od 0 do 5

MEPS³ – upitnik o funkciji lakta Mayo klinike (engl. Mayo elbow performance score – MEPS) (16)

JOA⁴ – upitnik za procjenu funkcije lakta Japanskog ortopedskog društva (engl. Japanese Orthopaedic Association – JOA) (27)

AMA⁵ – upitnik za procjenu funkcije lakta Američkog liječničkog društva (engl. American Medical Association – AMA) modificiran po Bruceu i sur. (28)

DASH⁶ – upitnik za procjenu nesposobnosti ruke, ramena i šake koji je validiran u Kini (engl. Disabilities of the arm, shoulder and hand – DASH) (29)

EFA upitnik proveden je na pregledu učinjenom za potrebe ovog istraživanja s ciljem da se preciznije procijeni funkcija lakta nakon učinjene operacije, a njegovim provođenjem dobivena je i informacija u kojoj su se mjeri, prema samoprocjeni ispitanika, tegobe s operiranim laktom poboljšale nakon učinjenog zahvata. Nijedno drugo istraživanje koje je procjenjivalo ishod artroskopske sinoviektomije lakta kod bolesnika s RA (Tablica 4.) nije koristilo ovaj upitnik, iako je upravo on opisan u svrhu vrednovanja ishoda liječenja lakta zahvaćenog RA-om (17). Upravo zato smo ovaj upitnik koristili u ovom istraživanju, a osim toga su i drugi autori pokazali (18) da bolje detektira klinički značajne promjene u funkciji lakta te kao takav ima bolju sposobnost razlikovanja bolesnika kod kojih se funkcija lakta poboljšala od onih kod kojih je ostala ista. Zanimljivo je da su dva od četiri zahvata nakon kojih nije bilo promjene u broju bodova u MEPS upitniku učinjena istoj ispitanici kojoj je artroskopska sinoviektomija učinjena na oba lakta te se u njezinom slučaju EFA upitnik pokazao osobito korisnim. Kod nje je broj bodova ostvaren EFA upitnikom nakon učinjenog zahvata za desni lakat bio 76, a za lijevi 70, što pokazuje da postoji razlika između ta dva lakta. Zanimljivo je napomenuti da je ispitanica u sklopu EFA upitnika izjavila da na oba lakta ima poboljšanje od 80% unatoč tome što nakon učinjenog zahvata na lijevom laktu nije bilo nikakvog poboljšanja prema MEPS upitniku, a ostali dijelovi EFA upitnika pokazali su bolji rezultat na desnom laktu.

Bolovi i ograničenje opsega pokreta u laktu značajno umanjuju kvalitetu života bolesnika s RA. Istraživanja provedena krajem prošlog stoljeća (30) ukazivala su da se i do 90% uobičajenih dnevnih aktivnosti, ne misleći pritom na sportske i radne aktivnosti, odvija u tzv. funkcionalnom opsegu između 30° i 130° fleksije. No, suvremeni život vođen modernom tehnologijom za uobičajene dnevne aktivnosti zahtijeva veći opseg kretanja od tog funkcionalnog (31). Deficit ekstenzije do 30° bolesnici s RA relativno dobro podnose, međutim, kada je vrijednost maksimalno izvodljive fleksije lakta manja od 110° to znatno otežava obavljanje svakodnevnih aktivnosti (3). Brojna su istraživanja pokazala da je artroskopska sinoviektomija lakta učinkovit zahvat za olakšanje bolova (10,20,21,25). No, još postoje prijedori oko pitanja u kojoj se mjeri može očekivati povratak izgubljenog opsega pokreta (10,20,21,24–26). Na pregledu učinjenom za potrebe ovog istraživanja 60,9% ispitanika je izjavilo da osjećaju blagu bol u laktu ili pak da im je lakat potpuno bezbolan. Slični podaci o olakšanju bolova nakon artroskopske sinoviektomije nalaze se i u drugim istraživanjima (20,21,25). Tako su primjerice Lee i Morrey (20), kao i Miyazaki i sur. (25), izvijestili o sličnom postotku od oko 65% ispitanika bez bola ili s blagim bolom u laktu, dok su Tanaka i sur. (22) izvijestili o 48% takvih ispitanika u svojem istraživanju. S druge strane, Horiuchi i sur. (21) izvijestili su da je čak 76,2% ispitanika bilo bez bolova ili s blagim bolom u laktu i to nakon prosječnog praćenja od 97 mjeseci (raspon 42 – 160).

Horiuchi i sur. (21) izvijestili su da je prosječan opseg fleksijsko-ekstenzijskog luka lakta nakon dvije godine praćenja bio za 15° veći nego prije zahvata. No, nakon prosječnog praćenja od 97 mjeseci bio je samo za 8° veći nego prije zahvata. Autori ističu da nakon učinjene artroskopske sinoviektomije ne dolazi do značajnijeg povećanja opsega pokreta već smatraju da je glavna svrha artroskopske sinoviektomije olakšanje bolova, a bolju sposobnost obavljanja svakodnevnih aktivnosti objašnjavaju kao sekundarni učinak olakšanja bolova. S ovim se zaključkom slažu i drugi autori (10,20,22,25). Štoviše, Miyazaki i sur. (25) u svojem su istraživanju primijetili da je samo 50% ispitanika nakon zahvata doseglo funkcionalni opseg fleksijsko-ekstenzijskog luka (od 30° do 130°). U ovom istraživanju je 60,9% ispitanika doseglo funkcionalni opseg fleksijsko-ekstenzijskog luka nakon zahvata, a srednja vrijednost razlike u opsegu fleksijsko-ekstenzijskog luka prije i nakon zahvata u ovom je istraživanju iznosila 12,9° te je u skladu s onima dobivenim u istraživanjima koje su proveli Kang i sur. (8) te Shankar i sur. (23). S druge strane, Chung i sur. (26) izvijestili su da su nakon prosječnog praćenja od 34 mjeseca (raspon 18 -78) dobili značajno veći opseg fleksijsko-ekstenzijskog luka i to za prosječno 30°.

U ovom je istraživanju, kao i u drugim istraživanjima koja su procjenjivala ishod artroskopske sinoviektomije lakta kod bolesnika s RA uvijek bio veći broj operiranih ženskih osoba što je u skladu s činjenicom da žene do 2,5 puta češće obolijevaju od RA (2). Tako se primjerice omjer muškaraca i žena kreće od 37,5% muškaraca naspram 62,5% žena u istraživanju koje su proveli Lee i Morrey (20) pa do 8,3% muškaraca naspram 91,7% žena u istraživanju koje su proveli Shankar i sur. (23). U našem je istraživanju taj omjer bio 20% muškaraca naspram 80% žena, dok je raspon životne dobi ispitanika u trenutku operacije bio u skladu s drugim istraživanjima.

Prosječno vrijeme od postavljanja dijagnoze RA do operacije u naših je ispitanika slično kao i u istraživanjima koje su proveli Lee i Morrey (20) te Chung i sur. (26) i iznosi 111,12 mjeseci. Tegobe s laktom na kojem je učinjena artroskopska sinoviektomija u naših su ispitanika prosječno trajale 56,16 mjeseci kao i u istraživanjima koje su proveli Horiuchi i sur. (21) te Shankar i sur. (23). S druge strane, u istraživanjima koje su proveli Lee i Morrey (20) te Tanaka i sur. (22) tegobe s laktom trajale su prosječno 28,80 mjeseci. Miyazaki i sur. (25) su izvijestili da je u njihovom istraživanju u tri bolesnika dijagnoza RA postavljena tek nakon načinjenog zahvata i patohistološke analize tkiva sinovije uzetog prilikom zahvata te da je indikacija za zahvat bila nespecifični monoartikularni sinovitis. U ovom je istraživanju u dva slučaja dijagnoza RA postavljena nakon zahvata i načinjene patohistološke analize.

Ako je i po učinjenoj sinoviektomiji lakta zaostala fleksijska kontraktura od 20 ili više stupnjeva, što je znak da je prisutna značajna fibroza ovojnice zgloba lakta uslijed

dugotrajne kontrakture, u naših je ispitanika načinjena prednja kapsulotomija s ciljem dobivanja bolje ekstenzije što su u svojih bolesnika činili i Kang i sur. (8) te Papatheodorou i sur. (32). Carl i Swoboda (3) zagovaraju da se kapsulotomija u kombinaciji s artroskopskom sinoviektomijom čini uvijek kod bolesnika koji prije zahvata ne mogu flektirati lakat više od 110°. Jednoj je ispitanici u ovom istraživanju tijekom artroskopske sinoviektomije načinjena resekcija glave radijusa jer je prije zahvata imala izražene tegobe prilikom izvođenja kretnji prosupinacije. Iz istog su razloga i Miyazaki i sur. (25) jednom ispitaniku učinili resekciju glave radijusa. Brojni se autori slažu da glava radijusa ima važnu ulogu u stabilizaciji lakta i ručnog zgloba te smatraju da je resekcija glave radijusa nepotrebna osim u slučaju izraženih tegoba pri izvođenju kretnji prosupinacije (7,32,33). Osim toga, smatra se apsolutno kontraindiciranim resecirati glavu radijusa ako bolesnici prije zahvata imaju izraženu nestabilnost lakta (34).

Krajem 90-ih godina prošlog stoljeća zbog još uvijek nerazvijene operacijske tehnike artroskopije lakta u obzir za artroskopsku sinoviektomiju prema Leeju i Morreyju (20) dolazili su bolesnici mlađi od 50 godina, niskog radiološkog stupnja bolesti s minimalnim opsegom fleksijsko-ekstenzijskog luka lakta od 90°. S druge strane Tanaka i sur. (22) su u svom istraživanju objavljenom 2006. godine, a u kojem su uspoređivali rezultate sinoviektomije lakta učinjene otvorenim i artroskopskim pristupom, pokazali da bolesnici s prijeoperacijskim opsegom fleksijsko-ekstenzijskog luka manjim od 90° imaju bolje rezultate nakon artroskopskog zahvata. Danas se artroskopska sinoviektomija lakta čini i kod osoba starijih od 50 godina, a jedini prijedor oko kojeg još ne postoji konsenzus jest da li činiti artroskopsku sinoviektomiju lakta kada su jako izražene radiološke promjene, tj. kada je riječ o visokim stupnjevima RA lakta prema Larsenovoj klasifikaciji. Autori svih istraživanja koja su procjenjivala ishod artroskopske sinoviektomije lakta u bolesnika s RA slažu se da je peti stupanj prema Larsenovoj klasifikaciji kontraindikacija za artroskopski zahvat te da je najbolja opcija za kirurško liječenje takvih bolesnika ugradnja potpune endoproteze lakta (24). No, mišljenja autora o opravdanosti artroskopske sinoviektomije lakta kod bolesnika čiji je lakat svrstan u četvrti stupanj prema Larsenovoj klasifikaciji nisu usuglašena. Tako primjerice Kauffman i sur. (34) ističu da je prijeoperacijski stupanj zahvaćenosti lakta RA-om iznimno važan prognostički faktor za ishod liječenja, a Miyazaki i sur. (25) podupiru tu tvrdnju ističući da su ispitanici koji su imali visoke stupnjeve radiološke klasifikacije prema Mayo kriterijima imali najlošije rezultate. Horiuchi i sur. (2) te Kang i sur. (4) ističu kako je moguće postići dugotrajno olakšanje bolova i zadovoljavajuće rezultate u bolesnika s RA koji imaju treći ili manji stupanj promjena na rendgenogramu lakta prema Larsenovoj klasifikaciji. Prema njima idealni kandidati za artroskopsku sinoviektomiju su bolesnici s prvim ili drugim stupnjem prema Larsenovoj klasifikaciji. Kang i sur. (8), Shankar i sur. (23) te Chung i sur.

(26) nisu činili artroskopsku sinoviektomiju bolesnicima čiji su laktovi svrstani u četvrti stupanj prema Larsenovoj klasifikaciji, a Tanaka i sur. (22) su bili još restriktivniji pa nisu činili sinoviektomiju bolesnicima čiji su laktovi svrstani u treći stupanj prema Larsenovoj klasifikaciji. U ovom je istraživanju operirano pet laktova četvrtog stupnja prema Larsenovoj klasifikaciji. Samo je jedan od tih pet ispitanika na pregledu učinjenom za potrebe ovog istraživanja imao loš rezultat prema MEPS upitniku, dok je jedan imao odličan, dva dobar te jedan prolazno dobar rezultat. S druge strane, niti jedan od troje ispitanika koji su svrstani u nulti stupanj Larsenove klasifikacije nije imao odličan rezultat prema MEPS upitniku. Naši rezultati ukazuju da artroskopska sinoviektomija može dati zadovoljavajući rezultat i kod bolesnika čiji se laktovi svrstavaju u četvrti stupanj Larsenove klasifikacije te da prijeoperacijski radiološki stupanj zahvaćenosti lakta nije nužno prediktivan za ishod artroskopske sinoviektomije lakta. Do tog su zaključka u svom istraživanju došli i Nemoto i sur. (24), međutim postavili su pitanje hoće li se zadovoljavajući rezultat kod ovih ispitanika dugoročno održati budući da su pratili svoje ispitanike prosječno 37 mjeseci (raspon, 15 - 59). Na to pitanje možemo odgovoriti potvrdno bazirajući se na našem prosječnom praćenju od 102 mjeseca (raspon 26 - 169).

Kelly i sur. (33) su u najvećoj do danas objavljenoj seriji od čak 473 uzastopne artroskopije lakta izvijestili da je od tog broja artroskopska sinoviektomija zbog RA načinjena u 75 zahvata (15,85%). Istaknuli su da su u 7 slučajeva od 75 operiranih zamijetili prolazni gubitak osjeta i to u tri slučaja u inervacijskom području ulnarnog živca, a četiri u inervacijskom području radijalnog živca. Kao zanimljivost istaknuli su da su u preostalih 398 slučajeva prolazni gubitak osjeta u inervacijskom području radijalnog ili ulnarnog živca zamijetili samo u 3 slučaja. Upravo iz tog razloga ističu da je najznačajniji rizični čimbenik za ozljedu ili oštećenje živca tijekom artroskopije lakta upravo RA praćen kontrakturom lakta. Objašnjavaju da je razlog tome izrazito stanjena zglobna ovojnica te što se u sklopu promjena uvjetovanih RA mijenja koštana arhitektura lakta pa se gube koštani orijentiri koji u uobičajenim uvjetima služe kao pomoć za utvrđivanje tijeka živca. U ovom je istraživanju zabilježena jedna komplikacija (4,34%), a riječ je bila o prolaznom ispadu osjeta u inervacijskom području ulnarnog živca. Tu komplikaciju ubrajamo u skupinu blažih komplikacije prema Nelsonu i sur. (15). Horiuchi i sur. (21) su izvijestili također samo o prolaznom ispadu osjeta u inervacijskom području ulnarnog živca u tri bolesnika te da nikakve druge bilo blaže bilo teže komplikacije nisu zamijetili u svojim bolesnika. Lee i Morrey (20), kao i Tanaka i sur. (22), nisu izvijestili ni o kakvim drugim komplikacijama, već o dva slučaja prolaznog gubitka osjeta i to u jednog u inervacijskom području radijalnog živca, a drugog u inervacijskom području ulnarnog živca. Kao zanimljivost valja istaknuti da za zahvat za koji se govori da je sklon nastanku komplikacija (35–37) neki autori ističu da

uopće nisu imali komplikacije (8,23–26). Ruch i Poehling (38) su 1997. godine prikazali slučaj 65-godišnje bolesnice s RA kod koje je tijekom artroskopske sinoviektomije lakta došlo do ozljede prednjeg međukoštanog živca (n. interosseus anterior) s posljedičnim ispadom motoričke funkcije što je zahtijevalo novi kirurški zahvat i spajanje presječenih krajeva živca.

Nemoto i sur. (24) ističu da su velike prednosti sinoviektomije učinjene artroskopskim pristupom mali kožni ožiljci te minimalno stvaranje ožiljnog tkiva unutar zgloba zbog čega se zahvat u budućnosti može bez većih problema ponoviti ukoliko dođe do egzacerbacije RA i to u smislu povrata bolova i sinovitisa. Tanaka i sur. (22) su izvijestili da se u njihovom istraživanju nakon prosječnog praćenja od 156 mjeseci (raspon, 120 - 216) u šest od 29 operiranih slučajeva (20,7%) ponovno pojavila otekline i sinovitis. O sličnom postotku (23,8%) povrata sinovitisa i otekline izvijestili su Horiuchi i sur. (21), dok su Myazaki i sur. (25) izvijestili da je u njihovoj seriji od 18 operiranih laktova u čak šest (33,3%) došlo do ponovne pojave sinovitisa i otekline. Kang i sur. (8) su izvijestili da je kod četiri od 26 operiranih laktova (15,4%) došlo do ponovne pojave sinovitisa i otekline te su kod dva ponovili sinoviektomiju, kod jednog su načinili ponovno artroskopsku sinoviektomiju, a kod drugog su sinoviektomiju načinili otvorenim pristupom. Kod preostala dva bolesnika kod jednog su ugradili potpunu endoprotezu zgloba lakta, a kod drugog nije bilo pokušaja dodatnog kirurškog liječenja budući da je bolesnik imao podnošljivu bol te nije želio ići na dodatni zahvat. Tri potpune endoproteze lakta ugradili su Myazaki i sur. (25), a Horiuchi i sur. (21) dvije u bolesnika s ponovnim povratom sinovitisa i otekline. U ovom je istraživanju jednoj ispitanici 47 mjeseci nakon zahvata zbog povrata bolova i otekline u operiranom laktu ponovno učinjena artroskopska sinoviektomija na tom laktu s dobrim rezultatom prema MEPS upitniku. Ponovnu artroskopsku sinoviektomiju u jednog od svojih operiranih bolesnika učinili su i Nemoto i sur. (24) 41 mjesec nakon zahvata, odnosno Chung i sur. (26) 15 mjeseci nakon zahvata.

Kang i sur. (8) su na osnovi rezultata svojeg istraživanja istaknuli da je artroskopska sinoviektomija lakta zahvat s visokom stopom zadovoljstva bolesnika unatoč činjenici da u određenog broja bolesnika dolazi do povrata sinovitisa i bolova. Izvijestili su da je nakon prosječnog praćenja od 33,9 mjeseci (raspon, 13 - 68) 84,6% ispitanika izrazilo zadovoljstvo rezultatom učinjenog zahvata, dok su Chung i sur. (26) izvijestili da su svi ispitanici bili zadovoljni rezultatom učinjenog zahvata nakon prosječnog praćenja od 34 mjeseca (raspon, 18 - 78). S druge strane, Miyazaki i sur. (25) su izvijestili da je samo 66,7% ispitanika izrazilo zadovoljstvo rezultatom učinjenog zahvata. U ovom je istraživanju stopa zadovoljstva ispitanika načinjenim zahvatom iznosila 87,0% i to nakon prosječnog praćenja od 102 mjeseca (raspon, 26 - 169) što je u skladu sa stopama zadovoljstva o kojima su izvijestili

Kang i sur. (8) te Chung i sur. (26), ali nakon značajno duljeg razdoblja praćenja. Ovaj rezultat ukazuje da je artroskopskom sinoviektomijom lakta u bolesnika s RA moguće postići rezultate s kojima su bolesnici dugoročno zadovoljni. Ni u jednom drugom istraživanju nije bilo pokušaja da se zadovoljstvo ispitanika učinjenim zahvatom kvantificira i preciznije odredi, već su samo izneseni podatci koliko je ispitanika izrazilo zadovoljstvo učinjenim zahvatom. Također ni u jednom drugom istraživanju ispitanicima nije postavljeno pitanje bi li uz sadašnje znanje o zahvatu i njegovim rezultatima opet pristali ići na isti zahvat da se vrate u situaciju prije nego je zahvat učinjen. Svi ispitanici koji su izjavili da su zadovoljni ishodom zahvata izjavili su i kako bi opet pristali ići na isti zahvat osim jedne ispitanice koja je bila uvjerenjena kako je svoj odličan rezultat (maksimalan broj bodova i u MEPS i u EFA upitniku) mogla postići i bez operacijskog liječenja.

Osnovno ograničenje ovog istraživanja uz retrospektivni dizajn istraživanja je činjenica kako nije bilo pokušaja da se standardizira način sustavnog medikamentoznog liječenja RA kod ispitanika prije i poslije učinjenog zahvata zbog čega nije moguće procijeniti u kojoj je mjeri sustavno medikamentozno liječenje utjecalo na rezultate artroskopske sinoviektomije lakta. Isto tako fizikalna terapija nije provedena na jednom mjestu, stoga nije moguće procijeniti u kojoj je mjeri kvaliteta fizikalne terapije utjecala na konačne rezultate učinjenog zahvata.

ZAKLJUČAK

S obzirom na rezultate ovog istraživanja, kao i na spoznaje iz literature, može se zaključiti da je artroskopska sinoviektomija lakta kod bolesnika s RA u današnje vrijeme zbog napretka u operacijskoj tehnici siguran i učinkovit zahvat čak i kod onih s visokim radiološkim stupnjem zahvaćenosti. Bolesnici čiji je lakat svrstan u četvrti stupanj prema Larsenovoj radiološkoj klasifikaciji nakon učinjene artroskopske sinoviektomije lakta čak i nakon dugog razdoblja praćenja mogu imati dobre rezultate s kojima su zadovoljni što nijedno drugo istraživanje do sada nije pokazalo. Bolesnici nakon ovog zahvata imaju bolje rezultate u smislu olakšanja bolova nego u smislu dobivanja izgubljenog opsega pokreta, a s ishodom liječenja u velikom su postotku dugoročno zadovoljni. Broj komplikacija i reoperacija u ovoj seriji ispitanika u potpunosti je usporediv s rezultatima objavljenim u sklopu drugih istraživanja u kojima je analiziran ishod liječenja nakon artroskopske sinoviektomije lakta u bolesnika s RA.

ZAHVALE

Od srca zahvaljujem svom mentoru, izv. prof. dr. sc. Ivanu Bojaniću na izdvojenom vremenu, trudu, savjetima, razumijevanju, strpljenju, vodstvu i prenesenom znanju tijekom izrade ovog rada.

Zahvaljujem dr. sc. Igoru Kneževiću na izdvojenom vremenu da me savjetuje tijekom izrade ovog rada.

Zahvaljujem članovima Povjerenstva na evaluaciji ovog rada.

Zahvaljujem svojim prijateljima na svim trenutcima i uspomenama bez kojih studiranje ne bi bilo ovako lijepo iskustvo.

Najveću zahvalnost želim iskazati svojoj djevojci Sabihi, svojim roditeljima Nenu i Sanji, bratu Lovri i ostatku obitelji jer su uvijek bili moja podrška i izvor bezuvjetne ljubavi.

POPIS LITERATURE

1. Studer A, Athwal GS. Rheumatoid Arthritis of the Elbow. *Hand Clin.* 2011;27(2):139–50.
2. Lee DM, Weinblatt ME. Rheumatoid arthritis. *Lancet.* 2001;358(9285):903-11.
3. Carl HD, Swoboda B. Zur Effektivität der arthroskopischen Synovektomie bei rheumatoider Arthritis. *Z Rheumatol.* 2008;67(6):485-90.
4. Gallo RA, Payatakes A, Sotereanos DG. Surgical options for the arthritic elbow. *J Hand Surg Am.* 2008;33(5):746-59.
5. Mansat P. Surgical treatment of the rheumatoid elbow. *Joint Bone Spine.* 2001;68(3):198-210.
6. Ali MKM, Khalid M. Surgical synovectomy for rheumatoid arthritis: a comprehensive literature review. *Int Surg J.* 2016;3(4):1705–10.
7. Kokkalis ZT, Schmidt CC, Sotereanos DG. Elbow Arthritis: Current Concepts. *J Hand Surg Am.* 2009;34(4):761–8.
8. Kang HJ, Park MJ, Ahn JH, Lee SH. Arthroscopic synovectomy for the rheumatoid elbow. *Arthroscopy.* 2010;26(9):1195–202.
9. Dott C, Chin K, Compson J. Inflammatory arthritis and the elbow surgeon. *J Clin Orthop Trauma.* 2021;20:101492.
10. Nestor BJ. Surgical treatment of the rheumatoid elbow. An overview. *Rheum Dis Clin North Am.* 1998;24(1):83-99.
11. Chalmers PN, Sherman SL, Raphael BS, Su EP. Rheumatoid synovectomy: does the surgical approach matter? *Clin Orthop Relat Res.* 2011;469(7):2062-71.
12. Abdelatif NM. Combined arthroscopic management of concurrent posterior and anterior ankle pathologies. *Knee Surgery, Sport Traumatol Arthrosc.* 2014;22(11):2837–42.
13. Larsen A, Dale K, Eek M. Radiographic evaluation of rheumatoid arthritis and related conditions by standard reference films. *Acta Radiol Diagn (Stockh).* 1977;18(4):481-91.

14. Rau R, Herborn G. Entwicklung und evaluation einer modifizierten version der Larsen-Methode zur Bewertung röntgenologischer Veränderungen bei chronischer Polyarthrit. *Z Rheumatol.* 1997;56(3):127–35.
15. Nelson GN, Wu T, Galatz LM, Yamaguchi K, Keener JD. Elbow arthroscopy: early complications and associated risk factors. *J Shoulder Elbow Surg.* 2014;23(2):273-8.
16. Morrey BF, Adams RA. Semiconstrained arthroplasty for treatment of rheumatoid arthritis of the elbow. *J Bone Joint Surg Am.*1992;74(4):479-90.
17. de Boer YA, van den Ende CHM, Eygendaal D, Jolie IMM, Hazes JMW, Rozing PM. Clinical reliability and validity of elbow functional assessment in rheumatoid arthritis. *J Rheumatol.* 1999;26(9):1909–17.
18. Badalamente M, Coffelt L, Elfar J, Gaston G, Hammert W, Huang J i sur. Measurement Scales in Clinical Research of the Upper Extremity, Part 2: Outcome Measures in Studies of the Hand/Wrist and Shoulder/Elbow. *J Hand Surg Am.* 2013;38(2):407-12.
19. Baker CL, Jones GL. Arthroscopy of the elbow. *Am J Sports Med.* 1999;27(2):251–64.
20. Lee BP, Morrey BF. Arthroscopic synovectomy of the elbow for rheumatoid arthritis. A prospective study. *J Bone Joint Surg Br.* 1997;79(5):770-2.
21. Horiuchi K, Momohara S, Tomatsu T, Inoue K, Toyama Y. Arthroscopic synovectomy of the elbow in rheumatoid arthritis. *J Bone Joint Surg Am.* 2002;84(3):342-7.
22. Tanaka N, Sakahashi H, Hirose K, Ishima T, Ishii S. Arthroscopic and open synovectomy of the elbow in rheumatoid arthritis. *J Bone Joint Surg Am.* 2006;88(3):521–5.
23. Shankar V, Sharma P, Mittal R, Mittal S, Kumar U, Gamanagatti S. Effectiveness of arthroscopic elbow synovectomy in rheumatoid arthritis patients: Long-term follow-up of clinical and functional outcomes. *J Clin Orthop Trauma.* 2016;7(Suppl 2):230-5.
24. Nemoto K, Arino H, Yoshihara Y, Fujikawa K. Arthroscopic synovectomy for the rheumatoid elbow: a short-term outcome. *J Shoulder Elbow Surg.* 2004;13(6):652–5.
25. Miyazaki AN, Fregoneze M, Santos PD, da Silva LA, Ortiz RT, Mariz Pinto EC, Checchia SL i sur. Assessment of arthroscopic elbow synovectomy outcomes in patients with rheumatoid arthritis. *Rev Bras Ortop.* 2009;44(6):491-5.

26. Chung CYS, Yen CH, Yip MLR, Koo SCJJ, Lao WN. Arthroscopic synovectomy for rheumatoid wrists and elbows. *J Orthop Surg.* 2012;20(3):219–23.
27. Japanese Orthopaedic Association, Manual of evaluation criteria and guidelines. Tokyo: Japanese Orthopaedic Association; 1996
28. Bruce HE, Harvey JP Jr, Wilson JC Jr. Monteggia fractures. *J Bone Joint Surg Am.* 1974;56(8):2563-76.
29. Lee EW, Chung MM, Li AP, Lo SK. Construct validity of the Chinese version of the disabilities of the arm, shoulder and hand questionnaire (DASH-HKPWH). *J Hand Surg Br.* 2005;30(1):29–34.
30. Morrey BF, Askew LJ, Chao EY. A biomechanical study of normal functional elbow motion. *J Bone Joint Surg Am.* 1981;63(6):872-7.
31. Oosterwijk AM, Nieuwenhuis MK, van der Schans CP, Mouton LJ. Shoulder and elbow range of motion for the performance of activities of daily living: A systematic review. *Physiotherapy Theory Pract.* 2018;34(7):505-28.
32. Papatheodorou LK, Baratz ME, Sotereanos DG. Elbow arthritis: Current concepts. *J Hand Surg Am.* 2013;38(3):605–13.
33. Kelly EW, Morrey BF, O'Driscoll SW. Complications of elbow arthroscopy. *J Bone Joint Surg Am.* 2001;83(1):25-34.
34. Kauffman JI, Chen AL, Stuchin S, Di Cesare PE. Surgical management of the rheumatoid elbow. *J Am Acad Orthop Surg.* 2003;11(2):100–8.
35. O'Driscoll SW. Elbow Arthritis: Treatment Options. *J Am Acad Orthop Surg.* 1993;1(2):106-16.
36. O'Driscoll SW, Morrey BF. Arthroscopy of the elbow. Diagnostic and therapeutic benefits and hazards. *J Bone Joint Surg Am.* 1992;74(1):84-94.
37. Steinmann SP, King GJW, Savoie FH 3rd. Arthroscopic treatment of the arthritic elbow. *J Bone Joint Surg Am.* 2005;87(9):2114–21.
38. Ruch DS, Poehling GG. Anterior interosseus nerve injury following elbow arthroscopy. *Arthroscopy.* 1997;13(6):756-8.

DODATCI

Dodatak 1. Informirani pristanak za sudjelovanje u istraživanju

INFORMIRANI PRISTANAK ZA SUDJELOVANJE U ISTRAŽIVANJU

Naslov (naziv) istraživanja: Artroskopska sinoviektomija lakta kod bolesnika s reumatoidnim artritisom

Mjesto istraživanja: Klinika za ortopediju KBC-a Zagreb i Medicinskog fakulteta Sveučilišta u Zagrebu, Šalata 6/7, 10000 Zagreb

Ime i prezime voditelja istraživanja: izv. prof. dr. sc. Ivan Bojanić

Poštovani/a,

pozivamo Vas da u svojstvu ispitanika sudjelujete u znanstvenom istraživanju u kojem se proučavaju rezultati kirurškog zahvata artroskopske sinoviektomije lakta kod bolesnika s reumatoidnim artritisom.

Molimo Vas da pažljivo pročitate ovaj Informirani pristanak za sudjelovanje u istraživanju u kojem se objašnjava zašto se ispitivanje provodi i koji bi mogli biti rizici za Vaše zdravlje ako pristanete sudjelovati.

U slučaju da ne razumijete bilo koji dio Informiranog pristanka molimo Vas da se za objašnjenje obratite ispitivaču u istraživanju. Vaše sudjelovanje u ovom ispitivanju je dobrovoljno i možete se u bilo kojem trenutku povući. Ako odlučite sudjelovati u ovom istraživanju od Vas će se tražiti da potpišete Informirani pristanak uz naznaku datuma. Informirani pristanak potpisuje i istraživač, a potpisan preslik Informiranog pristanka dobit ćete osobno prije početka navedenog istraživanja. Original Informiranog pristanka nalazi se kod istraživača ovog ispitivanja.

Istraživač (student završne godine medicinskog fakulteta) koji provodi ovo istraživanje neće primiti nikakvu financijsku naknadu.

Specifični dio – oblikuje se prema naravi istraživanja

PODACI O ISTRAŽIVANJU

Uvod – Artroskopija lakta danas je neizostavna metoda kirurškog zbrinjavanja ozljeda i njihovih posljedica te oštećenja koja zahvaćaju taj zglob. Jedan ili oba lakta zahvaćeni su u 20 do 65% bolesnika s reumatoidnim artritisom (RA). U bolesnika s RA slijed promjena u laktu kreće s upalom sinovijalne ovojnice zgloba, a s duljim trajanjem sinovitisa postupno slabe ligamenti lakta, razvija se periartikularna osteopenija te kontraktura zglobne ovojnice. U konačnici RA dovodi do oštećenja zgloba, funkcionalnog ograničenja i smanjenja kvalitete života bolesnika. Upravo zbog toga sve češće se čini artroskopska sinoviektomija lakta u bolesnika s RA i to u što ranijoj etapi bolesti s ciljem da se spriječi oštećenje zgloba lakta.

Ovim je istraživanjem obuhvaćena serija uzastopno liječenih bolesnika oboljelih od RA kojima je u Klinici za ortopediju KBC-a Zagreb i Medicinskog fakulteta Sveučilišta u Zagrebu u razdoblju između 01.01.2008. i 01. 01. 2020. učinjena artroskopska sinoviektomija lakta.

Ciljevi – Cilj ovog istraživanja je analizirati rezultate artroskopske sinoviektomije lakta kod bolesnika s RA s obzirom na trajanje osnovne bolesti, kao i s obzirom na radiološku klasifikaciju na stupnjeve prema utvrđenim promjenama na rendgenogramima lakta načinjenim prije zahvata. Osim toga, usporedit će se zamijećene komplikacije u toj skupini bolesnika s komplikacijama koje su objavljene u drugim istraživanjima, kao i utvrditi broj i vrstu ponovnih zahvata na laktu nakon načinjene artroskopske sinoviektomije lakta u toj skupini bolesnika i usporediti ga s rezultatima drugih istraživanja.

Nakon prikupljanja podataka učinit će se statistička analiza.

MOGUĆI RIZICI I NEUGODNOST

Ispitanici neće biti podvrgnuti niti jednom invazivnom obliku medicinske intervencije. Jedina neugodnost koja je moguća jest eventualna pojava kratkotrajne bolnosti prilikom kontrolnog kliničkog pregleda koji će se provoditi prema ustaljenoj kliničkoj praksi.

MOGUĆE KORISTI

Ovim istraživanjem steći će se dodatna saznanja o prednostima, nedostacima i komplikacijama zahvata artroskopske sinoviektomije lakta kod bolesnika s RA. Sukladno tim saznanjima, u budućnosti će bolesnici koji budu kandidati za operativno liječenje zahvat biti još kvalitetnije liječeni.

POVJERLJIVOST I ZAŠTITA OSOBNIH PODATAKA

Osobni i medicinski podaci ispitanika bit će strogo povjerljivi pri čemu će se posebna pažnja usmjeriti da identitet sudionika u istraživanju nigdje ne bude otkriven te da se rezultati istraživanja ni na koji način ne mogu povezati sa sudionicima u istraživanju. Bolesnikovi osobni podaci bit će dostupni jedino voditelju istraživanja. On se obvezuje da će s ispitanikovim osobnim podacima postupati na način propisan Zakonom o zaštiti osobnih podataka.

KORIST ZA ISTRAŽIVAČA

Rezultati istraživanja bit će korišteni u svrhu objave znanstvenih radova.

TKO JE ODOBRILO OVO ISTRAŽIVANJE

Istraživanje je odobreno od Etičkog povjerenstva KBC-a Zagreb.

DOBROVOLJNO SUDJELOVANJE

Sudjelovanje u ovome istraživanju je u potpunosti dobrovoljno. Vaša odluka o tome želite li ili ne želite sudjelovati u ovom istraživanju ni na koji način neće utjecati na način, postupke i tijek Vašeg daljnjeg liječenja. Ako se odlučite sudjelovati u istraživanju, možete u bilo kojem trenutku prekinuti svoje sudjelovanje u njemu. O Vašoj odluci obavijestit ćete voditelja istraživanja u pisanom obliku (adresa navedena na početku ovog pristanka) te na e-mail adresu (ivan.bojanic@kbc-zagreb.hr).

IZJAVA SUDIONIKA U ISPITIVANJU

Svojim potpisom potvrđujem da sam informiran/a o ciljevima, prednostima i rizicima ovog istraživanja i pristajem u njemu sudjelovati. Suglasan/na sam da se prikupe moji opći podaci, medicinska dokumentacija te radiološke snimke te pristajem na testiranje standardiziranim upitnicima. Izjavljujem da sam bio/la u mogućnosti dodatno se konzultirati s istraživačem vezano uz nedoumice o istraživanju. Postupak i tijek istraživanja objašnjeni su mi na razumljiv način.

SUDIONIČKI U ISTRAŽIVANJU:

IME I PREZIME:

POTPIS I DATUM

ADRESA:

EMAIL ADRESA:

OSOBA KOJA JE RAZGOVARALA S ISPITANIKOM:

IME I PREZIME :

POTPIS I DATUM

USTANOVA:

EMAIL ADRESA:

Ja, istraživač, potvrđujem da sam usmeno pružio/pružila potrebne informacije o ovom ispitivanju i dao/dala ispitaniku preslik Informiranog pristanka potpisanog od strane ispitanika i istraživača

Potpis voditelja istraživanja

(izv. prof. dr. sc. Ivan Bojanić, dr. med.)

Dodatak 2. Upitnik o funkciji lakta Mayo klinike (engl. Mayo Elbow Performance Score - MEPS)

INTENZITET BOLI LAKTA

Bez boli	•	(45 bodova)
Blaga bolnost	•	(30 bodova)
Umjerena bolnost	•	(15 bodova)
Intenzivna bolnost	•	(0 bodova)

OPSEG POKRETA LAKTA

Fleksijsko-ekstenzijski luk veći od 100°	•	(20 bodova)
Fleksijsko-ekstenzijski luk između 50° i 100°	•	(15 bodova)
Fleksijsko-ekstenzijski luk manji od 50°	•	(5 bodova)

STABILNOST LAKTA

Stabilan	•	(10 bodova)
Blago nestabilan	•	(5 bodova)
Značajno nestabilan	•	(0 bodova)

FUNKCIJA LAKTA (X se stavlja u kućicu pored svake aktivnosti koja je izvodljiva)

Češljanje kose	•	(5 bodova)
Jesti rukama	•	(5 bodova)
Održavanje osobne higijene	•	(5 bodova)
Oblačenje košulje	•	(5 bodova)
Oblačenje obuće	•	(5 bodova)

Dodatak 3. Upitnik procjene funkcije lakta (engl. Elbow Function Assessment - EFA)

SAMOPROCJENA ISPITANIKOVE BOLI LAKTA

(0 - nema boli, 10 - najjača bol koju je ispitanik doživio)

- 1) Bol u mirovanju
- 2) Bol tijekom pokreta

0	1	2	3	4	5	6	7	8	9	10
0	1	2	3	4	5	6	7	8	9	10

SAMOPROCJENA ISPITANIKOVE FUNKCIJE LAKTA NA OSNOVI MOGUĆNOSTI IZVOĐENJA UOBIČAJENIH SVAKODNEVNIH AKTIVNOSTI

(1 - neizvodljivo, 2 - izvodljivo uz pomoć, 3 - izvodljivo uz značajne poteškoće, 4 - izvodljivo uz blage poteškoće, 5 - izvodljivo bez poteškoća)

- 1) Prinošenje čaše ustima
- 2) Korištenje žlice tijekom obroka
- 3) Podizanje kuhala za vodu napunjenog jednom litrom vode
- 4) Sipanje vode iz kuhala u čašu
- 5) Podizanje i držanje slušalice telefona na uhu na strani tijela zahvaćenog lakta
- 6) Rezanje pomoću noža
- 7) Povlačenje predmeta preko stola

1	2	3	4	5
1	2	3	4	5
1	2	3	4	5
1	2	3	4	5
1	2	3	4	5
1	2	3	4	5
1	2	3	4	5

LIJEČNIČKA PROCJENA OPSEGA POKRETA LAKTA

AKTIVNA FLEKSIJA LAKTA	FLEKSIJSKA KONTRAKTURA
> 125° (15 bodova)	< 20° (10 bodova)
100° - 124° (10 bodova)	20° - 40° (5 bodova)
75° - 99° (5 bodova)	> 40° (0 bodova)
< 75° (0 bodova)	

Mogućnost izvođenja kombinirane kretnje (nakon ispružanja ispitivane ruke ispred sebe, ispitanik treba istom uhvatiti ušnu resicu kontralateralnog uha)

BEZ POTEŠKOĆA (10 bodova)	UZ POTEŠKOĆE (5 bodova)	NEIZVODLJIVO (0 bodova)
------------------------------	----------------------------	----------------------------

KAKVE SU TEGOBE S VAŠIM LAKTOM SADA, NAKON ŠTO JE NA NJEMU UČINJEN ARTROSKOPSKI ZAHVAT?

- 1) Značajno manjeg intenziteta nego prije zahvata
- 2) Manjeg intenziteta nego prije zahvata
- 3) Jednakog intenziteta kao i prije zahvata
- 4) Većeg intenziteta nego prije zahvata

AKO JESU, ZA KOLIKO SU SE POSTOTAKA UBLAŽILE TEGOBE S VAŠIM LAKTOM NAKON UČINJENOG ZAHVATA?

0%	10%	20%	30%	40%	50%	60%	70%	80%	90%	100%
----	-----	-----	-----	-----	-----	-----	-----	-----	-----	------

NAKON UČINJENOG ZAHVATA:

- 1) Vratili ste se na isti posao kao i prije zahvata na laktu i to bez ikakvih ograničenja
- 2) Vratili ste se na isti posao kao i prije zahvata na laktu, ali uz ograničenja zbog tegoba s operiranim laktom
- 3) Promijenili ste posao zbog tegoba s operiranim laktom
- 4) Potpuno ste prestali raditi zbog tegoba s operiranim laktom

AKO STE PROMIJENILI POSAO ZBOG TEGOBA S OPERIRANIM LAKTOM, KOJI POSAO SADA OBAVLJATE?

NAKON UČINJENOG ZAHVATA:

- 1) Vratili ste se istom sportu i to na istu razinu kao i prije zahvata na laktu
- 2) Vratili ste se istom sportu kao i prije zahvata na laktu, ali uz ograničenja zbog tegoba s operiranim laktom
- 3) Promijenili ste sportsku aktivnost zbog tegoba s operiranim laktom
- 4) Potpuno ste se prestali baviti sportskim aktivnostima zbog tegoba s operiranim laktom

AKO STE PROMIJENILI SPORTSKU AKTIVNOST ZBOG TEGOBA S OPERIRANIM LAKTOM, KOJOM SE SPORTSKOM AKTIVNOŠĆU SADA BAVITE?

Dodatak 4. *Upitnik procjene zadovoljstva ispitanika učinjenim zahvatom modificiran prema Abdelatifu*

Jeste li zadovoljni ishodom učinjenog artroskopskog zahvata na laktu?

(1 - izrazito nezadovoljan/na, 2 - blago nezadovoljan/na, 3 - zadovoljan/na, 4 - vrlo zadovoljan/na, 5 - izrazito zadovoljan/na)

1	2	3	4	5
---	---	---	---	---

Da se vratite u tadašnju situaciju uz današnje znanje o zahvatu i njegovim rezultatima, biste li pristali ponovno ići na isti zahvat?

Da

Ne

Je li se funkcija Vašeg lakta popravila nakon učinjenog zahvata?

Da

Ne

ŽIVOTOPIS

OSOBNI PODATCI

Ime i prezime: Filip Anton Božinović

Datum rođenja: 27.12.1997.

Adresa: Nikole Bonifačića 9, 10410 Velika Gorica

E-mail: filip.bozinovic@gmail.com

OBRAZOVANJE

2016. - 2022. Medicinski fakultet Sveučilišta u Zagrebu

2012. - 2016. IV. gimnazija, Zagreb

2004. - 2012. Osnovna škola Nikole Hribara, Velika Gorica

AKTIVNOSTI

2020. - 2022. istraživač u znanstvenom projektu „Usporedba učinkovitosti Vareniklina i Citizina u odvikavanju od pušenja nikotina u primarnoj zdravstvenoj zaštiti“ - randomizirana kontrolirana studija (LPPHR2018)

2016. - 2018. član veslačke sekcije Medicinskog fakulteta Sveučilišta u Zagrebu

2010. - 2013. član stolnoteniskog kluba STK Velika Gorica - Stanfar, Velika Gorica

2003. - 2008. član judo kluba „Pinky“, Velika Gorica

PRIZNANJA

2020./2021. Rektorova nagrada Sveučilišta u Zagrebu

2018./2019. Dekanova nagrada Medicinskog fakulteta Sveučilišta u Zagrebu