

Dermatologija u vrijeme pandemije COVID-19

Deghenghi, Rea

Master's thesis / Diplomski rad

2022

Degree Grantor / Ustanova koja je dodijelila akademski / stručni stupanj: **University of Zagreb, School of Medicine / Sveučilište u Zagrebu, Medicinski fakultet**

Permanent link / Trajna poveznica: <https://um.nsk.hr/um:nbn:hr:105:567546>

Rights / Prava: [In copyright](#)/[Zaštićeno autorskim pravom.](#)

Download date / Datum preuzimanja: **2024-07-23**



Repository / Repozitorij:

[Dr Med - University of Zagreb School of Medicine Digital Repository](#)



SVEUČILIŠTE U ZAGREBU

MEDICINSKI FAKULTET

Rea Deghenghi

Dermatologija u vrijeme pandemije COVID-19

DIPLOMSKI RAD



Zagreb, 2022.

Ovaj diplomski rad izrađen je u Katedri za dermatovenerologiju Medicinskog fakulteta Sveučilišta u Zagrebu pod vodstvom prof.dr.sc. Romane Čeović i predan je na ocjenu u akademskoj godini 2021./2022.

Mentor rada: prof.dr.sc. Romana Čeović

POPIS I OBJAŠNJENJE KRATICA KORIŠTENIH U RADU

ACE-2 - angiotensin converting enzyme-2 (eng. angiotenzin konvertirajući enzim 2)

AD - atopijski dermatitis

ARDS - acute respiratory distress syndrome (eng. sindrom akutnog respiracijskog distresa)

CDC – Centers for Disease Control and Prevention

CHLE - chillblain lupus erythematosus (eng. ozeblinski eritemski lupus)

CLE – cutaneous lupus erythematosus (eng. kutani eritemski lupus)

COVID-19 - coronavirus disease 2019

DIK - diseminirana intravaskularna koagulacija

DPG - difenil gvanidin

EBV - Epstein-Barr virus

HHV-6 - humani herpesvirus 6

IFIH1 - interferon-induced helicase C domain-containing protein 1

IVIG - intravenski imunoglobulini

JAK - Janus kinaza

JIL - jedinica intenzivnog liječenja

KOPB- kronična opstruktivna plućna bolest

LC - long- COVID

MIS-C - multisystem inflammatory syndrome in children (eng. multisistemiški upalni sindrom u djece)

PDE - fosfodiesteraza

PHD – patohistološka dijagnoza

PIH - postinflamatorna hiperpigmentacija

PMIS - pedijatrijski multiformni inflamatorni sindrom

PPE - personal protective equipment (eng. osobna zaštitna oprema)

SAD- Sjedinjene Američke Države

SARS-CoV-2 - Severe acute respiratory syndrome coronavirus 2

SZO - Svjetska zdravstvena organizacija

TNF-alfa – faktor tumorske nekroze alfa

TPG - trifetil gvanidin

UV – ultraljubičasto

VZV - varicella-zoster virus

SADRŽAJ

SAŽETAK SUMMARY

1. UVOD	1
1.1 EPIDEMIOLOGIJA COVID-19.....	1
1.2 PATOFIZIOLOGIJA I KLINIČKA SLIKA.....	2
2. KOŽNE PROMJENE UZ INFEKCIJU COVID-19	3
2.1 VAZOOKLUZIVNE LEZIJE.....	4
2.2.VEZIKULARNE LEZIJE	10
2.3. ERITEMATOZNI EGZANTEMI	13
2.4. URTIKARIJSKE LEZIJE	15
2.5. PSEUDOOZEBLINE	17
2.6. OSTALE KOŽNE LEZIJE.....	21
3. PROMJENE NA KOŽNIM ADNEKSIMA I MUKOZNIM MEMBRANAMA UZ INFEKCIJU COVID-19	24
3.1 MUKOZNE MEMBRANE.....	24
3.2.VLASIŠTE.....	26
3.3 NOKTI	26
4. KOŽNE PROMJENE IZAZVANE MEDICINSKOM ZAŠTITNOM OPREMOM	28
5. SISTEMSKA TERAPIJA KRONIČNIH UPALNIH DERMATOZA I COVID-19	31
6. DERMATOONKOLOŠKI BOLESNICI I COVID-19	33
7. ZAKLJUČAK.....	34
8. ZAHVALE.....	36
9. LITERATURA	37
10. ŽIVOTOPIS	47

SAŽETAK

Naslov rada: Dermatologija u vrijeme pandemije COVID-19

Studentica: Rea Deghenghi

Nakon što je krajem 2019. godine novi koronavirus, kasnije nazvan SARS-CoV-2, detektiran u Kini, munjevitom je brzinom pokorio cijeli svijet. Pandemija je za sobom ostavila mnoge posljedice: preko 6 milijuna umrlih, socioekonomsku deterioraciju u državama i krizu u zdravstvenim sustavima. Nova bolest, koju je Svjetska zdravstvena organizacija nazvala COVID-19, primarno pogađa respiratorni sustav, a do letalnog ishoda vodi teškom pneumonijom s respiratornim zatajenjem. Postoji široka lepeza manifestacija ove bolesti na drugim organskim sustavima, a u ovom su radu detaljno opisane pojave iz dermatološkog spektra. Osim mnogih osipa i lezija na koži, zahvaćeni su i sluznica usne šupljine, nokti i kosa. U novi je način života implementirano svakodnevno nošenje medicinske zaštitne opreme, u prvome redu maski, koja sa sobom nosi niz nuspojava na koži i vodi do egzacerbacija dermatozama. Nadalje, izazov dermatološkoj struci predstavljali su COVID-19 pozitivni pacijenti s kroničnim upalnim dermatozama na imunomodulatornoj terapiji koja može povećavati rizik za teži klinički tijek i razvoj kritičnih stanja. Zbog SARS-CoV-2 virusa minimaliziran je i obustavljen rad u ambulantama i na odjelima, što ima reperkusiju na broj novootkrivenih melanoma i zakašnjele dijagnoze, a posljedice u vidu porasta mortaliteta vidjet će se tek narednih godina.

Ključne riječi: dermatologija, COVID-19, SARS-CoV-2

SUMMARY

Title: Dermatology during the COVID-19 pandemic

Student: Rea Deghenghi

Near the end of 2019, a new coronavirus was discovered in China, later named SARS-CoV-2. It spread rapidly throughout the whole world. The aftermath of the pandemic was huge: more than 6 million deaths, global decline of the socioeconomic status and a global health care system crisis. The new disease, which was named COVID-19 by the World Health Organization, primarily affects the respiratory system and leads to death by causing severe pneumonia with respiratory failure. This disease affects other organ systems too, including the integumentary system, which this paper describes in detail. Besides causing rash and other skin lesions, the virus also affects the mucosa of the oral cavity, nails and hair. The “new normal” includes wearing personal protective equipment on a daily basis, primarily masks, which cause a whole new range of cutaneous side effect. Furthermore, patients on immunomodulatory therapy for chronic skin dermatoses who got infected with COVID-19 presented yet another challenge for dermatologists, because immunomodulators may increase the risk of severe disease and worse clinical outcomes. Due to SARS-CoV-2, normal functioning of the dermatology departments and clinics was impaired, which consequently caused a rise in morbidity and mortality, presenting an additional burden for health care systems.

Key words: dermatology, COVID-19, SARS-CoV-2

1. UVOD

U prosincu je 2019. godine Svjetska zdravstvena organizacija (SZO) zaprimila izvješće o velikom broju pneumonija nepoznatog uzroka detektiranih u gradu Wuhanu (Kina). Ubrzo nakon, novi soj betakoronavirusa, SARS-CoV-2 (Severe acute respiratory syndrome coronavirus 2), biva identificiran kao uzročnik, a klinički sindrom opisan pod nazivom COVID-19 (coronavirus disease 2019). Suvremeni način života i brzošireća narav virusa doveli su do brze propagacije bolesti diljem svijeta što je kulminiralo 12. ožujka 2020. kada je SZO proglasila pandemiju. Iako je COVID-19 primarno bolest dišnog sustava, zabilježen je značajan broj ekstrapulmonalnih manifestacija. Dosad je opisano mnoštvo dermatoloških znakova u sklopu ove infekcije koji će biti detaljno izneseni u nastavku ovog radu kao i novi izazovi u struci izazvani ovim izvanrednim stanjem (1).

1.1 EPIDEMIOLOGIJA COVID-19

Ubrzo nakon prvih identificiranih slučajeva u Kini, uzročnik biva detektiran na svim kontinentima te je do danas potvrđeno preko 500 milijuna slučajeva i 6 milijuna smrtnih slučajeva radi COVID-19 (2). Primarni je put prijenosa virusa direktan, bliskim kontaktom s kapljicama iz dišnog sustava zaražene osobe (3). Većina se zaraza širi inhaliranjem kapljica sekreta nastalih kihanjem, kašljanjem, govorenjem i smijanjem inficiranog, na udaljenosti manjoj od dva metra. Indirektan put prijenosa je također potvrđen, radi se o širenju SARS-CoV-2 neopranim rukama koje su kontaminirane kapljicama sekreta kojima se potom dodiruju oči, nos ili usta (4,5). Transmisija putem aerosola, na veće udaljenosti, također je moguća, no ostaje upitan značaj takvog širenja u kontekstu pandemije. Virus je detektiran u uzorcima stolice, krvi, očnim sekretima,

ejakulatu i kožnim lezijama, no nema dokaza da gore navedeni putevi predstavljaju značajan faktor u širenju bolesti (5,6). Rani stadiji bolesti smatra se razdobljem najveće infektivnosti, točnije ona kulminira dva dana prije i dan nakon pojave prvih simptoma (7). Kod asimptomatskih je osoba rizik za prijenos virusa značajno manji u odnosu na simptomatske, no problem je njihovo slobodno kretanje bez pridržavanja mjera i izolacije (4,8).

1.2 PATOFIZIOLOGIJA I KLINIČKA SLIKA

SARS-CoV-2 je RNA virus koji vežući se za angiotenzin konvertirajući enzim 2 (ACE2), ulazi u ciljne stanice. Receptor je detektiran na alveolarnim epitelnim stanicama u plućima, enterocitima, endotelu krvnih žila, te u brojnim drugim organskim sustavima poput kože, živčanog i endokrinološkog sustava. Neposredno oštećenje plućnog tkiva, sistemska upala i hiperkoagulabilnost patofiziološki su mehanizmi kojima virus dovodi do oštećenja zdravlja.

COVID-19 je multisistemska zoonoza koja primarno pogađa respiratorni sustav uzrokujući neproduktivni kašalj, dispneju, gubitak okusa i mirisa, febrilitet, zimice, mijalgije i glavobolju, dok se u 5-10 % slučajeva opisuju proljev i povraćanje. Klinički je tijek izrazito varijabilan, u spektru od asimptomatskog do teških intersticijskih pneumonija, ARDS-a (acute respiratory distress syndrome) i sepse. Zadnje navedeni kritični oblici razvijaju se u 10-15% bolesnika, a potrebu za smještanjem u jedinicu intenzivnog liječenja opisano je u 5 % oboljelih (4). Stoga je većina infekcija blagoga tijeka. Rizični su faktori za komplicirani tijek bolesti: dob iznad 60 godina, kronična plućna bolest, arterijska hipertenzija, šećerna bolest, kardiovaskularne bolesti, maligne bolesti, imunodeficijencije i pretilost (9). Prosječna dob bolesnika, po rezultatima jedne talijanske opservacijske studije, iznosi 63 godine (10). Danas je poznato kako je kod djece bolest

blažeg tijeka, no u <1 % pedijatrijske populacije izrazito se komplicira MIS-C-om (multisystem inflammatory syndrome in children) (11).

2. KOŽNE PROMJENE UZ INFEKCIJU COVID-19

Dermatološke promjene uzrokovane COVID-19 su rijetke. Izvještaji o prevalenciji kožnih promjena razlikuju se od 0.2% u Kini do 7.25% u Indiji i 20.4% u Italiji (12,13,14). Ostaju neobjašnjene ovako velike varijacije, no smatra se da bi uzrok mogao biti u uključivanju specijalista dermatologije u trijažu u nekim državama, što je posljedično rezultiralo višom stopom opisanih kožnih eflorescencija (15). Po ozbiljnosti, lezije se klasificiraju u pet skupina: vazookluzivne, vezikularne, eritematozni egzantemi, urtikarijske, pseudoozeblne i ostale kožne lezije (16). Generalizirani makularni i makulopapulozni egzantem najčešći je opisani oblik u Svijetu, i čini čak 36.1% svih kožnih promjena. Najfrekventnija anatomska lokalizacija lezija je na trupu (66.7%). U 12.5 % slučajeva kožne su se promijene razvile prije respiratornih simptoma (17). Simptomi i znakovi kožnih manifestacija mogu prethoditi klasičnoj prezentaciji COVID-19 stoga liječnici moraju biti dobro upoznati s mogućim dermatološkim formama kojima se COVID-19 prezentira kako bi mogli postaviti ranu dijagnozu i ograničiti širenje virusa (18).

Kožne su manifestacije ključne u procesu postavljanja dijagnoze za mnoge infektivne bolesti, kao što su toksični šok sindrom, meningokokcemija, rikecijske bolesti, ospice i šarlah (19,20,21,22,23). Upravo su iz tog razloga detaljno opisane sve kožne promjene uočene uz COVID-19 kako bi iste postale dobar alat za postavljanje rane dijagnoze, trijažu pozitivnih pacijenata i što precizniju grupaciju po rizičnim skupinama. Važnost opisivanja svih uočenih kutanih manifestacija u literaturi vidi se na primjeru izviještene pogreške u postavljenoj dijagnozi *dengue groznice* kod SARS-CoV-2 pozitivnog pacijenta u radu Joob i sur. (24).

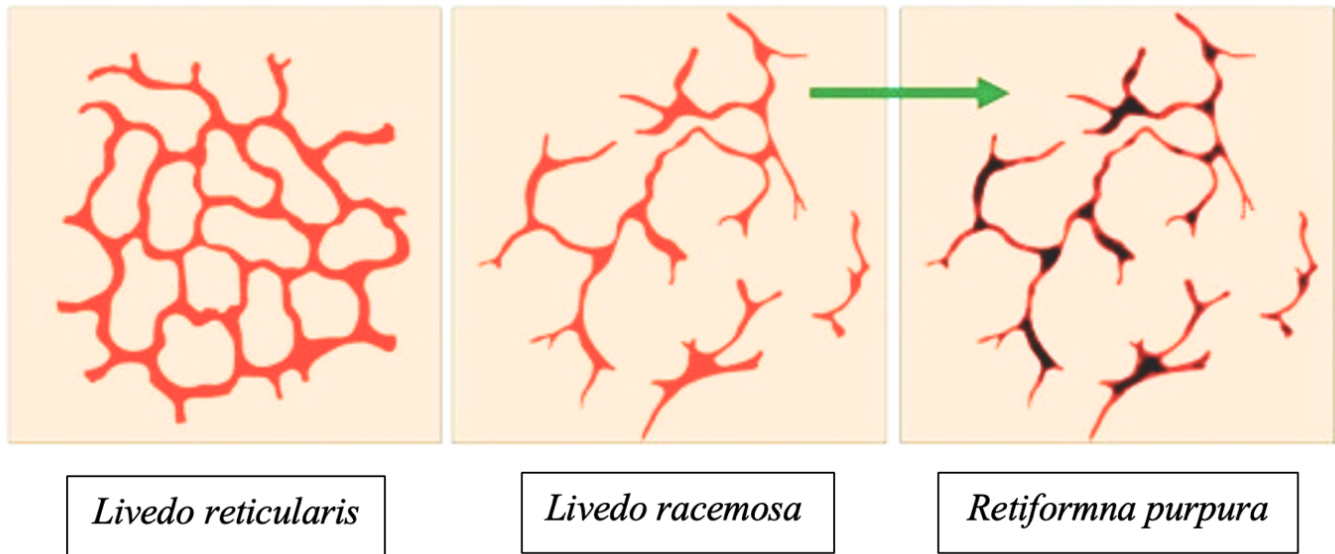
2.1 VAZOOKLUZIVNE LEZIJE

Od svih kožnih promjena povezanih uz COVID-19 vazookluzivne se lezije najrjeđe opisuju, a njihovo bi se prisustvo moglo smatrat markerom lošijeg ishoda bolesti. One su povezane s najnižim postotkom preživljenja od 78,9% (16). U ovu kategoriju spadaju *livedo racemosa*, retiformna purpura, akralna ishemija i *livedo retikularne* promjene.

Pojmom *livedo* opisuje se mrežasti uzorak na koži koji nastaje zbog sporog protoka krvi koja posljedično desaturira i ostavlja plavičasto pigmentirani crtež. *Livedo racemosa* je modrikasta nepravilna mreža koja oblikom podsjeća na razgranano drvo ili ima konfiguraciju poput munje. Veliki asimetrični prstenovi okružuju centralno bljedilo koje je povezano sa značajnijim oštećenjem u krvnoj opskrbi. Retiformna purpura je egzantem sastavljen od petehija zvjezdaste formacije. Purpura može biti generalizirana, lokalizirana u intertriginoznim regijama ili akralno distribuirana te može mjestimice evoluirati u hemoragijske mjehuriće koji dovode do nekrotično-ulcerativnih lezija. Akralna se ishemija manifestira kao nekroza lokalizirana na prstima ruku i stopala, a izvješća opisuju prevalenciju od 6% (25,26). Nalazimo ih kod starijih pacijenata i onih s kritičnim SARS-CoV-2 oblikom. Približno 80% bolesnika s akralnom ishemijom/nekrozom zahtijevalo je potporu mehaničkom ventilacijom, a kod njih je smrtnost iznosila 71% (27,28). Za razliku od izrazito slične *livedo racemose* promjene u *livedo reticularis* su diskretnije lividno diskolorirane, simetrične, izgleda su poput čipke uz pravilne prstenaste formacije kojima okružuju središnje blijedo područje. Nalaze se na dijelovima tijela koji ovise o gravitaciji, suprotno tomu, *livedo racemosa* je difuzan (29). Uzrok jesu hladnoćom inducirana vazokonstrikcija ili poremećaji protoka mikrocirkulacije kao u policitemiji (30). Zbog jednake anatomske lokalizacije ključno je razlikovati pseudoozeblina od vazookluzivnih lezija kako bi se ta dva patološka entiteta lakše razlučila u dijagnostičkom postupku. U prvome redu pomaže dobna distribucija, pseudoozeblina

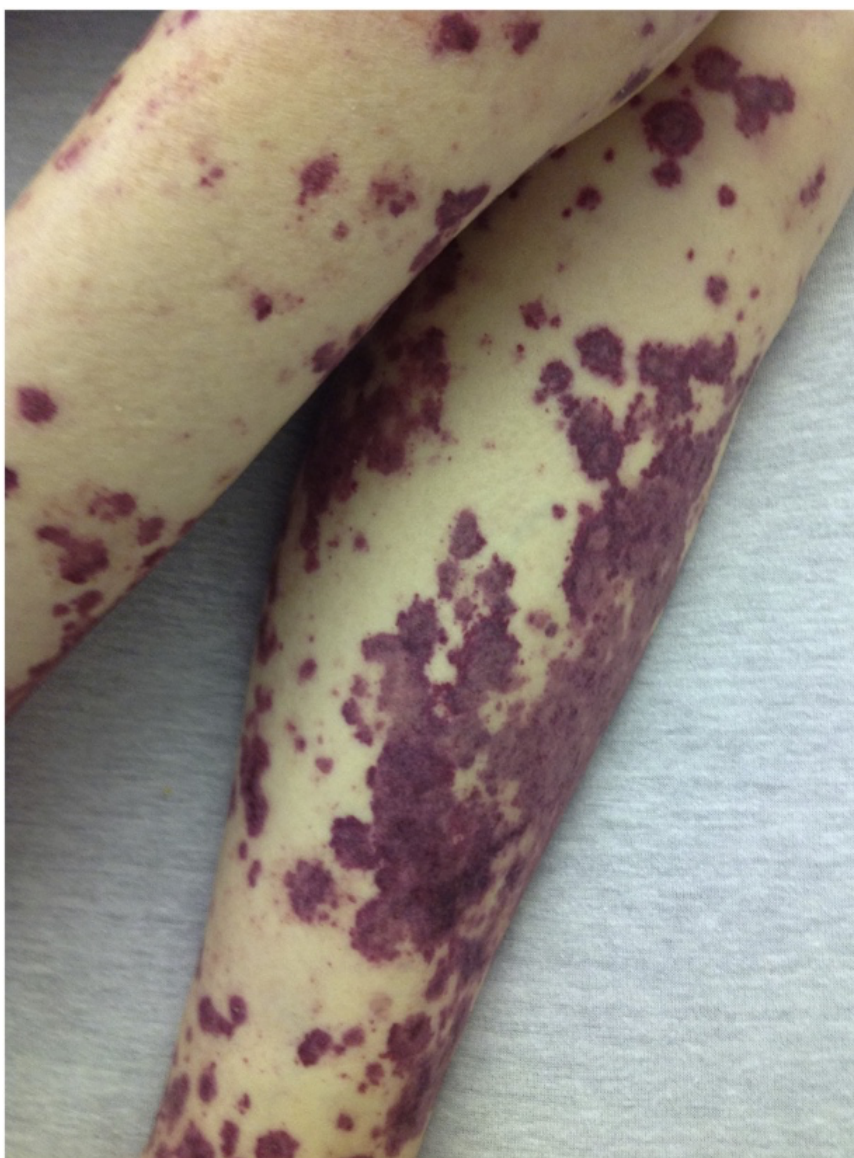
opisuju se u mlađih osoba za razliku od vazookluzivnih koji su pogađali starije pacijente (26,31). Također, vazookluzivne su promjene pratile teže oblike pneumonija, u laboratorijskim pokazateljima značajno povišenje D-dimera i diseminiranu intravaskularnu koagulaciju (DIK) (32). Vjerojatni je patofiziološki mehanizam u pozadini aktivacija sustava komplementa koja dovede do sistemske mikrovaskularne ozljede.

U nedostatku terapijskih opcija za livedo promjene primjenjuje se strategija aktivnog praćenja, dok se za retiformnu purpuru uspješno koriste kortikosteroidi, bilo topikalno, kod blažih forma, ili sistemsko, za one s nekrotično-ulcerativnim značajkama (33).



Slika 1. Ilustrirana razlika između livedo reticularis, racemosa i retiformne purpure.

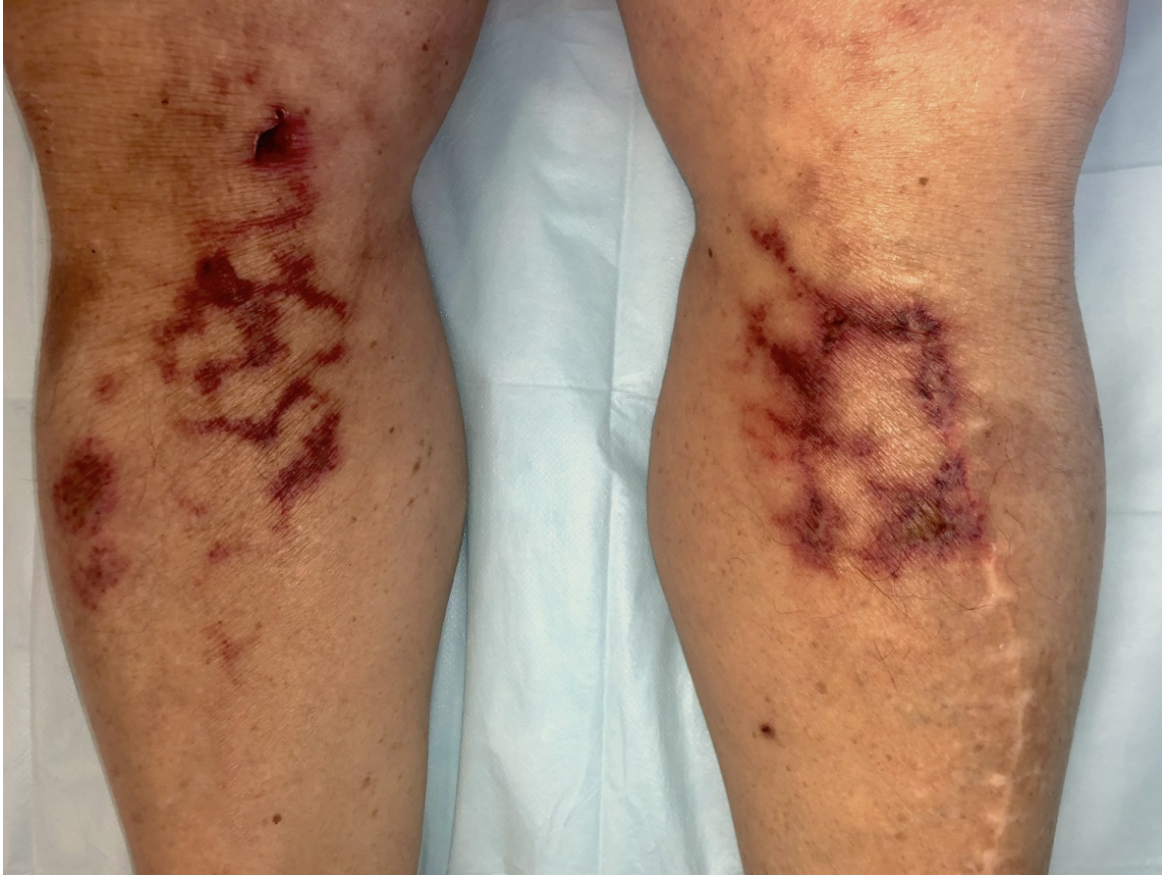
Prema: Herrero C, Guilabert A, Mascaró-Galy JM. Livedo reticularis de las piernas: Metodología de diagnóstico y tratamiento. *Actas Dermo-Sifiliográficas* [Internet]. 2008 Oct 1 [cited 2022 Jun 8];99(8):598–607.



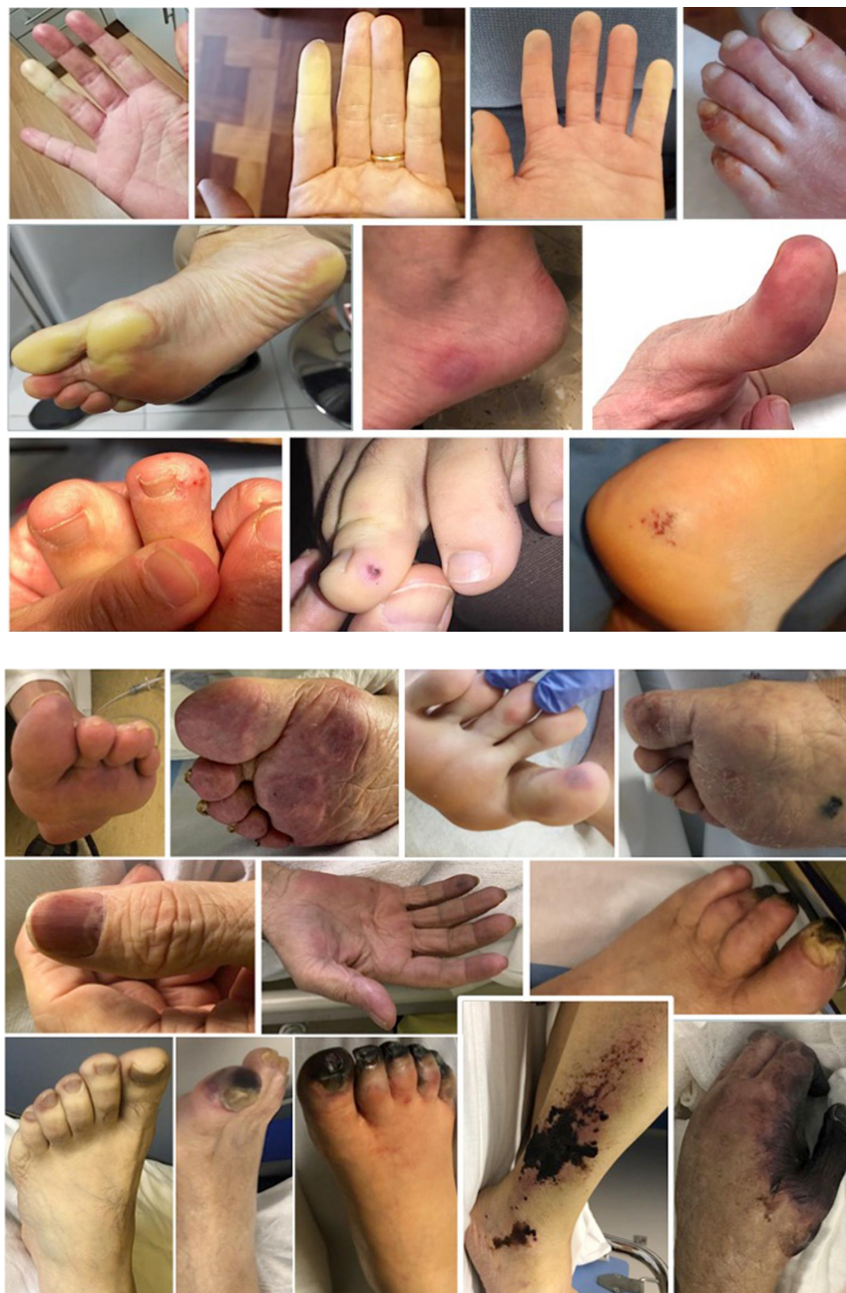Slika 2. Petehije su sitna, supkutana krvarenja za razliku od purpura koja zahvaća veću površinu.

Iako su takve promjene rijetke uz COVID-19, opisano je nekoliko slučajeva u literaturi. Predstavljaju diferencijalno dijagnostički problem s drugim infektivnim bolestima, kao što je već prijavljen slučaj krivo postavljene dijagnoze *dengue groznice*.

Prema: Gottlieb M, Long B. Dermatologic manifestations and complications of COVID-19. *Am J Emerg Med* [Internet]. 2020 Sep [cited 2022 Jun 8];38(9):1715–21.



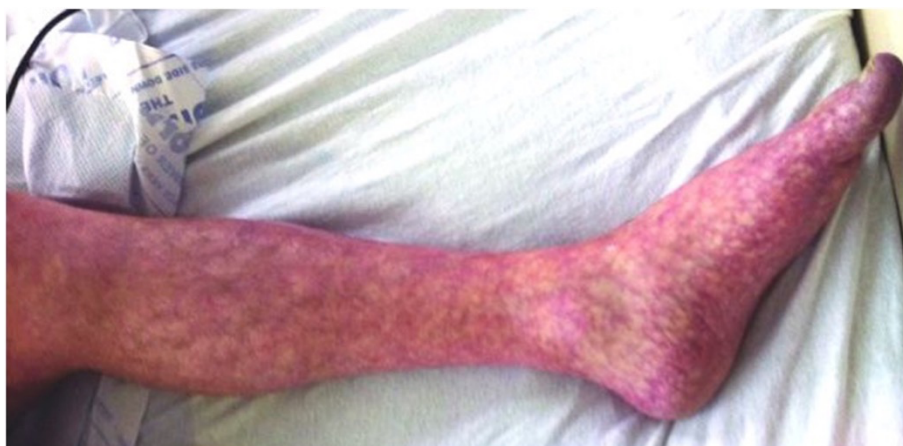Slika 3 . Bilateralna bolna retiformna purpura u 79-godišnjoj COVID-19 pacijentici.
Prema: Bosch-Amate X, Giavedoni P, Podlipnik S, Andreu-Febrer C, Sanz-Beltran J, Garcia-Herrera A, et al. Retiform purpura as a dermatological sign of covid-19 coagulopathy. J Eur Acad Dermatol Venereol [Internet]. 2020 Jun 3 [cited 2022 Jun 8];10.1111/jdv.16689.



Slika 4. Klinički izgled akroishemije.

Gore: vanbolnički pacijenti. Dolje: hospitalizirani pacijenti.

Prema: Alonso MN, Mata-Forte T, García-León N, Vullo PA, Ramirez-Olivencia G, Estébanez M, et al. Incidence, Characteristics, Laboratory Findings and Outcomes in Acro-Ischemia in COVID-19 Patients. *Vasc Health Risk Manag* [Internet]. 2020 Nov 24 [cited 2022 Jun 8];16:467–78.



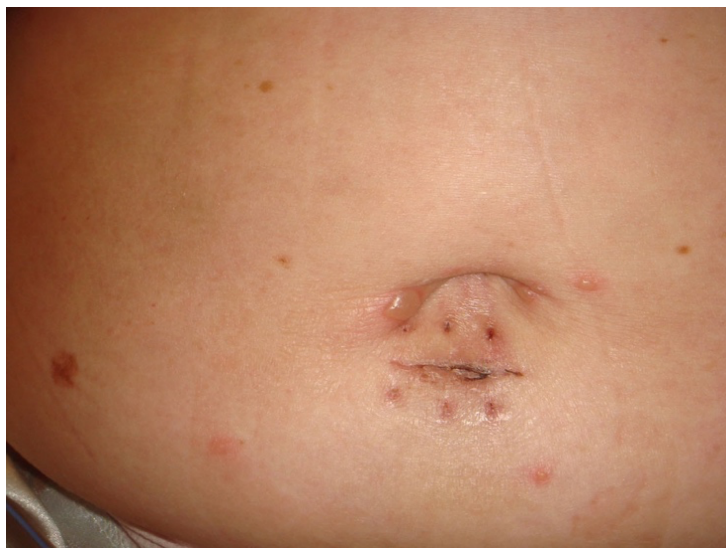Slika 5. Livedo reticularis na donjem udu.

Prema: Gottlieb M, Long B. Dermatologic manifestations and complications of COVID-19. *Am J Emerg Med* [Internet]. 2020 Sep [cited 2022 Jun 8];38(9):1715–21.

2.2.VEZIKULARNE LEZIJE

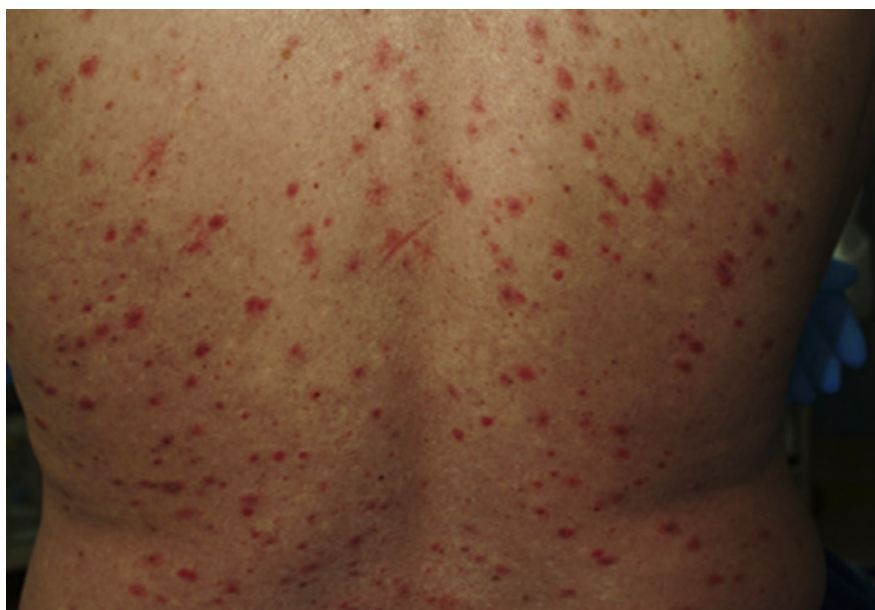Vezikularne lezije karakteriziraju mjehurići promjera <1 cm ispunjeni bistrom tekućinom. Najčešće su uzrokovani toplinom, kontaktnim dermatitisom, autoimunom bolešću ili infektivnim uzročnikom (bakterije ili virusi) (34). Primjeri virusnih bolesti u kojima nalazimo ovaj tip lezija su: varicella-zoster, herpes simplex, coxackievirus i echovirusne infekcije (35). Učestalost vezikula uz COVID-19 varira po studijama od 3.77% do 15%, a najčešće pogađaju osobe srednje životne dobi, iako mogu biti zahvaćeni i mlađi ljudi, uključujući i djecu (26,36,37,38,39). U vezikularne lezije opisane kod COVID-19 bolesnika, u literaturi također nazvane i papulovezikularni egzantem, ubrajamo herpetiformne promjene, promjene “poput varičele” te monomorfni i polimorfni vezikularni osip. Preživljenje kod SARS-CoV-2 pozitivnih pacijenata s dokumentiranim vezikularnim eflorescencijama po koži je 96,1% (16). Kada su prvotno opažene, zbog njihove morfološke sličnosti s lezijama koje nalazimo u dječjoj osipnoj bolesti, vodenim

kozicama, opisane su kao promjene “poput varičele” (engl.varicella-like). Varicella-zoster virus (VZV) kod primoinfekcije uzrokuje vodene kozice koje karakteriza generalizirani vezikularni osip centripetalne distribucije koji je naglašeniji na trupu nego na ekstremitetima, no nalazi se i na licu, vlasištu, vratu, sluznicama usne šupljine, genitalijama i spojnici. Inicijalno makulozan osip, u roku od nekoliko sati prijeđe u patognomonične vezikule s udubljenim vrhom i uskim hiperemičnim obrubom, što nalikuje na “ kap rose” (40). Ono što lezije u sklopu COVID-19 razlikuje od pravih vodenih kozica jest činjenica da se osip u sklopu COVID-19 nalazi primarno na trupu, uz rasutu distribuciju, te podatak kako je svrbež blag ili u potpunosti nedostaje (38). Također, u varičeli promjene su polimorfne, u različitim stadijima evolucije jer nastaju na mahove, dok su ove u sklopu COVID-19 infekcije monomorfne (41). Promjene prolaze samostalno, u prosjeku 8 dana od nastanka, ne ostavljajući ožiljke (38). Postoji nekoliko teorija kojima se pojašnjava mogući mehanizam nastanka vezikularnih lezija. Criado i sur. okrivljuju pretjeranu aktivaciju imunološkog sustava koja posljedično dovodi do razvoja citokinske oluje sa zahvaćanjem i kože (42). U istom radu postavlja se i hipoteza o mogućnosti direktnog citopatskog učinka na endotel krvnih žila u dermisu koji bi doveo do formiranja vezikula (42). Za razliku od urtikarijskih i makulopapuloznih osipa asocirane uz COVID-19, vezikularne se lezije etiološki ne povezuje uz antivirusne i druge medikacije korištene pri liječenju (37). U nedostatku terapijskih mogućnosti, a uzevši u obzir i činjenicu kako proces samoizlječenja traje kratko te kako sam osip ne čini nikakve tegobe pacijentima, preporučuje se aktivno praćenje (33).



Slika 6. Promjene “poput varičele” (engl. varicella-like).

Prema: Wollina U, Karadağ AS, Rowland-Payne C, Chiriac A, Lotti T. Cutaneous signs in COVID-19 patients: A review. *Dermatol Ther.* 2020 Sep;33(5):e13549



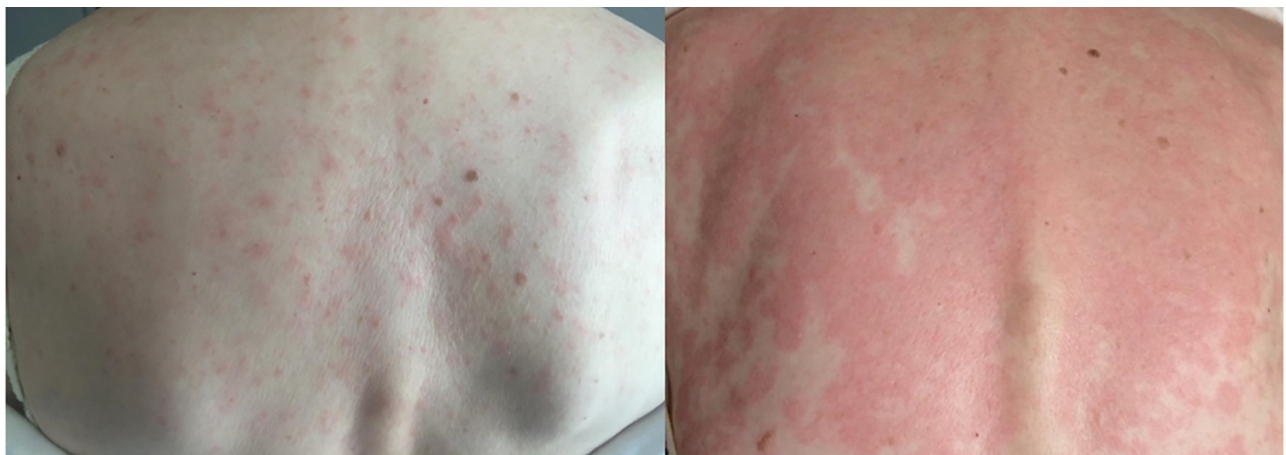Slika 7. Papulovezikularni osip.

Prema: Marzano AV, Genovese G, Fabbrocini G, Pigatto P, Monfrecola G, Piraccini BM, et al. Varicella-like exanthem as a specific COVID-19-associated skin manifestation: Multicenter case series of 22 patients. *J Am Acad Dermatol.* 2020 Jul;83(1):280–5.

2.3. ERITEMATOZNI EGZANTEMI

Pod pojam eritematozni egzantemi spadaju makulopapulozne prezentacije u COVID-19 pacijenata koje predominantno prekrivaju trup, a mogu se prezentirati kao morbiliformni (22%), makularni (13%) i papuloskvamozni (9%) egzantem. Povremeno su takve promjene praćene petehijalnim komponentama ili purpustom (43). Makulopapulozni eritematozni egzantemi čine 44-47% svih zabilježenih kožnih manifestacija COVID-19 čineći tako drugu po učestalosti dermatozu kod bijele rase, nakon pseudoozeblina. Nešto je češće zahvaćen ženski spol (16,26). Svrbež je evidentiran kao glavni simptom koji može biti praćen bolovima. Preživljenje kod pacijenata kojima su detektirane ovakve kožne promjene iznosi 98,2%. Kod pacijenata sa ovim tipom dermatoloških erupcija potreba za hospitalizacijom zbog upale pluća vrlo je česta pojava. Otprilike polovica bolesnika s makulopapuloznim osipom zahtijevalo je bolničku njegu zbog pneumonije, a njih 2,8% njegu u jedinici intenzivnog liječenja (JIL) (44). Kako bolesnici s COVID-19 uzimaju mnogobrojne lijekove, pogotovo antibiotike, uz koje je moguć nastanak medikamentoznih egzantema ključno je diferencijalno dijagnostički uzeti u obzir mogućnost da se radi o nuspojavi na lijekove, a ne nužno o virusom induciranom osipu. Ribavirin, kolhicin, intravenski imunoglobulini (IVIg), lopinavir i ritonavir samo su neki od lijekova primjenjivanih kod COVID-19 pozitivnih bolesnika za koje je poznato da uzrokuju nuspojave u obliku makulopapularnih i morbiliformnih osipa (45). S druge strane, ove su promjene uočene u seriji slučajeva u kojima sudionici nisu uzimali nikakvu terapiju, što upućuje na mogućnost drugih mehanizama u podlozi njihova nastanka (46). Nisu još poznati točni procesi kojima se objašnjava nastanak promjena, no moglo bi se raditi o imunološkom odgovoru na SARS-CoV-2 ili o direktnom citopatskom učinku na keratinocite uz reaktivaciju humanog herpesvirusa 6 (HHV-6) od strane COVID-19 (47). U fazi viremije, hematogenim širenjem virus ulazi i u endotelne stanice

kutanih krvnih žila. Tako inficiran endotel aktivira citotoksične T limfocite koji onda uzrokuju makule i papule na koži (48). Poznato je kako je u drugim virusnim zaraznim bolestima koje su praćene makulopapuloznom prezentacijom na koži, kao što su *dengue* groznica, zika i ospice, potvrđeni način nastanka pretjerana produkcija citokina. Zaključno, kako je već prethodno navedeno takve promjene mogu se nalaziti u sklopu alergijskih reakcija na lijekove. Terapija ovisi o težini kliničke slike, pa je u većini slučajeva dovoljna samo topikalna primjena kortikosteroida, dok je njihova sistemska primjena u kombinaciji s hidracijom kože rezervirana isključivo za teška stanja sa zahvaćanjem većih površina tijela (49).



Slika 9. Morbiliformna erupcija na leđima, desno je vidljiva evolucija 3 dana nakon početno snimljene fotografije (lijevo). 90- godišnja pacijentica s osipom po trupu koji nastao dan nakon pojave COVID-19 simptoma.

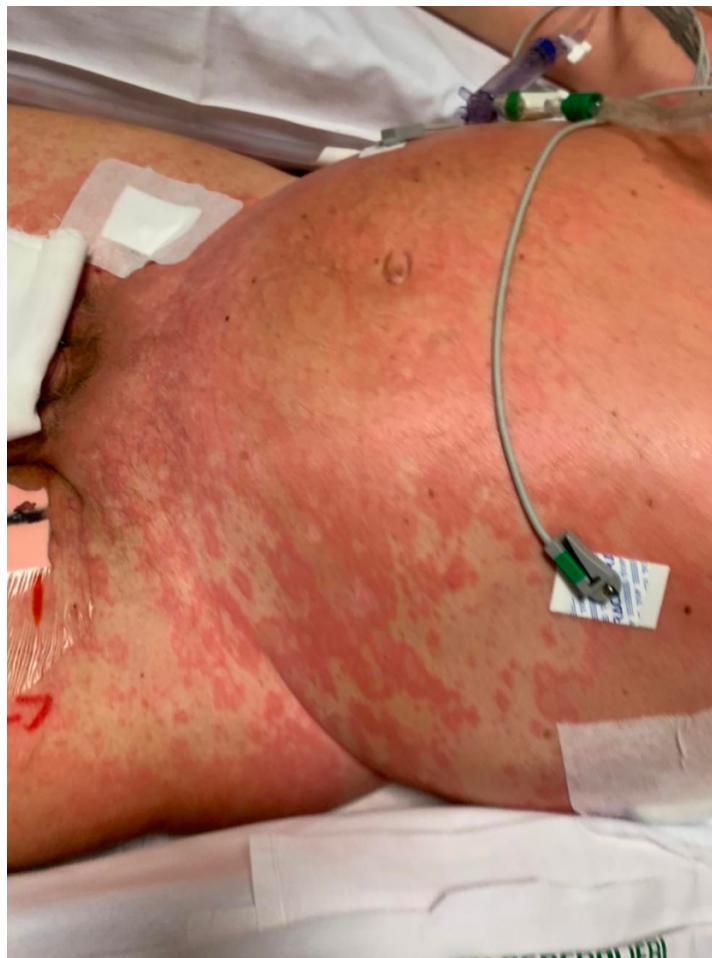Prema: Català A, Galván-Casas C, Carretero-Hernández G, Rodríguez-Jiménez P, Fernández-Nieto D, Rodríguez-Villa A, et al. Maculopapular eruptions associated to COVID-19: A subanalysis of the COVID-Piel study. *Dermatol Ther* [Internet]. 2020 [cited 2022 Jun 9];33(6):e14170.

2.4. URTIKARIJSKE LEZIJE

Urtikarija je jedan od najčešćih entiteta u dermatologiji, a po definiciji radi se o samoograničavajućoj monomorfnoj dermatози koja može imati akutni ili kronični tijek. Akutna je urtikarija trajanja kraćeg od 6 tjedana, urtike nastaju naglo i brzo nestaju te zahvaća čak 20% opće populacije, dok je kronična urtikarija obilježena vremenskim periodom dužim od 6 tjedana te ona zahvaća 5 % ljudi (30,50). Tipično se prezentira kao koprivnjača ili angioedem, a opisujemo ih kao eritematozne ili blijede blago elevirane morfe različitih veličina i oblika sa značajkom intenzivnog osjećaja svrbeža. Eflorescencije blijede na pritisak, a pojedinačna morfa traje do 24 sata (51). Okidači su najčešće, infekcije poput citomegalovirusa, herpesvirusa, EBV-a (Epstein-Barr virus) i mikoplazme, okolišni agensi ili imunološki posredovani alergijski procesi na lijekove, hranu ili ubode insekata. Urtikarijske se lezije tipično povlače nakon ukidanja provocirajućeg faktora, ipak za teže slučajeve propisuje se simptomatska terapija u obliku oralnih antihistaminika i niskih doza kortikosteroida što je moguće kraćeg trajanja, u obliku monoterapije ili primijenjeni konkomitantno (50).

Urtikarija je treća po redu najčešće prijavljena kožna dermatоза u koronavirusom pogođenih bolesnika (16). Kod hospitaliziranih COVID-19 pacijenata prevalencija urtikarije iznosila je 16,7 do 19%. Najčešće se nalazi u dobnoj skupini između 45 i 65 godina, a najfrekventnija lokalizacija je na trupu ili generalizirano po tijelu (18,34,52). Jedna od postavljenih hipoteza o nastanku ove kožne manifestacije opisuje virusom induciranu degranulaciju mastocita, pri čemu SARS-CoV-2 ulazi u vaskulaturu putem ACE-2 receptora na površini stanica. Svojim taloženjem imunokompleksi aktiviraju sustav komplementa, mastocitnu degranulaciju i oslobađanje bradikininina (46). Međutim, rad autora Pathania ukazuje na mogućnost isključivo emocionalnim

stresom inducirane urtikarije (54). Kako je urtikarija i inače poznata kao kožna promjena nastala uslijed reakcije preosjetljivosti na lijekove nije isključen ni taj mehanizam. Mnogi anti-COVID-19 lijekovi, poput klorokina, hidroksiklorokina, baricitiniba, lopinavira/ritonavira imaju urtikarijske promjene kao nuspojave (45). Zbog nedovoljne spoznaje o etiologiji urtikarijskih lezija, nemaju korisnu uloga u postavljanju dijagnoze COVID-19.



Slika 9. Urtikarijski osip kod pacijenta s ARDS-om kao komplikacijom COVID-19.

Osip se nalazi na najčešće prijavljenoj lokalizaciji: trupu.

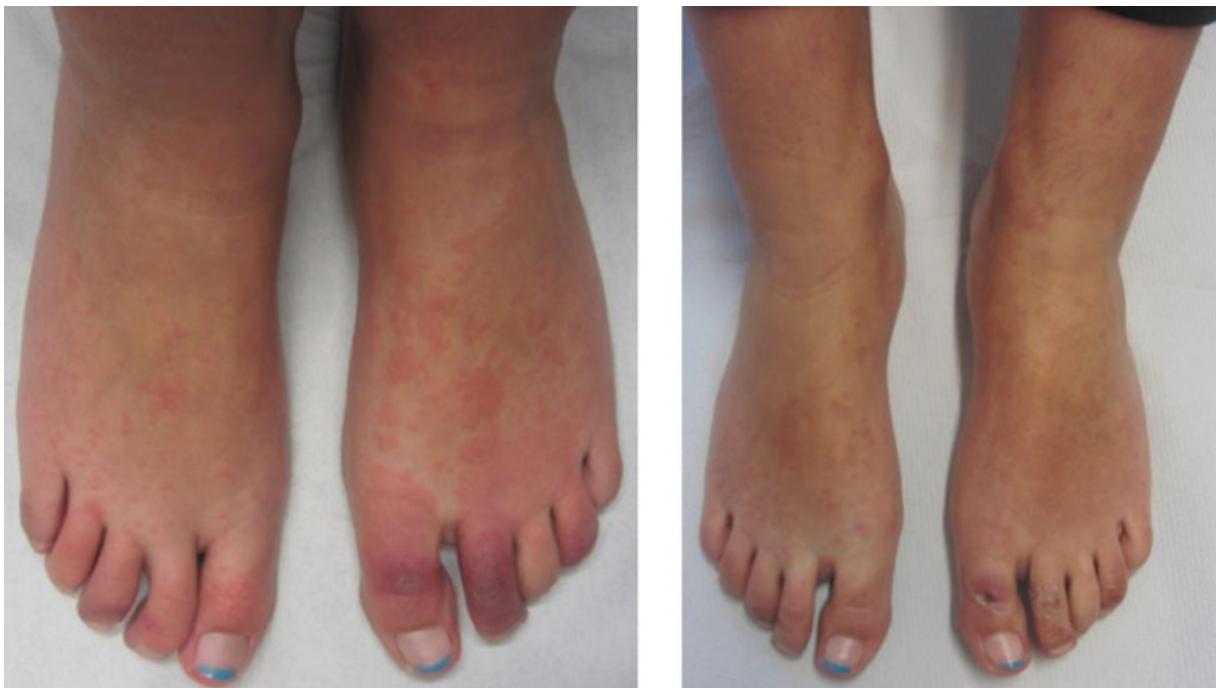Prema: Diotallevi F, Campanati A, Bianchelli T, Bobyr I, Luchetti MM, Marconi B, et al. Skin involvement in SARS-CoV-2 infection: Case series. *J Med Virol.* 2020 Nov;92(11):2332–4.

2.5. PSEUDOOZEBLINE

Ozeblina (pernio ili perniosis) rezultat su abnormalnog odgovora na hladnoću pri čemu dolazi do stezanja distalnih arterija i vena što je praćeno razvojem lokaliziranih upalnih promjena na koži ekstremiteta, izgleda nalik ranama (29). Pseudozeblina ili “lažne ozeblina”, kolokvijalno poznate pod terminom “COVID prsti” (engl. COVID fingers) ime dobivaju zbog sličnog izgleda i lokalizacije kao i prave ozeblina, na akralnim dijelovima tijela, no u ovom slučaju nedostaje anamnestički podatak o izlaganju niskim temperaturama i drugi faktori rizika za razvoj ozeblina. Morfe su eritematozne ili lividne, ne blijede na pritisak, obično su multiple, od nekoliko milimetara do nekoliko centimetara u veličini, zahvaćaju čitav prst koji je edematozan i s jasnom vidljivom demarkacijskom granicom na razini metatarzofalangealnog/metakarpofalangealnog zgloba. Istovremeno se mogu javiti, iako rjeđe, vezikule, pustule i bule (55). Javljaju se uz subjektivni osjećaj boli, žarenja i pruritusa, a u malom uzorku bolesnika prijavljeno je u potpunosti asimptomatsko stanje (55). Većina drugih kožnih promjena povezanih s COVID-19 samo su dodatna pojava uz sistemske simptome “primarne” bolesti što u pravilu nije slučaj kada govorimo o pseudoozeblinama koje se često pojavljuju izolirano bez drugih simptoma izazvanih virusom pa mogu poslužiti kao epidemiološki marker za detektiranje onih osoba s blagim oblikom COVID-19 infekcije. U onim slučajevima kada se ipak pojavljuju uz druge simptome, pseudoozeblina se javljaju u kasnoj evoluciji bolesti nakon što se već razvila klinička slika u potpunosti, što nije tipično za druge kožne manifestacije uz COVID-19 (26). Autori radova opisuju tipičnu distribuciju na šakama i stopalima, s češćim zahvaćanjem donjih ekstremiteta, obično asimetrično (26,56,57). U prosjeku promjene prolaze unutar 2 tjedna od nastanka, bez terapijske intervencije (26,58).

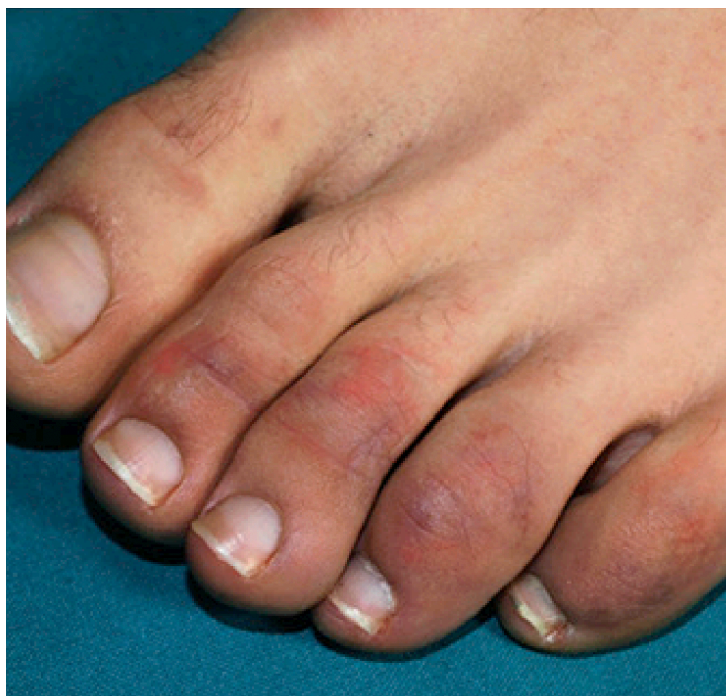Postotak preživljenja iznosi 98,7%, a puno su češće prisutni u adolescenata i mladih odraslih (59). Pseudoozeblina najčešća su kožna manifestacija COVID-19 u bijelaca u Europi i SAD-u, dok je u Aziji evidentirano svega nekoliko slučajeva (16). Ovako značajna interetnička diskrepancija u prevalenciji pseudoozeblina može se objasniti jednom od patofizioloških hipoteza o nastanku ovih lezija. Kollivras i sur. su proučavajući histološke uzorke primijetili sličnost pseudoozeblina s ozeblinskim eritemskim lupusom (engl. CHLE, chillblain lupus erythematosus) (60). Poznato je kako interferon 1 ima esencijalnu ulogu u imunološkim procesima kod akutnih virusnih infekcija i kod kožnog eritemskog lupusa (CLE). Pretpostavlja se kako robusni antivirnsni odgovor interferona 1 inducira mikroangiopatske promjene razvijajući pseudoozeblina. *Interferon-induced helicase C domain-containing protein 1* (IFIH1) je receptor koji bilježi RNA molekulu SARS-CoV-2 virusa i inicira kaskadni antivirnsni odgovor, s interferonom 1 kao glavnim akterom. Polimorfizam tog alela dobro je istražen, poznate su mutacije među rasama kojima se objašnjava primijećena razlika u geografskoj distribuciji pseudoozeblina u COVID-19 pacijenata (61). Nadalje, obliterativna mikroangiopatija i abnormalnosti u koagulacijskoj kaskadi drugi su mogući mehanizmi uključeni u nastanak pseudoozeblina (62). Bolest je samoograničavajuća, spontano regredira ne ostavljajući sekvele, stoga je liječenje isključivo simptomatsko (63). Uzevši u obzir tendenciju za spontanom izlječenjem i nedostatak efektivnih terapijskih opcija, pacijente ili isključivo aktivno pratimo ili liječimo lokalno primjenom kortikosteroida izolirano ili u kombinaciji s topikalnim antibioticima (33,49). Diferencijalno dijagnostički treba misliti na ozeblina i lupus-ozeblina (15).

Zaključno, pseudoozeblina smatramo znakom blažeg oblika COVID-19 bolesti koji se javlja poglavito u mlađih bolesnika.



Slika 10. 14 godišnjakinja s pseudoozeblinama na prstima stopala. Desno: regresija lezija nakon primjene kortikosteroida.

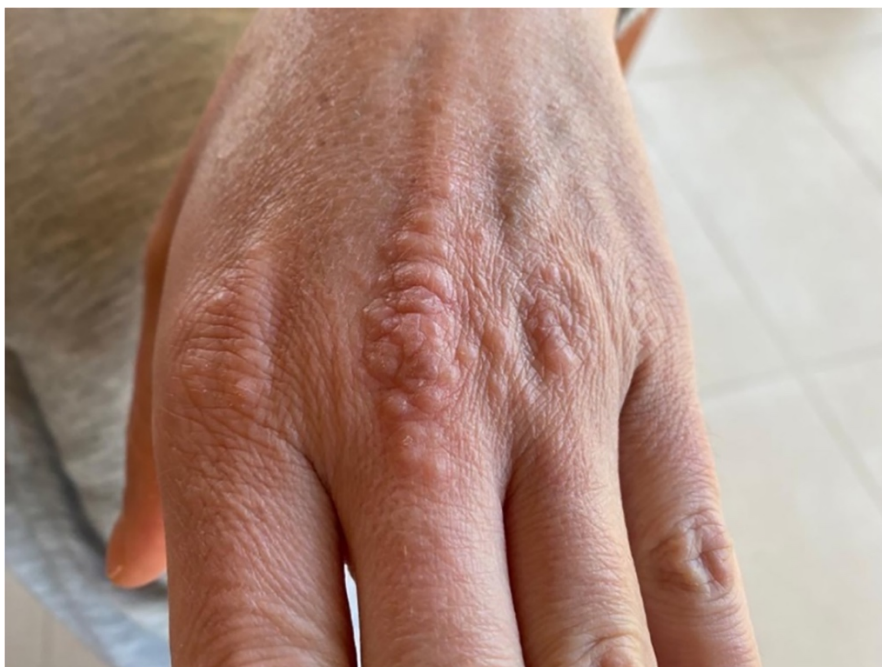Prema: Atzori L, Recalcati S, Ferreli C, Hoenig LJ, Rongioletti F. COVID-19–related skin manifestations: Update on therapy. *Clin Dermatol* [Internet]. 2021 Sep 1 [cited 2022 Jun 9];39(5):920–6.



Slika 11. Ljubičaste neinflitrirane promjene na stopalu 16 godina starog adolescenta.
Prema: Colonna C, Genovese G, Monzani NA, Picca M, Boggio F, Gianotti R, et al. Outbreak of chilblain-like acral lesions in children in the metropolitan area of Milan, Italy, during the COVID-19 pandemic. *J Am Acad Dermatol* [Internet]. 2020 Sep [cited 2022 Jun 10];83(3):965–9.

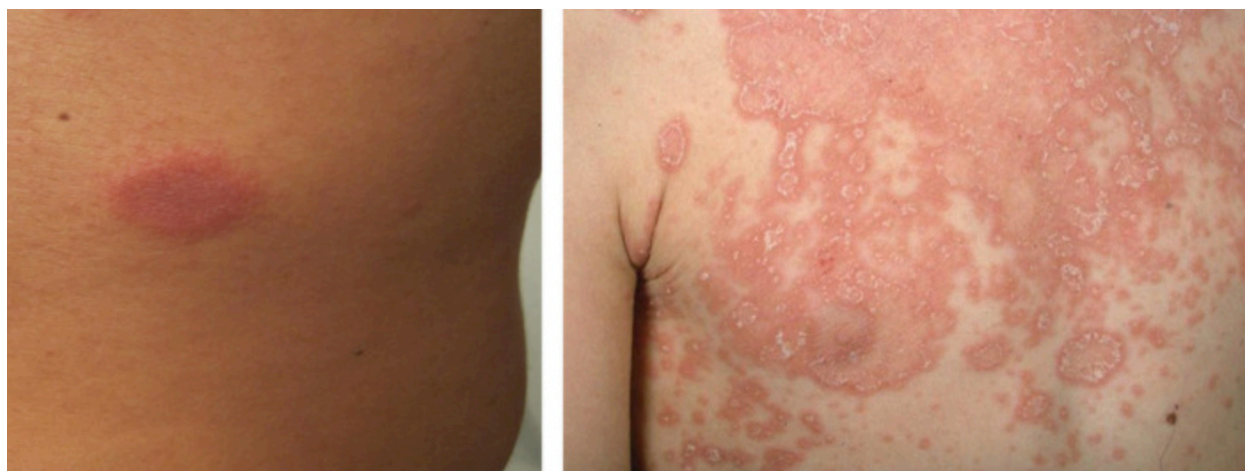2.6. OSTALE KOŽNE LEZIJE

U ovu neklasificiranu kategoriju, jedinstvenih i rijetkih kožnih manifestacija COVID-19, do danas opisane, spadaju: promjene “poput erythema multiforme” (engl. erythema multiforme-like rash), promjene “poput pityriasis rosea” (engl. pityriasis rosea-like rash), multisistemski upalni sindrom u djece (MIS-C), pseudoherpetični oblik mb Grover, perifolikularne erupcije i promjene “poput erythema elevatum diutinum”(64,65,66,67,68). Sindrom koji je u SAD-u poznat kao MIS-C, a u Europi kao pedijatrijski multiformni inflamatorni sindrom (PMIS) zapravo je forma Kawasakijevog vaskulitisa koji je trigeriran SARS-CoV-2 virusom. Kriterij za postavljanje dijagnoze su: dob manja od 21 godine, povišena tjelesna temperatura, disfunkcija više organskih sustava, povišeni upalni markeri i aktivna ili nedavno preboljena infekcija, uz isključenje drugih mogućih okidača (69). Zahvaćanje kože u MIS-C-u jednako je kao i u klasičnom Kawasakijevom vaskulitisu, najčešće su zabilježeni konjunktivitis, polimorfni osip, perinealna deskvamacija ili deskvamacija lica i eritematozne indurirane promjene na šakama i stopalima (69). Post-COVID sindrom (engl. LC, long-COVID) definiran je perzistiranjem simptoma ili komplikacija SARS-CoV-2 infekcije i 4 tjedana od početka simptoma. Uz kronični umor, nedostatak snage i artropatiju, dominantni dermatološki simptomi su osipi (morbiliformni, urtikarijski, pseudoozeblane i papuloskvamozni) i gubitak kose (41,70).

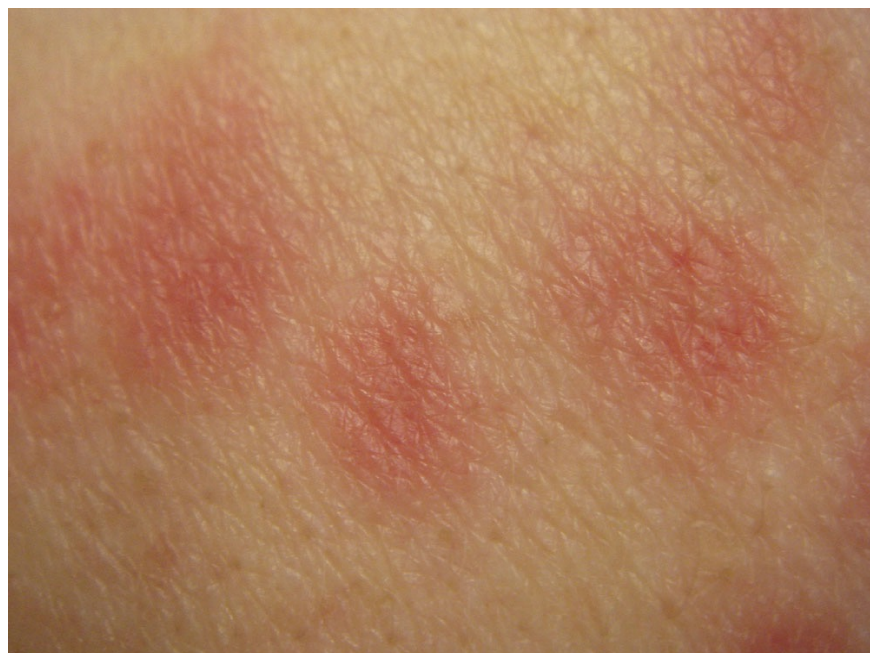

Slika 12. Erupcija poput erythema elevatum diutinum (engl. erythema elevatum diutinum-like eruption) infiltrirane eritematozne papule na dorzumu šake 43 godišnje bolesnice.

Prema: Català A, Galván-Casas C, Carretero-Hernández G, Rodríguez-Jiménez P, Fernández-Nieto D, Rodríguez-Villa A, et al. Maculopapular eruptions associated to COVID-19: A subanalysis of the COVID-Piel study. *Dermatol Ther* [Internet]. 2020 [cited 2022 Jun 9];33(6):e14170.



Slika 13. Erupcije poput pityriasis rosea (engl. pityriasis rosea-like eruption). 21-godišnji COVID-19 pozitivni pacijent. Lijevo: primarni medaljon. Desno: proširena eritematoskvamozna dermatoza na prsima i leđima tjedan dana nakon primarne lezije (71).
Prema: Veraldi S, Romagnuolo M, Benzecry V. Pityriasis rosea-like eruption revealing COVID-19. *Australas J Dermatol* [Internet]. 2020 Nov 20 [cited 2022 Jun 9];10.1111/ajd.13504.



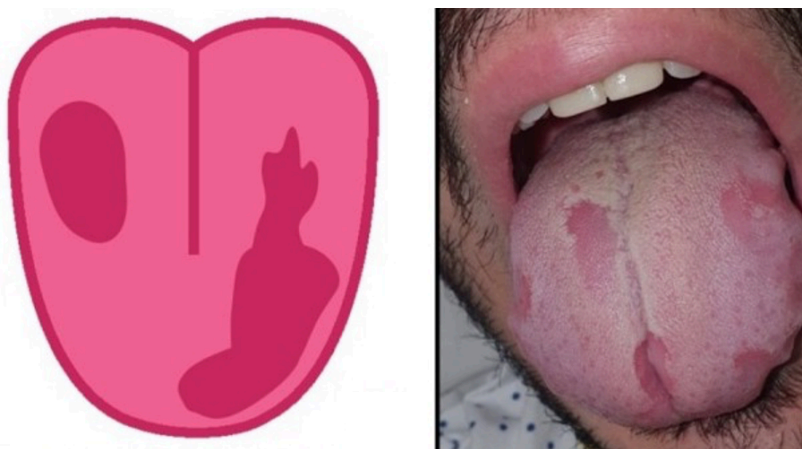Slika 14. Osip poput eritema multiforme.

Prema: Wollina U, Karadağ AS, Rowland-Payne C, Chiriac A, Lotti T. Cutaneous signs in COVID-19 patients: A review. *Dermatol Ther.* 2020 Sep;33(5):e13549

3. PROMJENE NA KOŽNIM ADNEKSIMA I MUKOZNIM MEMBRANAMA UZ INFEKCIJU COVID-19

3.1 MUKOZNE MEMBRANE

COVID-19 bolest može se ispoljiti i na sluznici usne šupljine. Edem jezika s prolaznim papilitisom oblika slova U ili glositis s mjestima depapilacije najčešće su prijavljivani znakovi. Osim toga često je prijavljen i osjećaj žarenja u usnoj šupljini. Sve navedeno predstavlja čak patognomoničan znak SARS-CoV-2 infekcije (72,73). Ostale patologije koje zahvaćaju to područje jesu mukozitis sa ili bez aftoznih ulceracija, enanem i alteracije u osjetu okusa (disgeuzija) (74). Po podacima jedne studije provedene u Španjolskoj bolnici na vrhuncu pandemije, između ožujka i svibnja 2020. godine, 25.65% pacijenata s blagom do umjerene pneumonije imalo je alteracije na sluznici usne šupljine (74).

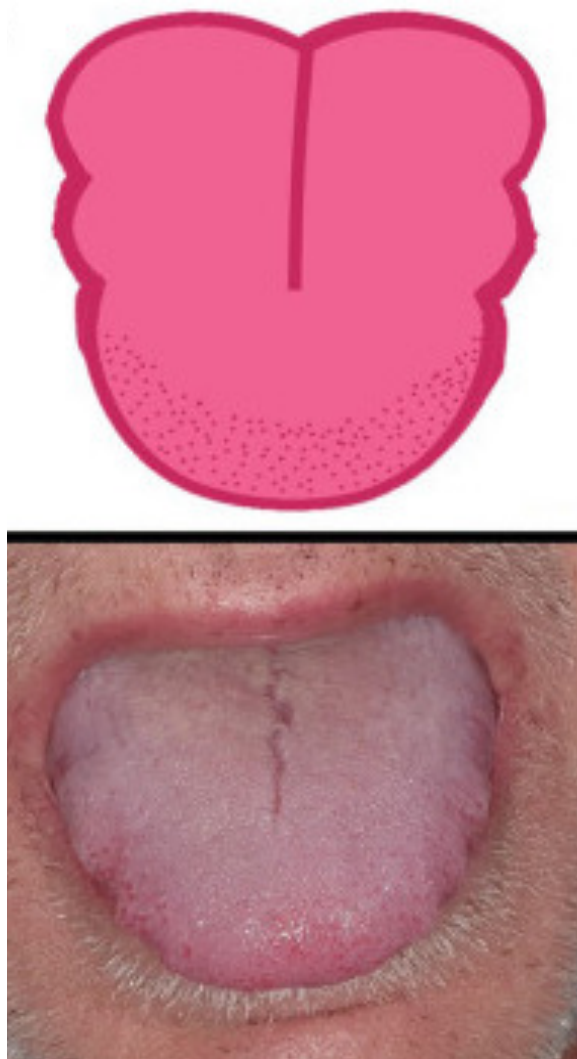


Slika 15. Glositis s područjima depapilacije, poznato kao “COVID jezik” (engl. COVID tongue).

Lijevo: ilustrirano. Desno: u COVID-19 pozitivnog pacijenta.

Prema: Nuño González A, Magaletskyy K, Martín Carrillo P, Lozano Masdemont B, Mayor Ibarguren A, Feito Rodríguez M, et al. Are Oral Mucosal Changes a Sign of COVID-19? A Cross-Sectional Study at a Field Hospital. *Actas Dermosifiliogr.* 2021 Feb 27;S0001-

7310(21)00107-1.



Slika 16. Otok jezika (makroglosija) s prolaznim jezičnim papilitisom oblika slova U.

Gore: ilustrirano. Dolje: u COVID-19 pozitivnog bolesnika.

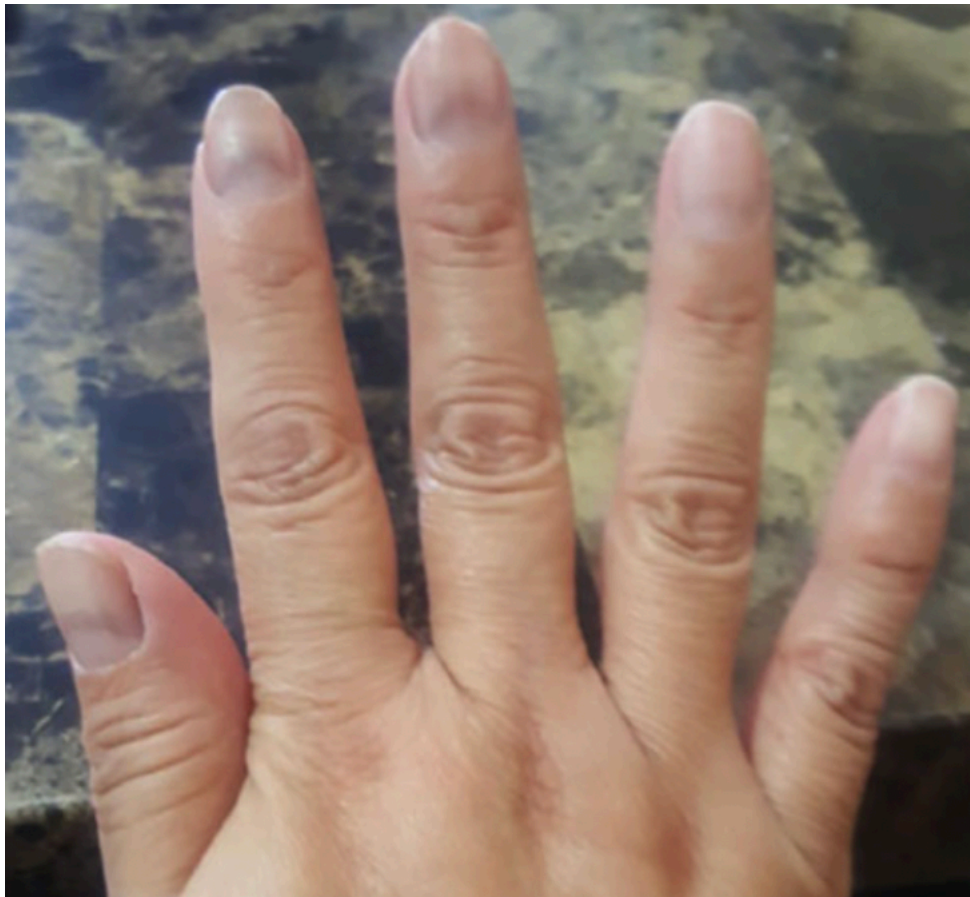Prema: Nuño González A, Magaletskyy K, Martín Carrillo P, Lozano Masdemont B, Mayor Ibarguren A, Feito Rodríguez M, et al. Are Oral Mucosal Changes a Sign of COVID-19? A Cross-Sectional Study at a Field Hospital. *Actas Dermosifiliogr.* 2021 Feb 27;S0001-7310(21)00107-1.

3.2.VLASIŠTE

Poznato je kako je prolazno opadanje kose nakon vrućice, kirurškog zahvata ili bolesti normalna pojava. Stoga ne čudi podatak o mnogobrojnim prijavljenim alopecijama kod COVID-19 bolesnika, u ovom slučaju kao posljedica febriliteta. SARS-CoV-2 potiče sistemsku upalnu reakciju, a tijelo se kao odgovor na takav stres, koncentrira isključivo na esencijalne funkcije, što rast vlasi zasigurno nije (75,76). Nadalje, emocionalni i fizički stres praćen SARS-CoV-2 infekcijom ili promjenama životnih navika kod *lockdowna* mogući su trigerirajući faktori za alopeciju (77). Takvo stanje, reverzibilnog opadanja kose izazvano stresom nazivamo telogeni efluvij, a javlja se nekoliko tjedana od akutnog infektivnog procesa (78). Telogeni efluvij predstavlja dominantan dermatološki problem post-COVID-19 sindroma, a javlja se u otprilike 20 do 25% pacijenata (70,79).

3.3 NOKTI

Izgled nokta govori mnogo o zdravstvenom stanju osobe, a podatak da nokti na rukama rastu brzinom 2 mm na mjesec, ukazuje da možemo saznati o zdravlju čak nekoliko mjeseci unatrag (76). Zabilježeni su slučajevi horizontalnih mrlja i udubljenja koji se manifestiraju na površini nokta 1 do 2 mjeseca nakon SARS-CoV-2 infekcije (77). Beauove linije nalazimo, osim uz COVID-19, i u drugim stanjima kao što su upale pluća ili bolest šake-stopala-usta, a nastaju jer se organizam usmjerava na funkcioniranje vitalnih organa, umjesto manje važnih, kao što su nokti (80). Nekoliko je promjena koje su zabilježene isključivo uz SARS-CoV-2, to su: crvene polumjesečaste promjene uz rub lunule i narančaste transverzalne linije (81,82,83,84).



Slika 17. Transverzne crveno-ljubičaste polumjesečaste pruge na rubu lunule koje zahvaćaju sve prste na rukama. Promjene su opisane kod 37 godina stare bolesnice, bile su asimptomatske i trajale su tjedan dana nakon čega je uslijedila spontana regresija.

Prema: Méndez-Flores S, Zaladonis A, Valdes-Rodriguez R. COVID-19 and nail manifestation: be on the lookout for the red half-moon nail sign. *Int J Dermatol.* 2020 Nov;59(11):1414

4. KOŽNE PROMJENE IZAZVANE MEDICINSKOM ZAŠTITNOM OPREMOM

Osobna zaštitna oprema (engl. personal protective equipment, PPE) široko je korištena u eri COVID-19 pandemije, ne samo od strane liječnika, drugih zdravstvenih radnika i bolesnika, nego i opće populacije. U osobnu zaštitnu opremu spadaju kirurške maske, N-95 respirator-maske, zaštitne naočale, kirurške kape, rukavice, viziri, kaljače i ogrtači; a povezujemo ih s velikim brojem dermatoloških patoloških promjena. Najfrekventnije među kojima su alergijski dermatitisi, iritativni dermatitisi, mjehuri izazvani trenjem, kontaktne urtikarije, akne, postinflamatorne hiperpigmentacije (PIH) i infekcije (85,86). Procijenjeno je da postotak kožnih oštećenja zbog nošenja zaštite u svrhu preventivnih mjera u zdravstvenih radnika iznosi čak 97% (87). Najčešće opisivani simptomi bili su suhoća, stezanje i deskvamacija kože, a najčešća je lokalizacija hrbat nosa. Faktori rizika bili su nošenje opreme u trajanju duljem od 6 sati, muški spol, liječnička profesija, dob iznad 35 godina, pojačano znojenje i nošenje PPE razine 3 u odnosu na razinu 2 (87,88). Mehanizmi kojima medicinska zaštitna oprema uzrokuje oboljenja i ozljede kože su slijedeća: hiperhidracija, trenje, prekid epidermalne barijere i kontaktne reakcije (89).

N95 zaštitne maske imaju mogućnost filtriranja više od 95% patogena koji se prenose zrakom. Mogu biti uzrok dermatitisa kako se u njihovoj proizvodnji koristi slobodni formaldehid. Nadalje, reakcije senzitivizacije na nikel i kontaktni dermatitis mogući su na metalni nosni "mostić" maske. Na mjestima pojačanog pritiska maske na podležecu kožu, kao što je hrbat nosa, obrazi i brada, nastaju pigmentacije, a smatra se da se najvjerojatnije radi o postinflamatornim hiperpigmentacijama, a u nekoliko je slučajeva došlo do razvoja trajnog ožiljka na nosu zbog tlačnih sila. Okluzija maskom stvara vlažni mikrookoliš, dolazi do disbioze mikrobioma, a povisuje se i temperatura kože s posljedičnim znojenjem što je povezano s egzacerbacijama dermatoza kao što su atopijski dermatitis (AD), miliaria rubra, kolinergička urtikarija ili s razvojem

kandidijaze, malassezia infekcije i intertriga. Nadalje interakcija kože i materijala prilikom nošenja maski u vidu trljanja i trenja još je samo jedan u nizu mehanizama koji objašnjava pojavu maskne, novotvorenice formirane od riječi akne i maska, kojom se opisuje novi oblik akne uzrokovanih nošenjem maski (90).

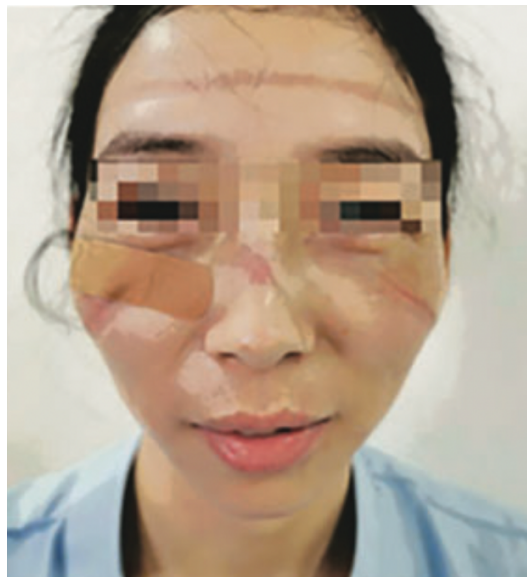
Produljeno nošenje rukavica povećava rizik za razvoj alergijskog i iritativnog dermatitisa na šakama, najčešće kao reakcija na lateks. Trifenil gvanidin (TPG) i difenil gvanidin (DPG) zaslužni su za otpornost i čvrstinu rukavica, a identificirani su kao okidači dermatitisa (91,92,93,94). Opisane su i promjene u vidu omekšane, smežurane i blijede kože kao manifestacija maceracije i erozija zbog hiperhidriranog stratuma corneuma (95). Repetitivno i kontinuirano nošenje rukavica ima kumulativni učinak na prekid kožne barijere zbog povećanog transepidermalnog gubitka vode (96). Klinički se manifestira kao abnormalno suha koža (*xerosis cutis*), hiperkeratoza, upala i ljuštenje. U svrhu smanjenja incidencije dermatitisa šake preporuča se korištenje rukavica bez lateksa i pudera (97,98).

SARS-CoV-2 se efektivno uništava UV (ultraljubičasto) zračenjem, 75%-tnim etanolom, temperaturom iznad 56 celzijusa i dezinficijensima s klorom (95). Dok redovita higijena ruku pranjem sapunom i dezinfekcijom alkoholnim sredstvima neupitno smanjuje prijenos i širenje infekcije, imperativ je i održavati epidermalnu barijeru intaktnu kako bi se spriječile kožne infekcije i pogoršanja već postojećih dermatoza. Korištenje jakih sredstava sa sadržajem natrijeva lauril sulfata, natrijevog hidroksida i benzalkonij-klorida može uzrokovat iritativni kontaktni dermatitis (99). Prevencija ovih komplikacija sastoji se u učestaloj primjeni krema i emolijensa sa sadržajem ceramida, hijaluronske kiseline, vitamina E i uree i topikalnih kalcineurinskih inhibitora s ciljem obnove integriteta strukture i funkcije stratuma corneuma, pogotovo nakon pranja ruku, a prije oblačenja osobne zaštitne opreme (100). Jedna je studija pokazala da će dvije trećine

zdravstvenih radnika oprati ruke više od deset puta dnevno, a samo će 22% njih nanositi zaštitnu kremu (101).

Preporuka za nošenje zaštitnih naočala postoji jer se COVID-19 može prenositi putem konjunktive. Prolongirano nošenje naočala i vizira dovelo je do pritiskom induciranih otoka, modrica, urtikarija, kontaktnih dermatitisa, erozija, mjehura pa sve do poremećene krvne cirkulacije sa tkivnom hipoksijom i ishemijom (102). Prethodno navedeni neželjeni efekti sprječavaju se ispravnim pozicioniranjem naočala i aplikacijom hidrirajućih gelova i obloga prije nošenja.

Produljeno nošenje kape zbog okluzivnog efekta uzrokuje svrbež, folikulitis i egzacerbacije seboroičnog dermatitisa (102).



Slika 18. Ozljede na licu medicinskog osoblja uslijed korištenja osobne zaštitne opreme.

Prema: Singh H, Kaur H, Singh K, Sen CK. Cutaneous Manifestations of COVID-19: A Systematic Review. *Adv Wound Care.* 2021 Feb;10(2):51–80.

5. SISTEMSKA TERAPIJA KRONIČNIH UPALNIH DERMATOZA I COVID-19

Uz novonastalu situaciju s pandemijom, među stručnjacima se javila problematika kako brinuti o COVID-19 pozitivnim dermatološkim pacijentima na kroničnoj terapiji imunomodulatorima ili biološkom terapijom, poput pacijenata sa psorijazom, atopijskim dermatitisom i hidradenitis suppurativa. Postavlja se pitanje treba li ukinuti njihovo standardno liječenje imunomodulatorima, među kojima su najčešći kortikosteroidi, metotreksat, anti-TNF alfa, anti-IL4/13, anti-IL 12/23 (ustekinumab), anti-IL 17, anti-IL 23, inhibitori Janus kinaze (JAK) i inhibitori fosfodiesteraze (PDE). Konsenzus je donesen oko činjenica da u većini slučajeva treba nastaviti s dotad primjenjivanom terapijom kako bi se izbjegao relaps, no predostrožnosti radi potrebno je smanjiti doze (103,104). Iznimka su sistemski kortikosteroidi koje je CDC (*Center of Disease Control*) opisao kao kontraindicirane u akutnoj fazi SARS-CoV-2 infekcije jer u dozi ≥ 20 mg/dan djeluju imunosupresivno i produljuju period izlučivanja virusa (105,106). Neki stručnjaci tvrde da je kod pacijenata liječenih imunomodulatorima veća vjerojatnost nastanka sekundarnih bakterijskih infekcija kao komplikacija COVID-19, što ne vrijedi za TNF-alfa inhibitore, za koje su studije dokazale da smanjuju citokinsku oluju i time poboljšavaju ishod pneumonije (106,107). Prince KN i sur. predlažu sljedeći protokol, sistemski kortikosteroidi i rituximab (anti-CD20 monoklonsko protutijelo) nose rizik za lošiji klinički tijek infekcije stoga se ukidaju kod manifestacije simptoma u pacijenata s pozitivnom epidemiološkom anamnezom. Infliksimab i brodalumab (anti IL-17 monoklonsko protutijelo) predstavlja blaži rizik stoga se ukidaju tek kod pogoršanja simptoma COVID-19 ili kod razvoja visoke vrućice. Dupilumab (anti IL-4 monoklonsko protutijelo) i apremilast (inhibitor fosfodiesteraze-4) također imaju mali rizik te se njihova primjena nastavlja osim u teškim oblicima SARS-CoV-2 infekcije (108,109).

U pacijenata s AD koji često imaju respiratorne komorbiditete poput bronhalne astme i kronične opstruktivne plućne bolesti (KOPB) kod detekcije COVID-19 pozitivnog nalaza potrebno je ukinut terapiju ili smanjiti doze, uz povećan oprez zbog mogućnosti egzacerbacije plućnih komorbidnih stanja. Stoga se bolesnike s AD savjetuje da besprijeckorno i uporno primjenjuju topikalnu terapiju i monitoriraju moguće komplikacije dišnog sustava.

6. DERMATOONKOLOŠKI BOLESNICI I COVID-19

Pandemiju je pratio val odgoda operativnih zahvata i drugih medicinskih intervencija (110). Za dermatološku je zajednicu najvažnije istaknuti moguće posljedice zbog odgođenog otkrivanja i liječenja melanoma. Tumore kože dijelimo na nemelanomske i melanome. Prvi su češći, no manjeg su zloćudnog potencijala, dok je melanom agresivniji i predstavlja tumor s najvećim porastom u incidenciji među preventabilnim novotvorinama u SAD-u (111). Statistika je dodatno pogoršana krizom u zdravstvenom sustavu uslijed pandemije, koja je dodatno povisila brojke novootkrivenih malignoma.

Definitivno kirurško liječenje melanoma potrebno je učiniti što brže od postavljene dijagnoze na PHD analiziranom uzorku jer to direktno utječe na bolje preživljenje, a zbog kolapsa zdravstvenog sustava u pandemiji, koja je obustavila normalno funkcioniranje medicinskih djelatnosti, onkološki su pacijenti s odgodom dobivali termin za zahvat. Nadalje, osim što zbog odgode u terapijskom postupanju pacijenti imaju lošiju prognozu jer melanom za to vrijeme progredira, ti uznapredovali stadiji znače i višestruko veće troškove i financijsko opterećenje sustava, poglavito nakon što su proteklih godina u primjenu ušle nove, skuplje, terapijske opcije za kasnije stadije (112).

Drugi važan problem, jest probir čije je provođenje bilo onemogućeno kako su se rutinski pregledi odgađali zbog *lockdowna*, samoizolacija, restriktivnih mjera u bolnicama itd.

Svi gore navedeni problemi, dodatno su naglašeni u starijih muškaraca s kroničnim komorbiditetima i slabim imunološkim sustavom (113). Upravo ti bolesnici imaju povećan rizik za SARS-CoV-2, ali i za zakašnjelu dijagnozu melanoma s lošijom prognozom (114).

7. ZAKLJUČAK

Novi soj koronavirusa započeo je svoje širenje na "mokroj" tržnici u Wuhanu i abruptno pokorio svjetsku populaciju, mijenjajući normalno funkcioniranje svih djelatnosti. Dermatološka struka nije ostala pošteđena, pa su posljedice krize bile vidljive u prvom redu, u potrebi za improviziranom organizacijom struke, poglavito rada u ambulantama i odijelima. Svakodnevna je praksa većinom pretvorena u telemedicinski format kako bi se izbjegli međuljudski kontakti. Upravo je iz tog razloga danas zabilježen porast u incidenciji melanoma kao rezultat zanemarivanja i odgađanja pregleda. Nadalje zbog duljih perioda čekanja za liječenje i zahvate, porastao je broj uznapredovanih malignoma s posljedičnim porastom u mortalitetu.

Dermatolozi su morali proučiti kako pristupiti pacijentima na imunomodulatornim lijekovima zbog upalnih dermatosa. Zaključak je, da je za veliku većinu lijekova tog djelovanja, potrebno samo smanjiti doze, kako je procijenjeno da je rizik za relaps veći, i s težim posljedicama, nego onaj za razvoj teže COVID-19 infekcije zbog imunosupresije.

Kožne se promjene povezane sa SARS-CoV-2 virusom mogu podijeliti u pet velikih skupina: vazookluzivne lezije, vezikularne lezije, urtikarijske lezije, pseudoozeblina, eritematozni egzantemi i ostale kožne promjene. Po učestalosti pojavljivanja u pripadnika bijele rase na prvom se mjestu nalaze pseudoozeblina, pa makulopapulozni osipi i na trećem mjestu urtikarijske lezije. Kožni su adneksi i mukokutane membrane također zahvaćeni: treba istaknut opadanje kose, različite promjene na noktima i edem jezika s prolaznim papilitisom oblika slova U ili glositis s mjestima depapilacije. Medicinska zaštitna oprema koja je korištena u svrhu preventivnih mjera povezana je s pojavom akni, folikulitisa, ožiljaka i ozljeda izazvanih pritiskom te egzacerbacijama dermatoloških bolesti.

Detaljno bilježenje svih informacija vezanih uz kožne manifestacije uočenih za vrijeme pandemije omogućilo je bolje shvaćanje tijeka infekcije te može predstavljati koristan alat za budućnost u kojoj će se te ekstrapulmonalne pojave potencijalno koristiti u svrhu bržeg dijagnosticiranja SARS-CoV-2 infekcije.

8. ZAHVALE

Zahvaljujem se mentorici, prof. dr.sc. Romani Čeović, pod čijim sam vodstvom napisala ovaj diplomski rad te svom osoblju Medicinskog fakulteta u Zagrebu koji su sudjelovali u mom obrazovanju.

Zahvaljujem svojoj obitelji i prijateljima na podršci, razumijevanju i strpljenju svih ovih godina.

9. LITERATURA

1. Sanghvi AR. COVID-19: An overview for dermatologists. *Int J Dermatol*. 2020 Dec;59(12):1437–49.
2. WHO Coronavirus (COVID-19) Dashboard [Internet]. [cited 2022 Jun 7]. Available from: <https://covid19.who.int>
3. Meyerowitz EA, Richterman A, Gandhi RT, Sax PE. Transmission of SARS-CoV-2: A Review of Viral, Host, and Environmental Factors. *Ann Intern Med*. 2021 Jan;174(1):69–79.
4. COVID-19, five months later. *Liječnički Vjesn* [Internet]. 2020 May 1 [cited 2022 Jun 7];142(3–4). Available from: http://lijecnicki-vjesnik.hlz.hr/pdf/3-4-2020/01_vince.pdf
5. COVID-19: Epidemiology, virology, and prevention - UpToDate [Internet]. [cited 2022 Jun 7]. Available from: <https://www.uptodate.com/contents/covid-19-epidemiology-virology-and-prevention#H4014462337>
6. Wang W, Xu Y, Gao R, Lu R, Han K, Wu G, et al. Detection of SARS-CoV-2 in Different Types of Clinical Specimens. *JAMA*. 2020 May 12;323(18):1843–4.
7. He X, Lau EHY, Wu P, Deng X, Wang J, Hao X, et al. Temporal dynamics in viral shedding and transmissibility of COVID-19. *Nat Med*. 2020 May;26(5):672–5.
8. Sayampanathan AA, Heng CS, Pin PH, Pang J, Leong TY, Lee VJ. Infectivity of asymptomatic versus symptomatic COVID-19. *Lancet Lond Engl*. 2021 Jan 9;397(10269):93–4.
9. Wu C, Chen X, Cai Y, Xia J, Zhou X, Xu S, et al. Risk Factors Associated With Acute Respiratory Distress Syndrome and Death in Patients With Coronavirus Disease 2019 Pneumonia in Wuhan, China. *JAMA Intern Med*. 2020 Jul 1;180(7):934–43.
10. Sorbello M, El-Boghdady K, Di Giacinto I, Cataldo R, Esposito C, Falcetta S, et al. The Italian coronavirus disease 2019 outbreak: recommendations from clinical practice. *Anaesthesia*. 2020 Jun;75(6):724–32.
11. Dionne A, Son MBF, Randolph AG. An Update on Multisystem Inflammatory Syndrome in Children Related to SARS-CoV-2. *Pediatr Infect Dis J* [Internet]. 2022 Jan [cited 2022 Jun 13];41(1):e6. Available from: https://journals.lww.com/pidj/Fulltext/2022/01000/An_Update_on_Multisystem_Inflammatory_Syndrome_in.21.aspx
12. Yue H, Bai X, Wang J, Yu Q, Liu W, Pu J, et al. Clinical characteristics of coronavirus disease 2019 in Gansu province, China. *Ann Palliat Med*. 2020 Jul;9(4):1404–12.
13. Pangti R, Gupta S, Nischal N, Trikha A. Recognizable vascular skin manifestations of SARS-CoV-2 (COVID-19) infection are uncommon in patients with darker skin phototypes. *Clin Exp Dermatol*. 2021 Jan;46(1):180–2.

14. Recalcati S. Cutaneous manifestations in COVID-19: a first perspective. *J Eur Acad Dermatol Venereol JEADV*. 2020 May;34(5):e212–3.
15. Wollina U, Karadağ AS, Rowland-Payne C, Chiriac A, Lotti T. Cutaneous signs in COVID-19 patients: A review. *Dermatol Ther*. 2020 Sep;33(5):e13549.
16. Tan SW, Tam YC, Oh CC. Skin manifestations of COVID-19: A worldwide review. *JAAD Int*. 2021 Mar;2:119–33.
17. Sachdeva M, Gianotti R, Shah M, Bradanini L, Tosi D, Veraldi S, et al. Cutaneous manifestations of COVID-19: Report of three cases and a review of literature. *J Dermatol Sci [Internet]*. 2020 May [cited 2022 Jun 8];98(2):75–81. Available from: <https://www.ncbi.nlm.nih.gov/pmc/articles/PMC7189855/>
18. Algaadi SA. Urticaria and COVID-19: A review. *Dermatol Ther*. 2020 Nov;33(6):e14290.
19. Swarbrick AW, Kumarasinghe SP. Toxic shock syndrome: A dermatological emergency. *Australas J Dermatol [Internet]*. 2018 [cited 2022 Jun 8];59(2):154–5. Available from: <https://onlinelibrary.wiley.com/doi/abs/10.1111/ajd.12730>
20. Tsai J, Nagel MA, Gilden D. Skin rash in meningitis and meningoencephalitis. *Neurology*. 2013 May 7;80(19):1808–11.
21. Biggs HM, Behravesh CB, Bradley KK, Dahlgren FS, Drexler NA, Dumler JS, et al. Diagnosis and Management of Tickborne Rickettsial Diseases: Rocky Mountain Spotted Fever and Other Spotted Fever Group Rickettsioses, Ehrlichioses, and Anaplasmosis - United States. *MMWR Recomm Rep Morb Mortal Wkly Rep Recomm Rep*. 2016 May 13;65(2):1–44.
22. Battagay R, Itin C, Itin P. Dermatological Signs and Symptoms of Measles: A Prospective Case Series and Comparison with the Literature. *Dermatology [Internet]*. 2012 [cited 2022 Jun 8];224(1):1–4. Available from: <https://www.karger.com/Article/FullText/335091>
23. Basetti S, Hodgson J, Rawson TM, Majeed A. Scarlet fever: a guide for general practitioners. *Lond J Prim Care [Internet]*. 2017 Sep 3 [cited 2022 Jun 8];9(5):77–9. Available from: <https://doi.org/10.1080/17571472.2017.1365677>
24. Joob B, Wiwanitkit V. COVID-19 can present with a rash and be mistaken for dengue. *J Am Acad Dermatol*. 2020 May;82(5):e177.
25. Jimenez-Cebrian AM, Castro-Mendez A, García-Podadera B, Romero-Galisteo R, Medina-Alcántara M, Garcia-Paya I, et al. Clinical Manifestations of COVID-19 in the Feet: A Review of Reviews. *J Clin Med*. 2021 May 19;10(10):2201.
26. Galván Casas C, Català A, Carretero Hernández G, Rodríguez-Jiménez P, Fernández-Nieto D, Rodríguez-Villa Lario A, et al. Classification of the cutaneous manifestations of COVID-19: a rapid prospective nationwide consensus study in Spain with 375 cases. *Br J Dermatol*. 2020 Jul;183(1):71–7.

27. Rekhtman S, Tannenbaum R, Strunk A, Birabaharan M, Wright S, Grbic N, et al. Eruptions and related clinical course among 296 hospitalized adults with confirmed COVID-19. *J Am Acad Dermatol*. 2021 Apr;84(4):946–52.
28. Mawhirt SL, Frankel D, Diaz AM. Cutaneous Manifestations in Adult Patients with COVID-19 and Dermatologic Conditions Related to the COVID-19 Pandemic in Health Care Workers. *Curr Allergy Asthma Rep [Internet]*. 2020 Oct 12 [cited 2022 Jun 10];20(12):75. Available from: <https://doi.org/10.1007/s11882-020-00974-w>
29. Gottlieb M, Long B. Dermatologic manifestations and complications of COVID-19. *Am J Emerg Med [Internet]*. 2020 Sep [cited 2022 Jun 8];38(9):1715–21. Available from: <https://www.ncbi.nlm.nih.gov/pmc/articles/PMC7274995/>
30. Basta-Juzbašić A, Bradamante M, Bukvić Mokos Z, Čeović R, Dobrić I, Husar K, et al. *Dermatovenerologija*. 2014 [cited 2022 Jun 8]; Available from: <https://www.bib.irb.hr/733532>
31. Landa N, Mendieta-Eckert M, Fonda-Pascual P, Aguirre T. Chilblain-like lesions on feet and hands during the COVID-19 Pandemic. *Int J Dermatol*. 2020 Jun;59(6):739–43.
32. Magro C, Mulvey JJ, Berlin D, Nuovo G, Salvatore S, Harp J, et al. Complement associated microvascular injury and thrombosis in the pathogenesis of severe COVID-19 infection: A report of five cases. *Transl Res [Internet]*. 2020 Jun 1 [cited 2022 Jun 8];220:1–13. Available from: <https://www.sciencedirect.com/science/article/pii/S1931524420300700>
33. Genovese G, Moltrasio C, Berti E, Marzano AV. Skin Manifestations Associated with COVID-19: Current Knowledge and Future Perspectives. *Dermatol Basel Switz*. 2021;237(1):1–12.
34. Singh H, Kaur H, Singh K, Sen CK. Cutaneous Manifestations of COVID-19: A Systematic Review. *Adv Wound Care*. 2021 Feb;10(2):51–80.
35. Drago F, Ciccarese G, Gasparini G, Cogorno L, Javor S, Toniolo A, et al. Contemporary infectious exanthems: an update. *Future Microbiol*. 2017 Feb;12:171–93.
36. de Masson A, Bouaziz JD, Sulimovic L, Cassius C, Jachiet M, Ionescu MA, et al. Chilblains is a common cutaneous finding during the COVID-19 pandemic: A retrospective nationwide study from France. *J Am Acad Dermatol*. 2020 Aug;83(2):667–70.
37. Fernandez-Nieto D, Ortega-Quijano D, Jimenez-Cauhe J, Burgos-Blasco P, de Perosanz-Lobo D, Suarez-Valle A, et al. Clinical and histological characterization of vesicular COVID-19 rashes: a prospective study in a tertiary care hospital. *Clin Exp Dermatol*. 2020 Oct;45(7):872–5.
38. Marzano AV, Genovese G, Fabbrocini G, Pigatto P, Monfrecola G, Piraccini BM, et al. Varicella-like exanthem as a specific COVID-19-associated skin manifestation: Multicenter case series of 22 patients. *J Am Acad Dermatol*. 2020 Jul;83(1):280–5.
39. Marzano AV, Cassano N, Genovese G, Moltrasio C, Vena GA. Cutaneous manifestations in patients with COVID-19: a preliminary review of an emerging issue. *Br J Dermatol*. 2020 Sep;183(3):431–42.

40. Klinička infektologija. 2019 [cited 2022 Jun 9]; Available from: <https://www.bib.irb.hr/1000766>
41. Fernández-Lázaro D, Garrosa M. Identification, Mechanism, and Treatment of Skin Lesions in COVID-19: A Review. *Viruses*. 2021 Sep 24;13(10):1916.
42. Criado PR, Abdalla BMZ, de Assis IC, van Blarcum de Graaff Mello C, Caputo GC, et al. Are the cutaneous manifestations during or due to SARS-CoV-2 infection/COVID-19 frequent or not? Revision of possible pathophysiologic mechanisms. *Inflamm Res [Internet]*. 2020 Jun 2 [cited 2022 Jun 9];1–12. Available from: <https://www.ncbi.nlm.nih.gov/pmc/articles/PMC7266387/>
43. Carrascosa JM, Morillas V, Bielsa I, Munera-Campos M. Manifestaciones cutáneas en el contexto de la infección por SARS-CoV-2 (COVID-19). *Actas Dermo-Sifiliográficas [Internet]*. 2020 Nov 1 [cited 2022 Jun 9];111(9):734–42. Available from: <https://www.sciencedirect.com/science/article/pii/S0001731020302878>
44. Jamshidi P, Hajikhani B, Mirsaedi M, Vahidnezhad H, Dadashi M, Nasiri MJ. Skin Manifestations in COVID-19 Patients: Are They Indicators for Disease Severity? A Systematic Review. *Front Med*. 2021;8:634208.
45. Türsen Ü, Türsen B, Lotti T. Cutaneous side-effects of the potential COVID-19 drugs. *Dermatol Ther*. 2020 Jul;33(4):e13476.
46. Reymundo A, Ferná ldez-Berná ldez A, Reolid A, et al. Clinical and histological characterization of late appearance maculopapular eruptions in association with the coronavirus disease 2019. A case series of seven patients. *J Eur Acad Dermatol Venereol* 2020 [Epub ahead of print]; DOI: 10.1111/jdv.16707. - Google pretraživanje [Internet]. [cited 2022 Jun 9]. Available from: <https://www.google.com/search?q=Reymundo+A%2C+Ferna+%CC%81ldez-Berna+%CC%81ldez+A%2C+Reolid+A%2C+et+al.+Clinical+and+histological+characterization+of+late+appearance+maculopapular+eruptions+in+association+with+the+coronavirus+disease+2019.+A+ca se+series+of+seven+patients.+J+Eur+Acad+Dermatol+Venereol+2020+%5BEpub+ahead+of+print%5D%3B+DOI%3A+10.1111%2Fjdv.16707.&oq=Reymundo+A%2C+Ferna+%CC%81ldez-Berna+%CC%81ldez+A%2C+Reolid+A%2C+et+al.+Clinical+and+histological+characterization+of+late+appearance+maculopapular+eruptions+in+association+with+the+coronavirus+disease+2019.+A+ca se+series+of+seven+patients.+J+Eur+Acad+Dermatol+Venereol+2020+%5BEpub+ahead+of+print%5D%3B+DOI%3A+10.1111%2Fjdv.16707.&aqs=chrome..69i57.431j0j4&sourceid=chrome&ie=UTF-8>
47. González González F, Cortés Correa C, Peñaranda Contreras E. Cutaneous Manifestations in Patients With COVID-19: Clinical Characteristics and Possible Pathophysiologic Mechanisms. *Actas Dermo-Sifiliográficas Engl Ed [Internet]*. 2021 Apr 1 [cited 2022 Jun 9];112(4):314–23. Available from: <https://www.sciencedirect.com/science/article/pii/S1578219021000287>
48. Young S, Fernandez AP. Skin manifestations of COVID-19. *Cleve Clin J Med [Internet]*. 2020 May 1 [cited 2022 Jun 9]; Available from: <https://doi.org/10.3949/ccjm.87a.ccc031>
49. Atzori L, Recalcati S, Ferreli C, Hoenig LJ, Rongioletti F. COVID-19–related skin manifestations: Update on therapy. *Clin Dermatol [Internet]*. 2021 Sep 1 [cited 2022 Jun 9];39(5):920–6. Available from: <https://www.sciencedirect.com/science/article/pii/S0738081X20302376>

50. Radonjic-Hoesli S, Hofmeier KS, Micaletto S, Schmid-Grendelmeier P, Bircher A, Simon D. Urticaria and Angioedema: an Update on Classification and Pathogenesis. *Clin Rev Allergy Immunol*. 2018 Feb;54(1):88–101.
51. Diotallevi F, Campanati A, Bianchelli T, Bobyr I, Luchetti MM, Marconi B, et al. Skin involvement in SARS-CoV-2 infection: Case series. *J Med Virol*. 2020 Nov;92(11):2332–4.
52. Abuelgasim E, Dona ACM, Sondh RS, Harky A. Management of urticaria in COVID-19 patients: A systematic review. *Dermatol Ther*. 2021 Jan;34(1):e14328.
53. Kaushik A, Parsad D, Kumaran MS. Urticaria in the times of COVID-19. *Dermatol Ther*. 2020 Nov;33(6):e13817.
54. Pathania YS. Urticaria and COVID-19 infection: a critical appraisal. *J Dermatol Treat*. 2022 May;33(3):1777.
55. Andina D, Belloni-Fortina A, Bodemer C, Bonifazi E, Chiriac A, Colmenero I, et al. Skin manifestations of COVID-19 in children: Part 1. *Clin Exp Dermatol*. 2021 Apr;46(3):444–50.
56. Colonna C, Genovese G, Monzani NA, Picca M, Boggio F, Gianotti R, et al. Outbreak of chilblain-like acral lesions in children in the metropolitan area of Milan, Italy, during the COVID-19 pandemic. *J Am Acad Dermatol* [Internet]. 2020 Sep [cited 2022 Jun 10];83(3):965–9. Available from: <https://www.ncbi.nlm.nih.gov/pmc/articles/PMC7286233/>
57. Piccolo V, Neri I, Filippeschi C, Oranges T, Argenziano G, Battarra VC, et al. Chilblain-like lesions during COVID-19 epidemic: a preliminary study on 63 patients. *J Eur Acad Dermatol Venereol JEADV*. 2020 Jul;34(7):e291–3.
58. Garcia-Lara G, Linares-González L, Ródenas-Herranz T, Ruiz-Villaverde R. Chilblain-like lesions in pediatrics dermatological outpatients during the COVID-19 outbreak. *Dermatol Ther*. 2020 Sep;33(5):e13516.
59. Recalcati S, Barbagallo T, Frasin LA, Prestinari F, Cogliardi A, Provero MC, et al. Acral cutaneous lesions in the time of COVID-19. *J Eur Acad Dermatol Venereol JEADV*. 2020 Aug;34(8):e346–7.
60. Kolivras A, Dehavay F, Delplace D, Feoli F, Meiers I, Milone L, et al. Coronavirus (COVID-19) infection-induced chilblains: A case report with histopathologic findings. *JAAD Case Rep*. 2020 Jun;6(6):489–92.
61. Maiti AK. The African-American population with a low allele frequency of SNP rs1990760 (T allele) in IFIH1 predicts less IFN-beta expression and potential vulnerability to COVID-19 infection. *Immunogenetics*. 2020 Sep;72(6–7):387–91.
62. Kaya G, Kaya A, Saurat JH. Clinical and Histopathological Features and Potential Pathological Mechanisms of Skin Lesions in COVID-19: Review of the Literature. *Dermatopathol Basel Switz*. 2020 Jun 30;7(1):3–16.

63. Alramthan A, Aldaraji W. Two cases of COVID-19 presenting with a clinical picture resembling chilblains: first report from the Middle East. *Clin Exp Dermatol*. 2020 Aug;45(6):746–8.
64. Jimenez-Cauhe J, Ortega-Quijano D, Carretero-Barrio I, Suarez-Valle A, Saceda-Corralo D, Moreno-Garcia Del Real C, et al. Erythema multiforme-like eruption in patients with COVID-19 infection: clinical and histological findings. *Clin Exp Dermatol*. 2020 Oct;45(7):892–5.
65. Ehsani A H, Nasimi M, Bigdelo Z. Pityriasis rosea as a cutaneous manifestation of COVID-19 infection. *J Eur Acad Dermatol Venereol JEADV* [Internet]. 2020 Sep [cited 2022 Jun 10];34(9). Available from: <https://pubmed.ncbi.nlm.nih.gov/32359180/>
66. Gupta A, Gill A, Sharma M, Garg M. Multi-System Inflammatory Syndrome in a Child Mimicking Kawasaki Disease. *J Trop Pediatr*. 2021 Jul 2;67(3):fmaa060.
67. Shanshal M. COVID-19 related anagen effluvium. *J Dermatol Treat*. 2022 Mar;33(2):1114–5.
68. Llamas-Velasco M, Chicharro P, Rodríguez-Jiménez P, Martos-Cabrera L, De Argila D, Fernández-Figueras M, et al. Comment on “Clinical and histological characterization of vesicular COVID-19 rashes: a prospective study in a tertiary care hospital”. Pseudoherpetic Grover disease seems to occur in patients with COVID-19 infection. *Clin Exp Dermatol*. 2020 Oct;45(7):896–8.
69. Andina D, Belloni-Fortina A, Bodemer C, Bonifazi E, Chiriach A, Colmenero I, et al. Skin manifestations of COVID-19 in children: Part 2. *Clin Exp Dermatol*. 2021 Apr;46(3):451–61.
70. 6-month consequences of COVID-19 in patients discharged from hospital: a cohort study - PubMed [Internet]. [cited 2022 Jun 10]. Available from: <https://pubmed.ncbi.nlm.nih.gov/33428867/>
71. Veraldi S, Romagnuolo M, Benzecry V. Pityriasis rosea-like eruption revealing COVID-19. *Australas J Dermatol* [Internet]. 2020 Nov 20 [cited 2022 Jun 9];10.1111/ajd.13504. Available from: <https://www.ncbi.nlm.nih.gov/pmc/articles/PMC7753512/>
72. Pérez-Sayáns M, Ortega KL, Braz-Silva PH, Martín Carreras-Presas C, Blanco Carrión A. Can “COVID-19 tongue” be considered a pathognomonic finding in SARS-CoV-2 infection? *Oral Dis* [Internet]. 2021 Mar 3 [cited 2022 Jun 12];10.1111/odi.13807. Available from: <https://www.ncbi.nlm.nih.gov/pmc/articles/PMC8014841/>
73. Nuño González A, Magaletskyy K, Martín Carrillo P, Lozano Masdemont B, Mayor Ibarburen A, Feito Rodríguez M, et al. Are Oral Mucosal Changes a Sign of COVID-19? A Cross-Sectional Study at a Field Hospital. *Actas Dermosifiliogr*. 2021 Feb 27;S0001-7310(21)00107-1.
74. Nuno-Gonzalez A, Martin-Carrillo P, Magaletsky K, Martin Rios MD, Herranz Mañas C, Artigas Almazan J, et al. Prevalence of mucocutaneous manifestations in 666 patients with COVID-19 in a field hospital in Spain: oral and palmoplantar findings. *Br J Dermatol*. 2021 Jan;184(1):184–5.
75. Gupta A, Madhavan MV, Sehgal K, Nair N, Mahajan S, Sehrawat TS, et al. Extrapulmonary manifestations of COVID-19. *Nat Med*. 2020 Jul;26(7):1017–32.

76. Tan S, Senna MM. Hair and Nail Manifestations of Systemic Disease. *Curr Dermatol Rep* [Internet]. 2017 Mar 1 [cited 2022 Jun 12];6(1):17–28. Available from: <https://doi.org/10.1007/s13671-017-0169-6>
77. Sławińska M, Nowicki R. Dermatological manifestations of COVID-19: a practical summary of the current state of knowledge. *Dermatol Rev Dermatol* [Internet]. 2020 [cited 2022 Jun 12];107(3):228–33. Available from: <https://www.termedia.pl/Dermatological-manifestations-of-COVID-19-a-practical-summary-of-the-current-state-of-knowledge,56,41541,0,1.html>
78. Moravvej H, Pourani MR, Baghani M, Abdollahimajd F. Androgenetic alopecia and COVID-19: A review of the hypothetical role of androgens. *Dermatol Ther*. 2021 Jul;34(4):e15004.
79. Lopez-Leon S, Wegman-Ostrosky T, Perelman C, Sepulveda R, Rebolledo PA, Cuapio A, et al. More than 50 long-term effects of COVID-19: a systematic review and meta-analysis. *Sci Rep*. 2021 Aug 9;11(1):16144.
80. Ide S, Morioka S, Inada M, Ohmagari N. Beau's Lines and Leukonychia in a COVID-19 Patient. *Intern Med Tokyo Jpn*. 2020 Dec 15;59(24):3259.
81. Neri I, Guglielmo A, Viridi A, Gaspari V, Starace M, Piraccini BM. The red half-moon nail sign: a novel manifestation of coronavirus infection. *J Eur Acad Dermatol Venereol J EADV*. 2020 Nov;34(11):e663–5.
82. Méndez-Flores S, Zaladonis A, Valdes-Rodriguez R. COVID-19 and nail manifestation: be on the lookout for the red half-moon nail sign. *Int J Dermatol*. 2020 Nov;59(11):1414.
83. Wollina U, Kanitakis J, Baran R. Nails and COVID-19 - A comprehensive review of clinical findings and treatment. *Dermatol Ther*. 2021 Sep;34(5):e15100.
84. Ocampo-Garza SS, Ocampo-Candiani J, Camela E, Vastarella M, Fabbrocini G, Scalvenzi M, et al. Nail changes as manifestation of systemic disease in COVID-19 infection. *J Eur Acad Dermatol Venereol J EADV*. 2021 Aug;35(8):e474–5.
85. Foo CCI, Goon ATJ, Leow YH, Goh CL. Adverse skin reactions to personal protective equipment against severe acute respiratory syndrome--a descriptive study in Singapore. *Contact Dermatitis*. 2006 Nov;55(5):291–4.
86. Bhojru B, Lecamwasam K, Wilkinson M, Latheef F, Stocks SJ, Agius R, et al. A review of non-glove personal protective equipment-related occupational dermatoses reported to EPIDERM between 1993 and 2013. *Contact Dermatitis*. 2019 Apr;80(4):217–21.
87. Lan J, Song Z, Miao X, Li H, Li Y, Dong L, et al. Skin damage among health care workers managing coronavirus disease-2019. *J Am Acad Dermatol*. 2020 May;82(5):1215–6.
88. Jiang Q, Song S, Zhou J, Liu Y, Chen A, Bai Y, et al. The Prevalence, Characteristics, and Prevention Status of Skin Injury Caused by Personal Protective Equipment Among Medical Staff in Fighting COVID-19: A Multicenter, Cross-Sectional Study. *Adv Wound Care*. 2020 Jul;9(7):357–64.

89. Darlenski R, Tsankov N. COVID-19 pandemic and the skin: what should dermatologists know? *Clin Dermatol*. 2020 Dec;38(6):785–7.
90. Teo WL. The “Maskne” microbiome - pathophysiology and therapeutics. *Int J Dermatol*. 2021 Jul;60(7):799–809.
91. Kaniwa MA, Isama K, Nakamura A, Kantoh H, Itoh M, Miyoshi K, et al. Identification of causative chemicals of allergic contact dermatitis using a combination of patch testing in patients and chemical analysis. Application to cases from rubber footwear. *Contact Dermatitis*. 1994 Jan;30(1):26–34.
92. Ae K, S H, S de la F. Glove-Related Allergic Contact Dermatitis. *Dermat Contact Atopic Occup Drug* [Internet]. 2018 Feb [cited 2022 Jun 13];29(1). Available from: <https://pubmed.ncbi.nlm.nih.gov/29901500/>
93. Dahlin J, Bergendorff O, Vindenes HK, Hindsén M, Svedman C. Triphenylguanidine, a new (old?) rubber accelerator detected in surgical gloves that may cause allergic contact dermatitis. *Contact Dermatitis*. 2014 Oct;71(4):242–6.
94. Hamnerius N, Pontén A, Björk J, Persson C, Bergendorff O. Skin exposure to the rubber accelerator diphenylguanidine in medical gloves-An experimental study. *Contact Dermatitis*. 2019 Jul;81(1):9–16.
95. Yan Y, Chen H, Chen L, Cheng B, Diao P, Dong L, et al. Consensus of Chinese experts on protection of skin and mucous membrane barrier for health-care workers fighting against coronavirus disease 2019. *Dermatol Ther*. 2020 Jul;33(4):e13310.
96. Graves CJ, Edwards C, Marks R. The effects of protective occlusive gloves on stratum corneum barrier properties *. *Contact Dermatitis* [Internet]. 1995 [cited 2022 Jun 13];33(3):183–7. Available from: <https://onlinelibrary.wiley.com/doi/abs/10.1111/j.1600-0536.1995.tb00542.x>
97. Crepy MN, Lecuen J, Ratour-Bigot C, Stocks J, Bensefa-Colas L. Accelerator-free gloves as alternatives in cases of glove allergy in healthcare workers. *Contact Dermatitis* [Internet]. 2018 [cited 2022 Jun 13];78(1):28–32. Available from: <https://onlinelibrary.wiley.com/doi/abs/10.1111/cod.12860>
98. Mendes Lopes RA, Cardoso Benatti MC, de Lima Zollner R. A Review of Latex Sensitivity Related to the Use of Latex Gloves in Hospitals. *AORN J* [Internet]. 2004 [cited 2022 Jun 13];80(1):64–71. Available from: <https://onlinelibrary.wiley.com/doi/abs/10.1016/S0001-2092%2806%2960844-2>
99. Uter W, Werfel T, Lepoittevin JP, White IR. Contact Allergy—Emerging Allergens and Public Health Impact. *Int J Environ Res Public Health* [Internet]. 2020 Jan [cited 2022 Jun 13];17(7):2404. Available from: <https://www.mdpi.com/1660-4601/17/7/2404>
100. Consensus statement on the management of chronic hand eczema - English - 2009 - Clinical and Experimental Dermatology - Wiley Online Library [Internet]. [cited 2022 Jun 13]. Available from: <https://onlinelibrary.wiley.com/doi/10.1111/j.1365-2230.2009.03649.x>

101. Elston DM. Occupational skin disease among health care workers during the coronavirus (COVID-19) epidemic. *J Am Acad Dermatol*. 2020 May;82(5):1085–6.
102. Zhou NY, Yang L, Dong LY, Li Y, An XJ, Yang J, et al. Prevention and Treatment of Skin Damage Caused by Personal Protective Equipment: Experience of the First-Line Clinicians Treating SARS-CoV-2 Infection. *Int J Dermatol Venereol* [Internet]. 2020 Jun [cited 2022 Jun 13];3(2):70–5. Available from: https://journals.lww.com/ijdv/Fulltext/2020/06000/Prevention_and_Treatment_of_Skin_Damage_Caused_by.3.aspx
103. Niaki OZ, Anadkat MJ, Chen ST, Fox LP, Harp J, Micheletti RG, et al. Navigating immunosuppression in a pandemic: A guide for the dermatologist from the COVID Task Force of the Medical Dermatology Society and Society of Dermatology Hospitalists. *J Am Acad Dermatol* [Internet]. 2020 Oct 1 [cited 2022 Jun 13];83(4):1150–9. Available from: [https://www.jaad.org/article/S0190-9622\(20\)31149-X/fulltext](https://www.jaad.org/article/S0190-9622(20)31149-X/fulltext)
104. Rademaker M, Baker C, Foley P, Sullivan J, Wang C. Advice regarding COVID-19 and use of immunomodulators, in patients with severe dermatological diseases. *Australas J Dermatol* [Internet]. 2020 [cited 2022 Jun 13];61(2):158–9. Available from: <https://onlinelibrary.wiley.com/doi/abs/10.1111/ajd.13295>
105. CDC. Healthcare Workers [Internet]. Centers for Disease Control and Prevention. 2020 [cited 2022 Jun 13]. Available from: <https://www.cdc.gov/coronavirus/2019-ncov/hcp/clinical-care/clinical-considerations-index.html>
106. Bashyam AM, Feldman SR. Should patients stop their biologic treatment during the COVID-19 pandemic. *J Dermatol Treat* [Internet]. 2020 May 18 [cited 2022 Jun 13];31(4):317–8. Available from: <https://doi.org/10.1080/09546634.2020.1742438>
107. Clinical features of patients infected with 2019 novel coronavirus in Wuhan, China - The Lancet [Internet]. [cited 2022 Jun 13]. Available from: [https://www.thelancet.com/journals/lancet/article/PIIS0140-6736\(20\)30183-5/fulltext](https://www.thelancet.com/journals/lancet/article/PIIS0140-6736(20)30183-5/fulltext)
108. Price KN, Frew JW, Hsiao JL, Shi VY. COVID-19 and immunomodulator/immunosuppressant use in dermatology. *J Am Acad Dermatol* [Internet]. 2020 May 1 [cited 2022 Jun 13];82(5):e173–5. Available from: [https://www.jaad.org/article/S0190-9622\(20\)30466-7/fulltext](https://www.jaad.org/article/S0190-9622(20)30466-7/fulltext)
109. European Task Force on Atopic Dermatitis statement on severe acute respiratory syndrome coronavirus 2 (SARS-Cov-2) infection and atopic dermatitis - Wollenberg - 2020 - Journal of the European Academy of Dermatology and Venereology - Wiley Online Library [Internet]. [cited 2022 Jun 13]. Available from: <https://onlinelibrary.wiley.com/doi/10.1111/jdv.16411>
110. Gunner CK, Oliphant R, Watson AJM. Crises drive innovation. *Colorectal Dis* [Internet]. 2020 [cited 2022 Jun 13];22(9):1195–1195. Available from: <https://onlinelibrary.wiley.com/doi/abs/10.1111/codi.15043>

111. Okhovat JP, Beaulieu D, Tsao H, Halpern AC, Michaud DS, Shaykevich S, et al. The first 30 years of the American Academy of Dermatology skin cancer screening program: 1985–2014. *J Am Acad Dermatol* [Internet]. 2018 Nov [cited 2022 Jun 13];79(5):884-891.e3. Available from: <https://www.ncbi.nlm.nih.gov/pmc/articles/PMC6454210/>
112. Buja A, Sartor G, Scioni M, Vecchiato A, Bolzan M, Rebba V, et al. Estimation of Direct Melanoma-related Costs by Disease Stage and by Phase of Diagnosis and Treatment According to Clinical Guidelines. *Acta Derm Venereol*. 2018 Feb 7;98(2):218–24.
113. Chen N, Zhou M, Dong X, Qu J, Gong F, Han Y, et al. Epidemiological and clinical characteristics of 99 cases of 2019 novel coronavirus pneumonia in Wuhan, China: a descriptive study. *Lancet Lond Engl*. 2020 Feb 15;395(10223):507–13.
114. Conic RZ, Cabrera CI, Khorana AA, Gastman BR. Determination of the impact of melanoma surgical timing on survival using the National Cancer Database. *J Am Acad Dermatol*. 2018 Jan;78(1):40-46.e7.

10. ŽIVOTOPIS

Rođena sam 17. siječnja 1998. godine u Puli. Pohađala sam talijansku osnovnu školu Giuseppina Martinuzzi i Gimnaziju Pula. Nakon mature 2016. godine upisujem Medicinski fakultet Sveučilišta u Zagrebu. Aktivno govorim engleski jezik, a talijanski mi je, uz hrvatski jezik, materinski.