

# Ciljane biopsije prostate

---

**Frkanec, Stjepan**

**Master's thesis / Diplomski rad**

**2022**

*Degree Grantor / Ustanova koja je dodijelila akademski / stručni stupanj:* **University of Zagreb, School of Medicine / Sveučilište u Zagrebu, Medicinski fakultet**

*Permanent link / Trajna poveznica:* <https://um.nsk.hr/um:nbn:hr:105:407742>

*Rights / Prava:* [In copyright](#)/[Zaštićeno autorskim pravom.](#)

*Download date / Datum preuzimanja:* **2025-03-18**



*Repository / Repozitorij:*

[Dr Med - University of Zagreb School of Medicine Digital Repository](#)



SVEUČILIŠTE U ZAGREBU  
MEDICINSKI FAKULTET

Stjepan Frkanec

Ciljane biopsije prostate

Diplomski rad



Zagreb, 2022.

Ovaj diplomski rad izrađen je u Centru za prostatu, Klinike za urologiju, Kliničkog bolničkog centra Zagreb pod vodstvom dr. sc. Tomislava Kuliša i predan je na ocjenu u akademskoj godini 2021./2022.

## POPIS KRATICA

AKT - antikimotripsin

ASAP – engl. *atypical small acinar proliferation*, mala atipična acinarna proliferacija

BHP – benigna hiperplazija prostate

CB – ciljana biopsija

CT – engl. *computed Tomography*, kompjuterizirana tomografija

DCE – engl. *dynamic contrast enhancement*, dinamičko pojačanje kontrasta

DRP – digitorektalni pregled

DWI – engl. *diffusion-weighted imaging*, difuzijski mjerene snimke

EAU – engl. *European Association of Urology*

FDA – engl. *Food and Drug Administration*

fPSA – engl. *free prostate-specific antigen*, slobodni prostata specifični antigen

GG1 – Gleason grupa 1

GG2 – Gleason grupa 2

HGPIN – engl. *high-grade prostatic intraepithelial neoplasia*, prostatna intraepitelna neoplazija visokog stupnja

ISUP – engl. *International Society of Urological Pathology*

KBC – Klinički Bolnički Centar

mpMR – multiparametrijska magnetska rezonanca

MR – magnetska rezonanca

MRI – engl. *magnetic resonance imaging*, magnetska rezonanca

MRS – engl. *magnetic resonance spectroscopy*, spektroskopija pomoću magnetske rezonance

MU - mikroultrazvuk

PCA3 – engl. *prostate cancer antigen 3*, prostatni karcinomski antigen 3

PET – engl. *positron emission tomography*, pozitronska emisijska tomografija

PET-CT – engl. *positron emission tomography-computed tomography*, pozitronska emisijska tomografija-kompjutorizirana tomografija

PHI – engl. *prostate health index*, indeks zdravlja prostate

PIRADS – engl. *prostate imaging reporting and data system*

PSA – engl. *prostate-specific antigen*, prostata specifičan antigen

PSAD – engl. *prostate-specific antigen density*, gustoća prostata specifičnog antigena

PSADT – engl. *prostate-specific antigen doubling time*, vrijeme duplikacije prostata specifičnog antigena

PSAV – engl. *prostate-specific antigen velocity*, brzina promjene prostata specifičnog antigena

PSMA – engl. *prostate-specific membrane antigen*, prostata specifični membranski antigen

RH – Republika Hrvatska

SAD – Sjedinjene Američke Države

SB – shematske biopsije

START – engl. *Standards of Reporting for MRI-targeted Biopsy*

TB – engl. *targeted biopsy*, ciljane biopsije

TP - transperinealno

tPSA – engl. *total prostate-specific antigen*, ukupni prostata specifičan antigen

TR - transrektalno

TRUS – engl. *transrectal ultrasound*, transrektalni ultrazvuk prostate

# SADRŽAJ

## SAŽETAK

## SUMMARY

1 UVOD.....	1
1.1 EPIDEMIOLOGIJA KARCINOMA PROSTATE.....	1
1.2 ČIMBENICI RIZIKA ZA RAZVOJ KARCINOMA PROSTATE .....	3
1.3 SIMPTOMI I ZNAKOVI KARCINOMA PROSTATE .....	4
2. MORFOLOGIJA PROSTATE .....	6
3. DIJAGNOSTIKA KARCINOMA PROSTATE .....	10
3.1 OPĆENITO O DIJAGNOSTICI KARCINOMA PROSTATE .....	10
3.2 DIGITOREKTALNI PREGLED (DRP) U DIJAGNOSTICI KARCINOMA PROSTATE .....	11
3.3 TUMORSKI MARKERI U DIJAGNOSTICI KARCINOMA PROSTATE .....	14
3.3.1 PROSTATA SPECIFIČAN ANTIGEN (PSA).....	14
3.3.2 BRZINA PROMJENE PSA (PSA VELOCITY - PSAV).....	15
3.3.3 GUSTOĆA PSA (PSA DENSITY - PSAD) .....	15
3.3.4 MOLEKULARNE IZOFORME PSA, 4K SCORE I PHI .....	16
3.3.5 PCA3.....	17
3.4 OPĆENITO O BIOPSIJAMA PROSTATE I SHEMATSKE BIOPSIJE (SB) PROSTATE .....	18
3.5 CILJANE BIOPSIJE (CB) PROSTATE .....	21
3.5.1 OPĆENITO O CILJANIM BIOPSIJAMA PROSTATE.....	21
3.5.2 CILJANE BIOPSIJE PROSTATE NAVOĐENE MULTIPARAMETRIJSKOM MAGNETNOM REZONANCOM (mpMR-CB) .....	22
3.5.3 CILJANE BIOPSIJE NAVOĐENE MIKRO-ULTRAZVUKOM (MU) .....	32
3.6 DIJAGNOSTICIRANJE METASTATSKE BOLESTI I PET-CT U CILJANIM BIOPSIJAMA .....	33
3.7 GLEASONOV ZBROJ ( <i>GLEASON SCORE</i> ) .....	34
3.8 <i>EUROPEAN ASSOCIATION OF UROLOGY</i> (EAU) UROLOŠKE SMJERNICE ZA BIOPSIJU PROSTATE .....	36
4. REZULTATI CENTRA ZA PROSTATU, KLINIKE ZA UROLOGIJU, KBC-A ZAGREB .....	38

5. ZAKLJUČAK .....	44
6. ZAHVALE .....	45
7. REFERENCE: .....	46
8. ŽIVOTOPIS .....	54

# SAŽETAK

## CILJANE BIOPSIJE PROSTATE

Stjepan Frkanec

Karcinom prostate najčešći je karcinom starijih muškaraca u razvijenim zemljama i Republici Hrvatskoj danas. Čimbenici rizika nisu jasno definirani, ali najznačajniji su dob, rasa i nasljedni čimbenici. Klinička slika karcinoma prostate je nespecifična ili oskudna s malim brojem kliničkih simptoma i znakova. Zlatni standard dijagnostike karcinoma prostate je biopsija prostate. Tradicionalne shematske biopsije (SB) prostate koje se najčešće izvode pod kontrolom transrektalnog ultrazvuka (TRUS) dugo godina su bile opće prihvaćene kao najbolja tehnika biopsija. Razvitkom tehnologije i njezinim implementiranjem u medicinu, ciljane biopsije navođene multiparametrijskom magnetskom rezonancom (mpMR-CB) postale su nova metoda izbora. Prednosti koje pružaju su veća stopa detekcije klinički značajnih karcinoma prostate i smanjena stopa detekcije indolentnih karcinoma čime se smanjuje nepotrebno liječenje. Rezultati Centra za prostatu, Klinike za urologiju, KBC-a Zagreb u periodu 2018.-2021. su za SB 38.6% pozitivnih, N=1494, a za mpMR-CB 55.7% pozitivnih, N=534. Nadalje, maksimalna stopa detekcije karcinoma vjerojatno se postiže kombinacijom mpMR-CB i SB što je metoda izbora u pacijenata s prijašnjom negativnom biopsijom, a visoko suspektnim karcinomom. Također, preporučuje se transperinealni pristup (TP) jer smanjuje mogućnost infekcije i posljedično sepse. Trenutno u literaturi nema jasnih podataka koja metoda mpMR-CB (kognitivna, fuzijska, „*in bore*“) je najbolja. CB navođene mikroultrazvukom pokazuju obećavajuće rezultate, no potrebna su daljnja istraživanja. mpMR-CB je optimalan pristup biopsijama prostate i prema aktualnim smjernicama EAU metoda izbora, no mnoga pitanja još nisu odgovorena poput toga koja je najbolja tehnika CB, koliko cilindara bioprirati, treba li bioprirati ako je mpMR nalaz negativan i druga. Daljnje inovacije u medicini, razvitak tehnologije i nova istraživanja dat će kvalitetnije odgovore i možda promijeniti trenutna mišljenja te poboljšati pristup biopsijama prostate.

Ključne riječi: biopsija prostate, ciljane biopsije prostate, karcinom prostate



# SUMMARY

## TARGETED PROSTATE BIOPSIES

Stjepan Frkanec

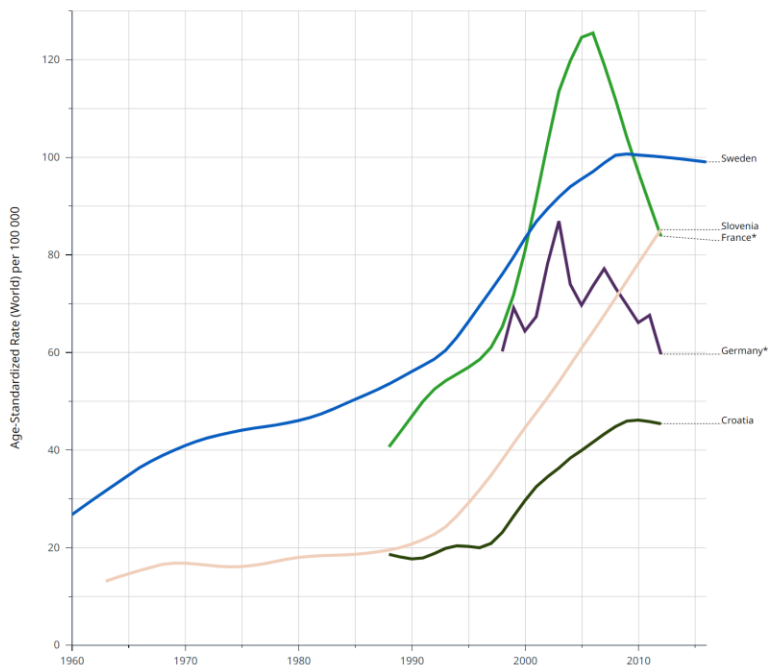
Prostate cancer is the most common cancer of older men in developed countries and in the Republic of Croatia today. Risk factors are not clearly defined, but the most important are age, race and hereditary factors. The symptoms of prostate cancer are nonspecific or sparse. The gold standard for diagnosing prostate cancer is a prostate biopsy. For many years traditional systematic biopsies (SB), which are most commonly guided by transrectal ultrasound (TRUS), have been widely accepted as the best biopsy technique. With the development of technology and its implementation in medicine, targeted biopsies guided by multiparametric magnetic resonance imaging (MRI-TB) have become a new method of choice. The advantages they provide are a higher detection rate of clinically significant prostate cancer and a reduced detection rate of indolent cancers thus reducing overdiagnosis and overtreatment. Results of the Department of urology, University Hospital Center Zagreb in the period 2018-2021 are: SB 38.6% positive, N=1494, and for MRI-TB 55.7% positive, N=534. Furthermore, the maximum detection rate is likely to be achieved by a combination of MRI-TB and SB. In patients with previous negative biopsy but cancer suspected, TB are the method of choice. Also, a transperineal approach (TP) is recommended because it reduces the possibility of infection and consequently sepsis. Currently, there is no clear data in the literature as to which MRI-TB method (cognitive, fusion, "in bore") provides best detection rates. Micro-ultrasound guided TB show promising results, but further research is needed. According to current EAU guidelines, MRI-TBs are the optimal technique. Many questions have not yet been answered such as what is the best TB method, how many cores should be used, whether to biopsy if MRI is negative and others. Further innovations in technology and new researches will provide better answers, and perhaps change current opinions and approaches to prostate biopsies.

Key words: prostate biopsies, prostate cancer, targeted prostate biopsies

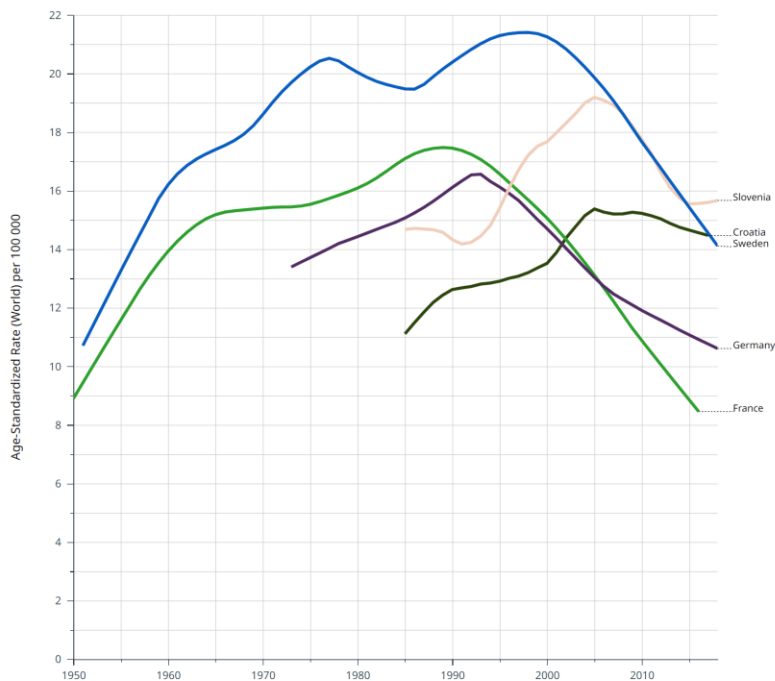
# 1 UVOD

## 1.1 EPIDEMIOLOGIJA KARCINOMA PROSTATE

Karcinom prostate najčešći je karcinom muškaraca u Republici Hrvatskoj danas (1,2). Prema bazi podataka GLOBOCAN 2020 Svjetske zdravstvene organizacije, pojavnost odnosno incidencija karcinoma prostate izražena u dobno standardiziranoj stopi prema svjetskoj populaciji na 100 000 oboljelih iznosi 56.1 što Hrvatsku svrstava u sredinu liste europskih zemalja (3). Prema istoj bazi podataka, petogodišnja prevalencija za RH procijenjena je na 9221 slučaj (465,9/100 000) što Hrvatsku svrstava u sredinu liste Europskih zemalja. Također, karcinom prostate time zauzima prvo mjesto, ispred karcinoma pluća i kolorektalnog karcinoma (3). Prema istoj bazi podataka dobno standardizirana mortalitetna stopa prema svjetskoj populaciji na 100 000 iznosi 14,7 što Hrvatsku svrstava na 11. mjesto među europskim državama odmah iza Slovenije i izvan 10 zemalja s najvećim mortalitetnim stopama u Europi (3). Broj smrtnih slučajeva među muškarcima u periodu od godinu dana iznosi 812 slučajeva što karcinom prostate svrstava na 3. mjesto, iza karcinoma pluća koji je vodeći uzrok smrti od karcinoma (2122 slučaja), i kolorektalnog karcinoma (1362 slučaja) u Hrvatskoj. Epidemiološki podaci govore u prilog relativno niže incidencije karcinoma prostate u Hrvatskoj naspram europskih standarda, ali sa značajnim mogućnostima poboljšanja u pogledu smrtnosti i preživljenja (4,5). U Sjedinjenim Američkim Državama karcinom prostate zauzima prvo mjesto među malignim bolestima s udjelom od 19% malignih dijagnoza i drugi je vodeći uzrok smrti među malignim bolestima kod muškaraca (6,7). Na svjetskoj razini karcinom prostate je druga najčešća maligna bolest u muškaraca, odmah nakon karcinoma pluća, i peti vodeći uzrok smrti (8). Zbog svega navedenoga, jasno je da karcinom prostate predstavlja veliki javnozdravstveni problem s kojim se teško suočiti budući da njegova kompleksnost i heterogenost nije ništa manje značajna u odnosu prema spomenutoj epidemiologiji.



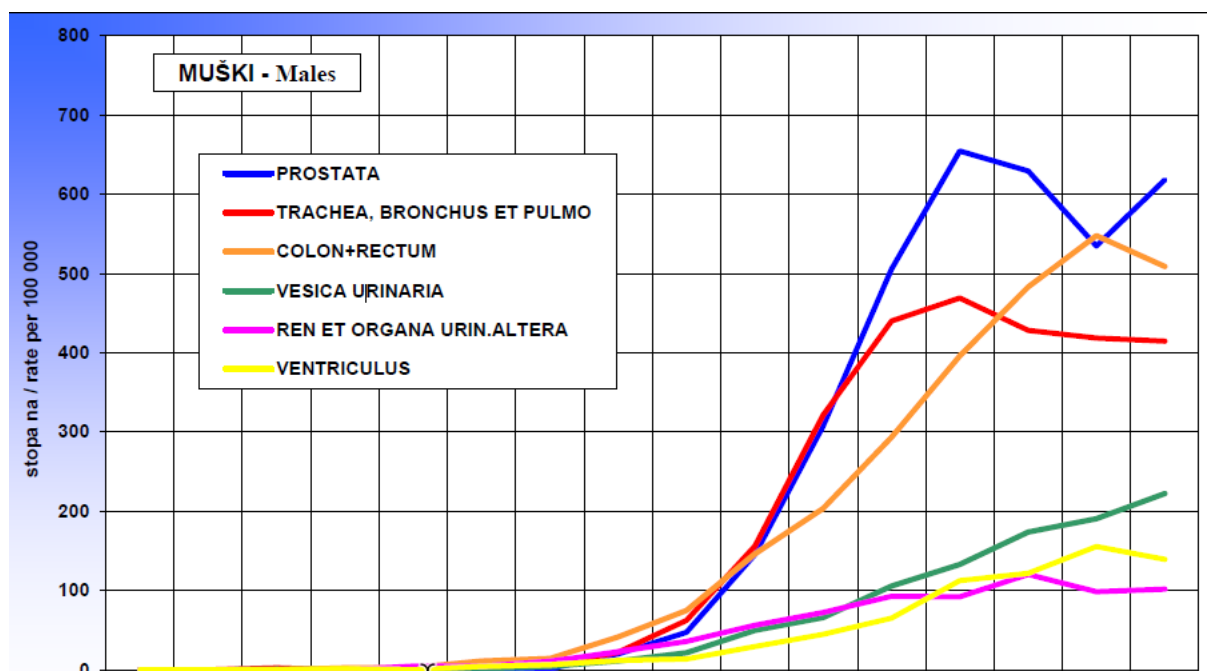
Slika 1. Incidencija karcinoma prostate. Prema: Cancer (IARC) TIA for R on. Global Cancer Observatory [Internet]. [cited 2022 Jun 8]. Available from: <https://gco.iarc.fr/>



Slika 2. Mortalitet karcinoma prostate. Prema: Cancer (IARC) TIA for R on. Global Cancer Observatory [Internet]. [cited 2022 Jun 8]. Available from: <https://gco.iarc.fr/>

## 1.2 ČIMBENICI RIZIKA ZA RAZVOJ KARCINOMA PROSTATE

Točni čimbenici rizika bitni za nastanak karcinoma prostate su nepoznati. Najvjerojatnije postoji kompleksna interakcija između dobi, hormonske ravnoteže, nasljednih čimbenika i okolišnih čimbenika od kojih je najznačajnija prehrana (9). Incidencija karcinoma prostate raste s godinama i svoj vrh dostiže između 75. i 79. godine života. Za muškarce između 55. i 59. godine incidencija je bila 155 na 100 000, dok je za muškarce između 65. i 69. bila trostruko veća, a za one između 75. i 79. pet puta veća (9). Slične podatke možemo pronaći i u biltenu Hrvatskog registra za rak za 2019. godinu, s razlikom što je vrh incidencije karcinoma prostate između 70. i 74. godine života (1).



Slika 3. Incidencija najčešćih sjela karcinoma 2019. godine u Hrvatskoj prema dobi i spolu. Prema: Hrvatski zavod za javno zdravstvo, Registar za rak Republike Hrvatske. Incidencija raka u Hrvatskoj 2019., Bilten 44 (2021.), str. 7.

U skladu s tim, čini se da je dob jedan od najbitnijih čimbenika rizika za razvoj karcinoma prostate.

Također, bitno je naglasiti da je prema postmortalnim analizama polovica muškaraca između 50. i 59. godine života, a 80% muškaraca iznad 80. godine imalo histopatološki dokaz karcinoma prostate, iako je samo 1 od 26 (3.8%) stvarno preminuo od karcinoma prostate (9). Stoga možemo zaključiti kako je moguće da muškarci umiru s karcinomom prostate, a ne zbog posljedica istoga (9). Europska multicentrična studija iz 2018. analizirala je genetički zapis više od 140 000 ljudi. Pronašli su 62 nova genska lokusa koji se značajno povezuje s ranom pojavom karcinoma prostate (10). Spomenuta studija, ali i druge na istu temu, naglašavaju važnost nasljednih čimbenika u razvoju karcinoma prostate. Prema drugim studijama, prepoznati rizični čimbenici za razvoj karcinoma prostate uključuju osim dobi i rasu, inzulinu slični čimbenik rasta, spolno prenosive bolesti, pretilost, pušenje, konzumaciju alkohola i vazektomiju (11). Najznačajnija demografska odrednica izuzev dobi je rasa, u populaciji ljudi crne rase zabilježena je dvostruko veća pojavnost nego li kod bijelaca (12). Također, prema nekim studijama prehrana ima ulogu u etiologiji karcinoma prostate. Naime, prehrana ima direktan učinak na crijevnu mikrofloru, a kod nekih pacijenata s karcinomom prostate zabilježen je izostanak specifičnih bakterija crijevne mikroflore (13). Nadalje, određene studije su pokazale pozitivnu korelaciju između medicinskog postupka vazektomije i pojavnosti karcinoma prostate, ali također postoje i one koje opovrgavaju korelaciju (14,15). Iako, kao što je prethodno izneseno, u literaturi postoji mnogo dokaza odnosno pretpostavki vezano uz čimbenike rizika za razvoj karcinoma prostate, činjenica je da najvažniju ulogu za razvoj bolesti imaju dob, rasa i nasljedna obilježja (16).

### 1.3 SIMPTOMI I ZNAKOVI KARCINOMA PROSTATE

Karcinom prostate može i ne mora imati kliničkih simptoma. Ako postoje, onda je to najčešće u obliku simptoma donjeg urinarnog trakta, poput nokturije, slabog mlaza mokraće, erektilne disfunkcije i makro hematurije. Međutim, postoji značajno preklapanje u simptomima između karcinoma prostate i dobroćudnih stanja koja zahvaćaju prostatu kao što su benigna hiperplazija prostate (BHP) i prostatitis, što čini vrlo izazovnim razlikovati ih na temelju simptoma (17). Također, spomenuta dobroćudna stanja mogu i

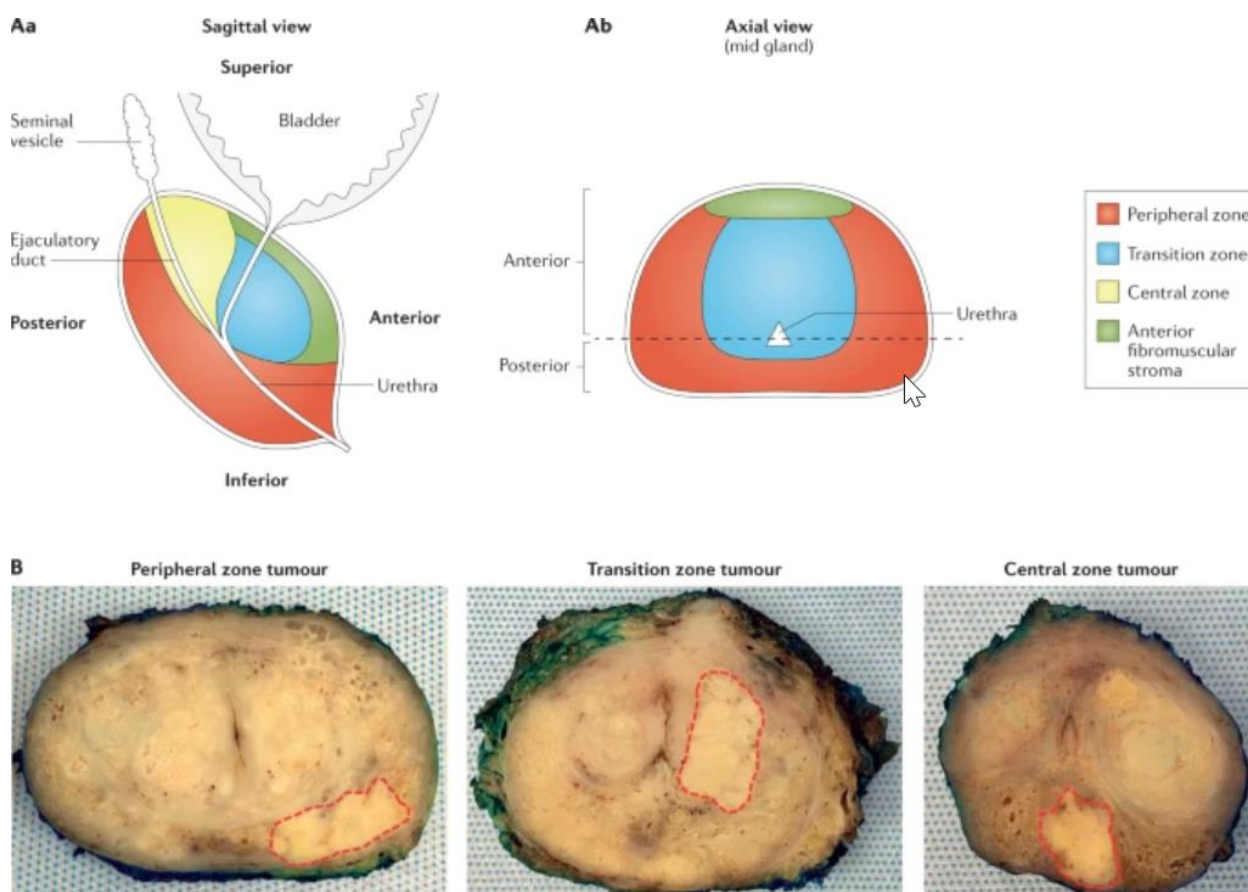
koegzistirati s karcinomom prostate. Nadalje, većina pacijenata u ranoj fazi bolesti ipak su asimptomatski, a postojanje simptoma obično sugerira lokalno proširenu ili metastatsku bolest. Spomenuti simptomi opstruktivne ili iritativne prirode mogu postojati zbog lokalnog povećanja karcinoma ili infiltracije samog karcinoma u okolne strukture (npr. mokraćnu cijev, vrat mokraćnog mjehura ili trigonum mokraćnog mjehura). Metastatska bolest u kostima najčešće se prezentira kao bol u kostima. Metastaza karcinoma u kralježnicu može se prezentirati simptomom kompresije leđne moždine i tako izazivati simptome parestezije i slabosti donjih ekstremiteta te urinarne ili fekalne inkontinencije. Opći laboratorijski parametri koji mogu ukazivati na karcinom prostate su rijetki i nespecifični, no bitno je spomenuti azotemiju kao rezultat bilateralne ureteralne obstrukcije, bilo zbog direktne ekstenzije u trigonum bilo zbog retroperitonealne adenopatije. Anemija može biti prisutna u metastatskoj bolesti. Povišenje alkalne fosfataze bilježimo kod koštanih metastaza. Serumske kisele fosfataze mogu biti povišene kada je bolest proširena izvan granice prostate (18). S obzirom na epidemiologiju karcinoma prostate i njegovu proširenost kako u svijetu tako i u Hrvatskoj, asimptomatsku kliničku sliku ili nespecifične simptome te nedovoljno specifično definirane čimbenike rizika, jasno je da dijagnostika i liječenje karcinoma prostate predstavlja veliki izazov današnjem zdravstvu. Upravo je to bio poticaj za pisanje ovog diplomskog rada kako bismo dali pregled mogućnosti dijagnosticiranja karcinoma prostate s naglaskom na ciljane biopsije prostate koje predstavljaju jedan način suočavanja i borbe s ovom nepredvidljivom bolesti.

## 2. MORFOLOGIJA PROSTATE

Prostata je fibromuskularni žljezdasti egzokrini organ koji se nalazi inferiorno od mokraćnog mjehura. Normalna prostata ima sroliki oblik i teži otprilike 20g te izgledom podsjeća na orah ili kesten, zato je u hrvatskom jeziku njezin naziv kestenjača. Prostata služi kao pomoćna spolna žlijezda i pridonosi 0,5 mL normalnom volumenu ejakulata od 3.5ml. Sekrecija prostate ejakulatu daje više tekuću narav. Kroz prostatu prolazi posteriorna mokraćna cijev koja je otprilike 2,5 cm dugačka. Prostata je fiksirana anteriorno pomoću pubosakralnog ligamenta, a inferiorno pomoću urogenitalne dijafragme. Prostata je perforirana posteriorno ejakulatornim kanalima koji prolaze ukoso i prazne se kroz verumontanum na dnu prostatičnog dijela mokraćne cijevi proksimalno od poprečno-prugastog vanjskog mokraćnog sfinktera.

Prostata se može podijeliti na dva načina: na režnjeve ili na zone. Klasifikaciju po režnjevima prvi je opisao Lowsley 1912. godine i često se koristi u cistouretrioskopskim pregledima te sadrži 5 režnjeva: anteriorni (prednji), posteriori (stražnji), srednji te desni i lijevi lateralni. U ovoj klasifikaciji točna granica nije precizno definirana. Klasifikacija po zonama često se koristi u patologiji. McNeal (1981.) dijeli prostatu u 4 zone: periferna (u kojoj je najčešće primarno sjelo karcinoma), centralna (koja okružuje ejakulatorne kanale), tranzicijska (koja okružuje mokraćnu cijev, tu tranzicijsku zonu najčešće zahvaća BHP) te anteriorna fibromuskularna zona (Slika 4) (19). Spomenute zone imaju histološke, embriološke i kliničko patološke razlike. U perifernoj zoni kanalići su uski i završavaju u malom, okruglom, jednostavnom acinusu. Acinarne epitelne stanice imaju jasne granice, čistu citoplazmu i male tamne jezgre koje su bazno lokalizirane. Stroma sadrži labava i nasumično isprepletana glatko mišićna vlakna. U središnjoj zoni, kanalići su široki i završavaju velikim nepravilnim acinusima s istaknutom stromalnom projekcijom. Acinarne epitelne stanice imaju nejasne granice, granularnu citoplazmu i velike blijede jezgre koje leže na različitim razinama u stanici. Stroma sadrži kompaktna i uzdužno raspoređena glatka mišićna vlakna. Ove razlike sugeriraju da dvije zone jesu funkcionalno različite, a ta hipoteza je potkrijepljena nalazom da stanice središnje zone luče pepsinogen I1 i tkivni aktivator plazminogena, tvari koje se ne nalaze drugdje u prostati. Opća funkcija ovih tvari u prostati nije dobro shvaćena. Histološki gledano,

prostata se sastoji od fibrozne čahure ispod koje se nalaze kružno orijentirana glatka mišićna vlakna i vlakna kolagena koja okružuju mokraćnu cijev (nevoljni sfinkter). Duboko u ovom sloju nalazi se prostatična stroma koja se sastoji od vezivnog tkiva i glatkih mišićnih vlakana u kojima se nalaze epitelne žlijezde. Ove žlijezde se dreniraju u veliki ekskretorni kanal, kojih ima ih oko 25, koji se uglavnom otvaraju na dnu mokraćne cijevi između verumontanuma i vrata mokraćnog mjehura. Odmah ispod tranzicijskog epitela prostatične mokraćne cijevi nalaze se periuretralne žlijezde.



*Slika 4.* Aa - Anatomska podjela prostate po zonama u sagitalnoj ravnini, Ab – Anatomska podjela prostate po zonama u aksijalnoj ravnini, B – Distribucija karcinoma prostate po zonama, karcinom je obrubljen isprekidanom crvenom linijom. Prema: Ali A, Du Feu A, Oliveira P, Choudhury A, Bristow RG, Baena E. Prostate zones and cancer: lost in transition? *Nat Rev Urol.* 2022 Feb;19(2):101–15.



Opis anatomije po zonama prostate ima dvije velike prednosti u odnosu na tradicionalnu lobarnu nomenklaturu. Prvo, zone su jasno definirane histološki i drugo, mnoge bolesti prostate imaju zonsku distribuciju. Na primjer, 70% adenokarcinoma nastaje u perifernoj zoni. Daljnjih 20% nastaje u prijelaznoj, odnosno tranzicijskoj zoni, a preostalih 10% nastaje u središnjoj zoni. S druge strane, mapiranje najmanjih nodula benigne hiperplazije prostate pokazalo je da svi nastaju ili u prijelaznoj zoni ili u submukoznim periuretralnim žlijezdama proksimalne uretre. Prostatitis je bolest žljezdanog dijela prostate i time ima sklonost perifernoj zoni.

Posljednja u nizu anatomskih podjela prostate je podjela po konceptu sekstanata. Sistematska odnosno shematska biopsija prostate inicijalno je opisana 1989. godine i povezani opis sekstanata čest je u kliničkoj praksi. Sekstanti se sastoje od baze, srednje žlijezde i apeksa bilateralno. Ova terminologija korisna je kada se opisuje patologija u prostati no treba imati na umu da točna interpretacija kada se uspoređuje nalaz biopsija sa slikovnim metodama nije u potpunosti precizna. Više o ovome bit će govora kasnije u poglavlju shematske biopsije prostate.

Dio mokraćne cijevi koja prolazi kroz prostatu jest prostatična mokraćna cijev. Obrubljena je unutarnjim longitudinalnim slojem mišića koji je kontinuiran s istim slojem mišića zida mokraćnog mjehura. Velika količina glatkog mišića nalazi se u samoj prostati i on je nastavak primarno vanjske longitudinalne muskulature mokraćnog mjehura. Spomenuta muskulatura predstavlja nevoljne glatke mišićne sfinktere posteriorne mokraćne cijevi u muškaraca. Topografski, prostata leži u maloj zdjelici iza pubične simfize. Vasa deferentia i sjemeni mjehurići nalaze se blizu posterosuperiorne površine. Posteriorno, prostata je odijeljena od rektuma s dva sloja Denonvillierove fascije, seroznog rudimenta Douglasovog prostora koji se nekada spajao sa urogenitalnom dijafragmom. Neurovaskularni snopovi koji su zaduženi za irigaciju i inervaciju prostate prolaze kranijalno prema kaudalno posterolateralnom granicom prostate. Probijaju čahuru i na tim mjestima tvore oslabljena mjesta odnosno „*locus minoris resistentiae*“ fibrozne čahure prostate. Zato se ekstenzije podmakle metastatske bolesti odnosno karcinoma prostate najčešće šire putem neurovaskularnih snopova. Također, ovi snopovi prenose osjet visceralne boli kada dolazi do iritacije čahure prostate ili invazivnih zahvata npr.

transrektalne ultrazvučno navođene (TRUS) biopsije prostate. Stoga je ultrazvučno navođena transrektalna injekcija lidokaina u regiju neurovaskularnih snopova pokazala značajno olakšanje bolnosti ove invazivne pretrage.

Krvna opskrba dijeli se na arterijsku i vensku. Inferiorna arterija mokraćnog mjehura, unutarnja pudendalna i srednja rektalna (hemoroidalna) arterija vrše arterijsku irigaciju prostate. Venska krv drenira se iz prostate u periprostatički pleksus koji ima konekciju sa dubokom dorzalnom venom penisa i unutarnjom ilijačnom (hipogastričnom) venom. Također postoji konekcija između periprostatičkog venskog pleksusa i prednjeg venskog pleksusa sakruma odnosno križne kosti. Presakralni venski pleksus komunicira s venama kralježnice i ovaj anatomski dizajn objašnjava čestu metastatsku propagaciju karcinoma prostate u lumbosakralne koštane dijelove kralježnice. Inervacija prostate autonomne je prirode. Prostata prima bogatu simpatičku i parasimpatičku inervaciju od hipogastričnog pleksusa. Limfa prostate drenira se u unutarnje ilijačne (hipogastrične), presakralne, vanjske ilijačne, zajedničke ilijačne i obturatorne limfne čvorove te limfne čvorove mokraćnog mjehura.

Karakteristike anatomije prostate po zonama korištenjem magnetske rezonance (MR) učinkovit je način za procjenu patologije i također bitan za razumijevanje fiziologije i anatomije prostate. Prikaz periferne zone može se razlikovati od središnje i prijelazne zone. Periferna zona prikazuje se većim intenzitetom signala od središnje ili prijelazne zone i takav nalaz može se uočiti u koronarnim, sagitalnim i transverzalnim ravninama. Središnja zona je slabog intenziteta signala i dobro je prikazana u koronarnoj i sagitalnoj ravnini. Prijelazna zona ima intrinzične MR parametre slične središnjoj zoni, a može ih se razlikovati samo poznavanjem njihovog anatomskeg položaja. Prijelazna zona niskog je intenziteta u mladića, a varira po veličini i intenzitetu signala kod starijih muškaraca (20–22).

### 3. DIJAGNOSTIKA KARCINOMA PROSTATE

#### 3.1 OPĆENITO O DIJAGNOSTICI KARCINOMA PROSTATE

Dijagnostika karcinoma prostate, kao i bilo koja druga dijagnoza karcinoma, zahtijeva dokaz putem patohistološke analize. Zbog toga je biopsija prostate zlatni standard u dijagnostici karcinoma prostate. Biopsija prostate treba se razmotriti u svakog pacijenta s povišenim serumskim PSA, abnormalnim DRP-om ili kombinacijom tog dvoje. Dodatne okolnosti koje trebaju utjecati na odluku izvođenja biopsije su pacijentovo opće stanje, komorbiditeti, očekivano trajanje života tj. dob, nivo anksioznosti i averzija prema rizicima zahvata. Biopsija se izvodi u lokalnoj anesteziji, s prethodno provedenom antibiotskom profilaksom, ultrazvučno je navođena i pristup može biti transrektalni ili transperinealni te sama biopsija može biti ciljana ili shematska. Tkivo dobiveno biopsijom podvrgava se patohistološkoj analizi i karcinom se dijagnosticira ili se u slučaju da je analiza negativna, a sumnja je velika, razmatra ponavljanje postupka. Izuzev biopsija prostate, inicijalna dijagnostika karcinoma prostate vrši se i drugim metodama. Prostata specifičan antigen (PSA), kinetika PSA, gustoća PSA i druge izoforme PSA kao i drugi tumorski markeri korisni su kao sredstvo dijagnosticiranja, probira i praćenja pacijenata s karcinomom prostate. Probir se vrši pomoću spomenutog PSA i danas je kontroverzna tema. Dobra strana probira je činjenica da rana detekcija karcinoma prostate smanjuje smrtnost za 30%, ali dolazi i uz određenu cijenu. Glavni argument protiv probira jest pojam prekomjerne detekcije što označava činjenicu da velika proporcija karcinoma prostate tako detektirana nikada ne bi uzrokovala klinički signifikantnu bolest ako bi se ostavila neliječena. Neke studije procijenile su da ima 39% prekomjernih detekcija karcinoma prostate PSA probirom (23). Slikovne metode poput transrektalnog ultrazvuka (TRUS) prostate, mikro-ultrazvuka, multiparametrijske magnetne rezonance (mpMR), aksijalnih snimaka zdjelice CT-om i MR-om, scintigrafije i PET-CT često se koriste u procesu dijagnosticiranja bolesti, navođenju biopsija i izračunavanju proširenosti bolesti (18). Sve spomenute metode pridonose cilju maksimiziranja otkrivanja visokorizičnih karcinoma prostate i minimaliziranja udjela prekomjerno liječenih indolentnih niskorizičnih karcinoma prostate. Sustavnim pregledom literature svaku spomenutu pretragu ćemo opisati i

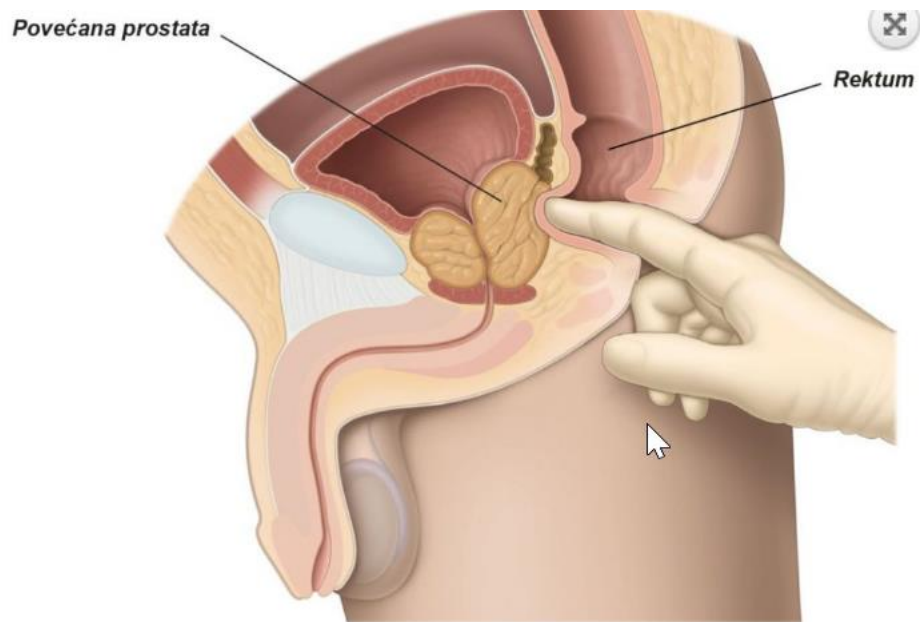
objasniti, s naglaskom na ciljane biopsije prostate. Također ćemo prikazati dio rezultata s Klinike za urologiju KBC-a Zagreb.

### 3.2 DIGITOREKTALNI PREGLED (DRP) U DIJAGNOSTICI KARCINOMA PROSTATE

DRP je bitan i ekonomičan pregled koji bi svaki liječnik trebao usavršiti. Dr. William Osler rekao je „*One finger in the throat and one in the rectum makes a good diagnostician*“ (24). Nadovezujući se na riječi dr. Oslera, kvalitetno izveden DRP daje mnogo informacija ne samo o zdravlju i bolesti prostate već i drugih organa poput analnog sfinktera, anusa i rektuma i djelomično daje uvid, gledajući posredno, u zdravlje i bolest urogenitalnog i probavnog sustava. Povijesno gledano DRP je bio bitan dijagnostički pregled, podaci iz doba prije MR-a govore o osjetljivosti između 69% i 89%, a specifičnosti između 84% i 98%. Nastavno na spomenute vrijednosti, pozitivna prediktivna vrijednost iznosila je između 25% i 35% (25). Novije studije pokazale su drugačije rezultate. Chang et al pokazali su u svojoj studiji da pozitivni DRP ima osjetljivost 21.8% i specifičnost 91.3% u muškaraca s abnormalnim MR-om koji su podvrgnuti fuzijskoj biopsiji. Promatrajući pozitivni i upitni DRP nalaz, tada je osjetljivost i specifičnost 42.1% i 81.5% (25). Druge studije također su pokazale inferiornost DRP-a naspram drugih dijagnostičkih pretraga, pogotovo novijih metoda, ali i kombinacija metoda kao što je DRP + PSA. Stopa otkrivanja karcinoma prostate za DRP bila je 3.2%, a pozitivna prediktivna vrijednost 21% (26). Razlozi zašto DRP u novije vrijeme nije metoda izbora prilikom dijagnosticiranja karcinoma prostate su mnogi, neki od njih su znanje, iskustvo i praksa liječnika, neugodnost pretrage, smanjena objektivnost odnosno velika subjektivnost, pojačana osjetljivost novih slikovnih pretraga, ali i anatomske prepreke (26). Činjenica jest da je DRP bolji za dijagnosticiranje karcinoma periferne zone više nego tranzicijske i centralne zone. Nadalje, krajnje nenormalan nalaz DRP-a može biti indikacija za biopsiju, no negativan nalaz ne daje čvrst dokaz o nepostojanju intrakapsularnog ili ekstrakapsularnog karcinoma. Postoji valjana razina dokaza za dijagnosticiranje klinički signifikantnih karcinoma prostate koristeći PSA kao sredstvo probira ( $PSA > 3$ ) i DRP, danas se tako postupa kako u svijetu, tako i u RH (25).

Procedura DRP-a kreće pregledom perianalne regije. Nanosi se lubrikant (npr. vazelin) i kažiprstom se ulazi u analni otvor (Slika 5) (27). Ispituje se tonus analnog sfinktera i palpira se prema dublje, slijedi palpacija i pregled prostate. Prvo što se opisuje jest veličina prostate. Prosječna prostata je 4cm široka i dugačka. Kako se prostata povećava, lateralni sulkusi postaju relativno dublji, a središnja brazda obliterira. Ipak klinički je važnija težina simptoma i količina rezidualnog urina nego palpatorna veličina prostate kada razmatramo benignu hiperplaziju prostate. Sljedeće što ispituujemo jest konzistencija prostate. Konzistencija normalne prostate slična je konzistenciji kontrahirane eminencije tenara palca (kada se palac nalazi u potpunoj opoziciji) i gumene je naravi. Umijeće je i iskustvo razlikovati palpatorno čvrste dijelove prostate. Osim ranog karcinoma u diferencijalnoj dijagnozi možemo imati fibrozu ili nespecifičnu infekciju, granulomatozni prostatitis, prostatične kamence ili tuberkulozne nodule. Općenito govoreći, noduli uzrokovani infekcijom biti će izdignuti iznad površine žlijezde. Na njihovim rubovima induracija se postepeno gubi sve do normalne mekoće okolnog tkiva. Suspektna lezija u slučaju karcinoma prostate rijetko je uzdignuta, češće je tvrda i ima oštre rubove te je nagla promjena konzistencije u istoj ravnini. Također, ima težnju protrudirati lateralni sulkus. I najiskusnijim kliničarima diferencijacija karcinoma od ostalih stanja predstavlja veliki problem. Vrijednost serumskog PSA pomaže prilikom dijagnosticiranja.

Mobilnost prostate varira. U nekim situacijama jako je mobilna dok u nekima nije. U slučaju uznapredovalog karcinoma, fiksirana je zbog lokalne ekstenzije karcinoma kroz kapsulu. Prilikom pregleda, u slučaju potrebe za mikrobiološkom obradom moguće je izvršiti masažu prostate te se sekret podvrgava analizi. U prostatičnom razmazu normalan je nalaz lecitinskih tijela, pokoji leukocit, nekoliko epitelnih stanica, rijetko corpora amylacea i sperma koja može, a i ne mora biti prisutna (18).



Slika 5. Izvođenje digitorektalnog pregleda (DRP). Prema: Dijagnoza dobroćudno povećanje prostate [Internet]. PI HR. [cited 2022 Jun 26]. Available from: <https://patients.uroweb.org/hr/dobrocudno-povecanje-prostate/dijagnoza-dobrocudno-povecanje-prostate/>

## 3.3 TUMORSKI MARKERI U DIJAGNOSTICI KARCINOMA PROSTATE

### 3.3.1 PROSTATA SPECIFIČAN ANTIGEN (PSA)

Najstariji, najpoznatiji i najkorišteniji tumorski marker za karcinom prostate je prostata specifičan antigen. PSA je serinska proteaza u ljudskoj obitelji kalikreina. Kao što samo ime kaže, PSA je prostata specifičan, a ne karcinom prostate specifičan antigen, stoga je povišen kako u benignim, tako i u malignim stanjima. Benigna stanja u kojima je povišen su BHP, prostatitis te čak i stanja mehaničke iritacije prostate poput ijtrogenih uretralnih zahvata ili dugih vožnji bicikla. Cirkulira u serumu kao slobodan, tj. nevezan (nekompleksan) ili kao vezan (kompleksan) oblik. Serumsko koncentracija PSA koristi se kao metoda probira za procjenu rizika i za praćenje pacijenata nakon kirurškog liječenja karcinoma. Dogovorno „normalna“ vrijednost PSA definira se kao  $\leq 4$  ng/mL, a pozitivna prediktivna vrijednost serumskog PSA između 4 i 10 ng/mL je otprilike 20-30%. Za vrijednosti veće od 10 ng/mL pozitivna prediktivna vrijednost povećava se na interval od 42% do 71.4%. Međutim, tijekom godina postalo je jasno da ne postoji „normalna“ vrijednost PSA, već ona varira kao kontinuirana varijabla reflektirajući godine, veličinu prostate i rizik za karcinom prostate. Također, studije su pokazale da ne postoji vrijednost PSA ispod koje rizik za karcinom iznosi 0%, nego je vrijednost u kontinuitetu koji ukazuje da veća vrijednost označava i veći rizik. Zbog svega navedenoga, u programe probira osim vrijednosti PSA uključeni su i drugi rizični čimbenici, poglavito dob, rasa i obiteljska anamneza kao i prethodno spomenuti DRP. Bitna za napomenuti je činjenica da muškarci koji koriste inhibitore 5 alfa reduktaze u prosjeku imaju 50% manje vrijednosti PSA, budući da ovi lijekovi (npr. finasterid) smanjuju vrijednost PSA. Negativna strana fokusiranja na vrijednosti PSA je pretjerana detekcija i pretjerano liječenje, velika količina lažno pozitivnih rezultata te niska specifičnost i pozitivna prediktivna vrijednost za karcinome u visokom stadiju što sve vodi do pretjeranih nepotrebnih biopsija i povećanih troškova. Stoga su uvedene nove metode koje daju rješenje spomenutih problema: PSA velocity (promjena PSA kroz vrijeme), PSA density (standardizirane vrijednosti u odnosu na veličinu prostate) i PSA izoforme (slobodni i molekularno vezani oblici PSA) (18).

### 3.3.2 BRZINA PROMJENE PSA (PSA VELOCITY - PSAV)

PSA velocity (PSAV) odnosno brzina PSA odnosi se na stupanj promjene serumskog PSA. Uz to je vezan PSA doubling time (PSADT) odnosno vrijeme udvostručenja PSA što se odnosi na vrijeme potrebno da se količina PSA udvostruči. Osnova za korištenje kinetike PSA počiva na retrospektivnim studijama koje su pokazale da muškarci s karcinomom prostate imaju brzi rast serumskog PSA u godinama prije dijagnoze naspram muškaraca bez karcinoma. Pacijenti kojima PSA godišnje naraste za 0.75 ng/mL imaju povećan rizik karcinoma. Međutim PSAV mora se interpretirati s oprezom. Povišen PSAV smije se uzeti u obzir samo ako je pacijent u više navrata imao povišen PSA u istom laboratoriju u proteklih najmanje 18 mjeseci. Ipak, jako brz rast PSA više je povezan sa prostatitisom nego sa karcinomom prostate. Korištenje PSAV do danas ostaje kontroverzna tema (18).

### 3.3.3 GUSTOĆA PSA (PSA DENSITY - PSAD)

Vrijednost PSA povišena je u BHP-u, otprilike 0.12 ng/mL na gram, stoga pacijenti s povećanom prostatom i hiperplastičnim žlijezdama zbog BHP-a mogu imati povećane vrijednosti PSA. Omjer vrijednosti PSA i volumena žlijezde umanjuje tu pogrešku i naziva se PSA density (PSAD), odnosno PSA gustoća. Bitno je napomenuti da je za mjerenje točnog volumena prostate potreban TRUS ili MR. Stoga mnogi kliničari ne vide važnost mjerenja PSAD u usporedbi s ovim superiornijim pretragama, dok s druge strane neki kliničari smatraju da je biopsija potrebna ako povećanje PSAD pređe 0.1 ili 0.15 (18). Također, prema smjernicama Europskog Udruženja Urologa (*European Association of Urology*, EAU), PSAD > 0.15 predstavlja suspektno povišenje i ima značaj u odluci za primarnu ponavljaju biopsiju prostate (28).



### 3.3.4 MOLEKULARNE IZOFORME PSA, 4K SCORE I PHI

Danas su identificirane i proučavane mnoge izoforme PSA. Otprilike 90% serumskog PSA je vezano za alfa 1-antikimotripsin (AKT), a ostatak je slobodan (fPSA) ili vezan za alfa 2 makroglobuline. U muškaraca, bez obzira na njihovu dob i veličinu prostate, s normalnim DRP-om i totalnim PSA između 4 i 10 ng/mL, 25% ili manje fPSA može detektirati 95% karcinoma i izbjeći 20% nepotrebnih biopsija. Pacijenti s vrijednostima fPSA iznad 25% općenito su povezani sa starijom dobi, manjim gradusom i manjom veličinom karcinoma. Također, fPSA se klinički može koristiti ne samo kao *cut-off* vrijednost već i kao individualni pokazatelj rizika (29). Doduše, klinički značaj fPSA u drugim studijama daje pomiješane i nesigurne rezultate. Noviji testovi koji kombiniraju više izoforma PSA poboljšavaju predikciju. Jedan od takvih testova je panel koji kombinira totalni PSA, fPSA, netaknuti PSA (*intact* PSA, PSA sličan nativnom osim što je enzimatski neaktivan) i h2K tj. ljudski kalikrein 2 (4K, OPKO Diagnostics) kao i dob, obiteljsku anamnezu, rasu i rezultat DRP-a. Na temelju svih faktora donosi predikcije rizika za agresivni oblik karcinoma prostate. Također, značajan je test koji kombinira totalni PSA, fPSA i skraćene izoforme označene 2proPSA da bi dobio kombiniranu vrijednost poznatu kao Prostate Health Indeks (PHI). Nadalje PHI, može pružiti predikciju rizika za karcinome visokog gradusa (Gleason  $\geq 4+3$ ). Njegova upotreba pokazala je 8-13% poboljšanja u preciznosti predikcija za karcinome visokog stupnja dok smanjuje nepotrebne biopsije za čak 50% i promašuje 1-4% karcinoma visokog stupnja (30). Oba spomenuta kombinirana testa povezana su sa značajnim smanjenjem nepotrebnih biopsija dok relativno mali broj agresivnih karcinoma ne dijagnosticiraju. Također su korisni u identificiranju pacijenata koji bi trebali pristupiti biopsiji, bilo inicijalnoj ili ponavljanoj nakon negativnog rezultata (18,31).

### 3.3.5 PCA3

*Prostate cancer antigen 3* (PCA3) ili prostatni tumorski antigen 3 je nekodirajuća prostatno specifična mRNA koja je pretjerano izražena u većini karcinoma prostate. PCA3 predviđa pozitivitet biopsija s preciznošću od 74.6% (32). PCA3 može biti izuzetno koristan u evaluaciji muškaraca s prijašnjom negativnom biopsijom, a rastućim PSA (33). Poput PSA, PCA3 pokazuje spektar biologije karcinoma prostate i ne funkcionira optimalno kad se uzima kao jedinstvena vrijednost (18). PCA3 se mjeri u uzorku urina nakon masaže prostate.

### 3.4 OPĆENITO O BIOPSIJAMA PROSTATE I SHEMATSKE BIOPSIJE (SB) PROSTATE

Biopsija prostate zlatni je standard dijagnostike karcinoma prostate. Kao što je prethodno spomenuto, biopsiju prostate treba razmotriti u svakog muškarca s povišenim PSA, abnormalnim nalazom DRP-a ili kombinacijom toga dvoje. Dodatno, faktori koji utječu na odluku su komorbiditeti, opće zdravstveno stanje, procijenjeni životni vijek, dob, ali i pacijentova anksioznost ili averzija prema samom zahvatu. U prošlosti, biopsije prostate navođene su prstom operatera, a u moderno vrijeme provode se pod kontrolom transrektalnog ultrazvuka (TRUS) koristeći biopsijski pištolj s oprugom i iglom za uzimanje cilindara tkiva odnosno bioptata koji se podvrgavaju patohistološkoj analizi. Ako je karcinom vidljiv prilikom TRUS-a, obično se prikazuje kao hipoehogena lezija u perifernoj zoni s izraženom hipervaskularnošću na power Doppler pregledu. Međutim, konvencionalni TRUS nije pouzdan u otkrivanju raka prostate jer su većina takvih tumora ipak izoehogeni i stoga nisu vidljivi (34). U novije vrijeme raste broj biopsija koje su navođene prethodnim MR pregledom, o čemu govorimo kasnije, u poglavlju *Ciljane biopsije prostate*. Tradicionalnu sekstansku metodu bioptiranja prostate prvi je uveo Hodge et al 1989 (35). Tehnika se sastoji od uzimanja 6 bioptata, 4 perifernih zona prostate i 2 tranzicijske zone (36). Također 3 bioptata su uzeta s jedne strane i 3 s druge (37). Spomenuti shematski sekstanski pristup otkrio je 9% više karcinoma u usporedbi s biopsijom usmjerenom na lezije, metodom toga vremena, što je konačno dovelo do pomaka u kliničkoj praksi od biopsije vođene prstima prema shematskim biopsijama vođenim TRUS-om (38). Koristeći ovu tehniku, neki operateri opcionalno mogu uzeti uzorke tkiva u abnormalnim područjima koja su procijenili sumnjivima pomoću DRP-a i/ili TRUS-a. Povećavajući broj bioptiranih cilindara ( $\geq 10$ ) i uzimajući uzorke više lateralno u perifernoj zoni, povećava se detekcija karcinoma za 14-20% naspram tradicionalne sekstanske tehnike (18). Shematska biopsija s 12 cilindara, u kojoj se uz tradicionalnih 6 cilindara uzima i 6 lateralnijih cilindara periferne zone, superiornija je dijagnostička metoda u odnosu na tradicionalnu metodu. Nadalje, cilindri su u spomenutoj shematskoj biopsiji podijeljeni u vertikalnoj ravnini na 4 područja: desno lateralno, desno medijalno, lijevo lateralno i lijevo medijalno (35). Za pacijente s PSA vrijednošću između 4,1 i 10

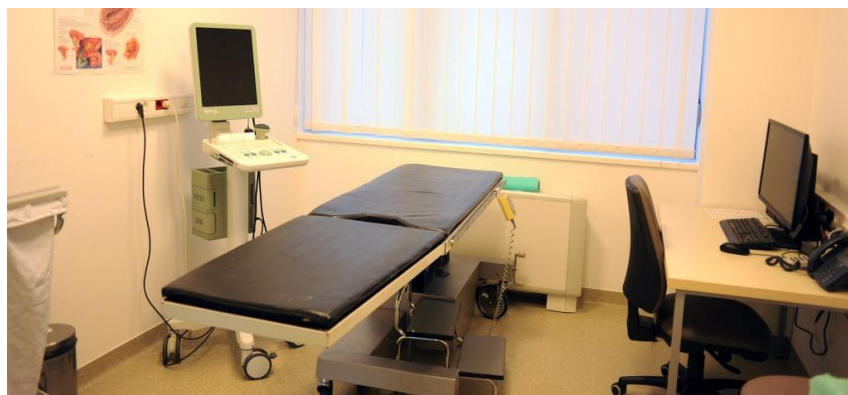ng/mL opisana shematska biopsija pokazala se sigurnom i efektivnom metodom dijagnosticiranja karcinoma prostate. Također, zabilježeno je povećanje postotka dijagnosticiranih karcinoma od 37,5% naspram 22,2% u korist shematske biopsije od 12 cilindara u odnosu na tradicionalnu biopsiju od 6 cilindara (37).

Osim spomenute shematske, u literaturi se opisuju još i mnoge druge tehnike uzimanja biopsija. Opisivana je shematska biopsija s 12 cilindara koja uključuje tradicionalnih 6 cilindara periferne zone, ali i 4 dodatna cilindra lateralne periferne zone te 2 cilindra tranzicijske zone (36). Dokazano je da bi takve shematske biopsije trebale biti rezervirane samo u pacijenata s uvećanom prostatom, tj. većom od 50 mL. Ovi rezultati su u skladu s općim mišljenjem da iako malen postotak karcinoma prostate nastaje u tranzicijskoj zoni, specifično ciljanje tranzicijske zone pridonosi malo općem postotku otkrivanja karcinoma. Neki operateri dodaju bioptat iz područja prednje komisure, relativno čestog područja početno promašenog karcinoma pronađenog sljedećom biopsijom (39). Zaključno, većina shema današnjih shematskih biopsija uključuju medijalne i lateralne dijelove apexa, sredinu žlijezde i bazu s desne i lijeve strane. Uzevši u obzir i često promašene prednje karcinome, neke sheme obuhvaćaju uzorkovanje prednjeg apexa. Ključno je da bioptirani cilindri budu adekvatno rašireni sve do najlateralnijih područja i apikalnih zona, budući da su to mjesta gdje se najčešće karcinomi promaše. Činjenica je da SB s 12 cilindara maksimiziraju postotak otkrivenih karcinoma prostate bez povećanja komplikacija samog zahvata (36). TRUS navođena shematska biopsija prostate temelj je dijagnostike karcinoma prostate, a protokol s 10-12 cilindara je standardna procedura već mnogo godina, no stopa otkrivanja karcinoma prostate je približno 40-45% pri izvođenju prve biopsije (40). Stoga postoji interes za proširivanjem shematskih biopsija na više od spomenutih 12 cilindara. Takve biopsije nazivaju se saturirane biopsije („*saturation biopsy*“) i sastoje od 20 ili više cilindara te naglašavaju uzorkovanje periferne zone. Pokazano je da ovakve shematske biopsije nisu superiornije naspram SB s 12 cilindara kao inicijalne biopsije, te bi se trebale razmatrati samo kod druge odnosno ponavljane biopsije (18).

Biopsije prostate izvode se u lokalnoj anesteziji i prije procedure ordinira se antibiotska profilaksa. Lokalna anestezija obično se aplicira uz bazu prostate na mjestu korijena

sjemenog mjehurića lijevo i desno,. Ona smanjuje nelagodnost procedure i uvijek se treba koristiti. Komplikacije procedure obuhvaćaju hematospermiju, rektoragiju i hematuriju. Spomenute komplikacije su česte, ali najčešće samo limitirajuće. Životno ugrožavajuća komplikacija je sepsa, koja je danas nešto učestalija zbog povećane prevalencije rezistentnih sojeva bakterija na antibiotike. Stoga se svakom pacijentu daje uputa da se ako poslije zahvata tjelesna temperatura naraste preko 38 stupnjeva Celzija, odmah javi u hitnu medicinsku ambulantu. Sepsa kao komplikacija može se smanjiti koristeći alternativni pristup za bioptiranje prostate, transperinealni pristup. Također, transperinealni pristup pokazao je poboljšanje u detekciji karcinoma prostate, češće u onih koji su inicijalnu biopsiju imali negativnu. Transperinealni pristup dolazi uz cijenu povećanog rizika od izazivanja urinarne retencije, a postizanje adekvatne lokalne anestezije je zahtjevnije izvesti (18).

Spomenute shematske biopsije imaju česte pogreške uzorkovanja i danas se aktivno traže metode njihove zamjene. Nadalje, dovele su dijagnostiku do propuštanja značajnog broja karcinoma prostate, neprecizne stratifikacije rizika i prekomjernih dijagnoza indolentnog tj. beznačajnog karcinoma prostate. Posljedica svega navedenog je pretjerano liječenje i izlaganje pacijenata rizicima operacijskih zahvata koji se većinom preslikavaju na urinarnu kvalitetu života (41). Spomenute zamjene shematskih biopsija su ciljane biopsije prostate, čije je glavno obilježje upravo ciljanje suspektnih lezija naspram nasumičnog, shematskog bioptiranja prostate.



Slika 6. Izdvojen prostor dnevne bolnice KBC-a Zagreb gdje se izvode biopsije prostate

## 3.5 CILJANE BIOPSIJE (CB) PROSTATE

### 3.5.1 OPĆENITO O CILJANIM BIOPSIJAMA PROSTATE

Kako bi se smanjila prekomjerna dijagnostika i pretjerano liječenje indolentnih karcinoma prostate, uz poboljšanje otkrivanja klinički značajnih karcinoma prostate i smanjenja broja biopsijskih zahvata, potrebne su nam točnije dijagnostičke metode od shematskih nasumičnih biopsija i bolji načini stratifikacije rizika (42). Prethodnu tvrdnju potkrepljuje činjenica da se godišnje u Europi i SAD-u obavi cca. 2 milijuna biopsija prostate (34). Ciljane biopsije prostate vraćaju dijagnostiku karcinoma prostate u vrijeme prije Hodgea i shematskih nasumičnih biopsija, uz razliku što u današnje vrijeme suvremena tehnologija omogućuje precizan, sofisticiran i moderan način ciljanja suspektnih lezija i kvalitetnu procjenu rizika. Predvodnik revolucije ciljanih biopsija prostate je multiparametrijska magnetna rezonanca (mpMR) (6,41–45). Danas se, izuzev mpMR ciljanih biopsija prostate (mpMR-CB) koje su najčešće i najkorištenije, razmatra uporaba PET CT-a kojim se dijagnosticira proširenost bolesti i mikroultrazvuka za izvođenje ciljanih biopsija prostate (34,46). U sljedećim potpoglavljima, detaljno će biti objašnjena svaka od metoda, a potom slijedi komparacija samih metoda, kako u smislu iznošenja rezultata pregledom literature, tako i s obzirom na prikaz rezultata iz Centra za prostatu, Klinike za urologiju, KBC-a Zagreb.

### 3.5.2 CILJANE BIOPSIJE PROSTATE NAVOĐENE MULTIPARAMETRIJSKOM MAGNETNOM REZONANCOM (mpMR-CB)

#### 3.5.2.1 MULTIPARAMETRIJSKA MAGNETNA REZONANCA (mpMR)

Multiparametrijska magnetna rezonanca (mpMR) slikovna je pretraga koja osim tradicionalne anatomske T2 sekvence snima difuzijski mjerene snimke (*diffusion-weighted imaging*, DWI). DWI pokazuje povećanu gustoću stanične membrane i posljedični pad gustoće vode odnosno vodikovih iona u karcinomskog tkivu naspram normalnog tkiva. Standardna mpMR snimka uključuje i dinamičko pojačanje kontrasta (*dynamic contrast enhancement*, DCE), iako ta opcija oduzima više vremena i nije uključena u sve protokole (18). Interpretacija spomenutih snimaka standardizirana je koristeći PIRADS skalu od 1 do 5 (*Prostate Imaging Reporting and Data System, Version 2*). PIRADS 1 i 2 interpretiraju se kao isključenje karcinoma visokog stupnja (Gleasonova grupa stupnja  $\geq 2$ ), dok je 3 interpretiran kao mogući karcinom visokog stupnja. PIRADS 4 i 5 indiciraju vjerojatni karcinom visokog stupnja. Iako PIRADS skala predstavlja konzistentno očitavanje nalaza, varijabilnost između očitavanja postoji zbog iskustva i znanja radiologa. Zbog toga bi očitavanje nalaza mpMR-a prostate trebalo biti rezervirano za subspecijaliste koji se bave prostatom. Korištenje mpMR-a zajedno sa spektroskopijom pomoću magnetne rezonance (*magnetic resonance spectroscopy*, MRS) može poboljšati preciznost pretrage. Spoj anatomske i metaboličke informacije koje pružaju navedene pretrage može rezultirati preciznijom procjenom lokacije karcinoma i njegovog stupnja malignosti. Karcinom prostate povezan je s proporcionalno manjim količinama kolina i kreatina u odnosu na BHP i normalno tkivo. Ova kombinacija pretraga najveću efikasnost ostvaruje u procjeni visoko rizičnih pacijenata (18). Također, mpMR pruža mogućnost izvođenja ciljanih biopsija.

Trenutno postoje 3 modaliteta ciljanih biopsija pomoću mpMR-a, to su kognitivne i fuzijske ciljane biopsije te izravno u uređaju za MR („in-bore“) ciljane biopsije. Prilikom izvođenja kognitivnih, fuzijskih, i „in bore“ CB pacijent mora unaprijed snimiti mpMR. Kognitivne ciljane biopsije su one u kojima radiolog na mpMR snimku označi suspektne lezije, a urolog, referirajući se na snimku, izvodi vizualnu ciljanu biopsiju pod kontrolom TRUS-a i

fokusira se posebno na suspektno područje. Efektivna vizualna estimacija zahtjeva dobru utreniranost operatera na nivou očitavanja mpMR nalaza i korelacije samog nalaza sa suspektnom lezijom prikazanom TRUS-om. Fuzijske ciljane biopsiju idu korak dalje. Različite fuzijske platforme tj. fuzijski softveri spajaju, odnosno preklapaju mpMR snimak, koji je također ranije napravljen, sa slikom TRUS-a u stvarnom vremenu, s napomenama (označenim lezijama) koje je operater naznačio. Rigidne registracije preklapaju sliku mpMR-a na sliku TRUS-a u fiksnom načinu, dok elastične registracije poboljšavaju fuziju slika na način da preslikavaju mpMR sliku na odgovarajuću izobličenu sliku prostate koja je uzrokovana samom sondom TRUS-a. Neki od proizvođača spomenutih softvera koji su odobreni od strane FDA-a su Philips (uronav), Eigen (artemis), Koelis (urostation), Hitachi (HI-RVS), BioJet, SmartTarget, BK fusion i Canon (apilo). Neki od spomenutih pružaju rigidne, a drugi elastične registracije. Nadalje, neki su prilagođeni za transrektalni ili transperinealni pristup, a neki za oba. Konačno, „*in-bore*“ MR ciljane biopsije su biopsije prostate koje se izvode pod direktnom kontrolom magnetu u posebnom otvorenom magnetu. Takav zahvat izvodi operater koristeći prilagođenu opremu za izvođenje biopsija u magnetu (6,38,44). Iako ova tehnika pruža veliku preciznost, ona zahtijeva više vremena i resursa te stoga nije često primjenjivana u praksi (41).

### 3.5.2.2 mpMR-CB

mpMR prostate danas je postao učinkovit alat u otkrivanju značajnih karcinoma prostate i bitna komponenta dijagnostičkog puta karcinoma prostate koji uključuje i izvođenje ciljanih biopsija (Slika 7) (41,47). Pruža li mpMR-CB istinsku prednost u odnosu na tradicionalne shematske biopsije prostate u muškaraca koji nisu prije radili biopsiju vjerojatno je osnovno pitanje za novi dijagnostički put usmjeren mpMR-om. Srećom, tijekom protekle dvije godine, nekoliko visokokvalitetnih kliničkih ispitivanja razjasnila su ovu dilemu (44).



### 3.5.2.3 USPOREDBA mpMR I SB

U literaturi postoji veliki broj dokaza koji podupiru učinkovitost mpMR-CB u odnosu na shematske TRUS biopsije. Jedan od takvih je sistematski pregled literature i meta-analiza u kojoj je 68 studija o dijagnostičkoj preciznosti pokazalo da mpMR-CB detektiraju više klinički važnih karcinoma prostate (omjer detekcije 1,16) i manje neznčajnih karcinoma (omjer detekcije 0,66) te zahtijevaju manje biopsijskih cilindara naspram SB (48). Također, mpMR-CB promašuju manje klinički značajnih karcinoma prostate u odnosu na shematske (41). U kliničkoj studiji MRI-FIRST, Rouviere et. al. proveli su prospektivnu, multicentričnu, uparenu dijagnostičku studiju u 16 francuskih centara, uspoređujući korisnost mpMR-CB sa shematskim biopsijama s 12 cilindara izvodeći ih na istom pacijentu. Dokazali su da je klinički značajan karcinom prostate (definiran kao Gleason $\geq$ 2) dijagnosticiran u sličnom postotku koristeći mpMR-CB i SB (32 vs. 30%,  $p=0,38$ ), ali pozitivitet biopsija je bio najveći kada su dvije tehnike kombinirali (49). PROMIS studija, u kojoj su sudjelovali pacijenti kojima nije prije rađena biopsija prostate, usporedila je shematske i mpMR-CB te je istaknula veliku osjetljivost mpMR-CB u odnosu na shematske TRUS biopsije za klinički signifikantne karcinome prostate (93% vs 48%) (50). U 4M studiji, van der Leest et. al. napravili su prospektivno, multicentrično, usporedno ispitivanje učinkovitosti u kojem je mpMR-CB uspoređena s TRUS SB (kod istih pacijenata). Unatoč tome što je 49% muškaraca imalo negativan mpMR, otkrivanje klinički značajnih karcinoma prostate između spomenutih tehnika bilo je vrlo slično (25% vs. 23%,  $p=0,17$ , u korist mpMR-CB). Samo 3% muškaraca u mpMR negativnoj skupini imalo je klinički značajan karcinom otkriven TRUS SB. Ova studija naglašava veliki broj muškaraca koji bi mogli imati koristi od izbjegavanja biopsije ako bi mpMR bio korišten kao sredstvo trijaže. Nadalje, važan nalaz iz studije 4M je da mpMR-CB otkrivaju manje indolentnih karcinoma nego SB (14% vs. 25%,  $p<0,0001$ ) (51). PRECISION je bila multicentrična, randomizirana studija u kojoj su pacijenti sa suspektnim karcinomom prostate podijeljeni u 2 skupine, mpMR-CB i SB. Za razliku od ispitivanja MRI-FIRST i 4M, PRECISION studija pokazala je da su mpMR-CB dijagnosticirale veći postotak klinički značajnih karcinoma prostate (38% vs. 26%,  $p=0,005$ ), iako su i dalje dijagnosticirale manji udio indolentnog karcinoma prostate (9 vs. 22%) nego TRUS SB.

Doduše, 71 muškaraca (28%) u skupini mpMR-CB izbjeglo je biopsiju zbog negativnog mpMR nalaza (52). Nadalje, FUTURE studija pokazala je veću efikasnost mpMR-CB naspram shematskih. U 642 pacijenta s prijašnjom negativnom shematskom biopsijom stopa detekcije za klinički značajne karcinome bila je 34% što su usporedili s 16% putem shematskih. Također, ciljanim biopsijama dijagnosticirali su klinički signifikantni karcinom u 21% pacijenata koji su prije učinili shematsku biopsiju koja je bila negativna (53). Spomenuti rezultati sugeriraju provođenje ciljanih biopsija u muškaraca čija je prva biopsija bila negativna. Ove i druge nedavne publikacije visoke kvalitete dokaza koje su u skladu sa Standardima Prijavljivanja za MR-CB smjernice (*Standards of Reporting for MRI-targeted Biopsy (START)*), omogućile su uključivanje mpMR-CB u nacionalne i međunarodne kliničke smjernice za dijagnozu karcinoma prostate u muškaraca koji prvi put izvode biopsiju i kojima je prethodna biopsija bila negativna (44). PICTURE studija usporedila je rezultate transperinealnih biopsija i mpMR-CB u 249 ispitanika. 200 ispitanika je pristupilo CB i sudionici studije nisu znali nalaze mpMR-a. CB su detektirale klinički signifikantni karcinom u 40,5% pacijenata u odnosu na 17% putem transperinealnih biopsija (54). U konačnici možemo zaključiti da je CB prostate superiornija tehnika dijagnosticiranja karcinoma prostate u odnosu na tradicionalne, shematske biopsije prostate. Razlog tome je što dijagnosticiraju veći udio klinički značajnih karcinoma prostate, a manji udio klinički neznčajnih karcinoma prostate. Također, zahtijevaju manje bioptiranih cilindara, no postavlja se pitanje koliko. Protokoli o broju bioptiranih cilindara razlikuju se od centra do centra, obično u rasponu od 1 do 9 po leziji. Potreban je balans između proceduralnih komplikacija, troška, maksimiziranja otkrivanja klinički značajne bolesti, a minimaliziranja otkrivanja klinički beznačajne bolesti, no za sada je optimalan broj bioptata diskutabilan. Lu et. al. procijenili su količinu klinički značajnih karcinoma prostate (definiran kao Gleason $\geq$ 3+4) kada je pet ili manje cilindara uzeto sa suspektne mpMR lezije. Njihovi rezultati su se razlikovali u različitim populacijama pacijenata, ali su zaključili da su ukupno dva cilindra po leziji premalo. Uzimajući samo dva cilindra, propustili su 16% klinički značajnih karcinoma na prvoj biopsiji, 27% pri prethodno negativnoj i 32% u pacijenata koji su pod aktivnim nadzorom (55). Druge studije pokazale su slične rezultate. Zhang et. al dokazali su, izvodeći biopsiju transrektalno iz lezije definirane mpMR-om, da se udio klinički značajnih karcinoma

prostata (Gleason $\geq$ 2) povećao s povećanjem broja bioptiranih cilindara, iako neznatno (jedna do tri: povećanje od 6,4%; tri do pet: povećanje od 2,4%) (56). Čini se da bi suspektna lezija definirana mpMR-om trebala biti bioptirana s više od 2 cilindra kako bi se osiguralo maksimalno otkrivanje klinički značajnih karcinoma prostate, iako gornja granica nije jasno definirana. Međutim, pet cilindara po leziji bio bi pragmatičan prijedlog za maksimiziranje dijagnosticiranja značajnih karcinoma prostate (44).

#### 3.5.2.4 KOMBINACIJA mpMR-CB I SB

U cilju maksimiziranja stope detekcije karcinoma, mnoge studije i autori sugeriraju izvođenje ciljanih biopsija zajedno sa shematskim. U multicentričnoj studiji s 800 ispitanika, kojima je napravljena transperinealna biopsija, u njih 571 napravljena je dodatna mpMR-CB i dokazano je da kombinacija tehnika biopsija (SB+CB) detektira više signifikantnih karcinoma od bilo koje tehnike zasebno (71% naspram 59% i 61%) (57). U sličnoj studiji sudjelovalo je 555 ispitanika kod kojih je postavljena sumnja na karcinom prostate. Pristupili su shematskoj biopsiji kojoj su dodana 2 ciljana cilindra ako su imali suspektnu leziju na mpMR-u. Ciljane biopsije detektirale su 78% karcinoma u odnosu na 96% putem shematskih, bez razlike u većoj osjetljivosti ciljanih prilikom detektiranja signifikantne lezije naspram shematskih biopsija. Međutim, rezultati su pokazali veću preciznost ciljanih biopsija u odnosu na shematske (0,98 vs 0,88). Također, studija je pokazala da su shematske biopsije dijagnosticirale klinički neznačajne karcinome prostate u 13% pacijenata. Dodatno, ciljane biopsije su detektirale karcinome s većim Gleasonovim scorom (58). Spomenuta MRI-FIRST studija također je ispitala učinak kombinacije biopsija na 251 pacijentu koji su imali mpMR nalaz. Pacijentima s abnormalnim nalazom mpMR-a učinjena je SB s 12 cilindara i mpMR-CB. Operater nije znao nalaze patoloških mpMR-ova. Studija je pokazala da bi mpMR-CB promašile 5,7% klinički signifikantnih lezija, dok bi s druge strane shematske biopsije, da su same rađene, promašile 7,6% pacijenata s klinički signifikantnim karcinomom prostate (49). Na temelju svega navedenog možemo zaključiti da uloga kombinacije SB i CB u dijagnostici karcinoma prostate još uvijek nije u potpunosti razriješena.

### 3.5.2.5 TRANSPERINEALNE (TP) mpMR-CB

Nadovezujući se na prethodno poglavlje, transperinealni pristup korišten je kao alternativna metoda bioptiranja prostate. Korištena je u manjeg broja pacijenata koji su preferirali sedaciju, imali veliku prostatu ili prethodnu negativnu TRUS biopsiju. Međutim, transperinealni pristup dobio je na važnosti posljednjih godina. Glavni razlozi su mogućnost komplikacije TRUS biopsije sepsom (pogotovo u doba rezistentnih sojeva bakterija) i otežano uzorkovanje anterolateralnih dijelova prostate. No transperinealni pristup također nosi svoju cijenu: krivulju učenja, troškove dodatne opreme, potrebu za sedacijom i povećan rizik urinarne retencije zbog povećanih količina potrebnih cilindara. Razvoj mpMR-CB, uključujući smanjen broj potrebnih cilindara, omogućuje lakše izvođenje transperinealnih biopsija, a u nekim centrima one se izvode pod lokalnom anestezijom (41). Jacewicz et. al. u svojoj studiji su proučili učinak tj. stopu detekcije karcinoma koristeći mpMR-CB transperinealnim pristupom. Ukupno 401 pacijenata je sudjelovalo i svima je napravljen mpMR. Pacijenti s pozitivnim nalazom mpMR-a (PIRADS $\geq$ 3) pristupili su ciljanoj biopsiji, 161 pacijent koji nisu imali prijašnju biopsiju pristupili su CB i SB, a oni s negativnim mpMR-om su pristupili SB. Klinički značajni karcinom prostate označen je kao ISUP grupa  $\geq$ 2. Ukupna stopa detekcije karcinoma je bila 65%, s 48% klinički značajnih karcinoma prostate. U slučajevima PIRADS-5, stopa detekcija je bila 91%, s 77% klinički značajnih karcinoma. Dodana vrijednost SB, koja je definirana kao nadogradnja od negativne CB ili ISUP grupa 1 karcinoma koji je u SB bio klinički značajan, je bila 2% (59). Pepe et. al. usporedili su stopu detekcije klinički značajnih karcinoma prostate u 200 pacijenata. U njihovim rezultatima prikazali su stopu detekcije karcinoma koristeći mpMR-CB TR i TP putem. Zanimljivo je kako su otkrili da su TP mpMR-CB superiornije kod otkrivanja klinički značajnih karcinoma anteriorne zone prostate naspram TR mpMR-CB (93.3% vs. 25%,  $p=0.001$ ) (60).

### 3.5.2.6 CILJANE BIOPSIJE U PONAVLJANIM BIOPSIJAMA PROSTATE

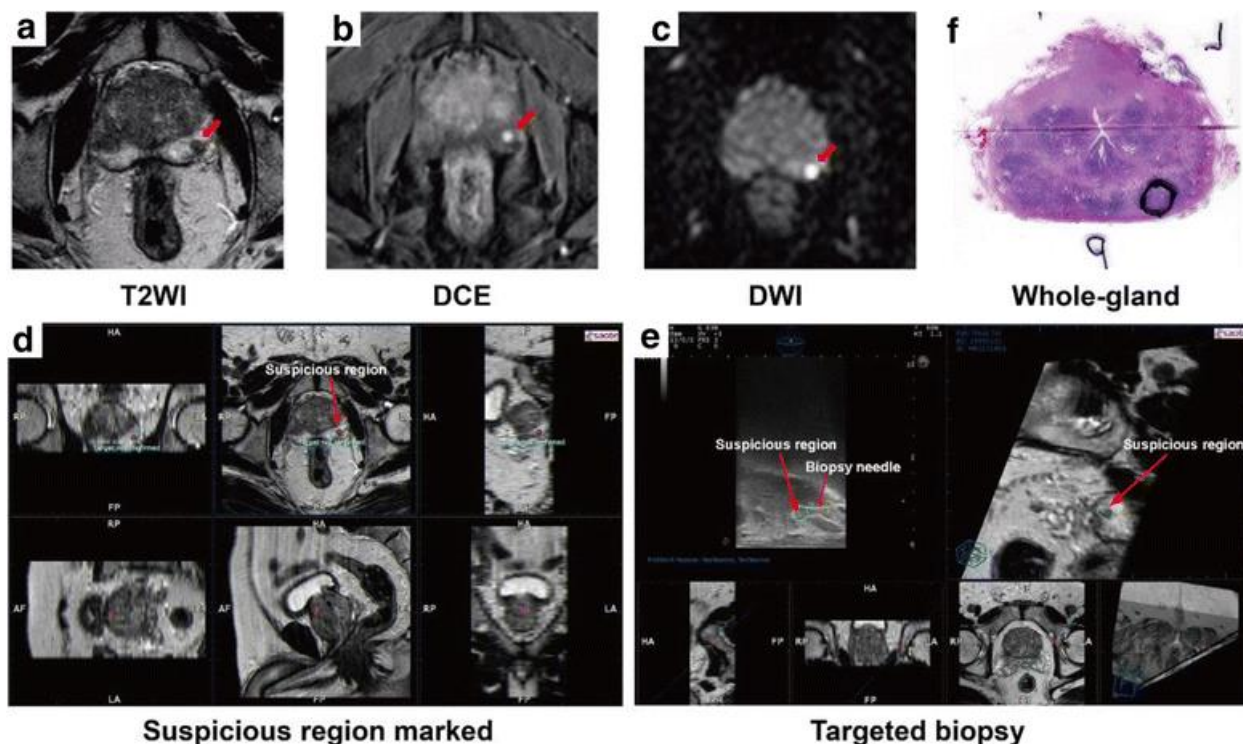
Za ponavljane biopsije u muškaraca s prijašnjom negativnom biopsijom postoji više pristupa. Ako se ponavljana biopsija preporučuje, čini se da mpMR-CB pokazuje bolje rezultate u detekciji klinički značajne bolesti naspram standardizirane ponavljane shematske biopsije (61). Prema tome, ako je mpMR dostupan, u svakog pacijenta s prijašnjom negativnom biopsijom trebalo bi razmotriti mpMR-CB kao mogućnost izvođenja ponavljane biopsije. Slične su i preporuke EAU. Također, snimljeni mpMR trebalo bi multidisciplinarno očitati te u slučaju negativnog nalaza (PIRADS $\leq$ 2) razmotriti ponavljanje shematske biopsije. Borghesi et. al. u svojoj studiji iz 2021. godine usporedili su rezultate fuzijske mpMR-CB i SB u 305 pacijenata koje su podijelili u grupe onih bez prijašnje biopsije, s prijašnjom biopsijom i aktivno praćeni pacijenti. U skupini pacijenata bez prijašnje biopsije rezultati CB i SB nisu se značajno razlikovali, ali u skupini pacijenata s prijašnjom biopsijom jesu. CB su detektirale 41,3% klinički značajnih karcinoma naspram 27% detektiranih SB (40). Nadalje, Porreca et. al. u svojoj kohorti istražili su isto pitanje. Njihovi rezultati ukazuju također da je mpMR-CB bolja metoda izbora jer su u kombinaciji mpMR-CB i SB, pozitivni cilindri u 43,7% slučajeva bili CB, a u 24,1% slučajeva SB (62). Slično spomenutome, Kuliš et. al. u svojoj studiji s 63 pacijenta usporedili su rezultate mpMR-CB i SB. CB su bile pozitivne u 52,38% slučajeva, a SB u 47,62%. Također, medijan najvećeg postotka karcinomske infiltracije po biopsiji je bio značajno veći u ciljanim cilindrima. Razlika u Gleasonovom zbroju nije zapažena između spomenutih tehnika (63). Zaključno, mpMR-CB poboljšavaju detekciju karcinoma prostate u muškaraca s prijašnjom negativnom biopsijom, no kombinacija CB i SB se preporuča s obzirom na najviši stupanj detekcije klinički značajnog karcinoma prostate (64).

### 3.5.2.7 USPOREDBA KOGNITIVNIH, FUZIJSKIH I „IN BORE“ mpMR-CB

Kao što smo prethodno objasnili, postoje razne tehnike mpMR-CB sa specifičnim krivuljama učenja i cijenama. Raspravlja se postoji li tehnika superiornija ostalima u otkrivanju karcinoma prostate. U prospektivnoj PROFUS studiji sa 125 pacijenata učinjene su ciljne biopsije prostate, prvo koristeći fuzijske programe i naknadno kognitivne ciljne biopsije vizualnom estimacijom. Rezultati su pokazali da nema značajne razlike u detekciji karcinoma prostate između korištenih tehnika, iako je krivulja učenja za fuzijske biopsije bila kraća (65). Druga studija napravila je sličnu komparaciju kognitivnih i fuzijskih mpMR-CB i prijavila rezultate neznačajne razlike u detekciji karcinoma prostate (47% vs. 53%) (66). Spomenuta PICTURE studija objavila je da je kognitivna biopsija promašila 13,6% karcinoma koji su detektirani fuzijskom biopsijom, a fuzijska je promašila 10,8% karcinoma detektirane kognitivnom (54). SmartTarget studija s 141 pacijentom otkrila je da kombinacija fuzijske i kognitivne tehnike daje najviše stope detekcije klinički značajnih karcinoma prostate (72% njihove kohorte) (67). „In bore“ mpMR-CB uspoređena je sa shematskom TRUS biopsijom u studiji s 125 pacijenata. Rezultati su pokazali viši stupanj detekcije CB naspram shematske (85% vs. 79%), iako su prilikom uzorkovanja u CB-ma uzete 3 cilindra u odnosu na SB s 12 cilindara (68). Koristi „In-bore“ tehnike danas su ipak u sjeni same ekonomičnosti iste. Međutim, neki autori smatraju da bi gledajući širu sliku, „In-bore“ mpMR-CB mogla biti najekonomičnija pretraga, ako se razmatra osjetljivost, ali i smanjenje bolničkih liječenja mogućih komplikacija poslije drugih tehnika biopsija (69). Elkhoury et. al. proveli su trostruku usporedbu tehnika. Uspoređivali su kognitivne mpMR-CB, mpMR fuzijske biopsije i SB (PAIREDCAP). Svakom pacijentu urađene su sve tri tehnike. Pozitivitet je varirao od 47% kada su korištene samo kognitivne CB, do približno 60% kada su korištene pojedinačno SB ili bilo koja metoda CB, do 70% prilikom kombinacije SB i CB. Zaključili su da je najveća stopa otkrivanja karcinoma prostate bila postignuta kombiniranjem SB i CB (70).

### 3.5.2.8 OSTALE ULOGE mpMR-a

Uzevši u obzir prednosti mpMR-CB, postavlja se pitanje treba li biopsirati ako mpMR nije sumnjiv. Recentna studija, uspoređujući histološke nalaze nakon prostatektomije s preoperativnim mpMR nalazima, pokazala je da je 55% totalnog tumorskog volumena nezamijećeno mpMR-om. Međutim, jasno je da mpMR, kao trijažno sredstvo, svoj najveći potencijal ispunjava u detektiranju klinički značajnih karcinoma prostate kao i u stratifikaciji pacijenata za načine primjerenog liječenja. Stoga se SB preporuča u svakog pacijenta sa sumnjom na karcinom prostate, a negativnim mpMR nalazom (71). mpMR ima danas ključnu ulogu u dijagnostičkom putu karcinoma prostate, kako u dijagnostici klinički značajnih karcinoma prostate, tako i u izbjegavanju nepotrebnih biopsija. Mnogi autori razmišljaju o proširivanju korištenje mpMR-a u zbrinjavanju pacijenata sa karcinomom prostate kroz. aktivno praćenje, kod detektiranja rekurentnih intraprostatičnih lezija nakon liječenja i usmjeravanja fokalne terapije. Prospektivna studija s 152 pacijenta pokazala je ulogu mpMR-a u aktivnom praćenju pacijenata. Rezultati su pokazali da mpMR ima 53% osjetljivosti u detektiranju karcinoma s povećanjem Gleasonova scora s 80% specifičnošću (72). Nepobitna uloga mpMR-CB u dijagnostici karcinoma prostate vodi k značajnom poboljšanju stope detektiranih karcinoma i redukciji u detekciji neznčajnih karcinoma prostate. Daljnji razvitak softvera i registracijskih platformi uvest će revoluciju u dijagnosticiranje karcinoma prostate. Idealistički gledano, daljnji napredak u tehnologiji slikovnih pretraga mogao bi općenito izbjeći potrebu za biopsijom prostate (41).



Slika 7. Procedura fuzijske mpMR-CB. A, B, C – lezija označena crvenom strelicom. D, E – Izvođenje fuzijske mpMR-CB. F – ciljani cilindri pokazuju karcinom prostate (Gleason 3+4). Prema: Lian H, Zhuang J, Wang W, Zhang B, Shi J, Li D, et al. Assessment of free-hand transperineal targeted prostate biopsy using multiparametric magnetic resonance imaging-transrectal ultrasound fusion in Chinese men with prior negative biopsy and elevated prostate-specific antigen. BMC Urol. 2017 Jul 5;17. Fig. 1 Steps for mpMRI and TRUS fusion guided targeted prostate biopsy and whole-gland prostatectomy pathology in a typical patient with negative biopsy two years ago but elevated prostate-specific antigen. A-C, The lesion (red arrow) was detected in different mpMRI sequences and was scored as “probably malignant” (score 4 of 5). D-E, mpMRI data was loaded into the biopsy system and suspicious region (green circle) was marked on high resolution transversal T2W sequences before biopsy. Then, the targeted biopsy started using the free-hand transperineal technique guided by mpMRI and TRUS fusion images (red arrow). F, Targeted cores revealed Gleason 3+4 tumor in the lesion (90% core involvement). Whole-gland pathology was performed after prostatectomy and the index lesion (black circle) had the same pathology result with targeted biopsy.



### 3.5.3 CILJANE BIOPSIJE NAVOĐENE MIKRO-ULTRAZVUKOM (MU)

Proteklih desetljeća razvijali su se različiti modaliteti ultrazvučnog snimanja u cilju poboljšanja kvalitete slike prostate. Kompjuterizirani TRUS, elastografija posmičnih valova (*shear wave elastography*) i kontrastni ultrazvuk disperznog snimanja (*contrast-ultrasound dispersion imaging*) imaju zanimljive rezultate, no nedovoljnu razinu dokaza da bi utjecali na dijagnostičke smjernice karcinoma prostate (73–76). Mikro-ultrazvuk (MU) je nova ultrazvučna tehnologija visoke rezolucije koja je razvijena od strane Exact Imaging-a (Toronto, Ontario, Canada) s ciljem poboljšanja snimanja prostate i, posljedično, dijagnostičke točnosti biopsije prostate vođene ultrazvukom. Nadalje, MU pruža bolji uvid u mikrostrukturu tkiva jer radi na 29 MHz, za razliku od konvencionalnih ultrazvuka koji rade na 4-14 MHz. Podaci iz literature pokazuju da MU-CB imaju veću osjetljivost u detekciji klinički značajnih karcinoma prostate naspram TRUS SB (77). Također, MU-CB imaju usporedive stope detekcije karcinoma prostate sa standardom tj. mpMR-CB (34). S obzirom na to da se radi o novoj tehnologiji, potrebna su daljnja istraživanja da potvrde potencijalne prednosti ove tehnologije u boljoj detekciji karcinoma prostate kao i mogućnost smanjenja upotrebe mpMR-a u dijagnostici karcinoma prostate.

### 3.6 DIJAGNOSTICIRANJE METASTATSKE BOLESTI I PET-CT U CILJANIM BIOPSIJAMA

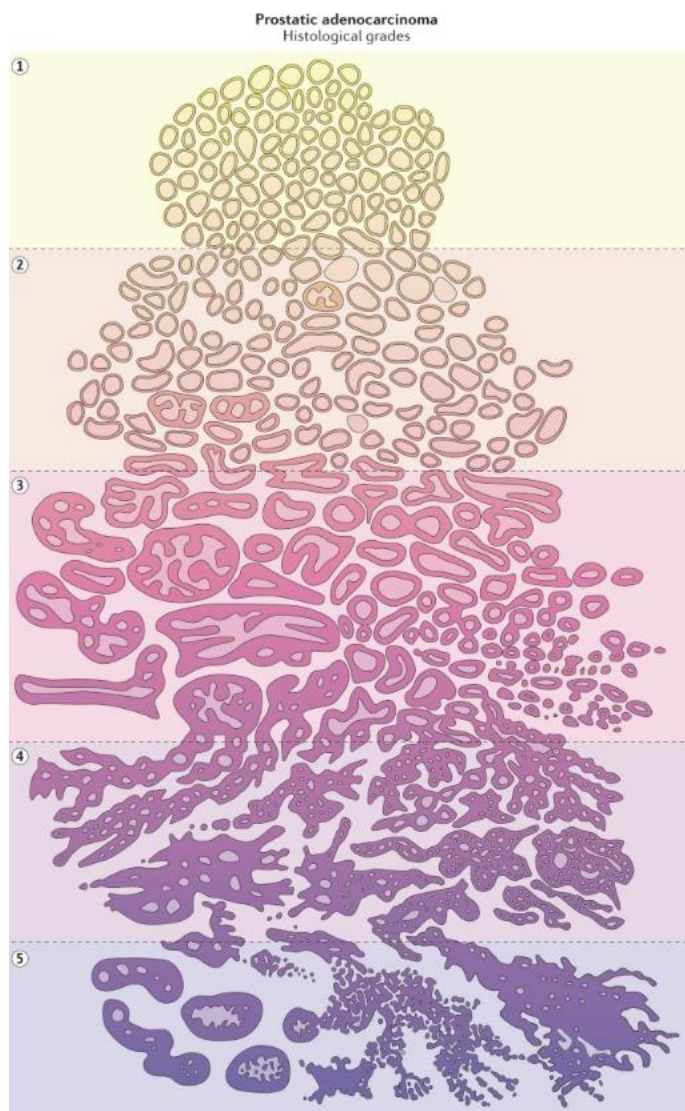
U dijagnosticiranju metastatske bolesti i procjeni proširenosti karcinoma prostate tradicionalno se koriste mnoge slikovne metode. Aksijalne snimke zdjelice MSCT-om i MR-om koriste se za selektivno isključenje metastaza u limfnim čvorovima kod visokorizičnih pacijenata za koje se smatra da su kandidati za lokalnu terapiju. Scintigrafija kosti tehnecijem ( $Tc^{99}$ ) koristi se za dijagnosticiranje koštanih metastaza budući da karcinom prostate najčešće metastazira u kosti. Također, za razliku od metastaza u mekom tkivu (pluća i jetra), koštane metastaze češće se nađu u inicijalnoj prezentaciji bolesti. Pozitronska emisijska tomografija (PET) identificira metastaze pomoću CT snimka i zahtijeva količinu od otprilike  $10^9$  stanica. Prema tome, mnogi visokorizični karcinomi klasificirani kao „M0“ zapravo su mikrometastatski. Mnogi PET markeri koriste se danas u kliničkoj praksi za karcinom prostate. Njihovo obilježje je visoka osjetljivost za mali volumen karcinoma.  $^{18}F$  natrijev fluorid (NaF) koristi se kao marker koštanih metastaza. Iako metoda ima veliku osjetljivost, specifičnost je znatno manja. U kliničkoj praksi koristi se relativno često, iako optimalna uloga nije do kraja razjašnjena. Otkriveno je da stanice karcinoma prostate češće sadrže povećane vrijednosti fosfokolina, i zato se  $^{11}C$ -kolin koristi kao PET marker metastaza karcinoma prostate. Prijavljena je visoka osjetljivost i specifičnost ove tehnike. Slično, dokazano je da stanice karcinoma prostate imaju potrebu za povećanjem količine lipida stanične membrane. Stoga je acetat kao izvor ugljika u karcinomskim stanicama u povećanoj koncentraciji. Acetat kao PET marker poglavito se koristi za procjenu proširenosti bolesti u regionalnim limfnim čvorovima.  $^{18}F$ -flukiklovin sintetička je aminokiselina koja se transportira mnogim ionskim kanalima koji su pretjerano izraženi u stanicama karcinoma prostate. Najčešće se koristi kao marker za procjenu rekurentne bolesti. Prostata specifični membranski antigen (*Prostate-specific membrane antigen*, PSMA) je transmembranski protein koji je konstantno prisutan u većini stanica karcinoma prostate, ali i u neovaskularnim strukturama nekih drugih malignih bolesti te u nekoliko vrsta normalnih tkiva (npr. žlijezde slinovnice). PSMA ligand ozračen je s  $^{68}Ga$  i koristi se kao radiomarker u identificiranju potencijalnih mjesta limfnih metastaza. Također, koristi se i

kao marker u otkrivanju koštanih metastaza (18). Kineska studija iz 2021. godine dala je pregled dosadašnjih radova na temu korištenja PSMA PET-CT-a u navođenju ciljanih biopsija, kognitivnih i fuzijskih. Zaključili su da PSMA PET-CT CB imaju veći pozitivitet i manje komplikacija naspram tradicionalnih TRUS SB. No, relevantnih informacija vezanih uz usporedbu mpMR-CB i PSMA PET-CT CB nema. Također, sve studije su bile male, s malom količinom pacijenata i relativno slabom razinom dokaza (46).

### 3.7 GLEASONOV ZBROJ (*GLEASON SCORE*)

S obzirom na to da je cilj biopsije dobivanje uzorka tkiva za patohistološku analizu, u ovom poglavlju objasniti ćemo najčešće metode gradiranja karcinoma prostate. Gleasonov rezultat tj. zbroj najčešći je sustav gradiranja karcinoma prostate. Sustav se bazira na ocjenjivanju izgleda žljezdane arhitekture pod mikroskopom. Patolog pregledavajući uzorak dodjeljuje primarnu ocjenu uzorku karcinoma koji se najčešće pojavljuje i sekundarnu ocjenu uzorku karcinoma koji se drugi najčešće pojavljuje u uzorku (Slika 8) (19). Ocjene su tradicionalno u skali od 1 do 5. Gleasonov rezultat tj. zbroj je zbroj primarne i sekundarne ocjene. Ako se u cijelom uzorku pojavljuje samo jedan oblik karcinoma onda se ocjena zbraja ista (npr. 3+3). Međutim, patohistološko gradiranje se s vremenom promijenilo, Gleason 1 i 2 rijetko se dodjeljuju, tako da Gleason 3 korelira s karcinomom niskog gradusa (žlijezde varijabilne veličine koje probijaju normalnu stromu i rastu između normalnih žlijezda). Gleason 4 predstavlja karcinome srednjeg gradusa (nekompletno formirane žlijezde s varijabilnom količinom fuzije i više infiltrativnim rastom), a Gleason 5 označuje karcinome visokog gradusa (jedinственe infiltrativne stanice bez žljezdane formacije). Opažaju se ponekad varijacije u rastu karcinoma tipa komedo i kribiformni uzorci, a budući da su češće agresivni podtipovi, rangiraju se kao Gleason 4. Gleason 6 (3+3) je jednolično karcinom niskog gradusa. Kada diferenciramo karcinome u srednji i visok gradus primarna ocjena je najvažniji pokazatelj biološkog rizika. Prema tome karcinomi s Gleasonovim zbrojem 7 dijele se na agresivnije karcinome (4+3) i na manje agresivne (3+4). U suvremenoj praksi, Gleasonovi zbrojevi su grupirani na način po ISUP-u (*International Society of Urological Pathology*), Gleason 3+3

ili manje označava grupu 1, Gleason 3+4 grupu 2, Gleason 4+3 grupu 3, Gleason 8 grupu 4, a Gleason 9 i 10 grupu 5. Ovaj sistem predstavlja više promjenu u nomenklaturi nego u samom patohistološkom ocjenjivanju. Nadalje, prilagođeniji je pacijentima jer je skala za grupe od 1 od 5, a ne kao za Gleasonov zbroj od 6 do 10. Još jedna prednost je u tome što razlikuje karcinome Gleason 3+4 i 4+3 (18).



Slika 8. Gradiranje karcinoma prostate po Gleasonu. Prema: Ali A, Du Feu A, Oliveira P, Choudhury A, Bristow RG, Baena E. Prostate zones and cancer: lost in transition? Nat Rev Urol. 2022 Feb;19(2):101–15.

### 3.8 EUROPEAN ASSOCIATION OF UROLOGY (EAU) UROLOŠKE SMJERNICE ZA BIOPSIJU PROSTATE

U uobičajenoj urološkoj praksi danas se redovito koriste urološke smjernice europskog urološkog društva (*European Association of Urology (EAU)*) (28). Trenutne preporuke za biopsije koje su sastavili stručnjaci iz odbora za pisanje smjernica prema medicini osnovanoj na dokazima su sljedeće. SB su prihvatljiva dijagnostička metoda u slučajevima kada je MR nedostupan. Nadalje, preporuka je da se ne koristi MR kao inicijalnu metodu probira. Rezultate MR-a treba interpretirati na multidisciplinarnim sastancima po trenutnim smjernicama za PIRADS. U pacijenata koji pristupaju primarnoj biopsiji snimiti mpMR prije biopsije. Ako je mpMR pozitivan (PIRADS $\geq$ 3), napraviti CB u kombinaciji s SB. Ako je mpMR negativan (PIRADS $\leq$ 2) i klinička sumnja na karcinom prostate je niska (npr. PSAD $<$ 0,15 ng/mL), pristupiti biopsiji samo uz dogovor s pacijentom. U pacijenata s prijašnjom negativnom biopsijom, preporuka je snimiti mpMR prije biopsije prostate. Kada je mpMR pozitivan (PIRADS $\geq$ 3), napraviti samo CB, a kada je mpMR negativan (npr. PIRADS $\leq$ 2) i klinička sumnja na karcinom prostate je visoka, napraviti SB u dogovoru s pacijentom. Potreba za biopsijom se bazira na rezultatima PSA ili drugih biomarkera i/ili suspektnim DRP-om i/ili suspektnim slikovnim metodama. Dob, potencijalni komorbiditeti i terapijske posljedice bi se isto trebali uzeti u obzir prije izvođenja biopsije prostate. Stratifikacija rizika (također koristeći EAU smjernice) potencijalni je način smanjenja nepotrebnih biopsija. I transrektalni i transperinealni pristupi su prihvatljivi budući da imaju slične rezultate. Međutim, postoje dokazi da je smanjen rizik infekcija koristeći transperinealni pristup. pa se preporučuje TP. U cilju smanjenja infekcija, preporučuje se dezinfekcija kože perineuma prije TP biopsije, a u TR biopsijama prije biopsije rektalno čišćenje povidon-jodidom. Preporuka je nekorištenje fluorokinolona za biopsije prostate, već ciljane profilakse, zavisno o nalazu rektalnog brisa, ili pojačane (*augmented*) profilakse (2 ili više različita antibiotika) i za TP pristup profilaksa cuforoksimom ili cefaleksinom. Nadalje, preporučuje se odvojeno procesiranje biopтата s različitih mjesta uzorkovanja. Preporuke su da biopsijske sheme sadrže minimalno 8 cilindara, a 10-12 cilindara za veće prostate, budući da je to optimalna količina za većinu pacijenata bilo da se radi o inicijalnoj ili ponavljanoj biopsiji. Velike

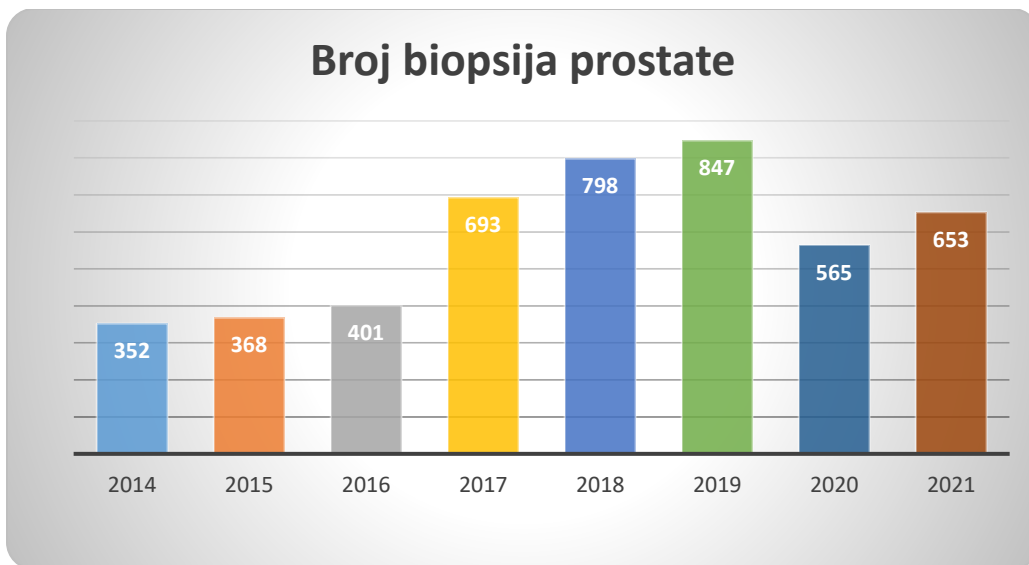
studije su pokazale da je transperinealni pristup osjetljiviji u detekciji karcinoma prostate naspram transrektalnog pristupa, stoga se opet preferira transperinealni pristup. Trenutne smjernice, uzevši u obzir sve dokaze iz literature, ne smatraju da je ijedna tehnika CB superiornija u odnosu na druge (kognitivne, fuzijske, „in bore“ CB).

## 4. REZULTATI CENTRA ZA PROSTATU, KLINIKE ZA UROLOGIJU, KBC-A ZAGREB

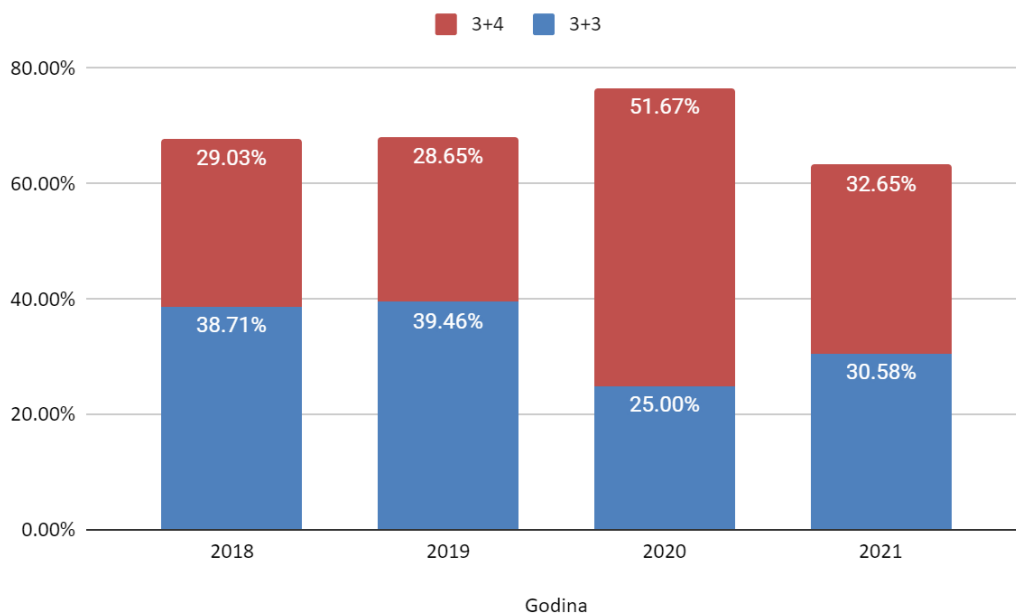
Centar za prostatu, Klinike za urologiju, KBC-a Zagreb osnovan je u prosincu 2016. godine. Retrospektivnom analizom baze podataka Centra za prostatu u razdoblju od 2018. do kraja 2021. godine dobiveni su sljedeći podaci.

U 2018. godini napravljeno je 798 biopsija. Sljedeće, 2019. godine, broj je narastao na 847 biopsija, no u sljedećim godina broj biopsija se smanjio zbog pandemije SARS-CoV-2 virusa. Prema tome, 2020. godine napravljeno je 565 biopsija, a 2021. 653 (Slika 9). Promatrajući 2018. i 2019. godinu kao predpandemijske godine, a 2020. i 2021 kao pandemijske, dobili smo zanimljive rezultate. Tijekom 2 godine pandemije (2020. i 2021. godina) ukupno je 1218 pacijenata podvrgnuto biopsiji prostate što je pad od 25,95%, kada uspoređujemo s 2018. i 2019. godinom. Harvey W Kaufman et. al. prijavili su smanjenje broja biopsija za 37,9% kada su uspoređivali predpandemijske brojeve biopsija s onima koje su rađene za vrijeme rane pandemije (definirane kao proljeće 2020.) (78).

Također, daljnje analize trendova za vrijeme pandemije pokazale su sljedeće rezultate koji opisuju udio Gleasonovih zbrojeva i udio CB+SB odnosno SB. U 2018. godini udio Gleasonovog zbroja 3+3 (Gleason grupa 1 (GG1), ISUP) bio je 38,71%, a udio Gleasonovog zbroja 3+4 (Gleason grupa 2 (GG2), ISUP) bio je 29,03%. U narednoj 2019. godini rezultati su slični 39,46% vs. 28,65% u korist GG1. U 2020. godini došlo je do promjene, 25% GG1 vs. 51,67 GG2. Isti trend nastavio se i u 2021. s početkom vraćanja na prijašnje trendove, 30,58% GG1 vs. 32,65% GG2 (Slika 10). Udio kombinacije CB i SB povećavao se naspram SB. U 2018. godini udio CB+SB bio je 8,40% naspram 91,60%. U sljedećim godinama udio je rastao, stoga je 2019. godine iznosio 17,41%, 2020. 20,86% i 2021. 33,07% (Slika 11).

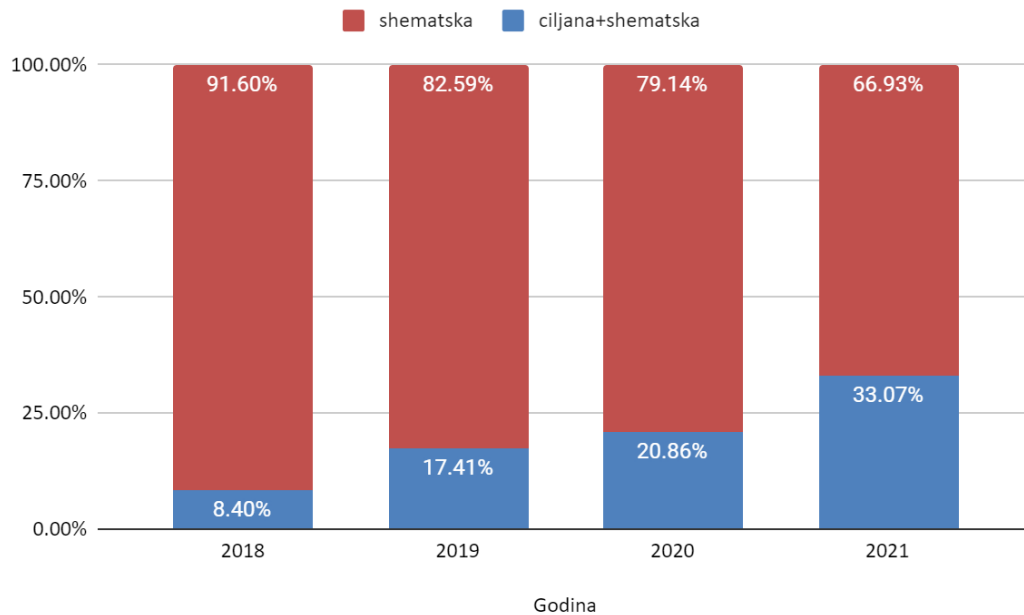


Slika 9. Broj biopsija prostate po godinama



Slika 10. Udio Gleason grupe 1 (3+3) vs. Gleason grupe 2 (3+4)

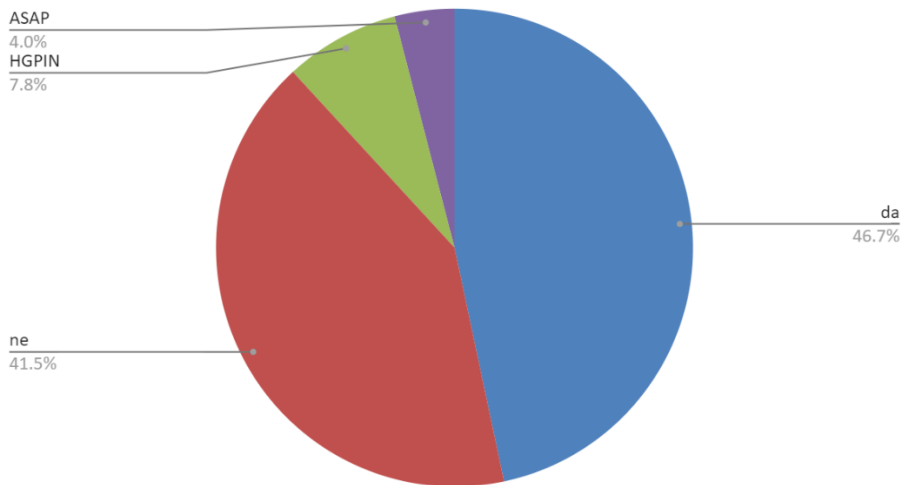




Slika 11. Udio ciljanih i shematskih biopsija vs. shematske biopsije

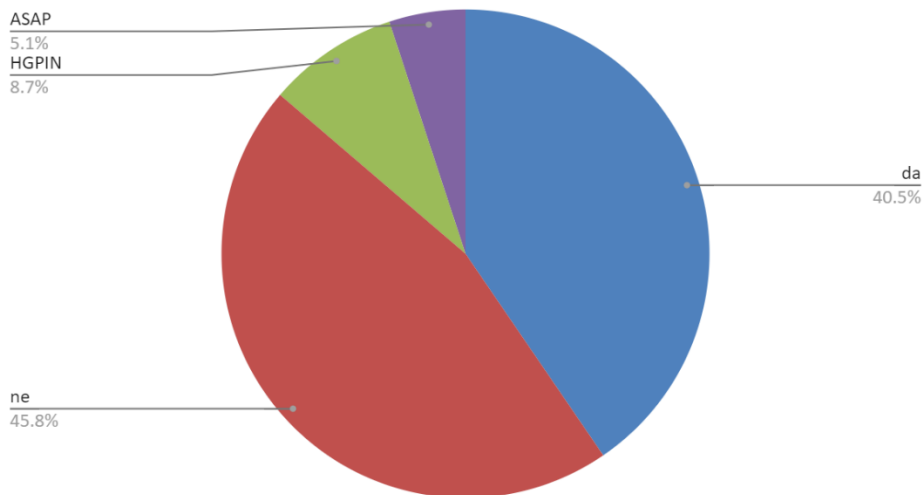
Nalazi svih biopsija (SB i CB) u periodu od 2018. do 2021. su 46,7% pozitivnih, 41,5% negativnih, 7,8% HGPIN i 4,0% ASAP, N=2796 (Slika 12). Promatrajući nalaz svih biopsija kod pacijenata s PSA 4-10 ng/mL, rezultati su slični: pozitivnih je 40,5%, negativnih 45,8%, 8,7% HGPIN i 5,1% ASAP, N=1812 (Slika 13).

Count of pozitivna da/ne, HGPIN, ASAP



Slika 12 Rezultati svih biopsija (SB i CB) u periodu 2018.-2021., N=2796

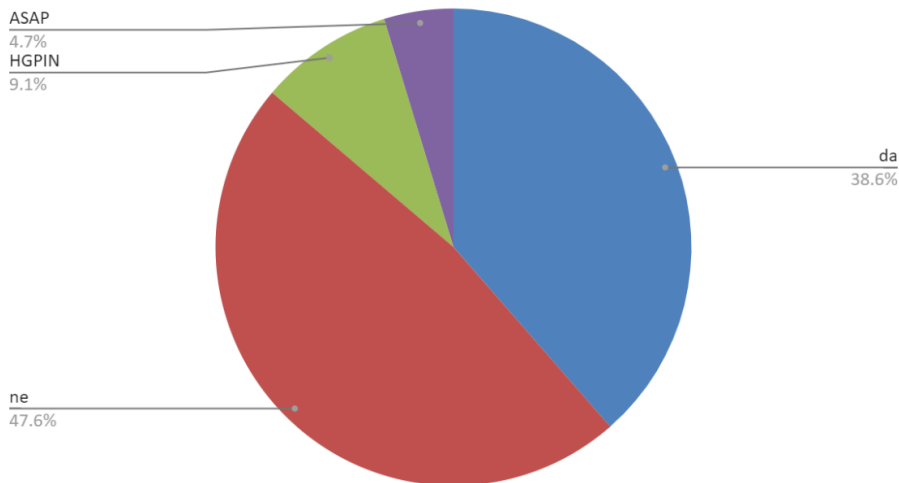
Count of pozitivna da/ne, HGPIN, ASAP



Slika 13. Rezultati svih biopsija (SB i CB) u pacijenata s PSA 4-10 ng/mL u periodu 2018.-2021., N=1812

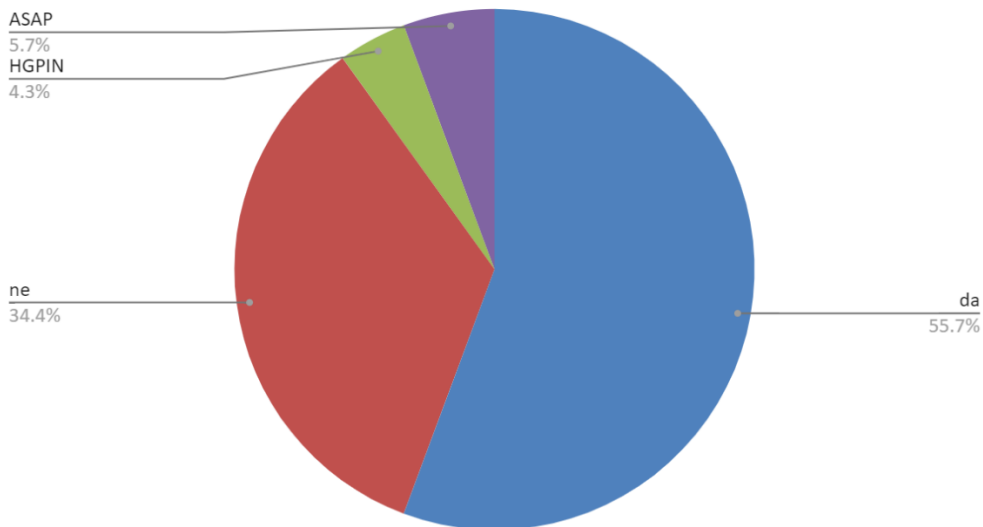
U istom periodu, od 2018. do 2021. godine, rezultati shematskih biopsija u pacijenata s PSA 4-10 ng/mL iznose: 38,6% pozitivnih, 47,6% negativnih biopsija, 9,1% HGPIN i 4,7% ASAP, N=1494 (Slika 14). S druge strane, rezultati ciljanih biopsija su: 55,7% pozitivnih, 34,4% negativnih biopsija, 4,3% HGPIN i 5,7% ASAP (Slika 15).

Count of pozitivna da/ne, HGPIN, ASAP



Slika 14. Rezultati shematskih biopsija u pacijenata s PSA 4-10 ng/mL u periodu 2018.-2021. godina, N=1494

Count of pozitivna da/ne, HGPIN, ASAP

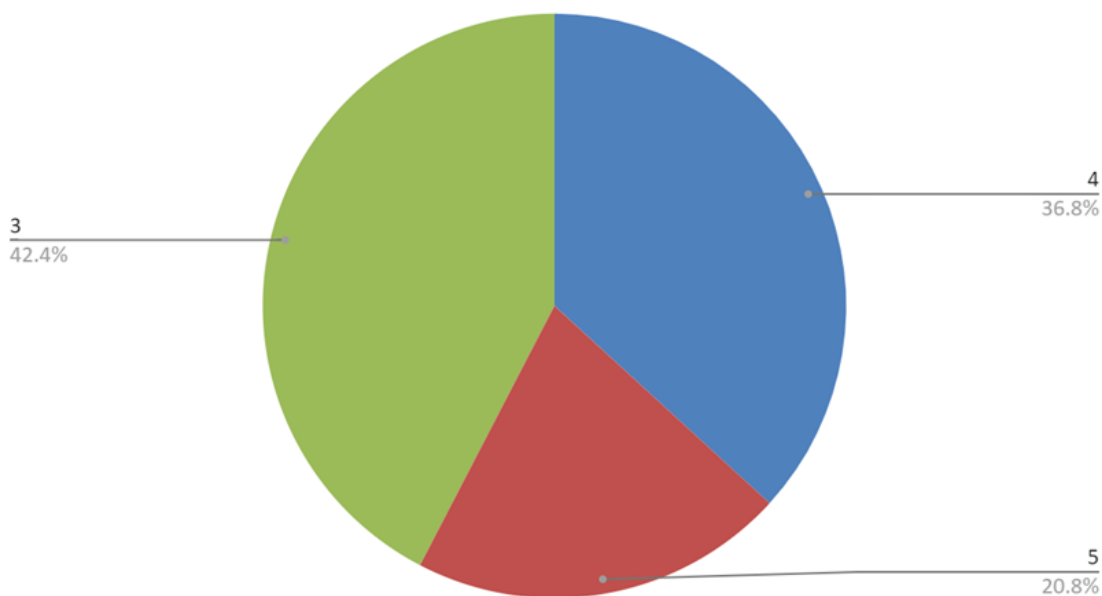


Slika 15. Rezultati ciljanih biopsija u periodu 2018.-2021., N=534

Analizirajući rezultate pojedinog PIRADS-a i rezultate biopsija ovisno o PIRADS-u, dobiveni su sljedeći podaci. PIRADS 3 rezultat je 42,4% snimanih, PIRADS 4 36,8% i PIRADS 5 20,8% snimanih (Slika 16). Pozitivitet biopsija ovisno o PIRADS-u je bio kod

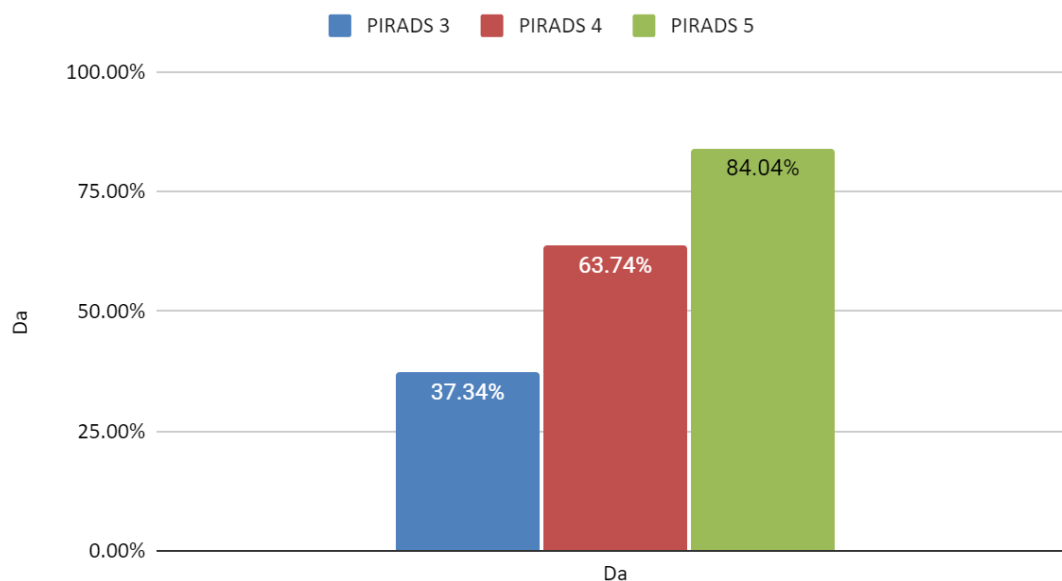
PIRADS 3 pacijenata 37,34%, kod PIRADS 4 63,74% i kod PIRADS 5 84,04% (Slika 17). Konačno, zanimljivi rezultati su dobiveni kada se u pacijenata (ukupno 63) s prijašnjom negativnom biopsijom (barem 1) napravila kognitivna mpMR-CB i SB. Ukupni postotak detekcije karcinoma prostate koristeći ili CB ili SB bio je 60,32%. CB su bile pozitivne u 52,38% pacijenata, a SB u 47,62% pacijenata. Također, medijan najvišeg postotka karcinomskog tkiva zabilježen je u ciljanim cilindrima i razlika u Gleasonovim zbrojevima nije se statistički značajno razlikovala među spomenutim tehnikama (63).

Count of PIRADS



Slika 16. Udio pojedinog PIRADS-a

## Udio pozitivnih ovisno o PIRADS-u



Slika 17. Pozitivitet ovisno o PIRADS-u

## 5. ZAKLJUČAK

Karcinom prostate najčešći je karcinom muškaraca razvijenog svijeta i Hrvatske. Prema dosadašnjim saznanjima, biopsija prostate zlatni je standard za dokazivanje karcinoma prostate. Neprekidno se istražuje i mijenja kako pristup biopsiji tako i različite tehnike biopsije prostate. Prema aktualnim preporukama i dokazima, ciljana biopsija predstavlja optimalni pristup biopsiji prostate. Naravno, u obzir treba uzeti i ograničenja zdravstvenog sustava te dostupnosti pretrage. Još uvijek nije dan definitivni odgovor na pitanja kakav ciljani pristup koristiti, koliko cilindara biopsirati, treba li biopsirati ako je mpMR nalaz negativan i mnoga druga, a budućnost će pokazati hoće li tehnološke inovacije značajnije promijeniti pristup biopsiji prostate.

## 6. ZAHVALE

Zahvaljujem mentoru dr. sc. Tomislavu Kulišu na prijedlogu teme, stručnom vodstvu, korisnim raspravama, strpljenju, ustupljenim fotografijama i rezultatima te pomoći prilikom dizajniranja i pisanja ovog diplomskog rada.

Zahvaljujem majci Ruži, ocu Leu, braći Petru i Nikoli te svojoj Tei na podršci i pomoći tijekom studiranja.

Zahvaljujem svim kolegama i prijateljima s kojima sam dijelio dobre i loše studentske dane, brige i veselja.

## 7. REFERENCE:

1. Hrvatski zavod za javno zdravstvo, Registar za rak Republike Hrvatske. Incidencija raka u Hrvatskoj 2019., Bilten 44 (2021.), str. 7.
2. Galić J. Epidemiologija, čimbenici rizika i rano otkrivanje karcinoma prostate. *Med Vjesn.* 2009 Dec 1;41((1-2)):37–46.
3. Cancer (IARC) TIA for R on. Global Cancer Observatory [Internet]. [cited 2022 Jun 8]. Available from: <https://gco.iarc.fr/>
4. Reljić A, Čukelj P, Tomašković I, Ružić B, Šekerija M. Epidemiology of Prostate Cancer in Croatia – Situation and Perspectives. *Acta Clin Croat.* 2018 Oct 1;57.(Supplement 1):27–34.
5. Kulis T, Krhen I, Kastelan Z, Znaor A. Trends in prostate cancer incidence and mortality in Croatia, 1988-2008. *Croat Med J.* 2012 Apr;53(2):109–14.
6. Cata ED, Andras I, Telecan T, Tamas-Szora A, Coman RT, Stanca DV, et al. MRI-targeted prostate biopsy: the next step forward! *Med Pharm Rep.* 2021 Apr;94(2):145–57.
7. Bashir MN. Epidemiology of Prostate Cancer. *Asian Pac J Cancer Prev.* 2015;16(13):5137–41.
8. Rawla P. Epidemiology of Prostate Cancer. *World J Oncol.* 2019 Apr;10(2):63–89.
9. Grozescu T, Popa F. Prostate cancer between prognosis and adequate/proper therapy. *J Med Life.* 2017;10(1):5–12.
10. Schumacher FR, Al Olama AA, Berndt SI, Benlloch S, Ahmed M, Saunders EJ, et al. Association analyses of more than 140,000 men identify 63 new prostate cancer susceptibility loci. *Nat Genet.* 2018 Jul;50(7):928–36.
11. Perdana NR, Mochtar CA, Umbas R, Hamid ARA. The Risk Factors of Prostate Cancer and Its Prevention: A Literature Review. *Acta Medica Indones.* 2016 Jul;48(3):228–38.
12. Ross RK, Paganini-Hill A, Henderson BE. The etiology of prostate cancer: What does the epidemiology suggest? *The Prostate.* 1983;4(4):333–44.
13. Matsushita M, Fujita K, Nonomura N. Influence of Diet and Nutrition on Prostate Cancer. *Int J Mol Sci.* 2020 Feb 20;21(4):E1447.
14. Xu Y, Li L, Yang W, Zhang K, Ma K, Xie H, et al. Association between vasectomy and risk of prostate cancer: a meta-analysis. *Prostate Cancer Prostatic Dis.* 2021 Dec;24(4):962–75.

15. Jacobs EJ, Anderson RL, Stevens VL, Newton CC, Gansler T, Gapstur SM. Vasectomy and Prostate Cancer Incidence and Mortality in a Large US Cohort. *J Clin Oncol Off J Am Soc Clin Oncol*. 2016 Nov 10;34(32):3880–5.
16. Nguyen-Nielsen M, Borre M. Diagnostic and Therapeutic Strategies for Prostate Cancer. *Semin Nucl Med*. 2016 Nov;46(6):484–90.
17. Merriel SWD, Funston G, Hamilton W. Prostate Cancer in Primary Care. *Adv Ther*. 2018 Sep;35(9):1285–94.
18. Cooperberg MR, Washington III SL, Carroll PR. Cancer of the Prostate Gland. In: McAninch JW, Lue TF, editors. *Smith & Tanagho's General Urology* [Internet]. 19th ed. New York, NY: McGraw Hill; 2020 [cited 2022 Apr 18]. Available from: [accessmedicine.mhmedical.com/content.aspx?aid=1171180705](https://accessmedicine.mhmedical.com/content.aspx?aid=1171180705)
19. Ali A, Du Feu A, Oliveira P, Choudhury A, Bristow RG, Baena E. Prostate zones and cancer: lost in transition? *Nat Rev Urol*. 2022 Feb;19(2):101–15.
20. Coakley FV, Hricak H. Radiologic anatomy of the prostate gland: a clinical approach. *Radiol Clin North Am*. 2000 Jan;38(1):15–30.
21. Hricak H, Doms GC, McNeal JE, Mark AS, Marotti M, Avallone A, et al. MR imaging of the prostate gland: normal anatomy. *AJR Am J Roentgenol*. 1987 Jan;148(1):51–8.
22. Tanagho EA, Lue TF. Anatomy of the Genitourinary Tract. In: McAninch JW, Lue TF, editors. *Smith & Tanagho's General Urology*, 19e [Internet]. New York, NY: McGraw Hill; 2020 [cited 2022 Apr 18]. Available from: [accessmedicine.mhmedical.com/content.aspx?aid=1171177628](https://accessmedicine.mhmedical.com/content.aspx?aid=1171177628)
23. Heijnsdijk E a. M, der Kinderen A, Wever EM, Draisma G, Roobol MJ, de Koning HJ. Overdetection, overtreatment and costs in prostate-specific antigen screening for prostate cancer. *Br J Cancer*. 2009 Dec;101(11):1833–8.
24. Quinn J, Zeleny T, Rajaratnam V, Ghiurluc DL, Bencko V. Debate: the per rectal/digital rectal examination exam in the emergency department, still best practice? *Int J Emerg Med*. 2018 Mar 27;11(1):20.
25. Chang CM, McIntosh AG, Shapiro DD, Davis JW, Ward JF, Gregg JR. Does a screening digital rectal exam provide actionable clinical utility in patients with an elevated PSA and positive MRI? *BJUI Compass*. 2021;2(3):188–93.
26. Koulikov D, Mamber A, Fridmans A, Abu Arafeh W, Shenfeld OZ. Why I Cannot Find the Prostate? Behind the Subjectivity of Rectal Exam. *ISRN Urol*. 2012 Feb 15;2012:1–4.



27. Dijagnoza dobroćudno povećanje prostate [Internet]. PI HR. [cited 2022 Jun 26]. Available from: <https://patients.uroweb.org/hr/dobrocudno-povecanje-prostate/dijagnoza-dobrocudno-povecanje-prostate/>
28. EAU Guidelines on Prostate Cancer - Uroweb [Internet]. Uroweb - European Association of Urology. [cited 2022 Jun 7]. Available from: <https://uroweb.org/guidelines/prostate-cancer>
29. Catalona WJ, Partin AW, Slawin KM, Brawer MK, Flanigan RC, Patel A, et al. Use of the Percentage of Free Prostate-Specific Antigen to Enhance Differentiation of Prostate Cancer From Benign Prostatic Disease A Prospective Multicenter Clinical Trial. *JAMA*. 1998 May 20;279(19):1542–7.
30. Parekh DJ, Punnen S, Sjoberg DD, Asroff SW, Bailen JL, Cochran JS, et al. A Multi-institutional Prospective Trial in the USA Confirms that the 4Kscore Accurately Identifies Men with High-grade Prostate Cancer. *Eur Urol*. 2015 Sep 1;68(3):464–70.
31. Odisho AY, Porten SP, Greene KL. Urologic Laboratory Examination. In: McAninch JW, Lue TF, editors. *Smith & Tanagho's General Urology* [Internet]. 19th ed. New York, NY: McGraw Hill; 2020 [cited 2022 May 2]. Available from: [accessmedicine.mhmedical.com/content.aspx?aid=1171178100](https://accessmedicine.mhmedical.com/content.aspx?aid=1171178100)
32. Groskopf J, Aubin SM, Deras IL, Blase A, Bodrug S, Clark C, et al. APTIMA PCA3 Molecular Urine Test: Development of a Method to Aid in the Diagnosis of Prostate Cancer. *Clin Chem*. 2006 Jun 1;52(6):1089–95.
33. Haese A, de la Taille A, van Poppel H, Marberger M, Stenzl A, Mulders PFA, et al. Clinical Utility of the PCA3 Urine Assay in European Men Scheduled for Repeat Biopsy. *Eur Urol*. 2008 Nov 1;54(5):1081–8.
34. Sountoulides P, Pyrgidis N, Polyzos SA, Mykoniatis I, Asouhidou E, Papatsoris A, et al. Micro-Ultrasound-Guided vs Multiparametric Magnetic Resonance Imaging-Targeted Biopsy in the Detection of Prostate Cancer: A Systematic Review and Meta-Analysis. *J Urol*. 2021 May;205(5):1254–62.
35. Cheng G, Huang Y, Liu B, Zhao R, Shao P, Li J, et al. Systematic 12- and 13-core transrectal ultrasound- or magnetic resonance imaging-guided biopsies significantly improve prostate cancer detection rate: A single-center 13-year experience. *Oncol Lett*. 2014 Oct 1;8(4):1834–8.
36. Yao MH, Zou LL, Wu R, Guo LH, Xu G, Xie J, et al. Transperineal Ultrasound-Guided 12-Core Prostate Biopsy: An Extended Approach to Diagnose Transition Zone Prostate Tumors. *PLOS ONE*. 2014 Feb 25;9(2):e89171.
37. Tobiume M, Yamada Y, Nakamura K, Honda N. Retrospective study comparing six - and twelve-core prostate biopsy in detection of prostate cancer. *Int Braz J Urol*. 2008 Feb;34:9–14.

38. Sidelsky S, Setia S, Vourganti S. Spatial Tracking of Targeted Prostate Biopsy Locations: Moving Towards Effective Focal Partial Prostate Gland Ablation with Improved Treatment Planning. *Curr Urol Rep*. 2017 Oct 18;18(12):93.
39. Meng MV, Franks JH, Presti JC, Shinohara K. The utility of apical anterior horn biopsies in prostate cancer detection. *Urol Oncol Semin Orig Investig*. 2003 Sep 1;21(5):361–5.
40. Borghesi M, Bianchi L, Barbaresi U, Vagnoni V, Corcioni B, Gaudio C, et al. Diagnostic performance of MRI/TRUS fusion-guided biopsies vs. systematic prostate biopsies in biopsy-naïve, previous negative biopsy patients and men undergoing active surveillance. *Minerva Urol Nephrol*. 2021 Jun;73(3):357–66.
41. Noureldin M, Eldred-Evans D, Khoo CC, Winkler M, Sokhi H, Tam H, et al. Review article: MRI-targeted biopsies for prostate cancer diagnosis and management. *World J Urol*. 2021 Jan 1;39(1):57–63.
42. Drost FJH, Osses D, Nieboer D, Bangma CH, Steyerberg EW, Roobol MJ, et al. Prostate Magnetic Resonance Imaging, with or Without Magnetic Resonance Imaging-targeted Biopsy, and Systematic Biopsy for Detecting Prostate Cancer: A Cochrane Systematic Review and Meta-analysis. *Eur Urol*. 2020 Jan;77(1):78–94.
43. Sugano D, Kaneko M, Yip W, Lebastchi AH, Cacciamani GE, Abreu AL. Comparative Effectiveness of Techniques in Targeted Prostate Biopsy. *Cancers*. 2021 Jan;13(6):1449.
44. Norris JM, Kinnaird A, Margolis DJ, Padhani AR, Walz J, Kasivisvanathan V. Developments in MRI-targeted prostate biopsy. *Curr Opin Urol* [Internet]. 2020;30(1). Available from: [https://journals.lww.com/co-urology/Fulltext/2020/01000/Developments\\_in\\_MRI\\_targeted\\_prostate\\_biopsy.2.aspx](https://journals.lww.com/co-urology/Fulltext/2020/01000/Developments_in_MRI_targeted_prostate_biopsy.2.aspx)
45. Bjurlin MA, Mendhiratta N, Wysock JS, Taneja SS. Multiparametric MRI and targeted prostate biopsy: Improvements in cancer detection, localization, and risk assessment. *Cent Eur J Urol*. 2016;69(1):9–18.
46. Ma L, Zhang WC, Hao YX. Current state of prostate-specific membrane antigen PET/CT imaging-targeted biopsy techniques for detection of clinically significant prostate cancer. *J Med Imaging Radiat Oncol*. 2021 Dec 16;
47. Lian H, Zhuang J, Wang W, Zhang B, Shi J, Li D, et al. Assessment of free-hand transperineal targeted prostate biopsy using multiparametric magnetic resonance imaging-transrectal ultrasound fusion in Chinese men with prior negative biopsy and elevated prostate-specific antigen. *BMC Urol*. 2017 Jul 5;17.
48. Kasivisvanathan V, Stabile A, Neves JB, Giganti F, Valerio M, Shanmugabavan Y, et al. Magnetic Resonance Imaging-targeted Biopsy Versus Systematic Biopsy in

the Detection of Prostate Cancer: A Systematic Review and Meta-analysis. *Eur Urol.* 2019 Sep;76(3):284–303.

49. Rouvière O, Puech P, Renard-Penna R, Claudon M, Roy C, Mège-Lechevallier F, et al. Use of prostate systematic and targeted biopsy on the basis of multiparametric MRI in biopsy-naïve patients (MRI-FIRST): a prospective, multicentre, paired diagnostic study. *Lancet Oncol.* 2019 Jan;20(1):100–9.
50. Ahmed HU, Bosaily AES, Brown LC, Gabe R, Kaplan R, Parmar MK, et al. Diagnostic accuracy of multi-parametric MRI and TRUS biopsy in prostate cancer (PROMIS): a paired validating confirmatory study. *The Lancet.* 2017 Feb 25;389(10071):815–22.
51. van der Leest M, Cornel E, Israël B, Hendriks R, Padhani AR, Hoogenboom M, et al. Head-to-head Comparison of Transrectal Ultrasound-guided Prostate Biopsy Versus Multiparametric Prostate Resonance Imaging with Subsequent Magnetic Resonance-guided Biopsy in Biopsy-naïve Men with Elevated Prostate-specific Antigen: A Large Prospective Multicenter Clinical Study. *Eur Urol.* 2019 Apr;75(4):570–8.
52. Kasivisvanathan V, Rannikko AS, Borghi M, Panebianco V, Mynderse LA, Vaarala MH, et al. MRI-Targeted or Standard Biopsy for Prostate-Cancer Diagnosis. *N Engl J Med.* 2018 May 10;378(19):1767–77.
53. Wegelin O, Exterkate L, van der Leest M, Kummer JA, Vreuls W, de Bruin PC, et al. The FUTURE Trial: A Multicenter Randomised Controlled Trial on Target Biopsy Techniques Based on Magnetic Resonance Imaging in the Diagnosis of Prostate Cancer in Patients with Prior Negative Biopsies. *Eur Urol.* 2019 Apr 1;75(4):582–90.
54. Simmons LAM, Kanthabalan A, Arya M, Briggs T, Barratt D, Charman SC, et al. Accuracy of Transperineal Targeted Prostate Biopsies, Visual Estimation and Image Fusion in Men Needing Repeat Biopsy in the PICTURE Trial. *J Urol.* 2018 Dec;200(6):1227–34.
55. Lu AJ, Syed JS, Ghabili K, Hsiang WR, Nguyen KA, Leapman MS, et al. Role of Core Number and Location in Targeted Magnetic Resonance Imaging-Ultrasound Fusion Prostate Biopsy. *Eur Urol.* 2019 Jul;76(1):14–7.
56. Zhang M, Milot L, Khalvati F, Sugar L, Downes M, Baig SM, et al. Value of Increasing Biopsy Cores per Target with Cognitive MRI-targeted Transrectal US Prostate Biopsy. *Radiology.* 2019 Apr;291(1):83–9.
57. Hansen NL, Barrett T, Kesch C, Pepdjonovic L, Bonekamp D, O'Sullivan R, et al. Multicentre evaluation of magnetic resonance imaging supported transperineal prostate biopsy in biopsy-naïve men with suspicion of prostate cancer. *BJU Int.* 2018;122(1):40–9.

58. Haffner J, Lemaitre L, Puech P, Haber GP, Leroy X, Jones JS, et al. Role of magnetic resonance imaging before initial biopsy: comparison of magnetic resonance imaging-targeted and systematic biopsy for significant prostate cancer detection. *BJU Int.* 2011;108(8b):E171–8.
59. Jacewicz M, Rud E, Galtung KF, Noor D, Baco E. Cancer Detection Rates in Targeted Transperineal MRI-TRUS Elastic Fusion-guided Prostate Biopsies Performed Under Local Anesthesia. *Anticancer Res.* 2021 Sep;41(9):4395–400.
60. Pepe P, Garufi A, Priolo G, Pennisi M. Transperineal Versus Transrectal MRI/TRUS Fusion Targeted Biopsy: Detection Rate of Clinically Significant Prostate Cancer. *Clin Genitourin Cancer.* 2017 Feb;15(1):e33–6.
61. Rosenkrantz AB, Verma S, Choyke P, Eberhardt SC, Eggener SE, Gaitonde K, et al. Prostate Magnetic Resonance Imaging and Magnetic Resonance Imaging Targeted Biopsy in Patients with a Prior Negative Biopsy: A Consensus Statement by AUA and SAR. *J Urol.* 2016 Dec;196(6):1613–8.
62. Porreca A, Del Giudice F, Giampaoli M, D’Agostino D, Romagnoli D, Corsi P, et al. Adding systematic biopsy to magnetic resonance ultrasound fusion targeted biopsy of the prostate in men with previous negative biopsy or enrolled in active surveillance programs: A prospective single center, randomized study. *Medicine (Baltimore).* 2020 Sep 11;99(37):e22059.
63. Kuliš T, Zekulić T, Alduk AM, Lušić M, Bulimbašić S, Ferenčak V, et al. Targeted prostate biopsy using a cognitive fusion of multiparametric magnetic resonance imaging and transrectal ultrasound in patients with previously negative systematic biopsies and non-suspicious digital rectal exam. *Croat Med J.* 2020 Feb;61(1):49–54.
64. Vėželis A, Platkevičius G, Kinčius M, Gumbys L, Naruševičiūtė I, Briedienė R, et al. Systematic and MRI-Cognitive Targeted Transperineal Prostate Biopsy Accuracy in Detecting Clinically Significant Prostate Cancer after Previous Negative Biopsy and Persisting Suspicion of Malignancy. *Med Kaunas Lith.* 2021 Jan 10;57(1):57.
65. Calio B, Sidana A, Sugano D, Gaur S, Jain A, Maruf M, et al. Changes in prostate cancer detection rate of MRI-TRUS fusion vs systematic biopsy over time: evidence of a learning curve. *Prostate Cancer Prostatic Dis.* 2017 Dec;20(4):436–41.
66. Puech P, Rouvière O, Renard-Penna R, Villers A, Devos P, Colombel M, et al. Prostate Cancer Diagnosis: Multiparametric MR-targeted Biopsy with Cognitive and Transrectal US–MR Fusion Guidance versus Systematic Biopsy—Prospective Multicenter Study. *Radiology.* 2013 Aug;268(2):461–9.
67. Hamid S, Donaldson IA, Hu Y, Rodell R, Villarini B, Bonmati E, et al. The SmartTarget Biopsy Trial: A Prospective, Within-person Randomised, Blinded Trial Comparing the Accuracy of Visual-registration and Magnetic Resonance

Imaging/Ultrasound Image-fusion Targeted Biopsies for Prostate Cancer Risk Stratification. *Eur Urol.* 2019 May 1;75(5):733–40.

68. Quentin M, Blondin D, Arsov C, Schimmöller L, Hiester A, Godehardt E, et al. Prospective evaluation of magnetic resonance imaging guided in-bore prostate biopsy versus systematic transrectal ultrasound guided prostate biopsy in biopsy naïve men with elevated prostate specific antigen. *J Urol.* 2014 Nov;192(5):1374–9.
69. Venderink W, van der Leest M, van Luijtelaa A, van de Ven WJM, Fütterer JJ, Sedelaar JPM, et al. Retrospective comparison of direct in-bore magnetic resonance imaging (MRI)-guided biopsy and fusion-guided biopsy in patients with MRI lesions which are likely or highly likely to be clinically significant prostate cancer. *World J Urol.* 2017;35(12):1849–55.
70. Elkhoury FF, Felker ER, Kwan L, Sisk AE, Delfin M, Natarajan S, et al. Comparison of Targeted vs Systematic Prostate Biopsy in Men Who Are Biopsy Naive: The Prospective Assessment of Image Registration in the Diagnosis of Prostate Cancer (PAIREDCAP) Study. *JAMA Surg.* 2019 Sep 1;154(9):811–8.
71. Johnson DC, Raman SS, Mirak SA, Kwan L, Bajgiran AM, Hsu W, et al. Detection of Individual Prostate Cancer Foci via Multiparametric Magnetic Resonance Imaging. *Eur Urol.* 2019 May 1;75(5):712–20.
72. Walton Diaz A, Shakir NA, George AK, Rais-Bahrami S, Turkbey B, Rothwax JT, et al. Use of serial multiparametric magnetic resonance imaging in the management of patients with prostate cancer on active surveillance. *Urol Oncol.* 2015 May;33(5):202.e1-202.e7.
73. Tokas T, Grabski B, Paul U, Bäurle L, Loch T. A 12-year follow-up of ANNA/C-TRUS image-targeted biopsies in patients suspicious for prostate cancer. *World J Urol.* 2018 May;36(5):699–704.
74. Yang Y, Zhao X, Zhao X, Shi J, Huang Y. Value of shear wave elastography for diagnosis of primary prostate cancer: a systematic review and meta-analysis. *Med Ultrason.* 2019 Nov 24;21(4):382–8.
75. Kuenen MPJ, Mischi M, Wijkstra H. Contrast-ultrasound diffusion imaging for localization of prostate cancer. *IEEE Trans Med Imaging.* 2011 Aug;30(8):1493–502.
76. Mannaerts CK, Engelbrecht MRW, Postema AW, van Kollenburg RAA, Hoeks CMA, Savci-Heijink CD, et al. Detection of clinically significant prostate cancer in biopsy-naïve men: direct comparison of systematic biopsy, multiparametric MRI- and contrast-ultrasound-dispersion imaging-targeted biopsy. *BJU Int.* 2020 Oct;126(4):481–93.

77. Pavlovich CP, Hyndman ME, Eure G, Ghai S, Caumartin Y, Herget E, et al. A multi-institutional randomized controlled trial comparing first-generation transrectal high-resolution micro-ultrasound with conventional frequency transrectal ultrasound for prostate biopsy. *BJUI Compass*. 2021;2(2):126–33.
78. Kaufman HW, Chen Z, Niles JK, Radcliff J, Fesko Y. Patterns of Prostate-Specific Antigen Testing and Prostate Biopsies During the COVID-19 Pandemic. *JCO Clin Cancer Inform*. 2021 Sep;5:1028–33.

## 8. ŽIVOTOPIS

Rođen sam 20. lipnja 1998. godine u Zagrebu. Završio sam klasični program u Osnovnoj školi Izidora Kršnjavog i V. gimnaziju u Zagrebu s odličnim uspjehom. Tijekom srednjoškolskog obrazovanja sudjelovao sam na županijskim natjecanjima iz biologije. Također sam bio član Plivačkog kluba Medveščak, tijekom četiri godine kategorizirani sportaš od strane Olimpijskog Odbora te višestruki osvajač medalja državnih prvenstava Hrvatske u plivanju. Završio sam Osnovnu glazbenu školu Vatroslava Lisinskog u Zagrebu uz instrument klavir. Za izvrsnost u obrazovanju i sportu dobio sam stipendiju Grada Zagreba. Medicinski fakultet u Zagrebu upisao sam 2016. godine. Tijekom studiranja sudjelovao sam kao aktivni sudionik na brojnim znanstvenim i stručnim sastancima. Redovito sam sudjelovao u nastavi Medicinskog fakulteta kao demonstrator na katedrama iz anatomije, fiziologije i imunologije, patofiziologije te kirurgije. Sudjelovao sam u brojnim stručnim projektima tijekom studiranja kao suradnik i kao koordinator. Kao student 4. i 5. godine Medicinskog fakulteta, proveo sam 2 mjeseca na kliničkim praksama u Muenchenu na kirurškim odjelima pri Sveučilištu Ludwig-Maximilian Muenchen (LMU). Dio te prakse ostvaren je u okviru Erasmus+ programa studentske mobilnosti. Aktivno govorim engleski i njemački jezik (B2) te poznajem osnove francuskog jezika (A2). Dobitnik sam Dekanove nagrade akademske godine 2020./2021. za društveno koristan rad, organizaciju Ljetne škole patofiziologije u Dubrovniku, i Dekanove zahvalnice za pomoć prilikom saniranja imovine Medicinskog fakulteta oštećene potresom.