

# Kožni tumori uške

---

**Graffel, Mirella**

**Master's thesis / Diplomski rad**

**2022**

*Degree Grantor / Ustanova koja je dodijelila akademski / stručni stupanj:* **University of Zagreb, School of Medicine / Sveučilište u Zagrebu, Medicinski fakultet**

*Permanent link / Trajna poveznica:* <https://um.nsk.hr/um:nbn:hr:105:357480>

*Rights / Prava:* [In copyright](#)/[Zaštićeno autorskim pravom.](#)

*Download date / Datum preuzimanja:* **2024-08-12**



*Repository / Repozitorij:*

[Dr Med - University of Zagreb School of Medicine  
Digital Repository](#)



**SVEUČILIŠTE U ZAGREBU  
MEDICINSKI FAKULTET**

**Mirella Graffel**

**Kožni tumori uške**

**DIPLOMSKI RAD**



**Zagreb, 2022.**

Ovaj diplomski rad izrađen je na Klinici za bolesti uha, nosa i grla i kirurgiju glave i vrata Kliničkog bolničkog centra Zagreb, pod vodstvom doc.dr.sc. Krste Dawidowskog i predan je na ocjenu u akademskoj godini 2021./2022.

## **Popis oznaka i kratica korištenih u radu**

BCC-bazocelularni karcinom

BIS- bolnički informatički sustav

HPV- Humani papiloma virus

KBC- Klinički bolnički centar

PCC- planocelularni karcinom

PHD- patohistološka dijagnoza

sur.- suradnici

UV zračenje- ultraljubičasto zračenje

VACTERL asocijacija- je poremećaj koji utječe na mnoge tjelesne sustave, a kratica je za vertebralne defekte, analnu atreziju, srčane defekte, traheozofagealnu fistulu, anomalije bubrega i abnormalnosti udova

# SADRŽAJ

SAŽETAK.....	
SUMMARY .....	
UVOD .....	1
<b>Anatomija uške</b> .....	1
<b>Fiziologija uške</b> .....	1
<b>Kožne lezije uške</b> .....	2
<b>EPITELNI TUMORI UŠKE</b> .....	2
<b>Benigni tumori</b> .....	2
Aterom .....	2
Fizurirani granulom.....	3
Seboroična keratoza .....	4
<b>Prekanceroze</b> .....	5
Aktinička keratoza .....	5
Kornu kutaneum.....	6
<b>Maligni tumori</b> .....	8
Bazocelularni karcinom .....	8
Bowenova bolest.....	10
Planocelularni karcinom .....	11
<b>NEEPITELNI TUMORI UŠKE</b> .....	12
<b>Benigni tumori</b> .....	12
Keloid .....	12
<b>Prekanceroze</b> .....	14
Lentigo maligna.....	14
<b>Upalne lezije</b> .....	15
Winklerova bolest.....	15
Limfocitom.....	17
<b>Infektivne lezije</b> .....	18
<b>Rijetke lezije</b> .....	18
Cilindrom .....	18
Adneksalni tumori.....	19
Plavi nevus .....	19
<b>CILJEVI RADA</b> .....	21

<b>ISPITANICI I METODE</b> .....	21
ISPITANICI .....	21
METODE.....	22
<b>REZULTATI</b> .....	23
<b>RASPRAVA</b> .....	33
<b>ZAKLJUČAK</b> .....	35
<b>ZAHVALE</b> .....	36
<b>LITERATURA</b> .....	37
<b>ŽIVOTOPIS</b> .....	46

# SAŽETAK

Kožni tumori uške

Mirella Graffel

Uho je zbog svoje anatomske pozicije posebice izloženo suncu i UV-zračenju, koje je predisponirajući čimbenik za razvoj brojnih kožnih lezija. Tanka koža, brojne žlijezde lojnice i znojnice čine uho pogodnim za razvoj invazivnijih oblika kožnih tumora. Nemelanomske tumore kože koje nalazimo na području uške možemo podijeliti na epitelne i neepitelne te maligne i benigne. Najčešći kožni tumori uške su seboroične keratoze, aktinične keratoze te bazocelularni i planocelularni karcinomi. Istraživali smo kožne promjene uške tijekom 5 godina u Kliničkom bolničkom centru u Zagrebu. Od ukupno 147 ispitanika s tumorskim promjenama uške je 108 muškaraca (73,47%) i 39 žena (26,53%). Distribucije po dobi imaju sličan vrhunac pojavnosti kožnih tumora uške, oko 80. godine, pri čemu distribucija u populaciji žena poprima bimodalni karakter sa sekundarnim vrhuncem pojavnosti oko 45. godine. Najviše bolesnika je imalo dijagnozu BCC-a (43 pacijenata), PCC-a (31 pacijent), aktinične keratoze (28 pacijenata), keloida (13 pacijenata), naevusa naevocellularis (9 pacijenata) te seboroične keratoze (8 pacijenata). Metodom krioterapije liječeno je 35 pacijenata, od kojih je 14 imalo recidiv nakon završenog krioterapijskog pristupa (28,57%). Od 112 pacijenata liječenih ekscizijom u 10 je zabilježen recidiv bolesti (8,20%). Iako je pojavnost recidiva nakon kirurškog pristupa manja, svaki pacijent zahtjeva individualizirani i interdisciplinarni pristup (dermatološki, otorinolaringološki i kirurški) kako bi mu se pružila najbolja moguća skrb.

Ključne riječi: kožni tumori uške, krioterapija, ekscizija

# SUMMARY

Cutaneous tumors of the ear

Mirella Graffel

Due to its anatomical position, the ear is exposed to the sun and UV radiation, which is a predisposing factor for the development of various cutaneous lesions. Thin skin, numerous sebaceous glands and sweat glands make it suitable for the development of more invasive forms of cutaneous tumors. Non-melanoma cutaneous tumors located in the ear area can be divided into epithelial and non-epithelial, and malignant and benign. The most common cutaneous tumors of the ear are seborrhoeic keratosis, actinic keratosis, basal cell and squamous cell carcinomas. We investigated skin changes of the ear during 5 years at the Clinical Hospital Center in Zagreb. Among 147 subjects, 108 were men (73.47%) and 39 women (26.53%). Distributions by age have a similar peak incidence of cutaneous ear tumors, around age 80, with distribution in the female population taking on a bimodal character with a secondary peak incidence around 45 years. Most respondents were diagnosed with BCC (43 patients), PCC (31 patients), actinic keratosis (28 patients), keloid (13 patients), *naevus naevocellularis* (9 patients) and seborrhoeic keratosis (8 patients). Cryotherapy was used to treat 35 patients, 14 of whom had a relapse after completing the cryotherapy approach (28.57%). Of the 112 patients treated by excision, recurrence of the disease was reported in 10 (8.20%). Although the incidence of recurrence after a surgical approach is lower, each patient requires an individualized and interdisciplinary approach (dermatological, otorhinolaryngological, and surgical) to provide him the best possible care.

Key words: cutaneous tumors of the ear, cryotherapy, excision



# UVOD

## Anatomija uške

**Uška (Auricula)** je vanjski dio uha i vidljivi dio slušnog sustava. Služi u provođenju zvuka te određivanju lokalizacije izvora zvuka. Uške nalazimo s obje strane glave, pod cefaloaurikularnim kutom od 25 do 45 stupnjeva, a oblik je genetski određen i varira individualno.

Na ušci lako razaznajemo hrskavične nabore, heliks, antiheliks i tragus koji oblikuju lučni ulaz u zvukovod. Na gornjem kraju heliksa može se nalaziti kvržica *tuberculum auriculae* (Darwini). Brazdu između heliksa i antiheliksa nazivano *scapha*. *Antihelix* se na gornjem kraju dijeli na dva kraka, *crura antihelici*, koji omeđuju udubinu, *fossa triangularis*. Ispred i unutar antiheliksa nalazimo udubinu, *concha auriculae*. Između tragusa i antiheliksa nalazimo *incisura intertragica*, između tragusa i heliksa *incisura anterior (auris)*. Donji kraj uške čini ušna resica (*lobulus auriculae*) [1].

Ušna školjka građena je od elastične hrskavice presvučene kožom koja je unutarnjom stranom labavo vezana za perihondrij, dok je s vanjske strane čvrsto povezana s podležecom hrskavicom. Koža uške je tanka, sadrži lojne i znojne žlijezde s malo masti. Mišićna vlakna pripadaju mimičkoj muskulaturi, sežu od glave do ušne školjke i mogu je u cijelosti pomicati (u nekih ljudi) te onih vlakana koja polaze i hvataju se na hrskavičnom dijelu uške [2].

Uška je izložena vanjskim utjecajima i traumama. Zbog svoje lokalizacije, izložena je ultraljubičastom zračenju (UV), a posljedično preneoplastičnim i neoplastičnim lezijama.

## Fiziologija uške

Postoje varijacije u građi uški kod ljudi, no uloga joj je ista, služi prikupljanju zvukova, pojačavanju istih i određivanju smjera izvora zvuka. Uška je elastične građe zaslužujući hrskavici koja održava njen oblik, ali omogućuje i njenu veliku fleksibilnost. Ona vibrira pri dospieću zvučnih valova koji putuju kroz određeni medij te ih usmjerava, važno je istaknuti kako ima ulogu i u ograničavanju ulaska zvučnih valova. Morfologija uške

utječe na kvalitetu zvuka što se očituje naglašavanjem određenih zvučnih frekvencija. Čovjek određuje smjer izvora zvuka pomoću vremenske razlike ulaska zvuka u jedno uho, ali i pomoću razlike u frekvenciji ulaznih zvukova. Uloga vremenske razlike u lokalizaciji zvuka najdjelotvornija je pri frekvencijama nižim od 3.000 Hz te je najtočniji mehanizam opažanja smjera zvuka, dok se mehanizam razlike jakosti zvukova očituje pri višim frekvencijama. Manjkavost mehanizma prepoznavanja smjera zvuka pri višim frekvencijama možemo pripisati vanjskim čimbenicima [3].

## **Kožne lezije uške**

### **EPITELNI TUMORI UŠKE**

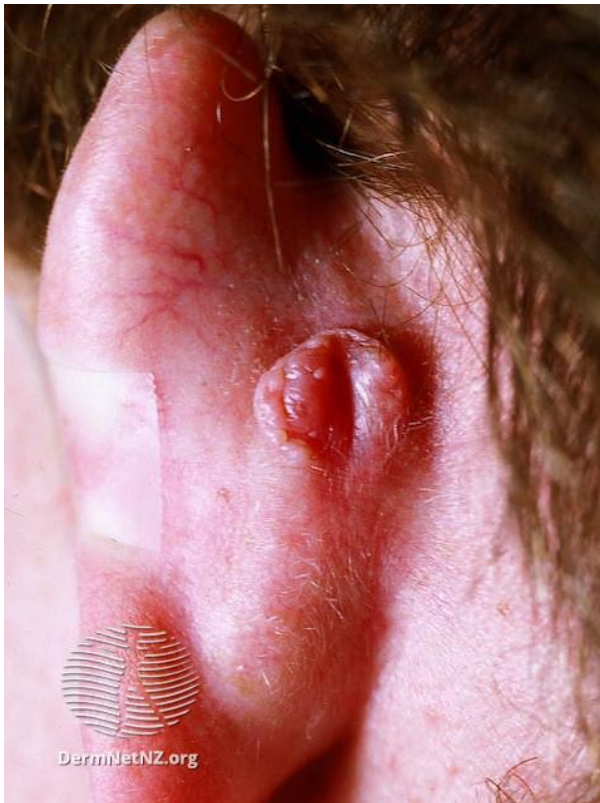#### **Benigni tumori**

Aterom (sebacealna cista, lojna cista, steatom, keratinozna cista)

Aterom je česti, benigni tumor koji najčešće nalazimo na stražnjoj strani uške. Liječnici ga uglavnom dijagnosticiraju fizikalnim pregledom i anamnezom. Pri pregledu se pojavljuje kao čvrst, nepomični čvorić veličine 5-25 mm, a može pokazivati znakove sekundarne infekcije. Ponekad udubljenje na površini ateroma može odgovarati infundibulumu već postojećeg folikula dlake. Aterom je građen od lojnih žlijezdi koje proizvode loj (sebum) [4]. Predispozicija za razvitak lojne ciste je velika gustoća istih iznad ušne resice. Lojne ciste mogu nastati zbog nemogućnosti drenaže ciste usred traume tkiva, deformiteta duktusa, genetskih bolesti te i jatrogeno. Terapijske mogućnosti u liječenju ateroma su vretenaste ekscizije radi prevencije recidiva, biopsija finom iglom nakon koje slijedi kiretaža i avulzija zida ciste [4]. Ciste uklonjene sa stražnje strane uške imaju najveću stopu recidiva (13% i 13,8%). Pokazalo se značajnijim temeljito uklanjanje stijenke ciste za smanjenje visoke stope recidiva [5].

## Fizurirani granulom (*acanthoma fissuratum*)

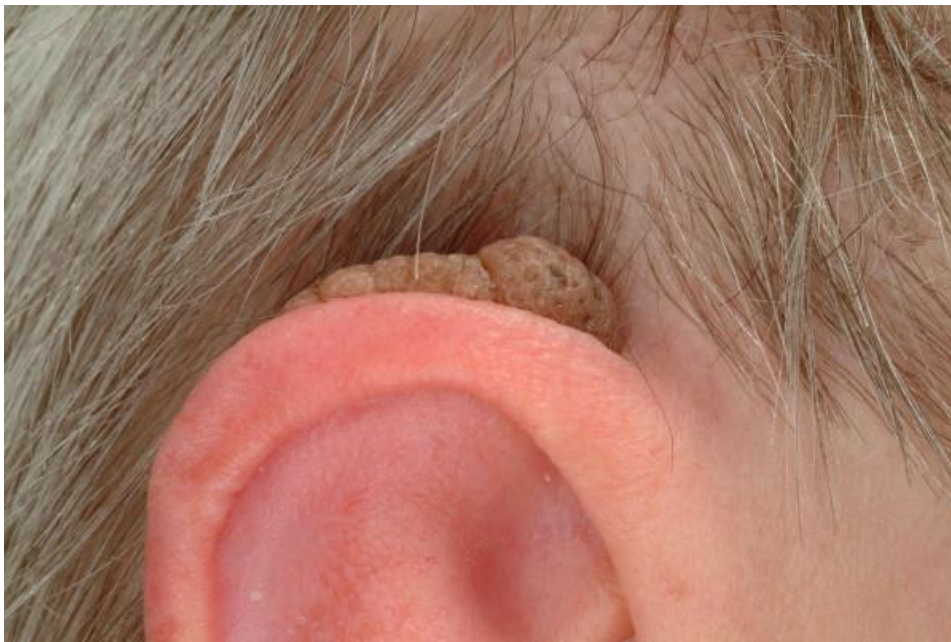Fizurirani granulom (*Granuloma fissuratum*) je reaktivan proces kože nastao uslijed kronične traume neprilagođenih okvira naočala. Kontinuirani pritisak vodi ka crvenilu kože te nastanku granulacijskog tkiva. Nastanak egzofitičnog, eliptičnog granuloma s centralnim usjekom je gotovo uvijek jednostran. Njegov makroskopski izgled se uspoređuje sa zrnom kave, a može se zamijeniti za maligni tumor, primjerice BCC (tumor bazalnih stanica) i PCC ( tumor planocelularnih stanica). Korekcija okvira naočala dovodi do regresije simptoma [6-8].



Slika 1. Fizurirani granulom [slika s interneta]. 2017 [pristupljeno 19.06.2022.]. Dostupno na: <https://dermnetnz.org/topics/acanthoma-fissuratum>

## Seboroična keratoza (seboroične bradavice, senilne bradavice, papilom bazalnih stanica)

Seboroična keratoza je jedan od najčešćih benignih tumora vanjskog uha. Prezentira se kao svijetlo smeđa do crna, ravna ili egzofitična papula s ljuskavom ili voštanom površinom, a potječe od proliferativnih epitelnih stanica, keratinocita. Rast seboroične keratoze je spor, a maligni potencijal je izuzetno rijedak. Etiologija je nepoznata, no vjerojatno je posljedica izlaganja ultraljubičastom zračenju, infekciji humanim papiloma virusom, djelovanju estrogena i drugih spolnih hormona ili kao nasljedna bolest [9]. Budući da se može zamijeniti za malignom (melanom ili tumorom pločastih stanica), posebice kod upalnog tipa seboroične keratoze, uzorak je potrebno obraditi patohistološki. Histološka klasifikacija seboroične keratoze se dijeli u sedam podtipova: akantotični, adenoidni ili retikularni, klonski, invertirana folikularna keratoza, upalni, lihenoid i desmoplastični [10]. Tretira se krioterapijom ili ekscizijom.



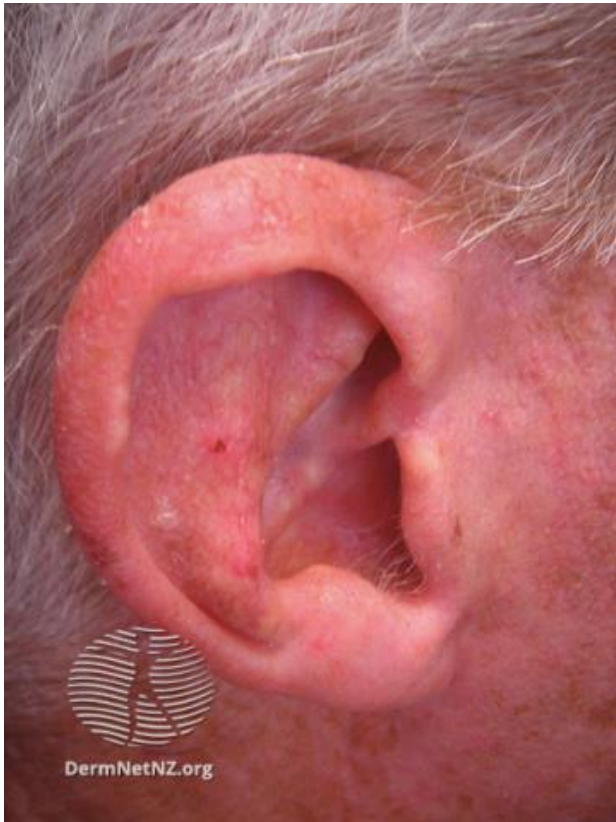Slika 2. Seboroična keratoza na uhu. Prema: Sand (2008.) [4]

## Prekanceroze

Morfološke promjene na stanicama ili tkivima koje predstavljaju rani razvojni stupanj određenoga patološkog procesa koji se može razviti u malignu bolest.

### Aktinička keratoza (senilna keratoza, solarna keratoza)

Aktinička keratoza je lezija na koži koja obuhvaća niz prekanceroznih promjena u epidermisu koje su posljedica dugotrajnog izlaganja suncu. Javlja se u 10-15% starijih osoba [11]. Lezija inducirana UV zrakama pojavljuje se na koži izloženoj suncu, stoga nije neobično da je nerijetko nalazimo na uhu, posebice na heliksu. Osobe koje su svijetlije puti (tip kože Fitzpatrick I i II) i slabo tamne mnogo su osjetljivije od osoba koje imaju pigmentiraniju kožu. U nekih bolesnika lezija postupno maligno alterira u karcinom in situ, a zatim u invazivni karcinom pločastih stanica. Maligna progresija u invazivni planocelularni karcinom se javlja u 20% oboljelih, a pravovremena terapija prekanceroze može zaustaviti nepovoljan proces [12]. Uglavnom je vidljiva dobro definirana mala, bijela mrlja hrapave teksture na kojoj koža djeluje atrofično ili blago uzdignuto, promjera 3-8 mm, tipične eritematozne baze, praćena povremenom hiperkeratozom. Međutim, lezija može narasti do velikih hiperkeratotskih plakova promjera nekoliko centimetara. Mogu se pojaviti znakovi upale. U slučaju trajne, rekurentne ili izolirane lezije, preporučuje se biopsija za potvrdu dijagnoze [13]. Terapijske mogućnosti su kiretaža, fotodinamička terapija, terapija laserom, lokalni 5-fluoruracil (5-FU), diklofenak, kolhicin, primjena imikvimoda i retinoida [14-17].



Slika 3. Aktinična keratoza [slika s interneta]. 2017 [pristupljeno 19.06.2022.]. Dostupno na: <https://dermnetnz.org/topics/actinic-keratosis-face-images>

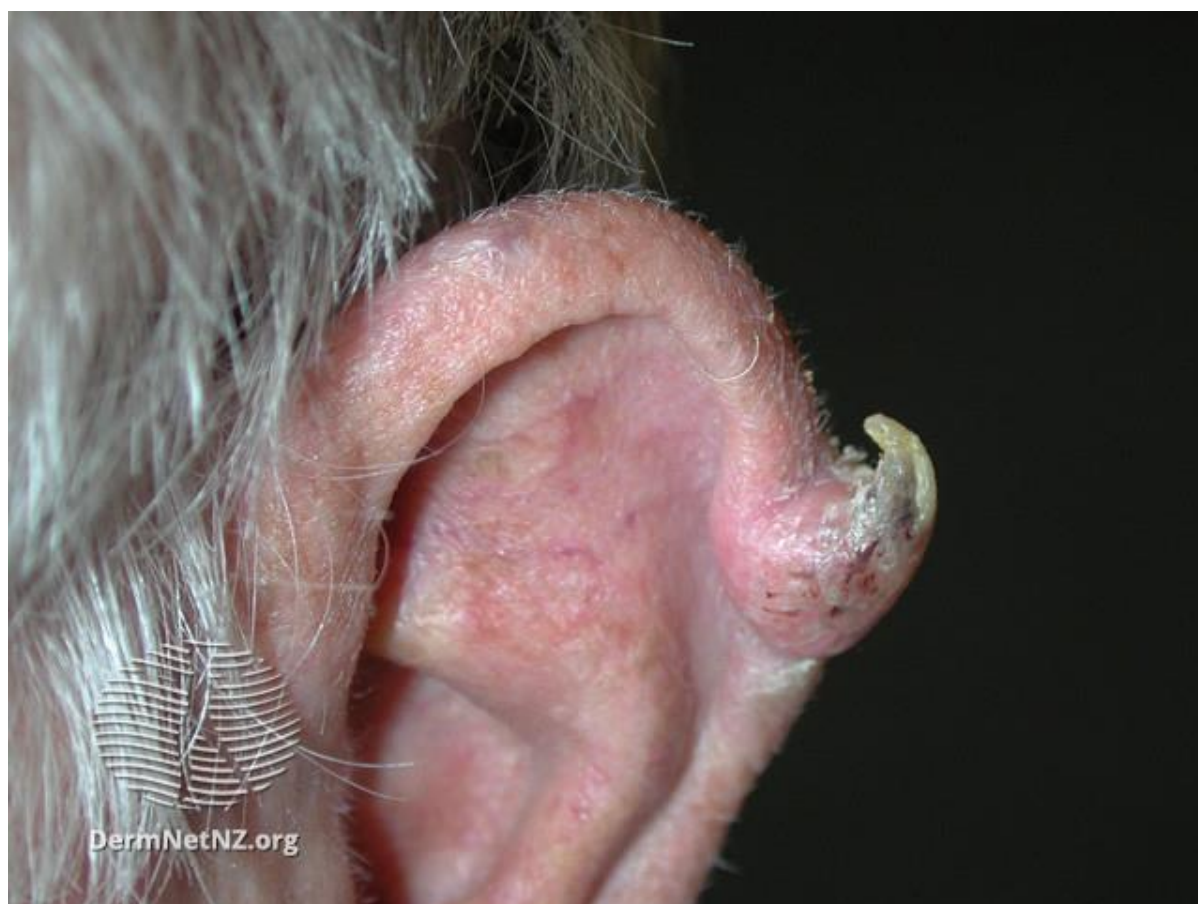## Kornu kutaneum

Cornu cutaneum je tumor građen od kompaktne mase keratina koji naliči rogu. Radi se o benignom tumoru, no u podlozi se može otkriti malignitet u 20% slučajeva te se uvijek uklanja u cijelosti uz patohistološku dijagnostiku. Može se prezentirati kao asimptomatska benigna, premaligna i maligna lezija različite veličine [18]. Javlja se na mjestima izloženima suncu, a gornji dio lica i uši su najčešća područja [19].

Problem nije sam rog koji je građen od keratina, već temeljno stanje koje može biti benigno (seboroična keratoza, virusne bradavice, histiocitom, invertirana folikularna keratoza, verukozni epidermalni nevus, *molluscum contagiosum*, itd.), premaligno (solarna keratoza, arsenična keratoza, Bowenova bolest) ili maligno (karcinom pločastih stanica, rijetko, karcinom bazalnih stanica, metastatski karcinom bubrega, tumor



granularnih stanica, karcinom lojnice ili Kaposijev sarkom). Najčešće su pojedinačni i nastaju zbog lezije seboroične keratoze [20]. Najveću studiju od 643 kožna roga napravili su Yu i suradnici [18]. Prema njima, 39% kožnih rogova nastalo je iz malignih ili premalignih epidermalnih lezija, a 61% iz benignih lezija. Dvije druge veće studije na kožnim rogovima također su pokazale da je 23-37% njih povezano s aktiničnom keratozom ili Bowenovom bolešću i još 16-20% s malignim lezijama [18,21]. U studiji Barta et al [22] 44% pacijenata imalo je u podlozi malignitet. Troje njihovih pacijenata imalo je povijest raka kože [22]. Spira i Rabonovitz zaključili su da su kožni rogovi povezani s malignom ili premalignom bazom češći u bolesnika s poviješću drugih malignih ili premalignih lezija [23].



Slika 4. Kornu kutaneum [slika s interneta]. 2017 [pristupljeno 19.06.2022.]. Dostupno na: <https://dermnetnz.org/topics/cutaneous-horn-images>

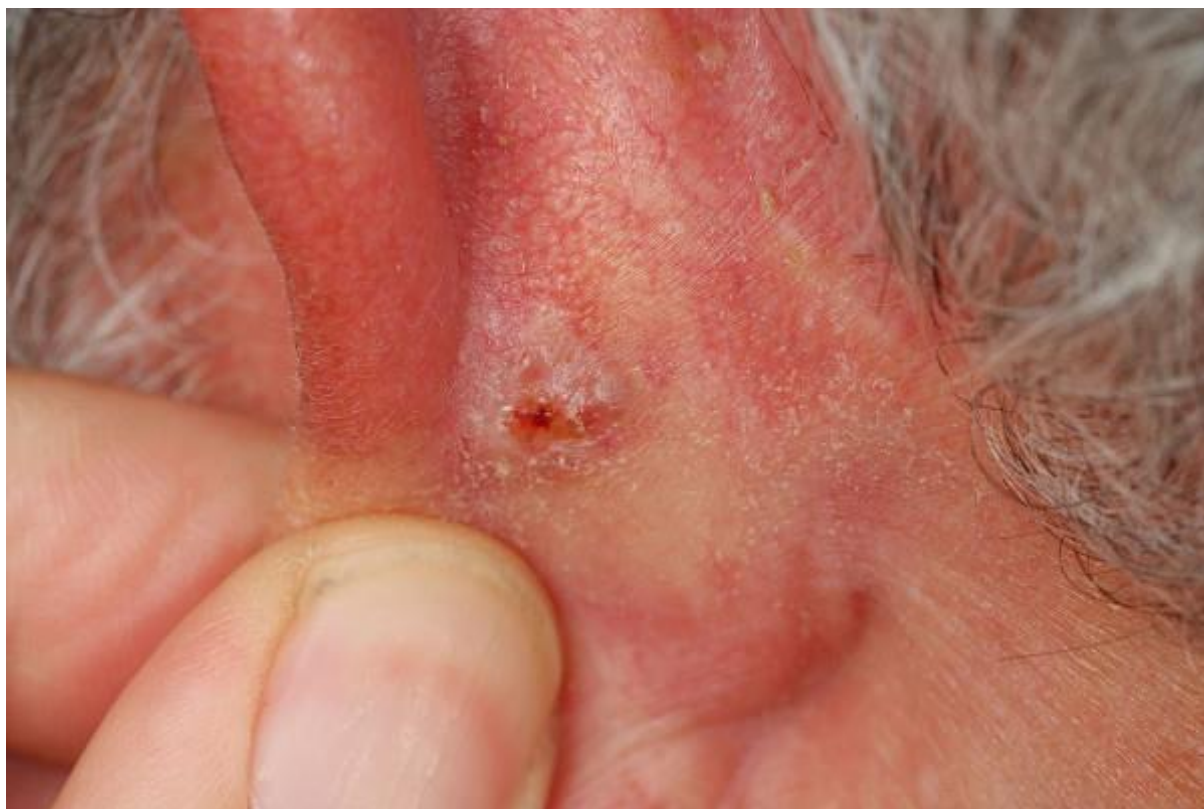## **Maligni tumori**

### **Bazocelularni karcinom (bazaliom, epiteliom bazalnih stanica)**

Bazocelularni karcinom (BCC) je tumor niske malignosti, lokalno je invazivan, a metastazira izuzetno rijetko u 0,0028% do 0,55% slučajeva [24]. BCC čini 90% svih malignih kožnih lezija na području glave i vrata te je najčešći karcinom uha. Petina neoplazmi uha i temporalne kosti spada u bazaliome [25]. Većina bazalioma se pojavljuje na heliksu uške i u preaurikularnom području, što je povezano s izloženosti određenih dijelova aurikularnog područja UV-zračenju. Ipak, 15% bazalioma nastaje u zvukovodu. Osobe s tipovima kože Fitzpatrick I i II prati veća pojavnost bazalioma, sa životnim rizikom koji se procjenjuje na 30%. Rizik od BCC-a također je povezan sa svjetlom bojom očiju, pjegama i plavom ili crvenom kosom [26]. Izloženost UV zračenju najvažniji je okolišni čimbenik rizika. Ostali faktori rizika uključuju opekline u djetinjstvu, obiteljsku anamnezu raka kože, korištenje solarija, kroničnu imunosupresiju, fotosenzibilizirajuće lijekove, ionizirajuće zračenje i izloženost kancerogenim kemikalijama, posebice arsenu. Razlikujemo pet različitih kliničkih oblika bazalioma: nodularno-ulcerativni, pigmentirani, cistični, površinski multicentrični i morfealni. Najčešći oblik je nodularno-ulcerativni. Tumorska tvorba se obično manifestira kao mali nodul (čvorić), polako se povećava, a lezija u središtu može imati krastu. Različite su morfologije, mogu biti eritematozni do pigmentirani, a oko njih se može nalaziti mreža kapilara pa obrub karcinoma poprima sedefasto-bijeli izgled. Katkada rastu plosnato pa nalikuju ožiljcima. Budući da bazocelularni karcinom ima invazivni karakter, lokalno uništava tkivo pa može zahvatiti hrskavicu i kost. Lokalna invazija je najčešća u nodularno-ulcerativnom tipu. Drugi najčešći tip je sklerozirajući podtip i je nalik morfei (rijetko stanje koje uzrokuje bezbolne mrlje bez boje na koži). Nejasni rubovi, infiltracija duboko u tkivo te centrifugalno širenje nalik na otisak prsta otežavaju liječenje. Lezija se može proširiti na temporalnu kost ili parotidnu žlijezdu i ostati neprimijećena. Najuspješnija terapija za karcinom bazalnih stanica je mikrografski kontrolirana kirurgija (operacija u dva stupnja). Petogodišnje stope recidiva nakon navedenog zahvata su između 1 i 5,6% [27,28]. Bazaliom smješten na sredini lica (tzv. H-zona) te oni na uški i preaurikularnom području, imaju najveću stopu recidiva nakon liječenja ekscizijom,



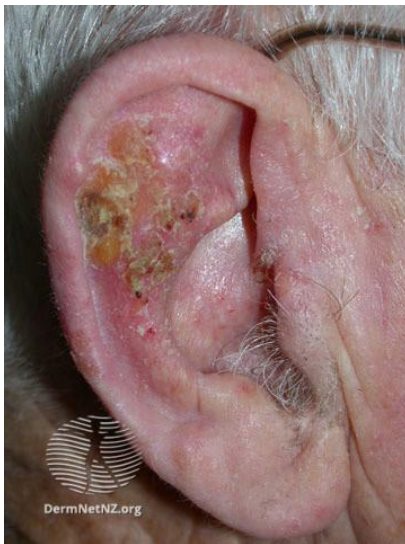zračenjem, kriokirurgijom, kiretažom ili elektrodesikacijom [29-31]. U mnogim studijama se pokušala objasniti visoka stopa recidiva. Jedna od njih tvrdi kako uho radi složene anatomije može otežati procjenu granica tumora [32]. Nadalje, horizontalna faza rasta tumora čini ga sklonim nepotpunoj eksciziji [33]. Kao što je spomenuto, koža na konkavnom dijelu vanjskog uha, iznad perihondrija, je vrlo tanka, a omogućuje subkliničko širenje [29] jer bazaliom raste i radijalno i u dubinu kože. Brojne embrionalne fuzije ravnina u koži uha mogle bi doprinosti širenju tumora [30]. Pensak je opisao hrskavične fisure (Santorinijeve linije) u bočnom dnu ušnog kanala i koštanu dehiscenciju (Huschkeov foramen) u medijalnom dnu zvukovoda koji omogućuje intrakranijalno širenje tumora što se također mora uzeti u obzir [34]. U slučajevima urastanja u parotidnu žlijezdu, potrebno je napraviti lateralnu parotidektomiju s očuvanjem facijalnog živca.



Slika 5. Bazaliom na ušci. Prema: Sand (2008.) [4]

## Bowenova bolest (Morbus Bowen, carcinom in situ, skvamozna intraepidermoidna neoplazija)

Bowenova bolest je karcinom in situ pločastih stanica. Bolest je najčešća na dijelovima tijela izloženima suncu, ali može nastati bilo gdje. Štoviše, u do 83% lezija su zaražene ljudskim papiloma virusom (HPV) tip 16 [35]. Lezija može biti pojedinačna ili višestruka te različite veličine. Nordin i suradnici su opisali srednju veličinu na uhu od 18 mm (raspon 5–70 mm) [36]. Na uhu je najčešće nalazimo na heliksu ili vanjskoj strani uške. Na površini eritematoznih lezija mogu biti ljuske, ulceracija ili krusta, slabo indurirane i često slične lokaliziranom tankom plaku psorijaze, dermatitisu ili dermatofitnoj infekciji. Bowenova bolest ima maligni potencijal, a progredira u invazivni planocelularni karcinom u 10% slučajeva. Dijagnoza se postavlja biopsijom, stoga leziju treba potpuno izrezati, kada je to moguće. Lokalno površinsko liječenje je povezano s povećanom vjerojatnosti recidiva. Topički imikvimod, 5-FU, krioterapija, fotodinamička terapija, rentgensko i grenz-zračenje, kauterizacija te koagulacijska terapija dijatermijom opisane su kao učinkovite, ali nedostaje mikrografska kontrola [37-39]. Posljednji oblici liječenja mogu se razmotriti za velike lezije koje su ponekad raširene po cijelom uhu ili za bolesnike koji odbijaju operaciju.

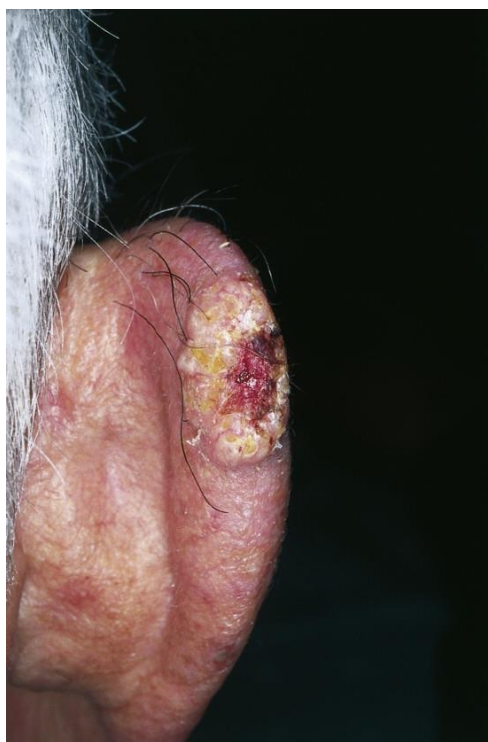

Slika 6. Bowenova bolest [slika s interneta]. 2017 [pristupljeno 19.06.2022.]. Dostupno na: <https://dermnetnz.org/image-library>

## Planocelularni karcinom

Karcinom pločastih stanica (PCC) je zloćudni tumor epidermalnih keratinocita koji prodire u dermis kože. Može nastati na raznim mjestima, posebice onim izloženim suncu. Zahvaća vanjsko uho, potencijalno srednje uho i lateralnu bazu lubanje. Lezije primarno potječu iz zvukovoda općenito prisutnih 10–15 godina ranije. Ipak, tumor uglavnom nalazimo na rubu heliksa i anteheliksa. Karcinom pločastih stanica drugi je najčešći rak kože, a čini 20% svih karcinoma kože [42]. Može se razviti u zdravom tkivu, prethodnoj aktiničkoj keratozi, području leukoplakije ili ožiljku od opekline. Vrhunac pojavnosti u bolesnika je u 5. i 6. desetljeću života. Od svih pacijenata sa PCC glave i vrata, 24% zahvaća uho i temporalnu kost [4]. Predisponirajući faktori za nastanak karcinoma pločastih stanica osim izlaganja suncu su svijetli ten, dob, ozljede od hladnoće, izloženost zračenju, imunosupresija, kao i povezanost s HPV induciranom virusnom karcinogenezom [25,40,41]. Sumnju na PCC pobuđuje svaka promjena na koži izloženoj suncu koja ne zacjeljuje. Tumor može započeti kao crvena papula ili plak s ljuskama ili krustom na površini te može postati nodularan, ponekad s verukoznom površinom. U nekim slučajevima veći dio promjene može ležati ispod razine okolne kože. U konačnici tumor ulcerira te ga može pratiti sukrvavi eksudat s prodiranjem u podležće tkivo. Katkada, iz zvukovoda izlazi hemoragični sadržaj pa se lažno tretira kao otitis externa. Ukoliko ne dođe do odgovora na konzervativnu terapiju otitisa, obvezno je napraviti biopsiju kako bi se otklonila sumnja na maligni karcinom. PCC na nosu i uhu ima najveću stopu recidiva, a moguća je povezanost s embrionalnom fuzijskom pločom [43]. Terapija lezije treba biti agresivna jer je učestalost recidiva visoka [44]. Za uspješan ishod neophodna je potpuna ekscizija sa slobodnim rubovima. Ovaj tumor ima tendenciju rasta u dubinu kože i prodire u hrskavicu i kost češće nego BCC. Ovo intratemporalno širenje značajno podiže stadij bolesti i ugrožava život pacijenta. Uz daljnje širenje tumora dolazi do destrukcije i paralize ličnog živca, napredovanja u unutarnji slušni kanal i pontocerebelarni kut s posljedičnom vrtoglavicom i senzoneuralnim gubitkom sluha. Osim toga, važno je isključiti moguće metastaze u regionalnim limfnim čvorovima koje pogoršavaju prognozu. Regionalne metastaze možemo pronaći u parotidnim i gornjim cervikalnim čvorovima [45,46]. Zahvaćenost

čvorova može biti prisutna u 1-12,5% svih slučajeva [47-49]. Terapija regionalnih metastaza je regionalna limfadenektomija (razina disekcije vrata I-V), nakon čega slijedi postoperativno zračenje. U slučaju histološki agresivnog karcinoma, preporučljiva je profilaktička limfadenektomija i/ili regionalno zračenje [50,51].



Slika 6. Planocelularni karcinom na ušci. Prema: Sand (2008.) [4]

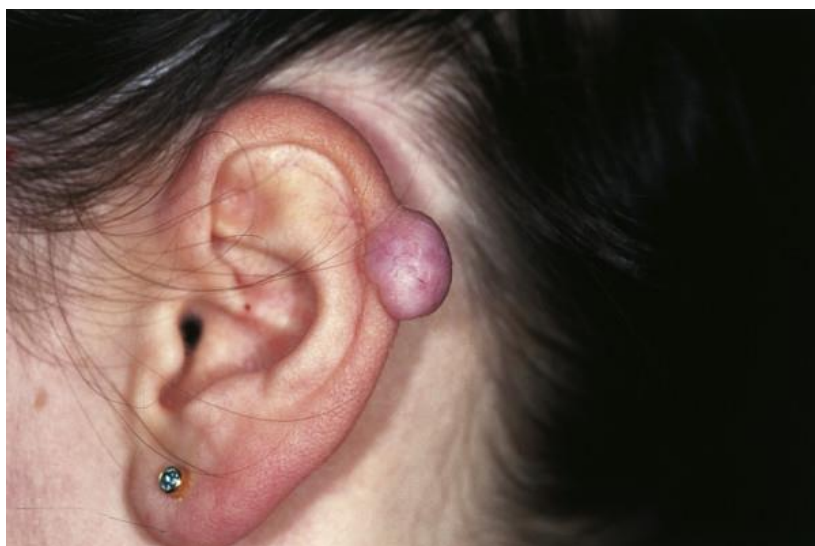## NEEPITELNI TUMORI UŠKE

### **Benigni tumori**

#### Keloid

Keloidi su dermalne fibrozne lezije, nastaju aberacijom cijeljenja kožnih rana, a karakterizira ih prekomjerno taloženje kolagena. Keloidne lezije nastaju fibroproliferativnim poremećajem. Keloidi i hipertrofični ožiljci uzrokovani su ozljedama i iritacijama kože, uključujući traumu, ugriz insekata, opekline, operaciju, cijepljenje, piercing kože, akne, folikulitis, vodene kozice, infekciju virusom herpes zoster ili kao sekundarni, stvaranje keloida nakon prethodne ekscizije keloida. Ipak, površinske

ozljede koje ne dosežu retikularni dermis nikada ne uzrokuju keloidne i hipertrofične ožiljke [52]. Klinički i histološki aspekti su tipični, ali se često te manifestacije kože miješaju. U keloidnih lezija histološki se pronalaze debeli hijalinizirani snopovi kolagena, obilje izvanstaničnog matriksa, posebice kolagena, fibronektina, elastina i proteoglikana. Uzrok nastanka lezije je abnormalna regulacija ravnoteže kolagena zbog TGF $\beta$  [53]. Keloid je sjajan, gladak, često kupolast i blijedo ružičast, boje kože do tamno smeđi. Ponekad ga prati jak svrbež, bol i promjene u teksturi, a u teškim slučajevima može utjecati na kretanje kože. Veća je tendencija razvoja keloida u crnoj rasi te među onima s obiteljskom poviješću keloida i osobama u dobi od 10 do 30 godina. U osvrtu na 1200 ispitanika s probušenim ušima, Simplot i suradnici su prijavili keloidnu formaciju u 2,5% [54]. Opisano je nekoliko postupaka za učinkovito liječenje post-kirurških keloidnih ožiljaka. Oni uključuju silikonske okluzivne zavoje, mehaničku kompresiju, zračenje, kriokirurgiju, lokalnu primjena Imiquimoda, bleomicina, intralezijske injekcije steroida, 5-fluoruracila, kao i interferon-alfa, -beta ili -gamma u kombinaciji s ekscizijskom operacijom [55-61]. Iako je terapija za prevenciju keloida još uvijek nepoznata, poznato je da je korisna ekscizijska operacija i postavljanje silikonskog gela preko površine rane uz primjenu laganog pritiska [62-64].



Slika 7. Keloid. . Prema: Sand (2008.) [4]

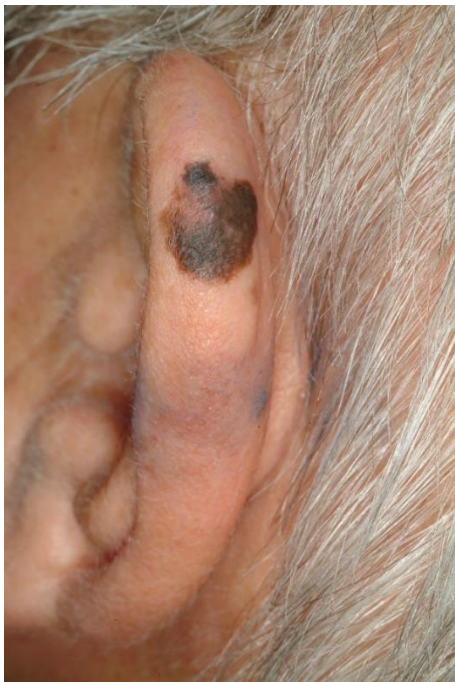## Prekanceroze

### Lentigo maligna (Hutchinsonova pjega)

Lentigo maligna (LM) je spororastući, neinvazivni, melanom in situ. Zapravo se premalo pažnje daje ovim malim lezijama koje potencijalno mogu postati invazivni melanom sa stopom konverzije od 33-50% [65]. Lentigo maligna je prekursor melanoma u kojem su maligne stanice ograničene na tkivo podrijetla, epidermis, stoga se često navodi kao melanom „in situ“. Javlja se na koži oštećenoj suncem pa se obično nalazi na licu ili vratu, osobito na nosu i obrazima. Karakterizira ga spori rast tijekom 5 do 20 godina ili dulje. Lentigo maligna dijagnosticira se kada stanice melanoma prodru u dermis i dublje slojeve kože. Lentigo maligna ima nižu stopu transformacije u invazivni melanom od ostalih oblika melanoma in situ (ispod 5% ukupno) [66]. Međutim, rizik od invazivnog melanoma veći je kod većih lezija, pri čemu je prijavljeno da do 50% onih s promjerom većim od 4 cm imaju invazivniji karakter. LM se manifestira kao sporo rastući ili promjenjivi dio pigmentirane kože. Isprva često podsjeća na uobičajene pjege ili smeđe mrlje (lentigine). S vremenom postaje prepoznatljiviji i netipičniji, često naraste do nekoliko centimetara tijekom nekoliko godina ili desetljeća [67]. Poput drugih ravnih oblika melanoma, može se prepoznati po pravilu ABCDE (asymmetry, border, color, diameter, evolving): asimetrija, nepravilnost obruba, varijacija boje, veliki promjer i razvoj [68]. Alternativni pristupi kao što su kriokirurgija, radioterapija, elektrodesikacija i kiretaža, laserska kirurgija i lijekovi za lokalnu primjenu (Imiquimod) pokazuju rasponom stope recidiva od 20 do 100% nakon 5 godina te se uzimaju u obzir u starijih pacijenata s vrlo velikim lezijama koje nisu podložne rekonstruktivnoj kirurgiji. U većini slučajeva, LM treba odstraniti ekscizijom. To znači izrezati ga i sanirati defekt jednostavnim zatvaranjem rane, rekonstrukcijom režnjem ili presađivanjem kože. Lentigo maligna ima neobično visok rizik od recidiva (do 20%). Iz tog razloga se obično uklanja s rubom zdravog tkiva, što je teško postići na koži lica. Idealna granica zdravih rubova za sve oblike melanoma in situ je 5-10 mm, ovisno o tome koliko su dobro definirani rubovi lezije. Preporučene granice za invazivni melanom temelje se na njegovoj debljini: 1 cm, ako je manji od 1 mm i 1-2 cm, ako je melanom dublje od 1 mm. Ako su rub i opseg LM



nejasni, preporučljiva je kontrolirana mikrografska ili MOHS operacija, ovo bi trebala biti poželjnija metoda liječenja jer pokazuje najnižu stopu recidiva (4-5%) i najbolji oblik kontrole rubova među svim opisanim oblicima terapije [69,70].



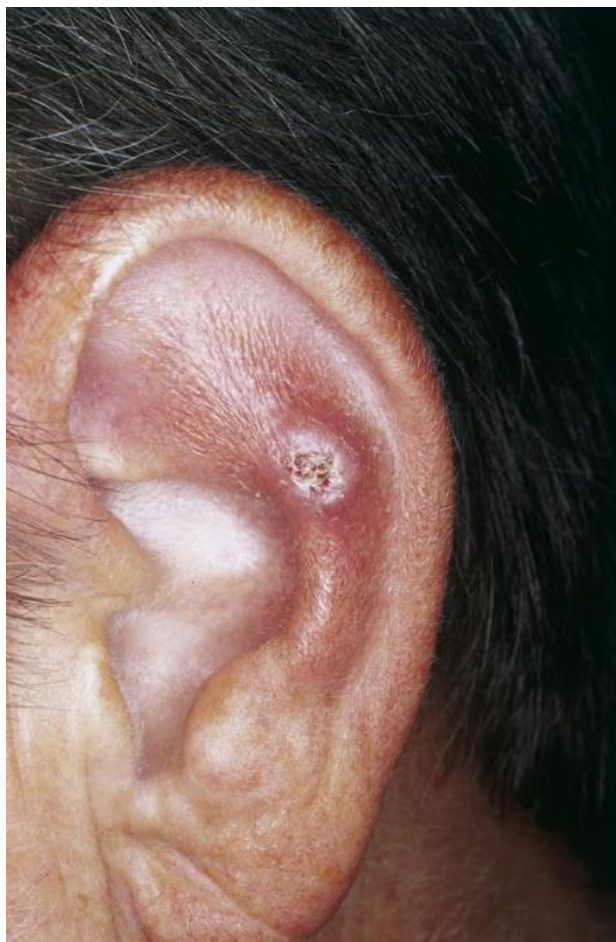Slika 8. Hutchinsonova pjega. . Prema: Sand (2008.) [4]

## Upalne lezije

### Winklerova bolest (*Chondrodermatitis nodularis chronica helicis*)

Winklerova bolest je kronični perihondritis koji je povezan s ograničenom krvnom opskrbom na bočnoj i prednjoj strani ušne školjke. Koža je zategnuta i rastegnuta preko podležće hrskavice s minimalno potkožnog tkiva što rezultira ograničenom vaskularizacijom te posljedično ishemijom za koju se smatra da potiče razvoj ove lezije [71]. Bolni, tvrdi čvor, koji se nalazi uglavnom na heliksu i antiheliksu uha, zahvaća kožu i hrskavicu uha. U bolesnika je prisutna jaka bol u zahvaćenom uhu, posebice kada se na njemu spava. Iako je konzervativno liječenje (injekcije hijaluronske kiseline, laserska

terapija ugljičnim dioksidom ili argonom, topikalna aplikacija 2% nitroglicerina, kriokirurgija, kireteža, zračenje, lokalni antibiotici, intralezijski steroidi) moguće, prednost se daje eksciziji jer lezije pokazuju sklonost recidiviranju [72]. Preporučeno je kombinirati minimalnu eksciziju kože s opsežnijom resekcijom hrskavice kako bismo izbjegli recidiv [73].

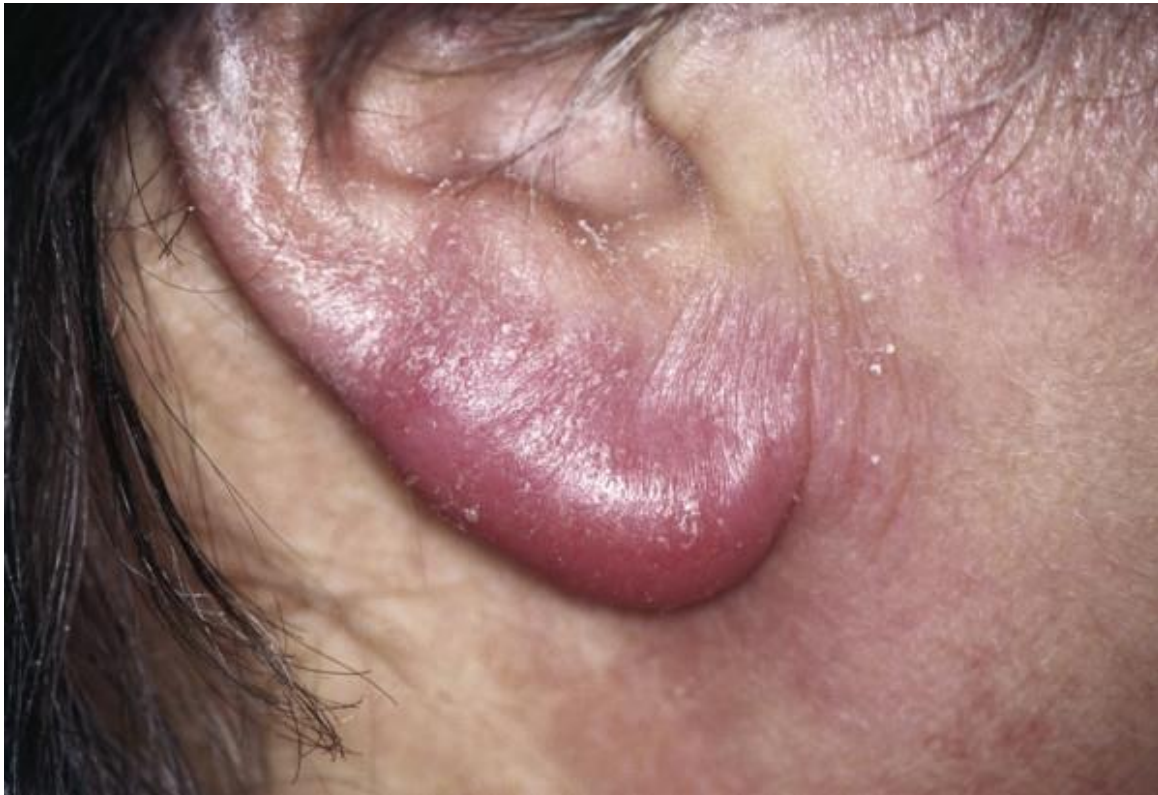

Slika 9. Winklerova bolest. Prema: Sand (2008.) [4]



## Limfocitom (*Limphadenosis cutis benigna*)

Limfocitom može biti rana manifestacija infekcije bakterijom *Borellia burgdorferi* koja uzrokuje lajmsku bolest. U početku se javlja karakterističan osip, kronični eritem migrans, koji se nalazi na području ugriza vektora (uglavnom krpelja *Ixodes scapularis*). Tijekom drugog stadija dolazi do karakterističnog intenzivnog crveno-ljubičastog oticanja ušne resice. Infekcija Borelijom *burgdorferi* čini jednu trećinu svih limfocitoma ušne školjke, stoga se mora serološki isključiti. U većine limfocitoma (dvije trećine svih slučajeva) je idiopatski uzrok. Antibiotička terapija sastoji se od doksiciklina, a u težim oblicima ceftriaksona. Kada ne dođe do poboljšanja pri primjeni antibiotičke terapije, moguće je uzeti u obzir pseudolimfom kao diferencijalnu dijagnozu. Male lezije se mogu izrezati.



Slika 10. Limfocitom uške. Prema: Sand (2008.) [4]

## Infektivne lezije

Infektivne lezije vanjskog uha rijetko su podložne kirurškim intervencijama. Ipak, drenaža subperihondralnog prostora i kirurško uklanjanje nekrotičnog tkiva uha nakon zaraznih bolesti vanjskog uha su ponekad potrebni.

Aurikularni hondritis i perihondritis su infekcije ušne školjke. Klinički uho izgleda eritematozno, osjetljivo i uglavnom uz prisutnu fluktuirajuću oteklinu. Etiološki, inicijatori upalnih događaja su pirsing, operacija, trauma, sportske ozlijede (hrvanje), akupunktura, koji su praćeni infekcijom. Infekcija rezultira nakupljanjem krvi ili seruma u subperihondralnom prostoru [74]. Najčešći organizmi dokazani kao uzročnici su *S. aureus*, *P. aeruginosa* i *Proteus species* [75]. Subperihondralni prostor mora biti kirurški evakuiran, a antibiotska terapija sastoji se od aminopenicilina koji djeluje na *Pseudomonas aeruginosa* ili flourokinolona u razdoblju od 2-4 tjedna [76]. Kao rezultat ponavljajućih hondritisa dolazi do deformiteta hrskavice uha koji mogu ostati stalni.

Lupus vulgaris (također poznat kao tuberkuloza luposa) su bolne tuberkulozne lezije kože nodularnog izgleda, najčešće na licu oko nosa, kapaka, usana, obraza, ušiju i vrata. To je infekcija kože uzrokovana *Mycobacterium tuberculosis*. Lezije su oštro definirane, smeđe, želatinaste konzistencije na eritematoznoj bazi. Terapija uključuje kombinaciju antibiotika (izoniazid, rifampicin, pirazinamid i etambutol) koja se daje u razdoblju od nekoliko mjeseci s ekscizijom nekrotičnog tkiva.

## Rijetke lezije

Cilindrom (*Cilindroma*, Spieglerov tumor, Turban tumor)

Cilindrom je benignan, solitaran ili multipli tumor svijetlocrvene ili boje kože, izbočen ili ravan, sjajan na površini. Obično se nalazi na glavi i vratu (turban tumor), a potencijalno

može zahvatiti uho. Najvjerojatnije predstavlja primitivni tumor žlijezde znojnice koji potječe iz ekernih ili apokrinih žlijezda. Histološki pokazuju apokrine, ekrine, sekretorne i duktalne značajke, a točno stanično podrijetlo cilindroma ostaje nepoznato. Iako benigni, zabilježena je maligna transformacija (cilindrokarcinom), u tom slučaju ekscizija je terapija izbora [77].

### **Adneksalni tumori (tumori znojnih žlijezda)**

Kako koža zvukovoda pokazuje visoku koncentraciju ceruminalnih žlijezda, osjetljiva je na rijetke vrste benignih i malignih tumora znojnih žlijezda. Benigni tumori adneksa uključuju ceruminozne adenome i pleomorfni adenom koji se najbolje liječe širokom lokalnom ekscizijom [78]. Maligni tumori adneksa uključuju adenoidno-, mucinozno-, cilindrično-, poro-, spiradeno- i adenokarcinom [79-81]. Potrebno ih je liječiti početnom agresivnom en bloc resekcijom s primarnom lateralnom ili subtotalnom resekcijom temporalne kosti ovisno o stadiju bolesti, u kombinaciji s parotidektomijom i disekcijom vrata. Čak je i kod T1 tumora opisano kako lokalna resekcija nije dovoljna [82].

### **Plavi nevus (*Naevus coeruleus*, Tiècheov nevus)**

Plavi nevus je vrsta običnog benignog madeža koji se klinički može pogrešno dijagnosticirati kao melanom. Plavi nevusi su dvostruko češći kod žena nego kod muškaraca. Oni su češći među Azijatima, gdje se prevalencija procjenjuje na 3-5%, u usporedbi s otprilike 1-2% u odraslih osoba bijele puti. Plavi nevusi potječu od nepotpune migracije melanocita iz neuralnog grebena. Plava boja je uzrokovana Tyndallovim efektom, u kojem kraće valne duljine upadne svjetlosti raspršuju dermalni melanociti. Plavi nevus je obično plave boje jer su melanociti dublji od onih kod smeđih madeža. Kad se više plavih nevusa nalaze na glavi i vratu trebamo uzeti u obzir mogućnost Carneyjevog sindroma, također rijetka je povezanost plavih nevusa s hiperkortizolizmom i raznim neendokrinim (miksomima) i endokrinim tumorima [83]. Kod promjenjivih pigmentiranih lezija treba napraviti biopsiju kako bi se isključila diferencijalna dijagnoza malignog melanoma.

**Aurikularni privjesci** su sami po sebi bezopasne lezije. U vrlo rijetkim slučajevima mogu biti kožne manifestacije u sklopu nekih razvojnih sindroma kao što su Goldenharov sindrom, Wildervanckov sindrom i VACTERL asocijacija. Stoga je potrebno imati na umu i ove kožne lezije. Kirurška terapija provodi se samo prema želji bolesnika.

**Osler-Weber-Rendu bolest** (nasljedna hemoragijska teleangiektazija) je autosomno dominantna bolest koja se manifestira multiplim malim, crveno–ljubičastim teleangiektazijama i hemangiomima. Prateći simptomi su još epistaksa i mukokutane visceralne arteriovenske malformacije. Tretira se laserskom terapijom s dugo pulsirajućim Nd:YAG laserom, laserom za bojenje s bljeskalicom ili intenzivnim pulsirajućim svjetlom (IPL) [84].

## **CILJEVI RADA**

Ciljevi ovoga rada su:

- prikupiti i prikazati podatke o zastupljenosti pojedinih kožnih lezija uške ovisno o tipu tumora, spolu i dobi u Kliničkom bolničkom centru Zagreb tijekom petogodišnjeg razdoblja
- prikazati broj izvršenih terapijskih postupaka na lezijama uške u petogodišnjem razdoblju u Kliničkom bolničkom centru Zagreb
- usporediti uspješnost pojedinog terapijskog pristupa u bolesnika s kožnom lezijom uške s obzirom na recidiv bolesti.

## **ISPITANICI I METODE**

### **ISPITANICI**

U ovom retrospektivnom istraživanju obuhvaćeni su ispitanici s kožnim lezijama uške koji su liječeni od 2017.-2021. godine u Klinici za bolesti uha, nosa i grla te kirurgiju glave i vrata i Klinici za dermatovenerologiju Kliničkog bolničkog centra Zagreb (KBC Zagreb). Pomoću kliničke baze podataka (BIS) pregledano je 2041 bolesnika po dijagnozama: D02 Karcinom in situ srednjeg uha i dišnog sustava, D03.2 Melanom in situ vanjskog uha i vanjskog ušnog kanala, D04.2 Karcinom in situ kože uha i vanjskog ušnog kanala, D14 Dobročudna novotvorina srednjeg uha i dišnog sustava, D14.0 Dobročudna novotvorina srednjeg uha, nosne šupljine i akcesornih sinusa, D23.2 Dobročudna novotvorina kože uha i vanjskog ušnog kanala, C30.1 Maligna novotvorina srednjeg uha, C44.2 Maligna novotvorina kože uha i vanjskog ušnog kanala, L57.0 Aktinička keratoza. Pronađeno je 147 ispitanika s nemelanocitnim promjenama uške, od kojih je 108 muškaraca i 39 žena.

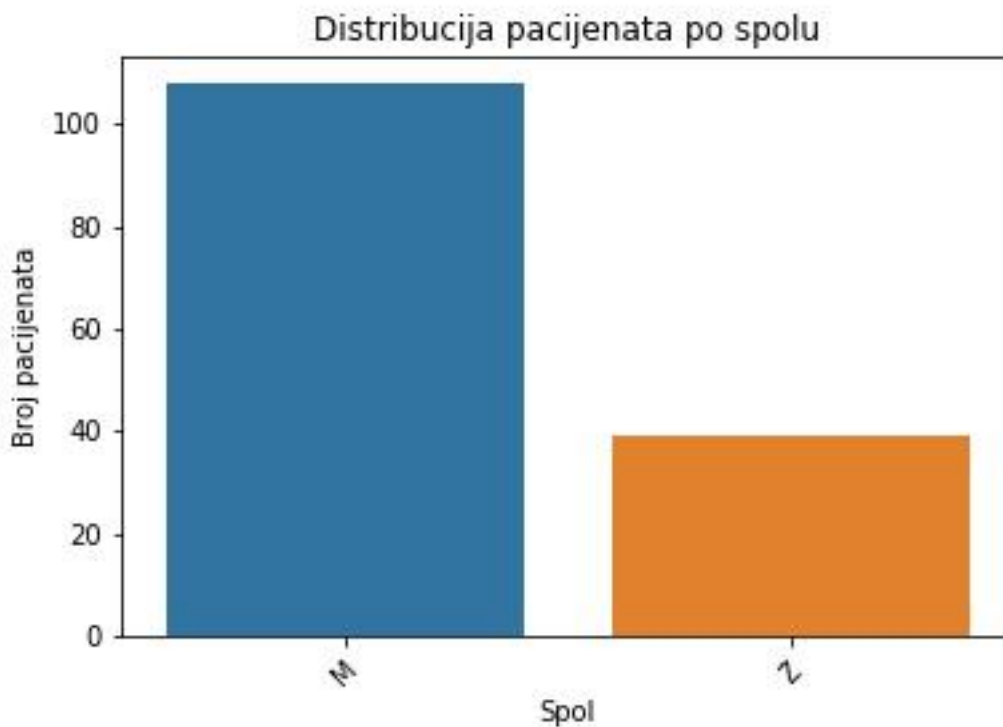## METODE

Podaci su prikupljeni iz kliničke baze podataka. U dostupnoj dokumentaciji sustavno su traženi podaci o dobi i spolu bolesnika, o patohistološkom nalazu kožne lezije uške, terapijskom pristupu, koje je godine terapijski pristup izvršen te uspješnosti terapijskog pristupa s obzirom na broj recidiva. Kriteriji za uključivanje bolesnika u istraživanje su bili potvrđena kožna lezija uške i provedeno liječenje. U istraživanje nisu uključene lezije koje su dokazane patohistološkim pregledom kao melanom uške. Za statističku analizu podataka upotrijebili smo Python programski jezik uz primjenu statističkih biblioteka NumPy, Matplotlib, Seaborn, SciPy i Pandas. Primijenjen je statistički t-test za proporcije za nezavisne uzorke.

Podaci i raspodjele varijabli su prikazane grafički.

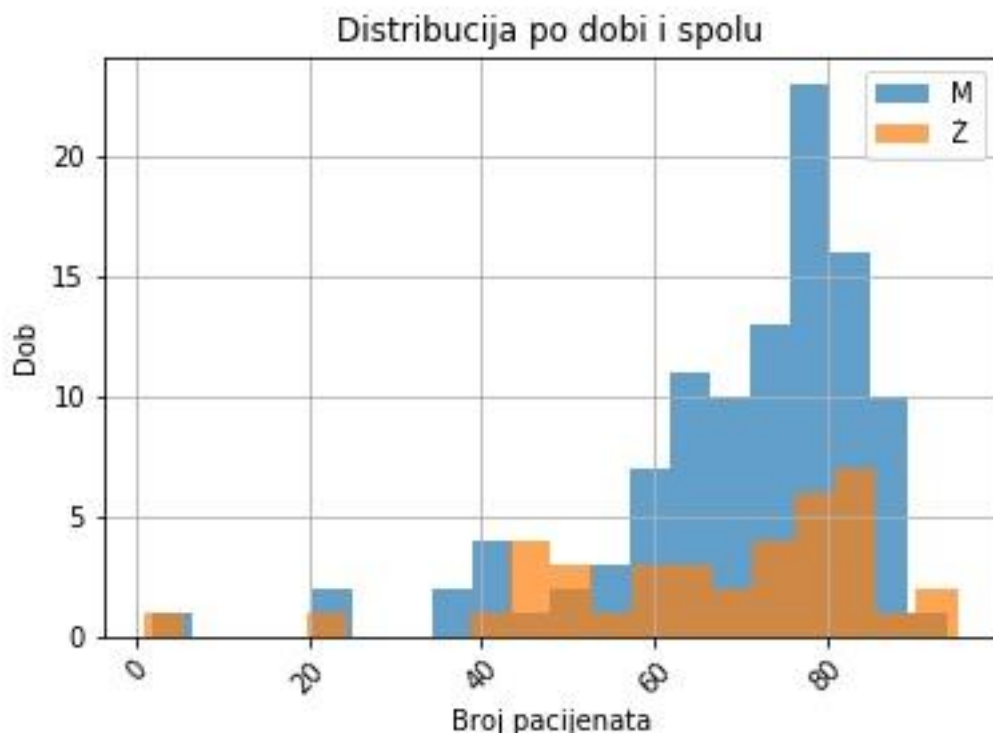
## REZULTATI

Od ukupno 147 ispitanika koji su uključeni u ovo istraživanje, bilo je 108 muškaraca (73,47%) i 39 žena (26,53%) (Slika 11). Učestalost muških ispitanika je gotovo tri puta veća od one ženskih. T- testom za proporcije za nezavisne uzorke.  $H_0$  hipoteza je da ne postoji razlika u proporcijama po spolu, dok je alternativna  $H_1$  hipoteza da postoji razlika u proporcijama po spolu. Utvrđena je statistički značajna razlika u proporcijama (p vrijednosti manja od 0,001).



Slika 11. Distribucija pacijenata prema spolu.

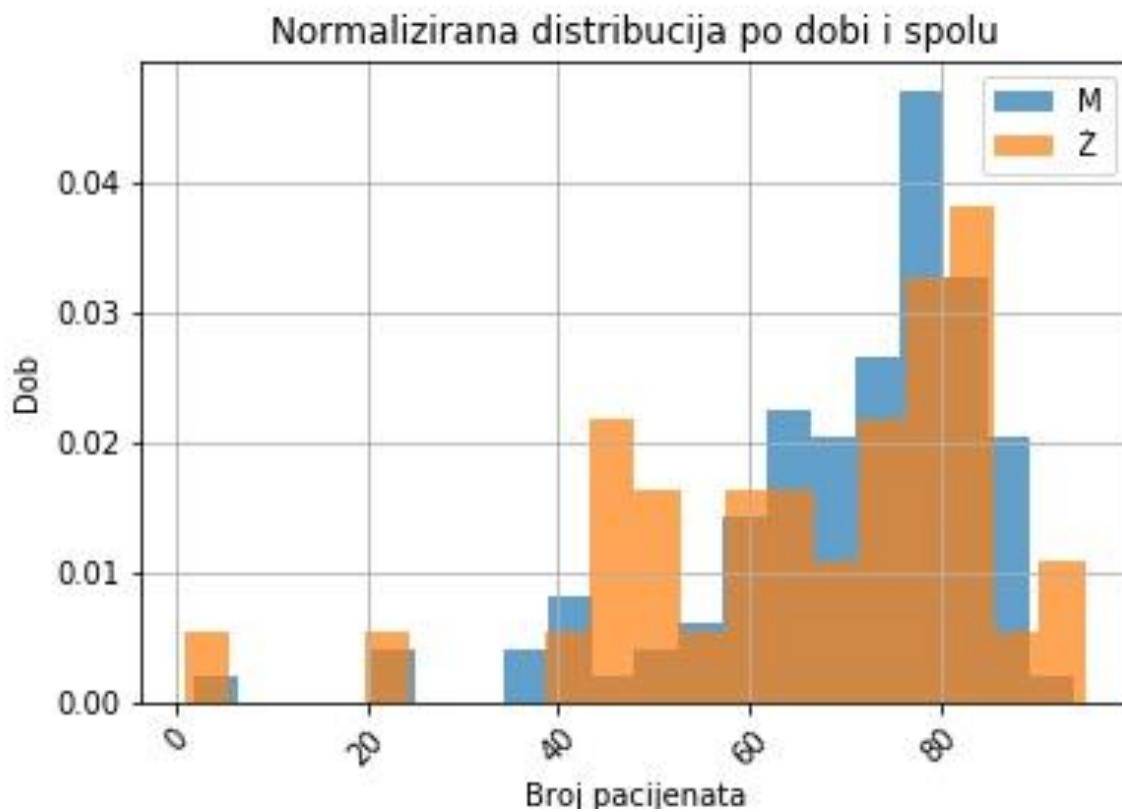
Ispitanici su bili starosne dobi između 1.-95. godine. Stratificiranjem bolesnika po dobi i spolu možemo utvrditi kako je distribucija pojavnosti kožnih lezija uške vrlo slična u muškoj i ženskoj populaciji. Distribucija pojavnosti prema spolu (Slika 12.) upućuje na sličnost distribucije između spolova. Utvrđujemo kako obje distribucije imaju sličan vrhunac pojavnosti oko 80. godine, pri čemu distribucija u populaciji žena poprima bimodalni karakter sa sekundarnim vrhuncem pojavnosti oko 45. godine.



Slika 12. Distribucija pacijenata prema dobi i spolu.



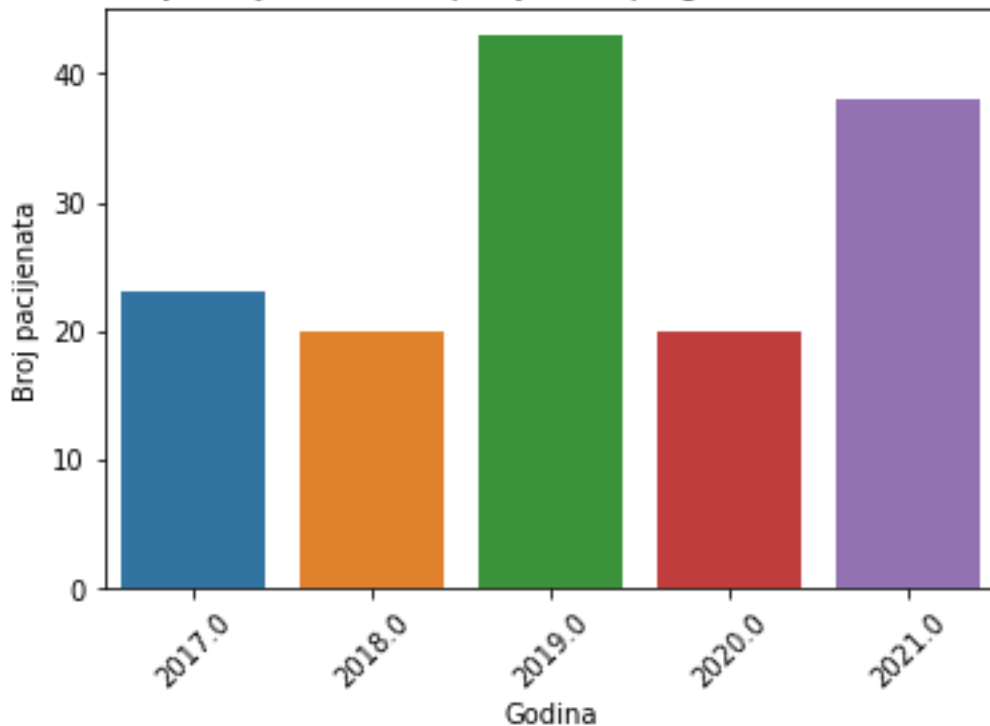
Grafičkim prikazom normalizirane distribucije po dobi i spolu (Slika 13.) dodatno je istaknut bimodalni karakter unutar kategorije ženskih pacijenata.



Slika 13. Normalizirana distribucija prema dobi i spolu.

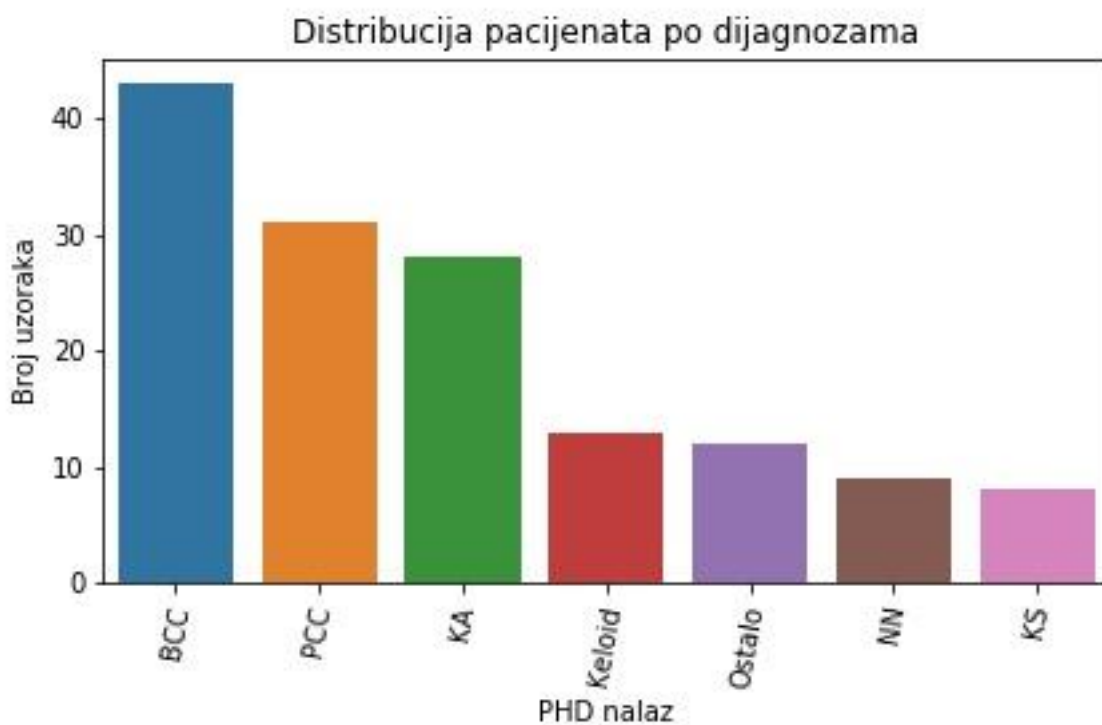
Na Slici 14. prikazana je distribucija obrađenih bolesnika po godinama na KBC-u Zagreb. Uočava se vrhunac u 2019.godini te pad veći od 50% u 2020.godini. Mogući uzrok pada je početak pandemije korona virusa te uvođenje restriktivnih mjera u bolnički sustav. U 2021. godini uočava se ponovni porast od otprilike 50% u odnosu na 2020.godinu.

Distribucija broja dolazaka pacijenata po godinama ( 2017.-2021. )



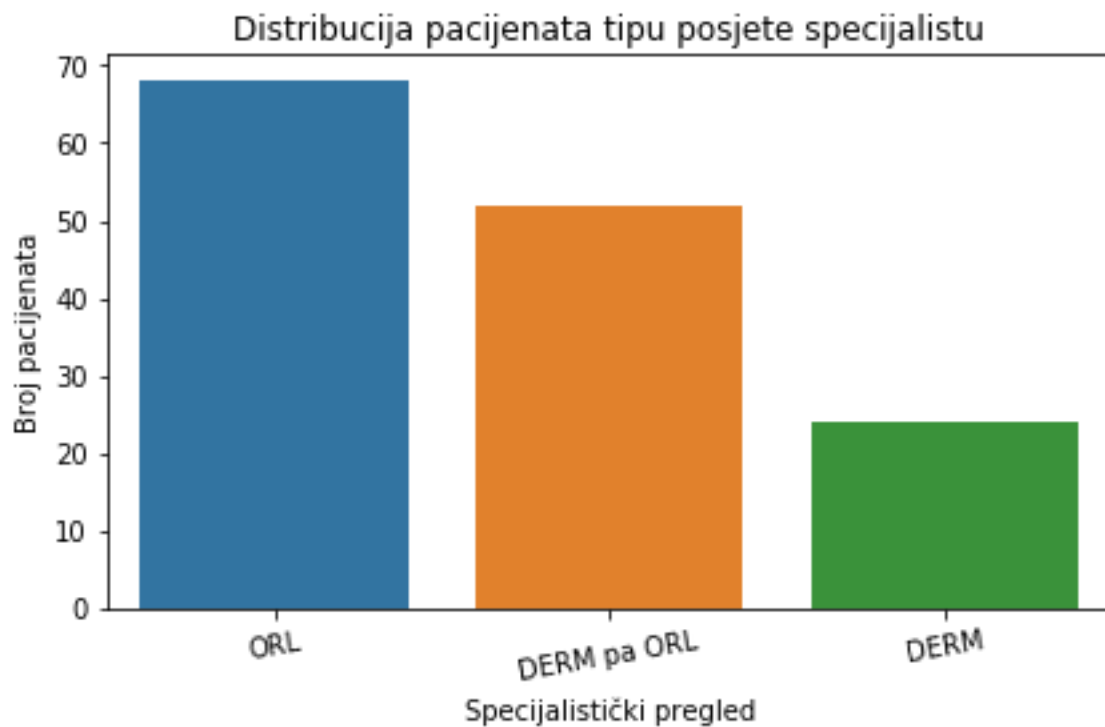
Slika 14. Distribucija broja dolazaka bolesnika u KBC Zagreb po godinama (2017.-2021.).

Grafički prikaz (Slika 15.) prikazuje distribuciju bolesnika prema dijagnozama temeljenim na patohistološkom dijagnostičkom nalazu. U najviše ispitanika je dijagnosticiran BCC (43 pacijenata), PCC (31 pacijent), aktinična keratoza (KA) (28 pacijenata), keloid (13 pacijenata), *naevus naevocellularis* (NN) (9 pacijenata) te seboroična keratoza (KS) (8 pacijenata). U skupini ostalih kožnih lezija patohistološka dijagnoza bila je: *Atheroma*, *Hemangioma capillare*, *Chondrodermatitis nodularis chronicus helicis*, *Cartilago*, *Neoplasma benigna*, *Inflamatio chronica*, *Verruca*, *Cicatrix* i *Angiofibroma*.



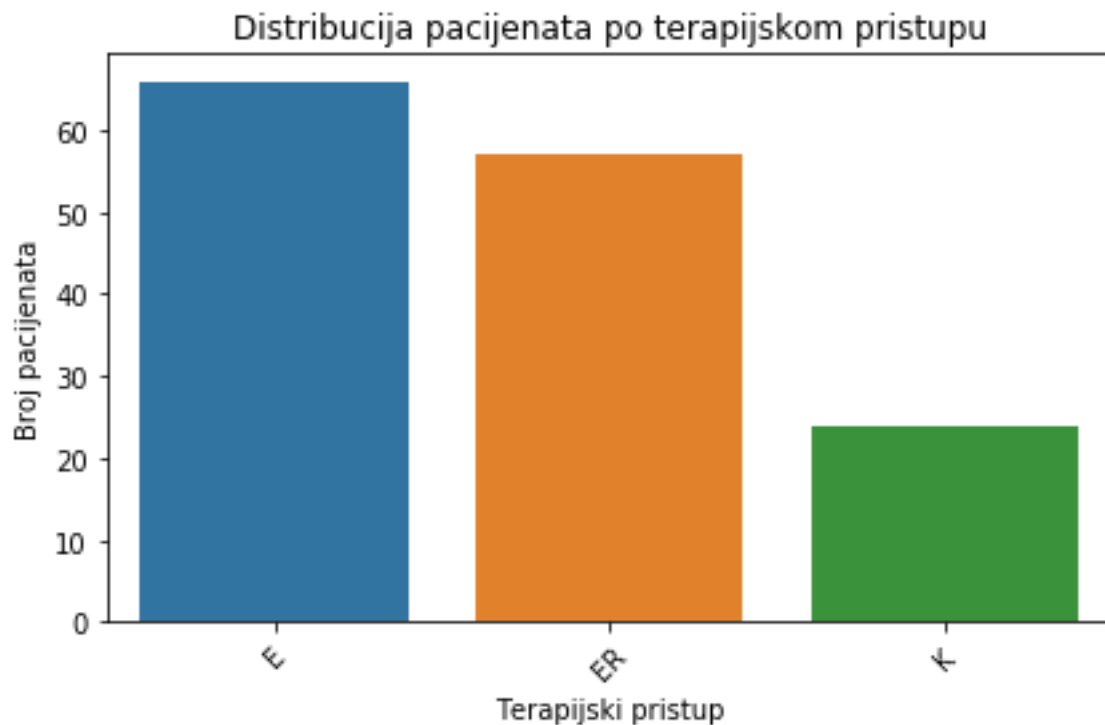
Slika 15. Distribucija pacijenata prema dijagnozama s obzirom na PHD nalaz.

Grafički prikaz (Slika 16.) prikazuje distribuciju bolesnika prema tipu posjete određenom specijalistu. Htjeli smo prikazati gdje najčešće započinje dijagnostički postupak kožnih lezija uške. Pacijenti prikazani zelenim stupcem (DERM) pregledani su samo od strane dermatologa, pacijenti prikazani narančastim stupcem (DERM pa ORL) posjetili su dermatološku potom otorinolaringološku specijalističku ambulantu, a pacijenti prikazani plavim stupcem prvi pregled obavili su na Klinici za otorinolaringologiju i kirurgiju glave i vrata. Uočavamo kako je nešto više bolesnika prvi specijalistički pregled obavilo kod dermatologa. Iako je većina bolesnika bila terapijski obrađena na otorinolaringologiji.



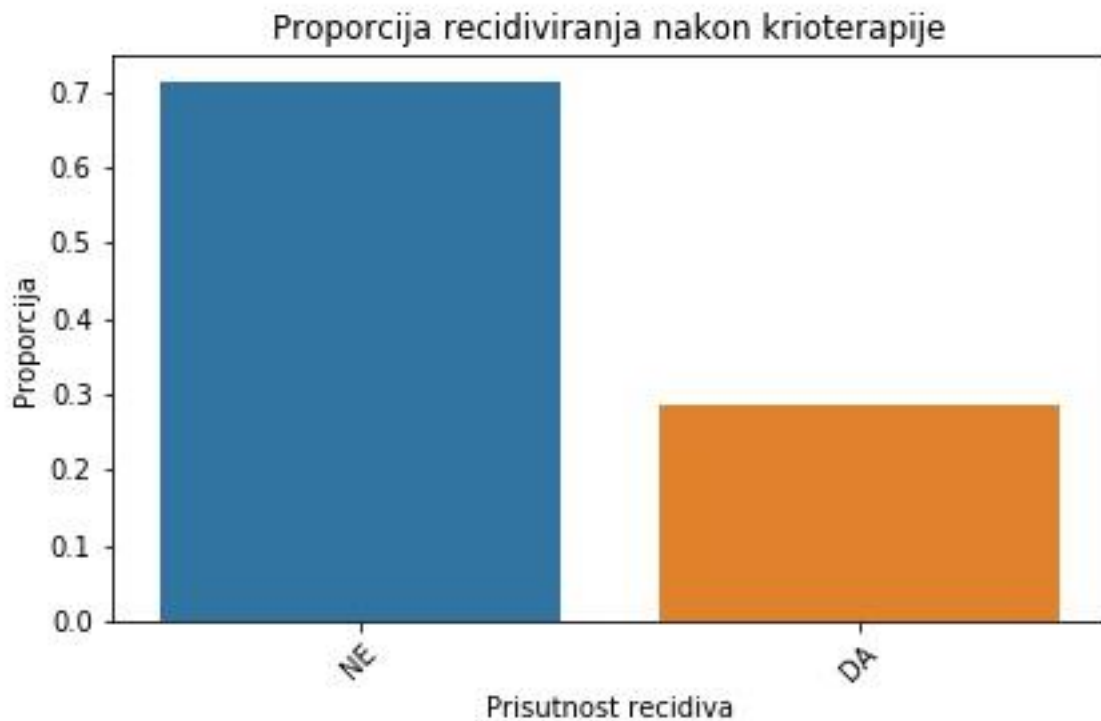
Slika 16. Distribucija pacijenata po tipu posjete specijalistu.

Na grafičkom prikazu (Slika 17.) prikazana je distribucija ispitanika prema tipu specijalističkog liječenja s obzirom na krajnju vrstu liječenja. Ovim prikazom smo htjeli pokazati koliko je pacijenata liječeno ekscizijom (E), ekscizijom i rekonstrukcijom (ER) te krioterapijom (K). Ovdje je prikazan broj pacijenata kojima je ekscizija, ekscizija i rekonstrukcija te krioterapija bila zadnji terapijski pristup, a ne koliko ih je prošlo kroz određenu vrstu terapijskog pristupa.



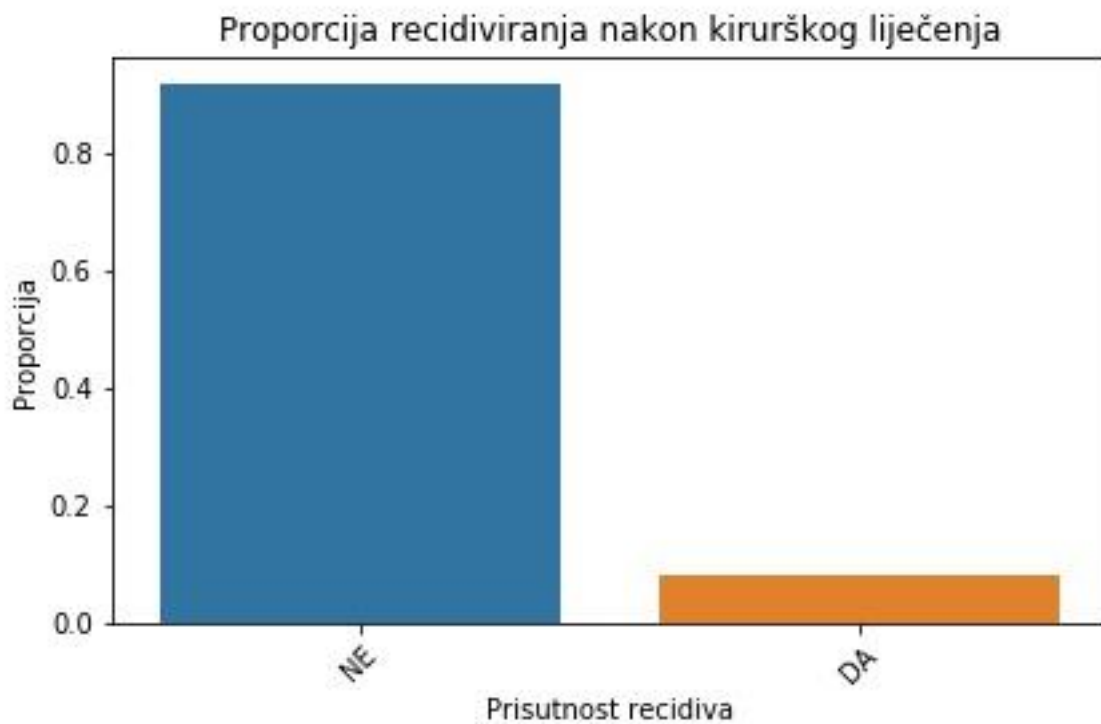Slika 17. prikazuje distribuciju bolesnika prema tipu specijalističkog liječenja. E- ekscizija, ER- ekscizija i rekonstrukcija, K- krioterapija.

Grafičkim prikazom (Slika 18.) želimo istaknuti kolika je bila pojavnost recidiva nakon krioterapije u svih ispitanika koji su prošli taj terapijski postupak i koji su se redovito pratili u KBC-u Zagreb. Krioterapijskim pristupom liječeno je 35 bolesnika, od kojih je 14 imalo recidiv unutar petogodišnjeg razdoblja nakon završenog krioterapijskog postupka. Do recidiviranja bolesti došlo je u 28,6% bolesnika.



Slika 18. Proporcija recidiva nakon krioterapijskog pristupa kožnoj leziji uške.

Grafičkim prikazom (Slika 19.) prikazali smo proporciju recidiva kožne lezije uške nakon kirurškog liječenja. Recidivi su zabilježeni u petogodišnjem razdoblju nakon zahvata. Od 112 ispitanika liječenih kirurški u 10 je zabilježen recidiv bolesti. Recidivi su se najčešće pojavljivali dvije godine nakon ekscizije. Uočavamo kako je pojavnost recidiva u kirurškom pristupu 8,2%.



Slika 19. Proporcija recidiva nakon kirurškog liječenja.

Uočili smo kako je postotak recidiviranja nakon krioterapijskog postupka značajno veći no postotak recidiviranja nakon ekscizije. Kako bismo utvrdili da je razlika u broju recidiva nakon krioterapije i ekscizije statistički značajna, proveli smo t-test o proporcijama za nezavisne uzorke između populacija koje čine bolesnici liječeni krioterapijom i oni liječeni kirurškim pristupom. Označimo sa  $p_1$  proporciju recidiviranja u bolesnika liječenih kirurškim pristupom te sa  $p_2$  proporciju recidiviranja bolesnika liječenih krioterapijom. Tada našu nul-hipotezu  $H_0$  predstavlja:

$$H_0 \dots p_1 \geq p_2$$

Alternativna hipoteza, koju dokazujemo je tada:

$$H_1 \dots p_1 < p_2$$

P vrijednost navedenog testa iznosila je  $p = 2,62 \times 10^{-4} < 0.05$  te smo time odbacili nul hipotezu  $H_0$  u korist alternativne hipoteze.  $H_1$  hipoteza glasi kako je proporcija recidiviranja u bolesnika liječenih kirurškim pristupom statistički značajno niža od proporcije bolesnika liječenih krioterapijskim pristupom. Time smo pokazali kako je statistički manja učestalost recidiva kožnih tumora uške kod bolesnika liječenih kirurškim pristupom u odnosu na one liječene krioterapijom.



## RASPRAVA

U ovom retrospektivnom radu analizirali smo distribuciju bolesnika s kožnim lezijama uške prema dobi, spolu, godini operacije, dijagnozi prema PHD nalazu, specijalističkom pregledu, terapijskom liječenju te terapijskom ishodu u ukupno 147 pacijenata u razdoblju od 2017.-2021. godine. Pretražujući literaturu vidljivo je kako nema mnogo radova koji su retrospektivno pratili ishode kožnih tumora uške [36, 48, 50, 82, 85-87].

Karcinomi uške čine važan dio tumora kože. Od 100 karcinoma kože 6 do 10 (6-10%) ih se razvije na vanjskom uhu [88]. U našem istraživanju prikazali smo kako je BCC najčešći karcinom kože uha. Svi podtipovi karcinoma uške, posebno BCC i PCC, ponašaju se agresivnije u usporedbi s drugim anatomskim regijama. Čini se kako se koža uha ponaša drugačije u odnosu na druge lokalizacije na tijelu zahvaćene karcinomom kože. Općenito se smatra kako tanka koža, nedostatak potkožnog masnog tkiva i bliska hrskavica pridonose većem subkliničkom proširenju i horizontalnom rastu duž dermisa i perihondrija, što često otežava početnu adekvatnu resekciju konvencionalnim metodama te je visokorizično mjesto za nepotpunu eksciziju.

Podaci dobiveni u našem istraživanju na uzorku od 147 bolesnika s kožnim lezijama uške svih dobnih skupina sugeriraju kako je najveći udio bolesnika muškog spola (73,47%). Vrhunac pojavnosti karcinoma kože je oko 80.godine u oba spola. Uočili smo bimodalnu distribuciju pojavnosti u populaciji žena sa sekundarnim vrhuncem pojavnosti oko 45. godine. Postoji li stvarni razlog sekundarnog vrhunca kod žena ili to možemo pripisati većom brigom žena za vlastiti izgled, nismo sigurni.

Uočava se i vrhunac broja operacija u 2019.godini te pad veći od 50% u 2020.godini. Mogući uzrok pada je početak pandemije korona virusa te uvođenje restriktivnih mjera u bolnički sustav. U 2021. godini uočava se ponovni porast od otprilike 50% u odnosu na 2020.godinu što pokazuje kako je zdravstveni sustav brzo naučio funkcionirati u vrijeme pandemije te kako pacijenti nisu ostali zakinuti za vlastito zdravlje.

Prikupili smo podatke i o vrsti specijalističkog pregleda bolesnika. Zanimalo nas je koliko

je pacijenata prvo posjetilo dermatologa te su isključivo tamo liječeni, koliko pacijenata je nakon posjeta dermatologu bilo upućeno u otorinolaringološku ambulantu i ondje liječeno, a koliko bolesnika je direktno od strane liječnika obiteljske medicine upućeno na specijalistički pregled kod otorinolaringologa. Nakon prvog specijalističkog pregleda otorinolaringologa nijedan pacijent nije upućen na liječenje kod dermatologa. Većina bolesnika je inicijalno pregledana od strane dermatologa što je iznimno bitno jer specijalist dermatologije vrlo dobro može uočiti sumnjive lezije na koži i sukladno tome odrediti terapijski pristup. Također, vrijedno je istaknuti kako svrha pregleda kod dermatologa nije nužno bila promjena na uhu, već je dio bolesnika bilo na redovnoj kontroli poradi druge bolesti, a specijalist dermatologije je u sklopu specijalističkog pregleda uočio leziju na uhu. Dermatološkom procjenom pacijenti su nastavili svoje liječenje krioterapijom, ukoliko je lezija bila mala i pogodna za tu vrstu terapije, ili su poslani u specijalističku ambulantu otorinolaringologa. Svi bolesnici koji su poslani na pregled specijalistu otorinolaringologije od strane dermatologa liječeni su kirurški. Stoga je važno istaknuti prednosti redovitih specijalističkih pregleda dermatologa kao što su: prevencija, rano otkrivanje, manje invazivan terapijski pristup i redovito praćenje zbog mogućnosti recidiviranja. Bitno je još jednom naglasiti kako dermatološko liječenje krioterapijom nema samo dijagnostičku ulogu, već se pokazalo jako učinkovitim u benignih i malignih promjena uške niskog stupnja malignosti.

Prema dobivenim podacima statističke obrade postotak recidiva u bolesnika liječenih krioterapijskim pristupom bio je 28,6%, a postotak recidiva u pacijenata liječenih kirurškim pristupom bio je 8,2%. U provedenoj analizi utvrdili smo statistički značajnu razliku ( $p = 2,62 \times 10^{-4}$ ) u stopama recidiva između krioterapije i ekscizije. Kirurški pristup pokazao se kao dobra praksa u liječenju kožnih tumora uške, posebice onih većih dimenzija. Ekscizijom uklanjamo čitav tumor i rubove kože pa time osiguravamo manju mogućnost ostatnog malignog tkiva, posljedično recidiva bolesti. Kirurški pristup je brz, efikasan, siguran no invazivniji. Oslanjajući se na dobivene podatke preporučujemo kirurški pristup u kožnih lezija uške.

U usporedbi naših rezultata provedene analize s rezultatima randomiziranog

kontroliranog istraživanja, koji su proveli Kuijpers i sur., čiji je primarni cilj bio usporediti učinkovitost krioterapije i kiretaže BCC-a sa kirurškom ekscizijom BCC-a nakon 5-godišnjeg praćenja u bolnici Catharina u Eindhovenu, Nizozemska, uočavamo statistički značajne razlike u podacima. Razlika između stopa recidiva kiretaže i kriokirurgije te kirurške ekscizije (19,6% naspram 8,4%) nije utvrđena kao statistički značajna prema provedenoj analizi ( $p = 0,1$ ), što objašnjavaju relativno malom veličinom uzorka (100 pacijenata). Klinički relevantna razlika u stopama recidiva, u korist kirurške ekscizije, se ne može isključiti te navode kako su potrebna daljnja istraživanja koja bi dovela do odgovora o najboljem terapijskom pristupu [85].

Kuijpers i sur. su uočili kliničku razliku između dva navedena pristupa no nisu je uspjeli prikazati statističkom analizom. Klinički značaj se podudara s našim istraživanjem u kojem smo statističkim t-testom o proporcijama za nezavisne uzorke između populacija koje čine bolesnici liječeni krioterapijom i oni liječeni kirurškim pristupom uspjeli dokazati kako je manja učestalost recidiva kod kirurškog pristupa.

## ZAKLJUČAK

Uška može biti zahvaćena širokim spektrom kožnih lezija te njihovu raznolikost treba uzeti u obzir. Pri liječenju, osim brojnih vrsta lezija treba imati na umu anatomske osobitosti uške. Može biti zahvaćena benignim i malignim promjenama, a te promjene se razlikuju po invazivnosti u usporedbi s ostalim lezijama kože na drugim dijelovima tijela. Iz kliničke slike i iskusnom dermatologu je teško odrediti razliku između maligne i benigne lezije, stoga je potrebno uzeti bioptat promjene i patohistološki obraditi. Zbog toga svaki pacijent zahtjeva individualizirani i interdisciplinarni pristup (dermatološki, otorinolaringološki i kirurški) kako bi mu se pružila najbolja moguća skrb. Smatramo kako bi za pojedine lezije bilo potrebno napraviti opsežnija istraživanja te prilagoditi terapijski pristup pacijentu, anatomskej lokalizaciji i vrsti lezije. Svaki terapijski pristup je vrijedan i može biti koristan za pacijenta.

## ZAHVALE

Zahvaljujem svom mentoru doc. dr. sc. Krsti Dawidowskom na strpljenju, posvećenosti te na svakom savjetu i uputstvu koji su bili uloženi u stvaranje ovog rada.

Zahvaljujem prof.dr.sc. Romani Čeović i prof.dr.sc. Mihaelu Riesu na pomoći i udijeljenim savjetima tijekom pisanja ovog rada.

Zahvaljujem svojoj obitelji što su me uvijek podržavali, bili mi potpora, vjerovali u mene i molili za svaki moj ispit. Posebno hvala mojoj mami Ani i tati Željku koji su me naučili kako biti marljiva i dati se 100% u svoje zvanje. Hvala vam na svim toplim obrocima, znakovima pažnje i svojoj pomoći koja ne stane na ove stranice. Hvala mojoj baki Štefici, koja me ohrabrila da odaberem ovo zvanje, i dedi Zdravku na strpljenju, ljubavi i srdačnosti. Hvala mojoj braći Bruni i Jakovu koji su mi pomagali učiti kada mi je bilo teško, kada me zdravlje nije služilo i zbog kojih nisam htjela odustati. Hvala svim mojim prekrasnim prijateljima koji su me svojom potporom, savjetima i vjerom u mene gurali dalje. Posebno vam hvala na strpljenju i razumijevanju za moj pretrpani raspored i što niste odustali od mene.

Zahvaljujem svom zaručniku dr.med. Domagoju Lasiću na statističkoj obradi podataka bez koje ovaj rad ne bi bio moguć. Želim ti posebno zahvaliti na svim satima zajedničkog učenja, ustrajanja i poticanja. Hvala što si mi otvorio vidike kako mogu biti mnogo više od studenta medicine, što si me ohrabrivao, vjerovao u mene, znao prepoznati u meni ono što ja nisam, što si uvijek bio tu za mene i darovao mi obilje ljubavi.

Hvala dragome Bogu što me doveo na ovaj put, obasipao me brojnim blagoslovima i s kojima mogu sigurno koračati dalje. Hvala Ti što nikad nisam sama.

## LITERATURA

1. Branica S, Otologija, Uvod, U: Katić V, Kekić B, Otorinolaringologija. Zagreb: Naklada LJEVAK; 2004. str. 11-12
2. Reiss G, Uređaj za provođenje zvuka, U: Fanghänel J, Pera F, Anderhuber F. Waldeyerova anatomija čovjeka, Zagreb: Golden Marketing-tehnička knjiga; 2009. str 593-596
3. Hall E.J , Osjet sluha, U: Hall E.J, Guyton A.C, Medicinska fiziologija, Zagreb: Medicinska naklada; 2012. str: 641
4. Sand M, Sand D, Brors D, Altmeyer P, Mann B, Bechara FG. Cutaneous lesions of the external ear. *Head Face Med.* 2008;4:2. doi:10.1186/1746-160X-4-2
5. Mehrabi D, Leonhardt JM, Brodell RT. Removal of keratinous and pilar cysts with the punch incision technique: analysis of surgical outcomes. *Dermatol Surg.* 2002;28(8):673-7. doi: 10.1046/j.1524-4725.2002.02020.x
6. Dorn M, Plewig G. Acanthoma fissuratum cutis. *Der Hautarzt.*1981;32(3):145-148.
7. Benedetto AV, Bergfeld WF. Acanthoma fissuratum. Histopathology and review of the literature. *Cutis.* 1979;24:225–9. doi: 10.1111/j.1524-4725.1988.tb03738.x
8. Rist TE, Marks JG. Granuloma fissuratum masquerading as a skin tumor. *Cutis.* 1980;25:663.
9. Rigopoulos D, Rallis E, Toumbis-Ioannou E. Seborrheic keratosis or occult malignant neoplasm of the skin? *Eur Acad Derm Venereol.* 2002;16:168–170. doi:10.1046/j.1468-3083.2002.00396.x
10. Murphy GF, Elder DE. Seborrheic keratosis. In: Rosai J, editor. *Atlas of Tumor Pathology Non-Melanocytic Tumors of the Skin, 3rd series.* Washington DC: AFIP; 1991. pp. 13–19.
11. Damjanov I, Seiwert S, Jukić S, Nola M, Patologija, 5.izdanje. Zagreb: Medicinska naklada; 2018. str: 720

12. Lever WF, Schaumburg-Lever G. Histopathology of the skin. Philadelphia: J.B. Lippincott; 1983. pp. 42–46.
13. Emmett AJ, Broadbent GD. Shave excision of superficial solar skin lesions. *Plast Reconstr Surg*. 1987;80:47–54. doi: 10.1097/00006534-198707000-00007
14. Smith SR, Morhenn VB, Piacquadio DJ. Bilateral comparison of the efficacy and tolerability of 3% diclofenac sodium gel and 5% 5-fluorouracil cream in the treatment of actinic keratoses of the face and scalp. *J Drugs Dermatol*. 2006;5:156–9.
15. Smit JV, de Sevaux RG, Blokk WA, van de Kerkhof PC, Hoitsma AJ, de Jong EM. Acitretin treatment in (pre)malignant skin disorders of renal transplant recipients: Histologic and immunohistochemical effects. *J Am Acad Dermatol*. 2004;50:189–196. doi: 10.1016/s0190-9622(03)01837-1
16. Alexiades-Armenakas MR, Geronemus RG. Laser-mediated photodynamic therapy of actinic keratoses. *Arch Dermatol*. 2003;139:1313–20. doi: 10.1001/archderm.139.10.1313
17. Newman MD, Weinberg JM. Topical therapy in the treatment of actinic keratosis and basal cell carcinoma. *Cutis*. 2007;79:18–28.
18. Yu RC, Pryce DW, Macfarlane AW, Stewart TW. A histopathological study of 643 cutaneous horns. *Br J Dermatol*. 1991;124:449–52. doi: 10.1111/j.1365-2133.1991.tb00624.x
19. Kastanioudakis I, Skevas A, Assimakopoulos D, Daneilidis B. Cutaneous horn of the auricle. *Otolaryngol Head Neck Surg*. 1998:735. doi: 10.1177/019459989811800535
20. Thappa M, Laxmisha C. Cutaneous horn of eyelid. *Indian Pediatr*. 2004;41:195.
21. Schosser RH, Hodge SJ, Gaba CR, Owen LG. Cutaneous horns: a histopathologic study. *South Med J*. 1979;72:1129–1131. doi: 10.1097/00007611-197909000-00014
22. Bart RS, Andrade R, Kopf AW. Cutaneous horns. A clinical and histopathologic study. *Acta Derm Venereol*. 1968;48:507–515.
23. Spira J, Rabinovitz H. Cutaneous horn present for two months. *Dermatol Online J*. 2000;6:11.

24. Caloglu M, Yurut-Caloglu V, Kocak Z, Uzal C. Metastatic giant basal cell carcinoma and radiotherapy. *J Plast Reconstr Aesthet Surg.* 2006;59(7):783-4. doi: 10.1016/j.bjps.2005.12.015
25. Hyams VJ, Batsakis JG, Michaels L. Tumors of the upper respiratory tract and ear. In: Hartmann WH, Sobin LH, editor. *Atlas of tumour pathology.* Vol. 25. Washington, DC: Armed Forces Institute of Pathology; 1988. p. 343.
26. S. Chang AL, A. Solomon J, D. Hainsworth J, Goldberg L, McKenna E, Day B, et al. Expanded access study of patients with advanced basal cell carcinoma treated with the Hedgehog pathway inhibitor, vismodegib. *J Am Acad Dermatol.* 2014, 60-69. doi: 10.1016/j.jaad.2013.09.012
27. Rowe DE, Carroll RJ, Day CL. Long-term recurrence rates in previously untreated basal cell carcinoma: implications for patient follow-up. *J Dermatol Surg Oncol.* 1989;15:315–328. doi: 10.1111/j.1524-4725.1989.tb03166.x
28. Rowe DE, Raymond JC, Day CL. Mohs' surgery is the treatment of choice for recurrent basal cell carcinoma. *J Dermatol Surg Oncol.* 1989;15:424–431. doi: 10.1111/j.1524-4725.1989.tb03249.x
29. Levine HL, Bailin PL. Basal cell carcinoma of the head and neck: identification of the high risk patient. *Laryngoscope.* 1980;90:955–61. doi: 10.1002/lary.1980.90.6.955
30. Bailin PL, Levine HL, Wood BG, Tucker HM. Cutaneous carcinoma of the auricular and periauricular region. *Arch Otolaryngol.* 1980;106:692–696. doi: 10.1001/archotol.1980.00790350034010
31. Caloglu M, Yurut-Caloglu V, Kocak Z, Uzal C. Metastatic giant basal cell carcinoma and radiotherapy. *J Plast Reconstr Aesthet Surg.* 2006;59:783–4. doi: 10.1016/j.bjps.2005.12.015.
32. Niparko JK, Swanson NA, Baker SR, Telian SA, Sullivan MJ, Kemink JL. Local control of auricular, periauricular, and external canal cutaneous malignancies with Mohs surgery. *Laryngoscope.* 1990;100:1047–51. doi: 10.1288/00005537-199010000-00004
33. Robbins P, Nix M. Analysis of persistent disease on the Ear following Mohs' surgery. *Head Neck Surg.* 1984;6:998–1006. doi: 10.1002/hed.2890060604

34. Pensak ML. Skull Base surgery. In: Glasscock ME, Shambaugh GE, editor. Surgery of the ear. 4. Philadelphia: WB Saunders; 1990. pp. 530–33.
35. Clavel CE, Huu VP, Durlach AP, Birembaut PL, Bernard PM, Derancourt CG. Mucosal oncogenic human papillomaviruses and extragenital Bowen disease. *Cancer*. 1999;86:282–7.
36. Nordin P. Curettage-cryosurgery for non-melanoma skin cancer of the external ear: excellent 5-year results. *Br J Dermatol*. 1999;140:291–3. doi: 10.1046/j.1365-2133.1999.02665.x
37. Heising RA. Treatment of Bowen's disease of the ear by the combined use of cryosurgery and topical 5-fluorouracil. *Cutis*. 1979;24:271–5.
38. Rosen T, Harting M, Gibson M. Treatment of Bowen's disease with topical 5% imiquimod cream: retrospective study. *Dermatol Surg*. 2007;33:427–31. doi: 10.1111/j.1524-4725.2007.33089.x
39. Cox NH, Eedy DJ, Morton CA. Guidelines for management of Bowen's disease: 2006 update. *Br J Dermatol*. 2007;156:11–21. doi: 10.1111/j.1365-2133.2006.07610.x
40. Nindl I, Gottschling M, Stockfleth E. Human papillomaviruses and non-melanoma skin cancer: Basic virology and clinical manifestations. *Dis Markers*. 2007;23:247–59. doi: 10.1155/2007/942650
41. Molho-Pessach V, Lotem M. Viral carcinogenesis in skin cancer. *Curr Probl Dermatol*. 2007;35:39–51. doi: 10.1159/000106409
42. Waldman A, Schmults C. Cutaneous Squamous Cell Carcinoma. *Hematol Oncol Clin North Am*. 2019 Feb;33(1):1-12. doi: 10.1016/j.hoc.2018.08.001
43. Panje WR, Ceilley RI. The influence of embryology of the mid-face on the spread of epithelial malignancies. *Laryngoscope*. 1979;89:1914–20. doi: 10.1288/00005537-197912000-00003
44. Yoon M, Chougule P, Dufresne R, Wanebo HJ. Localized carcinoma of the external ear is an unrecognized aggressive disease with a high propensity for local regional recurrence. *Am J Surg*. 1992;164:574–7. doi: 10.1016/s0002-9610(05)80709-3



45. Khurana VG, Mentis DH, O'Brien CJ, Hurst TL, Stevens GN, Packham NA. Parotid and neck metastases from cutaneous squamous cell carcinoma of the head and neck. *Am J Surg*. 1995;170:446–50. doi: 10.1016/s0002-9610(99)80326-2
46. Brown RO, Osguthorpe JD. Management of the neck in nonmelanocytic cutaneous carcinomas. *Otolaryngol Clin North Am*. 1998;31:841–56. doi: 10.1016/s0030-6665(05)70092-x
47. Kraus DH, Carew JF, Harrison LB. Regional lymph node metastasis from cutaneous squamous cell carcinoma. *Arch Otolaryngol Head Neck Surg*. 1998;124:582–7. doi: 10.1001/archotol.124.5.582
48. Dinehart SM, Pollack SV. Metastases from squamous cell carcinoma of the skin and lip. *J Am Acad Dermatol*. 1989;21:241–7. doi: 10.1016/s0190-9622(89)70168-7
49. Cherpelis BS, Marcusen C, Lang PG. Prognostic factors for metastasis in squamous cell carcinoma of the skin. *Dermatol Surg*. 2002;28:268–73. doi: 10.1046/j.1524-4725.2002.01169.x
50. Rowe DE, Carroll RJ, Day CL. Prognostic factors for local recurrence, metastasis, and survival rates in squamous cell carcinoma of the skin, ear, and lip. *J Am Acad Dermatol*. 1992;26:976–90. doi: 10.1016/0190-9622(92)70144-5
51. Osguthorpe JD, Abel CG, Lang P, Hochman M. Neurotropic cutaneous tumors of the head and neck. *Arch Otolaryngol Head Neck Surg*. 1997;123:871–6. doi: 10.1001/archotol.1997.01900080105013
52. Ogawa R. Keloid and Hypertrophic Scars Are the Result of Chronic Inflammation in the Reticular Dermis. *Int J Mol Sci*. 2017 Mar 10;18(3):606. doi: 10.3390/ijms18030606
53. Philandrianos C, Kerfant N, Jaloux C Jr, Martinet L, Bertrand B, Casanova D. Les cicatrices chéloïdes (première partie) : une pathologie de la cicatrisation cutanée [Keloid scars (part I): Clinical presentation, epidemiology, histology and pathogenesis]. *Ann Chir Plast Esthet*. 2016 Apr;61(2):128-35. French.

54. Simplot TC, Hoffman HT. Comparison between cartilage and soft tissue ear piercing complications. *Am J Otolaryngol*. 1998;19:305–10. doi: 10.1016/s0196-0709(98)90003-5
55. Sand M, Sand D, Boorboor P, Mann B, Altmeyer P, Hoffmann K, Bechara FG. Combination of surgical excision and custom designed silicon pressure splint therapy for keloids on the helical rim. *Head Face Med*. 2007;12;3:14. doi: 10.1186/1746-160X-3-14
56. Kauh YC, Rouda S, Mondragon G, Tokarek R, diLeonardo M, Tuan RS, Tan EM. Major suppression of pro-alpha1(I) type I collagen gene expression in the dermis after keloid excision and immediate intrawound injection of triamcinolone acetonide. *J Am Acad Dermatol*. 1997;37:586–9. doi: 10.1016/s0190-9622(97)70176-2
57. Ogawa R, Dohi T, Tosa M, Aoki M, Akaishi S. The Latest Strategy for Keloid and Hypertrophic Scar Prevention and Treatment: The Nippon Medical School (NMS) Protocol. *J Nippon Med Sch*. 2021 Mar 11;88(1):2-9. doi: 10.1272/jnms.JNMS.2021\_88-106
58. Kim WI, Kim S, Cho SW, Cho MK. The efficacy of bleomycin for treating keloid and hypertrophic scar: A systematic review and meta-analysis. *J Cosmet Dermatol*. 2020 Dec;19(12):3357-3366. doi: 10.1111/jocd.13390
59. Maarouf M, Schleicher U, Schmachtenberg A, Ammon J. Radiotherapy in the management of keloids. Clinical experience with electron beam irradiation and comparison with X-ray therapy. *Strahlenther Onkol*. 2002;178:330–5. doi: 10.1007/s00066-002-0935-6
60. Rusciani L, Rossi G, Bono R. Use of cryotherapy in the treatment of keloids. *J Dermatol Surg Oncol*. 1993;19:529–34. doi: 10.1111/j.1524-4725.1993.tb00386.x
61. Berman B, Kaufman J. Pilot study of the effect of postoperative imiquimod 5% cream on the recurrence rate of excised keloids. *J Am Acad Dermatol*. 2002;47:209–11. doi: 10.1067/mjd.2002.126585
62. Ahn ST, Monafo WW, Mustoe TA. Topical silicone gel: A new treatment for hypertrophic scars. *Surgery*. 1989;106:781–6.

63. Sproat JE, Dalcin A, Weitauer N, Roberts RS. Hypertrophic sternal scars: Silicone gel sheet versus Kenalog injection treatment. *Plast Reconstr Surg.* 1992;90:988–92.
64. Fulton JE. Silicone gel sheeting for the prevention and management of evolving hypertrophic and keloid scars. *Dermatol Surg.* 1995;21:947–51. doi: 10.1111/j.1524-4725.1995.tb00531.x
65. Weinstock MA, Sober AJ. The risk of progression of lentigo maligna to lentigo maligna melanoma. *Br J Dermatol.* 1987;116:303–10. doi: 10.1111/j.1365-2133.1987.tb05843.x
66. McKenna JK, Florell SR, Goldman GD, Bowen GM. Lentigo maligna/lentigo maligna melanoma: current state of diagnosis and treatment. *Dermatol Surg.* 2006;32:493–504. doi: 10.1111/j.1524-4725.2006.32102.x
67. Mehregan AH. Lentigo senilis and its evolutions. *J Invest Dermatol* 1975;65:429–33. doi: 10.1111/1523-1747.ep12608175
68. Balch CM, et al. Final Version of 2009 AJCC Melanoma Staging and Classification. *J Clin Oncol* 2009; 27: 6199–206. doi: 10.1200/JCO.2009.23.4799
69. Bhardwaj SS, Tope WD, Lee PK. Mohs micrographic surgery for lentigo maligna and lentigo maligna melanoma using Mel-5 immunostaining: University of Minnesota experience. *Dermatol Surg.* 2006;32(5):690-697. doi:10.1111/j.1524-4725.2006.32142.x
70. Temple CL, Arlette JP. Mohs micrographic surgery in the treatment of lentigo maligna and melanoma. *J Surg Oncol* 2006;94:287–92. doi: 10.1002/jso.20305
71. Rickli H, Hardmeier T. Chondrodermatitis nodularis chronica heliis Winkler [Winkler's chondrodermatitis nodularis chronica heliis]. *Pathologe.* 1988;9(1):25-29.
72. Gupta G, Hohman MH, Kwan E. Chondrodermatitis Nodularis Heliis. 2022 Feb 27. In: StatPearls [Internet]. Treasure Island (FL): StatPearls Publishing; 2022 Jan–.
73. Munnoch DA, Herbert KJ, Morris AM. Chondrodermatitis nodularis chronica heliis et antiheliis. *Br J Plast Surg.* 1996;49:473–6. doi: 10.1016/s0007-1226(96)90035-1

74. More DR, Seidel JS, Bryan PA. Ear piercing techniques as a cause of auricular chondritis. *Pediatr Emerg Care*. 1999;15:189–192. doi: 10.1097/00006565-199906000-00007
75. Martin R, Yonkers AJ, Yarrington CT. Perichondritis of the ear. *Laryngoscope*. 1976;86:664–673. doi: 10.1288/00005537-197605000-00006
76. Noel SB, Scallan P, Meadors MC, Meek TJ, Jr, Pankey GA. Treatment of *Pseudomonas aeruginosa* auricular perichondritis with oral ciprofloxacin. *J Dermatol Surg Oncol*. 1989;15:633–7. doi: 10.1111/j.1524-4725.1989.tb03602.x
77. Lotem M, Trattner A, Kahanovich S, Rotem A, Sandbank M. Multiple dermal cylindroma undergoing a malignant transformation. *Int J Dermatol*. 1992;31:642–644. doi: 10.1111/j.1365-4362.1992.tb03985.x
78. Hicks GW. Tumors arising from the glandular structures of the external auditory canal. *Laryngoscope*. 1983;93:326–40. doi: 10.1288/00005537-198303000-00016
79. Meyer TK, Rhee JS, Smith MM, Cruz MJ, Osipov VO, Wackym PA. External auditory canal eccrine spiradenocarcinoma: a case report and review of literature. *Head Neck*. 2003;25:505–10. doi: 10.1002/hed.10216
80. Klenzner T, Arapakis I, Kayser G, Boedeker CC. Eccrine porocarcinoma of the ear mimicking basaloid squamous cell carcinoma. *Otolaryngol Head Neck Surg*. 2006;135:158–60. doi: 10.1016/j.otohns.2005.03.041
81. Völter C, Baier G, Schwager K, Müller JG, Rose C. Cylindrocarcinoma in a patient with Brooke-Spiegler syndrome. *Laryngorhinootologie*. 2002;81:243–6. doi: 10.1055/s-2002-25034
82. Kollert M, Draf W, Minovi A, Hofmann E, Bockmühl U. Carcinoma of the external auditory canal and middle ear: therapeutic strategy and follow up. *Laryngorhinootologie*. 2004;83:818–23. doi: 10.1055/s-2004-825804
83. Austad SS, Athalye L. Blue Nevus. 2021 Dec 15. In: StatPearls [Internet]. Treasure Island (FL): StatPearls Publishing; 2022 Jan–.
84. Grigg C, Anderson D, Earnshaw J. Diagnosis and Treatment of Hereditary Hemorrhagic Telangiectasia. *Ochsner J*. 2017 Summer;17(2):157-161.

85. Kuijpers DI, Thissen MR, Berretty PJ, Ideler FH, Nelemans PJ, Neumann MH. Surgical excision versus curettage plus cryosurgery in the treatment of basal cell carcinoma. *Dermatol Surg.* 2007;33(5):579-587. doi:10.1111/j.1524-4725.2007.33117.x
86. Lechner M, Sutton L, Murkin C, et al. Squamous cell cancer of the temporal bone: a review of the literature. *Eur Arch Otorhinolaryngol.* 2021;278(7):2225-2228. doi:10.1007/s00405-020-06281-4
87. Kornevs E, Apse IA, Safronovs TJ, et al. Basal Cell Carcinoma. Analysis of 395 cases localized in the neck, ear and nose region. *Stomatologija.* 2020;22(1):9-16.
88. Cancer Research UK [Internet]. London (UK). Cancer Research UK, registered charity in England and Wales (1089464), Scotland (SC041666), the Isle of Man (1103) and Jersey (247). What is ear cancer?; [ažurirano 10.02.2022; pristupljeno 04.07.2022.]. Dostupno na: <https://www.cancerresearchuk.org/about-cancer/head-neck-cancer/cancer-of-the-ear/what-is-cancer-of-the-ear>

## ŽIVOTOPIS

Mirella Graffel rođena je 19.05.1997. u Zagrebu. Završila je Osnovnu školu Stenjevec te je nagrađena kao jedna od najboljih učenica koja je svojim doprinosom i zalaganjem podizala ugled škole. Sudjelovala je u brojnim dodatnim grupama i natjecanjima. Trenirala je karate u Karate klubu Stijena 9.godina, ima smeđo-crni pojas. Uz karate povremeno je trenirala odbojku, košarku i stolni tenis. Bila je višegodišnja karate prvakinja Zagreba i prvakinja Hrvatske 2011.godine.

Završila je II. opću gimnaziju u Zagrebu u kojoj je sudjelovala u novinarskoj i dramskoj grupi s kojom je osvojila prvo mjesto na državnom natjecanju Lidrano. Bila je na mnogim županijskim natjecanjima iz biologije. Tijekom srednje škole radi učeničke poslove.

Medicinski fakultet u Zagrebu upisuje 2016., a završava ga 2022. godine. Tijekom studija koordinator je nacionalnog projekta Pogled u sebe koji se bavi mentalnim zdravljem mladih te dobiva 2019.godine Rektorovu nagradu za njega. Sudjelovala je u organizaciji 6 medicinskih kongresa te bila aktivni sudionik i predavač na mnogima. Sudjeluje u brojnim javnozdravstvenim akcijama CroMSIC-a, čiji je aktivni član volonter tijekom studija. Začetnik je ideje stranice Mentalno zdravlje Grada Zagreba koju je Grad Zagreb i izradio. Tečno govori engleski jezik, a učila je njemački i talijanski. Ima položenu B kategoriju vozila. Tijekom studija radila je brojne studentske poslove, a za istaknuti je rad u Croatia poliklinici.