

Kolestaza u trudnoći

Jakuš, Bernarda

Master's thesis / Diplomski rad

2022

Degree Grantor / Ustanova koja je dodijelila akademski / stručni stupanj: **University of Zagreb, School of Medicine / Sveučilište u Zagrebu, Medicinski fakultet**

Permanent link / Trajna poveznica: <https://um.nsk.hr/um:nbn:hr:105:833445>

Rights / Prava: [In copyright](#)/[Zaštićeno autorskim pravom.](#)

Download date / Datum preuzimanja: **2024-07-14**



Repository / Repozitorij:

[Dr Med - University of Zagreb School of Medicine Digital Repository](#)



SVEUČILIŠTE U ZAGREBU
MEDICINSKI FAKULTET

Bernarda Jakuš

Kolestaza u trudnoći

Diplomski rad



Zagreb, 2022.

Ovaj diplomski rad izrađen je u Klinici za ženske bolesti i porođaje Kliničkog bolničkog centra Zagreb pod vodstvom dr. sc. Mislava Hermana i predan je na ocjenu u akademskoj godini 2021./2022.

POPIS KORIŠTENIH KRATICA

ACG- (engl. *American College of Gastroenterologists*)

AFLP- akutna masna jetra u trudnoći (engl. *acute fatty liver of pregnancy*)

ALP- alkalna fosfataza

ALT- alanin aminotransferaza

AST- aspartat aminotransferaza

BRIC- benigna rekurentna intrahepatična kolestaza (engl. *benign recurrent intrahepatic cholestasis*)

BSEP- protein prijenosnik žučnih kiselina (engl. *bile salt export protein*)

EASL- (engl. *European Association for the Study of the Liver*)

E217G- estradiol-17beta-D-glukuronoid

FIC1- (engl. *familial intrahepatic cholestasis one protein*)

FXR- farnezoid X receptor (engl. *nuclear hormone farnesoid X receptor*)

GGT- gama-glutamil transpeptidaza

GLP-1- (engl. *glucagone-like peptide-1*)

GSTA- glutation S-transferaza alfa

GWADOH- (engl. *Government of Western Australia Department of Health*)

HBV- virus hepatitisa B

HCV- virus hepatitisa C

HELLP- (engl. *H-haemolysis, EL-elevated liver enzymes, L-low platelet count*)

HSV-herpes simplex virus

IKT- intrahepatična kolestaza u trudnoći

IUGR- zastoj u rastu fetusa (engl. *intrauterine growth restriction*)

LPA- lizofosfatidna kiselina

MDR3- (engl. *multidrug resistance protein 3*)

MPO- medicinski potpomognuta oplodnja

MRP2- (engl. *multidrug related protein 2*)

NTCP- (engl. *sodium taurocholate cotransporting polypeptide*)

OHSS- sindrom hiperstimulacije ovarija (engl. *ovarian hyperstimulation syndrome*)

PFIC- progresivna familijarna intrahepatična kolestaza (engl. *progressive familial intrahepatic cholestasis*)

PM2DiS- 5 α -pregnan-3 α ,-20 α -diol-3,20-disulfat

PM3DiS- 5 β -pregnan-3 α ,-20 α -diol-3,20-disulfat

PM3S- 5 β -pregnan-3 α ,-20 α -diol-3-sulfat

RCOG- (engl. *Royal College of Obstetricians and Gynaecologists*)

SAM- S-adenozilmetionin

SAMNCP- (engl. *South Australia Maternal and Neonatal Community of Practice*)

SMFM- (engl. *The Society for Maternal-Fetal Medicine*)

UDCA- ursodeoksikolna kiselina

SADRŽAJ

| | |
|--|-----------|
| 1. SAŽETAK | |
| 2. SUMMARY | |
| 3. UVOD..... | 1 |
| 4. EPIDEMIOLOGIJA..... | 3 |
| 5. ETIOLOGIJA..... | 4 |
| 5.1. Genetski čimbenici..... | 4 |
| 5.2. Hormonski čimbenici..... | 5 |
| 5.3. Okolišni čimbenici..... | 6 |
| 5.4. Jetrene bolesti koje su prethodile trudnoći..... | 7 |
| 6. KLINIČKA SLIKA..... | 8 |
| 7. DIJAGNOSTIKA..... | 9 |
| 8. KOMPLIKACIJE TRUDNOĆE..... | 13 |
| 8.1. Prijevremeni porođaj..... | 13 |
| 8.2. Mekonijska plodova voda..... | 13 |
| 8.3. Sindrom respiratornog distresa novorođenčeta..... | 14 |
| 8.4. Iznenadna fetalna smrt..... | 14 |
| 8.5. Zastoj u rastu fetusa i niska porođajna masa..... | 15 |
| 8.6. Gestacijski dijabetes i preeklampsija..... | 15 |
| 9. POSTUPAK I LIJEČENJE..... | 17 |
| 9.1. Farmakološko liječenje..... | 17 |
| 9.1.1. Ursodeoksikolna kiselina..... | 17 |
| 9.1.2. S-adenozilmetionin..... | 18 |
| 9.1.3. Kolestiramin..... | 18 |
| 9.1.4. Rifampicin..... | 19 |
| 9.1.5. Deksametazon..... | 19 |
| 9.1.6. Vitamin K..... | 19 |
| 9.1.7. Ostali lijekovi..... | 19 |
| 9.2. Praćenje i dovršetak trudnoće..... | 20 |
| 10. ZAKLJUČAK | 22 |
| 11. ZAHVALE | 23 |
| 12. LITERATURA | 24 |
| 13. ŽIVOTOPIS | 31 |

1. SAŽETAK

Kolestaza u trudnoći

Intrahepatična kolestaza u trudnoći (IKT) je najčešća jetrena bolest specifična za trudnoću. Incidencija intrahepatične kolestaze u trudnoći pokazuje značajne geografske varijacije, krećući se u širokom rasponu između 0.1 i 27.6%. Najčešće se javlja u kasnom drugom i u trećem tromjesečju trudnoće, iako su zabilježeni slučajevi IKT-a i u prvom tromjesečju trudnoće. Patofiziološka podloga bolesti jest reverzibilni zastoj u izlučivanju žučnih kiselina koje se posljedično nakupljaju u krvi trudnica. Bolest se spontano povlači nakon porođaja, ali nosi povećani rizik od povratka u idućoj trudnoći. Etiologija bolesti je multifaktorijalna te se u njezinu razvoju isprepliću genetski, hormonski i okolišni čimbenici. Razvoj IKT-a povezuje s mutacijama gena za proteine prijenosnike žuči na membranama hepatocita, kolestatskim učinkom estrogena i progesterona i njihovih metabolita, niskom razinom vitamina D i selen u zimskim mjesecima te prethodnim jetrenim bolestima. Kolestaza u trudnoći se klinički očituje svrbežom dlanova i tabana te povišenim vrijednostima žučnih kiselina u serumu trudnica. Bolest je većinom bezopasna za majku, ali nosi povećani rizik od razvoja fetalnih komplikacija: prijevremenog porođaja, pojave mekonija u plodovoj vodi, sindroma respiratornog distresa novorođenčeta, zastoja u rastu fetusa i iznenadne fetalne smrti te postpartalnog krvarenja. Pri tome rizik od razvoja fetalnih komplikacija raste usporedno s porastom vrijednosti žučnih kiselina na 40 $\mu\text{mol/l}$ i više. Cilj liječenja IKT-a je ublažiti simptome i smanjiti rizik od razvoja fetalnih komplikacija. Terapija izbora je ursodeoksikolna kiselina. Planirani termin dovršetka trudnoće ovisi o kliničkoj slici, koncentraciji žučnih kiselina u serumu te procijenjenom fetalnom riziku i gestacijskoj dobi.

Ključne riječi: kolestaza u trudnoći, svrbež, žučne kiseline, ursodeoksikolna kiselina

2. SUMMARY

Cholestasis of pregnancy

Intrahepatic cholestasis of pregnancy (ICP) is the most common liver disease specific to pregnancy. The incidence of ICP shows significant geographical variations, with incidence rates between 0.1% and 27.6%. It often occurs in the late second and third trimester of pregnancy, although some cases of ICP have been reported in the first trimester. Pathophysiologically, this is a reversible delay in the excretion of bile acids, which have been consequently accumulated in the pregnant woman's blood. The disease resolves spontaneously after delivery but leaves an increased risk of recurrence in the subsequent pregnancy. The aetiology of the ICP is multifactorial and involves a combination of genetic, hormonal and environmental factors. The development of ICP is associated with mutations in the genes encoding biliary transport proteins on the hepatocyte membrane, the cholestatic effect of estrogen and progesterone and their metabolites, low levels of vitamin D and selenium in the winter months and with previous liver disease. Cholestasis of pregnancy is characterised by pruritus on the palms and soles and increased serum total bile acid concentration. The condition is mostly harmless to the mother. Still, it carries an increased risk of developing fetal complications: preterm birth, meconium-stained amniotic fluid, neonatal respiratory distress syndrome, fetal growth restriction, stillbirth and postpartum haemorrhage. The risk of developing fetal complications increases in parallel with the increase in bile acid values to more than 40 $\mu\text{mol} / \text{l}$. ICP treatment aims to alleviate symptoms and reduce the risk of developing fetal complications. The therapy of choice is ursodeoxycholic acid. The delivery timing depends on the clinical presentation, the serum bile acid concentrations, the estimated risk and gestational age.

Key words: cholestasis of pregnancy, pruritus, bile acids, ursodeoxycholic acid

3. UVOD

Bolesti jetre u trudnoći mogu se podijeliti u tri skupine: bolesti jetre specifične za trudnoću, preegzistentne jetrene bolesti te jetrene bolesti koincidentne s trudnoćom (1). Unutar skupine bolesti specifičnih za trudnoću, u prvoj polovici trudnoće javlja se prekomjerno povraćanje u trudnoći (lat. *hyperemesis gravidarum*), dok drugu polovicu trudnoće karakterizira pojava intrahepatične kolestaze u trudnoći (IKT), akutne masne jetre u trudnoći (AFLP) te skupine s hipertenzijom udruženih jetrenih bolesti: preeklampsija, eklampsija, sindrom HELLP (engl. *H-haemolysis, EL-elevated liver enzymes, L-low platelet count*), infarkt i ruptura jetre (2). Navedene bolesti javljaju se isključivo u trudnoći, uzrokuju reverzibilne promjene jetrene funkcije, spontano se povlače i nestaju nakon porođaja (2,3). U skupinu preegzistentnih jetrenih bolesti, čija se klinička slika pogoršava za vrijeme trudnoće, ubrajaju se autoimune jetrene bolesti, kronični virusni hepatitis B i C, ciroza jetre s portalnom hipertenzijom i Wilsonova bolest (1,2). Treću skupinu jetrenih bolesti čine bolesti koje se koincidencijom javljaju u trudnoći. Akutni virusni hepatitis uzrokovan virusom hepatitisa A, E i HSV, Budd-Chiarijev sindrom te hepatotoksičnost uzrokovana lijekovima ubrajaju se u navedenu skupinu (1,2). Za trudnice u trećem tromjesečju trudnoće posebno je opasan fulminantni oblik hepatitisa E čija smrtnost doseže do 40% (1).

Intrahepatična kolestaza u trudnoći (IKT) najčešća je jetrena bolest specifična za trudnoću. Riječ je o reverzibilnom obliku zastoja žučnih kiselina koji se najčešće javlja u kasnom drugom i u trećem tromjesečju trudnoće te nestaje nakon porođaja (4). Izvorno je opisana 1883. godine kao rekurentna žutica u trudnoći koja se povlači nakon porođaja, a tijekom 50-ih godina prošlog stoljeća opisivani su slučajevi kolestaze u trudnoći sa simptomatologijom koju danas uvrštavamo u definiciju intrahepatične kolestaze u trudnoći (5). Patofiziologija bolesti još uvijek nije u potpunosti objašnjena, no poznati su određeni mehanizmi u sintezi i izlučivanju žuči koji se povezuju s razvojem bolesti. Naime, žuč se sastoji od triju osnovnih sastavnica: žučnih kiselina, fosfatidilkolina i organskih aniona (6). Primarne žučne kiseline, kolna i kenodeoksikolna kiselina, sintetiziraju se iz kolesterola u jetri. Prvi te ujedno i ključni korak u sintezi žučnih kiselina unutar hepatocita je 7-alfa-hidroksilacija kolesterola (7). Sintetizirane primarne žučne kiseline se potom konjugiraju s glicinom ili taurinom te aktivnim transportom preko BSEP proteina (engl. *bile salt export protein*) ulaze u žuč kao glikokolna ili taurokolna kiselina te glikokenodeoksikolna ili taurokenodeoksikolna kiselina. Žuč se zatim pohranjuje i koncentrira u žučnjaku sve dok obrokom potaknuto lučenje kolekistokinina ne potakne kontrakciju žučnjaka i izlučivanje žuči u tanko crijevo. U crijevu žučne kiseline i fosfatidilkolin

stvaraju micelle s mastima i vitaminima topljivim u mastima (A, D, E, K) kako bi omogućile njihovu apsorpciju. Istovremeno se djelovanjem crijevnih bakterija, dio primarnih žučnih kiselina dekonjugira te nastaju sekundarne žučne kiseline, deoksikolna i litokolna kiselina. Oko 95% primarnih i sekundarnih žučnih kiselina se potom apsorbira u ileumu i vraća u jetru putem enterohepatične cirkulacije, dok se mala frakcija neapsorbiranih žučnih kiselina izlučuje fecesom. Njihov gubitak jetra nadoknađuje *de novo* sintezom žučnih kiselina, koju regulira farnezoidni X receptor. Naime, nuklearni receptor za žučne kiseline, FXR, djeluje kao senzor za žučne kiseline te mehanizmom negativne povratne sprege regulira transkripciju gena za 7-*alfa*-hidroksilazu (6,7). Etiologija IKT-a je multifakorijska te se u njezinu nastanku isprepliću genetski, hormonski i okolišni čimbenici. Kao jedan od glavnih uzroka pojave ove bolesti navodi se kolestatsko djelovanje reproduktivnih hormona, estrogena i progesterona, i njihovih metabolita u trudnica s genetskom predispozicijom (8). Također, na molekularnoj razini pronađeno je niz varijabilnosti gena za proteine prijenosnike žuči na membranama hepatocita koji sudjeluju u njezinu izlučivanju (6,9). U kliničkoj slici IKT-a dominira pojava intenzivnog svrbeža kože dlanova i tabana, praćenog povišenim vrijednostima žučnih kiselina i jetrenih enzima u krvi. Pojava karakterističnog svrbeža, koji je najizraženiji noću, često prethodi povećanju vrijednosti žučnih kiselina u laboratorijskim nalazima. Tek u rijetkim slučajevima svrbež je praćen žuticom, steatorejom te smanjenom apsorpcijom vitamina topljivih u mastima (5,10,11). Povišene vrijednosti žučnih kiselina u krvi povezane su s razvojem komplikacija u trudnoći te u rijetkim slučajevima negativnim ishodom trudnoće. Naime IKT nosi povećani rizik za prijevremeni porođaj, fetalnu patnju, pojavu mekonija u plodovoj vodi, sindrom respiratornog distresa novorođenčeta, fetalnu smrt i postpartalno krvarenje (12).

4. EPIDEMIOLOGIJA

Incidencija IKT-a kreće se u širokom rasponu od 0.1 do 27.6%. Pritom postoje značajne razlike u incidenciji između pojedinih zemalja i etničkih skupina (Tablica 1.) (5). Najveća učestalost zabilježena je u Južnoj Americi, posebice u Čileu i Boliviji. Incidencija IKT-a u Čileu iznosila je oko 15%, a u posljednje vrijeme bilježi trend pada s kretanjem u rasponu od 1.5 do 4% (13). Također, na području Čilea, u izoliranoj populaciji žena indijanskog plemena Araukanaca zabilježena je najveća incidencija IKT-a od 27.6% (14). U Europi se incidencija IKT-a kreće u rasponu od 0.5 do 1.5%, s najvećom učestalošću u skandinavskim zemljama, posebice u Finskoj i Švedskoj (5). Osim geografske varijabilnosti, istraživanja su pokazala značajnu sezonsku varijabilnost u pojavnosti IKT-a. U zemljama s visokom incidencijom IKT-a poput Finske, Švedske, Čilea i Portugala bolest se češće javlja u zimskim mjesecima (5). Povećanje incidencije IKT-a u zimskim mjesecima može se pripisati smanjenoj insolaciji i s njome povezanom niskom razinom vitamina D kao jednim od etioloških čimbenika u razvoju kolestaze (15). Prema nekim istraživanjima učestalost IKT-a značajno je veća u višeplođnim trudnoćama (20.9%) u odnosu na jednoplođne trudnoće (4.7%) (16). Jedna studija je pratila povezanost dobi majke s razvojem IKT-a te je pokazala kako se kolestaza češće razvija u trudnica starijih od 35 godina (17). Meta-analiza radova o povezanosti hepatitisa C i kolestaze u trudnoći pokazala je kako je rizik za razvoj IKT-a u trudnica s hepatitisom C značajno veći u odnosu na zdrave trudnice (OR= 20.40; 95% CI 9.39-44.33) (18). Također, rizik za razvoj IKT-a povećan je i u trudnica s hepatitisom B (OR=1.68; 95% CI 1.43-1.97) (19). U 40 do 70% slučajeva intrahepatična kolestaza u trudnoći pokazuje tendenciju ponovnog javljanja u idućoj trudnoći (13).

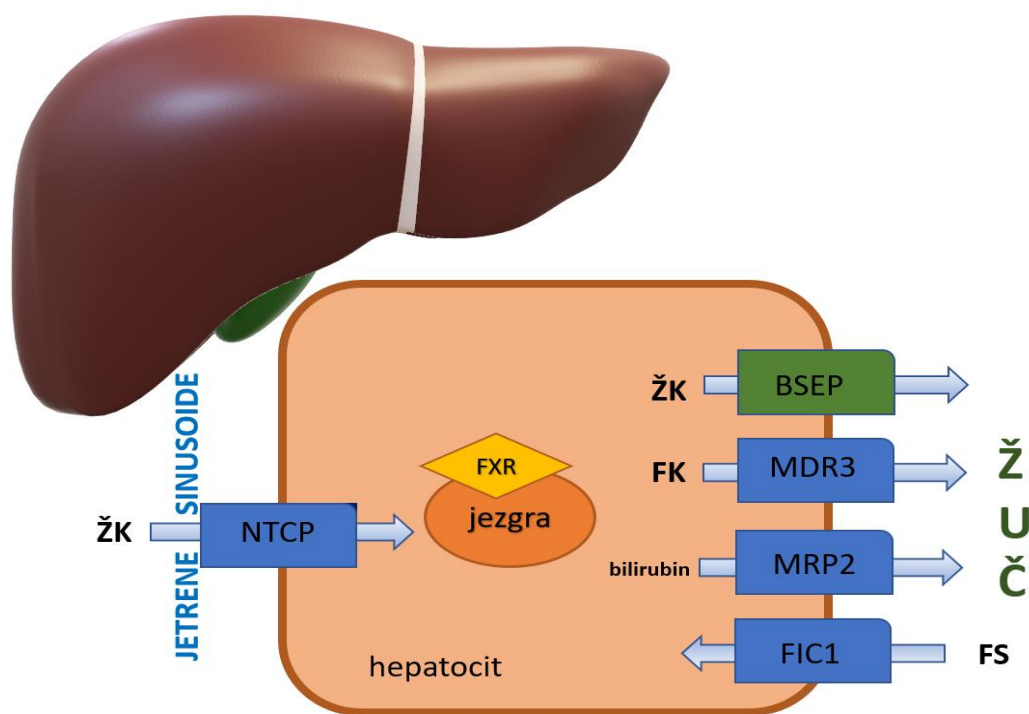
Tablica 1. Incidencija IKT-a u svijetu (podaci preuzeti iz rada *Geenes V, Williamson C. Intrahepatic cholestasis of pregnancy. World J Gastroenterol. 2009.*)

| Država | Incidencija IKT-a | Država | Incidencija IKT-a |
|------------|-------------------|------------------|-------------------|
| Australija | 0.2% | Francuska | 0.5% |
| Bolivija | 9.2% | Poljska | 1.5% |
| Čile | 1.5-4% | Portugal | 1% |
| Kina | 2.3% | Švedska | 1.5% |
| Finska | 1.1% | Velika Britanija | 0.7% |

5. ETIOLOGIJA

5.1. Genetski čimbenici

U etiologiji IKT-a važnu ulogu imaju genetski čimbenici (6,9). Istraživanja su pokazala povećanu incidenciju IKT-a u pojedinim etničkim skupinama, obiteljima te među rođakinjama u prvom koljenu. Sestre trudnica s IKT-om nose povećani rizik za razvoj kolestaze u trudnoći (OR=12.6; 95% CI 5.6-28.1) (20). Povezanost između mutacije gena za proteine prijenosnike žuči i pojave IKT-a prvi puta je uočena u heterozigotne trudnice za *ABCB4* gen čija su djeca bolovala od progresivne familijarne intrahepatične kolestaze (PFIC). Unutar te obitelji šest ženskih članica razvilo je sliku kolestaze u trudnoći (21). Proučavajući bolest na molekularnoj razini, uočeno je kako su za razvoj IKT-a zaslužne mutacije sljedećih gena: *ABCB4*, *ATP8B1*, *ABCB11*, *ABCC2* i *NR1H4* gena (9). Navedeni geni kodiraju aktivne prijenosnike smještene na membranama hepatocita, čija je uloga osigurati kontinuirani protok glavnih sastavnica žuči (Slika 1.) (6,9). *ABCB4* gen kodira MDR3 protein (engl. *multidrug resistance protein 3*) koji omogućuje aktivni prijenos fosfatidilkolina u žučne kanaliće. Dokazano je da homozigotni nositelji mutacije za *ABCB4* gen razvijaju sliku progresivne familijarne intrahepatične kolestaze tipa 3 (PFIC3) i kolelitijaze, dok heterozigotne nositeljice imaju povećani rizik za razvoj intrahepatične kolestaze u trudnoći (IKT) (22). Istraživanja su uočila povezanost određenih polimorfizama *ABCB4* gena s težom kliničkom slikom IKT-a (23). Za održavanje asimetrije membrane hepatocita unošenjem fosfatidilserina i funkcioniranje drugih prijenosnika žuči zadužen je FIC1 protein (engl. *familial intrahepatic cholestasis one protein*) kodiran *ATP8B1* genom. U osoba oboljelih od progresivne familijarne intrahepatične kolestaze tipa 1 (PFIC1) i benigne rekurentne intrahepatične kolestaze (BRIC) dokazane su homozigotne mutacije *ATP8B1* gena. U rijetkim slučajevima IKT-a prisutne su heterozigotne mutacije *ATP8B1* gena (24). Genetske varijacije u BSEP proteinu (engl. *bile salt export protein*), zaduženom za primarni transport žučih kiselina iz hepatocita u žučne kanaliće, također se povezuju s razvojem kolestaze u trudnoći (24,25). Mutacija *ABCB11* gena za BSEP protein dokazana je u progresivnoj familijarnoj intrahepatičnoj kolestazi tipa 2 (PFIC2). Pronađen je i polimorfizam na egzonu 28 *ABCC2* gena, zaduženog za kodiranje MRP2 proteina (engl. *multidrug resistance related protein 2*) (24). Putem MRP2 prijenosnika organski se anioni, uključujući bilirubin, izlučuju u žuč. Središnju ulogu u homeostazi žučnih kiselina ima FXR receptor jezgre hepatocita (engl. *nuclear hormone farnesoid X receptor*) kodiran *NR1H4* genom. S razvojem IKT-a povezane su četiri varijante *NR1H4* gena (26).



Slika 1. Shematski prikaz proteina prijenosnika žuči na membranama hepatocita i njihove uloge uprometu žuči. Središnju ulogu u homeostazi žučnih kiselina ima FXR receptor. Izlučivanje žučnih kiselina u žučne kanaliće odvija se putem BSEP proteina, dok se ostale sastavnice žuči izlučuju putem MDR3 i MRP2 proteina. Za održavanje integriteta membrane hepatocita i funkcioniranje ostalih prijenosnika zadužen je FIC1 protein. Putem NTCP proteina se žučne kiseline iz enterohepatične cirkulacije vraćaju u hepatocite. (ŽK- žučne kiseline; FK- fosfatidilkolin, FS-fosfatidilserin)

5.2. Hormonski čimbenici

Tijekom trudnoće dolazi do porasta razine reproduktivnih hormona, estrogena i progesterona, naročito u zadnjem tromjesečju, kada je zabilježena i najviša incidencija intrahepatične kolestaze u trudnoći. Porođajem placentе, tj. glavnog izvora estrogena u drugom i trećem tromjesečju trudnoće, povlači se i IKT (5). Povišenom razinom cirkulirajućih reproduktivnih hormona, estrogena i progesterona, može se objasniti i etiološka podloga povećane incidencije IKT-a u višeplođnim trudnoćama u odnosu na jednoplodne trudnoće (16). U rijetkim slučajevima IKT se javlja u prvom tromjesečju trudnoće što se povezuje s povišenom razinom estrogena i razvojem sindroma hiperstimulacije jajnika (OHSS) nakon postupka medicinski potpomognute oplodnje (MPO) (27). Također, u literaturi je zabilježen slučaj rekurentne intrahepatične kolestaze u blizanačkoj trudnoći nakon postupka MPO uz blagi oblik OHSS-a,

sa prvom epizodom IKT-a u 9. tjednu trudnoće te drugom u 34. tjednu trudnoće (28). Estrogen i njegovi metaboliti sudjeluju u regulaciji sinteze i izlučivanja žuči. Dokazano je da povišena razina estrogena i njegovog metabolita estradiol-17beta-D-glukuronoida (E217G) smanjuje ekspresiju i aktivnost proteina prijenosnika žuči na membranama hepatocita (BSEP, MDR3, MRP2), što dovodi do smanjenog protoka žučnih kiselina i povećanja njihove koncentracije u serumu (29). Kao jedan od mehanizama kojim se to objašnjava jest E217G-om inducirana endocitoza i internalizacija BSEP i MRP2 prijenosnika te inhibicija središnjeg regulatora homeostaze žučnih kiselina, FXR receptora (30). Procesu endocitoze doprinosi i oksidativni stres potaknut povišenom razinom estrogena te ekspresija upalnih citokina (29). Također, istraživanja su pokazala kako estrogeni smanjuju fluidnost membrane hepatocita mijenjajući njezin sastav, što posljedično utječe na smanjenu aktivnost Na-K-ATP-aze te na smanjeni protok žučnih kiselina (29). Osim estrogena, u etiopatogenezi IKT-a važnu ulogu imaju i promjene u metabolizmu progesterona, s naglaskom na progesteron sulfat. Sulfatirani progesteronski metaboliti djeluju kao parcijalni agonisti FXR receptora te dovode do zasićenja prijenosnika i smanjene sekrecije žučih kiselina (31). Povišena koncentracija sljedeća tri metabolita progesterona: PM2DiS-a, PM3S-a i PM3DiS-a u krvi trudnica pokazala se kao značajni prognostički čimbenik u razvoju IKT-a. Naime, istraživanja su pokazala kako značajno povećanje koncentracije navedenih metabolita prethodi razvoju simptomatske faze bolesti, tj. pojavi svrbeža, te bi određivanje njihove koncentracije u serumu trudnica moglo poslužiti kao prediktivni čimbenik razvoja IKT-a. Također, koncentracije progesteronskih metabolita koreliraju s jačinom svrbeža (32). Uporaba vaginalnih progesterona u svrhu sprječavanja prijevremenog porođaja povećava rizik od pojave IKT-a (33).

5.3. Okolišni čimbenici

Osim klimatskih čimbenika, razvoju IKT-a doprinose određeni prehrambeni čimbenici poput selena. Niske razine selena u krvi zabilježene su u populaciji zdravih trudnica iz Finske i Čilea, zemalja s visokom incidencijom IKT-a, pri čemu je ta razina bila još niža u prisutnosti IKT-a. Također, razina selena u krvi niža je u zimskim mjesecima (34). Uloga selena u etiopatogenezi IKT-a može se objasniti njegovim značajem za aktivnost *glutation peroksidaze*, enzima čije antioksidativno djelovanje štiti hepatocite od slobodnih radikala kisika. Smanjena aktivnost *glutation peroksidaze* uz prisutnost slobodnih radikala kisika, nastalih metabolizmom estrogena, uzrokuju oštećenje hepatocita i smanjenu sekreciju žuči što pogoduje razvoju kolestaze u trudnoći (35). Razvoj IKT-a povezuje se i sa smanjenom razinom vitamina D u krvi trudnica. Naime, niska razina vitamina D pokazuje pozitivnu korelaciju s težinom same

bolesti. Za sintezu vitamina D iz kolesterola potrebna je adekvatna izloženost sunčevim zrakama te se hipovitaminoza D češće javlja zimi i u hladnijim krajevima. To je ujedno i moguće objašnjenje povećane incidencije IKT-a zimi i u Skandinaviji (15).

5.4. Jetrene bolesti koje su prethodile trudnoći

Određene bolesti hepatobilijarnog sustava povezane su s razvojem kolestaze u trudnoći (36). Uočeno je da se intrahepatična kolestaza u trudnoći češće javlja kod trudnica zaraženih virusom hepatitisa C (HCV) (18). Jedno od objašnjenja jest da virus hepatitisa C uzrokuje smanjenu ekspresiju gena za MRP2 protein na membranama hepatocita (37). Druga su pak istraživanja pokazala kako perzistentna viremija uzrokuje bubrenje i vakuolizaciju stanica te narušava integritet jezgara epitelnih stanica žučnih kanalića. U 40% slučajeva zaraženih virusom hepatitisa C prisutan je polimorfizam *ABCB11* gena, koji sudjeluje u etiopatogenezi IKT-a. Također, u trudnica koje boluju od kolestaze u trudnoći povećan je rizik od zaraze HCV-om (18). Povećani rizik za razvoj IKT-a imaju i trudnice zaražene virusom hepatitisa B (HBV) (19). Antigeni ovojnice hepatitis B virusa vežu se za NTCP receptor na membranama hepatocita putem kojeg virus ulazi u stanicu. Putem istog receptora se konjugirane žučne kiseline vraćaju u hepatocite (19). Također, istraživanja su pokazala kako prisutnost žučnih kamenaca pogoduje razvoju intrahepatičke kolestaze u trudnoći (36).

6. KLINIČKA SLIKA

Kliničkom slikom intrahepatične kolestaze u trudnoći kao prvi i središnji simptom dominira svrbež. Svrbež se najčešće javlja na koži palmarne strane dlanova te plantarne strane stopala, iako može zahvatiti i druge dijelove tijela te se sekundarno proširiti po čitavom tijelu (38). Pojava svrbeža može prethoditi porastu vrijednosti žučnih kiselina u laboratorijskim nalazima i do nekoliko tjedana. Također, prisutne su varijacije u intenzitetu simptoma koje se kreću od blagog svrbeža pa sve do nepodnošljivog svrbeža koji je najizraženiji noću te dovodi do buđenja, nesanice, povećane psihičke podražljivosti i depresije. Trudnice često navode poteškoće s usnivanjem zbog nepodnošljivog svrbeža te kako im svrbež narušava kvalitetu sna. Na koži se često mogu vidjeti sekundarne ekzorijacije nastale uslijed grebanja koje se ne smiju zamijeniti za promjene i bolesti kože specifične za trudnoću (39). Kao prateći simptomi intrahepatične kolestaze u trudnoći mogu se javiti bol u gornjem dijelu abdomena, gubitak apetita, mučnina i povraćanje (5). U rijetkim slučajevima pojava karakterističnog svrbeža praćena je žuticom. U 10-15% slučajeva bolesti do razvoja žutice dolazi u vremenskom razmaku od jednog do četiri tjedna od pojave prvog simptoma bolesti, tj. svrbeža (38). Također, intrahepatična kolestaza u trudnoći može dovesti do steatoreje te zbog malapsorpcije masti i vitamina topljivih u mastima prouzrokovati značajno intraportalno i postportalno krvarenje uslijed manjka vitamina K (40).

7. DIJAGNOSTIKA

Svaka pojava karakterističnog svrbeža u trudnoći treba pobuditi sumnju na razvoj intrahepatične kolestaze (4,5,11,38). Iako svrbež često prethodi porastu razine žučnih kiselina u serumu, nakon pažljivo uzete anamneze pristupa se laboratorijskom određivanju žučnih kiselina i jetrenih enzima iz seruma trudnica. Masenom spektrometrijom i tekućom kromatografijom određuju se koncentracije ukupnih žučnih kiselina i frakcioniranih žučnih kiselina (kolne, kenodeoksikolne i deoksikolne kiseline) (38). Dijagnostički kriteriji IKT-a razlikuju se s obzirom na Društvo koje je izradilo smjernice za dijagnostiku i liječenje intrahepatične kolestaze u trudnoći (Tablica 2). Prema smjernicama GWADOH-a (Government of Western Australia Department of Health) i RCOG-a (Royal College of Obstetricians and Gynaecologists) dijagnoza intrahepatične kolestaze u trudnoći postavlja se na temelju karakterističnog svrbeža i povišenih vrijednosti jetrenih enzima ili žučnih kiselina, koje su iznad gornje granice referentnog intervala u trudnoći te nestaju nakon porođaja. Također, RCOG smjernice naglašavaju da povišene vrijednosti žučnih kiselina nisu neophodne za dijagnozu IKT-a. Prema smjernicama ACG-a (American College of Gastroenterologists), EASL-a (European Association for the Study of the Liver) i SMFM-a (The Society for Maternal-Fetal Medicine) dijagnoza intrahepatične kolestaze u trudnoći postavlja se na temelju prisutnosti karakterističnog svrbeža i vrijednosti žučnih kiselina većoj od 10 $\mu\text{mol/l}$. SAMNCP (South Australia Maternal and Neonatal Community of Practice) smjernice ističu kako se pri vrijednosti žučnih kiselina većoj od 10 $\mu\text{mol/l}$ postavlja sumnja na razvoj intrahepatične kolestaze u trudnoći, dok se kao dijagnostički značajna uzima vrijednost veća od 15 $\mu\text{mol/l}$. Također, s obzirom na povišene vrijednosti žučnih kiselina SAMNCP smjernice razlikuju blaži (žučne kiseline: 10-40 $\mu\text{mol/l}$) i teži (žučne kiseline: >40 $\mu\text{mol/l}$) oblik IKT-a. Prema ACG, EASL, SMFM i SAMNCP smjernicama vrijednosti jetrenih enzima se ne ubrajaju u dijagnostičke kriterije IKT-a (41). Povišene vrijednosti ukupnih žučnih kiselina u serumu trudnica prisutne su u 90% slučajeva IKT-a. Budući da blago povišene vrijednosti žučnih kiselina mogu biti posljedica započete terapije ursodeoksikolnom kiselinom (UDCA) te posljedica obrokom potaknutog lučenja žučnih kiselina, preporuke pojedinih laboratorija su da se određivanje ukupne koncentracije žučnih kiselina u serumu provodi na tašte te prije uvođenja terapije (38). Osim ukupnih žučnih kiselina, prisutne su i povišene vrijednosti primarnih žučnih kiselina, kolne i kenodeoksikolne kiseline, pri čemu je kolna kiselina značajnije povišena. To potvrđuje i omjer kolne/kenodeoksikolne kiseline, koji u trudnica s kolestazom iznosi 3.4, dok je u zdravih trudnica 1.1 (42). Razvoj IKT-a praćen je sniženim vrijednostima sekundarnih

žučnih kiselina, deoksikolne kiseline, što upućuje na zastoj enterohepatične cirkulacije (13). Za razliku od nepatoloških trudnoća u kojima prevladavaju glicinski konjugati žučnih kiselina, u IKT-om opterećenih trudnoća prevladavaju toksični taurinski konjugati (38). U 60% slučajeva IKT-a u laboratorijskim nalazima prisutne su povišene vrijednosti jetrenih transaminaza, ALT-a (alanin aminotransferaza) i AST-a (aspartat aminotransferaza) (38). Povišene vrijednosti ALT-a upućuju na veće oštećenje hepatocita, osjetljiviji su parametar za dijagnozu IKT-a od AST-a te mogu postići vrijednost 2-10 puta višu od gornje granice referentnog intervala (5). Vrijednosti GGT-a (gama-glutamil transpeptidaze) su uglavnom u granicama normale ili tek blago povišene, dok su vrijednosti ukupnog i direktnog bilirubina povišene u 25% slučajeva IKT-a. Vrijednosti ukupnog bilirubina rijetko prelaze 6 mg/dl (38). Povišene vrijednosti alkalne fosfataze (ALP) nisu od dijagnostičkog značaja za intrahepatičnu kolestazu u trudnoći, budući da je povišenje ALP-a u trudnoći rezultat povećane produkcije posteljinih i koštanih izoenzima (5,38). Istraživanjima pokazuju kako su povišene vrijednosti *glutation S-transferaze alfa* (GSTA), detoksifikacijskog enzima koji se otpušta u krv uslijed akutnog oštećenja hepatocita, potencijalno osjetljiviji parametar razvoja IKT-a od jetrenih enzima (5). Razvoj IKT-a karakterizira uglavnom nepromijenjeno protrombinsko vrijeme. Iznimka od navedenog je produljeno protrombinsko vrijeme uslijed steatorejom i kolestiraminom uzrokovane malapsorpcije masti i manjka vitamina K (38). Kao pruritogeni medijatori IKT-a djeluju autotaksin i njegov produkt lizofosfatidna kiselina (LPA). Istraživanja su pokazala značajno više koncentracije autotaksina u serumu trudnica s IKT-om u usporedbi sa zdravim trudnicama, trudnicama s drugim jetrenim bolestima te svrbežom druge etiologije. Stoga bi povišene vrijednosti autotaksina potencijalno mogle poslužiti kao visoko osjetljivi parametar za dijagnozu IKT-a (43). U dijagnostičkom postupku IKT-a, ultrazvuk abdomena ima ulogu samo u nejasnim slučajevima, kako bi se isključile druge diferencijalne dijagnoze. Naime, razvoj IKT-a nije praćen patološkim promjenama na ultrazvuku (38). Pri sumnji na razvoj IKT-a, diferencijalno dijagnostički potrebno je isključiti druge jetrene bolesti specifične za trudnoću poput akutne masne jetre u trudnoći i s hipertenzijom udruženih jetrenih bolesti (Tablica 3). Ključna razlika je u izostanku svrbeža, najkarakterističnijeg simptoma intrahepatične kolestaze u trudnoći. Također, u razmatranje se uzimaju i kožne bolesti specifične za trudnoću te ostale kožne bolesti koje su praćene svrbežom. Kod njih se za razliku od IKT-a ne nalaze povišene vrijednosti žučnih kiselina i jetrenih enzima (38).

Tablica 2. Dijagnostički kriteriji intrahepatične kolestaze u trudnoći (preuređeno prema *Bicocca MJ, Sperling JD, Chauhan SP. Intrahepatic cholestasis of pregnancy: Review of six national and regional guidelines. Eur J Obstet Gynecol Reprod Biol. 2018 Dec;231:180-187.*)

| Parametar | GWADOH | RCOG | ACG | EASL | SMFM | SAMNCP |
|--|--|---------------------------------|-------------|-----------------------------|-----------------------|--|
| Svrbež | Potrebno | | | | | |
| GGT | ako je ↑ | ako je ↑ | - | nije dijagnostički kriterij | - | nije dijagnostički kriterij |
| Žučne kiseline | dijagnostički ako su ↑, nisu nužne | | >10 μmol/l | | | >15 μmol/l |
| Transaminaze | dijagnostički ako su ↑ | | mogu biti ↑ | | | |
| Povlačenje bolesti nakon porođaja | svrbež: 1-2 dana, jetreni enzimi: 4 tjedna | jetreni enzimi: nakon 6 tjedana | Da | - | svrbež: nekoliko dana | svrbež: 1-2 dana, ŽK:1 tjedan, jetreni enzimi: 6 tjedana |

Tablica 3. Diferencijalne dijagnoze intrahepatične kolestaze u trudnoći (preuređeno prema *Jurk SM, Kremer AE, Schleussner E. Intrahepatic Cholestasis of Pregnancy. Geburtshilfe Frauenheilkd. 2021 Aug;81(8):940-94.*)

| Diferencijalna dijagnoza IKT-a: | |
|--|---|
| Bolesti kože specifične za trudnoću | |
| Pruritus gravidarum | generalizirani svrbež, 3. tromjesečje, uredni laboratorijski parametri |
| Atopijski dermatitis u trudnoći (engl. Atopic eruption of pregnancy) | svrbež, atopijske promjene na trupu i felksornim stranama udova, 1. tromjesečje |
| Herpes (pemphigoid) gestationis | svrbež, perimubilikalne papulovezikularne i bulozne promjene unutar urtikarijskih plakova, 2. i 3. tromjesečje, protutijela |

| | |
|--|---|
| Polimorfna dermatoza u trudnoći (Polimorfne eruptivne promjene u trudnoći - PUPP) | izraziti svrbež, urtikarijske papule i plakovi duž abdominalnih strija, 3. tromjesečje |
| Preegzistentne kožne bolesti | |
| Atopijski dermatitis | svrbež, neovisno o gestacijskoj dobi |
| Kožna alergijska reakcija | svrbež, neovisno o gestacijskoj dobi |
| Jetrene bolesti specifične za trudnoću | |
| Hyperemesis gravidarum | mučnina i povraćanje u 1. tromjesečju |
| Sindrom HELLP (engl. Haemolysis, Elevated Liver enzymes, Low platelets syndrome) | bolovi u epigastriju, hipertenzija, glavobolja, proteinurija, 2. i 3. tromjesečje, lab: hemoliza, ↑jetreni enzimi, ↓trombociti |
| Akutna masna jetra u trudnoći (AFLP) | mučnina, povraćanje, anoreksija, abdominalni bolovi, hipoglikemija, encefalopatija, akutno bubrežno zatajenje |
| Prethodne i koincidentne jetrene bolesti | |
| Virusni hepatitis (A,B,C,D,E) | žutica, mučnina, povraćanje, abdominalni bolovi, pozitivna protutijela! |
| Primarni sklerozirajući kolangitis Primarna bilijarna ciroza | svrbež, žutica, pridružene autoimune bolesti, pozitivna autoantitijela: pANCA, pAMA |
| Autoimuni hepatitis | žutica, umor, gubitak apetita, pozitivna autoantitijela! |
| Kolelitijaza Akutni kolecistitis | bol u gornjem desnom abdominalnom kvadrantu, UZV nalaz |

8. KOMPLIKACIJE TRUDNOĆE

Intrahepatična kolestaza u trudnoći praćena je razvojem komplikacija koje se poglavito odnose na fetus (12). Za vrijeme IKT-a postoji povećani transplacentarni protok žučnih kiselina od majke prema fetusu što dovodi do nakupljanja žučnih kiselina u plodovoj vodi i fetalnom tkivu (5,38). Visoke koncentracije žučnih kiselina u serumu majke, koje iznose više od 40 $\mu\text{mol/l}$, povezuju se s prijevremenim porođajem, pojavom mekonija u plodovoj vodi i sindromom respiratornog distresa novorođenčeta, dok pri koncentracijama većim ili jednakim 100 $\mu\text{mol/l}$ značajno raste rizik od iznenadne smrti fetusa (44).

8.1. Prijevremeni porođaj

Prijevremeni porođaj je svaki porođaj koji uslijedi prije navršenih 37 tjedana gestacije. Dijeli se u tri skupine: spontani prijevremeni porođaj, prijevremeno prsnuće vodenjaka i jatrogeni prijevremeni porođaj (45). Prijevremeni porođaj je ujedno najčešća komplikacija intrahepatične kolestaze u trudnoći, s prevalencijom od oko 29% (44). Rezultati meta-analize radova o povezanosti koncentracije žučnih kiselina s negativnim ishodima trudnoće pokazali su kako intrahepatična kolestaza u trudnoći nosi povećani rizik od spontanog (OR=3.47; 95% CI 3.06-3.95) i jatrogenog prijevremenog porođaja (OR=3.65; 95% CI 1.94-6.85) u odnosu na nepatološke trudnoće (44). Također, taj rizik raste s porastom koncentracije ukupnih žučnih kiselina u serumu majke (44). Povećana učestalost spontanih prijevremenih porođaja u trudnica koje boluju od IKT-a objašnjava se povećanom osjetljivošću oksitocinskih receptora miometrija. Naime, istraživanja su pokazala kako kolna kiselina povišuje ekspresiju oksitocinskih receptora na razini mRNA i proteina te pojačava oksitocinom potaknutu kontraktilnost miometrija što dovodi do prijevremenog porođaja (46). Ipak, većina prijevremenih porođaja kod IKT-a je jatrogena, budući da se pri visokim koncentracijama žučnih kiselina u serumu trudnica ranijim dovršetkom trudnoće nastoji smanjiti rizik od teških fetalnih komplikacija (5,44).

8.2. Mekonijska plodova voda

Pojava mekonija u plodovoj vodi jedan je od znakova fetalne patnje. Rezultati meta-analize radova koji su proučavali povezanost koncentracije žučnih kiselina s negativnim ishodom trudnoće pokazali su da u trudnica koje boluju od IKT-a postoji povećani rizik od pojave mekonija u plodovoj vodi u usporedbi sa zdravim trudnicama (OR=2.60; 95% CI 1.62-4.16). Mekonijska plodova voda prisutna je u oko 15% slučajeva IKT-a (44). Istraživanja provedena na animalnim modelima pokazala su kako povećane vrijednosti žučnih kiselina uzrokuju

stimulaciju motiliteta fetalnih crijeva što dovodi do ispuštanja mekonija u plodovu vodu (47). Također, s porastom vrijednosti žučnih kiselina proporcionalno raste i rizik od pojave mekonija u plodovoj vodi (38,44).

8.3. Sindrom respiratornog distresa novorođenčeta

Sindrom respiratornog distresa novorođenčadi ili novorođenačka plućna hiposurfaktoza je respiratorna insuficijencija koja nastaje uslijed nedovoljne sinteze plućnog surfaktanta zbog prijevremenog porođaja. Povećana incidencija sindroma respiratornog distresa novorođenčadi majki koje su bolovale od IKT-a povezuje se s povećanom incidencijom prijevremenih porođaja te aspiracijom i akumulacijom žučnih kiselina u fetalnim plućima (5). Istraživanja provedena na animalnim modelima dokazala su da žučne kiseline uzrokuju kemijski pneumonitis i plućni edem te pogoduju razvoju hijalinih membrana (48). Također, jedan od potencijalnih mehanizama nastanka sindroma respiratornog distresa novorođenčeta kod IKT-a je i negativan utjecaj žučnih kiselina na funkciju alveolarnih enzima te žučnim kiselinama uzrokovana inaktivacija plućnog surfaktanta (49).

8.4. Izenadna fetalna smrt

Izenadna fetalna smrt najteža je komplikacija intrahepatične kolestaze u trudnoći, koja se javlja se u 1% slučajeva IKT-a (44). U usporedbi s nepatološkim trudnoćama, IKT nosi povećani rizik za iznenadnu fetalnu smrt (OR=1.46; 95% CI 0.73-2.89). S porastom vrijednosti žučnih kiselina na više od 100 $\mu\text{mol/l}$ rizik od iznenadne smrti fetusa značajno raste (12). Pritom ne postoje značajnije razlike u riziku između vrijednosti koje su manje od 40 $\mu\text{mol/l}$ te onih između 40 i 99 $\mu\text{mol/l}$. Iz navedenog proizlazi podatak o 0.13% slučajeva iznenadne fetalne smrti pri zabilježenim koncentracijama žučnih kiselina manjim od 40 $\mu\text{mol/l}$, dok je u 0.28% slučajeva iznenadne fetalne smrti koncentracija žučnih kiselina iznosila između 40 i 99 $\mu\text{mol/l}$. Najveći postotak iznenadne fetalne smrti od 3.44% zabilježen je pri koncentracijama žučnih kiselina ≥ 100 $\mu\text{mol/l}$ (44). Postoje tumačenja kako poremećaj srčanog ritma i kontrakcije fetalnih kardiomiocita, koji su uzrokovani povišenim koncentracijama toksičnih taurinskih konjugata žučnih kiselina, dovode do iznenadne smrti fetusa majki koje boluju od IKT-a. U istraživanju provedenom na modelu fetalnih kardiomiocita štakora, dodatak taurinskih konjugata uzrokovao je smanjenu i asinkronu kontrakciju fetalnih kardiomiocita (50). Također, istraživanja su pokazala kako povišene koncentracije žučnih kiselina, kolne i deoksikolne kiseline, uzrokuju vazokonstrikciju humanih placentalnih korionskih vena. Navedeni učinak ovisan je o dozi i posebno naglašen kod kolne kiseline te potencijalno objašnjava snažnom

vazokonstrukcijom uzrokovan iznenadni prekid dotoka kisika u fetalna tkiva i posljedičnu asfiksiju (51).

8.5. Zastoj u rastu fetusa i niska porođajna masa

Prema novijim znanstvenim spoznajama, intrahepatična kolestaza u trudnoći povezana je sa zastojem u rastu fetusa i niskom porođajnom masom novorođenčeta (52). Istraživanja su pokazala kako su povišene koncentracije ukupnih žučnih kiselina ($>10 \mu\text{mol/l}$), a naročito kolne kiseline tijekom cijele trudnoće praćene povećanim rizikom od zastoja u rastu fetusa (OR=2.18; 95% CI 1.62-2.91) te rizikom od rađanja djece s nižom porođajnom masom (OR= 1.29; 95% CI 1.09-1.53). Kao dodatni rizični čimbenik zastoja u rastu fetusa i niske porođajne mase navodi se razvoj preeklampsije u trudnica opterećenih IKT-om (52). Prethodno navedeno može se objasniti toksičnim učinkom žučnih kiselina na krvne žile posteljice te vazokonstrukcijom umbilikalnih vena što dovodi do smanjene perfuzije fetalnih tkiva i razvoja IUGR-a (51,52).

8.6. Gestacijski dijabetes i preeklampsija

Intrahepatična kolestaza u trudnoći praćena je povećanim rizikom od razvoja gestacijskog dijabetesa i preeklampsije (53). Naime, povezanost intrahepatične kolestaze u trudnoći i preeklampsije proizlazi iz zajedničkih rizičnih čimbenika poput starije dobi trudnica i višeplođnih trudnoća (54). U trudnica koje boluju od IKT-a zabilježene su povišene koncentracije triglicerida, ukupnog kolesterola, LDL-a te snižene koncentracije HDL-a, što također pogoduje razvoju preeklampsije i gestacijskog dijabetesa (55). Dokazano je da visoke koncentracije žučnih kiselina uzrokuju oksidativno oštećenje krvnih žila posteljice te potiču formiranje vaskularnih ugrušaka, koji se inače mogu vidjeti na patološki promijenjenim posteljicama uslijed preeklampsije (55). Također, visoke koncentracije žučnih kiselina uzrokuju vazokonstrukciju krvnih žila posteljice te hipoksijom potaknutu proliferaciju kapilara terminalnih resica posteljice. Na molekularnoj razini, kod IKT-a i preeklampsije, prisutna je snižena koncentracija ADAMTS-12, metaloproteinaze koja sudjeluje u procesu implantacije zametka i formiranja posteljice, te skretanje imunskog odgovora s Th2 na Th1 odgovor (54). Patofiziološka podloga povezanosti intrahepatične kolestaze u trudnoći i gestacijskog dijabetesa proizlazi iz smanjene aktivnosti farnezoidnog X receptora. Osim središnje uloge u regulaciji metabolizma žučnih kiselina, FXR receptor sudjeluje u metabolizmu glukoze te potiče lučenje inzulina i povećava osjetljivost perifernih tkiva na inzulin (55,56). Istraživanja provedena na animalnim modelima pokazala su kako žučne kiseline pristigle u tanko crijevo preko enteroendokrinih TGR5 receptora potiču lučenje inkretina GLP-1, koji pak potiče lučenje

inzulina i smanjuje lučenje glukagona. Budući da kod IKT-a dolazi do zastoja u izlučivanju žučnih kiselina, izostaje i stimulirajući učinak žučnih kiselina na lučenje inkretina i kontrolu glikemije što pogoduje razvoju gestacijskog dijabetesa (57). Stimulirajući učinak na lučenje GLP-1 i smanjenje vrijednosti glukoze u krvi pokazuje i ursodeoksikolna kiselina (58).

9. POSTUPAK I LIJEČENJE

9.1. Farmakološko liječenje

Cilj farmakološkog liječenja intrahepatične kolestaze u trudnoći je ublažiti simptome bolesti, koji se prvenstveno odnose na nepodnošljivi svrbež dlanova i tabana, te umanjiti rizik od razvoja fetalnih komplikacija i postpartalnog krvarenja. Prema smjernicama nacionalnih i regionalnih Društava terapijom izbora u liječenju intrahepatične kolestaze u trudnoći smatra se ursodeoksikolna kiselina (UDCA) (41). Također, u liječenju IKT-a mogu se primijeniti S-adenozilmetionin, kolestiramin, rifampicin i deksametazon.

9.1.1. Ursodeoksikolna kiselina

Ursodeoksikolna kiselina je hidrofilna žučna kiselina koja se koristi u terapiji primarne bilijarne ciroze i drugih kolestatskih bolesti. Mehanizam djelovanja UDCA-e na molekularnoj razini očituje se povećanom ekspresijom gena za jetrene enzime i proteine prijenosnike žuči na membranama hepatocita (BSEP, MRP3 i MRP4) te se na taj način potiče izlučivanje žuči u žučne kanaliće. Također, UDCA pokazuje citoprotektivni učinak na hepatocite i kolangiocyte, štiteći ih od toksičnog djelovanja žučnih kiselina i slobodnih radikala kisika te od žučnim kiselinama inducirane apoptoze (59). Terapijski učinak UDCA-e očituje se i u smanjenju estradiol-17beta-D-glukuronoida, glavnog estrogenskog metabolita s kolestatskim djelovanjem. Vodeće smjernice u liječenju IKT-a suglasne su oko primjene UDCA-e kao terapije prvog izbora, međutim postoje razlike u preporučenim dozama lijeka (41). Prema preporukama ACG-a i GWADOH-a u terapiju IKT-a uvodi se UDCA u dnevnoj dozi od 10–15 mg/kg tjelesne mase, dok su preporuke SAMNCP-a liječenje započeti s terapijskim dozama od 250 mg tri puta dnevno u slučaju blažeg oblika IKT-a ili 500 mg tri puta dnevno u slučaju težeg oblika IKT-a. Maksimalna preporučena doza lijeka prema SAMNCP smjernicama iznosi 750 mg 3-4 puta dnevno. Preporuke EASL-a su započeti liječenje UDCA-om u dnevnoj dozi od 10-20 mg/kg tjelesne mase, pri čemu maksimalna preporučena dnevna doza iznosi 25 mg/kg tjelesne mase. Preporuke SMFM-a su započeti terapiju UDCA-om u terapijskoj dozi od 300 mg dva puta dnevno te povisiti na 600 mg dva puta dnevno ako se simptomi ne poprave nakon tjedan dana. Jedino RCOG nije izdao preporuke o terapijskoj dozi UDCA-e (41). Rezultati meta-analize radova o terapijskom učinku i sigurnosti ursodeoksikolne kiseline u liječenju intrahepatične kolestaze u trudnoći potvrdili su pozitivan učinak ursodeoksikolne kiseline na smanjenje simptoma i normalizaciju laboratorijskih vrijednosti žučnih kiselina i jetrenih transaminaza te redukciju fetalnog rizika. Prema prethodno navedenim rezultatima, u skupini trudnica liječenih UDCA-om opažen je značajno manji broj prijevremenih porođaja, viši score

prema Apgaru, veća porođajna masa i manja incidencija sindroma respiratornog distresa novorođenčadi u odnosu na skupinu trudnica koje nisu uzimale ursodeoksikolnu kiselinu. Statistički značajna razlika u smanjenju pojave mekonija u plodovoj vodi i fetalnog zastoja u rastu između navedenih skupina nije nađena (60). Za razliku od prethodno navedenih rezultata, rezultati posljednje velike randomizirane kontrolirane studije (PITCHES), koji su uspoređivali učinak UDCA u terapijskoj dozi od 500 mg dva puta dnevno i placebo, navode pozitivne učinke liječenja UDCA-om isključivo za majku, dok se terapijski učinak UDCA-e na prevenciju razvoja fetalnih komplikacija nije pokazao značajnim. Navedena studija je pokazala smanjenje simptoma i normalizaciju jetrenih enzima u skupini trudnica liječenih UDCA-om, dok je koncentracija žučnih kiselina bila viša u odnosu na skupinu koja je uzimala placebo (61). Liječenje UDCA-om je praćeno tek rijetkim i blagim nuspojavama poput mučnine i proljeva (38).

9.1.2. S-adenozilmetionin

S-adenozilmetionin (SAM) je prekusorska molekula u sintezi glutationa te donor metilnih skupina u procesu metilacije nukleinskih kiselina, fosfolipida, histona i biogenih amina. Smanjena sinteza S-adenozilmetionina prisutna je u mnogim kroničnim jetrenim bolestima, stoga se ispituje njegova uloga u liječenju kroničnih jetrenih bolesti te kolestatskih bolesti u trudnoći i izvan trudnoće (62). Mehanizam djelovanja SAM-a u liječenju IKT-a je održavanje fluidnosti membrane hepatocita te metilacija i poticanje izlučivanja hormonskih metabolita u žuč, dok se terapijski učinak očituje u smanjenju svrbeža, snižavanju vrijednosti ukupnih žučnih kiselina i jetrenih transaminaza (63). Unatoč obećavajućim rezultatima, kada se usporedio terapijski učinak UDCA-e i SAM-a, SAM se pokazao značajno inferiornijim u liječenju IKT-a u odnosu na ursodeoksikolnu kiselinu (64).

9.1.3. Kolestiramin

Kolestiramin je anionski izmjenjivač koji u zamjenu za ione klora izlučuje žučne kiseline u crijevni lumen, sprječava njihovu reapsorpciju te koči enterohepatičnu cirkulaciju. Dugotrajna upotreba kolestiramina dovodi do konstipacije, abdominalne nelagode, malapsorpcije masti i vitamina topljivih u mastima (A,D,E,K). Posljedično smanjenoj razini vitamina K u krvi trudnica, raste i rizik od intrapartalnog i postpartalnog krvarenja te fetalnog intrakranijskog krvarenja. Posljednje navedeno zabilježeno je u prikazu slučaja trudnice s IKT-om, kod koje je liječenje kolestiraminom dovelo do manjaka vitamina K i produljenog protrombinsko vremena te teškog fetalnog intrakranijskog krvarenja sa smrtnim ishodom (65). Uspoređujući terapijski

učinak ursodeoksikolne kiseline i kolestiramina, istraživanje je pokazalo inferiornije rezultate u skupini trudnica liječenih kolestiraminom. U trudnica liječenih UDCA-om zabilježeno je značajnije smanjenja simptoma, vrijednosti jetrenih enzima i žučnih kiselina. Pritom je liječenje UDCA-om bilo praćeno manjim brojem nuspojava u odnosu na SAM (66). S obzirom na slabiji terapijski učinak i nuspojave ne preporuča se terapijska primjena kolestiramina u liječenju IKT-a.

9.1.4. Rifampicin

Rifampicin je antibiotik širokog spektra koji se koristi u liječenju tuberkuloze. Njegova primjena u liječenju primarne bilijarne ciroze pokazala je pozitivan učinak na smanjenje jetrenih transaminaza i žučnih kiselina. U slučajevima intrahepatične kolestaze u trudnoći, koja nije odgovarala na liječenje UDCA-om, uvođenje rifampicina u terapiju pokazalo je aditivni učinak na smanjenje svrbeža i koncentraciju žučnih kiselina u serumu (67).

9.1.5. Deksametazon

Deksametazon je kortikosteroid čija je terapijska primjena u trudnoći vezana uz poticanje sazrijevanja fetalnih pluća (41). Istraživanja su pokazala kako deksametazon inhibira sintezu placentalnog estrogena reducirajući izlučivanje estrogenskih prekursora iz nadbubrežnih žlijezda fetusa. Iz toga je proizašla potencijalna uloga deksametazona u liječenju IKT-a, ali su rezultati jedne studije opovrgnuli učinkovitost deksametazona u liječenju IKT-a. U studiji je uspoređivan terapijski učinak UDCA-e i deksametazona te se pokazalo kako deksametazon ne ublažava svrbež, niti snižava vrijednosti jetrenih enzima, dok je u snižavanju vrijednosti žučnih kiselina znatno manje učinkovit od UDCA-e (68). Stoga se preporuke ACG-a i EASL-a o primjeni deksametazona u terapiji IKT-a odnose isključivo na poticanje sazrijevanja fetalnih pluća u slučaju prijetećeg prijevremenog porođaja (41).

9.1.6. Vitamin K

Vitamin K smanjuje rizik od postpartalnog krvarenja. Smjernice RCOG-a i SAMNCP-a donijele su preporuku o uvođenju 5-10 mg vitamina K u slučaju produljenog protrombinskog vremena. Preporuke GWADOH-a su uvesti vitamin K svim trudnicama s IKT-om kao profilaksu postpartalnog krvarenja (41).

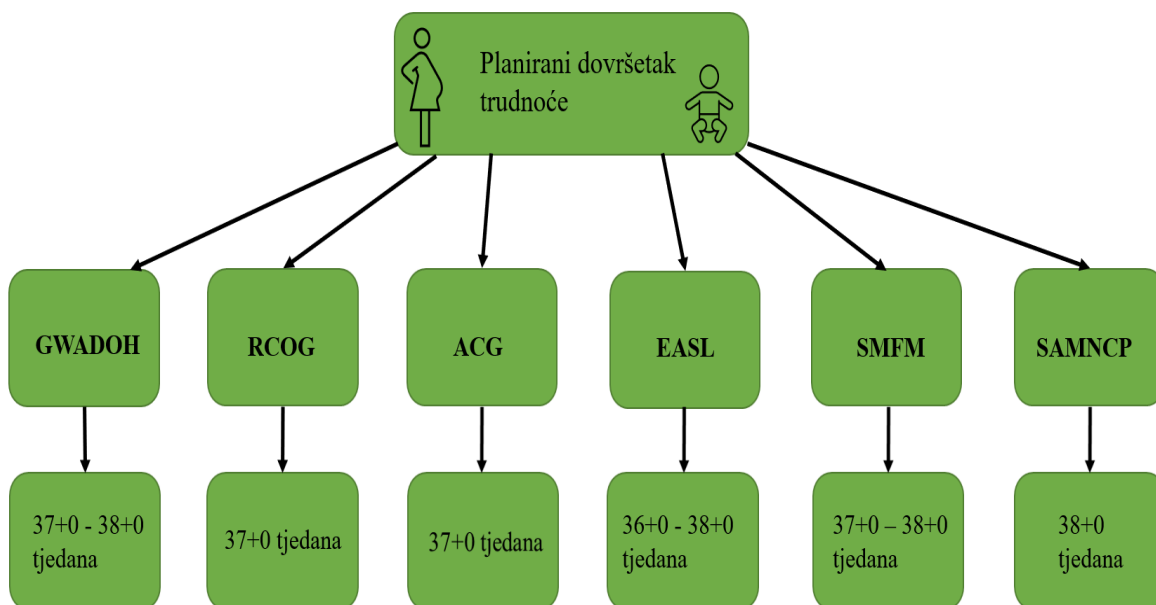
9.1.7. Ostali lijekovi

U svrhu simptomatskog olakšanja, prvenstveno smanjenja svrbeža i sedativnog učinka, u liječenju IKT-a mogu se primijeniti oralni antihistaminici te kreme i masti na bazi mentola.

Navedena terapija ne utječe na laboratorijske vrijednosti žučnih kiselina te na ishod trudnoće (38).

9.2. Praćenje i dovršetak trudnoće

Praćenje trudnoće s dokazanom intrahepatičnom kolestazom u trudnoći sastoji se od tjedne kontrole laboratorijskih nalaza žučnih kiselina, jetrenih enzima i bilirubina. U težim slučajevima potrebno je odrediti i koagulacijske parametre, tj. protrombinsko vrijeme. Iako nisu zabilježene specifične promjene na CTG-u, niti prisutne promjene koreliraju s koncentracijom žučnih kiselina, u trudnoćama opterećenim IKT-om preporuča se tjedni nadzor fetusa snimanjem CTG-a (38). Preporuke o terminu i načinu dovršetka trudnoće nisu jednoznačne. Pri donošenju konačne odluke o terminu dovršetka trudnoće u razmatranje se uzimaju težina kliničke slike IKT-a, ukupna koncentracija žučnih kiselina u serumu trudnica, procjena rizika od razvoja fetalnih komplikacija, gestacijska dob i procjena zrelosti fetusa. Prema smjernicama GWADOH-a preporučeni termin dovršetka trudnoće je između 37+0 i 38+0 tjedana, a u slučaju postojanja majčinih i/ili fetalnih indikacija trudnoća se može dovršiti i ranije. Preporuke ACG-a i RCOG-a su da se dovršetak trudnoće planira s 37+0 tjedana. Smjernice SMFM-a preporučaju dovršetak trudnoće između 37+0 i 38+0 tjedana, pri čemu se u obzir uzimaju procjena zrelosti fetalnih pluća, opstetrička anamneza, prenatalni testovi i gestacijska dob. EASL smjernice navode kako planirani dovršetak trudnoće između 36+0 i 38+0 tjedana smanjuje rizik od nastupa iznenadne smrti fetusa. SAMNCP smjernice navode preporuku o terminu dovršetka trudnoće s 38+0 tjedana u težem obliku IKT-a te raniji dovršetak pri koncentracijama žučnih kiselina većim od 100 $\mu\text{mol/l}$ (Slika 3).



Slika 3. Grafički prikaz planiranog dovršetka trudnoće prema vodećim smjernicama

10. ZAKLJUČAK

Intrahepatična kolestaza u trudnoći je najčešća jetrena bolest specifična za trudnoću. Javlja se u kasnom drugom i u trećem tromjesečju trudnoće. Kliničkom slikom dominira karakteristični svrbež dlanova i tabana koji je praćen povišenim vrijednostima žučnih kiselina u laboratorijskim nalazima. Bolest je uglavnom bezopasna za majku, ali nosi povećani rizik za razvoj fetalnih komplikacija poput prijevremenog porođaja, pojave mekonija u plodovoj vodi te iznenadne fetalne smrti. Cilj liječenja intrahepatične kolestaze u trudnoći je ublažiti simptome bolesti te smanjiti rizik od razvoja komplikacija. Terapija izbora u liječenju kolestaze u trudnoći je peroralna primjena ursodeoksikolne kiseline (UDCA). Važno je na vrijeme posumnjati i postaviti dijagnozu kolestaze u trudnoći, uvesti terapiju te sukladno praćenju i procjeni rizika donijeti odluku o terminu dovršetka trudnoće.

11. ZAHVALE

Zahvaljujem svojem mentoru, dr.sc. Mislavu Hermanu na velikom strpljenju, iskrenoj podršci i korisnim savjetima tijekom pisanja diplomskog rada. Na poseban način bih htjela zahvaliti mentoru na ukazanom povjerenju, srdačnosti, ljubaznosti i motivaciji, a najviše na vremenu izdvojenom za edukaciju o ultrazvuku.

Posebnu zahvalu dugujem svojoj obitelji: majci Ljiljani, ocu Mladenu, sestri Ani i djedu Slavku koji su mi bili najveća podrška i oslonac tijekom studija te prijateljima koji su mi period studiranja učinili ljepšim i veselijim.

Veliku zahvalu dugujem svojoj Ivi na iskrenim savjetima i prijateljskoj podršci tijekom studiranja.

I na samom kraju, ovaj rad posvećujem baki Mariji koja me čuva gore na nebu.

12. LITERATURA

1. Joshi D, James A, Quaglia A, Westbrook RH, Heneghan MA. Liver disease in pregnancy. *Lancet*. 2010 Feb 13;375(9714):594-605. doi: 10.1016/S0140-6736(09)61495-1.
2. Westbrook RH, Dusheiko G, Williamson C. Pregnancy and liver disease. *J Hepatol*. 2016 Apr;64(4):933-45. doi: 10.1016/j.jhep.2015.11.030.
3. Ma K, Berger D, Reau N. Liver Diseases During Pregnancy. *Clin Liver Dis*. 2019 May;23(2):345-361. doi: 10.1016/j.cld.2018.12.013.
4. Pusch T, Beuers U. Intrahepatic cholestasis of pregnancy. *Orphanet J Rare Dis*. 2007 May 29;2:26. doi: 10.1186/1750-1172-2-26.
5. Geenes V, Williamson C. Intrahepatic cholestasis of pregnancy. *World J Gastroenterol*. 2009 May 7;15(17):2049-66. doi: 10.3748/wjg.15.2049.
6. Dixon PH, Williamson C. The molecular genetics of intrahepatic cholestasis of pregnancy. *Obstet Med*. 2008;1(2):65-71. doi:10.1258/om.2008.080010
7. Bothman KM, Mayes PA. Sinteza, prijenos i izlučivanje kolesterola. U: Murray RK, Bender DA, Botham KM, Kennelly PJ, Rodwell VW, Weil PA. Harperova ilustrirana biokemija, 28. izdanje. Zagreb: Medicinska naklada; 20.. Str.228-231.
8. Pařízek A, Dušková M, Vitek L, Šrámková M, Hill M, Adamcová K, Šimják P, et al. The role of steroid hormones in the development of intrahepatic cholestasis of pregnancy. *Physiol Res*. 2015;64 (Suppl 2): S203-9. doi: 10.33549/physiolres.933117.
9. Xiao J, Li Z, Song Y, Sun Y, Shi H, Chen D, et al. Molecular Pathogenesis of Intrahepatic Cholestasis of Pregnancy. *Can J Gastroenterol Hepatol*. 2021 May 30;2021:6679322. doi: 10.1155/2021/6679322.
10. Kenyon AP, Piercy CN, Girling J, Williamson C, Tribe RM, Shennan AH. Pruritus may precede abnormal liver function tests in pregnant women with obstetric cholestasis: a longitudinal analysis. *BJOG*. 2001 Nov;108(11):1190-2. doi: 10.1111/j.1471-0528.2003.00281.x.
11. Wood AM, Livingston EG, Hughes BL, Kuller JA. Intrahepatic Cholestasis of Pregnancy: A Review of Diagnosis and Management. *Obstet Gynecol Surv*. 2018 Feb;73(2):103-109. doi: 10.1097/OGX.0000000000000524.
12. Luo M, Tang M, Jiang F, Jia Y, Chin RKH, Liang W, et al. Intrahepatic Cholestasis of Pregnancy and Associated Adverse Maternal and Fetal Outcomes: A Retrospective Case-Control Study. *Gastroenterol Res Pract*. 2021 Mar 25;2021:6641023. doi: 10.1155/2021/6641023.

13. Reyes H. Sex hormones and bile acids in intrahepatic cholestasis of pregnancy. *Hepatology*. 2008 Feb;47(2):376-9. doi: 10.1002/hep.22139.
14. Reyes H, Gonzalez MC, Ribalta J, Aburto H, Matus C, Schramm G, et al. Prevalence of intrahepatic cholestasis of pregnancy in Chile. *Ann Intern Med*. 1978 Apr;88(4):487-93. doi: 10.7326/0003-4819-88-4-487.
15. Gençosmanoğlu Türkmen G, Vural Yılmaz Z, Dağlar K, Kara Ö, Sanhal CY, Yücel A, et al. Low serum vitamin D level is associated with intrahepatic cholestasis of pregnancy. *J Obstet Gynaecol Res*. 2018 Sep;44(9):1712-1718. doi: 10.1111/jog.13693. Epub 2018 Jul 6. PMID: 29978524.
16. Gonzalez MC, Reyes H, Arrese M, Figueroa D, Lorca B, Andresen M, et al. Intrahepatic cholestasis of pregnancy in twin pregnancies. *J Hepatol*. 1989 Jul;9(1):84-90. doi: 10.1016/0168-8278(89)90079-2.
17. Floreani A, Gervasi MT. New Insights on Intrahepatic Cholestasis of Pregnancy. *Clin Liver Dis*. 2016 Feb;20(1):177-89. doi: 10.1016/j.cld.2015.08.010.
18. Wijarnpreecha K, Thongprayoon C, Sanguankeo A, Upala S, Ungprasert P, Cheungpasitporn W. Hepatitis C infection and intrahepatic cholestasis of pregnancy: A systematic review and meta-analysis. *Clin Res Hepatol Gastroenterol*. 2017 Feb;41(1):39-45. doi: 10.1016/j.clinre.2016.07.004.
19. Jiang R, Wang T, Yao Y, Zhou F, Huang X. Hepatitis B infection and intrahepatic cholestasis of pregnancy: A systematic review and meta-analysis. *Medicine (Baltimore)*. 2020 Jul 31;99(31):e21416. doi: 10.1097/MD.00000000000021416.
20. Eloranta ML, Heinonen S, Mononen T, Saarikoski S. Risk of obstetric cholestasis in sisters of index patients. *Clin Genet*. 2001 Jul;60(1):42-5. doi: 10.1034/j.1399-0004.2001.600106.x.
21. Jacquemin E, Cresteil D, Manouvrier S, Boute O, Hadchouel M. Heterozygous non-sense mutation of the MDR3 gene in familial intrahepatic cholestasis of pregnancy. *Lancet*. 1999 Jan 16;353(9148):210-1. doi: 10.1016/S0140-6736(05)77221-4.
22. Lucena JF, Herrero JI, Quiroga J, Sangro B, Garcia-Foncillas J, Zabalegui N, et al. A multidrug resistance 3 gene mutation causing cholelithiasis, cholestasis of pregnancy, and adulthood biliary cirrhosis. *Gastroenterology*. 2003 Apr;124(4):1037-42. doi: 10.1053/gast.2003.50144.
23. Wasmuth HE, Glantz A, Keppeler H, Simon E, Bartz C, Rath W, et al. Intrahepatic cholestasis of pregnancy: the severe form is associated with common variants of the

- hepatobiliary phospholipid transporter ABCB4 gene. *Gut*. 2007 Feb;56(2):265-70. doi: 10.1136/gut.2006.092742.
24. Dixon PH, Sambrotta M, Chambers J, Taylor-Harris P, Syngelaki A, Nicolaidis K, et al. An expanded role for heterozygous mutations of ABCB4, ABCB11, ATP8B1, ABCC2 and TJP2 in intrahepatic cholestasis of pregnancy. *Sci Rep*. 2017 Sep 18;7(1):11823. doi: 10.1038/s41598-017-11626-x.
 25. Eloranta ML, Häkli T, Hiltunen M, Helisalmi S, Punnonen K, Heinonen S. Association of single nucleotide polymorphisms of the bile salt export pump gene with intrahepatic cholestasis of pregnancy. *Scand J Gastroenterol*. 2003;38(6):648-652. doi:10.1080/00365520310000807
 26. Van Mil SW, Milona A, Dixon PH, Mullenbach R, Geenes VL, Chambers J, et al. Functional variants of the central bile acid sensor FXR identified in intrahepatic cholestasis of pregnancy. *Gastroenterology*. 2007 Aug;133(2):507-16. doi: 10.1053/j.gastro.2007.05.015.
 27. Koh K, Kathirvel R, Mathur M. Rare case of obstetric cholestasis presenting in the first trimester following in vitro fertilisation. *BMJ Case Rep*. 2021;14(7):e244254. Published 2021 Jul 7. doi:10.1136/bcr-2021-244254
 28. Midgley DY, Khalaf Y, Braude PR, Nelson-Piercy C. Recurrent cholestasis following ovarian hyperstimulation syndrome: case report. *Hum Reprod*. 1999;14(9):2249-2251. doi:10.1093/humrep/14.9.2249
 29. Zu Y, Yang J, Zhang C, Liu D. The Pathological Mechanisms of Estrogen-Induced Cholestasis: Current Perspectives. *Front Pharmacol*. 2021 Nov 8;12:761255. doi: 10.3389/fphar.2021.761255.
 30. Crocenzi FA, Mottino AD, Cao J, Veggi LM, Pozzi EJ, Vore M, et al. Estradiol-17beta-D-glucuronide induces endocytic internalization of Bsep in rats. *Am J Physiol Gastrointest Liver Physiol*. 2003 Aug;285(2):G449-59. doi: 10.1152/ajpgi.00508.2002.
 31. Abu-Hayyeh S, Papacleovoulou G, Lövgren-Sandblom A, Tahir M, Oduwole O, Jamaludin NA, et al. Intrahepatic cholestasis of pregnancy levels of sulfated progesterone metabolites inhibit farnesoid X receptor resulting in a cholestatic phenotype. *Hepatology*. 2013 Feb;57(2):716-26. doi: 10.1002/hep.26055.
 32. Abu-Hayyeh S, Ovadia C, Lieu T, Jensen DD, Chambers J, Dixon PH, et al. Prognostic and mechanistic potential of progesterone sulfates in intrahepatic cholestasis of pregnancy and pruritus gravidarum. *Hepatology*. 2016 Apr;63(4):1287-98. doi: 10.1002/hep.28265.

33. Zipori Y, Bachar G, Farago N, Lauterbach R, Weissman A, Beloosesky R, et al. Vaginal progesterone treatment for the prevention of preterm birth and intrahepatic cholestasis of pregnancy: A case-control study. *Eur J Obstet Gynecol Reprod Biol.* 2020 Oct;253:117-120. doi: 10.1016/j.ejogrb.2020.08.043.
34. Reyes H, Báez ME, González MC, Hernández I, Palma J, Ribalta J, et al. Selenium, zinc and copper plasma levels in intrahepatic cholestasis of pregnancy, in normal pregnancies and in healthy individuals, in Chile. *J Hepatol.* 2000 Apr;32(4):542-9. doi: 10.1016/s0168-8278(00)80214-7.
35. Kauppila A, Korpela H, Mäkilä UM, Yrjänheikki E. Low serum selenium concentration and glutathione peroxidase activity in intrahepatic cholestasis of pregnancy. *Br Med J (Clin Res Ed).* 1987 Jan 17;294(6565):150-2. doi: 10.1136/bmj.294.6565.150.
36. Marschall HU, Wikström Shemer E, Ludvigsson JF, Stephansson O. Intrahepatic cholestasis of pregnancy and associated hepatobiliary disease: a population-based cohort study. *Hepatology.* 2013 Oct;58(4):1385-91. doi: 10.1002/hep.26444.
37. Hinoshita E, Taguchi K, Inokuchi A, Uchiumi T, Kinukawa N, Shimada M, et al. Decreased expression of an ATP-binding cassette transporter, MRP2, in human livers with hepatitis C virus infection. *J Hepatol.* 2001 Dec;35(6):765-73. doi: 10.1016/s0168-8278(01)00216-1.
38. Jurk SM, Kremer AE, Schleussner E. Intrahepatic Cholestasis of Pregnancy. *Geburtshilfe Frauenheilkd.* 2021 Aug;81(8):940-947. doi: 10.1055/a-1522-5178.
39. Williamson C, Geenes V. Intrahepatic cholestasis of pregnancy. *Obstet Gynecol.* 2014 Jul;124(1):120-133. doi: 10.1097/AOG.0000000000000346.
40. Reyes H, Radrigan ME, Gonzalez MC, Latorre R, Ribalta J, Segovia N, et al. Steatorrhea in patients with intrahepatic cholestasis of pregnancy. *Gastroenterology.* 1987 Sep;93(3):584-90. doi: 10.1016/0016-5085(87)90922-x.
41. Bicocca MJ, Sperling JD, Chauhan SP. Intrahepatic cholestasis of pregnancy: Review of six national and regional guidelines. *Eur J Obstet Gynecol Reprod Biol.* 2018 Dec;231:180-187. doi: 10.1016/j.ejogrb.2018.10.041.
42. Diken Z, Usta IM, Nassar AH. A clinical approach to intrahepatic cholestasis of pregnancy. *Am J Perinatol.* 2014 Jan;31(1):1-8. doi: 10.1055/s-0033-1333673.
43. Kremer AE, Bolier R, Dixon PH, Geenes V, Chambers J, Tolenaars D, et al. Autotaxin activity has a high accuracy to diagnose intrahepatic cholestasis of pregnancy. *J Hepatol.* 2015 Apr;62(4):897-904. doi: 10.1016/j.jhep.2014.10.041. Epub 2014 Nov 5. PMID: 25450205.

44. Ovadia C, Seed PT, Sklavounos A, Geenes V, Di Ilio C, Chambers J, et al. Association of adverse perinatal outcomes of intrahepatic cholestasis of pregnancy with biochemical markers: results of aggregate and individual patient data meta-analyses. *Lancet*. 2019 Mar 2;393(10174):899-909. doi: 10.1016/S0140-6736(18)31877-4.
45. Elvedi-Gašparović V. Prijevremeni porođaj. U: Đelmiš J, Orešković S i sur. *Fetalna medicina i opstetricija*. Zagreb: Medicinska naklada; 2014. Str. 358-367.
46. Germain AM, Kato S, Carvajal JA, Valenzuela GJ, Valdes GL, Glasinovic JC. Bile acids increase response and expression of human myometrial oxytocin receptor. *Am J Obstet Gynecol*. 2003 Aug;189(2):577-82. doi: 10.1067/s0002-9378(03)00545-3.
47. Snape WJ Jr, Shiff S, Cohen S. Effect of deoxycholic acid on colonic motility in the rabbit. *Am J Physiol*. 1980 Apr;238(4):G321-5. doi: 10.1152/ajpgi.1980.238.4.G321.
48. Porembka DT, Kier A, Sehlhorst S, Boyce S, Orłowski JP, Davis K Jr. The pathophysiologic changes following bile aspiration in a porcine lung model. *Chest*. 1993 Sep;104(3):919-24. doi: 10.1378/chest.104.3.919.
49. Zecca E, De Luca D, Baroni S, Vento G, Tiberi E, Romagnoli C. Bile acid-induced lung injury in newborn infants: a bronchoalveolar lavage fluid study. *Pediatrics*. 2008 Jan;121(1):e146-9. doi: 10.1542/peds.2007-1220.
50. Williamson C, Gorelik J, Eaton BM, Lab M, de Swiet M, Korchev Y. The bile acid taurocholate impairs rat cardiomyocyte function: a proposed mechanism for intra-uterine fetal death in obstetric cholestasis. *Clin Sci (Lond)*. 2001 Apr;100(4):363-9.
51. Sepúlveda WH, González C, Cruz MA, Rudolph MI. Vasoconstrictive effect of bile acids on isolated human placental chorionic veins. *Eur J Obstet Gynecol Reprod Biol*. 1991 Dec 13;42(3):211-5. doi: 10.1016/0028-2243(91)90222-7.
52. Song F, Chen Y, Chen L, Li H, Cheng X, Wu W. Association of Elevated Maternal Serum Total Bile Acids With Low Birth Weight and Intrauterine Fetal Growth Restriction. *JAMA Netw Open*. 2021 Jul 1;4(7):e2117409. doi: 10.1001/jamanetworkopen.2021.17409.
53. Arafa A, Dong JY. Association between intrahepatic cholestasis of pregnancy and risk of gestational diabetes and preeclampsia: a systematic review and meta-analysis. *Hypertens Pregnancy*. 2020 Aug;39(3):354-360. doi: 10.1080/10641955.2020.1758939.
54. Mor M, Shmueli A, Krispin E, Bardin R, Sneh-Arbib O, Braun M, et al. Intrahepatic cholestasis of pregnancy as a risk factor for preeclampsia. *Arch Gynecol Obstet*. 2020 Mar;301(3):655-664. doi: 10.1007/s00404-020-05456-y.

55. Liu C, Gao J, Liu J, Wang X, He J, Sun J, et al. Intrahepatic cholestasis of pregnancy is associated with an increased risk of gestational diabetes and preeclampsia. *Ann Transl Med.* 2020 Dec;8(23):1574. doi: 10.21037/atm-20-4879.
56. Martineau M, Raker C, Powrie R, Williamson C. Intrahepatic cholestasis of pregnancy is associated with an increased risk of gestational diabetes. *Eur J Obstet Gynecol Reprod Biol.* 2014 May;176:80-5. doi: 10.1016/j.ejogrb.2013.12.037.
57. Thomas C, Gioiello A, Noriega L, Strehle A, Oury J, Rizzo G, et al. TGR5-mediated bile acid sensing controls glucose homeostasis. *Cell Metab.* 2009 Sep;10(3):167-77. doi: 10.1016/j.cmet.2009.08.001.
58. Murakami M, Une N, Nishizawa M, Suzuki S, Ito H, Horiuchi T. Incretin secretion stimulated by ursodeoxycholic acid in healthy subjects. *Springerplus.* 2013 Dec;2(1):20. doi: 10.1186/2193-1801-2-20.
59. Achufusi TGO, Safadi AO, Mahabadi N. Ursodeoxycholic Acid. [Internet]. Treasure Island (FL): StatPearls Publishing; 2022. [pristupljeno: 11.5.2022.]
Dostupno na: <https://www.ncbi.nlm.nih.gov/books/NBK545303/>
60. Kong X, Kong Y, Zhang F, Wang T, Yan J. Evaluating the effectiveness and safety of ursodeoxycholic acid in treatment of intrahepatic cholestasis of pregnancy: A meta-analysis (a prisma-compliant study). *Medicine (Baltimore).* 2016 Oct;95(40):e4949. doi: 10.1097/MD.0000000000004949.
61. Chappell LC, Bell JL, Smith A, Linsell L, Juszczak E, Dixon PH, et al. Ursodeoxycholic acid versus placebo in women with intrahepatic cholestasis of pregnancy (PITCHES): a randomised controlled trial. *Lancet.* 2019 Sep 7;394(10201):849-860. doi: 10.1016/S0140-6736(19)31270-X.
62. Anstee QM, Day CP. S-adenosylmethionine (SAME) therapy in liver disease: a review of current evidence and clinical utility. *J Hepatol.* 2012 Nov;57(5):1097-109. doi: 10.1016/j.jhep.2012.04.041.
63. Frezza M, Centini G, Cammareri G, Le Grazie C, Di Padova C. S-adenosylmethionine for the treatment of intrahepatic cholestasis of pregnancy. Results of a controlled clinical trial. *Hepatogastroenterology.* 1990 Dec;37 Suppl 2:122-5.
64. Zhang Y, Lu L, Victor DW, Xin Y, Xuan S. Ursodeoxycholic Acid and S-adenosylmethionine for the Treatment of Intrahepatic Cholestasis of Pregnancy: A Meta-analysis. *Hepat Mon.* 2016 Jul 23;16(8):e38558. doi: 10.5812/hepatmon.38558.

65. Sadler LC, Lane M, North R. Severe fetal intracranial haemorrhage during treatment with cholestyramine for intrahepatic cholestasis of pregnancy. *Br J Obstet Gynaecol.* 1995 Feb;102(2):169-70. doi: 10.1111/j.1471-0528.1995.tb09077.x.
66. Kondrackiene J, Beuers U, Kupcinskas L. Efficacy and safety of ursodeoxycholic acid versus cholestyramine in intrahepatic cholestasis of pregnancy. *Gastroenterology.* 2005 Sep;129(3):894-901. doi: 10.1053/j.gastro.2005.06.019.
67. Geenes V, Chambers J, Khurana R, Shemer EW, Sia W, Mandair D, Elias E, Marschall HU, Hague W, Williamson C. Rifampicin in the treatment of severe intrahepatic cholestasis of pregnancy. *Eur J Obstet Gynecol Reprod Biol.* 2015 Jun;189:59-63. doi: 10.1016/j.ejogrb.2015.03.020.
68. Glantz A, Marschall HU, Lammert F, Mattsson LA. Intrahepatic cholestasis of pregnancy: a randomized controlled trial comparing dexamethasone and ursodeoxycholic acid. *Hepatology.* 2005 Dec;42(6):1399-405. doi: 10.1002/hep.20952.

13. ŽIVOTOPIS

Rođena sam 16. travnja 1997. godine u Zagrebu. Pohađala sam Osnovnu školu Brestje i II. gimnaziju u Zagrebu. Tijekom osnovne i srednje škole učila sam njemački jezik i stekla Deutsches Sprachdiplom C1 stupnja. 2016. godine upisala sam Medicinski fakultet Sveučilišta u Zagrebu. Na trećoj godini studija dobitnica sam Dekanove nagrade za uspjeh.