

Artroskopski zahvati činjeni samo u stražnjem dijelu gležnja u razdoblju od 2011. do 2020. godine u Klinici za ortopediju KBC-a Zagreb

Karakaš, Tin

Master's thesis / Diplomski rad

2022

Degree Grantor / Ustanova koja je dodijelila akademski / stručni stupanj: **University of Zagreb, School of Medicine / Sveučilište u Zagrebu, Medicinski fakultet**

Permanent link / Trajna poveznica: <https://um.nsk.hr/um:nbn:hr:105:862547>

Rights / Prava: [In copyright](#)/[Zaštićeno autorskim pravom.](#)

Download date / Datum preuzimanja: **2024-02-27**



Repository / Repozitorij:

[Dr Med - University of Zagreb School of Medicine Digital Repository](#)



**SVEUČILIŠTE U ZAGREBU
MEDICINSKI FAKULTET**

Tin Karakaš

**Artroskopski zahvati činjeni samo u stražnjem
dijelu gležnja u razdoblju od 2011. do 2020.
godine u Klinici za ortopediju KBC-a Zagreb**

Diplomski rad



Zagreb, 2022.

Ovaj diplomski rad izrađen je na Klinici za ortopediju Kliničkog bolničkog centra Zagreb pod vodstvom mentora dr.sc. Damjana Dimnjakovića te je predan na ocjenu u akademskoj godini 2021./2022.

SADRŽAJ

TABLICA KRATICA

SAŽETAK

SUMMARY

UVOD	1
HIPOTEZA.....	3
CILJEVI.....	3
ISPITANICI I METODE	4
<i>Operacijska tehnika i poslijeoperacijska rehabilitacija</i>	5
REZULTATI	9
RASPRAVA	14
ZAKLJUČAK	27
ZAHVALE	28
POPIS LITERATURE.....	29
ŽIVOTOPIS.....	36

TABLICA KRATICA

KBC – Klinički bolnički centar

FHL – m. flexor hallucis longus

MR (engl. Magnetic resonance imaging) – magnetska rezonancija

CT (engl. Computed tomography) – računalna tomografija

SSSG – sindrom sraza u stražnjem dijelu gležnja

AOFAS (engl. American Orthopaedic Foot and Ankle Society) – Američko ortopedsko društvo za stopalo i gležanj

PN – podatak nije prikazan u radu

FAOS (engl. Foot and Ankle Outcome Score) – upitnik za procjenu ishoda liječenja stopala i gležnja

SRFFI (engl. Short Form of the Revised Foot Function Indeks) – skraćeni oblik revidiranog upitnika za procjenu funkcije stopala

OO – osteoid osteom

PVNS (engl. Pigmented villonodular synovitis) – pigmentirani vilonodularni sinovitis

LPVNS (engl. Localized pigmented villonodular synovitis) – lokalizirani pigmentirani vilonodularni sinovitis

SAŽETAK

Naslov rada: Artroskopski zahvati činjani samo u stražnjem dijelu gležnja u razdoblju od 2011. do 2020. godine u Klinici za ortopediju KBC-a Zagreb

Autor: Tin Karakaš

Artroskopija u stražnjem dijelu gležnja se tijekom godina prometnula u metodu izbora kojom se na minimalno invazivan način mogu liječiti različite patologije stražnjeg dijela gležnja. Cilj ovog istraživanja je bio utvrditi postotni udjel pojedine dijagnoze zbog koje je indicirana i načinjena artroskopija stražnjeg dijela gležnja kao samostalan zahvat te dobivene rezultate usporediti s rezultatima drugih istraživanja. Nadalje, cilj je bio i utvrditi broj i vrstu prethodno učinjenih operacijskih zahvata, učestalost i vrstu komplikacija nakon načinjenog zahvata te usporediti rezultate s rezultatima drugih istraživanja te utvrditi broj i vrstu ponovno učinjenih operacijskih zahvata na istom gležnju. Pretraživanjem operacijskih protokola Klinike za ortopediju KBC-a Zagreb i Medicinskog fakulteta Sveučilišta u Zagrebu, utvrđeno je da je u razdoblju od 1. siječnja 2011. do 1. siječnja 2020. načinjeno 269 uzastopnih artroskopijskih zahvata u stražnjem dijelu gležnja pri čemu je izdvojena skupina od 83 bolesnika kod kojih je artroskopija u stražnjem dijelu gležnja bila načinjena kao samostalan zahvat te koji su nakon zahvata praćeni najmanje 24 mjeseca. Artroskopski zahvat je najčešće bio indiciran poradi sindroma stražnjeg sraza u gležnju i to kod 47 bolesnika (56,6%). Od ostalih indikacija zbog kojih je indiciran operacijski zahvat valja izdvojiti kontrakturu subtalarnog zgloba (15 bolesnika), poslijetraumatski osteoartritis subtalarnog zgloba (4 bolesnika), tumorske promjene (3 bolesnika), koštanohrskavična ostećenja talusa (3 bolesnika), osteoid osteom talusa (2 bolesnika), ganglijske ciste (2 bolesnika), zastarjele rupture Ahilove tetive (2 bolesnika), avaskularnu nekrozu talusa (1 bolesnik), lokalizirani oblik pigmentiranog vilonodularnog sinovitisa (1 bolesnik), cistu talusa (1 bolesnik) te talokalkanealnu koaliciju (1 bolesnik). Kod svih bolesnika je operacijski zahvat protekao bez komplikacija. Tijekom poslijeoperacijskog praćenja zabilježene su svega 2 komplikacije (2,4%) prolaznog karaktera dok je sedam bolesnika (8,4%) nakon načinjene operacije ponovno operiralo isti gležanj. Ovo istraživanje govori u prilog tomu da je artroskopija u stražnjem dijelu gležnja najčešće indicirana zbog sindroma stražnjeg sraza u gležnju te da je artroskopija u stražnjem dijelu gležnja sigurna i efikasna metoda lijećenja različitih patologija stražnjeg gležnja.

Ključne riječi : artroskopija, gležanj, indikacije, komplikacije

SUMMARY

Title: Posterior ankle arthroscopic surgeries performed between 2011 and 2020 at the Department of Orthopaedic surgery at the University Hospital Center Zagreb

Author: Tin Karakaš

Over the years, posterior ankle arthroscopy has evolved into a method of choice for minimally invasive treatment of various pathologies of the posterior part of the ankle. The aim of this study was to determine the percentage of each diagnoses for which hindfoot arthroscopy was indicated and performed as a solitary procedure, and to compare the obtained results with the results of other studies. Furthermore, the aim was to determine the number and type of previous surgeries, frequency and type of postoperative complications and to compare the results with the results of other studies and to determine the number and type of reoperations performed on the same ankle. Search of the surgery protocols of the Department of Orthopaedics Surgery, University Hospital Centre Zagreb and University of Zagreb School of Medicine, found that in the period from January 1st, 2011 to January 1st, 2020, 269 consecutive posterior ankle arthroscopies were performed. Within this group, in 83 patients posterior ankle arthroscopy was performed as a solitary procedure and the patients were followed-up for a minimum of 24 months. Arthroscopic surgery was most often indicated due to posterior ankle impingement syndrome in 47 (56.6%) patients. Other indications included subtalar joint contractures (15 patients), post-traumatic osteoarthritis of the subtalar joint (4 patients), tumors (3 patients), osteochondral lesions of the talus (3 patients), osteoid osteoma of the talus (2 patients), ganglionic cysts (2 patients), chronic Achilles' tendon ruptures (2 patients), avascular necrosis of the talus (1 patient), localized pigmented villonodular synovitis (1 patient), talar cyst (1 patient) and talocalcaneal coalition (1 patient). In all of the 83 arthroscopic surgeries, the perioperative period was uneventful. During postoperative follow-up, only 2 minor complications were recorded (2.4%), while seven patients (8.4%) underwent surgery on the same ankle again after the operation. This research supports the fact that posterior ankle arthroscopy is most often indicated due to the posterior ankle impingement syndrome and that posterior ankle arthroscopy is a safe and effective method of treating various pathologies of the posterior part of the ankle.

Keywords : arthroscopy, ankle, indications, complications

UVOD

Artroskopija jest minimalno invazivan kirurški zahvat kojemu je danas primarni cilj liječenje unutarzglobne patologije. Naziv potječe od starogrčkih riječi za zglob (starogrč. ἄρθρον - zglob) i gledanje (starogrč. σκοπέω - gledam), a uspostavio ga je danski kirurg Nordentoft koji je 1912. godine načinio prvu artroskopiju koljena (1,2). Japanski je kirurg Takagi 1918. godine na sličan minimalno invazivni način pokušavao izvesti zahvat na koljenu kadavera pri čemu je koristio cistoskop. No, zbog svoje veličine cistoskop se pokazao nepraktičnim pa je Takagi dvije godine kasnije posebno konstruiranim artroskopom pregledao koljeno bolesnika s tuberkulozom (3). Osnovna je ideja artroskopije u to vrijeme bila pomoć pri dijagnostici unutarzglobnih promjena. Krajem 20-ih godina dvadesetog stoljeća artroskopiju u dijagnostičke svrhe izvodi švicarski kirurg Birscher te pritom osobitu pozornost pridaje pregledu meniska (4). Nesavršenost opreme, kao i složeni anatomske odnosi u zglobovima, bili su odgovorni za mišljenje da se određeni zglobovi ne mogu artroskopirati. Tako je primjerice Burman 1931. godine nakon provedenog istraživanja na kadaverima prilikom kojih je artroskopirao koljena i gležnjeve izjavio da je gležanj nepogodan za artroskopsku kirurgiju (5). S druge strane svijeta, u Japanu, te je godine Takagi konstruirao artroskop promjera 3,5 mm. Upravo se taj artroskop smatra pretečom modernih artroskopa. U narednim godinama Takagi dizajnira 12 različitih artroskopa, ali daljnji napredak zaustavlja Drugi svjetski rat (6,7).

Nakon Drugog svjetskog rata pa sve do sredine 60-ih godina dvadesetog stoljeća, zanimanje za artroskopiju slabi, osim u Japanu gdje Takagijevi učenici nastavljaju s radom na razvoju artroskopskih instrumenata i tehnika. Watanabe se smatra najuspješnijim Takagijevim učenicom, ali i ocem moderne artroskopske kirurgije, i to u prvom redu zbog svog doprinosa razvitku sofisticiranih artroskopskih instrumenata. Njegov je najpoznatiji izum artroskop broj 21 (8). Isto tako, predlaže potencijal novorazvijene „Selfoc“ leće veličine 1mm te predlaže njeno korištenje za artroskopsku kirurgiju malih zglobova (9). Američki kirurg Jackson, 1964. godine dolazi u Japan, gdje pod Watanabeovim mentorstvom uči artroskopirati, specijalizirajući se pritom za artroskopiju koljena (10). Iako je u domovini bio dočekan s određenom dozom skepse (7), ipak je s velikim uspjehom izveo brojne artroskopije koljena te je 1972. godine objavio rad u kojemu je analizirajući 200 uzastopno načinjenih artroskopija koljena istaknuo da je artroskopija koljena vrijedan zahvat s minimalnim morbiditetom i komplikacijama. Potaknut njegovim primjerom, Jacksonov sunarodnjak O'Connor 1969. godine isto tako odlazi u Japan. Po povratku razvija posebne instrumente kojima čini menisectomy te afirmira artroskopiju kao sigurnu i uspješnu

metodu kirurškog liječenja unutarzglobne patologije koljena, u prvom redu ozljeda meniska (10). Procvat artroskopske kirurgije koljena se događa 70-ih godina dvadesetog stoljeća kada dolazi do otkrića optičkih vlakana (engl. fiber optics) te uvođenja televizijske tehnologije u operacijske sale (7). Naime, optička su vlakna znatno poboljšala vidljivost time što se hladno svjetlo moglo prenijeti od izvora koji se ne nalazi u artroskopu bez većih gubitaka do vrha artroskopa te je smanjen „mrtvi prostor“ između tkiva i artroskopa koji se morao održavati kako bi se izbjegle opekline. Osim toga, prikazom slike iz unutrašnjosti zgloba na televizijski ekran eliminirala se izravna vizualizacija zgloba kroz artroskop pa su se oslobodile ruke operateru i time se olakšalo izvođenje zahvata (8).

Iako je još 1939. godine Takagi izveo prvu uspješnu artroskopiju gležnja (6), ipak je Burmanova izjava da je gležanj zglob koji je nepogodan za artroskopiju zaustavila njen razvoj (5) pa se tako tek 80-ih godina dvadesetog stoljeća opisuje tehnika izvođenja artroskopije gležnja. Tada Drez i sur. (11), Andrews i sur. (12) te Parisien i Vangsness (13) detaljno opisuju tehniku izvođenja artroskopije gležnja. Anatomske osobitosti gležnja sprječavaju prolaz optike iz prednjeg u stražnji dio zgloba bez korištenja distrakcije zgloba. Upravo zbog toga se u slučajevima u kojima je bilo potrebno prikazati stražnji dio gležnja činila distrakcija zgloba pomoću vanjskog fiksatora što je uzrokovalo veliki broj komplikacija. Osim toga, korištenjem vanjskog fiksatora, izgubio se osnovni smisao artroskopije, a to je minimalna invazivnost (14). Upravo se iz tog razloga ta metoda nije dugo održala, već se činila samo artroskopija u prednjem dijelu gležnja. Zbog toga se, sve do 2000. godine, ako se govorilo o artroskopiji gležnja, podrazumijevalo da je taj zahvat načinjen samo u prednjem dijelu gležnja. Te su godine van Dijk i sur. opisali tehniku kojom se može pristupiti u stražnji dio gležnja koristeći dva artroskopska ulaza. Njome je omogućen siguran pristup stražnjoj strani gležnja i subtalarnom zglobu što je potvrđeno i anatomskim istraživanjima. Za tu se tehniku koristi standardni artroskop promjera 4,0 mm te standardni instrumenti koji se koriste za artroskopiju koljena i ramena. Osim toga, za izvođenje zahvata tom tehnikom nije potrebno ispunjavati zglob tekućinom prije započinjanja zahvata, a sam se zahvat izvodi bez distrakcije zgloba (15).

Artroskopija stražnjeg dijela gležnja može se izvoditi kao samostalan zahvat, ali ju je moguće u istom aktu kombinirati i s drugim zahvatima, primjerice s artroskopijom prednjeg dijela gležnja, s tendoskopijom neke od okolnih tetiva ili pak s nekim otvorenim kirurškim zahvatom. Iako se isprva mislilo da će se artroskopija stražnjeg dijela gležnja koristiti isključivo za liječenje stražnjeg sindroma sraza gležnja, ipak se s vremenom znatno proširio spektar indikacija.

HIPOTEZA

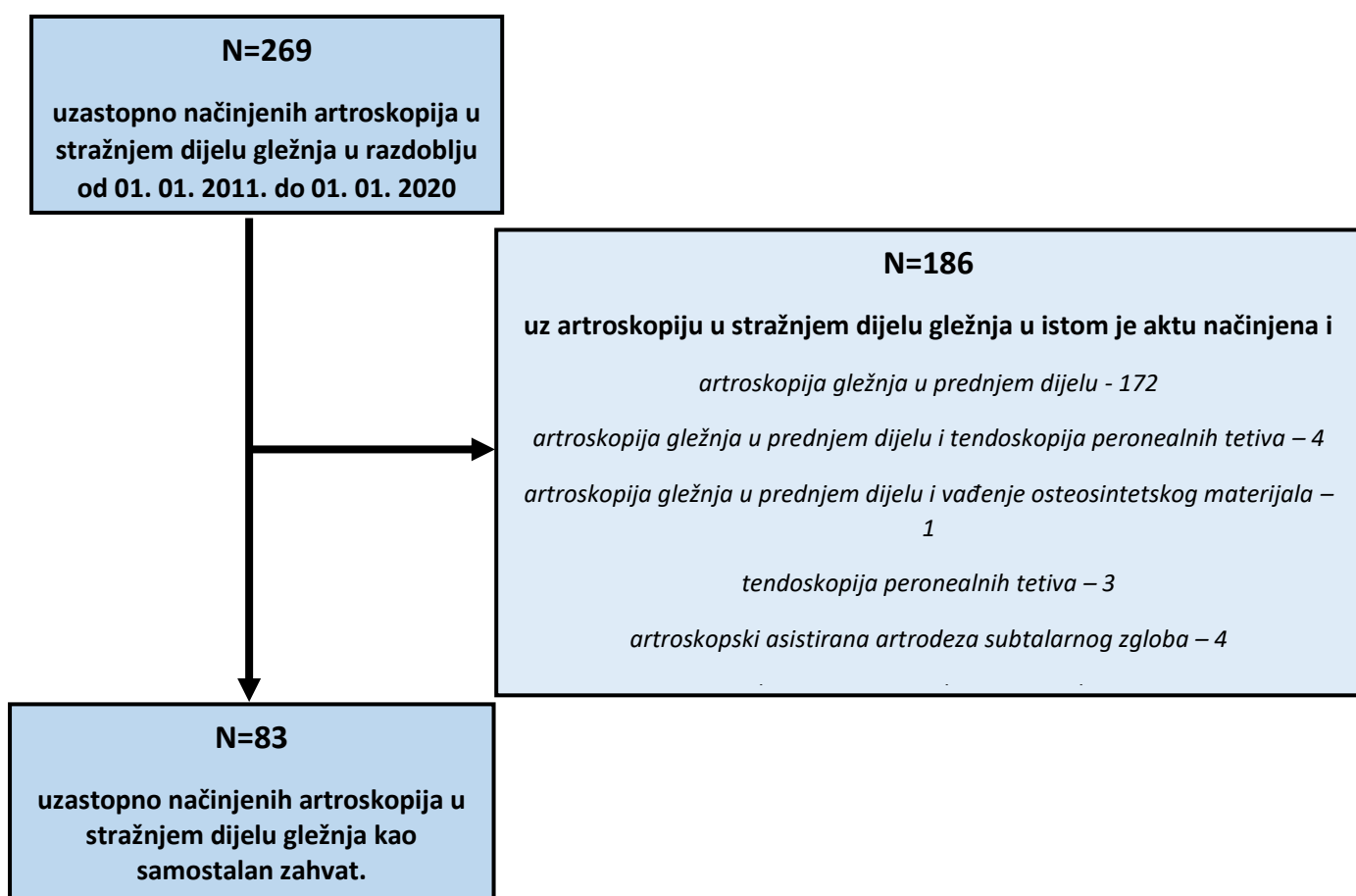
Hipoteza ovog istraživanja je da je sindrom stražnjeg sraza gležnja najčešća indikacija za artroskopiju stražnjeg dijela gležnja kada se ona izvodi kao samostalan zahvat.

CILJEVI

Ciljevi ovog istraživanja su: a) utvrditi postotni udjel pojedine dijagnoze zbog koje je indicirana i načinjena artroskopija stražnjeg dijela gležnja kao samostalan zahvat u promatranoj skupini bolesnika; b) usporediti dijagnoze zbog kojih je načinjena artroskopija stražnjeg dijela gležnja kao samostalan zahvat u promatranoj skupini bolesnika s rezultatima drugih istraživanja; c) utvrditi broj i vrstu prethodno učinjenih operacijskih zahvata na gležnju koji je operiran u promatranoj skupini bolesnika; d) utvrditi učestalost i vrstu komplikacija povezanih s načinjenom artroskopijom stražnjeg dijela gležnja u promatranoj skupini bolesnika; e) usporediti zabilježene komplikacije u promatranoj skupini bolesnika s komplikacijama koje su objavljene u drugim istraživanjima; f) utvrditi broj i vrstu ponovno učinjenih operacijskih zahvata na gležnju nakon što je na njemu načinjena artroskopija stražnjeg dijela.

ISPITANICI I METODE

Pretraživanjem operacijskih protokola Klinike za ortopediju KBC-a Zagreb i Medicinskog fakulteta Sveučilišta u Zagrebu (u daljnjem tekstu Klinika) pomoću ključnih riječi „arthroscopia“, „articulatio talocruralis“ i „posterior“, utvrđeno je da je u razdoblju od 1. siječnja 2011. do 1. siječnja 2020. načinjeno 269 uzastopnih artroskopija stražnjeg dijela gležnja. Svu dostupnu medicinsku dokumentaciju u elektroničkoj i papirnatoy bazi, na dan 2. siječnja 2022., pregledao je liječnik koji nije sudjelovao u liječenju tih bolesnika. Na osnovi kriterija da je u bolesnika načinjena artroskopija u stražnjem dijelu gležnja i to kao samostalan zahvat iz te je skupine izdvojena skupina od 83 ispitanika koji su nakon zahvata praćeni minimalno 24 mjeseca (Slika 1).



Slika 1. Dijagram toka postupka odabira bolesnika za potrebe provedbe istraživanja

Iz prijeoperacijske medicinske dokumentacije student završne godine Medicinskog fakulteta Sveučilišta u Zagrebu prikupio je podatke o spolu bolesnika, životnoj dobi u trenutku operacije te na kojem je gležnju načinjen zahvat. Osim toga, izdvojeni su podaci je li osoba pretrpjela ozljedu, kao i o načinjenim radiološkim pretragama, eventualnim prijašnjim operacijama na tom gležnju te dijagnozi poradi koje je operacija izvršena. Nadalje, iz operacijskih su listi prikupljeni podaci o korištenju blijede staze prilikom zahvata, vrsti anestezije te je li za vrijeme operacije uzet uzorak za patohistološku analizu. Iz evidencije ambulantnih posjeta bolesnika prikupljeni su podaci o eventualnim komplikacijama te reoperacijama. Komplikacije načinjenog artroskopskog zahvata klasificirane su sukladno podjeli Zwiersa i sur. kao teške ili prolazne. Teške komplikacije su infekcija zgloba, kompleksni regionalni bolni sindrom, teška ozljeda živca te reoperacija unutar 30 dana. Sve se druge komplikacije ubrajaju u skupinu prolaznih (16).

Operacijska tehnika i poslijeoperacijska rehabilitacija

U svih je ispitanika isti operater (I.B.) načinio artroskopski kirurški zahvat u stražnjem dijelu gležnja standardiziranim postupkom na način kako su ga opisali van Dijk i sur. (15). Svi su ispitanici perioperacijski dobili antitrombotsku (niskomolekularni heparin) i antibiotsku profilaksu (cefalosporin II. generacije ili klindamicin ako je postojala alergija na beta-laktamske antibiotike). Esmarchova povjeska je uvijek bila postavljena na natkoljenu noge koja se operirala, ali se nije kod svih bolesnika uspostavljala blijeda staza. Prilikom izvođenja zahvata korišten je standardni artroskop promjera 4,0 mm s optikom kojoj je kut zakrivljenosti 30°, kao i svi standardni instrumenti koji se uobičajeno koriste za artroskopsku kirurgiju koljena i ramena te električni instrument za kauterizaciju. Kod svih je bolesnika operacijski zahvat načinjen bez distrakcije gležnja. Distenzija zglobne ovojnice je održavana dotokom fiziološke otopine koja je bila postavljena 2,5 metra iznad razine poda te se pritom koristila sila gravitacije za dotok tekućine. Fiziološka se otopina pomoću sterilne cjevčice dovodila do ventila košuljice artroskopa, a potom kroz košuljicu artroskopa i u sam zglob.

Nakon uvođenja u anesteziju, bolesnici su bili polegnuti na trbuh tako da su stopala visjela preko ruba operacijskog stola. Ispod potkoljenice je postavljen podmetač koji je onemogućavao kretanje potkoljenice u smjeru lijevo-desno. Nakon kirurškog pranja operacijskog polja te pokrivanja površina, operater je sterilnim markerom označio strukture dostupne palpaciji koje su esencijalne za pravilan ulazak u zglob. Krenuvši s lateralne strane označene su sljedeće strukture: vršak i stražnji rub lateralnog maleola, lateralni i medijalni rub Ahilove tetive te vršak i stražnji rub medijalnog maleola. Kako bi se što preciznije načinili

artroskopski ulazi te smanjila mogućnost ozljede priležećih neurovaskularnih struktura operater je sterilnim markerom povukao ravnu liniju od vrška lateralnog maleola do Ahilove tetive paralelnu s plantarnom stranom stopala pazeći pritom da je stopalo u položaju u kojem zatvara kut od 90° s potkoljenicom, a za vrijeme izvođenja zahvata se striktno slijedila tehnika koju su opisali van Dijk i sur. (15). Posterolateralni ulaz je postavljan iznad načinjene ravne linije i to tik uz lateralni rub Ahilove tetive. Oštricom broj 11 načinjena je incizija, a nakon okomite incizije kože i potkožnog tkiva malim je zakrivljenim peanom prošireno potkožno tkivo. Takva se tehnika naziva „ubodi i proširi“ tehnika (engl. „nick and spread technique“) (15). Potom se kroz inciziju u smjeru prvog interdigitalnog prostora uvodio veći ravni pean. Nakon što se njime dotaknula kost i provjerio smjer, ravni se pean vadio iz prostora te se na njegovo mjesto kroz kožnu inciziju u istom smjeru uvodila metalna šipka preko koje se u prostor uvela košuljica artroskopa. Metalna se šipka potom izvukla iz košuljice artroskopa te se u nju ubacila artroskopska optika pri čemu se pazilo da svjetlo bude usmjereno prema lateralno. Potom se muskularna igla postavila na predmnijevano mjesto posteromedijalnog ulaza koje se nalazi u razini posterolateralnog ulaza i to tik uz medijalni rub Ahilove tetive. Igla je usmjeravana tako da prolazi ispred Ahilove tetive okomito na košuljicu artroskopa sve dok vrh igle ne bi dotaknuo košuljicu. Potom bi se na mjestu ulaza igle oštricom broj 11 načinio okomiti rez kože i potkožnog tkiva te bi se peanom razmaknulo potkožno tkivo u smjeru u kojemu je netom prije išla muskularna igla. Kad bi pean dotaknuo košuljicu artroskopa operater bi ga započeo spuštati prema vršku košuljice artroskopa pazeći da čitavo vrijeme dotiče košuljicu artroskopa koja mu tako služi kao vodič. U trenutku kada bi vršak peana došao do samog vrška košuljice operater je pažljivo povlačio artroskop unazad i na taj je način vršak peana došao u vidno polje. Potom se pean izvukao i u prostor su se uvodili artroskopski instrumenti potrebni za zahvat pazeći pritom da se svaki novi instrument identičnim postupkom uvodio u prostor. Naizmjeničnim korištenjem oba ulaza, kao ulaza za artroskop, odnosno ulaza za instrumente, činio se potreban zahvat u stražnjem dijelu gležnja.

U pojedinim slučajevima korišteni su i neki dodatni artroskopski ulazi. Tako se primjerice za bolju vizualizaciju subtalarnog zgloba koristio ulaz koji se inače koristi za artroskopiju subtalarnog zgloba i koji se tada naziva anterolateralnim ulazom, a koji se nalazi 1 cm distalno od vrška fibule te 2 cm ispred njega. Taj se ulaz činio tako da bi se artroskop postavio u posterolateralni ulaz te bi se pažljivo uz rub subtalarnog zgloba podvukao ispod vrška fibule dok se ne bi vizualizirao vršak muskularne igle koja bi se postavila na predmnijevano mjesto ulaza. Nakon prikaza vrška igle i procjene operatera nalazi li se igla na odgovarajućem mjestu, načinio bi se rez kože oštricom br. 11 na mjestu na kojem se nalazila igla. Zatim se peanom, ranije opisanom "ubodi i proširi" tehnikom razmaknulo

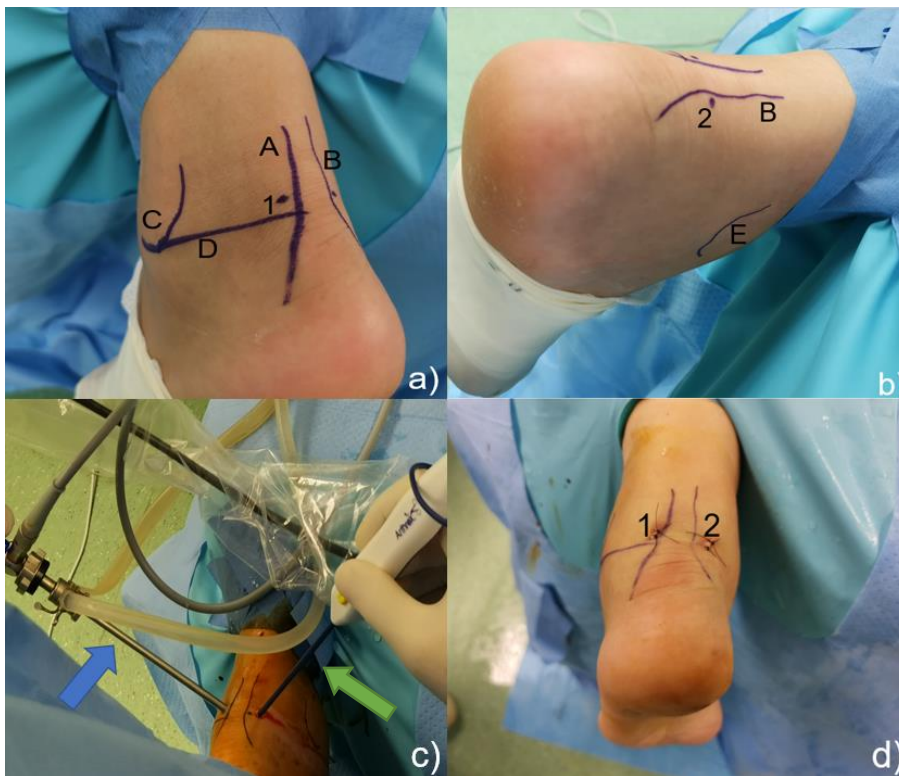
potkožno masno tkivo te njegovim vrškom ušlo u prostor sinus tarsi. Naizmjeničnim korištenjem oba ulaza, kao ulaza za artroskop, odnosno ulaza za instrumente, činio se zahvat u tom dijelu subtalarnog zgloba. Dodatni ulaz je korišten i kod bolesnika koji su operirani zbog zastarjele rupture Ahilove tetive. Taj je ulaz korišten kako bi se presjekla tetiva mišića, m. flexor hallucis longus (u daljnjem tekstu FHL), jer je cilj zahvata da se tako odvojena tetiva funkcionalnog mišića premjesti i fiksira na petnu kost u cilju nadomještanja funkcije rupturirane Ahilove tetive. Taj se ulaz činio tako da bi se nakon detaljnog čišćenja prostora oko tetive FHL-a artroskop postavio u posteromedijalni ulaz te bi se uz tetivu FHL-a uvukao njen kanal ispod medijalnog maleola. Potom bi se uz istovremenu vizualizaciju tetive oko 1 cm ispod medijalnog maleola vrškom muskularne igle ušlo u taj prostor. Nakon vizualizacije vrška igle i odnosa s tetivom FHL-a načinio se kožni rez oštricom broj 11, a tetiva je potom presječena artroskopskom grickalicom te je potom kroz posteromedijalni ulaz njen distalni dio izvučen van te je njen slobodni kraj prošiven neresorptivnim koncem da bi se na kraju zahvata tetiva uz pomoć resorptivnog interferentnog vijka fiksirala u područje ispred anatomskog hvatišta Ahilove tetive na kalkaneusu.

Na kraju zahvata u područje stražnjeg dijela gležnja nije postavljan dren, a rane su uvijek zašivene neresorptivnim koncem. Gležanj je nakon toga sterilno povijen, a u svih je bolesnika čitava noga omotana krep zavojem te je umetnuta u potkoljeničnu longetu koja je gležanj zadržavala u neutralnom položaju, osim kod bolesnika koji su operirani zbog zastarjele ruptуре Ahilove tetive kod kojih je ona gležanj zadržavala u položaju od 20° plantarne fleksije.

Po dolasku na odjel operirani se gležanj postavljao na nosač tako da potkoljenica bude iznad razine srca s ciljem smanjenja oticanja gležnja. Potkoljeničnu longetu je bolesnik nosio tijekom 24 sata kontinuirano sve do prvog previjanja. Nakon toga, bolesnici su longetu nosili samo tijekom noći prva tri tjedna od operacije. Poslije prvog previjanja, bolesnici su započinjali s aktivnim i pasivnim vježbama razgibavanja operiranog gležnja. Vježbe su obuhvaćale pokrete stopalom u smislu maksimalno izvodive dorzalne i plantarne fleksije, dok izvođenje kretnji inverzije i everzije nije bilo dozvoljeno. Bolesnici su bili i educirani koje vježbe moraju svakodnevno činiti u svrhu poboljšavanja cirkulacije donjih ekstremiteta. Po otpustu iz Klinike, svi su bolesnici proveli ambulantnu fizikalnu terapiju. Tijekom prva tri tjedna, bolesnici su hodali uz pomoć podlaktičnih štaka opterećujući pritom operiranu nogu tako da im to opterećenje ne izaziva bol. Potom su bolesnici još dva tjedna tijekom hoda koristili jednu podlaktičnu štaku noseći ju u suprotnoj ruci od operiranog gležnja. Izuzetak su bili bolesnici kod kojih je učinjen operacijski zahvat na hrskavici talusa tehnikom mikrofraktura i koji su tijekom prvih šest tjedana hodali uz pomoć podlaktičnih štaka opterećujući pritom operiranu nogu do 10kg tjelesne mase. Tijekom idućih šest tjedana ti su se bolesnici i dalje prilikom hoda

služili štakama s tim da su postupno povećavali opterećenje i to tako da su tijekom prva dva tjedna opterećivali operiranu nogu maksimalno do trećine svoje tjelesne mase, tijekom sljedeća dva do dvije trećine, da bi tijekom posljednja dva tjedna tog razdoblja operiranu nogu opterećivali punom tjelesnom masom i postupno odbacivali štake.

Kod bolesnika koji su operirani zbog zastarjele rupture Ahilove tetive potkoljenična je longeta bila načinjena tako da je gležanj bio u položaju plantarne fleksije od 20°. Tijekom tri tjedna bolesnici su nosili longetu kontinuirano i hodali uz pomoć podlaktičnih štaka ne opterećujući pritom operiranu nogu. Potom im je stavljena potkoljenična čizma s petom za hod u kojoj je gležanj bio u neutralnom položaju te su hodali uz pomoć podlaktičnih štaka opterećujući pritom operiranu nogu tako da im to opterećenje ne izaziva bol. Nakon 4 tjedna skinut im je gips i bolesnici su upućivani na ambulantnu fizikalnu terapiju. Još su 4 tjedna hodali uz pomoć podlaktičnih štaka i to isprva sa dvije, a potom sa štakom u suprotnoj ruci od operirane noge.



Slika 2. Nakon kirurškog pranja i pokrivanja sterilnim su flomasterom označene strukture gležnja koje su dostupne palpaciji, a koje omogućuju pravilno postavljanje artroskopskih ulaza za artroskopiju stražnjeg dijela gležnja. a) na lateralnoj su strani gležnja označeni A - lateralni rub Ahilove tetive, B - medijalni rub Ahilove tetive, C - linija koja se proteže stražnjim rubom lateralnog maleola do njegovog vrška, D - linija koja povezuje vršak lateralnog maleola s lateralnim rubom Ahilove tetive, 1 - mjesto na kojem valja načiniti posterolateralni ulaz; b) na medijalnoj strani gležnja označeni su B - medijalni rub Ahilove tetive, E - linija koja se proteže stražnjim rubom medijalnog maleola do njegovog vrška, - 2 mjesto na kojem valja načiniti posteromedijalni ulaz; c) snimka načinjena za vrijeme artroskopije stražnjeg dijela gležnja i na kojoj je plavom strelicom označen artroskop koji je postavljen u zglob kroz posterolateralni ulaz (1), dok je kroz posteromedijalni ulaz (2) postavljen električni instrument za kauterizaciju (zelena strelica); d) na kraju zahvata mjesta artroskopskih ulaza (1 - posterolateralni ulaz, 2 - posteromedijalni ulaz) zašivena su neresorptivnim šavima.

REZULTATI

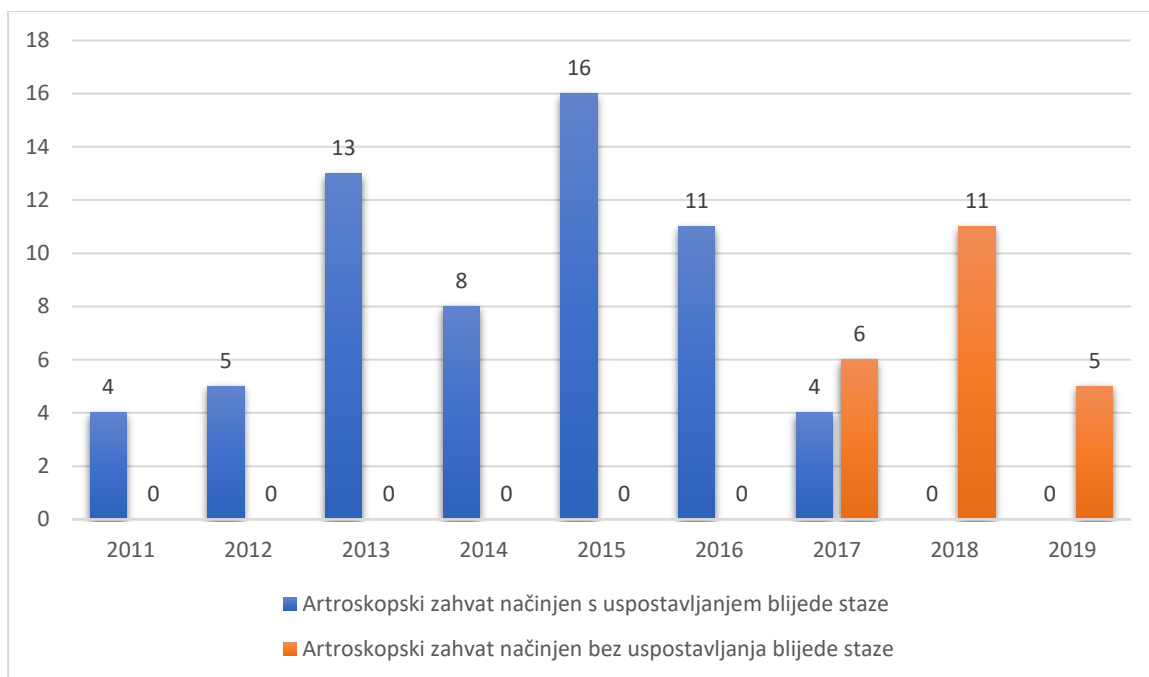
Demografski podaci o bolesnicima koji su zadovoljili tražene kriterije za ovo istraživanje prikazani su u Tablici 1.

Tablica 1. Demografski podaci o bolesnicima kod kojih je u Klinici za ortopediju KBC-a Zagreb načinjena artroskopija u stražnjem dijelu gležnja kao samostalan zahvat u razdoblju od 01.01.2011. do 01.01.2020.

Broj načinjenih artroskopija u stražnjem dijelu gležnja kao samostalan zahvat	83
Spol	
Muškarci (%)	53 (63,9%)
Prosječna dob bolesnika u trenutku operacije (raspon)	32,3 (9-70)
Operiran desni gležanj (%)	47 (56,6%)
Ozljeda u anamnezi da (%)	65 (78,3%)
Broj bolesnika koji su već prethodno operirali taj gležanj	12 (14,5%)
Minimalno poslijeoperacijsko praćenje u mjesecima	24

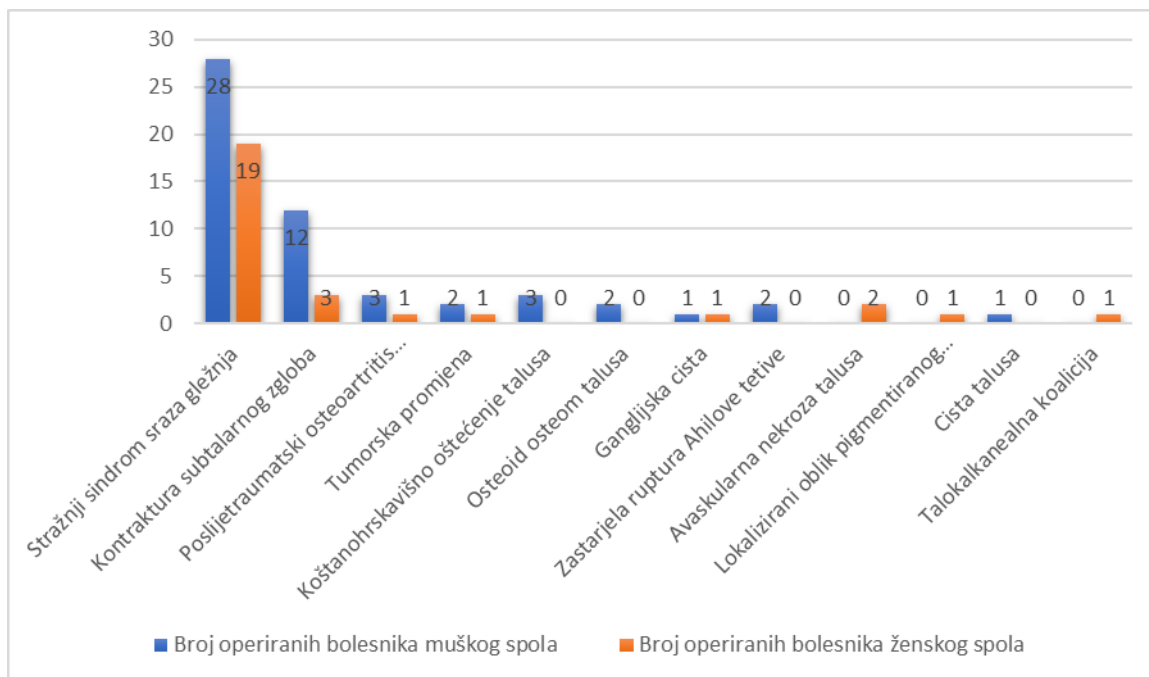
Kod svih je bolesnika prije artroskopskog zahvata uz standardne rendgenske snimke gležnja u dva smjera načinjena i dodatna slikovna dijagnostika magnetskom rezonancijom i/ili računalnom tomografijom. U 19 (22,9%) je bolesnika načinjen CT, u 31 (37,3%) bolesnika MR, dok su u 33 (39,8%) bolesnika načinjeni i CT i MR. Jednom je bolesniku uz CT i MR načinjena u svrhu dijagnostičke obrade i scintigrafija kosti radiofarmakom Tc-99m MDP.

Svi su bolesnici operirani u spinalnoj anesteziji. Blijeda staza je uspostavljena u 61 (73,5%) bolesnika. Raspored broja artroskopskih zahvata načinjenih s ili bez uspostavljanja blijede staze u stražnjem dijelu gležnja za svaku kalendarsku godinu je prikazan na Slici 3.



Slika 3. Broj artroskopskih zahvata načinjenih s ili bez uspostavljanja blijede staze u stražnjem dijelu gležnja kada se ona izvodila kao samostalan zahvat za svaku kalendarsku godinu tijekom devetogodišnjeg razdoblja promatranja.

Artroskopski zahvat u stražnjem dijelu gležnja načinjen kao samostalan zahvat najčešće je indiciran zbog stražnjeg sindroma sraza gležnja (47 bolesnika - 56,6%). Na Slici 4 je prikazana raspodjela bolesnika s obzirom na dijagnozu zbog koje je načinjena artroskopija u stražnjem dijelu gležnja kao samostalan zahvat.



*Načinjena je biopsija tumorske promjene, a u drugom su aktu činjeni otvoreni zahvati

Slika 4. Raspodjela bolesnika s obzirom na spol te dijagnozu zbog koje je u Klinici za ortopediju KBC-a Zagreb načinjena artroskopija u stražnjem dijelu gležnja kao samostalan zahvat u razdoblju od 01.01.2011. do 01.01.2020.

Tijekom promatranog razdoblja uočene su i zabilježene u dostupnoj dokumentaciji dvije poslijeoperacijske komplikacija na 83 (2,4%) načinjene artroskopije. Te se dvije komplikacije sukladno podjeli Zwiersa i sur. (16) ubrajaju u skupinu prolaznih komplikacija. U oba je slučaja riječ bila o prolaznom gubitku senzibiliteta s lateralne strane gležnja i stopala. Jedan je bolesnik bio operiran zbog stražnjeg sindroma sraza, dok je druga bolesnica operirana zbog kontrakture subtalarnog zgloba.

Prije no što im je načinjena artroskopija u stražnjem dijelu gležnja u Klinici, 12 je bolesnika (14,5%) već operiralo taj gležanj. Najveći broj bolesnika koji su već operirali taj gležanj je iz skupine bolesnika s dijagnozom kontrakture subtalarnog zgloba, njih 6 (50,0%), pri čemu je prethodno najčešće načinjen artroskopski zahvat u prednjem dijelu gležnja. Detaljan prikaz načinjenih operacijskih zahvata prikazan je u Tablici 2.

Tablica 2. Dijagnoze i nazivi operacijski zahvata kod bolesnika koji su prije načinjene artroskopije u stražnjem dijelu gležnja u Klinici za ortopediju KBC-a Zagreb već operirali isti gležanj

Spol bolesnika i životna dob u trenutku artroskopskog zahvata u stražnjem dijelu gležnja u Klinici za ortopediju KBC-a Zagreb	Dijagnoza zbog koje je načinjena artroskopija u stražnjem dijelu gležnja u Klinici za ortopediju KBC-a Zagreb (godina kada je načinjen zahvat)	Razdoblje od primarnog operacijskog zahvata do artroskopije u stražnjem dijelu gležnja u Klinici za ortopediju KBC-a Zagreb (u mjesecima)	Dijagnoza zbog koje je načinjen primarni operacijski zahvat	Operacijski zahvat	Primarni operacijski zahvat načinjen u
M, 53	kontraktura subtalarnog zgloba (2012)	8	prednji sindrom sraza gležnja	artroskopija gležnja sprijeda uz odstranjenje osteofita	Klinici za ortopediju KBC-a Zagreb
M, 29	stražnji sindrom sraza gležnja (2012)	12	prednji i stražnji sindrom sraza gležnja	1) artroskopija gležnja sprijeda i straga u istom aktu uz odstranjenje osteofita 2) 3 mjeseca kasnije zadobio prijelom fibule pa je učinjena osteosinteza fibule pločicom i vijcima	drugoju ustanovi drugoju ustanovi
M,30	kontraktura subtalarnog zgloba (2012)	46	bimaleolarni prijelom	1)osteosinteza fibule pločicom i vijcima; osteosinteza medijalnog maleola s dva vijka 2)16 mjeseci kasnije izvađen osteosintetski materijal	drugoju ustanovi Klinici za ortopediju KBC-a Zagreb
Ž, 15	stražnji sindrom sraza gležnja (2014)	18	anterolateralni sindrom sraza	artroskopija gležnja sprijeda uz odstranjenje mekog tkiva koje je uzrokovalo sraz	Klinici za ortopediju KBC-a Zagreb
Ž, 46	kontraktura subtalarnog zgloba (2014)	29	anterolateralni sindrom sraza	artroskopija gležnja sprijeda uz odstranjenje mekog tkiva koje je uzrokovalo sraz	Klinici za ortopediju KBC-a Zagreb
Ž, 44	kontraktura subtalarnog zgloba (2015)	28	prijelom talusa	1) osteosinteza talusa 2) 12 mjeseci kasnije izvađen osteosintetski materijal	drugoju ustanovi drugoju ustanovi
M, 30	kontraktura subtalarnog zgloba (2015)	36	kontraktura gležnja nakon luksacije gležnja	1) artroskopija gležnja sprijeda i straga u istom aktu uz adheziolizu i odstranjenje fragmenata 2)12 mjeseci kasnije dekompresija tarzalnog kanala	Klinici za ortopediju KBC-a Zagreb Klinici za ortopediju KBC-a Zagreb
M, 15	stražnji sindrom sraza gležnja (2015)	36	prijelom tibije i fibule	osteosinteza tibije i fibule Kirschnerovim žicama	drugoju ustanovi
M,23	stražnji sindrom sraza gležnja (2015)	38	koštanohrskavično oštećenje talusa	1)artroskopija gležnja sprijeda uz odstanjenje koštanohrskavičnog fragmenta te mikrofrakture tako nastalog defekta talusa 2)11 mjeseci kasnije ponovna artroskopija gležnja sprijeda i adhezioliza	Klinici za ortopediju KBC-a Zagreb Klinici za ortopediju KBC-a Zagreb
M, 29	kontraktura subtalarnog zgloba (2016)	16	prijelom Maisonneuve	1)postavljena dva transfiksacijska vijka 2) 6 tjedana kasnije izvađena oba vijka	drugoju ustanovi drugoju ustanovi
M, 25	osteoid osteom talusa (2017)	11	osteoid osteom talusa	artroskopija subtalarnog zgloba	Klinici za ortopediju KBC-a Zagreb
Ž, 47	stražnji sindrom sraza gležnja (2017)	26	tendinopatija m. tibialis posterior	tendoskopija m. tibialis posterior	Klinici za ortopediju KBC-a Zagreb

Tijekom promatranog razdoblja 7 (8,4%) bolesnika je ponovno operiralo isti gležanj. Samo je kod jednog bolesnika ponovno načinjena artroskopija u stražnjem dijelu gležnja i to 7 mjeseci nakon prvog zahvata zbog perzistirajuće kontrakture subtalarnog zgloba. Kod jedne je bolesnice zbog zbog perzistirajuće kontrakture subtalarnog zgloba načinjena artroskopija subtalarnog zgloba, dok je kod troje bolesnika načinjena artroskopija tog gležnja sprijeda zbog pojave simptoma prednjeg sindroma sraza. Svi su navedeni zahvati načinjeni u razdoblju kraćem od dvije godine nakon načinjene artroskopije u stražnjem dijelu gležnja. Preostala su dva zahvata načinjena 40, odnosno 62 mjeseca nakon načinjene artroskopije u stražnjem dijelu gležnja. U jedne je bolesnice načinjena tendoskopija peronealnih tetiva, dok je u bolesnika načinjena dekompresija živca, n. tibialis, u tarzalom kanalu otvorenim pristupom. Detaljan prikaz načinjenih operacijskih zahvata prikazan je u Tablici 3.

Tablica 3. Dijagnoze i načinjeni operacijski zahvati kod bolesnika koji su nakon što im je načinjena artroskopija u stražnjem dijelu gležnja u Klinici za ortopediju KBC-a Zagreb ponovno operirali isti gležanj.

Spol bolesnika i životna dob u trenutku artroskopskog zahvata u stražnjem dijelu gležnja u Klinici za ortopediju KBC-a Zagreb	Dijagnoza zbog koje je načinjena artroskopija u stražnjem dijelu gležnja u Klinici za ortopediju KBC-a Zagreb (godina kada je načinjen zahvat)	Razdoblje od artroskopije u stražnjem dijelu gležnja u Klinici za ortopediju KBC-a Zagreb do novog zahvata (u mjesecima)	Dijagnoza zbog koje je načinjen novi operacijski zahvat	Operacijski zahvat
M, 30	kontraktura subtalarnog zgloba (2012)	62	sindrom tarzalnog tunela	dekompresija živca, n. tibialis posterior, u tarzalom tunelu
M, 24	stražnji sindrom sraza gležnja (2013)	7	anteromedijalni sindrom sraza	artroskopija gležnja sprijeda uz odstranjenje osteofita
Ž, 46	kontraktura subtalarnog zgloba (2014)	40	tendinopatija peronealnih tetiva	tendoskopija peronealnih tetiva uz resekciju nisko spuštenog trbuha mišića, m. peroneus brevis
Ž, 44	kontraktura subtalarnog zgloba (2015)	8	prednji sindrom sraza	artroskopija gležnja sprijeda uz odstranjenje osteofita
M, 30	kontraktura subtalarnog zgloba (2016)	15	anterolateralni sindrom sraza	artroskopija gležnja sprijeda uz odstranjenje mekog tkiva koje je uzrokovalo sraz
M, 27	kontraktura subtalarnog zgloba (2017)	7	kontraktura subtalarnog zgloba	ponovna artroskopija gležnja straga uz adheziolizu
Ž, 44	kontraktura subtalarnog zgloba (2018)	22	kontraktura subtalarnog zgloba	artroskopija subtalarnog zgloba uz adheziolizu

RASPRAVA

Rezultati dobiveni ovim istraživanjem potvrđuju hipotezu da je SSSG najčešća indikacija kada se artroskopija u stražnjem dijelu gležnja izvodi kao samostalan zahvat tehnikom koju su opisali van Dijk i sur. 2000 godine (15). Tome u prilog govore i rezultati Spennacchia i sur. koji su 2016. godine (17) načinili sistematski pregled literature o artroskopskom zahvatu u stražnjem dijelu gležnja načinjenom tehnikom koju su opisali van Dijk i sur. (15), a koju smo i mi koristili kod naših bolesnika. Prema toj analizi taj je zahvat, na osnovi 46 radova koji su objavljeni u razdoblju od 2000. do 2015. godine, najčešće indiciran zbog SSSG-a, a potom zbog osteoartritisa subtalarnog zgloba te retrokalkanealnog burzitisa (Tablica 4.) (17).

Tablica 4. Indikacije za artroskopski zahvat u stražnjem dijelu gležnja modificirano prema sistematskom pregledu literature koji su načinili Spennacchio i sur. (17).

Lokalizacija	Indikacija zbog koje je načinjena artroskopija u stražnjem dijelu gležnja
Periartikularno područje	sindrom stražnjeg sraza gležnja patologija mišića, m. flexor hallucis longus
Zglobna područja talokruralni zglob subtalarni zglob talokruralni i subtalarni zglob	osteoartritis koštanohrskavično oštećenje osteoartritis talokalkanealna koalicija osteoartritis kontraktura
Retrokalkanealno područje	retrokalkanealni bursitis
Ostalo	cista talusa prijelom talusa sinovijalna hondromatoza osteoid osteom lokalizirani pigmentirani vilonodularni sinovitis

Postotni udio od 56,6% koju ima dijagnoza SSSG-a kao indikacija zbog koje je u ovom istraživanju načinjena artroskopija u stražnjem dijelu gležnja odgovara udjelu od 54,4% za tu indikaciju prema rezultatu analize provedene u radu Spennacchia i sur. na osnovi 766

No, pritom valja istaknuti da je rad Chinnakkannu i sur. objavljen kao kongresno priopćenje, tj. kao sažetak koji je nadopunjen s tri tablice (19). Očekivano je SSSG u sva tri istraživanja bio najčešća indikacija zbog koje je načinjen zahvat. No, pritom valja istaknuti da je u našem istraživanju, kao i u istraživanju Chinnakkannu i sur. (19), zbog te indikacije operirano više od polovine bolesnika (56,6%, odnosno 64,8%), dok je u istraživanju Oguta i sur. (18) zbog te indikacije operirano 23,7% bolesnika. Mi smo se u obradi naših operiranih bolesnika držali definicije da su uzroci nastanka SSSG-a koštani i mekotkivni pa je tako od 47 bolesnika koji su operirani zbog SSSG-a, devet (19,1%) operirano zbog mekotkivnog uzroka. S druge strane, i Ogut i sur. (18) i Chinnakkannu i sur. (19) izdvajaju u posebnu skupinu bolesnike operirane zbog patologije mišića FHL. Prosječna životna dob operiranih bolesnika je približno ista u sva tri istraživanja i iznosi oko 35 godina. No, dok u ovom istraživanju i istraživanju Oguta i sur. (18) muškarci čine malo više od 60% operiranih bolesnika, u istraživanju Chinnakkannu i sur. (19) rezultat je upravo suprotan, tj. žene čine malo više od 60% operiranih bolesnika. Minimalno vrijeme praćenja bolesnika u ovom istraživanju, kao i u istraživanju Chinnakkannu i sur. (19) iznosi 24 mjeseca, dok u istraživanju Oguta i sur. (18) ono iznosi samo 6 mjeseci.

Potvrda da je SSSG najčešća indikacija zbog koje se artroskopija u stražnjem dijelu gležnja izvodi tehnikom koju su opisali van Dijk i sur. (15) i to kao samostalan zahvat jest i naša analiza dostupne literature u kojoj smo pronašli 30 istraživanja objavljenih između 2006. i 2021. godine i u kojima je operirano 10 ili više bolesnika (Tablica 6) (20-48).

Tablica 6. Podaci iz radova s 10 ili više operiranih bolesnika zbog stražnjeg sindroma sraza gležnja u kojima je artroskopija stražnjeg dijela gležnja načinjena tehnikom koju su opisali van Dijk i sur. 2000. godine (15,20-48).

Prvi autor / godina objave	Broj bolesnika (muški/ženski) [ukupan broj načinjenih artroskopskih zahvata]	Prosječna dob bolesnika u času kirurškog zahvata (raspon) u godinama	Promjer artroskopa korištenog za zahvat / je li primjenjivana blijeđa staza tijekom zahvata	Prosječno poslijeoperacijsko praćenje (raspon) u mjesecima	Procjena uspjeha provedenog liječenja ocjenskom ljestvicom – prosječan rezultat prije zahvata / prosječan rezultat nakon zahvata	Incidencija komplikacija u postotcima [broj komplikacija – teške/prolazne]
Jerosch / 2006	10 (6/4) [10]	26 (19-32)	4,0 mm 30° / Da	25 (6-61)	AOFAS- 43,0 / 87,0	0
Tey / 2007	13 (6/7) [15]	21 (14-35)	4,5 mm 30° / Da	36 (15-63)	AOFAS - 84,4 / 98,5	6,7% [1 – 0/1]
Scholten / 2008	55 (30/25) [55]	29 (15-68)	5 mm 30° / PN	36 (24-54)	AOFAS - 75,0 / 90,0	1,8% [1 – 0/1]
Willits / 2008	15 (8/7) [16]	25 (19-43)	5 mm 30° / Da	32 (6-74)	AOFAS - PN / 91,0	37,5% [6 – 0/6]
Smith / 2009	14 (PN) [14]	PN	4,0 mm 30° / Da	12 (PN)	PN	14,3% [2 – 1/1]
Calder / 2010	27 (27/0) [27]	25 (18-32)	4,5 mm 30° / Da	23 (15-49)	PN	3,7% [1 – 0/1]
Guo / 2010	26 (19/7) [26]	25 (13-49)	4,0 mm 30° / Da	31 (12-76)	AOFAS - PN / 93,4	4,0% [1 – 0/1]
Galla / 2011	30 (19/11) [30]	46 (14-71)	4,0 ili 2,7 mm 30° / Da ili Ne ¹	10 (6-14)	PN	20,0% [6 – 0/6]

Ahn / 2013	12 (10/2) [12]	30 (18-55)	4,0 mm 30° / Da	31 (18-55)	AOFAS - 64,8 / 89,9	8,3% [1 – 0/1]
Smyth / 2013	22 (9/13) [22]	28 (12-44)	2,7 mm 30° / PN	25 (14-35)	FAOS ⁴ - 59,0 / 86,0	9,0% [2 – 1/1]
Vila / 2014	38 (21/17) [38]	28 (16-59)	4,0 mm 30° / Da	28 (13–52)	AOFAS - 67,4 / 97,1	0
Lopez Valerio / 2015	20 (19/1) [20]	25 (PN)	4,5 mm 30° / Da	79 (24-120)	PN	5,0% [1 – 1/0]
Weiss / 2015	24 (13/11) [24]	37 (15-82)	2,7 mm 30° / Ne	26 (24-31)	AOFAS - 55,3 / 92,3	4,2% [1 – 0/1]
Ballal / 2016	13 (6/7) [13]	20 (15-30)	4,5 mm 30° / Da	PN	PN	0
Carreira / 2016	20 (6/14) [20]	21 (12-45)	4,0 mm 30° / Da	38 (14-59)	AOFAS - 75,0 / 94,9	10,0% [2 – 0/2]
Dinato / 2016	32 (24/8) [32]	28 (16–41).	4,0 mm 30° / PN	≥24 (PN)	AOFAS - 65,3 / 93,1	9,0% [3 – 1/2]
Miyamoto / 2017	61 (46/15) [61]	28 (18-43)	4,0 mm 30° / PN	24 (PN)	AOFAS - 73,4 / 95,4	0
Cuéllar-Avaroma / 2017	24 (19/5) [24]	32 (PN)	4,0 mm 30° / Da	27 (PN)	AOFAS - 76,2 / 97,2	8,3% [2 – 0/2]
Georgiannos / 2017	26 (18/8) [26]	25 (PN)	4,0 mm 30° / Da	PN	AOFAS - 65,8 / 92,4	3,8% [1 – 1/0]
Morelli / 2017	12 (3/9) [12]	26 (15-47)	4,5 mm 30° / Da	39 (12-72)	AOFAS - 67,8 / 96,0	8,3% [1 – 0/1]
Zwiers / 2018	203 (103/100) [203]	28 (21-39)	4,0 mm 30° / Da	PN	PN	PN
Rietveld / 2018	16 (3/13) [19]	22 (14-48)	PN	23 (16-32)	AOFAS - PN / 98,7	58,0% [11 – 0/11]
Kim / 2018	25 (14/11) [25]	24 (15-45)	PN	39 (24-84)	AOFAS – 62,0 / 96,0	4,0% [1 – 0/1]
Feng / 2020	34 (20/14) [34]	33 (21-52)	4,0 mm 30° / Da	25 (12-36)	AOFAS - 84,1 / 97,7	0
Ling / 2020	52 (18/34) [52]	22 (PN)	4,5 mm 30° / Da	58 (18-126)	SFRFFI ⁵ - 84,4 / 6,7	13,5% [7 – 0/7]
Nikolopoulos / 2020	81 (54/27) [81]	27 (17-46)	4,0 mm 30° / Da	≥24 (PN)	AOFAS - 39,4 / 99,0	6,2% [5 – 1/4]
Sugimoto / 2021	59 (29/30) [72]	22 (12-74)	2,7 mm, 30° / Ne ²	60 (24-133)	AOFAS - 79,6 / 97,6	5,6% [4 – 0/4]
Thompson / 2021	12 (7/5) [12]	34 (PN)	4,0 mm 30° / Da	10 (PN)	PN	8,3% [1 – 0/1]
Rakha / 2021	32 (25/7) [32]	24 (12-45)	4,0 mm 30° / Da	62 (60-81)	AOFAS – 58,9 / 95,0	6,3% [2 – 0/2]
Symeonidis / 2021	26 (16/10) [28]	29 (15-48)	PN	12	AOFAS – 64,1 / 89,9	0

¹ - blijeda staza je uspostavljena prema odluci operatera

² - u slučaju većeg krvarenja uspostavljena je bijeda staza

Među pregledanim radovima, kod 1034 bolesnika je načinjeno 1055 zahvata dok je prosječna dob ispitanika među analiziranim radovima iznosila 26,2 godine (raspon od 12 do 71) (21-49). Valja istaknuti da Galla i Lobenhoffer (27) u svom radu iz 2011. godine imaju ipak nešto stariju populaciju bolesnika s prosjekom od 46 godina (raspon, od 14 do 71). U ovom se istraživanju prosječna dob 47 bolesnika operiranih poradi SSSG-a odgovara dobi u analiziranoj literaturi te iznosi 26,7 godine (raspon od 15 do 61). Također bi trebalo naglasiti da se velik broj radova pa tako i naš, u potpunosti ili barem djelomično bavi populacijom sportski aktivnih osoba koji su u pravilu mlađa populacija. U ovom je istraživanju za artroskopski zahvat, kao i u većini drugih, korišten artroskop promjera 4,0mm s kutom zakrivljenosti optike od 30°. Galla i Lobenhoffer (27) za pregled i zahvate unutar zgloba koriste artroskop manjeg promjera od 2,7mm s kutom zakrivljenosti optike od 30°, dok za pregled i zahvate izvan zgloba koriste artroskop promjera 4,0mm s istim kutom zakrivljenosti. Tek Smyth i sur. (29), Weiss i sur. (32) te Sugimoto i sur. (45) uvijek koriste artroskop promjera 2,7 mm. Unatoč tome što je uspostavljanje blijede staze preporučeno o

opisu originalne tehnike, nakon provedenog istraživanja o korisnosti uspostavljanja blijede staze prilikom artroskopije u prednjem dijelu gležnja započeli smo činiti zahvate bez uspostavljanja blijede staze (49). Time je 13 bolesnika (27,6%) s indikacijom SSSG-a, a sveukupno 22 (26,5%), operirano bez da je uspostavljena blijeda staza. U najvećem je broju analiziranih istraživanja blijeda staza bila uvijek uspostavljena, dok su Galla i Lobenhoffer (27) te Sugimoto i sur. (45) uspostavljali blijedu stazu samo u slučaju većeg krvarenja. Jedino su Weiss i sur. (32) sve zahvate načinili bez uspostavljanja blijede staze.

Indikacije za artroskopske zahvate u stražnjem dijelu gležnja koje se ne odnose na SSSG u našem su istraživanju postavljene kod 36 (43%) bolesnika. Valja naglasiti da su te indikacije s jedne strane brojne, a s druge strane iznimno raznolike. Stoga je u ovoj podskupini bolesnika zahvat načinjen zbog 11 različitih dijagnoza, od kojih je najčešća bila kontraktura subtalarnog zgloba (15 od 36 bolesnika). Zbog preostalih 10 dijagnoza, zahvat je načinjen ili kod pojedinačnih ili tek kod nekolicine bolesnika (Tablica 5). Tako je primjerice u našem istraživanju kod jednog bolesnika artroskopski zahvat bio indiciran zbog ciste talusa. Tijekom zahvata se nakon detaljnog čišćenja i kiretaže ciste preostala šupljina u kosti ispunila homolognim koštanim presatkom. Scholten i sur. (50) su još 2003. godine ukazali da se cista talusa može očistiti i potom ispuniti autolognim koštanim presatkom artroskopirajući gležanj straga tehnikom koju su opisali van Dijk i sur. (15). Tim su načinom operirali dva bolesnika te su šest mjeseci poslije operacije načinili kontrolni CT koji je pokazao gotovo potpuno ispunjenje šupljine u kosti. Bolesnici su potom praćeni još dvije godine te su u tom razdoblju bili u potpunosti bez bolova. Ogut i sur. 2011. godine (18) izvještavaju o seriji od pet bolesnika kod kojih su načinili šest zahvata tom artroskopskom tehnikom i pri čemu su nakon čišćenja ciste šupljinu ispunili autolognim koštanim presatkom. Šest mjeseci poslije operacije su načinili kontrolni CT koji je pokazao potpuno prihvaćanje presatka te ispunjenje koštane šupljine. Tijekom praćenja koje je u prosjeku iznosilo 27 (raspon, od 12 do 74) mjeseci nisu zabilježili niti jednu komplikaciju, a nisu niti zamijetili recidiv ciste. El Shazly i sur. su 2015. godine (51) načinili sedam artroskopskih operacija cista talusa pri čemu su izvijestili o rezultatima koji su u skladu s rezultatima istraživanja Oguta i sur. Iako Ogut i sur. (18) predlažu mogućnosti dodavanja dodatnog ulaza 0,5-1,0 cm proksimalnije od posteromedijalnog ili posterolateralnog ulaza ovisno o lokalizaciji ciste, ipak se El Shalzy i sur. (51) koriste samo dvama klasičnim ulazima. Oba istraživanja potvrđuju tezu koju su postavili Scholten i sur. (50) da se artroskopskim pristupom stražnjem gležnju tehnikom koju su opisali van Dijk i sur. (15) može sigurno i učinkovito očistiti cista talusa te da ju se potom može ispuniti presatkom autologne ili homologne kosti. U literaturi nalazimo još nekoliko radova i to kao prikaze slučajeva u kojima je opisano liječenje ciste talusa tom

artroskopskom tehnikom. Svi navedeni radovi ističu sigurnost i efikasnost tako načinjenog zahvata te ne izvješćuju o komplikacijama (52-54).

Osteoid osteom (OO) je dobroćudni osteoblastični tumor kostiju koji se najčešće javlja u adolescenata i mlađih odraslih i koji čini do 10% svih dobroćudnih tumora kostiju. Može se pojaviti u bilo kojoj kosti ili dijelu kosti, ali najčešće se pojavljuje u dugim kostima (55). Talus je zahvaćen u manje od 2% slučajeva, a najčešća lokalizacija osteoid osteoma na talusu jest na vratu talusa (56,57). Najvažniji simptom osteoid osteoma je stalan bol u području sijela tumora koji se karakteristično pojačava noću i prilikom aktivnosti, a dramatično smanjuje primjenom nesteroidnih protuupalnih lijekova. Intraartikularna lokalizacija osteoid osteoma je izuzetno rijetka i dovodi do neuobičajene kliničke slike što otežava i odgađa postavljanje točne dijagnoze. Bojanić i sur. su 2012. godine (58) objavili prikaz slučaja 30 godišnjeg bolesnika kojemu su tijekom artroskopije gležnja načinjenom tehnikom koju su opisali van Dijk i sur. odstranili osteoid osteom. Tumor je bio smješten u stražnjem dijelu gležnja, u posteromedijalnom dijelu distalne tibije, a patohistološki nalaz odstranjenog tkiva potvrdio je da je riječ o osteoid osteomu. Naglasili su da je to sigurna i efikasna metoda operacije osteoid osteoma. U ovom je istraživanju u dva slučaja načinjena artroskopija u stražnjem dijelu gležnja tehnikom koju su opisali van Dijk i sur. (15) s ciljem uklanjanja osteoid osteoma. Potpuni nestanak simptoma uz odsutnost komplikacija kako tijekom zahvata tako i tijekom poslijeoperacijskog praćenja potvrđuje preporuku Bojanića i sur. da je kod intraartikularne lokalizacije osteoid osteoma u stražnjem dijelu gležnja ta artroskopska metoda bolji izbor nego otvoreni zahvat. Osim toga, autori ističu da se svaki takav slučaj mora promatrati individualno i onda odlučiti je li bolje odstraniti osteoid osteom tijekom artroskopskog zahvata načinjenog tehnikom koju su opisali van Dijk i sur. (15) ili ga je pak bolje odstraniti perkutanom radiofrekventnom ablacijom pod kontrolom CT-a. Osim za odstranjenje osteoid osteoma u tri je slučaja u ovom istraživanju tijekom artroskopskog zahvata načinjena biopsija tumorske tvorbe, a u sva tri je bolesnika po dobivanju patohistološke analize načinjen u drugom aktu otvoreni kirurški zahvat. Prilikom pregleda literature nisu nađeni radovi koji opisuju korištenje te tehnike za biopsiju tumorske promjene.

Simptomatska ganglijska cista smještena unutar stražnjeg dijela gležnja bila je indikacija za zahvat u dva bolesnika u provedenom istraživanju. Ganglijske ciste su mektozivne benigne tvorbe koje se izdižu iz sinovijalne ovojnice zgloba ili tetive, a ispunjene su mucinoznom tekućinom. Najčešće se pojavljuju na dorzumu zapešća, dlanu ruke, kao i dorzolateralnoj strani gležnja. Vodeći simptom je tupa bol, ali dio ganglijskih cisti je u potpunosti bez simptoma. Pojavnost ganglijskih cisti gležnja je oko 11% od ukupnog broja ganglijskih cisti. Ganglijske ciste mogu biti smještene i unutar zgloba i to najčešće unutar koljena (59). Lui je 2014. godine (60) objavio rad u kojemu je prikazao 89 slučajeva

ganglijskih cisti u području gležnja i stopala koje je odstranio koristeći artroskopski/endoskopski zahvat. Među tih 89 slučajeva u 62 (69,7%) slučajeva ganglijska je cista bila intraartikularno smještena. Artroskopski zahvat u stražnjem dijelu gležnja tehnikom koju su opisali van Dijk i sur. primijenio je u pet slučajeva. Istaknuo je da se tim pristupom nakon uočavanja ciste mora ista u cijelosti odstraniti jer se na taj način sprječava pojava recidiva. Iako navodi da je sveukupna stopa recidiva ganglijske ciste u tom istraživanju bila 12%, ipak ističe da je najveći broj recidiva bio nakon odstranjenja ganglijskih cista smještenih u području ekstenzornih tetiva stopala. Naime samo je 5% recidiva zabilježio nakon odstranjenja intraartikularno smještenih ganglijskih cista uz napomenu da nije bilo recidiva u skupini u kojoj su ciste odstranjene iz stražnjeg dijela gležnja. Kod oba je bolesnika iz ovog istraživanja nakon detaljnog artroskopskog pregleda locirana ganglijska cista te je nakon uzimanja komadića tkiva za patohistološku u potpunosti resecirana i to uz pomoć motoriziranog instrumenta. Patohistološka analiza odstranjenog tkiva potvrdila je u oba slučaja da je riječ o ganglijskoj cisti. Tijekom poslijeoperacijskog praćenja nije došlo do recidiva ciste, a kod oba je bolesnika postignut potpun oporavak.

U ovom je istraživanju jedna bolesnica u dobi od 22 godine operirana zbog talokalkanearne koalicije. Bolesnica se žalila na bolove ispod medijalnog maleola te na ograničenje kretnji u subtalarnome zglobu. Dijagnoza talokalkanearne koalicije postavljena je na osnovi rendgenskih snimki te MR-a i CT-a. Knorr i sur. su 2015. godini (61) izvijestili o 15 pedijatrijskih bolesnika kod kojih je učinjena resekcija talokalkanealnih koalicija i koji su u trenutku zahvata imali prosječno 11,8 godina (raspon, od 8 do 15). Artroskopski zahvat su načinili tehnikom koju su opisali van Dijk i sur. (15). Tijekom poslijeoperacijskog praćenja koje je u prosjeku iznosilo 28 mjeseci (raspon, od 12 do 44) zabilježili su samo jednu komplikaciju i to pojavu kompleksnog regionalnog bolnog sindroma. Izvijestili su da su u svih bolesnika uspješno resecirali talokalkanearnu koaliciju te da su nakon provedene rehabilitacije u svih bolesnika dobivene kretnje u subtalarnome zglobu. Istaknuli su da tako načinjen artroskopski zahvat omogućuje dobru vizualizaciju mjesta koalicije te da je ishod tog zahvata vrlo dobar jer osim što ublažava simptome omogućuje i kretnje u subtalarnome zglobu i to bez recidiva koalicije. Izvijestili su da se rezultat procjene stanja gležnja AOFAS upitnikom povećao s prosječnih 56,8 (raspon, od 45 do 62) prije zahvata na 90,9 (raspon, od 36 do 100) poslije zahvata što pokazuje statistički značajno povećanje ($p < 0,001$). Aldahshan i sur. su 2018. godine (62) izvijestili o 20 artroskopskih resekcija talokalkanealne koalicije kod 18 bolesnika prosječne životne dobi od 21 godine (raspon, od 18 do 29). Artroskopski zahvat su načinili, kao i Knorr i sur. (60), tehnikom koju su opisali van Dijk i sur. (15). Izvijestili su da su nakon provedene rehabilitacije u svih bolesnika dobili pokretljivost u subtalarnome zglobu te da tijekom prosječnog praćenja od 26 mjeseci (raspon od 6 do 36)

nisu zabilježili niti jedan recidiv. Osim toga, izvijestili su o samo jednoj komplikaciji i to o pojavi hiperestezije s medijalne strane gležnja koja se spontano povukla nakon šest mjeseci. I u istraživanju Aldahshana i sur. (62) je, kao i u istraživanju Knorra i sur. (61), procjena stanja gležnja AOFAS ocjenskom ljestvicom pokazala statistički značajno povećanje s prosječnog rezultata od 57,7 (raspon, od 40 do 65) prije zahvata na prosječni rezultat od 92,4 (raspon, od 85 do 98) nakon prosječnog praćenja od 26 mjeseci. Malik-Tabassum i sur. su 2020. godine (63) načinili sistematski pregled literature kojim su analizirali stopu komplikacija te funkcionalne ishode artroskopskih resekcija tarzalne koalicije. Izvijestili su da su samo Knorr i sur. te Aldahshan i sur. resecirali talokalkanearnu koaliciju artroskopskim zahvatom tehnikom koju su opisali van Dijk i sur., dok su Jagodzinski i sur 2013. godine te Wu i sur. 2020. godine za resekciju te koalicije koristili drugačije artroskopske pristupe. U ovom je istraživanju talokalkanealna koalicija bila indikacija za artroskopsku zahvat samo u jedne bolesnice, a tijekom praćenja od sedam godina nisu zabilježene nikakve komplikacije kao ni recidiv koalicije, a bolesnica je dobila i zadovoljavajući opseg kretnji u subtalarnome zglobu. Na osnovi rezultata spomenutih istraživanja može se zaključiti da je artroskopska resekcija talokalkanealne koalicije tehnikom koju su opisali van Dijk i sur. (15) sigurna i učinkovita metoda liječenja simptomatske koalicije uz minimalnu stopu komplikacije.

U ovom je istraživanju lokalizirani pigmentirani vilonodularni sinovitis (u daljnjem tekstu LPVNS) bio indikacija za zahvat kod jedne bolesnice. Pigmentirani vilonodularni sinovitis (u daljnjem tekstu PVNS) jest proliferativna bolest sinovijalne ovojnice nepoznate etiologije koja može zahvatiti sinovijalnu ovojnicu zgloba, tetive i burze. S obzirom na proširenost razlikujemo lokalizirani oblik kada je zahvaćen samo dio sinovijalne ovojnice i difuzni oblik kada je bolest proširena na cijelu sinovijalnu ovojnicu. Valja naglasiti da na mikroskopskoj razini nema razlike između ta dva oblika pa neki smatraju da su to samo dvije moguće krajnosti te bolesti. PVNS je uglavnom monoartikularan, a najčešće se pojavljuje u koljenu, a potom u kuku, ručnom zglobu te gležnju (64). Stopa pojavnosti PVNS-a gležnja je svega 2,5% od ukupnog broja slučajeva. LPVNS čini između 6 i 11% slučajeva PVNS-a te se klinički većinom prezentira kao subakutno stanje s nespecifičnim simptomima koji ovise o veličini, položaju i obliku tvorbe u zglobu kao što su oticanje gležnja, smanjena pokretljivost te pojava bola pri čemu bolesnici u najvećem broju slučajeva negiraju prijašnju ozljedu zgloba. Danas se artroskopski zahvat ističe kao metoda izbora za liječenje intraartikularno smještenog LPVNS-a. Pritom se savjetuje u potpunosti odstraniti tvorbu te načiniti djelomičnu sinoviektomiju oko baze tvorbe. Valja naglasiti su Ogut i sur. 2011. godine (18) izvijestili o dva bolesnika kod kojih su načinili artroskopski zahvat tehnikom koju su opisali van Dijk i sur. zbog PVNS-a u stražnjem dijelu gležnja. Načinili su djelomičnu sinoviektomiju tog dijela gležnja te istakli da tijekom praćenja od 9, odnosno 14 mjeseci, nisu zamijetili

recidiv PVNS-a. LPVNS smješten u stražnjem dijelu gležnja vrlo je rijedak i u literaturi smo našli pet prikaza slučajeva sa ukupno šest opisanih slučajeva koji su svi operirani otvorenim pristupom (65-69). Zanimljivo je da je riječ o adolescentima, odnosno da je najstariji bolesnik u tim radovima imao 21 godinu, dok je u ovom istraživanju riječ bila o bolesnici u životnoj dobi od 31 godine. U ovom je istraživanju patohistološka analiza odstranjene tvorbe potvrdila da je riječ o LPVNS-u. Tijekom praćenja od 66 mjeseci u dva navrata je načinjen MR na kojemu nije bilo znakova povrata bolesti, a bolesnica je svo to vrijeme bez tegoba.

U ovom je istraživanju kod dva bolesnika zahvat bio indiciran zbog zastarjele rupture Ahilove tetive. O zastarjeloj (kroničnoj) rupturi Ahilove tetive govorimo kada je prošlo 6 ili više tjedana od trenutka ozljede (70). U posljednje vrijeme, kako u populaciji raste broj ruptura Ahilove tetive, tako se proporcionalno povećava i broj zastarjelih ruptura. Liječenje tih zastarjelih ruptura je isključivo kirurško. No, budući da se rupture Ahilove tetive najčešće javljaju u osoba u četvrtom ili petom desetljeću života velika je mogućnost postojanja komorbiditeta u tih osoba. Ako tome još dodamo i čimbenike rizika kao što su starija dob, pretilost, sistemsko korištenje kortikosteroida i pušenje razvidna je potreba da se zahvat pokuša načiniti minimalno invazivnim pristupom ili endoskopski jer su za otvoreni pristup potrebni dugački kožni rezovi pa postoji veliki rizik nesrastanja rane i pojave infekcije. Gossage i sur. su 2010. godine (71) opisali slučajeve dviju bolesnica u dobi od 57 i 70 godina sa zastarjelom rupturom Ahilove tetive kod kojih su načinili endoskopski prijenos tetive mišića FHL-a na kalkaneus i to uz pomoć artroskopske tehnike koju su opisali van Dijk i sur. (15) te su izvijestili o odličnom rezultatu uz povrat potpune funkcije. Ta je tehnika, koja je korištena i kod naših bolesnika, ubrzo prihvaćena pa se nakon nekoliko prikaza slučajeva te prikaza manjih serija bolesnika s odličnim ishodom zahvata bez značajnijih komplikacija ističe rad Vege i sur. iz 2018. godine (72-78). Oni su izvijestili o 22 bolesnika prosječne životne dobi od 69 godina (raspon od 59 do 84 godine) kod kojih su na taj način liječili zastarjelu rupturu Ahilove tetive i koje su pratili prosječno 30,5 mjeseci (raspon 18 do 46 mjeseci) nakon načinjenog zahvata. Istaknuli su da su se svi bez poteškoća vratili u svoje svakodnevne aktivnosti te da nisu zabilježili nikakve poslijeoperacijske komplikacije, kao što niti u jednog bolesnika nisu zabilježili niti probleme s pokretljivošću i/ili sa smanjenjem snage fleksije nožnog palca kao posljedice presijecanja tetive FHL-a. Osim toga, izvijestili su da se rezultat procjene stanja gležnja AOFAS ocjenskom ljestvicom povećao s prosječnih 55 (raspon, od 26 do 75) prije zahvata na 91 (raspon, od 74 do 100) poslije zahvata. I oba su se bolesnika iz ovog istraživanja, koja su operirana u dobi od 66 i 70 godina, u potpunosti vratili svojim svakodnevnim aktivnostima te valja istaknuti da su se oba 12 mjeseci nakon načinjenog zahvata mogli propeti na prste stojeći pritom samo na operiranoj nozi.

Avaskularna nekroza kosti jest lokalni infarkt kosti koji nastaje zbog poremećaja koštane cirkulacije djelovanjem različitih patofizioloških mehanizama. Ona uvijek zahvaća subhondralnu kost, a najčešće lokalizacije jesu zglob kuka, koljena, ramena, ručni zglob te gležanj. Iako osteonekrotično oštećenje u kosti može spontano regresirati, ipak u većine bolesnika dolazi do napredovanja bolesti, propadanja zglobne hrskavice i nastanka sekundarnog osteoartritisa. Avaskularna nekroza talusa najčešće nastaje kao posljedica ozljede gležnja i to u 75% slučajeva (79,80). No, avaskularna nekroza talusa se može javiti kao posljedica uzimanja lijekova, u prvom redu steroida i to i anaboličkih steroida koji su uzimani u svrhu povećanja mišićne mase i kortikosteroida koji su uzimani u svrhu liječenja reumatoidnog artritisa i sistemskog eritemskog lupusa, prekomjerne konzumacije alkohola, anemije srpastih stanica, liječenja zračenjem, ali opisuju se i idiopatski slučajevi. Odabir metode liječenja ponajprije ovisi o veličini osteonekrotičnog oštećenja vidljivog na radiološkim snimkama te stadiju bolesti određenom na osnovi različitih klasifikacijskih sustava. U početnim stadijima uvijek se pokušava konzervativnim načinom liječenja, a ako je ono neuspješno savjetuje se načiniti jednu od metoda operacijskog liječenja i to u prvom redu dekompresiju koštane srži. Dekompresija koštane srži metoda je koja je izvorno primijenjena za liječenje osteonekroze glave femura (81). Pri izvođenju ovog postupka buši se kost na mjestu osteonekrotičnog oštećenja s ciljem poticanja vaskularizacije i osteogeneze. Bušenje se izvodi perkutanom, izvanzglobnim pristupom pod kontrolom rendgena. Pritom je osobito važno izbjeći prodor svrdla u zglobnu šupljinu jer bi tada ono oštetilo zglobnu hrskavicu. Kod tzv. Standardne dekompresije koštane srži za ovaj se postupak rabi svrdlo većeg promjera i izvodi jedan provrt na mjestu osteonekroze, dok se kod tzv. Tehnike višestrukog bušenja radi više provrta svrdlom manjeg promjera. Dekompresiju koštane srži talusa prvi su opisali Mont i sur. 1996. godine (82). Izvijestili su da su perkutanu dekompresiju svrdlom promjera 3,5 mm pod kontrolom rendgena načinili u 17 slučajeva te su istaknuli da su u tri slučaja osim uz kontrolu rendgena dekompresiju činili i uz istovremenu artroskopsku kontrolu. Pritom su artroskopirali gležanj sprijeda standardnim anteromedijalnim i anterolateralnim pristupom. Izvijestili su da su tijekom prosječnog poslijeoperacijskog praćenja od sedam godina (raspon, od 2 do 14) u 14 slučajeva (82%) imali dobar rezultat te da su tijekom tog vremena samo tri bolesnika morali ponovno operirati i tada im je zbog progresije oštećenja načinjena artrodeza gležnja (83). Pregledom objavljenih rezultata liječenja avaskularne nekroze talusa ustanovljeno je da su rezultati liječenja dekompresijom koštane srži izrazito dobri ako nastanak avaskularne nekroze nije uzrokovan traumom i to bilo da je riječ o ranim bilo o kasnim stadijima oboljenja. U ovom je istraživanju načinjena u dvije bolesnice perkutana dekompresija koštane srži talusa, u kojih avaskularna nekroza talusa nije bila posljedica ozljede, svrdlom promjera 4,0mm uz istovremenu artroskopsku kontrolu. No, za razliku od istraživanja Monta i sur. (82) u kojih je

gležanj artroskopiran sprijeda u obje bolesnice u ovom istraživanju gležanj je artroskopiran straga koristeći tehniku koju su opisali van Dijk i sur. (15). U obje je bolesnice postignut dobar rezultat i nije bilo potrebe za nikakvim drugim kirurškim zahvatima.

Prijelomi talusa čine između 1 i 6% svih prijeloma kostiju stopala, ali pritom prijelomi tijela talusa čine samo 20% od ukupnog broja prijeloma talusa. Najčešće komplikacije liječenja prijeloma tijela talusa su pojava poslijetraumatskog osteoartrisa te avaskularne nekroze talusa. Navodi se da je rizik pojave avaskularne nekroze između 30 i 60% (18,84,85). Ogut i sur. su 2009. godine (82) izvijestili o mogućnosti artroskopskog liječenja kominutivnog prijeloma stražnjeg dijela tijela talusa tehnikom koju su opisali van Dijk i sur. (15). Oni su pod kontrolom artroskopa i rendgena dvjema Kirschnerovim žicama fiksirali odlomljeni fragment. Nisu izvijestili o komplikacijama kako tijekom tako i poslije zahvata, a kontrolna snimka gležnja načinjena kompjuteriziranom tomografijom godinu dana nakon zahvata pokazala je uredno cijeljenje prijeloma. Kao prednosti liječenja prijeloma talusa artroskopskim pristupom ističu dobru vizualizaciju, smanjen rizik oštećenja priležećih neurovaskularnih struktura, kao i mali poslijeoperacijski ožiljak. Sitte i sur. su godinu dana kasnije (84) izvijestili o dva bolesnika kod kojih su osteosintezu stražnjeg dijela tijela talusa načinili artroskopskim pristupom, no pritom su kombinirali artroskopiju gležnja straga tehnikom koju su opisali van Dijk i sur. (15) te subtalarnu artroskopiju standardnim pristupima. Prijelom su fiksirali kanuliranim titanskim vijcima pod kontrolom rendgena. Kao glavnu prednost ovakvog kombiniranog artroskopskog pristupa Sitte i sur. ističu dobru vizualnu kontrolu redukcije prijeloma. Kubo i sur. (86) su prikazali slučaj 18 godišnje atletičarke, trkačice na duge staze, kod koje su nakon neuspješnog konzervativnog liječenja načinili osteosintezu prijeloma zamora lateralnog izdanka stražnjeg nastavka talusa pri čemu su se koristili artroskopskom tehnikom koju su opisali van Dijk i sur. (15) Odlomljeni fragment fiksirali su kanuliranim titanskim vijkom. Izvijestili su da su 10 tjedana nakon zahvata načinili CT koja je pokazala uredno cijeljenje prijeloma tako da su već 15 tjedana nakon zahvata dozvolili bolesnici da započne s trčanjem. Osim toga, izvijestili su da se bolesnica u potpunosti vratila natjecateljskom sportu.

U istraživanjima Oguta i sur. (18) te Chinnakkanua i sur. (19), koja se bave liječenjem različitih patologija stražnjeg dijela gležnja tehnikom koju su opisali van Dijk i sur. (15), kao rjeđe indikacije zbog kojih je načinjen artroskopski zahvat navode se liječenje tenosinovitisa peronealnih tetiva, kalkaneofibularnog sraza, infekcija, uričnog artritisa (giht) i ekvinus deformacija stopala.

Tijekom poslijeoperacijskog praćenja, u našem su istraživanju zabilježene dvije komplikacije i to prolazni ispad senzibiliteta lateralne strane gležnja i stopala kod bolesnika

liječenih zbog SSSG-a odnosno kontrakture gležnja. Sukladno podjeli Zwiersa i sur. navedene komplikacije se karakteriziraju kao prolazne što potvrđuje nisku stopu komplikacija kada je artroskopija u stražnjem dijelu gležnja načinjena tehnikom koju su opisali van Dijk i sur. Zwiers i sur. kao teške komplikacije navode infekciju zgloba, kompleksni regionalni bolni sindrom, tešku ozljedu živca te reoperacije unutar 30 dana od načinjenog zahvata. Sve ostale komplikacije definiraju kao prolazne (16). Na 311 načinjenih artroskopskih zahvata u stražnjem dijelu gležnja tehnikom koju su opisali van Dijk i sur. (15), 2012. godine su Zengerink i van Dijk (14) izvijestili o stopi komplikacija od 2,3%. Prema podjeli Zwiersa i sur. sve zabilježene komplikacije bile bi ubrojene u skupinu komplikacija prolaznog karaktera. Prema meta-analizi Sonnenwertha i Roukisa iz 2013. godine (87) koja se bavila stopom komplikacija kod bolesnika operiranih tehnikom van Dijk i sur. (15) te koja je obuhvatila pet radova objavljenih u periodu od 2009. do 2012. godine, zabilježena je stopa od 17 komplikacija na 452 bolesnika (3,8%) od kojih su samo tri bile teškog karaktera. Stopa komplikacija u našem istraživanju od 2,4% (dvije komplikacije na 83 zahvata) kao i u istraživanju Ogata i sur. (19) od 3,4% (dvije komplikacije na 59 zahvata) je približno jednaka stopi dobivenoj u meta-analizi Sonnenwertha i Roukisa (85), dok su Chinnakkannu i sur. (18) uočili nešto veću stopu komplikacija od 6,4% (16 komplikacija na 250 zahvata).

Uzevši u obzir da se najveći broj istraživanja odnosi na artroskopsko liječenje SSSG-a, što je uostalom najčešća postavljena indikacija za izvođenje artroskopskog zahvata i u našem istraživanju, valja istaknuti radove Ribbansa i sur. (88) te Zwiersa i sur. (16) koji su se bavili analizom učestalosti komplikacija ako je artroskopija u stražnjem dijelu gležnja bila indicirana poradi SSSG-a. Ribbans i sur. su 2014. (88) načinili pregled literature te su usporedili stopu komplikacija prilikom kirurškog SSSG-a otvorenim i artroskopskim zahvatom tehnikom koju su opisali van Dijk i sur. (15). Izvijestili su da stopa komplikacija nakon otvorenog zahvata iznosi 11,2% (40 komplikacija na 357 zahvata), odnosno 3,9% (16 komplikacija na 402 zahvata) nakon artroskopskog zahvata tehnikom koju su opisali van Dijk i sur. (15). Zwiers i sur. su 2012. godine (16) načinili meta-analizu o kirurškom liječenju SSSG-a otvorenim te artroskopskim pristupom. Tom su meta-analizom obuhvaćeni radovi objavljeni u razdoblju između 1947. i 2019. godine. Prema načinjenoj analizi stopa komplikacija nakon otvorenog zahvata iznosi 13,6% (60 komplikacija na 440 zahvata), odnosno 7,7% (45 komplikacija na 587 zahvata) nakon artroskopskog zahvata. Valja istaknuti da je od tih 45 komplikacija nakon načinjenog artroskopskog zahvata samo 8 (1,4%) bilo teških komplikacija po kategorizaciji Zwiersa i sur. Prilikom analize stope komplikacija nakon artroskopskog zahvata Zwiers i sur. su analizirali rezultate četiri različite artroskopske tehnike za liječenje SSSG-a. Tako u tu analizu ulaze rezultati dvadeset istraživanja u kojem su zahvati načinjeni artroskopskom tehnikom koju su opisali van Dijk i

sur., dva istraživanja u kojem su artroskopski zahvati načinjeni tehnikom s dva posterolateralno smještena ulaza, jednog istraživanja u kojem je artroskopski zahvat načinjen s dva standardna ulaza za subtalarnu artroskopiju i to posterolateralnim te anterolateralnim te jednog istraživanja u kojem je artroskopski zahvat korištenjem triju standardnih ulaza za subtalarnu artroskopiju i to posterolateralnim, središnjim te anterolateralnim. Prema našoj analizi (Tablica 6.) (20-48) u kojoj smo koristili rezultate dvadeset i devet istraživanja u kojima su svi zahvati bili načinjeni tehnikom koju su opisali van Dijk i sur. (15), a u kojima je objavljen broj zabilježenih komplikacija, stopa komplikacija nakon liječenja SSSG-a tom tehnikom iznosi 7,4% (63 komplikacije na 852 zahvata). Ovom prilikom valja naglasiti da se najveći dio broj tih komplikacija ubraja u lakše i prolazne komplikacije, a samo 6 od te 63 (0,95%) zabilježene komplikacije ubrajamo u teške komplikacije prema kategorizaciji Zwiersa i sur. (16).

Osnovno ograničenje ovog istraživanja jest to da su podaci sustavno prikupljeni iz dostupne medicinske dokumentacije te ovise o točnosti i cjelovitosti iste. Dodatno je ograničenje retrospektivan dizajn ovog istraživanja. Isto tako postojala je mogućnost i manjih komplikacija zbog kojih su bolesnici potražili pomoć u drugim ustanovama te posljedično tome nisu zabilježene u dokumentaciji Klinike. Nadalje, istraživanje je provedeno u jednom centru te je sve operacije načinio jedan operater.

ZAKLJUČAK

Ovim istraživanjem utvrđeno je da je najčešća indikacija za artroskopiju u stražnjem dijelu gležnja SSSG. Naše je istraživanje u usporedbi sa sličnim istraživanjima ukazalo da se spektar indikacija za artroskopiju u stražnjem dijelu gležnja koja se čini tehnikom koju su opisali van Dijk i sur. može dodatno proširiti (18). Tako se ona, između ostalog, može koristiti i za primjerice biopsiju tumorske promjene lokalizirane u stražnjem dijelu gležnja, potom za odstranjenje osteoid osteoma i lokaliziranog pigmentnog vilonodularnog sinovitisa iz tog područja te za liječenje avaskularne nekroze talusa. Osnovni preduvjet za uspješno izvođenje tog artroskopskog zahvata jest dobro poznavanje regionalne anatomije te striktno pridržavanje uputa o tehnici izvođenja operativnog zahvata, kao i iskustvo operatera. Na osnovi rečenog možemo zaključiti da se stražnji dio gležnja može sigurno artroskopirati ako pritom koristimo tehniku koju su opisali van Dijk i sur. (18). Na taj se način mogu učinkovito liječiti kako sindrom sraza stražnjeg dijela gležnja tako i brojne druge ozljede i oštećenja u tom području.

ZAHVALE

Zahvaljujem se zaposlenicima Klinike za ortopediju Kliničkog bolničkog centra Zagreb.

Iskreno se zahvaljujem mentoru dr.sc. Dimnjakoviću na uloženom vremenu i savjetima tijekom pisanja ovog rada.

Hvala svim članovima moje obitelji kao i prijateljima na podršci tijekom studija.

Na kraju, zahvaljujem se mojoj djevojci koja je uvijek bila uz mene, u svakom trenutku i s puno ljubavi.

POPIS LITERATURE

1. Kieser CW, Jackson RW. Severin Nordentoft: The first arthroscopist. *Arthroscopy*. 2001;17(5):532-5.
2. Dhillon MS, Hooda A, Kumar P. History of foot and ankle arthroscopy. *J Arthrosc Surg Sports Med*. 2020;1(1):126–32.
3. Jackson RW. A history of arthroscopy. *Arthroscopy*. 2010;26(1):91–103.
4. Kieser CW, Jackson RW. Eugen Bircher (1882-1956) the first knee surgeon to use diagnostic arthroscopy. *Arthroscopy*. 2003;19(7):771-6.
5. Burman M. Arthroscopy of direct visualization of joints. An experimental cadaver study. *J Bone Joint Surg Am*. 1931;13:669-95.
6. Kouk S. The Evolution of Arthroscopy A Historical Perspective. *Bull Hosp Jt Dis (2013)*. 2021;79(1):23-9.
7. Bigony L. Arthroscopic surgery: a historical perspective. *Orthop Nurs*. 2008;27(6):349-54.
8. Watanabe M. Memories of the early days of arthroscopy. *Arthroscopy*. 1986;2(4):209-14.
9. Watanabe M. *Selfoc-Arthroscope (Watanabe No. 24 Arthroscope) Monograph*. Tokyo: Tushin Hospital;1972.
10. Jackson RW, Abe I. The role of arthroscopy in the management of disorders of the knee. An analysis of 200 consecutive examinations. *J Bone Joint Surg Br*. 1972;54(2):310-22.
11. Drez D, Guhl JF, Gollehon DL. Ankle arthroscopy: technique and indications. *Foot Ankle*. 1981;2(3):138–43.
12. Andrews JR, Previte WJ, Carson WG. Arthroscopy of the Ankle: Technique and Normal Anatomy. *Foot Ankle*. 1985;6(1):29–33.
13. Parisien JS, Vangsness T. Operative arthroscopy of the ankle. Three years' experience. *Clin Orthop Relat Res*. 1985;199:46–53.
14. Zengerink M, van Dijk CN. Complications in ankle arthroscopy. *Knee Surg Sport Traumatol Arthrosc*. 2012;20(8):1420–31.
15. van Dijk CN, Scholten PE, Krips R. A 2-portal endoscopic approach for diagnosis and treatment of posterior ankle pathology. *Arthroscopy*. 2000;16(8):871–6.

16. Zwiers R, Wiegerinck JI, Murawski CD, Smyth NA, Kennedy JG, van Dijk CN. Surgical treatment for posterior ankle impingement. *Arthroscopy*. 2013;29(7):1263-70.
17. Spennacchio P, Cucchi D, Randelli PS, van Dijk NC. Evidence-based indications for hindfoot endoscopy. *Knee Surg Sports Traumatol Arthrosc*. 2016;24(4):1386-95.
18. Ogut T, Ayhan E, Irgit K, Sarikaya AI. Endoscopic treatment of posterior ankle pain. *Knee Surg Sports Traumatol Arthrosc*. 2011;19(8):1355-61.
19. Chinnakkannu K, Femino JE, Glass N, Phisitkul P, Amendola A. Posterior Ankle and Hindfoot Arthroscopy: Complications and Posterior Ankle Impingement Pathologies. *Foot Ankle Orthop*. 2019;4(4):2473011419S0001.
20. Jerosch J, Fadel M. Endoscopic resection of a symptomatic os trigonum. *Knee Surg Sports Traumatol Arthrosc*. 2006;14(11):1188-93.
21. Tey M, Monllau JC, Centenera JM, Pelfort X. Benefits of arthroscopic tuberculoplasty in posterior ankle impingement syndrome. *Knee Surg Sports Traumatol Arthrosc*. 2007;15(10):1235-9.
22. Scholten P, Sierevelt IN, van Dijk C. Hindfoot endoscopy for posterior ankle impingement. *J Bone Joint Surg Am*. 2008;90(12):2665-72.
23. Willits K, Sonneveld H, Amendola A, Giffin JR, Griffin S, Fowler PJ. Outcome of posterior ankle arthroscopy for hindfoot impingement. *Arthroscopy*. 2008;24(2):196-202.
24. Smith WB, Berlet GC. Posterior ankle impingement: the role of posterior ankle arthroscopy. *Tech Foot Ankle Surg*. 2009;8(2):94-8.
25. Calder JD, Sexton SA, Pearce CJ. Return to training and playing after posterior ankle arthroscopy for posterior impingement in elite professional soccer. *Am J Sports Med*. 2010;38(1):120-4.
26. Guo QW, Hu YL, Jiao C, Ao YF, Tian DX. Open versus endoscopic excision of a symptomatic os trigonum: a comparative study of 41 cases. *Arthroscopy*. 2010;26(3):384-90.
27. Galla M, Lobenhoffer P. Technique and results of arthroscopic treatment of posterior ankle impingement. *Foot Ankle Surg*. 2011;17(2):79-84.
28. Ahn JH, Kim YC, Kim HY. Arthroscopic versus posterior endoscopic excision of a symptomatic os trigonum: a retrospective cohort study. *Am J Sports Med*. 2013;41(5):1082-9.
29. Smyth NA, Murawski CD, Levine DS, Kennedy JG. Hindfoot arthroscopic surgery for posterior ankle impingement: a systematic surgical approach and case series. *Am J Sports Med*. 2013;41(8):1869-76.

30. Vilá J, Vega J, Mellado M, Ramazzini R, Golanó P. Hindfoot endoscopy for the treatment of posterior ankle impingement syndrome: a safe and reproducible technique. *Foot Ankle Surg.* 2014;20(3):174-9.
31. López Valerio V, Seijas R, Alvarez P, Ares O, Steinbacher G, Sallent A i sur. Endoscopic repair of posterior ankle impingement syndrome due to os trigonum in soccer players. *Foot Ankle Int.* 2015;36(1):70-4.
32. Weiss WM, Sanders EJ, Crates JM, Barber FA. Arthroscopic excision of a symptomatic os trigonum. *Arthroscopy.* 2015;31(11):2082-8.
33. Ballal MS, Roche A, Brodrick A, Williams RL, Calder JD. Posterior endoscopic excision of os trigonum in professional national ballet dancers. *J Foot Ankle Surg.* 2016;55(5):927-30.
34. Carreira DS, Vora AM, Hearne KL, Kozy J. Outcome of arthroscopic treatment of posterior impingement of the ankle. *Foot Ankle Int.* 2016;37(4):394-400.
35. Dinato MC, Luques IU, Freitas Mde F, Pereira Filho MV, Ninomiya AF, Pagnano RG i sur. Endoscopic treatment of the posterior ankle impingement syndrome on amateur and professional athletes. *Knee Surg Sports Traumatol Arthrosc.* 2016;24(4):1396-401.
36. Miyamoto W, Miki S, Kawano H, Takao M. Surgical outcome of posterior ankle impingement syndrome with concomitant ankle disorders treated simultaneously in patient engaged in athletic activity. *J Orthop Sci.* 2017;22(3):463-7.
37. Cuéllar-Avaroma A, King-Hayata MA, Martínez-de Anda MC, King-Martínez M, King-Martínez AC. Tratamiento endoscópico del pinzamiento posterior del tobillo. *Acta Ortop Mex.* 2017;31(1):24-9.
38. Morelli F, Mazza D, Serlorenzi P, Guidi M, Camerucci E, Calderaro C i sur. Endoscopic Excision of Symptomatic Os Trigonum in Professional Dancers. *J Foot Ankle Surg.* 2017;56(1):22-5.
39. Zwiers R, Baltés TP, Wiegerinck JI, Kerkhoffs GM, van Dijk CN. Endoscopic treatment for posterior ankle impingement: high patient satisfaction and low recurrence rate at long-term follow-up. *J ISAKOS.* 2018;3(5):269-73.
40. Rietveld ABMB, Hagemans FMT, Haitjema S, Vissers T, Nelissen RGHH. Results of treatment of posterior ankle impingement syndrome and flexor hallucis longus tendinopathy in dancers: A systematic review. *J Dance Med Sci.* 2018;22(1):19-32.
41. Kim E-S, Lee C-R, Kim Y-J, Roh S-M, Park J-K, Gwak H-C i sur. Hindfoot endoscopy for the treatment of posterior ankle impingement syndrome: a comparison of two methods (a standard method versus a method using a protection cannula). *J Korean Foot Ankle Soc.* 2018;22(1):26-31.

42. Feng SM, Sun QQ, Wang AG, Fan JQ. Flexor hallucis longus tendon impingement syndrome: all-inside arthroscopic treatment and long-term follow-up. *J Foot Ankle Surg.* 2020;59(6):1197-200.
43. Ling CT, Walsh SJ. Outcomes of a 2-portal endoscopic technique for osseous lesions resulting in posterior ankle impingement syndrome. *J Foot Ankle Surg.* 2020;59(5):938-41.
44. Nikolopoulos D, Safos G, Moustakas K, Sergides N, Safos P, Siderakis A i sur. Endoscopic treatment of posterior ankle impingement secondary to os trigonum in recreational athletes. *Foot Ankle Orthop.* 2020;5(3):2473011420945330.
45. Sugimoto K, Isomoto S, Samoto N, Matsui T, Tanaka Y. Arthroscopic Treatment of Posterior Ankle Impingement Syndrome: Mid-Term Clinical Results and a Learning Curve. *Arthrosc Sports Med Rehabil.* 2021;3(4):e1077-86.
46. Thompson JM, Langan TM, Hyer CF. Posterior ankle scope approach to symptomatic os trigonum removal. *Foot Ankle Spec.* 2021;14(3):266-70.
47. Rakha M, Sallam A. Five-year follow-up of endoscopic resection of symptomatic os trigonum: a prospective interventional cohort study of a possible cause of ankle and big toe pain. *Current Orthopaedic Practice.* 2021;32(6):597-602.
48. Symeonidis PD, Papakostas ET, Marín Fermín T, Tsalidou M, Terzidis I, Papadopoulos P. Arthroscopic os trigonum en-bloc removal outcomes at 6-month follow-up are better compared to Stieda's process resection in patients with posterior ankle impingement syndrome: a prospective comparative study. *J ISAKOS.* 2021;6(6):329-32.
49. Dimnjaković D, Hrabač P, Bojanić I. Value of Tourniquet Use in Anterior Ankle Arthroscopy: A Randomized Controlled Trial. *Foot Ankle Int.* 2017;38(7):716–22.
50. Scholten PE, Altena MC, Krips R, van Dijk CN. Treatment of a large intraosseous talar ganglion by means of hindfoot endoscopy. *Arthroscopy.* 2003;19(1):96-100.
51. El Shazly O, Abou El Soud MM, Nasef Abdelatif NM. Arthroscopic intralesional curettage for large benign talar dome cysts. *SICOT J.* 2015;1:32.
52. Lui TH. Arthroscopic bone grafting of talar bone cyst using posterior ankle arthroscopy. *J Foot Ankle Surg.* 2013;52(4):529-32.
53. Dawe EJ, Jukes CP, Gougoulias N, Wee A. Successful arthroscopic decompression and synthetic grafting of a posterior talar cyst: a case report. *Foot Ankle Surg.* 2014;20(2):e35-6.

54. Baliga S, Mallick MNB, Shrivastava C. Cartilage-sparing Arthroscopic Technique for Curettage and Bone Grafting of Cystic Lesion of Talus -A Case Report. *J Orthop Case Rep.* 2019;9(1):102-5.
55. Tepelenis K, Skandalakis GP, Papathanakos G, Kefala MA, Kitsouli A, Barbouti A i sur. Osteoid osteoma: an updated review of epidemiology, pathogenesis, clinical presentation, radiological features, and treatment option. *In Vivo.* 2021;35(4):1929–38.
56. Dimnjaković D, Bojanić I, Smoljanović T, Mahnik A. Periarticular osteoid osteoma of the ankle: a report of nine arthroscopically treated patients. *J Foot Ankle Surg.* 2015;54(1):89-93.
57. Ge SM, Marwan Y, Addar A, Algarni N, Chaytor R, Turcotte RE. Arthroscopic Management of Osteoid Osteoma of the Ankle Joint: A Systematic Review of the Literature. *J Foot Ankle Surg.* 2019;58(3):550-4.
58. Bojanić I, Rogošić S, Mahnik A, Smoljanović T. Removal of osteoid osteoma of the tibia using two-portal posterior ankle arthroscopy. *J Foot Ankle Surg.* 2012;51(1):103-5.
59. Bojanić I, Dimnjaković D, Smoljanović T. Ganglion Cyst of the Knee: A Retrospective Review of a Consecutive Case Series. *Acta Clin Croat.* 2017;56(3):359-68.
60. Lui TH. Arthroscopic ganglionectomy of the foot and ankle. *Knee Surg Sports Traumatol Arthrosc.* 2014;22(7):1693-700.
61. Knörr J, Soldado F, Menendez ME, Domenech P, Sanchez M, Sales de Gauzy J. Arthroscopic Talocalcaneal Coalition Resection in Children. *Arthroscopy.* 2015;31(12):2417-23.
62. Aldahshan W, Hamed A, Elsherief F, Abdelaziz AM. Endoscopic Resection of Different Types of Talocalcaneal Coalition. *Foot Ankle Int.* 2018;39(9):1082-8.
63. Malik-Tabassum K, Wahed K, To C, Maling L, Rose B. Post-operative outcomes of arthroscopic tarsal coalition resection: A systematic review. *J Orthop.* 2020;21:537-43
64. Kubat O, Bojanić I, Smoljanović T. Localized pigmented villonodular synovitis of the ankle: Expect the unexpected. *Foot Ankle Surg.* 2017;23(1):68-72.
65. Soifer T, Guirguis S, Vigorita VJ, Bryk E. Pigmented villonodular synovitis in a child. *J Pediatr Surg* 1993;28(12):1597-600.

66. Kaneko K, Nakahara D, Tobe M, Iwase H, Inoue Y, Ohbayashi O i sur. Pigmented villonodular synovitis of the ankle in an adolescent. *Int Orthop*. 2000;24(4):234-7.
67. Sanders SM, Mandracchia VJ, Kimball DA, Rissman LJ. Pigmented villonodular synovitis. A literature review and unusual case report. *Clin Podiatr Med Surg* 2002;19(4):527-40.
68. Bisbinas I, De Silva U, Grimer RJ. Pigmented villonodular synovitis of the foot and ankle: a 12-year experience from a tertiary orthopedic Oncology Unit. *J Foot Ankle Surg* 2004;43(6):407-11.
69. Novikov D, Richardson MW, Ho C, Gould ES, Khan FA. A rare incidence of pigmented villonodular synovitis of the ankle in an adolescent. *J Foot Ankle Surg* 2018;57(6):1263-6.
70. Maffulli N, Via AG, Oliva F. Chronic Achilles Tendon Rupture. *Open Orthop J*. 2017; 11:660-9.
71. Gossage W, Kohls-Gatzoulis J, Solan M. Endoscopic assisted repair of chronic achilles tendon rupture with flexor hallucis longus augmentation. *Foot Ankle Int*. 2010;31(4):343-7.
72. Hong CC, Nag K, Tan KJ. Arthroscopic flexor hallucis longus transfer for chronic Achilles tendon rupture. *Tech Foot Ankle Surg*. 2015;14(3):128-33.
73. Gonçalves S, Caetano R, Corte-Real N. Salvage Flexor Hallucis Longus Transfer for a Failed Achilles Repair: Endoscopic Technique. *Arthrosc Tech*. 2015;4(5):e411-6.
74. Vernois J, Bendall S, Ferraz L, Redfern D. Arthroscopic FHL Harvest and Transfer for Neglected TA Rupture. *Tech Foot Ankle Surg*. 2016;15(1):32-8.
75. Husebye EE, Molund M, Hvaal KH, Stødle AH. Endoscopic Transfer of Flexor Hallucis Longus Tendon for Chronic Achilles Tendon Rupture: Technical Aspects and Short-Time Experiences. *Foot Ankle Spec*. 2018;11(5):461-6.
76. Baumfeld D, Baumfeld T, Figueiredo AR, de Araujo Junior LF, Macedo B, Silva TAA i sur. Endoscopic Flexor Halluces Longus transfer for Chronic Achilles Tendon rupture - technique description and early post-operative results. *Muscles Ligaments Tendons J*. 2017;7(2):341-6.
77. Lee JI. Endoscopic Flexor Hallucis Longus Tendon Transfer for Reconstruction of the Achilles Tendon Rupture in High-Risk Patients: A Case Series. *J Foot Ankle Surg*. 2019;58(6):1257-61.

78. Vega J, Vilá J, Batista J, Malagelada F, Dalmau-Pastor M. Endoscopic Flexor Hallucis Longus Transfer for Chronic Noninsertional Achilles Tendon Rupture. *Foot Ankle Int.* 2018;39(12):1464-72.
79. Couturier S, Gold G. Imaging Features of Avascular Necrosis of the Foot and Ankle. *Foot Ankle Clin.* 2019;24(1):17-33.
80. Parekh SG, Kadakia RJ. Avascular Necrosis of the Talus. *J Am Acad Orthop Surg.* 2021;29(6):e267-78.
81. Delimar V, Jurina A, Dimnjaković D, Bojanić I. Spontana osteonekroza koljena (SONK). *Liječ Vjesn.* 2019;141(3-4):81–90.
82. Mont MA, Schon LC, Hungerford MW, Hungerford DS. Avascular necrosis of the talus treated by core decompression. *J Bone Joint Surg Br.* 1996;78(5):827-30.
83. Gross CE, Haughom B, Chahal J, Holmes GB Jr. Treatments for avascular necrosis of the talus: a systematic review. *Foot Ankle Spec.* 2014;7(5):387-97.
84. Sitte W, Lampert C, Baumann P. Osteosynthesis of talar body shear fractures assisted by hindfoot and subtalar arthroscopy: technique tip. *Foot Ankle Int.* 2012;33(1):74-8.
85. Ogut T, Seyahi A, Aydingoz O, Bilsel N. A two-portal posterior endoscopic approach in the treatment of a complex talus fracture: a case report. *J Am Podiatr Med Assoc.* 2009;99(5):443-6.
86. Kubo M, Yasui Y, Miki S, Kawano H, Miyamoto W. Stress fracture of the posterior talar process in a female long-distance runner treated by osteosynthesis with screw fixation via two-portal hindfoot endoscopy: a case report. *BMC Musculoskelet Disord.* 2019;20(1):401.
87. Donnenwerth MP, Roukis TS. The incidence of complications after posterior hindfoot endoscopy. *Arthroscopy.* 2013;29(12):2049-54.
88. Ribbans WJ, Ribbans HA, Cruickshank JA, Wood EV. The management of posterior ankle impingement syndrome in sport: a review. *Foot Ankle Surg* 2015;21(1):1-10.

ŽIVOTOPIS

Rođen sam 20.09.1997. godine u Zagrebu. Od 2004. do 2012. godine pohađam Osnovnu školu Sesvete. Nakon završene osnovne škole, upisujem prirodoslovno – matematički smjer Gimnazije Sesvete koji završavam s odličnim uspjehom.

U akademskoj godini 2016./2017. upisujem Medicinski fakultet u Zagrebu koji od tada redovito pohađam. Akademske godine 2018./2019. dobivam Dekanovu nagradu za najboljeg studenta treće godine.

Ljeto 2021. godine provodim volontirajući na odjelima ortopedije i opće kirurgije Sveučilišne bolnice u Nižnjem Novgorodu, Ruska Federacija.

Autor sam i koautor osam prikaza slučajeva prezentiranih na studentskim kongresima te koautor izvornog znanstvenog članka koji je objavljen u časopisu Paediatrica Croatica 2021. godine.

Aktivno se u govoru i pismu služim engleskim jezikom, dok se pasivno služim njemačkim jezikom.