

# Patogeneza retinopatije nedonoščadi

---

**Knezović, Luka**

**Master's thesis / Diplomski rad**

**2022**

*Degree Grantor / Ustanova koja je dodijelila akademski / stručni stupanj:* **University of Zagreb, School of Medicine / Sveučilište u Zagrebu, Medicinski fakultet**

*Permanent link / Trajna poveznica:* <https://um.nsk.hr/um:nbn:hr:105:684455>

*Rights / Prava:* [In copyright](#)/[Zaštićeno autorskim pravom.](#)

*Download date / Datum preuzimanja:* **2024-07-09**



*Repository / Repozitorij:*

[Dr Med - University of Zagreb School of Medicine Digital Repository](#)



SVEUČILIŠTE U ZAGREBU

MEDICINSKI FAKULTET

**Luka Knezović**

# **Patogeneza retinopatije nedonoščadi**

**Diplomski rad**



Zagreb, 2022.

Ovaj diplomski rad izrađen je u Klinici za očne bolesti Kliničkog bolničkog centra Zagreb pod vodstvom prof. dr. sc. Nenada Vukojevića i predan je na ocjenu u akademskoj godini 2021./2022.

## POPIS KRATICA

A-ROP – agresivna retinopatija nedonoščadi (engl. *aggressive retinopathy of prematurity*)

AP-ROP – agresivna stražnja retinopatija nedonoščadi (engl. *aggressive posterior retinopathy of prematurity*)

CRYO-ROP – engl. cryotherapy for retinopathy of prematurity study

D – dioptrija

EPO – eritropoetin

hrEPO – humani rekombinantni eritropoetin

ICROP – međunarodna klasifikacija retinopatije nedonoščadi (engl. *the international classification of retinopathy of prematurity*)

IGF-1 – inzulinu sličan faktor rasta 1 (engl. *insulin-like growth factor 1*)

LIGHT-ROP – smanjenje svjetla u retinopatije nedonoščadi (engl. *Light Reduction in Retinopathy of Prematurity*)

OCT – optička koherentna tomografija

PaO<sub>2</sub> – parcijalni tlak kisika u arterijskoj krvi

ROP – retinopatija nedonoščadi (engl. *retinopathy of prematurity*)

VEGF – vaskularni endotelni faktor rasta (engl. *vascular endothelial growth factor*)

# SADRŽAJ

SAŽETAK.....	I
SUMMARY .....	II
1.UVOD .....	1
2. KRVNE ŽILE MREŽNICE .....	1
3. KLASIFIKACIJA .....	2
3.1. LOKALIZACIJA BOLESTI.....	2
3.2. STUPANJ PROŠIRENOSTI BOLESTI .....	3
3.3. PROŠIRENOST BOLESTI.....	8
3.4. PLUS I PREPLUS BOLEST.....	9
3.5. AGRESIVNI OBLIK RETINOPATIJE NEDONOŠČADI.....	9
4. ČIMBENICI RIZIKA .....	10
5. PROBIR I PRAĆENJE .....	11
6. DIJAGNOSTIKA.....	13
7. PATOGENEZA .....	16
8. ZAKLJUČAK .....	19
9. ZAHVALE .....	20
10. LITERATURA.....	21
11. ŽIVOTOPIS .....	27

**Patogeneza retinopatije nedonoščadi**

Retinopatija nedonoščadi (engl. *retinopathy of prematurity - ROP*) razvojni je poremećaj krvnih žila mrežnice te prvi uzrok sljepoće u Hrvatskoj do 16 godina. Bolest se klasificira prema međunarodnoj klasifikaciji retinopatije nedonoščadi, a ta klasifikacija uključuje kategorizaciju bolesti u pet stupnjeva, lokalizaciju bolesti prema zonama, proširenosti koju određujemo u odnosu na kazaljke na satu te prisutnosti ili odsutnosti takozvane (pre)plus-bolesti. Prema dosadašnjim istraživanjima i spoznajama bolest se smatra multifaktorijalnom pa ne čudi veliki broj rizičnih čimbenika od kojih su neki niska porođajna masa, niska gestacijska dob, primjena strojne ventilacije duža od tjedan dana, sepsa i mnogi drugi. Kako bismo na vrijeme otkrili i dijagnosticirali bolest, jako je važan probir i praćenje nedonoščadi koja su pod određenim rizikom za razvoj bolesti. Postoje razne preporuke i kriteriji uključivanja u program probira, a temelje se na porođajnoj masi i gestacijskoj dobi. Dijagnostika se provodi pregledom pomoću binokularne indirektno oftalmoskopije lećom od 28 dioptrija. U novije vrijeme razvijaju se i mnogi digitalni načini praćenja koji ipak nisu dovoljno dobri da bi mogli zamijeniti tradicionalne načine. Patogeneza bolesti izrazito je složena te uključuje dvije faze od kojih je prva vazoobliterativna, a druga proliferativna. Rođenjem nedonoščeta mijenja se okolina te dijete prelazi iz maternice u kojoj je dobivalo kisik pod manjim parcijalnim tlakom u okolinu s puno većim parcijalnim tlakom što prvotno dovodi do prestanka rasta krvnih žila mrežnice. Rastom djeteta rastu i zahtjevi za kisikom pa dolazi do ponovne i agresivne nepravilne proliferacije krvnih žila mrežnice što se događa pod utjecajem IGF-1 i VEGF. Postoje i mnogi drugi patogenetski mehanizmi ovog procesa, a koji su obrađeni u ovome radu. Poznavanje patogenetskih procesa pomaže nam u razumijevanju, lakšem dijagnosticiranju te liječenju bolesti, što dovodi do smanjenja broja najgorih komplikacija ove bolesti, ablacije retine i sljepoće.

Ključne riječi: retinopatija nedonoščadi, patogeneza, ablacija mrežnice, sljepoća

## SUMMARY

Luka Knezović

### **Pathogenesis of retinopathy of prematurity**

Retinopathy of prematurity (ROP) is a developmental disorder of blood vessels in the retina and the first cause of blindness in Croatia under the age of 16. The disease is classified according to the international classification of retinopathy of prematurity, and this classification includes the categorization of the disease into five stages, the localization of the disease according to zones, the extension determined in relation to the hands of the clock, and the presence or absence of the so-called (pre)plus-disease. According to previous research and knowledge, the disease is considered multifactorial, so it is not surprising that there are a large number of risk factors, some of which are low birth weight, low gestational age, use of mechanical ventilation for more than a week, sepsis and many others. In order to detect and diagnose the disease in time, it is very important to screen and monitor premature babies who are at a certain risk of developing the disease. There are various recommendations and criteria for inclusion in the screening program, based on birth weight and gestational age. Diagnostics are carried out by examination using binocular indirect ophthalmoscopy with a lens of 28 diopters. Recently, many digital diagnostic tools have been developed, but they are still not good enough to replace traditional ones. The pathogenesis of the disease is extremely complex and includes two phases, the first of which is vaso-obliterative and the second is proliferative. When a premature baby is born, the environment changes, and the child moves from the womb where it received oxygen under a lower partial pressure to an environment with a much higher partial pressure, which initially leads to the cessation of retinal blood vessel growth. As the child grows, so do the demands for oxygen, so there is a renewed and aggressive irregular proliferation of blood vessels in the retina, which occurs under the influence of IGF-1 and VEGF. There are many other pathogenetic mechanisms of this process, which are discussed in this graduation thesis. Knowing the pathogenetic processes helps us to understand, diagnose and treat the disease more easily, which leads to a reduced number of the worst complications of this disease, retinal detachment and blindness.

Keywords: retinopathy of prematurity, pathogenesis, retinal ablation, blindness

## 1. UVOD

Retinopatija nedonoščadi (engl. *retinopathy of prematurity* – *ROP*) bolest je koju karakterizira razvojni poremećaj krvnih žila mrežnice (lat. *retina*). Poremećaj zahvaća prijevremeno rođenu djecu kod koje dolazi do prestanka normalnog razvoja mrežničnih krvnih žila te pojave patološkog procesa. Nedonoščad je naziv za djecu koja su rođena prije navršenog 37. tjedna gestacijske dobi. Nedonoščad prema trajanju trudnoće, odnosno gestacijskoj dobi dijelimo na vrlo preranu nedonoščad (od 29. do 32. tjedna) i izrazito preranu nedonoščad (od 23. do 28. tjedna), a prema masi nedonošenost možemo podijeliti na nedonoščad izrazito niske tjelesne mase (od 500 do 999 grama), nedonoščad vrlo niske tjelesne mase (od 1000 do 1499 g) i nedonoščad niske tjelesne mase (od 1500 do 2500 g). Djeca rođena kao nedonoščad spadaju u skupinu koja je pod povećanim rizikom za razvoj čitavog niza komplikacija, bolesti i stanja koja su specifična ili karakteristična za nisku gestacijsku dob. Nezrelija nedonoščad je upravo zbog nerazvijenosti svih organskih sustava posebno osjetljiva na okolišne čimbenike i ogromne promjene koje nastupaju rođenjem. Bolest koja zauzima značajan udio u toj populaciji je i retinopatija nedonoščadi koja je u Hrvatskoj ujedno i glavni uzrok sljepoće u populaciji do 16 godina (1).

## 2. KRVNE ŽILE MREŽNICE

Za razumijevanje patogeneze retinopatije nedonoščadi važno je opisati anatomiju i razvoj krvne opskrbe mrežnice. Središnja mrežnična arterija (lat. *arteria centralis retinae*) prva je grana oftalmičke arterije (lat. *arteria ophthalmica*). Središnja mrežnična arterija nalazi se ispod vidnog živca, a prije nego li prođe kroz bjeloočnicu i konačno se podijeli dijelom puta se nalazi i unutar vidnog živca. Središnja mrežnična arterija opskrbljuje unutarnje dvije trećine mrežnice, što znači da ta arterija opskrbljuje sve slojeve mrežnice osim fotoreceptora. Fotoreceptori mrežnice krvnu opskrbu dobivaju iz kapilara žilnice. Prolaskom vidnog živca i središnje mrežnične arterije kroz optički kanal i laminu cribrosu, središnja mrežnična arterija dijeli se na dvije grane, gornju i donju nakon čega se svaka od tih grana dodatno dijeli na temporalnu i nazalnu čime nastaju četiri terminalne arteriole. Grananje obično nastaje na površini optičkog diska, ali može se dogoditi i već u samom vidnom živcu. Četiri glavna ogranka (gornji i donji



temporalni te gornji i donji nazalni) granaju se po cijeloj mrežnici, rasprostirući se prema nazubljenoj crti (lat. *ora serrata*) te završavaju kapilarama koje ne anastomoziraju međusobno. Ovakvom krvnom opskrbom široko područje oko makule ostaje bez vaskularizacije. Mrežnične vene većinom slijede arterije nalazeći se pored njih (2).

### **3. KLASIFIKACIJA**

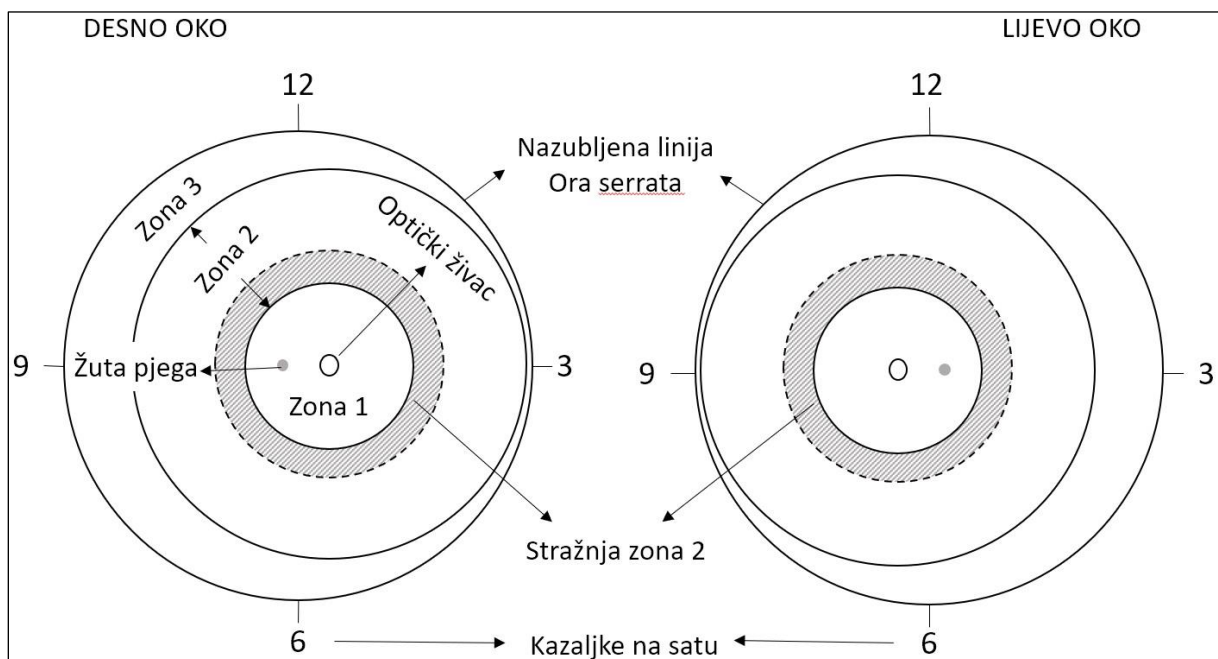
U svijetu postoji i koristi se međunarodna klasifikacija retinopatije nedonoščadi (ICROP, engl. *International Classification of Retinopathy of Pematurity*) čiji kriteriji određuju stupanj bolesti. Nakon inicijalnih kriterija koji su objavljeni 1984. godine te nadopunjeni 1987., klasifikacija je doživjela drugu inačicu 2005. godine. Napretkom medicine u poljima dijagnostike i liječenja ove bolesti, ukazala se potreba za objavljivanje i treće inačice međunarodne klasifikacije koja je naposljetku i objavljena 2021. godine (3). Prema tome, bolest se klasificira na temelju:

- 1) takozvanih zona, odnosno lokalizacije bolesti
- 2) stupnja bolesti (od 1 do 5) u području granice između vaskularnog i avaskularnog dijela mrežnice
- 3) proširenosti bolesti na mrežnici izražena pomoću rasporeda kazaljki na satu ili prema kvadrantima i
- 4) prisutnosti takozvane „(pre)plus-bolesti“ (3).

#### **3.1. LOKALIZACIJA BOLESTI**

Krvne žile mrežnice počinju se razvijati oko 13. tjedna gestacije počevši se širiti centrifugalno od optičkog živca prema periferiji mrežnice. Smatra se da razvoj krvnih žila mrežnice završava otprilike u vrijeme očekivanog poroda, odnosno oko 40. tjedna gestacije. Izgled krvnih žila mrežnice pruža informacije o zrelosti dojenčeta i riziku za razvoj retinopatije nedonoščadi. Krvožilje u razvoju je lobularno i nalazi se bliže optičkom živcu nazalno nego temporalno, ali iz praktičnih razloga razvoj vaskularizacije se prati pomoću krugova u čijem je središtu upravo optički živac. Kao što je i vidljivo na slici niže zone odvajaju tri koncentrične

kružnice sa središtem u optičkom živcu. Zona 1 definirana je kao kružnica čiji je polumjer dvostruko veći od udaljenosti izlazišta vidnog živca do žute pjege (lat. *macula lutea*). Područje koje okružuje kružnica čiji je polumjer između optičkog živca i nazubljene linije nazivamo zonom 2, dok je zona 3 područje koje obuhvaća temporalne dijelove mrežnice izvan zone 2 u obliku polumjeseca. Važno je napomenuti kako za klasifikaciju retinopatije nedonoščadi u zoni 3 potrebno je pronaći abnormalne i vijugave krvne žile unutar te zone, ali bez postojanja patoloških promjena u nazalnom dijelu mrežnice. U protivnom, takvo stanje potrebno je klasificirati kao retinopatiju nedonoščadi s lokalizacijom u zoni 2.



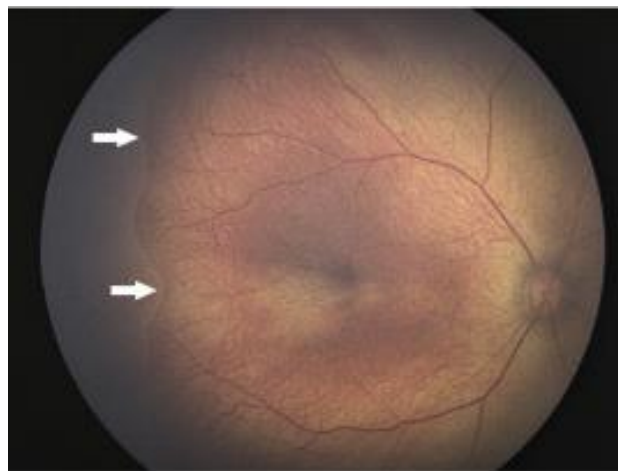
*Slika 1 Shema mrežnice lijevog i desnog oka s podjelom na tri zone te područja kao na satu, uz označen vidni živac i žutu pjegu International Classification of Retinopathy of Prematurity (3).*

### 3.2. STUPANJ PROŠIRENOSTI BOLESTI

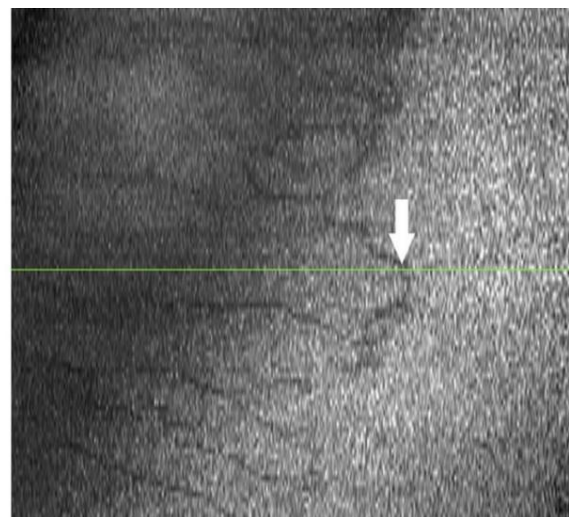
Kod nedonoščadi u razvoju mrežnica nije u potpunosti vaskularizirana. U slučaju kada nalazimo nepotpunu vaskularizaciju mrežnice, ali uz odsutnost lezija koje bi ukazivale na retinopatiju nedonoščadi, međunarodna klasifikacija predlaže korištenje pojma nekompletna vaskularizacija uz dodatak zone u kojoj se ista nalazi. Nadalje, kod nedonoščadi kod kojih pronađemo prisutnost znakova retinopatije koristimo izraz stupanj kako bismo opisali izgled,

odnosno jačinu same bolesti. Važno je naglasiti da u slučaju pronalaska dva različita stupnja razvoja bolesti u istom oku, bolest tog oka klasificiramo prema težem stupnju (3).

Stupanj 1 retinopatije nedonoščadi podrazumijeva pronalazak demarkacijske linije, odnosno tanke strukture koja se nalazi na granici između vaskulariziranog i avaskularnog dijela mrežnice. Demarkacijska linija je relativno ravna i bijela, nalazi se na ravnini mrežnice te može biti povezana s abnormalnim grananjem krvnih žila iza same linije. Sama proširenost i vijugavost perifernih krvnih žila mrežnice na granici vaskularnog i avaskularnog područja nije dovoljna za dijagnozu stupnja 1 retinopatije (3).

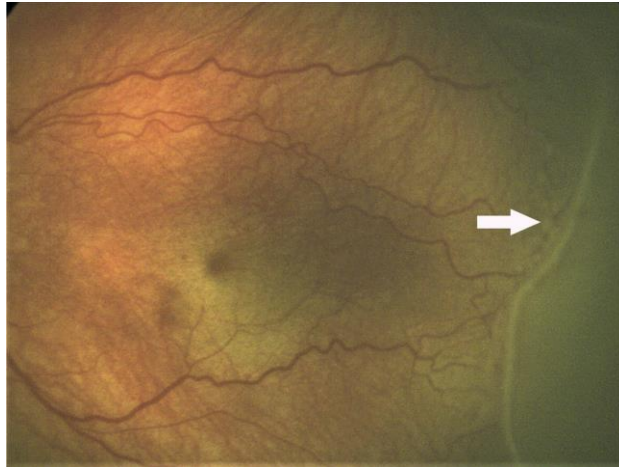


*Slika 2 Fotografija fundusa s prikazom stupnja 1 ROP-a sa strelicom koja označava demarkacijsku liniju (3). Korištenje uz dopuštenje izdavača Elsevier.*

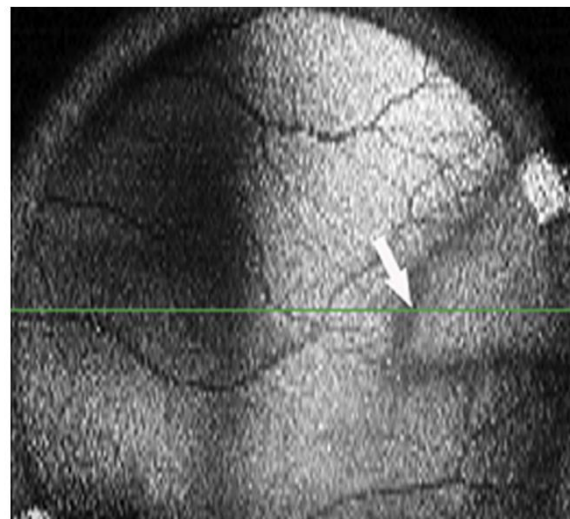
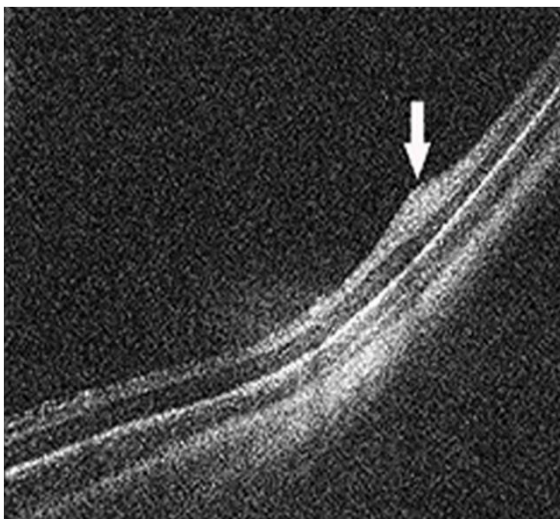


*Slika 3 Lijeva slika prikazuje presječni pogled na demarkacijsku liniju na snimci OCT-a, dok je desno prikazana vaskularno-avaskularna granica (na svim fotografijama mrežnica se nalazi lijevo) (3). Korištenje uz dopuštenje izdavača Elsevier.*

Stupanj 2 označava stadij u kojem dolazi do razvoja grebena koji se uzdiže iz demarkacijske linije iznad ravnine mrežnice. Greben može varirati u visini i boji koja može poprimiti boje od bijele pa do ljubičaste. Mali, izolirani otočići neovaskularnog tkiva na mrežnici, često nazivani kokicama (engl. *popcorn*) mogu se pronaći posteriorno od grebena, ali ne predstavljaju treći stupanj bolesti (3).



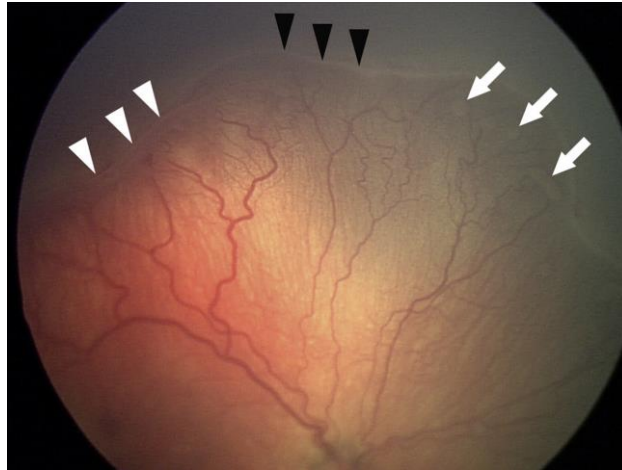
*Slika 4 Fotografija fundusa na kojoj je prikazan 2. stupanj bolesti. Greben je označen strelicom, a posteriorno od grebena moguće je vidjeti otočiće neovaskularnog tkiva u obliku kokica (engl. popcorn) (3). Korištenje uz dopuštenje izdavača Elsevier.*



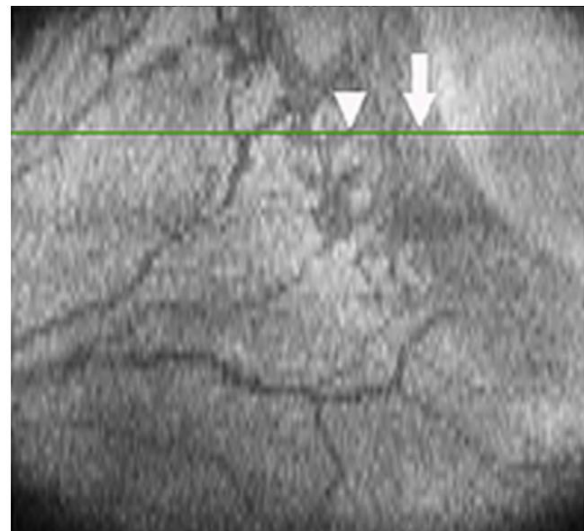
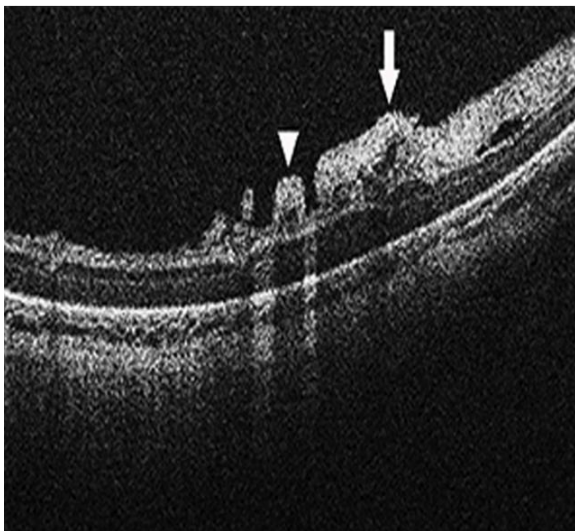
*Slika 5 Prikaz grebena stupnja 2 označen bijelom strelicom na presječnoj snimci OCT-a, dok na desnoj slici vidimo široku tamnu granicu između vaskularnog i avaskularnog dijela (3). Korištenje uz dopuštenje izdavača Elsevier.*



Treći stupanj karakterizira neovaskularizacija koja se širi izvan područja mrežnice preko grebena prema staklastom tijelu stvarajući hrapavi izgled mrežnice s porastom proliferacije krvnih žila. Ekstraretinalna neovaskularizacija naizgled ravnog izgleda može se pojaviti u očima s bolešću zone 1 ili stražnje zone 2, u odsutnosti očitog grebena ili demarkacijske linije, a također se smatra bolešću 3. stupnja (3).

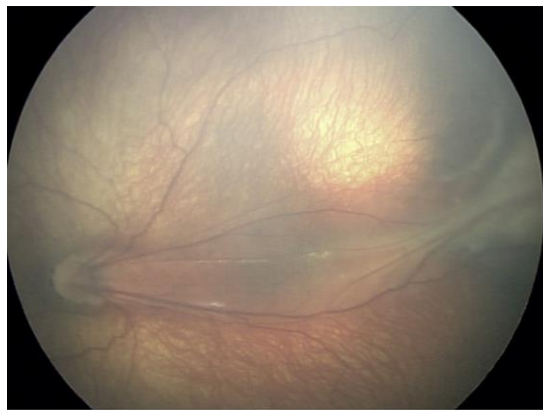


Slika 6 Fotografija fundusa s oba stupnja bolesti. Crne trokuti prikazuju stupanj 2, a bijeli trokuti stupanj 3. Bijele strelice prikazuju uzorak "kokica" (3). Korištenje uz dopuštenje izdavača Elsevier.

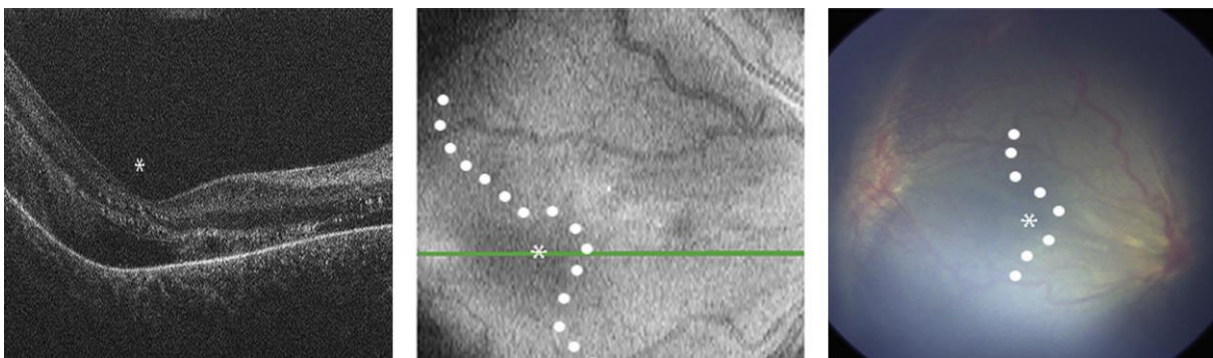


Slika 7 Lijeva slika prikazuje presječni prikaz na OCT-u stupnja 3 ekstraretinalne neovaskularne proliferacije na (bijeli trokutić) i posteriorno od vaskularno-avaskularne granice (bijela strelica). Na desnoj slici je prikaz iste situacije „en face“ (3). Korištenje uz dopuštenje izdavača Elsevier.

Ablacija mrežnice glavno je obilježje stupnjeva 4 i 5 retinopatije nedonoščadi. Kod stupnja 4 opisuje se djelomična ablacija mrežnice koja u stupnju 4A ne uključuje, a u stupnju 4B uključuje i foveu. Kliničke značajke koje upućuju na odvajanje mrežnice uključuju gubitak finih detalja vaskulature žilnice (engl. *choroid*) ili granuliranog pigmentnog epitela, izgled mliječnog stakla (engl. *ground-glass*) u odnosu na susjednu pripojenu mrežnicu ili oboje. Makularna ektopija i ravnanje arkadnih žila znakovi su periferne trakcije. Suptilna zahvaćenost foveae može se najučinkovitije uočiti korištenjem OCT-a. Stupanj 4 ROP-a može biti eksudativni ili trakcijski, javljati se u liječenih i neliječenih osoba, a izgled varira ovisno o smjerovima trakcije i prisutnosti eksudacije (4,5). Stupanj 4 s eksudacijom najčešće se javlja unutar nekoliko dana nakon laserskog liječenja ROP-a. Eksudati su obično konveksnog oblika, ponekad lokalizirani i samoograničeni. Odvojci na mrežnici nastali trakcijom povezani su s progresivnom fibrovaskularnom organizacijom i zamućenjem staklastog tijela. Također, mogu biti povezani s eksudacijom lipida, subretinalnim krvarenjem ili oboje (4).

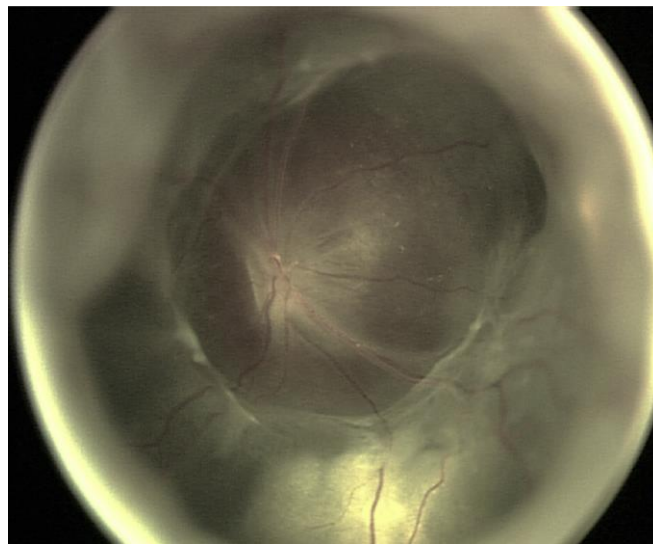


*Slika 8 Fotografija fundusa sa stupnjem 4B. Obratite pažnju na odvajanje mrežnice i ispravljanje lučnih žila i povlačenje optičkog diska (3). Korištenje uz dopuštenje izdavača Elsevier.*



*Slika 9 Lijeva slika prikazuje presječni prikaz na OCT-u stupnja 4B ROP-a, srednja slika je prikaz OCT-a „en face“, a desna je fotografija fundusa. Zvezdicom je označena lokacija foveae, a bijelim točkicama rub odvajanja mrežnice, što je praktički nemoguće vidjeti na klasičnom oftalmoskopskom pregledu (desna slika) (3). Korištenje uz dopuštenje izdavača Elsevier.*

Bolest stupnja 5 obilježava potpuna ablacija mrežnice i opisuje se prema izgledu lijevka kojeg je moguće uočiti na fundoskopskom pregledu. Tako je moguće razlikovati takozvani otvoreni - otvoreni (otvoren anteriorno i posteriorno), otvoreni - zatvoreni (otvoren anteriorno, zatvoren posteriorno), zatvoreni – otvoreni (zatvoren anteriorno, otvoren posteriorno) i zatvoreni – zatvoreni lijevak (zatvoren anteriorno i posteriorno). Kako bismo lakše odredili točnu klasifikaciju stupnja 5 uz krevet pacijenta, odbor preporuča da se potpuna ablacija mrežnice kod ROP-a podijeli na 3 potkategorije (6,7). Stupanj 5A, u kojem je optički disk vidljiv oftalmoskopskim pregledom sugerira odvajanje otvorenog lijevka. Stupanj 5B, u kojem optički disk nije vidljiv zbog retrolentnog fibrovaskularnog tkiva ili odvajanja zatvorenog lijevka i stupanj 5C, u kojem nalaz govori u prilog stupnja 5B, ali isti je popraćen abnormalnostima prednjeg segmenta (npr. prednji pomak leće, iridokapsularne priraslice, adhezija kapsule i endotela sa zamućenjem središnje rožnice ili kombinacija navedenog) (8).



*Slika 10 Fotografija fundusa na kojoj je vidljiva ablacija mrežnice s vidljivim optičkim diskom i konfiguracijom otvorenog lijevka (3). Korištenje uz dopuštenje izdavača Elsevier.*

### **3.3. PROŠIRENOST BOLESTI**

Na očnoj pozadini, odnosno fundusu proširenost bolesti prikazujemo koristeći područja od 30 stupnjeva uz kazaljke sata kao granice. Tako promatrajući fundus 3 sata uvijek označavamo desno, odnosno nazalno u desnom, a temporalno u lijevom oku. Analogno tome 9 sati označavamo uvijek lijevo, to jest temporalno u desnom, a nazalno u lijevom oku kao što je i prikazano na slici 1.

### **3.4. PLUS I PREPLUS BOLEST**

„Plus bolešću“ nazivamo stanje u kojem nalazimo abnormalno proširene i vijugave krvne žile mrežnice, dok „preplus bolest“ definiramo također kao abnormalno proširene i vijugave krvne žile, ali ipak nedovoljno proširene i/ili vijugave za dijagnosticiranje plus bolesti (9). Najnovija klasifikacija preporuča i dalje korištenje naziva plus i preplus bolesti, ali sugerira kako bi promjene na krvnim žilama trebalo promatrati u području cijele zone 1, a ne samo u polju vidljivom na uskokutnim fotografijama fundusa. Također, nije uputno o promjenama zaključivati ni iz broja kvadranta koji su zahvaćeni bolešću.

### **3.5. AGRESIVNI OBLIK RETINOPATIJE NEDONOŠČADI**

Agresivni stražnji ROP dodan je u svjetsku međunarodnu klasifikaciju 2005. godine kako bi se opisao teški, brzo progresivni oblik ROP-a koji se nalazi u zoni 1 ili u stražnjoj zoni 2. Taj oblik prvotno je opisan kod najmanje nedonoščadi, ali s napretkom znanosti primijećeno je da se takav oblik pojavljuje i u veće nedonoščadi, posebno u dijelovima svijeta s ograničenim mogućnostima liječenja, odnosno s lošijom kvalitetom zdravstvene skrbi (10). Upravo iz razloga što su glavne odlike tog oblika brzina progresije bolesti i specifičan izgled krvožilnih anomalija, odbor u novoj klasifikaciji predlaže korištenje naziva agresivna retinopatija nedonoščadi (A-ROP) umjesto dosadašnjeg agresivnog stražnjeg oblika (AP-ROP) (3). Glavna obilježja agresivnog oblika su brzi razvoj neovaskularizacije i teške plus bolesti bez uočavanja promjena koje prolaze kroz tipične stadije bolesti. U ranom A-ROP-u mrežnica može pokazivati kapilarne abnormalnosti iza izvorne granice vaskularizirane mrežnice, kao što su stvaranje takozvanih arterio-venskih „šantova“ nalik proširenim vaskularnim petljama. U nekim slučajevima to može biti ekstremno s očitim gubitkom gotovo cijele vaskularizirane mrežnice (3).



#### 4. ČIMBENICI RIZIKA

Nakon prve definicije retinopatije nedonoščadi (11) pronađeno je više od 50 čimbenika rizika za koje se tvrdi da utječu na pojavnost retinopatije (12). Kroz višestruka istraživanja potvrđena je međuovisnost ROP-a s raznim čimbenicima kao što su niska gestacijska dob, niska porođajna masa, bivanje na strojnoj ventilaciji dulje od tjedan dana, terapija surfaktantom, veliki volumeni transfuzije krvi, nizak unos kalorija, hiperglikemija, ali i inzulinska terapija (8,13–19). Kao ostali mogući rizični faktori navode se sepsa, promjene u sastavu plinova u krvi, krvarenje u intraventrikularne prostore, bronhopulmonalna displazija, sistemska gljivična infekcija, a pronađena je i određena povezanost između rane primjene eritropoetina sa svrhom liječenja anemije nedonoščadi (13,14,20). Nedostatno napredovanje na masi tijekom vremena i povišene razine faktora rasta sličnog inzulinu (engl. *insuline-like growth factor-1, IGF-1*) i (engl. *insuline-like growth factor binding protein-3, IGFBP3*) također mogu biti od koristi za identifikaciju nedonoščadi koja su pod rizikom za ROP (21–23). Čini se da i prekomjerna zasićenost krvi kisikom doprinosi razvoju retinopatije, ali i prekomjerno smanjenje ciljne zasićenosti kisikom povezano je s povećanim mortalitetom (24). Sistemska gljivična infekcija, prema jednoj studiji, može pogoršati tijek ROP-a i pogoršati ishod liječenja nakon laserske fotokoagulacije (25). Prema brojnim istraživanjima i trenutnim saznanjima najvažniji od spomenutih čimbenika je nedonošenost (26,27). Povezanost između porođajne težine i učestalosti pojavnosti bolesti veća je od povezanosti iste s gestacijskom dobi. Rizik za razvoj težih oblika bolesti je veći što je porođajna masa manja, a isto vrijedi i za gestacijsku dob. Prema jednoj od novijih studija na uzorku od 4099 djece, čak 65.8% djece koja su imala porođajnu težinu jednaku ili manju od 1250 grama razvila su ROP. Također, podatci govore da je postmenstrualna dob u korelaciji s incidencijom ROP-a, ali zbroj gestacijske i postnatalne dobi je u još većoj korelaciji s pojavom ROP-a. Ta činjenica nas potiče na razmišljanje i daljnje istraživanje o tome jesu li uzroci retinopatije samo perinatalni ili je to tek kotačić koji potakne proces koji je započeo u majčinoj utrobi (27). Razlike pronalazimo i u incidencijama među visoko i nisko razvijenim državama. U visoko razvijenim državama nedonoščad koja je pod jako velikim rizikom za ROP je ona rođena s masom manjom od 800 grama i prije 26 tjedna gestacijske dobi, a u nisko razvijenim zemljama pod istim rizikom je nedonoščad rođena s masom čak i većom od 1000 grama te gestacijske dobi između 26. i 30. tjedna gestacije.

## 5. PROBIR I PRAĆENJE

Kako je poznato da je retinopatija nedonoščadi bolest progresivnog tijeka, ali bez odgovarajućeg modaliteta prevencije jako je važno pravodobno prepoznavanje djece koja su pod rizikom za razvoj bolesti kako bismo mogli provesti liječenje koje smanjuje rizik od gubitka vida, odnosno sljepoće. Cilj takvog probira je izdvajanje nedonoščadi kojoj liječenje nije potrebno od nedonoščadi čije stanje zahtjeva liječenje. Programi probira trebali bi uključivati preglede koji su dostupni, jednostavni i neinvazivni te dovoljno specifični i osjetljivi kako ne bismo propustili dijagnosticirati bolest (28). Točnije, prema Svjetskoj zdravstvenoj organizaciji odlike bolesti koja bi bila pogodna za program probira uključuju: stanja ili bolesti koje predstavljaju popriličan zdravstveni problem pojedincu ili cijelome društvu, bolest mora imati poznati tijek, mora postojati latentna ili pretklinička faza bolesti, dijagnostički testovi moraju biti jednostavni, ekonomični, odnosno jeftini, specifični i osjetljivi, program mora imati dobar omjer uloženog i dobivenog te mora imati povoljan utjecaj na krajnji ishod bolesti (29). Probir za retinopatija nedonoščadi ispunjava sve ove kriteriji te je međunarodno poznata CRYO-ROP studija nakon 15 godina praćenja bolesnika pokazala razliku od oko 20% u pojavi nepovoljnih strukturalnih promjena između liječenih i neliječenih u korist liječenih (30). Nakon takvih spoznaja programi za probir ROP-a postali su obavezni u skoro svim razvijenim zemljama.

Postoje preporuke raznih pedijatrijskih i oftalmoloških društava, ali sve uključuju vrlo slične parametre i vrijednosti koje svoje temelje i pretpostavke izvlače iz CRYO-ROP i LIGHT-ROP studija, najpoznatijih studija o ovoj temi (31). Tako Američka akademija za pedijatriju u svojim smjernicama iz 2018. (32) preporuča probir na ROP za novorođenčad s porođajnom masom manjom od 1500 grama ili gestacijskom dobi jednakom ili manjom od 30 tjedana i novorođenčad odabrana na temelju procjene oftalmologa. Što se tiče Hrvatske, 2004. godine na godišnjem sastanku Hrvatskog oftalmološkog društva iznesen je prijedlog Nacionalnih smjernica za programe probira i liječenja retinopatije nedonoščadi. Smjernice su trebale uključivati definiciju rizične populacije koju bismo uključivali u program probira, nivo stručnog obrazovanja medicinskog osoblja uključenog u provođenje programa, izvedbu pregleda, određivanje vremena u kojem bismo počeli pratiti dijete, frekvenciju ponavljanja samih pregleda, trajanje praćenja, primjenu Međunarodne klasifikacije retinopatije nedonoščadi, preporuke za liječenje bolesti, prognozu, pisani dokument s informacijama za roditelje i preporuku načinu vođenja dokumentacije (33). Prijedlog smjernice je bio da se kao kriterije uključivanja uzimaju porođajna masa manja ili jednaka 1500 grama i/ili gestacijska

dob manja ili jednaka od 32 tjedna. Unutar programa ostavljen je i prostor da se iznimno uključe i djeca do 2000 grama porođajne mase i/ili gestacijske dobi duže od 32 tjedna, u slučaju procjene neonatologa da je to potrebno zbog nesigurnog kliničkog tijeka u određenom slučaju (33). Vrijednosti koje su određene kao granične, postavljene su na temelju rezultata raznih istraživanja iz država sličnog stupnja razvoja i relativno bliskih geografskih okvira. Naravno, to ne mora nužno garantirati primjenjivost i na našu populaciju. U Izmišljenom prijedlogu Nacionalnih smjernica programa probira i liječenja retinopatije nedonoščadi predstavljenom na godišnjem sastanku Hrvatskog oftalmološkog društva 2007. godine nije došlo do izmjena u kriterijima uključivanja (33). Nažalost, prema javno dostupnim podacima, čini se da je prijedlog nacionalnih smjernica i ostao samo prijedlog.

Učestalost i potreba za provođenjem kontrolnih pregleda nedonoščadi pod rizikom određuje se prilikom prvog pregleda. Američka pedijatrijska akademija u već spomenutim smjernicama objavljenim 2018. godine predlaže kontrolne preglede jednom tjedno ili češće za nedonoščad čiji očni nalaz uključuje:

- nezrelu vaskularizaciju u zoni 1, ali bez retinopatije;
- stupanj 1 ili stupanj 2 ROP-a u zoni 1;
- nezrelu mrežnicu koja se proteže u stražnju zonu 2, u blizini granice zone 1 i zone 2;
- sumnju na prisutnost agresivnog stražnjeg ROP-a i
- stupanj 3 ROP-a unutar zone 1 (zahtjeva liječenje, a ne daljnje praćenje).

Kontrolni pregled unutar jednog do dva tjedna zahtjeva nedonoščad kod koje smo na prvom pregledu pronašli:

- nezrelu vaskularizaciju stražnje zone 2;
- stupanj 2 ROP-a unutar zone 2 i
- nedvosmisleno nazadovanje ROP-a.

Praćenje svaka dva tjedna predlaže se za:

- prvi stupanj ROP-a u zoni 2;
- nezrela vaskularizacija, ali bez ROP-a u zoni 2 i
- nedvosmisleno nazadovanje ROP-a u zoni 2

Naposlijetku, pregledi svaka dva do tri tjedna preporučeni su za:

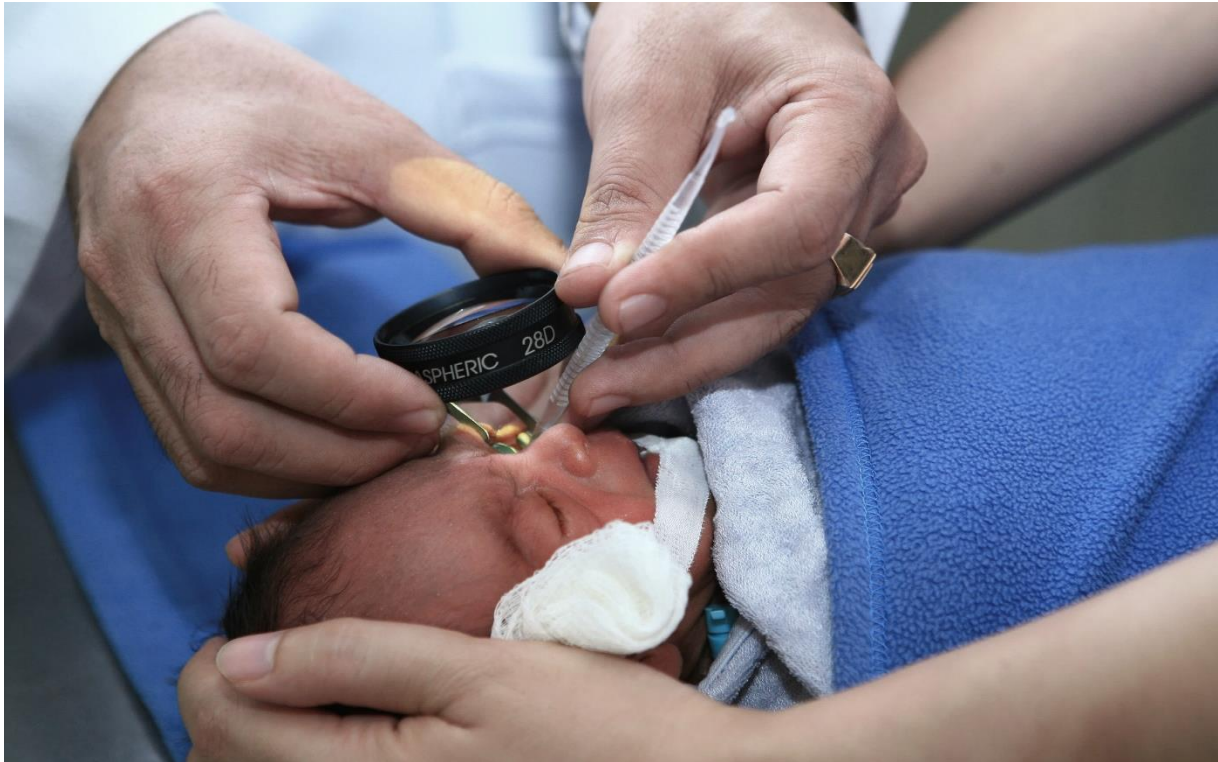- stupanj 1 ili 2 ROP-a u zoni 3 i
- nazadovanje ROP-a u zoni 3 (32).

Praćenje nedonoščeta potrebno je nastaviti sve do sazrijevanja mrežnične vaskularizacije i njenog protezanja do nazubljene linije (engl. *ora serrata*) u zoni 3, što se obično događa između 37. i 40. tjedna postmenstrualne dobi. Djeca koja prilikom prvog pregleda nemaju znakove ROP-a imaju minimalan rizik za razvoj retinopatije koja bi mogla oštetiti vid te se s pregledima može prestati kada krvne žile urastu u zonu 3. Kao što smo već spomenuli, to se uglavnom događa nakon 36. tjedna postmenstrualne dobi, a kod 90% pacijenata završi oko 44. tjedna postmenstrualne dobi (34). U pacijenata s blagim ROP-om trebaju se pratiti sve do razvitka stadija koji zahtjeva liječenje ili dok ne dođe do regresije i stabilizacije. Probir aktivne progresivne bolesti može biti obustavljen ako su u dva uzastopna pregleda opaženi neki od sljedećih znakova koji su definirani Međunarodnom klasifikacijom retinopatije nedonoščadi (3,35). Ti znakovi su smanjenje plus-bolesti, rast krvnih žila preko demarkacijske linije, djelomična rezolucija koja napreduje prema potpunoj rezoluciji, promjena bolje grebena iz ružičaste u bijelu, izostanak progresije bolesti ili početak procesa zamjene lezija aktivnog ROP-a vezivnim tkivom (35,36). Visoka pojavnost kratkovidnosti, astigmatizma i strabizma samo su neke od potencijalno opasnih posljedica za vid, a kod kojih možemo očekivati potrebu za liječenjem. Iz tog razloga preglede je potrebno nastaviti i nakon završetka probira za retinopatiju, a u Republici Hrvatskoj predviđeni su u 3., 6., 9. i 12. mjesecu postnatalne dobi (37). Čak i u slučajevima u kojima u kojima nismo pronašli nikakav patološki nalaz, uputno je napraviti pregled barem jednom godišnje zbog rizika za razvoj glaukoma i ablacije mrežnice. Važno je istaknuti kako se znatan broj kontrolnih pregleda provodi nakon otpuštanja djeteta iz bolnice. Upravo iz tog razloga važno je roditeljima ukazati i objasniti važnost redovitih pregleda kao i pravovremenog liječenja ako se ukaže potreba za isto. U skladu s liječničkom strukom, potrebno je i naglasiti možebitne komplikacije koje se ponekad razvijaju čak i uz pravilno i pravodobno liječenje (35).

## 6. DIJAGNOSTIKA

Prilikom pregleda važna je suradnja osoblja jedinice za intenzivnu neonatološku skrb i oftalmologa. Dijagnostički pregled izvodi se u dva koraka. Prvi korak je širenje zjenica koje se radi koristeći ciklomidrijatik (*cyclopentolate* 0,2% i *phenylephrine* 1%). Kapi je potrebno primijeniti tri puta u razmaku od 10 do 15 minuta, a eventualne jako rijetke nuspojave topikalne primjene midrijatika su hipertenzija i ileus (37).

Drugi korak počinje primjenom topičkog anestetika proparakaina nakon čega se postavlja sterilni retractor vjeđa. Preporuča se prisustvo osoblja jedinice za intenzivnu skrb zbog moguće bradikardije kao komplikacije. Pregled pomoću binokularne indirektne oftalmoskopije izvodi se 30 do 45 minuta nakon primjene midrijatika. Leća koja se koristi pri pregledu je leća od 28 ili 20 dioptrija (37).



*Slika 11 Pregled binokularnom indirektnom oftalmoskopijom pomoću leće od 28D (38). Preuzeto i modificirano: IAPBVISION 2020, pod licencom CC BY-NC-SA 2.0*

Sveopćom digitalizacijom kako svijeta, tako i medicine, kroz godine su razvijene i digitalne metode pregleda fundusa. Primjer jedne od njih je *RetCam* koja omogućava digitalni pregled fundusa te pohranu i dijeljenje fotografija elektroničkim putem. Metoda se pokazala relativno dobrom u dijagnosticiranju uznapredovanog, klinički značajnog ROP-a, ali nedostatna za otkrivanje blagog ROP-a, te se upravo iz tih razloga i dalje preporuča činjenje barem jednog indirektnog oftalmoskopskog pregleda prije završetka probira (39). Nadalje, kako je indirektna oftalmoskopija ipak subjektivna metoda, u svijetu se razvijaju razni programi i aplikacije koje bi omogućile objektivnu procjenu stupnja bolesti, ali i prognozu bolesti na temelju takozvanog dubokog učenja, odnosno umjetne inteligencije koja na temelju ogromnog broja prethodnih

iskustava i fotografija uči i unaprjeđuje sama sebe i tako teoretski postiže jako visoku točnost procjene (40). Takvi programi još nisu u kliničkoj upotrebi, ali važno je znati da izgleda da su takvi programi budućnost medicine te jedan model rada koji će doktorima biti velika pomoć u svakodnevnom radu.

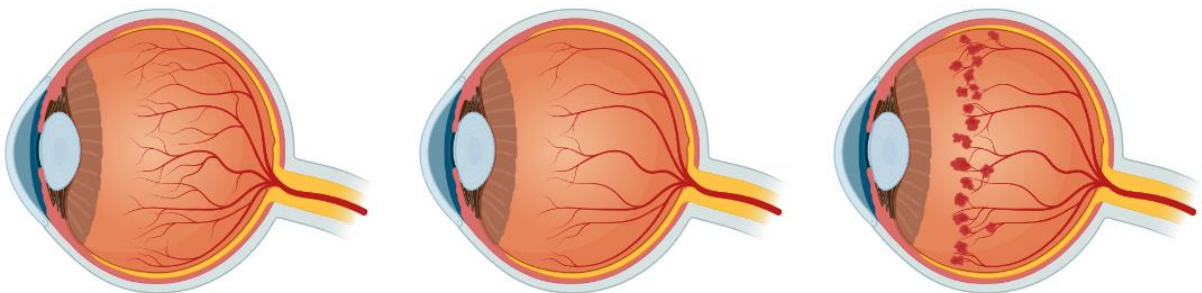
Također, koju god od metoda pregleda koristili, od velike je važnosti voditi kvalitetnu i preciznu dokumentaciju kako bi se nalazi mogli standardizirano uspoređivati između pregleda. Međunarodna klasifikacija bi se trebala koristiti za bilježenje nalaza u trenutku pregleda. Upravo za tu svrhu britanski Royal College of Paediatrics and Child Health predlaže korištenje predloška koji je niže prikazan (35).

Retinopathy of Prematurity Examination Record				
<b>Name:</b>		<b>Gestational age (wks):</b>		
<b>Hospital No:</b>		<b>Birth Weight (g):</b>		
<b>DoB:</b>		<b>Previous screening? Y/N Hospital:</b>		
<b>Male/Female</b>		<b>Previous treatment? Y/N Type:</b>		
<b>Stage 1</b> 		<b>Stage 2</b> 		<b>Stage 3</b> 
		<b>Stage 4/5</b> 		<b>Laser</b> 
<b>Date of examination:</b>	<b>R</b>			<b>L</b>
<b>Name of examiner:</b>				
<b>Postmenstrual age:</b>				
<b>Findings:</b>				
Progression <input type="checkbox"/>				
Regression <input type="checkbox"/>				
No change <input type="checkbox"/>				
<b>Follow up:</b>	Zone:	Stage:	A-ROP: Y/N	
<b>Refer: Y/N</b>	Zone I/posterior zone II due to temporal notch: Y/N		Plus: Y/N Pre-plus: Y/N	
<b>Comments:</b>				

Slika 12 Evidencijski list koji predlaže Royal College of Paediatrics and Child Health za praćenje ROP-a (35).

## 7. PATOGENEZA

Patogeneza retinopatije nedonoščadi komplicirana je i multifaktorijalna te je do danas nepoznat točan mehanizam nastanka bolesti. Kao što smo već spomenuli postoje brojni čimbenici koji su povezani s nastankom, razvojem i napredovanjem bolesti, ali uz svu današnju tehnologiju još nije složen jasan i jednostavan slijed razvoja bolesti. Smatra se da patogenezu čine dvije faze, prva ishemijska, odnosno vazoobliterativna, a druga proliferativna (41). Ukratko, prva faza bolesti započinje prelaskom iz okoliša s relativnim manjkom kisika u okolinu u kojoj su koncentracije, odnosno parcijalni tlakovi kisika puno veći. Posljedica toga je prestanak proliferacije krvnih žila i stvaranja slobodnih radikala kisika koji mogu oštetiti već razvijene krvne žile, ali i ostale stanice unutar mrežnice. Kako nedonošče napreduje i raste, povećavaju se i metaboličke potrebe kako svih stanica tijela, tako i stanica mrežnice za kisikom. Odgovor tkiva na hipoksiju je lučenje faktora rasta vaskularnog endotela (engl. *vascular endothelial growth factor, VEGF*) i IGF-1 koji potiču angiogenezu, tj. proliferaciju i stvaranje novih krvnih žila hipoksične mrežnici čak i na dijelu koji je do sada bio avaskularan (42,43). Neravnoteža između rasta stanica i njihove potrebe za kisikom i mogućnosti da se kisik i hranjive tvari dopreme tim istim stanicama događa se najčešće između 32. i 34. tjedna gestacije. U tom razdoblju najčešće dolazi do problema i patološkog rasta krvnih žila koje mogu na kraju dovesti do formiranja ožiljkastog tkiva te se kao posljedica mogu razviti već spominjana ablacije retine i sljepoća.



*Slika 13 Shematski prikaz normalne vaskularizacije mrežnice (lijevo), prve faze odnosno vazoobliteracije krvnih žila (sredina) te druge faze odnosno vazoproliferacije (desno). Created with BioRender.com*

Fetus u maternici ima normalan PaO<sub>2</sub> od oko 30 mmHg, dok zrak u ljudskom okolišu ima PaO<sub>2</sub> između 60 i 100 mmHg. Smatra se da upravo ta velika promjena u parcijalnom tlaku kisika dovodi do promjena koje su odgovorne za nastanak ROP-a (44). Naša shvaćanja o patogenezi

retinopatije većinom potječu iz animalnih studija i meta-analiza, te se prvotno najveća važnost pridavala postotku kisika u udahnutom zraku. Kako se kroz vrijeme se smanjila primjena visokih koncentracija kisika, ali retinopatije se i dalje javljala, iako u manjim razmjerima, pokušalo se pronaći optimalne vrijednosti saturacije u nedonoščadi. Kliničkim istraživanima došlo se do spoznaje da kod nedonoščadi ipak nisu bitne krajnosti primjene koncentracija kisika, bilo maksimalne ili minimalne vrijednosti, već oscilacije u saturaciji krvi nedonoščeta u prva dva tjedna života (45). Meta-analiza napravljena 2010. godine je utvrdila da niža saturacija krvi kisikom (70 – 96%) unutar prvih par tjedana života nakon poroda nedonoščeta smanjuje rizik razvijanja teškog oblika retinopatije, dok nakon 32. tjedna post-menstrualne dobi visoke saturacije krvi kisikom (94 – 99%) smanjuju rizik napredovanja ROP-a do teškog oblika (46). Rezultat te meta-analize u skladu je s već poznatim saznanjima da kroz različite faze razvoja nedonoščeta nakon rođenja različite razine kisika djeluju na drugačiji način i s drugim ishodom ovisno o vremenskom preklapanju s patogenetskim fazama razvoja retinopatije. Iako su provedena mnogobrojna kvalitetna istraživanja i dalje nam je ostalo nepoznato kolika bi bila idealna saturacija kod nedonoščadi rođene prije 32. tjedna gestacije, vrlo male rodne mase koja bi spriječila nastanak ili progresiju ROP-a, a istodobno ne bi dovođila do respiratornih komplikacija i plućnih morbiditeta (47). Imajući na umu ova saznanja, liječnici su razmišljali kako povećati isporuku kisika ciljnim tkivima te su se odlučili za intervencije kao što su transfuzija krvi i liječenje eritropoetinom (EPO). Eritropoetin je glikoprotein kojeg proizvodi jetra fetusa i pomoću kojeg se regulira stvaranje krvnih stanica. Također, eritropoetin sudjeluje u stvaranju krvnih žila mrežnice. Povišene koncentracije eritropoetina i to do 10 puta veće nego u serumu pronađene su u uzorcima staklastog tijela u djece s ROP-om (48). U raznim studijama postoje različiti rezultati kod davanja humanog rekombinantnog eritropoetina (hrEPO) umjesto davanja transfuzije krvi ili svježe smrznute plazme. U nekim studijama primjena hrEPO-a smanjuje, dok u drugima povećava pojavnost retinopatije nedonoščadi, ali to se može objasniti upravo već spomenutom činjenicom da tijek bolesti ovisi o fazi u kojoj se primjenjuje kisik, to jest u ovom slučaju hrEPO. Humani rekombinirani eritropoetin primijenjen u ranoj, hiperoksičnoj fazi smanjuje pojavnost ROP-a, a u drugoj, hipoksičnoj fazi dovodi do pogoršanja ROP-a. Anemija nedonoščadi je dodatan nepovoljan utjecaj na razvoj mrežnice jer eritrociti ne mogu dostaviti dovoljno kisika mrežnici, što znači da imamo hipoksičnu mrežnicu koja iz tog razloga pokreće neovaskularizaciju. Transfuzija eritrocita kao terapija za takvu anemiju može smanjiti i produkciju eritropoetina u mrežnici i tako spriječiti eventualnu progresiju ROP-a (49).



Dolaskom do saznanja o zasićenosti kisikom kod nedonoščadi dovela je do smanjenja pojavnosti retinopatije, ali ne i do nestanka. Dugo se smatralo da je kisik jedini odgovorni faktor za razvoj bolesti pa i u tome vjerojatno leži činjenica da nismo uspjeli posve prevenirati nastanak iste.

Nedostaščad, odnosno djeca koja imaju manju masu nego što je to očekivano za dob kao posljedica intrauterinog zastoja rasta spadaju u djecu s povećanim rizikom za razvoja ROP-a (50). U tom kontekstu zanimljiva je činjenica da je i kod nedostaščadi i kod nedonoščadi pronađena zajednička karakteristika u obliku smanjene serumske razine IGF-1. Taj već spominjani polipeptidni hormon koji se proizvodi na stimulacijski podražaj placente važan je za razvoj fetusa u svim stadijima trudnoće, a osobito u zadnjem tromjesečju koje je obilježeno velikim rastom ploda te su koncentracije IGF-1 u plazmi fetusa najviše upravo tada (51). U slučaju prijevremenog poroda i prekida veze s posteljicom koja je glavni izvor hormona, dolazi do naglog pada razine IGF-1. Zatim se kroz određeno vrijeme IGF-1 počinje proizvoditi u jetri i krvnim zrnima djeteta te predstavlja odličnu podlogu za razvoj novih i nepravilnih krvnih žila unutar mrežnici i na njenim avaskularnim dijelovima. Prirodni, odnosno egzogeni izvori IGF-1 je majčino mlijeko za koje se prema nekim meta-analizama čini da ima zaštitnu ulogu u sprečavanju ROP-a (52). Moguću ulogu kao zaštitni čimbenik iz mlijeka igraju i antioksidansi koji se nalaze u mlijeku kao što su inozitol, vitamin E i beta karoten, iako takvi navodi još nisu potvrđeni istraživanjima. Postoje i razne studije koje su još uvijek u tijeku, a koje imaju za cilj vidjeti može li se humanim rekombinantnim IGF-1 na neki način prevenirati razvoj retinopatije. Kod eksperimenata na miševima uočeno je da ukoliko se tijekom proliferativne faze ROP-a primjene antagonisti IGF-1 receptora, utoliko dolazi do supresije proliferacije i stvaranja novih krvnih žila, a sve neovisno o razini VEGF-a u tom trenutku. To je posebno zanimljivo ako znamo da ta dva čimbenika ostvaruju međudjelovanje kako u prvoj, tako i u drugoj fazi ROP-a. Čini se da IGF-1 ima odlučujuću ulogu u rastu i preživljavanju endotelih stanica koje su nastale posredstvom VEGF-a. Iz tog razloga je izgledno da VEGF kao faktor nije samodostatan da bi izazvao pretjeranu angiogenezu u ROP-u, ali i drugim proliferativnim retinopatijama.

Temeljem ovih spoznaja razvijen je algoritam koji napravljen na temelju spoznaja da loše napredovanje na tjelesnoj masi i smanjen rast IGF-1 u usporedbi s referentnim vrijednostima može biti dobar pokazatelj rizika razvoja ROP-a. Taj algoritam naziva se WINROP (engl. *Weight, Insulin-like growth factor, Neonatal ROP*) i prema studijama ima osjetljivost od oko 76% za teške oblike ROP-a, dok mu je prema toj studiji specifičnost oko 74% (53).

## 8. ZAKLJUČAK

Retinopatija kao entitet predstavlja značajnu komplikaciju kod prijevremeno rođene djece, odnosno nedonoščadi. Znajući da je to glavni uzrok sljepoće u dobi ispod 16 godina u Hrvatskoj, neizmjereno je važno dobro poznavati čimbenike rizika i moguće uzroke ove bolesti. Razumijevanje patogeneze svake bolesti jako je važno kako bismo pravodobno mogli primijeniti prave modalitete dijagnosticiranja, liječenja same bolesti, ali i kako bismo bolest mogli točno definirati i klasificirati. Jasno je da veliku ulogu u riziku za razvoj retinopatije nedonoščadi igra razina saturacije krvi kisikom kao upravo jedan od prvih čimbenika koji su dovedeni u vezu s bolešću, smanjena porođajna težina, te razine faktora kao što su IGF-1 i VEGF kao promotori angiogeneze i patoloških promjena mrežnice. Iako je retinopatija nedonoščadi multifaktorijalna bolest o čijoj patogenezi znamo mnogo, neki mehanizmi su i dalje nepoznati te postoji veliki prostor za napredak, kako oko dijagnostičkih, tako i oko terapijskih postupaka.

Napretkom znanosti i razvojem tehnologije u medicini vjerojatno ćemo kroz određeno vrijeme znati više o svakom aspektu ove bolesti, a samim time i poboljšati prevenciju i terapijske ishode liječenja. Budućnost nam možda ponudi i neke nove teorije i saznanja o samoj bolesti, a razvoj molekularne medicine, umjetne inteligencije i dubokog učenja daje nam pravo na optimizam i nadu.

## **9. ZAHVALE**

Veliko hvala mom mentoru prof. dr. sc. Nenadu Vukojeviću na potpori, usmjeravanju i pomoći prilikom izrade ovog diplomskog rada.

Zahvale cijeloj mojoj obitelji, a posebno roditeljima i sestrama na razumijevanju, molitvama i podršci koju su mi pružali tijekom cijelog mog školovanja.

Zahvala i prijateljima na nezaboravnim trenucima tijekom studiranja. Bez vas ne bih bio ovo što sam danas.

## 10. LITERATURA

1. Csik T, Šimek T, Pavičić-Astaloš J, Merc I, Slugan I, Jambrek B. Prematurna retinopatija kao uzrok sljepoće u Hrvatskoj. *Acta Clin Croat.* 01. travanj 2008.;47(Supplement 1):14–14.
2. Smith LE, Hard AL, Hellström A. The Biology of Retinopathy of Prematurity. *Clin Perinatol.* lipanj 2013.;40(2):201–14.
3. Chiang MF, Quinn GE, Fielder AR, Ostmo SR, Chan RVP, Berrocal A, i ostali. International Classification of Retinopathy of Prematurity, Third Edition. *Ophthalmology.* 01. listopad 2021.;128(10):e51–68.
4. Hartnett ME, Mccolm JR. Retinal Features Predictive Of Progressive Stage 4 Retinopathy Of Prematurity: Retina. *travanj 2004.;24(2):237–41.*
5. Kondo H, Arita N, Osato M, Hayashi H, Oshima K, Uchio E. Late Recurrence of Retinal Detachment Following Successful Vitreous Surgery for Stages 4B and 5 Retinopathy of Prematurity. *Am J Ophthalmol.* travanj 2009.;147(4):661-666.e1.
6. Jabbour NM, Eller AE, Hirose T, Schepens CL, Liberfarb R. Stage 5 Retinopathy of Prematurity. *Ophthalmology.* prosinac 1987.;94(12):1640–6.
7. Gadkari SS, Deshpande M, Kulkarni S. Minimally fibrotic stage 5 ROP: a clinical prognostic factor in eyes undergoing vitrectomy for stage 5 retinopathy of prematurity. *Graefes Arch Clin Exp Ophthalmol.* srpanj 2016.;254(7):1303–9.
8. Coats DK, Miller AM, Hussein MAW, McCreery KMB, Holz E, Paysse EA. Involution of Retinopathy of Prematurity After Laser Treatment: Factors Associated With Development of Retinal Detachment. *Am J Ophthalmol.* kolovoz 2005.;140(2):214–22.
9. An International Classification of Retinopathy of Prematurity. *Arch Ophthalmol.* 01. kolovoz 1984.;102(8):1130–4.
10. Shah P, Narendran V, Saravanan V, Raghuram A, Chattopadhyay A, Kashyap M, i ostali. Fulminate retinopathy of prematurity - Clinical characteristics and laser outcome. *Indian J Ophthalmol.* 2005.;53(4):261.

11. Terry TL. Fibroblastic Overgrowth of Persistent Tunica Vasculosa Lentis in Infants Born Prematurely. *Trans Am Ophthalmol Soc.* 1942.;40:262–84.
12. Lundgren P. Growth pattern and nutritional intake as predictors of retinopathy of prematurity [disertacija]. Göteborg: University in Göteborg, Sahlgrenska Academy; 2015. [Internet]. [citirano 07. srpanj 2022.]. Dostupno na: [https://gupea.ub.gu.se/bitstream/handle/2077/37528/gupea\\_2077\\_37528\\_2.pdf?sequence=2&isAllowed=y](https://gupea.ub.gu.se/bitstream/handle/2077/37528/gupea_2077_37528_2.pdf?sequence=2&isAllowed=y)
13. Seiberth V, Linderkamp O. Risk Factors in Retinopathy of Prematurity. *Ophthalmologica.* 2000.;214(2):131–5.
14. Hagadorn JI, Richardson DK, Schmid CH, Cole CH. Cumulative illness severity and progression from moderate to severe retinopathy of prematurity. *J Perinatol.* kolovoz 2007.;27(8):502–9.
15. Lad EM, Hernandez-Boussard T, Morton JM, Moshfeghi DM. Incidence of Retinopathy of Prematurity in the United States: 1997 through 2005. *Am J Ophthalmol.* rujan 2009.;148(3):451-458.e2.
16. Chavez-Valdez R, McGowan J, Cannon E, Lehmann CU. Contribution of early glycemc status in the development of severe retinopathy of prematurity in a cohort of ELBW infants. *J Perinatol.* prosinac 2011.;31(12):749–56.
17. Kaempf JW, Kaempf AJ, Wu Y, Stawarz M, Niemeyer J, Grunkemeier G. Hyperglycemia, insulin and slower growth velocity may increase the risk of retinopathy of prematurity. *J Perinatol.* travanj 2011.;31(4):251–7.
18. Ying GS, Quinn GE, Wade KC, Repka MX, Baumritter A, Daniel E. Predictors for the Development of Referral-Warranted Retinopathy of Prematurity in the Telemedicine Approaches to Evaluating Acute-Phase Retinopathy of Prematurity (e-ROP) Study. *JAMA Ophthalmol.* 01. ožujak 2015.;133(3):304.
19. Stoltz Sjöström E, Lundgren P, Öhlund I, Holmström G, Hellström A, Domellöf M. Low energy intake during the first 4 weeks of life increases the risk for severe retinopathy of prematurity in extremely preterm infants. *Arch Dis Child - Fetal Neonatal Ed.* ožujak 2016.;101(2):F108–13.

20. Bharwani SK, Dhanireddy R. Systemic fungal infection is associated with the development of retinopathy of prematurity in very low birth weight infants: a meta-review. *J Perinatol.* siječanj 2008.;28(1):61–6.
21. Löfqvist C. Longitudinal Postnatal Weight and Insulin-like Growth Factor I Measurements in the Prediction of Retinopathy of Prematurity. *Arch Ophthalmol.* 01. prosinac 2006.;124(12):1711.
22. Hellström A, Hård AL, Engström E, Niklasson A, Andersson E, Smith L, i ostali. Early Weight Gain Predicts Retinopathy in Preterm Infants: New, Simple, Efficient Approach to Screening. *Pediatrics.* 01. travanj 2009.;123(4):e638–45.
23. Löfqvist C. Validation of a New Retinopathy of Prematurity Screening Method Monitoring Longitudinal Postnatal Weight and Insulinlike Growth Factor I. *Arch Ophthalmol.* 11. svibanj 2009.;127(5):622.
24. Target Ranges of Oxygen Saturation in Extremely Preterm Infants. *N Engl J Med.* 27. svibanj 2010.;362(21):1959–69.
25. Huang J, Tang Y, Zhu T, Li Y, Chun H, Qu Y, i ostali. Cumulative evidence for association of sepsis and retinopathy of prematurity. *Medicine (Baltimore).* listopad 2019.;98(42):e17512.
26. Rivera-Rueda MA, Fernández-Carrocer LA, B Salgado-Valladares M, Cordero-González G, A Coronado-Zarco I, Cardona-Pérez JA. Retinopathy of prematurity, frequency and risk factors in very low birth weight infants. *Bol Med Hosp Infant Mex.* 2020.;77(3):135–41.
27. Palmer EA, Flynn JT, Hardy RJ, Phelps DL, Phillips CL, Schaffer DB, i ostali. Incidence and Early Course of Retinopathy of Prematurity. *Ophthalmology.* travanj 2020.;127(4):S84–96.
28. Wald NJ. The definition of screening. *J Med Screen.* 01. ožujak 2001.;8(1):1–1.
29. Wilson JMG, Jungner G. Principles And Practice Of Screening For Disease. :168.
30. Cryotherapy for Retinopathy of Prematurity Cooperative Group. 15-Year Outcomes Following Threshold Retinopathy of Prematurity: Final Results From the Multicenter

- Trial of Cryotherapy for Retinopathy of Prematurity. Arch Ophthalmol. 01. ožujak 2005.;123(3):311–8.
31. Reynolds JD, Dobson V, Quinn GE, Fielder AR, Palmer EA, Saunders RA, i ostali. Evidence-Based Screening Criteria for Retinopathy of Prematurity: Natural History Data From the CRYO-ROP and LIGHT-ROP Studies. Arch Ophthalmol. 01. studeni 2002.;120(11):1470–6.
  32. Fierson WM, American Academy Of Pediatrics Section On Ophthalmology, American Academy Of Ophthalmology, American Association For Pediatric Ophthalmology And Strabismus, American Association Of Certified Orthoptists, Chiang MF, i ostali. Screening Examination of Premature Infants for Retinopathy of Prematurity. Pediatrics. 01. prosinac 2018.;142(6):e20183061.
  33. Petrinović – Dorešić, J. Retinopatija nedonoščadi – pojavnost, rizični čimbenici, liječenje i ishod [disertacija]. Zagreb: Sveučilište u Zagrebu; 2011.
  34. Marković I, Batistić D, Utrobičić DK, Ljubić Ž. Retinopatija Nedonoščadi - Suvremene Smjernice, Dijagnostika I Liječenje. :10.
  35. Royal College of Paediatrics and Child Health. UK Screening of Retinopathy of Prematurity Guideline, March 2022.
  36. Štih M. Retinopatija nedonoščadi [Diplomski rad]. Zagreb: Sveučilište u Zagrebu, Medicinski fakultet; 2019 [pristupljeno 09.07.2022.] Dostupno na: <https://urn.nsk.hr/urn:nbn:hr:105:297940>
  37. Vataavuk Z, Benčić G, Derk BA, Mandić Z. Suvremeni pristup liječenju retinopatije nedonoščadi. 2008.;4.
  38. IAPB/VISION 2020. Examination and treatment - ROP [Internet]. 2000 [citirano 05. srpanj 2022.]. Dostupno na: <https://www.flickr.com/photos/iapb/37201555885/>
  39. Jefferies AL. Retinopathy of prematurity: An update on screening and management. Paediatr Child Health. ožujak 2016.;21(2):101–4.

40. Scruggs BA, Chan RVP, Kalpathy-Cramer J, Chiang MF, Campbell JP. Artificial Intelligence in Retinopathy of Prematurity Diagnosis. *Transl Vis Sci Technol.* 10. veljača 2020.;9(2):5.
41. Chen J, Smith LEH. Retinopathy of prematurity. *Angiogenesis.* lipanj 2007.;10(2):133–40.
42. Smith LEH. Pathogenesis of retinopathy of prematurity. *Growth Horm IGF Res.* lipanj 2004.;14:140–4.
43. Quimson SK. Retinopathy of Prematurity: Pathogenesis and Current Treatment Options. *Neonatal Netw.* 2015.;34(5):284–7.
44. Murphy PJ. The fetal circulation. *Contin Educ Anaesth Crit Care Pain.* 01. kolovoz 2005.;5(4):107–12.
45. VanderVeen DK, Mansfield TA, Eichenwald EC. Lower Oxygen Saturation Alarm Limits Decrease the Severity of Retinopathy of Prematurity. *J Am Assoc Pediatr Ophthalmol Strabismus.* listopad 2006.;10(5):445–8.
46. Chen ML, Guo L, Smith LEH, Dammann CEL, Dammann O. High or Low Oxygen Saturation and Severe Retinopathy of Prematurity: A Meta-analysis. *Pediatrics.* 01. lipanj 2010.;125(6):e1483–92.
47. Raghuvver TS, Bloom BT. A Paradigm Shift in the Prevention of Retinopathy of Prematurity. *Neonatology.* 2011.;100(2):116–29.
48. Sato T, Kusaka S, Shimojo H, Fujikado T. Vitreous Levels of Erythropoietin and Vascular Endothelial Growth Factor in Eyes with Retinopathy of Prematurity. *Ophthalmology.* rujun 2009.;116(9):1599–603.
49. Dani C, Reali MF, Bertini G, Martelli E, Pezzati M, Rubaltelli FF. The role of blood transfusions and iron intake on retinopathy of prematurity. *Early Hum Dev.* svibanj 2001.;62(1):57–63.
50. Zaw W, Gagnon R, da Silva O. The Risks of Adverse Neonatal Outcome Among Preterm Small for Gestational Age Infants According to Neonatal Versus Fetal Growth Standards. *Pediatrics.* 01. lipanj 2003.;111(6):1273–7.



51. Smith LEH, Shen W, Perruzzi C, Soker S, Kinose F, Xu X, i ostali. Regulation of vascular endothelial growth factor-dependent retinal neovascularization by insulin-like growth factor-1 receptor. *Nat Med.* prosinac 1999.;5(12):1390–5.
52. Bharwani SK, Green BF, Pezzullo JC, Bharwani SS, Bharwani SS, Dhanireddy R. Systematic review and meta-analysis of human milk intake and retinopathy of prematurity: a significant update. *J Perinatol.* studeni 2016.;36(11):913–20.
53. Chaves-Samaniego MJ, Gómez Cabrera C, Chaves-Samaniego MC, Escudero Gómez J, García Campos JM, Muñoz Hoyos A, i ostali. Multicenter validation study of the WINROP algorithm as a method for detecting retinopathy of prematurity. *J Matern Fetal Neonatal Med.* 19. rujana 2018.;1–5.

## 11. ŽIVOTOPIS

### OSOBNI PODATCI:

Ime i prezime: Luka Knezović

Datum rođenja: 01.05.1997.

Mjesto rođenja: Zagreb, Hrvatska

### ŠKOLOVANJE:

2004. – 2012. Osnovna škola Rudeš, Zagreb

2012. – 2016. V. gimnazija, Zagreb

2016. – 2022. Medicinski fakultet Sveučilišta u Zagrebu

### ZNANJA I VJEŠTINE:

Strani jezici: aktivno služenje engleskim jezikom (B2) i poznavanje njemačkog jezika (A2)

Rad na računalu: MS Office, osnovne programiranja u Pythonu

Vozačka dozvola: B kategorija

### INTERESI:

Medicinska tehnologija, nogomet, pedijatrija