

Embolizacija mioma maternice

Martinez, Robert

Master's thesis / Diplomski rad

2022

Degree Grantor / Ustanova koja je dodijelila akademski / stručni stupanj: **University of Zagreb, School of Medicine / Sveučilište u Zagrebu, Medicinski fakultet**

Permanent link / Trajna poveznica: <https://um.nsk.hr/um:nbn:hr:105:007928>

Rights / Prava: [In copyright](#)/[Zaštićeno autorskim pravom.](#)

Download date / Datum preuzimanja: **2023-10-01**



Repository / Repozitorij:

[Dr Med - University of Zagreb School of Medicine Digital Repository](#)



**SVEUČILIŠTE U ZAGREBU
MEDICINSKI FAKULTET**

Robert Martinez

Embolizacija mioma maternice

Diplomski rad



Zagreb, 2022.

Ovaj diplomski rad izrađen je u Zavodu za ginekološku kirurgiju i urologiju Klinike za ženske bolesti i porode Kliničkog bolničkog centra Zagreb pod vodstvom doc.dr.sc. Ivane Maurac i predan je na ocjenu u akademskoj godini 2021/22.

Sadržaj

Sažetak

Summary

Uvod.....	1
FIGO klasifikacija mioma	3
Histološke varijante mioma	4
Utjecaj na plodnost	6
Klinička slika	7
Krvarenje	7
Bol	7
Urinarni simptomi	8
Prirodan tijek rasta mioma	8
Dijagnostika.....	9
Liječenje	10
Opservacija.....	10
Farmakološka terapija.....	11
Nesteroidni protuupalni lijekovi	11
Traneksamična kiselina	11
Agonisti gonadotropin otpuštajućeg hormona.....	11
Antagonisti gonadotropin otpuštajućeg hormona	12
Terapije koja modulira djelovanje progesterona.....	12
Kirurške terapijske opcije liječenja mioma maternice	13
Embolizacija mioma maternice.....	17
Anatomija i fiziologija.....	17
Indikacije	18
Kontraindikacije	18
Embolizacijska tvar.....	19
Priprema pacijentice	20
Preventivni pregledi	20
Krvni parametri	20
Slikovni prikaz	20
Skrb neposredno prije postupka	20

Skrb nakon postupka	21
Bol	21
Prevenција plućne embolija	21
Krvarenje	21
Mučnina	21
Hipertenzija	21
Tehnika izvođenja	22
Varijacije izvođenja postupka	22
Komplikacije	24
Zahvale.....	26
Životopis	27
Literatura.....	28

Sažetak

Naslov rada: Embolizacija mioma maternice

Ime i prezime autora: Robert Martinez

Miomi su dobroćudni tumori glatkomišićnih stanica maternice koji čine jedan od glavnih zdravstvenih problema žena reproduktivne dobi. Uzrok njihova nastanka još uvijek je nepoznat, a barem približno shvaćanje njihove etiologije danas je omogućeno razvojem metoda molekularne biologije čime su prepoznati utjecaji hormona i potencijalni faktori rizika. Radi svog smještaja, veličine i brojnosti očituju se simptomima boli, krvarenja i urinarnih tegoba, a uz to mogu utjecati na plodnost čime se značajno smanjuje kvaliteta života pacijentica. Zbog toga čine jednu od najčešćih indikacija za histerektomiju koja je takvim pacijenticama jedini način olakšavanja simptoma, ali iako danas već rutinski postupak, on sa sobom nosi svoje komplikacije te je posljedično ženama onemogućeno daljnje rađanje djece. Razvojem interventne radiologije otvorila se nova mogućnost liječenja određenih pacijentica neoperativnim putem odnosno metodom embolizacije koja se do tada koristila u liječenju drugih tumora. Metoda embolizacije zasniva se na minimalnoinvazivnom principu kojim se kroz maleni rez pristupa arteriji u preponi u koju se potom uvodi kateter kojim se prvo prikaže, a potom i embolizira određena arterija s pripadajućim ograncima. Na taj način izbjegnute su komplikacije operativnog postupka, a uvelike je skraćen period oporavka čime je omogućen raniji povratak svakodnevnim aktivnostima no još uvijek ostaje kontroverzno pitanje planiranja obitelji kod žena koje su bile podvrgnute embolizaciji. Prva embolizacija mioma u svijetu izvedena je 1995 godine u Francuskoj, a 1997.godine u SAD-u što je označilo početak velikih kliničkih ispitivanja embolizacije mioma. Zbog toga je 2008. Američko društvo porodničara i ginekologa (ACOG) objavilo da je metoda sigurna i učinkovita temeljeno na kratkoročnim i dugoročnim ishodima praćenja pacijentica. Prvu embolizaciju mioma u Hrvatskoj izveo je interventni radiolog Rubin u Osijeku 2000. godine, a u KBC-u Zagreb embolizacije se provode od 2017.godine radi sindroma venske kongestije te od 2018.godine radi mioma.

Ključne riječi: miom, embolizacija, histerektomija

Summary

Title: Uterine fibroid embolization

Author: Robert Martinez

Uterine fibroids are benign smooth-muscle cell tumors that tends to be one of main healthcare problems of reproductive age women. Etiology is still unknown, but better understanding is now possible using the methods of molecular biology which that recognized the effect of hormones and potential risk factors. Their positioning, size and numerosity results with most common symptoms such as pain, bleeding and dysuria. There is also an effect on decreased fertility rates that combined with previous symptoms tend to significantly decrease quality of life. Because of that they are the most frequent indication for the performance of hysterectomy which was considered the only successful method for symptoms relieve. That is why they are one of the most common indications for hysterectomy as it is the only way of relieving the symptoms for these patients. Although it is a routine procedure, it brings many complications and consequently women can no longer bear children. With the development of interventional radiology, a nonsurgical procedure known as uterine fibroid embolisation has been introduced as a method of treatment for certain female patients. Method of embolisation is based on minimally invasive approach in which the femoral artery is exposed through a small incision. Catheter is then placed inside the artery, firstly to visualise and then to embolise specific artery and its branches. Using this technique, the complications of operative procedure are avoided and recovery period is greatly reduced which allows an early return to everyday activities. But the controversial question of family planning for women who have undergone embolisation, still remains. First uterine artery embolisation (UFE) was performed in France in 1995 and 1997 in USA which marked the beginning of major clinical trials of that newly established method. The American College of Obstetricians and Gynecologists(ACOG) 2008. proclaimed embolisation as safe and effective procedure based on short term and long term patient follow up. In Croatia, the first embolisation was performed by intervention radiologist Otmar Rubin in Osijek in 2000. and the method is used at the Department of Gynecology and Obstetrics University Hospital Centre Zagreb from 2017. for patients diagnosed with venous congestive syndrome nad form 2018. for patients with fibroids.

Key words: fibroid, embolization, hysterectomy

Uvod

Miomi (lejomiomomi, fibroidi, fibromiomomi) velik su zdravstveni problem zato što čine najčešću indikaciju za histerektomiju. Prevalencija mioma u Europskim zemljama varira zbog različitih kriterija pri odabiru uzorka no najpouzdanije informacije za cijelu Europu daje nam talijanska Seveso Women's Health Study koja je ultrazvučno prikazala miome kod 21.4% žena neovisno o postojanju simptoma(1). Podaci su zabrinjavajući kada se uzme u obzir da se godišnje u SAD-u obavi tek malo manje od 30.000 miomektomija, a obavi se oko 240.000 histerektomija godišnje(2).

Miomi su najčešći dobroćudni tumori trupa maternice pri čemu čine 4-5% ukupne ginekološke patologije. Monoklonalni su tumori glatkih mišićnih stanica miometrija i sadrže velike nakupine ekstracelularnog matriksa sastavljenog od kolagena, elastina, fibronektina i proteoglikana(3). Rastu iz strolamlnih stanica prema okolnom tkivu, a okružuje ga capsula myomatis s vasa nutritia odnosno krvnim žilama hranilicama. Smatraju se poprilično uobičajenim tumorima što se vidi iz istraživanja u kojem je slučajnim odabirom žena u starosti od 35 do 49 godina uvidom u zdravstvene kartone ili na ginekološkom pregledu i sonografiji utvrđeno postojanje mioma kod 60% Afroameričkih žena starijih od 35 godina, a više od 80% kod starijih od 50 godina. U žena bijele rase incidencija u dobi od 35 godina iznosila je 40% , a u dobi od 50 godina gotovo 70%(4).

Etiologija nastanka mioma još uvijek nije u potpunosti poznata no sam nastanak može se lakše shvatiti korištenjem spoznaja o njihovoj molekularnoj biologiji te hormonskim, genetičkim i utjecajima faktora rasta na njihov nastanak i daljnji razvoj. Uz to prepoznati su i potencijalni rizični faktori koji potencijalno djeluju na nastanak i razvoj mioma(5).

Neki autori smatraju da hipoksični uvjeti potencijalno povezani sa menstuacijom induciraju mutaciju u jednoj jedinoj miometralnoj glatkomišićnoj matičnoj stanici. Približno 40-50% mioma pokazuje tumor specifično preslagivanje kromosoma koje uključuje najviše delecija, duplikacija i translokacija kromosoma 6, 7, 12 i 14 pri čemu te kompleksne molekularne promjene utječu na metabolizam, remodeliranje ekstracelularnog matriksa te status estrogenskih i progesteronskih receptora.

Važno je napomenuti da genetske razlike mioma i lejomiosarkoma indiciraju da lejomiosarkomi ne nastaju malignom degeneracijom mioma što je potkrijepljeno cluster analizom 146 gena koji su „down“ regulirani u lejomiosarkomima, a nisu pronađeni u

miomima ili normalnim miometralnim stanicama. Uz to komparativna genomska hibridizacija nije pronašla specifičnih anomalija postojanih kod mioma i lejomiosarkoma(6).

Utjecaj hormona pri čemu se poglavito misli na djelovanje estrogena i progesterona vidljiv je u smislu poticanja rasta mioma. To se najlakše može iščitati iz toga da su miomi rijetko pronađeni prije puberteta, najveću prevalenciju dostižu tijekom reproduktivnih godina, a regrediraju nakon menopauze. Čimbenici koji povećaju cjeloživotnu izloženost povišenim razinama estrogena poput pretilosti i rane menarhe povećavaju incidenciju. Smanjena izloženost visokim razinama estrogena pronađena kod pušača, prilikom intenzivnog vježbanja i povećanog pariteta smatra se protektivnom za razvoj mioma(7). Serumska razina estrogena i progesterona slična je kod žena s i bez klinički detektiranih mioma što se objašnjava povišenim razinama aromataze u sklopu samog mioma radi čega nastaje de novo produkcija estradiola koja je veća nego u normalnom miometriju(7).

Faktori rizika povezani s nastankom i razvojem mioma obuhvaćaju dob pri čemu je pokazano da incidencija raste s dobi za vrijeme reproduktivnog razdoblja života(8). Endogeni hormonalni čimbenici također su prepoznati kao važan faktor rizika što je navedeno ranije(9). Osim toga obiteljska anamneza pokazala je da su miomi 2.5 puta češće dijagnosticirani kod žena s pozitivnom obiteljskom anamnezom u prvom koljenu(10). Pripadnost afroameričkoj rasi također se smatra značajnim rizičnim čimbenikom pri čemu žene afroameričke rase imaju 2.9 puta veći rizik od žena bijele rase, a uz to pokazano je i da im se miomi dijagnosticiraju u ranijoj životnoj dobi(11). Pronađeno je da kod žena koje treniraju više od 7 sati tjedno postoji značajno manje pojavnosti mioma od žena koje se bave fizičkom aktivnosti manje od 2 sata tjedno(12). Iako je jedna studija prikazala povećan rizik razvoja mioma kod žena koje uzimaju oralnu kontracepciju, studije koje su slijedile pokazale su da nema razlike u incidenciji kod žena koje uzimaju u odnosu na one koje ne uzimaju oralnu kontracepciju(13). Kod većine postmenopauzalnih žena s miomima hormonska nadomjesna terapija neće stimulirati njihov rast, a ukoliko do toga dođe najvjerojatniji krivac je progesteron(11). Trudnoća se smatra jednim od najznačajnijih faktora koji smanjuju incidenciju klinički aparentnih mioma(14). Smatra se da je proces remodeliranja postpartalnog miometrija kao rezultat apoptoze i dediferencijacije odgovoran za involuciju samih mioma. Druga teorija govori o regresiji krvnih žila u blizini mioma tijekom involucije maternice čime se smanjuje njihov izvor hranjivih tvari(15). Pokazano je da pušenje smanjuje incidenciju mioma mehanizmom inhibicije aromataze nikotinom čime je smanjena pretvorba androgena u estron te stimulacija viših razina SHBG(Sex Hormon Binding Globulin) koji veže slobodni estrogen i smanjuje njegovu

bioraspoloživost(16)(17). Kao i kod svih novotvorina, bilo kakvo oštećenje stanice ili upala uzrokovano okolišnim čimbenikom, infekcijom ili hipoksijom smatra se mehanizmom inicijacije stvaranja mioma(18). Opetovana oštećenja tkiva endometrija i endotela mogu promovirati proliferaciju monoklonalnih glavih mišićnih stanica. Učestala oštećenja sluznice sa popravljajem strome mogu otpustiti čimbenike rasta koji promoviraju nastanak mioma. Nije pronađena povećana incidencija kod žena sa spolno prenosivim infekcijama, korištenjem intrauterinih uložaka ili izlaganja talku u anamnezi. Uz to u miomima nisu pronađeni Herpes simpleks virusi I i II, CMV, EBV ni klamidija(19).

Najčešće sjelo mioma je tijelo maternice, a tek oko 8% njih pojavljuje se u cerviksu. Često su okrugli i solitarni, ali mogući su multipli i različita sjela pa maternica poprima izobličen oblik(uterus myomatus). S obzirom na sjelo i rast dijelimo ih na intramuralne miome(2%) koji rastu u samoj stijenci miometrija te mogu zauzeti cijeli stijenku kada se nazivaju transmuralni, subserozne miome(37%) koji rastu ekscentrično prema rubu stijenke, pendulirajući i intraligamentarni miomi(50%) te submukozni miomi(11%) koji rastom izlaze iz miomske kapsle i dolaze pod endometrijom koji izdižu, mogu ispuniti cijelo materišće, a ukoliko su na peteljci mogu se „poroditi“ u cervikalni kanal ili rodnicu(myoma in status nascendi) radi biohumoralne reakcije kojom aktiviraju izlučivanje oksitocina iz hipofize.

FIGO klasifikacija mioma(20)

Tip 0 – intrakavitarni miom (npr. Submukozni miom na peteljci koji ispunjava cijelu unutrašnjost maternice)

Tip 1 – miom kojem je manje od 50% promjera unutar miometrija

Tip 2 – miom u kojem je 50% ili više unutar miometrija

Tip 3 – miom koji dotiče endometrijom bez intrakavitarnih komponenta

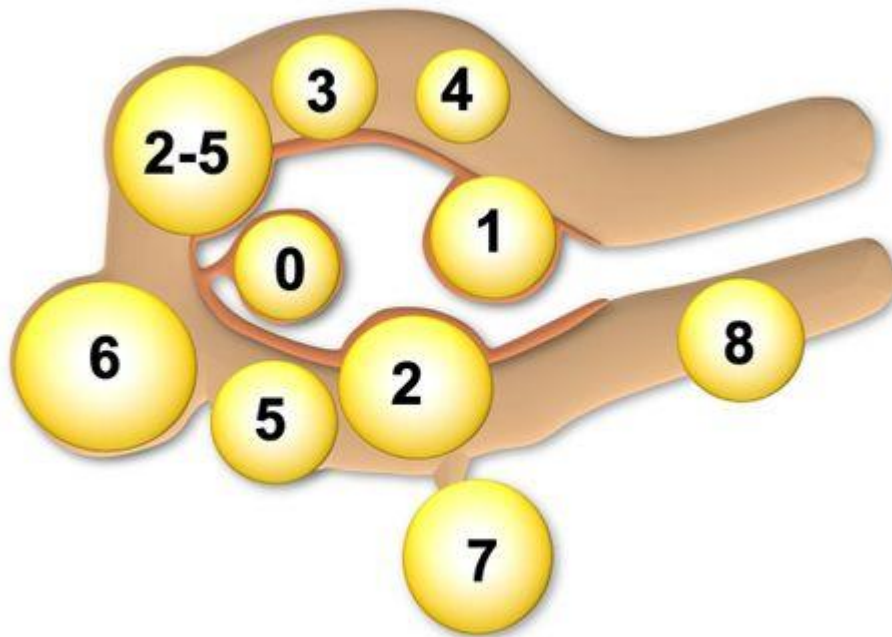
Tip 4 – intramuralni miom koji se u potpunosti nalazi unutar miometrija bez da dotiče endometrijom ili serozu

Tip 5 – subserozni miom, ali s barem 50% promjera unutar miometrija

Tip 6 – subserozni miom, ali s manje od 50% promjera unutar miometrija

Tip 7 – subserozni miom pričvršćen na serozu pomoću peteljke

Tip 8 – ne uključuje miometrijom; obuhvaća cervikalne lezije, one u okruglom ili širokom ligamentu bez direktne veze s maternicom i „parazitske“ miome



Slika 1. FIGO klasifikacija mioma (21)

Histološke varijante mioma

Velik broj benignih tumora glatkih mišićnih stanica definiran je histološkim kriterijima Svjetske zdravstvene organizacije. Mitotički aktivni miomi definirani su prisustvom 10 do 15 mitoza/10 vidnih polja velikog povećanja te se mogu vidjeti kod pacijentica koje su trudne ili koriste egzogene hormone.

Kod povećane celularnosti u odnosu na okolni miometrij, miom je definiran kao celularni miom. Pokazano je da je kod 99 pacijentica liječenih radi celularnih mioma 2(2%) imalo rekurentnu bolest(22).

Jedna studija pretpostavila je da celularni miomi s otkrivenom 1p delecijom, genetskom alteracijom pronađenom kod lejomiosarkoma, mogu biti klinički agresivniji radi čega zahtijevaju intenzivniji nadzor(23).

Miomi s bizarnim jezgrama(poznati kao atipični ili simplastični) pokazuju razbacane velike atipične stanice. Ly et al. opisali su 34 pacijentice sa atipičnim miomima podvrgnutih histerektomiji pri čemu je 4 imalo rekurentnu bolest (12%)(24).

Tumori glatkih mišićnih stanica neodređenog malignog potencijala(STUMP – Smooth muscle tumors of uncertain malignant potential) pokazuju atipične histološke karakteristike koje su u rasponu između mioma i lejomiosarkoma, neodređenog tipa nekroza, prisustva fokalnih ili difuznih staničnih atipija, ali s brojem mitoza manjim od 10/10 vidnih polja velikog

povećanja, prisustvu koagulacijske nekroze s brojem mitozama manjim od 10/10 vidnih polja velikog povećanja, i celularnih tumora s više od 15 mitozama/ 10 vidnih polja velikog povećanja. Čak i STUMPovi koji su p53 i p16 pozitivni rijetko pokazuju maligni potencijal za razvoj lejomiosarkoma niskog gradusa(25).

Lejomiosarkomi prezentiraju se sa hipercelularnošću, difuznom jezgrenom atipijom, visokim mitotičkim indeksom i nekrozom tumorskih stanica. Lejomiosarkom je agresivan tumor koji ima lošu prognozu poglavito radi hematogenog rasapa čak u vrlo ranoj fazi bolesti. Petogodišnje preživljenje za stadij I iznosi 61%, a za stadije III i IV oko 30%. Pritts et al. objavili su rigoroznu metaanalizu 133 istraživanja koja su promatrala žene operirane radi mioma te su odredili prevalenciju lejomiosarkoma kao 1 na 1960(0.051%)(26). Smatra se da do danas nema pouzdane metode kako bi se preopretno moglo dijagnosticirati i diferencirati lejomiosarkome od benignih mioma.

Utjecaj na plodnost

Dokazano je da prisustvo submukoznih mioma smanjuje stopu fertiliteta te da uklanjanje submukoznih mioma povećava stopu fertiliteta. Subseroznih miomi ne smanjuju stopu fertiliteta no pokazalo se da njihovo uklanjanje povećava stopu fertiliteta. Intramuralni miomi u manjoj mjeri smanjuju stopu fertiliteta, a njihovo uklanjanje ne utječe na stopu fertiliteta. Metaanaliza utjecaja mioma na plodnost te posljedični utjecaj miomektomije na plodnost pokazala je da submukozni miomi koji poremećuju materišta smanjuju plodnost za otprilike 70% (Relativni rizik 0.32; 95% interval pouzdanosti CI, 0.12-0.85)(27).

Nekoliko studija opisalo je ulogu HOXA10 i HOXA11 transkripcijskih faktora na utjecaj maternice u neplodnosti povezan sa endometralnom receptivnosti. U normalnom endometriju BMP-2 „upregulira“ HOXA10 ekspresiju. Taj proces je odsutan u endometralnim stanicama žena sa submukoznim miomima. Rezultat toga je promijenjena decidualizacija i inhibicija implantacije embrija(28).

Iako je pokazano da miomektomija submukoznih mioma povećava stopu fertiliteta kod žena sa miomima, miomektomija sama nosi operativni i anesteziološki rizik, rizik infekcije i postoperativnih priraslica, rizik rupture maternice tijekom trudnoće, povećanu vjerojatnost da će porod zahtijevati dovršetak carskim rezom te između ostalog trošak operacije i vremena oporavka(27).

Klinička slika

Gotovo nikada nisu povezani sa smrtnosti, ali miomi su relativno čest uzrok morbiditeta i značajno utječu na kvalitetu života. Žene podlegnute histerektomiji radi simptoma uzrokovanih miomima imaju značajno lošije rezultate na SF-36 quality-of-life upitniku od žena s dijagnosticiranih s hipertenzijom, srčanim bolestima, kroničnim bolestima pluća ili artritism(29). Najčešći simptomi vezani uz miome uključuju:

Krvarenje

Iako je teško menstrualno krvarenje čest simptom mioma maternice točan mehanizam krvarenja i dalje nije jasan. U obzir uvijek treba uzeti druge potencijalne etiologije koje uključuju koagulopatije poput von Willebrandove bolesti.

Miomi tip 0 i tip 1 povezani su s anemijom što se vidi iz istraživanja u kojem je 1.665 žena podrgnuto histeroskopiji radi teškog menstrualnog krvarenja pri čemu je kod njih 259 dijagnosticiran submukozni miom. Od njih 259, 63 su bila miomi tip 0, 110 su bila tip 1 i 52 tip 2 pri čemu 25 submukoznih mioma nije dokumentirano.

Druga studija uspoređivala je korištenje uložaka ili tampona na dan najvećeg menstrualnog krvarenja te se pokazalo značajnim da žene s dijagnosticiranim miomima koriste 1.4 uložaka ili tampona više od žena bez mioma. Uz to kod žena sa miomima većim od 5cm zapaženo je korištenje otprilike 3 komada uložaka ili tampoma više od žena bez mioma.

Bol

Iako se bol može povezati uz rast i razvoj mioma ona je rijetko jedan od prvih znakova. Mnoge žene saznaju da imaju miom(e) tek slučajno prilikom redovnog ginekološkog pregleda. Istraživanje je pokazalo da su žene kojima je pronađen miom tek malo sklonije za umjerenu ili tešku dispareuniju ili neckličku bol u zdjelici te ne bilježe veću incidenciju umjerene ili teže dismenoreje nego žene bez mioma. Uz to broj i ukupan volumen mioma nije povezan sa razinom boli.

Bol vezana uz miome može nastati radi njihove degeneracije. Kako miomi rastu oni mogu prerasti svoju krvožilnu opskrbu što rezultira staničnom smrću zbog nedostatka kisika i hranjivih tvari. Vrste degeneracije opažene makro- i mikroskopski obuhvaćaju hijalinu degeneraciju, kalcifikacije, cistične degeneracije te krvareće degeneracije. Vrsta degeneracije nije povezana sa jačinom kliničkih simptoma. Sama bol nastala degeneracijom mioma često je uspješno liječena analgeticima i opservacijom. Poseban slučaj je torzija subseroznih mioma na peteljci koja može prouzročiti akutnu bol u zdjelici te zahtjeva kiruršku intervenciju.

Urinarni simptomi

Urinarni simptomi očituju se u vidu učestalog mokrenja, nokturije i inkontinencije. Istraživanje u kojem su se pratile žene podlegnute embolizaciji arterije uterine te žene na terapiju GnRH agonistima rezultiralo je smanjenjem volumena uterusa za 35 odnosno 55% pri čemu su se smanjili svi navedeni simptomi.

Prirodan tijek rasta mioma

Većina mioma raste sporo. Prospektivnom studijom u kojem su sudjelovale 72 žene u reproduktivnom razdoblju praćen je rast mioma računalnom analizom serijskih MRI snimaka pri čemu je medijan stope rasta iznosio 9% u roku od godine dana(8). U žena s multiplim miomima pronađene su vrlo varijabile stope rasta što pokazuje da na sam rast pojedinih hormona ne utječe samo razina cirkulirajućih hormona. Pokazano je da nakon 35.te godine starosti stopa rasta mioma opada kod žena bijele rase no zadržava jednaku vrijednost kod afroameričkih žena. Primjećeno je da je 7% mioma za vrijeme praćenja regrediralo.

Ubrzan rast maternice zbog brzog rasta mioma gotovo nikada ne indicira postojanje lejomiosarkoma. Jedna studija je pokazala da je samo 1(0.23%) sarkom pronađen u 371 žena operiranih radi ubrzanog rasta mioma, a nijedan lejomiosarkom nije pronađen u 198 žena koje su po definiciji zadovoljavale kriterije ubrzanog rasta – povećanje za veličinu maternice koja odgovara 2-4 tjedna gestacije kod istog liječnika u razmaku 2-3 mjeseca ili povećanje za veličinu koja odgovara 6 ili više tjedana gestacije u razmaku od godinu dana(30).

Dijagnostika

Klinički značajni subserozni i intramuralni miomi obični mogu biti dijagnosticirani pri pregledu zdjelice na temelju pronalaska povećanog, nepravilnog, čvrstog i bezbolnog uterusa. Veličina uterusa utvrđena bimanuanim pregledom čak i kod žena sa BMI većim od 30 dobro korelira sa stvarnom veličinom uterusa utvrđenom patološkom analizom(31). Rutinski ultrazvučni pregled nije potreban kada je dijagnoza gotovo sigurna. Definitivna dijagnoza submukoznih mioma često zahtijeva sonografiju nakon instilacije fiziološke otopine (SIS), histeroskopiju ili prikaz magnetskom rezonancijom(32).

Sonografija se smatra najdostupnijom i najjeftinijom slikovnom tehnikom kojom je moguće razlikovati miome od ostalih patologija zdjelice. Pouzdan je metoda za evaluaciju materice volumena manjeg od 375 kubičnih centimetara te onih koje sadrže četiri ili manje mioma. Izgled mioma prikazanih sonografijom može varirati, ali najčešće se prikazuju kao simetrične, dobro definirane, hipoehogene i heterogene mase. Područja kalcifikacije ili krvarenja mogu se prikazati hiperehogeno pri čemu se područja cistične degeneracije mogu prikazati anehogeno. Sonografija prilikom instilacije fiziološke otopine (SIS) metoda je koja se koristi za prikaz submukoznih mioma koje je teško prikazati klasičnom transvaginalnom sonografijom bez fiziološke otopine radi stvaranja kontrasta(33).

Imajući na raspolaganju različite metode koje nam sa većom ili manjom uspješnosti i sigurnosti mogu pomoći postaviti dijagnozu mioma maternice treba imati na umu da je jedina definitivna dijagnoza mioma patohistološka potvrda nakon obavljene miomektomije ili histeroskopije.

Liječenje

Razvoj novih metoda liječenja danas je poprilično spor, a pretpostavlja se da je to radi samih karakteristika mioma kao benigne novotvorine koja je u većini slučajeva asimptomatska, a smrtnost je vrlo mala. Uz to događa se da žene kojima je preporučena histerektomija kao jedina terapijska opcija jednostavno prihvate živjeti s miomom/ima. Terapijske opcije danas dostupne u razvijenim zemljama obuhvaćaju opservaciju, farmakološku terapiju, kirurške terapijske opcije te naposljetku embolizaciju arterija maternice.

Opservacija

Opservacija odnosno promatranje mioma rijetko rezultira pogoršanjem simptoma osim kod žena kod kojih je zabilježena teška anemija povezana s miomima ili hidronefroza nastala opstrukcijom uretera uzrokovana velikim rastom mioma. Nije moguće predvidjeti njihov rast ili pojavnost novih simptoma. Studije pokazuju prosječan rast od 9% godišnje u rasponu od -25% do +138%(34). Druga nerandomizirana studija koja je istraživala žene s maternicom veličine 8 ili više tjedana gestacije, a odabrale su opciju opservacije pokazala je da kod 77% žena nije bilo znatnih razlika u subjektivnom doživljaju krvarenja, boli ili stupnju zabrinjavajućih simptoma na kraju godine dana praćenja. Osim toga nisu prijavile nikakve promjene u mentalnom i općem zdravlju. Od 106 žena koje su na početku odabrale terapijsku opciju opservacije njih 23% se konačno odlučilo za histerektomiju radi pogoršanja simptoma tijekom godine dana praćenja(35).

Blago ili umjereno simptomatske žene s miomima mogu iskoristiti metodu opservaciju kako bi samo liječenje bilo odgođeno, a možda i izbjegnuto. Kako se žene približavaju razdoblju menopauze sve se više razmatra opcija opservacije zato što se smanjuje vrijeme u kojem je moguć nastanak novih simptoma, a poznato je da nakon menopauze krvarenje prestaje uz smanjenje veličine samih mioma. Iako ne postoje provedena istraživanja smatra se da se smanjuje incidencija histerektomije radi mioma nakon menopauze što ukazuje na značajno smanjenje ako ne i prestanak simptoma(36).

Farmakološka terapija

Farmakološko liječenje mioma maternice obuhvaća čitav niz lijekova kojima je glavni cilj suzbijanje simptoma uzrokovanih samim miomima, a obuhvaćaju skupine nesteroidnih protuupalnih lijekova, traneksamičnu kiselinu, agoniste i antagoniste gonadotropin otpuštajućeg hormona te terapiju koja modulira djelovanje progesterona.

Nesteroidni protuupalni lijekovi

Nesteroidni protuupalni lijekovi nisu se pokazali uspješnima u liječenju teškog menstrualnog krvarenja kod žena sa miomima. Dvostruko slijepa placebo studija 25 žena sa menoragijom, pri čemu je 11 od njih dijagnosticiran miom, pokazala je smanjenje od 36% u gubitku krvi kod žena sa idiopatskim teškim menstrualnim krvarenjem, a bez utjecaja na žene s ranije dijagnosticiranim miomima(37).

Traneksamična kiselina

Traneksamična kiselina sintetički je antifibrinolitik koji se u praksi koristi za kontroliranje menoragije. Provedene studije pokazale su značajnu razliku smanjenja teškog menstrualnog krvarenja kod žena s miomima, a nuspojave primjene traneksamične kiseline uključuju glavobolju u otprilike polovice pacijentica te mučninu u manje od 20% ispitanica. Iako se traneksamična kiselina smatra vrlo korisnom u liječenju teškog menstrualnog krvarenja, smatra se da njezina primjena nije toliko uspješna kod žena sa značajno uvećanim miomima koji zahtijevaju kirurško liječenje(38).

Agonisti gonadotropin otpuštajućeg hormona

Pokazano je da njihova primjena smanjuje volumen maternice, a samim time i volumen mioma, a posljedično s time smanjuje i njihovo krvarenje. Iako su vrlo uspješni, njihove prednosti ograničene su nuspojavama i rizicima koje nosi dugoročno korištenje. Nuspojave se javljaju u više od 95% slučajeva pri čemu se najčešće javljaju valunzi u više od 75%, vaginalna suhoća kod 32% te kod 55% pacijentica nalazimo prolazne frontalne glavobolje. Uz to prijavljene su i rjeđe nuspojave poput artralgijske, mialgijske, insomnije, edema, emocionalne nestabilnosti, depresije i smanjenog libida. Velik problem kod primjene duže od 6 mjeseci predstavlja hipoestrogensko stanje koje rezultira značajnim smanjenjem koštane mase radi čega se preporuča uz agoniste gonadotropin otpuštajućeg hormona uzimati i niske doze estrogena i progestina(39).

Antagonisti gonadotropin otpuštajućeg hormona

Trenutačna supresija endogenog gonadotropin otpuštajućeg hormona korištenjem antagonista ganirelixa pokazala je 29% smanjenje volumena mioma u roku od 3 tjedna. Iako je terapija popraćena hipoestrogenskim simptomima, smatra se da su antagonisti vrlo korisna terapijska opcija u predoperativnom razdoblju(40).

Terapije koja modulira djelovanje progesterona

Korištenjem mifepristona, lijeka koji blokira djelovanje progesterona, pronađen je sličan utjecaj na smanjenje volumena maternice i mioma kao i kod agonista gonadotropin otpuštajućeg hormona. Zbog djelovanja mifepristona koji blokira progesteron dolazi do stanja izloženosti endometrija neoponiranom estrogenu koji potencijalno može dovesti do endometralne hiperplazije koja je pronađena u 28% pacijentica tretiranih mifepristonom(41).

Značajnim se pokazalo korištenje levonorgestrel otpuštajućeg intrauterinog sistema(LNG-IUS) pri kontroli teškog krvarenja s miomima povezanog menstrualnog krvarenja što se očituje smanjenim krvarenjem te višim razinama hemoglobina i feritina no sam sistem nema utjecaj na smanjene volumena mioma(42).

Kirurške terapijske opcije liječenja mioma maternice

Kirurške opcije obuhvaćaju abdominalnu miomektomiju, laparoskopsku miomektomiju, laparoskopsku radiofrekventnu termalnu ablaciju, histeroskopsku miomektomiju, ablaciju endometrija te abdominalnu, vaginalnu i laparoskopsku histerektomiju.

Prihvaćeno je mišljenje da ozbiljna medicinska stanja poput teške anemije ili opstrukcije uretera zahtijevaju kirurško liječenje. Bol zbog degeneracije mioma uspješno se liječi primjenom analgetika do prestanka simptoma, ali kod jake boli preporuča se kirurško liječenje. Osim toga akutna bol koja zahtijeva kiruršku intervenciju može proizaći iz torzije subseroznog mioma na peteljci. Ostala stanja koja indiciraju kirurško liječenje mioma su teško menstrualno krvarenje, bol ili pritisak u zdjelici, učestalo mokrenje ili inkontinencija koja smanjuje kvalitetu života(43).

Prije same operacije pacijenticu je potrebno hemodinamski stabilizirati pri čemu se posebno misli na pacijentice kojima je vodeći simptom teško menstrualno krvarenje. U preoperativnom razdoblju pacijenticama sa značajnom anemijom propisuju se intravenske infuzije željeza, eritropeetin te agonisti gonotropin otpuštajućeg hormona kako bi se povisila razina hemoglobina(44)(45).

Miomektomija

Operacijski zahvat u kojem je cilj uklanjanje mioma sa svrhom očuvanja maternice kako bi se kod pacijentica sačuvala mogućnost trudnoće. Metoda je vrlo uspješna no nepotpuno uklonjeni miomi mogu ponovno narasti te se ne isključuje nastanak novih mioma. S obzirom na veličinu, broj i smještaj pojedinih mioma sam zahvat moguće je provesti na više načina, a to su abdominalna miomektomija, laparoskopska miomektomija i histeroskopska miomektomija.

Abdominalna miomektomija

Velik je operacijski zahvat koji zahtijeva rez u donjem dijelu abdomena i posljedično uklanjanje mioma sa stijenke maternice. Maternica se potom šiva u slojevima kao i trbušna stijenka, a sam zahvat izvodi se u općoj anesteziji.

Preporuča se, u trudnoćama koje slijede nakon miomektomije, učiniti carski rez u slučaju kada su se miomi nalazili duboko unutar stijenke kako bi se smanjila mogućnost pucanja maternice tijekom rađanja.

Potencijalni rizici samog zahvata najčešće uključuju infekcije nakon samog zahvata koji se liječe antibioticima za vrijeme boravka u bolnici te infekcije rane koje se liječe ambulantno, a po potrebi pacijentica se može hospitalizirati.

Laparoskopska miomektomija

Operacijski je zahvat koji je predviđen za manje, malobrojno i površnije smještene miome u odnosu na abdominalnu miomektomiju. Prednost s obzirom na abdominalnu miomektomiju očituju se u manjem rezu odnosno kod laparoskopije rade se 3 ili 4 male incizije za uvođenje instrumenata pri čemu se smanjuje ožiljkivanje tkiva i trbušne stijenke, a uz smanjen je i postoperativni period(46).

Rizici ovog zahvata uključuju rijetke komplikacije poput ozljeđivanja unutarnjih organa i krvarenja te infekcije. U svakom trenutku laparoskopska miomektomija može se konvertirati u abdominalnu miomektomiju ukoliko se za to ukaže potreba.

Laparoskopska radiofrekventna termalna ablacija

Novija je varijacija laparoskopske miomektomije u kojoj se laparoskopski uvodi instrument spojen na radiofrekventni generator pod kontrolom ultrazvuka. Rezultati su zasad zadovoljavajući, a tek 11% žena zahtijevalo je ponavljanje zahvata radi perzistirajućih simptoma tijekom trogodišnjeg razdoblja praćenja(47).

Histeroskopska miomektomija

Zahvat je koji se provodi samo kod pacijentica dijagnosticiranih sa submukoznim miomima. Izvodi se na način da se, nakon uvođenja spekula, kroz cerviks u materičnu šupljinu uvodi endoskop. Materična šupljina se potom puni tekućinom kako bi razmaknuli stvorili radni prostor, a miomi se uklanjaju posebno osmišljenim instrumentima za ljuštenje.

Nakon samog postupka pacijentice osjećaju grčenje i lagano krvarenje, ali prednost prema prijašnje navedenim metodama je da ovaj postupak ne ostavlja vanjskih ožiljaka, a sam postoperativni period traje nekoliko dana(20).

Ablacija endometrija

Zahvat je koji se koristi kod žena koje nemaju daljnju želju rađanja djece, a može se izvoditi zajedno sa histeroskopskom miomektomijom. Ishod samog zahvata razlikuje se od amenoreje, hipomenoreje ili eumenoreje, a samo manji broj zahtijeva daljnje operacijske postupke poput histerektomije(48).

Histerektomija

Velik je operativni zahvat, a preporuča se pacijenticama sa velikim, mnogobrojnim i duboko smještenim miomima koje više ne žele rađati djecu. Po učestalosti smatra se drugom najčešćom velikom kirurškom operacijom u žena diljem svijeta. Razlikujemo više načina na koji se može izvesti, a to su: abdominalna histerektomija, vaginalna histerektomija i laparoscopska histerektomija(49)(50).

Abdominalna histerektomija

Izvodi se u općoj anesteziji, a prije samog zahvata potrebno je isprazniti mokraćni mjehur uvođenjem katetera kroz mokraćnu cijev. Potom se dezinficira operacijsko polje te se učini rez u donjem dijelu trbuha i otvori trbušna stijenka. U cijelosti se odvaja maternice nakon što se odvoji od susjednih organa i podvežu krve žile. Na kraju se zašiju forniksi vagine, a po potrebi je potrebno postaviti plastični dren.

Vaginalna histerektomija

Postupak je kojim se maternica odstranjuje kroz vaginalni kanal bez reza na trbuhu što nosi estetske prednosti no sam zahvat je mnogo zahtjevniji za izvesti u odnosu na abdominalnu histerektomiju Nakon što se odvoje sveze i ligamenti maternice, ona se izvuče kroz vaginalni kanal. Budući da nema velikih rezova što čini zahvat manje invazivnim, postoperativni oporavak i trajanje hospitalizacije mnogo je kraće u odnosu na abdominalnu histerektomiju.

Laparoscopska histerektomija

Operacijski je zahvat u kojem se kroz manje rezove u abdomen uvode instrumenti i laparoskop, a može se kombinirati sa vaginalnom histerektomijom. Zbog toga operacija je manje invazivna od abdominalne histerektomije te rezultira kraćim postoperativnim oporvkom i hospitalizacijom.

Komplikacije histerektomije

Iako se radi o rutinskom kirurškom zahvatu uvijek možemo pričati o rijetkim komplikacijama tijekom ili nakon operacijskog zahvata. Vrlo je važno napomenuti prijašnje operacije zbog mogućnosti nastanka priraslica i remećenja normalnih anatomskih odnosa. Neke od komplikacija uključuju krvarenje i ozljede unutrašnjih organa te infekcije, konstipaciju, inkontinenciju, učestalo mokrenje, trombozu, bolan ožiljak, smanjen libido, fistule te kroničnu bol.

Embolizacija mioma maternice

Embolizacija mioma maternice u svijetu se provodi od 1995.godine. Budući da se sam postupak embolizacije provodi kroz arteriju uterinu tj. arteriju maternice, postupak se često u literaturi naziva embolizacija arterije uterine (Uterine artery embolisation – UAE). Važno je napomenuti da se embolizacija arterije uterine ne provodi samo za liječenje mioma odnosno simptoma uzrokovanih njihovom rastom i smještajem već da se koristi i za druge patologije maternice. Uspjeh same metode zasniva se na dovođenju embolizacijskih čestica u njihovo krajnje odredište koje u slučaju mioma predstavlja njegova arterija hranilica. Cilj samog postupka je olakšavanje simptoma no kako to i inače biva u medicini nisu sve žene sa korektno tehnički izvedenim postupkom bez simptoma bilo da se radi i onima otprije ili novonastalim radi samog zahvata(27).

Anatomija i fiziologija

Arterija uterina ogranak je prednje divizije unutarnje ilijačne arterije zajedno sa opturatornom arterijom, gornjom arterijom mokraćnog mjehura, vaginalnom arterijom, srednjom rektalnom arterijom, unutarnjom pudendalnom arterijom i donjom glutealnom arterijom pri čemu su moguće anatomske varijacije da je polazak vaginalne arterije iz arterije uterine(51).

Tipično je arterija uterina prvi ogranak prednje divizije unutarnje ilijačne arterije pri čemu je najveći ogranak prednje divizije donja glutealna arterija. Osim tipičnog u velikoj većini slučajeva, drugi najčešći je trostruka podjela unutarnje ilijačne arterije na arteriju uterinu te prednju i stražnju diviziju od kojih se potom granaju ostali ogranaci zdjeličnih arterija.

Sama arterija uterina sastoji se od tri segmenta. Prvi segment spušta se po zdjeličnom zidu do širokog ligamenta(lig.latum). Drugi segment polazi poprečno prema središtu abdomena sve do maternice te tada zavija prema gore kada počinje treći segment koji se uzdiže sa strane zida maternice. Zbog takvog položaja segmenti se nazivaju descendentni, transverzni i ascendentni segmenti arterije uterine. Prvi ili descendentni segment nema ogranaka. Drugi ili transverzni segment daje cervikovaginalnu granu koja irigira cerviks maternice i gornji dio rodnice, ali taj ogranak može davati i treći tj. ascendentni segment. Treći ili ascendentni segment daje brojne ogranke koji irigiraju površinu maternice te manje arteriole koje perforiraju i irigiraju miometriju odnosno mišićni sloj maternice. Arteriole koje irigiraju pojedine miome su obično premale za vizualizaciju, a samim time i za kateterizaciju.

Postojanje anastomoza između arterije uterine i ovarične arterije pokazano je u gotovo polovice kadavera no tijekom angiografije ona je vidljiva u oko 10% slučajeva. Ova komunikacija može poslužiti kao objašnjenje potencijalnih rizika i komplikacija nastalih tijekom i nakon postupka embolizacije.

Indikacije

Uspjeh postupka kao i u svim medicinskim postupcima ovisi o pravilnom odabiru pacijenata. Idealni kandidati očituju se najvišim stopama kontrole simptoma i zadovoljstva nakon obavljenog postupka, a očituju se slijedećim karakteristikama: teško menstrualno krvarenje ili menstrualna bol povezana sa intramuralnim miomima, žene u premenopauzi i žene koje nemaju daljnju želju rađanja djece(52).

Karakteristično miomi uzrokuju cikluse teškog krvarenja, a ne nepravilno krvarenje zbog čega je ih je važno razlučiti od drugih patologija maternice poput polipa ili maligniteta. Osim krvarenja tipični su i simptomi uzrokovani njihovom veličinom i pritiskom na okolne strukture koji uključuju osjećaj pritiska u donjem dijelu trbuha, leđima i u nogama te dizurične tegobe poput noćnog mokrenja, učestalog mokrenja i inkontinencije radi pritiska na urinarni trakt.

Kontraindikacije

Pregledom literature(52)(53)(54) ustanovljeno je da različite organizacije propisuju različite liste apsolutnih i relativnim kontraindikacija za postupak embolizacije no važno je spomenuti slijedeće:

- aktivna trudnoća
- aktivan endometritis
- malignitet maternice ili cerviksa bez prethodno planiranog kirurškog liječenja
- postmenopauzalne pacijentice s krvarenjem nedijagnosticirane etiologije
- miom koji je već infarciran (temeljem slika magnetske rezonancije)
- miom manji od 1cm
- miom na peteljci (pri čemu se peteljkom smatra tračak uži od 50% najveće širine mioma)
- miom smješten u cerviksu
- popratno uzimanje agonist gonadotropin otpuštajućeg hormona (radi konstrikcije arterija uterina)
- prijašnje zdjelične radioterapije

- imunokompromitirajuće stanje
- rast mioma koji rezultira maternicom ekvivalentnom ili većom od one očekivane za 24 tjedna gestacije (odnosno da doseže pupak)
- alergija na kontrast
- teško bubrežna insuficijencija koja nije na dijalizi
- Koagulopatija koja ne reagira na liječenje
- Adenomioza,
- kontroverzna kontraindikacija želja za daljnjim rađanjem djece

Embolizacijska tvar

Općenito gotovo svi tumori pa tako i ovaj emboliziraju se sitnim česticama, usporedno sa npr. aneurizmama kod kojih se koriste zavojnice i tkivna lijepila, kako bi uspjele dospjeti u arteriole i kapilare te potom potaknuti nekrozu tkiva. U upotrebi je nekoliko vrsta čestica koje uključuju tris-akril želatinozne (TAG) sfere, nesferičan polivinil alkohol (PVA) i sferičan PVA(55).

Razmatrajući veličinu čestica koje će se koristiti vjeruje se da korištenje manjih čestica rezultira uzrokovanjem većih stopa infarkta tkiva. Ovisno o konkretnom takav učinak može biti poželjan ili nepoželjan jer se čestice mogu povratiti duž arterije i uzrokovati embolizaciju drugih okolnih tkiva pri čemu je najbitnije spomenuti jajnik. Zbog toga veće čestice (700-900 mikrona) koriste se kada se uspije vizualizirati anastomoza sa ovaričnom arterijom, a manje čestice(300-500 mikrona) koriste se kada se mikrokateter uspije plasirati duboko u asamu arteriju bez vizualizacije ovarične anastomoze. Studije koje su uspoređivale kratkoročne ishode postupka nisu pokazale značajne razlike u korištenju TAG i PVA, a kod dugoročnih ishoda pokazana je veća stopa infarktosti te manji broj neuspjelosti postupaka prilikom korištenja TAG u uspoređi sa PVA no te rezultate treba uzeti sa zadržkom zato što je studija financirana kompanijom koja proizvodi TAG(56) Osim toga nije pokazana značajna raznolikost ishoda prilikom korištenja manjih čestica u odnosu na veće čestice. Za bolje razumijevanja dugoročnih učinaka samog postupka potrebno je provesti daljnja neovisna istraživanja.

Priprema pacijentice

Prije samog postupka važno je istražiti moguće uzroke simptoma kako bi se mogle isključiti patološke ili anatomske kontraindikacije.

Preventivni pregledi

Pacijentica mora biti u redovnom praćenju za rano otkrivanje raka grlića maternice. American College of Obstetrics and Gynecology (ACOG) preporuča HPV testiranje svake 3 godine nakon 30.godine života kod HPV-pozitivnih žena te svakih 5 godina kod HPV-negativnih žena. Papanicolau testovi ne preporučaju se nakon 65 godine ukoliko ne postoji poseban razlog za njihovo izvođenje. Žene sa biloakvom endometralnom abnormalnošću prikazanom nekom od slikovnih metoda, a posebice žene starije od 45 godina, trebale bi obaviti endometralnu biopsiju prije postupka embolizacije.

Krvni parametri

Prije postupka iz krvi je bitno kvantificirati elektrolite, procijenjenu glomerularnu stopu filtracije (eGFR), kompletnu krvnu sliku, trombocite iznad 50 000/ μ L, internacionalni normalizirani omjer (INR) manji ili jednak 1.5 te beta-humani korionski gonadotropin(β -hCG) kako bi se isključila previđena trudnoća.

Slikovni prikaz

Preporuča se prije samog postupka ultrazvuk kombinirati sa prikazom magnetske rezonancije kako bi se mogla odrediti točna veličina i položaj mioma te radi li se o adenomiozi maternice.

Skrb neposredno prije postupka

Patogeni iz krvi mogu malo kolonizirati nekrotično tkivo uzrokovano embolizacijom radi čega 2018 SIR smjernice preporučaju profilaktičnu primjenu antibiotika poput 1 g cefazolina ili 500 mg levofloksacina intravenski kako bi se smanjila mogućnost nastanka apscesa. Neki uz to preporučuju profilaktično davanje analgetika(57).

Potrebno je razmotriti mogućnost otežane intubacije pacijentice uz postojanje sleep apneje pri čemu je pacijenticu potrebno stalno kapnografski pratiti radi prevencije respiratorne depresije uzrokovane sedacijom(58).

Skrb nakon postupka

Bol

Bol na mjestu uboda ili noge općenito vrlo je česta, a može biti rezultat ozljede medijalnog femoralnog kutanog živca. Takva bol uglavnom dobro reagira na nesteroidne protuupalne lijekove i prolazi s vremenom. Za teške bolove povezane s ozljedom živaca može se prepisati gabapentin. Ukoliko bol u trbuhu i zdjelici perzistira duže od tjedan dana potrebno je razmotriti slikovnu dijagnostiku za otkrivanje potencijalnih neželjenih embolizacija. Važno je napomenuti da se kronični bolni sindromi poput upalne bolesti crijeva mogu pogoršati nakon embolizacije.

Terapijske opcije za liječenje boli nakon postupka očituju se u korištenju nesteroidnih protuupalnih lijekova i/ili opioida. Jedan od terapijski režime uključuje davanje ketorolaka 30mg prije te 30mg svakih 6 sati intravenski nakon postupka.

Prevenција plućne embolija

Potrebno je razmotriti profilaktično uvođenje niskomolekularnog heparina kod svih pacijentica zato što je u literaturi opisano više slučajeva plućne embolije i posljedične smrti kod pacijentica podvrgnutih embolizaciji.

Krvarenje

Vaginalno krvarenje u prvom tjednu nakon embolizacije može upućivati na razvoj endometralne infekcije pri čemu bi pacijentica sa endometritisom trebala razviti simptome poput gripe praćene vrućicom. Vaginalno krvarenje nakon prvog tjedna praćeno grčanjem može upućivati na ljuštenje emboliziranog mioma.

Mučnina

Mučnina se obično kontrolira davanjem ondansetrona 4mg intravenski kontinuirano svakih 6 sati do otpusta iz bolnice.

Hipertenzija

Često je prisutno kratkotrajno povišenje krvnog tlaka kod pacijentica koje su bile podvrgnute embolizaciji. Potencijalne posljedice tog povišenja krvnog tlaka očituju se plućnim edemom, infarktom miokarda i moždanim udarom.

Tehnika izvođenja

Izvođenje samog postupka odvija se u arbitrarno dogovorenim koracima na slijedeći način:

1. U preponi se pristupa na femoralnu arteriju te se postavlja ovojnica od 5 ili 6 Frencha
2. Učini se arteriogram kako bi se prikazala arterijska anatomija i na taj način pronašlo polazišta uterinih arterija
3. Postavi se selektivni kateter u prednju diviziju ogranaka unutarnje ilijačne arterije
4. Kroz selektivni kateter uvede se drugi manji kateter(mikrokateter) kojim se dolazi do horizontalnog segmenta arterije uterine dalje od svih cervikovaginalnih ogranaka
5. Ponovno se učini arteriogram kroz mikrokateter kako bi se identificirali potencijalni kolateralni ogranci za ovarij, mokraćni mjehur ili rodnicu koji bi mogli promijeniti tijekom embolizacije
6. Učini se embolizacija
7. Ponovno se učini arteriografija kako bi se prikazao intra-arterijski protok kontrasta do maternice
8. Postupak se ponovi na kontralateralnoj strani
9. Na kraju se učini hemostaza na preponama tj. na mjestima ulaza u femoralnu arteriju

Varijacije izvođenja postupka

- Istovremeno bilateralni pristup kroz femoralne arterije kako bi se smanjilo vrijeme trajanja samog postupka, ali se na taj način riskira veća mogućnost komplikacija na mjestima pristupa femoralnim arterijama
- Inicijalni ili finalni pregledni arteriogram kroz aortu kako bi se prikazala ovarijska arterija i dodatne varijacije, ali se na taj način povećava količina upotrijebljenog kontrasta što može imati negativan utjecaj na bubrege
- Ubrizgavanje vazoaktivnih lijekova tijekom samog postupka poput nitroglicerina kako bi se prevenirao odnosno smanjio arterijski spazam, lidokaina ili ketorolaka kako bi se smanjila bol nakon zahvata

- Varijacije u ishodu embolizacije pri čemu postoje 3 poželjna ishoda koji nisu klinički uspoređivani, a uključuju:
 - Stazu kontrasta u uterinoj arteriji u razdoblju od 5 do 10 otkucaja srca
 - Vizualizaciju refluksa kontrasta prema ishodištu uterine arterije
 - Subjektivni prikaz nepostojanja protoka kroz uterinu arteriju

Komplikacije

Pregledom dostupne literature stopa komplikacija kretala se od visokih 40% do 5% (59)(60)(61).

Velike komplikacije povezane s embolizacijom arterije uterine obuhvaćaju smrt u manje od 1/1000 slučajeva, potrebu za operacijom radi komplikacija postupka poput perforacije arterije u 2-3/100 slučajeva, apsces ili neka druga ozbiljna intrauterina infekcija u 1/100 slučajeva, plućna embolija, posljedične komplikacije povezane s trudnoćom poput spontane ruptуре maternice u trudnoći koja uslijedi nakon postupka ili radi placente accrete, preuranjeno zatajenje jajnika te ishemija noge ili glutealnog područja.

Smrt nakon postupka embolizacije javlja se zbog infekcije maternice i posljedične sepsе te plućne embolije.

Postembolizacijski sindrom najčešći je neželjeni ishod postupka koji uključuje bol, nizak febrilitet ili supfebrilitet, malaksalost, mučninu i gubitak apetita.

Bakterijski endometritis karakteriziraju simptomi i znakovi boli, vrućice, vaginalnog iscjetka i/ili leukocitoze. Inicijalna terapija uključuje davanje intravenskih antibiotika i lijekova koji bi suzbili bol i upalu. Neinfektivni endometritis može se manifestirati kao vodenasti vaginalni iscjedak s vrućicom i/ili leukocitozom danima ili tjednima nakon postupka. Važno je napomenuti da slikovni prikaz mioma nakon postupka nije pouzdan u diferencijaciji inficiranih od neinficiranih mioma neposredno nakon postupka embolizacije.

Amenoreja bilo kakve vrste javlja se u otprilike 10% slučajeva kod pacijenata podvrgnutih postupku embolizacije radi svih indikacija, a ne samo postojanja mioma, te je vjerojatnija kod pacijentica starosti od 45 do 50 godina. Uglavnom je ograničena na nekoliko idućih ciklusa i nije povezana s tipično povišenom razinom FSH ili menopauzalnim simptomima. Preuranjeno zatajenje jajnika definira se prisutnošću trajne amenoreje, povišenim razinama FSH te simptomima menopauze koji uključuju noćno znojenje, promjene raspoloženja, iritabilnost te vaginalnu suhoću.

Ekspulzija odnosno odvajanje mioma od zida maternice i posljedičan prolaz kroz rođnicu opisana je kod pacijentica koje su uz intramuralne miome istovremeno imale i submukozne miome labilno povezane sa zidom maternice. Taj proces prezentira se sa kontrakcijama maternice, abdominalnom boli, vrućicom, mučninom, povraćanjem te vaginalnih krvarenjem

ili iscjetkom, a ponekad je potrebna kirurška intervencija kako bi se olakšala perzistirajuća nelagoda i uklonilo tkivo.

Komplikacije angiografije kao i kod drugih sličnih postupaka uključuju hematoma na mjestu pristupa femoralnoj arteriji, disekciju arterije, stvaranje pseudoaneurizme te kontrastom induciranu nefropatiju.

Pacijentice se mogu žaliti na perzistirajuću bol, a tada se treba učiniti kompjutorizirana tomografija s kontrastom ili magnetska rezonancija kako bi se dobio uvid u postojanje potencijalnih neplaniranih kolateralnih embolizacija ili ljuštenje mioma unutar zdjelice.

Od ostalih komplikacija pacijentice su prijavljivale petehijski osip na trupu i udovima u 1-7% slučajeva.

Zahvale

Ovaj diplomski rad predstavlja samo krunu mojeg akademskog obrazovanja zbog čega smatram da je bitno spomenuti sve koji su na neki način sudjelovali i pratili me na ovoj avanturi.

Zahvaljujem svojoj obitelji na neizmjerne ljubavi i bespogovornom prihvaćanju mojih neočekivanih i ponekad ludih ideja poput one kada sam odjednom rekao da ću upisati medicinu.

Zahvaljujem treneru Aleksandru Bekiću koji nas je 2021.godine prerano napustio radi teške bolesti s kojom se duže vrijeme hrabro borio, a zajedno smo proveli mnogo divnih i manje divnih trenutaka.

Zahvaljujem Upravi prehrambene industrije Vindija te svim kolegama s posla, a posebno voditelju Skladišta gotovih proizvoda – Vivis 116, gospodinu Marku Kišiću, na ukazanom povjerenju i mogućnosti studentskog rada kojim sam financirao većinu svojeg školovanja i drugih vannastavnih aktivnosti.

Zahvaljujem kolegicama i kolegama s kojima sam dijelio studentske frustracije, tuge i radosti, a posebno Klari i Kristijanu koji su učinili pisanje diplomskog rada i sam završetak studija lakšim i ugodnijim.

Zahvaljujem najboljim prijateljima Mateu, Magdaleni, Leoni, Mihaeli i Luki na neizmjernej moralnoj podršci kako u lijepim tako i teškim trenucima.

Zahvaljujem TS, DE, JLP i MŠ na njihovim doprinosima.

Zahvaljujem mentorici doc.dr.sc. Ivani Maurac na susretljivosti i razumijevanju posljednjih mjeseci školovanja kada je to možda i bilo najpotrebnije.

Životopis

Rođen sam, odrastao i živim u Varaždinu gdje sam završio Drugu osnovnu školu Varaždin i Prvu gimnaziju Varaždin.

U petom i osmom razredu osnovne škole sudjelovao sam na državnom natjecanju iz astronomije pri čemu sam oba puta ostvario plasman na 6. mjestu.

U svojim školskim danima bavio sam se nogometom no 2009. godine upisao sam se u Baseball klub Vindija Varaždin u kojem sam aktivno igrao u svim starosnim kategorijama od mladeži do seniora sve do 2016.godine kada sam otišao na studij u Zagreb. Od 2011.godine do 2015. godine bio sam redovit reprezentativac Hrvatske baseball reprezentacije s kojom sam igrao Europska međunarodna natjecanja te izborio plasman u najelelniju skupinu europskog baseballa. Od 2016. aktivno sam u hrvatskom baseballu u ulozi suca i zapisničara.

Tijekom studija dvije godine sam bio demonstrator na Katedri za anatomiju i kliničku anatomiju, jednu godinu na Katedri za histologiju i embriologiju te jednu godinu na Katedri za patofiziologiju.

Studentski sam radio s prekidima više od 4 godine u poslovnom sustavu Vindija gdje sam obavljao poslove u proizvodnji i skladištenju robe te sam stekao radne navike i pobliže upoznao zajednicu svoga zavičaja.

Literatura

1. Marino JL, Eskenazi B, Warner M, Samuels S, Vercellini P, Gavoni N, et al. Uterine leiomyoma and menstrual cycle characteristics in a population-based cohort study. *Hum Reprod Oxf Engl*. 2004 Oct;19(10):2350–5.
2. Whiteman MK, Hillis SD, Jamieson DJ, Morrow B, Podgornik MN, Brett KM, et al. Inpatient hysterectomy surveillance in the United States, 2000-2004. *Am J Obstet Gynecol*. 2008 Jan;198(1):34.e1-7.
3. Leppert PC, Catherino WH, Segars JH. A new hypothesis about the origin of uterine fibroids based on gene expression profiling with microarrays. *Am J Obstet Gynecol*. 2006 Aug;195(2):415–20.
4. Baird DD, Dunson DB, Hill MC, Cousins D, Schectman JM. High cumulative incidence of uterine leiomyoma in black and white women: ultrasound evidence. *Am J Obstet Gynecol*. 2003 Jan;188(1):100–7.
5. Laganà AS, Vergara D, Favilli A, La Rosa VL, Tinelli A, Gerli S, et al. Epigenetic and genetic landscape of uterine leiomyomas: a current view over a common gynecological disease. *Arch Gynecol Obstet*. 2017 Nov;296(5):855–67.
6. Quade BJ, Wang TY, Sornberger K, Dal Cin P, Mutter GL, Morton CC. Molecular pathogenesis of uterine smooth muscle tumors from transcriptional profiling. *Genes Chromosomes Cancer*. 2004 Jun;40(2):97–108.
7. Cook JD, Walker CL. Treatment strategies for uterine leiomyoma: the role of hormonal modulation. *Semin Reprod Med*. 2004 May;22(2):105–11.
8. Peddada SD, Laughlin SK, Miner K, Guyon JP, Haneke K, Vahdat HL, et al. Growth of uterine leiomyomata among premenopausal black and white women. *Proc Natl Acad Sci U S A*. 2008 Dec 16;105(50):19887–92.
9. Marshall LM, Spiegelman D, Goldman MB, Manson JE, Colditz GA, Barbieri RL, et al. A prospective study of reproductive factors and oral contraceptive use in relation to the risk of uterine leiomyomata. *Fertil Steril*. 1998 Sep;70(3):432–9.

10. Orsini G, Laricchia L, Fanelli M. [Low-dose combination oral contraceptives use in women with uterine leiomyomas]. *Minerva Ginecol.* 2002 Jun;54(3):253–61.
11. Palomba S, Sena T, Morelli M, Noia R, Zullo F, Mastrantonio P. Effect of different doses of progestin on uterine leiomyomas in postmenopausal women. *Eur J Obstet Gynecol Reprod Biol.* 2002 May 10;102(2):199–201.
12. Baird DD, Dunson DB, Hill MC, Cousins D, Schectman JM. Association of physical activity with development of uterine leiomyoma. *Am J Epidemiol.* 2007 Jan 15;165(2):157–63.
13. Samadi AR, Lee NC, Flanders WD, Boring JR, Parris EB. Risk factors for self-reported uterine fibroids: a case-control study. *Am J Public Health.* 1996 Jun;86(6):858–62.
14. Cesen-Cummings K, Houston KD, Copland JA, Moorman VJ, Walker CL, Davis BJ. Uterine leiomyomas express myometrial contractile-associated proteins involved in pregnancy-related hormone signaling. *J Soc Gynecol Investig.* 2003 Jan;10(1):11–20.
15. Burbank F. Childbirth and myoma treatment by uterine artery occlusion: do they share a common biology? *J Am Assoc Gynecol Laparosc.* 2004 May;11(2):138–52.
16. Barbieri RL, McShane PM, Ryan KJ. Constituents of cigarette smoke inhibit human granulosa cell aromatase. *Fertil Steril.* 1986 Aug;46(2):232–6.
17. Daniel M, Martin AD, Drinkwater DT. Cigarette smoking, steroid hormones, and bone mineral density in young women. *Calcif Tissue Int.* 1992 Apr;50(4):300–5.
18. Cramer SF, Mann L, Calianese E, Daley J, Williamson K. Association of seedling myomas with myometrial hyperplasia. *Hum Pathol.* 2009 Feb;40(2):218–25.
19. Parazzini F, Negri E, La Vecchia C, Chatenoud L, Ricci E, Guarnerio P. Reproductive factors and risk of uterine fibroids. *Epidemiol Camb Mass.* 1996 Jul;7(4):440–2.
20. Munro MG, Critchley HOD, Broder MS, Fraser IS, FIGO Working Group on Menstrual Disorders. FIGO classification system (PALM-COEIN) for causes of abnormal uterine bleeding in nonpregnant women of reproductive age. *Int J Gynaecol Obstet Off Organ Int Fed Gynaecol Obstet.* 2011 Apr;113(1):3–13.

21. Munro M, Critchley H, Fraser I. The Flexible FIGO Classification Concept for Underlying Causes of Abnormal Uterine Bleeding. *Semin Reprod Med.* 2011 Sep;29(05):391–9.
22. Taran FA, Weaver AL, Gostout BS, Stewart EA. Understanding cellular leiomyomas: a case-control study. *Am J Obstet Gynecol.* 2010 Aug;203(2):109.e1-6.
23. Hodge JC, Pearce KE, Clayton AC, Taran FA, Stewart EA. Uterine cellular leiomyomata with chromosome 1p deletions represent a distinct entity. *Am J Obstet Gynecol.* 2014 Jun;210(6):572.e1-7.
24. Ly A, Mills AM, McKenney JK, Balzer BL, Kempson RL, Hendrickson MR, et al. Atypical leiomyomas of the uterus: a clinicopathologic study of 51 cases. *Am J Surg Pathol.* 2013 May;37(5):643–9.
25. Guntupalli SR, Ramirez PT, Anderson ML, Milam MR, Bodurka DC, Malpica A. Uterine smooth muscle tumor of uncertain malignant potential: a retrospective analysis. *Gynecol Oncol.* 2009 Jun;113(3):324–6.
26. Pritts EA, Vanness DJ, Berek JS, Parker W, Feinberg R, Feinberg J, et al. The prevalence of occult leiomyosarcoma at surgery for presumed uterine fibroids: a meta-analysis. *Gynecol Surg.* 2015;12(3):165–77.
27. Pritts EA, Parker WH, Olive DL. Fibroids and infertility: an updated systematic review of the evidence. *Fertil Steril.* 2009 Apr;91(4):1215–23.
28. Rackow BW, Taylor HS. Submucosal uterine leiomyomas have a global effect on molecular determinants of endometrial receptivity. *Fertil Steril.* 2010 Apr;93(6):2027–34.
29. Rowe MK, Kanouse DE, Mittman BS, Bernstein SJ. Quality of life among women undergoing hysterectomies. *Obstet Gynecol.* 1999 Jun;93(6):915–21.
30. Parker WH, Fu YS, Berek JS. Uterine sarcoma in patients operated on for presumed leiomyoma and rapidly growing leiomyoma. *Obstet Gynecol.* 1994 Mar;83(3):414–8.
31. Cantuaria GH, Angioli R, Frost L, Duncan R, Penalver MA. Comparison of bimanual examination with ultrasound examination before hysterectomy for uterine leiomyoma. *Obstet Gynecol.* 1998 Jul;92(1):109–12.

32. Dueholm M, Lundorf E, Hansen ES, Ledertoug S, Olesen F. Evaluation of the uterine cavity with magnetic resonance imaging, transvaginal sonography, hysterosonographic examination, and diagnostic hysteroscopy. *Fertil Steril*. 2001 Aug;76(2):350–7.
33. Dueholm M, Lundorf E, Hansen ES, Ledertoug S, Olesen F. Accuracy of magnetic resonance imaging and transvaginal ultrasonography in the diagnosis, mapping, and measurement of uterine myomas. *Am J Obstet Gynecol*. 2002 Mar;186(3):409–15.
34. Parker WH. Etiology, symptomatology, and diagnosis of uterine myomas. *Fertil Steril*. 2007 Apr;87(4):725–36.
35. Carlson KJ, Miller BA, Fowler FJ. The Maine Women’s Health Study: II. Outcomes of nonsurgical management of leiomyomas, abnormal bleeding, and chronic pelvic pain. *Obstet Gynecol*. 1994 Apr;83(4):566–72.
36. Cramer SF, Marchetti C, Freedman J, Padela A. Relationship of myoma cell size and menopausal status in small uterine leiomyomas. *Arch Pathol Lab Med*. 2000 Oct;124(10):1448–53.
37. Ylikorkala O, Pekonen F. Naproxen reduces idiopathic but not fibromyoma-induced menorrhagia. *Obstet Gynecol*. 1986 Jul;68(1):10–2.
38. Sinai Talaulikar V. Medical therapy for fibroids: An overview. *Best Pract Res Clin Obstet Gynaecol*. 2018 Jan;46:48–56.
39. Pierce SJ, Gazvani MR, Farquharson RG. Long-term use of gonadotropin-releasing hormone analogs and hormone replacement therapy in the management of endometriosis: a randomized trial with a 6-year follow-up. *Fertil Steril*. 2000 Nov;74(5):964–8.
40. Flierman PA, Oberyé JLL, van der Hulst VPM, de Blok S. Rapid reduction of leiomyoma volume during treatment with the GnRH antagonist ganirelix. *BJOG Int J Obstet Gynaecol*. 2005 May;112(5):638–42.
41. Steinauer J, Pritts EA, Jackson R, Jacoby AF. Systematic review of mifepristone for the treatment of uterine leiomyomata. *Obstet Gynecol*. 2004 Jun;103(6):1331–6.

42. Jiang W, Shen Q, Chen M, Wang Y, Zhou Q, Zhu X, et al. Levonorgestrel-releasing intrauterine system use in premenopausal women with symptomatic uterine leiomyoma: a systematic review. *Steroids*. 2014 Aug;86:69–78.
43. Buttram VC, Reiter RC. Uterine leiomyomata: etiology, symptomatology, and management. *Fertil Steril*. 1981 Oct;36(4):433–45.
44. Wurnig C, Schatz K, Noske H, Hemon Y, Dahlberg G, Josefsson G, et al. Subcutaneous low-dose epoetin beta for the avoidance of transfusion in patients scheduled for elective surgery not eligible for autologous blood donation. *Eur Surg Res Eur Chir Forsch Rech Chir Eur*. 2001 Dec;33(5–6):303–10.
45. Stovall TG, Muneyyirci-Delale O, Summitt RL, Scialli AR. GnRH agonist and iron versus placebo and iron in the anemic patient before surgery for leiomyomas: a randomized controlled trial. Leuprolide Acetate Study Group. *Obstet Gynecol*. 1995 Jul;86(1):65–71.
46. Parker WH, Rodi IA. Patient selection for laparoscopic myomectomy. *J Am Assoc Gynecol Laparosc*. 1994 Nov;2(1):23–6.
47. Berman JM, Guido RS, Garza Leal JG, Pemuelller RR, Whaley FS, Chudnoff SG, et al. Three-year outcome of the Halt trial: a prospective analysis of radiofrequency volumetric thermal ablation of myomas. *J Minim Invasive Gynecol*. 2014 Oct;21(5):767–74.
48. Mints M, Rådestad A, Rylander E. Follow up of hysteroscopic surgery for menorrhagia. *Acta Obstet Gynecol Scand*. 1998 Apr;77(4):435–8.
49. Jacoby VL, Autry A, Jacobson G, Domush R, Nakagawa S, Jacoby A. Nationwide use of laparoscopic hysterectomy compared with abdominal and vaginal approaches. *Obstet Gynecol*. 2009 Nov;114(5):1041–8.
50. Aarts JWM, Nieboer TE, Johnson N, Tavender E, Garry R, Mol BWJ, et al. Surgical approach to hysterectomy for benign gynaecological disease. *Cochrane Database Syst Rev*. 2015 Aug 12;(8):CD003677.
51. Hoffman BL, Halvorson LM, Schorge JO, Schaffer JI, Hamid C, Corton M, editors. *Williams gynecology*. Fourth edition. New York: McGraw-Hill companies; 2020.

52. Masciocchi C, Arrigoni F, Ferrari F, Giordano AV, Iafrate S, Capretti I, et al. Uterine fibroid therapy using interventional radiology mini-invasive treatments: current perspective. *Med Oncol Northwood Lond Engl*. 2017 Apr;34(4):52.
53. Solnik MJ, Munro MG. Indications and alternatives to hysterectomy. *Clin Obstet Gynecol*. 2014 Mar;57(1):14–42.
54. Cooper S, Ocegüera LM, Danes S. Uterine artery embolization: a vascular surgery procedure? One vascular surgery group's experience. *Vascular*. 2012 Oct;20(5):268–72.
55. Expert Panel on Interventional Radiology:, Knuttinen MG, Stark G, Hohenwarter EJ, Bradley LD, Braun AR, et al. ACR Appropriateness Criteria® Radiologic Management of Uterine Leiomyomas. *J Am Coll Radiol JACR*. 2018 May;15(5S):S160–70.
56. Fonseca MCM, Castro R, Machado M, Conte T, Girao MJBC. Uterine Artery Embolization and Surgical Methods for the Treatment of Symptomatic Uterine Leiomyomas: A Systemic Review and Meta-analysis Followed by Indirect Treatment Comparison. *Clin Ther*. 2017 Jul;39(7):1438-1455.e2.
57. Chehab MA, Thakor AS, Tulin-Silver S, Connolly BL, Cahill AM, Ward TJ, et al. Adult and Pediatric Antibiotic Prophylaxis during Vascular and IR Procedures: A Society of Interventional Radiology Practice Parameter Update Endorsed by the Cardiovascular and Interventional Radiological Society of Europe and the Canadian Association for Interventional Radiology. *J Vasc Interv Radiol JVIR*. 2018 Nov;29(11):1483-1501.e2.
58. Baerlocher MO, Nikolic B, Silberzweig JE, Kinney TB, Kuo MD, Rose SC, et al. Society of Interventional Radiology position statement on recent change to the ASA's moderate sedation standards: capnography. *J Vasc Interv Radiol JVIR*. 2013 Jul;24(7):939–40.
59. Spies JB, Rundback JH, Ascher S, Bradley L, Goodwin SC, Hovsepian DM, et al. Development of a research agenda for uterine artery embolization: proceedings from a multidisciplinary research consensus panel. *J Vasc Interv Radiol JVIR*. 2006 Dec;17(12):1871–9.
60. Nassiri N, Balica A, Cirillo-Penn NC, Crystal DT, Bachmann GA. An Academic Tertiary Referral Center's Experience with a Vascular Surgery-Based Uterine Artery Embolization Program. *Ann Vasc Surg*. 2018 Oct;52:90–5.

61. Stewart EA, Lytle BL, Thomas L, Wegienka GR, Jacoby V, Diamond MP, et al. The Comparing Options for Management: PATient-centered REsults for Uterine Fibroids (COMPARE-UF) registry: rationale and design. *Am J Obstet Gynecol*. 2018 Jul;219(1):95.e1-95.e10.