

# Artroskopija prednjeg i stražnjeg dijela gležnja u istom aktu

---

**Dimnjaković, Damjan; Matanović, Luka; Knežević, Igor; Bojanić, Ivan**

*Source / Izvornik:* **Liječnički vjesnik, 2022, 144, 227 - 239**

**Journal article, Published version**

**Rad u časopisu, Objavljena verzija rada (izdavačev PDF)**

<https://doi.org/10.26800/LV-144-7-8-4>

*Permanent link / Trajna poveznica:* <https://um.nsk.hr/um:nbn:hr:105:420926>

*Rights / Prava:* [Attribution-NonCommercial-NoDerivatives 4.0 International/Imenovanje-Nekomercijalno-Bez prerada 4.0 međunarodna](#)

*Download date / Datum preuzimanja:* **2024-12-21**



*Repository / Repozitorij:*

[Dr Med - University of Zagreb School of Medicine Digital Repository](#)





# Artroskopija prednjeg i stražnjeg dijela gležnja u istom aktu

## Combined anterior and posterior ankle arthroscopy

Damjan Dimnjaković<sup>1</sup>, Luka Matanović<sup>2</sup>, Igor Knežević<sup>1</sup>, Ivan Bojanić<sup>1</sup>

<sup>1</sup> Klinika za ortopediju Medicinskog fakulteta Sveučilišta u Zagrebu, Klinički bolnički centar Zagreb

<sup>2</sup> Medicinski fakultet Sveučilišta u Zagrebu

### Deskriptori

GLEŽANJ – kirurgija;  
ARTROSKOPIJA – metode;  
OZLJEDE GLEŽNJA – kirurgija;  
BOLESTI ZGLOBOVA – kirurgija

### Descriptors

ANKLE JOINT – surgery;  
ARTHROSCOPY – methods;  
ANKLE INJURIES – surgery;  
JOINT DISEASES – surgery

**SAŽETAK.** *Cilj istraživanja:* Artroskopija gležnja je kirurški zahvat koji se čini ili kao samostalan zahvat u prednjem, odnosno stražnjem dijelu gležnja ili kao zahvat u kojem se operacija u prednjem i stražnjem dijelu gležnja čini u istom aktu. Cilj je ovog istraživanja bio analizirati indikacije, komplikacije i učinkovitost artroskopskih zahvata tijekom kojih je načinjena artroskopija prednjeg i stražnjeg dijela gležnja u istom aktu i usporediti ih s rezultatima drugih istraživanja. *Ispitanici i metode:* Pretraživanjem operacijskih protokola Klinike za ortopediju Kliničkoga bolničkog centra Zagreb i Medicinskog fakulteta Sveučilišta u Zagrebu pronađeno je da je u devetogodišnjem razdoblju načinjeno 169 uzastopnih artroskopskih prednjeg i stražnjeg dijela gležnja u istom aktu. *Rezultati:* Najčešća indikacija za artroskopiju prednjeg i stražnjeg dijela gležnja u istom aktu bio je prednji i stražnji sindrom sraza. Preostale indikacije bile su poslijetraumatska kontraktura, poslijetraumatski osteoartritis te sinovitis u gležnju različite etiologije. Tijekom promatranog razdoblja uočeno je i zabilježeno u dostupnoj dokumentaciji sveukupno šest poslijeoperacijskih komplikacija. Nadalje, kod trinaest bolesnika operacijski zahvat na gležnju je tijekom praćenja načinjen ponovno. *Zaključak:* Ovo istraživanje govori u prilog činjenici da je najčešće postavljena indikacija za činjenje artroskopije prednjeg i stražnjeg dijela u istom aktu prednji i stražnji sindrom sraza gležnja. Isto tako, ovo istraživanje potvrđuje sigurnost i učinkovitost artroskopskog zahvata u prednjem i stražnjem dijelu gležnja u istom aktu kako kod liječenja sindroma prednjeg i stražnjeg sindroma sraza tako i kod drugih ozljeda i oštećenja u području gležnja, poput poslijetraumatske kontrakture gležnja, poslijetraumatskog osteoartrisa gležnja te sinovitisa u gležnju različitih etiologija.

**SUMMARY.** *Objectives:* Ankle arthroscopy can be performed either as a surgery of the anterior or posterior part of the ankle or as a combined surgery of the ankle's anterior and posterior aspects. This research aimed to analyse indications, complications, and results of the combined anterior and posterior ankle arthroscopy and compare them with the results from the literature. *Materials and methods:* Search of the surgery logs at the Department of Orthopaedic Surgery, University Hospital Centre Zagreb revealed 169 consecutive combined anterior and posterior ankle arthroscopies performed during nine years. *Results:* The most common indication was anterior and posterior ankle impingement. Other indications were posttraumatic contracture, posttraumatic osteoarthritis, and various causes of synovitis of the ankle. During the follow-up period, six complications were noted. Furthermore, in thirteen patients, revision surgery was required. *Conclusion:* This research indicates that anterior and posterior ankle impingement is the most common indication for anterior and posterior ankle arthroscopy. Furthermore, it confirms the safety and efficacy of this procedure in patients with anterior and posterior ankle impingement, posttraumatic contracture, posttraumatic osteoarthritis and various causes of synovitis of the ankle.

Artroskopija gležnja je minimalno invazivan kirurški zahvat prednjeg i/ili stražnjeg dijela gležnja.<sup>1,2</sup> Međutim, anatomske osobitosti gležnja onemogućuju da se bez distrakcije zgloba prođe optikom iz prednjeg u stražnji dio zgloba, kao i obrnuto. Zbog te se činjenice isprva tijekom zahvata koristila distrakcija gležnja pomoću vanjskog fiksatora.<sup>3–5</sup> Zbog velikog broja komplikacija, kao i činjenice da se postavljanjem vanjskog fiksatora gubi osnovni smisao artroskopije, a to je minimalna invazivnost zahvata, ubrzo se odustalo od takvog načina operiranja. Osim toga, valja istaknuti da se sve do 2000. godine, ako se govorilo/pisalo o artroskopiji gležnja, podrazumijevalo da je taj zahvat načinjen samo u prednjem dijelu gležnja.<sup>6–9</sup> Naime, te su

godine van Dijk i sur.<sup>10</sup> opisali endoskopski pristup kojim se kroz dva ulaza može sigurno pristupiti u stražnji dio gležnja i to koristeći standardni artroskop promjera 4,5 mm te standardne instrumente koji se rabe u artroskopskoj kirurgiji koljena i ramena. Zbog tih se razloga u današnje vrijeme govori/piše o artroskopiji prednjeg ili stražnjeg dijela gležnja, a hoće li se artroskopija gležnja činiti sprijeda ili straga ovisi o lokaliza-

### ✉ Adresa za dopisivanje:

Izv. prof. dr. sc. Ivan Bojanić, dr. med., <https://orcid.org/0000-0002-4236-9637>  
Klinika za ortopediju KBC-a Zagreb, Šalata 6/7, 10000 Zagreb,  
e-pošta: [artroboj@yahoo.com](mailto:artroboj@yahoo.com)

Primljeno 12. listopada 2021., prihvaćeno 14. veljače 2022.

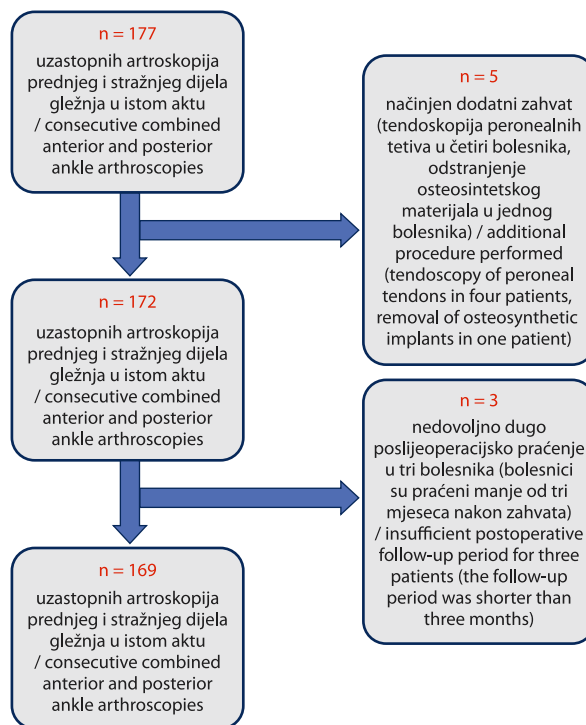
ciji oštećenja.<sup>11–18</sup> Ako je oštećenje prisutno u prednjem dijelu zgloba artroskopija će se činiti sprijeda, a pritom će se bolesnika postaviti na leđa, odnosno ako je oštećenje prisutno u stražnjem dijelu artroskopija će se činiti straga s položajem bolesnika na trbuhu.<sup>11–18</sup> No, ako su oštećenja prisutna u oba dijela zgloba i kada artroskopski zahvat valja načiniti u oba dijela gležnja postavlja se pitanje kako postaviti bolesnika za zahvat. Danas se najčešće koristi tehnika koju su opisali Scholten i van Dijk<sup>18</sup> koju i mi koristimo u našem svakodnevnom kliničkom radu. Prema njoj se bolesnika postavi u položaj na trbuhu te se načini artroskopija u stražnjem dijelu gležnja. Po završetku tog dijela zahvata anesteziranog se bolesnika okrene na leđa te se u tom položaju načini artroskopija prednjeg dijela gležnja.

Ciljevi ovog istraživanja su bili: a) utvrditi dijagnoze zbog koje je indicirana i načinjena artroskopija prednjeg i stražnjeg dijela gležnja u istom aktu u promatranom razdoblju; b) usporediti dijagnoze zbog kojih je načinjena artroskopija prednjeg i stražnjeg dijela gležnja u istom aktu u promatranoj skupini bolesnika s rezultatima drugih istraživanja; c) utvrditi broj i vrstu zahvata koji su načinjeni na gležnju prije no što je taj gležanj artroskopiran sprijeda i straga u istom aktu; d) utvrditi učestalost i vrstu komplikacija tijekom/nakon artroskopije prednjeg i stražnjeg dijela gležnja u istom aktu u promatranom skupini bolesnika; e) usporediti zabilježene komplikacije u promatranom skupini bolesnika s komplikacijama koje su objavljene u drugim istraživanjima; f) utvrditi broj i vrstu ponovno učinjenih kirurških zahvata na gležnju nakon načinjene artroskopije prednjeg i stražnjeg dijela gležnja u istom aktu u promatranom skupini bolesnika i usporediti ga s rezultatima drugih istraživanja.

### Ispitanici i metode

Pretraživanjem operacijskih protokola Klinike za ortopediju KBC-a Zagreb i Medicinskog fakulteta Sveučilišta u Zagrebu (u daljnjem tekstu Klinika) pomoću ključnih riječi *arthroscopia*, *articulatio talocruralis*, *anterior* i *posterior* pronađeno je da je u razdoblju od 1. siječnja 2011. do 1. siječnja 2020. učinjeno 177 uzastopnih artroskopija prednjeg i stražnjeg dijela gležnja u istom aktu. Kriteriji odabira bolesnika za ovo istraživanje bili su sljedeći: da je tijekom navedenog razdoblja načinjena, bez dodatnih zahvata, samo artroskopija prednjeg i stražnjeg dijela gležnja u istom aktu te da postoji zapis u elektroničkoj bazi podataka Klinike da je bolesnik bio na najmanje dvije poslijeoperacijske kontrole, tj. da je praćen bar tri mjeseca nakon zahvata (slika 1).

Svu dostupnu medicinsku dokumentaciju iz baze podataka Klinike na dan 2. siječnja 2021. pregledao je student medicine (L. M.) koji nije sudjelovao u liječe-



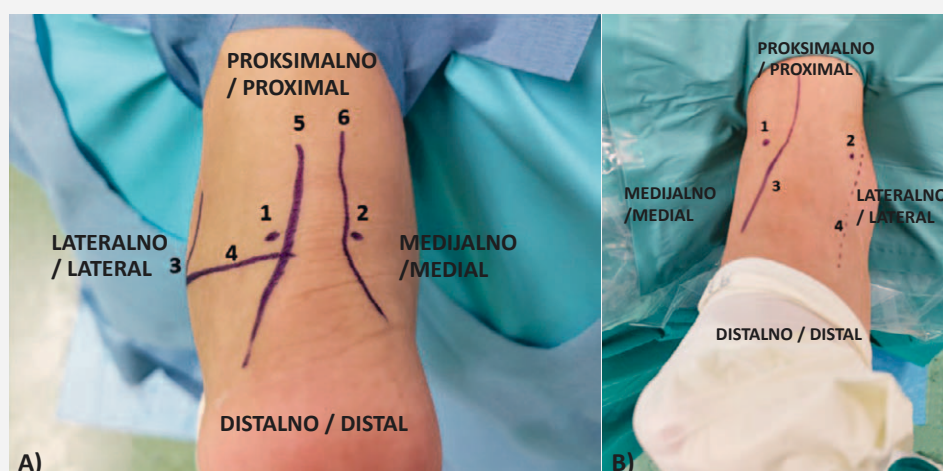
SLIKA 1. DIJAGRAM TOKA POSTUPKA ODABIRA BOLESNIKA ZA PROVEDBU ISTRAŽIVANJA

FIGURE 1. FLOWCHART OF PATIENT SELECTION INCLUDED IN THE RESEARCH

nju tih bolesnika. U dostupnoj prijeoperacijskoj medicinskoj dokumentaciji sustavno su prikupljeni podaci o spolu, životnoj dobi, radiološkoj obradi koja je načinjena prije artroskopskog zahvata, prethodno učinjenim operacijskim zahvatima na tom gležnju te dijagnozi zbog koje je indiciran artroskopski zahvat. Iz operacijskih lista, uz podatak o vrsti anestezije, sustavno su bilježeni opisi zahvata koji su načinjeni u prednjem i stražnjem dijelu gležnja, kao i je li tijekom zahvata korištena blijeđa staza. Osim toga, prikupljeni su podaci i o tome je li tijekom zahvata uzet materijal za patohistološku analizu te koja je bila konačna dijagnoza s obzirom na patohistološki nalaz. Podaci o poslijeoperacijskom tijeku prikupljeni su iz evidencije ambulantnih posjeta bolesnika u kojima su sustavno tražene zabilješke o poslijeoperacijskim komplikacijama, kao i o tome je li bolesnik eventualno ponovno operiran. Osim toga, sustavno je za svakog bolesnika zabilježeno koliko je iznosilo razdoblje praćenja.

### Operacijska tehnika

U svih je bolesnika isti operater (I. B.) načinio artroskopski kirurški zahvat u prednjem i stražnjem dijelu gležnja na standardizirani način. Svi su bolesnici perioperacijski dobivali antitrombotsku (niskomolekularni heparin) i antibiotsku profilaksu cefalosporinom II. generacije ili klindamicinom u slučaju alergije na beta-laktamske antibiotike. Na natkoljenu noge koja se



SLIKA 2. A) OZNAČENI ANATOMSKI ORIJENTIRI PRIJE ZAPOČINJANJA ARTROSKOPIJE STRAŽNJEG DIJELA GLEŽNJA: 1 – PREDMNIJEVANO MJESTO POSTEROLATERALNOG ULAZA; 2 – PREDMNIJEVANO MJESTO POSTEROMEDIJALNOG ULAZA; 3 – VRŠAK LATERALNOG MALEOLA; 4 – PRAVAC KOJI POLAZI OD VRŠKA LATERALNOG MALEOLA I PARALELAN JE S TABANOM STOPALA; 5 – LATERALNI RUB AHILOVE TETIVE; 6 – MEDIJALNI RUB AHILOVE TETIVE. B) OZNAČENI ANATOMSKI ORIJENTIRI PRIJE ZAPOČINJANJA ARTROSKOPIJE PREDNJEG DIJELA GLEŽNJA: 1 – PREDMNIJEVANO MJESTO ANTEROMEDIJALNOG ULAZA; 2 – PREDMNIJEVANO MJESTO ANTEROLATERALNOG ULAZA; 3 – TIJEK TETIVE PREDNJEGA GOLJENIČNOG MIŠIĆA; 4 – TIJEK SREDNJE KOŽNE DORZALNE GRANE POVRŠINSKOGA LISNOG ŽIVCA.

FIGURE 2. A) MARKINGS OF THE ANATOMICAL LANDMARKS MADE BEFORE THE BEGINNING OF POSTERIOR ANKLE ARTHROSCOPY. 1 – POSTEROLATERAL PORTAL; 2 – POSTEROMEDIAL PORTAL; 3 – A TIP OF THE LATERAL MALLEOLUS; 4 – THE LINE DRAWN FROM THE DIRECTION OF THE LATERAL MALLEOLUS, PARALLEL TO THE SOLE; 5 – LATERAL BORDER OF THE ACHILLES TENDON; 6 – MEDIAL BORDER OF THE ACHILLES TENDON. B) MARKINGS OF THE ANATOMICAL LANDMARKS MADE BEFORE THE BEGINNING OF ANTERIOR ANKLE ARTHROSCOPY. 1 – ANTEROMEDIAL PORTAL; 2 – ANTEROLATERAL PORTAL; 3 – COURSE OF THE TIBIALIS ANTERIOR TENDON; 4 – COURSE OF THE INTERMEDIATE DORSAL CUTANEOUS BRANCH OF THE SUPERFICIAL PERONEAL NERVE.

operirala uvijek je postavljena tzv. pneumatska Esmarhova poveska. Od 30. travnja 2014., kada je na Klinici započelo provođenje istraživanja o vrijednosti korištenja blijeđe staze u artroskopskim zahvatima u prednjem dijelu gležnja, dio je bolesnika operiran bez uspostavljanja blijeđe staze.<sup>19</sup> Za zahvat se uvijek rabio artroskop standardnog promjera 4,5 mm s optikom kojoj je kut zakrivljenosti iznosio 30°, kao i svi standardni instrumenti koji se uobičajeno koriste i za artroskopsku kirurgiju koljena i ramena. Kod svih se bolesnika tijekom operacije koristila artroskopska pumpa (*Arthrex AR-6475 Continuous Wave III* ©; Arthrex Inc., 1370 Creekside Blvd., Naples, FL 34108-1945, SAD). Ta pumpa ima senzor za stalnu kontrolu tlaka u zglobu koji omogućuje preciznu distenziju zgloba s neovisnim podešavanjem intraartikularnog tlaka i razine protoka. Tlak i protok održavani su na 50 mm Hg kod svih bolesnika za vrijeme trajanja zahvata. Kod svih je bolesnika operacijski zahvat načinjen bez korištenja bilo invazivne bilo neinvazivne distrakcije gležnja.

Nakon uvođenja u anesteziju bolesnici su bili postavljeni u položaj na trbuh i to tako da su stopala slobodno visjela preko ruba stola. Nakon kirurškoga pranja operacijskog polja i adekvatnog pokrivanja operater je sterilnim markerom označio vrh medijalnog i lateralnog maleola te iscrtao medijalni i lateralni rub

Ahillove tetive pa je postavivši stopalo u neutralni položaj označio mjesta za posterolateralni i posteromedijalni ulaz (slika 2). Čitavo se vrijeme slijedila tehnika koju su opisali van Dijk i sur.<sup>10,15–18</sup> Nakon završetka operacijskog zahvata u stražnjem dijelu gležnja u zglob nije postavljan dren, a prije okretanja bolesnika rane su zašivene neresorptivnim koncem. Bolesnika su potom djelatnici operacijske sale okrenuli na leđa, pazeci pritom da gležanj i stopalo koji se operiraju ostanu sterilni. Nakon okretanja na leđa i dodatnog kirurškog pranja operacijskog polja gležanj je ponovno sterilno prekriven te je operater sterilnim markerom označio tijekom srednje kožne dorzalne grane površinskoga lisnog živca (lat. *nervus peroneus superficialis*), kao i obrise medijalnog i lateralnog maleola. Zahvat je uvijek započinjao činjenjem anteromedijalnog ulaza. Kod svih je bolesnika uz anteromedijalni korišten i anterolateralni ulaz, uz napomenu da su se potpuno slijedile upute van Dijka i sur.<sup>11,16</sup>, i to od tehnike izvođenja tih ulaza pa sve do načina na koji je rađena artroskopija u prednjem dijelu gležnja, vodeći se pritom načelima tehnike s dorzifleksijom gležnja. Na kraju artroskopskog zahvata uvijek je u zglob postavljan dren promjera 12Fr kroz anterolateralni ulaz, a rane su zašivene neresorptivnim koncem. Nakon toga gležanj je sterilno previjen te je u svih bolesnika čitava noga omotana krep zavojem i postavljena u ranije načinjenu potko-

ljeničnu longetu u kojoj je gležanj bio imobiliziran u neutralnom položaju.

### Poslijeoperacijski tijek

Nakon dolaska na odjel operirani bi se gležanj u imobilizaciji postavljao u povišen položaj na nosač tako da bi potkoljenica bila iznad razine srca kako bi se smanjilo oticanje operiranog gležnja. Potkoljeničnu je longetu bolesnik nosio kontinuirano tijekom prvih 24 sata do previjanja i vađenja drena. Bolesnici su zatim tijekom tri tjedna nosili potkoljeničnu longetu samo tijekom noći. Nakon prvog previjanja započinjalo se s pasivnim i aktivnim vježbama razgibavanja operiranog gležnja i to u smislu činjenja maksimalno izvodiwe dorzalne i plantarne fleksije, dok kretnje inverzije i everzije stopala nisu bile dozvoljene. Osim toga, bolesnici su educirani da svakodnevno čine vježbe za poboljšanje cirkulacije donjih ekstremiteta. Po otpustu iz Klinike kod svih je bolesnika provedena ambulantna fizikalna terapija te se nastavila tromboprofilaksa acetylsalicylnom kiselinom 100 mg *per os* jednom dnevno slijedećih 14 dana. Tijekom prvih tri tjedna bolesnici su hodali uz pomoć podlaktičnih štaka, opterećujući pritom operiranu nogu tako da im to opterećenje ne izaziva bol. Bolesnici su se još i sljedeća dva tjedna služili jednom podlaktičnom štakom, koju su nosili u suprotnoj ruci od operirane noge, a nakon toga više nisu koristili štake. Izuzetak su bili bolesnici kod kojih je nakon odstranjenja oštećene hrskavice načinjena stimulacija koštane srži mikrofrakturama i koji su tijekom prvih šest tjedana hodali uz pomoć podlaktičnih štaka, opterećujući pritom operiranu nogu do 10 kg tjelesne mase. Tijekom idućih šest tjedana ti su se bolesnici i dalje prilikom hoda služili štakama, s tim da su postupno povećavali opterećenje, i to tako da su tijekom dva tjedna opterećivali operiranu nogu maksimalno do trećine svoje tjelesne mase, tijekom sljedeća dva do dvije trećine, da bi tijekom posljednja dva tjedna tog razdoblja operiranu nogu opterećivali punom tjelesnom masom i postupno odbacivali štake.

### Rezultati

Demografski podatci i kliničke značajke bolesnika koji su zadovoljili tražene kriterije za ovo istraživanje prikazani su u tablici 1, uz napomenu da je operirano sveukupno 167 bolesnika, a načinjeno 169 zahvata jer je u dvije bolesnice artroskopski zahvat načinjen na oba gležnja. U svih je bolesnika prije artroskopskog zahvata uz standardne rendgenske snimke gležnja načinjena i dodatna slikovna dijagnostika magnetskom rezonancijom i/ili računalnom tomografijom. U 38 je slučajeva (22,49%) načinjen MR, u 35 (20,71%) CT, dok je u 96 slučajeva (56,80%) prije artroskopije uz MR načinjen i CT radi potrebe planiranja zahvata. Svi su bolesnici operirani u spinalnoj anesteziji. Za 118 zahvata (69,82%) korištena je blijeđa staza, dok je pre-

TABLICA 1. DEMOGRAFSKI PODATCI I KLINIČKE OSOBITOSTI BOLESNIKA KOJIMA JE U ISTOM AKTU NAČINJENA ARTROSKOPIJA PREDNJEG I STRAŽNJEG DIJELA GLEŽNJA

TABLE 1. DEMOGRAPHIC DATA AND CLINICAL FEATURES OF THE PATIENTS WHO UNDERWENT COMBINED ANTERIOR AND POSTERIOR ANKLE ARTHROSCOPY

Ukupan broj operacijskih zahvata / Total number of arthroscopic procedures	169
Muškarci (%) / Men (%)	105 (62,87%)
Prosječna životna dob u godinama ± SD (raspon) / Average age in years ± SD (range)	33,66 ± 12,53 (10–62)
Operiran desni gležanj (%) / Operated right ankle (%)	80 (47,34%)
Prethodne operacije na istom gležnju (%) / Previous operations of the same ankle (%)	31 (18,34%)
Dijagnoza / Diagnosis	
Prednji i stražnji sindrom sraza gležnja (%) / Anterior and posterior ankle impingement syndrome (%)	128 (75,74%)
Poslijetraumatska kontraktura gležnja (%) / Posttraumatic ankle contracture (%)	20 (11,83%)
Poslijetraumatski osteoarthritis gležnja (%) / Posttraumatic ankle osteoarthritis (%)	4 (2,37%)
Sinovitisi u gležnju različite etiologije (%) / Ankle synovitis due to other etiology (%)	17 (10,06%)
Praćenje nakon operacije u mjesecima ± SD (raspon) / Follow-up after the procedure in months ± SD (range)	18,05 ± 21 (3–97)

ostalnih 51 (30,18%) načinjeno bez primjene blijeđe staze. U jednog je bolesnika tijekom zahvata zbog krvarenja i slabe vizualizacije bilo neophodno naknadno uspostaviti blijeđu stazu.

Indikacija za artroskopiju prednjeg i stražnjeg dijela gležnja u istom aktu u promatranoj skupini bolesnika najčešće je postavljena zbog sindroma prednjeg i stražnjeg sraza gležnja i to u 75,74% slučajeva. U tablici 2 prikazane su četiri skupine bolesnika s obzirom na indikaciju zbog koje je načinjen artroskopski zahvat. Uzroci koji su doveli do nastanka sindroma sraza u prednjem dijelu gležnja prikazani su na slici 3, dok su uzroci nastanka sindroma sraza u stražnjem dijelu gležnja (u daljnjem tekstu SSSG) prikazani na slici 4. Na slici 5 prikazana je raspodjela bolesnika koji su operirani zbog sinovitisa s obzirom na konačnu patohistološku dijagnozu.

Čak je 31 bolesnik (18,34%) prethodno već operirao isti gležanj, od čega je 21 bolesnik operiran u drugoj ustanovi. Najveći broj bolesnika koji su već operirali isti gležanj, njih 15 bilo je iz skupine koji su operirani zbog prednjeg i stražnjeg sindroma sraza gležnja. Kod devet je bolesnika iz te skupine prethodno načinjen artroskopski zahvat u prednjem dijelu gležnja, dok je kod jednog bolesnika načinjen artroskopski zahvat u

TABLICA 2. PRIKAZ UČINJENIH ARTROSKOPIJA PREDNJEG I STRAŽNJEG DIJELA GLEŽNJA U ISTOM AKTU PO SKUPINAMA BOLESNIKA S OBZIROM NA DIJAGNOZU ZBOG KOJE JE ZAHVAT NAČINJEN

TABLE 2. DISTRIBUTION OF PERFORMED COMBINED ANTERIOR AND POSTERIOR ANKLE ARTHROSCOPY IN RELATION TO MAIN DIAGNOSIS

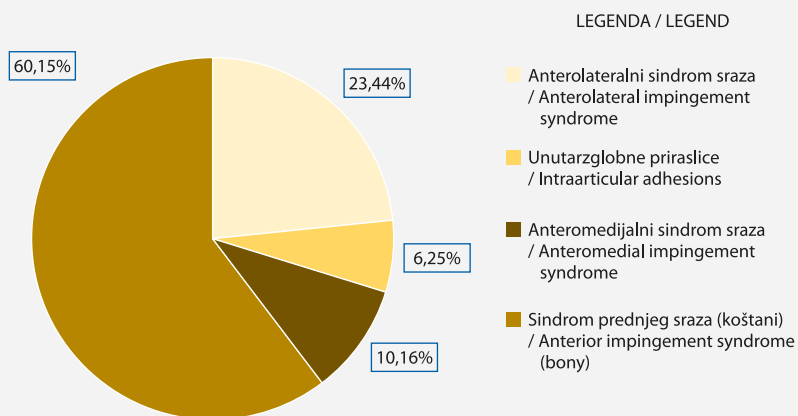
Dijagnoza / Diagnosis	Broj načinjenih artroskopskih zahvata (odnos muškarci/žene) / Number of performed arthroscopic procedures (male/female ratio)	Prosječna životna dob u godinama $\pm$ SD~ u trenutku artroskopskog zahvata (raspon) / Average age of patients at the time of the procedure in years $\pm$ SD~ (range)	Broj prethodno načinjenih operacija na gležnju na kojem je rađen artroskopski zahvat (%)* / Number of previous operations of the ankle that was operated on (%)*	Broj uočenih komplikacija tijekom poslijeoperacijskog praćenja bolesnika (%)* / Number of postoperative complications observed during the follow-up period (%)*	Broj ponovno činjenih operacija na gležnju na kojem je rađen artroskopski zahvat (%)* / Number of reoperations of the ankle on which the arthroscopic procedure was performed (%)*	Prosječno vrijeme praćenja nakon načinjenog artroskopskog zahvata u mjesecima $\pm$ SD~ (raspon) / Average follow-up period in months $\pm$ SD~ (range)
Prednji i stražnji sindrom sraza gležnja / Anterior and posterior ankle impingement syndrome	128 (81/47)	29,73 $\pm$ 11,70 (15–61)	15 (11,72%)	5 (3,91%)	6 (4,69%)	15,75 $\pm$ 18,90 (3–97)
Poslijetraumatska kontraktura gležnja / Posttraumatic ankle contracture	20 (10/10)	36,60 $\pm$ 12,92 (10–62)	12 (60,0%)	1 (5,0%)	5 (25,0%)	29,70 $\pm$ 25,98 (3–89)
Poslijetraumatski osteoartritis gležnja / Post-traumatic ankle osteoarthritis	4 (2/2)	51,25 $\pm$ 4,15 (47–58)	3 (75,0%)	0	2 (50,0%)	29,50 $\pm$ 34,44 (6–89)
Sinovitis u gležnju različite etiologije / Ankle synovitis due to other etiology	17 (12/5)	38,59 $\pm$ 13,87 (15–61)	1 (5,88%)	0	0	18,94 $\pm$ 15,78 (3–56)

<sup>-</sup>SD = standardna devijacija / standard deviation, \*udio naspram ukupnog broja bolesnika u pojedinoj skupini / percentage of total number of patients in each group

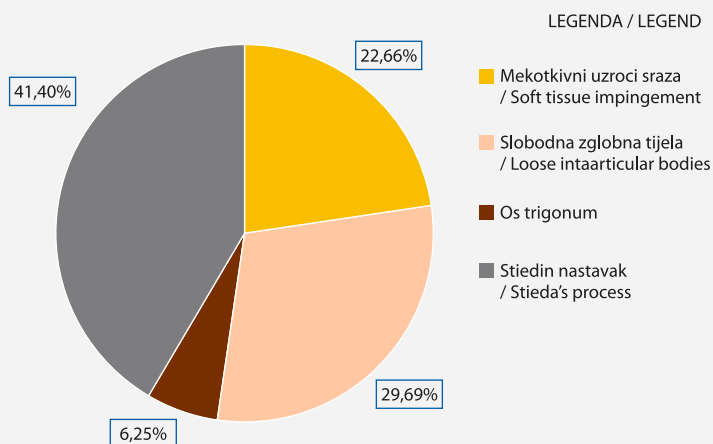
prednjem i stražnjem dijelu gležnja u istom aktu. U preostalim je pet bolesnika načinjen otvoreni kirurški zahvat. Gledajući prema udjelu, najveći je broj prethodnih operacijskih zahvata bio u skupini bolesnika s dijagnozom poslijetraumatskog osteoartritisa jer su tri od ukupno četiri operirana bolesnika već ranije operirali taj isti gležanj otvorenim kirurškim zahvatima. Čak je 12 od 20 bolesnika kod kojih je načinjen zahvat zbog poslijetraumatske kontrakture gležnja već operiralo isti gležanj. Kod jednog je bolesnika iz te skupine prethodno načinjen artroskopski zahvat u prednjem dijelu gležnja, dok je kod dvaju bolesnika načinjen artroskopski zahvat u prednjem i stražnjem dijelu gležnja u istom aktu. Kod preostalim je devetero bolesnika prethodno načinjen otvoreni kirurški zahvat. Samo je u jednog bolesnika (5,88%) iz skupine bolesnika s dijagnozom sinovitisa u gležnju različite etiologije načinjena artroskopija prije zahvata u Klinici i to artroskopija prednjeg dijela gležnja.

Tijekom promatranog razdoblja uočeno je i zabilježeno u dostupnoj dokumentaciji sveukupno šest poslijeoperacijskih komplikacija na 169 (3,55%) načinjenih artroskopija (tablica 3). Tijekom promatranog razdoblja ponovno je operirano 13 bolesnika. Načinjeno je deset artroskopskih te tri zahvata otvorenom kirurškom tehnikom. Od tih deset artroskopskih zahvata sedam ih je načinjeno zbog uklanjanja priraslica unutar godine dana od zahvata. Kod četiriju je bolesnika učinjena artroskopija prednjeg dijela gležnja, kod dvaju bolesnika artroskopija stražnjeg dijela gležnja, dok je kod jednog bolesnika ponovno načinjena artroskopija prednjeg i stražnjeg dijela gležnja u istom aktu. Preostala tri artroskopska zahvata koja su načinjena između dvije i pet godina nakon zahvata bila su artroskopski asistirana artrodeza gležnja, artroskopski popravak prednjeg talofibularnog ligamenta te artroskopsko odstranjenje osteofita iz prednjeg dijela zgloba. Otvorenom metodom su načinjeni popravak pred-

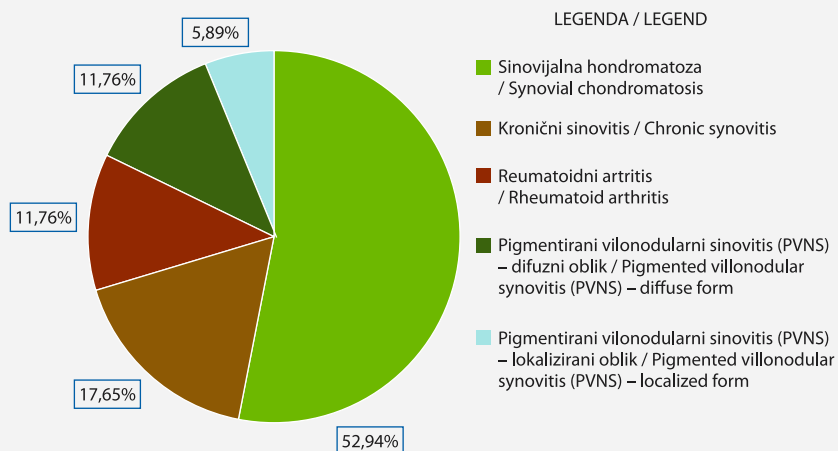
SLIKA 3. RASPODJELA UZROKA NASTANKA SINDROMA SRAZA U PREDNJEM DIJELU GLEŽNJA U PROMATRANOJ SKUPINI BOLESNIKA KOD KOJIH JE NAČINJENA ARTROSKOPIJA PREDNJEG I STRAŽNJEG DIJELA GLEŽNJA U ISTOM AKTU  
 FIGURE 3. DISTRIBUTION OF THE CAUSES OF THE ANTERIOR ANKLE IMPINGEMENT SYNDROME DEVELOPMENT IN THE OBSERVED GROUP OF PATIENTS WHO UNDERWENT COMBINED ANTERIOR AND POSTERIOR ANKLE ARTHROSCOPY



SLIKA 4. RASPODJELA UZROKA NASTANKA SINDROMA SRAZA U STRAŽNJEM DIJELU GLEŽNJA U PROMATRANOJ SKUPINI BOLESNIKA KOD KOJIH JE NAČINJENA ARTROSKOPIJA PREDNJEG I STRAŽNJEG DIJELA GLEŽNJA U ISTOM AKTU  
 FIGURE 4. DISTRIBUTION OF THE CAUSES OF POSTERIOR ANKLE IMPINGEMENT SYNDROME DEVELOPMENT IN THE OBSERVED GROUP OF PATIENTS WHO UNDERWENT COMBINED ANTERIOR AND POSTERIOR ANKLE ARTHROSCOPY



SLIKA 5. RASPODJELA KONAČNIH DIJAGNOZA SINOVITISA U PROMATRANOJ SKUPINI BOLESNIKA KOD KOJIH JE NAČINJENA ARTROSKOPIJA PREDNJEG I STRAŽNJEG DIJELA GLEŽNJA U ISTOM AKTU  
 FIGURE 5. DISTRIBUTION OF SYNOVITIS DIAGNOSES IN THE OBSERVED GROUP OF PATIENTS IN WHOM COMBINED ANTERIOR AND POSTERIOR ANKLE ARTHROSCOPY WAS PERFORMED



njeg talofibularnog ligamenta, artrodeza gležnja te korektivna osteotomija tibije.

### Rasprava

Najčešća indikacija za artroskopiju prednjeg i stražnjeg dijela gležnja u istom aktu u promatranoj skupini bolesnika bila je prednji i stražnji sindrom sraza gležnja i to čak kod 75,74% operiranih bolesnika. Valja istaknuti da je ovo do danas najveća objavljena serija

bolesnika kod kojih je načinjena artroskopija prednjeg i stražnjeg dijela gležnja u istom aktu. Zengerink i van Dijk<sup>20</sup> su 2012. godine objavili istraživanje kojim su obuhvatili razdoblje od 19 godina tijekom kojeg su načinili 1305 artroskopija gležnja. Izvijestili su da su tijekom tog razdoblja samo u 17 slučajeva načinili artroskopiju prednjeg i stražnjeg dijela gležnja u istom aktu. Allegra i Maffulli<sup>21</sup> su 2010. godine izvijestili da su tijekom pet godina načinili 32 artroskopije prednjeg i

stražnjeg dijela gležnja u istom aktu, dok su Abdelatif i sur.<sup>22</sup> 2014. godine tijekom istoga vremenskog razdoblja od pet godina načinili 19 takvih zahvata. Kim i sur.<sup>23</sup> su 2013. godine objavili da su u kraćem vremenskom razdoblju od dvije godine načinili 22 artroskopijske prednjeg i stražnjeg dijela gležnja u istom aktu, dok su Song i sur.<sup>24</sup> 2016. godine izvijestili da su u istom vremenskom razdoblju načinili 28 takvih zahvata.

Sindrom sraza u gležnju definira se kao bolno, mehaničko ograničenje opsega pokreta koje nastaje ili zbog koštanih ili zbog mekotkivnih promjena.<sup>25–27</sup> S obzirom na lokalizaciju promjena, razlikujemo prednji i stražnji sindrom sraza gležnja.<sup>25–27</sup> Pod pojmom *prednji sraz* razlikujemo prednji koštani sraz i anteromedijalni sraz koji su predominantno uzrokovani osteofitima, dok su anterolateralni sraz i unutarzglobne priraslice posljedice mekotkivnih promjena.<sup>26</sup> U našem je istraživanju prednji sindrom sraza najčešće nastao zbog prednjeg koštanog sraza i to kod 77 bolesnika (60,16%). Koštani sraz bio je uzrokom prednjeg sindroma sraza gležnja kod 16 (50%) bolesnika u istraživanju Allegre i Maffullija<sup>21</sup>, dok je u istraživanju Abdelatifa i sur.<sup>22</sup> bio uzrokom kod 16 (84,2%), odnosno kod svih 28 (100%) u istraživanju Songa i sur.<sup>23</sup> Jedino su Kim i sur.<sup>23</sup> izvijestili da su mekotkivni uzroci bili češći uzrok nastanka prednjeg sindroma sraza u njihovom istraživanju u kojem je anterolateralni sindrom sraza bio uzrokom u čak 81,8% slučajeva. Uzroci nastanka stražnjeg sindroma sraza gležnja mogu biti, kao i u slučaju prednjeg sraza gležnja, ili koštani ili mekotkivni, a često nastaju i zbog kombinacije tih uzroka.<sup>28,29</sup> Koštani uzroci su najčešće vezani uz anatomske varijacije lateralnog izdanka stražnjeg nastavka talusa.<sup>28,29</sup> Zwiers i sur.<sup>29</sup> su 2018. godine objavili do danas najveću seriju bolesnika sa SSSG-om koji su operirani artroskopskim načinom prema tehnici koju su opisali van Dijk i sur.<sup>10</sup>, a koju smo i mi koristili u naših bolesnika. Oni su analizirali 203 bolesnika i izvijestili da je koštani uzrok nastanka SSSG-a prisutan u 168 (82,8%), a mekotkivni u 35 (17,2%) slučajeva. Ti su rezultati u skladu s rezultatima našeg istraživanja, kao i Scholtena i sur.<sup>30</sup> iz 2008. godine te Abdelatifa i sur.<sup>22</sup> iz 2014. godine, prema kojima su koštani uzroci bili uzrokom nastanka SSSG-a u 77% bolesnika, a mekotkivni u 23%. Zwiers i sur.<sup>29</sup> su izvijestili da je među koštanim uzrocima nastanka *os trigonum* bio uzrokom u 54,2% bolesnika, dok je u istraživanju Miyamota i sur.<sup>31</sup> *os trigonum* bio uzrokom u čak 66,6%. U našem istraživanju najčešći uzrok nastanka SSSG-a i to u 41,41% bolesnika bio je izdužen lateralni izdanak stražnjeg nastavka talusa, tzv. Stiedin nastavak, bilo da je riječ o samom nastavku kao uzroku nastanka tegoba bilo o prijelomu tog nastavka. Stiedin nastavak bio je uzrokom nastanka SSSG-a u 28,6% bolesnika u istraživanju Zwiersa i sur.<sup>29</sup> Valja istaknuti da su u našem istraživanju, kao i u istraživanju Allegre i Maffullija<sup>21</sup>, slobodna zglobna

tijela bila uzrokom nastanka SSSG-a u više od 25% bolesnika.

U promatranoj skupini bolesnika artroskopijske prednjeg i stražnjeg dijela gležnja u istom aktu bila je indicirana i za liječenje poslijetraumatske kontrakture gležnja, poslijetraumatskog osteoartritisisa gležnja te sinovitisa različitih etiologija. Zbog poslijetraumatske kontrakture gležnja operirano je 20 bolesnika (11,83%). U toj je skupini 12 bolesnika (60,0%) već prije operiralo isti gležanj, a valja istaknuti da je u većine njih prethodna operacija (7/12, 58,3%) bila osteosinteza zbog prijeloma u području gležnja. Lui i sur.<sup>32</sup> su 2006. godine prikazali seriju od 5 bolesnika kojima su načinili artroskopijske prednjeg i stražnjeg dijela gležnja u istom aktu i kojima je prethodno zbog prijeloma u području gležnja činjena osteosinteza. Izvijestili su da tijekom praćenja od prosječno 32,6 mjeseci nisu morali činiti ponovni zahvat na tom gležnju bilo artroskopskim bilo otvorenim načinom.<sup>32</sup> U našem je istraživanju radi zaostalih bolova i/ili smanjenog opsega pokreta nakon načinjene artroskopijske prednjeg i stražnjeg dijela gležnja u istom aktu ponovno operirano 5 (25%) bolesnika.

U samo 4 (2,37%) bolesnika u našem istraživanju bila je indicirana artroskopijske prednjeg i stražnjeg dijela gležnja u istom aktu zbog poslijetraumatskog osteoartritisisa gležnja i to u prvom redu s ciljem smanjenja bolova u gležnju i poboljšanja opsega pokreta. No, kao što se ističe i u literaturi, rezultati takvog načina liječenja nisu dobri napose ako je riječ o uznapredovanom osteoartritisu. Naime, prema istraživanju Tola i sur.<sup>33</sup>, kod bolesnika koji na prijeoperacijskom rendgenogramu nemaju suženje zglobne pukotine, a kod kojih se provodi artroskopijske gležnja, rezultati će biti dobri ili odlični u 90% slučajeva. S druge strane, kod bolesnika kod kojih postoji suženje zglobne pukotine prije operacije rezultati će biti dobri ili odlični u samo 50% slučajeva.<sup>33</sup> Choi i sur.<sup>34</sup> su 2013. godine proveli istraživanje u kojem su proučavali rezultate artroskopijske gležnja kod bolesnika s blagim ili umjerenim osteoartritisom gležnja. Izvijestili su da je kod više od polovine bolesnika (54%) zamijećeno poboljšanje nakon zahvata na osnovi rezultata upitnika Američkog ortopedskog društva za stopalo i gležanj (engl. *American Orthopaedic Foot & Ankle Society – AOFAS*), kao i na osnovi procjene boli vizualnom analognom skalom.<sup>34</sup> No, ističu da se simptomi počinju ponovno pojavljivati dvije godine nakon operacije pa zaključuju da je učinak takvog načina liječenja vremenski ograničen.<sup>34</sup> Na osnovi rezultata tog istraživanja ističu i da su rezultati lošiji u bolesnika s višim indeksom tjelesne mase, kao i u onih kod kojih se tijekom zahvata nađu više od dvije lokalizacije na kojima je oštećena zglobna hrskavica.<sup>34</sup> Vremensko ograničenje učinka ovakvog načina liječenja osteoartritisisa gležnja potvrđeno je i našim istraživanjem jer su tijekom praćenja dva bolesnika



TABLICA 3. DETALJAN PRIKAZ TEGOBA I PROVEDENOG LIJEČENJA KOD BOLESNIKA KOD KOJIH SE POJAVILA KOMPLIKACIJA NAKON NAČINJENE ARTROSKOPIJE PREDNJEG I STRAŽNJEG DIJELA GLEŽNJA U ISTOM AKTU  
 TABLE 3. DETAILED PRESENTATION OF COMPLAINTS AND TREATMENT PERFORMED IN PATIENTS WHO DEVELOPED A COMPLICATION AFTER COMBINED ANTERIOR AND POSTERIOR ANKLE ARTHROSCOPY

Spol i životna dob bolesnika u trenutku zahvata / Sex and age of the patient at the time of the surgery	Dijagnoza / Diagnosis	Prethodna operacija na tom gležnju / Previous operation of the same ankle	Artroskopski zahvat načinjen u prednjem dijelu gležnja / Arthroscopic procedure performed on the anterior part of the ankle	Artroskopski zahvat načinjen u stražnjem dijelu gležnja / Arthroscopic procedure performed on the posterior part of the ankle	Simptomi bolesnika / Patient's symptoms	Provedeno liječenje / Treatment	Konačan rezultat liječenja / Treatment outcome
M 34	prednji i stražnji sindrom sraza gležnja / anterior and posterior ankle impingement syndrome	artroskopija prednjeg dijela gležnja načinjena prije 6 godina u drugoj ustanovi / anterior ankle arthroscopy performed 6 years previously at another institution	uklanjanje osteofita s prednjeg distalnog ruba tibije / removal of osteophytes of the anterior distal edge of the tibia	odstranjenje slobodnog zglobnog tijela / removal of intraarticular loose body	difuzna bol u gležnju i stopalu praćena pojačanim znojenjem uz oteklinu gležnja / diffuse pain in the ankle and foot accompanied by increased sweating and swelling of the ankle	medikamentozno liječenje uz kontinuiranu fizikalnu terapiju tijekom 6 mjeseci / drug treatment with continuous physical therapy for 6 months	bez tegoba / full recovery
Ž 41 / F 41	poslijetraumatska kontrakтура gležnja / posttraumatic ankle contracture	osteosinteza fibule i medijalnog maleola 2 godine ranije u drugoj ustanovi, osteosintetski materijal izvađen / osteosynthesis of fibula and medial malleolus 2 years earlier in another institution, followed by implant removal	uklanjanje priraslica te osteofita s prednjeg distalnog ruba tibije, djelomična sinoviektomija / removal of adhesions and osteophytes of the anterior distal edge of the tibia, partial synovectomy	uklanjanje priraslica, djelomična sinoviektomija / removal of adhesions, partial synovectomy	granulom uz crvenilo oko postero-medijalnog ulaza / granuloma with skin erythema around the posteromedial portal	ekscizija granuloma u kojem je nađen ostatak kirurškog konca 4 mjeseca nakon artroskopskog zahvata / excision of the granuloma in which the remnant of the surgical suture was found 4 months after the arthroscopic procedure	bez tegoba / full recovery
M 34	prednji i stražnji sindrom sraza gležnja / anterior and posterior ankle impingement syndrome	/	uklanjanje priraslica te osteofita s prednjeg distalnog ruba tibije i s medijalnog maleola / removal of adhesions and osteophytes of the anterior distal edge of the tibia and medial malleolus	odstranjenje slomljenog stražnjeg izdanka talusa / excision of the non-union fracture fragment of the posterior process of the talus	utrnutost lateralne strane hrpta stopala / numbness of the lateral side of the foot	medikamentozno liječenje / drug treatment	bez poboljšanja / without improvement

TABLICA 3. NASTAVAK  
 TABLE 3. CONTINUED

Spol i životna dob bolesnika u trenutku zahvata / Sex and age of the patient at the time of the surgery	Dijagnoza / Diagnosis	Prethodna operacija na tom gležnju / Previous operation of the same ankle	Artroskopski zahvat načinjen u prednjem dijelu gležnja / Arthroscopic procedure performed on the anterior part of the ankle	Artroskopski zahvat načinjen u stražnjem dijelu gležnja / Arthroscopic procedure performed on the posterior part of the ankle	Simptomi bolesnika / Patient's symptoms	Provedeno liječenje / Treatment	Konačan rezultat liječenja / Treatment outcome
M 45	prednji i stražnji sindrom sraza gležnja / anterior and posterior ankle impingement syndrome	/	uklanjanje osteofita s prednjeg distalnog ruba tibije i s medijalnog maleola / removal of osteophytes of the anterior distal edge of the tibia and the medial malleolus	uklanjanje priraslica, djelomična sinoviektomija / removal of adhesions, partial synovectomy	difuzna bol u gležnju i stopalu uz osjet hladnoće i trnjenje / diffuse pain in the ankle and foot with cold and tingling sensations	medikamentozno liječenje uz kontinuiranu fizikalnu terapiju tijekom 6 mjeseci / drug treatment with continuous physical therapy for 6 months	zaostala bol u anteromedijalnom dijelu gležnja / residual pain in the anteromedial part of the ankle
M 21	prednji i stražnji sindrom sraza gležnja / anterior and posterior ankle impingement syndrome	/	uklanjanje priraslica i tkiva koje je stvaralo meki sraz u anterolateralnom dijelu zgloba / removal of adhesions and tissue that created a soft impingement in the anterolateral part of the ankle	odstranjenje os trigonuma / removal of os trigonum	sekrecija sinovije (sinovioreja) iz anteromedijalnog ulaza – bris sterilan / persistent drainage through the anteromedial portal site – wound swab sterile	prekid fizikalne terapije uz kontinuirano nošenje potkojlične longete tijekom 5 dana / discontinuation of physical therapy with wearing a below-the-knee posterior splint with the ankle in the neutral position during 5 days	bez tegoba / full recovery
Ž 53 / F 53	prednji i stražnji sindrom sraza gležnja / anterior and posterior ankle impingement syndrome	/	uklanjanje osteofita s prednjeg distalnog ruba tibije i s medijalnog maleola, odstranjenje 6 slobodnih zglobnih tijela, djelomična sinoviektomija / removal of osteophytes from the anterior distal edge of the tibia and from the medial malleolus, removal of 6 loose intraarticular bodies, partial synovectomy	uklanjanje priraslica, odstranjenje 4 slobodna zglobna tijela, odstranjenje stražnjeg izdanka talusa / removal of adhesions, removal of 4 loose bodies, removal of the posterior process of the talus	smetnje osjeta između prva dva prsta na hrptu stopala / altered sensation between the first two toes on the back of the foot	medikamentozno liječenje uz kontinuiranu fizikalnu terapiju tijekom 6 mjeseci / drug treatment with continuous physical therapy for 6 months	bez tegoba / full recovery

\* M = muškarci / M = men, Ž = žene / F = female

ponovno operirana te im je u drugom aktu načinjena artrodeza gležnja.

Artroskopijom gležnja možemo uspješno liječiti sinovitis različite etiologije, bilo da je riječ o sinovitisu koji je dio neke sistemske bolesti, poput reumatoidnog artritisa, hemofilije ili drugih reumatskih bolesti, bilo da je riječ o primarnoj bolesti sinovije, poput sinovijalne hondromatoze ili pigmentiranog vilonodularnog sinovitisa.<sup>1,2,13,16</sup> Najveći broj bolesnika, njih 9 (52,94%), operiran je zbog primarne sinovijalne hondromatoze. Najveću seriju od 17 bolesnika s primarnom sinovijalnom hondromatozom gležnja koji su operirani artroskopskim načinom i kod kojih je učinjena artroskopija prednjeg i stražnjeg dijela gležnja u istom aktu objavili su Bojanić i sur.<sup>35</sup> 2021. godine. Autori ističu da je osnovna prednost tako načinjenog artroskopskog zahvata što se njime omogućuje uklanjanje sinovije i/ili slobodnih zglobnih tijela iz cijelog gležnja.<sup>35</sup> Osim toga, navode da su slobodna zglobna tijela pronašli u oba dijela zgloba u 14 od 17 operiranih bolesnika te da je njih 15 bilo zadovoljno s ishodom liječenja, kao i da tijekom prosječnoga poslijeoperacijskog praćenja od sedam godina nije bilo pojave recidiva bolesti.<sup>35</sup> Tri su bolesnika u ovom istraživanju operirana zbog pigmentiranoga vilonodularnog sinovitisa (u daljnjem tekstu PVNS) gležnja, uz napomenu da su dva imala difuzni oblik koji je bio ograničen na zglob gležnja, dok je kod bolesnika s lokaliziranim oblikom promjena bila smještena u stražnjem dijelu gležnja. Guo i sur.<sup>36</sup> su 2018. godine izvijestili da su tijekom desetgodišnjeg razdoblja operirali 10 bolesnika s difuznim oblikom PVNS-a, koji je bio smješten unutar zgloba gležnja i koji se nije probijao van zgloba u okolno tkivo, načinivši artroskopiju prednjeg i stražnjeg dijela gležnja u istom aktu. Izvijestili su o odličnom ishodu zahvata na osnovi rezultata AOFAS upitnika koji je porastao sa 75 prije zahvata na 97 nakon prosječnog praćenja od 54 mjeseca i to bez pojave recidiva PVNS-a.<sup>36</sup> S obzirom na objavljene rezultate liječenja PVNS-a u gležnju danas se savjetuje da se lokalizirani PVNS, kao i difuzni oblik koji je ograničen samo na zglob gležnja, liječe artroskopskom sinoviektomijom<sup>36–38</sup>, dok se za slučajeve difuznog PVNS-a koji se širi izvan zgloba putem ovojnica tetiva savjetuje činiti kombiniranu sinoviektomiju, dijelom artroskopskim, a dijelom otvorenim načinom.<sup>39–41</sup> Od drugih uzroka sinovitisa kronični sinovitis je bio indikacija za artroskopski zahvat kod troje, a reumatoidni artritis kod dvoje bolesnika. Choi i sur.<sup>42</sup> su 2013. godine objavili istraživanje u kojem su prikazali rezultate liječenja reumatoidnog artritisa u području gležnja kod 18 bolesnika. Načinili su artroskopsku sinoviektomiju, uz napomenu da su zahvat činili sprijeda koristeći pritom neinvazivnu distrakciju te da su koristili posterolateralni ulaz za sinoviektomiju stražnjeg dijela gležnja. No, i nakon tako načinjene artroskopske sinoviektomije u 14 (77,78%) bolesnika nije bio potreban novi zahvat tijekom prosječnog praćenja od pet godina pa su zaključili da je artroskopska sinoviektomija sigurna i uspješna metoda liječenja reumatoidnog artritisa u području gležnja. S obzirom na provedeno istraživanje, kao i na preporuke iz literature, savjetovali bismo da se sinoviektomija gležnja čini na način kako je opisano u našem istraživanju jer se tako najbolje prikazuje strukture unutar gležnja, olakšava pristup sinoviji u cijelom stražnjem dijelu gležnja i time omogućuje potpunija sinoviektomija.

Zengerink i van Dijk<sup>20</sup> su 2012. godine načinili analizu komplikacija u do tada objavljenih većih serija bolesnika kod kojih je načinjena artroskopija gležnja. Na osnovi analize provedene na 1853 operirana bolesnika utvrđeno je 190 komplikacija (10,3%).<sup>20</sup> Neurološke komplikacije su se pojavljivale najčešće, a zabilježeno ih je 69 (3,7%).<sup>20</sup> U drugom dijelu tog istraživanja Zengerink i van Dijk<sup>20</sup> su na osnovi 1305 uzastopnih artroskopija gležnja koje su načinili u razdoblju između 1987. i 2006. godine izvijestili o učestalosti komplikacija od 3,5%. Prema rezultatima tog istraživanja komplikacije su zabilježene u 2,3% slučajeva na 311 artroskopija stražnjeg dijela gležnja načinjenih prema tehnici van Dijka i sur.<sup>10</sup>, odnosno u 3,7% slučajeva na 905 načinjenih artroskopija prednjeg dijela gležnja. Valja istaknuti da je u tom istraživanju zabilježeno samo 1,9% neuroloških komplikacija. Ističu da je učestalost komplikacija značajno manja od 10,3% komplikacija koje su dobili analizirajući druga istraživanja zato što su koristili tehniku dorzifleksije prilikom artroskopije prednjeg dijela gležnja te zato što su neinvazivnu distrakciju koristili intermitentno tijekom zahvata.<sup>20</sup>

Zekry i sur.<sup>43</sup> su 2019. godine objavili metaanalizu o komplikacijama artroskopije gležnja iz radova objavljenih do početka ožujka 2018. godine i to bilo da je riječ o artroskopiji samo prednjeg, samo stražnjeg ili i prednjeg i stražnjeg dijela gležnja u istom aktu. Tom su analizom utvrdili da se učestalost komplikacija artroskopija gležnja kreće između 3,4% i 9%, kao i da je najčešća komplikacija ozljeda površinskog lisnog živca (lat. *nervus peroneus superficialis*, u daljnjem tekstu SPN) koja čini oko polovine svih zabilježenih neuroloških komplikacija.<sup>43</sup> U našem je istraživanju komplikacija u smislu ozljede SPN-a bila prisutna kod samo jednog bolesnika (0,59%). Kod svih je naših bolesnika SPN označavan sterilnim biljegom prije započinjanja zahvata u prednjem dijelu gležnja pa smatramo da je to značajno smanjilo mogućnost njegova ozljeđivanja. Taj rezultat je još bolji od rezultata iz drugih istraživanja kod kojih je prije artroskopije gležnja označavan SPN. Naime, Zengerink i van Dijk<sup>20</sup> navode učestalost ozljede SPN-a od 1,13% na seriji od 1305 bolesnika, dok Susangar i Rosenfeld<sup>44</sup> navode učestalost od 1,04% na seriji od 96 bolesnika. Veća učestalost ozljede

SPN-a zabilježena je kad živac nije označivan prije započinjanja zahvata pa su tako primjerice Deng i sur.<sup>45</sup> izvijestili o učestalosti od 1,92% na 260 načinjenih artroskopija prednjeg dijela gležnja. Blázquez Martín i sur.<sup>46</sup> su izvijestili da su, iako uvijek prije zahvata identificiraju SPN, ali ga ne označavaju, zabilježili njegovo ozljeđivanje u 8 od 257 (3,1%) načinjenih artroskopija gležnja. Na osnovi spomenutih rezultata savjetujemo da se prije započinjanja artroskopskog zahvata u prednjem dijelu gležnja mora prvo identificirati SPN i potom ga obvezno valja označiti sterilnim markerom.

U našem je istraživanju zabilježeno šest komplikacija na 169 (3,55%) uzastopno načinjenih artroskopija. Više je komplikacija u našem istraživanju zabilježeno u prvoj polovini promatranog razdoblja, između 2011. i 2015. godine. Tijekom tog razdoblja zabilježeno je pet komplikacija u 81. načinjenoj artroskopiji prednjeg i stražnjeg dijela gležnja u istom aktu. U drugoj polovini promatranog razdoblja, između 2016. i 2019. godine, zabilježena je samo jedna komplikacija u 88 načinjenih artroskopskih zahvata. Iz tih podataka razvidan je trend smanjenja broja komplikacija usporedno sa stjecanjem iskustva operatera, što treba pripisati utjecaju krivulje učenja. Zengerink i van Dijk<sup>20</sup> su u svom istraživanju proučavali utjecaj krivulje učenja na učestalost komplikacija nakon artroskopije gležnja. Pritom su uzeli u razmatranje samo operatere koji su tijekom tog istraživanja načinili najmanje 20 zahvata i pritom su usporedili učestalost pojave komplikacija nakon prvih 10 operacija s učestalošću nakon drugih 10. Utvrđeno je određeno smanjenje pojave komplikacija nakon drugih 10 operacija, i to s 5,7% nakon prvih 10 operacija na 4,3%, ali uz napomenu da dobivena razlika nije značajna.<sup>20</sup>

Budući da još uvijek nije objavljena veća serija bolesnika kod kojih su zabilježene komplikacije nakon artroskopije prednjeg i stražnjeg dijela gležnja u istom aktu, prava usporedba naših rezultata i nije moguća. No, valja istaknuti da je učestalost komplikacija manja u ovom istraživanju u usporedbi sa sličnim istraživanjima u kojima je činjena artroskopija prednjeg i stražnjeg dijela gležnja u istom aktu. Naime, Abdelatif i sur.<sup>22</sup> su izvijestili o 5,2% komplikacija, Kim i sur.<sup>23</sup> o 13,6%, a Song i sur.<sup>24</sup> o 7,1%, dok jedino u istraživanju Wanga i sur.<sup>47</sup> nisu zabilježene komplikacije.

Iako je artroskopija gležnja osamdesetih godina prošlog stoljeća u biti bila artroskopija prednjeg dijela gležnja, ipak već iz tog vremena datiraju pokušaji da se načini artroskopija i prednjeg i stražnjeg dijela gležnja u istom aktu.<sup>2,4,6-9</sup> Tada se koristila invazivna distrakcija kojom se proširivao prostor između tibije i talusa pa se moglo vizualizirati neke strukture u središnjem i stražnjem dijelu gležnja artroskopirajući sprijeda kroz anteromedijalni i anterolateralni ulaz. U slučaju potre-

be činjenja zahvata u stražnjem dijelu gležnja načinio bi se i posterolateralni ulaz.<sup>2,4,6-9</sup> No, on je u prvom redu bio radni ulaz, tj. koristio se za uvođenje instrumenata u stražnji dio gležnja, a ne za vizualizaciju. Takav je način izvođenja zahvata u stražnjem dijelu gležnja imao dvije velike mane. Kao prvo, nije omogućavao optimalan prikaz svih struktura stražnjeg dijela gležnja, a samim tim ni izvođenje željenog zahvata, a kao drugo zahtijevao je korištenje kontinuirane distrakcije. Drugi su autori, u slučajevima kada je bilo potrebno učiniti operacijski zahvat u stražnjem dijelu gležnja, pribjegavali činjenju otvorenog zahvata u stražnjem dijelu gležnja nakon završetka artroskopskog zahvata u prednjem dijelu zgloba. Tako su Henderson i sur.<sup>48</sup> objavili rezultate liječenja 62 bolesnika sa sindromom prednjeg i stražnjeg sraza gležnja koji su operirani u razdoblju između 1990. i 2003. godine. Kod svih je bolesnika najprije načinjena artroskopija prednjeg dijela gležnja u položaju bolesnika na leđima, nakon čega je noga postavljena u položaj u kojem s drugom nogom tvori oblik broja 4 (engl. *figure of four position*). U tom su položaju artrotomijom pristupali u stražnji dio gležnja koristeći pritom posteromedijalni pristup.<sup>48</sup>

Van Dijk i sur.<sup>10,15-18</sup> su savjetovali da zahvat, kad se želi načiniti artroskopija prednjeg i stražnjeg dijela gležnja u istom aktu, započne s artroskopijom stražnjeg dijela gležnja te da je pritom bolesnik u položaju na trbuhu, a da ga se po završetku tog dijela zahvata okrene na leđa i da se onda načini artroskopija prednjeg dijela gležnja. Već su tada van Dijk i sur.<sup>10,15-18</sup> želeći izbjeći okretanje bolesnika na leđa tijekom zahvata predlagali da se po završetku zahvata u stražnjem dijelu gležnja potkoljenica noge koja se operira podigne i postavi u položaj od 90° fleksije u koljenu i da se u tom položaju načini artroskopija u prednjem dijelu gležnja. Samo su Lui i sur.<sup>32</sup> te Kim i sur.<sup>23</sup> izvijestili da su tako načinili artroskopiju prednjeg i stražnjeg dijela gležnja u istom aktu. Osim što je otežano snalaženje u zglobu jer su strukture postavljene „naopako“, kao osnovnu manu takvom načinu izvođenja zahvata u prednjem dijelu gležnja valja istaknuti potrebu kontinuirane distrakcije jer je otežano postavljanje gležnja u dorzalnu fleksiju i istovremeno operiranje kako se uobičajeno čini ako je bolesnik u položaju na leđima. Nakon nekog vremena van Dijk i sur. su odustali od tog neobičajenog položaja pa u radu iz 2012. godine opisujući način izvođenja artroskopije prednjeg i stražnjeg dijela gležnja u istom aktu navode da bolesnika okreću na leđa po završetku zahvata u stražnjem dijelu gležnja.<sup>18</sup> Kao mane ovakvom načinu izvođenja artroskopije u prednjem i stražnjem dijelu gležnja u istom aktu ističu se mogućnost da će tijekom okretanja bolesnika s trbuha na leđa operacijsko polje i instrumenti postati nesterilni, kao i potreba većeg broja ljudi potrebnog za okretanje bolesnika. Osim toga potrebno je i određeno

razdoblje, prema rezultatima istraživanja Abdelatifa i sur.<sup>22</sup> prosječno 15 minuta, od završetka zahvata u stražnjem dijelu gležnja do započinjanja zahvata u prednjem dijelu gležnja.

Kako bi izbjegli okretanje bolesnika tijekom zahvata pojedini su autori pokušali iznaći rješenje s ciljem da se zahvat u prednjem i stražnjem dijelu gležnja načini u istom položaju bolesnika. Tako primjerice Wang i sur.<sup>47</sup> započinju s artroskopijom stražnjeg dijela gležnja tehnikom van Dijka i sur.<sup>10</sup>, ali pritom bolesnika postavljaju na bok, a potkoljenu noge koja se operira postavljaju na držač čime je noga odignuta od podloge, što omogućava nesmetano izvođenje zahvata, ali ne i u ergonomskom položaju za operatera. Nakon završetka zahvata u stražnjem dijelu gležnja miču držač i bolesnika samo „prevrću“ na leđa, za što je potrebno manje ljudi nego kada ga se okreće s trbuha na leđa. Allegra i Maffulli<sup>21</sup> su 2010. godine objavili opis tehnike prema kojoj se artroskopija prednjeg i stražnjeg dijela gležnja u istom aktu čini u položaju bolesnika na leđima. No, oni tada koriste drugačiji artroskopski pristup u stražnji dio gležnja od pristupa koji su opisali van Dijk i sur. 2000. godine.<sup>10</sup> Naime, oni čine dva posteromedijalna ulaza, pri čemu je distalni ulaz smješten uz medijalni rub Ahilove tetive iznad horizontalne linije koja je paralelna s tabanom i koja prolazi duž vrška medijalnog maleola, dok se proksimalni nalazi 5 cm proksimalnije od distalnog, također uz medijalni rub Ahilove tetive.<sup>21</sup> I Song i sur.<sup>24</sup> modificiraju pristup u stražnji dio gležnja s ciljem da se zahvat načini u položaju na leđima i to na takav način da koriste dva posterolateralna ulaza. Prvi posterolateralni ulaz čini se na istom mjestu kao i prema tehnici van Dijka i sur.<sup>10</sup>, dakle tik uz lateralni rub Ahilove tetive u razini vrška fibularnog maleola, dok se drugi posterolateralni čini tik uz lateralni rub Ahilove tetive 2 cm proksimalno od prvog.<sup>24</sup> Iako na osnovi svojih istraživanja nisu izvijestili o značajnim komplikacijama, ipak te tehnike nisu zaživjele niti za činjenje artroskopije samo stražnjeg dijela gležnja niti za činjenje artroskopije prednjeg i stražnjeg dijela gležnja u istom aktu.<sup>21,24</sup> Lui<sup>49</sup> je 2016. godine opisao tehniku prema kojoj bi se artroskopija prednjeg i stražnjeg dijela gležnja u istom aktu mogla načiniti u položaju na leđima. No, pritom koristi potpuno drugačije posteromedijalne i posterolateralne ulaze od onih koji se koriste prema tehnici van Dijka i sur.<sup>10</sup> Tako se po toj tehnici kao prvi ulaz čini posteromedijalni ulaz koji se nalazi ispred tetive stražnjeg goljeničnog mišića (lat. *musculus tibialis posterior*) u razini zgloba gležnja, dok se posterolateralni čini načinom unutra prema van, a nalazi se u razini zgloba gležnja i to iza peronealnih tetiva.<sup>49</sup> Osim tog prikaza tehnike, u literaturi još nije objavljen rad sa serijom bolesnika operiranih tom tehnikom.

Osnovno ograničenje ovog istraživanja jest to što se svi dobiveni rezultati temelje na točnosti i cjelovitosti

medicinske dokumentacije i onoga što je u njoj zabilježeno. Osim toga, moguće je da su postojale određene manje komplikacije tijekom poslijeoperacijskog praćenja zbog kojih su bolesnici mogli zatražiti skrb i u drugim ustanovama i koje nisu evidentirane ovim istraživanjem. Dodatno je ograničenje retrospektivan dizajn studije. Isto tako, interpretacija rezultata je otežana zbog nemogućnosti usporedbe s drugim sličnim istraživanjima jer u literaturi još nema objavljenih istraživanja o ishodu liječenja nakon artroskopije prednjeg i stražnjeg dijela gležnja u istom aktu zbog različitih indikacija.

### Zaključak

Ovo istraživanje govori u prilog činjenici da je najčešće postavljena indikacija za činjenje artroskopije prednjeg i stražnjeg dijela u istom aktu prednji i stražnji sindrom sraza gležnja. Isto tako, ovo istraživanje potvrđuje sigurnost i učinkovitost činjenja artroskopskog zahvata u prednjem i stražnjem dijelu gležnja u istom aktu i kod drugih ozljeda i oštećenja u području gležnja, poput poslijetraumatske kontrakture gležnja, poslijetraumatskog osteoartritisa gležnja, kao i kod sinovitisa u gležnju različitih etiologija. Osnovni preduvjet za uspješno izvođenje artroskopije gležnja jest dobro poznavanje regionalne anatomije kao i striktno slijedenje uputa o pravilnoj tehnici izvođenja operacijskog zahvata, čime se skraćuje krivulja učenja operatera i povećava uspješnost i reproducibilnost izvođenja zahvata.

### LITERATURA

1. Bojanić I, Franić M, Ivković A. Artrioskopska kirurgija gležnja. *Liječ Vjesn.* 2007;129:152–7.
2. Vega J, Dalmau-Pastor M, Malagelada F, Fargues-Polo B, Peña F. Ankle arthroscopy: An update. *J Bone Joint Surg Am.* 2017;99:1395–407.
3. Jackson RW. A history of arthroscopy. *Arthroscopy.* 2010;26:91–103.
4. Dhillon MS, Hooda A, Kumar P. History of foot and ankle arthroscopy. *J Arthrosc Surg Sport Med.* 2020;1:126–32.
5. Kouk S. The evolution of arthroscopy: A historical perspective. *Bull Hosp Joint Dis.* 2021;79:23–9.
6. Drez D, Guhl JE, Gollehon DL. Ankle arthroscopy: Technique and indications. *Foot Ankle.* 1981;2(3):138–43.
7. Andrews JR, Previte WJ, Carson WG. Arthroscopy of the ankle: Technique and normal anatomy. *Foot Ankle.* 1985;6:29–33.
8. Parisien JS, Vangness T. Operative arthroscopy of the ankle. Three years' experience. *Clin Orthop Relat Res.* 1985;199:46–53.
9. Ferkel RD, Scranton PA Jr. Arthroscopy of the ankle and foot. *J Bone Joint Surg Am.* 1993;75:1233–42.
10. van Dijk CN, Scholten PE, Krips R. A 2-portal endoscopic approach for diagnosis and treatment of posterior ankle pathology. *Arthroscopy.* 2000;16:871–6.

11. *de Leeuw PA, Golanó P, Clavero JA, van Dijk CN.* Anterior ankle arthroscopy, distraction or dorsiflexion? *Knee Surg Sports Traumatol Arthrosc.* 2010;18:594–600.
12. *Epstein DM, Black BS, Sherman SL.* Anterior ankle arthroscopy. *Foot Ankle Clin.* 2015;20:41–57.
13. *Shimozono Y, Seow D, Kennedy JG, Stone JW.* Ankle arthroscopic surgery. *Sports Med Arthrosc Rev.* 2018;26:190–5.
14. *Gasparetto F, Collo G, Pisanu G, Vilella D, Drocco L, Cerlon R i sur.* Posterior ankle and subtalar arthroscopy: indications, technique, and results. *Curr Rev Musculoskelet Med.* 2012;5:164–70.
15. *Smyth NA, Zwiers R, Wiegierinck JI, Hannon CP, Murawski CD, van Dijk CN i sur.* Posterior hindfoot arthroscopy: a review. *Am J Sports Med.* 2014;42:225–34.
16. *van Dijk CN, van Bergen CJ.* Advancements in ankle arthroscopy. *J Am Acad Orthop Surg.* 2008;16:635–46.
17. *de Leeuw PA, van Sterkenburg MN, van Dijk CN.* Arthroscopy and endoscopy of the ankle and hindfoot. *Sports Med Arthrosc Rev.* 2009;17:175–84.
18. *Scholten PE, van Dijk CN.* Combined posterior and anterior ankle arthroscopy. *Case Rep Orthop.* 2012;2012:1–4.
19. *Dimnjaković D, Hrbač P, Bojanić I.* Value of tourniquet use in anterior ankle arthroscopy: a randomized controlled trial. *Foot Ankle Int.* 2017;38:716–22.
20. *Zengerink M, van Dijk CN.* Complications in ankle arthroscopy. *Knee Surg Sport Traumatol Arthrosc.* 2012;20:1420–31.
21. *Allegra F, Maffulli N.* Double posteromedial portals for posterior ankle arthroscopy in supine position. *Clin Orthop Relat Res.* 2010;468:996–1001.
22. *Abdelatif NMN.* Combined arthroscopic management of concurrent posterior and anterior ankle pathologies. *Knee Surg Sport Traumatol Arthrosc.* 2014;22:2837–42.
23. *Kim HK, Jeon JY, Dong Q, Kim HN, Park YW.* Ankle arthroscopy in a hanging position combined with hindfoot endoscopy for the treatment of concurrent anterior and posterior impingement syndrome of the ankle. *J Foot Ankle Surg.* 2013;52:704–9.
24. *Song B, Li C, Chen Z, Yang R, Hou J, Tan W i sur.* Combined anterior and dual posterolateral approaches for ankle arthroscopy for posterior and anterior ankle impingement syndrome. *Foot Ankle Int.* 2016;37:605–10.
25. *Zwiers R, Wiegierinck JI, Murawski CD, Fraser EJ, Kennedy JG, van Dijk CN.* Arthroscopic treatment for anterior ankle impingement: A systematic review of the current literature. *Arthroscopy.* 2015;31:1585–96.
26. *Lavery KP, McHale KJ, Rossy WH, Theodore G.* Ankle impingement. *J Orthop Surg Res.* 2016;11:97.
27. *Berman Z, Tafur M, Ahmed SS, Huang BK, Chang EY.* Ankle impingement syndromes: An imaging review. *Br J Radiol.* 2017;90(1070):20160735.
28. *Bojanić I, Janjić T, Dimnjaković D, Križan S, Smoljanović T.* Stražnji sindrom sraza gležnja. *Liječ Vjesn.* 2015;137:109–15.
29. *Zwiers R, Baltes TPA, Wiegierinck JI, Kerkhoffs GMMJ, van Dijk CN.* Endoscopic treatment for posterior ankle impingement: high patient satisfaction and low recurrence rate at long-term follow-up. *J ISAKOS: Joint Dis Orthop Sport Med.* 2018;3:269–73.
30. *Scholten PE, Sierevelt IN, Van Dijk CN.* Hindfoot endoscopy for posterior ankle impingement. *J Bone Joint Surg Am.* 2008;90:2665–72.
31. *Miyamoto W, Takao M, Matsui K, Matsushita T.* Simultaneous ankle arthroscopy and hindfoot endoscopy for combined anterior and posterior ankle impingement syndrome in professional athletes. *J Orthop Sci.* 2015;20:642–8.
32. *Lui TH, Chan WK, Chan KB.* The arthroscopic management of frozen ankle. *Arthroscopy.* 2006;22:283–6.
33. *Tol JL, Verheyen CP, van Dijk CN.* Arthroscopic treatment of anterior impingement in the ankle. *J Bone Joint Surg Br.* 2001;83:9–13.
34. *Choi WJ, Choi GW, Kwon H, Lee JW.* Arthroscopic treatment in mild to moderate osteoarthritis of the ankle. *Knee Surg Sports Traumatol Arthrosc.* 2013;21:1338–44.
35. *Bojanić I, Plečko M, Mataić A, Dimnjaković D.* Anterior and posterior arthroscopic treatment of primary synovial chondromatosis of the ankle. *Foot Ankle Int.* 2021;42:440–7.
36. *Guo QW, Shi WL, Jiao C, Xie X, Jiang D, Hu YL.* Results and recurrence of pigmented villonodular synovitis of the ankle: does diffuse PVNS with extra-articular extension tend to recur more often? *Knee Surg Sports Traumatol Arthrosc.* 2018;26:3118–23.
37. *Kanatli U, Ataoğlu MB, Özer M, Yildirim A, Cetinkaya M.* Arthroscopic treatment of intra-articularly localised pigmented villonodular synovitis of the ankle: 4 cases with long-term follow-up. *J Foot Ankle Surg.* 2017;23:14–9.
38. *Kubat O, Bojanić I, Smoljanović T.* Localized pigmented villonodular synovitis of the ankle: Expect the unexpected. *J Foot Ankle Surg.* 2017;23:68–72.
39. *Stevenson JD, Jaiswal A, Gregory JJ, Mangham DC, Cribb G, Cool P.* Diffuse pigmented villonodular synovitis (diffuse-type giant cell tumour) of the foot and ankle. *J Bone Joint Surg Am.* 2013;95:384–90.
40. *Korim MT, Clarke DR, Allen PE, Richards CJ, Ashford RU.* Clinical and oncological outcomes after surgical excision of pigmented villonodular synovitis at the foot and ankle. *Foot Ankle Surg.* 2014;20:130–4.
41. *Sung KS, Ko KR.* Surgical outcomes after excision of pigmented villonodular synovitis localized to the ankle and hindfoot without adjuvant therapy. *J Foot Ankle Surg.* 2015;54:160–3.
42. *Choi WJ, Choi GW, Lee JW.* Arthroscopic synovectomy of the ankle in rheumatoid arthritis. *Arthroscopy.* 2013;29:133–40.
43. *Zekry M, Shahban SA, El Gamal T, Platt S.* A literature review of the complications following anterior and posterior ankle arthroscopy. *J Foot Ankle Surg.* 2019;25:553–8.
44. *Suzangar M, Rosenfeld P.* Ankle arthroscopy: Is preoperative marking of the superficial peroneal nerve important? *J Foot Ankle Surg.* 2012;51:179–81.
45. *Deng DE, Hamilton GA, Lee M, Rush S, Ford LA, Patel S.* Complications associated with foot and ankle arthroscopy. *J Foot Ankle Surg.* 2012;51:281–4.
46. *Blázquez Martín T, Iglesias Durán E, San Miguel Campos M.* Complications after ankle and hindfoot arthroscopy. *Rev Esp Cir Ortop Traumatol.* 2016;60:387–93.
47. *Wang X, Zhao Z, Liu X, Zhang J, Shen J.* Combined posterior and anterior ankle arthroscopy for posterior and anterior ankle impingement syndrome in a switching position. *Foot Ankle Int.* 2014;35:829–33.
48. *Henderson I, La Valette D.* Ankle impingement: Combined anterior and posterior impingement syndrome of the ankle. *Foot Ankle Int.* 2004;25:632–8.
49. *Lui TH.* Decompression of posterior ankle impingement with concomitant anterior ankle pathology by posterior ankle arthroscopy in the supine position. *Arthrosc Tech.* 2016;5:e1191–6.