

Dijagnostika i liječenje uvealnog melanoma

Severin, Matea

Master's thesis / Diplomski rad

2022

Degree Grantor / Ustanova koja je dodijelila akademski / stručni stupanj: **University of Zagreb, School of Medicine / Sveučilište u Zagrebu, Medicinski fakultet**

Permanent link / Trajna poveznica: <https://um.nsk.hr/um:nbn:hr:105:490221>

Rights / Prava: [In copyright](#)/[Zaštićeno autorskim pravom.](#)

Download date / Datum preuzimanja: **2024-07-09**



Repository / Repozitorij:

[Dr Med - University of Zagreb School of Medicine Digital Repository](#)



SVEUČILIŠTE U ZAGREBU

MEDICINSKI FAKULTET

Matea Severin

Dijagnostika i liječenje uvealnog melanoma

Diplomski rad



Zagreb, 2022.

Ovaj diplomski rad izrađen je u Klinici za očne bolesti Kliničkog bolničkog centra Zagreb pod vodstvom prof.dr.sc. Nenada Vukojevića i predan je na ocjenu u akademskoj godini 2021./2022.

POPIS KRATICA

AJCC - American Joint Committee on Cancer Classification

ALP - alkalna fosfataza

ALT - alanin aminotransferaza

AST - aspartat aminotransferaza

CT – kompjuterizirana tomografija

FISH - fluorescentna in situ hibridizacija

FNAB – aspiracijska biopsija tankom iglom

GEP - gene expression profiling

Gy - Gray

CGH – komparativna hibridizacija genoma

mm - milimetar

MLPA - metoda istovremenog umnažanja vezanih proba

MRI – magnetska rezonancija

OCT – optička koherentna tomografija

RPE – retinalni pigmentni epitel

SAD - Sjedinjene Američke Države

SNP – jednonukleotidni polimorfizam

UBM - ultrazvučna biomikroskopija

UM - uvealni melanom

UZV – ultrazvuk

°C - stupanj Celzijev

SADRŽAJ

SAŽETAK

SUMMARY

1. UVOD.....	1
2. ANATOMIJA OKA	2
3. EPIDEMIOLOGIJA I ETIOLOGIJA	4
4. BIOLOGIJA RAZVOJA UVEALNOG MELANOMA.....	6
5. KLINIČKA SLIKA UVEALNOG MELANOMA.....	8
6. DIJAGNOSTIKA UVEALNOG MELANOMA.....	11
6.1. PRIMARNA BOLEST	11
6.1.1. Procjepna svjetiljka s biomikroskopom i indirektna oftalmoskopija	11
6.1.2. Gonioskopija i transiluminacija.....	12
6.1.3. Ultrazvuk i ultrazvučna biomikroskopija	12
6.1.4. Angiografija i fundus autofluorescenca.....	14
6.1.5. Optička koherentna tomografija (OCT).....	16
6.1.6. CT i MRI	17
6.1.7. Biopsija.....	18
6.2. METASTATSKA BOLEST	19
7. DIFERENCIJALNA DIJAGNOZA	20
8. LIJEČENJE UVEALNOG MELANOMA	21
8.1. PRIMARNA BOLEST	21
8.1.1. Promatranje i praćenje.....	21
8.1.2. Radioterapija.....	22
8.1.3. Fototerapija.....	25
8.1.4. Kirurška terapija.....	27
8.2. METASTATSKA BOLEST	29
9. PROGNOZA.....	31

10.	ZAKLJUČAK.....	32
11.	ZAHVALE	34
12.	LITERATURA	35
13.	ŽIVOTOPIS.....	47

SAŽETAK

DIJAGNOSTIKA I LIJEČENJE UVEALNOG MELANOMA

Matea Severin

Uvealni melanom najčešći je primarni intraokularni maligni tumor u odraslih osoba. U gotovo 90% slučajeva tumor zahvaća žilnicu dok rjeđe zahvaća cilijarno tijelo i šarenicu. Obično nastaje mutacijom u GNAQ ili GNA11. Čimbenici rizika uključuju svijetlu put, svijetle oči, nemogućnost tamnjenja, očnu melanocitozu, sindrom displastičnog nevusa i mutaciju BAP1.

Uspješna dijagnoza bazira se na cjelovitom oftalmološkom pregledu na biomikroskopu s metodom indirektne oftalmoskopije. Nadalje, dijagnozu nadopunjuju i potvrđuju slikovne metode poput ultrazvuka i ultrazvučne biomikroskopije, angiografije i fundus autofluorescence, optičke koherentne tomografije, kompjuterizirane tomografije te magnetske rezonance. Biopsija je metoda izbora ukoliko se ostale metode pokažu neuspješnima.

Terapijske opcije za uvealni melanom konstantno napreduju pa je shodno s tim enukleacija uglavnom zamijenjena različitim oblicima radioterapije, fototerapije i lokalnom resekcijom tumora. Ove konzervativnije metode liječenja nude dobru lokalnu kontrolu tumora. Brojne su mogućnosti liječenja metastatske bolesti koja se javlja u 50% slučajeva, no još uvijek su nedostatne u sprječavanju smrtnog ishoda.

Ključne riječi: angiografija, brahiterapija, fototerapija, melanom, metastatska bolest

SUMMARY

DIAGNOSIS AND TREATMENT OF UVEAL MELANOMA

Matea Severin

Uveal melanoma is the most common primary intraocular malignant tumor in adults. In almost 90% of cases, the tumor affects the choroid, while less often it affects the ciliary body and the iris. It is usually caused by a mutation in GNAQ or GNA11. Risk factors include fair skin, light-coloured eyes, inability to tan, ocular melanocytoma, dysplastic nevus syndrome, and BAP1 mutation.

A successful diagnosis is based on a complete clinical examination on slit lamp using indirect ophthalmoscopy. Furthermore, imaging methods such as ultrasound and ultrasound biomicroscopy, angiography and fundus autofluorescence, optical coherence tomography, computerized tomography and magnetic resonance imaging complement and confirm the diagnosis. Biopsy is the method of choice if other methods prove unsuccessful.

Therapeutic options for uveal melanoma are constantly developing, and accordingly, enucleation has mostly been replaced by various forms of radiotherapy, phototherapy and local tumor resection. These more conservative treatment methods offer good local tumor control. There are numerous treatment options for metastatic disease, which occurs in 50% of cases, but they are still insufficient in preventing a fatal outcome.

Key words: angiography, brachytherapy, phototherapy, melanoma, metastatic disease

1. UVOD

Uvealni melanom rijetka je, no potencijalno životno ugrožavajuća bolest, koja se poprilično razlikuje od melanoma kože. Razvija se iz melanocita u srednjoj očnoj ovojnici te može zahvatiti žilnicu, cilijarno tijelo i šarenicu. Iako se UM često dijagnosticira u ranoj fazi, lokalno liječenje povezano je s razvojem raznih komplikacija koje dovode do djelomičnog gubitka vida i smanjene vidne oštrine. Metastaze se javljaju u približno polovici svih bolesnika s primarnim uvealnim melanomom te ukazuju na izuzetno lošu prognozu.

Unatoč napretku u razumijevanju patofiziologije UM, još uvijek nisu postignuta značajna poboljšanja u ukupnom preživljenju. Tek nedavno su se pojavile nove metode liječenja koje ciljano djeluju na poznate mehanizme ove bolesti, a u tijeku su brojna ispitivanja koja pokušavaju poboljšati prognozu bolesti. Rano otkrivanje i odgovarajuća terapija igraju važnu ulogu u tijeku bolesti te samom ishodu.

U ovom preglednom radu cilj je navesti i opisati dijagnostičke metode te različite mogućnosti liječenja primarnog i metastatskog uvealnog melanoma.

2. ANATOMIJA OKA

Ljudsko oko osjetni je organ odgovoran za osjet vida i veličine je oko 25 mm.(1) Oko se sastoji od tri glavna dijela: očne jabučice, orbite i očnih adneksa.(2) Unutrašnjost očne jabučice ispunjena je sa staklastim tijelom koje pomaže u održavanju oblika oka i pruža potporu unutarnjim strukturama.

Očna jabučica podijeljena je na tri ovojnice: vanjsku, srednju i unutarnju.

Vanjska očna ovojnica uključuje bjeloočnicu (*scleru*) i rožnicu (*corneu*). (1) Bjeloočnica je neproziran dio oka pretežno sastavljen od gustog vezivnog tkiva te djeluje kao zaštitni omotač. Krvne žile i optički živac prolaze kroz bjeloočnicu koja također služi kao hvatište za 6 očnih mišića koji omogućavaju i kontroliraju kretanje oka. Rožnica je prozirna te prekriva zjenicu i šarenicu i ne sadrže krvne žile.(2) Epitel rožnice je nekeratinizirani slojeviti skvamozni epitel čija je prosječna debljina približno 50 μm .(3) Srednja očna ovojnica (*uvea*), u kojoj nastaje intraokularni melanom, sastoji se od tri glavna dijela: šarenice (*iris*), žilnice (*choroidea*) i cilijarnog tijela (*corpus ciliare*). Šarenica je obojeni dio oka i nalazi se između rožnice i leće. Zjenica je otvor u sredini šarenice čija se veličina mijenja regulirajući količinu svjetlosti koja ulazi u oko.(4) Žilnica je vaskularna ovojnica koja se nalazi između bjeloočnice i mrežnice. Ona je bogata melanocitima, stanicama koje proizvode pigment, što ju čini dijelom oka u kojem se razvija većina intraokularnih melanoma. Cilijarno tijelo je tkivo prstenastog oblika koje se nalazi između šarenice i žilnice te zauzima srednji dio srednje očne ovojnice. U njemu se nalazi cilijarni mišić koji sudjeluje u akomodaciji oka. Cilijarno tijelo sadrži stanice koje proizvode očnu vodicu, bistru tekućinu koja ispunjava prostor između rožnice i šarenice.(3)

Unutarnju očnu ovojnicu čini mrežnica koja je smještena na stražnjem dijelu očne jabučice . Sadrži vidne stanice, štapiće i čunjiće koji pomažu u osjetu svjetla i raspoznavanju boja. Njezine živčane stanice povezane su s mozgom putem optičkog živca koji šalje informacije iz oka u mozak. U fokusiranju svjetlosnih zraka na mrežnicu pomaže leća.

Orbita je očna šupljina oblika piramide s bazom prema van. Sadrži očnu jabučicu i vezivna tkiva koja okružuju očnu jabučicu. Njihova uloga je amortizacija i zaštita oka.(1) Orbita također sadrži živce, masno tkivo, krvne žile i razna vezivna tkiva.

Tri očne ovojnice, zajedno s lećom, djeluju kao granice za tri očne komore unutar oka.(5)

Njih dijelimo na: prednju komoru (prostor između rožnice i šarenice), stražnju komoru (prostor između šarenice i leće) i staklastu komoru (prostor između leće i mrežnice).

Oko se dalje može podijeliti na prednji segment (koji tvore rožnica i prednja i stražnja komora) i stražnji segment (koji sadrži staklastu komoru, retinu, stražnju bjeloočnicu i srednju očnu ovojnicu). U očne adneксе pripadaju kapci, konjunktiva, karunkula i suzne žlijezde. Konjunktiva je bistra sluznica koja oblaže unutarnju površinu očnih kapaka i izlučuje sluz čija je uloga podmazati očnu jabučicu i održavati je vlažnom.(6)

3. EPIDEMIOLOGIJA I ETIOLOGIJA

Uvealni melanom najčešći je primarni intraokularni maligni tumor u odraslih koji predstavlja 3% – 5% svih melanoma.(7,8) Najčešće nastaje iz melanocita žilnice (85%–90%), ali može nastati i u cilijarnom tijelu (5%–8%) i u šarenici (3%–5%).(9) UM se većinom pojavljuje kod pacijenata u dobi od 50 do 80 godina, s vrhuncem u 7. desetljeću, dok je prosječna dob pri postavljanju dijagnozu 58 godina.(10) Do 50% pacijenata razvije metastaze unutar razdoblja od 2,4 godine, a medijan preživljenja s metastazama kreće se od 3 do 12 mjeseci zbog nedostatka učinkovitog terapijskog izbora.(11)

Incidencija UM varira ovisno o spolu, rasi i zemlji. Muškarci imaju 30% veću incidenciju od žena.(12) Godišnja incidencija tumora je 6 oboljelih na milijun kod bijelaca i 5,1 oboljelih na milijun širom svijeta.(3) Čini se da ova stopa godinama ostaje stabilna unatoč napretku u razumijevanju bolesti i novim terapijskim opcijama.(13) U SAD-u je incidencija približno 5 na milijun osoba, sa značajno većom incidencijom kod ne-Hispanoamerikanaca tj. bijelaca (6,02 oboljelih na milijun) u usporedbi s crncima i Azijatima (0,31 i 0,39 oboljelih na milijun).(14) Sjeverni dijelovi Europe pokazuju znatno veću incidenciju, koja iznosi preko 8 oboljelih na milijun, za razliku od južnih dijelova gdje je incidencija manja od 2 oboljelih na milijun.(15)

Čimbenici rizika koji također utječu na pojavu UM su svijetla put, svijetle oči, nemogućnost tamnjenja, očna melanocitoza, sindrom displastičnog nevusa i mutacija BAP1.(12) BAP1 je tumor supresorski gen koji se nalazi na kromosomu 3 i mutiran je u 47% UM.(16)

Razne studije su istraživale povezanost između izlaganja ultraljubičastom svjetlu i pojave uvealnog melanoma. Međutim, objavljena literatura ne ukazuje na to da je izlaganje sunčevoj svjetlosti nedvojbeno čimbenik rizika za nastanak UM.(17)

4. BIOLOGIJA RAZVOJA UVEALNOG MELANOMA

Patogeneza uvealnog melanoma razlikuje se od kožne inačice prema karakterističnim kromosomskim aberacijama i genskim mutacijama.(18) U usporedbi s ostalim tumorima, većina uvealnih melanoma pokazuje nizak stupanj genomske nestabilnosti i aneuploidije. Najčešće kromosomske aberacije koje se javljaju u oboljelih od uvealnog melanom su gubitak kratkog kraka 1. kromosoma (eng. 1p loss) , gubitak 3. kromosoma (monosomija 3), gubitak dugog kraka 6. kromosoma (eng. 6q loss), i kratkog kraka 8. kromosoma (eng. 8p loss), te dodatni dugi krak 1. kromosoma (eng. 1q gain), kratki krak 6. (eng. 6p gain) i dugi krak 8. (eng. 8q gain) kromosoma.(3) Navedene citogenetičke karakteristike uvealnog melanoma važne su u procjeni prognoze bolesti. Njih identificiramo standardnom kariotipskom analizom, a potvrđujemo ih fluorescentnom in situ hibridizacijom (FISH), komparativnom genomskom hibridizacijom (CGH) (19), metodom istovremenog umnažanja vezanih proba (MLPA) (20) i metodom polimorfizma jednog nukleotida (SNP).(21) Gubitak 3. kromosoma (monosomija 3) javlja se u gotovo polovice uvealnih melanoma, što ga čini najvažnijim prognostičkim faktorom u uvealnom melanomu.(22) Postoji jasna povezanost monosomije 3. kromosoma s kliničkim i histopatološkim prognostičkim čimbenicima kao što su: veći promjer tumora, lokacija tumora u cilijarnom tijelu, epitelioidni tip stanica, visoka razina mitoze.(23) U traženju potencijalnog gena na 3. kromosomu, zaduženog za promjene u uvealnom melanomu Harbor i suradnici proveli su studiju gdje su uspoređivali dva različita slučaja uvealnog melanoma pri čemu su oba imali aberaciju 3. kromosoma i u oba slučaja se radilo o metastatskoj bolesti.(16) Autori su otkrili da je BAP1 gen, koji se nalazi na kratkom kraku 3. kromosoma, jedini gen koji je mutiran u oba slučaja. U daljnjim istraživanjima pronašli su mutacije BAP1

gena na 3. kromosomu u 27 od 57 uvealnih melanoma (47%). Te su mutacije bile vidljive gotovo isključivo kod pacijenata s aberacijom 3. kromosoma i metastatskom bolesti. Uvealni melanom genetski je karakteriziran čestim mutacijama u guanin nukleotid-vezujućem proteinu G(q) podjedinica alfa (GNAQ) i u guanin nukleotid-vezujućem proteinu podjedinica alfa-11 (GNA11).(24) To su dvije blisko povezane GTP-aze. Ove mutacije se događaju na argininu 183 (R 183) ili glutaminu 209 (Q209) i smatraju se ključnim mutacijama u razvoju uvealnog melanoma jer dolazi do pretvorbe G proteina u konstitutivno aktivan oblik blokiranjem GTPazne aktivnosti. Stoga mutacije GNAQ i GNA11 dovode do aktivacije tri različita puta za koja se zna da omogućuju rast i proliferaciju stanica. U te puteve ubrajamo signalni put MAP kinaze (MAPK) (10), signalni putevi fosfatidilinozitol 3-kinaze (PI3K)/Akt i Yes-aktivirani proteinski put (YAP).(25) Sva tri puta potiču rast stanica i međusobno su povezani. Gα aktivira fosfolipazu C (PLC-β), koja aktivira protein kinazu C i MAPK signalni put. Te mutacije nadalje mogu aktivirati YAP signalni put koji potiče polimerizaciju globularnog aktina u filamentozni aktin. On se dalje veže za citoskeletni protein angiomotin i oslobađa YAP te dozvoljava njegov ulazak u jezgru i transkripciju antiapoptotičkih gena i gena zaduženih za preživljenje i proliferaciju stanica.

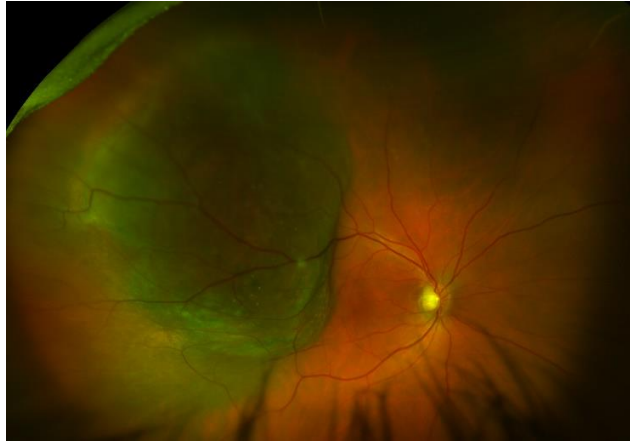GEP (gene expression profile) je pretraga kojom se melanomi profiliraju s obzirom na ekspresiju 15 gena, 12 diskriminirajućih i 3 kontrolna, te se potom svrstavaju u dvije prognostički različite klase.(26) Tumori klase 1 su melanomi koji imaju kliničku sliku i patološka obilježja (npr. prisutnost vretenastih stanica) za koje je poznato da su povezana s niskim rizikom za razvoj metastaza. Tumori klase 2 imaju agresivniju kliničku sliku i patološka obilježja te visok rizik za metastaziranje.(3)

5. KLINIČKA SLIKA UVEALNOG MELANOMA

Klinička slika UM ovisi o veličini i lokalizaciji tumora.(27) Tumor se može prezentirati u obliku različitih poremećaja vida pa sve do gubitka vida. Također, može se otkriti i sasvim slučajno tijekom očnog pregleda što govori u prilog asimptomatske kliničke slike. Pacijenti se mogu javiti sa simptomom fotopsije (osjećaj bljeskanja svjetla) ili ispadom vidnog polja. Metamorfopsija (izobličenje vida) i smanjenje vidne oštrine može se vidjeti u slučaju posteriorno lociranog tumora koji utječe na foveu, a i zbog makularne eksudacije.(28) Do gubitka vida obično dolazi kada tumor zahvati makulu ili zbog eksudativne ablacije retine. Bol nije tipična za uvealni melanom, no može se javiti u slučajevima povišenog intraokularnog tlaka.

Kod postavljanja dijagnoze, većina bolesnika s UM je simptomatska, međutim, $\leq 30\%$ mogu biti asimptomatski.(29)

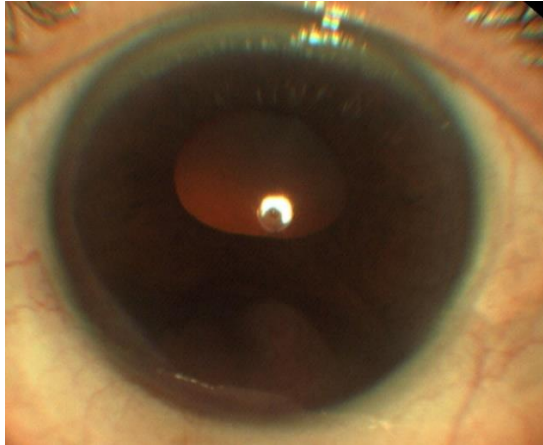
Melanom žilnice najčešći je melanom srednje očne ovojnice. Obično se manifestira kao subretinalna masa te često uzrokuje odvajanje mrežnice. Koroidni melanom može biti pigmentirani (55%), nepigmentirani (15%) ili mješoviti (30%).(30) Pojavljuje se u jednom od tri moguća oblika: nodularni oblik, oblik gljive te difuzni oblik. Koroidni melanom klinički se klasificira na temelju debljine: mali (0-3,0 mm), srednji (3,1-8,0 mm) i veliki (8,1 mm ili više).(31) U otprilike 20% slučajeva melanom može proći kroz Bruchovu membranu te širenjem u subretinalni prostor poprimiti gljivasti oblik. Ovakvo ponašanje tumora karakteristično je za maligni melanom žilnice i samo se rijetko se viđa kod drugih tumora žilnice.(28)



Slika 1. Kolor fotografija melanoma žilnice. Vidljiva subretinalna pigmentirana, solidna lezija sa zrcima narančastog pigmenta

Melanom cilijarnog tijela manje je čest te se javlja u 6% slučajeva.(32) Prezentira se kao nodularni oblik ili rjeđe kao oblik prstena. Ovisno o svojoj veličini, dugo može ostati neprepoznat i asimptomatski. Međutim, svojim rastom može uzrokovati dislokaciju leće s posljedičnim poremećajima refrakcije i akomodacije, kataraktom ili povišenim intraokularnim tlakom.(27) Navedene promjene dovode do oštećenja vida i kliničke dijagnoze. Često je povezan s proširenim episkleralnim (sentinelnim) žilama, ali samo rijetko s ekstraskleralnim širenjem.(32)

Melanom šarenice javlja se daleko rjeđe od uvealnih melanoma stražnjeg segmenta oka (tj. žilnice i cilijarnog tijela).(33) Pokazuje dva obrasca rasta: kružni i difuzni. Obično je asimptomatski i manifestira se kao rast prethodno uočene lezije šarenice ili kao pigmentirana mrlja na šarenici. Većina melanoma šarenice ima određeni stupanj pigmentacije, često smeđu ili žutu boju. U 80% slučajeva tumor se nalazi u donjem dijelu šarenice.(32) Značajan dio difuznih melanoma kompliciran je glaukomom, što je često zbog zahvaćanja trabekularne mreže tumorom.(34) Srednja bazalna dimenzija melanoma šarenice je 6,0 mm, a srednja debljina 2,0 mm.(35)



Slika 2. Kolor fotografija melanoma šarenice i cilijarnog tijela

UM najčešće metastazira u jetru, no metastaze se mogu pojaviti i u drugim organima kao što su pluća, limfni čvorovi, kosti, koža i mozak.(36) Klinički će se otkriti samo u 1% slučajeva kod otkrivanja primarne lezije, nakon 5 godina će se otkriti u 31% pacijenata, dok će se nakon 25 godina otkriti u 50% pacijenata.(37) Gubitak tjelesne težine, izraziti umor, kašalj i gastrointestinalne ili mokraćne promjene su opći simptomi koji mogu ukazivati na postojanje metastaza melanoma.(38)

6. DIJAGNOSTIKA UVEALNOG MELANOMA

Rano postavljena dijagnoza uvealnog melanoma neophodna je radi sprječavanja razvoja proširene bolesti te očuvanja vidne funkcije oka. Sveobuhvatan klinički pregled i razne slikovne metode, koje su navedene u nastavku rada, osnova su za postavljanje dijagnoze UM.

6.1. PRIMARNA BOLEST

6.1.1. Procjepna svjetiljka s biomikroskopom i indirektna oftalmoskopija

Klinički pregled prednjeg segmenta oka procjepnom svjetiljkom s biomikroskopom te pregled stražnjeg segmenta oka indirektnom oftalmoskopijom prvi je korak pri pregledu pacijenta sa sumnjom na uvealni melanom. Ove dijagnostičke metode se koriste kako bi se odredila lokalizacija tumora, konfiguracija, pigmentacija, vaskularnost, diskretnost rubova, udaljenost od foveole i optičkog diska, zahvaćenost cilijarnog tijela i eventualno anteriorno smještena ekstraskleralna ekstenzija tumora.(36) Ove metode također identificiraju sekundarne značajke kao što su episkleralne sentinel žile, kataraktu, subretinalnu tekućinu ili narančasti pigment na tumoru. Pet ključnih kliničkih značajki koje služe za razlikovanje koroidnog melanoma od nevusa su: oblik gljive, narančasti pigment, velika veličina, povećanje tumora te subretinalna tekućina.(39)

6.1.2. Gonioskopija i transiluminacija

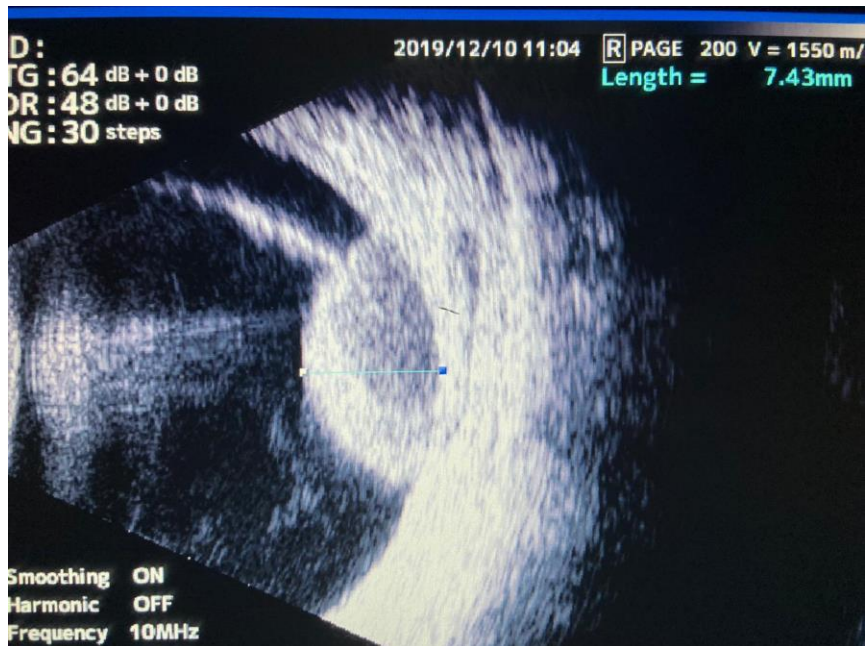Gonioskopija je pregled iridokornealnog kuta koji se izvodi zrcalnom prizmom. Ovom metodom se može ustanoviti prisutnost i stupanj invazije kuta prednje očne sobice u slučaju širenju melanoma.(40) Melanom koji se proširio u kut povezan je s većim rizikom za nastanak glaukoma i metastatske bolesti.

Transiluminacija je postupak u kojem se jarko svjetlo optičkih vlakana usmjerava na konjunktivu ili rožnicu, nasuprot meridijanu sumnjivog melanoma, koji baca sjenu na bjeloočnicu čime se omogućuje definiranje opsega tumora.

6.1.3. Ultrazvuk i ultrazvučna biomikroskopija

Ultrazvuk je najčešće korištena metoda za dijagnosticiranje i određivanje veličine stražnjeg UM. Nakon postavljanja dijagnoze, ultrazvuk je esencijalan za praćenje te mjerenje veličine tumora.

Postoje dvije vrste ultrazvuka: A-scan UZV i B-scan UZV. A-scan UZV mjeri unutarnju reflektivnost ultrazvučnih valova ciljane strukture te se tom metodom može posumnjati o kakvom se tkivu radi. UM pokazuje nisku do srednju reflektivnost na A-scan UZV koja se smanjuje prema bjeloočnici. Ovaj nalaz omogućuje razlikovanje od hemangioma koji tipično pokazuje visoku reflektivnost.(41) Na B-scanu, tumor se pojavljuje kao hiperehogena tvorba s nižom refleksijom od okolne žilnice zbog čega poprima akustički šuplji izgled. Ekskavacija podležeg tkiva žilnice i zasjenjenje orbite također mogu biti vidljivi ovom pretragom.(42) Ultrazvuk je koristan u otkrivanju ekstraokularnog proširenja koje se pojavljuje kao područje niže reflektivnosti u odnosu na normalno orbitalno tkivo.(43)



Slika 3. UZV melanoma žilnice, B-prikaz. Uz solidno odignutu mrežnicu vidljivo i serozno odignuće.

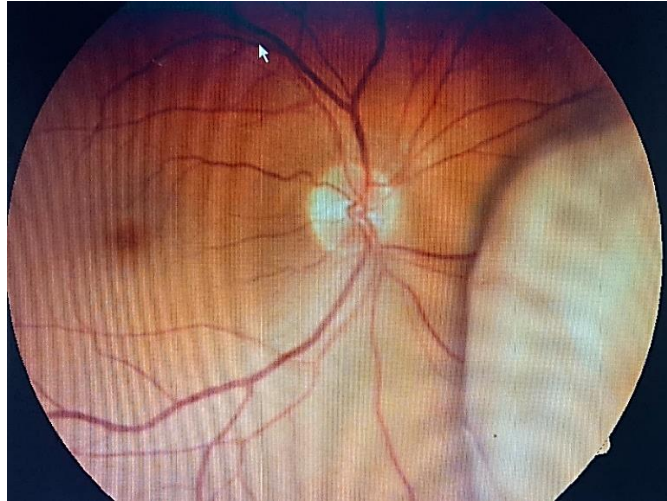Ultrazvučna biomikroskopija (UBM) je varijacija ultrasonografije koja se koristi za snimanje i mjerenje tumora šarenice i cilijarnog tijela. Važna je za određivanje veličine i eventualnog ekstraokularnog širenja tumora cilijarnog tijela te za procjenu invazije melanoma šarenice u cilijarno tijelo.(44,45)

6.1.4. Angiografija i fundus autofluorescenca

Fluoresceinska angiografija pretraga je kojom se fluoresceinska boja ubrizgava intravenozno za prikaz krvnih žila mrežnice i žilnice te abnormalnosti retinalnog pigmentnog epitela. Na fluoresceinskoj angiografiji, UM pokazuje spor protok s mrljastom hiperfluorescencijom u fazama vaskularnog punjenja i difuzno kasno bojenje mase, često u priležecu subretinalnu tekućina.(36) Na fluorescentnim slikama mogu se uočiti promjene uzrokovane tumorom, uključujući i promjene u retinalnom pigmentnom epitelu.(46,47) Manji UM su hipofluorescentni, dok veći UM, osobito oni oblika gljive, mogu pokazati istaknutu intrinzičnu vaskularnost što je karakteristično obilježje koje se naziva dvostruka cirkulacija. Fluoresceinska angiografija također može otkriti preretinalnu ili subretinalnu neovaskularizaciju, što je važno jer se preretinalna neovaskularizacija može razviti kao posljedica ishemije izazvane radioterapijom.

Indocijanin zelena angiografija je tehnika kojom se indocijanin ubrizgava intravenozno radi snimanja koroidnih žila. Mali UM su hipocijanescetni, dok su veliki UM su hipercijanescetni.(48) Ova pretraga je osobito vrijedna zbog vizualizacije koroidnih krvnih žila unutar tumora, kao i za isključivanje drugih tumora koji pokazuju drugačiji vaskularni uzorak.

Fundus autofluorescenca je neinvazivan način snimanja retine za otkrivanje lipofuscina u retinalnom pigmentnom epitelu (RPE). Melanomi pokazuju nakupine hiperautofluorescencije koje koreliraju s klinički vidljivim narančastim pigmentom. Nevusi ne pokazuju autofluorescenciju.(49)



Slika 4. Kolor fotografija uvealnog melanoma

6.1.5. Optička koherentna tomografija (OCT)

OCT je neinvazivna i nekontaktna dijagnostička metoda koja se temelji na interferometriji svjetlosti za snimanje stražnjeg segmenta oka. OCT pouzdano prikazuje abnormalnosti retine, kao što su subretinalna tekućina, intraretinalni edem, cistoidni makularni edem te presjek konfiguracije koroidne tvorbe. Ova metoda je korisna za otkrivanje malih UM (<3 mm debljine).(50,51) Koroidni melanomi obično se lako razlikuju od koroidnih nevusa na temelju veličine, ali ukoliko su lezije manje od 3 mm, ta razlika može biti teško uočljiva. U takvim slučajevima, OCT može olakšati otkrivanje značajki poput subretinalne tekućine, koja se smatra jednom od visokorizičnih značajki koje predviđaju prijelaz nevusa u melanom.(51–53) Dok regularni OCT spektralne domene ima ograničenja u prikazu unutarnje strukture tumora, novija poboljšana metoda snimanja prodire dublje u žilnicu i može otkriti tumor, istanjeni koriokapilaris, popratnu tekućinu mrežnice, promjene te depozite na retini (lipofuscin).(54) Mnogi uvealni melanomi na OCT-u pokazuju konfiguraciju u obliku kupole, rijetko s invazijom retine. Tumor pritišće koroidnu vaskulaturu, a posebno koriokapilaris.(51,55) Za razliku od UM, koroidne metastaze imaju kvrgavu površinu, a koroidalni limfom valovitu površinu. OCT angiografija uglavnom se koristi za snimanje retine, a ne snimanje žilnice; međutim, studije su otkrile da oboljeli od UM pokazuju udaljenu mikrovaskulopatiju retine s makularnom ishemijom.(56)

OCT angiografija najčešće se upotrebljava za otkrivanje makularne mikroangiopatije koja se javlja nakon radioterapije te se može liječiti.(57)

6.1.6. CT i MRI

Kompjuterizirana tomografija (CT) i magnetska rezonancija (MRI) manje su osjetljive dijagnostičke metode, ali pomažu u otkrivanju ekstrasklernalnog širenja i u razlikovanju melanoma žilnice (koji je pojačan kontrastom) od koroidnog odvajanja (bez kontrastnog pojačanja) ili koroidalnog osteoma (detekcija kalcija).(54) Također, ove metode korisne su za otkrivanje tumora kod bolesnika s kataraktom, krvarenjem u staklasto tijelo ili ablacijom retine.(41)

Bolesnike s jednostranom kataraktom treba pažljivo pregledati sa sumnjom na uvealni melanom, imajući u vidu da melanom cilijarnog tijela može uzrokovati jednostranu ili asimetričnu kataraktu zbog pritiska na leću.(42) Za većinu UM, ultrazvuk je dovoljan za snimanje, ali MRI može biti korisna za mjerenje bazalnih promjera melanoma cilijarnog tijela. MRI je korisniji od CT-a za snimanje UM ili orbitalno proširenje, osobito kod velikih tumora.(36) Također, MRI može otkriti ekstrasklernalno proširenje tumora.(58) Na CT-u, UM se pojavljuje kao hiperdenzna tvorba izrazitih margina s blagim/umjerenim kontrastom.(41) Na MRI, tumor karakteristično daje hiperintenzivan signal na T1-ponderiranim slikama i hipointenzivan signal na T2-ponderiranim slikama. Međutim, to može biti uočeno i u subakutnoj fazi ograničenog krvarenja, što uzrokuje oponašanje intraokularne tvorbe. UM pokazuje pojačanje gadolinijem, što je značajka koja razlikuje solidni tumor od krvarenja u staklastog tijela ili subretinalnog krvarenja.(36)

6.1.7. Biopsija

Biopsija je značajna metoda za postavljanje dijagnoze UM nakon što su se ostale metode pokazale neuspješnima. Postoji više metoda biopsije. Incizijska biopsija je invazivna dijagnostička metoda koja nosi rizik za razvoj komplikacija i širenja kancerogenih stanica te je trenutno indicirana samo kod upitnih slučajeva, kao što je amelanotični tumor.⁽⁴⁹⁾ Naprotiv, aspiracijska biopsija tankom iglom (FNAB) uskoro može postati standardna procedura u konzervativnom liječenju melanoma jer daje uzorke obavezne za genetsku analizu koji ukazuju na prognozu tumora i razvoj metastaza.⁽⁵⁹⁾ Tumori prednjeg segmenta oka mogu se otkriti uzimanjem uzorka očne vodice incizijskom ili ekscizijskom biopsijom. FNAB, biopsija staklastog tijela, incizijska ili ekscizijska biopsija (endoresekcija ili transskleralna resekcija) mogu biti učinjene kako bi se otkrili tumori stražnjeg segmenta.⁽⁶⁰⁾ Ova dijagnostička metoda je sigurna ukoliko je izvodi iskusan očni kirurg.

6.2. METASTATSKA BOLEST

Razvoj metastatske bolesti uvealnog melanoma i dalje bilježi visok mortalitet usprkos dostupnim suvremenih dijagnostičkim i terapijskim metodama.

Metastaze će se klinički otkriti samo u 1% slučajeva kod otkrivanja primarne lezije, nakon 5 godina će se otkriti u 31% pacijenata, dok će se nakon 25 godina otkriti u 50% pacijenata.(37) Šire se hematogenim putem.(24) Kod 70-90% pacijenata, prve metastaze će se pojaviti u jetri, iako se mogu naći i u plućima, kostima, mišićima, potkožju, dok su metastaze u mozak i drugo oko, rijetke.(61) Klinička slika metastatske bolesti može biti različita. 60% pacijenata neće imati nikakvu simptomatologiju, dok ostali mogu imati nespecifičnu simptomatologiju poput malaksalosti, gubitka tjelesne mase, žutice itd.(62)

Pacijenti s dijagnozom uvealnog melanoma i znakovima koji ukazuju na postojanje metastaza kao što su hepatomegalija i abnormalni hepatogram, zahtijevaju detaljniju dijagnostičku obradu. Primarno se radi hepatogram kako bi se odredile vrijednosti jetrenih enzima (AST, ALT, ALP) te bilirubin. Ukoliko hepatogram pokazuje abnormalne vrijednosti, potrebno je učiniti magnetsku rezonancu ili PET CT. Biopsijom se može postaviti konačna dijagnoza.

7. DIFERENCIJALNA DIJAGNOZA

Diferencijalna dijagnoza uvealnog melanoma je zahtjevna. Moguće dijagnoze kod sumnjive lezije šarenice, osim melanoma šarenice, uključuju nevus, pigmentnu epitelnu cistu šarenice, stromalnu cistu šarenice, metastatski tumor šarenice, melanocitom, atrofiju šarenice i Cogan-Reeseov sindrom.(41)

U diferencijalnoj dijagnozi tumora cilijarnog tijela treba uzeti u obzir melanom, stafilom, meduloepiteliom i leiomiom.

Melanom žilnice najčešći je uvealni melanom, no razne lezije ga mogu imitirati. Među njima su koroidni nevus, periferna eksudativna hemoragična korioretinopatija, metastatski tumori, koroidni hemangiom i osteom; hemoragični stanja poput senilne makularne degeneracije i hemoragijskog odvajanja žilnice; tumori retine kao što su kongenitalna hipertrofija pigmentnog epitela retine i adenokarcinom pigmentnog epitela retine; te upalne lezije poput stražnjeg skleritisa.(31)

8. LIJEČENJE UVEALNOG MELANOMA

Glavni ciljevi liječenja uvealnog melanoma su uništenje tumora, sprječavanje recidiva i metastaza te očuvanje vida. Dok se terapijske opcije za primarni uvealni melanom s vremenom konstantno poboljšavaju, pogotovo radioterapija koja je uspješno zamijenila enukleaciju u određenim slučajevima, terapijske mogućnosti za metastatsku bolest još uvijek su razočaravajuće.(23,33) Pri odlučivanju o terapijskom planu primarnog UM mora se uzeti u obzir veličina i lokalizacija tumora, stanje vidne funkcije i drugog oka, dob i zdravstveno stanje bolesnika te prisutstvo metastaza.(17,63)

Treba naglasiti da je plan liječenja UM individualiziran.

8.1. PRIMARNA BOLEST

8.1.1. Promatranje i praćenje

Ovaj pristup najbolje je razmotriti kod pacijenata čiji nalaz očne lezije ne upućuje u potpunosti na melanom. Obično se male uvealne lezije pomno klinički prate. Bitno je pratiti ponašanje tvorbe te uočiti sigurne značajke progresije u tumor kao što su brzi rast ili razvoj subretinalne tekućine. U vrlo rijetkim slučajevima, promatranje može biti poželjan pristup ukoliko je pacijent previše slab za kiruršku intervenciju, bilo za enukleaciju ili za postavljanje radionuklidnog plaka.(64)

8.1.2. Radioterapija

8.1.2.1. *Brahiterapija*

Brahiterapija je terapijska metoda u kojoj radioaktivni uložak privremeno postavlja na bjeloočnicu u blizinu tumora s ciljem njegovog ozračivanja. Jedna je od najstarijih i najučinkovitijih metoda za kontrolu stražnjih uvealnih melanoma srednje veličine.(65) Može se koristiti i u liječenju melanoma šarenice, ali se komplikacije poput katarakte i ožiljaka na kopcima javljaju puno češće. Ulošci su različitih veličina i oblika te moraju premašiti najveći bazalni promjer tumora za 2 mm.(66) Obavezna je uporaba transiluminacije tijekom procedure kako bi se uložak adekvatno postavio na bjeloočnicu. Ispravno postavljanje ključno je za dobar ishod. Ulošci se sastoje od različitog radioaktivnog materijala. Rutenij-106 najčešće se koristi u Europi, dok se u SAD-u preferira jod-125. Upotreba kobalta-60, iridija-192, paladija-103 i stroncija-90 je rjeđa.(54,67) Doza zračenja od 70 Gy obično se postiže nakon 5 dana te se tada radioaktivni uložak uklanja. Ukupno vrijeme trajanja terapije ovisi o radioaktivnoj aktivnosti uloška. Brahiterapija je vrlo učinkovita u uništavanju tumora pa većina liječenih melanoma pokazuje sustavnu regresiju.(65,68) Procjenjuje se da će se lokalni recidiv tumora, nakon brahiterapije jodom-125 ili rutenijem-106, javiti u 9,6% slučajeva što ukazuje na potrebu za enukleacijom.(69) Druga brahiterapija, u kojoj se primjenjuje dvostruka doza, pokazala je dugoročnu učinkovitost u daljnjem smanjenju ili stabilizaciji veličine tumora čime se smanjuje potreba za enukleacijom.(70) Lokalne komplikacije brahiterapije su stvaranje katarakte, nekroza sklere, neovaskularni glaukom i suho oko.(71)

Radiacijska retinopatija ovisi o dozi zračenja i javlja se u oko 30% bolesnika liječenih unutar 2 godine.(72) Intravitrealna aplikacija anti-VEGF i steroida pomaže prilikom razvoja radijacijske makulopatije i makularnog edema izazvanog zračenjem.(73) Radijacijska optička neuropatija uzrokuje iznenadan i ireverzibilan gubitak vida, par godina nakon liječenja tumora koji se nalazio u blizini optičkog diska. Gubitak vida najvjerojatnije nastupa zbog ireverzibilnog lokalnog vaskularnog oštećenja.(74)

8.1.2.2. Protonska radioterapija

Radioterapija nabijenim česticama poštedna je metoda liječenja UM koja koristi protonski snop ili ione helija za zračenje tumora. Te čestice mogu precizno i mnogo sigurnije isporučiti željeni iznos energije u različite dijelove tumora.(54) Protonska radioterapija često je alternativa brahiterapiji ili enukleaciji za liječenje neresektabilnog ili difuznog melanoma šarenice. Također, koristi se i kod srednje velikih ili većih stražnjih melanoma.

Izvodi se tako da se tumor prikaže transiluminacijom i indirektnom oftalmoskopijom nakon čega mu se označe rubovi te se na bjeloočnicu postave prstenovi od rendgenski vidljivog materijala tantala koji služe kao referentne točke za mjerenje područja melanoma. Glava i oko moraju biti pravilno pozicionirani te mirni tijekom zračenja. Većina tumora prestane rasti ili uđe u regres nakon terapije. Velika prednost ove metode u odnosu na brahiterapiju je ta što čini manju štetu okolnom tkivu. Ipak, komplikacije povezane sa zračenjem mogu se pojaviti u gotovo 50% slučajeva.(75) Terapija protonskim snopom ima najširi kriteriji uključivanja; može se primijeniti kao primarna metoda liječenja ili kao terapija za lokalni recidiv tumora nakon terapije radioaktivnim plakom, fototerapije ili kirurške resekcije.(76)

8.1.2.3. Stereotaktična radiokirurška terapija gama nožem

Stereotaktička radiokirurgija minimalno je invazivna i konzervativna terapijska metoda kojom se može postići dobra lokalna kontrola tumora. Visoke doze gama zračenja emitirane su na malom volumenu.(77) Energija zračenja se isporučuje u dobro određeno područje tumora te se zbog toga okolno tkivo malo izlaže zračenju. To je korisno pri liječenju tumora u blizini makule i optičkog diska.(78) Ovom metodom oštećuje se DNA ciljnih stanica što posljedično uzrokuje smanjenje tumora. Nadalje, visoka doza isporučenog zračenja dovodi do prestanka krvne opskrbe tumora. Za izvođenje ove metode, potrebna je samo lokalna anestezija. Nedavna meta-analiza o radiokirurgiji gama nožem, kao primarnoj opciji liječenja u više od 1000 slučajeva uvealnog melanoma u posljednjih 5 desetljeća, pokazala je da je radiokirurgija gama nožem učinkovita u kontroli tumora u 96% slučajeva s petogodišnjom stopom preživljavanja od 76%.(54)

8.1.3. Fototerapija

8.1.3.1. Fotokoagulacija

Izravna laserska fotokoagulacija bila je prva konzervativna metoda liječenja uvealnog melanoma koja je izvedena ranih 50-ih godina prošlog stoljeća.(79) Koristi fokusiranu lasersku zraku za uništavanje krvnih žila koje opskrbljuju tumorske stanice.(80) Danas se ova metoda rijetko koristi zbog slabije kontrole tumora i povećane stope recidiva. Povezana je s povećanim rizikom za proširenje tumora kroz Bruchovu membranu, nastanka koroidne neovaskularizacije, makularnog edema, trakcije i odvajanja retine te krvarenja u staklasto tijelo.(81)

8.1.3.2. Transpupilarna termoterapija (TTT)

TTT oblik je fototerapije koja koristi infracrveni laser za ciljanu isporuku niske energije kroz proširenu zjenicu na površinu tumora.(82) Princip liječenja temelji se na povećanju temperature ciljanog tkiva kako bi došlo do koagulacije staničnih proteina i njene smrti. Dolazi do lokalnog porasta temperature nešto iznad 45°C čime se postiže bolja kontrola malih melanoma od izravne fotokoagulacije. Budući da infracrveno zračenje može prodrijeti samo u površinski sloj tumora, ova metoda prikladna je za liječenje malih tumora ili marginalnih recidiva nakon protonske terapije.(67,83) Kada se koristi zajedno s brahiterapijom javlja se niža stopa relapsa tumora.(66)

Komplikacije nakon TTT zabilježene su u 44% slučajeva i uključuju retinalne vaskularne okluzije, cistoidni makularni edem, epiretinalne membrane, krvarenje u staklasto tijelo, atrofiju optičkog diska, trakciju i ablaciju retine.(84)

8.1.3.3. Fotodinamska terapija (PDT)

Fotodinamska terapija je metoda liječenja u kojoj se intravenozno primjenjuje verteporfin (fotosenzibilizator) te njega aktivira netermalni laser što dovodi do uklanjanja krvnih žila, nekroze tumora i apoptoze.(36) Pigmentacija tumora često ometa terapiju zbog čega je predloženo da se PDT u kombinaciji sa zračenjem koristi kod amelanotičnih tumora.(85) Nekoliko malih studija otkrilo je postignutu kontrolu melanoma kod određenih bolesnika primjenom ove terapijske metode.(86–88) Istražuje se nova metoda koja koristi česticu sličnu virusu (AU-011), obilježenu infracrvenom bojom, za liječenje malih melanoma žilnice.(89,90)

8.1.4. Kirurška terapija

8.1.4.1. Lokalna resekcija

Lokalna resekcija UM može se izvesti transretinalnim (endoresekcija) ili transsklernalnim (egzoresekcija) pristupom.(3) Endoresekcija je prikladnija za stražnji uvealni melanom.(83) Koristi se uklanjanje srednjih do velikih tumora s ciljem očuvanja oka te za tumore koji su neprikladni za radioterapiju zbog svoje veličine ili lokalizacije. Resekcijom se dobiva i uzorak tkiva za dijagnostičku potvrdu i prognozu uz očuvanje jabučice i vida.(91,92) Komplikacije koje uključuju ove operacije su krvarenje u staklasto tijelo i ablacija retine. Također, mogu se javiti lokalni recidivi, koji predstavljaju rizičan čimbenik za metastaze, te ijatrogeno širenje tumora. Adjuvantna radioterapija se primjenjuje kako bi se smanjio rizik za nastanak navedenog. U nekim bolnicama, UM se zrači prije endoresekcije ili se radioaktivni uložak postavlja na bazu tumora nakon transsklernalne resekcije.(93)

8.1.4.2. Enukleacija

Enukleacija je kirurško uklanjanje oka. U prošlosti je to bila terapija izbora za UM, no razvoj terapijskih metoda koje štede vid, pogotovo radioterapije, doveo je do smanjenog broja indikacija za ovu metodu. Enukleacija je indicirana za uznapredovale UM (promjer >20 mm, debljina >12 mm), UM koji zahvaćaju optički živac ili su prošireni na orbitu te kod pacijenata sa razvijenim sekundarnim glaukomom.(94,95) Orbitalni implantat zamjenjuje volumen očne jabučice, a neki implantati mogu se pričvrstiti na rektalne mišiće tako da se održi pokretljivost proteze.

Što se tiče preživljenja, nekoliko studija nije pokazalo razliku prilikom usporedbe stopa smrtnosti nakon kirurških metoda s konzervativnim metodama.(83)

8.1.4.3. Egzenteracija

Orbitalna egzenteracija (koja uključuje uklanjanje jabučice, mišića, živaca i masnog tkiva uz oko) indicirana je u slučajevima kada se tumor masivno proširio u orbitu. Ako je moguće, izvodi se egzenteracija s poštedom vjeđa kako bi se olakšala rehabilitacija.(36)

8.2. METASTATSKA BOLEST

Korištenje kemoterapije nije doprinijelo očekivanim rezultatima što sugerira da je uvealni melanom otporan na kemoterapiju. Konvencionalni lijekovi (dakarbazin, temozolomid i fotemustin) te mnoga moderna sredstva (paklitaksel, dokozaheksaenska kiselina i liposomski vinkristin) nisu pokazali željene rezultate. Najbolji rezultati dobiveni su kombinacijom treosulfana i gemcitabina koja je produžila preživljenje za 14 mjeseci.(96) Ipak, zbog čestih hematoloških, neuroloških i plućnih nuspojava koji izrazito smanjuju kvalitetu života ovih bolesnika, sustavna se kemoterapija ne primjenjuje rutinski u liječenju metastatskih oblika uvealnog melanoma.(97) Kemoimunoterapija također ima ograničenu učinkovitost u liječenju metastatskog oblika uvealnog melanoma. Imunološki povlaštena lokacija oka može objasniti zašto obećavajući preliminarni rezultati liječenja rekombinantnim interferonom α -2b i BOLD režimom (bleomicin, vinkristin, lomustin i dakarbazin) nisu potvrđeni u praksi. Dok imunoterapija (ipilimumab, pembrolizumab ili nivolumab) kao monoterapija daje ograničene rezultate, kombinirana terapija ipilimumaba s jednim od prethodno spomenutih lijekova daje ohrabrujuće rezultate s ukupnom stopom preživljavanja od oko 19 mjeseci.(98) Nuspojave od te kombinacije lijekova variraju od pojave osipa na koži i simptoma nalik gripu pa sve do ozbiljnijih bolesti kao što je autoimuni kolitis. Veliki broj kliničkih ispitivanja faze I i II su trenutno u tijeku i procjenjuju učinkovitost i sigurnost novih imunoloških terapija (npr. stanična i peptidna cjepiva) i različitih terapijskih kombinacija (pembrolizumab i entinostat, ipilimumab i melfalan PHP, ipilimumab i laparoskopska radiofrekvencijska ablacija).(99) Smatralo se da je ciljana terapija prikladan pristup za liječenje metastatskog oblika uvealnog melanoma zbog karakterističnog genetskog profila (mutacije u genima GNAQ i

GNA11). Nažalost, inhibicijom MAPK signalnog puta ili primjenom inhibitora proteina toplinskog šoka 90 (HSP90) nisu postignuti značajniji rezultati u kliničkim ispitivanjima.(100) Od terapije usmjerene specifično na metastaze u jetri isprobane su intraarterijska kemoterapiju fotemustinom i transarterijska kemoembolizacija jetre. One su, osim svoje teorijske prednosti, pokazale ohrabrujuće rezultate u različitim studijama.(101) Različite kirurške metode kao laparoskopska ekscizija (samostalno ili kombinirana sa radiofrekventnom ablacijom), radioembolizacija jetre (koristeći itrij-90 mikrosfere) te termoterapija jetre pokazale su obećavajuće rezultate. (102)

9. PROGNOZA

AJCC (American Joint Committee on Cancer Classification) je pokušaj objedinjavanja kliničkih prognostičkih čimbenika u jedinstveni klasifikacijski sustav. U ovoj klasifikaciji, melanom šarenice ocjenjuje se prema proširenosti tumora, povezanom sekundarnom glaukomu i ekstraokularnom širenju tumora. Stražnji uvealni melanom (melanom cilijarnog tijela i žilnice) ocjenjuje se prema bazalnom promjeru i debljini tumora, zahvaćenosti cilijarnog tijela i ekstraokularnom proširenju. Bolesnici s uznapredovalim stadijem tumora po AJCC pokazuju lošu prognozu.(23)

Općenito, melanom šarenice ima bolju prognozu i nižu stopu smrtnosti jer daje metastaze u samo 2 do 7% od slučajeva. Nešto češće (10%) daje metastaze ako je došlo i do zahvaćanja cilijarnog tijela. Melanom žilnice ima mnogo veću stopu metastaza (u gotovo 50% slučajeva), uglavnom hematogenih i zahvaćaju jetru (90%), pluća, mozak, bubrege i kosti. Dugo trajanje bolesti od postavljanja dijagnoze, veličina tumora, epiteloidni tip tumora i zahvaćanje cilijarnog tijela smatrali su se glavnim čimbenicima za pojavu metastaza i povećanu smrtnost. Trenutno se smatra da specifični genetski profil (aberracija 3. kromosoma, dobitak kromosoma 8q, gubitak BAP1, gubitak kromosoma 1p i 9q, klasa 2 GEP) može biti bolji prediktor za razvoj metastatske bolesti. Prognoza ovisi i o redovitom praćenju pacijenata vađenjem jetrenih enzima kako bi se što ranije uočila pojava metastaza u jetri.

10. ZAKLJUČAK

Uvealni melanom rijetka je bolest, ali opasna po život pacijenta. Dijagnoza uvealnog melanoma temelji se na kliničkom pregledu s procjepnom svjetiljkom i indirektnom oftalmoskopijom te se kombinira s ultrazvukom oka. Veliki do srednje veliki melanomi se pouzdano dijagnosticiraju ovim metodama. Izazov leži u ranom otkrivanju malih melanoma. Optička koherentna tomografija i autofluorescencija fundusa pomažu u identifikaciji subretinalne tekućine i narančastog pigmenta te u mjerenju debljine tankih tumora žilnice. Dostupne su različite terapijske mogućnosti za liječenje primarnog uvealnog melanoma, kao što su kirurški zahvat i radioterapija. Nekoliko studija je pokazalo da radikalno (enukleacijsko) liječenje ne poboljšava preživljenje pacijenata. Ovo je jedan od razloga zašto je ono zamijenjeno konzervativnijim načinom liječenja kao što su brahiterapija, stereotaktička radioterapija i resekcija tumora. Ovi konzervativniji tretmani za razliku od enukleacije čuvaju vid. Među njima, brahiterapija se ističe kao najbolji izbor. Unatoč tome, enukleacija se i dalje koristi za veće tumore i kada postoji mala šansa za pošteđu vida. Otprilike polovica pacijenata sa primarnim uvealnim melanom će u jednom trenutku razviti metastaze, koje se najčešće viđaju na jetri. Metastaze su glavni uzrok smrtnosti kod pacijenata s uvealnim melanomom i loš su prognostički faktor. Veliki broj terapija koristio se u liječenju metastatskog oblika bolesti. Ovdje pripadaju sistemska kemoterapija, imunoterapija, ciljana terapija i terapija usmjerene na jetrene metastaze. Sustavna kemoterapija nije poboljšala ukupno preživljenje u bolesnika s uvealnim melanomom. Što se tiče ciljane terapije rezultati nisu konstantni, odnosno različita klinička ispitivanja s istim lijekovima pokazuju različite rezultate. Raznolikost signalnih puteva uključenih u metastatski oblik bolesti otežava pronalazak specifičnog učinkovitog lijeka. Glavni izazov u liječenju metastatskog melanoma je pronaći učinkovitu terapiju za veliki broj različitih

mestastaza. Bolje razumijevanje molekularne biologije uvealnog melanoma omogućio je razvoj novih obećavajućih oblika sistemskog liječenja bolesti. Međutim, potrebne su daljnje studije za pronalaženje učinkovite strategije za liječenje metastatskog uvealnog melanoma. Kombinacija različitih terapija, koje imaju različite mete uključene u razvoj uvealnog melanoma, potencijalno su najbolja solucija za liječenje ovog smrtonosnog tumora.

11. ZAHVALE

Zahvaljujem mentoru prof.dr.sc. Nenadu Vukojeviću na savjetima, pristupačnosti i angažiranosti tijekom izrade ovog diplomskog rada.

Veliko hvala mojoj obitelji na bezuvjetnoj ljubavi, podršci, motivaciji i dijeljenju uspona i padova tijekom svih godina studija.

Hvala prijateljima koji su bili moji suputnici na ovom nezaboravnom šestogodišnjem putovanju.

12. LITERATURA

1. Ross MH. Histology: A Text and Atlas, with Correlated Cell and Molecular Biology. 6th ed. Philadelphia: Wolters Kluwer Health/Lippincott Williams & Wilkins; 896–919 p.
2. PDQ Adult Treatment Editorial Board. Intraocular (Uveal) Melanoma Treatment (PDQ®): Health Professional Version. In: PDQ Cancer Information Summaries [Internet]. Bethesda (MD): National Cancer Institute (US); 2002 [cited 2022 Jun 4]. Available from: <http://www.ncbi.nlm.nih.gov/books/NBK66047/>
3. Souto EB, Zielinska A, Luis M, Carbone C, Martins-Gomes C, Souto SB, et al. Uveal melanoma: physiopathology and new in situ-specific therapies. *Cancer Chemother Pharmacol*. 2019 Jul 1;84(1):15–32.
4. Ferencova N, Visnovcova Z, Bona Olexova L, Tonhajzerova I. Eye Pupil – A Window into Central Autonomic Regulation via Emotional/Cognitive Processing. *Physiol Res*. 2021 Dec 30;70(Suppl 4):S669–82.
5. PDQ Adult Treatment Editorial Board. Intraocular (Uveal) Melanoma Treatment (PDQ®): Patient Version. In: PDQ Cancer Information Summaries [Internet]. Bethesda (MD): National Cancer Institute (US); 2002 [cited 2022 Jun 27]. Available from: <http://www.ncbi.nlm.nih.gov/books/NBK65836/>
6. Azari AA, Barney NP. Conjunctivitis. *JAMA J Am Med Assoc*. 2013 Oct 23;310(16):1721–9.
7. Singh AD, Topham A. Incidence of uveal melanoma in the United States: 1973-1997. *Ophthalmology*. 2003 May;110(5):956–61.
8. McLaughlin CC, Wu XC, Jemal A, Martin HJ, Roche LM, Chen VW. Incidence of noncutaneous melanomas in the U.S. *Cancer*. 2005 Mar 1;103(5):1000–7.

9. Damato B. Progress in the management of patients with uveal melanoma. The 2012 Ashton Lecture. *Eye*. 2012 Sep;26(9):1157–72.
10. Shields CL, Furuta M, Thangappan A, Nagori S, Mashayekhi A, Lally DR, et al. Metastasis of Uveal Melanoma Millimeter-by-Millimeter in 8033 Consecutive Eyes. *Arch Ophthalmol*. 2009 Aug 1;127(8):989–98.
11. Nabil AA, Marie S, Marc-Henri S, Nathalie C, Laurence D, Sophie PN, et al. Upcoming translational challenges for uveal melanoma. *Br J Cancer*. 2015 Nov 3;113(9):1249–53.
12. Krantz BA, Dave N, Komatsubara KM, Marr BP, Carvajal RD. Uveal melanoma: epidemiology, etiology, and treatment of primary disease. *Clin Ophthalmol Auckl NZ*. 2017 Jan 31;11:279–89.
13. Oliva M, Rullan AJ, Piulats JM. Uveal melanoma as a target for immunotherapy. *Ann Transl Med*. 2016 May;4(9):172.
14. Hu DN, Yu GP, McCormick SA, Schneider S, Finger PT. Population-based incidence of uveal melanoma in various races and ethnic groups. *Am J Ophthalmol*. 2005 Oct;140(4):612–7.
15. Jovanovic P, Mihajlovic M, Djordjevic-Jocic J, Vlajkovic S, Cekic S, Stefanovic V. Ocular melanoma: an overview of the current status. *Int J Clin Exp Pathol*. 2013;6(7):1230–44.
16. Harbour JW, Onken MD, Roberson EDO, Duan S, Cao L, Worley LA, et al. Frequent Mutation of BAP1 in Metastasizing Uveal Melanomas. *Science*. 2010 Dec 3;330(6009):1410–3.
17. Kaliki S, Shields CL. Uveal melanoma: relatively rare but deadly cancer. *Eye*. 2017 Feb;31(2):241–57.

18. Amaro A, Gangemi R, Piaggio F, Angelini G, Barisione G, Ferrini S, et al. The biology of uveal melanoma. *Cancer Metastasis Rev.* 2017 Mar 1;36(1):109–40.
19. Ehlers JP, Worley L, Onken MD, Harbour JW. Integrative Genomic Analysis of Aneuploidy in Uveal Melanoma. *Clin Cancer Res.* 2008 Jan 2;14(1):115–22.
20. Damato B, Dopierala JA, Coupland SE. Genotypic Profiling of 452 Choroidal Melanomas with Multiplex Ligation-Dependent Probe Amplification. *Clin Cancer Res.* 2010 Dec 16;16(24):6083–92.
21. Onken MD, Worley LA, Dávila RM, Char DH, Harbour JW. Prognostic Testing in Uveal Melanoma by Transcriptomic Profiling of Fine Needle Biopsy Specimens. *J Mol Diagn.* 2006 Nov 1;8(5):567–73.
22. Damato B, Duke C, Coupland SE, Hiscott P, Smith PA, Campbell I, et al. Cytogenetics of Uveal Melanoma: A 7-Year Clinical Experience. *Ophthalmology.* 2007 Oct 1;114(10):1925-1931.e1.
23. Kaliki S, Shields CL, Shields JA. Uveal melanoma: estimating prognosis. *Indian J Ophthalmol.* 2015 Feb;63(2):93–102.
24. Van Raamsdonk CD, Bezrookove V, Green G, Bauer J, Gaugler L, O'Brien JM, et al. Frequent somatic mutations of GNAQ in uveal melanoma and blue naevi. *Nature.* 2009 Jan;457(7229):599–602.
25. Feng X, Degese MS, Iglesias-Bartolome R, Vaque JP, Molinolo AA, Rodrigues M, et al. Hippo-Independent Activation of YAP by the GNAQ Uveal Melanoma Oncogene through a Trio-Regulated Rho GTPase Signaling Circuitry. *Cancer Cell.* 2014 Jun 16;25(6):831–45.
26. Harbour JW. A Prognostic Test to Predict the Risk of Metastasis in Uveal Melanoma Based on a 15-Gene Expression Profile. *Methods Mol Biol Clifton NJ.* 2014;1102:427–40.

27. Rodríguez A, Dueñas-Gonzalez A, Delgado-Pelayo S. Clinical presentation and management of uveal melanoma. *Mol Clin Oncol*. 2016 Dec;5(6):675–7.
28. Sallam A, Hungerford J. Choroidal melanoma. *Br J Hosp Med*. 2007 Dec;68(12):669–73.
29. Eskelin S, Kivelä T. Mode of presentation and time to treatment of uveal melanoma in Finland. *Br J Ophthalmol*. 2002 Mar;86(3):333–8.
30. Shields CL, Kaliki S, Furuta M, Mashayekhi A, Shields JA. Clinical spectrum and prognosis of uveal melanoma based on age at presentation in 8,033 cases. *Retina Phila Pa*. 2012 Jul;32(7):1363–72.
31. Shields CL, Manalac J, Das C, Ferguson K, Shields JA. Choroidal melanoma: clinical features, classification, and top 10 pseudomelanomas. *Curr Opin Ophthalmol*. 2014 May;25(3):177–85.
32. Grisanti S, Tura A. Uveal Melanoma. In: Scott JF, Gerstenblith MR, editors. *Noncutaneous Melanoma* [Internet]. Brisbane (AU): Codon Publications; 2018 [cited 2022 Jun 6]. Available from: <http://www.ncbi.nlm.nih.gov/books/NBK506991/>
33. Singh M, Durairaj P, Yeung J. Uveal Melanoma: A Review of the Literature. *Oncol Ther*. 2018 Feb 6;6(1):87–104.
34. Henderson E, Margo CE. Iris Melanoma. *Arch Pathol Lab Med*. 2008 Feb 1;132(2):268–72.
35. Shields CL, Shields JA, Materin M, Gershenbaum E, Singh AD, Smith A. Iris melanoma: risk factors for metastasis in 169 consecutive patients. *Ophthalmology*. 2001 Jan;108(1):172–8.
36. Jager MJ, Shields CL, Cebulla CM, Abdel-Rahman MH, Grossniklaus HE, Stern MH, et al. Uveal melanoma. *Nat Rev Dis Primer*. 2020 Apr 9;6(1):1–25.

37. Kujala E, Mäkitie T, Kivelä T. Very Long-Term Prognosis of Patients with Malignant Uveal Melanoma. *Invest Ophthalmol Vis Sci*. 2003 Nov 1;44(11):4651–9.
38. Costache M, Patrascu OM, Adrian D, Costache D, Sajin M, Ungureanu E, et al. Ciliary Body Melanoma – A Particularly Rare Type of Ocular Tumor. Case Report and General Considerations. *Mædica*. 2013 Sep;8(4):360–4.
39. Shields CL, Dalvin LA, Ancona-Lezama D, Yu MD, Di Nicola M, Williams BK, et al. Choroidal nevus imaging features in 3,806 cases and risk factors for transformation into melanoma in 2,355 cases: The 2020 Taylor R. Smith and Victor T. Curtin Lecture. *Retina Phila Pa*. 2019 Oct;39(10):1840–51.
40. Shields CL, Kancherla S, Patel J, Vijayvargiya P, Suriano MM, Kolbus E, et al. Clinical survey of 3680 iris tumors based on patient age at presentation. *Ophthalmology*. 2012 Feb;119(2):407–14.
41. Tarlan B, Kıratlı H. Uveal Melanoma; Current Trends in The Diagnosis and Management. *Türk Oftalmol Derg*. 2016 Jun 8;46(3):123–37.
42. Collaborative Ocular Melanoma Study Group, Boldt HC, Byrne SF, Gilson MM, Finger PT, Green RL, et al. Baseline echographic characteristics of tumors in eyes of patients enrolled in the Collaborative Ocular Melanoma Study: COMS report no. 29. *Ophthalmology*. 2008 Aug;115(8):1390–7, 1397.e1-2.
43. Kivelä T. Diagnosis of uveal melanoma. *Dev Ophthalmol*. 2012;49:1–15.
44. Conway RM, Chew T, Golchet P, Desai K, Lin S, O'Brien J. Ultrasound biomicroscopy: role in diagnosis and management in 130 consecutive patients evaluated for anterior segment tumours. *Br J Ophthalmol*. 2005 Aug;89(8):950–5.
45. Bianciotto C, Shields CL, Guzman JM, Romanelli-Gobbi M, Mazzuca D, Green WR, et al. Assessment of anterior segment tumors with ultrasound biomicroscopy

versus anterior segment optical coherence tomography in 200 cases. *Ophthalmology*. 2011 Jul;118(7):1297–302.

46. Damato BE. Tumour fluorescence and tumour-associated fluorescence of choroidal melanomas. *Eye Lond Engl*. 1992;6 (Pt 6):587–93.

47. Damato BE, Foulds WS. Tumour-associated retinal pigment epitheliopathy. *Eye Lond Engl*. 1990;4 (Pt 2):382–7.

48. Shields CL, Shields JA, De Potter P. Patterns of indocyanine green videoangiography of choroidal tumours. *Br J Ophthalmol*. 1995 Mar;79(3):237–45.

49. Singh P, Singh A. Choroidal melanoma. *Oman J Ophthalmol*. 2012;5(1):3–9.

50. Muscat S, Parks S, Kemp E, Keating D. Secondary retinal changes associated with choroidal naevi and melanomas documented by optical coherence tomography. *Br J Ophthalmol*. 2004 Jan;88(1):120–4.

51. Shields CL, Pellegrini M, Ferenczy SR, Shields JA. Enhanced depth imaging optical coherence tomography of intraocular tumors: from placid to seasick to rock and rolling topography--the 2013 Francesco Orzalesi Lecture. *Retina Phila Pa*. 2014 Aug;34(8):1495–512.

52. Espinoza G, Rosenblatt B, Harbour JW. Optical coherence tomography in the evaluation of retinal changes associated with suspicious choroidal melanocytic tumors. *Am J Ophthalmol*. 2004 Jan;137(1):90–5.

53. Sayanagi K, Pelayes DE, Kaiser PK, Singh AD. 3D Spectral domain optical coherence tomography findings in choroidal tumors. *Eur J Ophthalmol*. 2011 Jun;21(3):271–5.

54. Branisteanu DC, Bogdanici CM, Branisteanu DE, Maranduca MA, Zemba M, Balta F, et al. Uveal melanoma diagnosis and current treatment options (Review). *Exp Ther Med*. 2021 Dec;22(6):1428.

55. Shields CL, Manalac J, Das C, Saktanasate J, Shields JA. Review of spectral domain enhanced depth imaging optical coherence tomography of tumors of the choroid. *Indian J Ophthalmol*. 2015 Feb;63(2):117–21.
56. Valverde-Megías A, Say EAT, Ferenczy SR, Shields CL. Differential macular features on optical coherence tomography angiography in eyes with choroidal nevus and melanoma. *Retina Phila Pa*. 2017 Apr;37(4):731–40.
57. Shields CL, Say EAT, Samara WA, Khoo CTL, Mashayekhi A, Shields JA. Optical coherence tomography angiography of the macula after plaque radiotherapy of choroidal melanoma: Comparison of Irradiated Versus Nonirradiated Eyes in 65 Patients. *Retina Phila Pa*. 2016 Aug;36(8):1493–505.
58. Tartaglione T, Pagliara MM, Sciandra M, Caputo CG, Calandrelli R, Fabrizi G, et al. Uveal melanoma: evaluation of extrascleral extension using thin-section MR of the eye with surface coils. *Radiol Med (Torino)*. 2014 Oct;119(10):775–83.
59. Onken MD, Worley LA, Char DH, Augsburger JJ, Correa ZM, Nudleman E, et al. Collaborative Ocular Oncology Group report number 1: prospective validation of a multi-gene prognostic assay in uveal melanoma. *Ophthalmology*. 2012 Aug;119(8):1596–603.
60. Midena E, Parrozzani R. Biopsies in uveal melanoma. *Dev Ophthalmol*. 2012;49:81–95.
61. Collaborative Ocular Melanoma Study Group. Assessment of metastatic disease status at death in 435 patients with large choroidal melanoma in the Collaborative Ocular Melanoma Study (COMS): COMS report no. 15. *Arch Ophthalmol Chic Ill 1960*. 2001 May;119(5):670–6.
62. Eskelin S, Kivelä T. Imaging to detect metastases from malignant uveal melanoma. *Arch Ophthalmol Chic Ill 1960*. 2002 May;120(5):676.

63. Russo A, Avitabile T, Reibaldi M, Bonfiglio V, Pignatelli F, Fallico M, et al. Iris Melanoma: Management and Prognosis. *Appl Sci*. 2020 Jan;10(24):8766.
64. Chattopadhyay C, Kim DW, Gombos DS, Oba J, Qin Y, Williams MD, et al. Uveal melanoma: From diagnosis to treatment and the science in between. *Cancer*. 2016;122(15):2299–312.
65. Brewington BY, Shao YF, Davidorf FH, Cebulla CM. Brachytherapy for patients with uveal melanoma: historical perspectives and future treatment directions. *Clin Ophthalmol Auckl NZ*. 2018;12:925–34.
66. Dogrusöz M, Jager MJ, Damato B. Uveal Melanoma Treatment and Prognostication. *Asia-Pac J Ophthalmol Phila Pa*. 2017 Apr;6(2):186–96.
67. Weis E, Salopek TG, McKinnon JG, Larocque MP, Temple-Oberle C, Cheng T, et al. Management of uveal melanoma: a consensus-based provincial clinical practice guideline. *Curr Oncol*. 2016 Feb;23(1):e57–64.
68. Fallico M, Raciti G, Longo A, Reibaldi M, Bonfiglio V, Russo A, et al. Current molecular and clinical insights into uveal melanoma (Review). *Int J Oncol*. 2021 Feb 18;58(4):10.
69. Chang MY, McCannel TA. Local treatment failure after globe-conserving therapy for choroidal melanoma. *Br J Ophthalmol*. 2013 Jul;97(7):804–11.
70. Grange JD, Duquesne N, Roubeyrol F, Branisteanu D, Sandon K, Fleury J, et al. [Double irradiation for macroscopic radioresistance or recurrence of melanomas of the posterior uvea: clinical, ballistic, therapeutic and prognostic aspects. Series of 19 cases among 462 patients]. *J Fr Ophtalmol*. 1999 Dec;22(10):1054–63.
71. Detorakis ET, Engstrom RE, Wallace R, Straatsma BR. Iris and anterior chamber angle neovascularization after iodine 125 brachytherapy for uveal melanoma. *Ophthalmology*. 2005 Mar;112(3):505–10.

72. Krema H, Somani S, Sahgal A, Xu W, Heydarian M, Payne D, et al. Stereotactic radiotherapy for treatment of juxtapapillary choroidal melanoma: 3-year follow-up. *Br J Ophthalmol*. 2009 Sep;93(9):1172–6.
73. M F, A C, Js S, M R. Treatment of radiation maculopathy and radiation-induced macular edema: A systematic review. *Surv Ophthalmol* [Internet]. 2021 Jun [cited 2022 Jun 29];66(3). Available from: <https://pubmed.ncbi.nlm.nih.gov/32918934/>
74. M I, Fs A, Mh L. In search of a treatment for radiation-induced optic neuropathy. *Curr Treat Options Neurol* [Internet]. 2015 Jan [cited 2022 Jun 29];17(1). Available from: <https://pubmed.ncbi.nlm.nih.gov/25398466/>
75. Gragoudas ES, Li W, Lane AM, Munzenrider J, Egan KM. Risk factors for radiation maculopathy and papillopathy after intraocular irradiation. *Ophthalmology*. 1999 Aug;106(8):1571–7; discussion 1577-1578.
76. Damato B, Kacperk A, Errington D, Heimann H. Proton beam radiotherapy of uveal melanoma. *Saudi J Ophthalmol*. 2013 Jul;27(3):151–7.
77. Fakiris AJ, Lo SS, Henderson MA, Witt TC, Worth RM, Danis RP, et al. Gamma-knife-based stereotactic radiosurgery for uveal melanoma. *Stereotact Funct Neurosurg*. 2007;85(2–3):106–12.
78. Sikuade MJ, Salvi S, Rundle PA, Errington DG, Kacperk A, Rennie IG. Outcomes of treatment with stereotactic radiosurgery or proton beam therapy for choroidal melanoma. *Eye*. 2015 Sep;29(9):1194–8.
79. Meyer-Schwickerath G, Vogel M. Treatment of malignant melanomas of the choroid by photocoagulation. *Trans Ophthalmol Soc U K*. 1977 Sep;97(3):416–20.
80. Seibel I, Cordini D, Hager A, Riechardt AI, Rehak M, Böker A, et al. Cataract development in patients treated with proton beam therapy for uveal melanoma.

Graefes Arch Clin Exp Ophthalmol Albrecht Von Graefes Arch Klin Exp Ophthalmol. 2016 Aug;254(8):1625–30.

81. Foulds WS, Damato BE. Low-energy long-exposure laser therapy in the management of choroidal melanoma. Graefes Arch Clin Exp Ophthalmol Albrecht Von Graefes Arch Klin Exp Ophthalmol. 1986;224(1):26–31.

82. Shields CL, Shields JA, Perez N, Singh AD, Cater J. Primary transpupillary thermotherapy for small choroidal melanoma in 256 consecutive cases: outcomes and limitations. Ophthalmology. 2002 Feb;109(2):225–34.

83. Pereira PR, Odashiro AN, Lim LA, Miyamoto C, Blanco PL, Odashiro M, et al. Current and emerging treatment options for uveal melanoma. Clin Ophthalmol Auckl NZ. 2013;7:1669–82.

84. Chojniak MM, Chojniak R, Nishimoto IN, Allemann N, Erwenne CM. Primary transpupillary thermotherapy for small choroidal melanoma. Graefes Arch Clin Exp Ophthalmol Albrecht Von Graefes Arch Klin Exp Ophthalmol. 2011 Dec;249(12):1859–65.

85. Blasi MA, Laguardia M, Tagliaferri L, Scupola A, Villano A, Caputo CG, et al. Brachytherapy alone or with neoadjuvant photodynamic therapy for amelanotic choroidal melanoma: Functional Outcomes and Local Tumor Control. Retina Phila Pa. 2016 Nov;36(11):2205–12.

86. Campbell WG, Pejnovic TM. Treatment of amelanotic choroidal melanoma with photodynamic therapy. Retina Phila Pa. 2012 Jul;32(7):1356–62.

87. Rundle P. Treatment of posterior uveal melanoma with multi-dose photodynamic therapy. Br J Ophthalmol. 2014 Apr;98(4):494–7.

88. Turkoglu EB, Pointdujour-Lim R, Mashayekhi A, Shields CL. Photodynamic therapy as primary treatment for small choroidal melanoma. *Retina Phila Pa.* 2019 Jul;39(7):1319–25.
89. Shields CL, Lim LAS, Dalvin LA, Shields JA. Small choroidal melanoma: detection with multimodal imaging and management with plaque radiotherapy or AU-011 nanoparticle therapy. *Curr Opin Ophthalmol.* 2019 May;30(3):206–14.
90. Kines RC, Varsavsky I, Choudhary S, Bhattacharya D, Spring S, McLaughlin R, et al. An Infrared Dye-Conjugated Virus-like Particle for the Treatment of Primary Uveal Melanoma. *Mol Cancer Ther.* 2018 Feb;17(2):565–74.
91. Damato B. The role of eyewall resection in uveal melanoma management. *Int Ophthalmol Clin.* 2006;46(1):81–93.
92. Kivelä T, Puusaari I, Damato B. Transscleral resection versus iodine brachytherapy for choroidal malignant melanomas 6 millimeters or more in thickness: a matched case-control study. *Ophthalmology.* 2003 Nov;110(11):2235–44.
93. Simpson ER, Gallie B, Laperriere N, Beiki-Ardakani A, Kivelä T, Raivio V, et al. The American Brachytherapy Society consensus guidelines for plaque brachytherapy of uveal melanoma and retinoblastoma. *Brachytherapy.* 2014 Jan 1;13(1):1–14.
94. Shields JA, Shields CL. Management of posterior uveal melanoma: past, present, and future: the 2014 Charles L. Schepens lecture. *Ophthalmology.* 2015 Feb;122(2):414–28.
95. Shields JA, Shields CL. *Intraocular Tumors: An Atlas and Textbook.* Lippincott Williams & Wilkins; 2008. 596 p.
96. Pföhler C, Cree IA, Ugurel S, Kuwert C, Haass N, Neuber K, et al. Treosulfan and gemcitabine in metastatic uveal melanoma patients: results of a multicenter feasibility study. *Anticancer Drugs.* 2003 Jun;14(5):337–40.

97. Săftescu S, Popovici D, Oprean C, Negru A, Croitoru A, Zemba M, et al. Endurance of erythrocyte series in chemotherapy. *Exp Ther Med*. 2020 Dec 1;20(6):1–1.
98. Kirchberger MC, Moreira A, Erdmann M, Schuler G, Heinzerling L. Real world experience in low-dose ipilimumab in combination with PD-1 blockade in advanced melanoma patients. *Oncotarget*. 2018 Jun 22;9(48):28903–9.
99. Carvajal RD, Schwartz GK, Tezel T, Marr B, Francis JH, Nathan PD. Metastatic disease from uveal melanoma: treatment options and future prospects. *Br J Ophthalmol*. 2017 Jan;101(1):38–44.
100. Heijkants R, Willekens K, Schoonderwoerd M, Teunisse A, Nieveen M, Radaelli E, et al. Combined inhibition of CDK and HDAC as a promising therapeutic strategy for both cutaneous and uveal metastatic melanoma. *Oncotarget*. 2017 Dec 15;9(5):6174–87.
101. Artzner C, Mossakowski O, Hefferman G, Grosse U, Hoffmann R, Forschner A, et al. Chemosaturation with percutaneous hepatic perfusion of melphalan for liver-dominant metastatic uveal melanoma: a single center experience. *Cancer Imaging Off Publ Int Cancer Imaging Soc*. 2019 May 30;19(1):31.
102. Rodriguez-Vidal C, Fernandez-Diaz D, Fernandez-Marta B, Lago-Baameiro N, Pardo M, Silva P, et al. Treatment of Metastatic Uveal Melanoma: Systematic Review. *Cancers*. 2020 Sep 8;12(9):E2557.

13. ŽIVOTOPIS

Rođena sam 31.03.1998. godine u Zagrebu. Od 2004. do 2012. godine pohađala sam Osnovnu školu Davorina Trstenjaka u Zagrebu nakon čega sam svoje obrazovanje nastavila u I. gimnaziji u Zagrebu od 2012. do 2016. godine. Medicinski fakultet Sveučilišta u Zagrebu upisala sam 2016. godine. Tijekom studiranja, aktivno i pasivno sam sudjelovala na CROSS i ICMS. 2021. godine pohađala sam Ljetnu školu patofiziologije u Dubrovniku gdje sam osvojila 2. mjesto u kvizu iz patofiziologije na temu bioenergetske disfunkcije u etiopatogenezi bolesti ljudi. Tijekom pandemije, radila sam na punktovima za uzimanje PCR i brzih antigenskih testova. Govorim engleski i francuski jezik.