

# Mogućnosti operativnog liječenja hondrosarkoma

---

Šarić, Jakov

Master's thesis / Diplomski rad

2022

Degree Grantor / Ustanova koja je dodijelila akademski / stručni stupanj: **University of Zagreb, School of Medicine / Sveučilište u Zagrebu, Medicinski fakultet**

Permanent link / Trajna poveznica: <https://um.nsk.hr/um:nbn:hr:105:916041>

Rights / Prava: [In copyright](#)/[Zaštićeno autorskim pravom.](#)

Download date / Datum preuzimanja: **2024-11-27**



Repository / Repozitorij:

[Dr Med - University of Zagreb School of Medicine Digital Repository](#)



**SVEUČILIŠTE U ZAGREBU  
MEDICINSKI FAKULTET**

**Jakov Šarić**

**MOGUĆNOSTI OPERATIVNOG LIJEČENJA  
HONDROSARKOMA**

**DIPLOMSKI RAD**



**Zagreb, 2022.**

Ovaj diplomski rad izrađen je na Klinici za ortopediju Kliničkog bolničkog centra Zagreb Medicinskog fakulteta Sveučilišta u Zagrebu pod vodstvom doc. dr. sc. Ivana Bohačeka i predan je na ocjenu u akademskoj godini 2021./2022.

## POPIS KORIŠTENIH KRATICA

201-TI – 201- Talij

ALP – Alkalna fosfataza

CDK4 – Ciklin-ovisna kinaza 4

CT- Kompjuterizirana tomografija

EWS – Ewingov sarkom

FDG - 18-fluorodeoksiglukoza

FDG-PET- 18-fluorodeoksiglukoza pozitronska emisijska tomografija

IDH – Izocitrat dehidrogenaza

LDH – Laktat dehidrogenaza

MR – Magnetska rezonanca

PET - Pozitronska emisijska tomografija

PMMA - Polimetilmetakrilat

RTG - Rendgen

SUV- Standardizirana vrijednost nakupljanja (*Standardized uptake value*)

Tc-99m DMSA - tehnecij-99m dimerkaptosukcinska kiselina

Tc-99m-MDP - 99m-tehnecij-metilen-difosfonat

UZV - ultrazvuk

## SADRŽAJ

## SAŽETAK

## SUMMARY

1. OPĆENITO O TUMORIMA KOSTIJU .....	1
2. KLINIČKA SLIKA I DIJAGNOSTIKA TUMORA KOSTIJU .....	2
2.1. Klinička slika .....	2
2.1.1. Bol .....	2
2.1.2. Oteklina.....	2
2.1.3. Gubitak funkcije .....	2
2.1.4. Spontane frakture .....	3
2.2. Dijagnostika tumora kosti .....	3
2.2.1. Laboratorijska dijagnostika .....	3
2.2.2. Rendgensko snimanje .....	3
2.2.3. Kompjuterizirana tomografija .....	4
2.2.4. Magnetska rezonanca .....	5
2.2.5. Nuklearna scintigrafija.....	6
2.2.6. Pozitronska emisijska tomografija.....	6
2.2.7. Ultrazvuk.....	7
2.2.8. Biopsija .....	7
2.2.9. Diferencijalna dijagnoza.....	8
2.3. Klasifikacija koštanih tumora.....	9
2.3.1. Opća klasifikacija .....	9
2.3.2. Određivanje stadija po Ennekingu .....	11
2.3.3. TNM klasifikacija .....	12
3. BENIGNI TUMORI KOSTIJU .....	15
3.1. Benigni tumori koji stvaraju hrskavicu .....	15
3.1.1. Osteohondrom .....	15
3.1.2. Ehondrom .....	16
4. MALIGNI TUMORI KOSTIJU .....	17

5. HONDROSARKOM.....	17
5.1. Epidemiologija.....	17
5.2. Klasifikacija hondrosarkoma .....	18
5.3. Genetska podloga nastanka hondrosarkoma.....	19
5.4. Konvencionalni hondrosarkom.....	20
5.5. Dediferencirani hondrosarkom .....	22
5.6. Mezenhimalni hondrosarkom .....	23
5.7. Hondrosarkom svijetlih stanica .....	24
5.8. Periostealni hondrosarkom .....	25
5.9. Postavljanje dijagnoze hondrosarkoma .....	26
5.9.1. Oslikavanje hondrosarkoma konvencionalnim rendgenom.....	27
5.9.2. Oslikavanje hondrosarkoma kompjuteriziranom tomografijom (CT) .....	30
5.9.3. Oslikavanje hondrosarkoma magnetskom rezonancijom (MR).....	32
5.9.4. Korištenje nuklearne scintigrafije tehnecijem u postavljanju dijagnoze hondrosarkoma.....	34
5.9.5. Pozitronska emisijska tomografija.....	36
6. LIJEČENJE HONDROSARKOMA.....	37
6.1. Kirurško liječenje.....	37
6.2. Uloga radioterapije u liječenju hondrosarkoma .....	42
6.3. Uloga kemoterapije u liječenju hondrosarkoma .....	43
7. PROGNOZA KOD BOLESNIKA S HONDROSARKOMOM .....	44
8. ZAHVALE .....	45
9. POPIS LITERATURE .....	46
10. ŽIVOTOPIS .....	61

## SAŽETAK

### Mogućnosti operativnog liječenja hondrosarkoma

Jakov Šarić

Hondrosarkom je drugi najčešći zloćudni tumor kostiju nakon osteosarkoma. Predstavlja otprilike 27% svih koštanih tumora i uglavnom se javlja u ljudi koji su stariji od 30 godina. Hondrosarkomi se mogu podijeliti na primarne i sekundarne tumore. Primarni hondrosarkomi nastaju „de novo“ dok sekundarni nastaju iz već postojećih benignih hrskavičnih lezija. Prema histološkoj klasifikaciji hondrosarkom se dijeli na konvencionalni hondrosarkom koji predstavlja 85% svih hondrosarkoma, zatim na dediferencirani, mezenhimalni, periostealni hondrosarkom i hondrosarkom svijetlih stanica. U podlozi hondrosarkoma često se mogu pronaći mutacije u IDH1 i IDH2 genima, a nešto rjeđe u TP53 i CDK4 genu. Bol je najčešći simptom te je obično progresivna i može se pogoršavati noću. Od ostalih simptoma najčešće se mogu vidjeti otekline i patološke frakture. Dijagnoza se uglavnom postavlja na temelju primarnog radiološkog oslikavanja gdje se najviše koriste RTG, CT i MR, a ponekad scintigrafija i PET. Liječenje hondrosarkoma ovisi o nekoliko čimbenika kao što su tip, gradus i lokalizacija. Kirurško liječenje i dalje ostaje najbolji način liječenja hondrosarkoma, dok su radioterapija i kemoterapija neučinkoviti u liječenju ove vrste tumora. Kirurške opcije uključuju kiretažu, široku resekciju i amputaciju.

**KLJUČNE RIJEČI:** hondrosarkom, konvencionalni hondrosarkom, mutacija IDH1 i IDH2 gena, bol, RTG, kirurško liječenje

## SUMMARY

### Operative treatment options for chondrosarcoma

Jakov Šarić

Chondrosarcoma is the second most common malignant bone tumor after osteosarcoma. It accounts for approximately 27% of all bone tumors and mainly occurs in people over 30 years of age. Chondrosarcomas can be divided into primary and secondary tumors. Primary chondrosarcomas arise „de novo“ while secondary ones arise from pre-existing benign cartilage lesions. According to histological classification, chondrosarcomas are divided into conventional chondrosarcomas, which account for 85% of all chondrosarcomas, then dedifferentiated, mesenchymal, periosteal chondrosarcomas and clear cell chondrosarcomas. Mutations in IDH1 and IDH2 genes can often be found in the basis of chondrosarcoma, and less frequently in the TP53 and CDK4 genes. Pain is the most common symptom and is usually progressive and may worsen at night. Other symptoms include swelling and pathological fractures. Diagnosis is mainly made on the basis of primary radiological imaging where X-rays, CT and MRI are mostly used. Sometimes scintigraphy and PET can be also used because of their usefulness. The treatment of chondrosarcoma depends on several factors such as type, grade, and location. Surgical treatment remains the best way to treat chondrosarcoma while radiotherapy and chemotherapy are ineffective in treating this tumor. Surgical options include curettage, extensive resection, and amputation.

**KEY WORDS:** chondrosarcoma, conventional chondrosarcoma, mutations in IDH1 and IDH 2 genes, pain, RTG, surgical treatment



## 1.OPĆENITO O TUMORIMA KOSTIJU

Primarni tumori kostiju ubrajaju se u rijetke tumore te čine tek 0,2% svih tumora u čovjeka. (1) Takvi su tumori koštanog porijekla i nastaju od mezenhimalnih stanica kostiju. Mogu zahvatiti bilo koju kost u tijelu i pojaviti se u bilo kojoj životnoj dobi. (2) Razlikuju se prema svojem biološkom ponašanju i zahtijevaju drugačiji pristup s obzirom na to ubrajaju li se u benigne, intermedijarne ili maligne tumore. Benigni tumori kostiju imaju malu šansu za lokalni recidiv i gotovo se uvijek uspješno liječe intralezijskom ili marginalnom resekcijom kao što je primjerice kiretaža uz popunjavanje defekta kosti iz koštane banke ili drugim sredstvima za ispunu. Većina benignih tumora je asimptomatska te se najčešće otkriju slučajno. Tumori koji se ubrajaju u intermedijarnu skupinu imaju potencijal postati lokalno agresivni, a u rijetkim slučajevima mogu i metastazirati. Maligni tumori ne samo da imaju veliku šansu za lokalno destruktivni rast i recidive nego nose i jako veliki rizik za nastanak udaljenih metastaza. (3) Njihova dijagnoza ponekad može biti vrlo zahtjevna zbog kasnih pojava simptoma, ali i nespecifičnih simptoma koji oponašaju uobičajene muskuloskeletne ozljede. Kostu su također učestalo mjesto metastaza drugih tumora koje najčešće potječu iz dojke, pluća, bubrega, prostate i štitnjače. Takve tumore nazivamo sekundarnim tumorima kostiju te su mnogo češći nego primarni. Naposljetku, koštana srž isto tako može biti izvor malignih bolesti poput mijeloma i limfoma. (4)

## **2. KLINIČKA SLIKA I DIJAGNOSTIKA TUMORA KOSTIJU**

### **2.1. Klinička slika**

#### **2.1.1. Bol**

Bol je često prvi znak postojanja tumora kostiju i bolesnici uglavnom osjećaju bol na onom mjestu na kojem se tumor nalazi. U rjeđim slučajevima, bol može biti i „prenesena“ te se manifestira u dijelovima tijela koji nisu zahvaćeni tumorskim procesom. Bol može biti različitog karaktera i intenziteta (od oštre do tupe boli koja je slabo ili dobro ograničena). Mnogo puta bol je tupa i umjerena i bolesnici je dobro podnose duže vrijeme. Takva bol se često može vidjeti kod benignih tumora poput oste hondroma ili enhondroma, ali isto tako i kod nekih malignih tumora. Iz tog razloga bolesnici se često javljaju liječniku tek u kasnom stadiju bolesti. (5,6)

#### **2.1.2. Oteklina**

Benigni tumori najčešće rastu sporo te se oteklina razvija postupno. Za razliku od toga, oteklina kod malignih tumora poput Ewingovog sarkoma ili osteosarkoma javlja se brzo i uzrokuje ograničenje kretanja, pojavu boli zbog kompresije na okolne strukture i pojavu edema. Takvo brzo oticanje uglavnom potiče bolesnika da se javi liječniku u ranijem stadiju bolesti. (5)

#### **2.1.3. Gubitak funkcije**

Gubitak funkcije uz prisutnost upalnih znakova može biti jasan znak da se radi o agresivnim tumorima kostiju. Budući da su ovi simptomi rijetko prisutni ili su prisutni u vrlo blagom intenzitetu, dijagnoza tumora često se postavlja vrlo kasno. (5)

#### 2.1.4. Spontane frakture

Spontane frakture su uzrokovane oslabljenom strukturom kostiju i uglavnom se javljaju kod pokreta i radnji koje su inače nedostatne za nastanak fraktura. (5)

## 2.2. Dijagnostika tumora kosti

### 2.2.1. Laboratorijska dijagnostika

Ne postoje specifični laboratorijski testovi za koštane sarkome, ali bi osnovna analiza seruma uz upalne parametre i kompletnu krvnu sliku trebala uključivati određivanje razine alkalne fosfataze (ALP) i laktat dehidrogenaze (LDH). Alkalna fosfataza je enzim koji se nalazi u većini tkiva i povećane koncentracije tog enzima mogu biti znak koštanih tumora, poremećaja rada jetre ili trudnoće. Nekroza i brzi rast stanica do kojih dolazi prilikom rasta tumora kostiju dovode do otpuštanja LDH u većim koncentracijama. (7)

### 2.2.2. Rendgensko snimanje

Konvencionalna radiologija (RTG) u dvjema projekcijama je najjednostavnija i najvažnija metoda radiološke obrade tumora kostiju i mekih tkiva. Ona pruža mogućnost karakteriziranja tumora na temelju informacija kao što su osteoliza, sklerotične promjene i periostalne reakcije. Prema modificiranoj Lodwick-Madewell klasifikaciji koštane lezije dijelimo u 3 grupe. Prvu grupu predstavljaju geografske lezije s jasnim granicama, drugu grupu čine lezije koje izgledaju kao da su „pojedene od moljaca“ i treću grupu čine prožimajuće lezije. (8) Prva grupa se najčešće viđa kod benignih tumora dok se treća grupa češće javlja kod malignih tumora kao što su

Ewingov sarkom ili maligni limfom. Osim osteolize, u postavljanju dijagnoze koštanih lezija od koristi nam je također periostalna reakcija koja je vidljiva na RTG-u. (9) Periostalna reakcija je nespecifičan radiološki nalaz koji označava stvaranje nove kosti kao reakciju na razne podražaje. Morfologija periostalne reakcije ovisi o intenzitetu, trajanju i agresivnosti okidača. Najčešći podtipovi su: multilamelarna periostalna reakcija, Codmanov trokut i periostalna reakcija „sunčevih zraka“. Multilamelarna periostalna reakcija ili znak „lukovice“ uzrokovana je taloženjem koncentričnih, lisnatih slojeva mineralizirane periostalne novostvorene kosti koji su odvojeni vaskularnom dilatacijom i labavim vezivnim tkivom. Codmanov trokut je isprekidana inačica multilamelarne periostalne reakcije. Područje Codmanovog trokuta uglavnom je bez tumora, ali može biti infiltrirano sekundarno. Periostalna reakcija „sunčevih zraka“ općenito se tumači kao znak zloćudnih tumora poput osteosarkoma, iako se može uočiti i u benignim lezijama poput osteoblastoma i hemangioma. (10) Detekcija malignih tumora u zdjelici i sakrumu može biti otežana zbog anatomske kompleksnosti tih regija. Naposljetku, jedan dio stres fraktura i ostemijelitisa mogu nalikovati na maligne tumore kostiju zbog kortikalne destrukcije i periostalne reakcije. (9)

### 2.2.3. Kompjuterizirana tomografija

Kompjuterizirana tomografija (CT) omogućuje prikaz anatomske lokalizacije tumora i tkiva koja ga okružuju. Jasna vizualizacija mineralizacije matriksa, destrukcije, periostalne reakcije, kalcifikacije, osifikacije i izvanskeletnih masa pomaže nam u dijagnostici tumora kostiju i mekih tkiva. Višeslojna kompjuterizirana tomografija prikazuje čak i male lezije u visokoj kvaliteti. (9) Također pruža važne anatomske informacije u kratkom vremenu, a upotrebljava se i za potrebe navođene perkutane biopsije. Bez uporabe CT-a, perkutana biopsija nosi rizik od žilnoživčanih ozljeda i

neuspjeha u pokušaju dobivanja željenog tkiva. (11) Unatoč tome što je CT jedna od najkorisnijih radioloških metoda, ne može se smatrati potpuno sigurnom pretragom zbog radijacijske ekspozicije. Doza radijacije koja je primljena tijekom CT pretrage je od 100 do 1000 puta veća od zračenja primljenog tijekom konvencionalne radiološke pretrage. (12) Iako je CT korisna pretraga kod kirurškog planiranja, diferencijacije između malignog i dobroćudnog tumora i detekcije metastaza, trebala bi se provoditi samo kod onih bolesnika kod kojih će korist biti veća od potencijalnih rizika. (9)

#### 2.2.4. Magnetska rezonanca

Obzirom da magnetska rezonanca (MR) ne uključuje ionizirajuće zračenje, često ima prednost u dijagnostici pred CT-om. MR ima široki raspon primjena i njegova upotreba znatno je pridonijela dijagnostici tumora kostiju i mekih tkiva. Zbog brojnih korisnih informacija koje magnetska rezonanca pruža, nužna je za određivanje tumorskih stadija i planiranje operacija. (9) MR pruža kvalitetne informacije u vezi sadržaja tumora kao što su voda, mast i krv. Područja s niskim intenzitetom signala na T1 sekvencama i visokim intenzitetom signala na T2 sekvencama predstavljaju slobodnu vodu unutar lezije. Područja koja imaju visoki intenzitet signala na T1 i T2 sekvencama prikazuju mast i methemoglobin. Područja koja imaju niski intenzitet signala na T1 i T2 sekvencama predstavljaju kortikalnu kost, vezivno tkivo i depozite hemosiderina. Često se koriste kontrastna sredstva poput gadolinija koja omogućuju bolji pregled arterija i vena. Osim što njihovo korištenje olakšava procjenu vaskulariziranosti tumora, pomaže i u vizualizaciji cističnih lezija i infekcija. (13)

### 2.2.5. Nuklearna scintigrafija

Za razliku od RTG-a, CT-a i MR-a, nuklearna scintigrafija prikazuje metaboličke aktivnosti poput koštane pregradnje, aktivnosti Na-K pumpe i mitohondrijskog metabolizma. Nakon injiciranja izotopa, vanjski detektori (gama kamere) detektiraju signal i stvaraju slike na temelju radijacije koju su emitirali izotopi nakupljajući se u ciljnom mjestu u tijelu. Budući da se 99m-tehnecij-metilen-difosfonat (Tc-99m-MDP) akumulira u lezijama s koštanom pregradnjom, koštana scintigrafija koristeći se Tc-99m-MDP može detektirati razne lezije koje uključuju koštane tumore, osteomijelitise i frakture. Takve lezije se često prikazuju kao „vruće zone“ koje zapravo označavaju povećanu radio-akumulaciju. S druge strane, u nekim bolestima poput osteonekroze glave femura, lezije se mogu prikazivati i kao „hladne zone“ u kojima izostaje radio-akumulacija. Unatoč brojnim prednostima, dijagnostika pomoću scintigrafije ponekad može biti vrlo zahtjevna jer ona prikazuje akumulaciju u raznim lezijama. Zbog toga, scintigrafija se najčešće koristi kao „screening test“ za koštane metastaze. (9) Akumulacija 201-Talija (201Tl) u tumoru ovisi o aktivnosti Na-K pumpe i transportu klorida u stanicama. Koristan je u procjeni aktivnosti tumora i razlikovanju između malignih i benignih neoplazmi i ima jaku dijagnostičku moć u procjeni gradusa tumora kostiju i mekih tkiva. (14) Također služi u praćenju učinkovitosti kemoterapije. (15-17)

### 2.2.6. Pozitronska emisijska tomografija

Pozitronska emisijska tomografija (PET) koja koristi 18-fluorodeoksiglukozu (FDG), molekularna je radiološka metoda koja se često koristi u onkologiji. FDG-PET pruža kvalitativne i kvantitativne informacije o tumorskim stanicama ovisnim o visokom metabolizmu glukoze. Koristi se za detekciju tumora, diferencijaciju između benignih i

malignih neoplazmi i procjenu učinka kemoterapije. Iako se FDG uglavnom nakuplja u malignim tumorima, njena se akumulacija može pronaći i u drugim netumorskim stanjima poput osteomijelitisa i artritisa. (18)

#### 2.2.7. Ultrazvuk

Ultrazvuk (UZV) je neinvazivna dijagnostička metoda koja ima ograničenu ulogu kada su u pitanju tumori kostiju. Budući da ultrazvučni snop ne može probiti kost, njegova korist je daleko veća kod lezija mekih tkiva. Unatoč tome, svoju primjenu našao je u detektiranju ekstraskelernih tumorskih proširenja i biopsiji kostiju. (19)

#### 2.2.8. Biopsija

Cilj biopsije je dobiti adekvatan uzorak kosti koji je reprezentativan i prikladan za patohistološku dijagnostiku. Pri tome zahvat treba izvesti na način da se ograniči širenje tumora i izbjegnu bilo kakve smetnje koje bi mogle naškoditi budućem liječenju. Biopsija bi se trebala provoditi u specijaliziranom centru u kojem će se izvesti konačno operativno liječenje tumora nakon što su se druge dijagnostičke metode iskoristile. Postoje dvije glavne vrste biopsije: otvorena biopsija i biopsija iglom. (20) Biopsija iglom ima nekoliko prednosti nad otvorenom biopsijom zbog čega predstavlja prvi izbor. Obično se provodi u lokalnoj ili regionalnoj anesteziji, a u usporedbi s otvorenim zahvatom ima manje komplikacija i jeftinija je. Provodi se pod kontrolom CT-a, UZV-a ili RTG-a, a omogućava pronalazak onog dijela tumora koji ima agresivnije ponašanje. (21) Otvorena biopsija omogućava dobivanje većeg uzorka tkiva, no zahtijeva dulji

termin u operacijskoj sali te adekvatnu regionalnu ili opću anesteziju. Također nosi veći rizik za širenje tumora i nastanak postoperativnih komplikacija. (22)

#### 2.2.9. Diferencijalna dijagnoza

Diferencijalna dijagnoza malignih tumora kostiju uključuje osteomijelitis, benigne tumore i metastaze. (23-25) Dijagnoza uvelike ovisi o dobi bolesnika. Za bolesnike mlađe od 5 godina, destruktivna lezija kostiju najčešće označava metastatski neuroblastom ili histiocitozu Langerhansovih stanica. Kod bolesnika koji su stariji od 5 godina postoji veća šansa da se radi o primarnim malignim tumorima kostiju, dok kod odraslih bolesnika koji su stariji od 40 godina najčešće je riječ o metastazama i mijelomu. (25)



## 2.3. Klasifikacija koštanih tumora

### 2.3.1. Opća klasifikacija

Najnovija klasifikacija iz 2020. godine tumore dijeli na tumore koji stvaraju hrskavicu, tumore koji stvaraju kost, tumore vezivnog tkiva, vaskularne tumore, gigantocelularne tumore, notokordalne tumore, hematopoetske tumore i ostale mezenhimalne tumore kostiju (prema knjizi *engl. Soft Tissue and Bone Tumours*). Tumore koji stvaraju hrskavicu možemo podijeliti na benignu, intermedijarnu i malignu skupinu. Benigni tumori koji stvaraju hrskavicu su: subungualna egzostoza, bizarna parostealna osteohondromatozna proliferacija, periostealni hondrom, enhondrom, osteohondrom, hondroblastom, hondromiksoidni fibrom i osteohondromiskom. U intermedijarnu skupinu (lokalno agresivna grupa) ubrajaju se hondromatoza i atipični hrskavični tumor. Maligni tumori koji stvaraju hrskavicu su hondrosarkomi gradusa 1, 2 i 3, periostealni hondrosarkom, hondrosarkom svijetlih stanica, mezenhimalni hondrosarkom i dediferencirani hondrosarkom. Tumori koji stvaraju kost se također mogu podijeliti na benigne, intermedijarne i maligne tumore. U benigne tumore ubrajamo osteom i osteoid osteom, dok intermedijarnoj grupi pripada osteoblastom. U maligne tumore koji stvaraju kost ubrajaju se centralni osteosarkom niskog gradusa, osteosarkom (konvencionalni, teleangiektatični i osteosarkom malih stanica), parostealni osteosarkom, periostealni sarkom, površinski osteosarkom visokog gradusa i sekundarni osteosarkom. Tumori vezivnog tkiva se dijele na intermedijarnu skupinu gdje se nalazi dezmodoplastični fibrom i malignu skupinu koju predstavlja fibrosarkom. Vaskularni tumori kostiju se dijele na benignu (hemangiom), intermedijarnu (epiteloidni hemangiom) i malignu (epitelni hemangioendotelium i angiosarkom) skupinu. Gigantocelularni tumori kostiju se dijele na benigne,

intermedijarne i maligne tumore. Benigni su aneurizmatiska koštana cista i neosificirajući fibrom. U intermedijarne tumore se ubraja gigantocelularni tumor, a u maligne maligni gigantocelularni tumor. Notokordalni tumori se dijele na benignu i malignu skupinu. U benignu skupinu ubraja se benigni tumor notokordalnih stanica, a u malignu se ubrajaju kordom, hondroidni kordom, slabo diferencirani kordom i dediferencirani kordom. U hematopoetske neoplazme ubrajaju se plazmocitom, maligni ne-Hodgkinov limfom, Hodgkinova bolest, difuzni limfom velikih B stanica, folikularni limfom, B-stanični limfom marginalne zone, T-stanični limfom, anaplastični limfom velikih stanica, limfoblastični maligni limfom, Burkittov limfom, histiocitoza Langerhansovih stanica, diseminirana histiocitoza Langerhansovih stanica, Erdheim-Chesterova bolest i Rosai-Dorfmanova bolest. Ostali mezenhimalni tumori kostiju se dijele na benigne, intermedijarne i maligne tumore. U benignu skupinu ubrajaju se hondromezenhimalni hamartom zida prsnog koša, jednostavna koštana cista, fibrozna displazija, osteofibrozna displazija, lipom i hibernom. U intermedijarnu skupinu ubrajaju se osteofibrozna displazija nalik adamantinomu i mezenhimom. U malignu skupinu ubrajaju se adamantinom dugih kostiju, dediferencirani adamantinom, lejomiosarkom, nediferencirani pleomorfni sarkom i koštane metastaze. (26)

### 2.3.2. Određivanje stadija po Ennekingu

Određivanje stadija se razlikuje kod benignih i malignih tumora. Postoje tri stadija benignih tumora: latentni, aktivni i agresivni. (27) Temelje se na radiološkim karakteristikama granica tumora. Dobro označene granice predstavljaju latentnu skupinu, dok nejasne granice predstavljaju aktivnu i agresivnu skupinu benignih tumora. (8) Metastaze su rijetke za lokalno agresivne benigne tumore, no ponekad se mogu javiti kod gigantocelularnog tumora i hondroblastoma. (28,29) Određivanje stadija za maligne tumore uključuje 3 komponente: histopatološki gradus (I= niski gradus, II= visoki gradus), lokalno proširenje izvan originalnog odjeljka (A= unutar odjeljka, B= izvan odjeljka) i prisutnost udaljenih metastaza (III). (30) Lezije s niskim gradusom (I) odgovaraju Broder kategoriji 1 ili 2 (niska mitotska aktivnost, mali omjer jezgre i citoplazme, limitirajući pleomorfizam i rizik za nastanak metastaza koji je manji od 25%). Lezije visokog gradusa (II) odgovaraju Broder kategoriji 3 ili 4 (visoka mitotska aktivnost, veliki omjer jezgri i citoplazme, puno pleomorfizama i velika šansa za nastanak metastaza). Subkategorije A (unutar odjeljka) i B (izvan odjeljka) se temelje na radiološkom oslikavanju zahvaćenog segmenta. Stadij III se odnosi na bilo koji tumor s udaljenim metastazama. (27) (Tablica 1)

**Tablica 1** Određivanje stadija malignih muskuloskeletnih tumora temeljeno na gradusu, lokalnoj proširenosti i prisutnosti metastaza. Preuzeto i modificirano prema Enneking WF i sur. (1980.)

Stadij	Gradus	Odjeljak	Metastaze
IA	Nizak (G1)	Unutar odjeljka (T1)	M0
IB	Nizak (G1)	Izvan odjeljka (T2)	M0
IIA	Visok (G2)	Unutar odjeljka (T1)	M0
IIB	Visok (G2)	Izvan odjeljka (T2)	M0
III	Bilo koji G	Bilo koji T	Regionalne ili udaljene metastaze

Glavni nedostaci ovakvog određivanja stadija su: izostavljanje veličine tumora koji je bitan prognostički faktor za nekoliko podtipova sarkoma, lezije unutar lubanje imaju drugačije kliničko ponašanje i ne mogu se klasificirati koristeći ovaj sistem određivanja stadija te ne uzimanje u obzir epiduralnog prostora kod spinalnih tumora. (30)

### 2.3.3. TNM klasifikacija

TNM klasifikacija se sastoji od T, N, M i G faktora. Kod koštanih tumora, ta se klasifikacija razlikuje s obzirom na mjesto tumora.

Kod apendikularnog skeleta, trupa, lubanje i facijalnih kostiju T označava tumor ( $T1 \leq 8\text{cm}$ ,  $T2 > 8\text{cm}$ ,  $T3$ = tumor koji se proširio na više mjesta unutar kosti). TX znači da se primarni tumor ne može odrediti, a T0 da ne postoji dokaz o primarnom tumoru. N faktor se odnosi na limfne čvorove. NX označava da se regionalni limfni čvor ne može procijeniti, N0 da u regionalnim limfnim čvorovima nema metastaza, a N1 označava prisutnost metastaza u regionalnim limfnim čvorovima. M faktor se odnosi na udaljene metastaze. M0 znači da udaljene metastaze ne postoje, a M1 označava prisutnost udaljenih metastaza. M1a se odnosi na metastaze u plućima, dok se M1n odnosi na metastaze u kostima ili drugim udaljenijim mjestima. G faktor označava histološki gradus i njega se može podijeliti na GX, G1, G2 i G3. GX znači da se gradus ne može odrediti, G1 označava dobro diferencirane lezije niskog gradusa, G2 umjereno diferencirane lezije visokog gradusa, a G3 označava slabo diferencirane lezije visokog gradusa. Na temelju tih čimbenika možemo odrediti stadij tumora koji potječe iz apendikularnog skeleta, trupa, lubanje i facijalnih kostiju. Stadij IA se odnosi na T1, N0, M0 i G1 ili GX. Stadij IB se odnosi na T2 ili T3, N0, M0 i G1 ili GX. Stadij IIA se odnosi na T1, N0, M0 i G2 ili G3. Stadij IIB se odnosi na T2, N0, M0 i G2 ili G3. Stadij

III se odnosi na T3, N0, M0 i G2 ili G3. Stadij IVA se odnosi na bilo koji T, N0, M1a i bilo koji G. Stadij IVB se odnosi na bilo koji T, N1, bilo koji M i bilo koji G. Stadij IVB se također može odnositi na bilo koji T, bilo koji N, M1b i bilo koji G.

Što se tiče tumora u kralježnici opisan je samo T faktor. TX znači da se tumor ne može odrediti, a T0 označava da nema dokaza o primarnom tumoru. T1 označava tumor koji je ograničen na jedan ili dva susjedna kralješka, T2 označava tumor koji je ograničen na 3 susjedna kralješka, a T3 označava tumor koji je ograničen na 4 ili više susjednih kralješaka ili se nalazi u bilo kojem drugom kralješku. T4 se odnosi na proširenje tumora u spinalni kanal ili velike krvne žile. T4a označava proširenost tumora samo u spinalni kanal, a T4b označava proširenost tumora u velike krvne žile ili prisutnost tumorskog tromba u velikim krvnim žilama.

Tumori zdjelice također imaju opisani samo T faktor. TX znači da se tumor ne može odrediti, a T0 znači da nema dokaza o primarnom tumoru. T1 se odnosi na tumor koji je ograničen na jedan segment zdjelice bez širenja izvan kostiju. T1a označava tumor promjera  $\leq 8$ cm, dok T1b označava tumor koji je veći od 8 cm. T2 se odnosi na tumor koji je ograničen na samo jedan segment zdjelice, ali koji se proširio izvan kosti ili na tumor koji je zahvatio dva segmenta zdjelice bez širenja izvan kosti. T2a označava tumor promjera  $\leq 8$ cm, a T2b se odnosi na tumor koji je veći od 8 cm u promjeru. T3 označava tumor koji je prostire preko dva segmenta zdjelice i koji je probio kost. T3a je tumor promjera  $\leq 8$ cm, a T3b je tumor koji je veći od 8 cm. T4 se odnosi na tumor koji je zahvatio 3 segmenta zdjelice ili tumor koji je zahvatio sakroilijačni zglob. T4a se odnosi na tumor koji je zahvatio sakroilijakalni zglob i koji se prostire medijalno do

sakralnog foramena. T4b se odnosi na tumor koji zahvaća vanjske ilijačne krvne žile ili na prisutnost tumorskog tromba u velikim zdjelčnim krvnim žilama. Budući da koštani tumori koji potječu iz zdjelice i kralježnice nemaju opisane ostale faktore u ovoj klasifikaciji, njihovo određivanje stadija nije definirano. (31)

### 3. BENIGNI TUMORI KOSTIJU

Benigni tumori kostiju predstavljaju grupu različitih tumora koji se razlikuju prema incidenciji, kliničkoj slici i terapiji. Mnogo puta je njihova učestalost diskutabilna zbog kasnih pojava simptoma i teške detekcije. (32) Dijele se u nekoliko grupa: tumori koji stvaraju kost, tumori koji stvaraju hrskavicu, gigantocelularni tumori kostiju, tumori koštane srži, vaskularni tumori, tumori vezivnog tkiva, ostali tumori i lezije slične tumorima. Neki od najčešćih benignih koštanih tumora su osteohondrom, gigantocelularni tumor kostiju, osteoblastom, osteoid-osteom, aneurizmatička koštana cista, fibrozna displazija i enhondrom. (33)

#### 3.1. Benigni tumori koji stvaraju hrskavicu

##### 3.1.1. Osteohondrom

Osteohondrom javlja se u kostima koje su nastale enhondralnom osifikacijom. Najčešće zahvaća metafize femura, proksimalnu tibiju i proksimalni humerus. (34) Može se javiti kao solitarna lezija koja najčešće zahvaća osobe do 40. godine, dok se hereditarni i autosomalni oblici osteohondroma javljaju kod mlađe skupine ljudi i prezentiraju se skraćanjem udova i deformacijama. (35) Osteohondrom je u većini slučajeva asimptomatski, ali može izazivati mehaničke simptome i kompresivne neuropatije zbog svoje mase i pritiska na okolne strukture. (33) RTG je dovoljan za potvrđivanje dijagnoze te prikazuje iregularnu hrskavičnu „kapu“ s kalcifikacijom. Ponekad CT i MR mogu pomoći u dijagnozi ovog tumora. (36) Maligna transformacija događa se u 1% slučajeva solitarnih tumora, a u hereditarnim oblicima ona iznosi oko

10%. Kirurško liječenje indicirano je kada se tumor povećava i izaziva simptome zbog pritiskanja okolnih struktura. (33)

### 3.1.2. Enhondrom

Enhondrom je benigni tumor koji čini 2,6% svih benignih koštanih tumora. Mogu se pojaviti u bilo kojoj dobi, no najčešće se pojavljuju između 10. i 39. godine. (37) Obično zahvaća kratke tubularne kosti ruke, ali se može pojaviti i u dugim cjevastim kostima. (34) Uglavnom je to solitarni tumor, ali se ponekad javi multipli enhondromi i takvo stanje se naziva Ollierova bolest ili enhondromatoza. (38) Tijekom dijagnoze bitno je razlikovati benigni enhondrom i hondrosarkom niskog gradusa odnosno atipični hrskavični tumor. RTG značajke uključuju prisutnost kalcifikata i područja osifikacije i proširenog korteksa. (39) MR omogućava identifikaciju malignih značajki poput kortikalne destrukcije i mekotkivnih komponenti. Otočići hrskavice okruženi mašću također mogu biti korisna značajka koja se vidi na MR-u. Enhondrom uglavnom ne zahtijeva kirurško liječenje, osim u slučajevima kada se pojave simptomi, kada dođe do rasta tumora ili kada postoji rizik za patološku frakturu. (35)



## **4. MALIGNI TUMORI KOSTIJU**

Maligni tumori kostiju rijetke su neoplazme povezane s visokim morbiditetom i mortalitetom. (40) Osteosarkom, Ewingov sarkom i hondrosarkom najčešći su koštani tumori i predstavljaju 90-95% svih primarnih koštanih tumora. Njihove kliničke, radiografske i histološke značajke su specifične i postoje jasne smjernice prema kojima se ti tumori zbrinjavaju. Ostali rijetki koštani tumori mogu predstavljati dijagnostičke izazove. Imaju široki raspon kliničkih i radiografskih prezentacija i njihova dijagnoza često zahtijeva specifičnu histopatologiju, imunohistokemiju i molekularnu genetičku analizu. (41)

## **5. HONDROSARKOM**

### **5.1. Epidemiologija**

Hondrosarkom je drugi najčešći zloćudni tumor kostiju nakon osteosarkoma. Prema Međunarodnoj agenciji za istraživanje raka predstavlja otprilike 27% svih koštanih tumora, no postoje znatne razlike među državama. Primjerice, u Indiji i Saudijskoj Arabiji hondrosarkom predstavlja manje od 10% svih koštanih tumora, dok u Finskoj, Sloveniji i Nizozemskoj predstavlja preko 45% slučajeva svih koštanih tumora. (42) Hondrosarkom primarno zahvaća odrasle osobe za razliku od druga dva najčešća tumora kostiju (osteosarkom i Ewingov sarkom). Uglavnom se javlja u ljudi koji su stariji od 30 godina, a 70% novootkrivenih hondrosarkoma dijagnosticira se u ljudi koji su stariji od 40 godina. Kod djece i mladih hondrosarkom predstavlja 3% svih koštanih tumora te njegova incidencija raste s dobi. (42,43) Češće se javlja u muškaraca nego u žena s omjerom 1,2-1,6:1. (44,45) Hondrosarkomi predstavljaju grupu lokalno

agresivnih i malignih tumora koja obuhvaća tumore s različitim morfološkim i kliničkim obilježjima, a zajednička im je proizvodnja hrskavičnog matriksa. (46) Upravo zbog šarolikosti ove skupine, različitih prezentacija podtipova i gradusa te različitih prognostičkih faktora, ovi tumori često predstavljaju izazov u dijagnosticiranju i liječenju. (47)

## 5.2. Klasifikacija hondrosarkoma

Hondrosarkome možemo podijeliti na primarne i sekundarne. Primarni su hondrosarkomi oni koji nastaju „de novo“ dok sekundarni nastaju iz već postojećih benignih hrskavičnih lezija poput enhondroma ili osteohondroma. (48) Prema histološkoj klasifikaciji hondrosarkom se može podijeliti na nekoliko podtipova od kojih je najčešći konvencionalni hondrosarkom koji predstavlja 85% svih hondrosarkoma. (49) On se nadalje može podijeliti na centralni, periostealni i periferni s obzirom na anatomsku lokalizaciju. Centralni se hondrosarkom nalazi unutar kosti, periostealni se nalazi na površini kosti dok periferni hondrosarkom nastaje iz hrskavične kape osteohondroma. (50) Ostali histološki podtipovi su puno rjeđi, a to su dediferencirani hondrosarkom koji predstavlja 10% svih hondrosarkoma, mezenhimalni hondrosarkom i hondrosarkom svijetlih stanica koji zajedno predstavljaju manje od 2% svih slučajeva hondrosarkoma te naposljetku periostealni hondrosarkom. (47) S obzirom na agresivnost, mogu se podijeliti na niski, intermedijarni i visoki gradus. (48) Lezije niskog gradusa gotovo nikada ne metastaziraju, ali mogu recidivirati nakon neadekvatno (nedovoljno agresivno) obavljene operacije. (51) Lezije intermedijarnog gradusa imaju od 10% do 33% šanse za stvaranje recidiva i metastaza dok je taj

postotak kod lezija visokog gradusa oko 70%. (52) Primarni konvencionalni hondrosarkom niskog i srednjeg gradusa predstavlja 70%-75% svih slučajeva hondrosarkoma. (51)

### 5.3. Genetska podloga nastanka hondrosarkoma

Jedna od najčešćih točkastih mutacija događa se u IDH1 i IDH2 genima. Izocitrat dehidrogenaza (IDH) je metabolički enzim koji sudjeluje u oksidativnoj dekarboksilaciji izocitrata u alfa-ketoglutarat. Mutacije u IDH1 i IDH2 genu su opisane u nekoliko tumora uključujući gliome (53) i akutnu mijeloičnu leukemiju (54). IDH1/2 mutacije su također primijećene u osoba s tumorima koji stvaraju hrskavicu od kojih je 50% bolesnika imalo dijagnosticiran hondrosarkom. Unatoč tome, ove mutacije nisu pronađene u hondrosarkomu svijetlih stanica i mezenhimalnom hondrosarkomu. Postoji nekoliko varijanti ovih mutacija poput Arg132 IDH1, Arg172 IDH2 i Arg140 IDH2 varijante od kojih je najčešća Arg132 IDH1 varijanta. Mutacije u oba gena smanjuju preživljenje bolesnika s dijagnosticiranim hondrosarkomom. (55) IDH mutacije smanjuju aktivnost alfa-ketoglutarata što dovodi do povećane razine onkometabolita D-2-hidroksiglutarata. (56) Akumulacija tog metabolita utječe na histonsku metilaciju, signalizaciju hipoksije i reparaciju DNA molekule. (57) Prisutnost IDH mutacija može pomoći kod diferencijalne dijagnoze dediferenciranog hondrosarkoma i nediferenciranog plemorfnog sarkoma jer nediferencirani pleomorfni sarkom neće imati IDH mutacije. (47) Druga najčešća mutacija kod konvencionalnog i dediferenciranog hondrosarkoma je mutacija TP53 gena. Budući da postoji korelacija između pretjerane ekspresije TP53 gena i višeg histološkog gradusa tumora, ovaj gen

ima bitnu ulogu u tumorskoj progresiji. (58) Ciklin-ovisna kinaza 4 (CDK4) također je često mutirana kod bolesnika s hondrosarkomom i djeluje tako što inhibira p53 protein. (59)

#### 5.4. Konvencionalni hondrosarkom

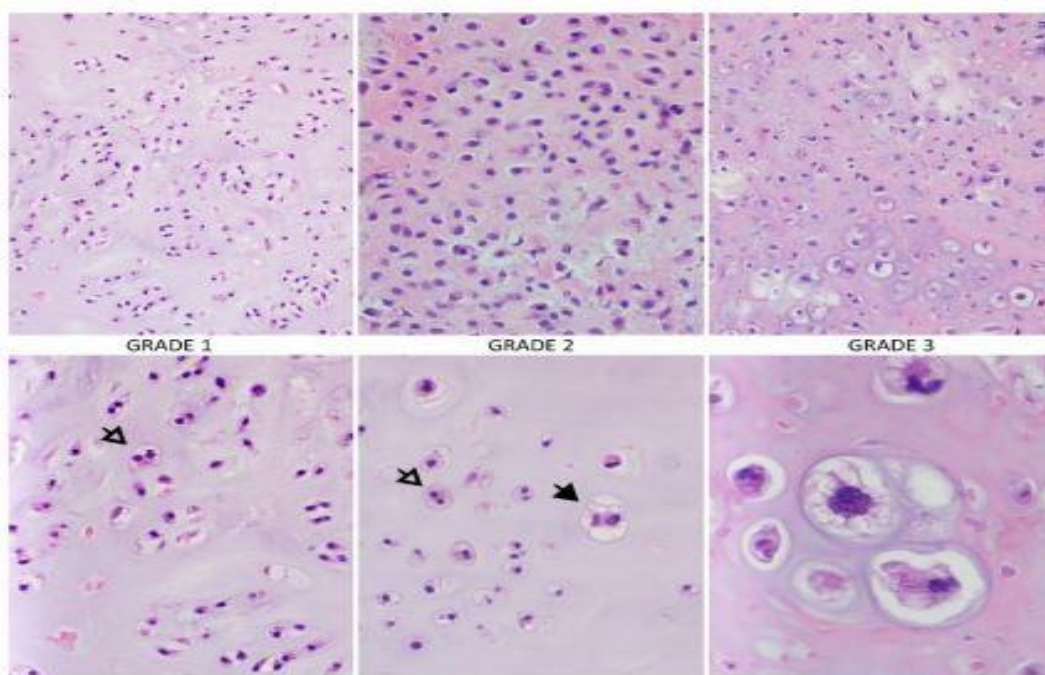
Konvencionalni hondrosarkom najčešći je podtip hondrosarkoma te se javlja u odraslih osoba između 20 i 80 godina. Vrh incidencije je u razdoblju između 4. i 6. desetljeća života. (60) Može se pojaviti u bilo kojoj kosti skeleta, a incidencija javljanja u apendikularnom i aksijalnom skeletu vrlo je slična. Najčešće se javlja u zdjelici, proksimalnom femuru, proksimalnom humerusu i rebrima. Rjeđe lokalizacije gdje se ovaj tumor može pojaviti su kralježnica, lopatica i prsna kost, a vrlo rijetko i u kraniofacijalnim kostima, ključnoj kosti i pateli. (48) Bol je najčešći simptom i obično je progresivna, dugo traje (nekoliko mjeseci ili godina) i pogoršava se noću. Ostali simptomi uključuju oteklinu i patološke frakture. (61) Prema histološkoj diferencijaciji, konvencionalni hondrosarkom ima 3 gradusa.

Atipični hrskavični tumor/hondrosarkom gradusa 1 često nalikuje normalnom hrskavičnom tkivu ili enhondromu. Celularnost je uglavnom niska ili umjerena dok hondrociti imaju male, guste, binuklearne jezgre koje u većini slučajeva nisu uvećane. Mitotičke figure nisu prisutne, stroma je građena uglavnom od hrskavičnog tkiva, a miksoidna područja su rijetka ili odsutna. (48) Izraz atipični hrskavični tumor odnosi se na tumore koji se nalaze u apendikularnom skeletu poput dugih i kratkih cjevastih kostiju, dok se izraz hondrosarkom gradusa 1 odnosi na tumore smještene na

aksijalnom skeletu uključujući zdjelicu, lopaticu i ravne kosti i uglavnom imaju lošiju prognozu. (62) (Slika 1)

Hondrosarkom gradusa 2 obilježen je povećanom celularnošću što rezultira smanjenim udjelom hrskavičnog matriksa i povećanim udjelom miksoidnih područja unutar strome. Mitotička aktivnost je niska, a stanične jezgre su uvećane i hiperkromatske. Binuklearni i multinuklearni hondrociti su česti. (48) (Slika 1)

Hondrosarkom gradusa 3 ima najveću celularnost s oskudnim hrskavičnim matriksom i dominantnim miksoidnim područjima. Hondrociti su iregularni i vretenastog su oblika te imaju tendenciju međusobnog združivanja. Jezgre su 5 do 10 puta veće nego normalne. Mitotičke figure često liče na područja nekroze. Hondrosarkom ovog gradusa također ima opsežnija područja nekalcificiranog tkiva. (62) (Slika 1)

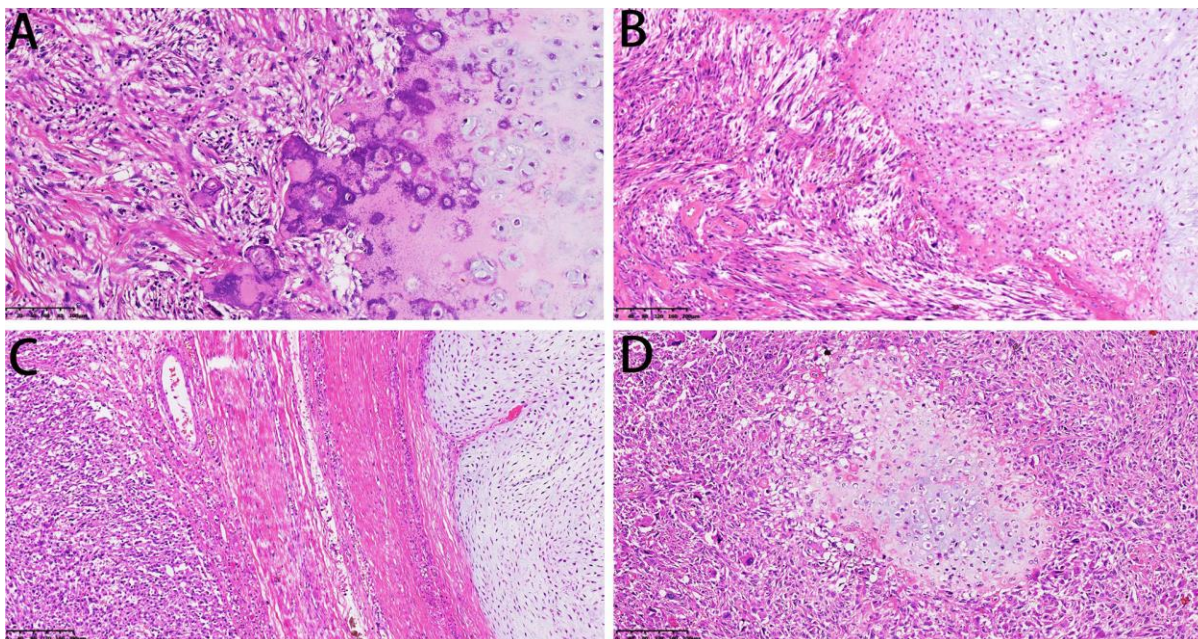


**Slika 1** – Histološka slika konvencionalnog hondrosarkoma u različitim histološkim gradusima. Tumori višeg gradusa su hipercelularni s povećanom mitotičkom aktivnošću, citološkom i nuklearnom atipijom, a matriks se mijenja od hijalinog do mukoidnog ili miksoidnog (bijela

strelica pokazuje binukleaciju hondrocita dok crna pokazuje visoko atipične hondrocite) Prema Zajac AE i sur. (2021)

## 5.5. Dediferencirani hondrosarkom

Dediferencirani hondrosarkom predstavlja podvrstu hondrosarkoma visokog gradusa s bimorfnom histološkom slikom koja se sastoji od konvencionalnog hondrosarkoma s naglim prijelazom u nehrskavični sarkom. (34) Prosječna dob kada se ovaj tumor javlja je između 50 i 60 godina te se češće javlja u muškaraca. Najčešće zahvaća femur (46%), zdjelicu (28%), humerus (11%) i lopaticu (5%). Najčešći simptom je bol (90%) koju po učestalosti prati patološka fraktura. (63) Dediferencijacija obično nastaje iz enhondroma ili hondrosarkoma niskog gradusa. (64) Histopatološki, karakteristične morfološke značajke uključuju dvije vrste komponenti, dobro diferencirani tumor koji stvara hrskavicu niskog gradusa te nediferenciranu komponentu visokog gradusa. Dediferencirane komponente mogu uključivati konvencionalni osteosarkom, teleangiektatični osteosarkom, nediferencirani pleomorfni sarkom i fibrosarkom. (65,66) (Slika 2)

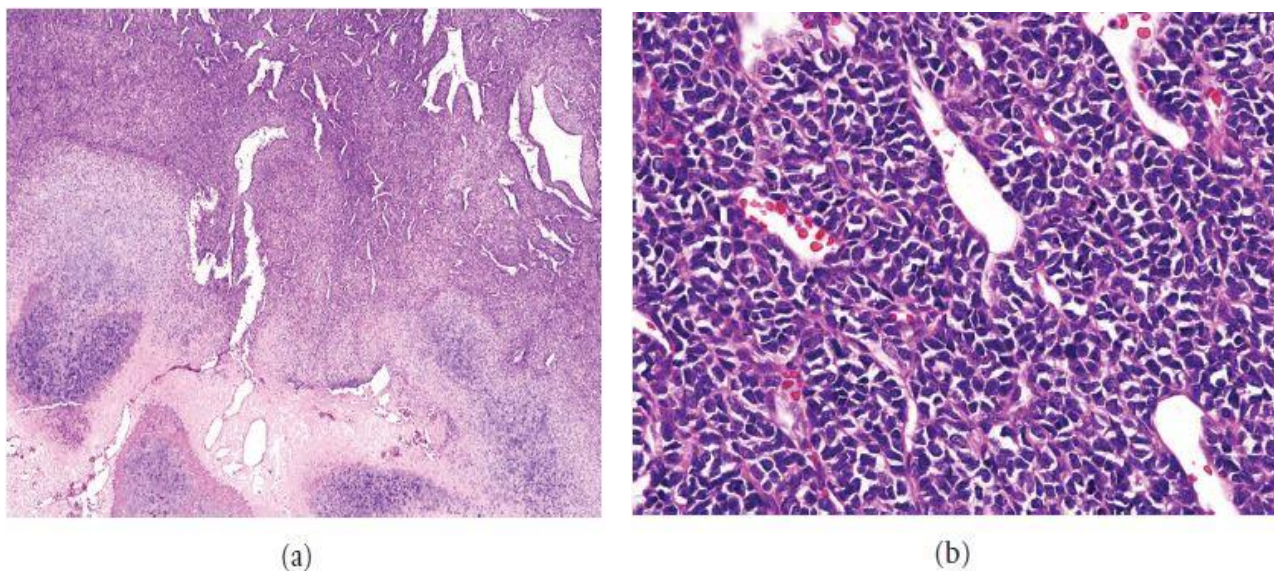


**Slika 2** - Mikroskopske značajke dediferenciranog hondrosarkoma. **Slika A:** Hrskavična komponenta prikazuje hrskavičnu strukturu gradusa 1, a druga komponenta prikazuje sarkom niskog gradusa. **Slika B:** Hrskavična komponenta prikazuje hrskavičnu strukturu gradusa 2, a druga komponenta prikazuje miksofibrosarkom. **Slika C:** Debelo vezivno tkivo dijeli hrskavicu i sarkom. **Slika D:** Dobro diferencirani noduli hrskavice okruženi sarkomom. Prema Gong LH i sur. (2021.)

## 5.6. Mezenhimalni hondrosarkom

Mezenhimalni hondrosarkom je maligni, bifazični tumor visokog gradusa. Čini 2-4% svih slučajeva hondrosarkoma i uglavnom se javlja kod adolescenata i mladih odraslih. (67) Ima široku anatomsku distribuciju koja uključuje kosti i meka tkiva. Koštane lezije se najčešće javljaju u donjoj vilici, rebrima, crijevnoj kosti, kralješcima i donjim ekstremitetima. (26) Jedna trećina svih lezija se javlja u ekstraskeltnim mjestima od kojih moždane ovojnice predstavljaju najčešće mjesto javljanja. (60) Kod većine bolesnika javljaju se bol i oticanje. (68) Histološki, mezenhimalni hondrosarkomi

pokazuju male do srednje velike, slabo diferencirane okrugle stanice i otočiće dobro diferencirane hijaline hrskavice. Tumorske stanice su posložene u obliku koji nalikuje na hemangiopericitom. (26) (Slika 3)



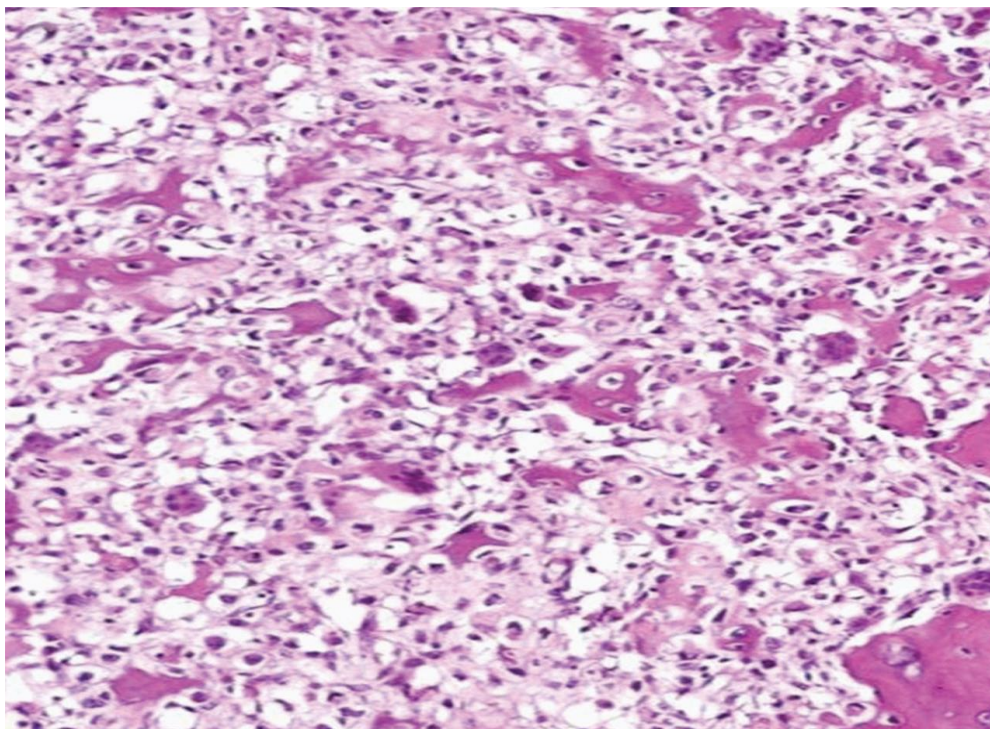
**Slika 3** – Mezenhimalni hondrosarkom. **Slika A:** Bimorfni uzorak koji se sastoji od otočića hijaline hrskavice i nediferenciranih stanica. **Slika B:** Nediferencirane male stanice s relativno okruglim jezgrama i oskudnom citoplazmom. Prema Kim MJ i sur. (2011.)

### 5.7. Hondrosarkom svijetlih stanica

Hondrosarkom svijetlih stanica predstavlja rijetku varijantu niskog gradusa hondrosarkoma. Češće se javlja u muškaraca nego u žena s omjerom 2,6:1 i uglavnom se javlja u epifizima dugih kostiju. Iako su proksimalni femur i glava humerusa najčešća mjesta javljanja ovog tumora, kosti poput kralježnice, rebara i zdjelice također mogu biti zahvaćene. Ovaj se tumor javlja u širokoj dobnoj distribuciji s vrhom incidencije između 3. i 4. desetljeća života. Unatoč tome što simptomi nisu specifični, bol je najčešći simptom i često traje preko godinu dana. Histološki, tumor



sadrži mala područja konvencionalnog hondrosarkoma niskog gradusa dok je većina tumora sastavljena od velikih poligonalnih hondrocita koji imaju vezikularne eozinofilne jezgre. (69) (Slika 4)



**Slika 4** - Hondrosarkom svijetlih stanica. Tumorske stanice sa svijetlom citoplazmom između iregularnih trabekula kosti. Prema Kim MJ i sur. (2011.)

### 5.8. Periostealni hondrosarkom

Periostealni hondrosarkom je rijetka varijanta hondrosarkoma koja proizlazi iz vanjske površine kosti. Predstavlja manje od 2% svih slučajeva hondrosarkoma i manje od 0,2% svih koštanih tumora. (70) Javlja se uglavnom u razdoblju između 20. i 40. godine života i to češće u muškaraca. Više od polovice slučajeva periostealnog hondrosarkoma je lokalizirano u distalnom dijelu femura. Rjeđe može zahvatiti humerus, tibiju, zdjelicu i rebra. (71) Histološka slika slična je konvencionalnom

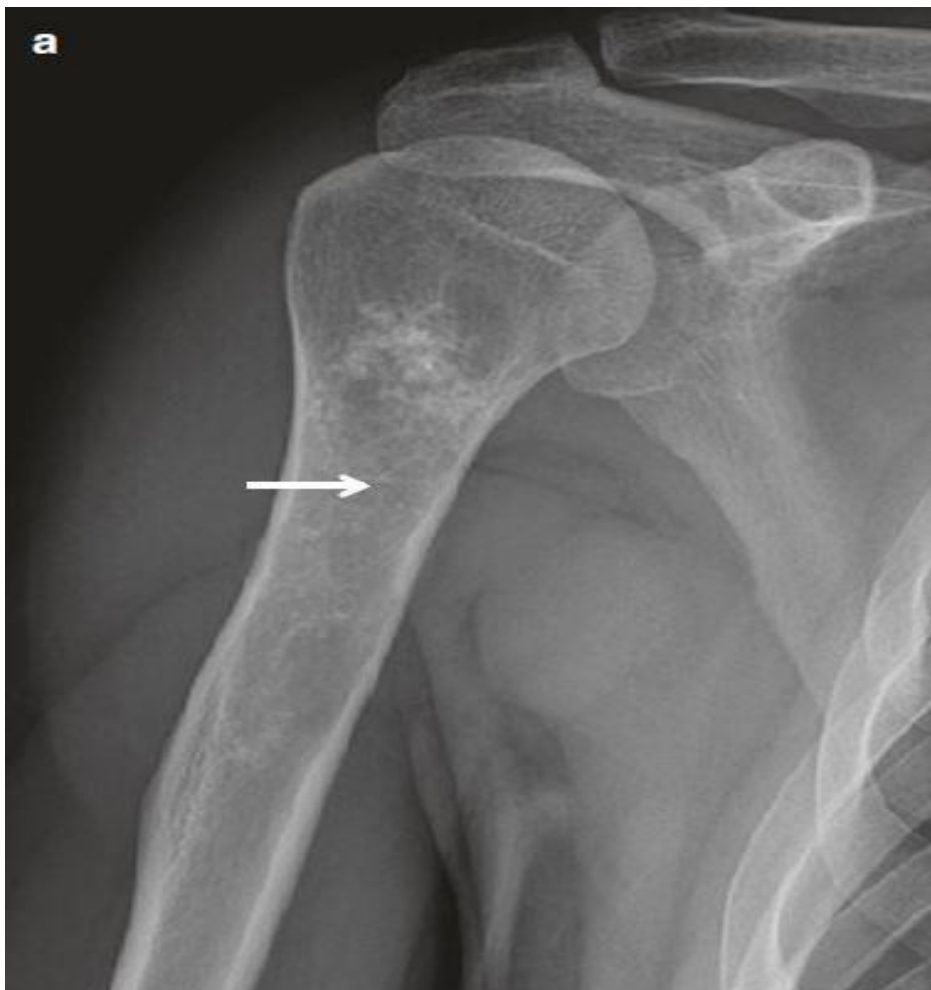hondrosarkomu koji je sastavljen od čvrstih čvorića hijaline hrskavice s promjenjivim udjelom miksoidne strome. Većina periostealnih hondrosarkoma pripada gradusu 1 ili 2. (72)

## 5.9. Postavljanje dijagnoze hondrosarkoma

Rano postavljanje dijagnoze od velike je važnosti za učinkovito liječenje i postizanje boljeg ishoda liječenja što ponekad može biti zahtjevno zbog raznolike kliničke slike koja uključuje nespecifične simptome te zbog heterogenog izgleda na radiološkim pretragama i varijabilnog biološkog ponašanja. Jedan od najbitnijih koraka u postavljanju dijagnoze je diferencijacija između agresivnih i benignih lezija. Postoje određene karakteristike koje povezujemo s agresivnijim oblicima tumora. To su tumori većih dimenzija, lokalizacija u zdjelici i proksimalnim dijelovima ekstremiteta, prisutnost multiplih medularnih lezija i pojavljivanje tumora kod bolesnika koji su stariji od 50 godina. (47) Najčešći simptomi su bol koja se pogoršava noću, palpabilne mase, ograničen raspon pokreta zahvaćenog zgloba, patološke frakture i otekline. Uz to, mogu se javiti i simptomi koji su povezani s veličinom samog tumora kao i njegovom lokalizacijom, a to su dizurija, urinarna inkontinencija i opstrukcija crijeva. Najčešće dijagnosticirani hondrosarkomi su oni niskog i intermedijarnog gradusa gdje uglavnom prevladava hondrosarkom gradusa 2. (73) Jedan od glavnih izazova kod radiološkog oslikavanja hondrosarkoma je omogućiti diferencijalnu dijagnozu između hondrosarkoma i benignih tumora poput enhondroma. Primarno radiološko oslikavanje uključuje RTG, CT, MR, scintigrafiju i PET. (47)

### 5.9.1. Oslikavanje hondrosarkoma konvencionalnim rendgenom

Prikaz konvencionalnog hondrosarkoma ovisi o njegovom gradusu i može varirati od dobro definirane radiolucetne lezije koja je nerazlučiva od enhondroma do agresivnog tumora s nejasnim granicama, kortikalnom destrukcijom i širenjem u okolna meka tkiva. (74) Lezije manje od 5 cm, ne probijanje korteksa, kao i nedostatak litičkih komponenti ide u prilog benignim lezijama. Radiološki nalazi kortikalne destrukcije, širenja u okolna meka tkiva i prisutnost lezija kao da su kost „izgrizli moljci“ uglavnom su povezani s agresivnijim oblicima hondrosarkoma. (61) Konvencionalni hondrosarkom najčešće je karakteriziran miješanim i sklerotičnim lezijama s vidljivim kalcifikacijama. Sklerotični dijelovi lezije predstavljaju mineralizaciju hrskavičnog matriksa i vide se u 60-78% lezija. Karakteristični izgled mineraliziranog hrskavičnog matriksa prstenastog je uzorka. Hondrosarkomi višeg gradusa uglavnom sadrže manje opsežna područja mineralizacije matriksa. Kontinuirano širenje tumora dovodi do endostealnog nagrivanja koje prethodi kortikalnoj penetraciji. Endostealno nagrivanje bitno je obilježje koje pomaže u diferencijaciji između enhondroma i hondrosarkoma. Kada prelazi dvije trećine debljine kortikalisa pouzdan je dokaz da se radi o hondrosarkomu. (75) (Slika 5)



**Slika 5** - Konvencionalni hondrosarkom. Anteroposteriorna radiografija desnog humerusa pokazuje intramedularnu radiolucetnu leziju s kalcifikacijom hrskavičnog matriksa. Prema Kang Sik H i sur. (2017.), str. 112.

Prikaz dediferenciranog hondrosarkoma značajno varira budući da se sastoji od dvije komponente. Jedna komponenta predstavlja hrskavične kalcifikate, a druga predstavlja visoko agresivne, nehrskavične osteolitičke lezije s nejasnim rubovima, kortikalnim prodorom i širenjem u meka tkiva. (74) Kada je udio lezije visokog gradusa malen, dediferencirani hondrosarkom nalikuje na konvencionalni hondrosarkom

niskog gradusa. Kada udio nehrskavičnih lezija visokog gradusa poraste, dolazi do progresije agresivne koštane lezije i smanjenja mineralizacije matriksa. (61)

Mezenhimalni hondrosarkom često nalikuje na konvencionalni hondrosarkom pokazujući osteolitička i destruktivna područja s kalcifikacijama. Uglavnom stvara lezije koje izgledaju kao da su ih „izgrizli moljci“. Skleroza i periostalna reakcija mogu biti prisutne iako su rijetke. Tumor je često velik i širi se izvan kostiju. Većina tumora je smještena intramedularno dok se tek manji dio pojavljuje na površini. (68)

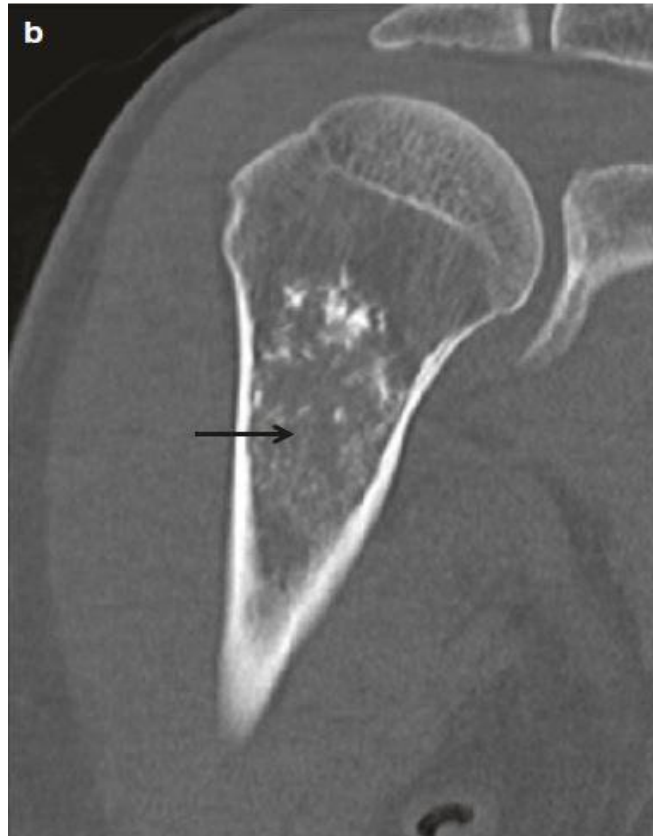Hondrosarkom svijetlih stanica uglavnom se prikazuje kao litička lezija s jasnom granicom između tumora i normalne kosti. Kod ovog tumora u većini slučajeva nema kortikalne destrukcije i periostalne reakcije. (76)

Periostealni hondrosarkom je obično lokaliziran u metafizi i često pokazuje lobuliranu masu veću od 5 cm koja se nalazi na korteksu. Iako se često vidi zadebljanje ili stanjivanje korteksa, ova vrsta tumora ne uzrokuje kompletnu kortikalnu destrukciju. (77)

### 5.9.2. Oslikavanje hondrosarkoma kompjuteriziranom tomografijom (CT)

Kompjuterizirana tomografija (*engl. computerized tomography – CT*) predstavlja izrazito osjetljivu metodu kojom se može vrlo precizno detektirati mineralizacija matriksa (za razliku od RTG-a) i adekvatno prikazati intraosealne i ekstraosealne mekotkivne komponente hondrosarkoma. Zbog svoje osjetljivosti u detektiranju kalcificiranog matriksa i dubokog endostealnog nagrizanja u intramedularnim lezijama, CT se često koristi kao dodatak radiografiji kod inicijalnih procjena hrskavičnih lezija i to prvenstveno za procjenu gradusa tumora. Osim toga, CT i dalje ostaje prvi izbor za izvođenje navođenih biopsija hondrosarkoma. (48)

Kod konvencionalnog hondrosarkoma CT optimalno prikazuje mineralizaciju matriksa i to posebice u anatomski zahtjevnim i složenim lokalizacijama. Niti opseg, niti prisutnost mineralizacije matriksa na CT-u ne pomažu u razlikovanju enhondroma i hondrosarkoma u dugim kostima. Oko 90% slučajeva fokalnih područja endostealnog nagrizanja, koje prelazi dvije trećine debljine kortikalisa, odnosi se na hondrosarkom dok se samo 10% slučajeva odnosi na enhondrom. Kortikalno zadebljanje i periostalna reakcija jednako se dobro vide i na CT-u i na RTG-u, a identifikacija tumora koji se proširio u meka tkiva uglavnom isključuje dijagnozu enhondroma. Intraosealne i ekstraosealne nemineralizirane strukture tipično imaju nisku atenuaciju na CT-u zbog visokog udjela vode u hijalinoj hrskavici. Lezije visokog gradusa imaju visoku CT atenuaciju zbog povećane celularnosti i smanjenog sadržaja vode. (75) (slika 6)



**Slika 6** - CT prikaz konvencionalnog hondrosarkoma. Intramedularna radiolucetna lezija s kalcifikacijom hrskavičnog matriksa. Prema Kang Sik H i sur. (2017.), str. 112.

Kod dediferenciranog hondrosarkoma, komponenta niskog gradusa ima nisku atenuaciju na CT-u dok nehrskavična komponenta visokog gradusa ima visoku atenuaciju. (48)

Mezenhimalni se hondrosarkom prikazuje agresivnom koštanom destrukcijom, mineralizacijom hrskavičnog matriksa i pridruženom velikom mekotkivnom masom. Također se mogu vidjeti žarišta niske atenuacije koje najvjerojatnije predstavljaju nekrozu. (48)

Kod hondrosarkoma svijetlih stanica CT bolje prikazuje mineralizaciju matriksa, kortikalnu destrukciju i širenje u meka tkiva za razliku od radiografije. Neminerilizirana tkiva uglavnom imaju nisku atenuaciju na CT-u. (48)

Periostealni se hondrosarkom na CT-u prikazuje kao okrugla ili ovalna masa uz stanjeni ili zadebljani, ali netaknuti korteks. (70)

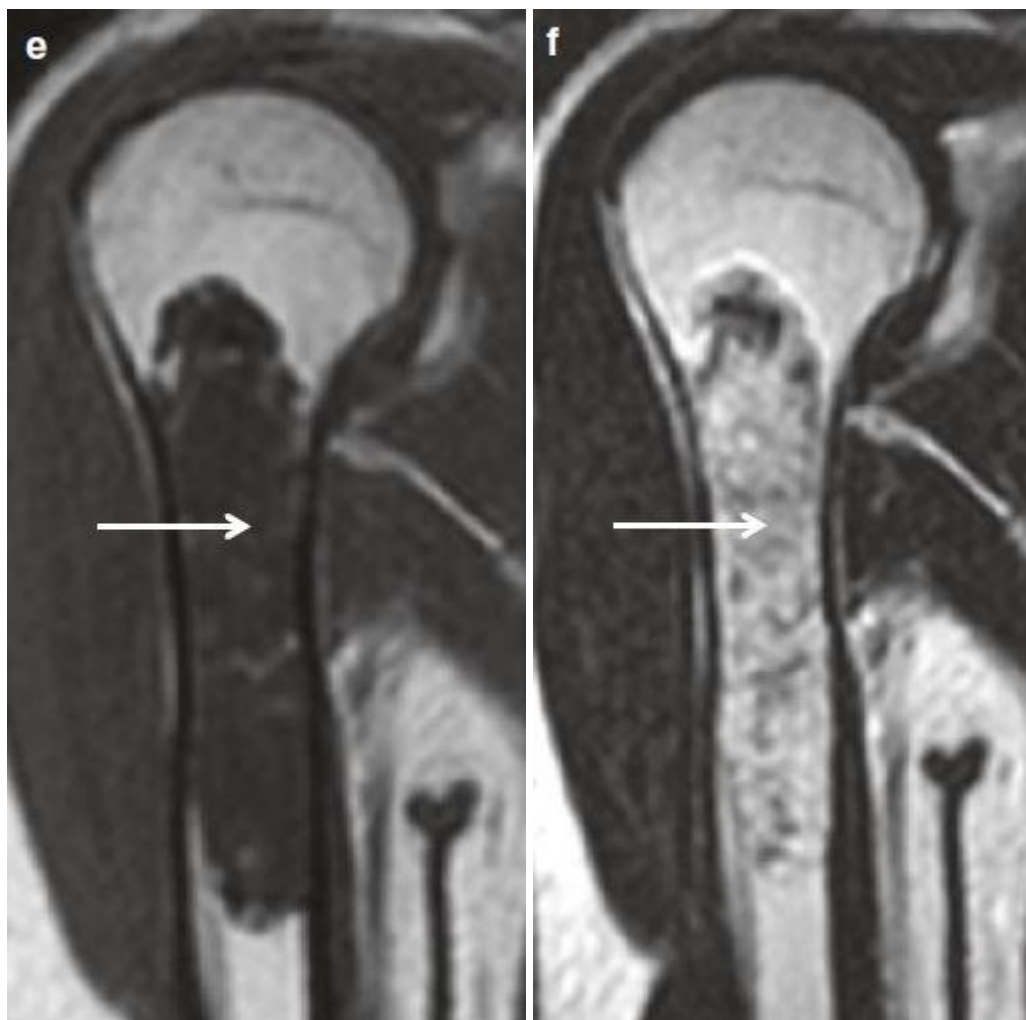### 5.9.3. Oslikavanje hondrosarkoma magnetskom rezonancijom (MR)

U kliničkoj se praksi magnetska rezonanca (*engl. magnetic resonance imaging* – MR) koristi za preoperativnu procjenu hondrosarkoma, određivanje gradusa lezije i razlikovanje benignih i malignih tumora. Kalcificirani matriks prikazuje se kao žarište niskog intenziteta signala dok su žarišta hrskavične komponente prikazana kao područja visokog intenziteta signala na T2 sekvencama. Područja s miksoidnim promjenama, što je obilježje intermedijarnih lezija, također se prikazuju kao žarišta visokog intenziteta signala na T2 sekvencama. S druge strane, lezije visokog gradusa, češće pokazuju heterogeni intenzitet signala i uglavnom su udružene s ekstraskeltnim mekotkivnim komponentama tumora. (78)

Konvencionalni hondrosarkom na T1 sekvencama tipično se prikazuje kao područje s niskim do umjerenim intenzitetom signala. Unutar lezije mogu postojati mala žarišta T1 hiperintenziteta koja predstavljaju „zarobljenu“ koštanu srž. Neminerilizirane komponente hondrosarkoma imaju visoki intenzitet signala na T2 sekvencama zbog velikog sadržaja vode unutar hijaline hrskavice. Hrskavični lobuli mogu biti okruženi sa septama niskog intenziteta signala. Područja s mineralizacijom matriksa su česta



kod ovog tipa hondrosarkoma i imaju niski intenzitet signala zbog čega se često može vidjeti heterogenost na T2 sekvencama. (48) (Slika 7)



**Slika 7** - MR prikaz konvencionalnog hondrosarkoma. **Slika E**: T1 sekvenca prikazuje lobularni uzorak lezije sa slabim intenzitetom signala. **Slika F**: T2 sekvenca prikazuje lobularni uzorak lezije s visokim intenzitetom signala. Prema Kang Sik H i sur. (2017.), str. 113.

Magnetska rezonanca dediferenciranog hondrosarkoma može prikazivati dva različita područja intenziteta signala. Elementi konvencionalnog hondrosarkoma niskog gradusa imaju visoki intenzitet signala na T2 sekvencama dok nehrskavična

komponenta ima varijabilni intenzitet signala na T2 sekvencama koji varira od niskog do visokog. (48)

Mezenhimalni hondrosarkom ima niski do umjereni T1 i umjereni T2 intenzitet signala na magnetskoj rezonanci. Područja mineraliziranog matriksa su uglavnom teža za detektirati nego na CT-u. (76)

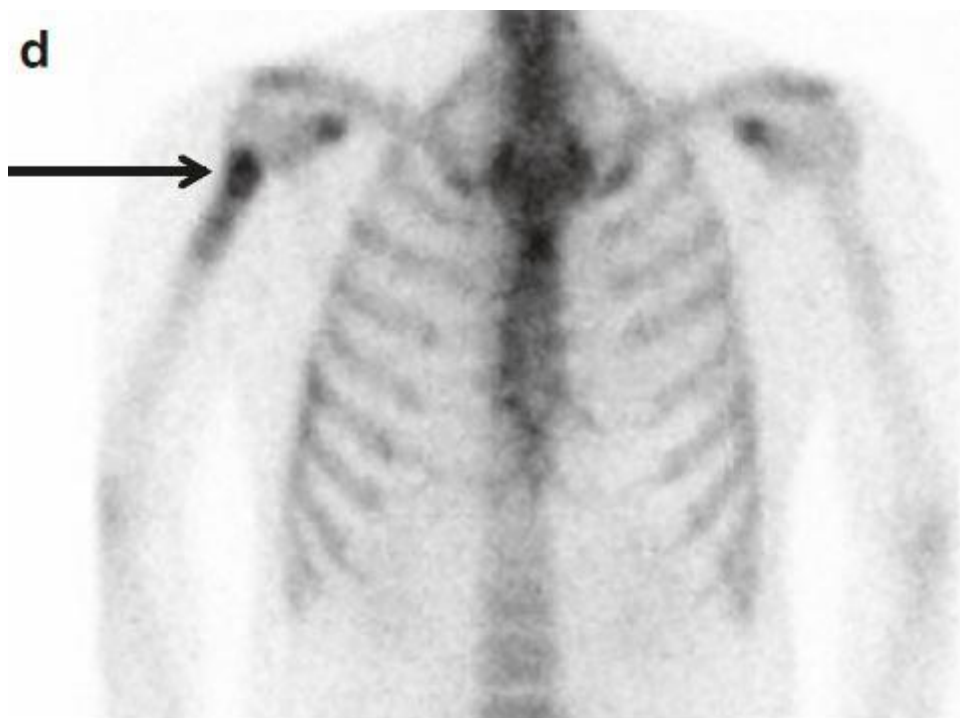
Hondrosarkom svijetlih stanica tipično pokazuje umjereni intenzitet signala na T1 sekvencama i heterogeni visoki intenzitet signala na T2 sekvencama. Također, mogu postojati područja s hiperintenzitetom na T1 sekvencama koja predstavljaju krvarenje unutar lezije. (76)

Periostealni hondrosarkom ima niski heterogeni intenzitet signala na T1 sekvencama dok na T2 sekvencama ima visoki intenzitet signala. (48)

#### 5.9.4. Korištenje nuklearne scintigrafije tehnecijem u postavljanju dijagnoze hondrosarkoma

Troetafna scintigrafija skeleta koja koristi Tc-99m-MDP služi nam za detekciju upalnih bolesti kostiju, kompleksnih bolnih sindroma, dijabetičkog stopala te određivanje gradusa koštanih tumora, a čine ju tri faze. Prva faza predstavlja dinamičko snimanje područja od interesa (angiografska faza). Druga faza predstavlja statičko snimanje i prikazuje nakupljanje krvi u mekim tkivima, dok treća faza predstavlja odgođeno statičko snimanje koštanih struktura. Ova metoda je senzitivna, ali ne i specifična u diferencijalnoj dijagnostici benignih i malignih lezija kod bolesnika sa suspektnim koštanim tumorima. (79) Lažno pozitivni rezultati ponekad se mogu javiti u stanjima kao što su trauma, upala, ishemija i ekstraskoletni kalcifikati. Lažno negativni rezultati

često se javljaju u bolesnika koji uzimaju bisfosfonate. (80) Kada troetapna scintigrafija pokaže pojačano nakupljanje radiofarmaka u prve dvije faze, a odsutnost nakupljanja u trećoj fazi, tada se najvjerojatnije radi o abnormalnostima mekih tkiva poput celulitisa ili tumora. U slučaju da su prve dvije faze negativne, a treća pozitivna, postavlja se sumnja na patologiju kostiju kao što su frakture, osteoblastične metastaze i određene metaboličke bolesti. Pojačano nakupljanje u sve tri faze može ukazivati na agresivne tumore kostiju. (81) (Slika 8)



**Slika 8** - Nuklearna scintigrafija hondrosarkoma. Prikaz pojačanog nakupljanja u proksimalnom dijelu desnog humerusa. Prema Kang Sik H i sur. (2017.), str. 112.

#### 5.9.5. Pozitronska emisijska tomografija

PET pomoću akumulacije FDG se koristi u detektiranju hondrosarkoma. Standardizirana vrijednost nakupljanja (SUV) korelira s gradusom tumora gdje benigne tumore povezujemo s niskim vrijednostima SUV-a. PET ima visoku specifičnost i senzitivnost u dijagnozi hondrosarkoma te je superiornija u odnosu na nuklearnu scintigrafiju. Također je korisna za određivanje gradusa i praćenje tumora. Unatoč tome, sama vrijednost SUV-a nije dovoljna za razlikovanje hondrosarkoma i benignih lezija. (82)

## 6. LIJEČENJE HONDROSARKOMA

### 6.1. Kirurško liječenje

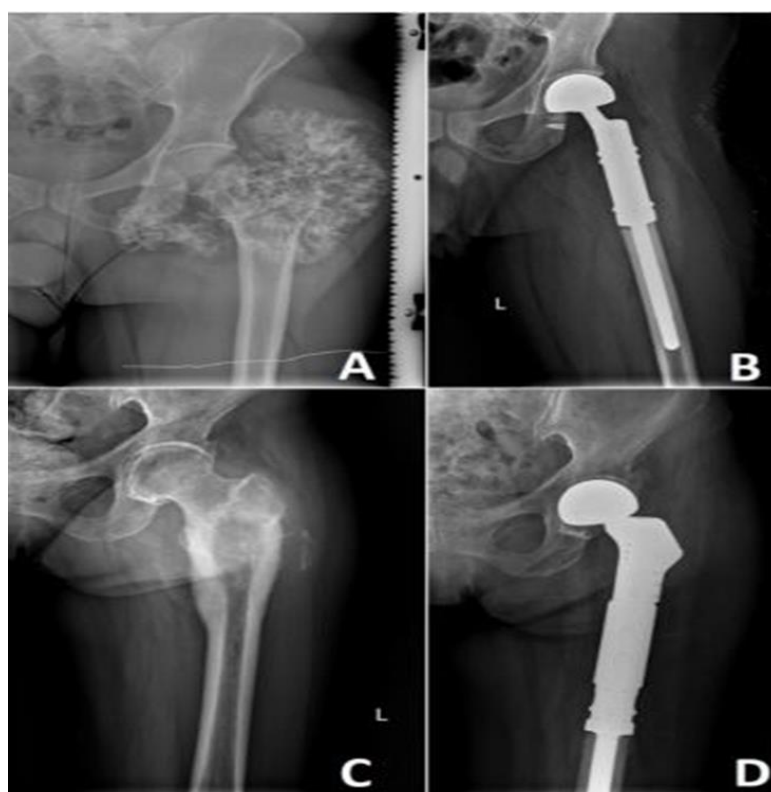Liječenje hondrosarkoma ovisi o tipu, gradusu i lokalizaciji tumora. Najbolji prediktor ponašanja tumora je procjena gradusa. Kirurški pristup i dalje ostaje najbolji, a ponekad i jedini način liječenja hondrosarkoma budući da su radioterapija i kemoterapija neučinkoviti kod ove vrste tumora. Kirurške opcije su kiretaža, široka resekcija i amputacija. Odabir ovih opcija ovisi o čimbenicima poput veličine i lokalizacije tumora te stupnja malignosti. (83)

Kada je riječ o atipičnom hrskavičnom tumoru ne postoji univerzalno kirurško rješenje. Intralezijaska kiretaža, sama ili u kombinaciji s lokalno adjuvantnom terapijom, marginalna resekcija i en-bloc resekcija neke su od opcija za kirurško liječenje takvog tumora. (84) Intralezijaska kiretaža je postupak u kojem se tumor uklanja, a da pritom okolna kost ostaje netaknuta. Tumoru se pristupa kroz mali kortikalni prozor i uklanja se kiretom i to obično pod fluoroskopijom ili pod direktnom vizualnom kontrolom. Kako bi se proširili kirurški rubovi, koristi se nekoliko lokalnih adjuvantnih terapija kao što su fenol, polimetilmetakrilat (PMMA), tekući dušik i *engl. high speed burr*. PMMA se često koristi u ortopedskoj kirurgiji i to primarno za fiksaciju endoproteza, a može se koristiti i za ispunjavanje šupljina kostiju što omogućuje bolesniku da podnosi veća opterećenja u ranoj fazi oporavka. (85) PMMA zapravo predstavlja glavni dio (90%) smjese koštanog cementa dok manji dio (10%) otpada na kristale kontrastnog medija. Struktura koštanog cementa građena je od dvije tvari, malih čestica prepolimeriziranog PMMA i tekućeg monomera metilmetakrilata. Obje tvari se pomiješaju i međusobno polimeriziraju. Mikroskopski takva reakcija dovodi do formiranja mrežaste strukture u koju su ugrađene čestice PMMA. Takva mrežasta struktura omogućuje koštanom

cementu obogaćivanje drugim tvarima, primjerice antibioticima. (86) Osim toga, koštani cement tijekom polimerizacije ima mogućnost postizanja temperature od 107 °C koja je dovoljno visoka da ošteti tumorske stanice i minimalizira rizik od nastanka lokalnih recidiva. (47) U konačnici, kiretaža čuva integritet kostiju i zglobova za razliku od amputacije ili en-bloc resekcije i kao rezultat funkcionalni ishod je puno bolji. Iako takva metoda liječenja ima svoje prednosti, ona i dalje nosi rizik za nastanak fraktura i infekcija. (85)

Kod hondrosarkoma gradusa 1, 2 i 3 najbolji izbor za kirurško liječenje je široka resekcija. (87) To je operacija u kojoj se uklanjaju cijeli segmenti kostiju, a ako je potrebno, također i zglobovi, s ciljem postizanja čistih kirurških rubova. Ukoliko se žilnoživčane strukture ne mogu očuvati ili rekonstrukcija nije izvediva, ponekad je neophodno učiniti i amputaciju ekstremiteta. U slučajevima kada se udovi mogu spasiti, a zglobovi ne, potrebno je ugraditi posebne endoproteze koje nadomještaju dijelove kostiju i okolne zglobove, a nazivaju se tumorske totalne endoproteze koljena ili kuka, kao i drugih (rjeđih) lokalizacija. Takve će operacije često zahtijevati posebno dizajnirane endoproteze umjesto onih konvencionalnih. Kod uklanjanja segmenata kostiju između zglobova, rekonstrukcija se često radi s autolognom kosti ili pak homolognim koštanim transplantatima. Široka resekcija, bez obzira na rekonstrukcijske mogućnosti, često dovodi do funkcionalnih poremećaja, a kod ovih se bolesnika može javiti i privremeni gubitak funkcije mišića. Zbog velikog opsega i duljeg trajanja, ove operacije nose povećani rizik od postoperativnih infekcija, oštećenja žilnoživčanih struktura, prijeloma kosti i razvoja tromboembolijskih događaja. (85)

Hondrosarkomi visokog gradusa koji su lokalizirani u dugim kostima uglavnom zahtijevaju kiruršku resekciju nakon koje slijede i ostale kirurške metode kojima je cilj poštediti udova, tzv. *engl. limb preservation surgery – LPS ili limb sparing surgery*. Takve operacije uključuju rekonstrukciju modularnim endoprotezama, protezama koje su rađene po mjeri ili koštanim transplantatima. U rijetkim slučajevima, veličina ili lokalizacija ovih tumora zahtijeva radikalniji pristup gdje amputacija zahvaćenog ekstremiteta ostaje jedina opcija liječenja. (47) (Slika 9)



**Slika 9** – Visoki gradus lokalno uznapredovalog hondrosarkoma. Preoperativna slika lokalno uznapredovalog G2 (**Slika A**) i G3 (**Slika B**) hondrosarkoma lijevog femura. Rekonstrukcija modularnom endoprotezom (**Slika C i D**) Prema Zajac AE i sur. (2021)

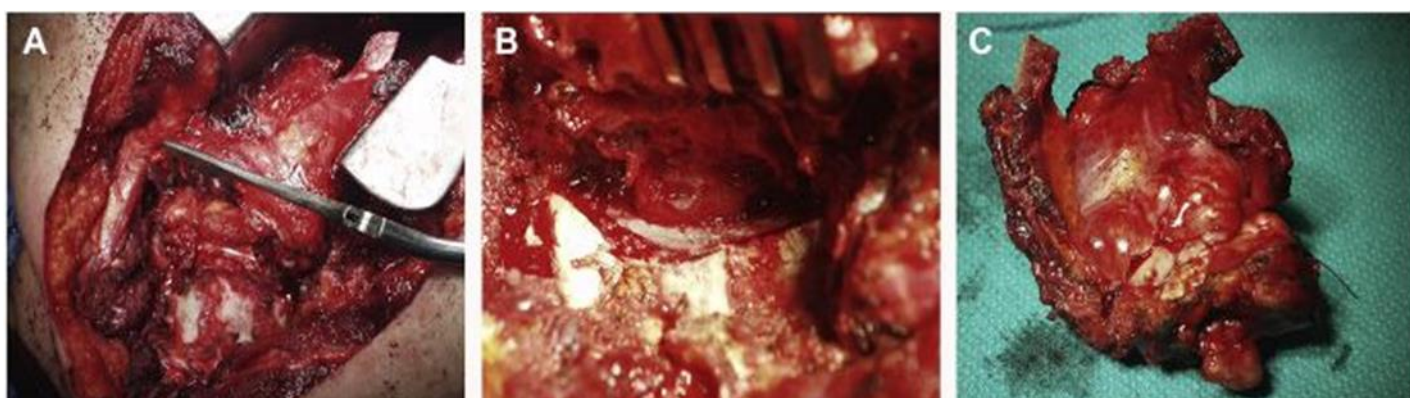
Hondrosarkomi visokog gradusa koji se nalaze unutar zdjelice i kralježnice često su zahtjevni za liječenje zbog svoje veličine i odnosa s okolnim strukturama poput mokraćnog mjehura i kralježničke moždine. (88)

Kod hondrosarkoma lokaliziranih u zdjelici, često se prilikom postavljanja dijagnoze uočava prisutnost velikih tumora koji se šire u trbušnu i zdjeličnu šupljinu. Nedostatak značajnih anatomskih barijera omogućava tumoru da se proširi u abdominalnu šupljinu i malu zdjelicu stvarajući velike izvanskeletne mase koje mogu komprimirati važne strukture kao što su mokraćni mjehur, rektum i velike krvne žile. U takvim slučajevima postizanje širokih kirurških rubova može biti problematično ili nemoguće bez mutilirajućih zahvata i amputacija, a u rijetkim slučajevima je resekcija tumora čak i nemoguća te se bolesnici upućuju na paliјativno liječenje. Resekcija zdjelične neoplazme može se podijeliti na tri tipa: tip 1 se odnosi na resekciju bočne kosti, tip 2 se odnosi na resekciju acetabuluma, a tip 3 se odnosi na resekciju sjedne kosti zajedno s granom pubične kosti. Ponekad se nije moguće držati tih pravila i to uglavnom kod tumora koji komprimiraju žilnoživčane strukture. U slučaju kada tumori ugrožavaju kritične anatomske strukture potrebno je modificirati standarde kako bi se postigli što bolji rezultati. Zbog svega navedenog, dobro preoperativno planiranje olakšava operaciju i dovodi do boljih postoperativnih rezultata. Preoperativno planiranje trebalo bi uključivati primarno radiološko oslikavanje, biopsiju i određivanje gradusa tumora. (47)

Za razliku od ostalih perifernih hondrosarkoma, hondrosarkomima lokaliziranima u kralježnici teže se pristupa, obično su manje veličine i imaju veću šansu za nastanak recidiva te manju stopu preživljenja. (89) Široka en-bloc resekcija s negativnim rubovima smatra se zlatnim standardom za tumore smještene u kralježnici. Ona se



odnosi na uklanjanje lezije u jednom komadu koji je obavijen slojem zdravog tkiva. Zbog anatomske kompleksnosti kralježnice, ova vrste operacije ima visoki morbiditet i to najčešće zbog ozljeda velikih krvnih žila, kralježničke moždine, živaca i prekomjernog krvarenja. (87) Resekcija postaje posebno komplicirana kada tumor zahvaća više razina kralježaka i neuralno tkivo te kada se nalazi u vratnim ili sakralnim regijama. Zbog toga je potrebno pažljivo planiranje i razmatranje prije takve operacije. Kada ona nije izvediva, kao alternativa se preporuča parcijalna resekcija, ali i bilo koja druga metoda koja ne prodire kroz kapsulu tumora. (89) (Slika 10)



**Slika 10** – Desna ekstrakavitarna resekcija torakalnog hondrosarkoma. **Slika A:** Inicijalni pristup leziji. **Slika B:** En-bloc resekcija lezije s dekompresijom kralježničke moždine. **Slika C:** Uzorak hondrosarkoma. Prema Nisson i sur. (2018.)

## 6.2. Uloga radioterapije u liječenju hondrosarkoma

Hondrosarkomi su tumori koji rastu polagano i koji imaju relativno mali udio stanica koje se mitotski dijele. Budući da radioterapija djeluje upravo na takve stanice, hondrosarkom se smatra tumorom koji je uglavnom rezistentan na radioterapiju. Radioterapija dolazi u obzir u dvije situacije: poslije inkompletne resekcije (kurativna) i u situacijama u kojima resekcija nije izvediva ili bi uzrokovala visoku morbidnost (paliјativna). Za kurativne namjene, doze bi trebale biti veće od 60 Gy kako bi se postigla lokalna kontrola. Međutim, primjena takvih doza ponekad je nemoguća zbog blizine važnih neuroloških struktura, osobito ako je riječ o hondrosarkomu koji se nalazi unutar baze lubanje ili u aksijalnom skeletu. Budući da takvi tumori često nisu dostupni za radikalnu resekciju, postoperativna radioterapija se ipak mora provoditi. Hondrosarkomi koji nisu resektabilni, a uzrokuju pojavu značajnijih simptoma razmatraju se za paliјativnu radioterapiju. (46)

Protonska terapija je u prednosti zbog minimalne izlazne doze nakon taloženja energije u ciljnom volumenu zbog čega manje oštećuje okolna tkiva. Ovakva terapija je pronašla svoju primjenu kod tumora koji se nalaze unutar baze lubanje i aksijalnom skeletu. Radioterapija ugljičnim ionima i ostalim nabijenim česticama predstavlja još jedan modalitet zračenja koji kombinira fizičke prednosti protona s višom radiobiološkom aktivnosti. (46)

### 6.3. Uloga kemoterapije u liječenju hondrosarkoma

Kemoterapija generalno nije učinkovita kod hondrosarkoma, posebice kod konvencionalnog tipa. Postoji nekoliko razloga zbog čega je ovaj tumor rezistentan na kemoterapiju, a to su: ekspresija P-glikoproteina koji rezultira rezistencijom na doksorubicin, veliki udio ekstracelularnog matriksa, slaba vaskulariziranost te mali udio stanica koje se aktivno dijele. Trenutno preporučena kemoterapija uključuje cisplatinu i doksorubicin. Njihova se uporaba temelji na retrospektivnim studijama koje se sastoje od malog broja bolesnika. (90) Zbog nedostatka jasnih dokaza, uloga kemoterapije kod dediferenciranog hondrosarkoma ostaje nejasna iako je prema jednoj maloj retrospektivnoj studiji kemoterapija dovela do bolje prognoze i dužeg preživljenja. (91) Kemoterapija je također učinkovita kod mezenhimalnog hondrosarkoma. Retrospektivna studija je pokazala da primjena kemoterapije kod bolesnika s mezenhimalnim hondrosarkomom snižava rizik od pojave lokalnih recidiva i produljuje preživljenje sljedećih 10 godina. (92)

## 7. PROGNOZA KOD BOLESNIKA S HONDROSARKOMOM

Atipični hrskavični tumor/hondrosarkom gradusa 1 je lokalno agresivni tumor kod kojeg se lokalni recidivi javljaju u oko 7,5-11% slučajeva. Petogodišnje preživljenje iznosi 87-99%, a 10-godišnje preživljenje 88-95%. Općenito tumori koji se nalaze u aksijalnom skeletu ima lošiju prognozu zbog čega lokalizacija tumora određuje hoće li se dijagnosticirati atipični hrskavični tumor (apendikularni skelet) ili hondrosarkom gradusa 1 (aksijalni skelet). Petogodišnje preživljenje za hondrosarkom gradusa 2 iznosi 74-99%, a za gradus 3 31-77%. Desetogodišnje preživljenje za hondrosarkom gradusa 2 iznosi 58-86%, a za gradus 3 26-55%. Hondrosarkom visokog gradusa ima metastaski potencijal stoga tumori gradusa 2 metastaziraju u 10-30% slučajeva, a tumori gradusa 3 u 32-71% slučajeva. Periostealni hondrosarkom metastazira u samo 5-12,2% slučajeva dok gradus ne utječe na preživljenje. Hondrosarkom svijetlih stanica lokalno recidivira u 86% slučajeva, a metastazira u 15-20% slučajeva. Mezenhimalni hondrosarkom je agresivni tumor čije petogodišnje preživljenje iznosi 60%. Udaljene metastaze ponekad se mogu uočiti i nakon 20 godina. Veličina, lokalizacija tumora i dob bolesnika bitno utječu na preživljenje zbog čega djeca, adolescenti i mladi odrasli imaju bolji ishod bolesti. Petogodišnje preživljenje dediferenciranog hondrosarkoma iznosi 7-24%, a veličina tumora preko 8 cm, prisutnost patoloških fraktura kao i udaljenih metastaza u trenutku postavljanja dijagnoze predstavljaju loše prognostičke faktore. (34)

## **8. ZAHVALE**

Zahvaljujem svom mentoru doc. dr. sc. Ivanu Bohačeku na pomoći, ljubaznosti i stručnom vodstvu pri izradi ovog diplomskog rada.

Posebno hvala mojoj obitelji i Ivani na bezuvjetnoj podršci, ohrabriranju i razumijevanju. Hvala i mojim prijateljima koji su mi olakšali i uljepšali ovih šest godina.

## 9. POPIS LITERATURE

(1) Fletcher CD, Unni KK, Mertens F, WHO Classification of Tumours of Soft Tissue and Bone, 3rd ed. Lyon: IARC Press; 2002.

(2) Bast R, Croce C, Hait W, Hong W, Kufe D, Piccart-Gebhart M et al., Holland-Frei Cancer Medicine, 9. izdanje, New Jersey, John Wiley & Sons, 2017.

(3) Fletcher CDM. World Health Organization. International Agency for research on cancer. WHO classification of tumours of soft tissue and bone. 4th ed Lyon: IARC Press; 2013. p. 468.

(4) Ferguson JL, Turner SP. Bone Cancer: Diagnosis and Treatment Principles. Am Fam Physician. 2018;98(4):205-213.

(5) Paulos J, Poitout D, Bone Tumors, Diagnosis and Therapy Today, London, Springer-Verlag London Ltd., 2021

(6) Gulan G, Rubinić D, Legović D, Šantić V, Jurdana H, Salamon R, i sur.. KLINIČKA I RADIOLOŠKA PREZENTACIJA KOŠTANIH TUMORA I TUMORIMA SLIČNIH LEZIJA. Medicina [Internet]. 2003. [pristupljeno 27.04.2022.];40(2):144-152. Dostupno na: <https://urn.nsk.hr/urn:nbn:hr:184:411853>

(7) Casali PG, Bielack S, Abecassis N, Aro HT, Bauer S, Biagini R et al; ESMO Guidelines Committee, PaedCan and ERN EURACAN. Bone sarcomas: ESMO-PaedCan-EURACAN Clinical Practice Guidelines for diagnosis, treatment and follow-up. Ann Oncol. 2018;29(Suppl 4):iv79-iv95. doi: 10.1093/annonc/mdy310.

- (8) Madewell JE, Ragsdale BD, Sweet DE. Radiologic and pathologic analysis of solitary bone lesions. Part I: internal margins. *Radiol Clin North Am* 1981;19(4):715e48.
- (9) Miwa S, Otsuka T. Practical use of imaging technique for management of bone and soft tissue tumors. *J Orthop Sci*. 2017;22(3):391-400. doi: 10.1016/j.jos.2017.01.006. Epub 2017
- (10) Nogueira-Barbosa Marcello H, Sá José L, Trad Clóvis S, Rodrigo Cecílio Vieira O de et al. Magnetic resonance imaging in the evaluation of periosteal reactions. *Radiol Bras* [Internet]. 2010;43(4):266-271. Available from: [http://old.scielo.br/scielo.php?script=sci\\_arttext&pid=S010039842010000400012&lng=en](http://old.scielo.br/scielo.php?script=sci_arttext&pid=S010039842010000400012&lng=en). <https://doi.org/10.1590/S0100-39842010000400012>.
- (11) Mueller PR, Wittenberg J, Ferrucci Jr JT. Fine needle aspiration biopsy of abdominal masses. *Semin Roentgenol* 1981;16(1):52e61.
- (12) Mathews JD, Forsythe AV, Brady Z, Butler MW, Goergen SK, Byrnes GB et al., Cancer risk in 680,000 people exposed to computed tomography scans in childhood or adolescence: data linkage study of 11 million Australians. *BMJ* 2013;346:f2360.
- (13) Subhawong TK, Jacobs MA, Fayad LM. Diffusion-weighted MR imaging for characterizing musculoskeletal lesions. *Radiographics* 2014;34(5): 1163e77.
- (14) Goto Y, Ihara Goto Y, Ihara K, Kawauchi S, Ohi R, Sasaki K, Kawai S. Clinical significance of thallium-201 scintigraphy in bone and soft tissue tumors. *J Orthop Sci* 2002;7(3):304e12.

- (15) Miwa S, Shirai T, Taki J, Sumiya H, Nishida H, Hayashi K, et al., Use of <sup>99m</sup>Tc-MIBI scintigraphy in the evaluation of the response to chemotherapy for osteosarcoma: comparison with <sup>201</sup>Tl scintigraphy and angiography. *Int J Clin Oncol* 2011;16(4):373e8.
- (16) Miwa S, Takeuchi A, Ikeda H, Shirai T, Yamamoto N, Nishida H, et al., Prognostic value of histological response to chemotherapy in osteosarcoma patients receiving tumor-bearing frozen autograft. *PLoS One* 2013;8(8):e71362.
- (17) Miwa S, Takeuchi A, Shirai T, Taki J, Yamamoto N, Nishida H et al., Prognostic value of radiological response to chemotherapy in patients with osteosarcoma. *PLoS One* 2013;8(7):e70015.
- (18) Feldman F, van Heertum R, Manos C. <sup>18</sup>F-FDG PET scanning of benign and malignant musculoskeletal lesions. *Skelet Radiol* 2003;32(4):201e8.
- (19) Mintz DN, Hwang S. Bone tumor imaging, then and now: review article. *HSS J.* 2014 Oct;10(3):230-9. doi: 10.1007/s11420-014-9403-y. Epub 2014.
- (20) Yang YJ, Damron TA (2004) Comparison of needle core biopsy and fine-needle aspiration for diagnostic accuracy in musculoskeletal lesions. *Arch Pathol Lab Med* 128:759–764
- (21) Traina F, Errani C, Toscano A, Pungetti C, Fabbri D, Mazzotti A et al. Current concepts in the biopsy of musculoskeletal tumors: AAOS exhibit selection. *J Bone Joint Surg Am.* 2015;97(2):e7. doi: 10.2106/JBJS.N.00661.



- (22) Ashford RU1, McCarthy SW, Scolyer RA, Bonar SF, Karim RZ, Stalley PD (2006) Surgical biopsy with intra-operative frozen section. An accurate and cost-effective method for diagnosis of musculoskeletal sarcomas. *J Bone Jt Surg Br* 88:1207–1211.
- (23) Hauben EI, Hogendoorn PCW. Epidemiology of primary bone tumors and economical aspects of bone metastases. In D Heymann (ed.), *Bone Cancer. Progression and Therapeutic Approaches*, 1st edition. London: Academic Press 2009; 3–8.
- (24) Malhas AM, Grimer RJ, Abudu A, Carter SR, Tillman RM, Jeys L. The final diagnosis in patients with a suspected primary malignancy of bone. *J Bone Joint Surg Br*. 2011;93(7):980-3. doi: 10.1302/0301-620X.93B7.25727.
- (25) Grimer RJ, Briggs TW. Earlier diagnosis of bone and soft-tissue tumours. *J Bone Joint Surg Br* 2010; 92: 1489–1492.
- (26) Choi JH, Ro JY. The 2020 WHO Classification of Tumors of Bone: An Updated Review. *Adv Anat Pathol*. 2021;28(3):119-138.
- (27) Enneking WF, Spanier SS, Goodman MA. A system for the surgical staging of musculoskeletal sarcoma. *Clin Orthop Relat Res*. 1980;153:106–120.
- (28) Harrop JS, Schmidt MH, Boriani S, Shaffrey CI. Aggressive “benign” primary spine neoplasms: osteoblastoma, aneurysmal bone cyst, and giant cell tumor. *Spine (Phila Pa 1976)*. 2009;34(22 suppl):S39–S47
- (29) Viswanathan S, Jambhekar NA. Metastatic giant cell tumor of bone: are there associated factors and best treatment modalities? *Clin Orthop Relat Res*. 2009.

- (30) Jawad MU, Scully SP. In brief: classifications in brief: enneking classification: benign and malignant tumors of the musculoskeletal system. *Clin Orthop Relat Res* 2010;468(07):2000–2002
- (31) Tanaka K, Ozaki T. New TNM classification (AJCC eighth edition) of bone and soft tissue sarcomas: JCOG Bone and Soft Tissue Tumor Study Group. *Jpn J Clin Oncol*. 2019;49(2):103-107. doi: 10.1093/jjco/hyy157.
- (32) Eyesan SU, Idowu OK, Obalum DC, Nnodu OE, Abdulkareem FB. Surgical consideration for benign bone tumors. *Niger J Clin Pract*. 2011;14(2):146-50. doi: 10.4103/1119-3077.84003.
- (33) Atif M, Ali Hasan OH, Ashraf U, Mustafa M, Umer M. Benign tumours and tumour like lesions of bone. *J Pak Med Assoc*. 2018;68(10):1502-1507.
- (34) WHO Classification of Tumours Editorial Board eds. World Health Organization Classification of Soft Tissue and Bone Tumours. 5th ed. Lyon: IARC Press (2020).
- (35) Hakim DN, Pelly T, Kulendran M, Caris JA. Benign tumours of the bone: A review. *J Bone Oncol*. 2015;4(2):37-41. doi: 10.1016/j.jbo.2015.02.001.
- (36) Kenney PJ, Gilula LA, Murphy WA. The use of computed-tomography to distinguish osteochondroma and chondrosarcoma. *Radiology* 1981; 139: 129-37.
- (37) Dahlin DC. Bone tumors: general aspects and data on 6,221 cases. 3rd ed.. Springfield, IL: Thomas; 1978. p.445.
- (38) Pansuriya TC, Kroon HM, Bovee JVMG. Enchondromatosis: insights on the different subtypes. *Int J Clin Exp Pathol* 2010;3(6):557–69.

- (39) Vanel D, Kreshak J, Larousserie F, Alberghini M, Mirra J, De Paolis M et al. Enchondroma vs. chondrosarcoma: a simple, easy-to-use, new magnetic resonance sign. *Eur J Radiol*. 2013 Dec;82(12):2154-60. doi: 10.1016/j.ejrad.2011.11.043. Epub 2012.
- (40) Rajani R, Gibbs CP. Treatment of Bone Tumors. *Surg Pathol Clin*. 2012;5(1):301-18. doi: 10.1016/j.path.2011.07.015.
- (41) Palmerini E, Righi A, Staals EL. Rare Primary Malignant Bone Sarcomas. *Cancers (Basel)*. 2020;12(11):3092. doi: 10.3390/cancers12113092.
- (42) Valery PC, Laversanne M, Bray F. Bone cancer incidence by morphological subtype: a global assessment. *Cancer Causes Control*. 2015;26(8):1127-39. doi: 10.1007/s10552-015-0607-3. Epub 2015 Jun 9.
- (43) Arora RS, Alston RD, Eden TO, Geraci M, Birch JM. The contrasting age-incidence patterns of bone tumours in teenagers and young adults: Implications for aetiology. *Int J Cancer*. 2012 Oct 1;131(7):1678-85. doi: 10.1002/ijc.27402. Epub 2012.
- (44) Whelan J, McTiernan A, Cooper N, Wong YK, Francis M, Vernon S, Strauss SJ. Incidence and survival of malignant bone sarcomas in England 1979-2007. *Int J Cancer*. 2012;131(4):E508-17. doi: 10.1002/ijc.26426. Epub 2011 Nov 2.
- (45) Anfinson KP, Devesa SS, Bray F, Troisi R, Jonasdottir TJ, Bruland OS, Grotmol T. Age-period-cohort analysis of primary bone cancer incidence rates in the United States (1976-2005). *Cancer Epidemiol Biomarkers Prev*. 2011 Aug;20(8):1770-7. doi: 10.1158/1055-9965.EPI-11-0136. Epub 2011.

(46) Gelderblom H, Hogendoorn PC, Dijkstra SD, van Rijswijk CS, Krol AD, Taminiau AH et al. The clinical approach towards chondrosarcoma. *Oncologist*. 2008 Mar;13(3):320-9. doi: 10.1634/theoncologist.2007-0237. Erratum in: *Oncologist*. 2008;13(5):618

(47) Zając AE, Kopeć S, Szostakowski B, Spalek MJ, Fiedorowicz M, Bylina E et al. Chondrosarcoma-from Molecular Pathology to Novel Therapies. *Cancers (Basel)*. 2021;13(10):2390. doi: 10.3390/cancers13102390.

(48) Murphey MD, Walker EA, Wilson AJ, Kransdorf MJ, Temple HT, Gannon FH. From the archives of the AFIP: imaging of primary chondrosarcoma: radiologic-pathologic correlation. *Radiographics*. 2003;23(5):1245-78.

(49) Angelini A, Guerra G, Mavrogenis AF, Pala E, Picci P, Ruggieri P. Clinical outcome of central conventional chondrosarcoma. *J Surg Oncol*. 2012;106(8):929-37. doi: 10.1002/jso.23173. Epub 2012 May 30.

(50) Jo, V.Y.; Fletcher, C.D. WHO classification of soft tissue tumours: An update based on the 2013 (4th) edition. *Pathology* 2014, 46, 95–104.

(51) McCarthy EF, Tyler WK. Distinguishing enchondromas from centrally-low-grade chondrosarcoma. *Path Case Rev*. 2001;6:8Y13.

(52) Yoo HJ, Hong SH, Choi JY, Moon KC, Kim HS, Choi JA, et al. Differentiating high-grade from low-grade chondrosarcoma with MR imaging. *Eur Radiol*. 2009;19(12):3008-14. doi: 10.1007/s00330-009-1493-4.

- (53) Yan H, Parsons DW, Jin G, McLendon R, Rasheed BA, Yuan W, et al., IDH1 and IDH2 mutations in gliomas. *N Engl J Med.* 2009;360(8):765-73. doi: 10.1056/NEJMoa0808710.
- (54) Mardis ER, Ding L, Dooling DJ, Larson DE, McLellan MD, Chen K, et al. Recurring mutations found by sequencing an acute myeloid leukemia genome. *N Engl J Med.* 2009;361(11):1058-66. doi: 10.1056/NEJMoa0903840. Epub 2009 Aug 5.
- (55) Amary MF, Bacsi K, Maggiani F, Damato S, Halai D, Berisha F et al., IDH1 and IDH2 mutations are frequent events in central chondrosarcoma and central and periosteal chondromas but not in other mesenchymal tumours. *J Pathol.* 2011;224(3):334-43. doi: 10.1002/path.2913. Epub 2011 May 19.
- (56) Dang L, White DW, Gross S, Bennett BD, Bittinger MA, Driggers EM, et al. Cancer-associated IDH1 mutations produce 2-hydroxyglutarate. *Nature.* 2009 10;462(7274):739-44. doi: 10.1038/nature08617.
- (57) Chou FJ, Liu Y, Lang F, Yang C. D-2-Hydroxyglutarate in Glioma Biology. *Cells.* 2021;10(9):2345. doi: 10.3390/cells10092345.
- (58) Chow WA. Chondrosarcoma: biology, genetics, and epigenetics. *F1000Res.* 2018;7:F1000 Faculty Rev-1826. doi: 10.12688/f1000research.15953.1.
- (59) Bovée JV, Hogendoorn PC, Wunder JS, Alman BA. Cartilage tumours and bone development: molecular pathology and possible therapeutic targets. *Nat Rev Cancer.* 2010;10(7):481-8. doi: 10.1038/nrc2869. Epub 2010 Jun 10.
- (60) Domanski HA, Walther CS: FNA Cytology of Soft Tissue and Bone Tumors. *Monogr Clin Cytol.* Basel, Karger, 2017, vol 22, pp 147–160.

(61) Kim MJ, Cho KJ, Ayala AG, Ro JY. Chondrosarcoma: with updates on molecular genetics. *Sarcoma*. 2011;2011:405437.

(62) van Praag Veroniek VM, Rueten-Budde AJ, Ho V, Dijkstra PDS; Study group Bone and Soft tissue tumours (WeBot), Fiocco M, van de Sande MAJ. Incidence, outcomes and prognostic factors during 25 years of treatment of chondrosarcomas. *Surg Oncol*. 2018 Sep;27(3):402-408. doi: 10.1016/j.suronc.2018.05.009. Epub 2018.

(63) Grimer RJ, Gosheger G, Taminiau A, Biau D, Matejovsky Z, Kollender Y et al., Dedifferentiated chondrosarcoma: prognostic factors and outcome from a European group. *Eur J Cancer*. 2007 Sep;43(14):2060-5. doi: 10.1016/j.ejca.2007.06.016. Epub 2007.

(64) Franchi A, Baroni G, Sardi I, Giunti L, Capanna R, Campanacci D. Dedifferentiated peripheral chondrosarcoma: a clinicopathologic, immunohistochemical, and molecular analysis of four cases. *Virchows Arch*.(2012) 460:335–42. doi: 10.1007/s00428-012-1206-2

(65) Capanna R, Bertoni F, Bettelli G, Picci P, Bacchini P, Present D, et al. Dedifferentiated chondrosarcoma. *J Bone Joint Surg Am*. (1988) 70:60–9.

(66) Gong L-H, Su Y-B, Zhang W, Liu W-F, Dong R-F, Sun X-Q, et al., (2021) Dedifferentiated Central Chondrosarcoma: A Clinical, Histopathological, and Immunohistochemical Analysis of 57 Cases. *Front. Med*. 8:746909.

(67) Fanburg-Smith JC, de Pinieux G, Marc Ladanyi ML. Mesenchymal chondrosarcoma. In: *The WHO Classification of Tumours* Editorial Board, eds. WHO

Classification of Tumours Soft Tissue and Bone Tumours, 5th ed. Lyon: IARC Press; 2020:385–387.

(68) Nakashima Y, Unni KK, Shives TC, Swee RG, Dahlin DC. Mesenchymal chondrosarcoma of bone and soft tissue. A review of 111 cases. *Cancer*. 1986;57(12):2444-53. doi: 10.1002/1097-0142(19860615)57:12<2444::aid-cncr2820571233>3.0.co;2-k.

(69) Bjornsson J, Unni KK, Dahlin DC, Beabout JW, Sim FH. Clear cell chondrosarcoma of bone. Observations in 47 cases. *Am J Surg Pathol*. 1984;8(3):223-30. doi: 10.1097/00000478-198403000-00009.

(70) Chaabane S, Bouaziz MC, Drissi C, Abid L, Ladeb MF. Periosteal chondrosarcoma. *AJR Am J Roentgenol*. 2009;192(1):W1-6. doi: 10.2214/AJR.08.1159

(71) Douis H, Saifuddin A. The imaging of cartilaginous bone tumours. II. Chondrosarcoma. *Skeletal Radiol*. 2013;42(5):611–26.

(72) Kenan S, Abdelwahab IF, Klein MJ, Hermann G, Lewis MM. Lesions of juxtacortical origin (surface lesions of bone). *Skeletal Radiol*. 1993;22(5):337-57. doi: 10.1007/BF00198395.

(73) Thorkildsen J, Taksdal I, Bjerkehagen B, Haugland HK, Børge Johannesen T, Viset T et al., Chondrosarcoma in Norway 1990-2013; an epidemiological and prognostic observational study of a complete national cohort. *Acta Oncol*. 2019;58(3):273-282. doi: 10.1080/0284186X.2018.1554260. Epub 2019 Jan 11. Erratum in: *Acta Oncol*. 2019 Mar 18;:1.

- (74) Sik Kang H, Mo Ahn J, Kang Y, *Oncologic Imaging: Bone Tumors*, Singapur, Springer Science + Business Media, 2017.
- (75) Murphey MD, Flemming DJ, Boyea SR, Bojescul JA, Sweet DE, Temple HT. Enchondroma versus chondrosarcoma in the appendicular skeleton: differentiating features. *RadioGraphics* 1998; 18:1213–1245.
- (76) Collins MS, Koyama T, Swee RG, Inwards CY. Clear cell chondrosarcoma: radiographic, computed tomographic, and magnetic resonance findings in 34 patients with pathologic correlation. *Skeletal Radiol.* 2003;32(12):687-94. doi: 10.1007/s00256-003-0668-3. Epub 2003.
- (77) Vanel D, De Paolis M, Monti C, Mercuri M, Picci P. Radiological features of 24 periosteal chondrosarcomas. *Skelet Radiol.* 2001;30(4):208–12.
- (78) Anderson SE, Steinbach LS, Schlicht S, et al. Magnetic resonance imaging of bone tumors and joints. *Top Magn Reson Imaging.* 2007;18:457Y465.
- (79) Zhang Y, Shi H, Li B, Xiu Y, Cai L, Gu Y et al. Diagnostic value of 99mTc-MDP SPECT/spiral CT combined with three-phase bone scintigraphy in assessing suspected bone tumors in patients with no malignant history. *Nucl Med Commun.* 2015;36(7):686-94. doi: 10.1097/MNM.0000000000000299.
- (80) Bonnet SE, Palko JR. False-positive technetium-99m methylene diphosphonate bone scan activity in the orbit in a patient with a history of breast carcinoma. *World J Nucl Med.* 2018;17(4):299-301. doi: 10.4103/wjnm.WJNM\_73\_17.



- (81) Dinh T, McWhorter N. Triple Phase Bone Scan. [Updated 2021]. In: StatPearls [Internet]. Treasure Island (FL): StatPearls Publishing; 2022 Jan-. Available from: <https://www.ncbi.nlm.nih.gov/books/NBK535390/>
- (82) Zhang Q, Xi Y, Li D, Yuan Z, Dong J. The utility of 18F-FDG PET and PET/CT in the diagnosis and staging of chondrosarcoma: a meta-analysis. *J Orthop Surg Res.* 2020;15(1):229. doi: 10.1186/s13018-020-01748-w.
- (83) Abbas K, Siddiqui AT. Evaluation of different treatment and management options for chondrosarcoma; the prognostic factors determining the outcome of the disease. *International Journal of Surgery: Oncology.* 2018;3(3):e58.
- (84) Streitbürger A, Ahrens H, Balke M, Buerger H, Winkelmann W, Gosheger G et al. Grade I chondrosarcoma of bone: the Münster experience. *J Cancer Res Clin Oncol.* 2009;135(4):543-50. doi: 10.1007/s00432-008-0486-z.
- (85) Dierselhuis EF, *Advances of treatment in atypical cartilaginous tumours*, Nijmegen, Rijksuniversiteit Groningen, 2019.
- (86) Tonak M, Becker M, Graf C, Eckhard L, Theobald M, Rommens PM, Wehler TC, Proschek D. HDAC inhibitor-loaded bone cement for advanced local treatment of osteosarcoma and chondrosarcoma.
- (87) Hornicek FJ, *Biology and Clinical Management*, Los Angeles, USA, Springer Nature Switzerland, 2021.
- (88) Riedel RF, Larrier N, Dodd L, Kirsch D, Martinez S, Brigman BE. The clinical management of chondrosarcoma. *Curr Treat Options Oncol.* 2009 ;10(1-2):94 106. doi: 10.1007/s11864-009-0088-2. Epub 2009.

(89) Nisson PL, Berger GK, James WS, Hurlbert RJ. Surgical Techniques and Associated Outcomes of Primary Chondrosarcoma of the Spine. *World Neurosurg.* 2018;119:e32-e45. doi: 10.1016/j.wneu.2018.06.189.

(90) Wyman JJ, Hornstein AM, Meitner PA, Mak S, Verdier P, Block JA et al. Multidrug resistance-1 and p-glycoprotein in human chondrosarcoma cell lines: expression correlates with decreased intracellular doxorubicin and in vitro chemoresistance. *J Orthop Res.* 1999;17(6):935-40. doi: 10.1002/jor.1100170619.

(91) Staals EL, Bacchini P, Mercuri M, Bertoni F. Dedifferentiated chondrosarcomas arising in preexisting osteochondromas. *J Bone Joint Surg Am.* 2007;89(5):987-93. doi: 10.2106/JBJS.F.00288.

(92) Frezza AM, Cesari M, Baumhoer D, Biau D, Bielack S, Campanacci DA, et al. Mesenchymal chondrosarcoma: prognostic factors and outcome in 113 patients. A European Musculoskeletal Oncology Society study. *Eur J Cancer.* 2015;51(3):374-81. doi: 10.1016/j.ejca.2014.11.007. Epub 2014 Dec 16.

## **Korištene tablice i ilustracije**

**Tablica 1** - Enneking WF, Spanier SS, Goodman MA. A system for the surgical staging of musculoskeletal sarcoma. Clin Orthop Relat Res. 1980 Nov-Dec;(153):106-20.

**Slika 1** - Zając AE, Kopeć S, Szostakowski B, Spątek MJ, Fiedorowicz M, Bylina E, et al., Chondrosarcoma-from Molecular Pathology to Novel Therapies. Cancers (Basel). 2021 May 14;13(10):2390. doi: 10.3390/cancers13102390

**Slika 2** - Gong LH, Su YB, Zhang W, Liu WF, Dong RF, Sun XQ, Zhang M, Ding Y. Dedifferentiated Central Chondrosarcoma: A Clinical, Histopathological, and Immunohistochemical Analysis of 57 Cases. Front Med (Lausanne). 2021 Sep 23;8:746909. doi: 10.3389/fmed.2021.746909.

**Slika 3** - Kim MJ, Cho KJ, Ayala AG, Ro JY. Chondrosarcoma: with updates on molecular genetics. Sarcoma. 2011;2011:405437. doi: 10.1155/2011/405437. Epub 2011 Feb 15.

**Slika 4** - Kim MJ, Cho KJ, Ayala AG, Ro JY. Chondrosarcoma: with updates on molecular genetics. Sarcoma. 2011;2011:405437. doi: 10.1155/2011/405437. Epub 2011 Feb 15.

**Slika 5** - Sik Kang H, Mo Ahn J, Kang Y, Oncologic Imaging: Bone Tumors, Singapur, Springer Science + Business Media, 2017.

**Slika 6** - Sik Kang H, Mo Ahn J, Kang Y, Oncologic Imaging: Bone Tumors, Singapur, Springer Science + Business Media, 2017.

**Slika 7** - Sik Kang H, Mo Ahn J, Kang Y, Oncologic Imaging: Bone Tumors, Singapur, Springer Science + Business Media, 2017.

**Slika 8** - Sik Kang H, Mo Ahn J, Kang Y, *Oncologic Imaging: Bone Tumors*, Singapur, Springer Science + Business Media, 2017.

**Slika 9** - Zając AE, Kopeć S, Szostakowski B, Spątek MJ, Fiedorowicz M, Bylina E, et al., Chondrosarcoma-from Molecular Pathology to Novel Therapies. *Cancers (Basel)*. 2021 May 14;13(10):2390. doi: 10.3390/cancers13102390

**Slika 10** - Nisson PL, Berger GK, James WS, Hurlbert RJ. Surgical Techniques and Associated Outcomes of Primary Chondrosarcoma of the Spine. *World Neurosurg*. 2018 Nov;119:e32-e45. doi: 10.1016/j.wneu.2018.06.189.

## **10. ŽIVOTOPIS**

Zovem se Jakov Šarić i rođen sam u Zagrebu 24.07.1997. godine. Odrastao sam i živim u Sesvetama. Osnovu školu Sesvete pohađao sam od 2004. do 2012. godine. Iste godine upisujem Gimnaziju Sesvete te srednjoškolsko obrazovanje završavam 2016. godine s odličnim uspjehom. Medicinski fakultet u Osijeku upisujem u akademskoj godini 2016./2017. te zbog odličnog uspjeha u akademskoj godini 2017./2018. nastavljam svoje obrazovanje na Medicinskom fakultetu u Zagrebu. 2022. godine sam kao pasivni član prisustvovao na 6. Kongresu hitne medicine s međunarodnim sudjelovanjem u Vodicama. Aktivno se koristim engleskim i talijanskim jezikom.