

# Kongestivni zdjelični sindrom

---

Šparac, Sandra

Master's thesis / Diplomski rad

2022

Degree Grantor / Ustanova koja je dodijelila akademski / stručni stupanj: **University of Zagreb, School of Medicine / Sveučilište u Zagrebu, Medicinski fakultet**

Permanent link / Trajna poveznica: <https://um.nsk.hr/um:nbn:hr:105:955555>

Rights / Prava: [In copyright](#)/[Zaštićeno autorskim pravom.](#)

Download date / Datum preuzimanja: **2024-08-12**



Repository / Repozitorij:

[Dr Med - University of Zagreb School of Medicine Digital Repository](#)



SVEUČILIŠTE U ZAGREBU

MEDICINSKI FAKULTET

**Sandra Šparac**

**Kongestivni zdjelični sindrom**

**Diplomski rad**



Zagreb, 2022.

Ovaj diplomski rad izrađen je u Klinici za ženske bolesti i porode Kliničke bolnice Merkur pod mentorstvom prim. dr.sc. Vanje Fenzl, dr. med. te je predan na ocjenjivanje u akademskoj godini 2021./2022.

## **POPIS I OBJAŠNENJE KRATICA KORIŠTENIH U RADU**

**KZS** kongestivni zdjelični sindrom

**CT** engl. *Computed Tomography* (kompjutorizirana tomografija)

**MR** magnetska rezonancija

**VAS** engl. *Visual Analogue Scale* (vizualna analogna skala)

**SVP** *Symptoms-Varicose vein location-Pathophysiology*

**CEAP** *Clinical-Etiological-Anatomical-Pathophysiological*

**PAPA test** razmaz test po Papanicolaou-u

**CGRP** engl. *Calcitonin Gene Related Peptide*

**RTG** rendgensko snimanje

**DVT** duboka venska tromboza

**NSAID** engl. *Non steroidal anti-inflammatory drugs* (nesteroidni protuupalni lijekovi)

**MPA** medroksiprogesteron acetat

**GnRH** engl. *Gonadotropin-releasing hormone* (gonadotropin oslobađajući hormon)

**IVF** *in vitro* fertilizacija

**β-hCG** beta podjedinica humanog korionskog gonadotropina

# SADRŽAJ

SAŽETAK

SUMMARY

1. UVOD I DEFINICIJA .....	1
2. ETIOLOGIJA I PATOGENEZA.....	3
2.1.HISTOLOŠKA GRAĐA VENA.....	5
2.2. ANATOMIJA VENA .....	6
2.3. UTJECAJ TRUDNOĆE NA NASTANAK KZS-a.....	7
2.4. MEHANIČKI ČIMBENICI KOJI UZROKUJU KZS .....	7
3. EPIDEMIOLOGIJA.....	9
4. KLINIČKA MANIFESTACIJA.....	10
5. DIJAGNOSTIKA .....	13
5.1. ULTRAZVUK .....	14
5.2. VENOGRAFIJA .....	15
5.3. KOMPJUTORIZIRANA TOMOGRAFIJA (CT).....	16
5.4. MAGNETSKA REZONANCIJA (MR) .....	16
5.5. LAPAROSKOPIJA.....	17
6. TERAPIJSKE MOGUĆNOSTI.....	18
6.1. KONZERVATIVNE METODE .....	18
6.1.1. FIZIKALNA TERAPIJA	
6.1.2. MEDIKAMENTOZNA TERAPIJA	
6.2. INVAZIVNE METODE .....	21
6.2.1.KIRURŠKE METODE	
6.2.2.RADIOLOŠKE METODE	
7. ZAKLJUČAK .....	24
8. ZAHVALE .....	25
8. LITERATURA .....	26
9. ŽIVOTOPIS.....	31

## SAŽETAK

### Kongestivni zdjelični sindrom

Sandra Šparac

Kongestivni zdjelični sindrom često je neprepoznat uzrok kronične zdjelične boli kod žena, a karakteriziraju ga dilatirane i insuficijentne zdjelične vene. Najčešće zahvaća višerotkinje u premenopauzalnoj dobi. Venska insuficijencija primarno nastaje zbog dilatacije lumena pod utjecajem hormonskih i mehaničkih čimbenika, no može nastati i sekundarno kao posljedica vanjske kompresije. Tipičnu kliničku sliku čini kronična unilateralna ili bilateralna bol u zdjelici, udružena s dismenorejom, dispareunijom i/ili iritacijom mokraćnog mjehura. Pridruženi nalaz mogu biti varikoziteti vulve te varikoziteti donjih udova. Patofiziološki, bol nastaje kao posljedica rastezanja *tunicae intimae* vena zbog volumnog opterećenja, no može biti i posljedica kompresije na priležeće živce. Dilatacija vena zdjelice kao izolirani nalaz kod asimptomatskih bolesnica nije indikacija za liječenje.

Neinvazivne dijagnostičke metode za potvrdu kongestivnog zdjeličnog sindroma uključuju klasični ultrazvuk (transvaginalni, transabdominalni, transperinealni), *doppler* ultrazvuk, kompjutoriziranu tomografiju (CT) i magnetsku rezonanciju (MR). Invazivne dijagnostičke metode su venografija i laparoskopija. Zlatni standard za dijagnozu kongestivnog zdjeličnog sindroma je venografija. U liječenju bolesnica koriste se potporna i medikamentozna terapija kao konzervativne metode te invazivne kirurške ili radiološke metode.

**Ključne riječi:** kongestivni zdjelični sindrom, zdjelična venska insuficijencija, varikoziteti, venografija

## SUMMARY

### Pelvic congestion syndrome

Sandra Šparac

Pelvic congestion syndrome is one of the causes of chronic pelvic pain in women characterized by varicose and insufficient pelvic veins. Most often it affects multiparous women of premenopausal age. Venous insufficiency primarily occurs because of the lumen dilatation due to hormonal and mechanical factors. It can also occur secondarily, as a result of external compression. The typical clinical presentation is chronic, unilateral or bilateral pelvic pain, associated with dysmenorrhea, dyspareunia and/or bladder irritation. Vulvar varicosities and varicose veins of the lower limbs are often present. Pathophysiologically, pain develops as a result of the stretching of *tunica intima* due to the volume load, but it can also be a consequence of nerve compression. The varicose pelvic veins as an isolated finding in asymptomatic patients are not an indication for treatment. Ultrasound (classic and *doppler*), computed tomography (CT), magnetic resonance imaging (MRI) and venography are diagnostic procedures of choice for PCS. Venography is the gold standard for the diagnosis of PCS. Non-invasive therapeutic options are supportive and medical therapy. Surgical and radiological treatments are considered as invasive therapeutic options.

**Keywords:** Pelvic Congestion Syndrome, Pelvic Venous Insufficiency, Varicosities, Venography

# 1. UVOD I DEFINICIJA

Kongestivni zdjelični sindrom (KZS) definira se kao prisustvo zdjeličnih varikoziteta i venske kongestije koji se manifestiraju simptomima kronične, bilateralne ili unilateralne, zdjelične boli duže od šest mjeseci. Primarna patologija KZS-a svodi se na vensku insuficijenciju, odnosno, poremećenu vensku drenažu. Udružen je s dismenorejom, dispareunijom i/ili iritacijom mokraćnog mjehura, a u fizikalnom nalazu možemo naći vulvarne ili suprapubične varikozitete. Često su prisutni i varikoziteti donjih udova s popratnim simptomima venske kongestije. Bol se pojačava i prolongira dugotrajnim stajanjem, menstruacijom te koitusom i izraženija je na kraju dana. Simptomi venske kongestije pogoršavaju se nakon trudnoće, a paritet je važan čimbenik u nastanku bolesti.

U literaturi se KZS često naziva i „ženskom varikokelom“, „zdjeličnom vaskularnom kongestijom“ ili „zdjeličnom venskom insuficijencijom“<sup>1</sup>. Pripada skupini bolesti koje izazivaju kroničnu zdjeličnu bol. KZS je prvi put klinički opisan 1857. u Francuskoj, dok je povezanost sa zdjeličnim varikozitetima dokumentirana 1949<sup>2</sup>.

Dijagnoza KZS-a najčešće se donosi nakon isključenja drugih mogućih uzroka kronične zdjelične boli poput endometrioze, zdjelične upalne bolesti, prolapsa maternice te gastroenterološke ili urološke patologije.

Čak 39 posto žena barem je jednom tijekom svoga života iskusilo zdjeličnu bol.<sup>3</sup> Procjenjuje se da na deset milijuna žena koje pate od zdjelične boli, sedam milijuna ne traži liječenje<sup>4</sup>. Posljedice kronične zdjelične boli obuhvaćaju razne psihološke i socijalne čimbenike koji mogu utjecati na zdravlje bolesnica, onemogućavati ih u svakodnevnom funkcioniranju te narušavati njihovu radnu sposobnost.



Procjena godišnjih troškova medicinskog liječenja i dijagnostike zdjelične boli u SAD-u iznosi 1.2 milijarde američkih dolara, a istodobno je godišnji gubitak zbog smanjene produktivnosti čak 15 milijardi američkih dolara<sup>5</sup>.

## 2. ETIOLOGIJA I PATOGENEZA

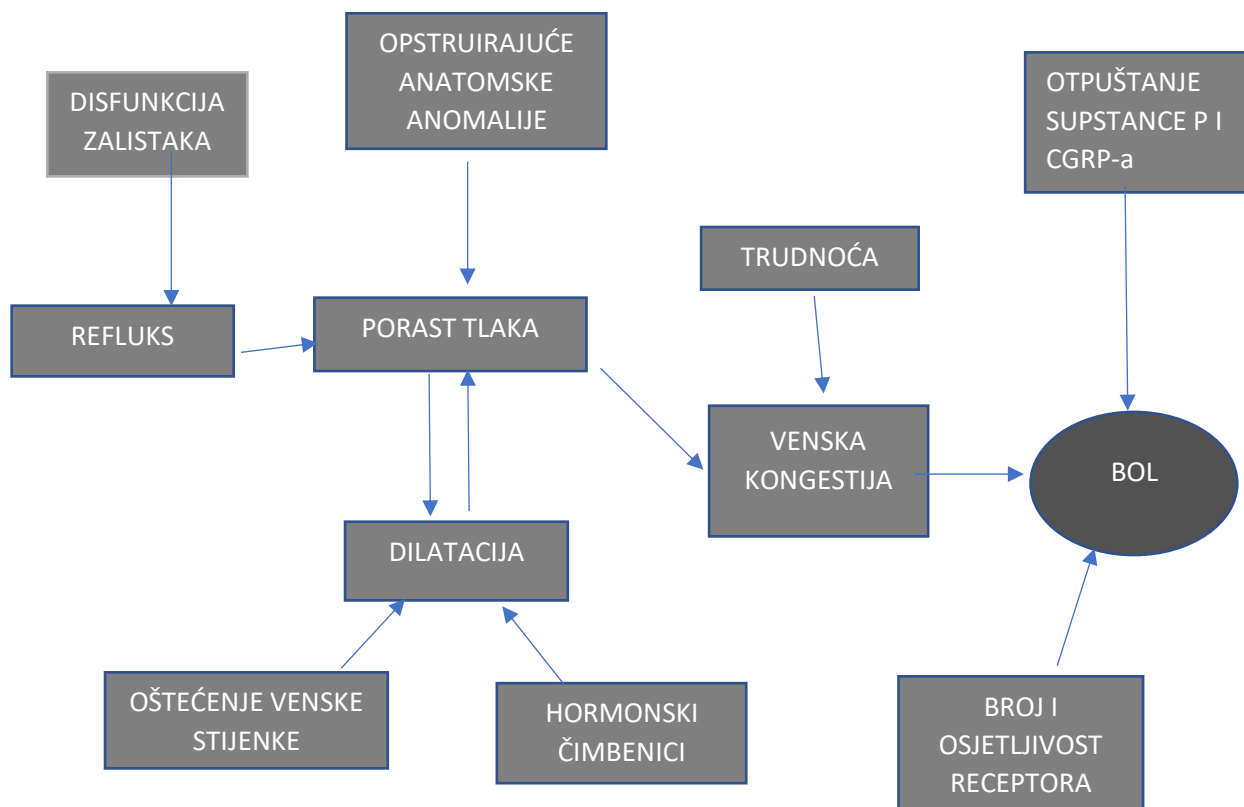
Patologija kongestivnog zdjeličnog sindroma temelji se na venskoj insuficijenciji, a uzroci se dijele na hormonalne i mehaničke. Trudnoća, točnije izostanak involucije vena nakon trudnoće, smatra se ključnim čimbenikom koji uzrokuje KZS<sup>6</sup>. Važnu ulogu ima i vazodilatacijsko djelovanje estrogena, što određuje dobnu raspodjelu bolesti. Zbog sličnog patogenetskog mehanizma nastanka, varikoziteti vena vulve i nogu čest su popratni nalaz. Američko udruženje koje se bavi problematikom vena i limfnog sustava (*American Vein Lymphatic Society*), objavilo je klasifikaciju zdjeličnih venskih poremećaja (*Symptoms-Varicose vein location-Pathophysiology- SVP*) po uzoru na klasifikaciju varikoziteta vena donjeg uda. SVP klasifikacija omogućava preciznije definiranje kliničke prezentacije i podležeće patofiziologije bolesti<sup>7</sup>.

Tablica 1, SVP klasifikacija zdjeličnih venskih poremećaja, modificirano prema „The Society for Vascular Surgery, the American Venous Forum and the Author(s) 2021“<sup>7</sup>

SIMPTOMI (S)	VARIKOZITETI (V)	PATOFIZIOLOGIJA (P)
<b>S 0-</b> bez simptoma	<b>V 0-</b> bez varikoziteta	<b>ANATOMIJA</b> Donja šuplja vena Lijeva bubrežna vena Gonadalne vene Zajednička ilijačna vena Vanjska ilijačna vena Unutarnja ilijačna vena
<b>S 1-</b> bubrežni simptomi venskog podrijetla	<b>V 1-</b> bubrežni hilusni varikoziteti	<b>HEMODINAMIKA</b> Opstrukcija (O) Refluks (R)
<b>S 2-</b> kronična zdjelična bol venskog podrijetla	<b>V2-</b> zdjelični varikoziteti	<b>ETIOLOGIJA</b> Tromboza (T) Nepostojanje tromboze (NT) Kongenitalno (C)
<b>S 3-</b> izvanzdjelični simptomi venskog podrijetla	<b>V 3-</b> izvanzdjelični varikoziteti zdjeličnog podrijetla	
<b>a)</b> Lokalizirani simptomi asocirani uz vene vanjskih genitalija	<b>a)</b> genitalni varikoziteti (vulvarni i varikokela)	
<b>b)</b> Lokalizirani simptomi asocirani uz zdjelične vene koje ne potječu od <i>v. saphene</i>	<b>b)</b> varikoziteti donjeg uda podrijetlom iz zdjelice sa širenjem u bedro	
<b>c)</b> Venske klaudikacije		

Dilatirane i insuficijentne zdjelične vene mogu se potvrditi tijekom transvaginalnih ultrazvučnih ili drugih radioloških metoda pregleda zdjeličnih struktura kao slučajan nalaz i kod asimptomatskih bolesnica. U retrospektivnom istraživanju kojeg su proveli Rozenblit i sur., otkriveno je da 47 posto asimptomatskih žena imaju insuficijentne i dilatirane vene promjera većeg od 7mm. Anamnestički je zabilježeno da je 94 posto žena u kojih je otkrivena venska insuficijencija rodilo, dok je kod ostalih, bez znakova insuficijencije, bilo tek 50 posto rotkinja što potvrđuje snažnu povezanost između pariteta i nastanka venske insuficijencije<sup>8</sup>.

Slika 1 prikazuje pojednostavljeni patofiziološki algoritam nastanka simptoma u KZS-u. Zbog dilatacije vena i staze krvi dolazi do razvoja venske hipertenzije koja potiče otpuštanje matriks-metaloproteinaza i uzrokuje degradaciju kolagena i elastina. Time se gubi sposobnost održavanja otpora u stijenkama vena<sup>9</sup>. Staza krvi uzrokuje i lokalnu hipoksiju u tkivu te rastezanje stijenke, što dovodi do podražaja receptora za bol<sup>10</sup>. Rastezanje unutarnjeg sloja vena dovodi do otpuštanja vazoaktivnih tvari unutar stijenke poput supstance P i CGRP-a (engl. *Calcitonin gene related peptide*). One potiču upalni proces i sudjeluju u kaskadi boli<sup>11</sup>. Također, efekt mase zbog povećanih zdjeličnih vena može dovesti do iritacije priležećih živaca pa na taj način utjecati na bolnost<sup>12</sup>.



Slika 1. Patofiziološki algoritam nastanka simptoma u KZS-u, CGRP- Calcitonin gene related peptide, modificirano prema Balabuszek K, Toborek M, Pietura R, Comprehensive overview of the venous disorder known as pelvic congestion syndrome <sup>6</sup>

## 2.1.HISTOLOŠKA GRAĐA VENA

Vene su veće i brojnije krvne žile od arterija stoga je i njihov volumni kapacitet veći od arterijskog. Za razliku od arterija, vene ne sadrže unutarnju i vanjsku elastičnu membranu koje odvajaju slojeve stijenke. Stijenke vena istog su oblika kao i stijenke arterija, ali su tanje pa se lakše dilatiraju i kolabiraju. Sistemski venski krvotok dijeli se na površinski i dubinski. Površinske vene nalaze se odmah ispod kože, između slojeva površinske fascije te komuniciraju s dubokim venama preko perforantnih vena.

Dubinske vene slijede tijekom istoimenih arterija, a ukoliko su parne, nazivaju se konkomitantne vene.

Vene se sastoje od nekoliko slojeva (lat. *tunica*). *Tunica intima* sastoji se od jednog sloja endotelnih stanica koje prekrivaju subendotelni sloj građen od kolagenih i elastičnih vlakana, a u vena donjih udova i spolnih organa tu se nalaze i glatke mišićne stanice. *Tunica media* sastoji se od uzdužnog vanjskog sloja i spiralnog unutrašnjeg sloja glatkih mišićnih stanica isprepletenih s retikulinskim i elastičnim vlaknima. Takva građa mišićnih slojeva omogućava peristaltiku i usmjeravanje krvi prema srcu. *Tunica adventitia*, građena od kolagenskih vlakana, postupno prelazi u okolno vezivno tkivo organa oko vene. Ona je najdeblji i najrazvijeniji sloj venske stijenke, a može sadržavati i uzdužne snopove glatkih mišićnih stanica. Stijenke krvnih žila dijelom se prehranjuju difuzijom krvi iz lumena, a dijelom putem sitnih krvnih žila, koje se granaju unutar adventicije i vanjskog dijela medije. Takve krvne žile nazivaju se *vasa vasorum* i razvijenije su u venama, nego u arterijama.

Inervacija vena potječe od nemijeliniziranih simpatičkih živčanih vlakana, koja pružaju svoje završetke u adventiciju i mediju gdje otpuštaju vazokonstriksijske neurotransmitere<sup>13,14</sup>.

## 2.2. ANATOMIJA VENA

Venska drenaža zdjelice složena je jer uključuje više venskih pleksusa, a anatomija se može razlikovati od osobe do osobe. Općenito, jajnici se dreniraju preko ovarijalnih vena, a venska krv zatim se ulijeva u donju šuplju venu s desne strane i bubrežnu venu s lijeve strane. Krv iz maternice odvodi se u materničnu venu, a zatim odlazi ili u vene jajnika ili u venski pleksus maternice. Perineum dreniraju pudendalne vene i vezikovaginalni pleksus, koji se u konačnici ulijevaju u unutarnje ilijačne vene

kao i venski pleksus maternice<sup>13</sup>. Kako je patologija zdjelčnih vena sastavni dio većine radova na ovu temu, pojmovi „vene zdjelice“ i „ovarijalne vene“ često su korišteni kao sinonimi. U nastavku rada koristiti ću se pojmom vene zdjelice, osim u slučaju izoliranih radova i istraživanja provedenih isključivo nad ovarijalnim venama.

### **2.3. UTJECAJ TRUDNOĆE NA NASTANAK KZS-a**

Zbog strukturalnih promjena vena tijekom trudnoće te porasta tjelesne težine, KZS je češća pojava kod multipara. To sugerira ne samo hormonalni, već i mehanički utjecaj trudnoće na patogenezu ove bolesti<sup>15</sup>. Trudnoću karakterizira drastičan porast materničnog protoka krvi, kako bi se omogućila efikasnija izmjena respiratornih plinova i esencijalnih nutrijenata za rast ploda. Mehanizmi vazodilatacije u trudnoći temelje se na povišenoj razini estrogena, koji stimulira specifične estrogenske receptore. Aktivacija navedenih receptora potiče endotelnu proizvodnju dušikovog (II) oksida, koji uzrokuje selektivnu vazodilataciju ovarijalnih i materničnih vena<sup>16</sup>. Tijekom trudnoće lumen tih vena može se proširiti za šezdeset puta veću vrijednost od lumena tijekom negravidnog stanja<sup>17</sup>. Nepotpuna involucija struktura, nakon mehaničke ozljede vena u kasnoj trudnoći, jedan je od ključnih uzroka primarnog KZS-a zajedno s disfunkcijom venskih zalistaka i vazodilacijskim učinkom estrogena<sup>18</sup>.

### **2.4. MEHANIČKI ČIMBENICI KOJI UZROKUJU KZS**

Mehanički čimbenici mogu se podijeliti na one vezane uz venske zaliske (insuficijencija, ageneza, urođene malformacije) te one uzrokovane vanjskom kompresijom drugim krvožilnim strukturama ili raznim zdjelčnim masama.

Venski zalisci elastični su, krilasti nastavci *tunicae intimae*, koji svojim pružanjem u lumen vene i naizmjeničnim otvaranjem i zatvaranjem, sprječavaju povratni tok krvi. Za njihovu funkciju, osim fiziološke građe, ključna je i kongruencija između parnih zalistaka, koja može biti narušena zbog dilatacije venskog lumena. Zdjelične vene, za razliku od ostalih venskih pleksusa u tijelu, karakterizira češći nedostatak venskih zalistaka, što ih posljedično čini podložnijima venskoj insuficijenciji. Venski zalisci lijeve ovarijalne vene ne postoje u 15 posto slučajeva, a desne u 6 posto<sup>17</sup>. U slučajevima kada venski zalisci postoje, oni se najčešće nalaze na distalnim krajevima vena<sup>19</sup>. U literaturi se KZS uzrokovan insuficijentnim ili odsutnim venskim zaliscima ponekad naziva i „zdjelična venska insuficijencija“.

Postoje višestruke veze između vena koje dreniraju različite regije zdjelice i donjih udova, a jedna od najvažnijih je preko donje glutealne vene. Ukoliko dođe do njezine insuficijencije, ona također može uzrokovati značajan refluks u vene donjih udova. Najčešći uzrok insuficijencije glutealne vene je primarni refluks (primjerice zbog urođene ageneze zalistaka), koji u 50 posto slučajeva ima genetsku komponentu ili pak nastaje zbog urođenih defekata venske stijenke<sup>19</sup>.

Sekundarno KZS može nastati kao posljedica vanjske kompresije drugim velikim krvnim žilama ili zdjeličnim masama, poput tumora. Jedan od primjera venske kompresije je *May-Thurner* sindrom.

*May-Thurner* sindrom karakteriziran je kompresijom lijeve zajedničke ilijačne vene uzrokovane anatomskim položajem između desne zajedničke ilijačne vene i slabinske kralježnice.

Anatomska varijacija koja može rezultirati sekundarnim KZS-om je *Nutcracker* sindrom. Njega karakterizira kompresija lijeve bubrežne vene između superiorne mezenterične arterije i aorte (prednji tip) ili između aorte i kralježnice (stražnji tip)<sup>20</sup>.

### 3. EPIDEMIOLOGIJA

Kongestivni zdjelični sindrom najčešće je dijagnosticiran u dobi između 30. i 40. godina života. Rijedak je u nulipara i postmenopauzalnih žena<sup>21,22</sup>. Pridruženi vulvarni varikoziteti pronalaze se u 10 posto trudnih žena, češće u višerotkinja<sup>23</sup>. Najčešće se pojavljuju tijekom petog mjeseca druge trudnoće, a rizik se povećava s brojem trudnoća<sup>23</sup>. Prevalencija bolesti nešto je viša u zemljama u razvoju, što se objašnjava većim brojem trudnoća po majci u tim zemljama i utjecaju pariteta na nastanak KZS-a<sup>24</sup>. U SAD-u prevalencija kronične zdjelične boli kod žena u dobi 18-50 godina je 15 posto, a čak 43.4 posto u svijetu<sup>25-27</sup>. Za sada ne postoje spoznaje o mogućoj predispoziciji za nastanak bolesti na temelju etničke pripadnosti ili genetskog nasljeđa<sup>28</sup>.

Tijekom rutinske obrade bolesnica s kroničnom zdjeličnom boli etiologija je nejasna u jednoj trećini slučajeva, od čega se vjeruje da se 30 posto može pripisati kongestivnom zdjeličnom sindromu<sup>29</sup>. Nažalost, zbog izostanka interdisciplinarnog dijagnostičkog kriterija točna prevalencija kongestivnog zdjeličnog sindroma nije poznata.



## 4. KLINIČKA MANIFESTACIJA

Bolesnice s kongestivnim zdjelničnim sindromom u anamnezi najčešće ističu tupu, ponekad oštru, kroničnu, unilateralnu ili bilateralnu bol u zdjelici koja perzistira dulje od šest mjeseci, udruženu s dimenorejom, dispareunijom i/ili iritacijom mokraćnog mjehura<sup>6</sup>.

Pogoršanje boli uzrokuju čimbenici koji povećavaju protok krvi, poput spolnog odnosa, stajanja, hodanja, podizanja tereta te posturalnih promjena. Simptomi su prisutni i u trudnoći, a pojačavaju se sa svakom sljedećom trudnoćom<sup>23</sup>. Tipično je da se bol smanjuje u ležećem položaju i izraženija je navečer, a manja je nakon odmaranja ujutro 17,30.

Dismenoreja je zabilježena u 86 posto bolesnica<sup>31</sup>. U podlozi dismenoreje su fiziološke cikličke hormonalne promjene jer se pod utjecajem hormona mijenja promjer krvnih žila tijekom menstrualnog ciklusa. Dispareunija se javlja u 40.8 posto bolesnica koje boluju od KZS-a. Bol se može javiti neposredno prije postizanja orgazma tijekom spolnog odnosa ili postkoitalno<sup>5</sup>.

U fizikalnom statusu nalaze se varikoziteti zdjelice i nogu. Vulvarni varikoziteti prisutni su u 24 do 40 posto bolesnica, a mogu se naći i suprapubični i glutealni varikoziteti<sup>31</sup>. Vide se kao ispunjene strukture vijugavog toka koje plavkasto prosijavaju kroz kožu.

Varikoziteti donjih udova javljaju se u 80 posto bolesnica<sup>32,33</sup>. Najčešće opisani simptomi venske kongestije donjih udova su edem, bol, osjećaj težine/punoće te hiperestezija. Intezitet i učestalost simptoma povećava se s dobi, a bolesnice sa KZS-om imaju veću šansu za nastanak ulceracija na donjim udovima<sup>34,35</sup>.

U istraživanju iz 2017. godine analizom prediktivnog značaja specifičnih simptoma zdjelične boli postkoitalna bol, dispareunija, pogoršanje boli sa stajanjem na

kraju dana, vulvarni varikoziteti i osjetljivost na palpaciju ovarijske točke pokazali su osjetljivost više od 70 posto za dijagnozu KZS-a<sup>36</sup>.

Kronična bol u zdjelici u sklopu KZS-a povezana je s raznim fizičkim, psihološkim i socijalnim čimbenicima. Oni mogu bitno utjecati na zdravlje i opće stanje bolesnica koje posljedično pate od depresije, kroničnog umora te seksualne disfunkcije, što predstavlja značajan problem u svakodnevnom funkcioniranju i narušava kvalitetu života<sup>36</sup>. Na molekularnoj razini, neurotransmiteri poput supstance P i neurokinina A i B, koji se otpuštaju iz varikoznih vena, sudjeluju u regulaciji emocija i kaskadi stresa<sup>37</sup>. Primijećena je i viša incidencija generaliziranih anksioznih poremećaja uz slabiji odgovor na tretman zdjelice boli. Tada se preporuča istodobni psihijatrijski tretman, kako bi se poboljšao konačan ishod liječenja boli<sup>38</sup>.

Liječenje KZS-a može biti otežano neadekvatnim odgovorom tijela na perzistirajuću bol, usprkos „uspješnom“ liječenju primarnog izvora simptoma. Izvor boli kod KZS-a je mehaničko rastezanje venske stijenke, koje izaziva depolarizaciju nociceptora i pokretanje kaskade boli. Također, bol uzrokuje i venska hipertenzija, zbog pokretanja upalnog procesa<sup>7</sup>. Centralna senzibilizacija neurološki je fenomen koji izaziva amplifikaciju bolnog podražaja i širenje na okolne organe<sup>39</sup>.

Postoje razni neurološki mehanizmi kojima se nociceptivni podražaj iz primarnog izvora može potisnuti i ublažiti, ali i amplificirati i proširiti na okolne strukture. U slučaju kronične boli u zdjelici, prenošenjem ekscitacijskog podražaja za bol preko stražnjih rogova kralježnične moždine, bol se iz primarnog izvora (npr. jajnika) može prenijeti na zdjelčno dno, mjehur ili crijevo. U konačnici, to otežava identifikaciju primarnog izvora boli i tretman pacijenta<sup>38</sup>.

Upravo ta varijabilnost u učinkovitosti adaptivnih mehanizama boli objašnjava zašto često kod kroničnih bolnih sindroma slikovni nalaz ne korelira s težinom kliničke slike<sup>38</sup>.

Bolesnice s jasnim slikovnim nalazom venske kongestije mogu pokazivati blagu ili nepostojeću kliničku sliku KZS-a dok druge, s manje opsežnim promjenama vena, mogu imati teže simptome. Ovaj mehanizam boli često se opisuje kod endometrioze, ali i drugih uzroka zdjelične boli<sup>39</sup>. Drugi klinički nalazi, koji se nalaze uz zdjeličnu bol su fibromialgija, sindrom kroničnog umora, bol u donjem dijelu kralježnice te općenito neučinkovitost terapije boli usmjerene ka primarnom izvoru. U literaturi se takvo stanje naziva *complex overlapping pain syndrome* i često je kod bolesnica s kroničnim bolima raznih uzroka<sup>40</sup>.

## 5. DIJAGNOSTIKA

Dijagnoza kongestivnog zdjeličnog sindroma donosi se isključivanjem ostalih mogućih uzroka kronične zdjelične boli, ponajviše zbog nespecifičnosti simptoma KZS-a, ali i podudarnosti s drugim kliničkim stanjima. Diferencijalna dijagnoza između ostalog uključuje ginekološku, urološku i gastroenterološku patologiju, što zahtijeva multidisciplinarnan pristup bolesnici.

Diferencijalna dijagnoza kronične zdjelične boli navedena je u tablici 1.

Tablica 1. Diferencijalna dijagnoza kronične zdjelične boli, modificirano prema Ignacio EA, Ruchika D, Sarin S, Soltes Harper A, Yim D, Mathur V, Venbrux AC. Pelvic Congestion Syndrome: Diagnosis and Treatment<sup>28</sup>

<b>DIFERENCIJALNA DIJAGNOZA KRONIČNE ZDJELIČNE BOLI</b>	
Endometrioza	Ovarijske ciste
Fibromialgija	Porfirije
Gastroenterološka patologija	Prolaps maternice
Kongestivni zdjelični sindrom	Tumori/metastaze
Miomi maternice	Urološka patologija
Neurološka patologija	Zdjelična upalna bolest
Ortopedska patologija	

Postavljanje dijagnoze KZS-a započinje uzimanjem iscrpne anamneze o karakteristikama boli. Slijedi ginekološki pregled koji se sastoji od bimanualne palpacije, pretrage ultrazvukom transvaginalno i transabdominalno te PAPA testa. Također je potrebno napraviti krvne i urinarne pretrage koje uključuju kompletnu krvnu sliku, sediment eritrocita, serumski beta humani korionski gonadotropin ( $\beta$ -hCG),

tumorske markere, razine spolnih hormona, urinokulturu i testove za spolno prenosive bolesti.

Važan nalaz, koji sugerira postojanje KZS-a tijekom obrade kronične zdjelične boli, osjetljivost je na palpaciju ovarija u ovarijskoj točki<sup>38</sup>. Ona se nalazi na prvoj trećini linije koja povezuje prednji gornji greben bočne kosti (lat. *spina iliaca anterior superior*) i pupak. Kod žena s kroničnom zdjeličnom boli i dispareunijom prisutnost boli na ovarijskoj točki tijekom bimanualnog pregleda visoko je senzitivna i specifičan nalaz za KZS<sup>38</sup>.

Nakon postavljanja sumnje na postojanje KZS-a, bolesnicu je potrebno uputiti na daljnje radiološke slikovne pretrage i/ili eksplorativne laparoskopske operacije s ciljem potvrde ili isključivanja sindroma.

## 5.1. ULTRAZVUK

Ultrazvuk je prva dijagnostička linija pri sumnji na KZS ponajviše zbog svoje neinvazivnosti, isplativosti i dostupnosti<sup>41</sup>. Može biti transvaginalan, transabdominalan ili transperinealan. Korištenje *doppler* ultrazvuka korisno je u dijagnostici venskih poremećaja zbog prikaza osobitosti protoka krvi, dok se standardni B-mod ultrazvuka koristi u procjeni zdjelične anatomije i detekciji patoloških tvorbi<sup>6</sup>. Ultrazvučni i *dopplerski* nalazi, koji sugeriraju postojanje KZS-a, jesu tortuozne zdjelične vene usporenog i retrogradnog protoka krvi te dilatirane arkuatne vene u miometriju, koje komuniciraju sa zdjeličnim varikozitetima<sup>42</sup>. Prednost ultrazvuka mogućnost je dinamičkog pregleda uz korištenje Valsavinog manevra kako bi se demonstrirao stvarni integritet venskih valvula<sup>43</sup>.

Negativna strana pretrage ultrazvukom je moguća previd promjena na venama zdjelice zbog ležećeg položaja koji poništava djelovanje gravitacije na vene.

## 5.2. VENOGRAFIJA

Kateterizacijska venografija smatra se zlatnim standardom za evaluaciju poremećenog protoka kroz zdjelične vene i za potvrđivanje dijagnoze KZS-a<sup>44</sup>.

Postupak venografije uključuje obilježavanje vena kontrastnim sredstvom tijekom rentgenskog snimanja zdjelice. U dijagnostici zdjelične venske insuficijencije najčešće se koristi intravenska (direktna) venografija, a kontrastna sredstva koja se koriste mogu biti ionska ili neionska. Kontrast se može aplicirati centralnim femoralnim ili jugularnim venskim pristupom pri čemu se venski protok analizira fluoroskopijom<sup>36</sup>.

Udruženje za intervencijsku radiologiju (*Society of Interventional Radiology*) donijelo je smjernice za dijagnostiku zdjelične venske kongestije koje uključuju promjer vena >5mm u ovarijalnim i materničnim venama, refluks krvi, prelazak kontrasta na kontralateralnu stranu kroz maternično-ovarijalnu arkadu, prosijavanje varikoziteta na bedrima i vulvi te stagnaciju kontrastnog materijala u zdjeličnim venama<sup>29</sup>. Normalan promjer vena na venografiji manji je od 5mm, dok se promjer veći od 8 mm smatra abnormalnim nalazom<sup>45</sup>.

Evaluacija nalaza venografije može se provesti i po Beardovim kriterijima koji uključuju tri komponente: maksimalni promjer ovarijalne vene (<5mm smatra se normalnim, 5-8mm umjerenim, >8mm teškim), stupanj kongestije (normalan-male i ravne vene, umjeren-tortuozne vene, težak-proširene, tortuozne vene) te vrijeme protoka kontrasta (0, 20, 40 sekunda)<sup>46</sup>.

Nedostatak venografije kao dijagnostičke metode je invazivnost, izlaganje bolesnice zračenju i mogućnost izazivanja neželjenih nuspojava na kontrast.

### **5.3. KOMPJUTORIZIRANA TOMOGRAFIJA (CT)**

Kompjutorizirana tomografija (CT) je slikovna metoda koja omogućava presječnu vizualizaciju i preciznu anatomsku lokalizaciju struktura zdjelice. CT, za razliku od rentgenskog snimanja, koristi motorizirani pomični izvor x-zraka koji snima tijelo iz svih kuteva, čime se dobiva trodimenzionalan prikaz struktura s visokom prostornom razlučivošću. Korištenjem kontrasta poboljšava se uvid u krvožilne strukture, što čini CT visoko osjetljivom pretragom za krvožilnu patologiju. Negativna strana korištenja CT-a je štetno djelovanje ionizirajućeg zračenja kojem se bolesnica izlaže, što treba imati na umu ukoliko je u reproduktivnoj dobi <sup>47</sup>.

### **5.4. MAGNETSKA REZONANCIJA (MR)**

Magnetska rezonancija (MR) je dijagnostička slikovna pretraga koja omogućava visoku prostornu rezoluciju i detaljan prikaz anatomskih odnosa u zdjelici i krvožilnih struktura koristeći magnetsko polje i radiovalove. MR se može provoditi s i bez korištenja kontrasta. Pokazuje visoku osjetljivost u dijagnostici venske insuficijencije<sup>48</sup>. MR se koristi i u detekciji ostalih zdjelčnih ginekoloških patologija kao što su endometrioza, tumori te deformiteti maternice. Za razliku od CT-a, prilikom snimanja MR-a žena se ne izlaže zračenju, što je osobito važan čimbenik ukoliko je žena u reproduktivnoj dobi.

## 5.5. LAPAROSKOPIJA

Eksplorativna laparoskopija je invazivna dijagnostička metoda koja se koristi u diferencijalnoj dijagnostici uzroka kronične zdjelice boli. Prema literaturnim navodima provodi se u 40 posto slučajeva kronične boli u zdjelici neprepoznatog podrijetla<sup>6</sup>. Nije idealan izbor za dijagnostiku KZS-a zbog kompresije vena visokim tlakom CO<sub>2</sub> i Trendelenburgovog položaja, koji su nužni tijekom operacije, što može biti uzrok previda čak u 80 do 90 posto slučajeva KZS-a<sup>6</sup>. Stoga se pri laparoskopiji kod sumnje u KZS koristi niži intraabdominalni tlak CO<sub>2</sub> i modificirani Trendelenburgov položaj kako bi se poboljšala dijagnostička vrijednost pretrage<sup>49,50</sup>. Zbog potencijalnog statističkog rizika za život i zdravlje kojem se bolesnica izlaže pri invazivnom zahvatu u općoj anesteziji, neinvazivne radiološke metode imaju prednost u dijagnostici KZS-a.



## **6. TERAPIJSKE MOGUĆNOSTI**

Izbor terapije KZS-a ovisi o težini simptoma i prisutnosti vulvarnih varikoziteta i varikoziteta donjih udova. Bolesnicama treba prvo ponuditi konzervativne metode liječenja poput fizikalnih metoda elastične kompresije, medikamentozne terapije i vježbanja. Invazivne metode terapije uključuju kirurške i interventne radiološke zahvate, a rezervirane su za bolesnice s neodgovarajućim odgovorom na konzervativnu terapiju ili nuspojavama na lijekove koji se koriste u terapiji. S obzirom na moguću psihosomatsku pozadinu simptoma i potencijalno lošiji odgovor na terapiju boli, od koristi može biti i psihoterapija. Za sada nema znanstveno utemeljenih spoznaja o razlici terapijskih ishoda između multipara i unipara<sup>51,52</sup>.

### **6.1. KONZERVATIVNE METODE**

#### **6.1.1. FIZIKALNA TERAPIJA**

Metode fizikalne terapije uključuju elastičnu kompresiju vena te vježbe. Elastična kompresija (elastične čarape za vene) može se primjenjivati kao komplementarna, preventivna i terapijska metoda liječenja. Njome se smanjuju tegobe bolesti, a dijelom i prevenira daljnja progresija te poboljšava radna i životna sposobnost. Kao metoda liječenja, elastična kompresija je jednostavna i dostupna te ne izaziva nikakve komplikacije ni nuspojave. Primjenom elastične kompresije imitira se fiziološka distribucija tlaka u venama, što povećava brzinu toka krvi u zahvaćenim venama i smanjuje kongestiju. Istodobno, smanjuje se mogućnost za nastanak duboke venske tromboze (DVT).

Vježbanje također može imati blagotvoran učinak na simptome bolesti, posebice kod pacijentica sa sjedilačkim načinom života. Mišićna aktivnost postignuta umjerenom

tjelovježbom i kretanjem može poboljšati cirkulaciju i umanjiti bol nastalu venskom kongestijom.

### **6.1.2. MEDIKAMENTOZNA TERAPIJA**

U medikamentoznoj terapiji kongestivnog zdjeličnog sindroma koriste se analgetici, oralni flavonoidi te hormonska terapija.

Od analgetika, najčešće se primjenjuju nesteroidni protuupalni lijekovi (NSAID). Njihov mehanizam djelovanja temelji se na inhibiciji enzima ciklooksigenaze koji posreduje u sintezi prostaglandina. Inhibicijom sinteze prostaglandina koči se upalna reakcija i vazodilatacija te se ublažava bol. NSAID-i su prihvatljiva prva linija liječenja jer pružaju olakšanje simptoma i lako su dostupni. Međutim, njihov učinak je kratkotrajan i nisu dugoročno rješenje problema, a mogu poslužiti samo kao privremena terapija do primjene drugih terapijskih postupaka<sup>37</sup>.

Oralni flavonoidi spojevi su biljnog podrijetla koji imaju protektivno djelovanje na krvne žile. Flavonoidi povećavaju tonus vena, poboljšavaju limfatičnu drenažu i smanjuju kapilarnu hiperpermeabilnost<sup>53</sup>. Mehanizam djelovanja temelji se na kontroli sinteze prostaglandina i slobodnih radikala te inhibiciji aktivacije leukocita<sup>54</sup>.

Višestruke studije pokazale su učinkovitost terapije flavonoidima na KZS, a mogu se koristiti samostalno ili u kombinaciji s ostalim terapijskim modalitetima<sup>53–55</sup>. U placebo kontroliranom dvostruko slijepom istraživanju iz 2007. bolesnice su već nakon dva mjeseca primjetile poboljšanje simptoma bolesti. Na kraju istraživanja, bolesnice su pokazale značajno smanjenje frekvencije i inteziteta simptoma zdjelične venske kongestije, za razliku od kontrolne grupe koja je primala placebo<sup>56</sup>.

Nuspojave lijeka su probavne tegobe, mučnina i povraćanje i njihovo korištenje nije preporučeno u trudnoći ili tijekom dojenja.

U hormonskoj terapiji KZS-a koriste se oralni kontraceptivi, medroksiprogesteron acetat (MPA) i agonisti gonadotropin oslobađajućeg hormona (GnRH). Temelj hormonske terapije KZS-a je supresija folikulogeneze i proizvodnje steroida, čime se inducira stanje hipoestrogenizma i umanjuje efekt estrogena na vensku dilataciju<sup>57</sup>.

Oralni kontraceptivi po sastavu su sintetski estrogeni i/ili progestini i djeluju na oslobađanje GnRH, odnosno FSH i LH, čime dovode do inhibicije ovulacije i hipoestrogenizma. Tijekom korištenja, olakšavaju simptome zdjelice boli kočenjem estrogeni posredovane vazodilatacije vena zdjelice. Nuspojave primjene oralnih kontraceptiva su povećana učestalost duboke venske tromboze, promjene raspoloženja, glavobolje i mučnine.

Medroksiprogesteron acetat je steroidni progestin sintetskog podrijetla. Koristi se kao kontraceptiv te kao hormonska nadomjesna terapija. Učinkovito smanjuje simptome KZS-a kod 40 posto pacijenata, a u kombinaciji s psihoterapijom učinkovitost je oko 60 posto<sup>58</sup>. Smanjenje simptoma uzrokovano je indukcijom amenoreje<sup>59</sup>. Nuspojave uzimanja MPA su depresija i porast tjelesne težine.

Dugotrajna primjena MPA-a, najčešće u depo obliku, pruža neposredan i efikasan učinak no, ima značajne dugoročne hipoestrogene nuspojave poput valova vrućine, promjena u krvarenju i osteoporoze<sup>57, 60</sup>.

GnRH agonisti primjenjuju se u terapiji karcinoma dojke i u postupcima *in vitro* fertilizacije (IVF). Djeluju tako što desenzitiviziraju stimulatorni efekt GnRH na hipofizu, čime smanjuju lučenje FSH i LH te u konačnici uzrokuju anovulaciju i hipoestrogenizam. U prospektivnom randomiziranom istraživanju iz 2001. bolesnice

sa KZS-om tretirane su ili GnRH agonistom ili MPA-om tijekom šest mjeseci<sup>58</sup>. Obje terapije pokazale su subjektivno i objektivno poboljšanje simptoma KZS-a. Međutim, nakon dvanaest mjeseci nešto bolji ishod pokazala je terapija goserelin acetatom. Najizraženije nuspojave GnRH agonista su simptomi menopauze.

## **6.2. INVAZIVNE METODE**

### **6.2.1.KIRURŠKE METODE**

Kirurške metode liječenja kongestivnog zdjeličnog sindroma uključuju laparoskopiju i laparotomiju s podvezivanjem vena te histerektomiju s bilateralnom salpingooforektomijom<sup>30</sup>.

Histerektomija s bilateralnom salpingooforektomijom izrazito je invazivna metoda liječenja KZS-a. Ona uključuje kirurško uklanjanje maternice, jajnika, jajovoda te ligaciju ili eksciziju ovarijalnih vena i svih kolaterala. Histerektomija se nije pokazala dovoljno uspješnom metodom liječenja KZS-a zbog postojanja brojnih anastomoza između venskih pleksusa zdjelice, što može biti uzrokom zaostalih simptoma nakon operacije. Prema nekim autorima, kirurško podvezivanje ovarijalnih i zdjeličnih vena u KZS-u otklanja simptome kod 75 posto bolesnica<sup>30</sup>. Danas se histerektomija smatra opsolentnom metodom liječenja KZS-a zbog invazivnosti i potrebe za hormonskom nadomjesnom terapijom nakon ooforektomije<sup>61</sup>.

Kirurške metode liječenja KZS-a indicirane su jedino ako ostale manje invazivne metode liječenja nisu dostupne ili ako nije postignut uspjeh korištenjem ostalih metoda liječenja<sup>62</sup>.

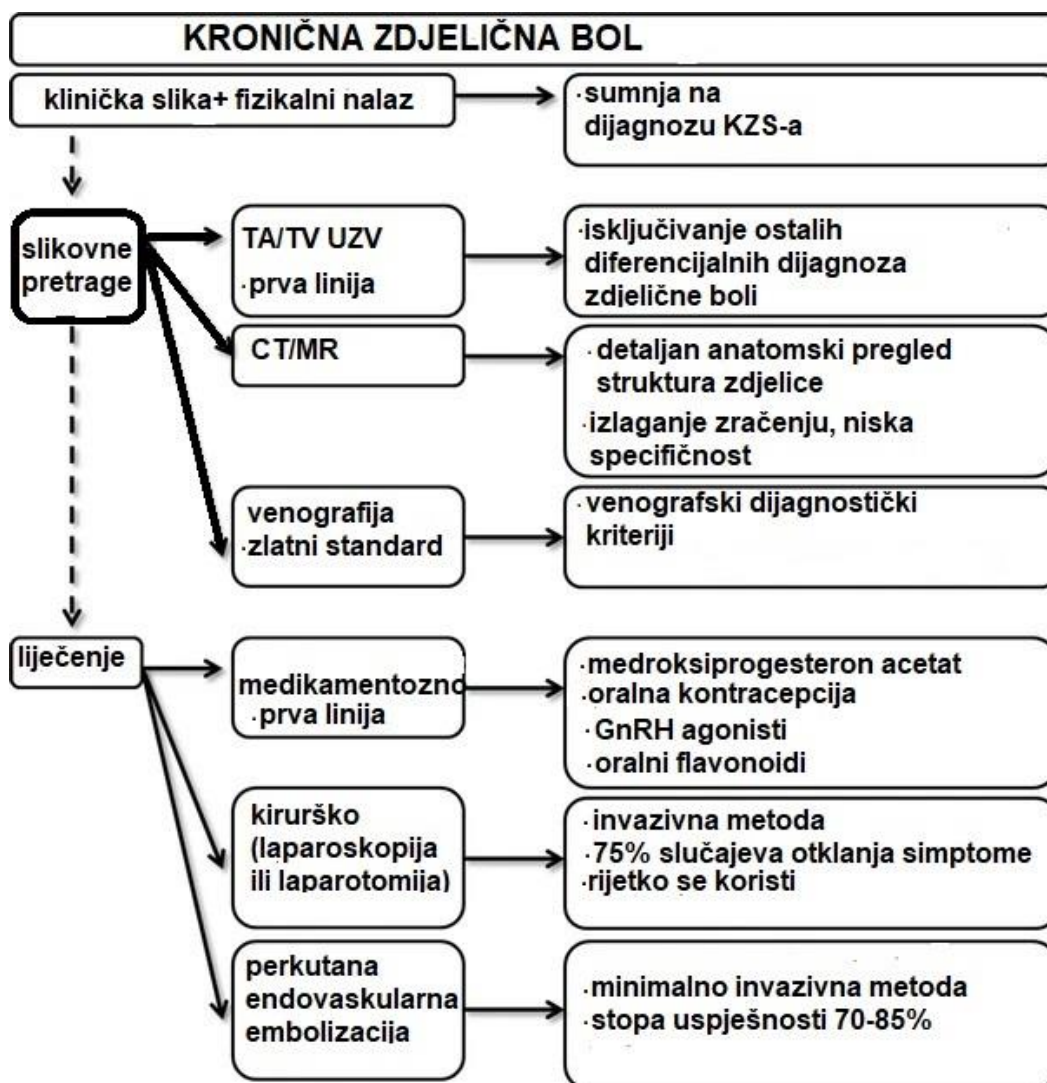
## 6.2.2.RADIOLOŠKE METODE

Radiološka metoda liječenja kongestivnog zdjeličnog sindroma je perkutana endovaskularna embolizacija tekućim embolizacijskim sredstvima i zavojnicom. Perkutani endovaskularni pristup je minimalno invazivan i provodi se uz korištenje fluoroskopije. Izvodi se pod lokalnom anestezijom bez potrebe za hospitalizacijom, što olakšava postupak za bolesnicu i umanjuje troškove liječenja. Tipovi pristupa venama zdjelice su: femoralni, transjugularni, subklavijski ili brahijalni.

Liječenje KZS-a embolizacijom uspješno otklanja simptome u 70 do 85 posto bolesnica<sup>61</sup>. Zasad nema spoznaja o neželjenim učincima embolizacije na plodnost, menstrualni ciklus i razine hormona.<sup>63</sup> Također su razvijene brojne tehnike za smanjivanje izlaganja zračenju tijekom postupka embolizacije poput zaštite gonada (engl. *gonadal shielding*), minimiziranja korištene doze zračenja i ograničavanja vremena zračenja.

Komplikacije embolizacije tekućim sredstvima rijetke su (<9 posto), a uključuju tromboflebitis, neželjenu embolizaciju okolnih vena, povrat varikoziteta te moždani udar zbog paradoksalne tromboembolije<sup>61</sup>. Komplikacije embolizacije zavojnicom su migracija ili neispravno postavljanje zavojnice, perforacija vene, lokalni flebitis i rekanalizacija zbog erozije zavojnice<sup>64,65</sup>.

Usprkos invazivnosti i rijetkim, ali mogućim komplikacijama, radiološka metoda ima prednost pred kirurškom metodom invazivnog liječenja. Slika 2 prikazuje dijagnostičko terapijski algoritam postupanja kod KZS-a.



Slika 2. Algoritam dijagnostičkog i terapijskog postupanja kod kongestivnog zdjeliceg sindroma, modificirano prema Borghi C i Dell' Atti L, Pelvic congestion syndrome: the current state of the literature<sup>30</sup>

## 7. ZAKLJUČAK

Kongestivni zdjelični sindrom kliničko je stanje koje uzrokuje značajne tegobe kod bolesnica, no i dalje je podcijenjeno u ginekološkoj literaturi i često neprepoznato u svakodnevnoj kliničkoj praksi. Osim što narušava zdravlje i uzrokuje kroničnu bol, utječe i na kvalitetu života i svakodnevno funkcioniranje. Iako često zanemaren, aspekt seksualne disfunkcije iznimno je važan za normalno psihološko i socijalno funkcioniranje bolesnica. Kronična bol i neuspjeh u dijagnostici ili terapiji bolesti, mogu biti uzrok depresivnog raspoloženja bolesnica i utjecati na njihovu radnu sposobnost. Stoga je ključan individualan pristup svakoj bolesnici, s uključivanjem drugih medicinskih struka s ciljem poboljšanja terapijskog ishoda.

Pregledom literature, uviđa se manjak sveobuhvatnih, randomiziranih, multicentričnih studija na temu KZS-a. Djelomično je to rezultat manjka interdisciplinarne definicije i klasifikacije bolesti. Usprkos tome što je KZS kao entitet relativno nedavno razjašnjen i opisan u medicinskoj literaturi, veći interes ginekološke struke i dalje izostaje.

## **8. ZAHVALE**

Zahvaljujem mentorici prim.dr.sc. Vanji Fenzl, dr.med. na svim pruženim savjetima, trudu i pomoći tijekom pisanja ovog rada.

Hvala mojoj majci Vedrani, ocu Vladimiru i ostatku obitelji na neiscrpnj ljubavi i podršci tijekom studiranja. Posebno hvala lanu i svim prijateljicama koje su mi olakšale ovaj studijski put i bile vjetar u leđa.



## 8. LITERATURA

1. Pelvic Congestion Syndrome - an overview | ScienceDirect Topics. Accessed July 11, 2022. <https://www.sciencedirect.com/topics/medicine-and-dentistry/pelvic-congestion-syndrome>
2. Taylor HC. Vascular congestion and hyperemia; their effect on function and structure in the female reproductive organs; the clinical aspects of the congestion-fibrosis syndrome. *Am J Obstet Gynecol*. 1949;57(4):637-653. doi:10.1016/0002-9378(49)90704-8
3. Robinson JC. Chronic pelvic pain. *Curr Opin Obstet Gynecol*. 1993;5(6):740-743.
4. Lazarashvili Z, Antignani P, Monedero J. Pelvic congestion syndrome: Prevalence and quality of life. 2016;23:123-126.
5. Perry CP. Current Concepts of Pelvic Congestion and Chronic Pelvic Pain. *JSLs*. 2001;5(2):105-110.
6. Bałabuszek K, Toborek M, Pietura R. Comprehensive overview of the venous disorder known as pelvic congestion syndrome. *Ann Med*. 2022;54(1):22-36. doi:10.1080/07853890.2021.2014556
7. Meissner MH, Khilnani NM, Labropoulos N, et al. The Symptoms-Varices-Pathophysiology classification of pelvic venous disorders: A report of the American Vein & Lymphatic Society International Working Group on Pelvic Venous Disorders. *Phlebology*. 2021;36(5):342-360. doi:10.1177/0268355521999559
8. Rozenblit AM, Ricci ZJ, Tuvia J, Amis ES. Incompetent and Dilated Ovarian Veins. *Am J Roentgenol*. 2001;176(1):119-122. doi:10.2214/ajr.176.1.1760119
9. MacColl E, Khalil RA. Matrix Metalloproteinases as Regulators of Vein Structure and Function: Implications in Chronic Venous Disease. *J Pharmacol Exp Ther*. 2015;355(3):410-428. doi:10.1124/jpet.115.227330
10. Gavrillov SG, Efremova OI. Surgical aspects of venous pelvic pain treatment. *Curr Med Res Opin*. 2019;35(11):1983-1989. doi:10.1080/03007995.2019.1631059
11. Krzanowski M, Partyka L, Drelicharz L, et al. Posture commonly and considerably modifies stenosis of left common iliac and left renal veins in women diagnosed with pelvic venous disorder. *J Vasc Surg Venous Lymphat Disord*. 2019;7(6):845-852.e2. doi:10.1016/j.jvsv.2019.05.009
12. Dorobisz TA, Garcarek JS, Kurcz J, et al. Diagnosis and treatment of pelvic congestion syndrome: Single-centre experiences. *Adv Clin Exp Med Off Organ Wroclaw Med Univ*. 2017;26(2):269-276. doi:10.17219/acem/68158
13. Zoričić Cvek S. Waldeyerova anatomija čovjeka. *Anat Menschen*. Published online 2009:225-277.
14. Junqueira's Basic Histology Text and Atlas, 16e | AccessMedicine | McGraw Hill Medical. Accessed June 21, 2022. <https://accessmedicine.mhmedical.com/book.aspx?bookID=3047>
15. Champaneria R, Shah L, Moss J, et al. The relationship between pelvic vein incompetence and chronic pelvic pain in women: systematic reviews of diagnosis and treatment effectiveness. *Health Technol Assess Winch Engl*. 2016;20(5):1-108. doi:10.3310/hta20050

16. Bai J, Qi QR, Li Y, et al. Estrogen Receptors and Estrogen-Induced Uterine Vasodilation in Pregnancy. *Int J Mol Sci.* 2020;21(12):E4349. doi:10.3390/ijms21124349
17. Bendek B, Afuape N, Banks E, Desai NA. Comprehensive review of pelvic congestion syndrome: causes, symptoms, treatment options. *Curr Opin Obstet Gynecol.* 2020;32(4):237-242. doi:10.1097/GCO.0000000000000637
18. Miller VM, Duckles SP. Vascular actions of estrogens: functional implications. *Pharmacol Rev.* 2008;60(2):210-241. doi:10.1124/pr.107.08002
19. Corrêa MP, Bianchini L, Saleh JN, Noel RS, Bajerski JC. Pelvic congestion syndrome and embolization of pelvic varicose veins. *J Vasc Bras.* 18:e20190061. doi:10.1590/1677-5449.190061
20. Larkin TA, Hovav O, Dwight K, Villalba L. Common iliac vein obstruction in a symptomatic population is associated with previous deep venous thrombosis, and with chronic pelvic pain in females. *J Vasc Surg Venous Lymphat Disord.* 2020;8(6):961-969. doi:10.1016/j.jvsv.2020.02.011
21. Bartl T, Wolf F, Dadak C. Pelvic congestion syndrome (PCS) as a pathology of postmenopausal women: a case report with literature review. *BMC Womens Health.* 2021;21:181. doi:10.1186/s12905-021-01323-3
22. Kaufman C, Little NA. Pelvic Congestion Syndrome: A Missed Opportunity. *Indian J Radiol Imaging.* 2021;31(3):539-544. doi:10.1055/s-0041-1735497
23. Publishing L. Clinical aspects of pelvic congestion syndrome. Servier - Phlebology. Published December 27, 2016. Accessed June 26, 2022. <https://www.phlebology.org/clinical-aspects-pelvic-congestion-syndrome/>
24. Ellis H, Logan BM, Dixon AK. Handbook of Venous Disorders, 3rd edn. *Ann R Coll Surg Engl.* 2010;92(2):179. doi:10.1308/003588410X12628812459094c
25. Mathias SD, Kuppermann M, Liberman RF, Lipschutz RC, Steege JF. Chronic pelvic pain: prevalence, health-related quality of life, and economic correlates. *Obstet Gynecol.* 1996;87(3):321-327. doi:10.1016/0029-7844(95)00458-0
26. Latthe P, Latthe M, Say L, Gülmezoglu M, Khan KS. WHO systematic review of prevalence of chronic pelvic pain: a neglected reproductive health morbidity. *BMC Public Health.* 2006;6:177. doi:10.1186/1471-2458-6-177
27. Ahangari A. Prevalence of chronic pelvic pain among women: an updated review. *Pain Physician.* 2014;17(2):E141-147.
28. Ignacio EA, Dua R, Sarin S, et al. Pelvic Congestion Syndrome: Diagnosis and Treatment. *Semin Interv Radiol.* 2008;25(4):361-368. doi:10.1055/s-0028-1102998
29. Black CM, Thorpe K, Venrbux A, et al. Research reporting standards for endovascular treatment of pelvic venous insufficiency. *J Vasc Interv Radiol JVIR.* 2010;21(6):796-803. doi:10.1016/j.jvir.2010.02.017
30. Borghi C, Dell'Atti L. Pelvic congestion syndrome: the current state of the literature. *Arch Gynecol Obstet.* 2016;293(2):291-301. doi:10.1007/s00404-015-3895-7

31. Kim AS, Greyling LA, Davis LS. Vulvar Varicosities: A Review. *Dermatol Surg Off Publ Am Soc Dermatol Surg Al.* 2017;43(3):351-356. doi:10.1097/DSS.0000000000001008
32. Bora A, Avcu S, Arslan H, Adali E, Bulut MD. The relation between pelvic varicose veins and lower extremity venous insufficiency in women with chronic pelvic pain. *JBR-BTR Organe Soc R Belge Radiol SRBR Orgaan Van K Belg Ver Voor Radiol KBVR.* 2012;95(4):215-221. doi:10.5334/jbr-btr.623
33. Gavrilov SG, Moskalenko YP. Does pelvic congestion syndrome influence symptoms of chronic venous disease of the lower extremities? *Eur J Obstet Gynecol Reprod Biol.* 2019;243:83-86. doi:10.1016/j.ejogrb.2019.10.025
34. Sulakvelidze L, Tran M, Kennedy R, Lakhanpal S, Pappas PJ. Presentation patterns in women with pelvic venous disorders differ based on age of presentation. *Phlebology.* 2021;36(2):135-144. doi:10.1177/0268355520954688
35. Placke JM, Jockenhöfer F, Benson S, Dissemond J. Venous ulcerations occur more frequently in women on the left lower leg. Can pelvic congestion syndrome be an often undetected cause? *Int Wound J.* 2020;17(1):230-231. doi:10.1111/iwj.13260
36. Herrera-Betancourt AL, Villegas-Echeverri JD, López-Jaramillo JD, López-Isanoa JD, Estrada-Alvarez JM. Sensitivity and specificity of clinical findings for the diagnosis of pelvic congestion syndrome in women with chronic pelvic pain. *Phlebology.* 2018;33(5):303-308. doi:10.1177/0268355517702057
37. Nicholson T, Basile A. Pelvic congestion syndrome, who should we treat and how? *Tech Vasc Interv Radiol.* 2006;9(1):19-23. doi:10.1053/j.tvir.2006.08.005
38. Khilnani NM, Winokur RS, Scherer KL, Meissner MH. Clinical Presentation and Evaluation of Pelvic Venous Disorders in Women. *Tech Vasc Interv Radiol.* 2021;24(1):100730. doi:10.1016/j.tvir.2021.100730
39. Hoffman D. Central and Peripheral Pain Generators in Women with Chronic Pelvic Pain: Patient Centered Assessment and Treatment. *Curr Rheumatol Rev.* 11(2):146-166.
40. Maixner W, Fillingim RB, Williams DA, Smith SB, Slade GD. Overlapping Chronic Pain Conditions: Implications for Diagnosis and Classification. *J Pain.* 2016;17(9, Supplement):T93-T107. doi:10.1016/j.jpain.2016.06.002
41. Labropoulos N, Jasinski PT, Adrahtas D, Gasparis AP, Meissner MH. A standardized ultrasound approach to pelvic congestion syndrome. *Phlebology.* 2017;32(9):608-619. doi:10.1177/0268355516677135
42. Patel MD, Young SW, Dahiya N. Ultrasound of Pelvic Pain in the Nonpregnant Woman. *Radiol Clin North Am.* 2019;57(3):601-616. doi:10.1016/j.rcl.2019.01.010
43. Mathur M, Scutt LM. Nongynecologic Causes of Pelvic Pain: Ultrasound First. *Obstet Gynecol Clin North Am.* 2019;46(4):733-753. doi:10.1016/j.ogc.2019.07.007
44. Imaging Appearance and Nonsurgical Management of Pelvic Venous Congestion Syndrome. doi:10.1148/rg.2019180159
45. Kennedy A, Hemingway A. Radiology of ovarian varices. *Br J Hosp Med.* 1990;44(1):38-43.

46. Beard RW, Highman JH, Pearce S, Reginald PW. Diagnosis of pelvic varicosities in women with chronic pelvic pain. *Lancet Lond Engl*. 1984;2(8409):946-949. doi:10.1016/s0140-6736(84)91165-6
47. Computed Tomography (CT). Accessed July 11, 2022. <https://www.nibib.nih.gov/science-education/science-topics/computed-tomography-ct>
48. Huang YK, Tseng YH, Lin CH, et al. Evaluation of venous pathology of the lower extremities with triggered angiography non-contrast-enhanced magnetic resonance imaging. *BMC Med Imaging*. 2019;19(1):96. doi:10.1186/s12880-019-0395-4
49. Radosa JC, Radosa MP, Schweitzer PA, et al. Impact of different intraoperative CO2 pressure levels (8 and 15 mmHg) during laparoscopic hysterectomy performed due to benign uterine pathologies on postoperative pain and arterial pCO2 : a prospective randomised controlled clinical trial. *BJOG Int J Obstet Gynaecol*. 2019;126(10):1276-1285. doi:10.1111/1471-0528.15826
50. Wagner E, Chandler JN, Mihalov LS. Minimizing Trendelenburg Position for Laparoscopic Gynecologic Surgery [6L]. *Obstet Gynecol*. 2019;133:130S. doi:10.1097/01.AOG/01.AOG.0000559240.42051.12
51. Capasso P, Simons C, Trotteur G, Dondelinger RF, Henroteaux D, Gaspard U. Treatment of symptomatic pelvic varices by ovarian vein embolization. *Cardiovasc Intervent Radiol*. 1997;20(2):107-111. doi:10.1007/s002709900116
52. Maleux G, Stockx L, Wilms G, Marchal G. Ovarian vein embolization for the treatment of pelvic congestion syndrome: long-term technical and clinical results. *J Vasc Interv Radiol JVIR*. 2000;11(7):859-864. doi:10.1016/s1051-0443(07)61801-6
53. Publishing L. Chronic pelvic pain associated with pelvic congestion syndrome and the benefit of Daflon 500 mg: a review\*. Servier - Phlebology. Published September 9, 2009. Accessed June 27, 2022. <https://www.phlebology.org/chronic-pelvic-pain-associated-with-pelvic-congestion-syndrome-and-the-benefit-of-daflon-500-mg-a-review/>
54. Efficacy of micronized purified flavonoid fraction (Daflon®) on improving individual symptoms, signs and quality of life in patients with chronic venous disease: a systematic review and meta-analysis of randomized double-blind placebo-controlled trials - International Angiology 2018 April;37(2):143-54. Accessed June 27, 2022. <https://www.minervamedica.it/en/journals/international-angiology/article.php?cod=R34Y2018N02A0143>
55. Zheng Y, Zhang R, Shi W, et al. Metabolism and pharmacological activities of the natural health-benefiting compound diosmin. *Food Funct*. 2020;11(10):8472-8492. doi:10.1039/d0fo01598a
56. Simsek M, Burak F, Taskin O. Effects of micronized purified flavonoid fraction (Daflon) on pelvic pain in women with laparoscopically diagnosed pelvic congestion syndrome: a randomized crossover trial. *Clin Exp Obstet Gynecol*. 2007;34(2):96-98.
57. Publishing L. Medical treatment of pelvic congestion syndrome. Servier - Phlebology. Published December 27, 2016. Accessed June 27, 2022. <https://www.phlebology.org/medical-treatment-pelvic-congestion-syndrome/>

58. A randomized controlled trial of medroxyprogesterone acetate and psychotherapy for the treatment of pelvic congestion - PubMed. Accessed June 27, 2022. <https://pubmed.ncbi.nlm.nih.gov/2531611/>
59. Medroxyprogesterone acetate in the treatment of pelvic pain due to venous congestion - PubMed. Accessed June 27, 2022. <https://pubmed.ncbi.nlm.nih.gov/2531610/>
60. Subcutaneous depot medroxyprogesterone acetate versus leuprolide acetate in the treatment of endometriosis-associated pain - PubMed. Accessed June 27, 2022. <https://pubmed.ncbi.nlm.nih.gov/16176939/>
61. Borghi C, Dell'Atti L. Pelvic congestion syndrome: the current state of the literature. *Arch Gynecol Obstet*. 2016;293(2):291-301. doi:10.1007/s00404-015-3895-7
62. Gloviczki P, Comerota AJ, Dalsing MC, et al. The care of patients with varicose veins and associated chronic venous diseases: clinical practice guidelines of the Society for Vascular Surgery and the American Venous Forum. *J Vasc Surg*. 2011;53(5 Suppl):2S-48S. doi:10.1016/j.jvs.2011.01.079
63. Kim HS, Malhotra AD, Rowe PC, Lee JM, Venbrux AC. Embolotherapy for pelvic congestion syndrome: long-term results. *J Vasc Interv Radiol JVIR*. 2006;17(2 Pt 1):289-297. doi:10.1097/01.RVI.0000194870.11980.F8
64. Nasser F, Cavalcante RN, Affonso BB, Messina ML, Carnevale FC, de Gregorio MA. Safety, efficacy, and prognostic factors in endovascular treatment of pelvic congestion syndrome. *Int J Gynaecol Obstet Off Organ Int Fed Gynaecol Obstet*. 2014;125(1):65-68. doi:10.1016/j.ijgo.2013.10.008
65. Kwon SH, Oh JH, Ko KR, Park HC, Huh JY. Transcatheter ovarian vein embolization using coils for the treatment of pelvic congestion syndrome. *Cardiovasc Intervent Radiol*. 2007;30(4):655-661. doi:10.1007/s00270-007-9040-7

## 9. ŽIVOTOPIS

Rođena sam 04. listopada 1997. u Zagrebu. Osnovnoškolsko obrazovanje završila sam u Osnovnoj školi Meje u Splitu i upisala opću IV. Gimnaziju Marka Marulića. 2016. godine upisala sam Medicinski fakultet Sveučilišta u Zagrebu. Tijekom svog obrazovanja, stekla sam znanje iz engleskog jezika na razini B2 te njemačkog jezika na razini B1. Sviram klavir, a završila sam i Glazbenu školu „Josipa Hatzea“ u Splitu. Tijekom srednjoškolskog obrazovanja, bavila sam se zborskim pjevanjem kao član mješovitog zbora, s uspjesima na državnoj razini. Trenirala sam plivanje sedam godina na natjecateljskoj razini. Tijekom studiranja, bila sam članom vodstva Studentske sekcije za ginekologiju i opstetriciju.