

Ligamentarne ozljede koljena

Zvonarić, Martina

Master's thesis / Diplomski rad

2019

Degree Grantor / Ustanova koja je dodijelila akademski / stručni stupanj: **University of Zagreb, School of Medicine / Sveučilište u Zagrebu, Medicinski fakultet**

Permanent link / Trajna poveznica: <https://um.nsk.hr/um:nbn:hr:105:635305>

Rights / Prava: [In copyright](#)/[Zaštićeno autorskim pravom.](#)

Download date / Datum preuzimanja: **2024-07-14**



Repository / Repozitorij:

[Dr Med - University of Zagreb School of Medicine Digital Repository](#)



**SVEUČILIŠTE U ZAGREBU
MEDICINSKI FAKULTET
SVEUČILIŠNI DIPLOMSKI STUDIJ SESTRINSTVA**

Martina Zvonarić

Ligamentarne ozljede koljena

DIPLOMSKI RAD



Zagreb, 2019.

Ovaj diplomski izrađen je u Zavodu za opću i sportsku traumatologiju i ortopediju Klinike za kirurgiju Kliničke bolnice Merkur pod vodstvom izv. prof. dr. sc. Marija Starešinića i predan je na ocjenu u akademskoj godini 2018/2019.

Popis kratica

- ACL – Prednji križni ligament
- CT – Kompjuterizirana tomografija
- HUMS – Hrvatska udruga medicinskih sestara
- LCL – Stražnji križni ligament
- MCL – Medijalni kolateralni ligament
- MPFL – Medijalni patelo femoralni ligament
- MR – Magnetska rezonanca
- PCL – Stražnji križni ligament
- PLC – Posterolateralni kut koljena
- RICE – Protokol kod ozljede: odmor, leđenje, kompresija i elevacija ozlijeđenog ekstremiteta (eng. rest, ice, compresion, elevation)
- RTG – klasične rendgenske snimke
- TENS – Transkutana električna neurostimulacija

Sadržaj

1. Uvod.....	1
2. Anatomija koljenskog zgloba.....	2
3. Biomehanika koljena.....	7
4. Građa i funkcija ligamenata	8
5. Cijeljenje ligamenta	9
6. Mehanizam ozljede	10
6.1. Ozljeda prednjeg križnog ligamenta (ACL)	10
6.2. Ozljeda stražnjeg križnog ligamenta (PCL)	13
6.3. Ozljeda medijalnog kolateralnog ligamenta (MCL).....	15
6.4. Ozljeda lateralnog kolateralnog ligamenta (LCL).....	16
6.5. Ruptura medijalnog patelofemoralnog ligamenta (MPFL)	17
7. Dijagnostika	19
8. Liječenje.....	24
8.1. Neoperativno liječenje	24
8.2. Operativno liječenje.....	26
9. Rehabilitacija.....	30
10. Literatura	36
11. Životopis	40

Sažetak

Ligamentarne ozljede koljena

Martina Zvonarić

Ligamentarne ozljede koljena česta su problematika današnje medicine. Učestalost ozljeda koljena najveća je u mlađoj životnoj dobi, naročito u profesionalnih i rekreativnih sportaša i to zbog biomehaničkih čimbenika, grešaka u treningu, neadekvatnog zagrijavanja te sve ekstremnijih sportskih aktivnosti. Najčešće su ozljede u brzim sportskim disciplinama (skijaenje) i u kontaktnim sportovima s naglim promjenama smjera (nogomet, rukomet). Tjelesna nesposobnost uzrokovana neadekvatnim dijagnosticiranjem i liječenjem navedenih ozljeda smatra se velikim problemom koji smanjuje kvalitetu života ljudi u najaktivnijim godinama. Važan je cjelovit pristup bolesniku gdje se već iz anamneze saznaje o mehanizmu ozljede, detaljnim kliničkim testovima potvrđuje sumnja, a radiološkim metodama – ultrazvukom, kompjuteriziranom tomografijom i magnetskom rezonancijom na kraju prikazuje lezija. Artroskopija koljena predstavlja zlatni standard u liječenju većine unutar zglobnih lezija meniska i ligamenata. Omogućuje minimalno invazivni pristup, bolju vizualizaciju zgloba te lakši postoperativni oporavak. Otvorene operacije su rezervirane uglavnom za prijelome kostiju odnosno ekstremne ligamentarne lezije koljena. Osim operativnog liječenja koristi se i neoperativni pristup, imobilizacija koljena ortozom ili gipsom, za liječenje nepotpunih ruptura ligamenata ili kod potpunih ruptura naročito starijih pacijenata s manje zahtjevnim profesionalnim i životnim potrebama. Za vraćanje potpune funkcionalnosti zgloba izuzetno je važna pravovremena i primjerena rehabilitacija. Pokreti operiranog zgloba počinju već 2. postoperativnog dana s ciljem vraćanja potpunog opsega pokreta unutar 6 tjedana. Pri tome funkcionalne ortoze omogućuju kontrolirane pokrete čuvajući ozlijeđene strukture. Kasnijim ustrajnim i dugotrajnim vježbanjem, jačanjem pripadajuće muskulature te postepenim povećanjem opterećenja postižu se najbolji rezultati.

Ključne riječi: ozljede i rekonstrukcija ligamenata, sportaši, artroskopija, rehabilitacija

Summary

Knee ligament injuries

Martina Zvonarić

Ligamentous knee injuries are common issues of today's medicine. The frequency of knee injuries is greatest in younger age, especially in professional and recreational athletes due to biomechanical factors, training mistakes, inadequate warming, and more and more sporting activities. The most common injuries are in fast sports disciplines (skiing) and in contact sports with sudden changes in directions (football, handball). Physical incapacity caused by inadequate diagnosis and treatment of these injuries is considered a major problem that reduces the quality of life of people in the most active years. It is important to have a complete approach to the patient who has already learned from the anamnesis about the injury mechanism, detailed clinical tests confirm the suspicion, and radiological methods - ultrasound, computerized tomography and magnetic resonance end up showing lesions. Knee arthroscopy is a gold standard for treating most of the internal lesions of meniscus and ligament. It provides minimal invasive approach, better visualization of the wrist and easier postoperative recovery. Open operations are mainly reserved for bone fracture or extreme ligament lesions of the knee. In addition to operative treatment, non-operative approach, knee immobilization with ortosie or gypts, for the treatment of incomplete ligament ruptures or full rupture, especially older patients, with less demanding professional and life needs are used. To restore complete functional wrists, timely and appropriate rehabilitation is of utmost importance. Operations of the operated joint begin already at the second day of the operations day in order to restore the full range of movement within 6 weeks. In doing so, functional orthoses allow controlled movements while keeping injured structures. Later, lasting and long-lasting exercise, strengthening of the associated musculature, and gradual increase in the load, achieved the best results.

Key words: ligament injuries and reconstruction, athletes, arthroscopy, rehabilitation

1. Uvod

Koljenski zglob najčešće je ozljeđivani zglob ljudskog tijela zbog svoje anatomske strukture, velike izloženosti vanjskim silama i funkcionalnih zahtjeva. Njegova ozljeda predstavlja središnji problem rada mnogih traumatologa i ortopeda te je jednako tako i ključni faktor onesposobljenja profesionalnih i rekreativnih sportaša, odnosno ljudi u najproduktivnijem profesionalnom razdoblju. Američka studija prikazuje vrlo veliku incidenciju (1/10000) težih ozljeda ligamenata koljena pri čemu više od 85% čine ozljede prednjeg križnog ligamenta i medijalnog kolateralnog ligamenta (1). Analiza pak Engleskog nacionalnog registra ozljeda govori da ligamentarne ozljede koljena čine, ovisno o sportu, između 36 i 75% svih sportskih ozljeda (2). U nogometu, ragbiju i hokeju na ledu česte su ozljede medijalnog kolateralnog ligamenta, dok se rupture istog ligamenta u skijanju nalaze u čak 60% svih ozljeda koljena (3).

S obzirom da ljudi većinu života provedu stojeći i hodajući, maleni ispad funkcije nogu znači im veliko ograničenje kretanja, smanjenu kvalitetu života i ograničenu radnu sposobnost. Biomehanika lokomotornog sustava čovjeka je složena i svi pojedini segmenti su međuovisni te eventualni poremećaji morfologije, a time i funkcije jednoga ostavlja reperkusiju na funkciju cjelokupne zglobne jedinice. Tako ozljeda samo jednog ligamenta uzrokuje nestabilnost koljena unatoč tome što su ostali koljenski ligamenti bez promjene. Rana, točna dijagnostika i pravovremeno liječenje rezultira sanacijom ozljede i povratka funkcije lediranog ligamenta, odnosno koljena u cijelosti. Osim kurativne uloge i povratka potpune radne sposobnosti, kvalitetno liječenje uvelike prevenira kako ponavljanje ozljede tako i ranu pojavu degenerativnih promjena.

Napredovanjem medicinske tehnologije, a time i minimalno invazivne kirurgije, danas imamo veliku mogućnost pristupa u teško dostupne i usko povezane zglobne strukture. Usavršavanjem artroskopije, rez je sveden na veličinu 1,5 – 2 cm, a postoperacijske komplikacije i oporavak u bolnici znatno su smanjeni.

Bez obzira na napredne suvremene kirurške tehnike svaka ozljeda ne zahtijeva nužno i operativno liječenje. Djelomične rupture ligamenata naročito kod ljudi nižih životnih i profesionalnih zahtjeva kvalitetno se mogu liječiti neoperativnim tehnikama, imobilizacijom longetom odnosno funkcionalnom ortozom. U svakom slučaju, pri liječenju navedenih ozljeda, nije dovoljno samo poznavanje anatomije, dijagnostike i kirurške tehnike već je od velik važnosti razumijevanje pacijenata, poštivanje njihovih zahtjeva i očekivanih rezultata kako bi postigli optimalne uvjeti za njihov potpuni oporavak.

2. Anatomija koljenskog zgloba

Koljenski zglob sastoji se od dva zasebna zgloba koji se nalaze unutar jedne zglobne kapsule: tibiofemoralnog i patelofemoralnog zgloba. Tibiofemoralni zglob čini donji dio femura i gornji dio tibije dok se patelofemoralni zglob sastoji od stražnjeg dijela patele i trohlee femura. Gornji tibiofibularni zglob se ne smatra dijelom koljenskog kompleksa jer se ne nalazi u zglobnoj čahuri s navedena druga dva zgloba te je funkcionalno više povezan s gležnjem.

Femorotibijalni zglob čine dva približno kongruentna tijela. Konveksno zglobno tijelo čine kondili femura, a konkavno kondili tibije. Nesukladnost između njih smanjuju zglobni menisci. Oni su vezivno-hrskavična tkiva koja imaju oblik polumjeseca odnosno slova „C“. Postoje dva meniska, medijalni menisk se nalazi s unutarnje strane koljena, a lateralni s vanjske. Menisci služe kao amortizeri u koljenu, apsorbiraju opterećenje prilikom pokreta te povećavaju stabilnost koljena. Pomicanje meniska omogućuje da konkavno zglobno tijelo pri pokretu prati konveksno zglobno tijelo (4). Odstranjenje meniska značajno mijenja funkciju zgloba i povećava pojavu degenerativnih promjena što se pokazalo kod pacijenata nakon operativnog uklanjanja i stoga je današnji stav da se svaki menisk primarno pokuša sačuvati u što većoj mjeri (5).

Koštane strukture koljenskog zgloba nisu stabilne, već im tu stabilnost pružaju ligamenti spajajući dvije kosti te uz zglobnu čahuru omogućuju stalnu kongruenciju. Ligamenti su snopovi čvrstog i elastičnog tkiva koje povezuje i stabilizira krajeve kostiju u zglobu. Postoje dvije osnovne skupine ligamenta koji stabiliziraju zglob koljena. Kolateralni ligamenti se nalaze s vanjskih strana zgloba, medijalni i lateralni, te kontroliraju bočne kretnje u koljenu. Križni ligamenti, prednji i stražnji, se nalaze unutar samog zgloba te kontroliraju kretnje prema naprijed i natrag u koljenu.

Medijalni kolateralni ligament (MCL) može se podijeliti na površinski i na duboki dio. Površinski dio proizlazi proksimalno s medijalnog femoralnog epikondila i spušta se distalno do insercije na medijalni dio proksimalne tibije. Dubinski dio prati zglobnu čahuru, teče od inferiornog dijela medijalnog femoralnog kondila te se hvata na proksimalni dio medijalnog tibijalnog platoa. Cijelom dužinom svog toka, duboki dio je rigidno pričvršćen na medijalnu granicu medijalnog meniska. Funkcionalno, glavni je medijalni stabilizator koljena te prijeći ekscesivnu abdukciju (valgus položaj) i lateralnu rotaciju koljena. Koljenski zglob najlakše odolijeva valgus stresu pri potpunoj ekstenziji zato što je MCL najzategnutiji. Što se zglobna fleksija povećava, MCL postaje sve labaviji i pojavljuje se medijalni procjep kao posljedica otvaranja zglobnog prostora. MCL također ima bitnu ulogu kod odupiranja pomaka tibije

prema naprijed. Zbog bogate krvne opskrbe, MCL ima veliku mogućnost cijeljenja uslijed rupture ili lezije. Izolirana ozljeda obično ne zahtijeva kiruršku stabilizaciju ili rekonstrukciju, već je prepuštena da samostalno cijeli, unatoč tome što je nekad potrebna i godina dana za potpunu remodelaciju (6).

Lateralni kolateralni ligament (LCL) nalazi se s vanjske strane tibiofemoralnog zgloba, polazeći proksimalno s lateralnog femoralnog kondila te završavajući distalno na glavi fibule gdje se spaja s tetivom bicepsa u zajedničku tetivu. Za razliku od MCL, LCL nije zadebljanje zglobne čahure nego je odvojen gotovo cijelom svojom dužinom i time se smatra ekstrakapsularnim ligamentom. Smatra se primarno odgovornim za kontrolu varus naprezanja te omogućuje varus pomake u potpunoj ekstenziji koljena. Iako je primarna uloga LCL da se odupire adukcijskim naprezanjima, njegova orijentacija također ograničava prekomjerne bočne rotacije tibije.

Prednji križni ligament (ACL) pripaja se na prednju tibijalnu spinu odakle se nastavlja superiorno i posteriorno priključivši se na posteromedijalni dio lateralnog femoralnog kondila. ACL teče posteriorno, lateralno i superiorno od tibije na femur. Osim toga, uvrće se prema medijalno kako putuje proksimalno prema femuru. Smatra se da se sastoji od dva zasebna dijela koji se međusobno obavijaju – anteromedijalni i posterolateralni. Glavninu opskrbe krvi dobiva iz srednje genikularne arterije. Njegove glavne funkcije su stvaranje otpora prema anteriornom pomaku tibije na femuru. Ovisno o stupnju fleksije noge različito su napeta njegova pojedina vlakna. Pri punoj ekstenziji napet je njegov posterolateralni dio, a što više napreduje fleksija, on postaje labaviji, a napinje se anteromedijalni dio. Upravo ta promjena tenzije pojedinih dijelovima omogućuje ligamentu da ostane napet skoro cijelo vrijeme. U normalnom zglobu sile prednjeg pomaka dovode do maksimalne ekskurzije tibije pri 30° fleksije gdje nijedan dio ACL-a nije napet (7). Do prednjeg pomaka tibije ne može doći kad je koljeno u punoj ekstenziji, tj. kad su sve pasivne potporne strukture napete. Prednji križni ligament je također odgovoran za odupiranje hiperekstenziji koljena, a ponaša se i kao sekundarni limitator valgus i varus pokreta.

Stražnji križeni ligament (PCL) pripaja se distalno na posteriornu tibijalnu spinu i putuje superiorno te malo anteriorno kako bi se pripojio lateralnom dijelu medijalnog femoralnog kondila. Kao i prednji križni ligament i on je intrakapsularan, ali ekstrasinovijalan. PCL je kraći i manje ukošen, ali površina presjeka mu je veća za 120-150% od one prednjeg križnog ligamenta (8). Stapa se s posteriornom čahuricom i periostom prelazeći na svoj pripoj na tibiju. Također je podijeljen na dva dijela, anteriornomedijalni i posterolateralni fasciikul. Kad je koljeno blizu pune ekstenzije, veći i jači anteromedijalni dio je labav dok je posterolateralni na-

pet. Pri 80 – 90° fleksije je obrnuta situacija (8). PCL služi kao primarni limitator pomaka tibije prema straga uz manju ulogu u ograničavanju varus i valgus stresa i rotacije tibije.

Iver (lat. *patella*), u svakodnevnom govoru nazivana i „čašica“ koljena, najveća je sezamska kost ljudskog tijela i sastavni je dio koljenskog zgloba. Patela ima oblik piramide spljoštene od naprijed prema straga. Stražnji dio patele prekriven je hrskavicom i u doticaju je s udubljenjem na donjim kraju bedrene kosti (lat. *trochlea femoris*) i zajedno čine patelofemoralni zglob, zasebnu funkcionalnu cjelinu koljenskog zgloba. Taj hrskavični dio patele podijeljen je vertikalnom izbočinom koja odgovara udubljenju donjeg kraja bedrene kosti te time sprječava pretjerani pomak patele kod pregibanja koljena. Na gornji dio patele veže se četveroglavi mišić natkoljenice (lat. *musculus quadriceps femoris*) putem svoje izražene tetive. S donjeg dijela patele polazi ligament patele i veže se na izbočenje goljenične kosti (lat. *tuberositas tibiae*). Na bočne strane patele vežu se zglobne ovojnice koljena koje se sastoje od više slojeva ligamenata koje poput jedara održavaju stabilnost patele i sprječavaju njen pretjerani pomak u stranu. Stabilnost patele osigurana je tzv. pasivnim i aktivnim stabilizatorima. Aktivni stabilizator je četveroglavi mišić natkoljenice. Njegova dva središnja dijela (lat. *m. rectus femoris* i *m. vastus intermedius*) imaju izravnu liniju povlačenja patele duž osi femura. Dva postranična dijela (lat. *m. vastus lateralis* i *m. vastus medialis*) imaju kosu inserciju na patelu te su zbog toga medijalni i lateralni stabilizatori patele. Pasivni stabilizatori patele su ligament patele i patelarni retinakul. Patelarni retinakul drugačiji je na medijalnoj i lateralnoj strani. Lateralni retinakul obuhvaća površinski kosi i duboki poprečni ligament. Medijalni retinakul obuhvaća medijalni meniskopatelarni ligament i medijalni patelofemoralni ligament (MPFL) (9). Medijalni patelofemoralni ligament je najznačajniji pasivni stabilizator patele te je odgovoran za 60–80% stabilnosti. On ima najznačajniju ulogu tijekom prvih 30° fleksije, a kod daljnje fleksije ulogu stabilizatora patele preuzimaju geometrija trohlee femura, sukladnost patelofemoralnog zgloba i nagib lateralne fasete trohlee femura. MPFL je izrazito napet pri ispruženom koljenu, potom se neznatno relaksira između 15°-30° fleksije koljena, a u daljnjoj fleksiji slabo je napet (10). Osnovna uloga patele je dvostruka. Svojim položajem, postavljenim ispred femorotibijalnog zgloba, štiti ga od direktnog udarca, a s druge strane djeluje kao poluga prenoseći sile kvadricepsa na potkoljenicu kod pokreta ispružanja koljena.

Aktivni stabilizatori koljena su mišići od kojih su najvažniji, već ranije spomenuti, kvadriceps s prednje strane, grupa ishiokruralne muskulature sa stražnje strane te aduktori s unutarnje strane koljena. O mišićima koljenskog zgloba obično se govori kao o mišićima ekstenzorima i mišićima fleksorima zbog toga što su dva primarna pokreta u koljenu upravo ekstenzija i fleksija (11). Četiri koljenska ekstenzorna mišića poznata su kao mišić kvadriceps

(lat. m. *quadriceps femoris*). Jedini dio kvadricepsa koji prelazi preko dva zgloba jest mišić rektus femoris (lat. m. *rectus femoris*) prelazeći kuk i koljeno sa svog polazišta na spini ilijaki anterior inferior. Tri mišića vastusa (lat. m. *vastus intermedius*, m. *vastus medialis* i m. *vastus lateralis*) polaze s femura i spajaju se s rektusom u zajedničku tetivu, tetivu mišića kvadricepsa, koja se hvata na proksimalnu stranu patele, prelazi preko nje i dalje čini patelarni ligament koji počinje na vrhu patele i završava na tuberositasu tibije. Te četiri komponente kvadricepsa zajedno ekstendiraju koljeno.

Sedam je mišića fleksora koljena (lat. m. *semimembranosus*, m. *semitendinosus*, m. *biceps femoris*, m. *sartorius*, m. *gracilis*, m. *popliteus* i m. *gastrocnemius*) (11). S izuzetkom kratke glave bicepsa i popliteusa, svi su mišići fleksori zapravo dvozglbni. Pet fleksora – popliteus, gracilis, sartorius, semimembranosus i semitendinosus imaju potencijal da medijalno rotiraju tibiju na fiksiranom femuru, dok biceps lateralno rotira tibiju. Semitendinosus, semimembranosus i duga i kratka glava bicepsa su poznati kao „stražnja loža“ (eng. *hamstrings*). Svaki od ovih mišića proksimalno se pripaja na sjednu kost zdjelice (lat. *tuberositas ossii ischii*), osim kratke glave bicepsa koja je proksimalno vezana za posteriorni dio femura. Semitendinosus se pripaja distalno na anteriomedijalni dio tibije, gdje prolazi zajednička tetiva sartoriusa i gracilisa te tvore zvjezdasto hvatište poznatije pod nazivom gušća noga (lat. *pes anserinus superficialis*). Semimembranosus se hvata posteromedijalno na tibiju. Obje glave bicepsa pripajaju se distalno na glavu fibule. Kratka glava bicepsa ne prelazi preko zgloba kuka te stoga djeluje isključivo na koljenski zglob. Ostatak mišića stražnje lože prelazi i preko zgloba kuka i preko zgloba koljena, dakle njihovu učinkovitost u proizvodnji snage na koljeno diktira kut zgloba kuka. Veća snaga mišića stražnje lože producirana je kad je kuk u fleksiji, a oni su produljeni preko kuka bez obzira na položaj koljena.

Gastrocnemius polazi s dvije glave sa stražnje strane medijalnog i lateralnog kondila femura i zajedno sa soleusom (lat. m. *soleus*) pripaja se distalno Ahilovoj tetivi tako da on prelazi i preko zgloba koljena i preko gležnja. Izuzetno je snažan i razvijen u ljudi zbog uspravnog tjelesnog stava. Zajedno s kvadricepsom sinergijski djeluje i omogućuje hodaње. Gastrocnemius u koljenu ima više ulogu dinamičkog stabilizatora, no što je mišić za njegovu fleksiju.

Sartorius polazi s prednje gornje ilijačne spine zdjelice (lat. *spina iliaca anterior superior*) i prošavši femur hvata se na anteromedijalnu površinu tibije, najčešće kao dio zajedničke tetive pes anserinusa. On djeluje kao fleksor i medijalni rotator tibije. Unatoč potencijalu djelovanja na koljeno, aktivnost sartoriusa je bitnija i češća u pokretanju kuka. Tijekom hoda, tipično je aktivan tijekom faze ljuļanja.

Gracilis funkcionira prvenstveno kao fleksor i aduktor kuka kao i fleksor koljena te omogućuje laganu medijalnu rotaciju tibije. Tri mišića pes anserinusa učinkovito funkcioniraju kao skupina koja se odupire valgusnim silama i omogućuju dinamičku stabilnost anteromedijalnog aspekta koljenskog zgloba.

Mišić popliteus je relativno mali jednozglobni mišić koji se hvata posterolateralno na lateralni kondil femura i teče inferiorno i medijalno do pripoja posteromedijalnoj površini proksimalne tibije. Primarna funkcija poplitealnog mišića jest medijalna rotacija tibije na femuru (11).

3. Biomehanika koljena

Primarna kutna kretanja tibiofemoralnog zgloba su fleksija/ekstenzija iako se još u manjoj mjeri generiraju medijalna/lateralna i varus/valgus (adukcija/abdukcija) rotacija. Kao dodatak kutnim pokretima, translacija u anteroposteriornom smjeru je zajednička i medijalnom i lateralnom platou tibije. U manjoj mjeri, kao odgovoru na varus i valgus sile, mogu se pojaviti medijalna i lateralna translacija. Mali dio anteroposteriornog i medijalnolateralnog pomaka može se javiti u normalnom koljenu pri čemu su rezultat zglobne inkongruentnosti i varijabilnosti elastičnosti ligamenata. Iako se možda čine neželjenima, ovi pokreti nužni su za nastanak normalnih pokreta u zglobu. Ekscesivni translacijski pokreti trebaju se smatrati abnormalnima i generalno indiciraju neki stupanj ligamentarne inkompetencije (12).

Četiri glavna ligamenta usuglašena su sa ostalim statičkim stabilizatorima (kapsularne strukture i menisci) te dinamičkim stabilizatorima (mišići) u svrhu ograničavanja kretanja koljenskog zgloba. Ovaj model demonstrira važnost interakcije između križnih ligamenata i koštane geometrije te razjašnjava središnju ulogu ACL u koljenskoj kinematici. Četiri poluge prezentiraju poveznice između tibijalnog i femoralnog pripoja ACL i PCL. Tijekom fleksije koljena, centar zglobne rotacije pomiče se posteriorno, forsirajući vrtnju i klizanje između artikularnih površina (12).

4. Građa i funkcija ligamenata

Ligamenti su čvrste anatomske strukture sastavljene od gusto formiranog vezivnog tkiva. Mali broja stanica (10 – 20%) uglavnom fibroblasti utopljeni su u međustaničnu tvar koja čini glavninu strukture (80 – 90%) te je proizvod spomenutih stanica (13). Osim toga, fibroblasti su odgovorni i za biološki odgovor ligamenta na mehaničke uvjete, kao i za remodeliranje i cijeljenje ozlijeđenog ligamenta. Međustaničnu tvar čine osnovna tvar, vlakna te voda kao najzastupljeniji dio (70%) sveukupne težine ligamenta (13). Glavna kruta komponenta ligamenta je kolagen koji čini oko 75% suhe težine ligamenta. Osnovnu tvar izgrađuju glikozaminoglikani, strukturni glikoproteini među kojima ima najviše aktina, fibronektina i lamina koji zajedno čine <1% suhe težine ligamenta. Ligament izgrađuju tri vrste vlakana: kolagena, elastična i retikulinska. Najveći dio kolagenskih vlakana pripada kolagenu tip I (70 i 80%), a potom slijede tip III (8%) (13). Ona se usmjeravaju prema sili kojoj je pojedini ligament izložen tako da mogu biti usporedno postavljena prateći silu koja ide u jednom smjeru kao npr. u patelarnom ligamntu, dok je raspored tih vlakana u MCL-u različit jer je prijenos sile u više smjerova. Ligamentarno je tkivo hipovaskularno. Rijetke krvne žilice su usporedno postavljene, a prate ih i senzorni živci. Neurosenzorna funkcija je vrlo važna jer i malo zatezanje primjerice prednjeg ukriženog ligamenta preko sustava receptora i refleksnog živčanog puta sudjeluje u regulaciji i mijenju čvrstoće koljenskih mišića, odnosno samog koljenskog zgloba te time pridonosi njegovoj funkcionalnoj stabilnosti (14).

Ligamenti spajaju dvije kosti koje formiraju zglob i zajedno sa zglobnom čahuricom osiguravaju stalan doticaja zglobnih tijela. Zavisno o smještaju možemo ih podijeliti na intraartikularne, ekstraartikularne te kapsularne koji su utkani u zglobnu čahuru. Funkcija ligamenata je u prvome redu mehanička, tj. oni pasivno stabiliziraju zglob i kontroliraju da se kretnje u zglobu odvijaju u fiziološkim granicama distribuirajući pritom opterećenje i na taj način štite i druge zglobne strukture, posebno hrskavicu, od oštećenja (15). Iako se doima da je ligament jednostruka struktura, ovisno o položaju zgloba i primijenjenoj sili, neka se vlakna ligamenta napinju, a neka ostaju opuštena, što potvrđuje da je ligament mnogo kompleksnija struktura što je i ranije spomenuto na primjeru križnih sveza koljena (15).

5. Cijeljenje ligamenta

Nakon ozljede ligament cijeli u više faza. Na životinjskom modelu promatrano je cijeljenje medijalnog kolateralnog ligamenta (16). Cijeli proces uključuje 3 faze: krvarenje i upala, proliferacija stanica i stvaranje matriksa te remodeliranje i maturacija. Prva faza vezana je uz retrakciju krajeva ligamenta i formiranje krvnog ugruška koji se brzo resorbira i biva zamijenjen staničnim infiltratom. Nakon toga započinje pojačani vaskularni odgovor rezultirajući povećanjem vaskulariteta i krvnog protoka u prostoru između razmaknutih rubova ligamenta. Proliferativna faza je obilježena produkcijom vezivnog ožiljkastog tkiva od strane aktiviranih fibrocita. Ovaj ožiljak inicijalno je neorganiziran u usporedbi s normalnim matriksom ligamenta. Nakon par tjedana cijeljenja, kolagen postaje pravilnije raspoređen i usporedan s dužom osi ligamenta. Treća faza cijeljenja je remodeliranje matriksa. Defekti u ožiljku postaju ispunjeni, povećava se debljina kolagenih filamenata te se ona sve više usmjeravaju u smjeru djelovanja sila. Cijeljenje rezultira, makroskopski gledano prvobitnom, intaktnom, ligamentu, ali unatoč tome na mikrorazini postoje veće razlike u kompoziciji, arhitekturi i funkciji. Razlike koje perzistiraju uključuju promijenjene strukturne proteine matriksa (17), tanje i nepravilnije filamente (18), promijenjene veze među stanicama kojih je sada relativno više, povećanu vaskularizaciju i abnormalnu inervaciju (19).

Cijeljenje ligamenta predstavlja ujedno i njegov funkcionalni oporavak i vraćanje početnih svojstava. Tijekom faze remodeliranja, viskoelastična svojstva oporave se na 80 – 90% od normalnih, što znači da ožiljci imaju manju mogućnost podnošenja opterećenja od nezlijeđenog ligamenta (20).

Potpuni oporavak ligamenta je dugotrajan proces i može ovisiti o brojnim čimbenicima. Proučavane su mnoge različite strategije kako bi se postigli najbolji rezultati cijeljenja. Neke od tih uključivale su: ranu rehabilitaciju (21), kirurški tretman (22), upotrebu presadaka (23), gensku terapiju i tkivni inženjering (24). Uglavnom, sve one pomogle su u razumijevanju cijeljenja, međutim, potpuno cijeljenje ligamenta i dalje je nedostižno i ostat će fokusom budućih istraživanja.

6. Mehanizam ozljede

Jake sile koje utječu na koljeno imaju potencijal da pridonese ozljedama i posljedičnim degenerativnim promjenama zgloba. Teška profesionalna opterećenja, sve aktivniji način života i bavljenje sportovima koji uključuju skakanje, okretanje ili repetitivna ciklička opterećenja bitno povećavaju rizik ozljede. Ligamentarne lezije pojavljuju se kao rezultat sile koja zglob prisiljava da prijeđe svoj normalni opseg pokreta. Ne samo da djelovanje ekstremnih sila oštećuje koljeno već i sile manjih iznosa također mogu uzrokovati disrupciju ligamenata osobito u oslabljenih ligamenata zbog degenerativnih promjena, bolesti, imobilizacije, djelovanja steroida ili vaskularne insuficijencije. Cikličko opterećenje (bilo kratkotrajno i intenzivno, bilo produljeno i manje intenzivno) može imati utjecaj na viskoelastičnost i krutost. Oslabljenom ligamentu može trebati i više od 10 mjeseci da bi se povratila normalna čvrstoća i zato tokom liječenja novostvoreno tkivo zglobne sveze mora biti zaštićeno kako bi se umanjio stres na njega (25).

6.1. Ozljeda prednjeg križnog ligamenta (ACL)

Ozljeda ove sveze je među najčešćim od svih pa ćemo joj posvetiti i više pažnje. Najučestalije se javlja u sportskim kontaktnim igrama (košarka, rukomet, odbojka i nogomet), a razlog tome je kompleksnost navedenih sportova gdje uz mnoštvo različitih kretnji koje sportaš mora izvesti tijekom igre, postoji i otežavajući faktor prisutnosti tj. protivnički igrač. Drugi sport gdje je učestalost također visoka je skijanje. Tamo su sile koje djeluju na koljeno toliko velike da za pucanje ligamenta nije potreban niti pad skijaša (26).

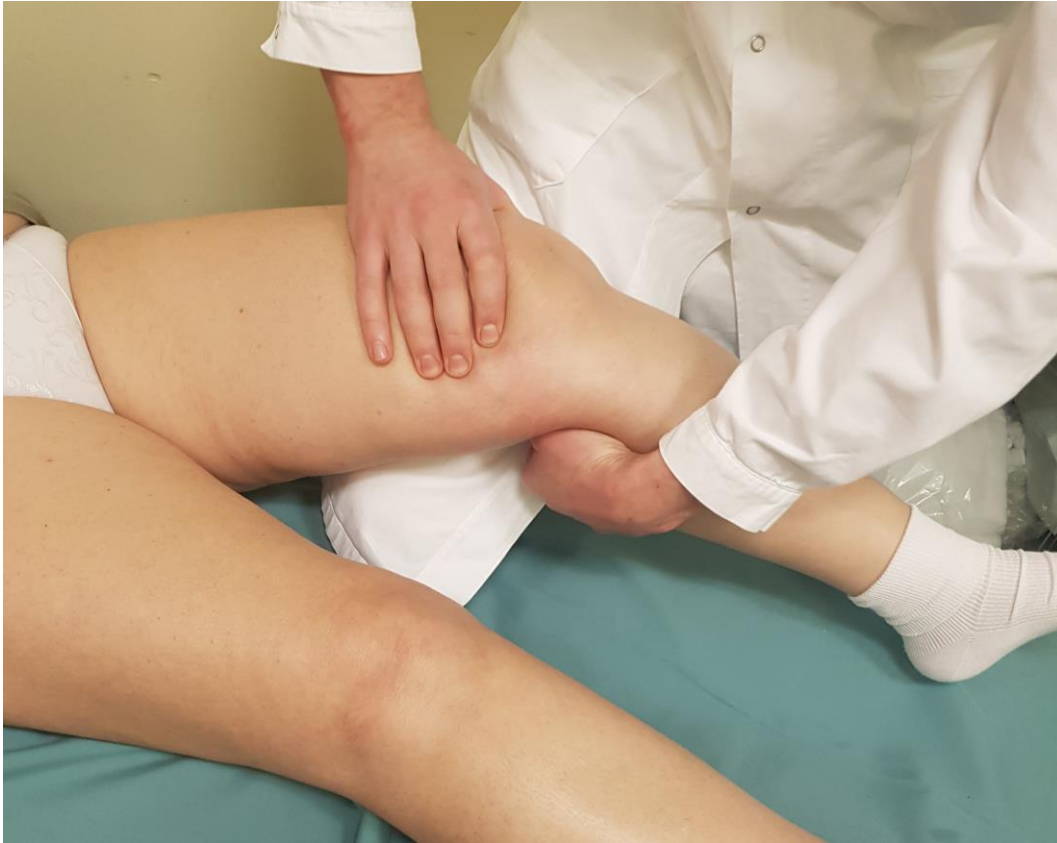Rupture prednje križne sveze događaju se najčešće bez kontakta s protivničkim igračem što znači da dominiraju nekontaktne ozljede prilikom doskoka, naglog zaustavljanja te brze i eksplozivne promjene smjera. Prosjek nekontaktne ozljede u nogometu iznosi do 85% (27). Tijekom zaustavljanja jaka ekscentrična kontrakcija prednjeg natkoljениčnog mišića s nogom u ekstenziji može rezultirati jakim silama istezanja, koje izazivaju puknuće prednje križne sveze. Pri naglom mijenjanju smjera koljeno je također izloženo većem valgus položaju što također povećava mogućnost njene ozljede (28).

Mehanizam ozljede u skijanju može biti sličan tom mehanizmu. Skijaš pada prema naprijed zbog blokiranja unutarnjeg rubnika vanjske skije u zavoju, istovremeno slobodna skija nastavlja put niz padnu liniju i pojačava sile koje izazivaju vanjsku rotaciju potkoljenice, valgus i hiperekstenziju koljena one noge koja zaostaje iza i nije opterećena težinom tijela

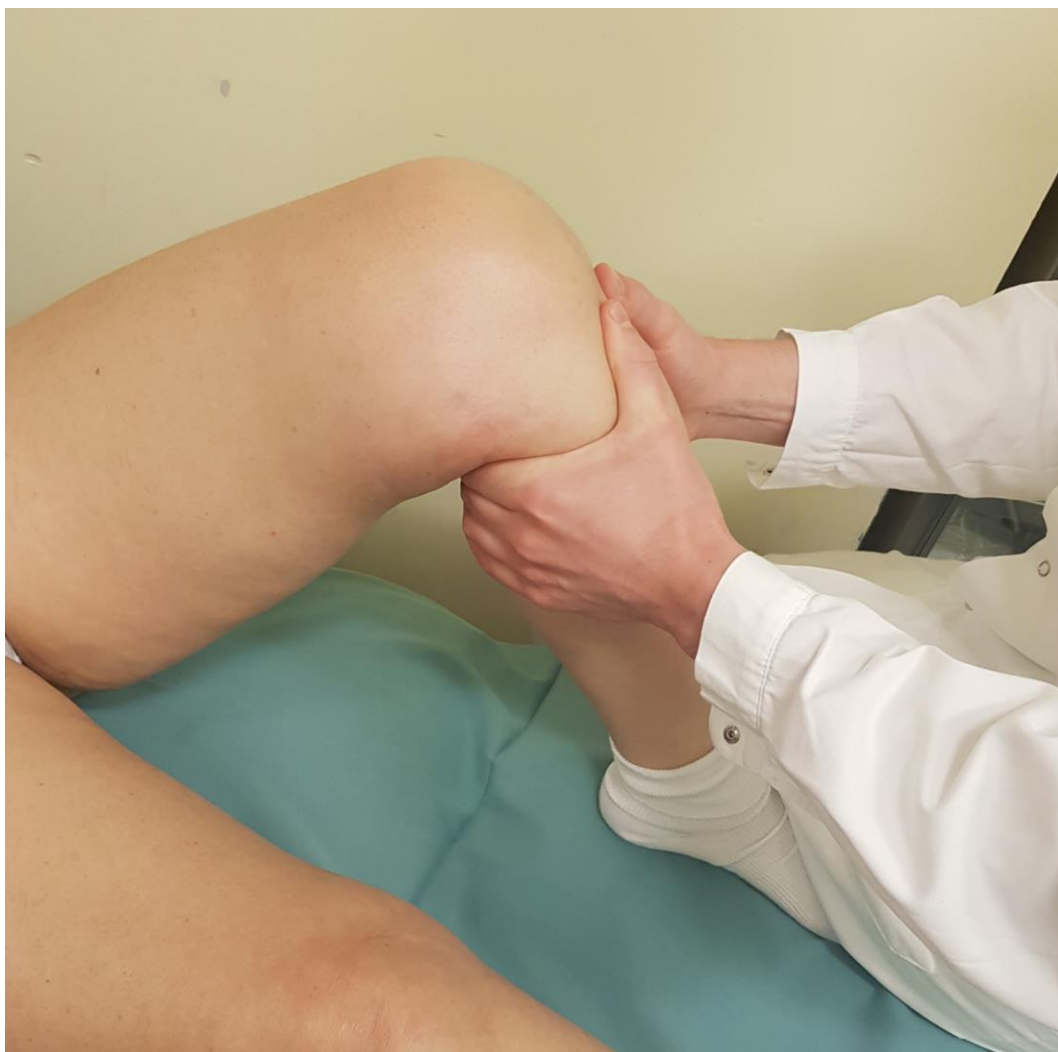skijaša. Osnovna razlika između ozljede u skijanju i „tipičnog“ mehanizama u ostalim sportovima je u tomu što je kod skijaša ozlijeđena noga neopterećena, a u kontaktnim sportovima opterećena težinom tijela. Za razliku od ovog uobičajenog mehanizma ozljede ACL-a, skijaš često doživljava ozljedu na jedan posve drukčiji način, karakterističan samo za skijanje. To je mehanizam koji u osnovi ima naglo izvlačenje, akceleraciju, potkoljenice u odnosu na natkoljenu i ostali dio tijela. Kada skijaš gubi ravnotežu i pada unatrag, koljena su flektirana, jedna je skija neopterećena, a za ozljedu je odgovoran rep druge skije koji djeluje kao poluga stopala čiji je krak usmjeren u suprotnom smjeru od smjera stopala. Budući da je tu nekontrolirano prebačena kompletna težina skijaša, skija istovremeno snažno ubrzava te trga LCA mehanizmom prednje ladice.

Simptomi koji se javljaju pri rupturi prednjeg križnog ligamenta mogu se podijeliti na rane i kasne. U trenutku ozljede većina ozlijeđenih ima osjećaj pucanja uz često i čujni zvuk nakon čega slijedi jaka bol, uz oteklinu i ograničenje kretnji koje se javlja kroz narednih nekoliko sati. Ukrućivanje zgloba je posljedica spazma mišića stražnje lože koji na taj način čuvaju bolan zglob. Uz to, ekstenzija može biti i onemogućena zbog umetnutog razderanog ligamenta između tibije i femura. U nižem stupnju ozljede, pacijenti mogu nastaviti sportsku aktivnost, ali uz povećanje boli, otekline i ukočenosti u koljenu nakon aktivnosti i odmora (posebno ujutro). S vremenom oteklina nestaje i koljenska se stabilnost djelomično kompenzira muskulaturom, ali već se pri prvoj sportskoj aktivnosti ta oteklina vraća. Osim otekline, pojavljuje se slabo lokalizirana bol duboko u koljenu. U kasne znakove ubrajamo koljensku nestabilnost i artrozu koljena. Nestabilnost koljena veća je kod ljudi koji nemaju dobro razvijenu muskulaturu, ali ne predstavlja veći problem ljudima koji se ne bave sportskom aktivnošću (29).

Klinički pregled uključuje testove za procjenu stabilnosti koljena. Najsenzitivniji klinički test jest Lachman test, a mogu se primijeniti i drugi testovi, kao što je test prednje ladice. Oba testa se izvode dok pacijent leži na leđima. Pri Lachmanovom testu koljeno je u položaju fleksije od 30° (Slika 1.), a u testu prednje ladice od 90° (Slika 2.). Važna je opuštena muskulatura, a nedostatak čvrstoće i osjet pomicanja tibije prema naprijed prilikom povlačenja predstavlja pozitivan test.



Slika 1. Lachmanov test. Test se izvodi dok ispitanik leži na leđima, a ispitivano koljeno je flektirano otprilike 20-30°. Ispitivač postavlja jednu ruku na stražnju stranu potkoljenice, a drugu na natkoljenicu. Kada ispitivač povlači potkoljenicu prema naprijed očuvana prednja ukrižena sveza trebala bi spriječiti klizanje tibije prema naprijed.



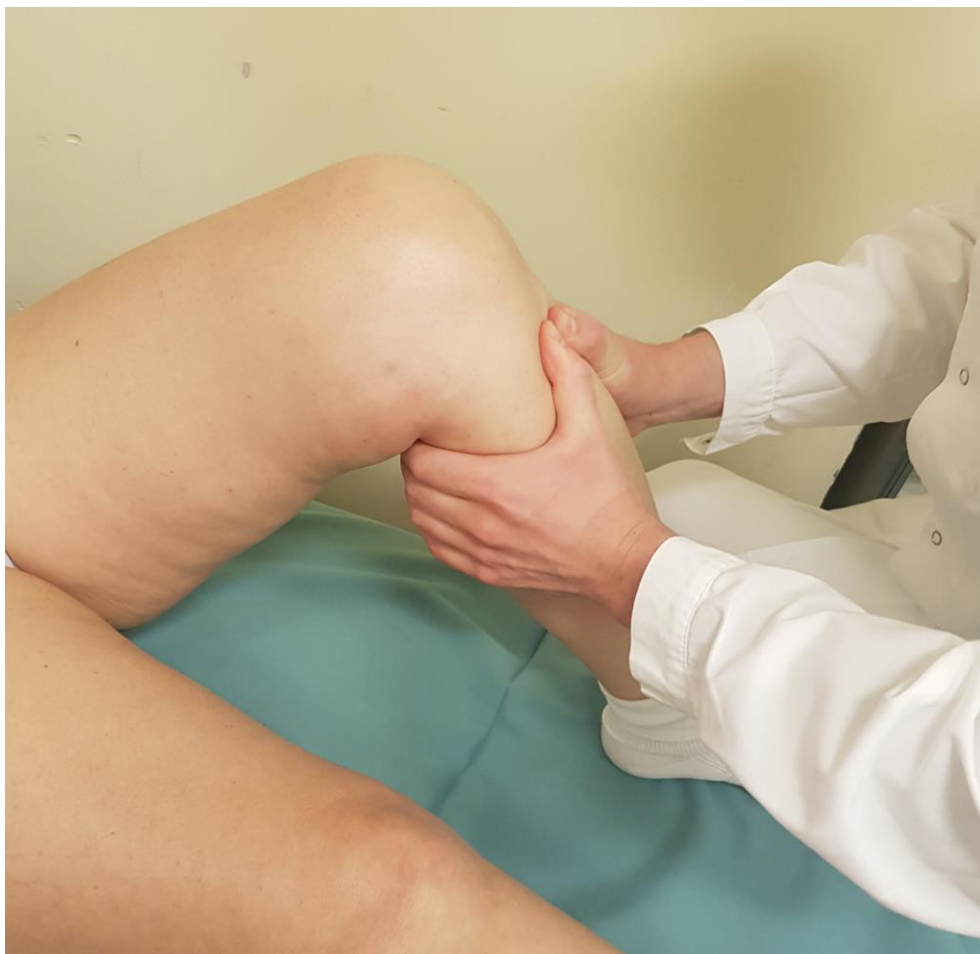Slika 2. Test prednje ladice. Ispitivanje se izvodi tako da ispitanik leži na leđima s ispitivanom nogom flektiranom u zglobu kuka pod kutom od 45° , u zglobu koljena flektiranom pod kutom od 90° i sa stopalom ravno položenim na podlogu. Ispitivač sjedne na stopalo ispitivane noge, s obje ruke obuhvaća ispitivanu tibiju i povlači je prema naprijed.

6.2. Ozljeda stražnjeg križnog ligamenta (PCL)

Stražnji križni ligament je jači od prednjeg tako da su njegove ozljede mnogo rjeđe nego ACL-a. Potrebna je veća energija da bi došlo do njegove potpune rupture, a upravo zato češće je udružena s ozljedama drugih ligamenata (30). Najčešći mehanizam ozljeda u izoliranim rupturama je izravan udarac na prednji dio tibije s koljenom u fleksiji tako da se tibija pomiče unatrag. Prometne nesreće u kojima koljena udaraju u prednji dio unutrašnjosti automobila (u pretinac ili upravljačku ploču) i nogometne ozljede u kojima sportaši primaju udarce na prednji dio tibije pri flektiranom koljenu karakteristično uzrokuju ovu vrstu ozljede (31).

Ruptura ovog ligamenta prezentira se bolnim, natečenim koljenom. Bol u koljenu je jaka i često se nalazi ograničenje pokreta. Abnormalna mobilnost se često teško može ispitati zbog jake boli. Veličina otekline je varijabilna i nije nužno da je intenzivna. Uz rupturu PCL mogu se javiti i druge ozljede kao što su fraktura tibije, patele i ozljede regije kuka (30).

Test stražnje ladice (Slika 3.) je najpoznatiji test koji se izvodi pri sumnji na rupturu PCL-a. Na umu treba imati da se nestabilnost nakon njegove rupture može prezentirati i kao ruptura ACL jer se test prednje ladice čini pozitivan. Zato se test stražnje ladice mora upotpuniti s drugim postupcima procjene kako bi se razlikovala prednja i stražnja nestabilnost. Neki od njih su stražnji „sag“ znak i aktivni test kvadricepsa.



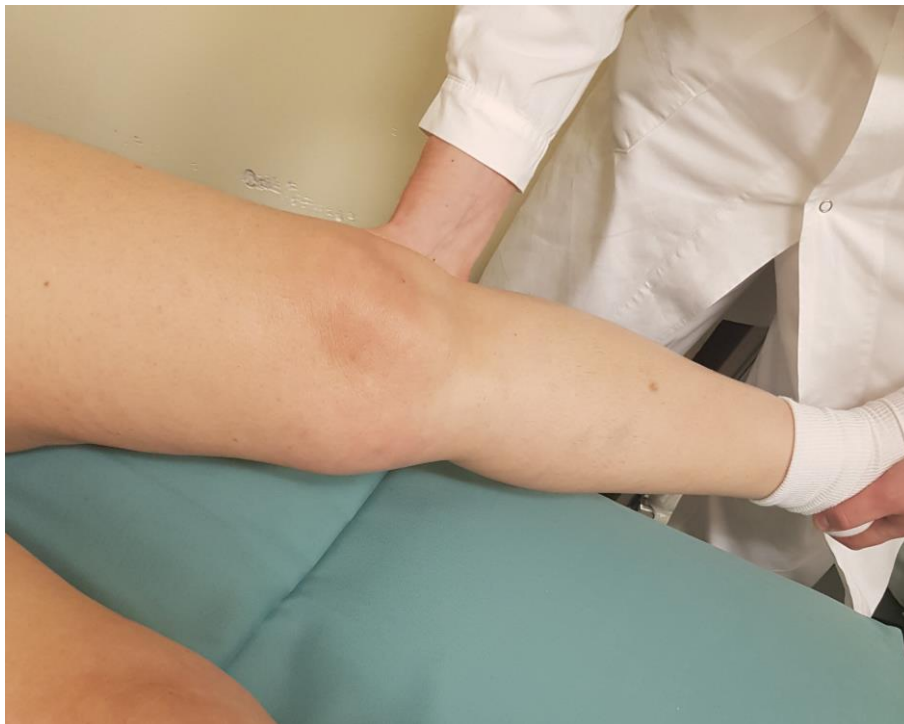Slika 3. Test stražnje ladice. Pacijent leži na leđima s ispitivanom nogom flektiranom u zglobu kuka pod kutom od 45°, u zglobu koljena flektiranom pod kutom od 90° i sa stopalom ravno položenim na podlogu. Ispitivač sjedne na stopalo ispitivane noge, s obje ruke obuhvaća potkoljenicu i gura je prema natrag. Ako ispitivač uspije gurnuti prema natrag potkoljenicu ispitivane noge više nego potkoljenicu zdrave test je pozitivna.

6.3. Ozljeda medijalnog kolateralnog ligamenta (MCL)

Medijalni kolateralni ligament je najčešće ozljeđivani ligament koljena, ali zbog inkompletnih lezija koje daju blaže simptome dio njih nije prijavljen liječniku i samim time nije ni dokumentiran. Rezultat je i kontaktnih i nekontaktnih sportskih aktivnosti. Valgus opterećenje najčešći je mehanizam ozljede koji uglavnom nastaje direktnim udarcem u vanjski dio distalnog femura (6).

Najčešći simptom nakon ozljede MCL-a je bol direktno iznad ligamenta koja se pojačava pri hodu. Može se pojaviti lokalizirana modrica i generalizirano oteknuće zgloba uglavnom nakon dana do dva po ozljedi. Nepotpune rupture ne dovode do osjećaja nestabilnosti, za razliku od kompletne rupture kada potkoljenica pri opterećenju naginje valgus deformaciji i pacijenti se mogu žaliti na nestabilnost koljena. Obično simptomi koreliraju sa stupnjem ozljede. Lokalizirani edem i osjetljivost u 75% slučajeva dokazuju da je ozljeda vezana samo na MCL. Generalizirano oticanje i veći izljev sugeriraju na udruženu ligamentarne ozljedu (32).

Valgus stres test (Slika 4.) pri potpuno ekstenziranom nozi te nozi s 30° fleksije dobro može pokazati stanje ligamenta. Vrlo je važno isti taj test primijeniti na drugu nogu jer postoji mogućnost hiperelasticiteta MCL kao fiziološkog stanja.

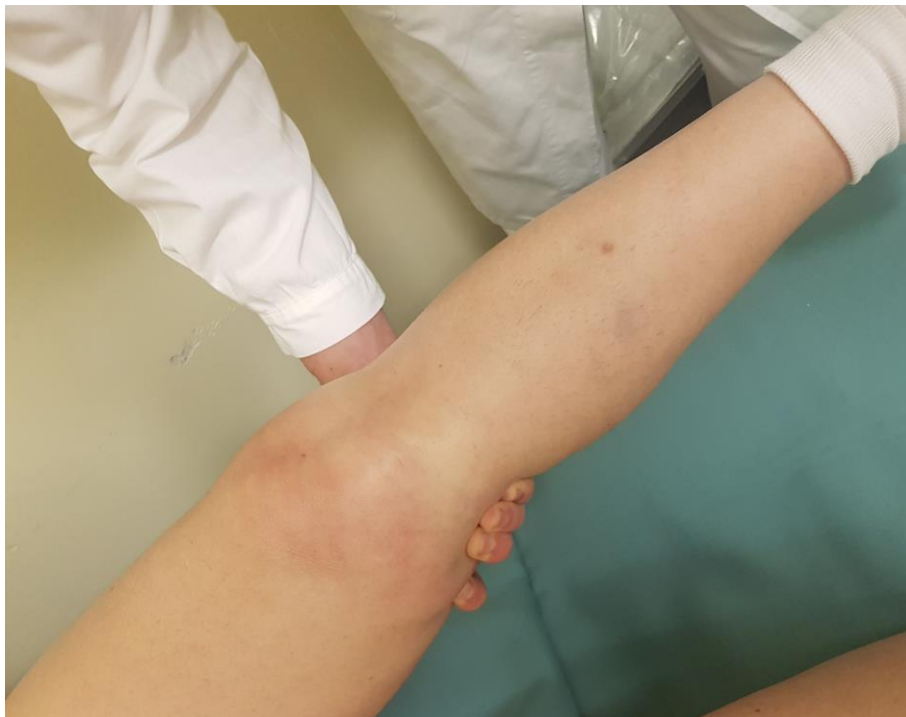

Slika 4. Valgus stres test. Izvodi se pri potpuno ekstenziranom nozi te nozi s 30° fleksije. Za usporedbu test treba ponoviti i na suprotnoj nozi.

6.4. Ozljeda lateralnog kolateralnog ligamenta (LCL)

Izolirana ruptura LCL je rijetka te je obično dio ekstenzivne ozljede koja uključuje leziju struktura posterolateralnog kuta (PLC). Mehanizmi koji dovode do njenog oštećenja su hiperekstenzija i varus pokreti, prednji udarac ili valgus udarac pri flektiranom koljenu (33). Ovisno o težini ozljede javlja se otok i bol s vanjske strane koljena.

Varus stres test (Slika 5.) pri punoj ekstenziji te pri 30° fleksije daje jasnu sliku nestabilnosti koljena.



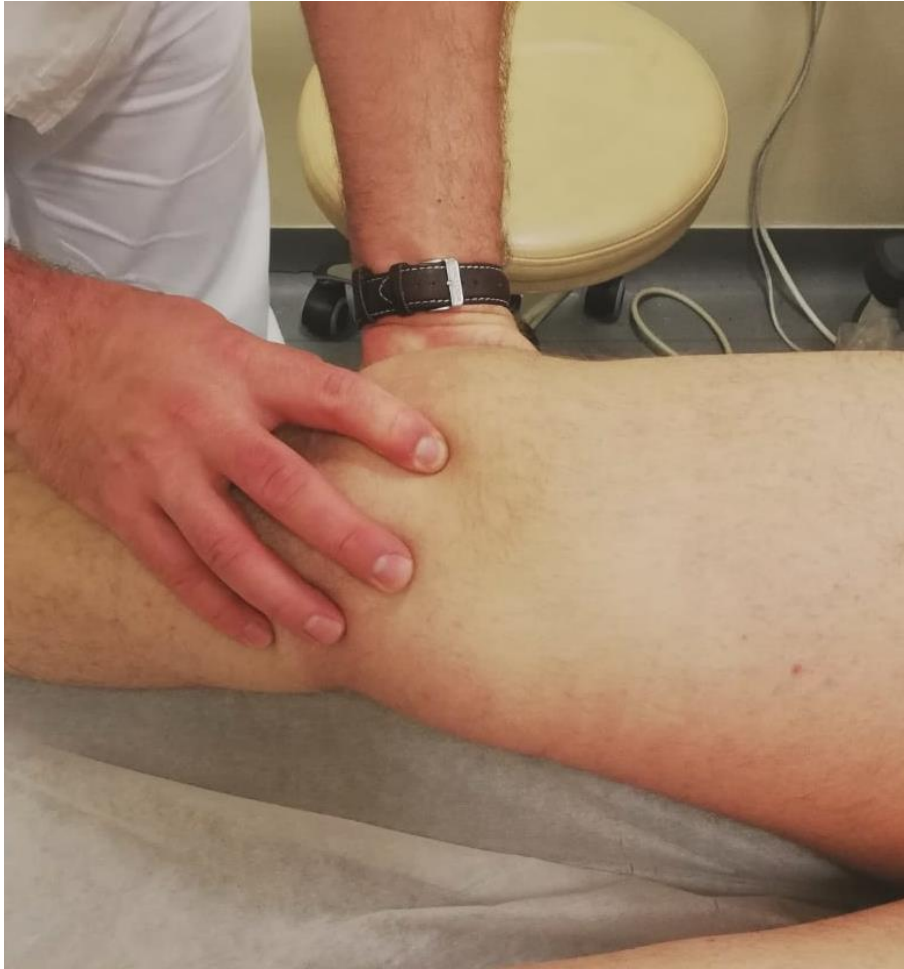Slika 5. Varus stres na 0°. Pacijent leži na leđima s potpuno ekstenziranom koljenom i kukom. Ispitivač jednom rukom prima stopalo, a drugom obuhvaća koljeni zglob da stabilizira femur dok prstom prima lateralni dio zgloba. Primjenom varus sile pokušava dovesti potkoljenicu u adukciju.

6.5. Ruptura medijalnog patelofemoralnog ligamenta (MPFL)

Na ozljedu MPFL-a se mora pomisliti nakon primarne traumatske luksacije patele ili ako bolesnik u anamnezi navodi ponavljane luksacije patele. No, odmah valja istaknuti da se kod tih bolesnika ne može gledati samo na stanje MPFL-a jer je poznato da osim pasivnih stabilizatora patele još neki čimbenici pridonose stabilnosti patele, a to je u prvom redu geometrija patelofemoralnog zgloba tj. izgled patele i trohleje i visina položenosti patele.

Prejake postranične sile koje patelu guraju prema van pri položaju vanjske rotacije potkoljenice i fleksije manje od 30° najčešće uzrokuju puknuće ligamenta. Isti vektor sila može proizvesti i jaka kontrakcija kvadriicepsa naročito kod anatomski jače naglašenog (> 10°) valgusa koljena. Tipično, prilikom pregleda pacijent govori da je koljeno „iskočilo“ prema vani te da je potom pao. Kod jednog dijela dođe do spontanog povratka patele na odgovarajuće mjesto prilikom ispružanja noge (spontana repozicija) dok je kod drugih potrebno učiniti aktivnu repoziciju bilo od strane osobe najbliže ozlijeđenom u tom trenutku ili liječnika u ambulanti. Koljeno bude izuzetno otečeno s prisutnim otokom i bolnim rubom patele. Ukoliko se radi o ponavljanim luksacijama patele početna dramatična klinička slika postaje sve manje naglašena kod svake nove ozljede.

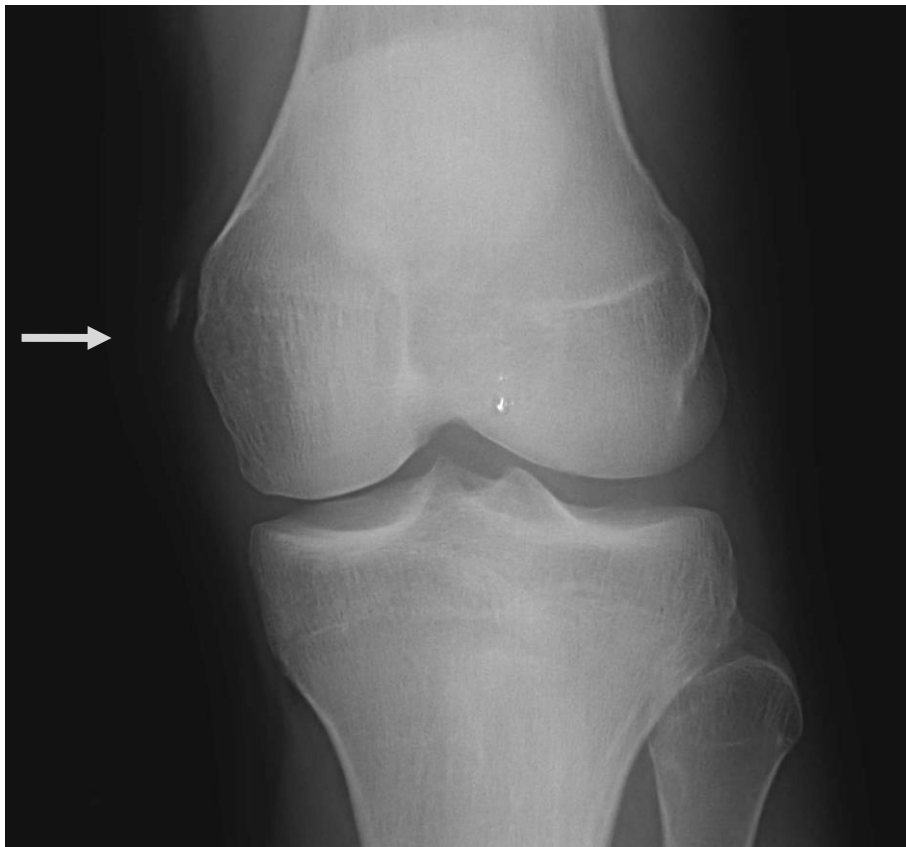
Test straha (Slika 6.) je osnovni test za pokazivanje nestabilnosti patele, a indirektno govori i o stanju MPFL-a. Prilikom izvođenja testa natkoljениčna muskulatura mora biti opuštena i koljeno u fleksiji od 30°. Ispitivač potiskuje patelu palcem koji je položen na medijalni rub patele prema lateralno. Test se smatra pozitivnim ako bolesnik iskaže strah da će mu patela iskočiti, odnosno ako se odupre pomicanju patele prema lateralno napinjanjem natkoljениčne muskulature i ispružanjem koljena.



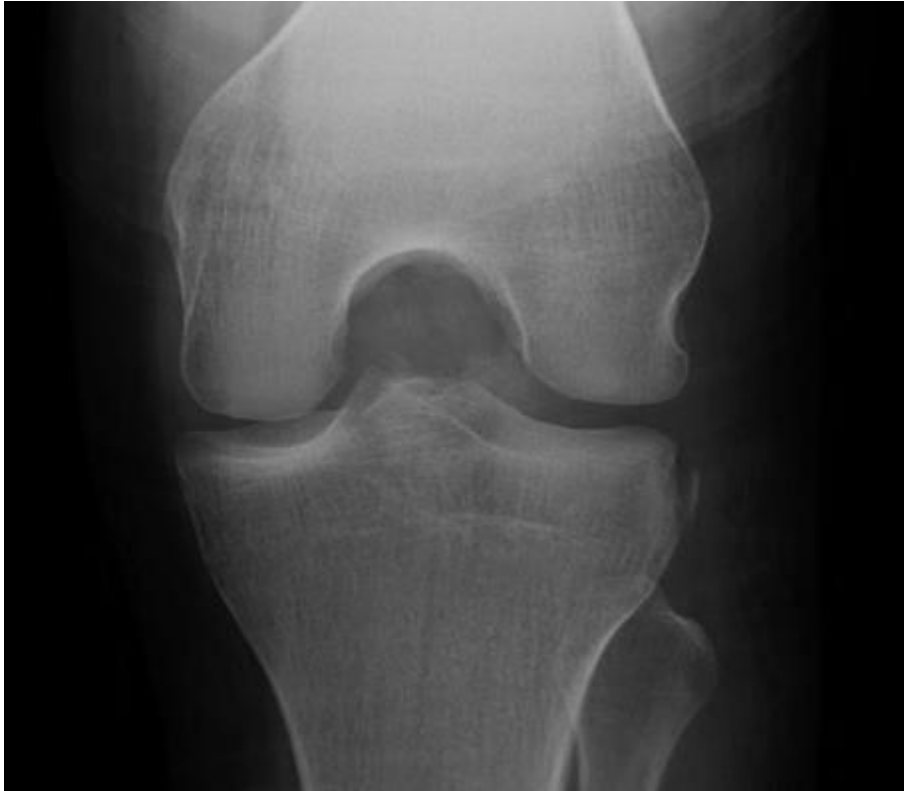Slika 6. Test straha. Natkoljencična muskulatura mora biti opuštена i koljeno u fleksiji od 30°. Ispitivač potiskuje patelu prema lateralno palcem koji je položen na njen medijalni rub. Test se smatra pozitivnim ako bolesnik iskaže strah da će mu patela „iskočiti“.

7. Dijagnostika

Nakon anamneze i kliničkog pregleda ozljede se potvrđuju pojedinim radiološkim metodama. Radi kompleksnosti koljenskog zgloba svi ligamenti nisu jednako dostupni. Dok su kolateralni ligamenti površinski postavljeni i dobro se prikazuju ultrazvukom, križni ligamenti zahtijevaju metodu koja dopire u dubinu tkiva odnosno magnetsku rezonancu (MR). Iako klasične rendgenske snimke (RTG) pokazuju jasno kost i njenu strukturu, daju nam malo podataka o mekotkivnim strukturama (mišići, tetive, ligamenti...). Radi dostupnosti i niske cijene pretrage RTG obično čini i početak slikovnog prikaza zgloba. Već u startu može isključiti koštanu traumu zgloba odnosno prikazati avulzijske prijelome hvatišta ligamenata (Slika 7.). Važno je napomenuti, da pojedini takvi prijelomi mogu indirektno govoriti o pridruženim ligamentarnim ozljedama. Tako „Segondova fraktura“ (Slika 8.) označava prijelom rubnog zglobnog dijela lateralnog kondila tibije, ali i izuzetno vjerojatnu predskazuje leziju ACL-a (34).



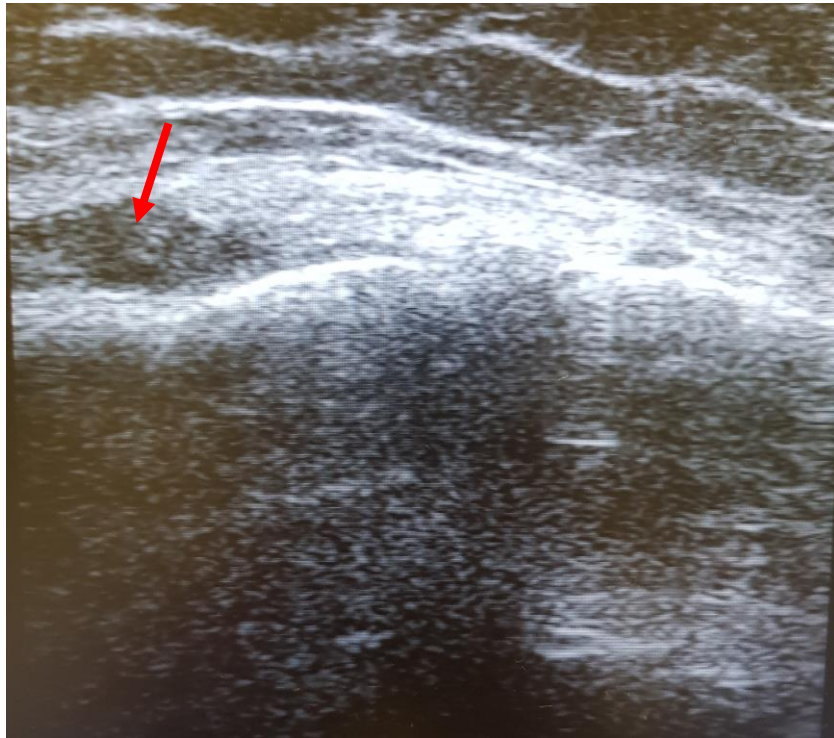
Slika 7. Klasična rendgenska snimka (RTG) koljena– Strelica pokazuje avulzijski prijelom femoralnog hvatišta medijalnog kolateralnog ligamenta (MCL).



Slika 8. Klasična rendgenska snimka (RTG) koljena. Strelica pokazuje avulzijski prijelom lateralnog kondila tibije koji s velikom vjerojatnosti sugerira na rupturu ACL-a.

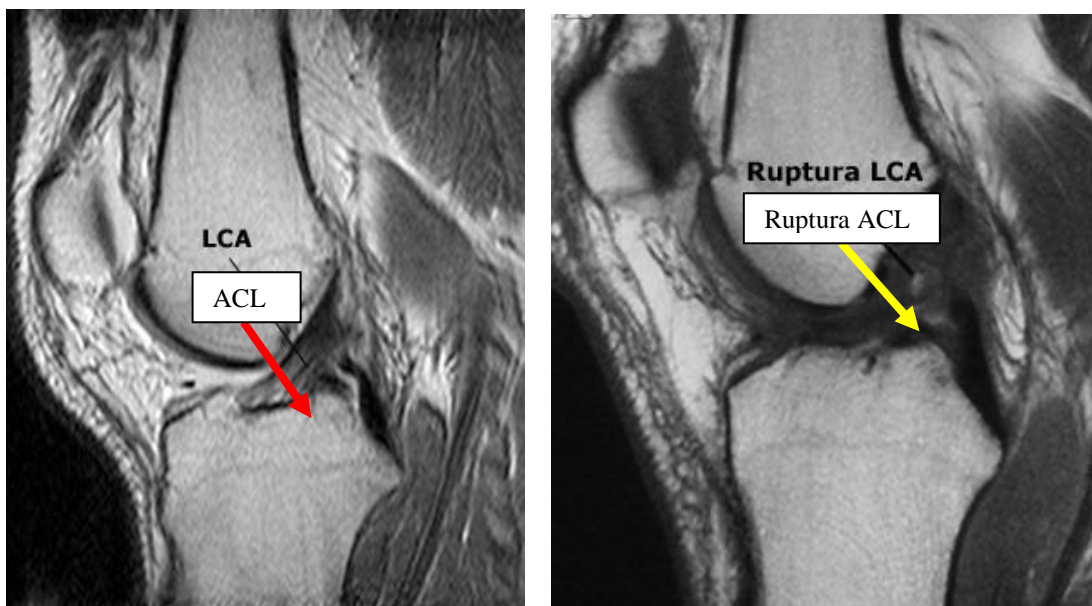
Ultrazvučna dijagnostika ili ultrasonografija (UZV) radiološka je metoda oslikavanja koja koristi ultrazvučne valove visoke frekvencije za dobivanje slike unutrašnjih struktura tijela. Vrlo je često primjenjivana dijagnostička metoda. Dostupna je, jeftina i brza i izvodi se bez posebnih priprema. Budući da se UZV snimanje odvija u stvarnom vremenu, moguće je prikazati organe u kretanjama kao i protok krvi kroz žile. No, mora se spomenuti da zavisi o subjektivnosti liječnika koji pregledava s obzirom da se cijela ultrazvučna dijagnostika bazira na zamišljanju i osobnoj interpretaciji odaziva na monitoru. U dijagnostici se koristi linearna sonda frekvencija od 8 MHz i definira se ehogenost – hipoehogeno, izoehogeno i hiperehogeno te ehostruktura – parcijalni ili potpuni prekid, odnosno degenerativne promjene struktura. Osim toga, definira se dimenzija, opisuje se izljev, hematoma, a color dopplerom lumen i stijenka krvnih žila.

Kao što je spomenuto njome se lako prikazuju površinske strukture. Tako je točnost prikaza ozljede MCL-a (Slika 9.) preko 95% (35). Duboke strukture teško su dostupne analizi i tek vrlo iskusan dijagnostičar, temeljem indirektnih ultrazvučnih znakova, može s 85% točnosti razaznati rupturu ACL-a (36).

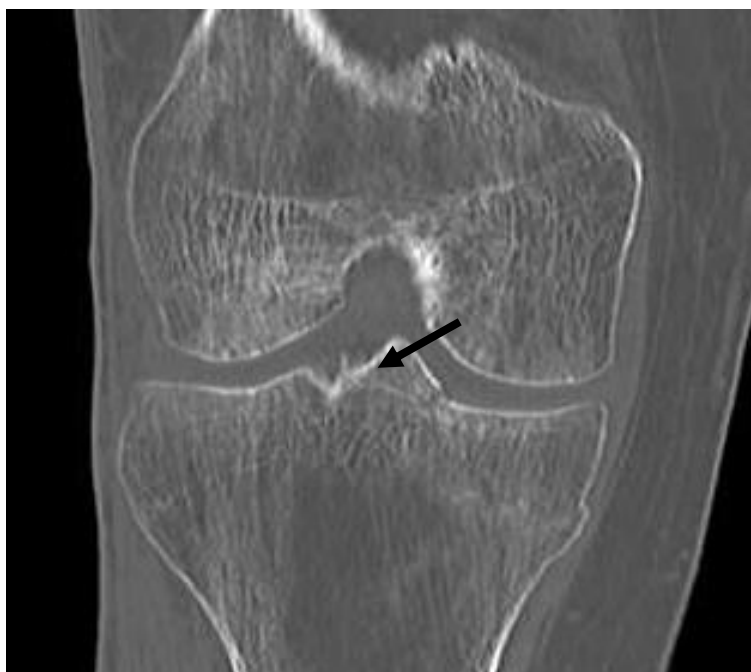


Slika 9. Ultrazvučni prikaz koljena. Hipoehogena zona označena strelicom prikazuje rupturu MCL-a na femoralnom hvatištu.

Magnetska rezonancija (MR) zlatni je standard pri evaluaciji ligamentarnih ozljeda generalno, pa tako i koljenskih. Mnoge studije koje se bave usporedbom različitih metoda prikaza MR opisuju najspecifičnijom i najosjetljivijom metodom (37) koja duboke, križne ligamnte (Slika 10.) prikazuje čak s 97% točnosti (38). Mana joj je visoka cijena i teža dostupnost od UZV-a.



Slika 10. Magnetska rezonanca (MR). Crvena strelica na lijevoj slici pokazuje uredan prednji križni ligament. Niti ligamenta se pravilno s tibije uzdižu na femur. Žuta strelica na desnoj slici pokazuje amorfnu masu nastalu nakon rupture ACL-a.



Slika 11. Kompjuterizirana tomografija (CT) koljena. Strelica pokazuje avulzijski prijelom medijalne interkondilarne eminencije tj. koštano hvatište ACL-a.

Kompjuterizirana tomografija (CT) dijagnostička je metoda koja se koristi kao komplementarna metoda magnetskoj rezonanci pri procjeni stanja koljena u ligamentarnim ozljedama, naročito pri okultnim koštanim prijelomima (Slika 11.) i slobodnim fragmentima unutar samog zgloba koje je važno prepoznati prije same terapije. Osim toga, najčešće se koristi kad dijagnostika magnetskom rezonancom nije na raspolaganju, a dijagnostika RTG-om pokazuje ograničenja. Njene loše strane u usporedbi s ostalim navedenim metodama su ionizirajuće zračenje koje koristi te manja osjetljivost na ozljede mekih česti.

U slučaju da nijedna od već navedenih slikovnih (eng. imaging) tehnika ne prikazuje leziju, a klinički postoji evidentan ispad koristi se invazivna metoda dijagnostike – artroskopija. Obično se dijagnostički postupak proširi na reparativni i rekonstruktivni zahvat, a također pri svakom započetom rekonstruktivnom zahvatu potpuni artroskopski pregled zgloba morao bi biti i prvi korak operacije.

8. Liječenje

Liječenje ligamentarnih ozljeda vrlo je kompleksno i sama vrsta liječenja ovisi o mnogo čimbenika – dobi, načinu života, stupnju ozljede, ozlijeđenom ligamentu i na kraju, izboru pacijenta. Neke ligamente dovoljno je liječiti neoperativno dok se kod drugih primjenjuje kombinacija i konzervativnog i operativnog liječenja. Važno je znati mehanizam i težinu ozljede, poznavati anatomiju i biologiju cijeljenja pojedinog ligamenta i zaključno to primijeniti u liječenju pacijenata s različitim potrebama, osobnim zahtjevima i realnim mogućnostima.

8.1. Neoperativno liječenje

Bez obzira na daljnje liječenje kod svake ozljede nužno je spriječiti daljnje oštećenje, smanjiti lokalno oticanje i pokriti bol. Koristeći *RICE* metodu, čiji naziv proizlazi iz početnih slova 4 ključna elementa: odmor (eng. *rest*), hlađenje - led (eng. *ice*), kompresija (eng. *compression*) i podizanje (eng. *elevation*), pomoći će da se na efikasan način ublaže početni simptomi povrede (39). Odmor je neophodan nakon svake ozljede tako i ligamentarne, a trajanje odmora zavisi od stupnju povrede. Led bi se trebao postaviti na ozlijeđeno mjesto što je prije moguće te se zadrži 15-20 minuta da se spriječe ozeblina. Intervali hlađenja bi se trebali nastaviti tokom prvih dva dana što je češće moguće. Kompresija se postiže elastičnim kompresivnim zavojem koji se postavlja kroz koljeno, ne prejako stegnut kako bi se omogućio normalan protok krvi kroz nogu. Ona također služi kao dodatno potpomaganje povrijeđenog zgloba. Elevacija (podizanje) ekstremiteta je još jedan od načina da se smanji otok koristeći jednostavne zakone gravitacije s time da se ozlijeđeni dio tijela podigne iznad razine srca.

Osim ovog protokola, primjenjuju se nesteroidni antireumatski lijekovi za umanjivanje boli i smanjenja upale – ibuprofen, ketoprofen, diklofenak... pri čemu je važno napomenuti da je djelovanje svakog od njih vrlo individualno (40).

Rupture medijalnog kolateralnog ligamenta nižeg do srednjeg stupnja u potpunosti se rješavaju konzervativnim načinom, a moguće je i kod potpunih ruptura ako nema udruženih ligamentarnih ozljeda. Dakle, to uključuje *RICE* protokol u akutnoj fazi, imobilizaciju specijalnom koljenskom ortozom koja ima mogućnost regulacije fleksije i ekstenzije 4-6 tjedana, rasterećenje zgloba hodom na štakama (Slika 12.) i kasniju fizikalnu terapiju. Budući da se cijeljenjem ne normaliziraju biomehaničke i biokemijske osobine medijalnog kolateralnog ligamenta, a nedostatak se nadoknađuje povećanjem ožiljnoga tkiva, danas su predmetom

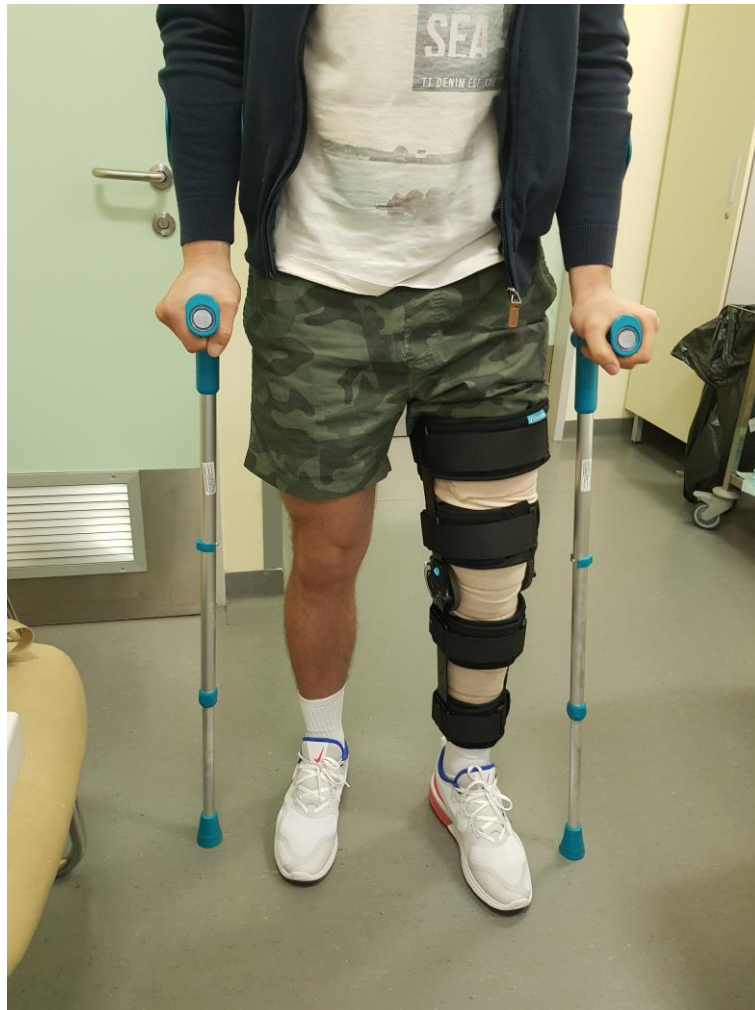istraživanja brojni načini i tvari koje mogu poboljšati kvalitetu ožiljnoga tkiva ili pak ubrzati proces cijeljenja, kao što su faktori rasta, stanična terapija i genska terapija (41).

Konzervativno liječenje lateralnog kolateralnog ligamenta jednako je onome kod ruptu- re medijalnog kolateralnog ligamenta, a ako cijeljenje ne uspije, pristupa se kirurškom liječe- nju. Ruptura LCL je najčešće dio kompleksne ozljede (42) tako da uglavnom i zahtijeva ope- rativno liječenje.

Za razliku od kolateralnih ligamenata, ruptura prednjeg križenog ligamenta liječi se ope- rativno. Iznimku čini ozljeda kod osobe koja može kompenzirati instabilitet koljena jačanjem pomoćne muskulature te nema osjećaj nestabilnosti, ako se radi o djelomičnoj rupturi, ako osoba ima niske profesionalne i osobne zahtjeve tj. živi pretežno sjedilačkim načinom života, ako postoje kontraindikacije za sam operacijski postupak odnosno ako sam pacijent nije sklon operativnom liječenju.

Osim već navedenog RICE protokola i primjene nesteroidnih antireumatika, u konzer- vativnom liječenju primjenjuju se imobilizacija i korištenje štaka za rasterećenje koljena i lak- še kretanje te rana mobilizacija i fizikalna terapija. Za imobilizaciju se primjenjuju sadrene udlage i ortoze. Sadrene udlage polako gube na značaju budući da dugotrajno nošenje istih onemogućava normalan hod i imobilizira mišiće uslijed čega oni atrofiraju i pogoršavaju sta- bilitet samog zgloba. Ortoze pak omogućuju kretanje ozlijeđene noge, ali ujedno štite koljeno od novih ozljeda i pogoršanja već nastale lezije.

Pri izoliranim puknućima stražnjeg ukriženog ligamenta najčešće nema simptoma i nes- tabilnosti koljena pa operativno liječenje nije potrebno. Konzervativno liječenje se sastoji od nošenja ortoze te kvalitetne fizikalne terapije.



Slika 12. Neoperativno liječenje. Koljeno imobilizirano funkcionalnom ortozom. Kompresija elastičnim povojem. Rasteretni hod sa štakama.

8.2. Operativno liječenje

Kirurško zbrinjavanje ozljeda koljenskih ligamenata uvelike se promijenilo unazad 15-20 godina u smislu invazivnosti i samog trajanja postoperativnog tijeka. Nekadašnji rez uzduž cijelog koljena danas je zamijenilo svega nekoliko artroskopskih ulaznih incizija (eng. *port*) i samim time se smanjila mogućnost infekcije, krvarenja i traumatiziranja periartikularnog tkiva. Osim toga, napredovala je i anestezija koja omogućuje regionalnu anesteziju te time i umanjuje sistemske nuspojave opće anestezije kao što su kardiovaskularne, alergijske i psihosomatske postoperativne komplikacije. Moderni materijali i artroskopska tehnika (Slika 12.) zaslužni su za pošten način uzimanja tetive i njeno čvrsto pozicioniranje u koljenu za ulogu

budućeg ligamenta. Sve nam to daje mogućnost ranog i intenzivnog vježbanja, fizikalne terapije i dobrih funkcionalnih rezultata.

Kada se spominje rekonstrukcija u prvom planu misli se na prednji križni ligament. Operativno liječenje rupture ACL-a značajno je napredovalo tijekom godina. Primarna reparacija je napuštena zbog velikog broja neuspjeha kao i ekstraartikularni postupci (43) koji su davali loše dugoročne rezultate.

Indikacija za rekonstrukciju ACL-a, što je već ranije spomenuto, uključuje fizički aktivne pacijente sa simptomima nestabilnosti kao i sve mlade pacijente s namjerom prevencije daljnjih oštećenja koljena i smanjenja degenerativnih promjena (44).

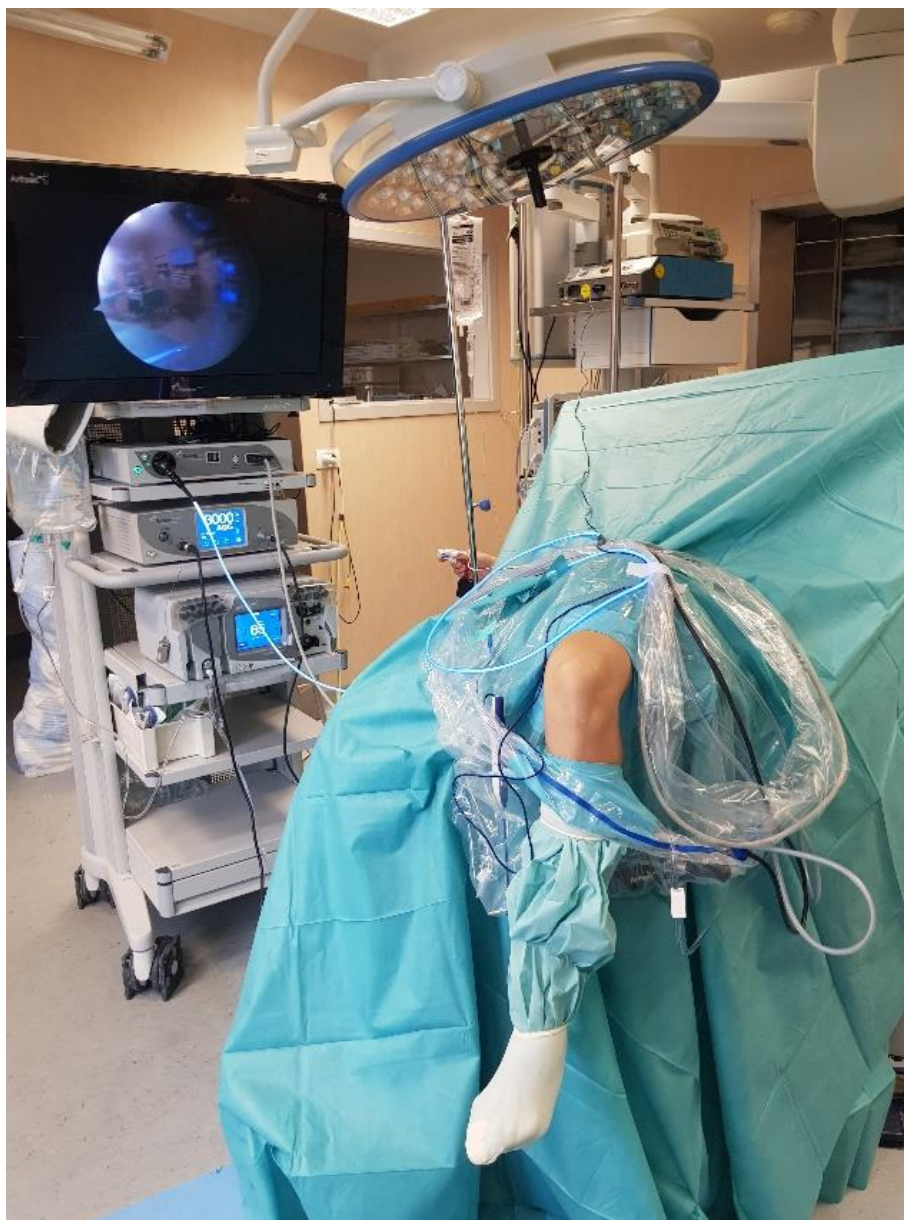Postoji nekoliko pitanja koja treba uzeti u obzir pri rekonstrukciji, a to su; izbor presatka, položaj kanala, izbor fiksacije, kontrola boli i mogućnost rane postoperativne rehabilitacije. Izbori presatka uključuju autologni presadak mišića stražnje lože, tetive kvadricepsa, ligamenta patele, homologni graft Ahilove tetive ili alograft. Uspješni rezultati postignuti su više-manje sa svim vrstama presadaka s time da su homologni presadci davali bolje rezultate od alografta. Također u početku mnogo češće su se koristili presadci s patelarnog ligamenta radi sigurnijeg vezanja krajeva za kost jer su koristili koštane dijelove koji su lakše urastali u kost, ali često su imali nuspojave prednje koljenske boli (45). S poboljšanjem fiksacijske tehnologije koja je omogućavala dovoljno čvrstu i stabilnu konstrukciju i dovoljno dugo da bi prerasla dva različita tkiva tj. tetiva u kost, popularizirali su metodu s tetivama mišića semitendinosusa i gracilisa. Učeterostručenje presatka tetive mišića stražnje lože (najčešće samo m. semitendinosusa) danas čini zlatni standard u rekonstrukciji (Slika 13.) (46).

Tijekom rekonstrukcije prednje križne sveze neophodno je postaviti presadak na anatomska hvatišta. Na platou goljenične kosti potrebno je prepoznati anatomsko mjesto u području eminencija, a na bedrenoj kosti u području lateralnog zida. Učine se koštani tuneli kroz goljeničnu i kroz bedrenu kost. Ligamentarni presadak se provuče kroz navedene tunele i zategne.

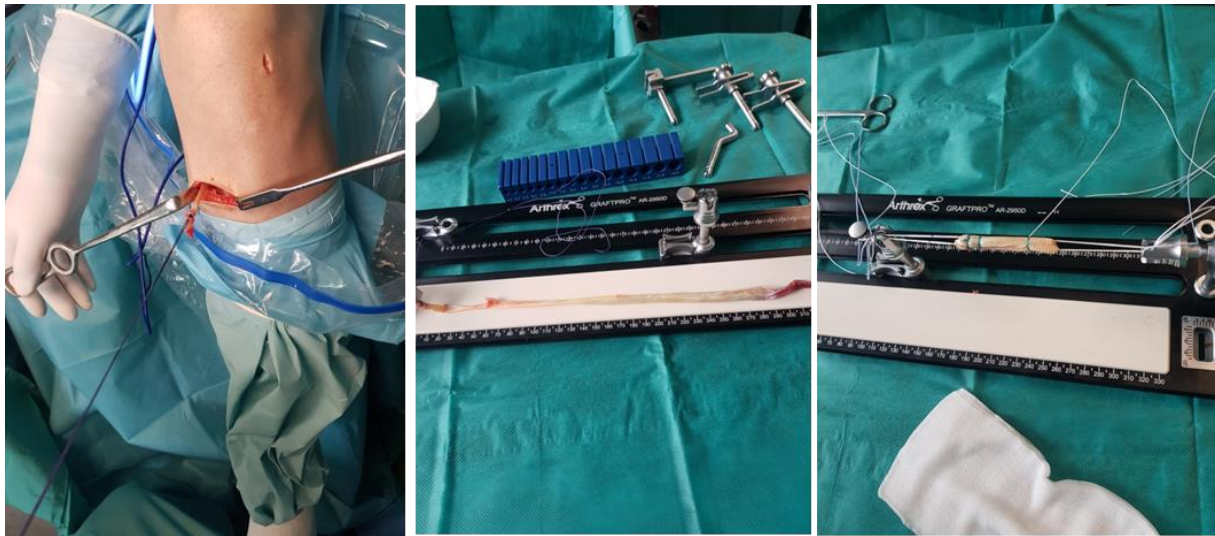
Rekonstrukcija stražnje križne sveze radi se znatno rjeđe nego prednje. Za nju je također potrebno osigurati presadak na isti način jedino što se on sada postavlja na anatomsku poziciju izvornog stražnjeg križnog ligamenta. Važno je napomenuti da se problem javlja uslijed višestruke ligamentarne ozljede. Tada nije dovoljno uzeti tetive samo s ozlijeđene noge već i tetive i sa suprotne noge odnosno kombinirati dvije različite strukture s iste noge kao na primjer tetive stražnje lože s ligamentom kvadricepsa ili patelarnim ligamentom.

Za razliku od navedenih dviju sličnih operacija, rekonstrukcija MPFL-a radi se na polu otvoren način. Nakon uzimanja tetive, uglavnom m. gracilisa i artroskopske eksploracije koljena, pristupa se na medijalni rub patele zasebno većom incizijom. Tamo se slobodni krajevi

tetive pričvrste za patelu posebnim sidrima, a zatim se središnji dio potkožno provuče do medijalnog epikondila femura gdje se uvuče u koštani tunel i fiksira. Važno je napomenuti da je problematika patelofemoralnog zgloba vrlo kompleksna i da osim ove operacije obuhvaća i zahvate na hvatištu patelarnog ligamenta kao i formiranju boljeg izgleda trohlee femura i fasete patele, no ona prelazi granice ovog rada.



Slika 13. Namještaj pacijenta za artroskopsku rekonstrukciju ligamenata koljena.



Slika 14. Minimalno invazivno uzimanje tetive m. semitendinosusa za rekonstrukciju ACL (lijevo). Nakon odvajanja tetive iz koštanog hvatišta na tibiji ona se posebnim instrumentom izdvoji iz mišića. Nakon toga pristupa se pripremi presadtka na zasebnoj stolici (sredina). Izvorna tetiva presavine se četiri puta, a na svaki kraj postavi se fiksacijske petlje (*Tight Rope – Arthrex*). Dimenzije konstrukcije takvog presadtka su uglavnom oko 8 – 9 cm dužine i 8 – 10 mm debljine.

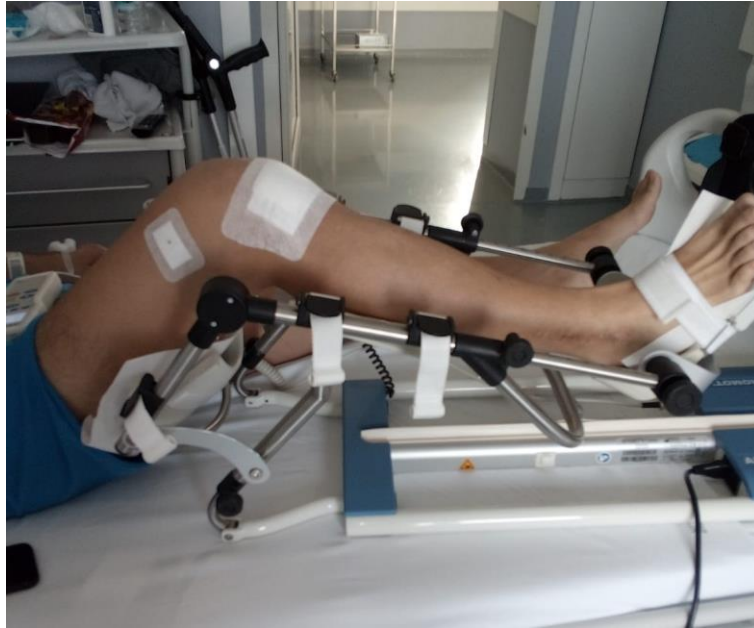9. Rehabilitacija

I operativno i neoperativno liječenje zahtijeva rehabilitaciju. Ona je u suštini slična. Dužina i njen intenzitet ovise o samoj ozljedi, odnosno ozlijeđenim ligamentima i o stupnju njihovog oštećenja. Ciljevi koji započinju s liječenjem, a neprekinuto bi se trebali nastaviti i na rehabilitaciju su: ukloniti prisutan otok, suzbiti bol, spriječiti atrofiju i atoniju mišića te ojačati mišiće koji okružuju koljeno. Također je bitno vratiti pacijenta u psiho-fizičko stanje u kojem je bio prije ozljede. Rehabilitacija treba biti individualna. Cijeli taj proces traje više mjeseci, a uključuje tehnike poboljšanja izdržljivosti, brzine reakcije i balansa, te edukaciju pacijenta.

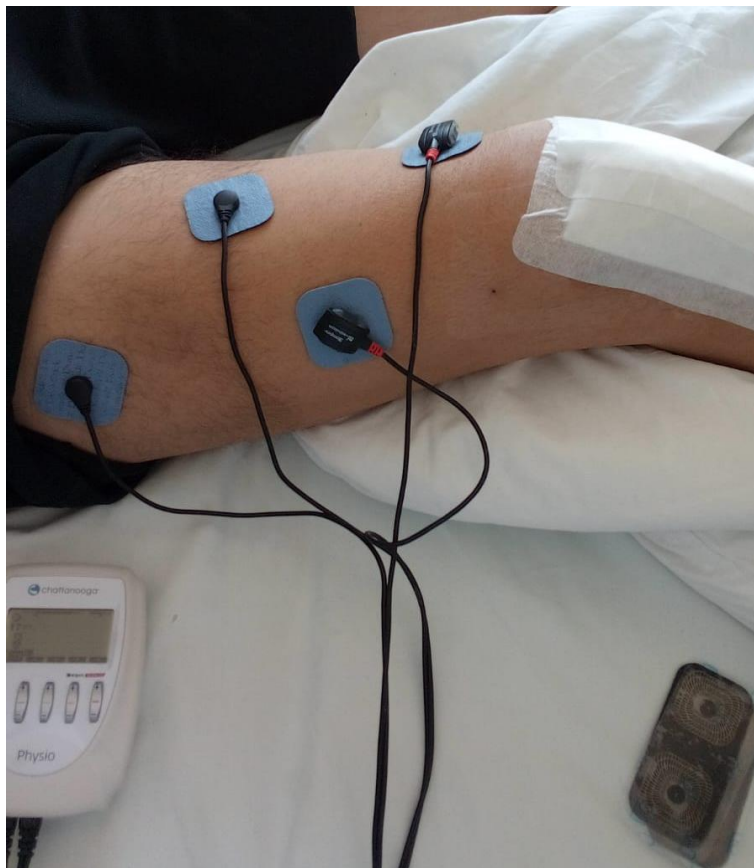
Nakon operacije rekonstrukcije prednjeg križnog ligamenta slijedi rehabilitacijski proces kojemu je cilj povratiti funkcije operiranog koljena (47). Pacijentima se preporučuje korištenje štaka 2 do 4 tjedna nakon operacije kako ne bi prerano i previše opteretili operirano koljeno. U isto vrijeme nošenje funkcionalne ortoze s kontroliranim kutnim mehanizmom održava pokretljivost u koljenu, a istovremeno onemogućava pokrete koji bi mogli štetiti koljenu. Ta pokretljivost se kontrolirano povećava s obzirom na vrijeme proteklo od operacije. Neposredno nakon operacije vježbe se provode na uređajima za pasivno razgibavanje koljena (Kinetek). Noga se fiksira za uređaj koji zatim kontinuirano i jednoliko savija i ispruža koljeno. Ovaj uređaj pruža siguran način vježbanja kojim se smanjuje ukočenost i bol u koljenu (Slika 14.). Od prvog dana u terapiju se uključuje i elektrostimulacija mišića (TENS) (Slika 15.) koja zajedno s izometričnim vježbama mišića održava njihov tonus i jakost. Bolesnik se vertikalizira, počinje hodati, a nogu opterećuje do granice bola. Kroz 3 – 4 tjedna odbacuju se postepeno štake, a s puna 4 tjedna skida se i ortoza. U ranoj fazi nakon operacije kreće se i s fizikalnom terapijom, odnosno protuupalnim procedurama i procedurama za bržu regeneraciju kao što su struja, magnet, laser i UZV. Drugi korak i onaj koji traje najduže je jačanje mišića koji pokreću koljeni zglob. Na početku su to klasične vježbe izometrije, a s potpunim prebacivanjem težine na ozlijeđeno koljeno, počinje se s vježbama zatvorenog kinematičkog lanca te vježbama propriocepcije na balans platformi. Kako bi se pratilo jačanje mišića i izbjegao njihov disbalans provode se izokinetička testiranja te treninzi na izokinetičkim spravama. Nakon 6-8 tjedana bolesnik provodi vježbe sam, odlazi na sportsku rehabilitaciju u teretanu, pliva, vozi bicikl, a sve prema pisanim uputama. Tjelesno opterećenje se postepeno povećava. Tri mjeseca od operacije počinje se s trčanjem. Nakon 6 do 8 mjeseci od operacijskog liječenja bolesnik se može vratiti u puno sportsko opterećenje.

Pacijenti nakon rekonstrukcije drugih ligamentata koljena (PCL ili MPFL) prolaze kroz sličan rehabilitacijski postupak, ali u pojedinim dijelovima svojstven ozlijeđenom ligamentu.

Tako oporavak nakon rekonstrukcije PCL-a je duži i zahtjevniji (48). Ortoza se u početku nosi zaključana u punoj ekstenziji sa zaštitnim jastučićem pod koljenom. Pokretljivost se polako povećava od 3. do 8. postoperativnog tjedna prvenstveno se bazirajući na pasivnim pokretima, a tek kasnije i kontroliranom aktivnom fleksijom potkoljenice. Također i rekonstrukcija MPFL zahtijeva duže nošenje ortoze tj. do 6 tj. s ograničenjem pokretljivosti na 30° u prvom tjednu s povećanjem pokretljivosti po 30° svaki naredni tjedan (49). Izolirane ozljede kolateralnih ligamenata uglavnom ne zahtijevaju operaciju već samo nošenje ortoze do 4 tj. bez ograničenja u fleksiji/ekstenziji, a dozvoljeno se i osloniti punom težinom na nogu pri rupturama nižeg stupnja. U svim slučajevima po skidanju ortoze i odbacivanju štaka intenzivira se rehabilitacija te nalikuje na ranije spomenuti protokol. Koliko će vremena biti potrebno da se koljeno oporavi ovisi o težini ozljede i naravno da će kombinirane ligamentarne ozljede često imati sporiji oporavak. Cijeli oporavak može trajati 6 do 12 mjeseci.



Slika 14. Vježbe na uređaju za pasivno razgibavanje (Kinetek).



Slika 15. Postoperativna elektrostimulacije mišića kvadricepsa (TENS).

10. Sestrinska skrb

Kako bi bolesniku mogli pružiti najbolju moguću skrb po prijemu na odjel potrebno je započeti s planiranjem zdravstvene njege. Nezaobilazni dio multidisciplinarnog tima je i medicinska sestra. Ona počinje s utvrđivanjem zdravstvene njege, prikupljanjem podataka i definiranjem sestrinske dijagnoze ili problema. Uglavnom ovi pacijenti su pokretni te se nalaze u kategoriji samozbrinjavanja, odnosno minimalne njege. Intervencije medicinske sestre najvećim su djelom usmjerene na njegu, emocionalnu podršku (ovisnost socijalnog stanja pacijenta o brzini i stupnju rehabilitacije) i edukaciju. Bolesnika se educirati o mogućim komplikacijama, znakovima infekcije, pravilnoj upotrebi ortopedskih pomagala, trenutnim ograničenjima i sl. Prepoznajući koje funkcije su izgubljene, a koje su ostale intaktne, medicinska sestra razvija plan zdravstvene njege kojim će postići rehabilitacijski potencijal i održati funkcije koje bi u suprotnom bile izgubljene.

Medicinska sestra najveći dio svog vremena poklanja zdravstvenoj njezi, prevoju rane, higijeni, pravilnoj prehrani i dnevnom odmoru bolesnika. U okviru tih dužnosti njene najznačajnije svakodnevne obaveze su povezane s imobiliziranim ekstremitetom, pozicioniranjem pacijenata te prevencijom i liječenjem dekubitusa što je posebno vidljivo kod teško pokretnih politraumatiziranih pacijenata jer se time sprječavaju deformiteti i kontrakture zglobova. U procesu edukacije medicinska sestra treba uključiti i ostale članove obitelji kako bi se mogla nastaviti njega i nakon odlaska pacijenta kući. Iz toga razloga potrebno ih je detaljno upoznati s realnim stanjem i preostalim sposobnostima pacijenta. Gubitak zdravlja jedan je od najtežih gubitaka kod svakog pojedinca. Radi toga njegovo psihičko stanje i shvaćanje bolesti utječe kako će se on sam odnositi prema njoj. Svaki boravak u bolnici kod bolesnika bez obzira na težinu simptoma, izaziva pojavu tjeskobe i potištenosti, a svaki bolesnik prolazi kroz faze prilagodbe na bolest. Negativna emotivna stanja mogu nepovoljno utjecati na dužinu boravka u bolnici, ishod bolesti i na djelotvornost liječenja. Važno je motivirati i poticati bolesnika na sudjelovanje u planiranju i provođenju zdravstvene njege, te na samostalnost. Medicinska sestra kao član zdravstvenog tima najviše vremena provodi s bolesnikom (od trenutka prijema pa sve do otpusta iz bolnice). Medicinska sestra je ta koja će svojom profesionalnošću te istovremeno toplim i srdačnim odnosom pružiti neposrednu psihičku i fizičku podršku. Važan čimbenik u liječenju i oporavku svakog bolesnika je pružanje neposredne fizičke i psihičke podrške. Razgovor koji bi trebao obuhvaćati sadržaje u kojima bi se raspravljalo i o poslovnim problemima, obiteljskim, socijalnim i psihološkim. Omogućiti dostupnost informacija u

svakom trenutku. U skladu s tim stvoriti individualni plan za svakog bolesnika, postaviti realne, kratkoročne ciljeve, te zajedno s bolesnikom evaluirati postignuto.

Kao što je spomenuto za pacijenta se brinu brojni članovi medicinskog tima: radni terapeuti, fizioterapeuti, medicinske sestre, socijalni radnici itd. i svaki član tima ima određenu ulogu i odgovornost. Njihov posao se često preklapa tako da je nužna stalna međusobna komunikacija kako bi pružili bolesniku optimalnu potrebnu brigu i skrb. Medicinska sestra koja je najviše uz bolesnika poznaje njegove potrebe i probleme i najčešće je spona u toj komunikaciji. Bitan je faktor od prijema u bolnicu, rada u operacijskoj sali, brizi i provođenju zdravstvene njege na odjelu do motivacije pacijenta za aktivno sudjelovanje u rehabilitaciji.

Zahvala

Ovom prilikom zahvalila bih svojoj kćeri na potpori i razumijevanju tijekom cijelog studija, naročito zadnjih mjeseci kad je želja za diplomom kulminirala, a vremena je bilo sve manje. Također, zahvalila bih svojim kolegicama u poliklinici na strpljenu i potpori. Na kraju, posebna hvala mentoru izv. prof. dr. sc. Mariju Starešiniću na ustupljenim materijalima, sveukupnoj pomoći i potpori, ne samo tijekom pisanja diplomskog rada, već i tijekom zadnjih godina mojeg rada u Klinici.

10. Literatura

1. Miyasaka KC, Daniel DM, Stone ML HP. The incidence of knee ligament injuries in the general population. *Am J Knee Surg.* 1991;4:43–8.
2. Kujala UM, Taimela S, Antti-Poika I, Orava S, Tuominen R, Myllynen P. Acute injuries in soccer, ice hockey, volleyball, basketball, judo, and karate: analysis of national registry data. *BMJ.* 1995;311(7018):1465–8.
3. Nakamura N SK. The clinical problems of ligament healing of the knee. *Sport Med Arthrosc Rev.* 2005;13:118–26.
4. McDermott ID, Masouros SD, Amis AA. Biomechanics of the menisci of the knee. *Curr Orthop.* 2008;22(3):193–201.
5. Englund M, Roemer FW, Hayashi D, Crema MD, Guermazi A. Meniscus pathology, osteoarthritis and the treatment controversy. *Nat Rev Rheumatol.* 2012;8(7):412–9.
6. Kim C, Chasse PM, Taylor DC. Return to Play After Medial Collateral Ligament Injury. *Clin Sports Med.* 2016;35(4):679–96.
7. Dargel J, Gotter M, Mader K, Pennig D, Koebke J, Schmidt-Wiethoff R. Biomechanics of the anterior cruciate ligament and implications for surgical reconstruction. *Strateg Trauma Limb Reconstr.* 2007;2(1):1–12.
8. Amis AA. Anatomy and Biomechanics of the Posterior Cruciate Ligament. *Sports Med Arthrosc.* 1999;7(4):225–34.
9. Manske RC, Prohaska D. Rehabilitation following medial patellofemoral ligament reconstruction for patellar instability. *Int J Sports Phys Ther.* 2017;12(3):494–511.
10. Sanchis-Alfonso V. Pathophysiology of Anterior Knee Pain. In: *Patellofemoral Pain, Instability, and Arthritis.* Berlin, Heidelberg: Springer;2010;1–16.
11. Visser JJ, Hoogkamer JE, Bobbert MF, Huijing PA. Length and moment arm of human leg muscles as a function of knee and hip-joint angles. *Eur J Appl Physiol Occup Physiol.* 1990;61(5–6):453–60.
12. Eckhoff DG, Bach JM, Spitzer VM, Reinig KD, Bagur MM, Baldini TH, et al. Three-dimensional mechanics, kinematics and morphology of the knee viewed in virtual reality. *J Bone Jt Surgery-American.* 2005;87:71–80.
13. Woo SLY, Chan SS, Yamaji T. Biomechanics of knee ligament healing, repair and reconstruction. *J Biomech.* 1997;30(5):431–9.

14. Johansson H, Sjölander P, Sojka P. A sensory role for the cruciate ligaments. *Clin Orthop Relat Res.* 1991;(268):161–78.
15. Frank CB. Ligament structure, physiology and function. *J Musculoskelet Neuronal Interact.* 2004 Jun;4(2):199-201.
16. Shrive N, Chimich D, Marchuk L, Wilson J, Brant R, Frank C. Soft-tissue "flaws" are associated with the material properties of the healing rabbit medial collateral ligament. *J Orthop Res.* 1995;13(6):923–9.
17. Plaas AHK, Wong-Palms S, Koob T, Hernandez D, Marchuk L, Frank CB. Proteoglycan Metabolism During Repair of the Ruptured Medial Collateral Ligament in Skeletally Mature Rabbits. *Arch Biochem Biophys.* 2000;374(1):35–41.
18. Frank C, McDonald D, Bray D, Bray R, Rangayyan R, Chimich D, et al. Collagen Fibril Diameters in the Healing Adult Rabbit Medial Collateral Ligament. *Connect Tissue Res.* 1992;27(4):251–63.
19. Bray RC, Rangayyan RM, Frank CB. Normal and healing ligament vascularity: a quantitative histological assessment in the adult rabbit medial collateral ligament. *J Anat.* 1996;188(Pt 1):87-95.
20. Majima T, Lo IKY, Marchuk LL, Shrive NG, Frank CB. Effects of ligament repair on laxity and creep behavior of an early healing ligament scar. *J Orthop Sci.* 2006;11(3):272–7.
21. Buckwalter JA. Activity versus rest in the treatment of bone, soft tissue and joint injuries. *Iowa Orthop J.* 1995;15:29-42.
22. Chimich D, Frank C, Shrive N, Dougall H, Bray R. The effects of initial end contact on medial collateral ligament healing: A morphological and biomechanical study in a rabbit model. *J Orthop Res.* 1991;9(1):37–47.
23. Boorman RS, Thornton GM, Shrive NG, Frank CB. Ligament grafts become more susceptible to creep within days after surgery: Evidence for early enzymatic degradation of a ligament graft in a rabbit model. *Acta Orthop Scand.* 2002;73(5):568–74.
24. Huard J, Li Y, Peng H, Fu FH. Gene therapy and tissue engineering for sports medicine. *J Gene Med.* 2003;5(2):93–108.
25. Terry P. Joint Structure and Function – A comprehensive analysis. *Physiotherapy.* 1992;78(7):550.

26. Clayton RAE, Court-Brown CM. The epidemiology of musculoskeletal tendinous and ligamentous injuries. *Injury*. 2008;39(12):1338–44.
27. Alentorn-Geli E, Myer GD, Silvers HJ, Samitier G, Romero D, Lázaro-Haro C et al. Prevention of non-contact anterior cruciate ligament injuries in soccer players. Part 2: A review of prevention programs aimed to modify risk factors and to reduce injury rates. *Knee Surgery, Sport Traumatol Arthrosc*. 2009;17(8):859–79.
28. Faunø P, Wulff Jakobsen B. Mechanism of Anterior Cruciate Ligament Injuries in Soccer. *Int J Sports Med*. 2006;27(1):75–9.
29. Benjaminse A, Gokeler A, van der Schans CP. Clinical Diagnosis of an Anterior Cruciate Ligament Rupture: A Meta-analysis. *J Orthop Sport Phys Ther*. 2006;36(5):267–88.
30. Lee BK, Nam SW. Rupture of Posterior Cruciate Ligament: Diagnosis and Treatment Principles. *Knee Surg Relat Res*. 2011;23(3):135–41.
31. Wind WM, Bergfeld JA, Parker RD. Evaluation and Treatment of Posterior Cruciate Ligament Injuries. *Am J Sports Med*. 2004;32(7):1765–75.
32. Hughston JC, Andrews JR, Cross MJ, Moschi A. Classification of knee ligament instabilities. Part I. The medical compartment and cruciate ligaments. *J Bone Joint Surg Am*. 1976;58(2):159-72.
33. Patel S, Parker D. Isolated Rupture of the Lateral Collateral Ligament during Yoga Practice: A Case Report. *J Orthop Surg*. 2008;16(3):378–80.
34. Gottsegen CJ, Eyer BA, White EA, Learch TJ, Forrester D. Avulsion Fractures of the Knee: Imaging Findings and Clinical Significance. *RadioGraphics*. 2008;28(6):1755–70.
35. De Maeseneer M, Marcelis S, Boulet C, Kichouh M, Shahabpour M, De Mey J et al. Ultrasound of the knee with emphasis on the detailed anatomy of anterior, medial, and lateral structures. *Skeletal Radiol*. 2014;43(8):1025-39.
36. Mautner K, Sussman WI, Nanos K, Blazuk J, Brigham C, Sarros E. Validity of Indirect Ultrasound Findings in Acute Anterior Cruciate Ligament Ruptures. *J Ultrasound Med* 2018;9999:1–8.
37. Roberts CC, Towers JD, Spanghel MJ, Carrino JA, Morrison WB. Advanced MR Imaging of the Cruciate Ligaments. *Radiol Clin North Am*. 2007;45(6):1003–16.
38. Leigheb M, Guzzardi G, Barini M, Abruzzese M, Riva S, Paschè A, et al. Role of low field MRI in detecting knee lesions. *Acta Biomed*. 2018;90(1–S):116–22.

39. Perryman JR, Hershman EB. The acute management of soft tissue injuries of the knee. *Orthop Clin North Am.* 2002;33(3):575–85.
40. Raffa RB. Pharmacology of oral combination analgesics: rational therapy for pain. *J Clin Pharm Ther.* 2001;26(4):257–64.
41. Molloy T, Wang Y, Murrell GAC. The Roles of Growth Factors in Tendon and Ligament Healing. *Sport Med.* 2003;33(5):381–94.
42. Levy B, Stuart M. Treatment of PCL, ACL, and Lateral-Side Knee Injuries: Acute and Chronic. *J Knee Surg.* 2012;25(04):295–306.
43. Holland JP. A modified repair for the anterior cruciate ligament deficient knee. *Br J Sports Med.* 1992;26(4):249–52.
44. Millett PJ, Willis AA, Warren RF. Associated injuries in pediatric and adolescent anterior cruciate ligament tears: Does a delay in treatment increase the risk of meniscal tear? *Arthrosc J Arthrosc Relat Surg.* 2002;18(9):955–9.
45. Seijas R, Cuscó X, Sallent A, Serra I, Ares O, Cugat R. Pain in donor site after BTB-ACL reconstruction with PRGF: a randomized trial. *Arch Orthop Trauma Surg.* 2016;136(6):829–35.
46. Pinczewski L, Roe J, Salmon L. Why autologous hamstring tendon reconstruction should now be considered the gold standard for anterior cruciate ligament reconstruction in athletes. *Br J Sports Med.* 2009;43(5):325–7.
47. van Grinsven S, van Cingel REH, Holla CJM, van Loon CJM. Evidence-based rehabilitation following anterior cruciate ligament reconstruction. *Knee Surgery, Sport Traumatol Arthrosc.* 2010;18(8):1128–44.
48. Pierce CM, O'Brien L, Griffin LW, LaPrade RF. Posterior cruciate ligament tears: functional and postoperative rehabilitation. *Knee Surgery, Sport Traumatol Arthrosc.* 2013;21(5):1071–84.
49. McGee TG, Cosgarea AJ, McLaughlin K, Tanaka M, Johnson K. Rehabilitation After Medial Patellofemoral Ligament Reconstruction. *Sports Med Arthrosc.* 2017;25(2):105–13.

11. Životopis

Martina Zvonarić rođena je u Zagrebu 08.05.1974. g. Nakon završene osnovne škole, 1989. g. krenula je u srednjoškolsko obrazovanje u Medicinsku školu u Zagrebu. Tijekom školovanja odlikovala se dobrim poznavanjem engleskog jezika te je sudjelovala na gradskim natjecanjima. Nakon odličnog uspjeha 1993. g. školovanje je nastavila na Visokom zdravstvenom veleučilištu u Zagrebu. Studij je završila u roku i diplomirala 1996. g. Tijekom studija radila je u Klinici za infektivne bolesti u Zagrebu. Nakon pripravničkog staža provedenog u Domu zdravlje Vrapče u Zagrebu, 1997. g. i položenog stručnog ispit početkom 1998. g. kreće s radom u Klinici za dječje bolesti u Zagrebu. Nakon toga 2005. g. rad nastavlja u Ustanovi za zdravstvenu njegu u kući u Zagrebu, a od 2015 g. počinje raditi u Kliničkoj bolnici Merkur gdje ostaje do danas.

Tijekom svoje stručne edukacije 2002. g. boravila je na šestomjesečnom obrazovanju u Cincinnati Childrens Hospital Medical Center, Ohio USA na odjelu hitne medicine te dječje reumatologije i imunologije. Također završila je tečaj za *ISO sustav 2011* i Sustav kvalitete i sigurnosti hrane *Hazard Analysis Critical Control Point (HACCP)*.

U sklopu znanstvenog usavršavanja, da bi proširila svoje znanje te ga kasnije i prenosila drugima 2017. g. upisuje Sveučilišni diplomski studij sestrinstva na Medicinskom fakultetu u Zagrebu.

Tokom cijelog svog stručnog i znanstvenog usavršavanja aktivan je predavač na stručnim sestrinskim skupovima, kongresima i tečajevima. Članica je Hrvatske udruge medicinskih sestara (*HUMS*), Društva za hospicijsku i palijativnu zdravstvenu njegu, Društva za dijabetes, endokrinologiju i bolesti metabolizma, Udruge za zdravstvenu njegu u kući. Dugi niz godina volontira u radu s djetetom na umjetnoj ventilaciji u kući, a od nedavno aktivna je i u Zagrebačkom dijabetičkom društvu.

Privatno je sretna samohrana majka jednog djeteta.