

# Kirurška rekonstrukcija stražnjeg dijela stopala

---

Tkalčec, Lovro

Master's thesis / Diplomski rad

2022

Degree Grantor / Ustanova koja je dodijelila akademski / stručni stupanj: **University of Zagreb, School of Medicine / Sveučilište u Zagrebu, Medicinski fakultet**

Permanent link / Trajna poveznica: <https://um.nsk.hr/um:nbn:hr:105:173593>

Rights / Prava: [In copyright](#)/[Zaštićeno autorskim pravom.](#)

Download date / Datum preuzimanja: **2024-07-14**



Repository / Repozitorij:

[Dr Med - University of Zagreb School of Medicine Digital Repository](#)



**SVEUČILIŠTE U ZAGREBU  
MEDICINSKI FAKULTET**

**Lovro Tkalčec**

**Kirurška rekonstrukcija stražnjeg dijela stopala**

**DIPLOMSKI RAD**



**Zagreb, 2022.**

Ovaj diplomski rad izrađen je u Klinici za plastičnu, rekonstruktivnu i estetsku kirurgiju Medicinskog fakulteta Sveučilišta u Zagrebu pod vodstvom doc.dr.sc. Rade Žica i predan je na ocjenu u akademskoj godini 2021./2022.

## **Kratice**

CT – computed tomography

ORIF – open reduction and internal fixation

WBA – weight bearing area

# Sadržaj

## Sažetak

## Summary

1. Uvod .....	1
2. Anatomija .....	2
2.1. Kostri stražnjeg dijela stopala .....	2
2.2. Ligamenti stražnjeg stopala .....	5
3. Mehanika gornjeg i donjeg nožnog zgloba .....	7
4. Etiologija ozljeda stražnjeg dijela stopala .....	8
5. Dijagnostika .....	10
5.1 Klinička procjena .....	10
5.2. Radiološka procjena .....	11
6. Režnjevi pri rekonstrukciji stražnjeg dijela stopala .....	13
7. Kirurški pristup i rekonstrukcija .....	15
8. Komplikacije .....	21
9. Zaključak .....	22
10. Zahvale .....	23
11. Literatura .....	24
12. Životopis .....	27

## Sažetak

**Naslov rada:** Kirurška rekonstrukcija stražnjeg dijela stopala

**Autor:** Lovro Tkalčec

Stopalo predstavlja složenu anatomsku cjelinu čija biomehanika čovjeku omogućuje važnu životnu funkciju, hod. Anatomski sklad koji čine kosti, ligamenti i mišići omogućuje kretanje stopala u svim smjerovima nužne za mnogobrojne aktivnosti u kojima čovjek sudjeluje. Najveći dio težine tijela prenosi se upravo preko stražnjeg dijela stopala.

Ranije navedene funkcije postaju neizvedive nakon ozljeda u području stražnjeg dijela stopala, a koje su najčešće uzrokovane traumom za vrijeme sportskih aktivnosti, pri padu s veće visine, motociklističkim nesrećama ili ratnim ozljedama. Prije konačne odluke o načinu liječenja, vrijedi napraviti kliničku procjenu ozljede uz prikaz na rentgenogramu, CT procjenu mekih tkiva i preoperativnu angiografiju. Kod ozljeda stražnjeg dijela stopala najčešće dolazi do prijeloma kalkaneusa, a zbog čestih pridruženih defekata mekotkivnih struktura operacijske zahvate intraartikularnih prijeloma treba izvesti koristeći ORIF metodu uz pomoć odgovarajućih kirurških režnjeva. S obzirom na veličinu ozljede, mogu se koristiti fasciokutani, osteokutani i mišićno-koštani režnjevi. Česte postoperativne komplikacije su odgođeno cijeljenje rane, ulceracije, otekline, nastanak fistuloznih kanala ili odbacivanje presađenog režnja.

## Summary

**Title:** Surgical reconstruction of the hindfoot

**Author:** Lovro Tkalčec

The foot is a complex anatomical unit whose biomechanics enable humans to perform an important life function, walking. The anatomical harmony made up of bones, ligaments and muscles enables foot movements in all directions necessary for the many activities in which a person participates. Most of the bodyweight is transferred right through the hindfoot.

The previously mentioned functions become impossible after injuries in the hindfoot, which are most often caused by trauma during sports activities, by falling from a greater heights, motorcycle accidents or war injuries. Before the final decision on the treatment method, it is worth making a clinical assessment of the injury along with a radiograph, a CT assessment of the soft tissues and a preoperative angiography. Within the injuries of the hindfoot, calcaneus fractures occur most often, and due to the frequent associated defects of soft tissue structures, surgical procedures for intra-articular fractures should be performed using the ORIF method in the combination with appropriate surgical flaps. Depending on the size of the injury, fasciocutaneous, osteocutaneous and musculoskeletal flaps can be used. Frequent postoperative complications are delayed wound healing, ulceration, swelling, formation of fistulous ducts or rejection of the transplanted flap.

## 1. Uvod

Peta, kao dio anatomske cjeline stražnjeg dijela stopala ima iznimno bitnu ulogu u prijenosu aksijalne težine tijela, proprioceptiji tijela te amortizaciji stopala pri dodiru s tlom. S obzirom na prijenos sila u kojima svakodnevno sudjeluje, akumulira stres te je dio područja koji je izložen ponavljajućim traumama više nego bilo koji drugi dio tijela. Uz najveću ulogu prijenosa težine tijela, specifičnosti pete poput zadebljanog epidermisa uz smanjenu količinu subkutanog i specifičan raspored vezivnog tkiva, vrlo su često predmet zahtjevne kirurške rekonstrukcije. (1, 2)

Pored dva osnovna principa (amputacija i spasonosna rekonstrukcija) u zbrinjavanju složenih ozljeda stopala i donjeg dijela noge, sve je više zahtjeva za rekonstrukcijskim načinom liječenja. Stoga je neophodno rekonstrukciji pristupiti putem ortoplastičnog pristupa. (1, 2)

S obzirom na važnost stopala u svakodnevnicu pojedinca, cilj uspješne rekonstrukcije predstavlja anatomski skladno stopalo obnovljene konture s perifernim osjetom, stabilnom vaskularizacijom i rezistencijom na sile koje djeluju tijekom hoda. (1)



## 2. Anatomija

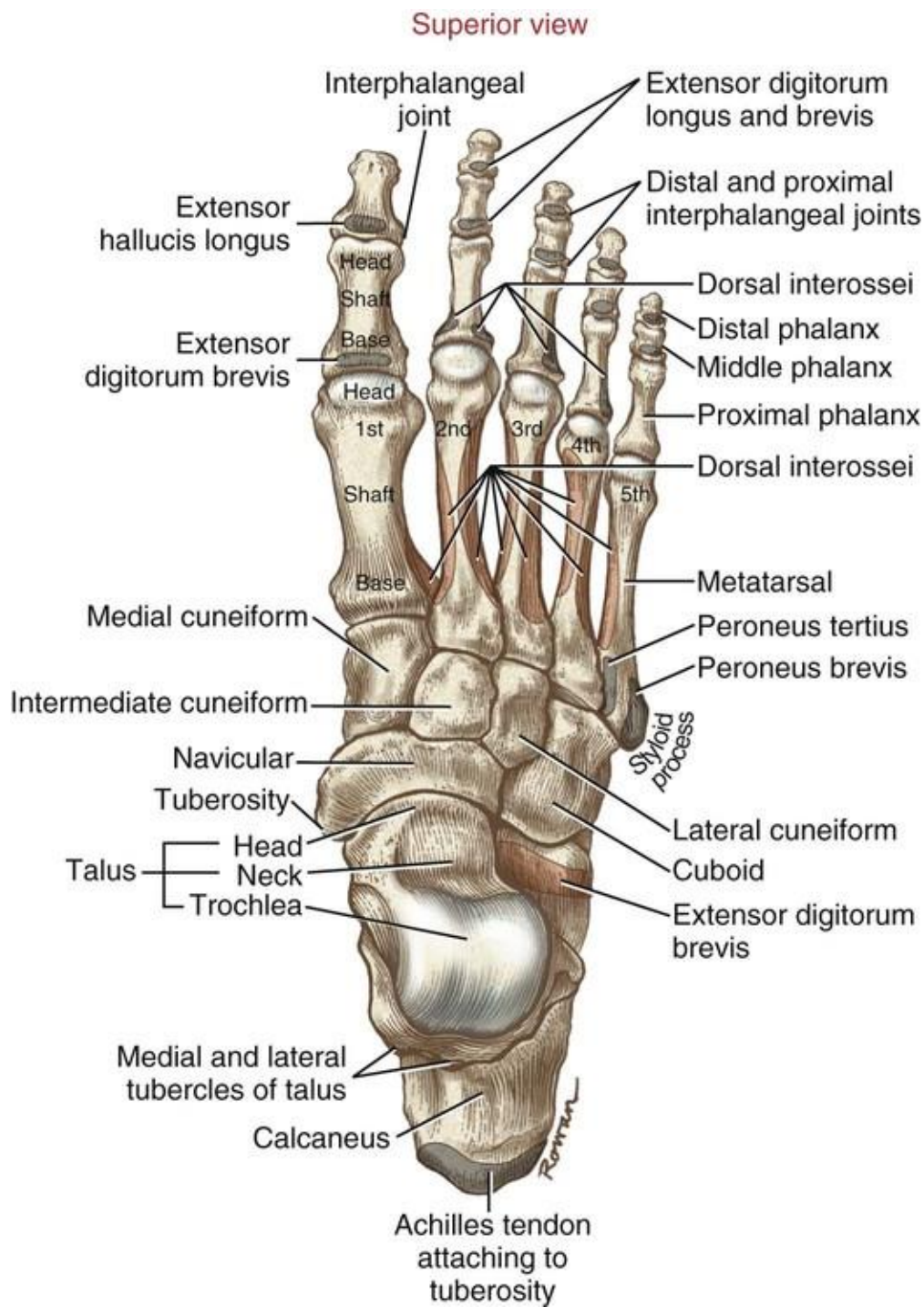
### 2.1. Kostri stražnjeg dijela stopala

Klinička podjela stopalo dijeli na stražnji, srednji i prednji dio. Stražnji dio stopala kao anatomska cjelina sadrži gležanjsku kost (talus) i petnu kost (calcaneus). Srednji dio stopala sadrži čunastu kost (os naviculare), kockastu kost (os cuboideum) i klinaste kosti (ossa cuneiformia). Prednji dio stopala sadrži kosti donožja (ossa metatarsalia) te kosti prstiju (phalanges). (3)

Gležanjska kost ili talus, kao podjedinica stražnjeg stopala, prenosi težinu tijela preko potkoljenice i gornjeg nožnog zgloba (articulatio talocruralis) na suptalarni kostur stopala. U gornjem nožnom zglobu talus se uzgobljuje s fibulom i tibijom, a u donjem nožnom zglobu s calcaneusom i os naviculare. Talus se redom, u kranio-kaudalnom smjeru dijeli na tijelo (corpus tali), vrat (collum tali) i glavu (caput tali). Corpus tali na svojoj gornjoj strani sadrži hrskavično tkivo, trochlea tali. Trochlea tali se sa svojim plohami facies superior trochleae, facies malleolaris medialis i facies malleolaris lateralis uzgobljuje sa susjednim kostima. Collum tali na sebi nosi zglobnu plohu facies articularis calcanea posterior. Caput tali preko svoje zglobne plohe facies articularis navicularis čini zglob s os naviculare. Plantarno sadrži zglobne plohe facies articularis calcanea media i facies articularis calcanea anterior preko kojih naliže na calcaneus. (3)

Petna kost ili calcaneus, najveća je od kostiju stopala. Petna kvrga (tuber calcanei) jedini je dio kosti koji za vrijeme uspravnog stajanja dotiče tlo, a na svom stražnjem, hrapavom dijelu ima funkciju hvatišta Ahilove tetive (tendo calcaneus).

Tuber calcanei sadrži processus lateralis tuberis calcanei i processus medialis tuberis calcanei koji služe kao hvatišta plantarnim mišićima i ligamentima. S os cuboideum uzgobljuje se preko facies articularis cuboidea na svojoj distalnoj površini. S talusom se calcaneus uzgobljuje preko facies articularis talaris anterior, facies articularis posterior i facies articularis media koja se nalazi na koštanoj izbočini zvanoj sustentaculum tali. (3)



**Slika 1. Kosti stopala, pogled odozgo**

Slika 1. preuzeta 26.06.2022. s internetske stranice <https://musculoskeletalkey.com/structure-and-function-of-the-ankle-and-foot/> (4).

## 2.2. Ligamenti stražnjeg stopala

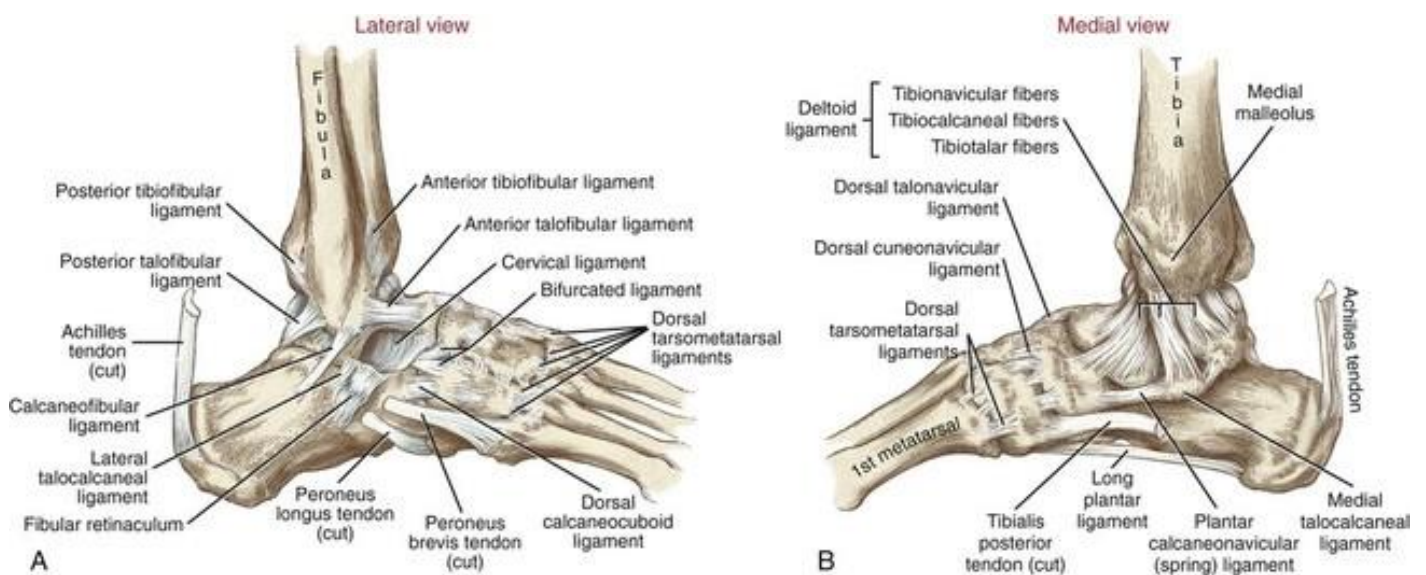
S obzirom na svoju anatomsku lokalizaciju, ligamenti koji učvršćuju gornji nožni zglob mogu biti podijeljeni u tri skupine koje zajedno čine funkcionalnu cjelinu. To su syndesmosis tibiofibularis, ligamentum deltoideum i ligamentum collaterale laterale. (5)

Syndesmosis tibiofibularis učvršćuje gornji nožni zglob sa svoje dvije sastavnice, a to su ligamentum tibiofibulare anterius i ligamentum tibiofibulare posterius. (3)

Ligamentum deltoideum ili ligamentum collaterale mediale, multifascikularni je ligament koji se kroz svoj površinski i dubinski sloj pruža od medijalnog maleola prema talusu, calcaneusu i os naviculare. Čine ga lepezasto poredane strukture pars tibioacalcanea, pars tibionavicularis, pars tibiotalaris anterior i pars tibiotalaris posterior. (3)

Lateralne ligamentne strukture ili ligamentum collaterale laterale ima svoje tri sastavnice koje se pružaju od lateralnog maleola prema talusu i calcaneusu. Ligamentum talofibulare anterius gotovo horizontalno spaja prednji rub lateralnog maleola i collum tali. Često podvostručen, ima bitnu ulogu u stabilizaciji gornjeg nožnog zgloba. Ligamentum talofibulare posterius spaja lateralni maleol i processus posterior tali. Ligamentum calcaneofibulare također kreće od lateralnog maleola te se pruža prema lateralnoj površini petne kosti, a tijekom puta biva prekriven ovojnica peronealnih mišića. (3)

Gornji je nožni zglob u plantarnoj fleksiji osiguran prednjim vlaknima medijalnih i lateralnih kolateralnih ligamenata, dok je u dorzalnoj fleksiji osiguran njihovim stražnjim vlaknima. Valgizaciju i varizaciju stopala sprječavaju ligamentum calcaneofibulare i pars tibiocalcanea deltoidnog ligamenta. (3)



**Slika 2. Prikaz ligamenata stopala**

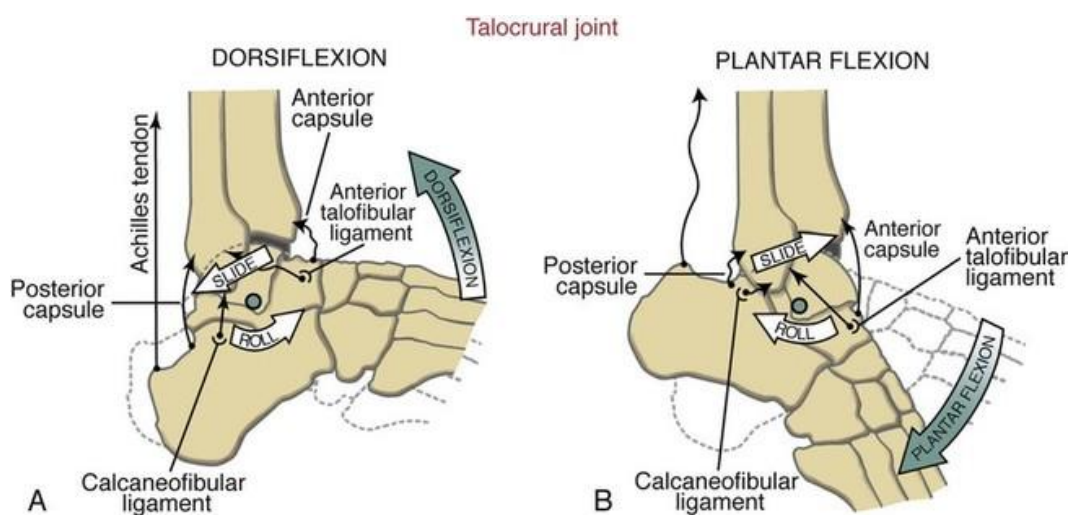
Slika 2. preuzeta 26.06.2022. s internetske stranice

<https://musculoskeletalkey.com/structure-and-function-of-the-ankle-and-foot/> (4).

### 3. Mehanika gornjeg i donjeg nožnog zgloba

Gornji nožni zglob (articulatio talocruralis) je prema svom obliku kutni zglob koji dopušta dorzalnu fleksiju za 20 - 30° te plantarnu fleksiju za 40 – 50°. Osovina kretnje u articulatio talocruralis postavljena je transverzalno te je lateralno nagnuta za 82° u odnosu na osovinu tibije. (3)

Donji nožni zglob sastavljen je od dva međusobno odvojena zgloba, a to su articulatio subtalaris i articulatio talocalcaneonavicularis. Dva zgloba zajedno čine funkcionalnu cjelinu te omogućavaju kretnje talusa oko kose osovine petne i navikularne kosti. U gornjem nožnom zglobu uzglobljuju se facies articularis talaris posterior petne kosti i facies articularis calcanea posterior talusa. U donjem nožnom zglobu uzglobljuju zglobne plohe facies articularis navicularis talusa s ovalnom zglobnom plohom navikularne kosti. Facies articularis calcanea anterior i posterior talusa naliježe na facies articulares anterior i posterior na sustentaculum tali petne kosti. (3)



**Slika 3. Kretnje u gornjem nožnom zglobu**

Slika 3. preuzeta 26.06.2022. s internetske stranice <https://musculoskeletalkey.com/structure-and-function-of-the-ankle-and-foot/> (4).

#### 4. Etiologija ozljeda stražnjeg dijela stopala

Najveća kost stopala, petna kost (kalkaneus) preuzima aksijalno opterećenje težine tijela te na taj način pruža potporu i stabilnost. Upravo je prijenos aksijalne sile najčešći uzrok prijeloma kalkaneusa. U usporedbi s ostalim prijelomima općenito, na prijelome kalkaneusa otpada 1-2 % svih prijeloma. Kada je riječ o prijelomima tarzalnih kostiju, tada na prijelome kalkaneusa otpada 60% prijeloma. (6)

Postoji nekoliko mehanizama ozljede kod prijeloma kalkaneusa. Oni mogu biti uzrokovani traumom niske energije kao što je slučaj tijekom sportskih aktivnosti ili traumom visoke energije pri padu s visine. Aksijalni prijenos sile pri padu s veće visine i doskoku na obje noge uzrok je prijelomu kalkaneusa u više od 60% slučajeva, a u nešto manje od 10% slučajeva prijelom bude obostran. Ovaj tip prijeloma poznat je i kao prijelom ljubavnika ili Don Juanov prijelom. (6)

Još jedan primjer deceleracije tijela na koje djeluje aksijalna sila su motociklističke nesreće pri kojima vozač naglo nogama udara u tlo ili pedale motocikla. (7)

Traumatska ozljeda u području stražnjeg stopala može nastati i prijenosom visoke energije na tkivo kao posljedica eksplozivnih ratnih ozljeda. (2)

Faktori koji utječu na uzorak prijeloma su mnogobrojni, stoga i on sam često može varirati s obzirom na mehanizam ozljede. Uzorak prijeloma određuje magnituda i smjer udarne sile, mišićni tonus, gustoća kostiju te položaj nogu u trenutku sudara. (7)

Primarnu prijelomnu pukotinu određuje prekomjerna aksijalna sila koja djeluje u području Gissaneovog kuta protežući se na dio talusa ispod subtalarnog zgloba čije su koštane trabekule rjeđe gustoće. Sekundarna prijelomna pukotina širi se na gornju ili donju površinu petne kosti, a nastaje pri prijenosu još veće sile. (6)



## 5. Dijagnostika

### 5.1 Klinička procjena

Zbrinjavanje mekotkivnih ozljeda pridruženih prijelomima petne kosti predstavlja zahtjevan kirurški zadatak. Stoga je kod bolesnika s ozljedama stražnjeg dijela stopala uvijek bitno učiniti detaljan klinički pregled ozlijeđenog područja kako bi se izvršila prikladna procjena stanja mekog tkiva koje prekriva moguće podležeće prijelome. Takva klinička evaluacija utječe na daljnje odluke u vezi kirurškog zahvata. Također, bitno je ne propustiti klinički pregledati stopala kod politraumatiziranih bolesnika. (8)

Kod prijeloma petne kosti, tkivo je palpacijski mekano na dodir, a u području gležnja i stražnjeg dijela stopala može se vidjeti hematoma i oteklina. Bolesnici nisu u mogućnosti izvesti supinaciju i pronaciju stopala, kao ni stati na ozlijeđenu nogu. Nerijetko se može vidjeti valgus deformacija i lateralno izbočenje stražnjeg dijela stopala. (8)

Od velike je važnosti selektivnom kateterizacijom isključiti kompartment sindrom stopala u slučajevima kad su mekotkivne strukture izrazito otečene te ih kontinuirano pratiti prvih nekoliko sati radi mogućnosti razvoja nekroze pune debljine kože. U slučaju izmjerenog tlaka većeg od 30 mmHg, općeprihvaćena preporuka govori u prilog indikacije za dermatofasciotomiju. (8)

## 5.2. Radiološka procjena

Kod sumnje na prijelom petne kosti, preporuča se napraviti konvencionalni radiogram u lateralnom, anteroposteriornom te u aksijalnoj projekciji petne kosti, poznatijoj kao Harrisonova projekcija . (6)

Na aksijalnom prikazu petne kosti vidljive su deformacije tipa varus ili valgus te samo proširenje kosti. S druge strane, lateralni radiografski prikaz omogućuje procjenu gubitka visine kosti, kompresije, avulzijske frakture tijela i prednjeg nastavka petne kosti. Također, lateralni prikaz omogućava uvid u Gissaneov i Böhlerov kut koje vrijedi usporediti s istim normalnim kutevima na radiografskom prikazu suprotne, zdrave noge. Kalkaneokuboidni zglob, fibulokalkanealno uporište i lateralni nagib talusa kod težih prijeloma moguće je prikazati na dorzoplantarnom radiografskom prikazu pod nagibom za 30° prema kaudalno. (8)

Bolju vizualizaciju prijeloma kalkaneusa pruža CT prikaz. S obzirom da je njime moguće preciznije vidjeti prijelomne pukotine, prikazati subtalarni zglob, oblik i zahvaćenost zglobnih ploha te ostale dislokacije i nagnječenja, ima veću vrijednost u prognostičkoj procjeni i odabiru načina liječenja. Također, CT evaluacija zahvaćenosti subtalarnog zgloba pomaže razlučiti radi li se o intraartikularnom ili ekstraartikularnom prijelomu. (6)

Dodatnom CT procjena mekotkivnih struktura s kontrastom ili bez može se dobiti uvid u stanje neurovaskularnih struktura, tetiva i ligamenata. (9)

Pri planiranju mikrokirurške rekonstrukcije stražnjeg dijela stopala sve više se koristi i preoperativna angiografija i doppler kako bi se ustanovio vaskularni status mjesta na koje se presađuje režanj. (1)

## 6. Režnjevi pri rekonstrukciji stražnjeg dijela stopala

S obzirom na slabu i nedostatnu posttraumatsku vaskularizaciju stražnjeg dijela i zadebljanu kožu plantarnog dijela stopala, rekonstrukcija kosti, mekog tkiva i kože u tom području nerijetko predstavlja zahtjevan kirurški zadatak. Upravo takva kombinacija koštanog defekta kalkaneusa s oštećenjem okolnog mekog tkiva traži precizan odabir odgovarajućeg režnja za rekonstrukciju. Cilj uspješno presađenog režnja je bolesniku omogućiti čim brži povratak funkcije hoda i stabilnost stopala koje dugoročno može podnositi težinu tijela. (10)

Uz navedene ciljeve koji uključuju funkcionalnost, rekonstrukcija stražnjeg dijela stopala mora biti učinjena tako da koža bude nadomještena kožom dovoljne debljine kako bi zadržala izdržljivost koja je potrebna za hod, uz stabilnu vaskularizaciju i periferni osjet. (1)

Odrednice koje će odrediti odgovarajući odabir režnja su lokalizacija, veličina defekta, dostupnost regionalne donorske regije te etiologija nastanka defekta. (1, 11)

Za velike defekte (>50cm) uzrokovane traumom koriste se mikrovaskularni režnjevi poput slobodnog mišićnog serratus anterior režnja, slobodnog mišićno-koštanog režnja latissimus dorsi te slobodnog kontralateralnog medijalnog plantarnog režnja. (1)

Defekti mekog tkiva u području stražnjeg dijela stopala mogu se klasificirati kao prednji kad se nalaze u području koje preuzima težinu dijela (WBA) te kao stražnji kada se ne nalaze u tom području (non-WBA). (12)

Takve manje defekte mekog tkiva pete vrijedi rekonstruirati lokoregionalnim režnjevima poput fasciokutanih zbog njihove prilagodljivosti i pouzdanosti. To uključuje instep režanj za rekonstrukciju prednjih defekata (WBA) te reverzni suralni režanj za rekonstrukciju stražnjih defekata (non-WBA) i onih prednjih kod kojih rekonstrukcija instep režnjom nije moguća zbog veličine ili vaskularnih poremećaja. Instep režanj je izuzetno pogodan zato što sadrži kožu i masno tkivo jednake strukture kao regija na koju se presađuje, osim debljine epidermisa. Međutim, koža instep presađka dovoljna je da podržava sile koje djeluju tijekom hodanja, a uz to je održan i periferni osjet putem ogranka n. plantaris medialisa koji je sadržan u instep režnju. Reverzni suralni režanj također je izuzetno pouzdan, a sadrži n. suralis i v. saphenu. (12)

Za rekonstrukciju složenih defekata s potpunim ili djelomičnim gubitkom cjeline kosti kalkaneusa koriste se sljedeći vaskularizirani koštani režnjevi, a to su: slobodni natkoljениčni režanj, retrogradni fibularni režanj te kompozitni mišićno-fascijalni režanj tensora fasciae latae. Pokazalo se da fibularni koštani režanj pri rekonstrukciji kalkaneusa ima određene prednosti nad drugim režnjevima poput prikladnije gustoće i dužine kortikalne kosti, vaskularne peteljke te odgovarajuće vaskularne opskrbe kože nakon rekonstrukcije. (10)

Nakon opsežnije traume stražnjeg stopala uzrokovane eksplozijom nagazne mine, u kliničkoj bolnici Dubrava opisan je slučaj u kojem je za rekonstrukciju kalkaneusa i mekotkivnih defekata korišten ilijakalni osteokutani slobodni režanj sa zadovoljavajućim rezultatima nakon desetogodišnjeg praćenja bolesnika. (2)

## 7. Kirurški pristup i rekonstrukcija

Pri liječenju prijeloma kalkaneusa iznimno je važno ponovno i potpuno uspostaviti anatomiju stopala u skladu s prvotnom, fiziološkom, trodimenzionalnom strukturom. Odgovarajuća visina, duljina i širina kalkaneusa uz odgovarajuće anatomske odnose zglobnih ploha ciljevi su uspješne kirurške rekonstrukcije. Također, pri planiranju zahvata važno je razumjeti helikoidalno zavijenu strukturu samog kalkaneusa u odnosu prema priležecim zglobovima, lateralnom i medijalnom korteksu tuberositasa. U suprotnom, može doći do smanjenja opsega pokreta u subtalarnom zglobu. (13)

Prijelomi petne kosti mogu se podijeliti u dvije velike skupine, a to su intraartikularni prijelomi koji zauzimaju 75% prijeloma petne kosti te ekstraartikularni prijelomi koji čine 25% prijeloma. (9)

Intraartikularni prijelomi posljedica su smicanja i kompresije uslijed prijenosa velike aksijalne sile na kost. Ovisno o položaju stopala i jačini sile koja djeluje razlikovat će se broj i oblik prijelomne pukotine kroz stražnju fasetu petne kosti, međutim, ona je često postavljena u sagitalnoj liniji kad na nju djeluje sila smicanja. Pri djelovanju velike kompresivne sile dolazi do smanjenja visine zgloba ili „tongue type“ prijeloma koji presijeca kroz tijelo kalkaneusa ili Gissaeneov kut. To posljedično deformira kalkaneus u smislu povećanje širine, smanjenja visine i gubitka fiziološkog valgus položaja stražnjeg dijela stopala. Uz intraartikularne prijelome često su udruženi i drugi prijelomi donjih ekstremiteta ili kralježnice. (9)

Ekstraartikularni prijelomi petne kosti najčešće su posljedica djelovanja manje aksijalne sile ili uganuća te su često izolirani. U slučaju da prijelomna linija ne prolazi

kroz hvatište Ahilove tetive i ne uzrokuje njenu nestabilnost, ovi se prijelomi zbrinjavaju konzervativnim načinom liječenja. (9)

Prije konačne odluke u vezi operativnog liječenja, potrebno je napraviti morfološku procjenu dužine, visine, širine, varus/valgus angulacije kalkaneusa. Priležeće zglobove valja evaluirati pogledom sprijeda i profilno u smislu stanja zglobne površine s obzirom na njenu depresiju, proširenost prijeloma i prisutnost slobodnih fragmenata. Nastavno, valja pregledati tetive i njihova hvatišta s obzirom da fraktura kroz stražnji tuberositas (hvaeište Ahilove tetive), iako ekstraartikularni prijelom, zahtijeva operacijsko liječenje u vidu otvorene redukcije. (9)

Za procjenu prognoze i odabira prikladnog kirurškog liječenja intraartikularnih prijeloma kalkaneusa koristi se Sanderova CT klasifikacija. Temelji se na aksijalnim i koronalnim slikovnim prikazima kalkaneusa posebno uzimajući u obzir položaj stražnje fasete i zglob koji ona čini sa srednjom fasetom. Stoga, svaki prijelom koji ne razdvaja kost pripada u skupinu Sanders tip 1. Prijelomi koji u potpunosti razdvajaju fasetu na dva dijela klasificiraju se kao Sanders tip 2. Sanders tip 3 predstavlja prijelome koji preko dvije prijelomne linije razdvajaju kost na tri dijela. Kominutivni prijelomi, točnije prijelomi s tri ili više prijelomnih linija pripadaju skupini Sanders tip 4. (9)

Prijelomi iz skupine Sanders tip 1 najčešće se zbrinjavaju konzervativnim načinom liječenja. Prijelomi Sanders tip 2 i Sanders tip 3 liječe se kirurški, pristupom otvorene redukcije i unutrašnje fiksacije (ORIF). Sanders tip 4 prijelomi, bez obzira na

metodu liječenja, često imaju lošu prognozu uz dugotrajnu bol. Kod takvih je prijeloma nerijetko potrebno napraviti kirurško ukočenje zgloba, odnosno artrodezu. (9)

Vanjska fiksacija s ili bez otvorene redukcije, klasični ORIF te manje invazivna osteosinteza s ili bez artroskopske redukcije metode su kirurškog izbora liječenja prijeloma kalkaneusa. (13)

Kod prijeloma bez kompliciranijih oštećenja mekog tkiva ili u slučaju oporavka mekotkivnih struktura nakon prijeloma ili traume, otvorena redukcija i unutrašnja fiksacija (ORIF) predstavlja zlatni standard te je indikacija za zbrinjavanje složenih rastavljenih intraartikularnih prijeloma kalkaneusa. Uz pomoć te metode postiže se najbolja anatomska redukcija zgloba uz zadovoljavajuću rekonstrukciju kalkanealne morfologije. (13)

Zatvoreni prijelomi s akutnim kompartment sindromom, prijelomi sa zglobnom dislokacijom, prijelomi s inkarceracijom mekotkivnih struktura te otvoreni prijelomi kalkaneusa predstavljaju indikacije za hitnu otvorenu redukciju s unutrašnjom fiksacijom (ORIF). (14)

ORIF se može izvesti na 4 izolirana ili kombinirana kirurška pristupa, a to su: prošireni lateralni pristup (Seattle), medijalni pristup (modificirani McReynolds), lateralni pristup (modificirani Palmer) te sustentakularni pristup. (14)

Incizija se kod proširenog lateralnog pristupa prema Seattleu postavlja u obliku slova L između postero-inferiorne granice pete i lateralnog maleola, a pritom treba



paziti neuralne i vaskularne strukture poput n. suralis i a. calcanea lateralis (ogranak a. tibialis anterior). Stoga, inciziju treba usmjeriti više prema tabanu i granici s Ahilovom tetivom, a unutar ranije navedenog okvira. Odizanju režnja treba pristupiti tako da on bude pune debljine kože. Nije poželjno vidjeti tetive peronealnih mišića, osim u području peronealnog tuberkula gdje nisu prekrivene medijalnom ovojnicom. Kako bi se vizualizirao kalkaneo-kuboidni zglob, ranije navedene tetive treba mobilizirati unutar njihovih ovojnica. Nakon otkrivanja i vizualizacije subtalarnog zgloba, on se fiksira trima Kirschnerovim žicama kroz tijelo i vrat talusa u blizini zgloba. Slijedi postupak redukcije stražnje fasete tijekom kojeg treba paziti na odgovarajuću kongruentnost zglobnih ploha s talusom. U slučaju neadekvatne kongruencije talusa i medijalnog dijela stražnje fasete, sustentakularni ulomak treba reducirati Kirschnerovom žicom u talus iz plantarne pozicije. Žica će biti usmjerena od lateralno prema medijalno kroz kožu, a ostatak žice može se iskoristiti za fiksaciju lateralnog i medijalnog maleola stražnje fasete sa subtalarnim zglobom u anatomskej poziciji. Nakon toga slijedi fiksacija kalkaneusa s po dva vijka iz subtalamičnog područja u sustentakulum, dva vijka dorzalno u fragment tuberositasa te dva vijka u prednji nastavak kalkaneusa u području kalkaneo-kuboidnog zgloba. (14)

Za razliku od lateralnog pristupa, medijalni pristup prema McReynoldsu pored redukcije glavnih ulomaka ne zbrinjava kongruentnost zglobnih ploha stražnje fasete. Koristi se u kombinaciji s lateralnim pristupom kod teških dislociranih prijeloma ili kod jednostavnih ekstraartikularnih prijeloma. Incizija duga 8 cm postavlja se horizontalno između vrška medijalnog maleola i početka tabana. U sljedećem se koraku prikaže tetiva m. flexor hallucis longusa, dok se tetiva m. abductor hallucis longusa povuče prema dolje kako bi se vizualiziralo operativno polje u kojem je vidljiv sustentakularni

ulomak kalkaneusa. Zatim se indirektno reducira tuberositasni ulomak uz pomoć aksijalnog vlaka naspram prednjeg nastavka i sustentakularnog ulomka kalkaneusa. Konačna fiksacija H-pločicom postiže se nakon privremene fiksacije Kirschnerovim žicama. (14)

Lateralni pristup prema Palmeru koristi se kod rijetkih slučajeva teških prijeloma kalkaneusa kod kojih je potrebno prikazati i lateralni maleol. Incizija se proširi prema kranijalno tako da otkrije distalni dio fibule. (14)

U usporedbi s pristupom prema McReynoldsu, sustentakularni je pristup manje invazivan u smislu prezervacije neurovaskularnih struktura. Međutim, korisno ga je odabrati samo kod izoliranih prijeloma sustentakuluma ili u kombinaciji s proširenim lateralnim pristupom pri zbrinjavanju težih intraartikularnih prijeloma koji uključuju fragmentaciju sustentakuluma. 3-5 cm dugi rez se položi horizontalno odmah iznad sustentakuluma kojeg je moguće palpirati 1cm ispred i 2cm ispod vrška medijalnog maleola. Prikažu se tetive m. flexor digitorum longusa, m. flexor hallucis longusa i m. tibialis posteriusa te odmaknu kako bi se prikazale željene strukture. Sustentakulum se fiksira kompresivnim vijcima koji se usmjere prema tijelu kalkaneusa pritom pazeći da ne prodru do stražnje fasete. (14)

ORIF je operacija pogodna za intraartikularne prijeloma kalkaneusa bez većih defekata mekog tkiva, međutim, nedostatak mekotkivnih struktura u području stražnjeg dijela stopala treba uz ORIF nadoknaditi odgovarajućim režnjevima kako bi se nadoknadio nedostatak mekog tkiva, smanjila učestalost postoperativnih komplikacija poput problema cijeljenja rane i posljedične amputacije. (15)

Pri planiranju i odabiru kirurškog liječenja složenih ozljeda donjeg dijela ekstremiteta i stopala postoje 2 osnovna principa liječenja, a to su amputacija i spasonosna rekonstrukcija. Nekad zbog nedostatka tkiva i manje traumatske ozljede predstavljaju rekonstrukcijski problem. S obzirom na sve veću potražnju za spasonosnom rekonstrukcijom, ovakav ortoplastični pristup pokazao se presudnim pri izbjegavanju amputacije. (1, 2)

Navedene kirurške metode i indikacije objedinjuje slučaj u kojem je nakon opsežne eksplozivne ozljede stopala i posljedičnog defekta kalkaneusa s multiragmentalnim prijelomom glave 5. metatarzalne kosti učinjen debridman, vanjska fiksacija kosti Kirschnerovim žicama te je odlučeno napraviti rekonstrukciju u jednom aktu pomoću slobodnog osteokutanog ilijakalnog reznja. 3 mjeseca postoperativno izvađene su Kirschnerove žice, učinjena je redukcija reznja transplantatom djelomične debljine kože, a već nakon 12 mjeseci postignuta mogućnost potpune amortizacije težine tijela na tom području. Kako bi se ispravio mehanizam hodanja, 3 godine postoperativno učinjena je druga redukcija reznja, a bolesnik se postupno i potpuno vratio svakodnevnim aktivnostima. (2)

## 8. Komplikacije

Liječenje prijeloma kalkaneusa i dalje ostaje zahtjevan rekonstrukcijski problem usprkos kirurškim tehnikama koje su doživjele napredak tijekom proteklih desetljeća. Sukladno tome, zbrinjavanje postoperacijskih komplikacija ostaje jednakovrijedan zadatak kao i sama kirurška tehnika. (16)

Odgođeno cijeljenje rane jedna je od najčešćih komplikacija upravo zbog obujma mekotkivne ovojnice koja okružuje defekt kosti. U takvom je slučaju potrebno preventivno dati antibiotik širokog spektra. (16)

Osteomijelitis se pojavljuje u do 19% slučajeva kod otvorenih prijeloma te u 1-4% slučajeva kod zatvorenih prijeloma kalkaneusa. U slučaju pojave difuznog osteomijelitisa, treba se napraviti debridman nekrotične kosti, izvaditi postavljene implantate te postaviti impregniranu antibiotsku razmaknicu. (16)

Pri rekonstrukciji petnog jastučića čestu komplikaciju predstavlja ulceracija. Zabilježena je učestalost komplikacija u obliku ulceracije u 33% kod fasciokutanih i mišićnih režnjeva. (1)

Kod rekonstrukcije stražnjeg dijela stopala i prijenosa režnjeva, kroz neko vrijeme nakon operacije može se pojaviti oteklina, fistulozni kanal ili odbacivanje samog režnja (2, 17)

## 9. Zaključak

S obzirom da je stopalo dio tijela neizostavan za obavljanje svakodnevnih aktivnosti, prije svega hodanja kao prve u nizu radnji koje čovjeku omogućuju profesionalni, sportski i društveni napredak, posljedice njegova ozljeđivanja pojedincu uzrokuju mnogostruke prepreke u normalnom funkcioniranju. Stoga se traume u stražnjem dijelu stopala sve više zbrinjavaju kirurškom spasonosnom rekonstrukcijom, umjesto amputacijom. Tome je najviše pridonio razvoj plastične kirurgije i ortopedije koje kombiniranim pristupom rješavaju složene rekonstruktivne probleme. Bolesniku s traumatskom ozljedom u području stražnjeg dijela stopala pristupa se preko kliničke procjene ozlijeđenog područja, radiološkim procjenama stanja kosti i mekotkivnih struktura pa do odabira odgovarajućeg kirurškog zbrinjavanja ortoplastičnim pristupom. Ovo je područje koje nudi mnogostruke mogućnosti odabira pristupa kirurškom zahvatu, stoga je važno razumjeti i odabrati odgovarajuću fiksaciju prijeloma i režanj s obzirom na lokalizaciju, veličinu defekta i mehanizam nastanka ozljede, a pritom doprinostiti boljitku bolesnika podržavajući ravnopravnost kirurškog tima.

## 10. Zahvale

Zahvaljujem svom mentoru doc.dr.sc. Radi Žicu na dobronamjernim savjetima, strpljenju, trudu i vremenu koje je izdvojio za izradu ovog diplomskog rada.

Zahvaljujem cijeloj svojoj obitelji i prijateljima koji su me uspješno motivirali i navigirali kroz šestogodišnju izmjenu olujnog i mirnog mora na Medicinskom fakultetu Sveučilišta u Zagrebu.

## 11. Literatura

1. Khai Luen K, Wan Sulaiman WA. Functional Outcomes After Heel Pad Reconstruction: A Review of 7 Cases. *J Foot Ankle Surg.* 2017 Sep-Oct;56(5):1114-1120. doi: 10.1053/j.jfas.2017.04.024. PMID: 28842095.
2. Stanec Z, Krivić A, Stanec S, Zlc R, Budi S. Heel reconstruction with an iliac osteocutaneous free flap: 10-year follow-up. *Ann Plast Surg.* 2004 Aug;53(2):174-7. doi: 10.1097/01.sap.0000099704.02280.d6. PMID: 15269590.
3. Fanghänel J, Pera F, Anderhuber F, Nitsch R. Waldeyerova anatomija čovjeka. In: Vinter I, editor. *Waldeyerova anatomija čovjeka.* 1. Zagreb: Golden marketing-Tehnička knjiga; 2009.
4. <https://musculoskeletalkey.com/structure-and-function-of-the-ankle-and-foot/>
5. Golanó P, Vega J, de Leeuw PA, Malagelada F, Manzanares MC, Götzens V, van Dijk CN. Anatomy of the ankle ligaments: a pictorial essay. *Knee Surg Sports Traumatol Arthrosc.* 2010 May;18(5):557-69. doi: 10.1007/s00167-010-1100-x. Epub 2010 Mar 23. PMID: 20309522; PMCID: PMC2855022.
6. Galluzzo M, Greco F, Pietragalla M, De Renzis A, Carbone M, Zappia M, Maggialetti N, D'andrea A, Caracchini G, Miele V. Calcaneal fractures: radiological and CT evaluation and classification systems. *Acta Biomed.* 2018 Jan 19;89(1-S):138-150. doi: 10.23750/abm.v89i1-S.7017. PMID: 29350643; PMCID: PMC6179077.
7. Clare MP, Sanders RW. Kalkaneusfrakturen [Calcaneus fractures]. *Unfallchirurg.* 2011 Oct;114(10):869-76. German. doi: 10.1007/s00113-011-2076-9. PMID: 21979889.

8. Rammelt S, Zwipp H. Calcaneus fractures: facts, controversies and recent developments. *Injury*. 2004 May;35(5):443-61. doi: 10.1016/j.injury.2003.10.006. PMID: 15081321.
9. Matherne TH, Tivorsak T, Monu JU. Calcaneal fractures: what the surgeon needs to know. *Curr Probl Diagn Radiol*. 2007 Jan-Feb;36(1):1-10. doi: 10.1067/j.cpradiol.2006.07.006. PMID: 17198887.
10. Mei J, Wu S, Yang Z, Lui KW, Ye W, Tang M. Functional total heel reconstruction with a fibular osteomyocutaneous flap. *J Reconstr Microsurg*. 2010 Aug;26(6):367-73. doi: 10.1055/s-0030-1249322. Epub 2010 Feb 24. Erratum in: *J Reconstr Microsurg*. 2010 Sep;26(7):493. Mei, Jin [added]; Tang, Maolin [added]. PMID: 20183786.
11. Krishna D, Chaturvedi G, Khan MM, Cheruvu VPR, Laitonjam M, Minz R. Reconstruction of Heel Soft Tissue Defects: An Algorithm Based on Our Experience. *World J Plast Surg*. 2021 Sep;10(3):63-72. doi: 10.29252/wjps.10.3.63. PMID: 34912668; PMCID: PMC8662685.
12. Benito-Ruiz J, Yoon T, Guisantes-Pintos E, Monner J, Serra-Renom JM. Reconstruction of soft-tissue defects of the heel with local fasciocutaneous flaps. *Ann Plast Surg*. 2004 Apr;52(4):380-4. doi: 10.1097/01.sap.0000105520.24063.bb. PMID: 15084883.
13. Guerado E, Bertrand ML, Cano JR. Management of calcaneal fractures: what have we learnt over the years? *Injury*. 2012 Oct;43(10):1640-50. doi: 10.1016/j.injury.2012.05.011. Epub 2012 Jun 2. PMID: 22664393.
14. Zwipp H, Rammelt S, Barthel S. Calcaneal fractures--open reduction and internal fixation (ORIF). *Injury*. 2004 Sep;35 Suppl 2:SB46-54. doi: 10.1016/j.injury.2004.07.011. PMID: 15315878.



15. Barbour J, Saunders S, Hartsock L, Schimpf D, O'Neill P. Calcaneal reconstruction with free fibular osteocutaneous flap. *J Reconstr Microsurg.* 2011 Jul;27(6):343-8. doi: 10.1055/s-0031-1278713. Epub 2011 May 27. PMID: 21623564.
16. Clare MP, Crawford WS. Managing Complications of Calcaneus Fractures. *Foot Ankle Clin.* 2017 Mar;22(1):105-116. doi: 10.1016/j.fcl.2016.09.007. Epub 2016 Dec 20. PMID: 28167056.
17. Peek A, Giessler GA. Functional total and subtotal heel reconstruction with free composite osteofasciocutaneous groin flaps of the deep circumflex iliac vessels. *Ann Plast Surg.* 2006 Jun;56(6):628-34. doi: 10.1097/01.sap.0000205768.96705.1e. PMID: 16721075.

## 12. Životopis

### Osobni podatci:

- **ime i prezime:** Lovro Tkalčec
- **datum rođenja:** 29. rujna 1997.
- **adresa:** Ulica žrtava fašizma 3, 40 000 Čakovec
- **e-mail:** lovro.tkalcec@gmail.com

### Obrazovanje:

- **2004. – 2012.** – II. Osnovna škola Čakovec
- **2012. – 2016.** – Gimnazija Josipa Slavenskog Čakovec
- **2016. – 2022.** – Medicinski fakultet Sveučilišta u Zagrebu

### Aktivnosti i postignuća:

- **Spine experts group congress** – pomoćnik u organizaciji kongresa, prosinac 2018.
- **Studentska sekcija za kirurgiju** – instruktor na tečajevima primarne obrade rane, šivanja i kirurškog čvorovanja
- **Studentska sekcija za ORL i kirurgiju glave i vrata** – voditelj sekcije 2021./2022.
- **Demonstratura na predmetu Anatomija** – 2017./2018.
- **Rektorova nagrada za društveno koristan rad u akademskoj i široj zajednici** – humanitarna akcija „Medicinari velikog srca“ 2017./2018.

### Dodatno obrazovanje:

#### Strani jezici

- **njemački jezik** – B.1.2. stupanj
- **aktivno znanje engleskog jezika**