

# Učinak topičkoga bromfenaka u prevenciji pseudofaknoga cistoidnoga makularnoga edema u pacijenata s neproliferativnom dijabetičkom retinopatijom

---

Jukić, Anđela

Doctoral thesis / Disertacija

2023

Degree Grantor / Ustanova koja je dodijelila akademski / stručni stupanj: **University of Zagreb, School of Medicine / Sveučilište u Zagrebu, Medicinski fakultet**

Permanent link / Trajna poveznica: <https://urn.nsk.hr/urn:nbn:hr:105:971375>

Rights / Prava: [In copyright](#)/[Zaštićeno autorskim pravom.](#)

Download date / Datum preuzimanja: **2024-08-07**



Repository / Repozitorij:

[Dr Med - University of Zagreb School of Medicine Digital Repository](#)



**SVEUČILIŠTE U ZAGREBU  
MEDICINSKI FAKULTET**

**Anđela Jukić**

**Učinak topičkoga bromfenaka u  
prevenciji pseudofaknoga cistoidnoga  
makularnoga edema u pacijenata s  
neproliferativnom dijabetičkom  
retinopatijom**

**DISERTACIJA**



**Zagreb, 2023.**

**SVEUČILIŠTE U ZAGREBU  
MEDICINSKI FAKULTET**

**Andela Jukić**

**Učinak topičkoga bromfenaka u  
prevenciji pseudofaknoga cistoidnoga  
makularnoga edema u pacijenata s  
neproliferativnom dijabetičkom  
retinopatijom**

**DISERTACIJA**

Zagreb, 2023.

Disertacija je izrađena u Klinici za očne bolesti Medicinskog fakulteta Sveučilišta u Zagrebu, Kliničkog bolničkog centra Zagreb

Voditelj rada: prof.dr.sc. Miro Kalauz

Zahvaljujem prof.dr.sc. Miru Kalauzu, prof.dr.sc. Josipu Pavanu i mr.sc. Rajki Kasalici  
Žužul na pomoći i podršci za vrijeme provođenja istraživanja.

Zahvaljujem prof.dr.sc. Nenadu Vukojeviću na korisnim savjetima i komentarima.

Zahvaljujem mojoj Ini i mojoj sestri Ani na velikoj pomoći u izradi doktorskog rada.

Zahvaljujem mom Danijelu, Maraju i Šimunu na strpljenju i podršci.

Ovu doktorsku disertaciju posvećujem svojim roditeljima.

## SADRŽAJ

<b>1. UVOD I SVRHA RADA .....</b>	<b>1</b>
<b>1.1. Dijabetička retinopatija (DR).....</b>	<b>1</b>
<b>1.1.1. Nproliferativna dijabetička retinopatija (NPDR).....</b>	<b>2</b>
<b>1.1.1.1. Blaga nproliferativna dijabetička retinopatija.....</b>	<b>3</b>
<b>1.1.1.2. Umjeren nproliferativna dijabetička retinopatija .....</b>	<b>4</b>
<b>1.1.1.3. Teška nproliferativna dijabetička retinopatija .....</b>	<b>5</b>
<b>1.1.1.4. Vrlo teška nproliferativna dijabetička retinopatija.....</b>	<b>6</b>
<b>1.1.2. Proliferativna dijabetička retinopatija (PDR) .....</b>	<b>7</b>
<b>1.1.2.1. Blaga i umjeren proliferativna dijabetička retinopatija .....</b>	<b>8</b>
<b>1.1.2.2. Teška proliferativna dijabetička retinopatija .....</b>	<b>8</b>
<b>1.2. Dijabetički makularni edem (DME) .....</b>	<b>9</b>
<b>1.3. Pseudofakni cistoidni makularni edem u pacijenata s dijabetičkom retinopatijom (DR) .....</b>	<b>12</b>
<b>1.4. Optička koherentna tomografija (OCT) .....</b>	<b>14</b>
<b>1.5. Dijagnostički kriteriji za razlikovanje pseudofaknog (PCME) i dijabetičkog edema makule (DME) na optičkoj koherentnoj tomografiji (OCT-u).....</b>	<b>16</b>
<b>1.6. Profilaksa i liječenje pseudofaknog cistoidnog makularnog edema (PCME)</b>	<b>20</b>
<b>1.7. Interleukin 6 (IL-6).....</b>	<b>23</b>
<b>2. HIPOTEZA ISTRAŽIVANJA.....</b>	<b>25</b>

<b>3. CILJEVI RADA .....</b>	<b>26</b>
<b>4. ISPITANICI I METODE .....</b>	<b>27</b>
4.1. Ispitanici .....	27
4.2. Metode .....	28
4.2.1. Opći oftalmološki pregled .....	28
4.2.2. Optička koherentna tomografija (OCT).....	29
4.2.3. Opis operativnog zahvata operacije katarakte (fakoemulzifikacija).....	30
4.2.4. Određivanje koncentracije intraokularnog interleukina 6 (IL-6) .....	31
4.2.4.1. Izvođenje ELISA testa.....	31
4.2.5. Plan istraživanja .....	32
4.2.6. Statistička obrada .....	34
<b>5. REZULTATI .....</b>	<b>35</b>
5.1. Epidemiološki podatci ispitanika u istraživanju .....	35
5.2. Koncentracija intraokularnog interleukina 6 (IL-6).....	37
5.3. Središnja fovealna debljina (CFT; prema engl. central foveal thickness) ...	39
5.4. Prikaz promjene središnje fovealne debljine (CFT) s obzirom na vrijeme mjerenja u svih ispitanika.....	41
5.5. Prikaz promjena središnje fovealne debljine (CFT) s obzirom na vrijeme mjerenja među skupinama ispitanika .....	42
5.6. Korelacija između razine intraokularnog interleukina 6 (IL-6) i središnje fovealne debljine (CFT) po skupinama .....	44

<b>5.7. Intraokularni tlak (IOP; prema engl. intraocular pressure) i najbolja korigirana vidna oštrina (BCVA; prema engl. best corrected visual acuity) .....</b>	<b>50</b>
<b>6. RASPRAVA.....</b>	<b>51</b>
<b>7. ZAKLJUČAK.....</b>	<b>58</b>
<b>8. SAŽETAK.....</b>	<b>60</b>
<b>9. SUMMARY.....</b>	<b>61</b>
<b>10. POPIS LITERATURE.....</b>	<b>62</b>
<b>11. ŽIVOTOPIS.....</b>	<b>77</b>

## Popis kratica i oznaka

PCME- pseudofakni cistoidni makularni edem

CME- cistoidni makularni edem

DM- *diabetes mellitus*

DME- dijabetički makularni edem

CSME- klinički signifikantni makularni edem (prema engl. *clinically significant macular edema*)

DR- dijabetička retinopatija

NPDR- neproliferativna dijabetička retinopatija

PDR- proliferativna dijabetička retinopatija

ICAM-1 adhezijska molekula 1 (prema engl. *intercellular adhesion molecule 1*)

IRMA- intraretinalne mikrovaskularne abnormalnosti

NVE- neovaskularizacije drugdje (prema engl. *neovascularization elsewhere*)

NVD- neovaskularizacije unutar jednog disk dijametra od vidnog živca (prema engl. *neovascularization of the disc*)

OCT- optička koherentna tomografija (prema engl. *optical coherence tomography*)

TD-OCT- vremenski uvjetovan OCT (prema engl. *time-domain OCT*)

SD-OCT- spektralni OCT (prema engl. *spectral-domain OCT*)

FD-OCT- OCT temeljen na Fourierovoj domeni (prema engl. *Fourier domain OCT*)

SS-OCT- OCT temeljen na uklonjenom izvoru (engl. *swept-source OCT*)

IL-6 – interleukin 6

COX- ciklooksigenaza (prema engl. *cyclooxygenase*)

PG- prostaglandini

LPO- lipooksigenaza

GR- glukokortikoidni receptor

NF $\kappa$ B- nuklearni faktor *kappa* B

AP-1- aktivator protein 1

TNF $\alpha$ - tumorski faktor nekroze alfa (prema engl. *tumor necrosis factor  $\alpha$* ),

IFN $\alpha$ - interferon  $\alpha$



LOCS III- *Lens Opacities Classification System III*

IOL- intraokularna leća (prema engl. *intraocular lens*)

IOP- intraokularni tlak (prema engl. *intraocular pressure*)

BCVA- najbolje korigirana vidna oštrina (prema engl. *best corrected visual acuity*)

VA- vidna oštrina (prema engl. *visual acuity*)

VEGF- vaskularni endotelni faktor rasta (prema engl. *vascular endothelial growth factor*)

HbA1c- glikozilirani hemoglobin

BRB- krvno-mrežnična barijera (prema engl. *blood-retinal barrier*)

RPE- mrežnični pigmentni epitel (prema engl. *retinal pigment epithelium*)

CFT- središnja debljina mrežnice u području foveje; središnja fovealna debljina (prema engl. *central foveal thickness*)

DRT- difuzno zadebljanje mrežnice (prema engl. *diffuse retinal thickening*)

SRD- serozno odvajanje mrežnice (prema engl. *serous retinal detachment*)

SRF- subretinalna tekućina (prema engl. *subretinal fluid*)

NSAIL- nesteroidni antiinflamatorni lijek

FA- fluoresceinska angiografija (prema engl. *fluorescein angiography*)

RNFL- debljina sloja živčanih vlakana mrežnice (prema engl. *retinal nerve fiber layer*)

ETDRS- *Early Treatment Diabetic Retinopathy Study*

PHACO- fakoemulzifikacija (prema engl. *phacoemulsification*)

PEX- pseudoeksfolijacija (prema engl. *pseudoexfoliation*)

## 1. UVOD I SVRHA RADA

### 1.1. Dijabetička retinopatija (DR)

Dijabetička retinopatija (DR) je glavni uzrok lošeg vida u radno sposobnoj populaciji i prevalencija joj raste u zapadnim zemljama (1,2). DR je česta komplikacija *diabetesa mellitusa* (DM) i pogađa jednu od tri osobe s DM-om (3). Patološki nalazi u DR-u su smanjena perfuzija mrežnice, povećana propusnost krvnih žila i neovaskularizacija mrežnice (4). Patogeneza DR-a nije u potpunosti poznata. Upalna reakcija je jedan od bitnih uzroka iako još nije poznat potpuni citokinski profil (5,6). Prve histopatološke promjene kod DR-a su zadebljanje bazalnih membrana krvnih žila te gubitak pericita i vaskularnih endotelnih stanica što uzrokuje povećanu propusnost krvnih žila i stvaranje mikroaneurizmi i točkastih intraretinalnih krvarenja- dviju najranijih kliničkih manifestacija neproliferativne dijabetičke retinopatije (NPDR) (7).

Vaskularni endotelni faktor rasta (VEGF-A) i proinflamatorni citokini ( IL1 $\beta$ , TNF- $\alpha$ , IL-6, IL-8, MCP-1...) koje sintetiziraju Mullerove stanice, mikroglija, mrežnični pigmentni epitel (RPE; prema engl. *retinal pigment epithelium* ) i makrofagi, također imaju važnu ulogu u patofiziologiji dijabetičke retinopatije (8). Kao posljedica nastaje kronično upalno stanje mrežnice, koje uzrokuje povećanu propusnost krvno-mrežnične barijere (BRB; prema engl. *blood-retinal barrier*) što se klinički očituje kao prisutnost tvrdih eksudata (transudat plazme koji se sastoji od lipida i proteina), a u težim slučajevima uzrokuje dijabetički makularni edem (DME) (9,10).

Također, zbog povećane ekspresije adhezijske molekule 1 (ICAM-1; prema engl. *intercellular adhesion molecule 1*) na stanicama endotela te posljedične proliferacije i adhezije leukocita na endotel krvnih žila, nastaje leukostaza koja doprinosi okluziji kapilara i posljedičnoj mrežničnoj ishemiji (10). Mrežnična ishemija uzrokuje progresiju bolesti u proliferativnu dijabetičku retinopatiju (PDR), karakteriziranu razvitkom novih (abnormalnih) krvnih žila na mrežnici i optičkom disku (7).

Krvno-mrežnična barijera (BRB) dijeli unutarnji dio oka od područja opskrbe krvlju. Postoji unutarnja (endotel kapilara) i vanjska (mrežnični pigmentni epitel- RPE) krvno-

mrežnična barijera. Endotel kapilara mrežnice je nefenestriran, posjeduje čvrste međustanične veze (TJ; prema engl. *tight junctions*) i tvori važnu barijeru između intravaskularnog i ekstravaskularnog dijela, odnosno unutrašnju krvno-mrežničnu barijeru. Vanjsku krvno-mrežničnu barijeru čine čvrste veze (*zonulae occludens*) između stanica mrežničnog pigmentnog epitela (RPE) i fenestriranih kapilara koriokapilarnog sloja žilnice.

Oštećenje krvno-mrežnične barijere (BRB) pojavljuje se rano u patogenezi dijabetičke retinopatije. Pretpostavlja se da započinje razbijanjem čvrstih međustaničnih veza između susjednih endotelnih stanica, nakon čega dolazi do njihove fenestracije (11). DR je subklinička upalna bolest niskog stupnja, koja se očituje migracijom leukocita i makrofaga te povećanom koncentracijom proupalnih citokina, poput interleukina 6 (IL-6) (12).

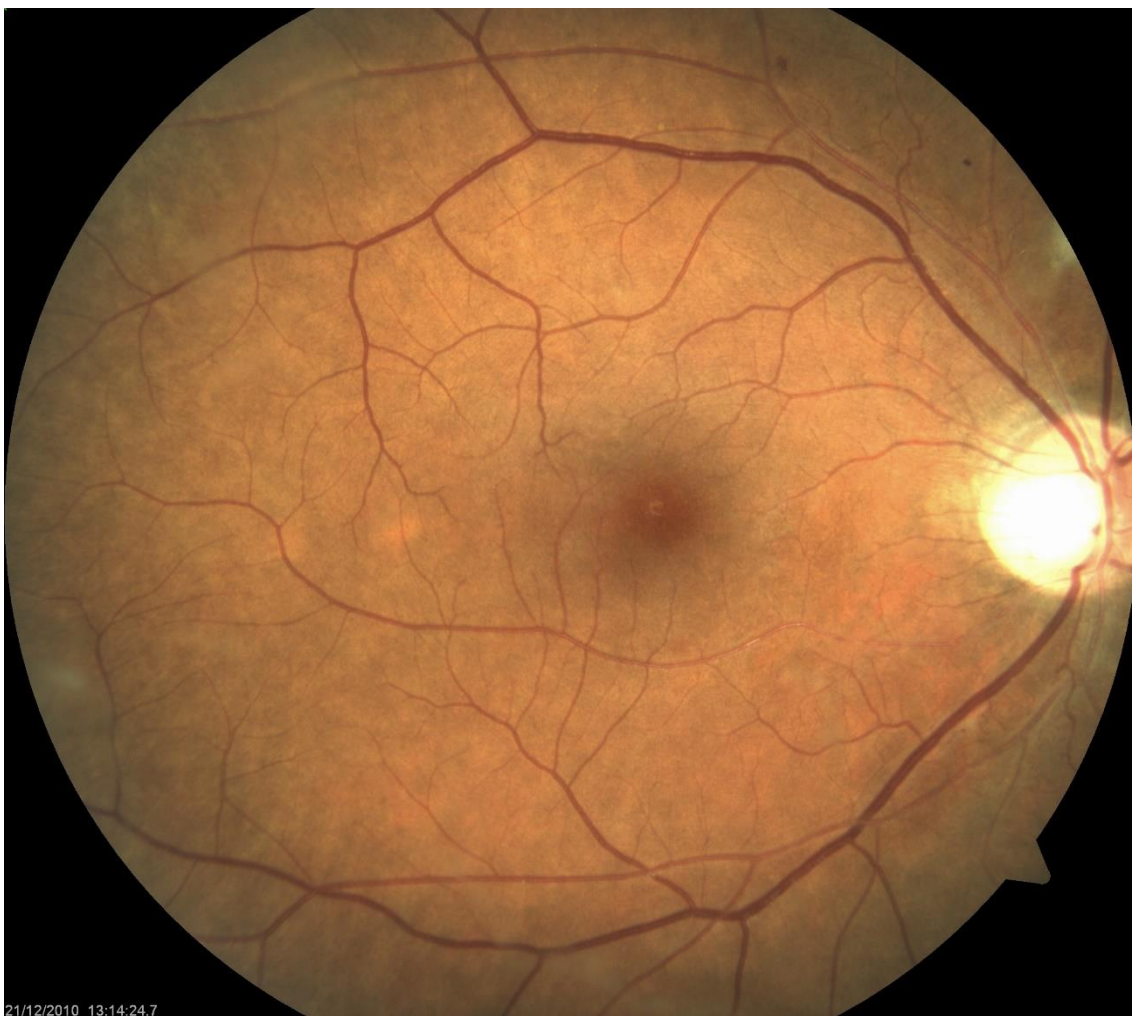
Dijabetičku retinopatiju klasificiramo na neproliferativnu (NPDR) i proliferativnu (PDR). Stupnjevanje dijabetičke retinopatije prema „*Early treatment diabetic retinopathy study research group*“ (13,14):

#### 1.1.1. Neproliferativna dijabetička retinopatija (NPDR)

Karakterizirana je krvarenjima u mrežnici, mikroaneurizmama, '*cotton-wool spots*', edemom i eksudatima, intraretinalnim mikrovaskularnim abnormalnostima (IRMA) te venskim abnormalnostima (kruničaste vene). Vidna funkcija očuvana je obično sve do pojave makularnog edema. Postoje četiri stupnja neproliferativne dijabetičke retinopatije: blaga, umjerena, teška i vrlo teška.

#### 1.1.1.1. Blaga neproliferativna dijabetička retinopatija

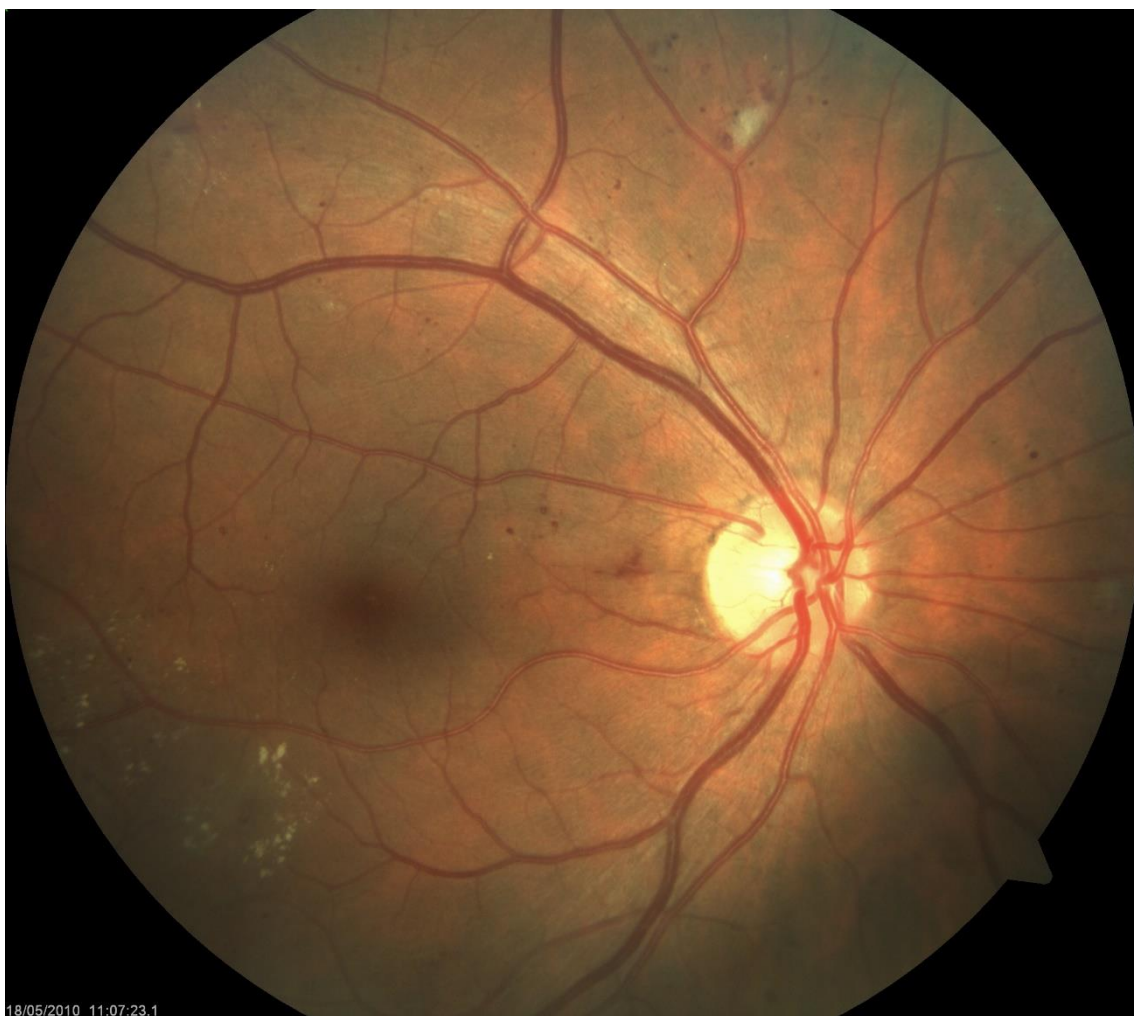Ovaj stupanj retinopatije karakterizira najmanje jedna mikroaneurizma, ali krvarenja i mikroaneurizmi je manje nego na standardnoj ETDRS (*Early Treatment Diabetic Retinopathy Study*) 2A fotografiji (Slika 1).



Slika 1. Fundus fotografija blage neproliferativne dijabetičke retinopatije.

### 1.1.1.2. Umjerena neproliferativna dijabetička retinopatija

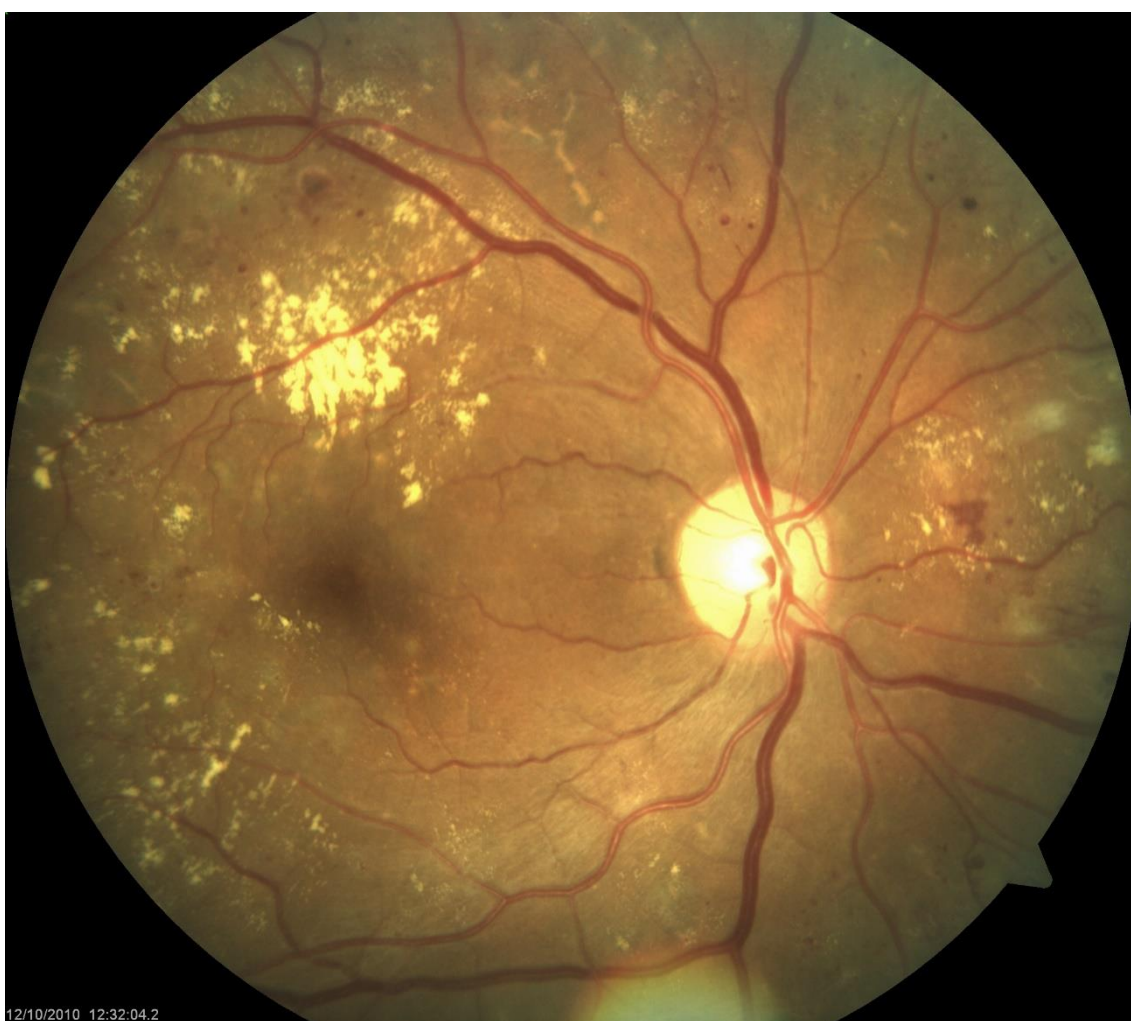Kod ovog stupnja retinopatije nalaze se '*cotton-wool spots*', intraretinalne mikrovaskularne abnormalnosti (IRMA) i 'kruničaste' vene. Krvarenja i mikroaneurizmi ima više nego na standardnoj ETDRS 2A fotografiji, najmanje u jednom, a manje od četiri kvadranta (Slika 2).



Slika 2. Fundus fotografija umjerene neproliferativne dijabetičke retinopatije.

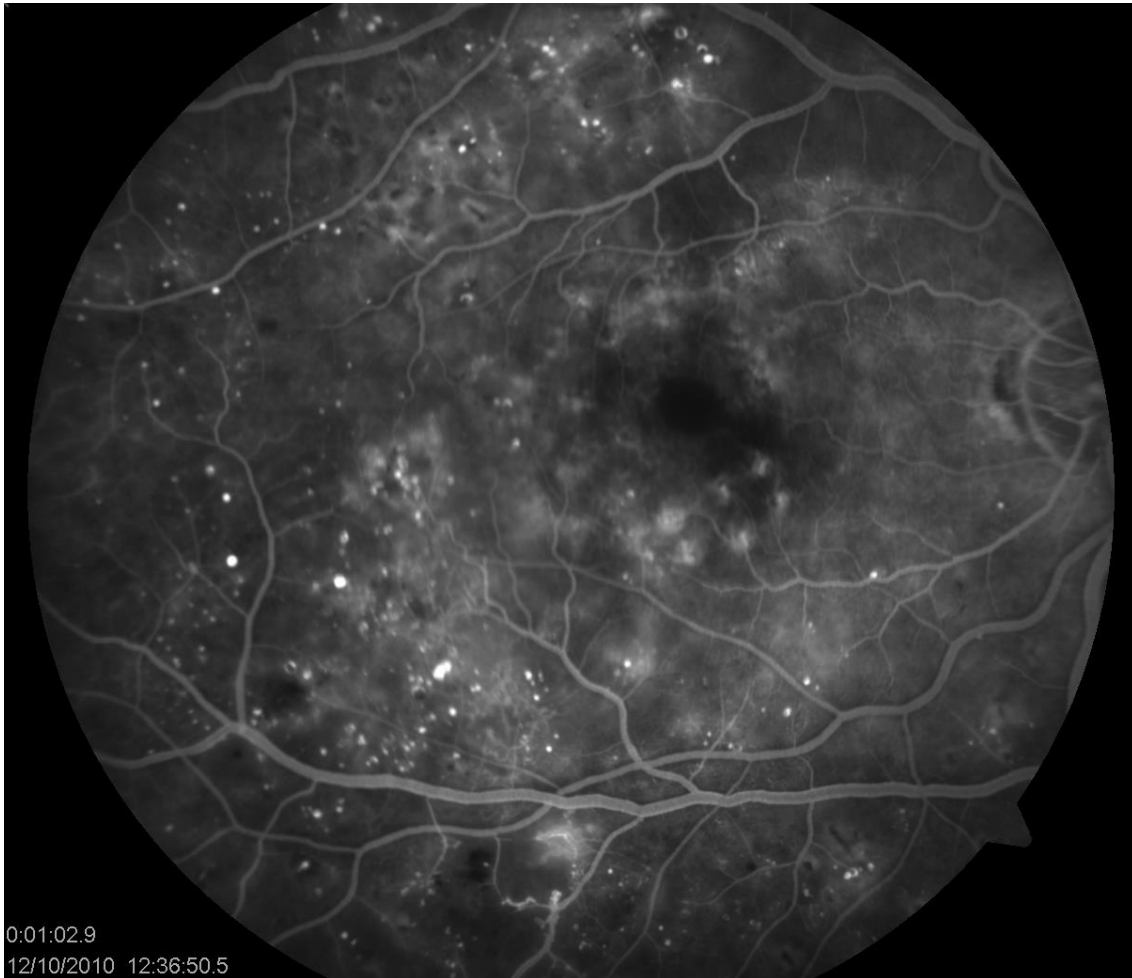
### 1.1.1.3. Teška neproliferativna dijabetička retinopatija

Mikroaneurizmi i krvarenja ima više nego na standardnoj ETDRS 2A fotografiji u sva 4 kvadranta, abnormalnosti vena u najmanje dva kvadranta, intraretinalnih mikrovaskularnih abnormalnosti (IRMA) više je nego na standardnoj ETDRS 8A fotografiji u najmanje jednom kvadrantu (Slika 3). Na slici 4 je prikaz fluoresceinske angiografije teške neproliferativne dijabetičke retinopatije.



Slika 3. Fundus fotografija teške neproliferativne dijabetičke retinopatije.





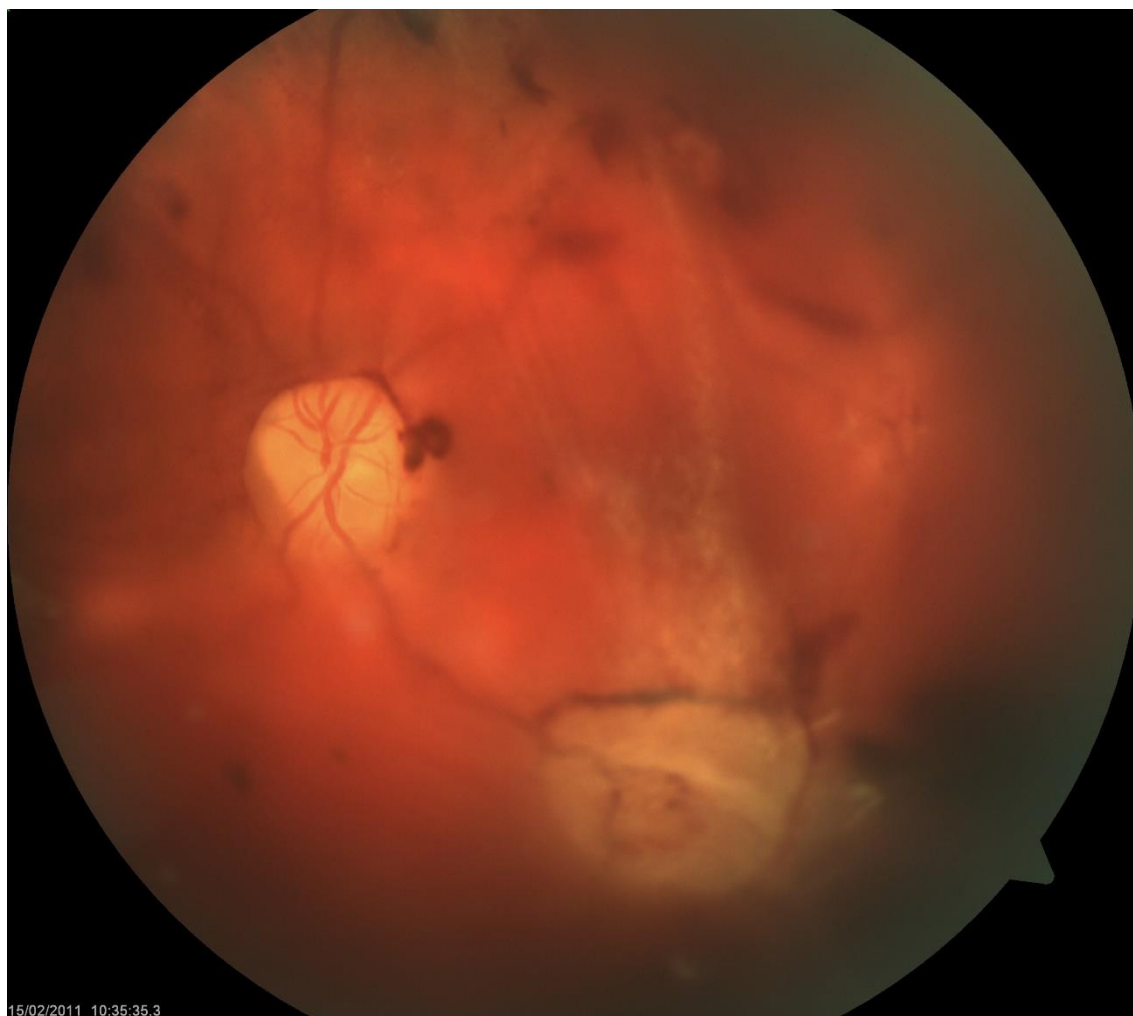Slika 4. Fluoresceinska angiografija teške neproliferativne dijabetičke retinopatije.

#### 1.1.1.4. Vrlo teška neproliferativna dijabetička retinopatija

Karakterizirana je postojanjem dviju ili više lezija teške neproliferativne dijabetičke retinopatije, ali bez sastavnica proliferacijske forme.

### 1.1.2. Proliferativna dijabetička retinopatija (PDR)

Karakteriziraju je neovaskularizacije, glijalna proliferacija, trakcija i ablacija mrežnice i krvarenja u staklovinu (Slika 5).



Slika 5. Fundus fotografija proliferativne dijabetičke retinopatije.



#### 1.1.2.1. Blaga i umjerena proliferativna dijabetička retinopatija

Za blagu i umjerenu proliferativnu dijabetičku retinopatiju karakteristične su neovaskularizacije drugdje (NVE; prema engl. *neovascularization elsewhere*) ili neovaskularizacije unutar jednog disk dijametra (DD) od vidnog živca (NVD; prema eng. *neovascularization of the disc*).

#### 1.1.2.2. Teška proliferativna dijabetička retinopatija

Tešku proliferativnu dijabetičku retinopatiju karakterizira teška NVD, veća od područja diska prema ETDRS kriterijima ili NVE s vitrealnim ili mrežničnim krvarenjem.

## 1.2. Dijabetički makularni edem (DME)

Dijabetički makularni edem (DME) (Slika 6) je česta komplikacija dijabetičke retinopatije (DR). Patofiziologija DME-a je multifaktorska i djelomično još uvijek nepoznata, kao što je nepoznato i koji su sve citokini uključeni u patogenezu DME-a (15). Patogeneza DME-a uključuje kroničnu subkliničku upalu, oštećenje krvno-mrežnične barijere i istjecanje transudata iz abnormalnih mrežničnih kapilara i mikroaneurizmi (16,17). Prema rezultatima studije: “*Early Treatment Diabetic Retinopathy Study (ETDRS)*”, DME je karakteriziran zadebljanjem mrežnice ili prisutnošću tvrdih eksudata unutar promjera jednog optičkog diska (jedne površine diska vidnog živca) od centra makule.” Navedena definicija nalazi se u većini studija koje se bave problematikom DME-a (18).

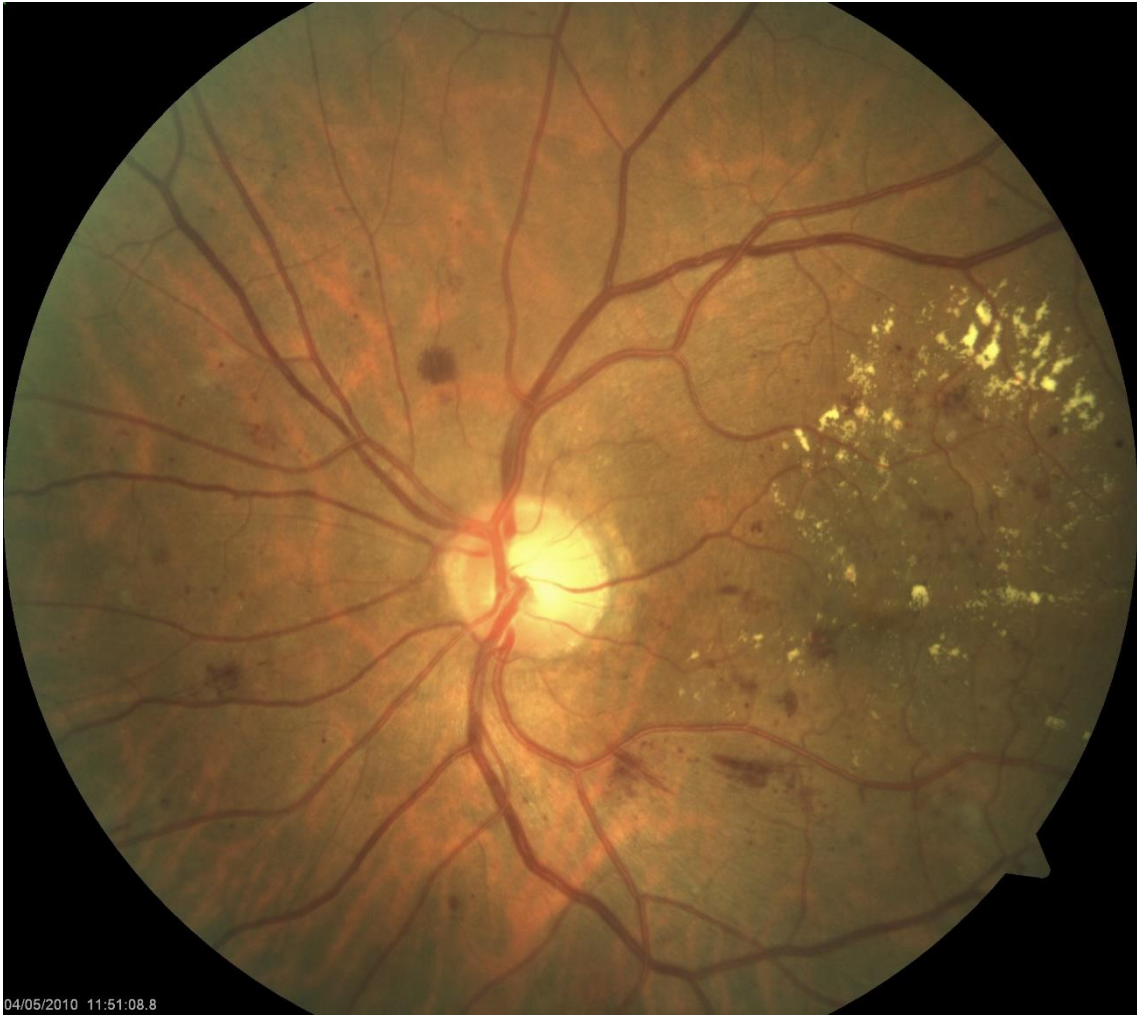Može se podijeliti na blagi (tvrđi eksudati ili zadebljanje mrežnice na stražnjem polu udaljeno od centra makule), umjereni (tvrđi eksudati ili zadebljanje mrežnice blizu centra makule, ali ne zahvaća centar) i teški (tvrđi eksudati ili zadebljanje mrežnice koje zahvaća centar makule) (19).

Termin “klinički signifikantni makularni edem” (CSME; prema engl. *clinically significant macular edema*) koristi se da bi se odredila težina samog edema kao i terapijske smjernice, a uključuje jedno od slijedećeg:

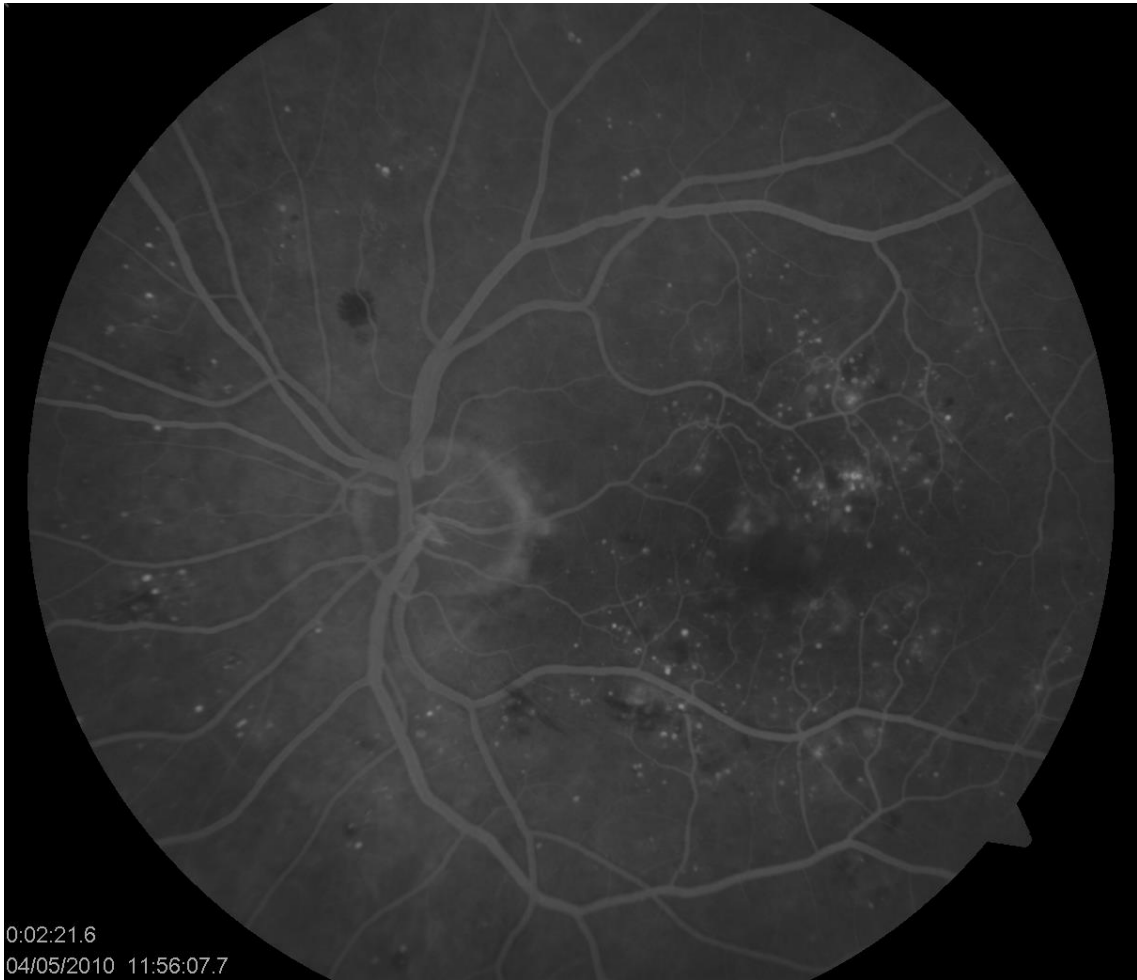
- a) zadebljanje mrežnice unutar 500  $\mu\text{m}$  od centra makule;
- b) tvrđi eksudati sa zadebljanjem mrežnice unutar 500 $\mu\text{m}$  od centra makule;
- c) zadebljanje mrežnice veličine najmanje jedne površine diska vidnog živca unutar udaljenosti promjera diska od centra makule (20).

Simptomi DME-a su metamorfopsije, pad vidne oštine te poremećaji kolornog vida.

Dijagnosticira se kliničkim pregledom, fluoresceinskom angiografijom (FA) (Slika 7) i optičkom koherentnom tomografijom (OCT).



Slika 6. Fundus fotografija dijabetičkog makularnog edema.



Slika 7. Fluoresceinska angiografija dijabetičkog makularnog edema.

### 1.3. Pseudofakni cistoidni makularni edem u pacijenata s dijabetičkom retinopatijom (DR)

Pseudofakni cistoidni makularni edem (PCME) ili Irvine-Gassov sindrom je zadebljanje mrežnice u području makule, koje se obično razvija unutar 3 mjeseca nakon operacije katarakte, s najvećom incidencijom između 4 i 6 tjedana (21). Unatoč poboljšanjima kirurške tehnike, PCME ostaje jedan od najčešćih uzroka slabljenja vida nakon operacije katarakte (22). Čimbenici rizika za nastanak PCME-a uključuju preoperacijske čimbenike kao što su: *diabetes mellitus*, uveitis, tromboza mrežnične vene, epiretinalna membrana te komplikacije tijekom same operacije, poput puknuća stražnje kapsule (23). Simptomi PCME-a su: zamagljen vid, metamorfopsija, gubitak kontrastne osjetljivosti i centralni skotomi (24). PCME obično dobro reagira na medikamentoznu terapiju ili može spontano nestati, ali postoji rizik od trajnog gubitka vida ili gubitka kontrastne osjetljivosti (25).

*Diabetes mellitus* (DM) značajni je rizični faktor za razvoj pseudofaknog cistoidnog makularnog edema (PCME) nakon operacije katarakte, a rizik raste proporcionalno sa stupnjem dijabetičke retinopatije (DR). Chu i suradnici uključili su 4485 pacijenata s DM-om u istraživanje i zaključili da pacijenti s DM-om imaju 1.8 puta, a pacijenti s blagom neproliferativnom dijabetičkom retinopatijom (NPDR) 8.08 puta veći rizik razvoja PCME-a u usporedbi s pacijentima bez DM-a (26). Trajanje, tip DM-a, tvrdoća leće i razine HbA1c također su čimbenici rizika za razvoj PCME-a kod dijabetičara (27).

Jedna od poteškoća u liječenju postoperativnog cistoidnog makularnog edema kod dijabetičara je činjenica da mogu biti prisutna dva klinička oblika, sama ili u kombinaciji: dijabetički makularni edem (DME) i pseudofakni (Irvine Gass) cistoidni makularni edem (PCME) (28). Postoperativni makularni edem obično nestaje ako je uzrokovan Irvine-Gass sindromom, dok se pogoršava ako je uzrokovan osnovnom bolešću, odnosno DM-om (29). Suvremena vodeća teorija patogeneze PCME-a (Irvine Gass) uključuje upalu uzrokovanu kirurškom traumom koja izaziva oslobađanje upalnih medijatora poput citokina, prostaglandina i drugih čimbenika koji povećavaju propusnost krvnih žila, odnosno remete krvno-mrežničnu barijeru (BRB) te uzrokuju istjecanje transudata iz perifovealnih mrežničnih kapilara i nakupljanje izvanstanične tekućine u vanjskom

pleksiformnom i unutarnjem nuklearnom sloju mrežnice (30,31). Promjena u protoku krvi kroz žilnicu također može biti doprinosni čimbenik (32). I dijabetički i pseudofakni makularni edem karakteriziran je upalnim oštećenjem krvno-mrežnične barijere, ali su uključeni različiti posrednici i putevi (33).

PCME se može klasificirati u angiografski (dijagnosticiran pomoću fluoresceinske angiografije), klinički (dijagnosticiran biomikroskopski u kombinaciji sa slabljenjem vidne oštine) te kao zadebljanje mrežnice (dijagnosticirano OCT-om). PCME se prema vremenu pojavljivanja može podijeliti u akutni (pojavljuje se unutar 4 mjeseca od operacije), kasnog početka (pojavljuje se nakon 4 mjeseca od operacije), kronični (traje više od 6 mjeseci) i rekurentni.

#### 1.4. Optička koherentna tomografija (OCT)

Optička koherentna tomografija (OCT) je brza, slikovna, neinvazivna dijagnostička pretraga koja koristeći infracrvenu svjetlost daje snimke presjeka kroz mrežnično tkivo. Omogućava prikaz poprečnih presjeka vidnog živca, mrežnice i struktura prednjeg dijela oka uz kvantitativnu analizu mrežnice kao što je središnja fovealna debljina (CFT; prema engl. *central foveal thickness*) i debljina sloja živčanih vlakana mrežnice (RNFL; prema engl. *retinal nerve fiber layer*). Koristi se za otkrivanje ranog neuroretinalnog propadanja, također za praćenje napredovanja dijabetičke retinopatije, a zlatni je standard za dijagnostiku makularnog edema (34).

Optička koherentna tomografija je jedna od najčešće upotrebljavanih dijagnostičkih slikovnih metoda u oftalmologiji. Tehnika snimanja se temelji na interferometriji koja omogućava rezoluciju manju od 1 mikrona (35). Postoje dva snopa svjetla u OCT uređaju, a metodom interferetrije se mjeri razlika u brzini prolaska valova kroz različite tkivne strukture.

Postoje tri generacije OCT uređaja (35):

1. Vremenski uvjetovan OCT (TD-OCT; prema engl. *time-domain OCT*);
2. Spektralni OCT (SD-OCT; prema engl. *spectral-domain OCT*) ili OCT temeljen na Fourierovoj domeni (FD-OCT; prema engl. *fourier domain OCT*);
3. OCT temeljen na uklonjenom izvoru (SS-OCT; prema engl. *swept-source OCT*).

Prva generacija, TD-OCT, temelji snimanje na niskokoherentnoj interferometriji, koristi zrcalo kao referentnu površinu, ima aksijalnu rezoluciju od otprilike 10  $\mu\text{m}$  te brzinu snimanja oko 400 A skenova u sekundi (36).

Druga generacija, SD-OCT ili FD-OCT, donosi značajan napredak u povećanju rezolucije i brzine snimanja gdje se umjesto zrcala rabi spektrometar, a veća brzina snimanja omogućuje 3D prikaz podataka (37). Suvremeni SD-OCT uređaji imaju aksijalnu rezoluciju od 5 do 7  $\mu\text{m}$  te brzinu snimanja koja dostiže oko 55 000 A skenova u sekundi (38).

Treća generacija OCT uređaja, SS-OCT, koristi laser dugih valnih duljina (1050 nm), a fotodetektor mjeri intenzitet raspršene svjetlosti (39). Kod SS-OCT-a brzina snimanja dostiže 400 000 A skenova u sekundi (40), ima bolju osjetljivost kod većih dubina snimanja, 3D prikaz struktura te rezoluciju od 1-1,3  $\mu\text{m}$ , što omogućava detaljniju vizualizaciju (41).

SD-OCT se najčešće koristi u kliničkoj praksi. Trenutno postoji pet glavnih proizvođača komercijalno dostupnih SD-OCT uređaja: Cirrus, Carl Zeiss Meditec (Jena, Njemačka); Spectralis, Heidelberg Engineering (Heidelberg, Njemačka); 3D OCT-2000, Topcon Medical Systems (Tokyo, Japan); Avanti Widefield OCT, Optovue (Fremont, CA, USA) i RS-3000 Advance 2, Nidek (Gamagori, Japan).



### 1.5. Dijagnostički kriteriji za razlikovanje pseudofaknog (PCME) i dijabetičkog edema makule (DME) na optičkoj koherentnoj tomografiji (OCT-u)

Makularni edem se obično prati optičkom koherentnom tomografijom (OCT; prema engl. *optical coherence tomography*) koja je pogodna za otkrivanje suptilnih promjena u makuli, kao i za praćenje učinka liječenja (31). OCT omogućava objektivno mjerenje debljine makule, koje dobro korelira s oštećenjem vida te može biti koristan u standardizaciji definicija PCME-a (21, 43-45).

Predloženi su različiti dijagnostički kriteriji za PCME, što dovodi do značajnih varijacija u prijavljenoj incidenciji (46). Klinička definicija PCME-a na OCT-u različita je među studijama:

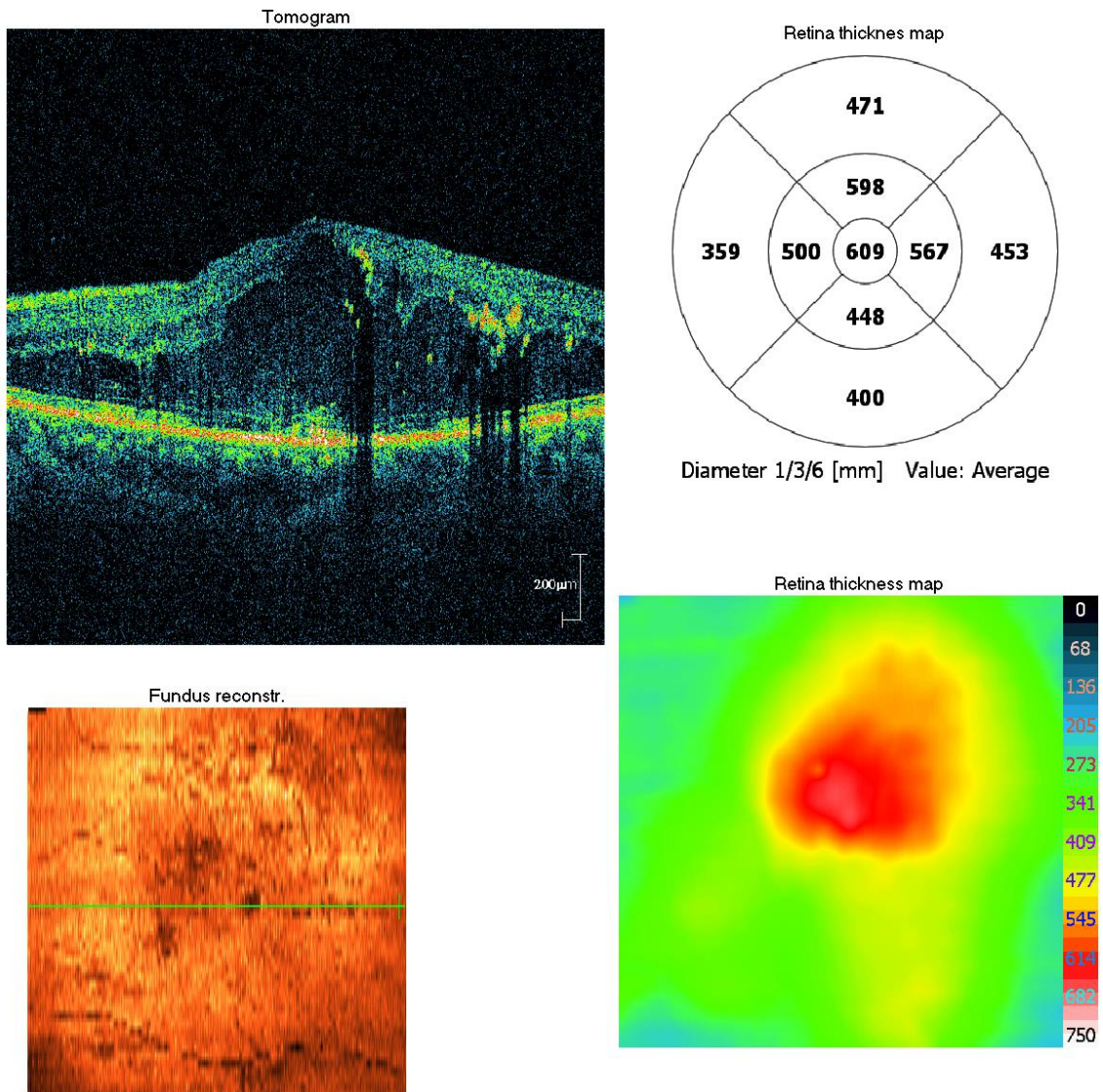
- 40% povećanje CFT-a na OCT-u i > 20 % mikroperimetrijsko smanjenje osjetljivosti makule (27);
- >40 mikrometara povećanje CFT-a od preoperativne vrijednosti (47);
- >30% povećanje CFT-a od preoperativne vrijednosti unutar 90 dana nakon operacije (48,49);
- vidna oštrina 20/40 ili lošija i CFT > 320 mikrometara (50);
- povećanje CFT-a za 10% u odnosu na preoperativne vrijednosti (51);
- >35% povećanje volumena makule (52);
- povećanje za dvije standardne devijacije od preoperativnog srednjeg CFT-a (53);
- >40% povećanje u odnosu na preoperativni srednji CFT (21,46);
- tri standardne devijacije iznad preoperativne središnje debljine makule (54).

Morfološki, PCME na OCT-u karakterizira zadebljanje mrežnice, gubitak fovealne depresije i cistične hiporeflektivne lezije (21). Simetričan je i smješten centralno u središnjih 1 mm u ETDRS rešetki. Transudat se nakuplja u malim cistama u unutarnjem nuklearnom sloju, koje se mogu spojiti u veće ciste i doći do vanjskog plexiformnog sloja mrežnice (24,55).

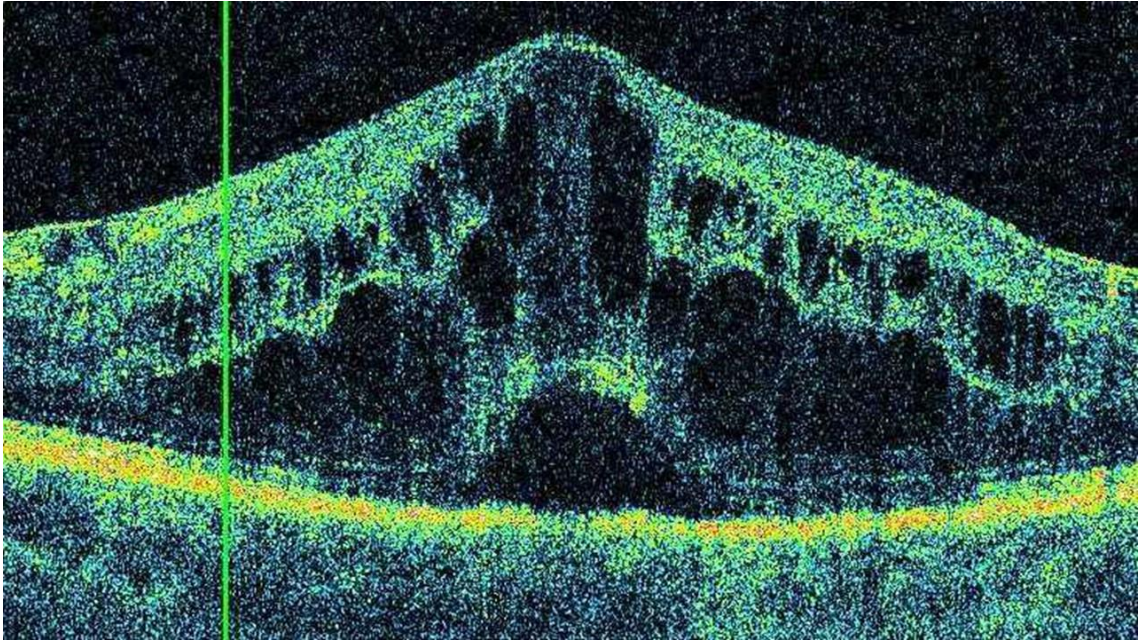
Dijabetički makularni edem (DME) na temelju OCT-a klasificiran je u tri različita obrasca: difuzno zadebljanje mrežnice (DRT; prema engl. *diffuse retinal thickening*), cistoidni makularni edem (CME) i serozno odvajanje mrežnice (SRD; prema engl. *serous*

*retinal detachment*). DRT je naziv za spužvasto zadebljanje mrežnice sa smanjenom intraretinalnom reflektivnošću, CME karakteriziraju intraretinalni cistični prostori u makularnom području s niskom reflektivnošću odvojeni visoko reflektirajućim pregradama, a SRD je naziv za serozno odignuće mrežnice s optički čistim prostorom između senzorne mrežnice i RPE-a (56,57).

Munk i suradnici navode da se na temelju SD-OCT-a PCME može razlikovati od DME-a (58). DME je obično asimetričan kao rezultat fokalnog propuštanja. Lokalizacija cisti je uglavnom u vanjskom nuklearnom/Henleovom sloju, a uočava se i prisutnost tvrdih eksudata, mikrožarišta (agregati proteina i lipida u intersticijskom prostoru) i poremećaja u sloju fotoreceptora (Slika 8). PCME je simetričan i smješten centralno, uz subretinalnu tekućinu (SRF; prema engl. *subretinal fluid*) i očuvane hiperreflektivne zone (Slika 9). Odsutnost SRF-a ukazuje na DME. SRF je povezan s kraćim trajanjem bolesti i obično je povoljan prognostički faktor za ishod vizualne funkcije i učinkovitost liječenja (59). Trenutno ne postoji široko prihvaćena metoda za razlikovanje PCME-a od DME-a pomoću OCT-a pa je ponekad potrebno učiniti fluoresceinsku angiografiju (FA) ako je uzrok nepoznat (23). Iako pojedini istraživači ukazuju da preoperativni DME nije neophodan da bi se pojavio postoperativno, DME se nakon operacije katarakte javlja uglavnom kod pacijenata s već postojećim DME-om (60).



Slika 8. OCT prikaz dijabetičkog makularnog edema.



Slika 9. OCT prikaz pseudofaknog cistoidnog makularnog edema.

## 1.6. Profilaksa i liječenje pseudofaknog cistoidnog makularnog edema (PCME)

Iako mnogo slučajeva akutnog pseudofaknog cistoidnog makularnog edema (PCME) prođe spontano bez terapije, određeni broj slučajeva perzistira i predstavlja izazov kliničarima zbog nedostatka standardiziranih i učinkovitih protokola liječenja. Perzistentni PCME može dovesti do nepovratnog gubitka vidne oštine zbog poremećaja u arhitekturi fotoreceptora (61).

U liječenju pseudofaknog cistoidnog makularnog edema (PCME) koriste se topički kortikosteroidi i NSAIL-i, kortikosteroidi aplicirani subkonjunktivalno ili u sub-Tenonski prostor, implantati deksametazona, intravitrealne injekcije triamcinolon acetonida ili inhibitora vaskularnog endotelnog faktora rasta (anti-VEGF; prema engl. *vascular endothelial growth factor*), oralni inhibitori karboanhidraze i imunomodulatorna terapija. Imunomodulatorna terapija uključuje primjenu inhibitora tumorskog faktora nekroze alfa (TNF $\alpha$ ; prema engl. *tumor necrosis factor  $\alpha$* ), interferona  $\alpha$  (IFN $\alpha$ ) i monoklonskog protutijela protiv IL-6 receptora (tocilizumab). Ponekad je u terapiji refrakternih slučajeva potrebno učiniti pars plana vitrektomiju (PPV) radi oslobađanja mogućih vitreomakularnih adhezija (61).

U smanjenju incidencije postoperativnog makularnog edema najvažnija je prevencija. Postoje velika neslaganja o najučinkovitijoj protuupalnoj terapiji za prevenciju PCME-a (62). Pacijenti s DM-om posebno su zanimljivi zbog veće incidencije katarakte i povećanog rizika za razvoj PCME-a nakon operacije katarakte (63). Optimalna protuupalna profilaksa za razvoj PCME-a u bolesnika s NPDR-om i dalje je nepoznata (64). Prevencija PCME-a kod pacijenata s NPDR-om uključuje preoperativno liječenje kortikosteroidima, intravitrealne injekcije inhibitora vaskularnog endotelnog faktora rasta (anti-VEGF), lasersko liječenje i topičke nesteroidne antiinflamatorne lijekove (NSAIL) (51).

NSAIL-i inhibiraju enzim ciklooksigenazu (COX; prema engl. *cyclooxygenase*) i posljedično inhibiraju sintezu prostaglandina (PG) (65). Postoje dvije glavne izoforme COX enzima, COX-1 i COX-2, a u mrežničnim pigmentnim stanicama (RPE) dominira COX-2 gdje ima važnu ulogu u upalnim procesima. COX enzimi kataliziraju produkciju prostaglandina: PGE<sub>2</sub>, PGD<sub>2</sub>, PGF<sub>2 $\alpha$</sub> , PGI<sub>2</sub> i tromboksana A<sub>2</sub>. COX-1 je konstitutivni enzim, sudjeluje u fiziološkim procesima i eksprimiran je u gastrointestinalnom traktu,

bubrezima, trombocitima i endotelu krvnih žila. COX-2 je inducibilan enzim koji se pojačano eksprimira u prisutnosti proinflammatoryh citokina za vrijeme boli, temperature i upalnog odgovora organizma, a također ima važnu ulogu u angiogenezi (66). Produkti reakcija koju kataliziraju enzimi COX uključuju prostaglandine i tromboksane. Prostaglandini su važni upalni medijatori koji se sintetiziraju iz arahidonske kiseline. Unutar oka prostaglandini remete krvno-očnu barijeru, uzrokuju vazodilataciju, olakšavaju migraciju leukocita te pojačavaju mnoge druge topljive medijatore uključujući vaskularni endotelni faktor rasta (VEGF; prema engl. *vascular endothelial growth factor*) (53). Kao što je već navedeno, kirurška trauma okidač je za proupalnu kaskadu te se uz pomoć fosfolipaze A2 sintetizira arahidonska kiselina, a aktivacijom COX enzima se iz arahidonske kiseline stvaraju prostaglandini i tromboksani. NSAID-i ne inhibiraju lipooksigenazu (LPO) čime ne inhibiraju sintezu leukotriena što bi djelomično moglo objasniti njihov slabiji protuupalni efekt u odnosu na kortikosteroide koji inhibiraju i ciklooksigenazu i lipooksigenazu (65). Klinički znakovi povećane proizvodnje prostaglandina su mioza, hiperemija, slabljenje vida, bol i cistoidni makularni edem. Također, prostaglandini uzrokuju povećanje propusnosti krvnih žila što rezultira povećanom koncentracijom proteina u prednjoj očnoj sobici. Sinteza prostaglandina može se smanjiti ili inhibicijom fosfolipaze A2, što inhibira oslobađanje arahidonske kiseline od fosfolipida stanične membrane, ili inhibiranjem pretvaranja arahidonske kiseline u prostaglandine, inhibicijom COX enzima (67).

Kortikosteroidi inhibiraju enzim fosfolipazu A2 čime sprječavaju oslobađanje arahidonske kiseline koja se metabolizira u leukotriene i prostaglandine. Također inhibiraju migraciju makrofaga i neutrofila te smanjuju vazodilataciju i propusnost kapilara (68,69).

Kortikosteroidi djeluju protuupalno preko genomskog i negenomskog mehanizma djelovanja. Genomski mehanizam djeluje preko glukokortikoidnih receptora (GR). U citoplazmi kortikosteroidi se vežu visokim afinitetom na GR te se aktivni KS-GR kompleks translocira u nukleus čime se povećava produkcija protuupalnih proteina kao što je lipokortin-1 i interleukin-10 što suprimira ekspresiju proinflammatoryh proteina kao što je nuklearni faktor kappa B (NF-κ-B) i aktivator protein-1 (AP-1). Negenomski mehanizam ima brzo djelovanje na imunološke stanice, regulira adheziju stanica, inhibira vazodilataciju, smanjuje permeabilnost krvnih žila i migraciju leukocita preko inhibicije



fosfolipaze A2. Kortikosteroidi također stabiliziraju krvno-mrežničnu barijeru preko kapilarne vazokonstrikcije i smanjenja ekspresije VEGF-a u RPE stanicama (70). Ujedno inhibiraju TNF- $\alpha$  induciranu angiogenezu, što znači da osim protuupalnog učinka kortikosteroidi inhibiraju i stvaranje novih krvnih žila (71).

Kortikosteroidi i NSAIL-i dvije su skupine lijekova koje imaju djelomično preklapljeni mehanizam djelovanja te nije razjašnjeno je li interakcija između njih aditivna ili sinergistička (72).

Topički NSAIL-i mogu imati nuspojave poput točkastog keratitisa, oštećenja epitela rožnice ili prolaznog peckanja (65,73). Nuspojave topičkih kortikosteroida su oslabljeno cijeljenje rana, povišenje intraokularnog tlaka (IOP; prema engl. *intraocular pressure*), infekcija i razvoj katarakte (25).

Bromfenak je topički NSAIL, potentan je inhibitor COX-2, a u manjoj mjeri inhibira COX-1 enzim. Derivat je feniloctene kiseline kemijske strukture natrijev-2-amino-3-(4-bromobenzoil) fenilacetat seskvihidrat, odnosno  $C_{15}H_{11}BrNNaO_3 \cdot 1 \frac{1}{2} H_2O$ , što ga čini vrlo lipofilnom molekulom koja brzo penetrira u oko (67). Bromfenak kapi za oči koriste se za liječenje boli i upale nakon operacije katarakte, ali nisu indicirane za prevenciju ili liječenje PCME-a (74).

Deksametazon je potentan kortikosteroid koji se može primijeniti topički, subtenonski, peribulbarno, retrobulbarno i kao intravitrealna injekcija ili implantat. Topički deksametazon primjenjuje se nakon operacije katarakte, iako ima nisku penetraciju u očnu vodicu i staklovinu u usporedbi s drugim načinima primjene. Jedna od glavnih prednosti topičke primjene lijekova u oftalmologiji je nizak rizik od sistemskih nuspojava. Koncentracija deksametazona u serumu nakon topičke primjene vrlo je niska. Deksametazon se topički primjenjuje u suspenziji koja je topljiva u vodi zbog čega ima slabiju penetraciju kroz rožnični epitel. To je pripravak kratkog djelovanja: vrijeme polueliminacije lijeka ( $t_{1/2}$ ) iz očne vodice je 3-6 h, što treba uzeti u obzir kod doziranja (75).

Ne postoje standardizirani, široko prihvatljivi protokoli za profilaksu i liječenje zasnovani na dokazima koji bi spriječili PCME (23).

## 1.7. Interleukin 6 (IL-6)

Interleukin 6 (IL-6) je topljivi medijator koji ima pleiotropne učinke na upalu, imunološki odgovor i hematopoezu. Ljudski IL-6 sastoji se od 212 aminokiselina, a njegov gen je mapiran na kromosomu 7p21 (76). To je glikozilirani protein sa četiri duga alfa spiralna snopa (A,B,C,D).

IL-6 je multifunkcionalni citokin koji ima razne uloge u zdravlju i bolesti. IL-6 u zdravlju: inducira sintezu proteina akutne faze u hepatocitima, potiče diferencijaciju B limfocita u plazma stanice, potiče diferencijaciju T limfocita, stimulira diferencijaciju osteoklasta, služi kao faktor kemotaksije za limfocite.

IL-6 u bolesti: sudjeluje u patogenezi kroničnih upalnih bolesti kao što je reumatoidni artritis i Chronova bolest, služi kao faktor rasta za tumorske stanice kod multiplog mijeloma i karcinoma prostate, sudjeluje u patogenezi osteoporoze, sepse, koronarne srčane bolesti i multiple skleroze (77).

Interleukin 6 (IL-6) je povezan s mnogim intraokularnim upalnim bolestima, poput dijabetičke retinopatije i edema makule te djeluje kao proupalni citokin (78). Razine IL-6 u očnoj vodici povezane su s težinom DR-e i DME-a (12,79).

Unutar oka različite stanice proizvode IL-6, uključujući stanice mrežničnog pigmentnog epitela (RPE), epitelne stanice rožnice, keratocite, šarenicu i cilijarno tijelo (80). IL-6 izaziva reakcije akutne faze upale i upalni odgovor oka koji je često popraćen oštećenjem BRB (81,82). Utvrđeno je da IL-6 modulira vaskularnu upalu povećanjem ekspresije mrežničnog vaskularnog endotelnog faktora rasta (VEGF), što ukazuje na neizravnu ulogu IL-6 u povećanju propusnosti endotela (83). Izravni učinak IL-6 na BRB nije u potpunosti shvaćen, ali rezultati studije Mesquida i suradnici impliciraju da IL-6 ima glavni učinak na mrežnične pigmentne epitelne stanice (RPE), odnosno na vanjsku krvno-retinalnu barijeru (84). To ukazuje na potencijalnu primjenu IL-6 kao biomarkera i terapijskog cilja kod vaskularnih bolesti mrežnice (85).

Visoke razine intraokularnog IL-6 pronađene su kod sekundarnog glaukoma, PEX sindroma, disfunkcije suznog filma, intraokularne upale, makularnog edema, tromboze središnje mrežnične vene, tromboze ogranka središnje mrežnične vene, proliferativne vitreoretinopatije, retinopatije nedonoščadi i dijabetičke retinopatije (83). Koncentracija IL-6 u očnoj vodici značajno raste postoperativno za razliku od koncentracije u serumu,



što ukazuje da bi lokalno sintetizirani IL-6 mogao biti ključni posrednik u razvoju upale nakon operacije katarakte (86).

## **2. HIPOTEZA ISTRAŽIVANJA**

Topički bromfenak učinkovitiji je od topičkog deksametazona u smanjenju koncentracije intraokularnog interleukina 6 (IL-6) te u smanjenju incidencije pseudofaknog cistoidnog makularnog edema (PCME) kod pacijenata s neproliferativnom dijabetičkom retinopatijom (NPDR).

### 3. CILJEVI RADA

Opći cilj istraživanja je usporediti učinak topičkih nesteroidnih antiinflamatornih lijekova (NSAIL) i topičkih kortikosteroida na intraokularnu koncentraciju interleukina 6 (IL-6) te na incidenciju pseudofaknog cistoidnog makularnog edema (PCME) kod pacijenata s neproliferativnom dijabetičkom retinopatijom (NPDR).

Specifični ciljevi istraživanja su:

1. Utvrditi učinak topičkih nesteroidnih protuupalnih lijekova (NSAIL) na koncentraciju intraokularnog interleukina 6 (IL-6) kod pacijenata s neproliferativnom dijabetičkom retinopatijom (NPDR).
2. Utvrditi učinak topičkih kortikosteroida na koncentraciju intraokularnog interleukina 6 (IL-6) kod pacijenata s neproliferativnom dijabetičkom retinopatijom (NPDR).
3. Utvrditi učinak topičkih nesteroidnih antiinflamatornih lijekova (NSAIL) na incidenciju pseudofaknog cistoidnog makularnog edema (PCME) kod pacijenata s neproliferativnom dijabetičkom retinopatijom (NPDR).
4. Utvrditi učinak topičkih kortikosteroida na incidenciju pseudofaknog cistoidnog makularnog edema (PCME) kod pacijenata s neproliferativnom dijabetičkom retinopatijom (NPDR).

## 4. ISPITANICI I METODE

### 4.1. Ispitanici

U ovo prospektivno, dvostruko slijepo istraživanje uključeno je 90 ispitanika, odnosno očiju (30 očiju u placebo skupini, 30 očiju u skupini s bromfenakom, 30 očiju u skupini s deksametazonom).

Kriteriji za uključivanje bili su bolesnici s *diabetesom mellitusom* tip II i blagom do umjerenom NPDR (klasifikacija ETDRS; prema engl. *early treatment diabetic retinopathy study*) i senilnom nuklearnom/kortikalnom ili stražnjom supkapsularnom kataraktom drugog stupnja (LOCSIII; prema engl. *Lens Opacities Classification System III(88)*), koji su naručeni na operaciju katarakte.

Kriteriji isključenja bili su:

- bolesti prednjeg segmenta (sy PEX, zamućenje rožnice);
- bolesti stražnjeg segmenta (DME, prethodno liječenje DME-a, prethodna fotokoagulacija mrežnice, senilna makularna degeneracija, vaskularne bolesti mrežnice ili uveitis u anamnezi);
- intraoperativne komplikacije (curenje iz rane, puknuće stražnje kapsule, gubitak staklovine, intraokularna leća nije implantirana u kapsularnu vrećicu);
- postoperativne komplikacije (povišeni očni tlak, edem rožnice ili upala);
- pacijenti na terapiji za glaukom, antihipertenzivnoj terapiji, topičkim ili sistemskim NSAIL-ima ili kortikosteroidima;
- pacijenti koji su imali prethodnu reakciju povišenja intraokularnog tlaka (IOP; prema engl. *intraocular pressure*) nakon kortikosteroidne terapije (*steroid responderi*) ili preosjetljivost na skupinu NSAIL-a;
- trauma oka ili intraokularna operacija u anamnezi.

## 4.2. Metode

### 4.2.1. Opći oftalmološki pregled

Opći oftalmološki pregled se sastoji od određivanja vidne oštine na daljinu i blizinu, pregleda prednjeg segmenta oka na biomikroskopu, mjerenja očnog tlaka i pregleda očne pozadine, odnosno stražnjeg segmenta oka. Ispitivanje vidne oštine vrši se pomoću tablica sa znakovima različitih veličina koje se zovu optotipi. U kliničkoj praksi za ispitivanje vidne oštine najčešće se koriste Snellenove tablice. Snellenov princip kaže da ljudsko oko može razlikovati dva detalja koja su međusobno udaljena za jednu kutnu minutu. Snellenovi optotipi su tablice sa slovima različitih veličina u svakom redu pri čemu različita veličina optotipa prikazuje vrijednost vidne oštine. U istraživačke svrhe često se koristi LogMAR tablica. Ispitivanje najbolje korigirane vidne oštine (BCVA; prema engl. *best corrected visual acuity*) obavlja se korekcijom probnim okvirom i naočalnim stakalcima. Pregled oka obavlja se na biomikroskopu s procjepnom svjetiljkom (Haag-Streit BM 900, Haag-Streit Holding, Koniz, Švicarska). To je binokularni mikroskop s jakim izvorom svjetlosti za pregled prednjeg i stražnjeg segmenta oka. Goldmannova aplanacijska tonometrija je zlatni standard za mjerenje intraokularnog tlaka. Izvodi se pomoću prizme koja je pričvršćena za biomikroskop koja se nježno prisloni na površinu rožnice, a rezultati se iskazuju u milimetrima žive (*mmHg*). Za pregled očne pozadine koriste se beskontaktna bikonveksne indirektne leće i okulari biomiskoskopa. Obično se koristi leća od 90 dioptrija (Volk optical 90D, Volk optical Inc, USA).

#### 4.2.2. Optička koherentna tomografija (OCT)

Prema ETDRS mapi makula je podijeljena u devet regija s tri koncentrična prstena koja mjere centralnih 1mm (unutrašnji prsten), 3 mm (srednji prsten) i 6 mm (vanjski prsten) u promjeru. Unutarnji prsten od 1 mm centriran je na fovei, dok su vanjska dva prstena dodatno podijeljena na četiri jednake regije. OCT slike sadržavaju mapu debljine makule s prosječnom debljinom mrežnice svake od devet regija i kolornu mapu gdje nam toplije boje ukazuju na deblja, a hladnije boje na tanja područja mrežnice. Središnja fovealna debljina (CFT) koja odgovara srednjoj debljini makule u centralnom području od 1,0 mm ima visoku dijagnostičku vrijednost i u korelaciji je s vidnom oštrinom (88).

Mjerenje debljine mrežnice izračunava se algoritmom koji mjeri udaljenost unutrašnje granične membrane (ILM; prema engl. *internal limiting membrane*) i unutrašnje granice mrežničnog pigmentnog epitela (RPE) za svako od devet makularnih polja. Uobičajeno korišteni protokoli skeniranja za makulu su trodimenzionalno (3D) skeniranje, radijalno skeniranje i rastersko skeniranje. 3D skeniranje čine brojna vodoravna skeniranja sastavljajući četverokut dimenzija 6 mm x 6 mm ili 7 mm x 7 mm ili 12 mm x 9 mm, a dobiveni 3D prikaz slike omogućuje sveobuhvatnu analizu makule. Rastersko skeniranje daje bolju rezoluciju, a čini ga niz paralelnih linearnih skeniranja koja se mogu orijentirati pod bilo kojim kutem. Radijalno skeniranje sastoji se od 6-12 linija skeniranja, koje se križaju pod jednakim kutevima u jednoj točki.

#### 4.2.3. Opis operativnog zahvata operacije katarakte (fakoemulzifikacija)

Fakoemulzifikacija (PHACO; prema engl. phacoemulsification) operativni je zahvat koji se smatra zlatnim standardom u operaciji katarakte. Metoda fakoemulzifikacije znači razbijanje tvrdih lećnih masa ultrazvučnom sondom nakon čega slijedi aspiracija lećnih masa i ugradnja mekane savitljive leće kroz korneoskleralni rez veličine 2,75 mm.

Nakon što se učini antisepsa oka i vjeđa povidon-jodidom i primjene lokalnog anestetika (topički tetrakain), postavi se držač vjeđa (blefarostat). Osnovni koraci kod operacije su incizija, instilacija viskoelastika, kapsuloreksa, hidrodisekcija, hidrodelineacija, fakoemulzifikacija i aspiracija nukleusa, uklanjanje epinukleusa i rezidualnog korteksa, instilacija viskoelastika, implementacija umjetne intraokularne leće, uklanjanje viskoelastika, hidracija reza, instilacija antibiotika u prednju očnu sobicu te postavljanje poveza na oko.

Postoperativna terapija uključuje antibiotske i kortikosteroidne kapi i mast u trajanju od tri tjedna.

#### 4.2.4. Određivanje koncentracije intraokularnog interleukina 6 (IL-6)

Koncentracija intraokularnog interleukina 6 (IL-6) u uzorcima očnih vodica određena je pomoću komercijalnog enzimoimunotesta (ELISA; prema engl. *enzyme-linked immunosorbent assay*). Testovi su rađeni prema uputama proizvođača (R&D Systems-Bio-Techne, Minneapolis, MN, SAD).

##### 4.2.4.1. Izvođenje ELISA testa

U bunariće mikrotitarske ELISA pločice obložene specifičnim monoklonskim antitijelom na ljudski IL-6 doda se 100  $\mu$ l razrjeđivača i potom po 100  $\mu$ l standarda, kontrola ili nerazrijeđenih uzoraka očnih vodica. Nakon inkubacije tijekom dva sata na sobnoj temperaturi pločica se ispiru četiri puta otopinom za ispiranje. Potom se u svaki bunarić doda po 200  $\mu$ l poliklonskog anti-humanog IL-6 antitijela obilježenog peroksidazom hrena i inkubira dva sata na sobnoj temperaturi. Nakon ponovnog ispiranja dodaje se supstrat vodikov peroksid s tetrametil benzidinom i inkubira tijekom 20 minuta zaštićeno od svjetla. Reakcija se zaustavlja dodatkom 50  $\mu$ l sumporne kiseline. Apsorbanca dobivene razvijene boje očita se na 450 nm s referentnom valnom duljinom od 540 nm na čitaču mikrotitarskih pločica *Sunrise* (Tecan Trading AG, Männedorf, Švicarska), Rezultati mjerenja su izračunati prema standardnoj krivulji (programska podrška Magellan, Tecan Trading AG, Männedorf, Švicarska) i izraženi u pg/ml. Standardna krivulja dobivena je iz standarda poznatih koncentracija.



#### 4.2.5. Plan istraživanja

Ovo prospektivno, dvostruko slijepo istraživanje provedeno je na Klinici za očne bolesti Kliničkoga bolničkog centra Zagreb i Medicinskog fakulteta Sveučilišta u Zagrebu, uz prethodno odobrenje Etičkog povjerenstva KBC-a Zagreb. Svi su pacijenti potpisali informirani pristanak. Studija je provedena poštujući smjernice Helsinške deklaracije, a protokol studije odobrio je Etički odbor za medicinska istraživanja Medicinskog fakulteta Sveučilišta u Zagrebu. Projekt je registriran na ClinicalTrials.gov i može se pronaći pod šifrom NCT04940338. U ispitivanje je uključeno 90 ispitanika, odnosno očiju, koji su bolovali od katarakte i blage ili umjerene neproliferativne dijabetičke retinopatije (NPDR).

Pacijenti su randomizirani u tri skupine, a ispitivani lijekovi maskirani su i za pacijente i za ispitivače. Bočice s lijekovima prekrivene su trakicama u bolničkoj ljekarni i stavljene u označene omotnice. Maskiranje je otkriveno nakon analize podataka. Grupa 1 primala je topički bromfenak (Yellox 0,9 mg/mL, Bauch Health) po jednu kap 2 puta dnevno, grupa 2 topički deksametazon (Maxidex 1 mg/mL, Alcon, Novartis division) po jednu kap 3 puta dnevno, a grupa 3 topički placebo (umjetne suze) po jednu kap 2 puta dnevno, sedam dana prije operacije i tri tjedna nakon operacije.

Pseudofakni cistoidni makularni edem (PCME) definiran je kao povećanje središnje fovealne debljine (CFT) za 40% u odnosu na preoperativnu vrijednost (21,46).

Na početku operacije paracentezom je prikupljeno oko 0,1 - 0,2 ml očne vodice koja je zatim transportirana u laboratorij i pohranjena na -80 C do analize. Određivanje koncentracije intraokularnog interleukina 6 (IL-6) učinjeno je na Kliničkom zavodu za laboratorijsku dijagnostiku Kliničkoga bolničkog centra Zagreb, za što su svi pacijenti potpisali informirani pristanak. Koncentracija IL-6 analizirana je pomoću kompleta Quantikine ELISA tvrtke R&D Systems Inc.

Prilikom svakog posjeta (sedam dana prije operacije, na dan operacije te prvi, sedmi, trideseti i devedeseti postoperativni dan) svi su pacijenti bili podvrgnuti potpunom oftalmološkom pregledu s mjerenjem intraokularnog tlaka i mjerenjem središnje fovealne debljine (CFT; prema engl. *central foveal thickness*) optičkom koherentnom

tomografijom (OCT; prema engl. *optical coherence tomography*). Svim ispitanicima koji su sudjelovali u istraživanju ispitana je najbolje korigirana vidna oštrina (BCVA; prema engl. *best corrected visual acuity*) prije i poslije operacije. Najbolja korigirana vidna oštrina izmjerena je pomoću Snellenovih tablica te je konvertirana u logMAR. Intraokularni tlak mjereno je pomoću Goldmannove aplanacijske tonometrije. Proveden je fundoskopski pregled lećom 90D Volk za procjenu patologije mrežnice. OCT je izveden spektralnim OCT uređajem, Zeiss Cirrus HD-OCT 5000, Carl Zeiss Meditec (Jena, Njemačka). Makularna debljina zabilježena je prema ETDRS mapi debljine mrežnice. Središnja fovealna debljina (CFT) odgovara srednjoj debljini makule u centralnom području od 1,0 mm. Ispitivanje svih pacijenata obavio je jedan istraživač kako bi se isključila pristranost promatrača. Jedan iskusni kirurg izveo je sve kirurške zahvate. Sve operacije napravljene su na aparatu CENTURION Vision System (Alcon Surgical, Fort Worth, Texas, USA) s fakoemulzifikacijskom sondom OZil (Alcon Laboratories) i *phaco chop* tehnikom. Kod svih pacijenata rađen je rožnični rez 2,75 mm, koristio se viskoelastik Provisc 1%, 0.55 mL (Alcon Laboratories) te je implantirana savitljiva intraokularna leća (AcrySof IQ SN60WF, Alcon). Na kraju operacije u prednju sobicu instilirano je 1 mg cefuroksima. Svi pacijenti dobili su standardnu postoperativnu terapiju- antibiotik s kortikosteroidima u kapima, deksametazon+neomicin+polimiksin B, 1 mg+3500 i.j.+6000 i.j./ml (Maxitrol 1x5mL, Alcon, Novartis division) po jednu kap 4 puta dnevno kroz tjedan dana, a zatim postupno smanjivanje tijekom sljedeća tri tjedna. Pacijenti koji su zahtijevali dodatnu terapiju zbog postoperativne boli ili upale isključeni su iz ispitivanja. Podaci o nuspojavama prikupljeni su za sve pacijente tijekom cijelog trajanja istraživanja.

#### 4.2.6. Statistička obrada

*A priori* statistička analiza snage provedena je pomoću softvera GPower (Faul, Erdfelder, Lang & Buchner, 2007), pri čemu je statistička snaga ( $1 - \beta$ ) postavljena na 0,80,  $\alpha$  na 0,05 (dvosmjerno testiranje) i veličina učinka na  $d = 0,30$ . Za analizu prikupljenih podataka korišten je statistički paket SPSS v23.

Jednosmjerna analiza varijance (ANOVA) korištena je za ispitivanje razlika između tri skupine pacijenata u odnosu na intraokularnu koncentraciju interleukina 6 (IL-6). Ispunjen je uvjet koji se odnosi na homogenost varijance. Za određivanje statističke značajnosti korištena je razina značajnosti od 0,05.

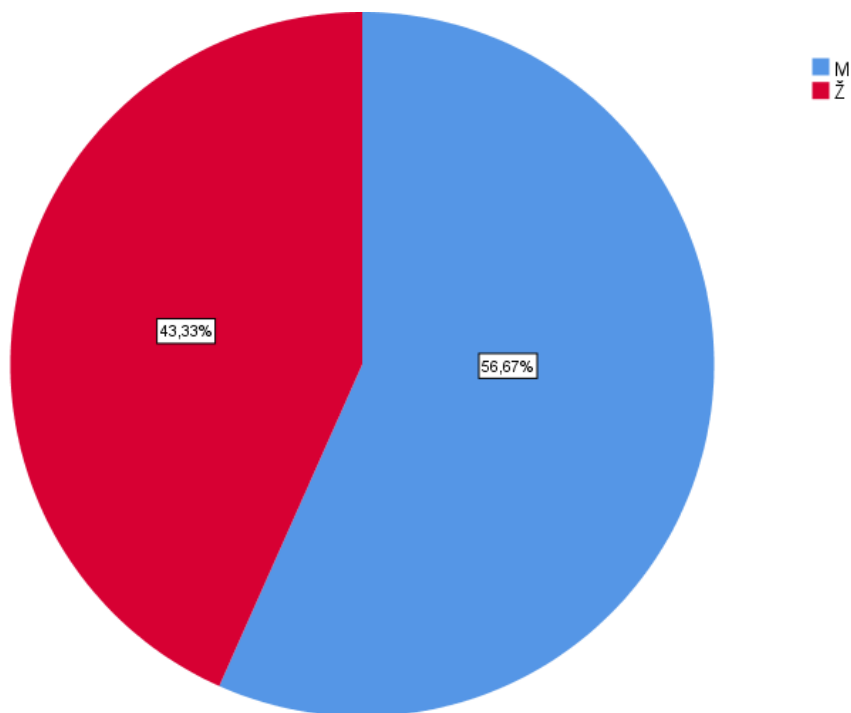
Analizom kovarijance (ANCOVA) uz kontrolu početnog mjerenja CFT-a prije kirurškog zahvata ispitivan je učinak topičkih nesteroidnih antiinflamatornih lijekova (NSAIL) i učinak topičkih kortikosteroida na incidenciju pseudofaknog cistoidnog makularnog edema (PCME). Korišten je eksperimentalni nacrt  $3 \times 5$  s ponovljenim mjerenjem u drugoj varijabli. Prva varijabla (primjena različitog lijeka) ima tri razine (tri skupine, svaka sa po 30 ispitanika), dok druga varijabla ima pet razina (pet točaka mjerenja, svako se mjerenje provodi na svim pacijentima). Provedena je kontrola početne točke mjerenja (sedam dana prije kirurškog zahvata) zbog početnih razlika u mjerenju CFT-a.

Korelacija između razine IL-6, CFT-a i promjena u CFT-u analizirana je Spearmanovim koeficijentom korelacije.

## 5. REZULTATI

### 5.1. Epidemiološki podatci ispitanika u istraživanju

U istraživanje je uključeno 90 ispitanika, od kojih su 39 bile žene, a 51 muškarac. Raspodjela ispitanika s obzirom na spol prikazana je na slici 10. Raspodjela ispitanika s obzirom na dob prikazana je u tablici 1, a raspodjela ispitanika s obzirom na trajanje DM prikazana je u tablici 2. Statističkom analizom nije utvrđena značajna razlika s obzirom na dob, spol i trajanje DM među skupinama.



Slika 10. Raspodjela ispitanika s obzirom na spol (N=90).

Legenda:

M – muški spol, Ž – ženski spol

Tablica 1. Raspodjela ispitanika u pojedinim skupinama s obzirom na dob.

	N	M	SD	Standardna pogreška	ANOVA
Bromfenak	30	70.80	6.865	1.253	F=.387
Deksametazon	30	69.60	7.098	1.296	df <sub>1</sub> =2
Placebo	30	69.47	5.277	.963	df <sub>2</sub> =87
Ukupno	90	69.96	6.420	.677	p=.680

Kratice: N, broj sudionika; M, medijan; SD, standardna devijacija

Tablica 2. Raspodjela ispitanika u pojedinim skupinama s obzirom na trajanje DM u godinama.

	N	M	SD	Standardna pogreška	ANOVA
Bromfenak	30	8.57	4.904	.895	F= .650
Deksametazon	30	8.40	4.099	.748	df <sub>1</sub> =2
Placebo	30	9.60	4.199	.767	df <sub>2</sub> =87
Ukupno	90	8.86	4.398	.464	p=.524

Kratice: N, broj sudionika; M, medijan; SD, standardna devijacija

## 5.2. Koncentracija intraokularnog interleukina 6 (IL-6)

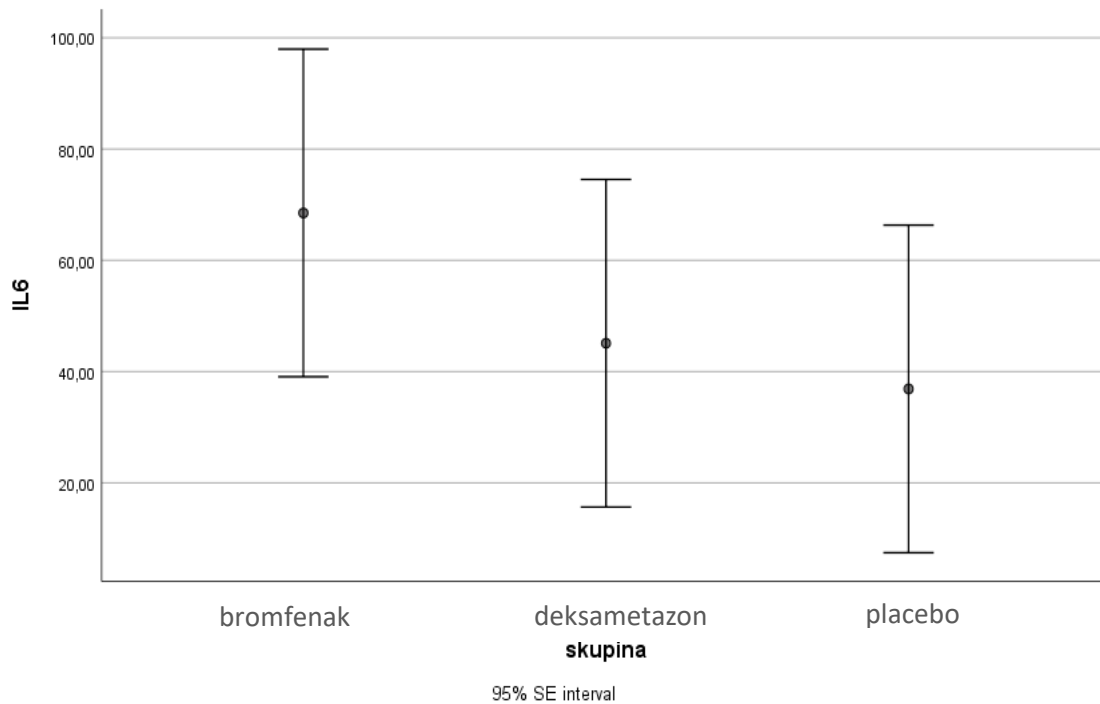
Razlika u koncentraciji intraokularnog interleukina 6 (IL-6) među skupinama prikazana je u tablici 3 i na slici 11.

Tablica 3. Razlike u koncentraciji intraokularnog interleukina 6 (IL-6) u pg/mL s obzirom na vrstu lijeka (ANOVA).

	N	M	SD	Min	Max	ANOVA
Bromfenak	30	68,50	116,21	2,99	448,50	F=1,227
Deksametazon	30	45,09	49,52	1,80	190,34	p=.298
Placebo	30	36,88	61,56	1,96	293,84	df1=2
Ukupno	90	50,16	81,34	1,80	448,50	df2=87

Kratice: N, broj sudionika; M, medijan; SD, standardna devijacija; Min, minimalna vrijednost; Max, maksimalna vrijednost

Jednosmjerna analiza varijance (ANOVA) korištena je za provjeru da li postoji statistički značajna razlika između triju skupina u odnosu na koncentraciju intraokularnog interleukina 6 (IL-6). Analiza varijance s rizikom manjim od 5% nije pokazala statistički značajnu razliku ( $F(2, 87) = 1,272, p < 0,298$ ) u koncentraciji intraokularnog interleukina 6 (IL-6) između skupina.



Slika 11. Razlike u prosječnoj koncentraciji intraokularnog interleukina 6 (IL-6) s obzirom na vrstu lijeka/skupina (N=90).

Legenda:

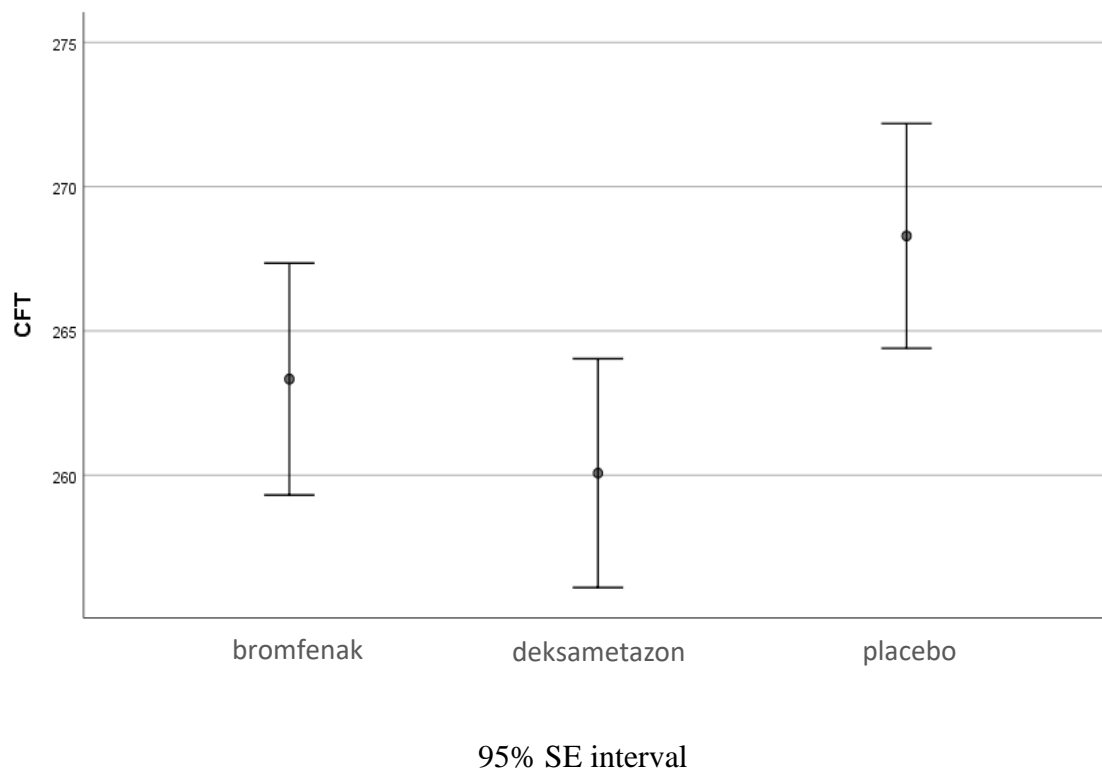
IL-6 - koncentracija interleukina 6 (pg/mL)

95% SE interval – granice pouzdanosti standardne pogreške mjerenja uz stupanj sigurnosti 95%

Na slici 11 prikazane su koncentracije intraokularnog interleukina 6 (IL-6) s obzirom na primijenjeni lijek, odnosno placebo. Rezultati su pokazali da ne postoji statistički značajna razlika u koncentraciji intraokularnog interleukina 6 (IL-6) između skupina ispitanika liječenih topičkim bromfenakom, topičkim deksametazonom i placebom.

### 5.3. Središnja fovealna debljina (CFT; prema engl. central foveal thickness)

Raspodjela središnje fovealne debljine (CFT) u  $\mu\text{m}$  s obzirom na skupine ispitanika prikazana je na slici 12.



Slika 12. Razlike u središnjoj fovealnoj debljini (CFT/ $\mu\text{m}$ ) s obzirom na vrstu lijeka/skupina (Bromfenak N=30; Deksametazon N=30; Placebo N=30).

Legenda:

CFT – središnja fovealna debljina ( $\mu\text{m}$ )

95% SE interval – granice pouzdanosti standardne pogreške mjerenja uz stupanj sigurnosti 95%

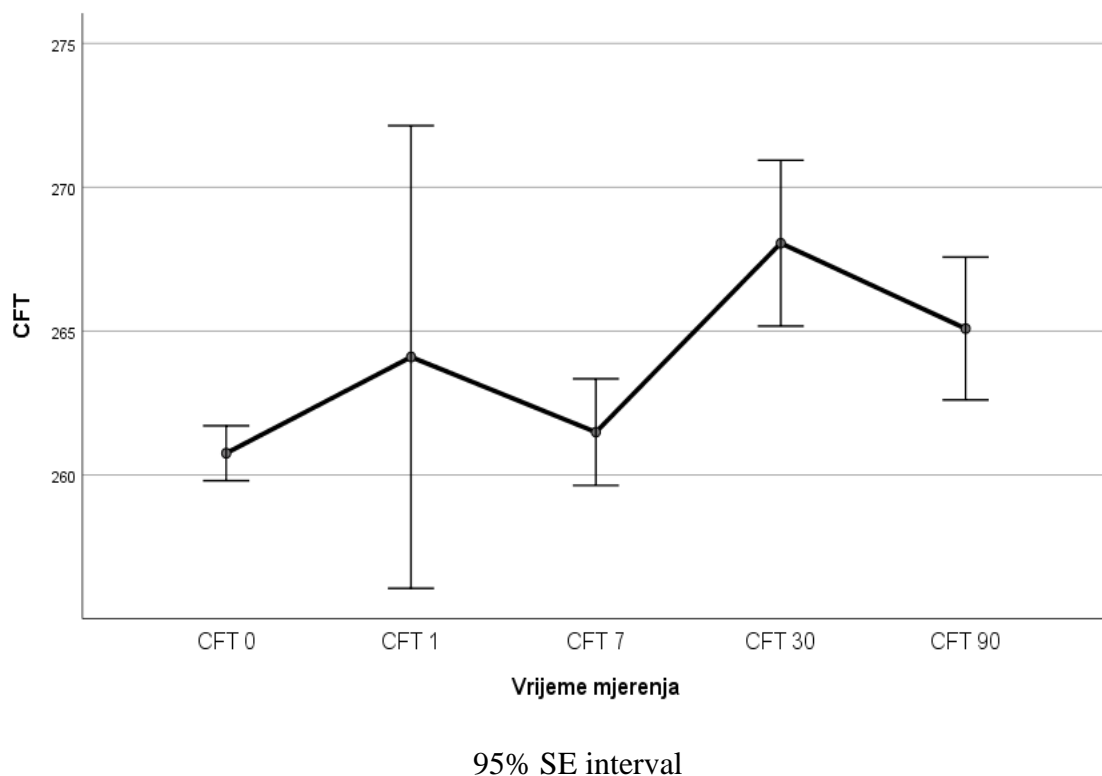


Analizom kontrasta pokazano je da je CFT statistički značajno niži u skupini ispitanika liječenih topičkim deksametazonom u usporedbi sa skupinom pacijenata u kontrolnoj skupini (topički placebo),  $F(2,86) = 4,46$ ,  $p < 0,014$ . Razlike u CFT-u između skupine ispitanika liječenih topičkim bromfenakom i skupine ispitanika u kontrolnoj skupini, kao ni razlike između dviju eksperimentalnih skupina, nisu bile statistički značajne.

PCME je definiran kao povećanje  $> 40\%$  u odnosu na preoperativni CFT (21,46). U objema eksperimentalnim skupinama (skupina liječena topičkim bromfenakom i skupina liječena topičkim deksametazonom) i u placebo skupini nije bilo pacijenata koji su razvili PCME.

#### 5.4. Prikaz promjene središnje fovealne debljine (CFT) s obzirom na vrijeme mjerenja u svih ispitanika

Promjena središnje fovealne debljine (CFT) u  $\mu\text{m}$  s obzirom na vrijeme mjerenja u svih ispitanika prikazana je na slici 13.



Slika 13. Razlike u središnjoj fovealnoj debljini (CFT/ $\mu\text{m}$ ) s obzirom na vrijeme mjerenja (N=90).

Legenda:

CFT – središnja fovealna debljina

CFT 0 - središnja fovealna debljina mjerena na dan operacije

CFT 1 - središnja fovealna debljina mjerena na 1. postoperativni dan

CFT 7 - središnja fovealna debljina mjerena na 7. postoperativni dan

CFT 30 - središnja fovealna debljina mjerena na 30. postoperativni dan

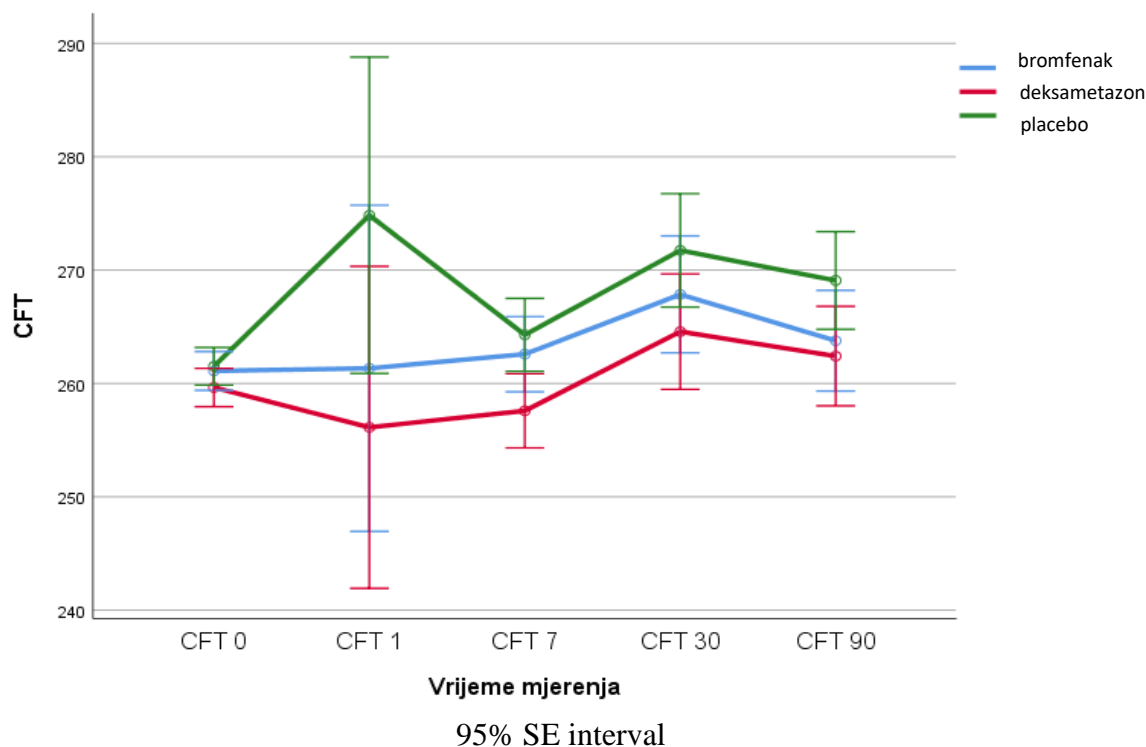
CFT 90 - središnja fovealna debljina mjerena na 90. postoperativni dan

95% SE interval – granice pouzdanosti standardne pogreške mjerenja uz stupanj sigurnosti 95%

Debljina makule dosegla je vrhunac mjesec dana nakon operacije, što je u skladu s prethodnim studijama (27,127), ali nije bilo statistički značajno ( $F(1,264, 108,75) = 0,498, p = .525.$ ).

#### 5.5. Prikaz promjena središnje fovealne debljine (CFT) s obzirom na vrijeme mjerenja među skupinama ispitanika

Promjena središnje fovealne debljine (CFT) u  $\mu\text{m}$  s obzirom na vrijeme mjerenja među skupinama ispitanika prikazana je na slici 14.



Slika 14. Razlike u središnjoj fovealnoj debljini (CFT/ $\mu\text{m}$ ) s obzirom na vrijeme mjerenja i vrstu lijeka/skupina (Bromfenak N=30; Deksametazon N=30; Placebo N=30).

Legenda:

CFT – središnja fovealna debljina

CFT 0 - središnja fovealna debljina mjerena na dan operacije

CFT 1 - središnja fovealna debljina mjerena na 1. postoperativni dan

CFT 7 - središnja fovealna debljina mjerena na 7. postoperativni dan

CFT 30 - središnja fovealna debljina mjerena na 30. postoperativni dan

CFT 90 - središnja fovealna debljina mjerena na 90. postoperativni dan

95% SE interval – granice pouzdanosti standardne pogreške mjerenja uz stupanj sigurnosti 95%

Nije utvrđen interakcijski učinak između vremena mjerenja središnje fovealne debljine i različitih skupina (skupina s bromfenakom; skupina s deksametazonom; skupina s placebo)  $F(2,53, 108,74) = 1,032, p = 0,373$ .

## 5.6. Korelacija između razine intraokularnog interleukina 6 (IL-6) i središnje fovealne debljine (CFT) po skupinama

Korelacija između razine intraokularnog interleukina 6 (IL-6) i središnje fovealne debljine (CFT) u skupini liječenoj bromfenakom prikazana je u tablici 4 i tablici 5.

Tablica 4. Korelacija između razine intraokularnog interleukina 6 (IL-6/pg/mL) i središnje fovealne debljine (CFT/ $\mu\text{m}$ ) u skupini liječenoj bromfenakom; korelacija s apsolutnim vrijednostima.

Varijable	Skupina bromfenak			
	N	Spearman R	t(N-2)	p-vrijednost
IL6 i CFT -7	30	0.087	0.462	0.647
IL6 i CFT 0	30	0.119	0.632	0.532
IL6 i CFT 1	30	0.077	0.410	0.685
IL6 i CFT 7	30	0.100	0.529	0.601
IL6 i CFT 30	30	0.044	0.232	0.818
IL6 i CFT 90	30	0.148	0.793	0.435

Kratice: IL-6, koncentracija interleukina 6 (pg/mL); CFT -7, središnja fovealna debljina mjerena sedam dana prije operacije; CFT 0, središnja fovealna debljina mjerena na dan operacije; CFT 1, središnja fovealna debljina mjerena na 1. postoperativni dan; CFT 7, središnja fovealna debljina mjerena na 7. postoperativni dan; CFT 30, središnja fovealna debljina mjerena na 30. postoperativni dan; CFT 90, središnja fovealna debljina mjerena na 90. postoperativni dan; N, broj sudionika; R, koeficijent korelacije; p-vrijednost, statistička vjerojatnost; t-vrijednost, rezultat t-statistike

Tablica 5. Korelacija između razine intraokularnog interleukina 6 (IL-6/pg/mL) i središnje fovealne debljine (CFT/ $\mu\text{m}$ ) u skupini liječenoj bromfenakom; korelacija s veličinom promjene CFT.

Varijable	Skupina bromfenak			
	N	Spearman R	t(N-2)	p-vrijednost
IL6 i CFT 0	30	0.097	0.518	0.609
IL6 i CFT 1	30	0.177	0.952	0.349
IL6 i CFT 7	30	0.073	0.389	0.700
IL6 i CFT 30	30	-0.053	-0.281	0.781
IL6 i CFT 90	30	0.166	0.891	0.380

Kratice: IL-6, koncentracija interleukina 6 (pg/mL); CFT -7, središnja fovealna debljina mjerena sedam dana prije operacije; CFT 0, središnja fovealna debljina mjerena na dan operacije; CFT 1, središnja fovealna debljina mjerena na 1. postoperativni dan; CFT 7, središnja fovealna debljina mjerena na 7. postoperativni dan; CFT 30, središnja fovealna debljina mjerena na 30. postoperativni dan; CFT 90, središnja fovealna debljina mjerena na 90. postoperativni dan; N, broj sudionika; R, koeficijent korelacije; p-vrijednost, statistička vjerojatnost; t-vrijednost, rezultat t-statistike

Korelacija između razine IL-6 i CFT analizirana je Spearmanovim koeficijentom korelacije. U skupini liječenoj bromfenakom nije bilo statistički značajne korelacije između razine IL-6, CFT-a i promjena u CFT-u usporedbi s mjerenjima provedenima sedam dana prije kirurškog zahvata.

Korelacija između razine intraokularnog interleukina 6 (IL-6) i središnje fovealne debljine (CFT) u skupini liječenoj deksametazonom prikazana je u tablici 6 i tablici 7.

Tablica 6. Korelacija između razine intraokularnog interleukina 6 (IL-6/pg/mL) i središnje fovealne debljine (CFT/ $\mu\text{m}$ ) u skupini liječenoj deksametazonom; korelacija s apsolutnim vrijednostima.

Variable	Skupina deksametazon			
	N	Spearman R	t(N-2)	p-vrijednost
IL6 i CFT -7	30	0.315	1.755	0.090
IL6 i CFT 0	30	0.265	1.455	0.157
IL6 i CFT 1	30	0.370	2.110	0.044
IL6 i CFT 7	30	0.376	2.148	0.040
IL6 i CFT 30	30	0.465	2.778	0.010
IL6 i CFT 90	30	0.340	1.911	0.066

Kratice: IL-6, koncentracija interleukina 6 (pg/mL); CFT -7, središnja fovealna debljina mjerena sedam dana prije operacije; CFT 0, središnja fovealna debljina mjerena na dan operacije; CFT 1, središnja fovealna debljina mjerena na 1. postoperativni dan; CFT 7, središnja fovealna debljina mjerena na 7. postoperativni dan; CFT 30, središnja fovealna debljina mjerena na 30. postoperativni dan; CFT 90, središnja fovealna debljina mjerena na 90. postoperativni dan; N, broj sudionika; R, koeficijent korelacije; p-vrijednost, statistička vjerojatnost; t-vrijednost, rezultat t-statistike

Tablica 7. Korelacija između razine intraokularnog interleukina 6 (IL-6/pg/mL) i središnje fovealne debljine (CFT/ $\mu\text{m}$ ) u skupini liječenoj deksametazonom; korelacija s veličinom promjene CFT.

Varijable	Skupina deksametazon			
	N	Spearman R	t(N-2)	p-vrijednost
IL6 i CFT 0	30	0.171	0.920	0.366
IL6 i CFT 1	30	0.309	1.718	0.097
IL6 i CFT 7	30	0.170	0.913	0.369
IL6 i CFT 30	30	0.609	4.064	0.000
IL6 i CFT 90	30	0.465	2.781	0.010

Kratice: IL-6, koncentracija interleukina 6 (pg/mL); CFT -7, središnja fovealna debljina mjerena sedam dana prije operacije; CFT 0, središnja fovealna debljina mjerena na dan operacije; CFT 1, središnja fovealna debljina mjerena na 1. postoperativni dan; CFT 7, središnja fovealna debljina mjerena na 7. postoperativni dan; CFT 30, središnja fovealna debljina mjerena na 30. postoperativni dan; CFT 90, središnja fovealna debljina mjerena na 90. postoperativni dan; N, broj sudionika; R, koeficijent korelacije; p-vrijednost, statistička vjerojatnost; t-vrijednost, rezultat t-statistike

U skupini liječenoj deksametazonom postojala je statistički značajna povezanost između razine IL-6 i vrijednosti CFT-a koje su izmjerene 1., 7. i 30. dan nakon kirurškoga zahvata te između vrijednosti IL-6 i promjena u CFT -u 30. i 90. dan nakon operacije u usporedbi s mjerenjima provedenim sedam dana prije kirurškoga zahvata. Razina korelacije kreće se od slabe do jako pozitivne. (Spearmanov koeficijent korelacije)



Korelacija između razine intraokularnog interleukina 6 (IL-6) i središnje fovealne debljine (CFT) u kontrolnoj skupini prikazana je u tablici 8 i tablici 9.

Tablica 8. Korelacija između razine intraokularnog interleukina 6 (IL-6/pg/mL) i središnje fovealne debljine (CFT/ $\mu\text{m}$ ) u kontrolnoj skupini; korelacija s apsolutnim vrijednostima.

Variable	Skupina placebo			
	N	Spearman R	t(N-2)	p-vrijednost
IL6 i CFT -7	30	-0.107	-0.571	0.573
IL6 i CFT 0	30	-0.107	-0.571	0.573
IL6 i CFT 1	30	-0.236	-1.285	0.209
IL6 i CFT 7	30	-0.305	-1.692	0.102
IL6 i CFT 30	30	-0.173	-0.932	0.359
IL6 i CFT 90	30	-0.163	-0.872	0.391

Kratice: IL-6, koncentracija interleukina 6 (pg/mL); CFT -7, središnja fovealna debljina mjerena sedam dana prije operacije; CFT 0, središnja fovealna debljina mjerena na dan operacije; CFT 1, središnja fovealna debljina mjerena na 1. postoperativni dan; CFT 7, središnja fovealna debljina mjerena na 7. postoperativni dan; CFT 30, središnja fovealna debljina mjerena na 30. postoperativni dan; CFT 90, središnja fovealna debljina mjerena na 90. postoperativni dan; N, broj sudionika; R, koeficijent korelacije; p-vrijednost, statistička vjerojatnost; t-vrijednost, rezultat t-statistike

Tablica 9. Korelacija između razine intraokularnog interleukina 6 (IL-6/pg/mL) i središnje fovealne debljine (CFT/ $\mu\text{m}$ ) u kontrolnoj skupini; korelacija s veličinom promjene CFT.

Varijable	Skupina placebo			
	N	Spearman R	t(N-2)	p-vrijednost
IL6 i CFT 0	30	-0.333	-1.866	0.073
IL6 i CFT 1	30	-0.065	-0.344	0.733
IL6 i CFT 7	30	-0.124	-0.662	0.514
IL6 i CFT 30	30	0.001	0.007	0.994
IL6 i CFT 90	30	-0.098	-0.521	0.607

Kratice: IL-6, koncentracija interleukina 6 (pg/mL); CFT -7, središnja fovealna debljina mjerena sedam dana prije operacije; CFT 0, središnja fovealna debljina mjerena na dan operacije; CFT 1, središnja fovealna debljina mjerena na 1. postoperativni dan; CFT 7, središnja fovealna debljina mjerena na 7. postoperativni dan; CFT 30, središnja fovealna debljina mjerena na 30. postoperativni dan; CFT 90, središnja fovealna debljina mjerena na 90. postoperativni dan; N, broj sudionika; R, koeficijent korelacije; p-vrijednost, statistička vjerojatnost; t-vrijednost, rezultat t-statistike

U kontrolnoj skupini nije bilo statistički značajne korelacije između razine IL-6 i CFT-a ili promjena u CFT-u u usporedbi s mjerenjima provedenima sedam dana prije operacije (Spearmanov koeficijent korelacije).

### 5.7. Intraokularni tlak (IOP; prema engl. intraocular pressure) i najbolja korigirana vidna oštrina (BCVA; prema engl. best corrected visual acuity)

Intraokularni tlak (IOP) bio je sličan kod svih pacijenata prije i poslije operacije i niti jedan pacijent nije trebao postoperativno liječenje povišenog IOP-a.

U svim liječenim skupinama BCVA se brzo poboljšala tijekom prvog tjedna nakon operacije, a poboljšanja su se zadržala tijekom 90 dana. Prije operacije, BCVA (logMAR) u skupini s bromfenakom bio je  $0,15 \pm 0,19$  preoperativno do  $-0,04 \pm 0,076$ , 90 dana nakon operacije. U skupini s deksametazonom, BCVA prije operacije bio je  $0,16 \pm 0,12$  i  $-0,02 \pm 0,084$ , 90 dana nakon operacije. U placebo skupini, BCVA prije operacije bio je  $0,18 \pm 0,13$  i  $-0,01 \pm 0,079$ , 90 dana nakon operacije. Nije bilo statistički značajne razlike u BCVA između skupina.

## 6. RASPRAVA

Ova studija dokazala je da topički bromfenak nije učinkovitiji od topičkog deksametazona u smanjenju koncentracije intraokularnog interleukina 6 (IL-6) te u smanjenju incidencije pseudofaknog cistoidnog makularnog edema (PCME) kod pacijenata s neproliferativnom dijabetičkom retinopatijom (NPDR). Odlučili smo ispitati upravo preoperativnu primjenu bromfenaka kod pacijenata s dijabetičkom retinopatijom jer se bromfenak kapi za oči koriste za ublažavanje postoperativne boli i upale još od 2000. godine, ali nisu indicirane za prevenciju ili liječenje PCME-a.

U pretraživanju literature pronašli smo nekoliko studija koje su istraživale učinkovitost topičkog bromfenaka u prevenciji PCME-a kod pacijenata s DM-om (89, 90, 91, 92).

Duong i suradnici uspoređivali su topički bromfenak 0.09% i topički prednizolon acetat 1% kod 44 pacijenta sa DM-om i zaključili da nema klinički značajne razlike u fovealnoj debljini i ukupnom volumenu makule između grupa (nakon 7 dana, 1 i 2 mjeseca postoperativno) (89).

Endo i suradnici uspoređivali su učinkovitost topičkog bromfenaka 0.1% i topičkih kortikosteroida u profilaksi PCME-a kod 62 pacijenata s DM-om. NPDR je bila prisutna kod 16 pacijenata u bromfenak grupi te 11 pacijenata u kortikosteroidnoj grupi. Nije uočena klinički značajna razlika u prosječnoj perifovealnoj debljini ili u BCVA između grupa, ali u grupi pacijenata s NPDR-om prosječna perifovealna debljina bila je klinički značajno niža u bromfenak grupi u odnosu na kortikosteroidnu grupu, 4 i 6 tjedana postoperativno (90).

Terada i suradnici uspoređivali su učinkovitost monoterapije 0.1% topičkog bromfenaka i kombinirane terapije 0.1% topičkog bromfenaka sa 0.1% topičkim betametazonom kod 51 pacijenta s DM-om i primijećen je klinički značajno veći porast središnje fovealne debljine (CFT) u bromfenak grupi u odnosu na grupu koja je primala kombiniranu terapiju (91).

U istraživanju koje su proveli Jung i suradnici, sedam pacijenata u bromfenak grupi, devet pacijenata u ketorolak grupi i osam pacijenata u kontrolnoj grupi bolovali su od

DM-a. Bromfenak grupa tri je dana preoperativno i četiri tjedna postoperativno primala 0.1% topički bromfenak, ketorolak grupa primala je topički 0.45% ketorolak jedan dan preoperativno i dva tjedna postoperativno. Sve tri grupe primale su topički antibiotik i topički kortikosteroid (prednizolon acetat 1%) četiri tjedna postoperativno. Središnja fovealna debljina (CFT) jedan mjesec postoperativno bila je klinički značajno veća u kontrolnoj grupi u odnosu na ostale dvije grupe (92).

Mnoge objavljene studije ukazuju na povoljni terapijski učinak preoperativne primjene topičkih NSAIL-a na prevenciju PCME-a, stoga smo postavili hipotezu da je topički bromfenak učinkovitiji od topičkog deksametazona u smanjenju koncentracije intraokularnog interleukina 6 (IL-6) te u smanjenju incidencije pseudofaknog cistoidnog makularnog edema (PCME) kod pacijenata s neproliferativnom dijabetičkom retinopatijom (NPDR).

Laursen i suradnici smatraju da su nesteroidni antiinflamatorni lijekovi (NSAIL) neophodni za prevenciju pseudofaknog cistoidnog makularnog edema (PCME) kod pacijenata s visokim rizikom, poput onih s dijabetičkom retinopatijom (DR) (64).

U retrospektivnom istraživanju koje su proveli Modjtahedi i suradnici, kod pacijenata s NPDR-om nije došlo do promjene u incidenciji PCME-a nakon operacije katarakte neovisno o tome jesu li koristili NSAIL terapiju perioperativno (33).

Do sada je objavljeno nekoliko studija koje ukazuju na povoljan terapijski učinak kombinacije NSAIL-a i kortikosteroida kod pacijenata s NPDR-om u usporedbi sa monoterapijom kortikosteroidima, što je prikazano u tablici 10.

Međutim, istodobna upotreba topičkih NSAIL-a i topičkih kortikosteroida može uzrokovati usporeno cijeljenje rana, stoga njihova kombinirana upotreba može rezultirati keratitisom kod pojedinih pacijenata, a produljena uporaba (> 4 tjedna) može rezultirati oštećenjem epitela, stanjivanjem rožnice, erozijom rožnice, ulceracijom ili perforacijom rožnice (93).

Tablica 10. Studije koje uspoređuju kombinaciju NSAIL-a i kortikosteroida s monoterapijom kortikosteroidima u prevenciji PCME-a kod pacijenata s NPDR-om.

Pollack 2017 (49)	Nepafenak 0.1%+ deksametazon 0.1%	Deksametazon 0.1%
Singh 2012 (48)	Nepafenak 0.1%+ prednizolon	Prednizolon (Omnipred)
Singh 2017 (94)	Nepafenak 0.3%+ prednizolon	Prednizolon (Omnipred)
Singh 2017 (95)	Nepafenak 0.1%+ prednizolon	Prednizolon (Omnipred)
Sarfraz 2017 (51)	Nepafenak 0.1%+ prednizolon 0.1%	1% Prednizolon Acetat
Entezari 2017 (96)	Diklofenak 0.1%+ kortikosteroid	Kortikosteroid (nije naveden koji)

U svim navedenim studijama, pacijenti koji su dobivali topičke NSAIL-e primali su terapiju jedan ili više dana i preoperativno i postoperativno, dok su pacijenti koji su primali topičke kortikosteroide terapiju primali samo postoperativno. To je dovelo do velikih razlika u primljenoj dozi. Zbog toga smo u ovom istraživanju uspoređivali učinak topičkih NSAIL-a i topičkih kortikosteroida tako da su ispitanici u objema skupinama dobivali terapiju i preoperativno i postoperativno, kako bi rezultati bili usporedivi.

Rezultati naše studije ukazuju da kada se uspoređuju učinci ekvivalentnih doza topičkih NSAIL-a i topičkih kortikosteroida, postoperativna središnja fovealna debljina (CFT) statistički je značajno niža isključivo u skupini pacijenata koji su dobivali topički deksametazon u odnosu na skupinu pacijenata u kontrolnoj skupini (placebo). Kod skupine pacijenata koji su dobivali topički bromfenak, u odnosu na placebo skupinu utvrdili smo da ne postoji statistički značajna razlika u središnjoj fovealnoj debljini (CFT) i eventualnog razvoja PCME-a (definiran kao povećanje CFT-a za 40% u odnosu na preoperativnu vrijednost).

Do sada nije provedeno istraživanje s pacijentima s NPDR-om, koje bi uspoređivalo terapijski učinak NSAIL-a na smanjenje PCME-a u usporedbi s ekvivalentnim doziranjem kortikosteroida s odgovarajućom intraokularnom penetracijom. Iako postoje studije koje ukazuju na povoljan učinak preoperativne terapije s NSAIL-ima, ne postoje studije s uvođenjem kortikosteroida prije operacije (97). Ovo je prva studija koja ispituje učinak preoperativne terapije topičkog deksametazona i topičkog bromfenaka na smanjenje incidencije postoperativnog makularnog edema.

Povjerenstvo za procjenu „AAO Ophthalmic Technology Assessment Committee Retina/Vitreous Panel“ objavilo je da je terapija nesteroidnim antiinflamatornim lijekovima učinkovita u smanjenju PCME-a i može ubrzati oporavak vida nakon operacije, ali uporaba NSAIL-a ne mijenja dugoročnu prognozu (> 3 mjeseca) vidne funkcije te nema dokaza da se korist od nesteroidnih antiinflamatornih lijekova ne može postići ekvivalentnim doziranjem kortikosteroida pa se čini malo vjerojatnim da nesteroidni antiinflamatorni lijekovi i kortikosteroidi imaju sinergistički učinak s obzirom na preklapajuće mehanizme djelovanja obiju skupina lijekova (30, 98).

Kortikosteroidi i NSAIL-i imaju djelomično preklopljeni mehanizam djelovanja te nije razjašnjeno je li interakcija između ovih lijekova aditivna ili sinergistička. Kortikosteroidi imaju daleko šira protuupalna svojstva od nesteroidnih antiinflamatornih lijekova te ne postoji racionalni mehanizam koji bi mogao objasniti veći terapijski učinak nesteroidnih antiinflamatornih lijekova na smanjenje PCME-a u usporedbi s ekvivalentnim doziranjem kortikosteroida s odgovarajućom intraokularnom penetracijom (99).

Prednosti NSAIL-a u odnosu na kortikosteroide uključuju smanjeni rizik od sekundarnih infekcija, dobru kontrolu očnog tlaka i dodatni analgetski učinak (100). Dodatni razlog za uporabu NSAIL-a je sposobnost održavanja intraoperativne midrijaze, ali čini se da i kortikosteroidi imaju slične terapijske učinke (101,66). Prolazno pečenje, žuljanje i konjunktivalna hiperemija česte su nuspojave topičkih NSAIL-a (65). Mnoge studije dokazale su štetne nuspojave topičkih NSAIL-a kao što je površni točkasti keratitis, infiltrati rožnice, epitelni defekti (102,103,104). Slučajevi ozbiljne toksičnosti kao što je stanjivanje i perforacija rožnice zabilježeni su korištenjem 0.1% diklofenaka, 0.5% ketorolaka, 0.1% nepafenaka i 0.09% bromfenaka (105,106,107,108,109,110).

Dijabetička keratopatija javlja se u 70% pacijenata s DM-om (111,112). Kao posljedica epitelne disfunkcije, dijabetičke rožnice imaju veći rizik od razvoja recidivirajućih erozija, oslabljene epitelizacije, smanjene osjetljivosti rožnice, površinske točkaste keratopatije, oslabljenog cijeljenja rana i sklonosti ulceracijama (113,114).

Zbog štetnih nuspojava NSAIL-a (erozija rožnice, stanjivanje rožnice, odgođeno cijeljenje rana, ulceracija i perforacija), pacijenti s oštećenom rožnicom (*diabetes mellitus*, sindrom suhog oka, reumatoidni artritis) možda nisu dobri kandidati za njihovu upotrebu. Nakon operacije katarakte topički nesteroidni antiinflamatorni lijekovi mogu biti dodatni okidač koji mijenja eroziju rožnice u ulceraciju kod visoko rizičnih pacijenata (115).

Budući da se NSAIL-i gotovo nikada ne koriste bez kortikosteroida postoperativno, pogotovo kod pacijenata s *diabetesom mellitusom* (DM), pseudo-eksfolijacijom (PEX) ili uveitisom, zbog potencijalne neučinkovitosti u kontroliranju postoperativne upale, postavlja se pitanje je li rizik od PCME-a veći od rizika za nuspojave zbog njihove istodobne primjene (65,93,116,117).

U ovoj studiji po prvi se put ispitaio učinak topičkog bromfenaka i topičkog deksametazona na intraokularnu koncentraciju IL-6 kod pacijenata s neproliferativnom dijabetičkom retinopatijom, što je kvantificirano vrlo egzaktnom biokemijskom metodom (ELISA; prema engl. *enzyme-linked immunosorbent assay*). Analizom dobivenih podataka utvrdili smo da nema statistički značajne razlike u koncentraciji intraokularnog interleukina 6 (IL-6) između pojedinih skupina ispitanika koji su primili različitu vrstu lijeka što može značiti da topički bromfenak i topički deksametazon nemaju značajan učinak na koncentraciju intraokularnog interleukina 6 (IL-6) kod pacijenata s neproliferativnom dijabetičkom retinopatijom.

U pretraživanju literature pronašli smo nekoliko studija koje su ispitivale intraokularnu koncentraciju IL-6.

U studiji Funatsu i suradnici, faktori kao što su arterijska hipertenzija, razina vaskularnog endotelnog faktora rasta (VEGF; prema engl. *vascular endothelial growth factor*) i razina IL-6 u očnoj vodici bili su povezani s pogoršanjem makularnog edema (118). Također, razine IL-6 korelirale su s težinom dijabetičke retinopatije (DR) i sa



središnjom fovealnom debljinom (CFT) izmjenom OCT-om kod pacijenata s DR-om (119,120,121).

Nadalje, Klein i suradnici uočili su pozitivnu korelaciju razine IL-6 u očnoj vodici i ukupnog volumena makule i središnje fovealne debljine (CFT) kod pacijenata s DR-om (122).

Također, primijećena je povezanost povišenih razina IL-6 u očnoj vodici i pojave 'curenja' u makuli na fluoresceinskoj angiografiji (FA) kod pacijenata s DM-om 6 mjeseci nakon operacije katarakte (97).

U studiji Malecaze i suradnici, zaključili su da je lokalno sintetizirani IL-6 glavni medijator postoperativne upale nakon operacije katarakte te da njegova koncentracija u očnoj vodici značajno raste postoperativno (86).

U studiji Chen i suradnici, primijećena je povišena razina IL-6 u serumu i očnoj vodici kod pacijenata s DR-om u odnosu na zdrave kontrole te je primijećena statistički značajna korelacija koncentracije IL-6 i razine HbA1c u serumu (123).

Chu i suradnici radili su istraživanje na 288 pacijenata koji nisu bolovali od DM-a i utvrdili su da je koncentracija IL-6 u očnoj vodici bila značajno viša kod pacijenata koji su razvili PCME (124).

Matsumura i suradnici istraživali su utjecaj topičkog bromfenaka 0.1% i topičkog 0.02% fluorometolona na koncentraciju IL-6 u očnoj vodici kod pacijenata nakon operacije katarakte i utvrdili da nema značajne razlike u koncentraciji IL-6 među skupinama (125).

Rezultati ove studije u skladu su s navedenim: nema statistički značajne razlike u koncentraciji IL-6 u očnoj vodici između grupa pacijenata s NPDR-om koji su primali topički 0.09% bromfenak, topički deksametazon i placebo sedam dana prije operacije. No, zanimljivo je da je korelacija između razine IL-6 i postoperativnih vrijednosti CFT-a različita među skupinama: u skupini s bromfenakom korelacija gotovo da ne postoji, u skupini s deksametazonom korelacija je pozitivna, a u skupini s placebo korelacija je negativna što može ukazivati na različite vrste interakcije lijekova na molekularne mehanizme koji utječu na odnos između IL-6 i CFT-a.

U pogledu učinka topičkih NSAIL-a i topičkih kortikosteroida na incidenciju pseudofaknog cistoidnog makularnog edema (PCME), rezultati ove studije ukazuju da do promjene u središnjoj fovealnoj debljini (CFT) dolazi pod utjecajem različite vrste lijeka pri čemu je CFT statistički značajno niža isključivo u u skupini pacijenata koji su dobivali topički deksametazon u odnosu na skupinu pacijenata u kontrolnoj skupini (placebo). Između ostalih skupina nisu utvrđene statistički značajne razlike u središnjoj fovealnoj debljini (CFT). Može se zaključiti da topički bromfenak nije učinkovitiji u smanjenju učestalosti PCME-a kod pacijenata s NPDR-om te je rutinska primjena kombinacije nesteroidnih antiinflamatornih lijekova i kortikosteroida nepotrebna (99, 126).

Farmakološki pristup treba prilagoditi svakom pacijentu individualno, na temelju kliničke slike i anamneze. NSAIL-i mogu biti korisni kod pacijenata s rizikom od nuspojava od topičkih kortikosteroida kao npr. kod pacijenata koji su imali prethodnu reakciju povišenja intraokularnog tlaka nakon kortikosteroidne terapije (*steroid responderi*) ili pacijenata s recidivirajućim herpetičnim keratitisom (121).

Prednost ovog istraživanja nalazi se u činjenici da se radi o prvoj prospektivnoj studiji koja ispituje učinak preoperativnog topičkog bromfenaka i preoperativnog topičkog deksametazona na koncentraciju interleukina 6 (IL-6) u očnoj vodici kod bolesnika s blagom i umjerenom NPDR-om te uspoređuje te koncentracije s razvojem postoperativnih promjena u makuli koje su vidljive bilo klinički ili na OCT-u. Također, ovo je prva studija s uvođenjem kortikosteroida prije operacije, odnosno prva studija koja ispituje učinak preoperativnog topičkog bromfenaka i deksametazona na incidenciju pseudofaknog cistoidnog makularnog edema (PCME) definiranog kao porast središnje fovealne debljine (CFT) za 40% u odnosu na preoperativne vrijednosti.

Ograničenje ovog istraživanja je činjenica da nisu uzeti podatci o trajanju operacije, parametrima fakoemulzifikacije te razinama HbA1c, što su sve važni čimbenici za razvoj PCME-a. Nezaobilazno ograničenje ovog istraživanja jest mali uzorak i nedostatak dugoročnog praćenja (>3 mjeseca).

Potrebne će biti daljnje studije s većim brojem ispitanika s ciljem otkrivanja optimalnog puta primjene i doziranja protuupalnih lijekova, osobito kod pacijenata s preoperativnom dijabetičkom retinopatijom i dijabetičkim makularnim edemom.

## 7. ZAKLJUČAK

Cilj ove prospektivne, dvostruko slijepe studije bio je usporediti učinak topičkih nesteroidnih antiinflamatornih lijekova (NSAIL) i topičkih kortikosteroida na intraokularnu koncentraciju interleukina 6 (IL-6) te na incidenciju pseudofaknog cistoidnog makularnog edema (PCME) kod bolesnika s neproliferativnom dijabetičkom retinopatijom (NPDR).

Učinjenom analizom dobivenih podataka utvrdili smo da nema statistički značajne razlike u koncentraciji intraokularnog interleukina 6 (IL-6) između pojedinih skupina ispitanika koji su primili različitu vrstu lijeka (topičke nesteroidne antiinflamatorne lijekove; topičke kortikosteroide; placebo). Može se zaključiti da topički nesteroidni antiinflamatorni lijekovi i topički kortikosteroidi nemaju značajan učinak na koncentraciju intraokularnog interleukina 6 (IL-6) kod pacijenata s neproliferativnom dijabetičkom retinopatijom.

Usporedbom rezultata među skupinama utvrdili smo da ne postoji statistički značajna razlika između koncentracije intraokularnog interleukina 6 (IL-6) u skupini pacijenata koji su dobivali topičke NSAIL-e u odnosu na placebo skupinu.

Usporedbom rezultata među skupinama utvrdili smo da ne postoji statistički značajna razlika između koncentracije intraokularnog interleukina 6 (IL-6) u skupini pacijenata koji su dobivali topičke kortikosteroide u odnosu na placebo skupinu.

Nadalje, usporedbom rezultata među skupinama utvrdili smo da ne postoji statistički značajna razlika u središnjoj fovealnoj debljini (CFT; prema engl. *central foveal thickness*) i eventualnog razvoja PCME-a (definiranog kao povećanje CFT-a za 40% u odnosu na preoperativnu vrijednost) kod skupine pacijenata koji su dobivali topičke NSAIL-e u odnosu na placebo skupinu.

U skupini pacijenata koji su dobivali topičke kortikosteroide u odnosu na placebo skupinu, utvrđena je statistički značajna razlika u središnjoj fovealnoj debljini (CFT). Na temelju navedenog može se zaključiti da perioperativno primijenjeni topički kortikosteroidi imaju povoljan terapijski učinak na smanjenje pojavnosti PCME-a.

Usporedbom rezultata među skupinama pacijenata koji su dobivali topičke kortikosteroide i topičke NSAIL-e nije bilo statistički značajne razlike u središnjoj fovealnoj debljini (CFT).

Na temelju svega navedenog može se zaključiti da topički bromfenak nije učinkovitiji od topičkog deksametazona u smanjenju koncentracije intraokularnog interleukina 6 (IL-6) te u smanjenju incidencije pseudofaknog cistoidnog makularnog edema (PCME) kod pacijenata s neproliferativnom dijabetičkom retinopatijom (NPDR).

## 8. SAŽETAK

Pseudofakni cistoidni makularni edem (PCME) je zadebljanje mrežnice u području makule, koje se obično razvija unutar tri mjeseca nakon operacije katarakte. *Diabetes mellitus* značajan je faktor rizika za razvoj PCME-a i raste proporcionalno s težinom dijabetičke retinopatije (DR). Interleukin 6 (IL-6) vjerojatno igra ključnu ulogu u razvoju upale nakon operacije katarakte.

U ovo prospektivno, dvostruko slijepo istraživanje uključili smo 90 pacijenata koji su bolovali od katarakte i blage do umjerene neproliferativne dijabetičke retinopatije. Prilikom svakog posjeta svi su pacijenti bili podvrgnuti potpunom oftalmološkom pregledu s mjerenjem središnje fovealne debljine (CFT) optičkom koherentnom tomografijom (OCT). Pseudofakni cistoidni makularni edem se definira kao povećanje CFT-a za 40% u odnosu na preoperativnu vrijednost. Na početku operacije paracentezom je prikupljeno oko 0,1 – 0,2 ml očne vodice za određivanje koncentracije intraokularnog interleukina 6 (IL-6).

Statističkom analizom dobivenih podataka utvrdili smo da ne postoji razlika u prosječnoj koncentraciji intraokularnog interleukina 6 (IL-6) s obzirom na vrstu lijeka, odnosno skupinu. Nadalje, do promjene u središnjoj fovealnoj debljini (CFT) dolazi pod utjecajem različite vrste lijeka pri čemu je CFT statistički značajno niža isključivo kod eksperimentalne skupine koja je primala topički deksametazon u odnosu na skupinu pacijenata u kontrolnoj skupini (placebo). Između ostalih skupina nisu utvrđene statistički značajne razlike u CFT-u.

Može se zaključiti da topički bromfenak nije učinkovitiji od topičkog deksametazona u smanjenju koncentracije intraokularnog interleukina 6 (IL-6) te u smanjenju incidencije pseudofaknog cistoidnog makularnog edema (PCME) kod pacijenata s neproliferativnom dijabetičkom retinopatijom (NPDR).

## 9. SUMMARY

The effect of topical bromfenac in prevention of pseudophakic cystoid macular edema in patients with non-proliferative diabetic retinopathy

Anđela Jukić, 2023.

Pseudophakic cystoid macular edema (PCME) is macular thickening which usually develops within 3 months after cataract surgery. Diabetes mellitus is significant risk factor for developing PCME, risk grows proportionately with the severity of the diabetic retinopathy (DR). Interleukin 6 (IL-6) probably plays a crucial role in the pathophysiology of inflammation after cataract surgery.

This prospective study included 90 eyes of patients with cataract and mild to moderate NPDR. At each visit, all patients underwent a complete ophthalmological examination with central foveal thickness measurement (CFT) with optical coherence tomography (OCT). PCME was defined as CFT increase of 40% from baseline. About 0.1-0.2 mL of aqueous humor was collected at the beginning of the surgery for IL-6 concentration analysis.

There was no statistically significant difference in intraocular IL-6 concentration between different groups. Furthermore, CFT was statistically significantly lower only in the dexamethasone group when compared to the group of patients in the control group. No statistically significant differences in CFT were noted among the other groups.

Conclusion can be made that topical bromfenac is not more effective than topical dexamethasone in reducing intraocular concentration of IL-6 and in reducing the incidence of PCME in patients with NPDR.

## 10. POPIS LITERATURE

1. Bourne RR, Stevens GA, White RA, et al. Causes of vision loss worldwide, 1990-2010: a systematic analysis. *Lancet Glob Health*. 2013;1(6):e339-e349. doi:10.1016/S2214-109X(13)70113-X
2. Lee R, Wong TY, Sabanayagam C. Epidemiology of diabetic retinopathy, diabetic macular edema and related vision loss. *Eye Vis (Lond)*. 2015;2:17. Published 2015 Sep 30. doi:10.1186/s40662-015-0026-2
3. Yau JW, Rogers SL, Kawasaki R, et al. Global prevalence and major risk factors of diabetic retinopathy. *Diabetes Care*. 2012;35(3):556-564. doi:10.2337/dc11-1909
4. Alder VA, Su EN, Yu DY, Cringle SJ, Yu PK. Diabetic retinopathy: early functional changes. *Clin Exp Pharmacol Physiol*. 1997;24(9-10):785-788. doi:10.1111/j.1440-1681.1997.tb02133.x
5. Semeraro F, Morescalchi F, Cancarini A, Russo A, Rezzola S, Costagliola C. Diabetic retinopathy, a vascular and inflammatory disease: Therapeutic implications. *Diabetes Metab*. 2019;45(6):517-527. doi:10.1016/j.diabet.2019.04.002
6. Tang J, Kern TS. Inflammation in diabetic retinopathy. *Prog Retin Eye Res*. 2011;30(5):343-358. doi:10.1016/j.preteyeres.2011.05.002
7. Wong TY, Cheung CM, Larsen M, Sharma S, Simó R. Diabetic retinopathy. *Nat Rev Dis Primers*. 2016;2:16012. Published 2016 Mar 17. doi:10.1038/nrdp.2016.12
8. Simó R, Stitt AW, Gardner TW. Neurodegeneration in diabetic retinopathy: does it really matter?. *Diabetologia*. 2018;61(9):1902-1912. doi:10.1007/s00125-018-4692-1
9. Pfister F, Feng Y, vom Hagen F, et al. Pericyte migration: a novel mechanism of pericyte loss in experimental diabetic retinopathy. *Diabetes*. 2008;57(9):2495-2502. doi:10.2337/db08-0325
10. Ebnetter A, Wolf S, Zinkernagel MS. Prognostic significance of foveal capillary drop-out and previous panretinal photocoagulation for diabetic macular oedema treated with ranibizumab. *Br J Ophthalmol*. 2016;100(3):365-370. doi:10.1136/bjophthalmol-2014-306482

11. TANIGUCHI Y. Ultrastructure of pigment granules of retinal epithelium. I. Cow's eye. *Am J Ophthalmol.* 1959;48(2):221-230. doi:10.1016/0002-9394(59)91238-3
12. Dong N, Xu B, Wang B, Chu L. Study of 27 aqueous humor cytokines in patients with type 2 diabetes with or without retinopathy. *Mol Vis.* 2013;19:1734-1746. Published 2013 Aug 4.
13. Grading diabetic retinopathy from stereoscopic color fundus photographs--an extension of the modified Airlie House classification. ETDRS report number 10. Early Treatment Diabetic Retinopathy Study Research Group. *Ophthalmology.* 1991;98(5 Suppl):786-806.
14. Fundus photographic risk factors for progression of diabetic retinopathy. ETDRS report number 12. Early Treatment Diabetic Retinopathy Study Research Group. *Ophthalmology.* 1991;98(5 Suppl):823-833
15. Wu J, Zhong Y, Yue S, i sur. Aqueous Humor Mediator and Cytokine Aberrations in Diabetic Retinopathy and Diabetic Macular Edema: A Systematic Review and Meta-Analysis. *Dis Markers.* 2019;2019:6928524. Published 2019 Nov 23. doi:10.1155/2019/6928524
16. Johnson MW. Etiology and treatment of macular edema. *Am J Ophthalmol.* 2009;147(1):11-21.e1. doi:10.1016/j.ajo.2008.07.024
17. Singh R, Ramasamy K, Abraham C, Gupta V, Gupta A. Diabetic retinopathy: an update. *Indian J Ophthalmol.* 2008;56(3):178-188.
18. Photocoagulation for diabetic macular edema. Early Treatment Diabetic Retinopathy Study report number 1. Early Treatment Diabetic Retinopathy Study research group. *Arch Ophthalmol.* 1985;103(12):1796-1806.
19. Wilkinson CP, Ferris FL 3rd, Klein RE, i sur. Proposed international clinical diabetic retinopathy and diabetic macular edema disease severity scales. *Ophthalmology.* 2003;110(9):1677-1682. doi:10.1016/S0161-6420(03)00475-5
20. Wu L, Fernandez-Loaiza P, Sauma J, Hernandez-Bogantes E, Masis M. Classification of diabetic retinopathy and diabetic macular edema. *World J Diabetes.* 2013;4(6):290-294. doi:10.4239/wjd.v4.i6.290



21. Yonekawa Y, Kim IK. Pseudophakic cystoid macular edema. *Curr Opin Ophthalmol.* 2012;23(1):26-32. doi:10.1097/ICU.0b013e32834cd5f8
22. Russo A, Costagliola C, Delcassi L, i sur. Topical nonsteroidal anti-inflammatory drugs for macular edema. *Mediators Inflamm.* 2013;2013:476525. doi:10.1155/2013/476525
23. Han JV, Patel DV, Squirrell D, McGhee CN. Cystoid macular oedema following cataract surgery: A review. *Clin Exp Ophthalmol.* 2019;47(3):346-356. doi:10.1111/ceo.13513
24. Flach AJ. The incidence, pathogenesis and treatment of cystoid macular edema following cataract surgery. *Trans Am Ophthalmol Soc.* 1998;96:557-634.
25. Guo S, Patel S, Baumrind B, i sur. Management of pseudophakic cystoid macular edema. *Surv Ophthalmol.* 2015;60(2):123-137. doi:10.1016/j.survophthal.2014.08.005
26. Chu CJ, Johnston RL, Buscombe C, et al. Risk Factors and Incidence of Macular Edema after Cataract Surgery: A Database Study of 81984 Eyes. *Ophthalmology.* 2016;123(2):316-323. doi:10.1016/j.ophtha.2015.10.001
27. Yang J, Cai L, Sun Z, et al. Risk factors for and diagnosis of pseudophakic cystoid macular edema after cataract surgery in diabetic patients [published correction appears in *J Cataract Refract Surg.* 2017 Aug;43(8):1126]. *J Cataract Refract Surg.* 2017;43(2):207-214. doi:10.1016/j.jcrs.2016.11.047
28. Diabetic Retinopathy Clinical Research Network Authors/Writing Committee, Baker, C. W., Almkhatar, T., Bressler, N. M., Glassman, A. R., Grover, S., Kim, S. J., i sur. Macular edema after cataract surgery in eyes without preoperative central-involved diabetic macular edema. *JAMA Ophthalmol.* 2013;131(7):870-879. doi:10.1001/jamaophthalmol.2013.2313
29. Dowler JG, Sehmi KS, Hykin PG, Hamilton AM. The natural history of macular edema after cataract surgery in diabetes. *Ophthalmology.* 1999;106(4):663-668. doi:10.1016/S0161-6420(99)90148-3
30. Kim SJ, Schoenberger SD, Thorne JE, Ehlers JP, Yeh S, Bakri SJ. Topical Nonsteroidal Anti-inflammatory Drugs and Cataract Surgery: A Report by the American

Academy of Ophthalmology. *Ophthalmology*. 2015;122(11):2159-2168. doi:10.1016/j.ophtha.2015.05.014

31. Jittpoonkuson T, Garcia PM, Rosen RB. Correlation between fluorescein angiography and spectral-domain optical coherence tomography in the diagnosis of cystoid macular edema. *Br J Ophthalmol*. 2010;94(9):1197-1200. doi:10.1136/bjo.2009.170589

32. Miyake K, Nishimura K, Harino S, i sur. The effect of topical diclofenac on choroidal blood flow in early postoperative pseudophakias with regard to cystoid macular edema formation. *Invest Ophthalmol Vis Sci*. 2007;48(12):5647-5652. doi:10.1167/iovs.07-0262

33. Modjtahedi BS, Paschal JF, Batech M, Luong TQ, Fong DS. Perioperative Topical Nonsteroidal Anti-inflammatory Drugs for Macular Edema Prophylaxis Following Cataract Surgery. *Am J Ophthalmol*. 2017;176:174-182. doi:10.1016/j.ajo.2017.01.006

34. De Clerck EE, Schouten JS, Berendschot TT, i sur. New ophthalmologic imaging techniques for detection and monitoring of neurodegenerative changes in diabetes: a systematic review. *Lancet Diabetes Endocrinol*. 2015;3(8):653-663. doi:10.1016/S2213-8587(15)00136-9

35. Huang D, Swanson EA, Lin CP, i sur. Optical coherence tomography. *Science*. 1991;254(5035):1178-1181. doi:10.1126/science.1957169

36. Hahn P, Migacz J, O'Connell R, Maldonado RS, Izatt JA, Toth CA. The use of optical coherence tomography in intraoperative ophthalmic imaging. *Ophthalmic Surg Lasers Imaging*. 2011;42 Suppl(0):S85-S94. doi:10.3928/15428877-20110627-08

37. Chen TC, Cense B, Pierce MC, i sur. Spectral domain optical coherence tomography: ultra-high speed, ultra-high resolution ophthalmic imaging. *Arch Ophthalmol*. 2005;123(12):1715-1720. doi:10.1001/archophth.123.12.1715

38. Schuman JS. Spectral domain optical coherence tomography for glaucoma (an AOS thesis). *Trans Am Ophthalmol Soc*. 2008;106:426-458.

39. Gabriele ML, Wollstein G, Ishikawa H, i sur. Optical coherence tomography: history, current status, and laboratory work. *Invest Ophthalmol Vis Sci*. 2011;52(5):2425-2436. Published 2011 Apr 14. doi:10.1167/iovs.10-6312
40. Lee KM, Lee EJ, Kim TW, Kim H. Comparison of the Abilities of SD-OCT and SS-OCT in Evaluating the Thickness of the Macular Inner Retinal Layer for Glaucoma Diagnosis. *PLoS One*. 2016;11(1):e0147964. Published 2016 Jan 26. doi:10.1371/journal.pone.0147964
41. Srinivasan VJ, Adler DC, Chen Y, i sur. Ultrahigh-speed optical coherence tomography for three-dimensional and en face imaging of the retina and optic nerve head. *Invest Ophthalmol Vis Sci*. 2008;49(11):5103-5110. doi:10.1167/iovs.08-2127
42. Badaró E, Novais E, Prodocimo LM, Sallum JM. Spectral-domain optical coherence tomography for macular edema. *ScientificWorldJournal*. 2014;2014:191847. doi:10.1155/2014/191847
43. Eriksson U, Alm A, Bjärnhall G, Granstam E, Matsson AW. Macular edema and visual outcome following cataract surgery in patients with diabetic retinopathy and controls. *Graefes Arch Clin Exp Ophthalmol*. 2011;249(3):349-359. doi:10.1007/s00417-010-1484-9
44. Wittpenn JR, Silverstein S, Heier J, i sur. A randomized, masked comparison of topical ketorolac 0.4% plus steroid vs steroid alone in low-risk cataract surgery patients. *Am J Ophthalmol*. 2008;146(4):554-560. doi:10.1016/j.ajo.2008.04.036
45. Kim SJ, Bressler NM. Optical coherence tomography and cataract surgery. *Curr Opin Ophthalmol*. 2009;20(1):46-51. doi:10.1097/icu.0b013e3283199162
46. Kim SJ, Belair ML, Bressler NM, i sur. A method of reporting macular edema after cataract surgery using optical coherence tomography. *Retina*. 2008;28(6):870-876. doi:10.1097/IAE.0b013e318169d04e
47. Ramakrishnan S, Baskaran P, Talwar B, Venkatesh R. Prospective, Randomized Study Comparing the Effect of 0.1% Nepafenac and 0.4% Ketorolac Tromethamine on Macular Thickness in Cataract Surgery Patients With Low Risk for Cystoid Macular

Edema. *Asia Pac J Ophthalmol (Phila)*. 2015;4(4):216-220. doi:10.1097/APO.0000000000000089

48. Singh R, Alpern L, Jaffe GJ, i sur. Evaluation of nepafenac in prevention of macular edema following cataract surgery in patients with diabetic retinopathy. *Clin Ophthalmol*. 2012;6:1259-1269. doi:10.2147/OPHTH.S31902

49. Pollack A, Staurenghi G, Sager D, Mukesh B, Reiser H, Singh RP. Prospective randomised clinical trial to evaluate the safety and efficacy of nepafenac 0.1% treatment for the prevention of macular oedema associated with cataract surgery in patients with diabetic retinopathy. *Br J Ophthalmol*. 2017;101(4):423-427. doi:10.1136/bjophthalmol-2016-308617

50. Shorstein NH, Liu L, Waxman MD, Herrinton LJ. Comparative Effectiveness of Three Prophylactic Strategies to Prevent Clinical Macular Edema after Phacoemulsification Surgery. *Ophthalmology*. 2015;122(12):2450-2456. doi:10.1016/j.opthta.2015.08.024

51. Sarfraz MH, Haq RI, Mehboob MA. Effect of topical nepafenac in prevention of macular edema after cataract surgery in patients with non-proliferative diabetic retinopathy. *Pak J Med Sci*. 2017;33(1):210-214. doi:10.12669/pjms.331.11644

52. McCafferty S, Harris A, Kew C, i sur. Pseudophakic cystoid macular edema prevention and risk factors; prospective study with adjunctive once daily topical nepafenac 0.3% versus placebo. *BMC Ophthalmol*. 2017;17(1):16. Published 2017 Feb 20. doi:10.1186/s12886-017-0405-7

53. Perente I, Utine CA, Ozturker C, i sur. Evaluation of macular changes after uncomplicated phacoemulsification surgery by optical coherence tomography. *Curr Eye Res*. 2007;32(3):241-247. doi:10.1080/02713680601160610

54. Kusbeci T, Eryigit L, Yavas G, Inan UU. Evaluation of cystoid macular edema using optical coherence tomography and fundus fluorescein angiography after uncomplicated phacoemulsification surgery. *Curr Eye Res*. 2012;37(4):327-333. doi:10.3109/02713683.2011.635402

55. Sigler EJ, Randolph JC, Kiernan DF. Longitudinal analysis of the structural pattern of pseudophakic cystoid macular edema using multimodal imaging. *Graefes Arch Clin Exp Ophthalmol*. 2016;254(1):43-51. doi:10.1007/s00417-015-3000-8
56. Kim M, Lee P, Kim Y, Yu SY, Kwak HW. Effect of intravitreal bevacizumab based on optical coherence tomography patterns of diabetic macular edema. *Ophthalmologica*. 2011;226(3):138-144. doi:10.1159/000330045
57. Shimura M, Yasuda K, Yasuda M, Nakazawa T. Visual outcome after intravitreal bevacizumab depends on the optical coherence tomographic patterns of patients with diffuse diabetic macular edema. *Retina*. 2013;33(4):740-747. doi:10.1097/IAE.0b013e31826b6763
58. Munk MR, Jampol LM, Simader C, i sur. Differentiation of Diabetic Macular Edema From Pseudophakic Cystoid Macular Edema by Spectral-Domain Optical Coherence Tomography. *Invest Ophthalmol Vis Sci*. 2015;56(11):6724-6733. doi:10.1167/iovs.15-17042
59. Munk MR, Bolz M, Huf W, i sur. Morphologic and functional evaluations during development, resolution, and relapse of uveitis-associated cystoid macular edema. *Retina*. 2013;33(8):1673-1683. doi:10.1097/IAE.0b013e318285cc52
60. Kim SJ, Equi R, Bressler NM. Analysis of macular edema after cataract surgery in patients with diabetes using optical coherence tomography. *Ophthalmology*. 2007;114(5):881-889. doi:10.1016/j.ophtha.2006.08.053
61. Pham BH, Hien DL, Matsumiya W, i sur. Anti-interleukin-6 receptor therapy with tocilizumab for refractory pseudophakic cystoid macular edema. *Am J Ophthalmol Case Rep*. 2020;20:100881. Published 2020 Aug 20. doi:10.1016/j.ajoc.2020.100881
62. Mamalis N. Prevention of cystoid macular edema after cataract surgery. *J Cataract Refract Surg*. 2018;44(4):419-420. doi:10.1016/j.jcrs.2018.04.010
63. Wielders LHP, Schouten JSAG, Winkens B, i sur. Randomized controlled European multicenter trial on the prevention of cystoid macular edema after cataract surgery in diabetics: ESCRS PREMEDI Study Report 2. *J Cataract Refract Surg*. 2018;44(7):836-847. doi:10.1016/j.jcrs.2018.05.015

64. Laursen SB, Erichsen JH, Holm LM, Kessel L. Prevention of macular edema in patients with diabetes after cataract surgery. *J Cataract Refract Surg.* 2019;45(6):854-869. doi:10.1016/j.jcrs.2019.04.025
65. Kim SJ, Flach AJ, Jampol LM. Nonsteroidal anti-inflammatory drugs in ophthalmology. *Surv Ophthalmol.* 2010;55(2):108-133. doi:10.1016/j.survophthal.2009.07.005
66. Schoenberger SD, Kim SJ. Nonsteroidal anti-inflammatory drugs for retinal disease. *Int J Inflam.* 2013;2013:281981. doi:10.1155/2013/281981
67. Cho H, Wolf KJ, Wolf EJ. Management of ocular inflammation and pain following cataract surgery: focus on bromfenac ophthalmic solution. *Clin Ophthalmol.* 2009;3:199-210. doi:10.2147/opth.s4806
68. Juthani VV, Clearfield E, Chuck RS. Non-steroidal anti-inflammatory drugs versus corticosteroids for controlling inflammation after uncomplicated cataract surgery. *Cochrane Database Syst Rev.* 2017;7(7):CD010516. Published 2017 Jul 3. doi:10.1002/14651858.CD010516.pub2
69. Simone JN, Whitacre MM. Effects of anti-inflammatory drugs following cataract extraction. *Curr Opin Ophthalmol.* 2001;12(1):63-67. doi:10.1097/00055735-200102000-00011
70. Gaballa SA, Kompella UB, Elgarhy O, et al. Corticosteroids in ophthalmology: drug delivery innovations, pharmacology, clinical applications, and future perspectives. *Drug Deliv Transl Res.* 2021;11(3):866-893. doi:10.1007/s13346-020-00843-z
71. Ayalasomayajula SP, Ashton P, Kompella UB. Fluocinolone inhibits VEGF expression via glucocorticoid receptor in human retinal pigment epithelial (ARPE-19) cells and TNF-alpha-induced angiogenesis in chick chorioallantoic membrane (CAM). *J Ocul Pharmacol Ther.* 2009;25(2):97-103. doi:10.1089/jop.2008.0090
72. Grzybowski A, Sikorski BL, Ascaso FJ, Huerva V. Pseudophakic cystoid macular edema: update 2016. *Clin Interv Aging.* 2016;11:1221-1229. Published 2016 Sep 9. doi:10.2147/CIA.S111761

73. Miyake K. Four decades of topical nonsteroidal antiinflammatory drugs use: Current issues and controversies. *J Cataract Refract Surg.* 2018;44(4):421-423. doi:10.1016/j.jcrs.2018.02.021
74. Sheppard JD. Topical bromfenac for prevention and treatment of cystoid macular edema following cataract surgery: a review. *Clin Ophthalmol.* 2016;10:2099-2111. Published 2016 Oct 25. doi:10.2147/OPHTH.S86971
75. Weijtens O, Schoemaker RC, Romijn FP, Cohen AF, Lentjes EG, van Meurs JC. Intraocular penetration and systemic absorption after topical application of dexamethasone disodium phosphate. *Ophthalmology.* 2002;109(10):1887-1891. doi:10.1016/s0161-6420(02)01176-4
76. Tanaka T, Narazaki M, Kishimoto T. IL-6 in inflammation, immunity, and disease. *Cold Spring Harb Perspect Biol.* 2014;6(10):a016295. Published 2014 Sep 4. doi:10.1101/cshperspect.a016295
77. Ghasemi H. Roles of IL-6 in Ocular Inflammation: A Review. *Ocul Immunol Inflamm.* 2018;26(1):37-50. doi:10.1080/09273948.2016.1277247
78. Yao Y, Li R, Du J, Long L, Li X, Luo N. Interleukin-6 and Diabetic Retinopathy: A Systematic Review and Meta-Analysis. *Curr Eye Res.* 2019;44(5):564-574. doi:10.1080/02713683.2019.1570274
79. Funatsu H, Yamashita H, Noma H, Mimura T, Yamashita T, Hori S. Increased levels of vascular endothelial growth factor and interleukin-6 in the aqueous humor of diabetics with macular edema. *Am J Ophthalmol.* 2002;133(1):70-77. doi:10.1016/s0002-9394(01)01269-7
80. Planck SR, Dang TT, Graves D, Tara D, Ansel JC, Rosenbaum JT. Retinal pigment epithelial cells secrete interleukin-6 in response to interleukin-1. *Invest Ophthalmol Vis Sci.* 1992;33(1):78-82.
81. Funatsu H, Yamashita H, Ikeda T, Mimura T, Eguchi S, Hori S. Vitreous levels of interleukin-6 and vascular endothelial growth factor are related to diabetic macular edema. *Ophthalmology.* 2003;110(9):1690-1696. doi:10.1016/S0161-6420(03)00568-2

82. Hoekzema R, Verhagen C, van Haren M, Kijlstra A. Endotoxin-induced uveitis in the rat. The significance of intraocular interleukin-6. *Invest Ophthalmol Vis Sci.* 1992;33(3):532-539.
83. Ulhaq ZS, Soraya GV, Budu, Wulandari LR. The role of IL-6-174 G/C polymorphism and intraocular IL-6 levels in the pathogenesis of ocular diseases: a systematic review and meta-analysis. *Sci Rep.* 2020;10(1):17453. Published 2020 Oct 15. doi:10.1038/s41598-020-74203-9
84. Mesquida M, Drawnel F, Lait PJ, et al. Modelling Macular Edema: The Effect of IL-6 and IL-6R Blockade on Human Blood-Retinal Barrier Integrity In Vitro. *Transl Vis Sci Technol.* 2019;8(5):32. Published 2019 Oct 28. doi:10.1167/tvst.8.5.32
85. Muselier A, Bielefeld P, Bidot S, Vinit J, Besancenot JF, Bron A. Efficacy of tocilizumab in two patients with anti-TNF-alpha refractory uveitis. *Ocul Immunol Inflamm.* 2011;19(5):382-383. doi:10.3109/09273948.2011.606593
86. Malecaze F, Chollet P, Cavrois E, Vita N, Arné JL, Ferrara P. Role of interleukin 6 in the inflammatory response after cataract surgery. An experimental and clinical study. *Arch Ophthalmol.* 1991;109(12):1681-1683. doi:10.1001/archopht.1991.01080120065027
87. Chylack LT Jr, Wolfe JK, Singer DM, et al. The Lens Opacities Classification System III. The Longitudinal Study of Cataract Study Group. *Arch Ophthalmol.* 1993;111(6):831-836. doi:10.1001/archopht.1993.01090060119035
88. Bhende M, Shetty S, Parthasarathy MK, Ramya S. Optical coherence tomography: A guide to interpretation of common macular diseases [published correction appears in *Indian J Ophthalmol.* 2018 Mar;66(3):485]. *Indian J Ophthalmol.* 2018;66(1):20-35. doi:10.4103/ijo.IJO\_902\_17
89. Duong HV, Westfield KC, Singleton IC. Treatment Paradigm After Uncomplicated Cataract Surgery: A Prospective Evaluation. *Asia Pac J Ophthalmol (Phila).* 2014;3(4):220-225. doi:10.1097/APO.0000000000000014
90. Endo N, Kato S, Haruyama K, Shoji M, Kitano S. Efficacy of bromfenac sodium ophthalmic solution in preventing cystoid macular oedema after cataract surgery in



patients with diabetes. *Acta Ophthalmol.* 2010;88(8):896-900. doi:10.1111/j.1755-3768.2009.01582.x

91. Terada Y, Masuda A, Nejima R, Maruyama Y, Miyata K. *Nippon Ganka Gakkai Zasshi.* 2014;118(8):645-651.

92. Jung JW, Chung BH, Kim EK, Seo KY, Kim TI. The Effects of Two Non-Steroidal Anti-Inflammatory Drugs, Bromfenac 0.1% and Ketorolac 0.45%, on Cataract Surgery. *Yonsei Med J.* 2015;56(6):1671-1677. doi:10.3349/ymj.2015.56.6.1671

93. Alnagdy AA, Abouelkheir HY, El-Khouly SE, Tarshouby SM. Impact of topical nonsteroidal anti-inflammatory drugs in prevention of macular edema following cataract surgery in diabetic patients. *Int J Ophthalmol.* 2018;11(4):616-622. Published 2018 Apr 18. doi:10.18240/ijo.2018.04.13

94. Singh RP, Lehmann R, Martel J, i sur. Nepafenac 0.3% after Cataract Surgery in Patients with Diabetic Retinopathy: Results of 2 Randomized Phase 3 Studies. *Ophthalmology.* 2017;124(6):776-785. doi:10.1016/j.ophtha.2017.01.036

95. Singh RP, Staurenghi G, Pollack A, i sur. Efficacy of nepafenac ophthalmic suspension 0.1% in improving clinical outcomes following cataract surgery in patients with diabetes: an analysis of two randomized studies. *Clin Ophthalmol.* 2017;11:1021-1029. Published 2017 May 29. doi:10.2147/OPTH.S132030

96. Entezari M, Ramezani A, Nikkhah H, Yaseri M. The effect of topical sodium diclofenac on macular thickness in diabetic eyes after phacoemulsification: a randomized controlled trial. *Int Ophthalmol.* 2017;37(1):13-18. doi:10.1007/s10792-016-0209-4

97. Funatsu H, Yamashita H, Noma H, Shimizu E, Mimura T, Hori S. Prediction of macular edema exacerbation after phacoemulsification in patients with nonproliferative diabetic retinopathy. *J Cataract Refract Surg.* 2002;28(8):1355. doi:10.1016/s0886-3350(02)01243-9

98. Guidera AC, Luchs JJ, Udell IJ. Keratitis, ulceration, and perforation associated with topical nonsteroidal anti-inflammatory drugs. *Ophthalmology.* 2001;108(5):936-944. doi:10.1016/s0161-6420(00)00538-8

99. Rossetti L, Bujtar E, Castoldi D, Torrazza C, Orzalesi N. Effectiveness of diclofenac eyedrops in reducing inflammation and the incidence of cystoid macular edema after cataract surgery. *J Cataract Refract Surg.* 1996;22 Suppl 1:794-799. doi:10.1016/s0886-3350(96)80164-7
100. Zanetti FR, Fulco EA, Chaves FR, da Costa Pinto AP, Arieta CE, Lira RP. Effect of preoperative use of topical prednisolone acetate, ketorolac tromethamine, nepafenac and placebo, on the maintenance of intraoperative mydriasis during cataract surgery: a randomized trial. *Indian J Ophthalmol.* 2012;60(4):277-281. doi:10.4103/0301-4738.98705
101. Simone JN, Pendelton RA, Jenkins JE. Comparison of the efficacy and safety of ketorolac tromethamine 0.5% and prednisolone acetate 1% after cataract surgery. *J Cataract Refract Surg.* 1999;25(5):699-704. doi:10.1016/s0886-3350(99)00023-1
102. Gills JP. Voltaren associated with medication keratitis. *J Cataract Refract Surg.* 1994;20(1):110. doi:10.1016/s0886-3350(13)80063-6
103. Sher NA, Krueger RR, Teal P, Jans RG, Edmison D. Role of topical corticosteroids and nonsteroidal antiinflammatory drugs in the etiology of stromal infiltrates after excimer photorefractive keratectomy. *J Refract Corneal Surg.* 1994;10(5):587-588.
104. Shimazaki J, Saito H, Yang HY, Toda I, Fujishima H, Tsubota K. Persistent epithelial defect following penetrating keratoplasty: an adverse effect of diclofenac eyedrops. *Cornea.* 1995;14(6):623-627.
105. Asai T, Nakagami T, Mochizuki M, Hata N, Tsuchiya T, Hotta Y. Three cases of corneal melting after instillation of a new nonsteroidal anti-inflammatory drug. *Cornea.* 2006;25(2):224-227. doi:10.1097/01.icc.0000177835.93130.d4
106. Bekendam PD, Narváez J, Agarwal M. Case of corneal melting associated with the use of topical nepafenac. *Cornea.* 2007;26(8):1002-1003. doi:10.1097/ICO.0b013e3180cfe626
107. Congdon NG, Schein OD, von Kulajta P, Lubomski LH, Gilbert D, Katz J. Corneal complications associated with topical ophthalmic use of nonsteroidal antiinflammatory

drugs. *J Cataract Refract Surg.* 2001;27(4):622-631. doi:10.1016/s0886-3350(01)00801-x

108. Flach AJ. Corneal melts associated with topically applied nonsteroidal anti-inflammatory drugs. *Trans Am Ophthalmol Soc.* 2001;99:205-212.

109. Lin JC, Rapuano CJ, Laibson PR, Eagle RC Jr, Cohen EJ. Corneal melting associated with use of topical nonsteroidal anti-inflammatory drugs after ocular surgery. *Arch Ophthalmol.* 2000;118(8):1129-1132.

110. Wolf EJ, Kleiman LZ, Schrier A. Nepafenac-associated corneal melt. *J Cataract Refract Surg.* 2007;33(11):1974-1975. doi:10.1016/j.jcrs.2007.06.043

111. Saini JS, Mittal S. In vivo assessment of corneal endothelial function in diabetes mellitus. *Arch Ophthalmol.* 1996;114(6):649-653. doi:10.1001/archophth.1996.01100130641001

112. Simpson RG, Moshirfar M, Edmonds JN, Christiansen SM. Laser in-situ keratomileusis in patients with diabetes mellitus: a review of the literature. *Clin Ophthalmol.* 2012;6:1665-1674. doi:10.2147/OPHTH.S36382

113. Bikbova G, Oshitari T, Baba T, Yamamoto S. Neurotrophic factors for retinal ganglion cell neuropathy - with a special reference to diabetic neuropathy in the retina. *Curr Diabetes Rev.* 2014;10(3):166-176. doi:10.2174/1573399810666140508121927

114. Gaynes BI, Onyekwuluje A. Topical ophthalmic NSAIDs: a discussion with focus on nepafenac ophthalmic suspension. *Clin Ophthalmol.* 2008;2(2):355-368. doi:10.2147/opth.s1067

115. Gekka M, Miyata K, Nagai Y, i sur. Corneal epithelial barrier function in diabetic patients. *Cornea.* 2004;23(1):35-37. doi:10.1097/00003226-200401000-00006

116. Leamingsurveys 2012 Survey of US ASCRS Members [Internet]. Available at <http://www.analey.com/NEWANaley%20ASCRS%202012.htm>

117. Karkhur S, Verma V, Gupta R, Sharma B. Commentary: Newer non-steroidal anti-inflammatory drugs for postoperative management in phacoemulsification. Are topical

corticosteroids still obligatory?. *Indian J Ophthalmol.* 2022;70(2):433-434. doi:10.4103/ijo.IJO\_2563\_21

118. Funatsu H, Yamashita H, Noma H, Mimura T, Yamashita T, Hori S. Increased levels of vascular endothelial growth factor and interleukin-6 in the aqueous humor of diabetics with macular edema. *Am J Ophthalmol.* 2002;133(1):70-77. doi:10.1016/s0002-9394(01)01269-7

119. Funatsu H, Noma H, Mimura T, Eguchi S, Hori S. Association of vitreous inflammatory factors with diabetic macular edema. *Ophthalmology.* 2009;116(1):73-79. doi:10.1016/j.ophtha.2008.09.037

120. Oh IK, Kim SW, Oh J, Lee TS, Huh K. Inflammatory and angiogenic factors in the aqueous humor and the relationship to diabetic retinopathy. *Curr Eye Res.* 2010;35(12):1116-1127. doi:10.3109/02713683.2010.510257

121. Hoffman RS, Braga-Mele R, Donaldson K, et al. Cataract surgery and nonsteroidal antiinflammatory drugs. *J Cataract Refract Surg.* 2016;42(9):1368-1379. doi:10.1016/j.jcrs.2016.06.006

122. Klein R, Klein BE, Knudtson MD, Wong TY, Tsai MY. Are inflammatory factors related to retinal vessel caliber? The Beaver Dam Eye Study. *Arch Ophthalmol.* 2006;124(1):87-94. doi:10.1001/archopht.124.1.87

123. Chen H, Zhang X, Liao N, Wen F. Increased levels of IL-6, sIL-6R, and sgp130 in the aqueous humor and serum of patients with diabetic retinopathy. *Mol Vis.* 2016;22:1005-1014. Published 2016 Aug 9.

124. Chu L, Wang B, Xu B, Dong N. Aqueous cytokines as predictors of macular edema in non-diabetic patients following uncomplicated phacoemulsification cataract surgery. *Mol Vis.* 2013;19:2418-2425. Published 2013 Nov 24.

125. Matsumura T, Iwasaki K, Arimura S, Takeda R, Takamura Y, Inatani M. Topical bromfenac reduces multiple inflammatory cytokines in the aqueous humour of pseudophakic patients. *Sci Rep.* 2021;11(1):6018. Published 2021 Mar 16. doi:10.1038/s41598-021-85495-w

126. Kim SJ, Patel SN, Sternberg P Jr. Routine Use of Nonsteroidal Anti-inflammatory Drugs with Corticosteroids in Cataract Surgery: Beneficial or Redundant? *Ophthalmology*. 2016;123(3):444-446. doi:10.1016/j.optha.2015.10.042
127. Olson RJ, Braga-Mele R, Chen SH, et al. Cataract in the Adult Eye Preferred Practice Pattern®. *Ophthalmology*. 2017;124(2):P1-P119. doi:10.1016/j.optha.2016.09.027

## 11. ŽIVOTOPIS

Anđela Jukić rođena je 9. siječnja 1985. godine u Sinju, gdje je završila osnovnu i srednju školu. Diplomirala je 2010. godine na Medicinskom fakultetu Sveučilišta u Zagrebu. Završila je stručni poslijediplomski studij iz oftalmologije i optometrije 2017. godine te položila specijalistički ispit iz oftalmologije i optometrije 2018. godine. Iste godine položila je i međunarodni ispit iz oftalmologije i optometrije u Parizu, čime je stekla titulu FEBO (*Fellow of European Board of Ophthalmology*). Subspecijalistički ispit iz prednjeg segmenta oka položila je 2022. godine. Koautorica je triju međunarodno indeksiranih znanstvenih radova objavljenih u znanstvenim časopisima koji su zastupljeni u *Current Contents* bazi i deset kongresnih sažetaka. Sudjelovala je na znanstvenim simpozijima i kongresima stalnoga medicinskog usavršavanja u Republici Hrvatskoj i inozemstvu. Tečno govori i piše na engleskom jeziku.