

Značenje fluorescentne in situ hibridizacije (FISH UroVysion®) u ranoj dijagnostici recidiva karcinoma mokraćnog mjehura

Reljić, Ante

Doctoral thesis / Disertacija

2011

Degree Grantor / Ustanova koja je dodijelila akademski / stručni stupanj: **University of Zagreb, School of Medicine / Sveučilište u Zagrebu, Medicinski fakultet**

Permanent link / Trajna poveznica: <https://um.nsk.hr/um:nbn:hr:105:894598>

Rights / Prava: [In copyright](#)/[Zaštićeno autorskim pravom.](#)

Download date / Datum preuzimanja: **2024-08-07**



Repository / Repozitorij:

[Dr Med - University of Zagreb School of Medicine Digital Repository](#)



**SVEUČILIŠTE U ZAGREBU
MEDICINSKI FAKULTET**

Ante Reljić

**Značenje fluorescentne in situ
hibridizacije (FISH UroVysion®) u ranoj
dijagnostici recidiva karcinoma
mokraćnog mjehura**

DISERTACIJA



Zagreb, 2011. godine

Disertacija je izrađena na Klinici za urologiju KB Sestre milosrdnice, Kliničkom zavodu za laboratorijsku dijagnostiku Medicinskog fakulteta Sveučilišta u Zagrebu – KBC, Odsjeku za citologiju Zavoda za hematologiju Klinike za unutrašnje bolesti KB Sestre milosrdnice i drugim suradnim ustanovama za citologiju te Kliničkom zavodu za patologiju „Ljudevit Jurak“ KB Sestre milosrdnice

Voditelj rada: Prof. dr. sc. Ognjen Kraus

Zahvaljujem mojem mentoru Prof. dr. sc. Ognjenu Krausu na vjerovanju, hrabrenju i stručnoj pomoći.

Zahvaljujem mr. sc. dr. Sanji Mrsić zbog neobično velikog truda i volje pri izradi svih FISH nalaza.

Zahvaljujem doc. dr. sc. Ani-Mariji Šimundić na pomoći i strpljenju s jednim urologom koji o statistici ne zna mnogo.

Zahvaljujem Prof. dr. sc. Boži Krušlinu i dr. Silvi Ćurić na korisnim savjetima i uputama.

Zahvaljujem svim drugim dobrim ljudima koji su moralno, materijalno i tehnički pomogli.

Ovaj rad posvećujem majci i ocu zbog svega što su učinili za mene, svojoj djeci Tihani (20 god.) i Juraju (3,5 god.) jer su bili jedini motiv kad sam posustajao i Kseniji jer može voljeti i trpjeti jednu prilično osebnju narav.

SADRŽAJ

POPIS OZNAKA I KRATICA

1. UVOD	1
1.1. ANATOMIJA MOKRAĆNOG MJEHURA.....	6
1.2. HISTOLOGIJA MOKRAĆNOG MJEHURA.....	7
1.3. EMBRIOLOGIJA MOKRAĆNOG MJEHURA	9
1.4. DOBROĆUDNI EPITELNI TUMORI I PREKURSORI KARCINOMA	9
1.4.1. PAPILOM.....	9
1.4.2. INVERTIRANI PAPILOM.....	10
1.4.3. UROTELNA DISPLAZIJA	10
1.5. RAK MOKRAĆNOG MJEHURA.....	11
1.5.1. EPIDEMIOLOGIJA I ETIOLOGIJA	11
1.5.2. KLINIČKA SLIKA I RANA DIJAGNOSTIKA.....	13
1.5.3. STUPNJEVANJE BOLESTI.....	15
1.5.4. KLINIČKA PATOLOGIJA.....	17
1.5.5. PROGNOСТИČKI ČIMBENICI.....	20
1.5.6. MOLEKULARNE I GENETSKE PROMJENE POVEZANE S RAKOM MOKRAĆNOG MJEHURA.....	22
1.5.7. TERAPIJA, PROGNOZA I PRAĆENJE BOLESNIKA.....	23
1.6. CITOLOGIJA SEDIMENTA URINA.....	25
1.7. CISTOSKOPIJA.....	27
1.8. TUMORSKI MARKERI I FLUORESCENTNA IN SITU HIBRIDIZACIJA.....	29
1.8.1. TUMORSKI MARKERI	29
1.8.2. FLUORESCENTNA IN SITU HIBRIDIZACIJA (FISH)	32
2. HIPOTEZA I CILJEVI ISTRAŽIVANJA	35
2.1. HIPOTEZA.....	35
2.2. CILJEVI ISTRAŽIVANJA.....	36
3. ISPITANICI I METODE	37
3.1. ISPITANICI	37
3.2. METODE	38

3.2.1. CITOLOŠKA PRETRAGA SEDIMENTA URINA	38
3.2.2. FLUORESCENTNA IN SITU HIBRIDIZACIJA (FISH Uro Vysion®).....	39
3.2.3. CISTOSKOPIJA	40
3.2.4. INTRAVENSKA UROGRAFIJA	40
3.2.5. TRANSURETRALNA RESEKCIJA TUMORA MOKRAĆNOG MJEHURA (TUR).....	40
3.2.6. PATOHISTOLOŠKA ANALIZA.....	41
3.3. STATISTIČKA OBRADA PODATAKA.....	41
4. REZULTATI	43
4.1. STATISTIČKA ANALIZA REZULTATA	59
5. RASPRAVA	62
6. ZAKLJUČCI.....	71
7. SAŽETAK	73
8. SUMMARY.....	75
9. LITERATURA	76
10. ŽIVOTOPIS	87

POPIS OZNAKA I KRATICA

FGFR3 – receptor faktora rasta fibroblasta 3

PUNLMP – od engl. papilarna urotelna neoplazma niskog malignog potencijala

CIS – karcinom in situ

DNK – deoksiribonukleinska kiselina

TUR – transuretralna resekcija

MSCT – višeslojna računalna tomografija

IBCC – Međunarodni odbor za rak mjehura

UICC – od franc. Međunarodna unija protiv raka

WHO – Svjetska zdravstvena organizacija

ISUP – Međunarodno društvo za urološku patologiju

NMIBC – od engl. mišićno neinvazivni tumor

EAU – Europsko urološko društvo

AUA – Američko urološko društvo

BCG – od franc. bacil tuberkuloze (Bacillus Calmette – Guerin)

FICBT – prva međunarodna konzultacija o tumorima mjehura

NCCN – Nacionalna sveobuhvatna mreža za rak

CDKNA 2A – od engl. „cycline-dependent kinase inhibitor 2A“

BTA – od engl. „bladder tumor analyte“

NMP 22 – nuklearni matrix protein 22

CEP – od engl. „centromeric enumeration probe“

LSI – od engl. „locus specific identifier“

ROC – od engl. „receiver operating curve“

PSA – prostata – specifični antigen

CI – interval pouzdanosti

5ALA – 5 aminolevulinska kiselina

HE – hemalaun-eosin

1. UVOD

1.1. ANATOMIJA MOKRAĆNOG MJEHURA

Mokraćni mjehur je neparni, šuplji, ekstraperitonealno smješten, mišićni organ. Temeljna funkcija mokraćnog mjehura je pohrana mokraće, bez znatnijeg povišenja intraluminalnog tlaka, sve do trenutka akta mokrenja. Oblik praznog mokraćnog mjehura podsjeća na obrnutu četverostranu piramidu. Tek oko šeste godine mijenja svoj položaj iz relativno visokog abdominalnog i ulazi u zdjelicu. Kapacitet normalnog mokraćnog mjehura je oko 400 do 500 ml mokraće (1).

U odrasle osobe mokraćni je mjehur smješten iza simfize stidne kosti uz koju je vezan pubovezikalnim ligamentom u žena, odnosno puboprostatičnim ligamentima kod muškaraca. S gornje strane je mjehur prekriven parijetalnim listom potrbušnice koji u žena straga prelazi najprije na maternicu tvoreći vezikouterinu ekskavaciju, a još dorzalnije na rektum tvoreći rektouterinu ekskavaciju. U muškaraca peritoneum mokraćnog mjehura prelazi izravno na prednju stranu rektuma. Ispod mjehura u muškaraca se nalazi prostata, a dorzalno su smješteni sjemeni mjehurići i sjemenovodi koji su od rektuma odvojeni Denonvillierovom fascijom (2).

S vanjske strane, s apeksa mokraćnog mjehura, polazi urachus prema stražnjoj strani prednje trbušne stijenke, a predstavlja obliterated embrionalnu strukturu koja tvori središnji umbilikalni ligament. Izlazni dio mokraćnog mjehura predstavlja posebni mišićni dio mjehura koji se naziva trigonum, izgleda poput obrnutog trokuta, a na njegovim lateralnim vrhovima u mokraćni mjehur pod oštrim kutem ulaze mokraćovodi. Trigonum se distalno nastavlja uretrom.

Muskulatura mokraćnog mjehura (detruzora) sastoji se od tri međusobno povezana sloja od kojih je površni sloj uzdužni i osobito naglašen na prednjoj i stražnjoj strani mokraćnog mjehura. Srednji je sloj cirkularno orijentiranih mišićnih niti, a unutrašnji longitudinalni sloj se nastavlja distalno u muskulaturu uretre pomažući u tvorbi unutrašnjeg sfinktera (2).

Na mjestima gdje mokraćovodi ulaze u mokraćni mjehur mišićni sloj je kombinacija glatkog mišićnog longitudinalnog sloja intramuralnog segmenta

mokraćovoda i muskulature samog mokraćnog mjehura (detruzora). Intramuralni dio mokraćovoda okružen je fibromuskularnom Waldeyerovom ovojnicom koja ga fiksira uz mokraćni mjehur. Punjenjem mokraćnog mjehura njegova se stjenka rasteže, a muskulatura te funkcionalne cjeline ureterovezikalnog ušća pritiskom zatvara intramuralni dio uretera i tako sprječava nastanak vezikoureteralnog refluksa (2,3).

Većina arterijske krvi vaskularizira mokraćni mjehur putem donje vezikalne arterije koja je ogranak unutarnje ilijačne arterije. Manjim dijelom sudjeluje gornja vezikalna, obturatorna i donja glutealna arterija, dok je u žena taj dio arterijske ramifikacije predstavljen uterinom i vaginalnom arterijom. Venska krv drenira se u vezikalni pleksus te dalje u ilijačne vene. Limfna drenaža mjehura slijedi retrogradno perivezikalne limfne čvorove te lance uz unutrašnju i vanjsku ilijačnu arteriju te dalje putem zajedničkih ilijačnih arterija ascendentno.

Mokraćni mjehur inerviran je simpatičkim (Th11-L2), parasimpatičkim (S2-4) i senzornim nervnim vlaknima. Parasimpatička inervacija iz sakralnih centara nastavlja se zdjeličnim nervnim spletom, a postganglionarne holinergičke niti inerviraju detruzor i sfinkter. Simpatičke postganglionarne noradrenergičke niti inerviraju glatku muskulaturu mjehura (trigonum), sfinkter i proksimalni dio uretre. Somatska motorna inervacija dolazi do vanjskog uretralnog sfinktera putem pudendalnog živca (4).

1.2. HISTOLOGIJA MOKRAĆNOG MJEHURA

Presjek stjenke mokraćnog mjehura pokazuje histološki četiri sloja. Unutrašnji sloj je epitelni pokrov predstavljen prijelaznim epitelom ili urotelom ispod kojeg se nalazi lamina muskularis sluznice (submukoza) kojeg čini sloj rahlog vezivno-mišićnog tkiva. Najdeblji dio sjenke mokraćnog mjehura predstavlja lamina muskularis proprija, tj. mišićni sloj mjehura kojeg s vanjske strane prekriva adventicija.

Ovakva podjela se koristi za stupnjevanje bolesti oboljelih od raka mokraćnog mjehura i to u dijagnostičke, terapijske i prognostičke svrhe (2,5).

Epitel mokraćnog mjehura svojim izgledom dijelom podsjeća na nekeratinizirajući višeslojni pločasti epitel a drugim dijelom na cilindrični epitel. Mnogi histolozi preferiraju naziv urotel. Na vratu mjehura i distalnom trigonumu postoji manje područje nekeratinizirajućeg pločastog epitela koje je najprominentnije u žena u post- i perinemopauzi. Navedeni epitel sadrži dosta glikogena te estrogenske i progesteronske receptore pa se može naći i u muškaraca koji se liječe hormonskom terapijom zbog raka prostate (6).

Debljina urotela u mnogome ovisi o stupnju distenzije mokraćnog mjehura gdje u maksimalno distendiranom mjehuru urotel sadrži svega 2-3 sloja sploštenih stanica, dok se u kontrahiranom stanju nalazi 7-8 slojeva. U ovom stanju prijelazni epitel se može podijeliti na sloj površinskih, intermedijarne i sloj bazalnih stanica (7).

Lamina muskularis sluznice smještena je između epitela i mišićnog sloja tj. lamine muskularis proprije. Sastavljena je od rahlog veziva koje sadrži gustu krvožilnu mrežu, limfne žile, senzorne živčane okončine i elastična vlakna. U okolini navedenih krvnih žila često se nalaze snopovi glatkih mišićnih stanica koji čine većinom diskontinuirani sloj pa se za njih često koristi naziv „muskularis mukoze“ (8). Praktično gledano, izrazito je važno prilikom analize histoloških preparata ne zamijeniti rijetka glatka mišićna vlakna submukoze s pravim mišićnim slojem. Nedovoljna preciznost u analizi i izražavanju od strane patologa može imati ozbiljne medicinske i zakonske posljedice (9).

Lamina muskularis proprija se sastoji ponovo od tri sloja mišićnih niti. Ovi slojevi se dobro diferenciraju u području vrata mokraćnog mjehura dok se na preostalim djelovima mjehura većim dijelom isprepliću. Kao i u ostalih slojeva, debljina muskularis proprije ovisi najviše o stanju distendiranosti mjehura. Unutar lamine muskularis proprije, kao i u seroznom sloju (adventicija) mogu se naći nakupine masnog tkiva (10).

1.3. EMBRIOLOGIJA MOKRAĆNOG MJEHURA

Kloaka je fetalna struktura koja se u ranim fazama embriogeneze razdijeli u prednji dio kojeg nazivamo urogenitalni sinus i stražnji dio iz kojeg će se razviti rektum. Urogenitalni sinus je osnova razvoja mokraćnog mjehura, proksimalnog dijela mokraćne cijevi i urahusa. Distalni dio urogenitalnog sinusa dolazi u kontakt s invaginacijom urogenitalne membrane formirajući tako osnovu uretre. Urahus postupno involuira i obliterira te zaostaje kao medijalni umbilikalni ligament na stražnjoj strani prednjeg trbušnog zida. Iz fetalne osnove mokraćnog mjehura pružaju se epitelni izdanci koji ulaze u nefrogenu zonu, dosegnu metanefrogenu osnovu i daju tako daljnji poticaj za rast i razvoj te ascenzus primitivne osnove bubrega. Endoderm predstavlja osnovu za nastanak epitela mokraćnog mjehura, a lamina proprija i mišićni sloj te adventicija razvijaju se iz visceralnog mezenhima (11).

1.4. DOBROĆUDNI EPITELNI TUMORI I PREKURSORI KARCINOMA

1.4.1. PAPILOM

Urotelni papilom je egzofitični tumor kojeg gradi rahla fibromuskularna stroma obložena epitelom koji u cjelosti odgovara opisu normalnog urotela. Predstavlja manje od 1% svih urotelnih tumora i češće se nalazi u mlađih osoba. Dvostruko je češći u muškaraca. Papilarni izdanci su nježni uz blago grananje ali nikada nema fuzije papila.

Imunohistokemijski također u potpunosti odgovara karakteristikama normalnog urotela po kriterijima niskog indeksa proliferacije i pozitivne reakcije površinskih stanica na citokeratin 20.

S molekularnog aspekta papilomi urotela često pokazuju mutacije receptora faktora rasta fibroblasta 3 (FGFR3) po čemu su slični dobro

diferenciranom papilarnom karcinomu odnosno papilarnoj urotelnoj neoplazmi niskog malignog potencijala (PUNLMP). U papilomu urotela nisu prisutne mutacije p53 (12).

1.4.2. INVERTIRANI PAPILOM

Invertirani papilom je dobroćudna epitelna neoplazma koja, za razliku od egzofitičnog papiloma, pokazuje endofitični način rasta uraštanjem u podležecu stromu. Češće se viđa u starijih osoba, a četverostruko češće u muškaraca nego u žena. Stroma tumora je rahla, a epitelni otočići i trake penetriraju u laminu propriju mukoze (12, 13).

Usprkos više izvještaja o mogućnosti maligne alteracije invertiranog papiloma ta je pojava i dalje dvojbeno (12). Nije sasvim isključeno da opisani slučajevi predstavljaju zapravo jednu varijantu invertiranog urotelnog karcinoma. U diferenciranju invertiranog papiloma od invertiranog i/ili tzv. „nested“ urotelnog karcinoma moguće je osloniti se na arhitekturne razlike i citološke odlike promjena. Osim toga, ako nedvojbeno postoji epitelna invazija u laminu propriju ili mišićni sloj mogućnost invertiranog papiloma treba isključiti (14, 15).

Isto tako, na molekularnoj razini moguće je diferencirati invertirani papilom od invertiranog urotelnog karcinoma temeljem ekspresije ranije spomenutog FGFR3 kao i indeksa proliferacije prema ekspresiji Ki-67 (16).

1.4.3. UROTELNA DISPLAZIJA

Displazija urotela se definira kao lezija s citološkim i arhitekturnim karakteristikama koje ukazuju na preneoplaziju, ali nedovoljno izraženim da bi zadovoljili kriterije karcinoma in situ (CIS). Jezgre stanica pokazuju hiperkromaziju, a mitoze, ako postoje, uglavnom su smještene u bazalnom sloju gdje se, kod displazije i nalazi većina staničnih abnormalnosti (12).

Carcinoma in situ (CIS), za razliku od displazije urotela, pokazuje pleomorfizam, prisutne mitoze u gornjim slojevima epitela kao i diskohezivnost stanica (17).

Prisutnost displazije u okolini neinvazivnih papilarnih karcinoma urotela označava je kao sekundarnu displaziju koja upozorava na nestabilnost urotela. Primarna, ili de novo displazija je rjeđa, a može progredirati u neoplaziju u 5-19% slučajeva (18).

1.5. RAK MOKRAĆNOG MJEHURA

1.5.1. EPIDEMIOLOGIJA I ETIOLOGIJA

Rak mokraćnog mjehura je najčešći maligni tumor mokraćnog sustava (19). U muškaraca je trostruko češći, a medijan dobi pojavljivanja za žene je 71 godina a za muškarce 69 godina (20). Ako izuzmemo tumore kože, karcinom mokraćnog mjehura je incidencijom ukupno deveti najčešći maligni tumor u oba spola te sedmi najčešći u muškaraca (21). Iako se smatra relativnom rijetkim u žena, broj bolesnica je približan onom oboljelih od karcinoma vrata maternice i karcinoma jajnika (22).

Incidencija bolesti pokazuje posljednjih desetljeća blagi porast, a značajnije regionalne razlike poznate su od ranije. Bolest je češća u bijelaca gdje ima i nešto bolju prognozu, a incidencija je najviša u industrijski razvijenim dijelovima kontinenata. Incidencija je globalno najniža u Aziji (23). Rak mjehura se rijetko viđa prije pedesete godine starosti. Budući da je nalaz karcinoma mokraćnog mjehura incidentno nađenog na obdukciji rijetkost, mala je vjerojatnost da razlike između dobi, spolova i rasa možemo pripisati nedovoljnoj dijagnostici (19).

Postoji niz čimbenika rizika za nastanak karcinoma mokraćnog mjehura od kojih se najvažnijim smatraju ekspozicija određenim kemijskim karcinogenima, a ponajprije anilinskim bojama, s kojima se radnici u raznorodnim industrijama često susreću. Stoga se rak mokraćnog mjehura

smatra jednim od najbolje poznatih tzv .industrijskih karcinoma. Osim anilinskih boja potrebno je napomenuti i benzidin te aromatske amine. Navedene kemijske karcinogene susrećemo u kemijskoj industriji, obradi kože i metala, industriji gume, tiskarama, pogonima koji se bave bojama, laboratorijima zubne tehnike, salonima za uljepšavanje itd. Vrijedno je napomenuti kako je vrijeme djelovanja kemijskog karcinogena potrebno da se razvije maligni fenotip (vrijeme latencije) vrlo dugo i iznosi 30-50 godina. Međutim, važno je naglastiti kako se navedeni karcinogeni iz inaktivnog stanja u aktivno pretvaraju uz pomoć enzima koji pak pokazuju genetski definirane razlike u aktivnosti. Tako osjetljivost na navedene karcinogene varira između pojedinaca i populacija (24). Smatra se da je tzv. „industrijski karcinom mjehura“ etiološki odgovoran za ukupno oko 20% svih slučajeva bolesti (19).

Pored toga svakako kao rizični faktor treba napomenuti i pušenje cigareta koje se dovodi u uzročnu vezu s nastankom raka mokraćnog mjehura još od 60-tih godina prošlog stoljeća (25). Smatra se daje pušenje uzrokom oko dvije trećine karcinoma mjehura u muškaraca i jedne trećine u žena. Pušači imaju i do šest puta veći rizik nastanka u usporedbi s nepušačima a potrebno je oko dvadeset godina kontinuiranog pušenja da se aktivira mehanizam onkogeneze (26). Rizik raste s brojem cigareta dnevno a i u bivših pušača, koji su prestali pušiti prije najmanje deset godina, rizik je dvostruko veći nego u ljudi koji nikada nisu pušili (27).

Osim navedenoga, u etiologiji bolesti važno je napomenuti i čimbenike koji manjim dijelom doprinose nastanku raka mokraćnog mjehura. To su kronična infekcija mokraćnog mjehura (28) i shistostomijaza (bilharzijaza) mjehura (29), oboje povezani s karcinomom pločastih stanica mokraćnog mjehura; zatim abuzus fenacetinskih analgetika (30) kao i terapijska upotreba ciklofosfamida (19,31). Unos kofeina i umjetnih zaslađivača također su istraživani kao čimbenici rizika ali njihov utjecaj nije nedvojbeno potvrđen (19).

Nasljedni faktori nemaju značajniju ulogu u nastanku raka mokraćnog mjehura. Prema istraživanju Kiemenej i sur. relativni rizik pojave raka mjehura bio je viši u drugom i trećem koljenu nego u prvom, što jasno upućuje protiv nedvojbenog utjecaja nasljeđa u toj bolesti (32).

Molekularne promjene genetskog materijala svakako imaju značajnu ulogu i to u stečenim i akumuliranim oštećenjima DNK kao što je to slučaj i u

drugih tumora s maksimumom pojavljivanja u srednjoj i starijoj dobi. Kemijski karcinogeni mogu oštetiti DNK aktivacijom onkogeni ili mutacijom (inaktivacijom) tumor-supresorskih gena (12).

1.5.2. KLINIČKA SLIKA I RANA DIJAGNOSTIKA

Bezbolna, spontana, totalna, intermitentna hematurija kardinalni je znak raka mokraćnog mjehura i u 85% slučajeva predstavlja prvi simptom (19). U većine bolesnika s dokazanim rakom mokraćnog mjehura nalazi sedimenta urina će pokazati barem mikrohematuriju ukoliko se pretraga sedimenta urina učini dovoljno puta (33). Ukoliko u anamnezi postoji podatak o makrohematuriji ili nalazi sedimenta, urina koji su upućivali na perzistiranje mikrohematurije, a posljednji nalazi to ne potvrđuju, ipak je indicirano učiniti cistoskopiju osobito ako se radi o starijem bolesniku izloženom ranije navedenim rizicima nastanka raka mjehura (34).

Izraženost i vrsta simptoma ovise o proširenosti, vrsti tumora i mjestu nastanka. Sindrom koji uključuje iritativne simptome mokrenja poput polakisurije, urgencije i dizurije slijedeća je najčešća prezentacija raka mokraćnog mjehura. Ne treba zaboraviti da je gotovo redovito ovaj skup simptoma praćen barem mikroskopskom hematurijom. U slučajevima lokalno uznapredovale bolesti mogu se vidjeti znaci hidronefroze zbog infiltracije i opstrukcije ureteralnih ušća ili edem donjih ekstremiteta (češće jednostrani) kao izraz kompresije u zdjelici a može biti i praćen znacima duboke venske tromboze. Opći simptomi maligne bolesti poput progresivnog gubitka tjelesne mase, bolova u kostima i abdomenu, febrilna stanja i sl. viđaju se kao prva prezentacija raka mokraćnog mjehura danas iznimno rijetko (19).

Osim kliničkih znakova i nalaza mikrohematurije u sedimentu urina, dijagnostika se temelji na citološkom pregledu sedimenta urina, cistoskopiji i transuretralnoj resekciji (TUR) te patohistološkoj analizi tumorskog tkiva. Radiološke pretrage uključuju intravensku urografiju koja je posljednjih godina sve više svoje mjesto prepustila komjutoriziranoj tomografiji (MSCT). Treba reći kako ove pretrage najčešće imaju ulogu procjene morfologije i funkcije gornjeg

mokraćnog sustava te procjene lokalne i regionalne proširenosti bolesti nego što su presudne za potvrđivanje dijagnoze.

Nastojanja na ranoj dijagnostici raka mokraćnog mjehura temelje svoju racionalizaciju na nekoliko činjenica. Već kod inicijalne dijagnoze raka mokraćnog mjehura on je infiltrativni u nadpolovične većine slučajeva a manja proporcija nastaje progresijom iz tumora nižeg stadija. Međutim, prognoza primarno infiltrativnih tumora je bolja od prognoze infiltrativnih koji nastaju progresijom iz površinskih (35).

Slijedeće opažanje koje ima važnost za inzistiranje na ranijoj dijagnostici bolesti je činjenica da se žene češće prezentiraju uznapredovalim stadijem bolesti te imaju lošiju prognozu u usporedbi s muškarcima (36,37).

Nadalje, Messing i Britton su proveli tzv. Wisconsin studiju u kojoj su analizirani rezultati probira (screening) bolesnika zbog mikrohematurije upotrebom dijagnostičkih traka s kemijskim reagansom. Populacija pod probirom, kao i populacija koja nije testirana, imale su gotovo jednaku učestalost dobro i srednje diferenciranih (55%) kao i loše diferenciranih (45%) tumora. Samo 10% loše diferenciranih tumora u screening populaciji (manje od 5% populacije) nađeno je u fazi infiltrativnog karcinoma, a više od 50% G3 tumora u neskriniranoj populaciji (24% populacije) dijagnosticirano je u lokalno uznapredovaloj fazi (infiltrativni tumor). Mortalitet je bio niži u populaciji probira što jasno govori u prilog rane dijagnostike (2).

Iako rana dijagnostika neće bitno utjecati na preživljenje velike proporcije bolesnika koji imaju neinvazivni (TaG1/2) tumor ona je od presudne važnosti za prognozu svih loše diferenciranih (G3) tumora a oni čine značajnu proporciju od 40-45% svih novootkrivenih karcinoma mokraćnog mjehura (38,39,40).

Konačno, članovi International Bladder Cancer Group (IBCC) izrekom navode kako rana dijagnostika poboljšava liječenje i rezultate preživljenja bolesnika s mišićno neinvazivnim (površinskim) rakom mokraćnog mjehura (41).

1.5.3. STUPNJEVANJE BOLESTI

Procjena stadija karcinoma mokraćnog mjehura od strane patologa temelji se na pTNM sustavu objavljenom od Međunarodne organizacije za borbu protiv raka (UICC) (5):

Tumor

- Tx: Tumor se ne može procijeniti
- T0: Nema dokaza tumora
- Ta: Neinvazivni papilarni karcinom
- Tis: Karcinom „in situ“
- T1: Invazija tumora u subepitelno tkivo
- T2: Invazija tumora u mišićni sloj mjehura
- T3: Invazija tumora u perivezikalno tkivo
- T4: Invazija tumora u okolne organe ili stjenke zdjelice

Nodus (limfni čvor)

- Nx: Regionalni limfni čvorovi se ne mogu procijeniti
- N0: Nema metastaza u regionalne limfne čvorove
- N1: Metastaze u 1 limfnom čvoru čiji je promjer ≤ 2 cm
- N2: Metastaze u ≥ 1 limfnom čvoru s promjerom do 5 cm
- N3: Metastaze u ≥ 1 limfnom čvoru s promjerom > 5 cm

Metastaze

- Mx: širenje karcinoma se ne može procijeniti
- M0: Nema udaljenih metastaza
- M1: Dokazano postojanje udaljenih metastaza

Kao i u ostalih karcinoma, osim sustava TNM, u dijagnostičke, prognostičke i terapijske svrhe koristi se i određivanje gradusa tumora prema stupnju diferenciranosti, odnosno prema stupnju nalikovanja na normalno tkivo. Tradicionalno se karcinom mjehura klasificira prema stupnju diferenciranosti (engl. grading) stupnjevanjem po WHO (World Health Organisation) iz 1973 godine i to u tri stupnja:

G1: dobro diferencirani tumor

G2: srednje diferencirani tumor

G3: loše diferencirani tumor

WHO i ISUP (International Society of Urological Pathology) su 2004. godine objavili novi grading sustav koji upotrebljava specifične citološke i arhitekturne kriterije (12,42,43). Ovaj sustav gradinga raka mokraćnog mjehura razlikuje četiri kategorije:

- urotelni papilom
- papilarna urotelna neoplazma niskog malignog potencijala (PUNLMP – engl. papillary urothelial neoplasm of low malignant potential)
- dobro diferencirani papilarni urotelni karcinom
- loše diferencirani papilarni urotelni karcinom

Dosadašnje analize navode kako klasifikacija prema WHO/ISUP iz 2004. godine ne povećava reproducibilnost u odnosu na raniju WHO klasifikaciju iz 1973. godine te da je ona osobito loša u kategoriji PUNLMP (43). Međutim, razlikovanje dobro i loše diferenciranih karcinoma ima značajno višu reproducibilnost (44). Prema Smjernicama EAU (European Association of Urology) za dijagnostiku i liječenje raka mokraćnog mjehura uputno je koristiti obje klasifikacije dok grading sustav iz 2004. godine ne bude evaluiran u više kliničkih analiza (19).

1.5.4. KLINIČKA PATOLOGIJA

Približno 90% svih tumora mokraćnog mjehura predstavlja urotelni karcinom (karcinom prijelaznog epitela). Veći dio patologa preferira naziv „urotelni tumor“ dok se u populaciji urologa većinom rabi termin „karcinom pijelaznog epitela“. Oba termina su istoznačna i jednako dobro opisuju entitet.

Oko 75-80% bolesnika s rakom mokraćnog mjehura ima površinski karcinom dok ostatak boluje od infiltrativnog raka. Kategoriju „površinski karcinom mjehura“ predstavljaju tumori ograničeni na sluznicu (Ta, Tis) i laminu propriju (T1) a termin „infiltrativni karcinom mjehura“ se odnosi na tumore koji infiltriraju mišićni sloj, perivezikalno tkivo ili susjedne organe (T2-4). Nerijetko se, međutim, može vidjeti i termin „invasivum“ za T1 tumore, a to ne treba nipošto shvatiti istoznačno s pojmom mišićno infiltrativnog (T \geq 2) tumora jer ova distinkcija ima svoje bitno prognostičko i terapijsko značenje.

Od navedene proporcije površinskih karcinoma oko 70% čini Ta stadij, 20% T1 i 10% Ca in situ (CIS, Tis) a distribucija stadija je ovisna o populaciji u kojoj je utvrđena (19,42).

Terminološki, posljednjih desetak godina su nastale znatne promjene unutar okvira bolesti zvane „površinski karcinom mjehura“. Značajni rasponi učestalosti recidiviranja i progresije tumora posljedica su različitih entiteta objedinjenih u nazivu „površinski karcinom mjehura“. Tokom 2007. godine taj je naziv, gotovo uniformno, u literaturi zamijenjen imenom „mišićno-neinfiltrativni karcinom mjehura“ (engl. NMIBC – non-muscle infiltrating bladder cancer). Nadalje, od 2004. godine karcinom, ranije obilježen kao TaG1 u većem dijelu nalaza pretvorio se u „papilarnu urotelnu neoplazmu niskog malignog potencijala“ (PUNLMP).

Upozorenja da se pod starim nazivom kriju biološki različiti entiteti postojala su i prije više od deset godina, a u njima se nastoji odbaciti naziv „površinski karcinom“ (45). Novije suglasje stručnjaka potvrđuje ta ranija opažanja. Tako Smjernice EAU navode kako su kategorije Ta, Tis i T1 tumora svrstane u istu kategoriju, i to iz pragmatičnih razloga (jer se mogu odstraniti transuretralnom resekcijom – TUR), unatoč toga što kliničko iskustvo i moderne molekularne tehnike upozoravaju na biološki vrlo različit maligni potencijal tih tumora unutar iste skupine. Stoga je mišljenje EAU da je termin „površinski

karcinom mjehura“ u današnje vrijeme nedovoljno precizan (19). Istog su mišljenja i članovi AUA (American Urologic Association) koji navode kako općeniti naziv „površinski karcinom mjehura“ treba nužno preciznije opisivati stadijem (Ta, Tis, T1, T2 ...) i gradusom (G1-3) tumora (46).

Osobite poteškoće patolozima i urolozima stvara kategorija nazvana PUNLMP i njezina diferencijacija od TaG1 tumora. PUNLMP je donekle proturječan pojam u patologiji raka mokraćnog mjehura definiran kao neinvazivni papilarni urotelni tumor koji nalikuje na papilom ali ima povećan broj slojeva stanica u odnosu na normalni urotel (47). Kada patolog tumor obilježi tumor nazivom PUNLMP prognoza bolesti je odlična jer postoje recidivi (32-47%) ali progresija se dešava raritetno (<3.5% slučajeva).

U inačici dijagnoze PUNLMP, TaG1 tumoru, recidivi su znatno češći (48-71%) ali progresija bolesti se ne razlikuje bitno (<5% slučajeva) (48).

Karakteristike površinski invazivnih (T1) tumora su značajno drugačije u usporedbi s neinvazivnim (Ta) tumorima. Prognoza je znatno lošija, mogu biti dobro, srednje i loše diferencirani, a per definitionem pokazuju sposobnost penetriranja bazalne membrane i invazije u laminu propriju. Procjena invazije lamine proprije kod raka mokraćnog mjehura jedan je od najzahtjevnijih zadataka urološke patologije i treba biti temeljena na preciznim kriterijima. Pri toj procjeni treba imati na umu da je kod karcinoma visokog gradusa mogućnost invazije velika (70-96%) ali nije niti neuobičajena kod raka niskog gradusa (7). Ponekad je vrlo teško ispravno procijeniti T kategoriju osobito uz ranije multiple transuretralne resekcije te nakon primjene intravezikalne BCG (Bacillus Calmette-Guérin) imunoterapije (49).

Kliničko podcjenjivanje stadija (engl. understaging) na kirurškom materijalu cistektomija indiciranih zbog T1 tumora je čak 26-62% (19). Slična opažanja navode i drugi autori (47). Kliničke analize rezultata cistektomija govore kako petogodišnje preživljenje bez recidiva kao i ukupno desetogodišnje preživljenje, u bolesnika s T1 tumorom u odnosu na T2 (mišićno infiltrativni tumor) nije značajno različito (50,51). Osim postavljanja same dijagnoze vrlo je bitan dio izvještaja patologa o točnoj dubini invazije. Prema Ro i sur. (8), u 91% uzoraka tkiva prisutan je mišićni diskontinuirani sloj u lamini propriji koji kadkad može i izostati ili pak biti i deblji te nalikovati na muskularis propriju što stvara

dodatne poteškoće u procjeni točnog stadija bolesti, odnosno diskriminaciji stadija T1 i T2.

Carcinoma in situ (CIS) predstavlja proliferaciju citološki malignih urotelnih stanica ograničenih na sluznički epitel mokraćnog mjehura, a po definiciji se radi o loše diferenciranom (G3) tumoru. Histološki, epitel u CIS sadrži izrazito polimorfne, atipične stanice koje obično zahvaćaju cijelu debljinu epitela ali to nije nužno za dijagnozu (52,53). Karakterističan je gubitak kohezivnosti i polarosti stanica koje su obično pleomorfne, većih jezgara s grubljim i grudatim kromatinom. Obično se procjenjuje kako 10% svih bolesnika s površinskim rakom mjehura ima CIS (54). Međutim, zbog ne sasvim ujednačenih kriterija histološke dijagnostike teznatne varijabilnosti u interpretaciji, učestalost CIS varira od studije do studije. Tako Kaasinen i sur. (55) navode da 5% bolesnika s površinskim tumorom mjehura ima prateći CIS nasuprot izvještaju od 19% prema Palou i sur. (56).

CIS se klasificira u jednu od tri kategorija:

- primarni CIS** – samostalna lezija bez prijašnjeg ili konkurentnog papilarnog tumora
- sekundarni CIS** – dijagnosticiran tokom praćenja bolesnika ranije operiranog zbog papilarnog tumora mjehura
- konkurentni CIS** – istodobno postoji CIS i papilarni tumor mjehura (56).

Postoji visok stupanj nepodudarnosti patologa u dijagnozi CIS. Mišljenja su se razlikovala tako je u drugom nalazu 22% slučajeva CIS premineovano u displaziju i čak 30% prvih nalaza displazije u CIS prilikom ponovne analize (57). Iako je CIS klasificiran u skupinu površinskih tumora mjehura zajedno s Ta i T1 tumorima nužno je naglasiti kako je CIS visoko maligni entitet i po definiciji loše diferenciran. Bez adkvatne terapije, CIS ima visoku stopu progresije u infiltrativni tumor za razliku od T1 i osobito Ta tumora (58).

Mišićni sloj stjenke mokraćnog mjehura čine mišićna vlakna debljeg promjera. Prisutnost ili odsustvo mišićnog sloja u materijalu dobijenom transuretralnom resekcijom svakako mora biti naznačena u svakom izvještaju patologa. Time se dokumentira kvaliteta urološkog zahvata te mogućnost ili

nemogućnost procjene točnog staginga. Već dulje vrijeme jedan od najvećih izazova kirurške patologije mokraćnog mjehura je procjena sposobnosti pojedinih Ta i osobito T1 tumora da recidiviraju i progrediraju u mišićno infiltrativni rak (T2 stadij)(59).

Urotelni karcinom koji infiltrira mišićni sloj je najčešće loše (G3) a rjeđe srednje diferenciran (G2). Mitoze, osobito patološke, vrlo su česte. Invazijom kroz muskularis propriju tumor se širi u perivezikalno tkivo (stadij T3). Kako je ranije rečeno, gotovo svi slojevi stijenke mjehura sadrže ponešto masnog tkiva pa patolog treba biti oprezan pri procjeni dubine zahvaćenosti u materijalu dobijenim transuretralnom resekcijom (60).

Karcinomi mokraćnog mjehura koji infiltriraju mišićni dio stijenke i dovode do ekstravezikalnog širenja često pokazuju dediferencijaciju tumorskih stanica te se uz konvencionalni oblik urotelnog karcinoma visokog gradusa u 37% slučajeva mogu naći i posebni oblici karcinoma (61).

1.5.5. PROGNOŠTIČKI ČIMBENICI

Definiranjem i korištenjem prognostičkih čimbenika pokušavamo predvidjeti tijek i ishod bolesti. Korištenje do sada poznatih prediktora recidiva i progresije te pronalaženje novih ima veliko kliničko značenje jer omogućava individualizaciju u terapijskom pristupu svakom bolesniku. Izvrstan primjer je korištenje cisplatina u bolesnika s rakom mokraćnog mjehura koji ima promjene genskog lokusa p53 (62,63).

Konvencionalne čimbenike rizika, koji se rutinski koriste u dnevnoj praksi, možemo podijeliti na kliničke i patohistološke. Pri tome klinički faktori rizika predstavljaju prediktore recidiva a patohistološki prediktore progresije u viši stadij bolesti. Dakle, za površinske tumore mjehura prediktori recidiva su veličina i broj tumora te učestalost ranijih recidiva dok faktore rizika progresije predstavljaju stadij, gradus i prisustvo CIS.

Navedene identificirane parametre su Sylvester i sur. (64) stratificirali kako slijedi: učestalost recidiva (primarni tumor, ≤ 1 recidiv godišnje, > 1 recidiv godišnje), broj tumora (1, 2-7, ≥ 8), veličina tumora (< 3 cm, ≥ 3 cm), stadij (Ta,

T1), gradus (G1,G2,G3) i CIS (prisutan, odsutan). Multivarijantnom Cox analizom formirali su mogućnost potpuno individualne procjene rizika recidiva i progresije za razdoblje od jedne i pet godina. Elektronska verzija tog „kalkulatora rizika“ dostupna je na <http://www.eortc.be/tools/bladdercalculator>.

Mogućnost recidiva za Ta/T1 tumore u prvoj godini iznosi 15-61% a tokom 5 godina 31-78%. Mogućnost progresije tokom prve godine je 1-17% a tokom 5 godina <1% do 45% (64).

Vjerojatno najinteresantnija skupina su T1G3 tumori gdje je najvažniji prediktor progresije prisustvo CIS i, jednako važno, postojanje recidiva na prvoj kontrolnoj cistoskopiji. Zaključeno je da je rizik progresije za te bolesnike 29% unutar prve godine odnosno 74% tokom 5 godina (64).

Ipak, prognostička vrijednost navedenih prediktora se u različitim studijama znatno razlikuje. Četiri ekspertne skupine za rak mokraćnog mjehura, i to European Association of Urology (EAU), the First International Consultation on Bladder Tumors (FICBT), the National Comprehensive Cancer Network (NCCN) i American Urological Association (AUA), nemaju visok stupanj suglasnosti u nekim bitnim prognostičkim čimbenicima. Persad i sur. (65) su upozorili kako navedene skupine nemaju konsenzus o definiranju kategorija bolesti niskog, srednjeg i visokog rizika kao niti u pogledu režima praćenja za svaku navedenu skupinu te o adekvatnoj strategiji daljnjeg liječenja nakon neuspjeha prve intravezikalne terapije.

Ono na čemu temeljmo današnju sposobnost rutinske prognostike je nekoliko činjenica. Infiltrativni ($T \geq 2$) tumor je takav već u vrijeme inicijalne dijagnoze u 57% slučajeva dok u 43% nastaje progresijom tumora nižeg stadija (35). Prognoza bolesnika s infiltrativnim karcinomom koji nastaje progresijom površinskog je lošija u usporedbi s primarno infiltrativnim rakom (36). Infiltracijom mišićnog sloja, te u znatno manjoj mjeri lamine proprije, tumor stječe preduvjete limfogene i hematogene diseminacije. Polovica bolesnika s infiltrativnim ($T \geq 2$) karcinomom razvije udaljene metastaze unutar dvije godine, a umire unutar pet godina unatoč liječenju (40). Površinski i infiltrativni karcinomi imaju značajno različito petogodišnje preživljenje (95% vs.50%) što ukazuje na njihove biološke razlike.

Iz navedenoga se može raspoznati kako konvencionalni prediktori rizika recidiva i progresije bolesti ne mogu pouzdano predvidjeti tok bolesti što

povećava interes za genetskim promjenama koje se nalaze u podlozi nastanka, recidiviranja i progresije raka mokraćnog mjehura (66).

1.5.6. MOLEKULARNE I GENETSKE PROMJENE POVEZANE S RAKOM MOKRAĆNOG MJEHURA

Razumijevanje nastanka i napredovanja te diseminacije raka mokraćnog mjehura je ključno da bismo mogli poboljšati dijagnostiku i liječenje ove bolesti. Otkrivanje vrlo složenih bioloških mehanizama koji čine patogenetske procese moglo bi omogućiti bolju identifikaciju prognostičkih čimbenika te pospješiti pronalazke novih terapijskih mogućnosti.

Veliki broj istraživanja do sada upućuje i potvrđuje kako razdiona karcinoma mjehura na „površinske“ i „infiltrativne“ nije u današnje vrijeme zadovoljavajuća niti dovoljno precizna. Najkraće, molekularna i genetska ispitivanja upozoravaju da karcinom mokraćnog mjehura nastaje slijedeći dva različita patogenetska puta.

Nastanak atipične hiperplazije, koji korelira s delecijama na kromosomu 9, što dovodi gubitkom gena na lokusu 9p16 do inaktivacije ciklin-ovisnog inhibitora kinaze 2A (CDKN2A). Takav slijed genetskih promjena generira TaG1/2 tumore. Oni imaju povoljan klinički tok (ima recidiva ali progresije vrlo rijetko) ukoliko ne dođe do konverzije na drugi patogenetski put s progresijom bolesti, što se dešava u manje od 5% slučajeva ili čak i rjeđe.

Međutim, inicijalna mutacija genskog lokusa na kratkom kraku kromosoma 17 (p53) dovodi do displazije urotela i nastanka CIS te ima važnu ulogu u promociji površinskih tumora visokog gradusa koji će neizbježno progredirati bez adekvatnog liječenja (66,67,68,69). Osim lokusa p53 važan je, u istom smislu, i retinoblastoma gen na lokusu 13q14 čije se ablacije često viđaju u CIS i površinski invazivnim tumorima (stadij T1)(70,71). Nekoliko studija je pokazalo kako je pojačana imunohistokemijska reaktivnost na p53 protein važan prediktor recidiva bolesti a isto tako da akumulacija p53 u jezgri predstavlja jedini neovisni indikator progresije, kad se uzmu u obzir stadij i gradus bolesti (72,73,74).

Dosadašnji rezultati citogenetskih i molekularnih studija čvrsto zagovaraju razdiobu karcinoma mjehura na geneti stabilne (TaG1/2) i nestabilne (CIS, TaG3, T1-4). Površinsko invazivni tumori (T1) i infiltrativni tumori (T \geq 2) su na geteskoj razini izrazito slični (49). Navedena sličnost navodi na zaključak kako su genetske promjene potrebne za nastanak infiltrativnog karcinoma prisutne dok je on još „površinski“ (49,68).

Takve zaključke potvrđuju i kliničke analize cistektomija gdje petogodišnje preživljenje i ukupno desetogodišnje preživljenje, u bolesnika s T1 u odnosu na T2 tumore nije značajno bolje dok postojanje ekstravezikalne ekstenzije bolesti (T3/4) označava značajno lošiju prognozu (51,52).

1.5.7. TERAPIJA, PROGNOZA I PRAĆENJE BOLESNIKA

Izbor terapijskog pristupa dominantno ovisi i stadiju bolesti, a manjim dijelom i o stupnju diferenciranosti (gradusu). Načelno, površinski tumori (Ta, T1 i CIS) liječe se transuretralnom resekcijom vidljivih lezija te intravezikalnim instilacijama kemoterapijskih sredstava za lokalnu primjenu (doxorubicin, mitomicin C i sl.) ili imunoterapijom primjenom BCG intravezikalno prema različitim protokolima (19).

Osobiti izazov u kreiranju terapijskog plana predstavlja kategorija T1G3 tumora. Prema današnjim spoznajama kod ovog specifičnog entiteta postoji vjerojatnost progresije u mišićno infiltrativni tumor 4-20% unutar prve godine a 20-48% unutar pet godina od postavljanja dijagnoze (62). Iako neki autori inzistiraju na tzv. „ranoj cistektomiji“, dok je tumor u stadiju T1 i loše diferenciran, drugi smatraju da takav terapijski agresivni pristup nema svoje utemeljeno uporište (75). Prvi obrazlažu svoj stav činjenicom da je prognoza T1G3 tumora, osobito uiz prisustvo CIS, jednako loša kao i prognoza T2 tumora i ne vide razloga za odgađanje kurativne kirurške terapije. Štoviše, odgađanje cistektomije do pojave recidiva ili progresije smanjuje petogodišnje preživljenje s 90% na 50-60% (35).

Protivnici ovog stava smatraju da inzisitiranje na ranoj cistektomiji neće značajno smanjiti mortalitet iako može poboljšati rezultate kirurškog liječenja u centrima koji primjenjuju agresivniji terapijski stav (76,77).

Kada jednom nedvojbeno dokažemo da se radi o mišićno infiltrativnom tumoru ($T \geq 2$) koji su većinom loše diferencirani, terapijski izbor je jedino radikalna cistektomija i derivacija urina, ukoliko dob i opće stanje bolesnika te komorbiditet dozvoljavaju takav oblik radikalne kirurške terapije. Rezultati takvog liječenja prikazani su činjenicom da približno 50% tih bolesnika razvije klinički detektabilne metastaze unutar 2 godine a 60% umire unutar 5 godina unatoč liječenju (40,78).

Prema smjernicama EAU program redovitog nadzora nad bolesnicima kojima je transuretralnom resekcijom odstranjen površinski tumor mokraćnog mjehura, ovisi o tome u koju kategoriju rizika pripada pojedini bolesnik (19). Konvencionalni način praćenja bolesnika podrazumijeva da svaka cistoskopska kontrola ima ranije učinjen i citološki pregled sedimenta urina.

Za bolesnike iz skupine niskog rizika, potrebna je cistoskopija 3 mjeseca nakon TUR pa ako je ona negativna slijedeća se predviđa 9 mjeseci nakon TUR a potom jednom godišnje tokom 5 godina ako su sve kontrole urednih nalaza.

U bolesnika visokog rizika također je neophodna cistoskopija 3 mjeseca nakon TUR a čak i ako je nalaz negativan ponavlja se svaka 3 mjeseca tokom 2 godine, svaka 4 mjeseca u trećoj godini te svakih 6 mjeseci do kraja pete godine nadzora a zatim jednom godišnje uz radiološku evaluaciju gornjeg urotrakta

Bolesnici srednjeg rizika (njih je priližno 1/3) nemaju apsolutno definiran protokol nadzora koji se adaptira prema nastojanjima urologa i željama bolesnika (19). Upravo u ovoj kategoriji jasno postaju vidljive posljedice nesuglasja ekspertnih skupina glede definiranja rizičnih skupina (65).

Upravo zbog visoke prevalencije bolesti, čestih kontrolnih pregleda citologijom i cistoskopijom, rak mjehura predstavlja bolest za koju se u Zapadnim zemljama izdvaja najviše materijalnih sredstava od svih bolesti. Pri tome cistoskopija predstavlja najznačajniju stavku jer zahtijeva vještinu izvođenja i iskustvo u interpretaciji endoskopskog nalaza. Redukcija broja cistoskopija, ukoliko pronađemo dovoljno pouzdanu neinvazivnu metodu detekcije recidiva, imala bi svoj ekonomski značaj (79).

1.6. CITOLOGIJA SEDIMENTA URINA

Citološka pretraga sedimenta urina uvedena je u praksu sredinom prošlog stoljeća i do današnjih dana predstavlja standard neinvazivne dijagnostike karcinoma urotela (80). Prema vrijednostima i karakteristikama citologije kategoriziraju se sve novije metode neinvazivne dijagnostike. O tome svjedoči i mišljenje većine evropskih urologa koji, unatoč postojanju novijih metoda dijagnostike i praćenja, i dalje preferiraju citologiju kao prvi izbor u konvencionalnom medicinskom postupku (81).

Citološka pretraga može detektirati tumor bilo gdje unutar sustava obloženog urotelom, od kaliksa, preko uretera do mokraćnog mjehura i proksimalne uretre. Pretragu treba učiniti na drugom uzorku jutarnje mokraće budući da prva jutarnja mokraća može sadržavati visok stupanj liziranih stanica koje su dulje vrijeme bile u hipertoničnom urinu (82). U pogledu uzimanja uzoraka za citološku pretragu postoje stanovita nesuglasja. Badalament i sur. opisuju kako je uzimanje uzorka urina spontanim mokrenjem tri dana uzastopce povisilo osjetljivost metode s 41 na 60% (83). Drugi autori navode kako uzimanje uzorka kateterizacijom i ispiranjem mjehura može dodatno povećati osjetljivost metode. Iako su uzorci urina dobijenog ispiranjem mjehura svakako više celularni, koristimo li kateterizaciju, takav način pretrage više ne možemo smatrati neinvazivnom metodom dijagnostike. Pored toga postupkom kateterizacije moguće je denudacijom normalog urotela arteficialno stvoriti nakupine stanica koje nije moguće razlikovati od dobro diferencirane neoplazme (84).

Ukupnu točnost citološke pretrage mogu značajno umanjiti postojanje konkremenata urotrakta te intravezikalne instilacije kemo- ili imunoterapije te stanja nakon iradijacije zdjelice. Uz upalne promjene znatnijeg intenziteta citološka je pretraga neupotrebljiva kao i u situacijama nakon cistektomije i derivacije urina korištenjem segmenta crijeva, zbog kontaminacije urina crijevnim epitelom (2,19).

Citologija sedimenta urina se klasično smatra neinvazivnom metodom dijagnostike raka urotela koja visokom osjetljivošću detektira loše diferencirane tumore, propušta visoku proporciju dobro diferenciranih a najvrijednija karakteristika joj je visoka specifičnost (2,19,84). Ukupna osjetljivost citologije

sedimenta urina je 40-60% (85). To govori da metoda približno pola tumora propusti dijagnosticirati. Iako će većina propuštenih tumora biti dobro diferencirane i najvjerojatnije manje lezije, treba napomenuti kako konvencionalna citologija ima do 20% lažno negativnih nalaza i u skupini loše diferenciranih tumora (2,86).

Prema novijim radovima citologa ima lošu osjetljivost ne samo za G1 nego i za G3 tumore, uključujući CIS. Prije desetak godina na Mayo Clinic učinjena je analiza arhiviranog materijala i utvrđeno je kako je osjetljivost citologije za sve tumore bila samo 58% a samo za G3 skupinu ne veća od 71% (87). Budući da su rezultati bili lošiji od očekivanog napravljena je analiza kumulativnih podataka radova objavljenih nakon 1990. godine i uvdjelo se kako citologija otkriva samo 11% G1 tumora, 31% G2 i 60% G3 tumora (88). Nakon toga su Grossman i sur. učinili multicentričnu studiju u čijim je rezultatima vidljivo kako je ukupna osjetljivost citologije bila samo 15.8% (89). Halling i sur. nisu našli objašnjenje za tako loše nalaze nakon 1990. godine jer su ranije bili znatno bolji. Smatraju da se ne može raditi o odstupanju od ranijih striktnih citoloških kriterija budući da se specifičnost pretrage nije mijenjala nakon 1990. godine (88). Relevantni izvori citološke literature navode ukupnu osjetljivost pretrage 49-71% (82).

Proporcija suspektnih (inkonkluzivnih) nalaza citološke pretrage sedimenta urina kreće se između 25.8% i 36% (82,90,91). Proporcija inkonkluzivnih nalaza od jedne trećine svih, u priličnoj mjeri slabi pouzdanost te pretrage.

Međutim, citološka pretraga sedimenta urina i interpretacija nalaza zahtijeva veliko iskustvo unatoč kojem postoji znatna varijabilnost između citologa (engl. inter-observer) pa i kod revizije nalaza od strane istog citologa (engl. intra-observer), a to dovodi do slabe reproducibilnosti (19,83,86). Dijelom se ovakve karakteristike mogu tumačiti činjenicom kako citološka pretraga sedimenta urina nije laboratorijski test nego subjektivna interpretacija morfološkog nalaza.(87,92)

Sve veći broj autora nedavno objavljenih tekstova smatra kako konvencionalna citološka dijagnostika nema dovoljnu razinu dijagnostičke točnosti koja joj se ranije pripisivala a to je dovelo do povećanog interesa za egzaktnijom, manje subjektivnom i osjetljivijom metodom koja je bliža

karakteristikama laboratorijskog testa nego subjektivnoj interpretaciji morfologije (2,87,92).

1.7. CISTOSKOPIJA

Endoskopski pregled mokraćnog mjehura predstavlja, uz transuretralnu resekciju i patohistološku potvrdu dijagnoze, temelj urološke dijagnostike. Zahvat se najčešće izvodi ambulantno uz aplikaciju lokalnog anestetika u gelu per urethram. U slučaju da je tumor mjehura već ranije vizualiziran ultrazvučno ili drugim radiološkim metodama, dijagnostika, ambulantna cistoskopija nije nužna. Pa ipak, potpuni cistoskopski nalaz koji treba sadržavati podatke o konzistenciji (solidni ili papilarni), obliku, veličini, broju i lokalizaciji tumora te eventualnim promjenama u njegovoj okolini, može dati vrijedne prognostičke podatke te determinirati strategiju transuretralne resekcije tumora mjehura (19).

Papilarni i solidni tumori najčešće se bez većih teškoća vizualiziraju na glatkoj površini sluznice mokraćnog mjehura. CIS se opisuje kao baršunasta, crvena, solitarna ili multiple promjene bez papila koje mogu međusobno i konfluirati.

Cistoskopija ne može odrediti stadij i gradus tumora ali postojanje solidne morfologije tumora i/ili prisustvo nekrotičnih dijelova tumora uvjerljivo sugeriraju visoki gradus i invazivna svojstva (93).

Više problema nastaje kod manje uvjerljivih i tipičnih morfoloških slika u mokraćnom mjehuru. Jones i Campbell navode kako je velika većina cistoskopski malignih nalaza i histološki maligno te da cistoskopija ima visoku pozitivnu prediktivnu vrijednost, što se odnosi na tipične endoskopske nalaze tumorske morfologije (87). Drugi upozoravaju na učestalost lažno pozitivnih nalaza od čak 37%, a to se pak najčešće odnosi na selekcioniranu skupinu bolesnika s manje tipičnim i uvjerljivim cistoskopskim nalazom (94).

Osim što postoje lažno pozitivni nalazi cistoskopije, metoda fluorescencijne cistoskopije (tzv. „blue light“ cystoscopy) korištenjem 5-aminolevulininske kiseline koja se akumulira u tumorskim ali ne i u zdravim stanicama, pokazala je da postoje i lažno negativni nalazi konvencionalne

cistoskopije standardnim bijelim svjetlom (95). Većina autora navodi kako fluorescentna cistoskopija povisuje osjetljivost standardne za oko 20% i to osobito u skupini CIS (96,97). Postoje, međutim i lažno pozitivni nalazi fluorescentne cistoskopije koji se susreću u 3-11% slučajeva a najčešći uzroci su upala, nedavna TUR tumora mjehura i intravezikalne instilacije imunoterapije (98).

Protivnici ove metode argumentiraju kako imamo na raspolaganju načine da smanjimo stopu recidiva pravilnijim korištenjem dosadašnjih metoda te da većina tumore koje previdimo bijelim svjetlom a dokažemo fluorescentnom cistoskopijom svojom biologijom ne ugrožava bolesnika. Nadalje, imamo efektivnu adjuvantnu topičku kemo- i imunoterapiju koju dobije većina bolesnika u kategoriji srednjeg i visokog rizika te kako ne treba žuriti s prihvaćanjem fluorescentne cistoskopije kao standardne procedure dok više analiza ne dokaže njezinu stvarnu vrijednost (99).

Cistoskopija je endoskopski pregled kojeg možemo izvesti standardnom rigidnom opremom ali u Zapadnim zemljama se sve više koristi fleksibilni cistoskop. Današnja medicinska tehnologija omogućuje i fleksibilnu cistoskopiju bijelim i plavim svjetlom. Osjetljivost cistoskopije se u literaturi procjenjuje na 73% a specifičnost na svega 51% (87).

Sve češće se može pročitati kako precijenjena osjetljivost cistoskopije može biti barem dijelom razloga za visoku stopu recidiva na prvom kontrolnom endoskopskom pregledu (3 mjeseca nakon kompletne TUR). Moguće je da tumor tijekom TUR nije bio vidljiv a uočljiv postaje tokom narednog tromjesečnog razdoblja kada ga je lako diferencirati od okolnog normalnog urotela (41,84).

Dakle, niti cistoskopija niti citologija, svaka zasebno ili u kombinaciji, nemaju optimalnu dijagnostičku točnost i to dodatno povećava interes za korištenjem manje subjektivnih strategija.

1.8. TUMORSKI MARKERI I FLUORESCENTNA IN SITU HIBRIDIZACIJA

1.8.1. TUMORSKI MARKERI

Tumorski markeri za rak mokraćnog mjehura razvijaju se posljednjih gotovo dvadeset godina. Kliničku potrebu za neinvazivnom testom za rak mjehura definiraju dva cilja i to rana detekcija loše diferenciranih karcinoma, prije nastanka infiltracije mišićnog sloja, te bolja detekcija recidivnih tumora. Jednostavna, neinvazivna te visoko osjetljiva i specifična metoda mogla bi smanjiti morbiditet vezan uz dosadašnje metode kliničkog nadzora, poboljšati kvalitetu života bolesnika i smanjiti troškove za „najskuplji maligni tumor u zapadnom svijetu“ (41).

Danas postoji gotovo 20 različitih tumorskih markera koji se koriste u dijagnostici raka mokraćnog mjehura i čija se klinička učinkovitost testira u mnogim kliničkim studijama. Načelno, većina navedenih markera ima bolju osjetljivost u usporedbi sa citologijom ali nižu specifičnost. Stoga visoka proporcija lažno-pozitivnih nalaza rezultira dodatnim nepotrebnim dijagnostičkim pretragama (100).

Otkriveni su proteini i drugi tumorski produkti koji se nalaze u urinu, a čija detekcija svojom osjetljivošću nadmašuje osjetljivost konvencionalnog markera – citološke pretrage urina u dijagnostici raka mokraćnog mjehura. Detekcija navedenih proteina temelji se na kontinuiranoj produkciji od strane tumorskih stanica, a količina takvog biomarkera može biti prisutna u urinu povremeno u malim količinama što predpostavlja vrlo osjetljiv test za detekciju i veći volumen tumora (84). Marker koji se temelje na detekciji tumorskih proteina su BTA (bladder tumor analyte) te njegove poboljšane varijante BTASTAT i BTATRAK kao i NMP22 (nuclear matrix protein). BTA se metodološki temelji na latex-aglutinacijskom testiranju, BTA STAT je kvalitativni test koji se koristi monoklonskim protutijelima za H-faktor komplement sustava a taj je povećane ekspresije u bolesnika s rakom mokraćnog mjehura dok BTATRAK predstavlja kvantitativnu analizu. NMP22 je bjelanjčevina jezgre vezana uz DNA replikaciju i

transkripciju a povećanog je sadržaja u urinu bolesnika s rakom mjehura. BTA trak i NMP22 nešto su više osjetljivosti od citologije a specifičnost BTAtrak testa je umanjena zbog lažno-pozitivnih nalaza koje uzrokuju upalna stanja, urinarna litijaza, hematurija, cistokopija kao i druge prateće bolesti mokraćnog sustava koje često koincidiraju s pojavom raka mjehura (2,19,84). Iako slične karakteristika ima i NMP22 ovdje je dodatni problem vrlo širokih referentnih vrijednosti za pozitivan rezultat testa što limitira njegovu praktičnu vrijednost (101, 102).

Test koji se temelji na detekciji enzimskog kompleksa u urinu bolesnika s rakom mjehura je telomerase-test. Tokom DNA replikacije telomere kromosoma se skraćuju u svakom ciklusu što konačno dovodi do stanične smrti. Telomerase je kompleks reverzne transkriptaze čija je zadaća, obnavljanjem telomera, produljiti vijek stanice čineći je gotovo besmrtnom (102). Početni rezultati istraživanja ovog testa bili su ohrabrujući ali kasniji autori nisu uspjeli replicirati takve nalaze (102,103,104). Enzimski kompleks telomerase je vrlo nestabilan u urinu i zahtijeva vrlo brzu analizu nakon uzimanja uzorka što može dijelom objasniti razlike u navedenim studijama (105).

Slijedeći urinarni marker je Quanticyt predstavlja kompjutorsku analizu slike kojom se evaluira oblik jezgre i DNA sadržaj (ploiploidija) u stanicama prisutnim u ispirku mokraćnog mjehura (106). Budući da se nužno radi o ispirku mjehura ovaj test ne možemo smatrati neinvazivnim.

ImmunoCyt test nalazi se u sferi imunocitologije i koristi tri fluorescentna monoklonska protutijela kojima detektira urotelnu varijantu karcinoembrijskog antigena i dva specifična mucina koji imaju svoju ekspresiju u tumorskim, ali ne u zdravim urotelnim stanicama (106,107). Rezultati velike Francuske multicentrične studije govore kako ImmunoCyt test poboljšava dijagnostičku točnost u svakodnevnoj praksi (108). Vriesema i sur. su utvrdili postojanje visoke varijabilnosti u inerpretaciji nala (slaba reproducibilnost) a pored toga oko 16% niža osjetljivost u populaciji bolesnika koji su u programu praćenja može znatno umanjiti značenje tog testa (109).

Standardni urinarni marker za neinvazivnu dijagnostiku je i dalje citologija sedimenta urina. Radi se o nekvantitativnoj, subjektivnoj metodi pa stoga tražimo dovoljno točan, neinvazivni marker-test koji mjeri biokemijske ili genetske promjene nastale zbog prisustva malignih stanica. Idealni tumorski

marker-test mora biti brzo izvediv i tehnički jednostavan te lak za interpretaciju rezultata. Pored toga, varijabilnost unutar i između pojedinog testa mora biti niska i, najvažnije, mora biti efikasan u smislu visoke osjetljivosti i specifičnosti (40,100).

Osjetljivost nekog testa je definirana kao proporcija bolesnika s bolešću u kojih je test pozitivan. Ostalo su lažno negativni nalazi. Važno je napomenuti kako osjetljivost nekog markera ovisi o strukturi populacije u kojoj je on testiran. Tako će gotovo svaki marker imati visoku osjetljivost ako testna populacija ima visoku proporciju velikih, uznapredovalih i loše diferenciranih tumora. Ukoliko je cilj detektirati tumore različitih stadija i gradusa, potrebno je ekstenzivno testiranje na heterogenim populacijama bolesnika.

Termin specifičnost označava proporciju ispitanika koji nemaju bolest i u kojih je test negativan. Ostalo su lažno pozitivni nalazi testa. I ovdje je bitna struktura ispitivanja populacije. Specifičnost može biti vrlo visoka u posve zdravih ispitanika ali i razmjerno niska u bolesnika koji nemaju rak mjehura ali imaju prateće bolesti urotrakta (npr. inflamacija, urinarna litijaza, hematurija, nedavna cistoskopija, intravezikalna aplikacija lijekova ...)(40).

Točnost (engl. efficiency) se definira kao omjer zbroja svih ispravno prepoznatih ispitanika (bilo pozitivnih ili negativnih) i ukupnog broja ispitanika. Tako nam točnost, kao kriterij, govori koju će proporciju (bilo ispitanika kontrolne skupine ili bolesnika) neka metoda ispravno klasificirati.

Koncept prema kojem očekujemo da jedan urinarni marker može detektirati sve vrste raka mjehura visokom točnošću je vjerojatno refleksija našeg slabog razumijevanja molekularne biologije tog karcinoma. Kliničke i molekularne studije su suglasne da postoje dva entiteta koji imaju različite patogenetske puteve.

TaG1/2 tumori su većinom diploidni, s niskim stupnjem kromosomske nestabilnosti, često imaju delecije na kromosomu 9 i mutacije FGFR3, recidiviraju ali izrazito rijetko progrediraju. Ako nekim markerom želimo detektirati takve tumore on mora biti usmjeren na detekciju navedenih molekularnih promjena da bi mogao dijagnosticirati ili čak i predvidjeti recidiv. Želimo li detektirati loše diferencirane i invazivne tumore (TaG3, svi T1 i Cis) koji su vrlo često aneuploidni s visokim stupnjem genetske instabilnosti, imaju amplifikacije genetskog materijala (poliploidija), znatno češće recidiviraju i, što

je još važnije, progrediraju, struktura markera mora biti ciljana na druge molekularne i genetske promjene (19,79,84,110).

Fluorescentna in situ hibridizacija korištenjem FISH UroVysion® testa jedan je novijih markera koji omogućuje detekciju kromosomskih projena koje obilježavaju oba puta patogeneze raka mokraćnog mjehura.

1.8.2. FLUORESCENTNA IN SITU HIBRIDIZACIJA (FISH)

Fluorescentna in situ hibridizacija (FISH) je već dulje vrijeme metodološki poznata tehnika molekularne citogenetske analize kojom se detektiraju numeričke i strukturalne abnormalnosti kromosoma. Biološko ponašanje površinskog karcinoma mokraćnog mjehura je teško pouzdano predvidjeti na temelju konvencionalne morfološke patohistološke analize, a novi genetski testovi mogu pomoći kliničarima u dijagnostici i liječenju bolesnika (110,111). Još 1993. godine Meloni i sur. su navijestili mogućnost da analiza sedimenta urina FISH tehnologijom može rezultirati nastankom osjetljivog dijagnostičkog testa kojeg će se moći rutinski koristiti u praćenju bolesnika s rakom mokraćnog mjehura (112).

Sedam godina kasnije Sokolova i sur. objavljuju o formiranju novog markera tumorskih stanica u mokraći bolesnika s rakom mjehura koji je temeljen na FISH metodologiji (113). Do tada FISH nije bio korišten klinički za detekciju karcinoma mjehura. Metodološki, u najkraćim crtama, nakon uzimanja uzorka urina, koji se fiksira 2%-tnom CarboWaxom otopinom, slijedi proces denaturacije dvostruke uzvojnice DNA enzimatski i inkubacijom na visokoj temperaturi. Time se omogućuje proces hibridizacije, odnosno spajanja proba sa ciljnim mjestima kromosomske DNA. Nakon toga slijedi ispiranje viška proba i dodavanje fluoresceinom neobilježenih proba kako bi se blokirale sekvence slične strukture na drugim kromosomima. Potom slijedi bojanje s DAPI budući da ono otkriva morfološki promijenjene jezgre ili stanice (hiperkromazija, točkasto bojanje, veće jezgre nepravilnog oblika) što se gotovo redovito viđa u FISH pozitivnih stanica. To omogućuje analizu preparata fluorescentnom mikroskopijom metodom skeniranja pa se tako ne broje upalne stanice

(neutrofili) ili normalne urotelne stanice (92,113). Osjetljivost scanning metode se pokazala značajno boljom dok je specifičnost obje metode analize bila podjednaka (113).

Autori su analizirali imunofluorescentnim probama za pericentromere kromosoma 3,7,8,9,11,15,17,18, i Y uključivši i specifični lokus p21 na kratkom kraku kromosoma 9 i to najprije u zdravih ispitanika. Prema literaturnim podacima, numeričke i strukturalne promjene upravo na tim kromosomima su najučestalije alteracije u stanicama raka mokraćnog mjehura.

Potom su utvrdili, u skupini ispitanika s rakom mjehura, osjetljivost svake probe zasebno, zaključivši da je najosjetljivija centromerska proba za kromosom 7 kojeg, prema osjetljivosti, slijede kromosomi 3 i 17. Lokus specifična proba 9p21 otkrila je, na temelju homozigotne delecije (hemizigotna je česta u zdravih ispitanika), dva dodatna bolesnika u kojih su ranije navedene centromerske probe bile negativne. Na temelju tih rezultata formiran je set proba koje sadrže identifikatore centromera za kromosome 3 (CEP – Centromeric Enumeration Probe 3), 7 (CEP 7) i 17 (CEP 17) te za lokus specifični identifikator (LSI 9p21), budući da je ta kombinacija pokazala najvišu osjetljivost za detekciju malignih stanica u urinu. Probe su označene različitim fluorescentnim bojama i to: CEP 3 crvenom (SpectrumRed), CEP 7 zelenom (SpectrumGreen), CEP 17 plavom (SpectrumAqua) i LSI 9p21 žutom (SpectrumGold). Potom je taj set proba testiran na 181 uzorku urina u 179 bolesnika koji su imali rak mjehura ili druge urogenitalne tegobe (113).

Analizom dobijenih rezultata, korištenjem ROC (engl. Receiver Operating Curve) analize autori su stvorili kriterije pozitivnosti FISH testa. Za pozitivan rezultat potrebno je postojanje najmanje 5 stanica s umnažanjem barem 2 kromosoma ili više od 50% ciljnih stanica s homozigotnom delecijom 9p21. Autori su zaključili da ovako strukturirani FISH test ima osjetljivost 84,2% i specifičnost 91,8% (113). Budući da je istraživanje provedeno u suradnji s tvrtkom Vysis, Inc., Downers Grove, Illinois, test je nazvan FISH UroVysion®.

Radi se, dakle, o kvantitativnoj metodi analize kromosomskih numeričkih i strukturalnih promjena. Metoda nema „suspektnih“ (inkonkluzivnih) nalaza koji značajno opterećuju kliničku interpretaciju takve citološke slike (114). U slučaju celularno oskudnog uzorka urina nije moguće učiniti vjerodostojnu FISH pretragu što se viđa i u nalazima citologije. FISH UroVysion

je do sada jedini tumorski marker čija je specifičnost bliska citologiji a osjetljivost je viša u svim stadijima i gradusima bolesti (2,92). Prateće promjene urotela uzrokovane prisustvom kamenaca mokraćnog sustava, inflamacije, hematurije, korištenje cistoskopije i intravezikalne terapije, prema dosadašnjim izvještajima ne utječu na specifičnost pretrage pa se može koristiti i u bolesnika u kojih je već učinjena derivacija urina segmentom crijeva (92,115,116).

Osim dosad navedenih prednosti, koje nisu jedine, metodi se zamjera niža osjetljivost i specifičnost u skupini bolesnika pod redovitim kontrolama, skupoća i kompleksnost postupka te postojeće dileme oko definiranja kriterija pozitivnosti testa (100,117).

2. HIPOTEZA I CILJEVI ISTRAŽIVANJA

2.1. HIPOTEZA

Značajna proporcija mišićno infiltrativnih karcinoma mokraćnog mjehura nastaje progresijom iz prethodno površinskog tumora. Stoga je rana detekcija recidiva raka mjehura, osobito onih loše diferenciranih, koji prijete visokom učestalošću nastanka infiltracije mišićnog sloja, jedan od ciljeva bolje i pravodobne kliničke dijagnostike. U tom smislu, već dulje vrijeme se mnogo nade polaže u pronalaženje novih tumorskih markera za rak mokraćnog mjehura.

Idealni tumorski marker bi trebao biti klinički neinvazivan, metodološki jednostavan, imati visoku osjetljivost i specifičnost te biti jeftin. Takav marker mogao bi smanjiti morbiditet vezan uz dosadašnje metode standardnog i još uvijek nedovoljno definiranog načina kliničkog nadzora bolesnika. Danas idealni tumorski marker za rak mokraćnog mjehura ne postoji ali rezultati istraživanja i klinički testovi u sferi molekularne citogenetike otvaraju vrata vrlo obećavajućim metodama.

Jedna od takvih metoda je fluorescentna in situ hibridizacija (FISH) koja kvantitativnom analizom broja i strukture kromosoma 3, 7, 17 i 9p21 može detektirati maligne stanice u urinu ispitanika.

Hipoteza je ovog istraživanja da molekularni citogenetski marker FISH Uro Vysion® detektira recidivni rak mokraćnog mjehura većom ukupnom točnošću od konvencionalne citološke pretrage sedimenta urina, a vrsta kromosomskog poremećaja, detektibilna ovom metodom, korelira s rutinskim prognostičkim histološkim parametrima uključivši stadij i gradus tumora.

2.2. CILJEVI ISTRAŽIVANJA

Temeljem postavljene hipoteze ciljevi ovog istraživanja su slijedeći:

- a) utvrditi osjetljivost, specifičnost i točnost FISH Uro Vysion® metode u detekciji recidivnog raka mokraćnog mjehura.
- b) usporediti te parametre s istim parametrima citološke pretrage sedimenta urina.
- c) usporediti vrijednost navedenih metoda obzirom na stadij i gradus tumora.
- d) utvrditi vrijednost FISH Uro Vysion® pretrage u bolesnika s inkonkluzivnim (suspektnim) nalazima citološke pretrage.
- e) utvrditi povezanost konvencionalnih histoloških prediktora prognoze bolesti (stadij i gradus tumora) s vrstom kromosomskog poremećaja.
- f) pokušati definirati mjesto i ulogu FISH Uro Vysion® metode u dnevnoj urološkoj praksi.

3. ISPITANICI I METODE

3.1. ISPITANICI

Istraživanje je provedeno analizirajući nalaze pretraga operiranih bolesnika Klinike za urologiju KB Sestre milosrdnice u razdoblju od 01.02. 2003. do 31.07.2004. godine.

Ukupno je uključeno 171 ispitanik gdje je bilo 124 bolesnika s recidivnim karcinomom mokraćnog mjehura i 47 ispitanika u kontrolnoj skupini.

U svakog bolesnika s recidivnim karcinomom mjehura učinjene su slijedeće pretrage:

- citologija sedimenta urina
- fluorescentna in situ hibridizacija (FISH Uro Vysion®)
- cistoksopija
- intravenska urografija
- transuretralna resekcija tumora mokraćnog mjehura (TUR)
- patohistološka analiza uključujući procjenu stadija i stupnja diferencijacije tumorskog tkiva

Kontrolna skupina uključuje 47 ispitanika koji zadovoljavaju slijedeće kriterije:

- ispitanik u anamnezi nema hematurije niti podataka o ranijem postojanju bilo kakvog tumora mokraćnog mjehura,
- nalazi cistoskopije, ultrazvuka bubrega i intravenske urografije isključuju mogućnost tumora donjeg i gornjeg mokraćnog sustava,
- ispitanik nema znakova klinički manifestne upale mokraćnog sustava,
- u muškaraca je nalaz monoklalnog PSA u serumu morao biti manji od 2 ng/mL i nalaz digitorektalne pretrage prostate negativan.

U kontrolnu skupinu uključeni su bolesnici koji zadovoljavaju gore navedene kriterije i imaju benignu bolest mokraćnog sustava. U svakog ispitanika kontrolne skupine učinjene su slijedeće pretrage:

- citologija sedimenta urina,
- FISH Uro Vysion®,
- cistoskopija,
- intravenska urografija.

3.2. METODE

3.2.1. CITOLOŠKA PRETRAGA SEDIMENTA URINA

Citološka pretraga sedimenta urina učinjena je na tri uzastopna, spontano izmokrena uzorka mokraće kroz tri dana, uzimajući drugi jutarnji uzorak urina. Svi uzorci prikupljeni su prije cistoskopije ili bilo kakve instrumentacije donjeg mokraćnog sustava. Provedeno je konvencionalno fiksiranje i bojanje uzoraka sedimenta urina metodom Papanicolau te mikroskopski analizirani morfološki nalazi sedimentiranih stanica.

Nalazi atipije i diskarioze smatrani su negativnim nalazom, a nedvojbeno prisustvo malignih stanica pozitivnim. Nalazi „suspektnih stanica“ bit će, za potrebu izračuna osjetljivosti, specifičnosti i točnosti smatrani pozitivnim i to iz dva razloga. Prvi je razlog zbog usporedivosti naših rezultata s rezultatima drugih autora koji su također citološki „suspektne nalaze“ ubrajali kao pozitivne. Drugo, iz pragmatičnih razloga, jer velika većina urologa u praksi suspektan nalaz citologije smatra pozitivnim dok se postojanje tumora ne isključi.

Osim toga, svi nalazi citologije koji su inkonkluzivni („suspektni“) bit će analizirani i posebno kao odvojena skupina ispitanika.

3.2.2. FLUORESCENTNA IN SITU HIBRIDIZACIJA (FISH URO VYSION®)

Fluorescentna in situ hibridizacija (FISH Uro Vysion®) je učinjena u svih ispitanika na uzorcima spontano izmokrenih 50 ml mokraće koja se odmah, sa ciljem fiksacije stanica, inkubira u 2% CarboWax otopinu (2%-tni polietilenglikol) te do transporta pohranjuje u hladnom mediju.

Slijedi laboratorijski postupak pripreme uzoraka centrifugiranjem na 1200g kroz 8 minuta te inkubacija u 0.075 molarnoj hipotoničnoj otopini KCl i ponovo centrifugiranje istim parametrima. Potom se materijal ispiru 3 puta u Carnoy fiksativu, a zatim se stakalca osuše te inkubiraju u SSC (saline-sodium citrate) i otopini proteaza, ispiru u PBS i fiksiraju u 1%-tnoj otopini formaldehida. Potom se preparati dehidriraju tri puta u 70, 85 i 100%-tnom etanolu.

Nakon ovakovog postupka denaturacije dvostruke uzvojnice DNA izvodi se hibridizacija probama za CEP 3,7, i 17 te LSI 9p21 koristeći HyBrite™ (Vysis, Downers Grove, IL, USA). Navedene probe obilježene su različitim fluoresceinskim bojama kako je navedeno ranije. Nakon toga se provodi posthibridizacijsko ispiranje viška proba u 50%-tnoj formaldehid otopini i dva puta u SSC.

Slična vezna mjesta za navedene probe blokiraju se identičnim ali neobilježenim probama, a nakon toga preparati se bojaju 4'6-diamino-2-fenilindolom (DAPI antifade) i pohranjuju u mrak na minus 20° C.

Potom slijedi analiza preparata scanning metodom gdje se broji najmanje 25 morfološki promijenjenih stanica (što omogućuje ranije provedeno DAPI bojanje).

Pri tome smo smatrali pozitivnim nalazom:

- umnažanje minimalno 2 kromosoma 3,7,17 u barem 4 stanice ili
- homozigotnu deleciju 9p21 u minimalno 50% pregledanih stanica slijedeći izvorne kriterije Sokolove i sur. (113).

Potom smo analizirali vrstu kromosomskog poremećaja koja nalaz FISH pretrage čini pozitivnim. Tako smo utvrdili u kakvih tumora je u podlozi poliploidija, a kod kojih tumora se radi o izoliranoj homozigotnoj deleciji lokusa 9p21. Dobijene rezultate usporedili smo s rutinskim patohistološkim parametrima prognostike bolesti koje čine stadij i gradus tumora.

3.2.3. CISTOSKOPIJA

Cistokospija je učinjena ambulantno uz perioperativnu profilaksu koristeći 120 mg gentamicina intramuskularno pola sata prije izvođenja zahvata. Endoskopska pretraga učinjena je u muškaraca koristeći 2%-tni Instilagel za lokalnu anesteziju, a u žena bez anestezije osim u posebnim slučajevima koji su to izričito zahtijevali. Detaljno su opisani svi bitni parametri cistoskopskog nalaza.

3.2.4. INTRAVENSKA UROGRAFIJA

Pretraga je učinjena, uz prethodni pismeni pristanak ispitanika i pismenu izjavu da nije zabilježeno alergije na intravenske jodne i nejodne kontraste te da ispitanica, ukoliko se radilo o ženi, nije trudna. Analiziran je gornji i donji mokraćni sustav s osobitom pažnjom na moguće defekte punjenja koji sugeruraju postojanje proliferativnog procesa gornjeg i/ili donjeg urotrakta.

3.2.5. TRANSURETRALNA RESEKCIJA TUMORA MOKRAĆNOG MJEHURA (TUR)

Operacija je učinjena u spinalnoj anesteziji, a u ovisnosti o lokalizaciji i ekstenzitetu tumora, i uz korištenje tzv. obturatorne blokade primjenom lokalne

anestezije. Uz transuretralnu resekciju, u slučajevima gdje je postojala endoskopski suspektna promjena sluznice, učinjene su i multiple biopsije tih područja mjehura. Nakon resekcije učinjena je egzaktna hemostaza i značajnijih kirurških komplikacija nismo zabilježili tokom ovog istraživanja.

Egzofit i baza tumora te biopsije stijenke mjehura upućeni su na patohistološku dijagnostiku odvojeno u posebno označenim kontejnerima, ne bi li dobili što točnije podatke o stadiju tumora (T kategorija) i nalazu suspektnih promjena okolne sluznice.

3.2.6. PATOHISTOLOŠKA ANALIZA

Pristigli materijal je potom potom obrađen u 10%-tnom puferiranom formalinu, obojen standardnom HE (hemalaun-eozin) metodom, te po potrebi, imunohistokemijski. Preparate su analizirali dva patologa odvojeno. U slučaju nesuglasja preparati su prodiskutirani i postignut je konsenzus glede dijagnoze. Za procjenu stadija i gradusa bolesti korištena je TNM klasifikacija prema WHO iz 1973. i 2004. godine.

Nalazi karcinoma in situ (Tis) uključuju kategorije sekundarnog i konkurentnog Tis. Sekundarni karcinom in situ analiziran je kao posebna kategorija dok su u slučaju konkurentnog Tis nalazi analizirani prema karakteristikama proliferativnog tumora.

3.3. STATISTIČKA OBRADA PODATAKA

Dob ispitanika je prikazana medijanom (minimum - maksimum). Diskriminacijska učinkovitost FISH UroVysion® i citološke pretrage sedimenta mokraće ispitana je analizom dijagnostičke točnosti i izražena slijedećim parametrima: osjetljivost, specifičnost i točnost.

Statistička značajnost razlike između kategoričkih obilježja ispitat će se χ^2 testom i z-testom razlike proporcija u ovisnosti o značajkama skupina. Razlike će se smatrati statistički značajnima uz $P < 0,05$.

4. REZULTATI

U istraživanje je uključen 171 ispitanik. U skupini bolesnika s rakom mokraćnog mjehura bilo je 124 (72.5%) ispitanika i to 90 (72.6%) muškaraca i 34 (27.4%) žene. U kontrolnoj skupini analizirano je 47 (27.4%) ispitanika od čega 35 (74.5%) muškaraca i 12 (25.5%) žena. Median dobi svih ispitanika je 71 (CI 95%, 69-72), a raspon dobi 17-93. U skupini bolesnika median dobi je 72 (CI 95%, 70-73) a raspon 46-93. U kontrolnoj skupini median dobi je 68 (95% CI, 63-72), a raspon dobi 17-89. Nije nađeno razlike u distribuciji spola između bolesnika i kontrolne skupine (χ^2 , $p = 0.956$). Distribucija navedenih vrijednosti prikazana je grafički u tablici 1.

Tablica 1. Distribucija svih ispitanika prema dobi i spolu

	Bolesnici N=124 Median (raspon)	Kontrola N=47 Median (raspon)	P
Dob, godine	72 (46-93)	68 (17-89)	0,230
Muškarci, n = , (%)	90 (72,6%)	35 (74,5%)	0,956
Žene, n = , (%)	34 (27,4%)	12 (25,5%)	

Muški bolesnici imali su median dobi 72 (95% CI, 68-73) a raspon dobi je bio 46-86 godina. U bolesnih žena median dobi je 74 (95% CI, 70-76) a raspon 49-93. Nije nađeno razlike u dobi između oboljelih muškaraca i žena (T-test, $p = 0.197$).

Muškarci kontrolne skupine su imali median dobi 69 (95% CI, 64-75) a raspon 17-89. Žene u kontrolnoj skupini imale su median dobi 59 (95% CI, 47-74) a raspon 45 – 84.

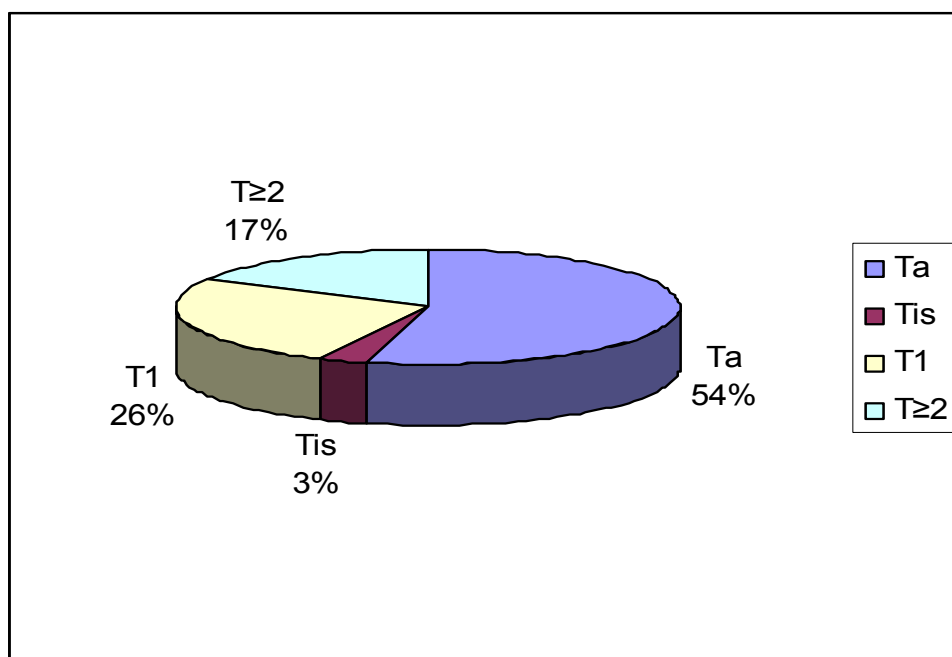
Isto tako nema razlike u dobi između oboljelih muškaraca i muških ispitanika kontrolne skupine (T-test, $p = 0.230$). Žene u kontrolnoj skupini su bile značajno mlađe od bolesnica (Mann-Whitney, $p = 0.025$). Podaci su prikazani u tablici 2.

Tablica 2. Distribucija dobi žena i muškaraca u skupini bolesnika i kontrolnoj grupi ispitanika

	Bolesnici N=124 Median (raspon)	Kontrola N=47 Median (raspon)	P
Dob, ♀, godine	74 (49-93)	59 (45-84)	0,025
Dob, ♂, godine	72 (46-86)	69 (17-89)	0,230

Od 124 bolesnika s rakom mokraćnog mjehura njih 67 (54,0%) je imalo tumor stadija Ta, 4 (3,2%) primarni Tis, 32 (25,8%) tumor T1 a 21 bolesnik (16,9%) mišićno infiltrativni tumor ($T \geq 2$).

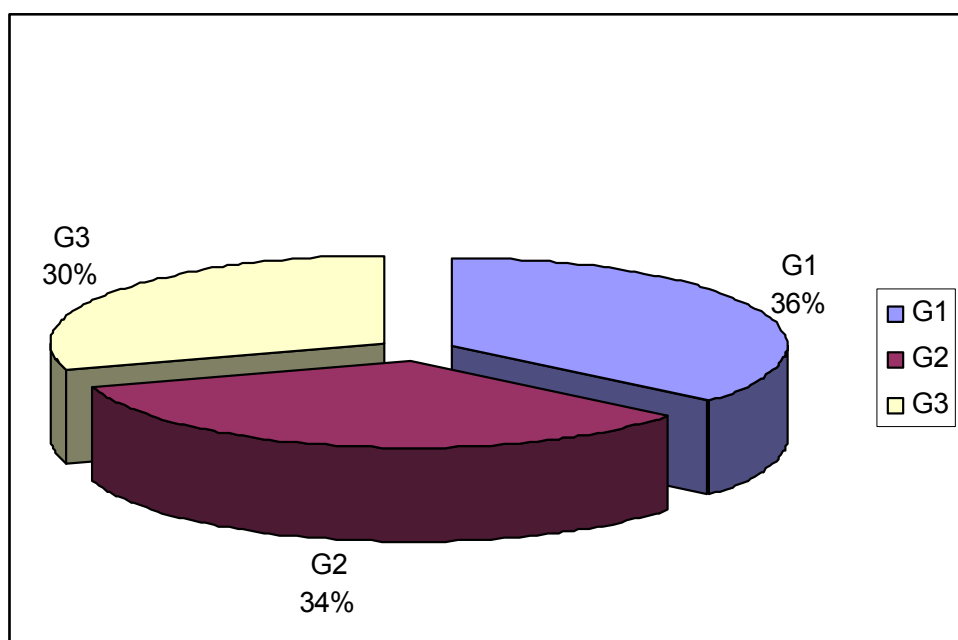
Podaci su prikazani na slici 1.



Slika 1. Distribucija svih bolesnika u ovisnosti o stadiju tumora

Prema gradusu, 45 bolesnika (36,3%) imalo je dobro diferencirani tumor (G1), 42 (33,9%) srednje diferencirani (G2) i 37 (29,8%) loše diferencirani tumor (G3).

Distribucija bolesnika prema stupnju diferencijacije tumora prikazana je na slici 2.



Slika 2. Distribucija bolesnika u ovisnosti o gradusu tumora

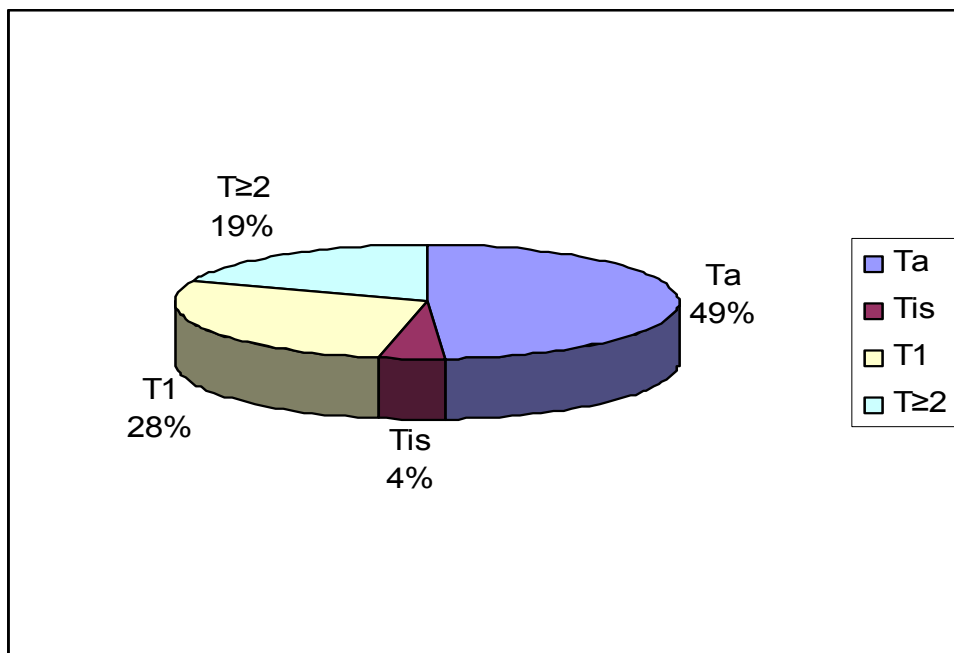
U kontrolnoj skupini 7 (14,89%) ispitanika je imalo neadekvatan uzorak za citološku i/ili FISH pretragu (acelularni uzorak) pa oni nisu uključeni u daljnju analizu. U skupini oboljelih 11 (8,87%) ispitanika, iz istog razloga, nije uključeno u daljnju analizu. Tako smo iz daljnje analize izbacili ukupno 18 bolesnika.

U skupini citoloških nalaza iz daljnje analize smo izgubili 13 (7,60%) pretraga, a u skupini FISH analize 12 (7,01%) pretraga.

Od navedenih 11 bolesnika u 8 (72,72%) slučajeva se radilo o TaG1 tumoru a u 3 ispitanika o TaG2 (27,27%) tumoru.

Dakle, u definitivnu analizu je uključeno 153 ispitanika i to 113 oboljelih od raka mokraćnog mjehura i 40 ispitanika u kontrolnoj skupini.

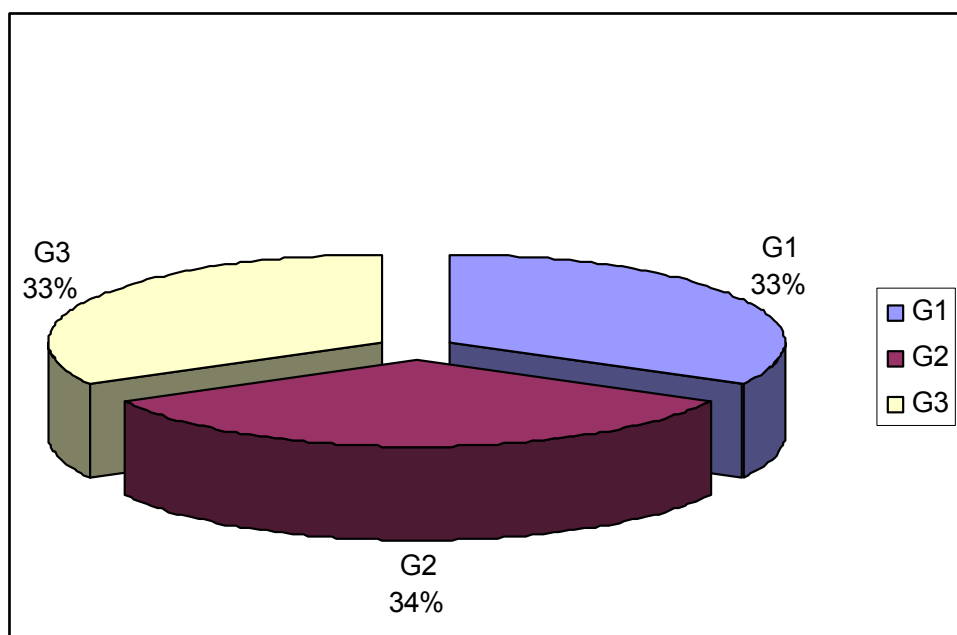
Tako analiziramo 56 tumora Ta (49,55%), 32 T1 (28,31%), 4 sekundarna Tis (3,53%) i 21 T \geq 2 (18,58%). Grafički prikaz analiziranih tumora u ovisnosti o stadiju bolesti (T – kategorija) sadrži slika 3.



Slika 3. Distribucija analiziranih tumora u ovisnosti o stadiju bolesti (T)

Prema gradusu, analiziramo 37 (32,74%) dobro diferenciranih tumora (G1), 39 (34,51%) srednje diferenciranih (G2) i 37 (32,74%) loše diferenciranih tumora (G3).

Razdioba analiziranih tumora prema stupnju diferencijacije prikazana je na slici 4.



Slika 4. Razdioba analiziranih tumora u ovisnosti o stupnju diferencijacije (G)

Od ukupnog broja tumora, koji su ušli u definitivnu analizu (n=113), bilo je 56 (49,6%) Ta tumora, 4 (3,5%) Tis, 32 (28,3%) T1 (invazivnih) i 21 (18,6%) infiltrativnih (T \geq 2) tumora. U istoj skupini bilo je 37 (32,7%) dobro diferenciranih (G1) tumora, 39 (34,5%) srednje diferenciranih (G2) i 37 (32,7%) loše diferenciranih (G3) tumora.

U analizu je, dakle, uključeno 30 (53,6%) TaG1 tumora, 21 (37,5%) TaG2 i 5 (8,9%) TaG3 tumora. Tis (G3) tumora je bilo 4. Tumora T1G1 je bilo 7 (21,9%), T1G2 15 (46,9%), a tumora T1G3 10 (31,2%). Mišićno infiltrativnih (T \geq 2) i dobro diferenciranih (G1) tumora nismo našli. T \geq 2G2 tumora je bilo 3 (14,3%), a T \geq 2G3 18 (85,7%). Rezultati su prikazani u tablici 3.

Tablica 3. Distribucija analiziranih tumora u ovisnosti o kombinaciji stadija (T) i stupnja diferencijacije (G)

gradus (G)	stupanj bolesti (T)				
	Ta	Tis	T1	T \geq 2	
G1	30	0	7	0	37 (32,7%)
G2	21	0	15	3	39 (34,5%)
G3	5	4	10	18	37 (32,7%)
	56 (49,6%)	4 (3,5%)	32 (28,3%)	21 (18,6%)	113

Analizirajući sve oboljele, osjetljivost citološke pretrage bila je 53,98% (95% CI, 44-63) a FISH pretrage 75,22% (95% CI, 66-82) (Z-test, p = 0.001).

Specifičnost obje pretrage, analizirana u ispitanika kontrolne skupine, nije se značajno razlikovala. Specifičnost citologije je bila 72,50% (95% CI, 56-84), a FISH pretrage 87,50% (95% CI, 73-95) (Z-test, p = 0,162).

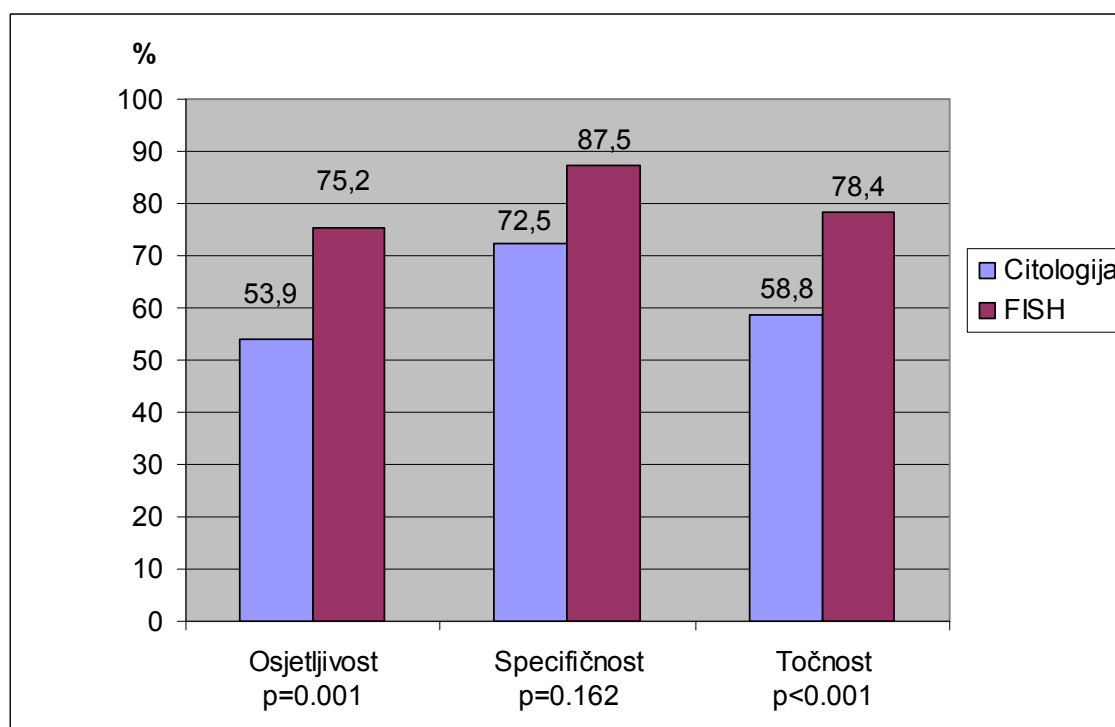
Učinkovitost (točnost, engl. efficiency) citologije sedimenta urina je bila 58,8% (95% CI, 50-66) a FISH pretrage 78,4% (95% CI, 71-84) (Z-test, p < 0,001).

Rezultati osjetljivosti, specifičnosti i učinkovitosti obje pretrage u cjelokupnoj populaciji analiziranih tumora prikazani su u tablici 4.


Tablica 4. Osjetljivost, specifičnost i točnost citologije i FISH pretrage u svih analiziranih ispitanika

	Osjetljivost %, (CI 95%)	Specifičnost %, (CI 95%)	Točnost %, (CI 95%)
CITOLOGIJA	53,98 (44-63)	72,50 (56-85)	58,82 (50-66)
FISH	75,22 (66-82)	87,50 (73-95)	78,43 (71-84)

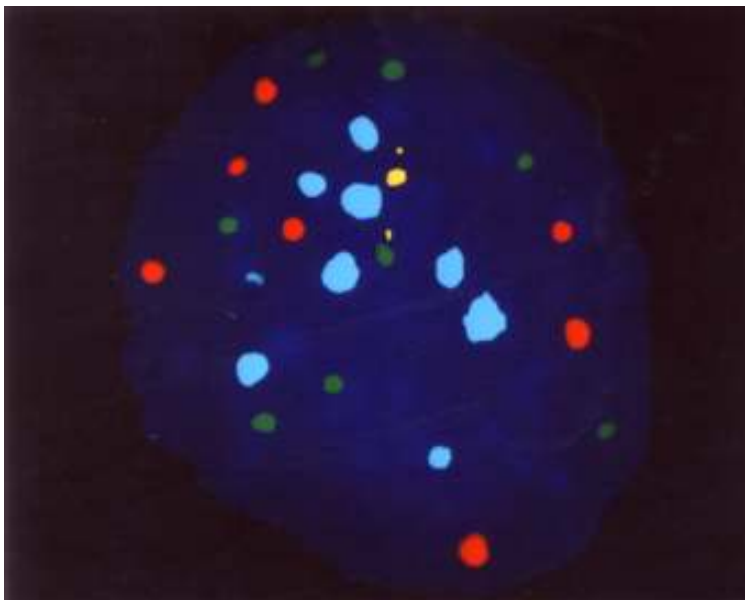
Rezultati nalaza osjetljivosti, specifičnosti i točnosti citološke pretrage sedimenta urina i FISH pretrage grafički su prikazani na slici 5.



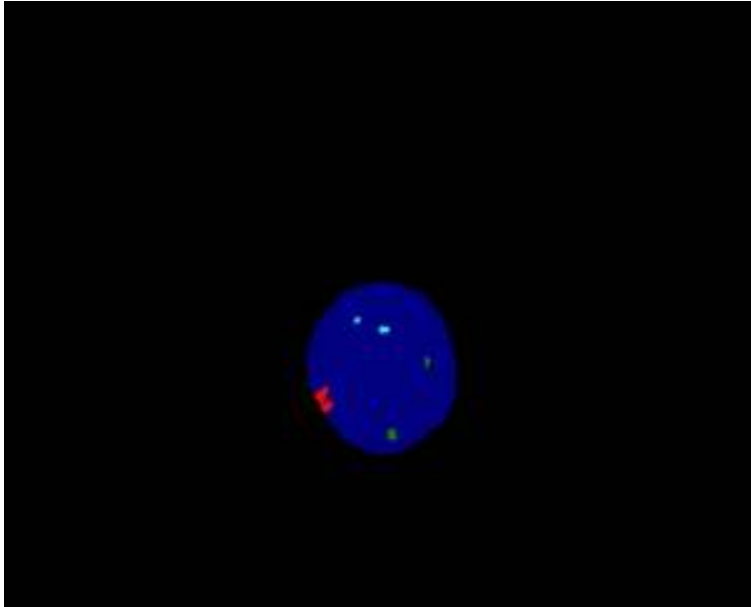
Slika 5. Osjetljivost, specifičnosti i točnost citologije u usporedbi s FISH analizom



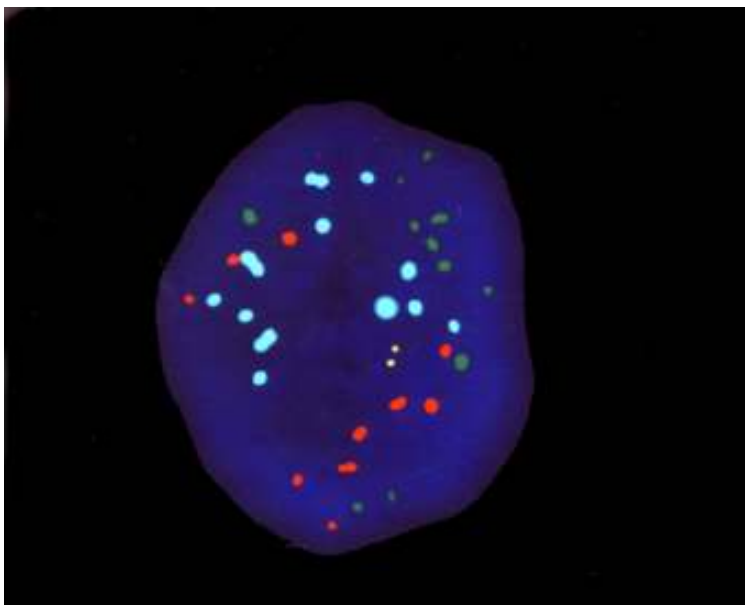
Slika 6. FISH UroVysion nalaz normalne diploidne stanice sa po dvije kopije kromosoma 3 (Spectrum Red-CEP 3), 7 (Spectrum Green CEP 7) i 17 (Spectrum Aqua CEP 17) i lokusa 9p21 (Spectrum Gold LSI 9p21)



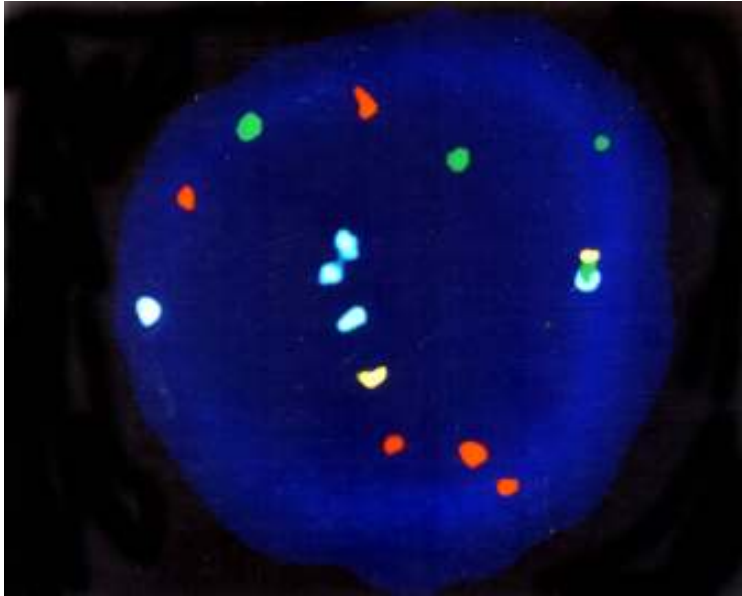
Slika 7. FISH nalaz poliploidne (nestabilne) stanice s višestrukim umnažanjem kromosoma 3 (Spectrum Red-CEP 3), 7 (Spectrum Green-CEP 7) i 17 (Spectrum Aqua-CEP 17) ali i lokusa 9p21 (Spectrum Gold-LSI 9p21)




Slika 8. FISH nalaz stabilne tumorske stanice s homozigotnom delecijom lokusa 21 na kratkom kraku kromosoma 9 (Spectrum Gold LSI 9p21)



Slika 9. FISH nalaz stanice poliploidnog (nestabilnog) tumora s višestrukim umnažanjem kromosoma 3 (CEP 3 Spectrum Red), 7 (CEP 7 Spectrum Green) i 17 (CEP 17 Spectrum Aqua) s urednim (diploidnim) nalazom lokusa 9p21 (LSI 9p21)



Slika 10. FISH nalaz stanice nestabilnog tumora s trisomijom kromosoma 7 (CEP 7 Spectrum Green), pentasomijom kromosoma 3 (CEP 3 Spectrum Red) i kromosoma 17 (CEP 17 Spectrum Aqua) te diploidnim nalazom LSI 9p21 Spectrum Gold



Slika 11. FISH UroVysion nalaz tumorske nestabilne stanice s umnažanjem kromosoma 3 (CEP 3 Spectrum Red) i 17 (CEP 17 Spectrum Aqua) te hemizigotnom delecijom 9p21 (LSI 9p21 Spectrum Gold)

Specifičnost citološke pretrage sedimenta urina je najčešće bila umanjena (lažno pozitivni nalazi) uz istodobno postojanje konkrementa mokraćnog sustava i to u 7 od 11 (63,6%) ispitanika s konkrementom u kontrolnoj skupini, dok se u dvojice (18,1%) radilo o benignoj hiperplaziji prostate, a u preostalih (18,2%) o malformaciji mokraćnog sustava.

FISH pretraga je bila lažno pozitivna u 5 ispitanika. U dvojice (40,0%) se radilo postojanju konkrementa, u slijedeće dvojice ispitanika o malformaciji mokraćnog sustava a u jednog (20,0%) o benignoj hiperplaziji prostate.

Osjetljivost citološke pretrage prema stadiju tumora je bila 37,5% za Ta tumore, 65,6% za T1, 75,0% za Tis i 76,2% za infiltrativne (T \geq 2) tumore.

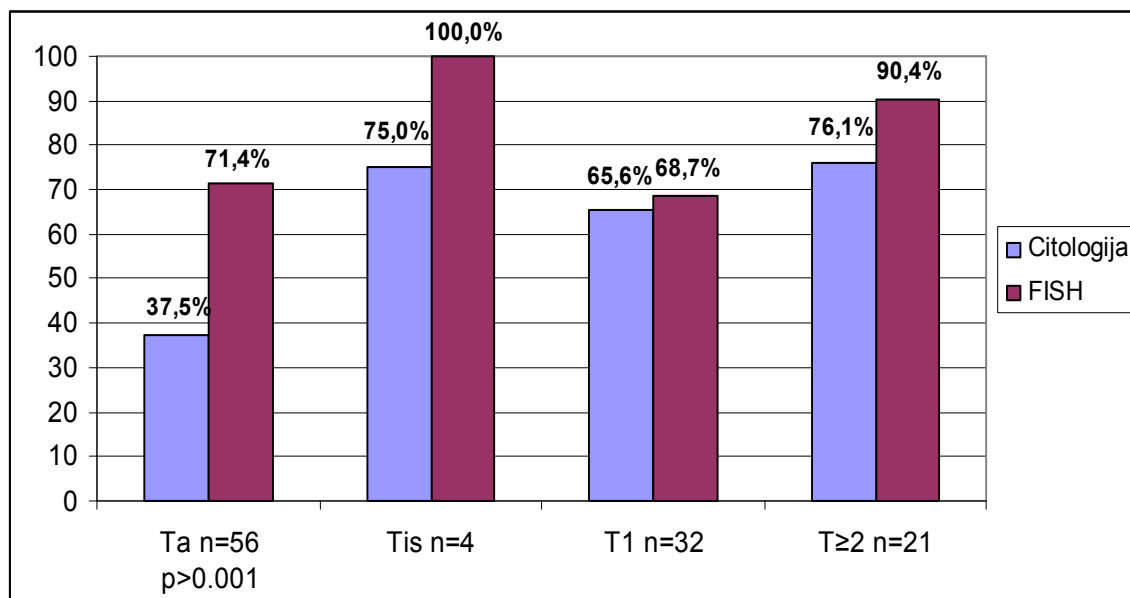
Dobro diferencirane tumore citološka pretraga dijagnosticirala je osjetljivošću od 35,1%, srednje diferencirane s 56,4% a loše diferencirane sa 70,3%.

FISH analiza je bila osjetljivosti od 71,4% za Ta tumore, 68,7% za T1, 100% za Tis i 90,5% za T \geq 2. U ovisnosti o gradusu tumora, FISH je imala osjetljivost 59,5% za dobro diferencirane (G1), 74,4% za srednje (G2) i 91,9% za loše diferencirane (G3) tumore. Rezultate prikazuje tablica 5.

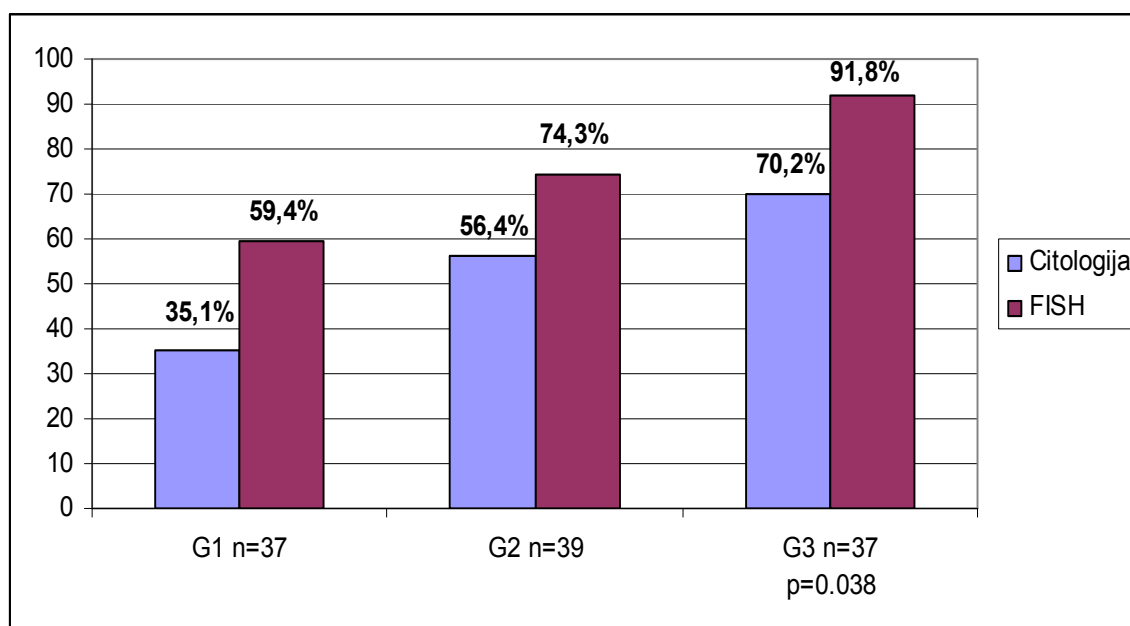
Tablica 5. Usporedba rezultata osjetljivosti citologije i FISH pretrage u ovisnosti o stadiju i gradusu tumora

	CITOLOGIJA %,(CI 95%)	FISH %, (CI 95%)	P
Ta	37,50 (24-51)	71,43 (57-82)	<0,001
Tis	75,0 (19-99)	100%	1,0
T1	65,63 (46-81)	68,75 (49-93)	0,998
T\geq2	76,19 (52-91)	90,48 (69-98)	0,408
G1	35,14 (20-52)	59,46 (42-75)	0,063
G2	56,41 (39-72)	74,36 (57-86)	0,155
G3	70,27 (53-84)	91,89 (78-98)	0.038

Statistički značajna razlika u osjetljivosti dvije navedene metode bila je dokazana χ^2 testom u skupini tumora Ta ($p < 0,001$) i loše diferenciranih (G3) tumora ($p = 0,038$). Osjetljivost dviju metoda u ostalim stadijima i gradusima tumora je bila bez značajne razlike. Rezultati su prikazani na slici 12.



Slika 12. Usporedba osjetljivosti citološke pretrage i FISH analize u ovisnosti o stadiju tumora



Slika 13. Usporedba osjetljivosti citološke pretrage i FISH analize u ovisnosti i stupnju diferencijacije tumora

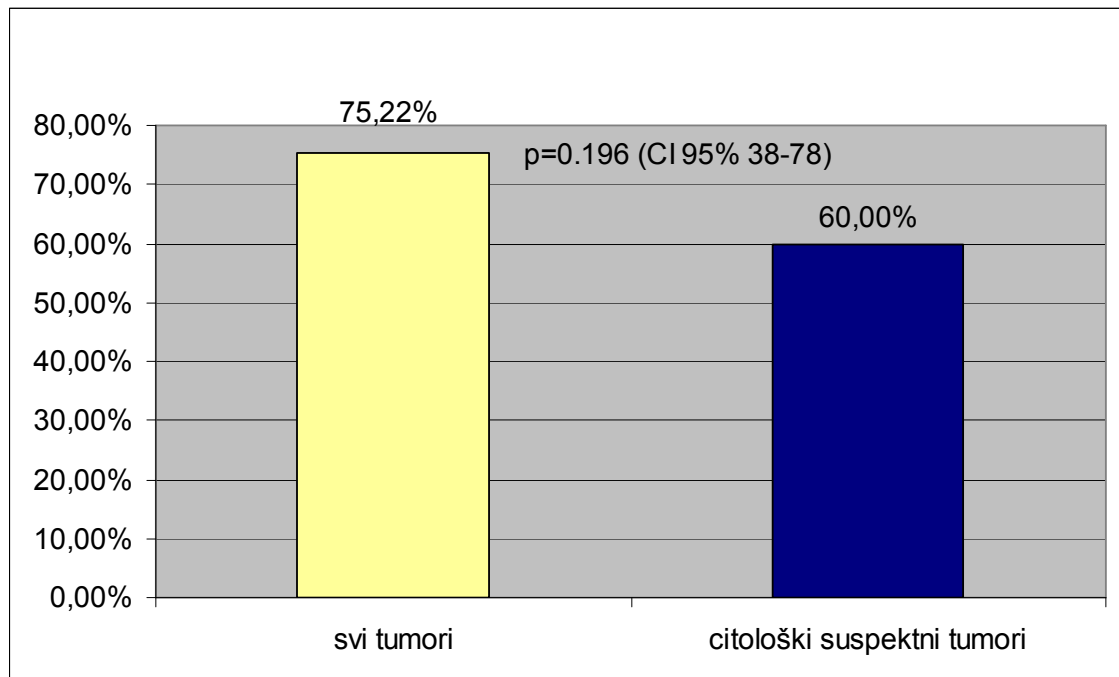
Osjetljivost citološke pretrage sedimenta urina i FISH analize, u ovisnosti o **kombinaciji** stadija i gradusa tumora, kao deskriptorima bolesti, prikazana je u tablici 6.

Tablica 6. Osjetljivost citološke pretrage sedimenta urina i FISH analize u ovisnosti o kombinaciji stadija (T) i gradusa (G) tumora

	CITOLOGIJA N (%)	FISH N (%)	P
Ta G1	8/30 (26,66%)	19/30 (63,33%)	0,009
Ta G2	10/21 (47,61%)	16/21 (76,19%)	0,112
Ta G3	3/5 (60,0%)	5/5 (100%)	0,429
Tis	3/4 (75,0%)	4/4 (100%)	1,0
T1 G1	5/7 (71,42%)	3/7 (42,85%)	0,589
T1 G2	10/15 (66,66%)	10/15 (66,66%)	1,0
T1 G3	6/10 (60,0%)	9/10 (90,0%)	0,301
T≥2 G2/3	16/21 (76,19%)	19/21 (90,47%)	0,408
Σ	61/113 (53,98%)	85/113 (75,22%)	0,001

Među svim ispitanicima (n = 153) inkonkluzivnih nalaza citološke pretrage (suspektne maligne stanice) sedimenta urina bilo je 32 (20,9%). U kontrolnoj skupini (n = 40) imali smo 7 (17,5%) a u skupini bolesnika (n = 113) 25 takvih nalaza (22,1%) (χ^2 test, p = 0,697).

FISH metoda je ispravno dijagnosticirala postojanje tumora u 15 od 25 bolesnika u kojih je nalaz citologije bio „suspektan“. Osjetljivost FISH analize u skupini bolesnika sa citološkim nalazom suspektne stanice bila je 60,0% u odnosu na uzorak svih ispitanika s rakom mokraćnog mjehura, gdje je osjetljivost FISH pretrage 75,2% uz CI 95% 38-78 (χ^2 test, p = 0,196). (slika 14)



Slika 14. Osjetljivost FISH analize u skupini svih bolesnika s tumorom u usporedbi sa skupinom oboljelih u kojoj je nalaz citologije bio inkonkluzivan

Među tim ispitanicima, gdje je citologija bila suspektnog nalaza a FISH je pouzdano dijagnosticirao tumor, bilo je 4 (26,7%) dobro diferenciranih (G1) tumora, 6 (40,0%) srednje diferenciranih (G2) i 5 (33,3%) loše diferenciranih (G3) tumora.

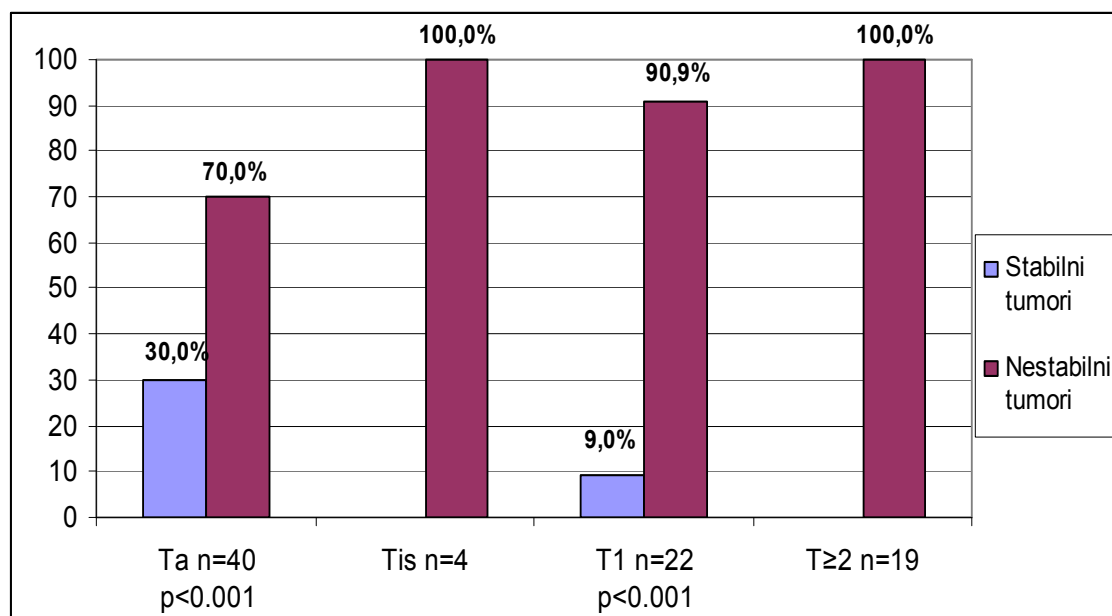
U istoj skupini bolesnika, analizirajući prema stadiju bolesti, bilo je 6 (40,0%) Ta tumora, 4 (26,7%) T1 i 5 (33,3%) infiltrativnih tumora ($T \geq 2$). Dakle, 9 od 15 tumora (60,0%) je bilo invazivno (T1) ili infiltrativno ($T \geq 2$). 8 od 9 invazivnih tumora (88,8%) bilo je genetski nestabilno i poliploidija, kao kriterij pozitivnosti FISH pretrage, je u tih tumora značajno češća nego delecija 9p21 lokusa koja je nađena samo u jednog (11,1%) bolesnika, a taj je imao površinski invazivni (T1) dobro diferencirani (G1) tumor (χ^2 test, $p = 0,005$).

Analizirajući skupinu bolesnika u kojih je nalaz citologije bio lažno negativan bilo je 52 bolesnika od ukupno 113 ispitanika s dokazanim tumorom mjehura (46,0%). U toj skupini FISH analizom smo dijagnosticirali 38 od 52 (73,0%) tumora. Među, FISH metodom, dokazanim tumorima bilo je 12 (31,5%) invazivnih ($T \geq 1$) i 10 (26,3%) loše diferenciranih (G3) tumora. Od navedenih 38 tumora 11 (28,9%) je bilo genetskom strukturom stabilno a 27 (71,0%) nestabilno (z-test, $p = 0,001$).

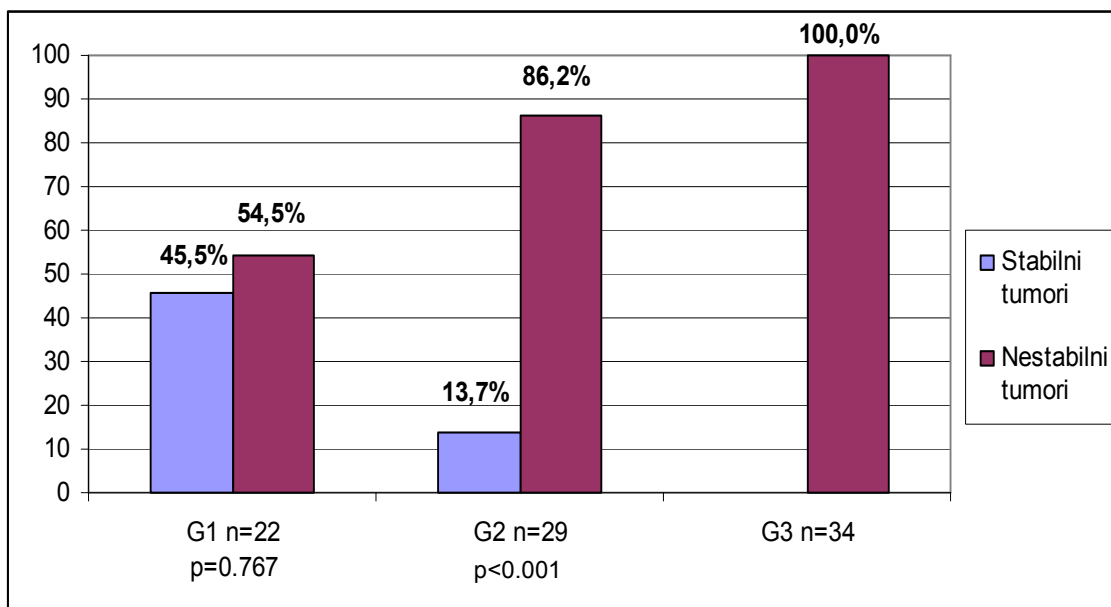
Analizirajući vrstu kromosomskog poremećaja koji FISH pretragu čini pozitivnom i stadij tumora, svrstali smo tumore u dvije kategorije. Genetski stabilni tumori su oni koji su dijagnosticirani samo zbog postojanja izolirane homozigotne delecije lokusa 21 na kratkom kraku kromosoma 9 (LSI 9p21). Genetski nestabilni tumori dijagnosticirani su zbog poliploidije i to najmanje dva kromosoma (CEP 3, CEP 7 ili CEP 17).

Ukupno je FISH pretraga dijagnosticirala 85 tumora. Od toga je 14 (16,5%) bilo stabilno a 71 (83,5%) genetski nestabilan (z-test, $p < 0,001$). Tumora Ta je bilo 40 od čega 12 (30,0%) stabilnih i 28 (70,0%) nestabilnih (z-test, $p < 0,001$). T1 tumora je bilo 22 (25,9%), od čega 2 stabilna (9,09%) i 20 (90,9%) nestabilnih (z – test, $p < 0,001$). Svi tumori in situ (Tis) i mišićno infiltrativni ($T \geq 2$) su bili genetski nestabilni.

Dobro diferenciranih tumora (G1) u ovoj skupini je bilo 22 (25,9%) od kojih 10 (45,5%) stabilnih i 12 (54,5%) nestabilnih (z – test, $p = 0,767$). Srednje diferenciranih tumora (G2) je bilo 29 (34,1%) od čega 4 (13,7%) stabilnih i 25 (86,2%) nestabilnih (z – test, $p < 0,001$). Svi loše diferencirani tumori (G3) su bili isključivo nestabilni. Rezultati su grafički prikazani na slikama 15 i 16.



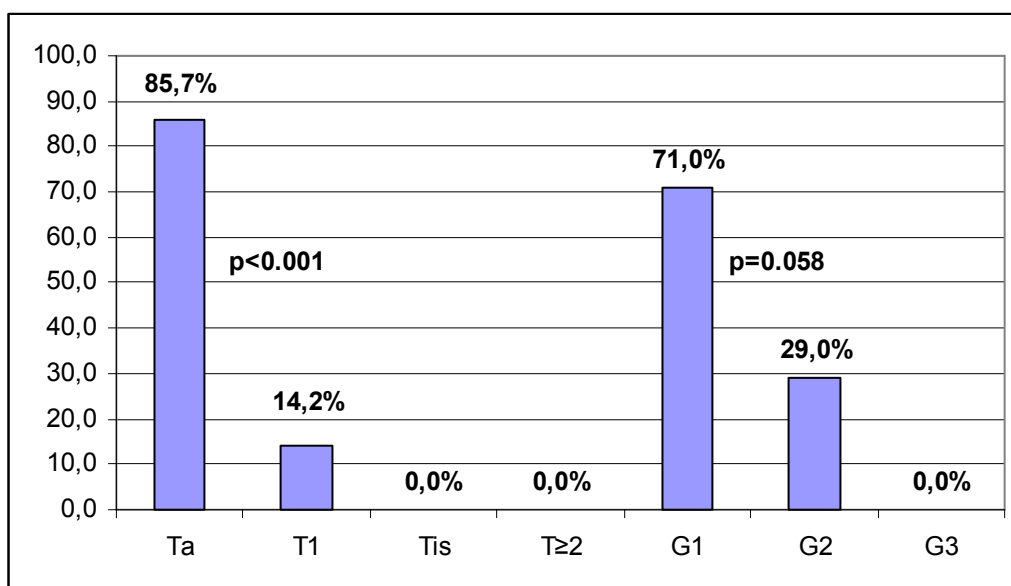
Slika 15. Ovisnost stadija bolesti (T) o genetskoj strukturi tumora



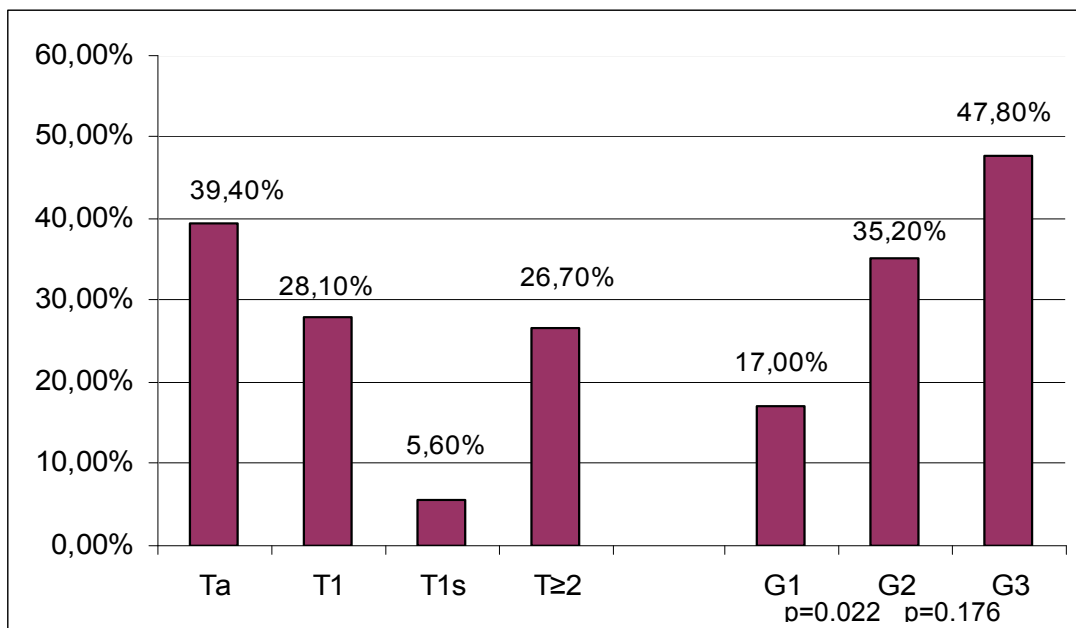
Slika 16. Ovisnost stupnja diferenciranosti (G) o genetskoj strukturi tumora

Od svih genetski stabilnih tumora 12 od 14 (85,71%) ih je bilo Ta (neinvazivni), a 2/14 (14,2%) je bilo invazivno (T1) dok loše diferenciranih te infiltrativnih (T \geq 2) nije bilo. Prema gradusu, 10 od 14 (71,0%) genetski stabilnih tumora je bilo dobro diferenciranih (G1) i 4/14 (28,5%) srednje diferenciranih (G2) dok loše diferenciranih tumora (G3) nije bilo.

Navedeni podaci su prikazani slici 17.

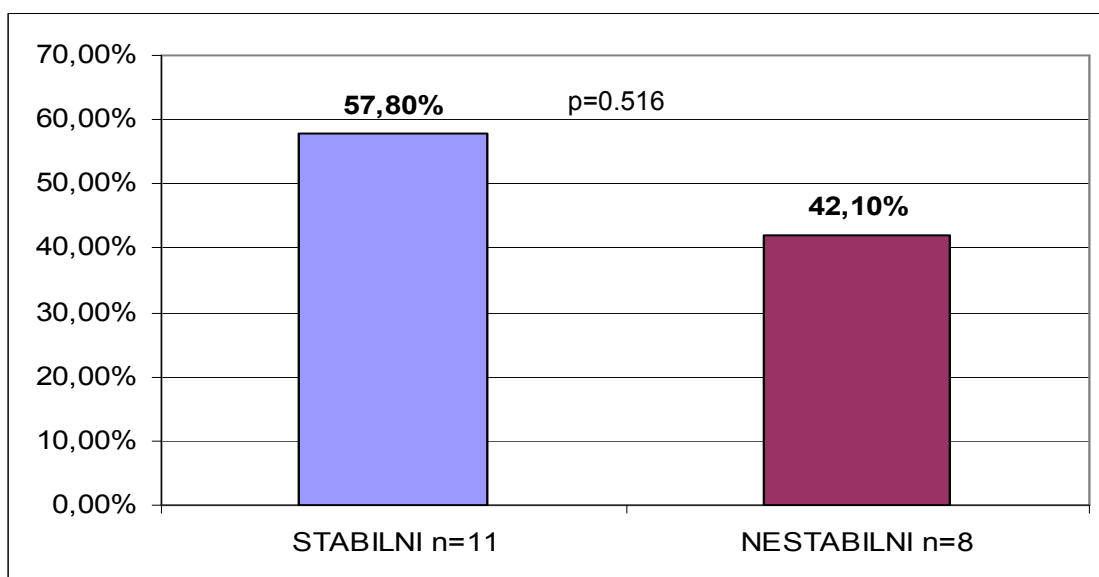


Slika 17. Distribucija genetski stabilnih tumora u ovisnosti o stadiju bolesti (T) i stupnju diferenciranosti (G)



Slika 18. Distribucija genetski nestabilnih tumora u ovisnosti o stadiju bolesti (T) i stupnju diferenciranosti (G)

U skupini tumora TaG1, koje je FISH pretraga dijagnosticirala, bilo je 19 tumora. Njih 11 (57,9%) dijagnosticirano je izoliranom delecijom (genetski stabilni TaG1 tumori) a 8 (42,0%) poliploidijom (nestabilni TaG1 tumori) (z – test, $p = 0,516$).



Slika 19. Neinvazivni, dobro diferencirani tumori (TaG1) i njihova genetska stabilnost detektabilna FISH UroVysion analizom

4.1. STATISTIČKA ANALIZA REZULTATA

Demografskom analizom strukture ispitanika nismo utvrdili razlike u distribuciji spolova između skupine oboljelih od recidivnog raka mokraćnog mjehura i kontrolne grupe ispitanika (χ^2 test, $p = 0,956$). Između muškaraca i žena koji su imali tumor mjehura nema razlike u dobi (T-test, $p = 0,197$).

Nema dobne razlike između oboljelih muškaraca i onih u kontrolnoj skupini (T-test, $p = 0,230$), ali su žene kontrolne skupine bile značajno mlađe od žena oboljelih od tumora mokraćnog mjehura (Mann-Whitney test, $p = 0,025$).

Distribucija stadija i gradusa tumora u 124 bolesnika inicijalno uključenih u istraživanje prikazana je na slikama 1 i 2.

Citološka analiza sedimenta urina imala je jednaku proporciju uzoraka (7,60%) koji nisu bili adekvatni za interpretaciju, zbog oskudnog broja stanica, kao i FISH pretraga (7,0%) (z-test, $p=0,996$). Razlika učestalosti acelularnog uzorka urina u kontrolnoj skupini ispitanika (17,5%) nije značajna u odnosu na skupinu oboljelih (13,7%) ispitanika (z-test, $p = 0,738$).

Distribucija stadija i gradusa tumora 113 bolesnika koji su ušli u definitivnu analizu prikazana je na slikama 3 i 4.

Fluorescentna in situ hibridizacija (FISH UroVysion) je znatno većom ukupnom osjetljivošću dijagnosticirala tumor mokraćnog mjehura u komparaciji sa citološkom pretragom sedimenta mokraćne (z-test, $p = 0,001$), dok se specifičnost navedenih pretraga nije značajno razlikovala (z-test, $p = 0,162$). Učinkovitost (engl. efficiency) FISH UroVysion je bila značajno viša od citološke pretrage (z-test, $p < 0,001$).

Usporedni rezultati osjetljivosti, specifičnosti i učinkovitosti za obje pretrage prikazani su u tablici 4 na slici 5.

Iako je FISH Uro Vysion analiza pokazala bolju osjetljivost u stadijima (T) i gradusima (G) tumora, statistički relevantna razlika uočena je samo u kategorijama neinvazivnih (Ta) tumora (χ^2 test, $p < 0,001$) i svih loše diferenciranih (G3) tumora (χ^2 test, $p = 0,038$).

Rezultati usporedbe osjetljivosti FISH UroVysion analize i citološke pretrage, u ovisnosti o stadiju i gradusu tumora, prikazani su u tablici 5 te slikama 12 i 13.

Uspoređujući osjetljivost FISH UroVysion metode i citologije u ovisnosti o kombinaciji stadija (T) i gradusa (G) analiziranih tumora statistički značajna razlika postojala je samo u kategoriji neinvazivnih, dobro diferenciranih (TaG1) tumora (z-test, $p = 0,009$).

Rezultati navedene usporedbe osjetljivosti su prikazani u tablici 6.

Učestalost „suspektnih“ nalaza citološke pretrage sedimenta mokraće bila je u svih ispitanika 20,9%. Jednako je bila česta u skupini oboljelih i u kontrolnoj grupi (χ^2 test, $p = 0,697$).

Test FISH UroVysion nije pokazao značajno bolju osjetljivost u skupini citološki „suspektnih“ nalaza kod oboljelih u usporedbi sa svim oboljelim ispitanicima (χ^2 -test, $p = 0,196$) uz široki raspon intervala pouzdanosti (CI 95% 38-78).

Rezultat usporedbe prikazan je na slici 14.

Tumori koje FISH UroVysion otkrije u skupini citološki „suspektnih“ nalaza značajno su češće genetski nestabilni nego stabilni (χ^2 test, $p = 0,005$). U navedenoj skupini bilo je 33% loše diferenciranih (G3) i 60% invazivnih ($T \geq 1$) tumora.

U skupini bolesnika gdje je citologija bila lažno negativnog nalaza (46% oboljelih) FISH UroVysion je dijagnosticirala 73,0% tumora iako njezina osjetljivost u toj skupini nije nadmašila osjetljivost FISH analize među svim bolesnicima s tumorom. Pri tome je 31,5% tumora koje je FISH potvrdila bilo invazivnih ($T \geq 1$) i 26,3% loše diferenciranih (G3). U istoj skupini genetski stabilnih tumora je bilo 28,9% a nestabilnih 71,0% (z-test, $p = 0,001$).

Značajna većina tumora koje FISH UroVysion dijagnosticira je genetski nestabilna (z-test, $p < 0,001$) bez obzira na stadij bolesti.

Distribucija genetski stabilnih i nestabilnih tumora u ovisnosti o stadiju bolesti prikazana je na slici 15.

Dobro diferencirani tumori (G1) jednako su često stabilni i nestabilni (z-test, $p = 0,767$) dok su srednje diferencirani tumori (G2) značajnom većinom nestabilni (z-test, $p < 0,001$). Među loše diferenciranim tumorima (G3) stabilnih tumora nema. Rezultati su prikazani na slici 16.

Među genetski stabilnim tumorima nema loše diferenciranih (G3) niti infiltrativnih ($T \geq 2$) tumora. Stabilni tumor je znatno češće neinvazivni (Ta 85,7%) nego invazivni (T1 14,2%) (z-test, $p < 0,001$). Nadalje, takav tumor je

značajno češće dobro diferenciran (71,4%) nego srednje diferenciran (28,5%) (z-test, $p = 0,058$).

Rezultati su grafički prikazani na slici 17.

Nalaz genetski nestabilnog tumora ne može dati predikciju stadija bolesti jer je takav nalaz jednake učestalosti u svim T kategorijama. FISH UroVysion nalaz nestabilnog tumora znatno češće upućuje da se radi o srednje diferenciranom (35,2%) nego o dobro diferenciranom (16,9%) tumoru (z-test, $p = 0,022$). Kod nalaza nestabilnog tumora nismo utvrdili statistički značajne razlike učestalosti srednje diferenciranih tumora (35,2%) u usporedbi s loše diferenciranim (47,8%) (z-test, $p = 0,176$).

Rezultati su grafički prikazani na slici 18.

Neinvazivni i dobro diferencirani tumori (TaG1) su češće genetski stabilni ali statističku razinu značajnosti nismo dokazali (z - test, $p = 0,516$).

Rezultat analize je grafički prikazan na slici 19.

5. RASPRAVA

Rak mokraćnog mjehura je najčešći tumor u urološkoj praksi. Češći je u muškaraca i to gotovo 3-4 puta gdje se nalazi na četvrtom mjestu među malignim tumorima po učestalosti.

Među dobro znanim faktorima rizika za nastanak bolesti ističu se pušenje i neka rizična zanimanja ali kako se samo oko 20% slučajeva može nazvati „industrijskim karcinomom“ jasno je da postoji značajna proporcija oboljelih bez poznatih čimbenika rizika. Tako je pažnja istraživača usmjerena prema promjenama u genskoj strukturi stanica raka.

Rak mokraćnog mjehura je heterogena bolest predstavljena različitim kategorijama. Na jednom kraju spektra nalaze se neinvazivni dobro diferencirani tumori koji vrlo često recidiviraju ali rijetko progrediraju pa tako najčešće ne ugrožavaju bolesnika. S druge strane postoje biološki agresivni, invazivni i loše diferencirani tumori koji često progrediraju u viši stadij i životno ugrožavaju bolesnika.

Oko 70% svih karcinoma mjehura čine tzv. površinski tumori (Ta, T1 i Cis) dok ostatak čine mišićno invazivni tumori ($T \geq 2$). Među površinkom tumorima oko 70% čine neinvazivni Ta, 20% površinski invazivni T1 i 10% Ca in situ.

Budući da je površinski rak mokraćnog mjehura obilježen visokom stopom recidivnih tumora, kad je jednom dijagnosticiran, zahtijeva vrlo učestali režim praćenja. Standardni klinički nadzor zahtijeva česte kontrole koje uključuju citološki pregled sedimenta urina i cistoskopiju kao skupu i invazivnu metodu (19). U raznim protokolima praćenja bolesnika ne postoji visok stupanj podudarnosti različitih ekspertnih skupina (65). Zbog učestalih kontrolnih cistoskopija i citoloških analiza sedimenta urina, rak mokraćnog mjehura je zapravo najskuplja bolest zapadnog svijeta a redukcija broja cistokopija bi mogla imati značajni ekonomski efekt za zdravstvene proračune. Prema proračunima iz 2001 godine cijena raka mokraćnog mjehura, od dijagnoze do smrti, kreće se između 96 000 i 187 000 američkih dolara po bolesniku (79).

Prema podacima iz literature citologija sedimenta urina, osobito nakon 1990. godine, pokazuje značajni nedostatak osjetljivosti jer se ukupna

osjetljivost pretrage za sve tumore mjehura kreće između 40 i 60% (85). Poznata je slaba osjetljivost citološke pretrage za dobro diferencirane tumore ali novije analize upozoravaju kako je i osjetljivost za G3 tumore niža nego što se citologiji standardno pripisuje pa u toj kategoriji ima 29-40% lažno negativnih nalaza (86,87).

Budući da i citoskopski pregled ima svoje lažno negativne nalaze, što se pokazalo upotrebom 5-ALA fluorescentne tehnike cistoskopije, te lažno pozitivne nalaze, može se reći kako citologija i cistoskopija nemaju dovoljnu dijagnostičku točnost. Takva opažanja dovela su do potrebe za manje subjektivnim dijagnostičkim metodama (92,95).

Tako se pažnja sve više fokusira na tumorske biljege u mokraći bolesnika. Osobita je pozornost usmjerena na genetske promjene tumorskih stanica obzirom na jasno uočena dva, genetski i molekularno različita, puta nastanka i razvoja različitih entiteta unutar bolesti zvane rak mokraćnog mjehura. Meloni i sur. su još 1993. godine navijestili da tehnika fluorescentne in situ hibridizacije (FISH) može biti iskoristiva u kliničkoj praksi (112). Sokolova i sur. su definirali praktično iskoristivu metodu sedam godina kasnije i nazvali je FISH UroVysion® (113).

Dosadašnja istraživanja pokazala su kako je FISH UroVysion metoda bolje osjetljivosti i gotovo iste specifičnosti u odnosu na citološku pretragu sedimenta urina (79,87,88,118-121). Međutim, samo se radovi Van Rhijna i sur. odnose na detekciju recidivnog raka mokraćnog mjehura dok ostali radove sadrže podatke o detekciji primarnog tumora ili su populacije bolesnika miješane (100). U tom smislu su radovi Van Rhijna najreferentniji za usporedbu s našim rezultatima budući da smo u ovom radu analizirali samo populaciju bolesnika s recidivnim tumorom mjehura.

Samo jedan literaturni rad navodi kako svi laboratorijski nalazi sadrže podatke o FISH UroVysion samo u smislu da li je nalaz pozitivan ili negativan ali ne navode podatke o vrsti genomskog poremećaja koja je detektabilna ovom metodom. Kako autor navodi, ti bi podaci mogli diferencirati recidivne tumore, već temeljem FISH UroVysion analize, na one koji imaju veliku mogućnost recidiviranja ali ne i progresije i na drugu skupinu u kojoj je rizik progresije, a time i prognoza quod vitam, značajno drugačija (92).

Stoga smo analizirane tumore u ovom radu podijelili na genetski stabilne (dijagnosticirane homozigotnom delecijom LSI 9p21) i nestabilne (dijagnosticirane poliploidijom najmanje 2 kromosoma i to CEP3, CEP7 ili CEP17) te analizirali njihove karakteristike u ovisnosti o stadiju i stupnju diferencijacije tumorskog tkiva.

Struktura ispitane populacije bolesnika s recidivom raka mokraćnog mjehura, u ovom radu, u potpunosti odgovara distribuciji stadija bolesti u literaturnim podacima i to u ovisnosti o dobi i spolu bolesnika. Distribucija ispitanika u ovisnosti stupnju diferencijacije tumora (G kategorija) pokazuje gotovo identičnu razdiobu i to na trećine. Takav rezultat je moguće protumačiti činjenicom da su u ispitanu skupinu uključeni i bolesnici s nalazom mišićno infiltrativnog tumora koji je gotovo uvijek loše diferenciran. Ti bolesnici u istraženom uzorku doprinose visokoj proporciji G3 tumora.

U kontrolnoj skupini žene su značajno mlađe nego u grupi bolesnica (Mann-Whitney, $p = 0,025$) što tumačimo činjenicom da se rak mjehura i u žena češće pojavljuje u starijoj dobi što nije slučaj s benignim bolestima mokraćnog sustava u žena (2,19).

Ukupna osjetljivost FISH UroVysion pretrage u našem materijalu bila je 75,22% a osjetljivost citologije 53,98% ($p = 0,001$) pa se može zaključiti kako je FISH UroVysion značajno osjetljivija pretraga za recidivni tumor mokraćnog mjehura. Gotovo identične rezultate navode i podaci iz literature. Tako Halling i sur. (88) bilježe osjetljivost FISH UroVysion metode od 81%, Placer i sur. (119) 80,4% Varella-Garcia (118) 86%, Sarosdy i sur. (94) 71%. U velikoj preglednoj analizi literature o osjetljivosti raznih markera za rak mjehura u populaciji bolesnika s recidivnom bolešću median osjetljivosti FISH UroVysion metode je 79% (100). Isto tako izvještaj Laudadio i sur., koji su izdvojili skupinu bolesnika s recidivnim rakom, osjetljivost je bila 71% (121).

U svim navedenim radovima osjetljivost citološke pretrage urina bila je značajno niža s rasponom od 26% kako navodi Sarosdy (94) do maksimalnih 63,8% u radu Placera i sur. (119).

Specifičnost obje pretrage nije se statistički značajno razlikovala u našem radu. Specifičnost citološke pretrage urina bila je 72,50% a FISH analize 87,57%, ($p = 0,162$). Van Rhjin u svojoj analizi detekcije recidivnih karcinoma mjehura navodi median 70 s rasponom 66-93 za specifičnost FISH UroVysion

pretrage (100). U radovima drugih autora također je potvrđena visoka specifičnost obje pretrage (88,94,118-121). Iako je citološka pretraga sedimenta urina poznata po visokoj specifičnosti, uz istodobno prisustvo konkrementa, nedavnu cistoskopiju ili kateterizaciju, raniju kemo i/ili imunoterapiju, upalu te provedeno zračenje, specifičnost te pretrage se značajno smanjuje. Navedene okolnosti ne utječu bitno na specifičnost FISH pretrage što je od osobitog značenja kod primjene intravezikalne imunoterapije (116).

Štoviše, ona se pokazala učinkovitom i u kontroli bolesnika nakon učinjene derivacije mokraće crijevnim segmentom, gdje je citološka pretraga neupotrebljiva (19,92). Iako u nekim radovima FISH UroVysion ima nižu specifičnost u usporedbi s citologijom, takav je nalaz moguće tumačiti činjenicom da genetska promjena nužno prethodi promjeni fenotipa. Stoga je moguće da imamo situacije u kojima je FISH pretraga „lažno pozitivna“ jer cistoskopija, a ni citologija, nisu dokazale postojanje tumora. U značajne većine tih bolesnika tumor je detektiran endoskopski u narednom razdoblju od 6 do 15 mjeseci (92,94). Tako je u literaturu uveden pojam „anticipacijski pozitivan rezultat“ umjesto „lažno pozitivan“.

Urologu praktičaru će vjerojatno informativnija kategorija biti učinkovitost (ukupna točnost ili pouzdanost, engl. efficiency) nekog testa, koja definira ukupnu točnost bez obzira radilo se o pozitivnom ili negativnom rezultatu. Prema rezultatima naše analize, u tom kriteriju, FISH UroVysion je pokazao značajno bolju učinkovitost od citološke pretrage sedimenta urina ($p < 0,001$). Dostupna literatura ne navodi niti jedan podatak o usporedbi FISH UroVysion testa i citologije sedimenta urina kriterijem učinkovitosti.

U našem uzorku ispitanika, oni koji su imali acelularni uzorak mokraće, jednako se često pojavljuju u kontrolnoj skupini kao i u bolesnika te jednako često u citološke pretrage kao i u FISH UroVysion testu. Dakle, problem oskudnog celularnog uzorka, spontano izmokrenog urina, ne favorizira niti jednu od uspoređenih pretraga.

U svih ispitanika s oskudnim brojem stanica radilo se o tumorima TaG1 (72,7%) odnosno TaG2 (27,2%) što tumačimo malim volumenom tumora te visokom kohezivnošću dobro diferenciranih tumorskih stanica, a što rezultira jednako niskim stupnjem eksfolijativnosti u uzorcima urina obje pretrage.

Moguće je da i invertirani rast tumora te pojava malog tumora u divertikulu mokraćnog mjehura, što nisu česte pojave, rezultiraju oskudnim brojem stanica.

FISH UroVysion test pokazuje značajnu statističku razliku osjetljivosti, u odnosu na citološku pretragu, u detekciji Ta ($p < 0,001$) i svih loše diferenciranih (G3) tumora ($p = 0,038$). U ostalim kategorijama tumora pretrage su bile identične osjetljivosti, odnosno bez dokazane statističke značajnosti, iako je FISH UroVysion analiza bila osjetljivija u svim kategorijama. Stoga možemo argumentirati kako upravo Ta tumore, kao i sve loše diferencirane (G3) tumore, bez obzira radilo se o Ta ili T1 neoplazmi, treba kontrolirati FISH metodom, a ne konvencionalnom citološkom pretragom.

Ovdje smatramo potrebnim naglasiti kako ciljevi kontrole različitih kategorija tumora nisu identični.

Naime, ako je primarni tumor bio neinvazivan i dobro ili srednje diferenciran (TaG1/2, odnosno prema WHO/ISUP klasifikaciji niskog malignog potencijala), značajno viša osjetljivost FISH UroVysion testa nudi u praksi mogućnost redukcije čestih cistoskopskih (dakle invazivnih) pretraga. U tih bolesnika osjetljivost FISH UroVysion pretrage urologu praktičaru je bitnija od njezine specifičnosti. U novije vrijeme sve je više radova koji potvrđuju, obzirom na niski maligni potencijal TaG1/2 tumora, nepotrebnost čestih invazivnih kontrolnih pretraga (121-123). Upravo u toj populaciji postoji dosta prijepora oko korištenja FISH metode. Nieder i sur. smatraju kako nema osnove inicijalno neinvazivni (Ta) i dobro ili srednje diferencirani tumor (G1/2) klinički neinvazivno nadzirati FISH UroVysion testom budući da rana dijagnostika te subpopulacije bolesnika neće reducirati smrtnost (124).

U našoj interpretaciji vlastitih nalaza i navedenih podataka iz literature, možemo se složiti da veća osjetljivost FISH pretrage neće reducirati smrtnost ionako nesmrtonosne bolesti, ali može vrlo pouzdano i utemeljeno smanjiti učestalost invazivnih kontrolnih cistoskopija. Štoviše, u našem materijalu specifičnost dvije metode nije se statistički značajno razlikovala iako je u apsolutnim brojkama FISH UroVysion nadmašio specifičnost citološke pretrage. Stoga smatramo, nasuprot Niederu i sur., kako nema mjesta bojazni da će nedovoljna specifičnost FISH UroVysion pretrage dovesti do nepotrebnih pretraga i bojaznosti bolesnika.

Analizirajući kategorije tumora prema kombinaciji stadija i gradusa, upravo u kategoriji TaG1 uočili smo značajno bolju osjetljivost FISH UroVysion analize u odnosu na citološku pretragu ($p = 0,009$), što uvjerljivo dokazuje mogućnost redukcije broja suvišnih invazivnih cistoskopskih pretraga.

S druge strane, ako kontroliramo bolesnika s inicijalno loše diferenciranim (G3) tumorom, bez obzira na to da li je neinvazivan (Ta), a osobito ako je invazivan (T1), zaključujemo da je uputno koristiti FISH UroVysion metodu. U ovom slučaju interesantna je visoka specifičnost navedene pretrage, ne bi smo li imali što točniju indikaciju za invazivne zahvate (cistoksopija, biopsija, TUR). Ne treba pritom zaboraviti niti statistički značajnu razliku osjetljivosti između dvije metode ($p = 0,038$) u kategoriji loše diferenciranih tumora što je vrlo bitna karakteristika FISH UroVysion testa zbog koje on ima manje lažno negativnih nalaza što omogućuje pravodobnu dijagnostiku.

Ukoliko analiziramo specifičnost UroVysion testa u našim rezultatima, koja je važna za ranu detekciju loše diferenciranih recidivnih tumora, važno je naglasiti u najmanju ruku egalitet sa specifičnošću citologije. Ponovo naglašavamo, osjetljivost FISH UroVysion pretrage u G3 kategoriji značajno je viša od citološke pretrage.

Van Rhjin i sur. smatraju, prema analizi više različitih markera, uključujući FISH UroVysion, da je i dalje najbolji način kontrole bolesnika s G3 tumorima citološka pretraga (obzirom na svoju notorno visoku specifičnost) i redovite cistoskopije i kako upotreba bilo kojeg markera samo predstavlja dodatak cistoskopiji (100). Sličnog su mišljenja Nieder i sur. te Moonen i sur.(124,125). Niža specifičnost FISH UroVysion pretrage, u nekim studijama, ponovo se može tumačiti anticipacijski pozitivnim rezultatom a ne lažno pozitivnim nalazom. Za takvo naše mišljenje nalazimo potporu i u stavovima drugih autora (87,92,94). Neki protivnici FISH pretrage, poput Niedera i sur., uopće ne spominju vlastiti stav o metodama kliničkog nadzora bolesnika s G3 tumorom kao ni Vrooman i sur. (126,127). Ukoliko prihvatimo mišljenje da je najbolji način praćenja bolesnika s loše diferenciranim tumorima redovita cistoskopija uz standarnu citologiju, treba se referirati i na rad Schraga i sur. koji opisuje kako samo 40% bolesnika s rakom mjehura dolazi na planirane redovite kontrolne cistoskopije unutar prve tri godine od postavljanja dijagnoze (128).

U naših ispitanika učestalost citološkog nalaza „suspektno“ bila je 20,9% što je i niže nego što navodi literatura (90,91). Takav nalaz, međutim, praktičaru ne znači mnogo iako u tim slučajevima većina urologa učini cistoskopiju. Može li FISH UroVysion analiza u tim slučajevima biti od koristi? Osjetljivost FISH pretrage, u odnosu na citologiju sa suspektnim nalazom u naših ispitanika, nije bila bolja u odnosu na cjelokupnu populaciju ispitanika s recidivnim tumorom mjehura, pa se može zaključiti kako nema razloga koristiti UroVysion test u toj situaciji. Takva mišljenja se susreću i u analizama drugih autora (87,89,91,128). Vrijedno je naglasiti kako je naš uzorak mali ($n = 32$) a raspon intervala pouzdanosti širok (CI 95% = 38-78). Međutim, među bolesnicima u kojih je FISH UroVysion potvrdio postojanje tumora bilo je trećina G3 tumora, 60% je bilo $T \geq 1$ a 89% tih tumora je bilo genetski nestabilno. Zbog toga vjerujemo da je u tim slučajevima, osobito ukoliko nadziremo loše diferencirani tumor, uputno koristiti FISH Uro Vysion test.

Ranije navedeni autori (90,92,129) navode kako je nepotrebno koristiti FISH pretragu samo u suspektnih citoloških nalaza nego i u svih negativnih (atipija). U nomenklaturi citologa, međutim, ne postoji suglasje oko značenja nalaza „atipija“ pa se u recentnoj citološkoj literaturi navodi kako taj pojam treba izbjegavati (82,91). Većina citologa u nas, pa smo tako u ovom radu i mi klasificirali, nalaz atipije smatra negativnim. Postoje drugi stavovi citologa koji takav nalaz rangiraju kao suspektan, pa su atipiju smatrali suspektnim nalazom i Skacel (90), Jones (92) i Halling (88,129). U radu koji analizira mogućnost razlikovanja maligne i benigne atipije FISH metodom pokazalo se da čak 42% ispitanika s nalazom atipije ima pozitivan nalaz FISH testa a među njima samo 5% pripada skupini stabilnih tumora (130). Taj će problem, međutim, ostati neriješen dok citološka struka ne postigne kosenzus u značenju i korištenju termina „atipija“.

Slijedeće pitanje koje postavljamo je da li ima FISH UroVysion test opravdanja u skupini ispitanika s lažno negativnim citološkim nalazom? U našem uzorku, radi se o 46% bolesnika s lažno negativnim nalazom citologije gdje je FISH analiza bila ispravno pozitivna u 73% ispitanika s tumorom mokraćnog mjehura.

Prema našim rezultatima, kada je citološka pretraga negativnog nalaza, ne možemo isključiti neinvazivni tumor (T_a), što je manje bitno, ali niti loše

diferencirani (G3) tumor. U 26,3% ispitanika s negativnim nalazom citologije, gdje je FISH UroVysion detektirao tumor, radilo se o G3 tumorima. Gotovo trećina tih tumora (31,5%) je bila invazivna ($T \geq 1$), a 71% genetski nestabilno ($p=0,001$).

Zaključujemo da je potrebno FISH UroVysion analizom testirati svakog bolesnika u kojem smo inicijalno imali loše diferencirani karcinom, čak i ako je citološka pretraga negativnog rezultata, dok u ostalih to nije nužno.

Analizirajući tumore prema stadiju i genetsku strukturu poremećaja (numerička-nestabilni tumori ili strukturalna-stabilni tumori) koja FISH UroVysion test čini pozitivnim, možemo zaključiti kako su tumori mjehura u svim stadijima znatno češće nestabilni. Kada analiziramo prema gradusu samo je skupina dobro diferenciranih tumora (G1) pokazala jednaku učestalost genetski stabilnih i nestabilnih dok su srednje (G2) i loše (G3) diferencirani tumori bili znatno češće nestabilne strukture, odnosno detektirani zbog numeričkih a ne strukturalnih promjena gena.

Većina neinvazivnih (T_a) tumora je dobro diferencirana i prema postojećim patohistološkim i kliničkim kriterijima dobre prognoze (12,48,92,111). Međutim, pokazali smo kako njihova genetska struktura značajno češće ($p < 0,001$) upućuje na genetsku nestabilnost, a učestalost stabilnih i nestabilnih tumora je jednaka ($p=0,767$) u skupini G1 tumora. Takav nalaz upućuje na zaključak da su konvencionalni patohistološki parametri prognoze, u skupini neinvazivnih i dobro diferenciranih tumora, objedinili genetski različite entitete. Možemo konstatirati kakao su neinvazivni i dobro diferencirani tumori jednako često genetski stabilni i nestabilni ($p=0,516$), a takav nalaz zaslužuje daljnju analizu te izdvojene skupine tumora mokraćnog mjehura. Podaci o genetskoj stabilnosti ili nestabilnosti u ovisnosti o stadiju i gradusu tumora, dakle, kad je TUR već učinjena, nisu nam od veće praktične vrijednosti.

Međutim, drugo je pitanje što nam FISH UroVysion test može pomoći prije nego indiciramo cistoskopiju, biopsiju ili TUR i time saznamo patohistološke pokazatelje?

Dobijemo li nalaz FISH pretrage, u kojem se radi o stabilnom tumoru (homozigotna delecija LSI 9p21), nije pitanje kakv taj tumor je nego kakav tumor možemo sigurno isključiti. Prema analizi našeg materijala možemo zaključiti da takav tumor sigurno pripada skupini neinvazivnih i dobro

diferenciranih tumora (TaG1, odnosno low-grade prema WHO/ISUP), a da sve druge kategorije tumora možemo pouzdano isključiti. Drugim riječima, čak i ako je FISH UroVysion test pozitivan i upućuje na genetski stabilni tumor, možemo sa sigurnošću isključiti loše diferencirani tumor (G3) kao i infiltrativni ($T \geq 2$) karcinom. I dalje postoji mogućnost da se radi o T1G2 kategoriji ali ona je u skupini genetski stabilnih tumora znatno rjeđa u usporedbi s neinvazivnim dobro diferenciranim tumorom.

Ukoliko imamo nalaz genetski nestabilnog tumora, a takva je većina, ne možemo zaključivati ništa o stadiju tumora jer je FISH u tom smislu neinformativan budući da su tumori mjehura u svim stadijima pretežno nestabilne genetske strukture. Možemo jedino zaključiti da se, vrlo vjerojatno, ne radi o dobro diferenciranom tumoru odnosno da je za takav nalaz vrlo mala mogućnost, budući da se takav nalaz pojavljuje znatno rjeđe ($p=0,022$) u odnosu na G2 tumore. Značajno je veća učestalost, u skupini genetski nestabilnih tumora, srednje (G2) odnosno loše (G3) diferenciranih tumora. Smatramo, dakle, da u slučaju pozitivnog FISH UroVysion nalaza koji dijagnosticira genetski nestabilni tumor, treba inzistirati na konvencionalnom načinu kontrole bolesnika, odnosno da je cistoskopija nužna i nema mjesta redukciji učestalosti te pretrage.

6. ZAKLJUČCI

1. Ukupna osjetljivost FISH UroVysion analize u detekciji recidivnog tumora mokraćnog mjehura je značajno bolja od osjetljivosti citološke pretrage ($p=0,001$), a isto vrijedi i za usporedbu ukupne točnosti navedenih pretraga ($p<0,001$). Specifičnost citološke pretrage i FISH analize nije se značajno razlikovala u analiziranom materijalu ($p = 0,162$)
2. Analizirajući osjetljivost tih pretraga prema stadijima bolesti i gradusu tumora u apsolutnim brojevima, FISH UroVysion je bio u svim stadijima i gradusima veće osjetljivosti, ali značajna razlika je utvrđena samo u skupinama Ta ($p<0,001$) i G3 tumora ($p=0,038$).
3. Kada smo analizirali osjetljivost citologije i FISH UroVysion testa u ovisnosti o kombinaciji stadija i gradusa tumora, FISH je značajno bolje osjetljiv samo u neinvazivnih i dobro diferenciranih (TaG1) tumora ($p=0,009$) dok u drugim kategorijama nije nađeno statistički značajne razlike.
4. Iz gore navedenog može se zaključiti da FISH UroVysion test ima svoje puno opravdanje u praćenju neinvazivnih (Ta) i svih loše diferenciranih (G3) tumora mjehura. Značajno viša osjetljivost tog testa osigurava bitno manji broj propuštenih tumora i može reducirati broj invazivnih cistoskopija, što je osobito važno u praćenju neinvazivnih karcinoma. Visoka osjetljivost i specifičnost tog testa imaju osobitu vrijednost u loše diferenciranih tumora jer omogućuju raniju dijagnozu (važna je osjetljivost) ali istodobno se prevenira (važna je specifičnost) suvišno korištenje drugih dijagnostičkih invazivnih metoda.
5. U slučajevima suspektnog, dakle inkonkluzivnog, nalaza citologije smatramo da FISH UroVysion nije uvijek nužan, ali savjetujemo ga upotrijebiti ukoliko se radi o kliničkom nadzoru G3 tumora.
6. Kada analiziramo genetsku strukturu detektabilnu FISH Uro Vysion metodom može se zaključiti kako su tumori mjehura u svim stadijima bolesti

značajno češće nestabilni, odnosno dijagnosticirani FISH UroVysion metodom zbog multiplog umnažanja više kromosoma i to 3, 7 i/ili 17. Isto vrijedi i za sve srednje i loše diferencirane tumore, a samo su dobro diferencirani tumori podjednako često stabilni i nestabilni.

7. Ukoliko imamo FISH nalaz koji upućuje na postojanje stabilnog tumora, dakle dijagnosticiranog zbog izolirane homozigotne delecije 9p21, sa sigurnošću možemo isključiti karcinom in situ (Tis) i mišićno infiltrativni ($T \geq 2$) te loše diferencirani (G3) tumor. Genetski stabilni tumori su značajno češće neinvazivni (Ta) nego invazivni (T1) ($p < 0,001$). Uz FISH UroVysion nalaz stabilnog tumora možemo isključiti G3 karcinom, a razlika između više učestalosti G1 u odnosu na G2 tumore je na granici signifikantnosti ($p = 0,058$). Dakle, zaključujemo kako je opravdano koristiti FISHUroVysion test u praćenju TaG1/2 tumora jer tako možemo pouzdano reducirati broj cistoskopija bez bojazni da ćemo propustiti loše diferencirani i invazivni tumor.

8. Nalaz FISH analize koji upućuje na genetski nestabilni tumor je neinformativan u pogledu predikcije stadija recidivnog tumora ali statistički značajnom razlikom gotovo isključuje dobro diferencirani tumor. Stoga smatramo da je u takvoj situaciji cistoskopija nužna slijedeća pretraga.

9. Skupina neinvazivnih i dobro diferenciranih tumora (TaG1) je češće genetski stabilna ali nismo mogli dokazati potrebnu razinu statističke značajnosti tog nalaza ($p = 0,516$). Konvencionalni prognostički parametri, klinički i patohistološki, u ovoj skupini objedinjuju genetski različite tumore. Stoga smatramo da bi bilo korisno dodatnim istraživanjem analizirati tu skupinu bolesnika koristeći citologiju, FISHUroVysion te praćenje bolesnika obzirom na učestalost recidiva i progresije te preživljenje.

10. Smatramo uputnim da nalaz FISH pretrage sadrži i informaciju o dijagnostičkom kriteriju pozitivnosti pretrage odnosno podatak o tome dali se radi o genetski stabilnom ili nestabilnom recidivnom tumoru.

7. SAŽETAK

Rak mokraćnog mjehura je najčešća bolest urološke prakse zbog svoje izrazite tendencije recidiviranju i/ili progresiji u viši stadij bolesti. Takva biološka karakteristika nameće potrebe učestalih višegodišnjih kontrolnih pregleda, koji se konvencionalno provode citološkim i cistoskopskim nadzorom bolesnika. Zbog uočenih nedostataka citologije te invazivnosti cistoskopije, posljednjih desetak godina raste interes za neinvazivnom dijagnostikom korištenjem urinarnih markera. Jedan od novijih obećavajućih markera je FISH UroVysion test koji detektira numeričke i strukturalne promjene genoma u stanicama sedimenta urina.

Hipoteza ovog istraživanja glasi kako FISH UroVysion test većom ukupnom točnošću detektira recidiv raka mokraćnog mjehura, a vrsta kromosomskog poremećaja, detektibilna ovom metodom, korelira s patohistološkim parametrima prognoze uključivši stadij i gradus tumora.

Analizirali smo uzorke spontano izmokrenog urina u skupini bolesnika s recidivnim rakom mjehura i kontrolnoj skupini. Nakon izuzimanja ispitanika koji nisu zadovoljili uključne kriterije analiza je provedena na 113 ispitanika s rakom mjehura i 40 ispitanika kontrolne skupine. Postavljeni su slijedeći ciljevi istraživanja:

1. utvrditi osjetljivost, specifičnost i točnost FISH UroVysion analize u detekciji recidivnog raka mokraćnog mjehura,
2. usporediti te parametre s istima za citološku pretragu sedimenta urina,
3. usporediti vrijednost dvije navedene metode obzirom na stadij i gradus tumora,
4. utvrditi vrijednost FISH UroVysion analite u ispitanika s inkonkluzivnim (suspektnim) nalazima citologije,
5. utvrditi postojanje povezanosti konvencionalnih patohistoloških pokazatelja prognoze bolesti s vrstom genetskog poremećaja detektabilnim FISH UroVysion metodom,
6. pokušati definirati vrijednost i mjesto FISH UroVysion analize u dnevnoj urološkoj praksi.

Ukupna osjetljivost ($p=0,001$) i točnost ($p<0,001$) FISH UroVysion pretrage bila je značajno bolja u usporedbi s citologijom dok se specifičnosti dvije pretrage nisu znatno razlikovale ($p=0,162$). Analizirajući osjetljivost obje pretrage u odnosu na stratifikaciju tumora prema stadiju i gradusu utvrdili smo da FISH UroVysion značajno većom osjetljivošću detektira neinvazivne (Ta, $p<0,001$) i slabo diferencirane (G3, $p=0,038$) tumore. Kada smo tumore klasificirali u ovisnosti o kombinaciji stadija i gradusa bolesti, FISH UroVysion je pokazao značajno bolju osjetljivost u detekciji TaG1 kategorije tumora ($p=0,009$) dok u drugim kategorijama značajnost razlike statistički nismo dokazali.

Analizom citoloških inkonkluzivnih (suspektnih) nalaza FISH UroVysion, u toj skupini, nije pokazao značajnu prednost osjetljivosti u odnosu na ukupnu populaciju svih analiziranih tumora ($p=0,196$).

Tumori svih stadija i gradusa bili su značajno češće nestabilne genetske strukture osim dobro diferenciranih (G1, $p=0,767$) tumora koji su podjednako često stabilni i nestabilni. Ukoliko FISH UroVysion nalaz govori o genetski stabilnom tumoru možemo pouzdano isključiti invazivni ($T\geq 1$) i loše diferencirani (G3) karcinom dok je razlika između učestalosti dobro i srednje diferenciranog karcinoma na granici signifikantnosti ($p=0,058$). Nalazi FISH UroVysion analize koji ukazuju na genetski nestabilni tumor nisu informativni u procjeni stadija ali s visokom sigurnošću (G1 vs. G2, $p=0,022$) možemo isključiti dobro diferencirane tumore. Kategorija TaG1 ne razlikuje se značajno po učestalosti stabilnih i nestabilnih tumora ($p=0,516$).

Temeljem navedenih rezultata i zaključaka smatramo kako FISH UroVysion analiza, u nekim kategorijama tumora (Ta i G3) može većom ukupnom točnošću zamijeniti standardnu citološku pretragu. Nadalje, upotrebom FISH UroVysion analize u praćenju TaG1 tumora moguće je racionalno reducirati broj kontrolnih cistoskopija ukoliko je FISH nalaz negativan. Nadzor bolesnika u kojeg je već ranije dijagnosticiran G3 tumor savjetujemo povjeriti FISH UroVysion metodi budući da ona osigurava bolju ranu detekciju tih potencijalno letalnih tumora. Kategorija TaG1 zahtijeva daljnje analize detekcije, učestalosti recidiva i progresije bolesti praćenjem bolesnika FISH UroVysion metodom budući da konvencionalni klinički i patohistološki pokazatelji u ovoj kategoriji objedinjavaju tumore različite genetske strukture.

8. SUMMARY

MEANING OF FLUORESCENCE IN SITU HYBRIDISATION (FISH UroVysion) IN EARLY DETECTION OF BLADDER CANCER RECCURENCE

The primary objective of this study were to determine the clinical utility of FISH UroVysion test in comparison with conventional cytological examination in early detection of bladder cancer reccurence. The second aim were to establish relationship between conventional hystological predictors of prognosis and the type of genetical disorder detectable by means of FISH UroVysion test.

We analysed 113 patients with reccurent bladder cancer and 40 patients with benign urological disease as controls. All respondents were tested by cytology, FISH UroVysion and cystoscopy. In presence of tumor transurethral resection and hystological examination of tissue were performed.

Overall sensitivity and diagnostic accuracy was significantly higher in favour of FISH UroVysion ($p=0,001$ and $p<0,001$). Specificity of two methods was without statistical significance ($p=0,162$) although FISH UroVysion showed a better result (87,5% vs.75,2%). When tumors were stratified by stage and grade the sensitivity of FISH UroVysion was significantly higher for noninvasive (Ta, $p<0,001$) and poorly differentiated (G3, $p=0,038$) tumors.

When FISH UroVysion test reveal genetic stable tumor one can exclude invasive ($T\geq 1$) and poor differentiated (G3) likewise probably G2 ($p=0,058$) tumors. On te contrary, if FISH UroVysion detect an unstable tumor, this finding is not informative in terms of stage but one can safely rule out well differentiated (G1) tumors.

FISH UroVysion test can reliable reduce the number of unnecessary cystoscopies in case of following up the TaG1 tumors. If one deal with G3 tumors FISH UroVysion is preferable method in order to secure early accurate diagnosis of this dangerous reccurent tumors. We consider it advisebly to perform further study in TaG1 tumors, using the FISH UroVysion method, with the aim of defining prognosis on the basis of genetic changes and whether they can distinguish different types of this tumors.

Ante Reljić, Zagreb, 2011.

9. LITERATURA

1. Krmptić-Nemanić J. Anatomija čovjeka. 3.izdanje. Zagreb: JUMENA, 1982.
2. Wein JA. Campbell-Walsh Urology. 9. izdanje. Philadelphia: Saunders, 2007.
3. Tanagho EA, Pugh RCB. The anatomy and function of the ureterovesical junction. Br J Urol 1963;35:151.
4. Gosling JA, Dixon JS, Lendon RG. The autonomic innervation of the human male and female bladder neck and proximal urethra. J Urol 1977;118:302.
5. Sobin LH, Wittekind C. UICC: TNM Classification of Malignant Tumors. 6. izdanje. New York: Wiley, 2002.
6. Rizk DE, Raaschou T, Manson N, Berg B. Evidence of progesterone receptors in the mucosa of the urinary bladder. Scand J Urol Nephrol 2001;35:305-9.
7. Mikuz G. Clinical Pathology of Urogenital Tumors. London: Informa Healthcare, 2007.
8. Ro JY, Ayala AG, el-Naggar A. Muscularis mucosa of urinary bladder. Importance for staging and treatment. Am J Surg Pathol 1987;11:668-73.
9. Epstein JI. Pathologist and the judicial process: how to avoid it. Am J Surg Pathol 2001;25:527-37.
10. Krause WJ. Essentials of human histology. 2. izdanje. New York: Little, Brown and Company, 1966.
11. Moore KL. The urogenital system in the developing human. Clinically oriented embryology. 3.izdanje. Philadelphia: WB Saunders, 1982.
12. Eble JN, Sauter G, Epstein JI, Sesterhenn I. WHO Pathology and Genetics of Tumours of the Urinary System and Male Genital Organs. 6. izdanje. Lyon: IARC Press, 2004.
13. Petersen RO, Sesterhenn I, Davis C. Urologic Pathology. 3. izdanje. Baltimore: Lippincott Williams & Wilkins, 2009.
14. Lin O, Cardillo M, Dalbagni G, Linkov I, Hutchinson B, Reuter VE. Nested variant of urothelial carcinoma: a clinicopathologic and immunohistochemical study of 12 cases. Mod Pathol 2003;16:1289-98.

15. Amin MB, Gomez JA, Young RH. Urothelial transitional cell carcinoma with endophytic grow patterns: a discussion of patterns of invasion and problems associated with assessment of invasion in 18 cases. *Am J Surg Pathol* 1997;21:1057-68.
16. Eiber M, van Oers JM, Zwarthoff EC i sur. Low frequency of molecular changes and tumor recurrence in inverted papillomas of the urinary tract. *Am J Surg Pathol* 2007;31:938-46.
17. Amin MB, Young RH. Intraepithelial lesions of the urinary bladder with a discussion og the histogenesis of urothelial displasia. *Semin Diagn Pathol* 1997;14:84-97.
18. Cheng L, Cheville JC, Neumann RM, Bostwick DG. Natural history of urothelial dysplasia of the bladder. *Am J Surg Pathol* 1999;23:443-7.
19. Babjuk M, Oosterlinck W, Sylvester R, Kaasinen E, Böhle A, Paolu-Redorta J. EAU Guidelines on non-muscle invasive urothelial carcinoma of the bladder. *Eur Urol* 2008;54:303-14.
20. Walsh PC. *Campbell's Urology*. 6.izdanje, Philadelphia: Saunders, 1992.
21. Ferlay J, Bray F, Pisani P, Parkin DM. *GLOBOCAN 2002, Cancer Incidence, Mortality and Prevalence Worldwide*, IARC CancerBase No. 5, version 2.0. Lyon: IARC Press, 2004.
22. Pisani P, Bray F, Parkin DM. Estimates of the world-wide prevalence of cancer in 25 sites in the adult population. *Int J Cancer* 2002;97:72-81.
23. Parkin DM, Bray F, Ferlay J, Pisani P. *Global cancer statistics, 2002*. *CA Cancer J Clin* 2005;55:74-108.
24. Hayat MJ, Howlander N, Reichman ME, Edwards BK. Cancer statistics, trends and multiple primary cancer analyses from the Surveillance, Epidemiology, and End Results (SEER) Program. *Oncologist* 2007;12:20-37.
25. Pelucchi C, Bosetti C, Negri E, Malvezi M, La Vecchia C. Mechanisms of disease: The epidemiology of bladder cancer. *Nat Clin Pract Urool* 2006;3:327-40.
26. Okada Y, Hanada M, Sugiura Y. Bladder cancer and smoking. *Br Med J* 1964;649-50.
27. Castelao JE, Yuan JM, Skipper PL i sur. Gender- and smoking-related bladder cancer risk. *J Natl Cancer Inst* 2001;93:538-45.

28. Kantor AF, Hartge P, Hoover RN, Narayana AS, Sullivan JW, Fraumeni JF Jr. Urinary tract infection and risk of bladder cancer. *Am J Epidemiol* 1984;119:510-5.
29. Khafagy MM, El-Bolkainy MN, Mansour MA. Carcinoma of the bilharziaz urinary bladder. A study of the associated mucosal lesions in 86 cases. *Cancer* 1972;30:150-9.
30. Blohme I, Johansson S. Renal pelvic neoplasms and atypical urothelium in patients with end-stage analgesic nephropathy. *Kidney Int* 1981;20:671-5.
31. Volkmer BG, Seidl-Schlick EM, Bach D, Romics I, Kleinschmidt K. Cyclophosphamide is contraindicated in patients with history of transitional cell carcinoma. *Clin Rheumatol* 2005;24:319-23.
32. Kiemeny LA, Moret NC, Witjes JA, Schonberg MP, Tulinius H. Familial transitional cell carcinoma among the population of Iceland. *J Urol* 1997;157:1649-51.
33. Messing EM, Villancourt A. Hematuria screening for bladder cancer. *J Occup Med* 1990;32:838-45.
34. Messing EM. Editorial comment. *Urology* 2000;56:791-2.
35. Vaidya A, Soloway MS, Hawke C, Tiguert R, Civantos F. De novo invasive bladder cancer: Is there a change in trend? *J Urol* 2001; 165: 47-50.
36. Schrier BP, Hollander MP, van Rhijn BWG, Kimeney LALM, Witjes JA. Prognosis of muscle-invasive bladder cancer: Difference between primary and progressive tumours and implications for therapy. *Eur Urol* 2004; 45: 292-6.
37. Mungan NA, Kiemeny LALM, van Dijck JAAM, van der Poel HG, Witjes JA. Gender differences in stage distribution of bladder cancer. *Urology* 2000;55:368-71.
38. Mungan NA, Aben KK, Schoenberg MP i sur. Gender differences in stage-adjusted bladder cancer survival. *Urology* 2000;55:876-80.
39. Newling DWW. Ta-T1 G1-G2 transitional cell carcinoma. U: Kurth KH, Mickisch GH, Schröder FH, ur. Renal, bladder, prostate and testicular cancer-an update. New York-London: The Parthenon Publishing Group; 2001, str. 253-6.

40. Lokeshwar VB, Soloway MS. Current bladder tumor tests: Does their projected utility fulfill clinical necessity? *J Urol* 2001; 165: 1067-77.
41. Palou J, Böhle A, Witjes JA i sur. Diagnosis of Non-Muscle Invasive Bladder Cancer. *Eur Urol Suppl* 2008; 7: 627-36.
42. Epstein JI, Amin MB, Reuter VR, Mostofi FK and the Bladder Consensus Conference Committee. The World Health Organisation/International Society of Urological Pathology Consensus Classification of the Urothelial (Transitional Cell) Neoplasm of the Urinary Bladder. *Am J Surg Pathol* 1998; 22: 1435-88.
43. Colombel M, Soloway M, Akaza H, Böhle A, Palou J, Buckley R i sur. Epidemiology, Staging, Grading and Risk Stratification of Bladder Cancer. *Eur Urol Suppl* 2008;7:618-26.
44. Murphy WM, Takezawa K, Maruniak MA. Interobserver discrepancy using the 1998 World Health Organisation/International Society of Urologic Pathology classification of urothelial neoplasms: practical choices for patient care. *J Urol* 2002;168:968-72.
45. Gonul II, Poyraz A, Unsal C, Acar C, Alkibay T. Comparison of 1998 WHO/ISUP and 1973 WHO classification for interobserver variability in grading of papillary urothelial neoplasms of the bladder. *Pathological evaluation of 258 cases. Urol Int* 2007;78:338-44.
46. Murphy WM. The Term "Superficial Bladder Cancer" Should Be Abandoned. *Eur Urol* 2000; 38: 597-9.
47. Soloway MS, Sofer M. The approach to high-grade transitional cell carcinoma in Ta, Cis and T1 stages. U: Kurth KH, Mickisch GH, Schröder FH, ur. *Renal, bladder, prostate and testicular cancer-an update. New York-London: The Parthenon Publishing Group; 2001, str. 265- 72.*
48. Jones TD, Cheng L. Papillary urothelial neoplasm of low malignant potential: Evolving terminology and concepts. *J Urol* 2006;175:1995-2003.
49. Sauter G, Algaba F, Amin M i sur. Tumours of the Urinary System: Non-invasive urothelial tumours. U: Eble JN, Sauter G, Epstein JI, Sesterhenn IA, ur. *World Health Organisation Classification of the Tumours.*

Pathology and Genetics of Tumours of the Urinary System and Male Genital Organs. Lyon: IARC Press; 2004, str. 110-23.

50. Marušić Z, Zhang D, Krušlin B. Bladder cancer therapy related histopathologic changes. *Open Path J* 2009;3:74-80.
51. Freeman JA, Esrig D, Stein JP i sur. Radical cystectomy for high risk patients with superficial bladder cancer in the era of orthotopic urinary reconstruction. *Cancer* 1995; 76(5): 833-9.
52. Madersbacher S, Hochreiter W, Burkhard F i sur. Radical cystectomy for bladder cancer today – a homogeneous series without neoadjuvant therapy. *J Clin Oncol* 2003; 21: 690-6.
53. Cheng L, Cheville JC, Neumann RM, Bostwick DG. Flat intraepithelial lesions of the urinary bladder. *Cancer* 2000;88:625-31.
54. McKenney, JK, Gomez JA, Desai S, Lee MW, Amin MB. Morphologic expression of urothelial carcinoma in situ: a detailed evaluation of its histologic patterns with emphasis on carcinoma in situ with microinvasion. *Am J Surg Patol* 2001;25:356-62.
55. Kaasinen E, Wijkstrom H, Halmstrom PU, Hellsten S, Duchek M, Mestad O i sur. Alternating mitomycin C i BCG instillations versus BCGH alone in treatment of carcinoma in situ of the urinary bladder: a Nordic study. *Eur Urol* 2003;43:637-45.
56. Palou J, Salvador J, Parada R, Chechile G, Millan F, Vicente J. Carcinoma in situ of the prostatic urethra: the role of intravesical BCG. *Urol Integr Invest* 2001;6:165-70.
57. Lamm DL, Herr HW, Jakse G i sur. Update concepts and treatment of carcinoma in situ. *Urol Oncol* 1998;4:130-8.
58. Van der Meijden APM, Sylvester R, Oosterlinck W, Solsona E, Boehle A, Lobel B i sur. EAU Guidelines on the Diagnosis and Treatment of Urothelial Carcinoma in Situ. *Eur Urol* 2005;48:363-71.
59. Lamm DL. Carcinoma in situ. *Urol Clin N Am* 1992;19:499-508.
60. Anderstorm C, Johansson S, Nilsson S. The significance of lamina propria invasion on the prognosis of patients with bladder tumors. *J Urol* 1980;124:23-6.
61. Mills S. *Histology for Pathologists*. 2.izdanje. Baltimore: Lippincott Williams & Wilkins, 2007.

62. Domanowska E, Jozwicki W, Domaniewski J i sur. Muscle-invasive urothelial cell carcinoma of the human bladder: multidirectional differentiation and ability to metastasize. *Hum Pathol* 2007;38:741-6.
63. Cote RJ, Esrig D, Groshen S, Jones PA, Skinner DG. p53 and treatment of bladder cancer. *Nature* 1997;385:123-5.
64. Sylvester RJ, van der Meijden APM, Oosterlinck W i sur. Predicting Recurrence and Progression in Individual Patients with Stage Ta T1 Bladder Cancer Using EORTC Risk Tables: A Combined Analysis of 2596 Patients from Seven EORTC Trials. *Eur Urol* 2006; 49: 466-77.
65. Persad R, Lamm D, Brausi M i sur. Current Approaches to the Management of Non-Muscle Invasive Bladder Cancer: Comparison of Current Guidelines and Recommendations. *Eur Urol Suppl* 2008; 7: 637-50.
66. Lee R, Droller MJ. The natural history of bladder cancer. Implications for therapy. *Urol Clin North Am* 2000; 27: 1-13.
67. Gibas Z, Gibas L. Cytogenetics of Bladder Cancer. *Cancer Genet Cytogenet* 1997; 95:108-15.
68. Spruck CH III, Ohneseit PF, Gonzalez-Zulueta M i sur. Two molecular pathways to transitional cell carcinoma of the bladder. *Cancer Res* 1994; 54: 784-8.
69. Catto JWF, Hamdy FC. The role of Genetic Instability in the Pathogenesis and Progression of Urothelial Carcinoma. *EAU Update Series* 2005; 3: 180-8.
70. Balazs M, Carroll P, Kerschmann R, Sauter G, Waldman FM. Frequent homozygous deletion of cyclin-dependent kinase inhibitor 2 (MTS1, p16) in superficial bladder cancer detected by fluorescence in situ hybridisation. *Genes Chromosomes Cancer* 1997;19:84-9.
71. Grossman HB, Liebert M, Antelo M i sur. p53 and RB expression predict progression in T1 bladder cancer. *Clin Cancer Res* 1998;4:829-34.
72. Cote RJ, Dunn MD, Chatterjee SJ i sur. Elevated and absent pRb expression is associated with bladder cancer progression and has cooperative effects with p53. *Cancer Res* 1998;58:1090-4.

73. Sarkis AS, Dalbagni G, Cordon. Cardo C i sur. Nuclear overexpression of p53 protein in transitional cell bladder carcinoma: a marker for disease progression. *J Natl Cancer Inst* 1993;85:53-9.
74. Lipponen PK. Over-expression of p53 nuclear oncoprotein in transitional-cell bladder cancer and its prognostic value. *Int J Cancer* 1993;53:365-70.
75. Stein JP, Lieskowsky G, Cote R i sur. Radical cystectomy in the treatment of invasive bladder cancer: lon-term results in 1054 patients. *J Clin Oncol* 2001;19:666-75.
76. Malkowicz BS, Nicholas P, Lieskowsky G i sur. The role of radical cistectomy in the management of high grade superfitial bladder cancer. *J Urol* 1990;144:641-5.
77. Lachand AT, Texier J, Texier P. Surveillance and prognosis of „T1“ Superfitial tumors of the bladder. Homogenous series of 88 cases followed for 1 to 22 years. *Prog Urol* 2001;11:472-7.
78. Hautman RE, dePetricini R, Gotffried HW i sur. The ileal neobladder: complication and functional resultus in 363 patients after 11 years of follow-up. *J Urol* 1999;161:422-7.
79. Catto JWF. Old and New Urinary Markers: Which One is the PSA for Bladder Cancer? *Eur Urol Suppl* 2008;7:422-5.
80. Papanicolau G, Marshall V. Urine sediment smears as a diagnostic procedure in cancers of the urinary tract. *Science* 1945; 101: 519-20.
81. Irani J, Heidenreich A, Motter N, Lechevallier E. What is New in Bladder Cancer Diagnosis and Management? *Eur Urol Suppl* 2008; 7: 484-93.
82. Renshaw AA. Urine and bladder washings. U: Cibas ES, Ducatman BS, ur. *Cytology-Diagnostic principles and clinical correlates*. Edinburgh: WB Saunders; 2003, str. 97-117.
83. Badalament RA, Hermansen DK, Kimmel M i sur. The sensitivity of bladder wash flow cytometry, bladder wash cytology and voided cytology in the detection of bladder carcinoma. *Cancer* 1987;60:1423-7.
84. Stewart CS, Halling KC, Lieber MM. Novel detection strategies for tansitional cell carcinoma. U: Kurth KH, Mickisch GH, Schröder FH, ur. *Renal, bladder, prostate and testicular cancer – an update*. New York-London: The Parthenon Publishing Gorup; 2001, str 237-46.

85. Farrow GM. Urine cytology in the detection of bladder cancer: a critical approach. *Urol Clin North Am* 1979;6:599-612.
86. Brown FM. Urine cytology. It is still the gold standard for screening? *Urol Clin North Am* 2000;27:25-37.
87. Jones JS, Campbell SC. Non-muscle-invasive bladder cancer (Ta,T1 and CIS). U: Kavoussi LR, Novick AC, Partin AW, Peters CA, ur. *Cambells-Walsh Urology*. 9. izdanje. Philadelphia: Saunders, 2007, str.2447-67.
88. Halling KC, King W, Sokolova IA i sur. A comparison of cytology and fluorescence in situ hybridisation for the detection of urothelial carcinoma. *J Urol* 2000; 164: 1768-75.
89. Grossman HB, Messing E, Soloway M i sur. Detection of bladder cancer using a point-of-care proteomic assay. *JAMA* 2005; 293: 810-6.
90. Skacel M, Fahmy M, Brainard JA i sur. Multitargeted fluorescence in situ hybridisation assay detects transitional cell carcinoma in the majority of patients with bladder cancer and atypical or negative urine cytology. *J Urol* 2003; 169: 2101-5.
91. Kern WH. Urinary tract. U: Bibbo M, ur. *Comprehensive Cytopathology*. London: WB Saunders; 1991, str. 433-67.
92. Jones SJ. Dna-Based Molecular Cytology for Bladder Cancer Surveillance. *Urology* 2006; Suppl 3A: 35-45.
93. Kirkali Z, Chan T, Manoharan M i sur. Bladder cancer: epidemiology, staging and grading, and diagnosis. *Urology* 2005;66(Suppl 1):4-34.
94. Sarosdy AF, Schellhammer P, Bokinsky G i sur. Clinical evaluation evaluation of a multi-target fluorescent in situ hybridisation assay for detection of bladder cancer. *J Urol* 2002;168:1121-3.
95. Kreigmair M, Stepp H, Steinbach P i sur. Fluorescence cystoscopy following intravesical instillation of 5-aminolevulinic acid: a new procedure with high sensitivity for detection of hardly visible urothelial neoplasias. *J Urol* 1995;55:190-6.
96. Witjes JA. Fluorescence cystoscopy in Bladder Cancer: The Case Pro. *Eur Urol Suppl* 2008;7:426-9.
97. Schmidbauer J, Witjes F, Schmeller N, Donat R, Susani M, Marberger M. Improved detection of urothelial carcinoma in situ with

- hexaminolevulinate (HAL) fluorescence cystoscopy. *J Urol* 2004;171:135-8.
98. Grossman HB, Gomella L, Fradet Y i sur. A phase III multicenter comparison of hexaminolevulinate (HAL) fluorescence cystoscopy and white light cystoscopy for detection of superficial papillary lesions in patients with bladder cancer. *J Urol* 2007;178:62-7.
 99. Brausi AM. Arguments against the Use of Fluorescence for the Diagnosis of Non-Muscle-Invasive bladder tumors (NMIBT). *Eur Urol Suppl* 2008;7:430-3.
 100. Van Rhijn BWG, van der Poel HG, van der Kwast TH. Urine markers for bladder cancer surveillance: A systematic review. *Eur Urol* 2005; 47: 736-48.
 101. Stampfer DS, Carpinito GA, Rodriguez-Villanueva J i sur. Evaluation of NMP22 in the detection of transitional cell carcinoma of the bladder. *J Urol* 1998;159:394-8.
 102. Ramakumar MP, Bhuiyan J, Besse JA i sur. Comparison of screening methods in the detection of bladder cancer. *J Urol* 1999;161:388-94.
 103. Kavalier E, Landman J, Chang Y i sur. Detecting human bladder carcinoma cells in voided urine samples by assaying for the presence of telomerase activity. *Cancer* 1998;82:708-14.
 104. Landman J, Chang Y, Kavalier E i sur. Sensitivity and specificity of NMP22, telomerase and BTA in the detection of human bladder cancer. *Urology* 1998;52:398-402.
 105. Arai Y, Yajima T, Yagihashi A i sur. Limitations of urinary telomerase activity measurements in urothelial cancer. *Clin Chim Acta* 2000;296:35-44.
 106. van der Poel HG, Van Balken MR, Schamhart DH i sur. Bladder wash cytology, quantitative cytology, and the qualitative BTA test in patients with superficial bladder cancer. *Urology* 1998;51:44-50.
 107. Fradet Y, Lockhart C, Immunocyt™ trialist. Performance characteristics of new monoclonal antibody test for bladder cancer: Immunocyt™. *Canad J Urol* 1997;4:400-5.

108. Pfister C, Chautard D, Devonec M i sur. Immunocyt test improves the diagnostic accuracy of urine cytology: results of French multicenter study. *J Urol* 2003;169:921-4.
109. Vriesema JL, Atsma F, Kiemeney LA, Peelen WP, Witjes JA, Schalken JA. Diagnostic efficacy of the ImmunoCyt test to detect superficial bladder cancer recurrence. *Urology* 2001;367-71.
110. Catto JWF, Hamdy FC. The Role of Genetic Instability in the Pathogenesis and Progression of Urothelial carcinoma. *EAU Update Series* 2005;3:180-8.
111. Hofmann T, Knuchel-Ckarkee R, Hartmann A i sur. Clinical Implications of the 2004 WHO Histological Classification on Non-Invasive tumours of the Urinary Bladder. *EAU-EBU Update series* 2006;4:83-95.
112. Meloni AM, Peier AM, Haddad FS i sur. A new approach in the diagnosis and follow-up of bladder cancer. FISH analysis of urine, bladder washings and tumors. *Cancer Genet Cytogenet* 1993;71:105-18.
113. Sokolova IA, Halling KC, Jenkins RB i sur. The development of a multitarget, multicolor fluorescence in situ hybridisation assay for the detection of urothelial carcinoma in urine. *J Mol Diag* 2000; 2: 116-23.
114. Friedrich MG, Hellstern A, Toma MI i sur. Are False-Positive Urine Markers for the Detection of Bladder Carcinoma Really Wrong or Do They Predict Tumor Recurrence? *Eur Urol* 2003;43:146-51.
115. Friedrich MG, Toma MI, Hellestern A i sur. Comparison of multitarget fluorescence in situ hybridisation in urine with other noninvasive tests for detecting bladder cancer. *BJU Int* 2003;92:911-4.
116. Pycha A, Mian C, Hofbauer J. Does topical instillation therapy influence chromosomal aberrations in superficial bladder cancer? *J Urol* 1998;159:265-9.
117. Bubendorf L, Grilli B, Sauter G, Mihatsch MJ, Gasser TC, Dalquen P. Multiprobe FISH for Enhanced Detection of Bladder Cancer in Voided Urine Specimens and Bladder Washings. *Am J Clin Pathol* 2001; 116: 79-86.
118. Varella-Garcia M, Akduman B, Sunpaweravong P i sur. The Uro Vysion fluorescence in situ hybridisation assay is an affective tool for monitoring recurrence of bladder cancer. *Urol Oncol* 2004; 22: 16-19.

119. Placer J, Espinet B, Salido M, Sole F, Gelabert-Mas A. Clinical Utility of a Multiprobe FISH Assay in Voided Urine Specimens for the Detection of Bladder Cancer and its Recurrences, Compared with Urinary Cytology. *Eur Urol* 2002; 42: 547-52.
120. Degtyar P, Neulander E, Zirkin H i sur. Fluorescence in situ hybridisation performed on exfoliated urothelial cells in patients with transitional cell carcinoma of the bladder. *Urology* 2004; 63: 398-401.
121. Laudadio J, Keane TE, Reeves HM, Savage SJ, Hoda RS, Lage JM i sur. Fluorescence in situ hybridisation for detecting transitional cell carcinoma: implications for clinical practice. *BJU Int* 2005; 96: 1280-84.
122. Oosterlinck W. Watchful Waiting for Low-Grade Ta Bladder Tumours: The idea would have been Unacceptable 30 Years Ago, but Nowadays We are Highly Interested in the Results of This Study Exploring It. *Eur Urol* 2006;49:215-6.
123. Oosterlinck W. Low-Grade Ta (noninvasive) Urothelial Carcinoma of the Bladder. *Urology* 2005;66(Suppl 6A):75-89.
124. Nieder AM, Soloway MS, Harry WH. Should We Abandon the FISH Test? *Eur Urol* 2007;51:1469-71.
125. Moonen PMJ, Merckx GFM, Peelen P, Karthaus HFM, Smeets DFCM, Witjes JA. UroVysion Compared with Cytology and Quantitative Cytology in the Surveillance of Non-Muscle-Invasive Bladder Cancer. *Eur Urol* 2007;51:1275-80.
126. Nieder AM, Soloway MS, Harry WH. Re: Should we abandon the FISH test? *Eur Urol* 2007;51:1537-8.
127. Vrooman OPJ, Witjes JA. Urinary Markers in Bladder Cancer. *Eur Urol* 2008;53:909-16.
128. Schrag D, Hsieh LJ, Rabbani F, Bach PB, Herr H, Begg CB. Adherence to surveillance among patients with superficial bladder cancer. *J Natl Cancer Inst* 2003;95:588-97.
129. Halling KC. Vysis® UroVysion for the detection of urothelial carcinoma. *Expert Rev Mol Diagn* 2003;3:507-19.
130. Franić-Šimić I. Rano otkrivanje promjena genoma tehnikom I-FISH u bolesnika sa staničnom atipijom sedimenta urina. *Biochemia Medica* 2009;19(Suppl 1):139.

10. ŽIVOTOPIS

Rodjen sam 4. studenog 1962. godine u Zagrebu gdje završavam osnovno i srednje obrazovanje. Maturirao sam 1981. godine, a potom upisujem Medicinski fakultet Sveučilišta u Zagrebu gdje sam diplomirao 1988. godine. Nakon obaveznog staža stječem Uvjerenje o stručnoj osposobljenosti za samostalan rad 1989. g., a isto Odobrenje izdaje mi HLK 2002. g., koje je relicencirano prosinca 2008. godine.

U statusu znanstvenog novaka na Klinici za urologiju KB Sestre milosrdnice nalazim se od 1989.g., a specijalizaciju na istoj klinici započinjem 1992. g. Rješenjem Ministarstva zdravstva. Specijalistički ispit iz urologije polažem 1996. g., a status magistra znanosti stekao sam na MF u Zagrebu 1997. g. temom "Multifokalni karcinom bubrega – morfološka i klinička obilježja".

Znanstveni broj: 224824

Engleskim jezikom vladam aktivno te poznajem osnovne vještine informacijske tehnologije.

Aktivan sam član Hrvatskog urološkog društva (HUD) i Hrvatskog katoličkog liječničkog društva (HKLD) od osnivanja. Član sam European Association of Urology (EAU) te prisegnuti sudski vještak za urologiju i član Hrvatskog društva medicinskih vještaka (HDMV) od 2005. godine.

Od 2006. g. sudjelujem u izdavačkoj djelatnosti kao član uredničkog odbora časopisa Biochemia Medica, citiranog u EM.

U dodiplomskoj nastavi na MF Sveučilišta u Zagrebu sudjelujem od 2006. g. i to u Malom izbornom predmetu "Uvod u medicinsko vještačenje" (MIP šifra 659 – voditelji R. Bilić, Ž. Gnjidić) te "Rana dijagnostika karcinoma prostate" (MIP šifra 655 – voditelj B. Krušlin). U postdiplomskoj nastavi sudjelovao sam kao koautor poglavlja u Knjizi predavanja za I tečaj trajnog usavršavanja liječnika, MF Sveučilišta u Zagrebu, travnja 1993. godine.

Godine 1997. uveo sam u praksu transrektalnu biopsiju prostate pod kontrolom ultrazvuka kao novu metodu histološke verifikacije raka prostate te definirao ciljeve i metodologiju rane dijagnostike te bolesti u nas.

U smislu unapredjivanja zdravstvene zaštite održao sam predavanja na 137. i 138. Gerontološkoj tribini u organizaciji Centra za gerontologiju ZZJZ grada Zagreba.

Objavio sam sedamdeset i osam radova gdje ubrajam znanstvene i stručne radove, kongresna priopćenja te edukacijske tekstove. Prvi autor sam u šest, a koautor u dvadeset i sedam radova objavljenih u indeksiranim časopisima (EM, IM, CC, SCI).

Sudjelovao sam i kao koautor poglavlja u tri objavljene knjige: "Rak prostate", urednik M. Šamija 2002. g., "Kronična zdjelična bol u žena", urednik I. Jajić 2004. g. te "Vještačenje u urologiji", urednici Ž. Gnjidić i R. Bilić. Obnovljeno izdanje knjige "Rak prostate", urednik M. Šamija, u kojem sam također autor poglavlja, nalazi se u tisku.

Uz navedeno spominjem i permanentno sudjelovanje u edukaciji pripravnika, sekundaraca i specijalizanata od 1996. g. kao i stalno sudjelovanje na stručnim i znanstvenim skupovima što je vidljivo iz skupnog popisa radova.

U Zagrebu, 14. siječnja 2009.

Dr. Ante Reljić