

# Prijelaz djece s prirođenim srčanim grješkama u odraslu dob - OPSG (odrasli s prirođenim srčanim grješkama) - hrvatska stvarnost

---

**Buljević, Viktorija Ana**

**Master's thesis / Diplomski rad**

**2014**

*Degree Grantor / Ustanova koja je dodijelila akademski / stručni stupanj:* **University of Zagreb, School of Medicine / Sveučilište u Zagrebu, Medicinski fakultet**

*Permanent link / Trajna poveznica:* <https://um.nsk.hr/um:nbn:hr:105:231376>

*Rights / Prava:* [In copyright](#)/[Zaštićeno autorskim pravom.](#)

*Download date / Datum preuzimanja:* **2024-11-05**



*Repository / Repozitorij:*

[Dr Med - University of Zagreb School of Medicine Digital Repository](#)



**SVEUČILIŠTE U ZAGREBU  
MEDICINSKI FAKULTET**

**Viktorija Ana Buljević**

**Prijelaz djece s prirođenim srčanim grješkama  
u odraslu dob - OPSG (odrasli s prirođenim  
srčanim grješkama) - hrvatska stvarnost**

**DIPLOMSKI RAD**



Zagreb, 2014.

Ovaj diplomski rad izrađen je na Klinici za pedijatriju Medicinskog fakulteta Sveučilišta u Zagrebu i Kliničkom bolničkom centru Zagreb, pod vodstvom mentora prof.dr.sc. Ivana Malčić i predan je na ocjenu u akademskoj godini 2013/2014

## Kratice

ACHD – *adults with congenital heart disease*  
AR – aortna regurgitacija  
ASD – atrijski septumski defekt  
ASD-I – atrijski septumski defekt tipa *primum*  
ASD-II – atrijski septumski defekt tipa *secundum*  
AV – atrioventrikulski  
CAAVC – *complete common atrioventricular canal* (potpuni atrioventrikulski kanal)  
CMR – *cardiac magnetic resonance* (magnetska rezonancija srca)  
CPET – *cardiopulmonary exercise testing* (kardiopulmonalno testiranje u opterećenju)  
CRT – *cardiac resynchronisation therapy* (srčana resinkronizacijska terapija)  
CT – *computed tomography* (kompjutorska tomografija)  
DILV – *double outlet left ventricle* (dvostruko ulazna lijeva klijetka)  
DIRV – *double outlet right ventricle* (dvostruka ulazna desna klijetka)  
DK – desna klijetka  
EKG – elektrokardiogram  
HLHS – *hypoplastic left heart syndrome* (sindrom hipoplastičnog lijevog srca)  
ICD – *implantabile cardioverter defibrillator* (implantacijski kardioverter defibrilator)  
IE – infektivni endokarditis  
LK – lijeva klijetka  
LVOT – *left ventricular outflow tract* (opstrukcija izlaznog trakta lijeve klijetke)  
OPSG – odrasli s prirođenim srčanim grješkama  
PR – plućna regurgitacija  
PS – plućna stenoza  
RBBB – *right bundle branch block* (blok desne grane)  
RTG – radiogram  
RVOT – *right ventricular outflow tract* (opstrukcija izlaznog trakta desne klijetke)  
TEE – transezofagijska ehokardiografija  
TGA – *transposition of the great arteries* (transpozicija velikih krvnih žila)  
ToF – teralogija Fallot  
TR – trikuspidna regurgitacija  
TTE – transtorakalna ehokardiografija  
UVH – *univentricular heart* (univentrikulsko srce)  
VF – ventrikulska fibrilacija  
VSD – ventrikulski septumski defekt  
VT – ventrikulska tahikardija

## Sadržaj

UVOD.....	1
1. OPĆA RAZMATRANJA.....	3
1.1. EHOKARDIOGRAFIJA.....	3
1.2. MAGNETSKA REZONANCIJA SRCA .....	4
1.3. KOMPJUTORSKA TOMOGRAFIJA.....	5
1.4. KARDIOPULMONALNO TESTIRANJE U OPTEREĆENJU .....	5
1.5. KATETERIZACIJA SRCA .....	5
2. TERAPIJSKA RAZMATRANJA.....	6
2.1. SRČANO POPUŠTANJE .....	6
2.2. ARITMIJE I IZNENADNA SRČANA SMRT .....	6
2.3. KIRURŠKO LIJEČENJE.....	7
2.4. KATETERSKA INTERVENCIJA.....	8
2.5. INFEKTIVNI ENDOKARDITIS.....	8
3. PROBLEMI DRUGE PRIRODE .....	10
3.1. VJEŽBANJE I SPORT .....	10
3.2. TRUDNOĆA I KONTRACENCIJSKA TERAPIJA.....	10
4. ATRIJSKI SEPTUMSKI DEFEKT .....	12
4.1. PATOFIZIOLOGIJA.....	13
4.2. KLINIČKA SLIKA .....	13
4.3. DIJAGNOZA .....	13
4.4. LIJEČENJE.....	14
4.5. KOMPLIKACIJE .....	15
4.6. PREPORUKE ZA PRAĆENJE .....	16
4.7. DODATNA RAZMATRANJA .....	16
4.8. ISHOD .....	17
5. VENTRIKULSKI SEPTUMSKI DEFEKT .....	18
5.1. PATOFIZIOLOGIJA.....	19
5.2. KLINIČKA SLIKA .....	19
5.3. DIJAGNOZA .....	20
5.4. LIJEČENJE.....	20
5.5. KOMPLIKACIJE .....	21
5.6. PREPORUKE ZA PRAĆENJE .....	22
5.7. DODATNA RAZMATRANJA .....	22
5.8. ISHOD .....	22
6. KOARKTACIJA AORTE .....	23
6.1. PATOFIZIOLOGIJA.....	24
6.2. KLINIČKA SLIKA .....	24
6.3. DIJAGNOZA .....	24
6.4. LIJEČENJE.....	25
6.5. KOMPLIKACIJE .....	26
6.6. PREPORUKE ZA PRAĆENJE .....	26

6.7. DODATNA RAZMATRANJA .....	27
6.8. ISHOD .....	27
7. TETRALOGIJA FALLOT .....	28
7.1. PATOFIZIOLOGIJA.....	29
7.2. KLINIČKA SLIKA.....	29
7.3. DIJAGNOZA .....	29
7.4. KIRURGIJA .....	30
7.5. KOMPLIKACIJE .....	31
7.6. LIJEČENJE.....	32
7.7. PREPORUKE ZA PRAĆENJE .....	33
7.8. DODATNA RAZMATRANJA .....	34
7.9. ISHOD .....	34
8. POTPUNA TRANSPOZICIJA VELIKIH KRVNIH ŽILA .....	35
8.1. PATOFIZIOLOGIJA.....	36
8.2. POVIJEST I OPERACIJE.....	36
8.3. KLINIČKA SLIKA.....	37
8.4. DIJAGNOZA .....	37
8.5. LIJEČENJE.....	39
8.6. KOMPLIKACIJE .....	41
8.7. PREPORUKE ZA PRAĆENJE .....	42
8.8. DODATNA RAZMATRANJA .....	42
8.9. ISHOD .....	43
9. UNIVENTRIKULSKO SRCE .....	44
9.1. SINDROM HIPOPLASTIČNOG LIJEVOG SRCA .....	45
9.1.1. KLINIČKA SLIKA I DIJAGNOZA .....	45
9.1.2. LIJEČENJE.....	46
9.1.3. ISHOD .....	46
9.2. BOLESNICI NAKON FONTANOVE OPERACIJE .....	47
9.2.1. KLINIČKA SLIKA .....	47
9.2.2. DIJAGNOZA.....	47
9.2.3. LIJEČENJE.....	48
9.2.4. KOMPLIKACIJE .....	49
9.2.5. PREPORUKE ZA PRAĆENJE .....	50
9.2.6. DODATNA RAZMATRANJA .....	50
9.2.7. ISHOD .....	50
10. ZAKLJUČAK.....	51
11. ZAHVALE .....	52
12. LITERATURA .....	53
13. ŽIVOTOPIS .....	57

# SAŽETAK

## **Prijelaz djece s prirođenim srčanim grješkama u odraslu dob - OPSG ( odrasli s prirođenim srčanim grješkama) – hrvatska stvarnost**

Viktorija Ana Buljević

Većina djece rođene s prirođenim srčanim grješkama prežive do odrasle dobi zahvaljujući napretku pedijatrijske kardiologije i pedijatrijske kardiokirurgije u posljednjih pedesetak godina. U Republici Hrvatskoj trenutno živi oko 10 000 djece s prirođenom srčanom grješkom koji će prijeći u odraslu dob.

Prikazane su najčešće grješke: atrijski i ventrikulski septumski defekt, koarktacija aorte, tetralogija Fallot, transpozicija velikih krvnih žila te univentrikulsko srce te njihove značajke prije i nakon operacije kao i stanja kod neoperiranih bolesnika. Srčane grješke kao što su atrijski i ventrikulski septumski defekt i koarktacija aorte mogu se otkriti tek u odrasloj dobi. Navedene grješke u odrasloj dobi klinički se očituju različito, od onih koji nemaju nikakvih tegoba do ozbiljnih bolesnika što ovisi o prirodi same grješke i rezultatima liječenja, broju i složenosti operacija, te pravodobnoj intervenciji. Bez obzira na različitost načela nadzora, dijagnostike i liječenja usmjerena su na održanje srčane funkcije i što bolje kvalitete života. Najčešće komplikacije koje se javljaju kod odraslih s prirođenim srčanim grješkama su aritmije, srčana insuficijencija, sistemska arterijska hipertenzija i tromboembolija te one zahtijevaju prevenciju i liječenje. Prevenciju infektivnog endokarditisa treba provoditi samo prema stvarnim indikacijama. Ovaj rad sadrži smjernice koje valja slijediti u praćenju tih bolesnika. Bolesnici se također suočavaju i s mnoštvom drugih problema - ograničenjem u vježbama i sportu, planiranjem obitelji i trudnoće te društvenim pitanjima, poput profesionalne orijentacije i zdravstvenog osiguranja.

Cilj ovog rada je skrenuti pažnju na prelazak velikog broja bolesnika s prirođenim srčanim grješkama u odraslu dob i rastući javnozdravstveni problem.

**Ključne riječi:** prirođene srčane grješke, odrasla dob, liječenje

# SUMMARY

## **Transition of children with cardiac diseases into adulthood - ACHD (adults with congenital heart disease) – Croatian reality**

Viktorija Ana Buljević

The majority of children born with congenital heart disease survive to adulthood thanks to advances in pediatric cardiology and pediatric cardiac surgery in the last fifty years. At the moment, in Croatia there are about 10,000 children with congenital heart disease, which will survive into adulthood.

This thesis is about most common cardiac diseases (atrial and ventricular septal defect, coarctation of the aorta, tetralogy of Fallot, transposition of great vessels and univentricular heart) and their characteristics before and after surgery as well as conditions in unoperated patients. Heart diseases such as atrial and ventricular septal defect and coarctation of the aorta can be diagnosed even in adulthood. These diseases in adult can be clinically manifested differently- from patients who have no symptoms to severe patients, and it depends on the nature of the defects and the results of treatment, the number and complexity of operations, and time of intervention. Regardless of the diversity, principle of monitoring, diagnosis and treatment are the same with only purpose, and that is maintaining cardiac function and better quality of life. The most common complications that occur in adults with congenital heart disease are arrhythmias, heart failure, systemic arterial hypertension and thromboembolism, and they require prevention and treatment. Prophylaxis of infective endocarditis should be administered only by strict criteria. This thesis provides guidelines that should be followed in monitoring these patients. Patients also face other problems – limitation of exercise and sport, family planning and pregnancy and social issues, such as guidance and health insurance.

The aim of this paper is to draw attention to the transition of a large number of patients with congenital heart diseases into adulthood and large growing public-health problem.

Key words: congenital heart disease, adulthood, treatment



# UVOD

Godišnje se više od milijun djece u svijetu rađa s prirođenom srčanom grješkom, no njih 100 000 neće preživjeti prvu godinu, a 1 000 će umrijeti prije odrasle dobi. Prema studijama Referentnog centra pedijatrijske kardiologije Republike Hrvatske, koji se nalazi u Klinici za pedijatriju KBC-a Zagreb, u Hrvatskoj trenutno ima preko 10 000 djece sa srčanim bolestima, a svake se godine rađa još najmanje 400 do 500. Od 1. listopada 2002. do 1. listopada 2007. godine u Hrvatskoj je rođeno 205.917 djece, od čega je 1 480 djece (700 djevojčica i 780 dječaka) imalo prirođenu srčanu grješku (7.2 promila). Na kardiokirurško liječenje upućeno je 430 djece. Na njima je učinjeno 556 operacija, od čega 202 u Hrvatskoj, ostatak u inozemstvu. Ukupni mortalitet nakon kardiokirurškog liječenja iznosi 5%. Najčešće postavljena dijagnoza je ventrikulski septumski defekt (VSD) (34,6%). No najteži i najozbiljniji oblik srčane grješke je sindrom hipoplastičnog lijevog srca (HLHS). Na sindrom hipoplastičnog lijevog srca otpada 2.3% djece od ukupnog broja s prirođenih srčanim grješkama, a u pravilu je povezan s još nekoliko teških dijagnoza.

Većina djece rođene s prirođenim srčanim grješkama prežive do odrasle dobi zahvaljujući izvanrednom napretku pedijatrijske kardiologije i pedijatrijske kardiokirurgije u posljednjih pedesetak godina. Zbog toga je nastala nova i rastuća populacija odraslih s prirođenim srčanim grješkama s kojima internisti, tj. kardiolozi nisu upoznati. Prepoznata je potreba za pojačanom suradnjom pedijatrijskih kardiologa, kardiologa internista, kardiokirurga, radiologa kako bi se omogućila što kvalitetnija, uglavnom doživotna, medicinska skrb za bolesnika.

Kako bi se olakšala suradnja te kako bi liječnicima pomogle u svakodnevnom donošenju odluka napisane su smjernice. Smjernice sažimaju trenutno raspoložive dokaze o određenom pitanju s ciljem da se pomogne liječnicima u odabiru najboljih strategija kontrole za svakog bolesnika uzimajući u obzir krajnji ishod, kao i odnos koristi i rizika posebnim dijagnostičkim i terapijskim metodama. Temelje se na dugogodišnjem radu, istraživanjima, iskustvima liječnika i strogom odabiru.

*Tablica 1* sadrži stupnjeve preporuke koje se temelje na dogovoru je li neka terapija ili postupak blagotvoran, djelotvoran i koristan ili nije.

*Tablica 2* pak navodi razinu dokaza koja se temelji na podacima iz kliničkih studija.

Tablica 1 Stupanj preporuke

<b>STUPANJ PREPORUKE</b>	<b>DEFINICIJA</b>
<b>I</b>	Dokaz ili opći dogovor da je terapija ili postupak blagotvoran, djelotvoran i koristan
<b>II</b>	Oprečni dokazi ili razmišljanja o korisnosti terapije ili postupka
<b>IIa</b>	Dokazi/razmišljanja u korist terapije ili postupka
<b>IIb</b>	Dokazi/razmišljanja nisu u korist terapije ili postupka
<b>III</b>	Dokaz ili opći dogovor da terapija ili postupak nije blagotvoran, djelotvoran i koristan

Tablica 2 Razina dokaza

<b>RAZINA DOKAZA</b>	<b>DEFINICIJA</b>
<b>A</b>	Podatci izvedeni iz više randomiziranih kliničkih studija ili metaanaliza
<b>B</b>	Podatci izvedeni iz jedne randomizirane kliničke ili velike nerandomizirane studije
<b>C</b>	Dogovor ili mišljenje stručnjaka i/ili malih, retrospektivnih studija ili prikaza slučajeva

Smjernice i preporuke trebale bi pomoći liječnicima u donošenju odluka, no međutim konačnu odluku, uzimajući u obzir brigu i stanje bolesnika, mora dati osobni liječnik.

# 1. OPĆA RAZMATRANJA

Temeljita klinička procjena ključna je za bolesnike s prirođenom srčanom grješkom. Cilj je upoznati bolesnikovo stanje, njegove prijašnje i sadašnje simptome i procijeniti je li terapija dovoljno dobra. Liječnik bi trebao biti upoznat s bolesnikovim životnim stilom, te prepoznati promjene koje ga ograničavaju u svakodnevnim aktivnostima, ukoliko postoje. Klinički pregled ima glavnu ulogu te uključuje pažljivu procjenu moguće promjene u auskultacijskom nalazu, prilikom mjerenja tlaka ili pojavu znakova srčanog popuštanja. Elektrokardiogram (EKG) i pulsna oksimetrija izvode se rutinski. Radiogram (RTG) grudnog koša više se ne provodi kod svakog pregleda, no nerijetko je indiciran. Predstavlja koristan nalaz prilikom dugotrajnog praćenja bolesnika jer ukazuje na promjene veličine srca i potpunosti plućnog krvožilja. Osim neinvazivnih metoda za procjenu anatomije i fiziologije, kompjutorske tomografije (CT) i magnetske rezonancije (CMR), ponekad su indicirane invazivne metode, poput kateterizacije srca. Za procjenu aritmija, primarno kod simptomatskih bolesnika, koristi se 24-satni EKG (Holter), te ponekad elektrofiziološka studija. Kardiopulmonalno testiranje u opterećenju (CPET-*cardiopulmonary exercise testing*) ima bitnu ulogu u procjeni i praćenju bolesnika s prirođenim srčanim grješkom, te prilikom određivanja vremena za moguću intervenciju ili re-intervenciju.

## 1.1. EHOKARDIOGRAFIJA

Ehokardiografija je ključna dijagnostička metoda. Napredak tehnologije omogućio je razvoj trodimenzionalne ehokardiografije, prikazivanje tkiva i njegovih derivata Dopplerom te preciznije prikazivanje krvnog optoka.

Ehokardiografija daje uvid u osnovu anatomiju srca (položaj, orijentaciju, prikaz vena, spoj pretkljetki i klijetki, te izlazište velikih krvnih žila). Također, omogućava procjenu morfologije i funkcije srčanih klijetki i zalistka te otkrivanje i procjenjivanje pretoka između srčanih segmenata. Izuzetno je bitno procijeniti volumno (na temelju udarnog srčanog volumena) i tlačno opterećenje klijetki (na osnovi hipertrofije i povišenja tlaka unutar klijetki). Bitna je jer može jasno prikazati pokretne strukture, poput vegetacija.

Dopplerom je moguće odrediti hemodinamske parametre, poput gradijenta nad stenozom u krvotoku ili zalistcima.

Iako ehokardiografija može pružiti opsežne podatke, jako je ovisna o iskustvu i znanju pretraživača. Procjena funkcije i volumena klijetki može biti otežana patološkom strukturom, posebice kod sindroma univentrikulskog srca.

Gradijenti na Doppleru mogu biti varljivi, posebice kod opstrukcije izlaznog trakta desne klijetke, koarktacije aorte i stenozе valvula. Transezofagijska ehokardiografija, s boljim prikazom struktura dobra je metoda no nije često indicirana. Izvrсна je za praćenje nakon zatvaranja atrijskog septumskog defekta, ali zahtijeva sedaciju ili opću anesteziju. Ehokardiografija složena je metoda u dijagnostici odraslih s prirođenim srčanim grješkama.

## 1.2. MAGNETSKA REZONANCIJA SRCA

Magnetska rezonancija srca (*cardiac magnetic resonance* - CMR) postala je izuzetno važna metoda dijagnostika za odrasle s prirođenom srčanom grješkom. Omogućava izvrstan trodimenzionalan prikaz srca s mogućnošću volumetrije i ocjene kvalitete i kvantitete miokarda.

Osnovne indikacije za CMR:

- nadopuna ehokardiografiji kada ona ne može dovoljno dobro prikazati neke strukture
- metoda izbora za preciznu kvantifikaciju hemodinamskih parametara
- CMR je indiciran kada ehokardiografski nalaz ne pruža dovoljno podataka važnih za daljnje liječenje bolesnika, a to su:
  - određivanje volumena i ejekcijske frakcije desne klijetke
  - procjenu opstrukcije izlaznog trakta desne klijetke i provodnika između desne klijetke i plućne arterije
  - određivanje stupnja plućne regurgitacije
  - procjenu stenozе ili dilatacije plućne arterije i precizan opis aneurizme, disekcije ili koarktacije aorte
  - procjenu anatomije sistemskih i plućnih vena
  - kolaterale i arteriovenske malformacije
  - bolesti i anomalije koronarnih arterija
  - procjena mase unutar i izvan srca
  - procjena mase miokarda
  - otkrivanje i procjena fibroze ili ožiljaka miokarda (uz označivanje s gadolonijem)
  - karakterizacija veziva

Bolesnici s ugrađenim elektrostimulatorom ili defibrilatorom ne bi smjeli biti podvrgnuti ovoj slikovnoj metodi. U tom slučaju, CT je metoda izbora.

### 1.3. KOMPJUTORSKA TOMOGRAFIJA

Kompjutorska tomografija (CT) igra sve veću ulogu kao slikovna metoda bolesnika s prirođenim srčanim grješkama, pružajući izvrsnu prostornu rezoluciju. Osobito je dobra za prikaz kolateralnih i epikardijalnih koronarnih arterija kao i parenhimskih bolesti pluća. Također se može procijeniti veličina i funkcija klijetke, ali sa slabijom rezolucijom u usporedbi s magnetskom rezonancijom. CT je trenutno više na raspolaganju od magnetske rezonancije, te zbog toga ima važnu ulogu. Glavni nedostatak je visoka doza ionizirajućeg zračenja. Novija rotacijska tehnika značajno smanjuje količinu zračenja, te u skorijoj budućnosti bi mogla imati prednost nad magnetskom rezonancijom.

### 1.4. KARDIOPULMONALNO TESTIRANJE U OPTEREĆENJU

Ispitivanje podnošenja opterećenja ima važnu ulogu u bolesnika s prirođenom srčanom grješkom, kod kojih su kvaliteta života i funkcionalni kapacitet ključne mjere uspjeha intervencije. Tradicionalno ispitivanje koristi protokole koji su stvoreni za rizično statično ishemijsko srčano oboljenje i često nisu odgovarajući za ove bolesnike. CPET, kardiopulmonalno testiranje u opterećenju, daje široku procjenu funkcije i spremnosti na temelju objektivnog kapaciteta vježbe (vrijeme, maksimalno uzimanje kisika), efikasnosti ventilacije ( $VE/VCO_2$  pad), odgovora krvnog tlaka te vježbom izazvane aritmije. Ovi nalazi dobro koreliraju s pobolom i smrtnošću u bolesnika s prirođenom srčanom grješkom. Serijsko ispitivanje treba, prema tome, biti dio sljedećih dugotrajnih protokola i interventnih ispitivanja. Također, igra važnu ulogu u određivanju vremena za moguću intervenciju i re-intervenciju.

### 1.5. KATETERIZACIJA SRCA

Kateterizacija srca je rezervirana za razrješenje određenih anatomsko-fizioloških pitanja ili za intervenciju. Kontinuirane indikacije uključuju procjenu otpora plućnog krvožilja (PVR), dijastoličku funkciju klijetki, gradijent tlaka, određivanje pretoka (kada se na temelju neinvazivne procjene postavi sumnja), koronarnu angiografiju i procjenu ekstrakardijalnih anomalija. Procjena otpora plućnog krvožilja zahtijeva točnu procjenu plućnog optoka koji može biti jako izražen, osobito u bolesnika sa složenim grješkama. Prijeoperacijska koronarna angiografija trebala bi se napraviti kod muškaraca iznad 40 godina, žene u postmenopauzi i bolesnika s rizikom za koronarnu bolest (ESC Guidelines, 2010)

## 2. TERAPIJSKA RAZMATRANJA

Značajne strukturalne nenormalnosti, popuštanje srca, aritmije i sistemska arterijska hipertenzija, prevencija tromboembolijskih komplikacija te endokarditis obično zahtijevaju intervenciju.

### 2.1. SRČANO POPUŠTANJE

Srčano popuštanje (insuficijencija) često je u odraslih bolesnika s prirođenom srčanom grješkom. Liječnici se vode smjericama za liječenje trenutnih preporuka za liječenje srčanog popuštanja, no one nisu uvijek primjenjive za odrasle bolesnike s prirođenom srčanom grješkom. Dosada dostupni podatci za liječenje srčanog popuštanja nisu uvjerljivi i dobivaju se uglavnom od malog broja bolesnika. Izuzetno je važno u što skorije vrijeme napraviti smjernice za liječenje popuštanja srca bolesnika s prirođenom srčanom grješkom!

Kardijalna resinhronizacijska terapija (CRT) od posebnog je značenja i ima velike mogućnosti za uporabu kod odraslih bolesnika s prirođenom srčanom grješkom. No, još uvijek postoji malo podataka pomoću kojih bi se definirale indikacije i ishod.

### 2.2. ARITMIJE I IZNENADNA SRČANA SMRT

Aritmije su glavni razlog hospitalizacije odraslih bolesnika s prirođenom srčanom grješkom i čest su uzrok pobola i smrtnosti. Pretrage i izbor liječenja često se razlikuje od onih primijenjenih za zdravo srce. Aritmije mogu biti prvi znak hemodinamske disfunkcije. Iskusni kardiolozi, čak i aritmolozi, ponekad toga nisu svjesni. Rezultati ablacije uglavnom su lošiji kod odraslih bolesnika s prirođenom srčanom grješkom u usporedbi s drugim bolesnicima, no poboljšavaju se s razvojem tehnologije. Kod simptomatskih tahiaritmija treba razmotriti ablaciju. Antiaritmijska terapija lijekovima slabo je kontrolirana zbog negativnih inotropnih i drugih neželjenih učinaka. Postoji malo podataka o njihovoj sigurnosti i djelotvornosti.

Bolesnici s tetralogijom Fallot, transpozicijom velikih krvnih žila, aortalnom stenozom i univentrikulskim srcem imaju visok rizik za iznenadnu srčanu smrt (sudden cardiac death - SCD). Postoji niz definiranih rizika za SCD. Neobjašnjene sinkope su alarmante. Smjernice za rizičnu procjenu SCD i indikacije za implantaciju kardioverter defibrilatora (ICD) nisu jasno utvrđeni.

Tablica 3 Sadašnje smjernice za prevenciju SCD

SMJERNICE	STUPANJ*	RAZINA**
<b>ICD je indiciran u bolesnika koji su preživjeli srčani udar nakon isključenja reverzibilnih uzroka</b>	I	B
<b>Bolesnici sa spontanom održivom tahikardijom klijetke trebaju se podvrgnuti invazivnoj hemodinamskoj i elektrofiziološkoj procjeni. Preporučena terapija uključuje kateter ablaciju ili kirurško odstranjenje kako bi se maknuo supstrat za aritmiju. Ukoliko to nije uspješno, preporučuje se ICD</b>	I	C
<b>Invazivna hemodinamska i elektrofiziološka procjena potrebna je kod bolesnika s neobjašnjivim sinkopama i smanjenom funkcijom klijetki. U odsustvu definiranog i reverzibilnog uzroka, ICD je prihvatljiv</b>	IIa	B
<b>Profilaktička antiaritmijska terapija nije indikacija za asimptomatske bolesnike s izoliranim ekstrasistolama</b>	III	C

\*Klasa preporuke

\*\*Razina dokaza

ICD= implantabile cardioverter defibrillator (implantacijski kardioverter defibrilator)

## 2.3. KIRURŠKO LIJEČENJE

Većina bolesnika s prirođenom srčanom grješkom bila je podvrgnuta operaciji u djetinjstvu, no operacija u odrasloj dobi potrebna je u nekim slučajevima:

- operirani bolesnici s ostatnom ili novonastalom hemodinamskom komplikacijom
- bolesnici kojima nije bila dijagnosticirana grješka u djetinjstvu
- bolesnici kojima je bila dijagnosticirana grješka u djetinjstvu, no tada nije bila potrebna operacija
- bolesnici s prethodnom palijativnom operacijom

Operacija u odraslih bolesnika (uključujući anesteziju i intenzivnu skrb) razlikuje se od ostalih standardnih operacija srca. Potreban je posebno educiran tim, te bi se operacije trebale izvoditi u visoko specijaliziranim bolnicama.

Danas u ovih bolesnika poseban izazov predstavlja transplantacija srca te srca i pluća. Sve je veći broj bolesnika s prethodnim složenim operacijama koje mogu uvelike utjecati na ishod transplantacije.

Alternativni pristupi poput dugotrajne mehaničke potpore i/ili ksenotransplantat još uvijek su u povojima.

## 2.4. KATETERSKA INTERVENCIJA

Napretkom medicine došlo je do značajnog porasta opsega i broja kateterskih intervencija što uvelike suzuje indikacije za operaciju u bolesnika s prirođenom srčanom grješkom. U onih kod kojih to nije moguće, izvrsni rezultati postižu se zajedničkim pristupom intervencijskih kardiologa i kardiokirurga. Novije tehnike uključuju stentiranje sistemskih, plućnih krvnih žila i perkutanu zamjenu zalistka.

Za ovakve zahvate potreban je timski pristup i strogi kriteriji jer neka istraživanja pokazuju da je kod nekih grješaka operacija ipak bolji izbor.

Intervencijski program je neizbježan i bitan u svim specijaliziranim ustanovama za bolesnike s prirođenom srčanom grješkom. Zahtijeva odgovarajuću opremu te udruženu medicinsku i tehničku podršku.

## 2.5. INFEKTIVNI ENDOKARDITIS

Rizik od infektivnog endokarditisa (IE) veći je u bolesnika s prirođenom srčanom grješkom nego kod zdrave populacije. Također, neke srčane grješke imaju veću predispoziciju od drugih.

Smatra se da su dobra higijena usne šupljine i redoviti pregledi kod liječnika dentalne medicine ključni u prevenciji IE. Potpuni aseptički uvjeti obavezni su prilikom invazivnih postupaka. Također, bolesnike bi trebalo odgovoriti od tetoviranja i postavljanja *piercinga*.

Smjernice za profilaktično uzimanje antibiotika su se promijenile. Prolazna bakterijemija javlja se i nakon pranja zuba i žvakanja, a ne samo nakon stomatološke obrade. Smatra se da profilaktična primjena antibiotika može ponekad više štetiti nego prevenirati IE. Rezistencija mikroorganizama, ponekad krivi odabir antibiotika, anafilaktička reakcija te ostali neželjeni učinci doveli su do ograničene uporabe profilaktičkog antibiotika. Antibiotik bi trebali uzimati bolesnici koji su podvrgnuti intervencijama s visokim rizikom za IE.

Antibiotici se ne preporučuju za intervencije na respiratornom, gastrointestinalnom, genitourinarnom, muskuloskeletnom sustavu i koži, ukoliko nije potvrđena infekcija (ESC Guidelines, 2010)



Tablica 4 Indikacije za profilaktičku primjenu antibiotika

<b>INDIKACIJE</b>	<b>STUPANJ*</b>	<b>RAZINA**</b>
<b>Bolesnici s umjetnim zalistkom ili kod kojih je umjetni materijal korišten za reparaciju zalistka</b>	Ila	C
<b>Bolesnici s preboljelim infektivnim endokarditisom</b>	Ila	C
<b>Bolesnici s cijanotičnim srčanim grješkama (neoperiranim ili s ostatnim defektima, palijativnim pretocima ili provodnicima)</b>	Ila	C
<b>Bolesnici nakon reparacije zaliska umjetnim materijalom (do 6 mjeseci nakon intervencije)</b>	Ila	C
<b>Bolesnici s ostatnim defektom na mjestu postavljanja umjetnog materijala nakon perkutane intervencije ili operacije</b>	Ila	C
<b>Bolesnici podvrgnuti odstranjivanju gingive, periapikalnog područja zuba ili perforaciju oralne sluznice</b>	Ila	C

\*Klasa preporuke

\*\*Razina dokaza

## 3. PROBLEMI DRUGE PRIRODE

Bolesnici s prirođenim srčanim grješkama suočavaju se i s mnoštvom drugih problema. Oni uključuju operacije drugih sustava, vježbe i sport, kontracepciju i trudnoću te društvena pitanja. Uz navedene, postavlja se pitanje životnog i zdravstvenog osiguranja. Liječnici moraju biti svjesni ovih problema i trebaju biti spremni pomoći bolesnicima i njihovoj obitelji te raditi na multidisciplinarnom pristupu kako bi im se osigurala što bolja psihološka podrška. Mnoga od ovih pitanja trebaju se razmotriti tijekom procesa prijelaza iz pedijatrijske u odraslu dob.

### 3.1. VJEŽBANJE I SPORT

Preporuke za vježbu i sport trebaju se temeljiti na mogućnostima bolesnika, uzimajući u obzir hemodinamiku postojeće anomalije, rizik od popuštanja srca i aritmija. Dinamičke vježbe su prikladnije od statičkih. U bolesnika s poznatim srčanim grješkama, iznenadna srčana smrt tijekom vježbanja rijetka je. Natjecateljski sportovi bi se trebali izbjegavati jer morfologija grješke i sklonost nastanku aritmijama može dovesti do ozbiljnih komplikacija, pa sve do iznenadne srčane smrti. Tu spada Eisenmenger-ov sindrom, plućna hipertenzija, univentrikulsko srce, anomalije koronarnih arterije, te transpozicija velikih krvnih žila nakon operacije po Rastelli-ju.

### 3.2. TRUDNOĆA I KONTRACEPCIJSKA TERAPIJA

Većina bolesnica s prirođenom grješkom dobro podnosi trudnoću. No, za vođenje trudnoće potreban je tim koji se sastoji od ginekologa, opstetričara, kardiologa, anesteziologa i konačno, neonatologa. Tim bi trebao biti uključen od samog početka trudnoće planirajući skrb prije, za vrijeme i poslije poroda. Bolesnice koje imaju tešku plućnu hipertenziju uz Eisenmengerov sindrom imaju visoki mortalitet (30-40%) bez obzira na napredne terapijske metode, te bi njima trebalo savjetovati da ne zatrudne. Ostala stanja koje imaju visok mortalitet majki su popuštanje lijeve klijetke (EF <40%), te proširenje korijena aorte u bolesnica s Marfanovim sindromom.

Cijanoza predstavlja visok rizik za fetus, uz malenu mogućnost održanja trudnoće (<12%) ukoliko je saturacija kisikom <85%.

Značajno opterećenje srca i smanjenje perifernog otpora krvožilja u trudnoći, sa svojim hemodinamskim posljedicama za različita oštećenja, moraju se razmotriti. Funkcionalni status prije trudnoće i anamneza prethodnog srčanog oboljenja od osobite su važnosti. Čimbenici rizika za lošu prognozu trudnoće i visok majčin mortalitet su: EF <40%, NYHA klasa >II ili cijanoza, LVOT lezije (područje aortnog srčanog zalistka <1.5cm i plućni tlak >30mmHg), područje mitralnog srčanog zaliska <2 cm i prethodno srčano oboljenje ili njegova komplikacija (srčana grješka, cerebralni inzult ili aritmija). Bolesnice bez navedenih poremećaja i bez plućne hipertenzije, mehaničkog srčanog zalistka ili dilatacije aorte imaju mali rizik za loš ishod trudnoće.

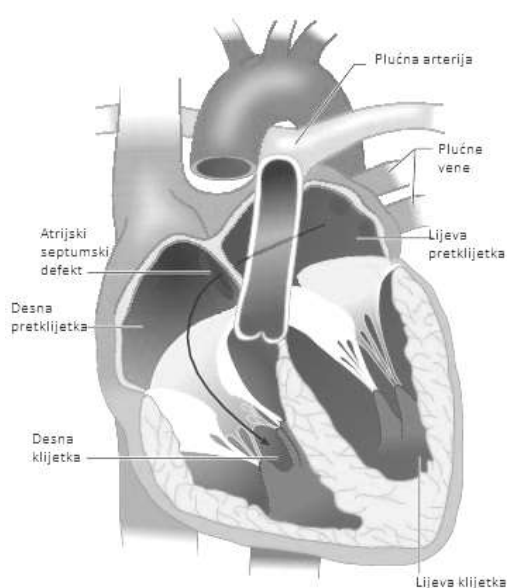
Fetalna ehokardiografija treba se obvezatno preporučiti nakon 18.-tog tjedna gestacije. Potencijalni lijekovi koji utječu na embrionalni razvoj i fetalni rast trebaju se uvijek razmotriti- osobito ACE inhibitori, angiotenzin II i amiodaron.

Kombinirana hormonska oralna kontracepcija jako je djelotvorna (99,9%), ali bi je bilo najbolje izbjeći kod onih bolesnica s postojećim rizikom od tromboembolije (nakon Fontan operacije, cijanotični i bolesnice s oslabljenom sistemskom funkcijom klijetke). Progesteronska kontracepcija, s druge strane, ne daje tako visok rizik za trombozu, a noviji pripravci dostupni su za oralnu primjenu ili s intrauterinim implantatima te imaju visoku učinkovitost (>95%). Rizik od endokarditisa nakon implantiranja gestagen-membranskih intrauterinih pomoćnih naprava je nizak. Sterilizaciju ženskog ili muškog partnera treba razmotriti nakon pažljivog dogovora, s osobitim osvrtom na dugoročnu prognozu.

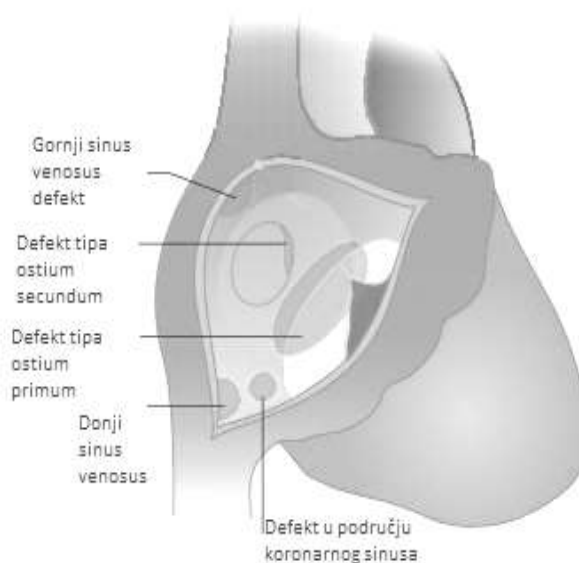
Ukupni postotak nasljeđivanja prirođenih srčanih grješaka iznosi od 2 do 50 % i viši je kada majka ima srčanu grješku. Najveći su rizici nasljeđivanja otkriveni u jednom oštećenom genu i/ili kod kromosomskih nenormalnosti (poput Marfan, Noonan, Holt-Oram i DiGeorge sindroma). Za druge, određene prirodene srčane grješke postotak je između 2 i 4% prosječno, a može dosegnuti 13-18% za aortnu stenozu i 6-10% za ventrikulski septumski defekt (VSD) (ESC Guidelines, 2010)

## 4. ATRIJSKI SEPTUMSKI DEFEKT

Atrijski septumski defekt (ASD), uz ventrikulski septumski defekt, najčešća je prirođena srčana grješka u odraslih. Ukupno čine 10-15% svih grješaka. Prema lokalizaciji ASD-a razlikujemo defekt tipa ostium secundum (80%) u području *fosse ovalis*, te defekt tipa ostium primum (15%) koji se nalazi u području donjeg dijela interatrijskog septuma iznad trikuspidnog i mitralnog ušća. Defekt tipa ostium primum nerijetko je udružen s rascjepom prednjeg mitralnog kuspisa . Rjeđi oblici ASD-a su *sinus venosus* defekt (10%) i defekt u području koronarnog sinusa. Sinus venosus defekt smješten je na spoju gornje šuplje vene i desne pretklijetke, te je često povezan s anomalnim utokom vena desnog pluća (parcijalni anomalni utok plućnih vena u gornju šuplju venu) (Malčić I et al, 2001)



**Slika 1** Atrijski septumski defekt  
(uz dopuštenje *Cleveland Clinic Journal of Medicine*)



**Slika 2** Tipovi atrijskog septumskog defekta  
(uz dopuštenje *Cleveland Clinic Journal of Medicine*)

## 4.1. PATOFIZIOLOGIJA

Protok krvi određen je veličinom defekta, rastegljivošću desne klijetke i plućnim otporom. Manje grješke (8-10 mm) mogu biti restriktivne i ograničavati protok krvi i tlak s obje strane pregrade pretklijetki. Kod većih grješaka to nije moguće. Protok krvi više ovisi o rastegljivosti desne klijetke negoli o tlaku između pretklijetki. Kako je popustljivost desne klijetke veća, pretok je usmjeren slijeva nadesno što dovodi do volumnog opterećenja desne pretklijetke i klijetke koje se povećavaju. Povećani protok kroz plućno krvožilje s vremenom uzrokuje oštećenje endotela što dovodi do povećanog plućnog otpora, to jest do krvožilne opstruktivne bolesti.

Plućni tlak i plućni otpor u ranijoj dobi su uglavnom normalni, a do razvoja Eisenmengerova sindroma ne dolazi prije trećeg desetljeća (Romfh A. et al, 2012).

## 4.2. KLINIČKA SLIKA

Bolesnici mogu doživjeti odraslu dob bez simptoma, a tada tegobe nastaju najčešće zbog aritmija.

Najčešći simptomi i znakovi koji se javljaju poslije četrdesete godine su: umor, dispneja, ograničen funkcionalni kapacitet, palpitacije te nespecifična bol u prsima (zbog supraventrikularne tahikardije). Na to se nadovezuju učestale pneumonije te znakovi zatajenja desnog srca.

Osim progresivnog rasta plućnog tlaka, teže bolesti plućnog krvožilja su rijetke (<5%), a njihov nastanak povezuje se s vanjskim čimbenicima i genetskom predispozicijom. S povišenjem dobi i plućnog tlaka, tahiaritmije poput fibrilacije i undulacije pretklijetki sve su učestalije. Sistemska embolija najčešće je posljedica fibrilacije pretklijetke, a rjeđe može biti uzrokovana i paradoksalnom embolijom koja podrazumijeva prelazak tromba iz venskog u arterijski krvotok preko otvora u srčanom septumu (ASD, VSD), a zbiva se jedino kada tlak u desnoj strani srca nadvisi sistemski tlak. Također, postoji visok rizik za nastanak cerebralnog apscesa (Baumgartner H. et al, 2010).

## 4.3. DIJAGNOZA

Svaki dijagnostički postupak započinje temeljitom anamezom i statusom. Palpacijski se prekordijalno osjete snažne pulsacije, uzrokovane volumnim opterećenjem desne klijetke. Auskultacijski nad srcem čuje se široko i fiksno procijepan drugi srčani ton zbog produljene ejskcije desne klijetke što odgađa zatvaranje plućnog zaliska.

Čuje se i sistolički dekrešendo šum nad plućnim ušćem, a kod ASD-I i šum mitralne regurgitacije. Ukoliko je defekt velik, zbog obilnog protoka, čuje se mezodijastolički šum nad trikuspidalnim ušćem.

U EKG nailazimo na nepotpuni blok desne grane. Lijeva električna os nalazi se kod ostium primum defekta, a desna os kod ostium secundum defekta.

Na radiogramu se nalazi povećanje desnog srca i pojačan plućni krvožilni crtež.

Zlatan dijagnostički standard je ehokardiografija. Moguće je prikazati veličinu i lokalizaciju ASD-a. Kod značajnog lijevo-desnog pretoka vidljiva je povećana desna pretkljetka i klijetka, a obojenim doplerom može se prikazati protok kroz defekt. Transezofagijska ehokardiografija (TEE) je indicirana u odraslih kod kojih je transtorakalna ehokardiografija nedovoljno senzitivna te kod bolesnika sa sinus venosus defektom. Također, TEE daje precizne podatke o morfologiji septuma, pripoju (utoku) plućnih vena, isključuje dodatne defekte te na osnovi trikuspidne regurgitacije omogućava indirektno mjerenje plućnog tlaka. Ovi podatci su bitni prije zatvaranja defekta tipa ostium secundum (ECG Guidelines, 2010)

Magnetska rezonancija srca (CMR) slikovna je metoda izbora jer su vidljive i anomalije plućnih vena, ukoliko postoje. Kateterizacija je rijetko indicirana za dijagnozu interatrijske komunikacije. Njome možemo potvrditi nalaz, izračunati veličinu lijevo-desnog pretoka po Ficku i visinu plućnog otpora krvožilja.

#### 4.4. LIJEČENJE

Liječenjeatrijskog septumskog defekta može biti kirurško ili nekirurško.

Operacija se u djece preporučuje između treće i pete godine života. Izvodi se uz pomoć izvantjelesne cirkulacije, otvara se desna pretkljetka i zatvara defekt. Može se zatvoriti izravnim šavom ili uporabom drugog materijala, obično dakronskom zakrpom, ali i autolognim perikardom, ukoliko je defekt velik. Operativna smrtnost u toj dobi je manja od 1%. Operativni rezultati su dobri. Septalni defekt može se zatvoriti i nekirurški, perkutanom transkateterskim pristupom.

Ukoliko operacija nije napravljena u dječjoj dobi, kod odraslih je potrebno zatvoriti svaki defekt gdje je omjer plućnog krvnog optoka prema sustavnom veći od 1,5:1 i kod svakog asimptomatskog bolesnika kojemu je ustanovljeno povećanje desne strane srca.

Bolesnicima koji imaju ASD-II preporučeno je perkutano zatvaranje defekta (95% slučajeva), dok kod ASD-I to nije moguće. Operacija ASD-I uključuje zatvaranje defekta zakrpom, te šivanje rascjepa prednjeg mitralnog kuspisa (Romfh A. et al, 2012).

Kako bi se prevenirala moguća tromboembolija, šest mjeseci poslije operacije potrebno je uzimati 100mg acetilsalicilne kiseline jednom dnevno. Ishod je bolji ukoliko je operacija učinjena prije 25. godine života (Baumgartner H. et al, 2010)

*Tablica 5* Indikacije za intervenciju kod bolesnika s ASD-om

INDIKACIJE	STUPANJ*	RAZINA**
<b>Bolesnici sa značajnim pretokom (znakovima volumnog opterećenja DK) i PVR &lt;5 WJ trebaju se podvrgnuti zatvaranju ASD-a bez obzira na simptome</b>	I	B
<b>Kada je primjenjivo, transkatersko zatvaranje metoda je izbora za zatvaranje ASD-II</b>	I	C
<b>Kod bolesnika sa sumnjom na paradoksalnu emboliju (uz isključenje ostalih uzroka), treba se razmotriti zatvaranje ASD-a, bez obzira na veličinu</b>	IIa	C
<b>Bolesnici s PVR ≥5 WU uz SVR &lt;2/3 ili PAP &lt;2/3 sistemskog tlaka i s dokazanim lijevo-desnim pretokom (Qp:Qs &gt; 1,5), treba razmotriti zatvaranje</b>	IIb	C
<b>Zatvaranje ASD-a treba izbjegavati kod bolesnika s Eisenmengerovim sindromom</b>	III	C

\*Klasa preporuke

\*\*Razina dokaza

DK=desna klijetka; PVR=plućna vaskularna rezistencija; WU=Wood-ove jedinice; ASD=atrijski septalni defekt; SVR=sistemska vaskularna rezistencija; PAP=plućni arterijski tlak (pressure); NO=dušikov oksid; Qp:Qs=omjer između plućnog i sistemskog optoka

#### 4.5. KOMPLIKACIJE

Ozbiljne komplikacije javljaju se u manje od 1% operiranih pacijenata. Nakon operacije nerijetko se javlja fibrilacija pretklijetki, no najčešće je prolaznog karaktera. Bolesnici operirani u ranoj dobi imaju mali rizik za supraventrikularne aritmije, a rizik se povećava s kasnijom dobi operacije. Ako su bolesnici operirani nakon četrdesete godine života imali fibrilaciju ili undulaciju pretklijetki prije ili nedugo nakon operacije, kasnije će ih gotovo sigurno te aritmije pratiti. Pojavljivanje aritmija pretklijetki nisu povezane s tehnikom operacije, osim kod operacije sinus venosus defekta (SVD). Kod pacijenata koji imaju ASD-I fibrilacija pretklijetki nastupa ranije (manje od 30 godina od operacije) nego kod drugih interatrijskih grješaka. To se objašnjava lijevostranom regurgitacijom atrijskoventrikulske valvule, koju pogoršava sama aritmija. Također, kod ASD-I kasnije nastupa i AV blok, čak i kod neoperiranih bolesnika.

Plućna hipertenzija je rijetka kod bolesnika operiranih prije 25. godine života, pa se shodno tome, rizik povećava sa što kasnijom dobi operacije.

Mitralna regurgitacija i opstrukcija izlaznog trakta lijeve klijetke druge su bitne, kasne komplikacije (Romfh A. et al, 2012). Komplikacije poput erozije zida pretklijetke ili aorte, kao i tromboembolija su izuzetno rijetke (Baumgartner H. et al, 2010)

## 4.6. PREPORUKE ZA PRAĆENJE

Potrebno je pomno pratiti trikuspidnu regurgitaciju, ukoliko postoji, otpor u plućnoj arteriji, veličinu i funkciju desne klijetke te stupanj ostatnog pretoka pomoću ehokardiografije. Korisno je tragati za aritmijama pomoću EKG-a ili praćenjem 24-satnog EKG-a (Holter). Bolesnici operirani prije 25. godine života, bez posljedica i rezidua, ne zahtijevaju redovito praćenje, ali moraju biti upoznati s mogućim razvojem tahiaritmija u kasnijoj dobi, te će tada biti češće pregledavani. Bolesnici s ostatnim pretokom, povišenim otporom u plućnoj arteriji i/ili aritmijama te oni koji su operirani u kasnijoj dobi (posebice poslije 40. godine) trebaju biti redovito pregledavani. Razmak između pregleda ovisi o težini simptoma.

Nakon transkateterskog zatvaranja defekta treba redovito pratiti bolesnika unutar prve dvije godine, a zatim s obzirom na rezultat, preporuča se svake dvije do četiri godine.

Kao najčešće kasne poslije-operacijske aritmije, nakon zatvaranja poslije 40. godine, javljaju se "re-entry" (povratna) tahikardija unutar pretklijetke ili undulacija pretklijetke. One se mogu uspješno otkloniti radiofrekvanтном ablacijom.

Bez obzira na operaciju, poslije četrdeset godina, javlja se fibrilacija pretklijetke koja zahtijeva antiaritmijsku i antikoagulacijsku terapiju. *Sick sinus syndrome* (SSS) ili srčani blok su rijetki.

## 4.7. DODATNA RAZMATRANJA

### 1. SPORTSKE AKTIVNOSTI

Za bolesnike nakon zatvaranja defekta bez plućne hipertenzije, značajnih aritmija ili disfunkcije desne klijetke nema ograničenja. Bolesnici s plućnom hipertenzijom trebali bi se ograničiti na blaže rekreacijske aktivnosti ili sport.

### 2. TRUDNOĆA

Rizik je malen u asimptomatskih bolesnica bez plućne hipertenzije. Zatvaranje defekta prije trudnoće može prevenirati paradoksalnu emboliju i pogoršanje kliničkog stanja. Trudnoća je kontraindicirana u bolesnica koje su razvile Eisenmengerov sindrom i koje imaju plućnu hipertenziju. Rizik za nasljednost grješke je 3-10% (ukoliko se isključi obiteljski ASD i srce-ruka odnosno Holt-Oram sindrom koji se nasljeđuju autosomalno dominantno).

### 3. PROFILAKSA INFEKTIVNOG ENDOKARDITISA

Prije zatvaranja ASD-a profilaksa infektivnog endokarditisa se ne preporučuje. Preporučuje se samo šest mjeseci nakon zatvaranja defekta (ESC Guidelines, 2010)



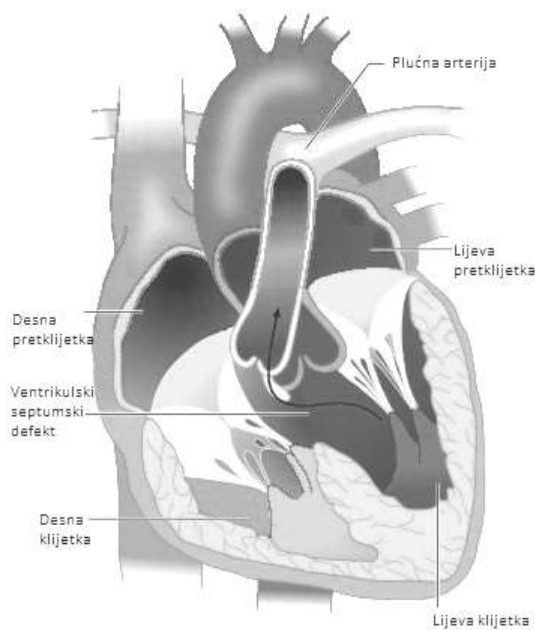
#### 4.8. ISHOD

Životni vijek je skraćen, ali preživljenje je bolje no što se očekivalo. Bolesnici operirani prije 25. godine života imaju očekivani životni vijek kao opća populacija i nizak rizik za plućnu hipertenziju i aritmije. Zatvaranje defekta 25. i 40. godine ima viši rizik za kasniju pojavu aritmija. Operacija nakon 40. godine ima manje krvožilnih komplikacija, ali korist od operacije u toj dobi nije potpuno izvjesna.

Operacija ASD-I u odrasloj dobi ima dobre rezultate s niskim operativnim rizikom.

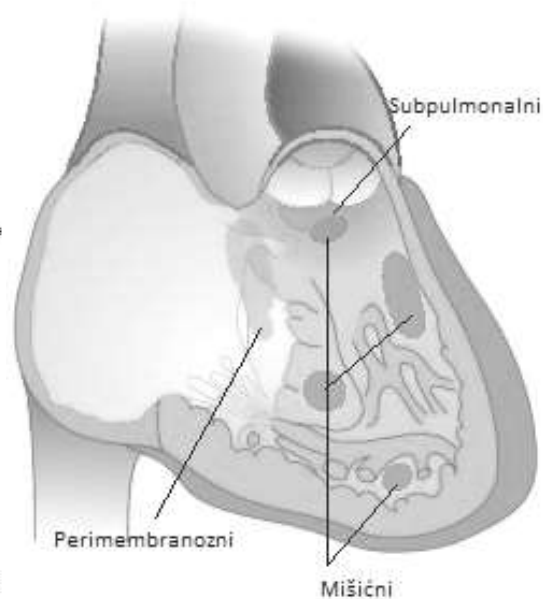
## 5. VENTRIKULSKI SEPTUMSKI DEFEKT

Ventrikulski septumski defekt najčešća je izolirana srčana grješka u incidenciji s 25-30% svih srčanih grješaka. Može se javiti u sklopu s drugim jednostavnim srčanim grješkama, poput atrijskog septalnog defekta i perzistentnog duktusa Botalli ili pak kao dio složenijih srčanih grješaka, poput tetralogije Fallot i transpozicije velikih arterija. Defekt je moguć na bilo kojem dijelu interventrikulskog septuma, ali najčešće (u 80% slučajeva) nalazi se u membranskom području ispod trikuspidne valvule. Može biti smješten i na mišićnom, stražnjem ulaznom dijelu ili u subpulmonalnom dijelu septuma, dok je subaortni smještaj prisutan u oko 20% bolesnika. Kada je VSD smješten na mišićnom dijelu septuma, nerijetko postoji više otvora. Defekt može biti malen, velik, jedan ili višebrojan. S odmakom vremena prevalencija se VSD-a smanjuje što zbog terapijskog zatvaranja, što zbog spontanog zatvaranja.



Slika 3 Ventrikulski septumski defekt

(uz dopuštenje *Cleveland Clinic Journal of Medicine*)



Slika 4 Tipovi ventrikulskog septumskog defekta

(uz dopuštenje *Cleveland Clinic Journal of Medicine*)

## 5.1. PATOFIZIOLOGIJA

Hemodinamiku VSD-a karakterizira lijevo-desni pretok, a veličina pretoka ovisi o veličini defekta i plućnom otporu. Dio krvi koji dolazi iz lijeve pretkljetke u lijevu kljetku prolazi u aortu, a dio kroz defekt u desnu kljetku, pa plućnom arterijom u pluća i u lijevu pretkljetku. Postoji više hemodinamskih varijanti VSD-a. Oblik, poznat kao Rogerova bolest, očituje se malim defektom s malim lijevo-desnom pretokom i s normalnim otporom plućnog krvožilja. Zatim postoje oblici koji imaju velik defekt uz normalni otpor ili pak oni koji uz veliki defekt imaju povećani otpor plućnog krvožilja i plućnu hipertenziju. Posljednji je oblik onaj u kojem se nalazi veliki defekt s otporom plućnog krvožilja koji premašuje sistemski. Tijekom godina, radi velikog pretoka, nastaju promjene na intimi krvnih žila te dolazi do ireverzibilnog povećanja otpora i tlaka u plućnoj arteriji i retrogradno u desnu kljetku, koji može dorasti i prerasti tlak u lijevoj kljetki. Tada dolazi do obrata pretoka u pretežno desno-lijevi, tj. dolazi do nastanka Eisenmengerova sindroma.

## 5.2. KLINIČKA SLIKA

Bolesnici s manjim defektima nemaju subjektivnih tegoba, a grješka se otkrije slučajno. Djeca koja imaju srednje i velike defekte, u dojenačkoj dobi slabije napreduju, imaju napade tahipneje i dispneje, teškoće pri sisanju, te učestale respiracijske infekcije. Veliki VSD češći je u djece nego u odraslih te je združen s povećanim plućnim tlakom i otporom. U odraslih klinička slika ovisi o veličini VSD-a i je li grješka operirana. Među neoperiranim bolesnicima nalazimo tri moguće kliničke prezentacije: mali VSD s nesignifikantnim lijevo-desnim pretokom, bez volumnog opterećenja lijeve kljetke ili plućne hipertenzije; potom veliki VSD sa značajnim lijevo-desnim pretokom, volumnim opterećenjem lijeve kljetke i plućnom hipertenzijom te VSD s ireverzibilnim hemodinamskim posljedicama, tj. Eisenmengerov sindrom. Bolesnici operirani u djetinjstvu mogu imati potpuno korigiranu grješku, bez ostatnog VSD-a ili je ostatni VSD prisutan. Veličina ostatnog VSD-a određuje postojanje simptoma i stupanj volumnog opterećenja lijeve kljetke. Velika većina bolesnika s VSD-om koji je zatvoren u djetinjstvu ili odrasli s malim VSD-om (koji nikada nisu operirani ili imaju ostatni poslije operacije) bez volumnog opterećenja lijeve kljetke ili plućne hipertenzije, nemaju simptome i nije indicirana operacija. Ipak, malen postotak bolesnika s malim, ostatnim VSD-om razviju poteškoće u kasnijoj dobi.

### 5.3. DIJAGNOZA

Palpacijski može biti prisutno strujanje uz lijevi rub sternuma. Auskultacijski se čuje grub holosistolčki šum s punctum maximum u 3.-4. međurebrenom prostoru lijevo.

Radiogram kod malog VSD-a je uredan, a kod velikog defekta nalazimo hipertrofiju obiju klijetki, pojačan crtež plućnog krvožilja i povećanje lijevih srčanih šupljina.

EKG može pokazivati znakove hipertrofije lijeve pretklijetke i klijetke.

Ehokardiografija je ključna dijagnostička metoda kojom je moguća procjena stupnja težine bolesti. Bitno je odrediti mjesto, veličinu i broj defekata, stupanj volumnog opterećenja lijeve klijetke te procijeniti tlak u plućnoj arteriji na osnovi trikuspidne regurgitacije. Aortna regurgitacija može biti prisutna zbog prolapsa aortnog kuspisa.

Kateterizacija srca indicirana je u slučajevima visokog tlaka u plućnoj arteriji kako bi se sasvim točno odredio otpor plućnog krvožilja, tj. reverzibilnost plućne hipertenzije, što je neophodno za prijeoperacijsku pripremu.

### 5.4. LIJEČENJE

Svaki veliki VSD treba operirati u što ranijoj dobi. Kada je riječ o membranoznom i muskularnom tipu defekta, uz izostanak drugih kliničkih znakova, može se čekati s operacijom jer postoji mogućnost spontanog zatvaranja. Operacija je kontraindicirana u bolesnika s kroničnom bolesti plućnog krvožilja, u slučaju izjednačavanja tlakova s obje strane defekta i u bolesnika s obratom pretoka u desno - lijevi.

Potpuna korekcija izvodi se uz pomoć izvantjelesne cirkulacije. Kroz desnu pretklijetku uđe se u klijetku, te se defekt zatvara zakrpom od dakrona. Ukoliko se defekt ne nalazi u membranoznom dijelu, koristi se pristup otvaranjem desne klijetke (desna ventrikulotomija). Ako se operacija izvede dok još nema ireverzibilnih promjena, stopa smrtnosti iznosi 1-2% uz dobru prognozu. Transkatetersko zatvaranje defekta indicirano je u bolesnika s visokim rizikom za operaciju, prijašnjim višebrojnim srčanim operacijama te kod muskularnog defekta koji je smješten u središnjem dijelu septuma (kao alternativa operaciji).

Transkatetersko zatvaranje perimembranoznog defekta također je izvedivo. (Malčić I et al, 2001)

Tablica 6 Indikacije za intervenciju kod bolesnika s VSD-om

INDIKACIJE	STUPANJ*	RAZINA**
<b>Bolesnici sa simptomima koji se povezuju s L-D pretokom kroz (ostatni) VSD bez bolesti plućnog krvožilja trebaju se podvrgnuti operacijskom zatvaranju VSD-a</b>	I	C
<b>Asimptomatski bolesnici s dokazanim volumnim opterećenjem LK uzrokovanim VSD-om trebaju se podvrgnuti zatvaranju VSD-a</b>	I	C
<b>Bolesnike s preboljelim endokarditisom treba razmotriti za operacijsko zatvaranje VSD-a</b>	IIa	C
<b>Bolesnicke s VSD-om i PAH-om uz PAP &lt;2/3 sistemskog tlaka i s dokazanim lijevo-desnim pretokom (Qp:Qs &gt; 1,5), treba razmotriti za operacijsko zatvaranje VSD-a</b>	IIa	C
<b>Bolesnike s AR zbog prolapsa kuspisa (povezanim s VSD-om) treba razmotriti za operacijsko zatvaranje VSD-a</b>	IIa	C
<b>Zatvaranje VSD-a treba izbjegavati kod bolesnika s Eisenmengerovim sindromom</b>	III	C
<b>Zatvaranje VSD-a treba izbjegavati kod bolesnika s malim VSD-om, bez volumnog opterećenja LK, PAH-a i bez preboljelog endokarditisa</b>	III	C

\*Klasa preporuke

\*\*Razina dokaza

VSD=ventrikularni septalni defekt; LK=lijeva klijetka; PAH=plućna arterijska hipertenzija; PAP=plućni arterijski tlak (pressure); NO=dušikov oksid; Qp:Qs=omjer između plućnog i sistemskog optoka; AR=aortna regurgitacija

## 5.5. KOMPLIKACIJE

Komplikacije su izuzetno rijetke i javljaju se kod malog broja bolesnika. Neposredno po operaciji može nastati potpuni AV-blok, no danas rijetko zbog naprednih kardiokirurških tehnika. U nekih bolesnika s godinama dolazi do srčanog popuštanja te diskretne subaortne stenoze. Aritmije nastaju rjeđe nego kod drugih srčanih grješaka. Kod VSD-a u području izlaznog dijela postoji mogućnost prolapsa desnog koronarnog (ili ne-koronarnog) kuspisa aortne valvule koja rezultira progresivnom aortnom regurgitacijom.

Kod neoperiranih bolesnika učestale su infekcije dišnog sustava, te imaju šest puta veći rizik za nastanak endokarditisa nego opća populacija. Ukoliko se defekt ne zatvori, konačno dolazi do Eisenmengerova sindroma.

## 5.6. PREPORUKE ZA PRAĆENJE

Potrebno je pomno pratiti nastanak aortne i trikuspidne regurgitacije i subaortne stenoze, te stupanj (ostatnog) pretoka pomoću ehokardiografije. Moguća pojava potpunog AV-bloka zahtijeva posebnu pozornost.

Bolesnike s disfunkcijom lijeve klijetke, ostatnim pretokom, plućnom hipertenzijom, aortnom regurgitacijom, opstrukcijom izlaznog trakta desne ili lijeve klijetke treba pregledati barem jednom godišnje, a u slučaju subjektivnih tegoba i češće. Bolesnici s malim VSD-om uz izostanak druge problematike, kontroliraju se svakih tri do pet godina.

Nakon transkateterskog zatvaranja defekta treba redovito pratiti bolesnika unutar prve dvije godine, a zatim (ovisno o rezultatu) preporuča se svake dvije do četiri godine. Poslije operacije, ukoliko nije zaostala kakva abnormalnost, treba izvršiti pregled svakih pet godina.

## 5.7. DODATNA RAZMATRANJA

### 1. SPORTSKE AKTIVNOSTI

Za bolesnike nakon zatvaranja defekta ili kod onih s malim VSD-om bez plućne hipertenzije, značajnih aritmija ili disfunkcijom lijeve klijetke nema ograničenja. Bolesnici s plućnom hipertenzijom trebali bi se ograničiti na rekreacijski sport, odnosno blažu tjelesnu aktivnost.

### 2. TRUDNOĆA

Trudnoća je kontraindicirana u bolesnika s Eisenmengerovim sindromom. Rizik za komplikacije trudnoće malen je u asimptomatskih bolesnika s normalnom lijevom klijetkom i bez plućne hipertenzije. Rizik za nasljednost grješke je 6-10%.

### 3. PROFILAKSA INFEKTIVNOG ENDOKARDITISA

Prema revidiranim kriterijima, profilaksa se preporučuje samo za visokorizične pacijente (ESC Guidelines, 2009)

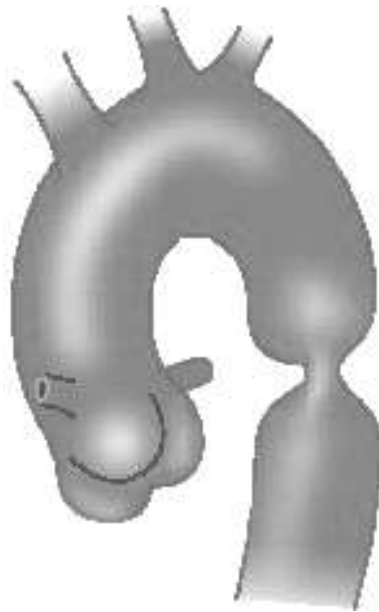## 5.8. ISHOD

Životni vijek operiranih bolesnika, bez razvoja komplikacija, isti je kao i u zdravoj populaciji. Skraćen životni vijek imaju neoperirani bolesnici i oni s komplikacijama (Romfh A. et al, 2012)

## 6. KOARKTACIJA AORTE

Koarktacija aorte suženje je lumena aorte različitog stupnja koje može biti smješteno na bilo kojem dijelu distalno od polazišta lijeve podključne arterije do bifurkacije aorte. Najčešće se javlja kao tubularna ili istmična hipoplazija. Također, može se očitovati u ekstremnim oblicima poput atrezije ili prekida (interrupcije) aortnog luka. Razmjerno je česta – čini 7-8% svih prirodnih srčanih grješaka te se češće javlja u muškog spola. Javlja se izolirano, no često je pridružena drugim srčanim grješkama (VSD i PDA, kompleksna PSG), a 50% ima bikuspidnu aortnu valvulu.

Valja razlikovati preduktalnu (infantilnu, malignu), paraduktalnu (na razini samog ductusa Botalli) ili postduktalnu koarktaciju aorte (naziva se još i adultna jer može prijeći u odraslu dob bez kritičnih simptoma)



Slika 5 Koarktacija aorte

(uz dopuštenje *Cleveland Clinic Journal of Medicine*)

## 6.1. PATOFIZIOLOGIJA

Opstrukcija aorte dovodi do povišenog tlaka proksimalno od suženja (glava i udovi) te smanjeni protok i tlak distalno. Povišeni tlak u proksimalnom dijelu dovodi do hipertrofije lijeve klijetke te kasnije mogućeg lijevostranog popuštanja srca. Također dolazi do stvaranja arterijskih kolaterala od podključne arterije preko međurebrenih i arterija mamarija, trbušne aorte i ogranaka femoralne arterije pomoću kojih se opskrbljuju krvlju donji dijelovi tijela, zaobilazeći suženu aortu. Često u uzlaznoj i silaznoj aorti nastaju aterosklerotske promjene. Kod koarktacije je poznato da je proksimalni segment aortnog stabla histološki različit od distalnog.

## 6.2. KLINIČKA SLIKA

Za očitovanje kliničkih simptoma od presudne je važnosti odnos suženog aortnog segmenta prema ductusu Botalli. Znakovi ovise o stupnju težine koarktacije. Bolesnici s ozbiljnom koarktacijom imaju simptome u dječjoj dobi, dok se kod nekih klinička slika očituje tek u odrasloj dobi.

U preduktalnoj koarktaciji krvni protok ovisi o otvorenosti ductusa koji se ulijeva distalno od stenoze. Njegovim zatvaranjem onemogućen je protok te se klinički bolest očituje ranim zatajenjem srca te ukoliko se ductus ne održi otvorenim prostaglandinima ili se hitno ne operira, smrću.

U postduktalnoj koarktaciji, klinička slika posljedica je povišenog arterijskog tlaka i sistoličkog opterećenja lijeve klijetke, te smanjenog protoka krvi ispod suženja. Česti su simptomi poput glavobolje, vrtoglavice, zujenja u ušima, krvarenja iz nosa, osjećaj nedostatka zraka, bolovi u truhu, klaudikacije, česti grčevi u nogama te hladna stopala.

Prirodni tijek bolesti može biti praćen uz komplikacije poput lijevostranog popuštanja srca, intrakranijskog krvarenja (puknuće aneurizme) te preranom bolešću koronarnih i moždanih arterija.

## 6.3. DIJAGNOZA

Kliničkim pregledom mogu se ustanoviti slabije pulzacije femoralnih arterija (ili se ne mogu uopće palpirati), te snažne pulzacije arterija gornjih udova i karotidne arterije. Razlika tlakova između gornjih i donjih udova veća od 20mmHg ukazuje na značajnu koarktaciju. Nad srcem se čuje pojačan drugi ton nad aortom i ejekcijski sistolički šum, te kontinuirani šum između lopatica.



Ehokardiografija ključna je dijagnostička metoda. Omogućava informacije poput smještaja, strukture i dužini koarktacije, funkciji lijeve klijetke i njenoj hipertrofiji, udruženim abnormalnostima, veličini aorte prije, na mjestu ili poslije mjesta suženja, kao i o krvnim žilama koje izlaze iz aorte. Gradijent protoka kroz silaznu aortu je vjerojatno najpouzdaniji znak značajne koarktacije ili rekoarktacije.

Kompjutorska tomografija i magnetska rezonancija pouzdane su neinvazivne tehnike za procjenu cijele aorte kod odraslih. Obje metode prikazuju mjesto, obujam i stupanj suženja aorte, luka aorte, pre/poststenotičke aorte i njenih kolaterala. Obje metode otkrivaju komplikacije poput aneurizmi, restenoza ili ostatka stenozе.

Kateterizacija srca danas nije neophodna za dijagnozu koarktacije ukoliko se ne nalazi u okviru kompleksne srčane grješke ili ako se ne odlučimo na intervencijsku kateterizaciju. (Malčić I. et al, 2014)

#### 6.4. LIJEČENJE

Osnovna kardiokirurška operacija radi se lateralnom torakotomijom, tako da se stegne aorta iznad i ispod koarktacije, a donji dio tijela opskrbljuje se krvlju putem kolaterala (ukoliko su razvijene). Primjenjuju se tri standardna kardiokirurška pristupa; resekcija suženja i T-T anastomoza (*end-to-end*), takozvani *subclavian flap* (podvezivanje potključne arterije distalno i iskorištavanje proksimalnog segmenta za premoštenje koarktacije ili umetanje stranog materijala (najčešće dakrona) na mjesto koarktacije (*patch-plastika*). Iako se sve tri tehnike izvode uspješno, definitivno je veći broj rekoarktacija ako se operacija radi u novorođenačkoj ili dojenačkoj dobi (više od 19%) (Malčić I. et al, 2014).

U odraslih, ukoliko je anatomija koarktacije povoljna, prvi izbor je stent. Za one s ostatnom koarktacijom širenje balonom s ili bez implantacije stenta pokazala se efikasnom i postala prvi izbor, ukoliko je anatomija koarktacije odgovarajuća.

Uz navedene operativne tehnike u odrasloj dobi se često izvodi prostetička aortoplastika, te ugradnja prenosnika. Operacija rekoarktacije aorte kod odraslih može biti komplicirana, pogotovo kod nepovoljne anatomije. Iako je kirurški rizik u jednostavnih koarktacija ispod 1%, on se značajno povećava poslije trećeg odnosno četvrtog desetljeća života (Baumgartner H. et al, 2010)

Tablica 7 Indikacije za intervenciju kod bolesnika s VSD-om

INDIKACIJE	STUPANJ*	RAZINA**
<b>Bolesnici s razlikom tlakova između gornjih i donjih udova &gt;20mmHg, bez obzira na simptome, te s hipertenzijom na gornjim udovima, nenormlanim odgovorom u testu opterećenjem ili znatnom hipertrofijom LK, trebaju biti podvrgnuti intervenciji</b>	I	C
<b>Hipertenzivne bolesnike, bez obzira na razliku tlakova, sa suženjem luka aorte ≥50% trebalo bi razmotriti za intervenciju</b>	IIa	C
<b>Bolesnike, bez obzira na razliku tlakova i hipertenziju, sa suženjem luka aorte ≥50% trebalo bi razmotriti za intervenciju</b>	IIb	C

\*Klasa preporuke

\*\*Razina dokaza

LK=lijeva klijetka

## 6.5. KOMPLIKACIJE

Kasne komplikacije uključuju sistemska hipertenziju, rekoarktaciju, aneurizmu ili disekciju aorte te endokarditis, preranu aterosklerozu kornarnih arterija i moždani udar. Posljednje dvije glavni su uzroci smrti u kasnijoj dobi nakon operacije koarktacije. Arterijska hipertenzija, čak i nakon uspješnog liječenja predstavlja rizični čimbenik za prijevremenu bolest koronarnih arterija, disfunkciju klijetke i rupturu aorte ili cerebralne aneurizme. Aneurizma uzlazne aorte ili aneurizme na mjestu intervencije predstavljaju dodatni rizik, s mogućim nepovoljnim ishodom. Umetanjem dakronske zakrpe na mjestu koarktacije ustanovljena je velika učestalost postoperacijske aneurizme, te se ona zbog ove komplikacije napušta.

## 6.6. PREPORUKE ZA PRAĆENJE

Kod svih bolesnika s koarktacijom krvni tlak se mora provjeravati svakih 6 do 12mjeseci, lijevu klijetku i funkciju aortne valvule valja provjeravati svakih 1 do 3 godine ehokardiografski, a mjesto koarktacije i uzlazne aorte svakih 2-5 godina, ponajprije magnetskom rezonancijom, ukoliko je moguće.

## 6.7. DODATNA RAZMATRANJA

### 1. SPORTSKE AKTIVNOSTI

Bolesnici bez ostatne opstrukcije s normalnim krvnim tlakom za vrijeme odmora i vježbe obično mogu voditi normalne aktivne živote bez ograničenja, izbjegavajući natjecateljske sportove. Bolesnici s arterijskom hipertenzijom, ostatnom opstrukcijom ili drugim komplikacijama trebaju izbjegavati veće fizičke napore.

### 2. TRUDNOĆA

Nakon uspješnog liječenja koarktacije, mnoge žene podnose trudnoću bez problema. Bolesnice s arterijskom hipertenzijom, ostatnom koarktacijom ili aortnom aneurizmom imaju povećan rizik od aortne ruptуре i ruptуре cerebralne aneurizme tijekom trudnoće i porođaja. Opisani su češći pobačaji i hipertenzivni poremećaji.

### 3. PROFILAKSA INFEKTIVNOG ENDOKARDITISA

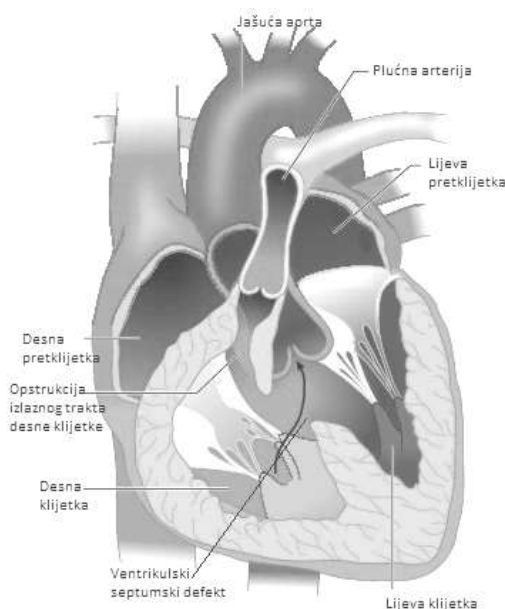
Prema revidiranim kriterijima, profilaksa se preporučuje samo za visokorizične pacijente (ESC Guidelines, 2010)

## 6.8. ISHOD

Preživljenje bolesnika s neoperiranom koarktacijom je loše, te je prosječna dob smrti oko 35-te godine. Dakako, preživljenje operiranih je puno bolje. U posljednjih dvadesetak godina mortalitet i morbiditet sve su manji. Preživljenje nakon 20 godina od operacije kreće se između 85 i 90% (Romfh A. et al, 2012)

## 7. TETRALOGIJA FALLOT

Tetralogija Fallot (ToF) je prirođena srčana grješka s pretežno desno-lijevim pretokom. Incidencija od 10% predstavlja najčešću cijanotičnu grješku poslije dojenačke dobi. Očituje se ventrikulskim septumskim defektom (VSD), jašućom aortom, stenozom plućne arterije te posljedičnom hipertrofijom desne klijetke. Nastaje abnormalnom rotacijom izlaznog trakta tijekom embriogeneze tako da se nesimetričnim pregrađivanjem poveća aortno ušće na račun pulmonalnog ušća: plućna arterija ostaje sužena dok aorta prelazi i na desnu stranu preko otvorenog interventrikulskog septuma. Stenoza izlaza iz desne klijetke može biti valvularna, infundibularna ili mješovita. Plućna valvula često je malena i/ili stenotična, a ogranci plućne arterije hipoplastični i ponekad stenotični. U iznimnim slučajevima izlazni trakt desne klijetke i plućni trunkus su atretični. Uz navedene defekte često se nalazi ASD tipa secundum (što se naziva još i pentalogija Fallot), dodatni muskularni VSD ili potpuni atrioventikularni septalni defekt (AVSD). U 20% slučajeva luk aorte zavija udesno te uzlazni dio aorte obilazi traheju s desne strane, prelazi preko desnog bronha, a luk i silazni dio spuštaju se uz kralježnicu s desne strane. U 5% slučajeva nalaze se anomalne koronarne arterije (koje su bitne za kiruršku reparaciju). Gotovo 15% bolesnika s tetralogijom Fallot ima deleciju 22q11 kromosoma odnosno Di Georgeov sindrom (Mardešić D et al, 2003)



Slika 6 Tetralogija Fallot

(uz dopuštenje *Cleveland Clinic Journal of Medicine*)

## 7.1. PATOFIZIOLOGIJA

Hemodinamski gledano, VSD i plućna stenoza ključne su sastavnice koje određuju patofiziološke karakteristike. Što je stupanj plućne stenozе veći to je protok kroz pluća manji, a tlak u desnoj klijetki i desno-lijevi pretok veći, a cijanoza teža. S vremenom stupanj stenozе raste zbog hipertrofije izlaznog trakta desne klijetke, tj. dolazi do pojave subvalvularne stenozе. Veličinu desno-lijevog pretoka i stupanj cijanoze određuje i veličina VSD-a. Hipertrofija desne klijetke nastaje kao posljedica plućne stenozе, ali i zbog izjednačenja tlaka u obje klijetke (tlak u desnoj klijetki izjednači se ili postane veći od sistemskog tlaka). Jašuća aorta nadsvođuje VSD pri čemu dio venske krvi ulazi izravno iz desne klijetke u aortu.

## 7.2. KLINIČKA SLIKA

Klinička slika u djece je varijabilna i ovisi o težini opstrukcije izlaznog trakta desne klijetke. Tako kod nekih bolesnika nema cijanoze (takozvana ružičasta tetralogija), a neki koji imaju atreziju pulmonalne arterije ovisе o otvorenom duktusu Botalli (*ductus arteriosus*). U većine se cijanoza, koja je centralna (središnja), pojavljuje tijekom prve godine života ili kasnije, a u samo trećine bolesnika u prvim danima života. Cijanoza se najbolje vidi na sluznicama i noktima, dok je koža sivomodre boje. Dispneja pri naporu te anoksične (hipoksemičke) krize važna su klinička obilježja tetralogije Fallot. Kliničkim pregledom može se utvrditi da su bolesnici umjereno zaostali u tjelesnom razvoju, osobito tjelesnom masom, dok zaostatak rasta u visinu izostaje kod pravodobnog kirurškog liječenja. Mentalni razvitak može biti posve normalan (Malčić I et al, 2001)

## 7.3. DIJAGNOZA

Nakon uspješnog kirurškog liječenja očekuje se u većine bolesnika nestanak simptoma i nadoknada zastoja u tjelesnom razvoju. Ako kirurško liječenje nije završeno optimalnim rezultatom, pojavit će se simptomi ovisno o tomu što nije bilo uspješno, dakle ovisno o tomu je li riječ o komplikacijama zahvata ili o nedovoljno uspjeloj korekciji grješke. Dio bolesnika imati će zato simptome i znakove kirurških komplikacija (koji su najčešće prolazni, primjerice infekcija), a dio će imati ostatne simptome, ukoliko rezultat nije bio optimalan. Ti simptomi i znakovi mogu postojati od početka, a često se pojavljuju nakon određenog asimptomatskog razdoblja. Auskultacijom srca čuje se ejekcijski sistolički šum, najjače uz lijevi rub sternuma, tj. nad plućnim ušćem, dok tihi dijastolički šum može ukazivati na plućnu regurgitaciju.

Jaki dijastolički šum nad aortalnim ušćem upućuje na aortnu regurgitaciju, a pansistolički šum na ostatni VSD. Također, čuje se široko cijepan drugi srčani ton.

Radiogram prikazuje srce normalne veličine, ali oblika "cokule" (zaobljeni srčani vršak odignut je hipertrofičnom desnom klijetkom). Vidljivo je oskudno plućno krvožilje, te desnostrano položena aorta.

EKG pokazuje blok desne grane (RBBB *right bundle branch block*) uz široki QRS kompleks, a širina mu je povezana sa stupnjem dilatacije desne klijetke. QRS širi od 180ms, posebice ako je progresivan, ukazuje na visok rizik za ventrikulsku tahikardiju ili fibrilaciju (VT/VF) te iznenadnu srčanu smrt.

Ehokardiografija (ECHO) je prva dijagnostička pretraga kojom se procjenjuje ostatna opstrukcija izlaznog trakta desne klijetke, funkcija i dilatacija klijetki, trikuspidna i plućna regurgitacija, ostatni VSD, tlak u desnoj klijetki, širina aortalnog korijena i aortna regurgitacija.

Magnetska rezonancija srca (CMR) je metoda izbora za procjenu funkcije desne klijetke, plućne regurgitacije, veličine, oblika i proširenja plućnih arterija, aorte te položaja velikih krvnih žila i provodnika.

Kompjutorska tomografija (CT) je alternativa MR, a jedina za one bolesnike koji imaju ICD (implantabilni kardioverter defibrilator) ili srčani predvodnik (pacemaker), u slučaju da nije prilagođen magnetskoj pretrazi. Usto, omogućava vizualizaciju koronarnih arterija, plućnog parenhima te stupanj kalcifikacije provodnika.

Ponavljano praćenje 24-satnog EKG-a (Holter) i elektrofiziološka studija potrebni su u bolesnika koji imaju visoki rizik, sumnjive ili dokazane aritmije, te u bolesnika kod kojih se razmatra reoperacija opstrukcije izlaznog trakta desne klijetke. Kateterizacija srca sve se rjeđe indicira kao dijagnostička metoda i rezervirana je uglavnom za transkateterske zahvate na valvulama (Romfh A. et al, 2012)

#### 7.4. KIRURGIJA

Djeca se najčešće podvrgavaju operaciji između 6. i 18. mjeseca života. Reparacija podrazumijeva zatvaranje VSD-a zakrpom, resekciju mišića koji priječi izlazak iz desne klijetke, te zaobilaznje opstrukcije koristeći provodnik između desne klijetke i plućne arterije. Do unazad dva, tri desetljeća inzistiralo se na proširenju izlaznog trakta desne klijetke kako bi se izbjegla ostatna stenoza, no to je često uzrokovalo plućnu regurgitaciju. Danas se smatra kako je bitno očuvati funkciju plućne valvule, sve do uznapredovale plućne regurgitacije kada se indicira korekcija na valvuli.

U pacijenata operiranih u posljednjih 20-tak godina rabi se pristup kroz pretkljetke i plućne arterije (transatrijski-transpulmonalni) s minimalnom infundibulotomijom ili bez nje. Kako bi se očuvala funkcija plućne valvule najviše što je moguće izbjegava se postavljanje trasanularne zakrpe ili se ona, ukoliko je neophodna, postavlja na najpovoljnije mjesto. Kod bolesnika s atrezijom pulmonalne valvule ili anomalnim tijekom koronarne arterije kroz RVOT, postavlja se premosnica između desne kljetke i plućne arterije. Ako postoji ASD II ili bilo koji drugi pretok, korigira se tijekom potpune reparacije grješke (Šoša T et al, 2007)

## 7.5. KOMPLIKACIJE

Preživljenje nakon operacije tetralogije Fallot je izvrsno: 85% bolesnika živo je nakon 35 godina poslije kardiokirurškog zahvata. Većina nakon operacije nema nikakvih simptoma dugi niz godina. Najčešće komplikacije u odrasloj dobi su sljedeće:

### 1. PLUĆNA REGURGITACIJA (PR)

Plućnu regurgitaciju većina bolesnika dobro podnosi tijekom dugog perioda. No uz izostanak pravodobne intervencije, neminovno dovodi do dilatacije desne kljetke i desnostrane srčane disfunkcije. Ozbiljnost (štetnost) regurgitacije ovisi o postojećoj distalnoj stenozu pulmonalnih arterija i stupnju pulmonalne arterijske hipertenzije.

### 2. OSTATNA OPSTRUKCIJA IZLAZNOG TRAKTA DESNE KLIJETKE

Opstrukcija može biti u području infundibuluma, pulmonalne valvule, pulmonalnog trunkusa ili distalnije (što je najčešće posljedica prethodne palijativne operacije).

### 3. DILATACIJA I DISFUNKCIJA DESNE KLIJETKE

Dilatacija je posljedica dugotrajne pulmonalne regurgitacije i opstrukcije izlaznog trakta desne kljetke. Trikuspidna regurgitacija je posljedica dilatacije, što dovodi do dodatne dilatacije te na kraju cjelovite disfunkcije izlaznog trakta desne kljetke.

### 4. OSTATNI VSD

Ostatni VSD može biti posljedica djelomičnog odljepljivanja zakrpe ili neuspjeha zatvaranja VSD-a tijekom operacije. VSD može dovesti do volumnog opterećenja lijeve kljetke.

### 5. DILATACIJA KORIJENA AORTE s AORTNOM REGURGITACIJOM

Progresivna dilatacija korijena aorte nalazi se u 15-18% bolesnika te je povezana s abnormalnostima stijenke aorte (medijalna nekroza) i povećanim protokom (kod pacijenata s pulmonalnom atrezijom). Dilatacija dovodi do regurgitacije, a u rijetkim slučajevima i do disekcije aorte.

## 6. DISFUNKCIJA LIJEVE KLIJETKE

Usljed dugotrajne cijanoze prije kirurške korekcije, volumnog opterećenja lijeve klijetke zbog dugogodišnjeg palijativnog arterijskog pretoka (Blalock-Taussig anastomoza), ostatnog VSD-a ili aortne regurgitacije, može doći do disfunkcije lijeve klijetke.

## 7. ARITMIJE

Progresivne hemodinamske promjene te ožiljci nakon operacija glavni su uzroci aritmija. U bolesnika starijih od 55 godina najčešće su atrijska undulacija i fibrilacija. Prevalencija ventrikulskih aritmija povećava se s godinama i povezana je s disfunkcijom lijeve klijetke.

## 8. IZNENADNA SRČANA SMRT

Iznenadna smrt javlja se u 1-6% bolesnika, a uzrokovana je ventrikulskom tahikardijom odnosno fibrilacijom.

## 9. ENDOKARDITIS

Endokarditis je vrlo rijedak.

## 10. DISFUNKCIJA PROVODNIKA

Disfunkcija je očekivana i s vremenom svi provodnici budu zamijenjeni ili podvrgnuti transkateterskoj ugradnji umjetnog zalistka provodnika (*Melody*).

## 7.6. LIJEČENJE

U bolesnika koji nemaju uznapredovalu disfunkciju klijetki i/ili srčano popuštanje može se zamijeniti plućna valvula i rekonstruirati opstrukcija izlaznog trakta desne klijetke, uz smrtnost manju od 1%. Najčešći razlog zamjene je teška plućna regurgitacija. No, upitno je kada učiniti zamjenu i kako (operacijom ili perkutanom zamjenom valvule). Odluka o reintervenciji donosi se na osnovi longitudinalnog praćenja funkcije desne klijetke, a ne samo na jednom mjerenju. Također, prilikom odlučivanja treba imati na umu da je vijek trajanja biološke plućne valvule 10 do 15 godina. Iskustva s mehaničkom valvulom su malena i postoji zabrinutost za prikladnu antikoagulantu terapiju. U ženskih bolesnica valja voditi računa o teratogenosti inhibitora vitamina K, što je do sada ograničavalo ugradnju mehaničkih valvula u bolesnica. Novi antikoagulansi trebali bi promijeniti to ograničenje. Elektrofiziološko testiranje i/ili ablacija treba biti provedena kod svih simptomatskih bolesnika sa suspektom ili dokazanom aritmijom.

ICD treba biti implantiran kako bi se prevenirala iznenadna srčana smrt u bolesnika koji su imali zastoj srca ili trajnu (postojanu) ventrikulsku tahikardiju. Implantacija ICD-a za primarnu prevenciju je još kontroverzna.



Znakovi, koji predstavljaju visoki rizik za iznenadnu srčanu smrt te upućuju na razmatranje ugradnje ICD-a jesu: disfunkcija desne i/ili lijeve klijetke, opsežna kalcifikacija klijetki, QRS  $\geq 180$ ms, značajna plućna regurgitacija, kratkotrajna (nepostojana) ventrikulska tahikardija na Holteru, inducibilna ventrikulska tahikardija na elektrofiziološkoj studiji, dugotrajni palijativni pretoci te starija dob prilikom prve operacije.

Ukoliko u bolesnika koji su imali neobjašnjenu sinkopu smanjenu funkciju klijetki na hemodinamskom i elektrofiziološkom testiranju nije pronađen uzrok, treba razmatrati ugradnju ICD-a .

Tablica 8 Indikacije za intervenciju nakon operacije ToF

INDIKACIJE	STUPANJ*	RAZINA**
<b>Aortalna valvula treba biti zamijenjena u bolesnika s ozbiljnom AR uz simptome i znakove disfunkcije LK</b>	I	C
<b>Plućna valvula treba biti zamijenjena kod simptomatskih bolesnika s ozbiljnom PR i/ili PS (tlak u DK &gt;60mmHg, brzina TR &gt;3,5m/s)</b>	I	C
<b>Plućna valvula treba biti zamijenjena u asimptomatskih bolesnika s ozbiljnom PR i/ili PS ako je barem jedan kriterij od navedenih prisutan:</b>	Ila	C
<ul style="list-style-type: none"> <li>• objektivno smanjenje kapaciteta u testu opterećenjem</li> <li>• progresivna dilatacija DK</li> <li>• progresivna sistolička disfunkcija DK</li> <li>• progresivna TR</li> <li>• opstrukcija izlaznog trakta DK sa sistoličkim tlakom u DK &gt;80mmHg i brzinom TR &gt;4,3m/s</li> <li>• prethodna aritmija</li> </ul>		
<b>Zatvaranje VSD-a treba razmotriti u bolesnika s ostatnim VSD-om i značajnim volumnim opterećenjem LK ili ako je bolesnik podvrgnut zamjeni plućne valvule</b>	Ila	C

\*Klasa preporuke

\*\*Razina dokaza

AR=aortna regurgitacija; LK=lijeva klijetka; PR=plućna regurgitacija; PS=plućna stenoza; DK=desna klijetka; TR=trikuspidna regurgitacija; VSD=ventrikulami septalni defekt

## 7.7. PREPORUKE ZA PRAĆENJE

Svi bolesnici s tetralogijom Fallot trebali bi barem jednom godišnje biti pregledani u specijaliziranoj ustanovi. Doduše, oni koji nemaju hemodinamske poremećaje ili su oni minimalni, kontrole mogu biti i u većim vremenskim razmacima.

Pri svakom pregledu treba učiniti EKG, ehokardiografiju i ukoliko je moguće CMR.

Elektrofiziološka studija treba biti provedena ukoliko je prisutna aritmija, kada je u velikom broju slučajeva moguća i intervencija.

## 7.8. DODATNA RAZMATRANJA

### 1. SPORTSKE AKTIVNOSTI

U asimptomatskih bolesnika s dobrom hemodinamikom nema ograničenja. Bolesnici s visokim rizikom za aritmije ili iznenadnu srčanu smrt, oni koji imaju uznapredovalu disfunkciju klijetki ili aortopatiju trebali bi se ograničiti na blaže napore i izbjegavati izometričke vježbe.

### 2. TRUDNOĆA

Neoperirane bolesnice u trudnoći imaju znatni rizik za komplikacije i moguću smrt, majčine i fetalne. Rizik operiranih bolesnica ovisi o hemodinamskom statusu (dobra prognoza za one s dobrom hemodinamikom). Bolesnice sa značajnim ostatnim lezijama imaju visok rizik za aritmije i desnostrano srčano zatajenje, te trudnoća može imati štetne posljedice na kardiovaskularnom sustavu. Rizik za nasljednost grješke u prvoj sljedećoj generaciji je oko 3%, a ukoliko bolesnica ima mikrodeleciju 22q11, tada rizik doseže i 50%.

### 3. PROFILAKSA INFEKTIVNOG ENDOKARDITISA

Prema revidiranim kriterijima, profilaksa se preporučuje samo za visokorizične pacijente (ESC Guidelines, 2010)

## 7.9. ISHOD

Mortalitet bolesnika nakon operacije niži je no što se očekivalo. Iznenadna srčana smrt radi ventrikulskih aritmija najčešći je uzrok smrti nakon kirurške reparacije tetralogije Fallot. U vremenskom razdoblju praćenja od 25 do 30 godina rizik smrti je 3-6%.

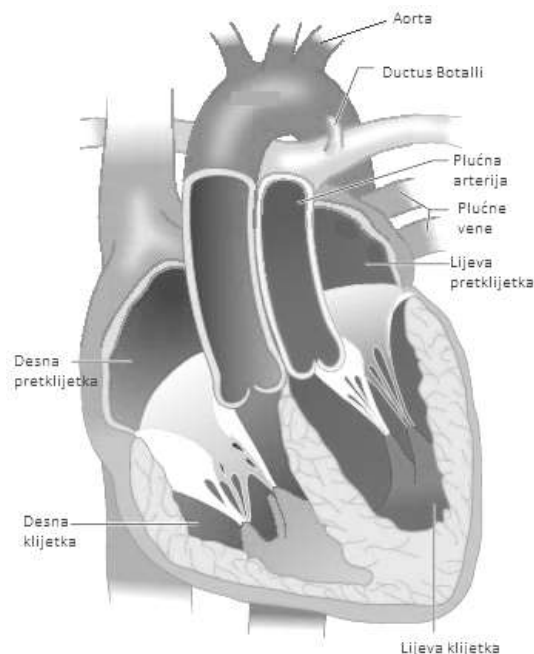
QRS >180ms osjetljiv je pretkazatelj za ventrikulsku aritmiju. Osnovna hemodinamska abnormalnost kao uzrok ventrikulske tahikardije i/ili iznenadne srčane smrti jest plućna regurgitacija. Periferna stenoza plućne arterije i trikuspidna regurgitacija povezane su također s ventrikulskom tahikardijom. Trikuspidna regurgitacija povezana je i s atrijskom undulacijom i fibrilacijom.

Na temelju navedenog, trenutni kirurški pristup je usmjeren na očuvanje prstena (anulusa) plućne valvule uz opsežnu resekciju opstrukcije izlaznog trakta desne klijetke, kako bi se spriječila dilatacija desne klijetke (Romfh A. et al, 2012)

## 8. POTPUNA TRANSPOZICIJA VELIKIH KRVNIH ŽILA

Transpozicija velikih krvnih žila (*transposition of the great arteries- TGA*) čini 5% svih prirođenih srčanih grješaka. Ključna anatomska karakteristika jest nepodudarnost klijetki i velikih krvnih žila. Iz lijeve klijetke izlazi plućna arterija, a iz desne aorta. Gledajući iz sagitalne ravnine, aorta leži ispred plućne arterije. Pretklijetke su u fiziološkom odnosu s klijetkama. Ukoliko uz postojeću transpoziciju nema dodatnih grješaka, onda je riječ o jednostavnom obliku TGA. No, TGA može biti udružena s grješkama poput ventrikularnog septalnog defekta (VSD) u 45% slučajeva, opstrukcijom izlaznog trakta lijeve klijetke u 25%, te koarktacijom aorte u 5% slučajeva.

Transpozicija velikih krvnih žila nije povezana sa sindromima ili kromosomalnim abnormalnostima, te se smatra da nije nasljedna. Dva puta češće obolijeva muški rod. (Baumgartner H. et al, 2010)



Slika 7 Potpuna transpozicija velikih krvnih žila

(uz dopuštenje *Cleveland Clinic Journal of Medicine*)

## 8.1. PATOFIZIOLOGIJA

Desna klijetka prima sistemsku vensku krv te vraća kisikom siromašnu vensku krv u aortu i sistemski arterijski optok. S druge strane, lijeva klijetka prima kisikom bogatu krv iz pluća preko plućnih vena i lijeve pretklijetke, a preko plućne arterije vraća je u plućnu cirkulaciju. Kod ovih bolesnika sistemski i plućni optok su usporedni. Preživljenje ovih bolesnika je moguće samo ako postoji udružena grješka poput pretoka u području *foramena ovale* uz perzistentni *ductus Botalli* ili ventrikulskog septumskog defekta. Dok postoji mogućnost protoka krvi kroz *foramen ovale* i *ductus Botalli*, dosta venske krvi prelazi iz aorte u pluća, te arterijske krvi iz pluća i lijeve pretklijetke u sistemski optok. Također, VSD može pridonijeti boljem miješanju venske i arterijske krvi, ali uz veću opasnost od brzog razvoja plućne hipertenzije i insuficijencije srca.

Ukoliko ne postoji prirodni spoj potrebno je odmah po rođenju intervencijskom kateterizacijom srca stvoriti spoj u području pretklijetki proširenjem *foramena ovale* balonom (atrioseptostomija po Rashkind-u) (Romfh A. et al, 2012; Vrhovac B. et al, 2008)

## 8.2. POVIJEST I OPERACIJE

Transpozicije velikih krvnih žila bez prirodnog spoja završavale su smrću unutar prvih tjedana života sve do 1966. kada je *Rashkind* učinio prvu atrioseptostomiju. To je zahvat koji odlaže neposrednu životnu ugroženost u velikog broja novorođenčadi.

Konačne operacije za navedenu skupinu počele su se izvoditi gotovo desetljeće kasnije.

Preusmjeravanje krvi na razini velikih arterija ("*arterial switch operation*"- ASO) uveo je *Jatene* 1975. godine. Ovaj zahvat je danas standard za jednostavne transpozicije ili one s prirodnim ventrikulskim septumskim defektom. Izvodi se tako da se zamijene mjesta plućne arterije i aorte s reimplantacijom koronarnih arterija. Obavlja se u prva dva tjedna života.

Operacija po *Rastelliju* provodi se samo u bolesnika koji imaju ventrikulski septumski defekt. Korištenjem provodnika između desne klijetke i plućne arterije preusmjerena je venska krv u pluća, a zatvaranje VSD-a se izvodi pomoći zakrpe, ali na onom mjestu gdje je moguće da arterijska krv iz lijeve klijetke prijeđe u aortu.

Kod operacije po *Senningu/Mustardu* preusmjeravanje krvi izvodi se na razini pretklijetki ("*atrial switch*") tako da se venska krv preusmjerava prema mitralnoj valvuli i dalje putem lijeve klijetke u plućnu arteriju, a arterijska krv iz plućnih vena u desnu pretklijetku i dalje putem desne klijetke u aortu. Kada je transpoziciji pridružena plućna stenoza radi se operacija po *Rastelliju*.

### 8.3. KLINIČKA SLIKA

Klinička slika koja treba pobuditi sumnju na transpoziciju u novorođenčeta je cijanoza koja se pogoršava iz dana u dan, tahipneja i dispneja. Cijanoza se obično zapaža odmah po porodu. Djeca koja nemaju dodatni prirodni optok imaju dramatičniju kliničku sliku koja brže nastupa. Tahipneja i dispneja posljedica su smanjene rastegljivosti pluća zbog prepunjenosti plućnih krvnih žila, te početne insuficijencije srca koja je nerijetko praćena hepatomegalijom. (Malčić I et al, 2001)

Odrasli bolesnici, koji se prikazuju adultnim kardiolozima, operirani su već u djetinjstvu. Također, kliničke slike ili komplikacije vezane su uz tip operacije kojem je bio podvrgnut bolesnik.

Većina odraslih s jednostavnom operacijom će imati *Mustard* ili *Senning* operaciju. Većina bolesnika ima smanjeno zaopterećenje u usporedbi sa zdravom populacijom. Kod tih bolesnika javljaju se umor, palpitacije zbog aritmija, venski zastoj ili znakovi srčane insuficijencije.

Bolesnici rođeni nakon 1980-te godine najčešće su bili podvrgnuti operaciji po *Jatenu*. Velika većina ovih pacijenata nema tegoba, a u kasnijoj dobi mogu se javiti znaci popuštanja srca i koronaropatija.

Odrasli pacijenti sa složenom anatomijom koji su bili podvrgnuti *Rastelli* operaciji su uglavnom asimptomatski s urednom kvalitetom života. No, s vremenom se mogu javiti i drugi simptomi te je potrebno mijenjati provodnik. (Romfh A. et al, 2012)

### 8.4. DIJAGNOZA

Kod bolesnika nakon *Senning/Mustard* operacije često se auskultacijski čuje snažan sistolički šum nad plućnim ušćem koji može ukazivati na pojavu subpulmonalne opstrukcije stenoze. Također, sistolički šum nad trikuspidnim ušćem ukazuje na trikuspidnu regurgitaciju. EKG često pokazuje znakove hipertrofije desne klijetke i nerijetko uske QRS komplekse. Treperenje pretklijetke (*flutter*) često se viđa, kao i ostale vrste supraventrikulskih aritmija i bradikardije. Ponekad je vidljiv i srčani blok.

Na radiogramu (RTG) obično se nalazi povećana srčana sjena.

Pomoću ehokardiografije moguće je procijeniti veličinu i funkciju klijetki, stenozu subpulmonalnog izlaznog trakta, trikuspidnu regurgitaciju, popuštanje ili opstrukcije pregrade pretklijetki i procjenu utoka plućnih vena. Stenoza gornje šuplje vene najteža je za procjenu transtorakalnom ehokardiografijom (TTE). Kontrastna ehokardiografija indicirana je za provjeru stanja pregrade zajedno s transezofagijskom ehokardiografijom.

Magnetskom rezonancijom srca (CMR) moguće je procijeniti funkciju sistemske, desne klijetke.

Kompjutorska tomografija (CT) je alternativa za pacijente s elektrostimulatorom ili klaustrofobijom.

Kardiopulmonalno testiranje u opterećenju (CPET) može otkriti popuštanje sistemske venske pregrade, te pomoći u procjeni aritmija.

Aritmije i procjena rizika za iznenadnu srčanu smrt zahtjeva posebnu pozornost odnosno Holter praćenje i elektrofiziološko testiranje.

Kateterizacija srca indicirana za procjenu plućne hipertenzije ili kada neinvazivne metode ne pružaju dovoljno podataka.

Elektrofiziološko testiranje i ugradnja ICD-a komplicirani su postupci jer pretklijetke nisu pristupačne standardnim metodama. Moguće ih je izvoditi jedino u specijaliziranim centrima s posebno školovanim osobljem. Ovi bolesnici imaju visok rizik za naglu srčanu smrt.

Tahiaritmije, pogoršana sistemska funkcija desne klijetke i vrijeme trajanja QRS-a >140ms poznati su faktori rizika.

Kriteriji za ugradnju ICD-a nisu dobro definirani.

Bolesnicima operiranim *Jatene* metodom auskultacijski moguće je čuti dijastolički šum aortalne regurgitacije i plućne stenoze.

EKG nakon arterijske izmjene je uglavnom normalan.

Ehokardiografija je temeljna dijagnostička metoda koja daje informacije o funkciji lijeve klijetke, stenozu na mjestu anastomoze arterija, plućnoj stenozu, neoortalnu regurgitaciju zalistka, promjer rastuće aorte i jasnu poziciju aortnog luka. Plućno stablo, bifurkacija i obje grane mogu se procijeniti na temelju lokalizacije i jačine stenozu. Također omogućava procjenu funkcije desne klijetke i trikuspidne regurgitacije. Ušća i tok koronarnih arterija se mogu procijeniti s transezofagijskom ehokardiografijom. Stres ehokardiografija može razotkriti disfunkciju lijeve klijetke i otkriti ishemiju miokarda.

Magnetska rezonanca srca (CMR) dobra je metoda za procjenu aorte, stenozu grana plućne arterije i distribucije protoka između lijevog i desnog plućnog krila, ukoliko ehokardiografski nalaz ne zadovoljava.

Kompjutorska tomografija (CT) može se koristiti za neinvazivni prikaz ušća i tijeka koronarnih arterija, u slučaju sumnje na stenozu te kao alternativa CMR-u.

Nuklearne tehnike mogu se koristiti za procjenu koronarne perfuzije pri sumnji na ishemiju miokarda, a ispitivanje perfuzije pluća preporučuje se u slučaju plućne stenozu radi mjerenja protoka između lijevog i desnog plućnog krila. CMR je alternativa.

Kateterizacija srca s koronarnom angiografijom indicirana je u slučaju disfunkcije lijeve klijetke i sumnje na ishemiju miokarda, pa i plućne stenoze, čak i kod asimptomatskih pacijenata.

Nakon operacije po *Rastelli*-ju u bolesnika često se čuje šum nad cijelim prekordijem koji može upućivati na stenozu provodnika, ostatni VSD te šum regurgitacije nad trikuspidnim, mitralnim ili aortnim ušćem.

Ehokardiografija je prva dijagnostička metoda za procjenu funkcije klijetki. Vezu između posteriorno postavljene lijeve klijetke i anteriorno postavljenog (zbog TGA) zaliska aorte s funkcijom provodnika između desne klijetke i stabla plućne arterije treba vizualizirati i procijeniti Doppler-om. Ostatni VSD težak je za procjenu zbog neobičnog položaja provodnika ili umetka korištenog da poveže lijevu klijetku za aortni zalistak. Doppler gradijenti preko provodnika teški su za izmjeriti, te su nepouzdana. Tlak u desnoj klijetki procijenjen na osnovi brzine trikuspidne regurgitacije od osobite je važnosti za procjenu stenoze provodnika.

Magnetska rezonancija srca (CMR) koristi se za neinvazivnu procjenu funkcije klijetki. Provodnik i polumjesečasti zalistci mogu se procijeniti, kao i postojanje ostatnog VSD-a. Kateterizacija srca koristi se za hemodinamsku procjenu stenoze provodnika, a angiografija za procjenu razine stenoze i perifernih stenoza plućne arterije (Baumgartner H. et al, 2010)

## 8.5. LIJEČENJE

Djeci koja nemaju dodatni optok, izuzetno je bitno (nakon sumnje/dijagnoze transpozicije) dati prostaglandine radi održavanja protoka kroz ductus Botalli. Nakon toga treba im napraviti atrioseptostomiju. U prva tri tjedna života djeca trebaju biti operirana operacijom po *Jateneu*, to jest izmjenom arterija, ako je moguće. Kasnije se mogu operirati operacijama po *Senningu* ili po *Rastelliju*. Ukoliko se ne operiraju, većina umre do prve godine života. U odrasloj dobi terapija je simptomatska, te ovisi o metodi operacije i komplikacijama.

Kod popuštanja desne sistemske klijetke, nakon operacije po *Senning/Mustard*, diuretici i digoksin su osnova medikamentne terapije, a uporaba ACE inhibitora i beta-blokatora još je nedovoljno ispitana. Liječenje aritmija je medikamentno, no može i ablacijom u razvijenim centrima uz tek 70-postotni uspjeh. Disfunkcija sinusnog čvora uz tahti-bradi sindrom indikacija je za elektrostimulator. Popuštanje atrijske pregrade moguće je zatvoriti perkutanom metodom. Uporaba CRT-a je eksperimentalna. U terminalnoj fazi srčanog popuštanja treba razmotriti transplantaciju srca.



Nakon operacije po *Jaten*-u u 8-10% bolesnika potrebno je liječiti opstrukciju izlaznog trakta "nove" plućne arterije ili stenozu plućne arterije, te je stent uglavnom primjeren.

Na kraju, kod bolesnika operiranih *Rastelli* metodom, nerijetko je indicirana zamjena provodnika. Ukoliko postoji ostatni VSD može biti zatvoren perkutanom transkateterskom metodom (Romfh A et al, 2012)

Tablica 9 Indikacije za operaciju nakon operacije po Senning/Mustard-u

INDIKACIJE	STUPANJ*	RAZINA**
<b>Operacija ili zamjena zalistka treba se izvesti u bolesnika s teškom simptomatskom TR bez značajne disfunkcije klijetke RVEF&gt;45%</b>	I	C
<b>Značajna sistematska disfunkcija klijetke, s ili bez TR, treba se tretirati konzervativno ili eventualno s transplantacijom srca</b>	I	C
<b>Asimptomatski LVOTO ili pogoršanje funkcije LK treba operirati</b>	I	C
<b>Simptomatsku opstrukciju plućnih vena treba operirati</b>	I	C
<b>Simptomatsku stenozu pregrade pretklijetki treba operirati</b>	I	C
<b>Simptomatske bolesnike s popuštanjem pregrade treba operirati i ne treba postaviti stent</b>	I	C
<b>Operacija ili zamjena zaliska treba se razmotriti kod asimptomatske, teške TR bez značajne disfunkcije klijetke RVEF&gt;45%</b>	IIa	C
<b>BANDING plućne arterije u odraslih bolesnika ili obrada LK s kasnijom arterijskom zamjenom eksperimentalna je i treba se izbjeći</b>	III	C

\*Klasa preporuke

\*\*Razina dokaza

TR=trikuspidna regurgitacija; LVOTO- opstrukcija izlaznog trakta lijevog ventrikula (left ventricular outflow tract obstruction); LK=lijeva klijetka; RVEF=ejekcijska frakcija desnog ventrikula (right ventricular ejection fraction)

Tablica 10 Indikacije za intervenciju nakon operacije po Senning/Mustard-u

INDIKACIJE	STUPANJ*	RAZINA**
<b>U simptomatskih bolesnika sa stenozom pregrade treba postaviti stent</b>	I	C
<b>U bolesnika s popuštanjem pregrade i značajnom cijanozom u mirovanju ili prilikom vježbe treba postaviti stent ili ga perkutano zatvoriti</b>	I	C
<b>Postavljanje stenta ili perkutano zatvaranje treba razmotriti bolesnika s popuštanjem pregrade uz znakove opterećenja klijetke zbog lijevo-desnog pretoka</b>	I	C
<b>Postavljanje stenta ili perkutano zatvaranje treba razmotriti u asimptomatskih bolesnika s popuštanjem pregrade u značajno volumno opterećenja klijetke zbog lijevo-desnog pretoka</b>	IIa	C
<b>Postavljanje stenta treba razmotriti u asimptomatskih bolesnika s popuštanjem pregrade kojima je potreban srčani elektrostimulator</b>	IIa	C
<b>Postavljanje stenta treba razmotriti u drugih asimptomatskih bolesnika sa stenozom pregrade</b>	IIb	C

\*Klasa preporuke

\*\*Razina dokaza



Tablica 11 Indikacije za intervenciju nakon operacije po Jatenu

INDIKACIJE	STUPANJ*	RAZINA**
<b>Stenoza koronarnih arterija koje uzrokuju ishemiju treba stentirati ili operirati (zavisno o podlozi)</b>	I	C
<b>RVOTO treba operirati u simptomatskih bolesnika sa sistoličkim tlakom u DK &gt;60 mmHg (brzina TR &gt;3,5 m/s)</b>	I	C
<b>RVOTO treba operirati bez obzira na simptome ukoliko se razvije disfunkcija DK</b>	I	C
<b>Treba razmotriti operaciju RVOTO u asimptomatskih bolesnika sa sistoličkim tlakom u DK &gt;80 mmHg (brzina TR &gt;4,3 m/s)</b>	Ila	C
<b>Treba razmotriti operaciju korijena (neo-)aorte ukoliko je širi od 55 mm</b>	Ila	C
<b>Treba razmotriti operaciju (ili postavljanje stenta), bez obzira na simptome, ukoliko postoji plućna stenoza sa suženjem promjera &gt;50%, sistolički tlak u RK &gt;50 mmHg i/ili ako postoji nenormalna perfuzija pluća</b>	Ila	C

\*Klasa preporuke

\*\*Razina dokaza

RVOTO- opstrukcija izlaznog trakta desnog ventrikula (right ventricular outflow tract obstruction); DK=desna klijetka; TR=trikuspidna regurgitacija

## 8.6. KOMPLIKACIJE

Nakon *Senning/Mustard* operacije disfunkcija sinusnog čvora najčešća je komplikacija. Gubitak čvora je progresivan, te je samo 40% bolesnika nakon 20 godina od operacije u sinus ritmu. Tahibradi sindrom, kao i treperenje pretklijetke ("*atrial flutter*") također su česte. Tahiaritmije uz dugotrajni srčani blok predstavljaju visok rizik od iznenadne srčane smrti. Nakon 25 godina od operacije, preko 60% bolesnika ima tešku disfunkciju desne klijetke, koja služi kao sistemska klijetka. Ujedno, predstavlja i najveći klinički problem. Vjeruje se da pri tome hipertrofija ima glavnu ulogu. Trikuspidna regurgitacija često je progresivna kao znak proširenja desne klijetke. Ponavljajuće ishemije zbog defekta perfuzije uz nenormalne pokrete zida pridonose disfunkciji lijeve klijetke. Ostale kasne komplikacije su opstrukcije sistemskih i/ili plućnih vena, što može dovesti do plućne hipertenzije. Opstrukcija gornje šuplje vene je često asimptomatska jer se drenira preko v. azygos, no ipak može dovesti do venske kongestije gornje polovice tijela i neophodne re-intervencije. Opstrukcija donje šuplje vene je rijetka. Također, nerijetko dolazi do popuštanja pregrade između pretklijetki. Ova komunikacija može biti izvor paradoksalne embolije. Opstrukcija plućnog venskog trakta je rijetka, no ukoliko postoji dovodi do plućne hipertenzije. Bolest plućnog krvožilja kao kasna komplikacija javlja se u 5-7% bolesnika, posebice kod onih s velikim VSD-om ili perzistentnim *ductusom Botalli* koji je postojao prije operacije. Na kraju, bitno je spomenuti kao komplikaciju i rezidualni VSD.

Nakon operacije po *Jatenu* stenoza plućne arterije je najčešća. Najvjerojatniji mehanizam je ožiljkavanje operiranog područja. Aritmije te iznenadna srčana smrt su rijetke. Funkcija lijeve klijetke dugo je očuvana. Postoji malena mogućnost regurgitacije zalistka neo-aorte kao i dilatacija njenog ušća. Stenoza i začepljenje koronarnih arterija javlja se u 5-7% bolesnika te se smatra da nose visok rizik za aritmije klijetki i iznenadne srčane smrti. Plućna hipertenzija je izuzetno rijetka.

Najčešće komplikacije operacije po *Rastelli*-ju su začepljenje provodnika i subaortna stenoza koja uzrokuje disfunkciju lijeve klijetke. Postoji rizik za iznenadnu srčanu smrt koja se povezuje s naglo nastalim aritmijama (Romfth A et al, 2012)

## 8.7. PREPORUKE ZA PRAĆENJE

Svi bolesnici s transpozicijom, bez obzira na njihov tip operacije, trebaju se kontrolirati barem jednom godišnje u specijaliziranim centrima, s pozornošću usmjerenom na specifična pitanja opisana iznad.

## 8.8. DODATNA RAZMATRANJA

### 1. SPORTSKE AKTIVNOSTI

Bolesnici sa simptomima ili prethodnim aritmijama trebaju se savjetovati na individualnoj osnovi zbog mogućeg povećanog rizika od aritmija provociranih vježbom (preporuka test vježba). One s odličnom hemodinamikom treba ohrabriti da redovno vježbaju, ali i da izbjegavaju naporne vježbe. Oni s manje optimalnom hemodinamikom funkcionalno su ograničeni. Naporne ili kontakt sportove treba izbjegavati, međutim redovne srednje ili male jačine fizičke aktivnosti treba obavljati.

### 2. TRUDNOĆA

Trudne bolesnice koje nisu hemodinamski stabilne imaju povećan rizik tijekom trudnoće. Bolesnice nakon operacije po *Senning/Mustard* nose povećan rizik od razvoja doživotnih aritmija ili disfunkcije desne klijetke. Bolesnice s TGA koje su u dobrom kliničkom stanju imaju veću vjerojatnost za normalnu trudnoću, iako su rizici od pobačaja, retardacije rasta fetusa i ranog porođaja viši od normalne populacije.

### 3. PROFILAKSA INFEKTIVNOG ENDOKARDITISA

Prema revidiranim kriterijima, profilaksa se preporučuje samo za visokorizične pacijente (ESC Guidelines, 2010)

## 8.9. ISHOD

Preživljenje nakon operaciju po *Senning/Mustardu* nakon 25 godina je 75-80%. Dvadesetogodišnje preživljenje nakon *Rastelli* operacije je samo 50-60%, no aktualna istraživanja su ohrabrujuća. Nakon *Jatene* operacije nakon 15 godina živo je gotovo 90% bolesnika. (Romfth A et al, 2012)

## 9. UNIVENTRIKULSKO SRCE

Naziv univentrikulsko srce (UVH – *univentricular heart*, SV – *single ventricle*) sumira različite nepravilnosti gdje nedostaju desna ili lijeva klijetka ili ukoliko su prisutne, onda su hipoplastične klijetke. Ukupno čine 1-2% svih srčanih grješaka. Prognoza bez operacijske korekcije je izuzetno loša.

Univentrikulske grješke su:

- trikuspidna atrezija
- sindrom hipoplastičnog desnog srca
- sindrom hipoplastičnog lijevog srca
- dvostruko ulazna lijeva klijetka (DILV- *double outlet left ventricle*)
- dvostruka ulazna desna klijetka (DIRV- *double outlet right ventricle*)
- nebalansirani oblik potpunog atrioventrikulskog kanala (non balanced CCAVC- *complete common atrioventricular canal*)
- univentrikulsko srce s nedefiniranom morfologijom (non determined SV)

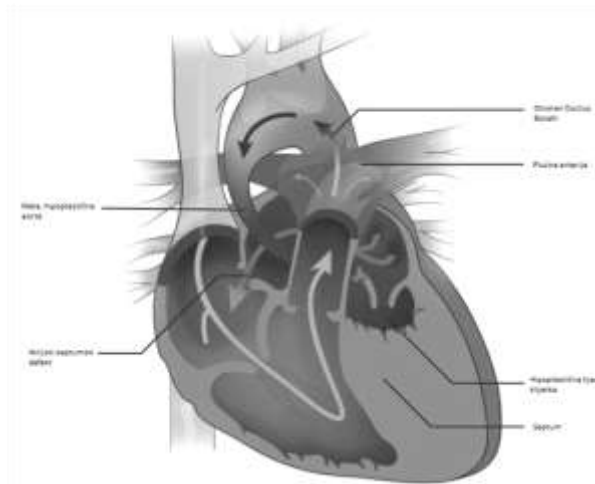
Ove nepravilnosti su uvijek povezane s dodatnim grješkama izvan ili unutar srca kao što su:

- atrijski i ventrikulski septumski defekt, atrioventrikulski septumski defekt, perzistentni *ductus Botalli*
- valvularna ili subvalvularna aortna stenoza
- anomalije aortnog luka - hipoplazija, prekid, koarktacija
- valvularna ili subvalvularna stenoza, te atrezija plućne arterije
- anomalije plućne arterije - periferne stenozе, hipoplazija, nedostatak plućnog zalistka
- nesklad između pretklijetke i klijetke, malpozicije velikih arterija (TGA)
- stenozе, regurgitacije, jašučе i/ili izvrnute valvule ili zalistci
- anomalije sistemskih ili plućnih vena (Romfth A et al, 2012)

Među grješkama s jednom klijetkom izdvaja se kao osobita sindrom hipoplastičnog lijevog srca (HLHS) s obzirom da se nakon triju palijacijskih operacija, od desne klijetke očekuje da funkcionira kao sistemska cijeli život.

## 9.1. SINDROM HIPOPLASTIČNOG LIJEVOG SRCA

Sindrom hipoplastičnog lijevog srca kompleksna je srčana grješka koja se očituje značajnim poremećajem u razvoju sviju komponenti lijevoga srca i aorte, šupljine i miokardne mase lijeve klijetke. Šupljina lijeve klijetke je malena ili ne postoji. Postoji širok spektar anomalija, no najteži je onaj koji se očituje aortnom i mitralnom atrezijom s gotovo nepostojećom lijevom klijetkom. Danas je poznato da postoji 126 fenotipova.



Slika 8 Hipoplastično lijevo srce

(uz dopuštenje *Cleveland Clinic Journal of Medicine*)

### 9.1.1. KLINIČKA SLIKA I DIJAGNOZA

Sistemske optok teče iz desnog srca putem foramena ovale i otvorenog ductusa Botalli u aortu. Život djeteta ovisi upravo o ovim strukturama. Ukoliko je prolaznost kroz ductus nedovoljna uz preuski foramen ovale, nastaje teška hipoksija. No, preširoki spoj u području pretklijetke dovodi do zastojnog popuštanja srca.

Bolest se očituje u prvim danima života. Novorođenče je nemirno, dispnoično, cijanotično, tahikardno, hipotenzivno, ima hepato i kardiomegaliju, a puls je slab na svim udovima. Uz nevedeno ima sve znakove srčanog popuštanja koji se očituju oligurijom, acidozom i povišenim serumskim laktatom.

Auskultacijski se čuje nekarakterističan ejekcijski, sistolički šum uz naglašen drugi ton.

EKG pokazuje znakove opterećenja i hipertrofije desne pretklijetke, te QR-obrazac u desnim prekordijalnim odvodima.

Na radiogramu (RTG) se vidi povećana srčana sjena, te pojačan crtež plućnog krvožilja.

Ehokardiografski nalaz je dovoljan za dijagnozu.

### 9.1.2. LIJEČENJE

Ključni cilj u liječenju hipoplastičnog lijevog srca je održavanje *ductusa Botalli* otvorenim. To se postiže primjenom prostaglandina u kontinuiranoj infuziji. Uz sve druge mjere intenzivnog napora i potpore, za poboljšanje inotropnog učinka može se dati dopamin. No to su samo privremeni postupci.

Kirurško liječenje je konačni oblik. Bez obzira na anatomski obilježja, stupnjevito palijacijsko kirurško liječenje u načelu je za sve jednako.

Prvi stupanj liječenja je operacija po *Norwood*-u. Cilj ove operacije je da se od hipoplastične ascendentne aorte i glavnog stabla plućne arterije napravi jedna žila (neoaorta) koja će davati krv u sistemski optok i koronarne krvne žile.

Drugi stupanj je operacija po *Glenn*-u. Povezuje se gornja šuplja vena s desnom plućnom arterijom. Nastaje parcijalna privremena, kavo-pulmonalna anastomoza.

Konačna potpuna kavo-pulmonalna anastomoza nastaje nakon operacije po *Fontan*-u (Šoša T et al, 2007)

### 9.1.3. ISHOD

Bez liječničke intervencije smrt najčešće nastupa tijekom prvog mjeseca života. Smrtnost nakon operacije je također visoka, najviša između prve i druge operacije, no posljednjih godina ona je sve manja.

Broj djece s hipoplastičnim lijevim srcem koja prelaze u odraslu dob zasad je malen, te njihov ishod nije u potpunosti poznat. (Romfth A et al, 2012)

## 9.2. BOLESNICI NAKON FONTANOVE OPERACIJE

Operacija po *Fontanu* uvedena je 1968. godine i postala je konačnom operacijom za bolesnike s jednom klijetkom. Cilj je operacije razdvojiti sistemski i venski optok na način da krv iz kardinalnog venskog sustava utiče direktno u pluća mimo srca, a preostalo srce funkcionira kao lijevo, neovisno o njegovom stvarnom podrijetlu. Klinički tijek i rezultati drugih operativnih tretmana univentrikulskog srca su slabi, pa je *Fontan* rješenje za sve bolesnike kod kojih je hemodinamika odgovarajuća. Operativna smrtnost i rezultati zavise od definiranih kriterija. Strog odabir pacijenata daje najbolje rane i kasne rezultate, s operativnom smrtnosti <5% u novijim istraživanjima, a uključuje nizak otpor plućnog krvožilja i plućni arterijski tlak (srednji <15mmHg), sačuvanu funkciju klijetke, dostatnu veličinu plućne arterije, neznatnu regurgitaciju AV zaliska i normalan ritam. Fenestracija se izvodi u odabranih ili u svim slučajevima (neki centri). Zbog ograničavajućeg dugoročnog rezultata, operacija po *Fontanu* nije uvijek najbolji izbor.

### 9.2.1. KLINIČKA SLIKA

Različit stupanj cijanoze i simptomi srčanog popuštanja klinički su znaci koji zavise o dostatnosti plućnog optoka, prisutstvu ili odsustvu oboljenja plućnog krvožilja, te funkciji klijetke. Napor se postupno reducira (s izuzetcima). Posljedice napora mogu se očitovati kao kompletni AV blok, aritmija (najčešće tahiaritmije), moždani udar, apsces mozga i tromboembolija, te rijetko kao iznenadna srčana smrt. Bez *Fontanove* operacije cijanoza je uvijek prisutna. Bolesnici s progresivnom opstrukcijom prema aorti posljedično imaju hipertrofiju klijetke i reducirani srčani izbačaj, a progresija opstrukcije prema plućnoj arteriji dovodi do progresije cijanoze. Nakon *Glennove* operacije produbljivanje cijanoze nastaje zbog razvoja pulmonalnih arteriovenskih malformacija ili kolaterala između gornje i donje šuplje vene. Iako je prilagođen u početku, prevelik sistemski i plućni volumen venskog priljeva relativno rano u životu dovodi do oštećenja klijetke. Regurgitacija zaliska se razvija ili napreduje, cijanoza i oštećenja srca mogu reducirati napor.

### 9.2.2. DIJAGNOZA

Kliničkim pregledom može se ustanoviti blaža proširenost jugularnih vena uz hepatomegaliju, ukoliko postoji opstrukcija anastomoze ili oštećenje klijetke. Također, bolesnik može imati i cijanozu, batičaste prste, asimetrični prsni koš i skoliozu. Auskultacijski nalaz ovisi o pridruženim anomalijama, ako postoje. Na EKG-u su najčešće vidljive aritmije.

Pleuralni izljev na radiogramu (RTG) prsnog koša budi sumnju na sindrom gubitka bjelančevina.

Ehokardiografija je ključna za procjenu funkcije klijetke i zalistka. Potrebno je uvijek prikazati Fontanov spoj, po potrebi i transezofagijskom ehokardiografijom.

Ultrazvučnim pregledom trbuha procjenjuju se moguće abnormalnosti jetre (poput fibroze, ciroze ili novotvorine).

Magnetska rezonancija i kompjutorska tomografija korisne su za procjenu Fontanovog spoja, kolateralna i plućnih vena. Također, bitne su za prikaz jetre.

Kateterizacija srca se radi u slučajevima neobjašnjivih edema, pogoršanja općeg stanja, aritmija, cijanoze i hemoptize. Ona daje informacije o funkciji klijetke, hemodinamici (uključujući otpor plućnog krvožilja i opstrukciju Fontanove i nenormalne krvožilne veze).

Prilikom svakog pregleda treba napraviti kompletnu krvnu sliku, serumske albumine, hepatogram, klirens kreatinina, a kada postoji sumnja na sindrom gubitka bjelančevina mora se procijeniti klirens  $\alpha$ 1-antitripsina.

### 9.2.3. LIJEČENJE

Antikolagulantna terapija treba biti primjenjivana doživotno. Staza krvi u pretklijetki i promjene koagulabilnosti mogu dovesti do tromboze, kao i mogućnost ponovne pojave plućne embolije. Antikoagulantna terapija je neupitno indicirana prisustvom tromboze i aritmija pretklijetki, kao i prethodna tromboembolija.

Aritmije mogu pogoršati hemodinamiku i dovesti do oštećenja, te je indicirano antiaritmijsko liječenje. Električna kardioverzija koristi se kada je terapija lijekovima neefikasna. Amiodaron može biti djelotvoran za preventivno ponavljanje aritmija uz mnogo nuspojava. Sotalol je alternativa. Bitno je razmatrati i radiofrekventnu ablaciju. Svaku pojavu aritmije treba bez odlaganja hemodinamski procijeniti.

Medikamentno liječenje sindroma gubitka bjelančevina ostaje izazov. Predlaže se smanjen unos soli, visoka proteinska dijeta, ACE inhibitori, steroidi, nadopuna albumina, visokomolekularnog heparina ponovno otvaranje fenestracije, a u slučaju neuspjeha i transplantacija srca.



Tablica 12 Indikacije za intervenciju kod univentrikulskog srca

INDIKACIJE	STUPANJ*	RAZINA**
<b>Nakon pažljive procjene, bolesnici s niskim otporom plućnog krvožilja, dobrom funkcijom AV zalistka, očuvana funkcija klijetke) treba razmotriti za operaciju po Fontanu</b>	Ila	C
<b>Bolesnike s povećanim plućnim protokom (rijetki u odrasloj dobi) treba razmotriti za "banding" plućne arterije</b>	Ila	C
<b>Bolesnike s teškom cijanozom i smanjenim plućnim protokom bez povišenog otpora plućnog krvožilja treba razmotriti za operaciju po Glenn-u</b>	Ila	C
<b>Transplantaciju srca i srce-pluća treba razmotriti kada je kliničko stanje je loše i nema druge opcije</b>	Ila	C

\*Klasa preporuke

\*\*Razina dokaza

AV= atrioventrikularni

#### 9.2.4. KOMPLIKACIJE

Nedostatak subpulmonalnog dijela klijetke rezultira trajnim povišenjem sistemskog venskog tlaka, karakterističnom izmjenom plućne hemodinamike te kroničnim otežanim punjenjem sistemske klijetke. Važno hemodinamsko pitanje koje se postavlja je kontinuirano pogoršanje funkcije sistemske klijetke. Regurgitacija AV zalistka, rast otpora plućnog krvožilja, povećanje pretklijetki, pulmonalna venska opstrukcija te zastoj i disfunkcija jetre, kao posljedica kronične sistemske venske hipertenzije. Dodatne komplikacije uključuju stvaranje tromba, razvoj plućnih arteriovenskih malformacija, sistemskih arterijsko-pulmonalnih venskih ili sistemsko-pulmonalnih arterijskih spojeva i sistemsko-pulmonalnih venskih kolaterala. Nakon operacije po *Fontanu*, većina bolesnika dobro se osjeća tijekom djetinjstva i adolescencije, iako je objektivno kapacitet vježbe reduciran.

Međutim, kliničke komplikacije se razvijaju kasnije. Progresivni pad podnošenja napora, oštećenja srca, cijanoza (osobito onih s fenestracijom), kronična venska insuficijencija i razvoj aritmija ključne su komplikacije. Deset godina nakon operacije po *Fontanu*, približno 20% pacijenata ima supraventrikulsku tahiaritmiju (uključujući tipičnu kružnu tahikardiju te treperenje i fibrilaciju pretklijetke).

Sindrom gubitka bjelančevina (PLE- *protein losing enteropathy*) je rijetka, ali važna komplikacija. Rezultira perifernim edemima, pleuralnim izljevom i ascitesom uz niske serumske albumine i povišenom razinom  $\alpha$ 1-antitripsina. Ovo su znaci slabe prognoze (petogodišnje preživljenje <50%). Bolesnici koji nakon Fontanove operacije imaju teške komplikacije, poput teško izlječive aritmije, povećanje desne klijetke, tešku regurgitaciju AV zaliska, pogoršanjem funkcije klijetke i trombozom pretklijetke, treba razmotriti za operaciju. Zamjena veza između pretklijetke i plućne arterije i potpuni kavopulmonalni spoj zajedno s ablacijom aritmija, dala je dobre rane rezultate.

Ukoliko se kasnije izvede zamjena malo je vjerojatno da će rezultirati dobrim ishodom, te u tim slučajevima preostaje transplantacija srca. Međutim, najbolje vrijeme za konverziju je nepoznato. U odabраних odraslih bolesnika možda je odgovarajuće razmotriti zatvaranja fenestracije, ukoliko postoji značajna cijanoza koja pogoršava stanje bolesnika. Kateter intervencija koristi se u opstrukciji protoka ili nenormalnog krvožilnog spoja.

#### 9.2.5. PREPORUKE ZA PRAĆENJE

Temeljem navedene problematike, liječenje i praćenje bolesnika nakon Fonatanove operacije velik je izazov. Barem jednom godišnje trebaju biti pregledani u specijaliziranoj ustanovi. Ehokardiografija, EKG, kontrola krvi i kardiopulmonalno testiranje uvijek treba biti provedeno. Intervali za magnetsku rezonanciju srca i ultrazvuk jetre (ili CT) određuju se individualno. Iscrpna procjena je obavezna za bolesnike s težim komplikacijama nakon operacije po *Fontanu*, s osobitom pozornošću na procjenu protoka krvi kroz kavopulmonalni spoj.

#### 9.2.6. DODATNA RAZMATRANJA

##### 1. SPORTSKE AKTIVNOSTI

Bolesnici nakon operacije po *Fontanu* imaju značajno smanjen kapacitet te im se savjetuje ograničenje na manje aktivne sportove.

##### 2. TRUDNOĆA

Uspješna trudnoća moguća je samo u određenih bolesnica uz pojačan nadzor, uključujući i vrijeme nakon porođaja. Postoji visok rizik za pobačaj, osobito u cijanotičnih bolesnica. ACE inhibitori su kontraindicirani u trudnoći, a upitna je i antikoagulatna terapija.

##### 3. PROFILAKSA INFEKTIVNOG ENDOKARDITISA

Preporučena je samo za bolesnike nedavnom operacije po *Fontanu* (unutar 6 mjeseci), kod bolesnika s cijanozom, umjetnim zalistkom, ostatnim protocima ili prethodnim endokarditisom. (ESC Guidelines, 2010)

#### 9.2.7. ISHOD

Desetogodišnje preživljenje iznosi gotovo 90%, no životni vijek je skraćen čak i u najboljih bolesnika nakon Fontan operacije. U rijetkim slučajevima disfunkcija klijetke ne razvija se do petog, šestog čak i sedmog desetljeća. (Romfth A et al, 2012)

## 10. ZAKLJUČAK

Zahvaljujući napretku pedijatrijske kardiologije i pedijatrijske kardiokirurgije u posljednjih pedesetak godina većina djece rođene s prirođenim srčanim grješkama prežive do odrasle dobi. Upravo zbog toga nastala je nova populacija bolesnika kojima je potreban posve nov pristup u liječenju. Kako bi im se omogućila što kvalitetnija, uglavnom doživotna medicinska skrb potreban je timski pristup pedijatrijskih kardiologa, kardiologa internista, kardiokirurga, radiologa, ginekologa, ...

Pristup bolesniku uvijek se mora temeljiti na dobroj dijagnostičkoj obradi. Status i anamneza temelj su svega, te prilikom svakog pregleda bi trebalo snimiti elektrokardiogram te saturaciju provjeriti pulsni oksimetrom. Ehokardiografija temeljna je dijagnostička metoda koja se kasnije upotunjuje magnetskom rezonancijom ili kompjutorskom tomografijom. U iznimnim slučajevima, mogu se provesti neke invazivnije dijagnostičke metode, poput kateterizacije srca.

Bolesnici s prirođenim srčanim grješkama u odrasloj dobi se susreću s komplikacijama, ponajprije krvožilnog sustava, no i ostalih sustava. Od srčanih komplikacija najčešće su aritmije, srčano popuštanje, arterijska hipertenzija te tromboembolijski incidenti. Bolesnici s tetralogijom Fallot, transpozicijom velikih krvnih žila, aortalnom stenozom i univentrikulskim srcem imaju visok rizik za naglu srčanu smrt. Neki bolesnici u kasnijoj dobi trebaju biti podvrgnuti operaciji, a neki i transplantaciji srca.

Bolesniku treba pristupiti individualno, te multidisciplinarno. Gotovo svi bolesnici imaju ograničenja u sportu i vježbanju, no to ih ne bi trebalo sprječavati da se bave tjelesnom aktivnošću. Također, bitna je i profesionalna orijentacija mladih ljudi. Bolesnicama koje žele zasnovati obitelj treba pružiti podršku - od medicinske do psihološke, te onim bolesnicama koje ne bi preživjele trudnoću radi kompleksnosti srčane grješke bi trebalo savjetovati da ne zatrudne.

Za sve srčane grješke postoje smjernice koje bi trebale voditi liječnika kroz liječenje bolesnika, ali je pristup svakom bolesniku osobit!

## 11. ZAHVALE

Zahvaljujem svom mentoru prof.dr.sc. Ivanu Malčiću na pomoći, razumijevanju, profesionalnosti, susretljivosti i inspiraciji. Upravo je on prije nekoliko godina u meni probudio interes i svijest o bolesnicima rođenim s prirođenim srčanim grješkama te o njihovim problemima koji ih prate tijekom odrastanja.

Zahvaljujem cijeloj svojoj obitelji koja me poticala i podupirala tijekom cijelog mog školovanja. No ponajprije zahvaljujem svojim roditeljima. Uvijek su bili uz mene – u težim trenucima mi pomagali i pružali potporu, a lijepe trenutke još više uljepšali. Od samog početka podržavali su sve moje odluke i pomagali ostvariti sve moje snove i želje! Moj uspjeh je i njihov uspjeh.

Također, zahvaljujem svojim prijateljima koji su imali razumijevanja za mene i moj studij te mi bili podrška i veselje.

## 12. LITERATURA

1. Aboulhosn JA, Child JS (2011) Congenital heart disease in adults. Walsh RA, Fang JC, Fuster V. Hurst's the heart manual of cardiology. Singapore, McGraw-Hill
2. Alsoufi B, Awan A, Al-Omrani A, Al-Ahmadi M, Canver CC, Bulbul Z, Kalloghlian A, Al-Halees Z (2009) The Rastelli procedure for transposition of the great arteries: resection of the infundibular septum diminishes recurrent left ventricular outflow tract obstruction risk. *Ann Thorac Surg.* 88(1):137-42
3. Anić D (2007) Kirurgija prirođenih srčanih grešaka. Šoša T i suradnici. Kirurgija. Zagreb, Naklada Ljevak
4. Baumgartner H, Bonhoeffer P, De Groot NM, de Haan F, Deanfield JE, Galie N, Gatzoulis MA, Gohlke-Baerwolf C, Kaemmerer H, Kilner P, Meijboom F, Mulder BJ, Oechslin E, Oliver JM, Serraf A, Szatmari A, Thaulow E, Vouhe PR, Walma E; Task Force on the Management of Grown-up Congenital Heart Disease of the European Society of Cardiology (ESC); Association for European Paediatric Cardiology (AEPC); ESC Committee for Practice Guidelines (CPG) (2010) ESC Guidelines for the management of grown-up congenital heart disease. *Eur Heart J.* 2010 Dec;31(23):2915-57 *TABLICE*
5. Bocelli A, Favilli S, Pollini I et al (2013) Prevalence and long-term predictors of left ventricular hypertrophy, late hypertension, and hypertensive response to exercise after successful aortic coarctation repair. *Pediatr Cardiol* 34: 620-9
6. Bove EL (1987) Senning's procedure for transposition of the great arteries. *Ann Thorac Surg* 43(6):678-80
7. Bridges N.D., Mayer J.E., Jr., Lock J.E., Jonas R.A., Hanley F.L., et al. (1992) Effect of baffle fenestration on outcome of the modified Fontan operation *Circulation* 86(6): 1762-1769
8. Cohen M, Fuster V, Steele PM, Driscoll D, McGoon DC (1989) Coarctation of the aorta. Long-term follow-up and prediction of outcome after surgical correction. *Circulation*80(4): 840-845

9. Dilber D, Malčić I (2009) Spectrum of congenital heart defects in Croatia. *Eur J Pediatr* 169: 543-50
10. Drinković N, Štambuk K (2008) Kongenitalne srčane greške u odraslih osoba. Vrhovac B i suradnici. *Interna medicina*. Zagreb, Medicinska biblioteka
11. Ellis CR, Graham TP, Byrd BF (2005) Clinical presentations of unoperated and operated adults with congenital heart disease. *Curr Cardiol Rep*7(4):291-298
12. Fredenburg TB, Johnson TR, Cohen MD (2011) The Fontan procedure: anatomy, complications, and manifestations of failure. *Radiographics* 31(2):453-63
13. Gatzoulis MA, Webb GD, Daubeney PEF (2003) *Diagnosis and Management of Adult Congenital Heart Disease*. Toronto, Churchill Livingstone
14. Goo HW, Park IS, Ko JK, Kim YH, Seo DM, Yun TJ, Park JJ, Yoon CH (2003) CT of congenital heart disease: normal anatomy and typical pathologic conditions. *Radiographics* 23 Spec No:S147-65
15. Hinton RB, Martin LJ, Rame-Gowda S, Tabangin ME, Cripe LH, Benson DW (2009) Hypoplasticleft heart syndrome links chromosome 10q and 6q and is genetically related to bicuspid aortic valve. *J Am Coll Cardiol* 53: 1065-71
16. Hiramatsu T, Okamura Y, Komori S, Nishimura Y, Mori H, Hayashi H, Suzuki H, Takeuchi T (2005) Jatene procedure with arch repair; usefulness of rapid two-stage repair. *Kyobu Geka* 58(13):1128-31
17. Houston A, Hillis S, Lilley S, Richens T, Swan L (1998) Echocardiography in adult congenital heart disease. *Heart* 80(Suppl 1): S12–S26
18. Krasuski RA (2010) *Congenital Heart Disease in the Adult*. *Cleve Clin J Med*, article. *SLIKE*
19. Li W, Somerville J (1998) Infective endocarditis in the grown-up congenital heart (GUCH) population. *Eur Heart J* 19(1):166-73

20. Li W, Somerville J (2000) Atrial flutter in grown-up congenital heart (GUCH) patients. Clinical characteristics of affected population. *Int J Cardiol* 75(2-3):129-37
21. Malčić I (2001) Pregled kroz pedijatrijsku kardiologiju. Malčić I i suradnici. *Pedijatrijska kardiologija*. Zagreb, Medicinska naklada
22. Malčić I (2003) Reumatske valvularne srčane greške. Mardešić D i suradnici. *Pedijatrija*. Zagreb, Školska knjiga
23. Malčić I, Kniewald H, Jelić A, Belina D, Dilber D, Šarić D, Anić D, Bartoniček D (2014) Koarktacija aorte kod djece u 10-godišnjoj kiničkoj epidemiološkoj studiji: dijagnostičko i terapijsko razmatranje; članak
24. Marcotte F, Poirier N, Pressacco J, Paquet E, Mercier LA, Dore A, Ibrahim R, Khairy P (2009) Evaluation of adult congenital heart disease by cardiac magnetic resonance imaging. *Congenit Heart Dis* 4(4):216-30
25. Marino BS (2002) Outcomes after the Fontan procedure. *Curr Opin Pediatr* 14(5):620-6
26. Marx GR (2000) "Repaired" Aortic Coarctation in Adults: Not a "Simple" Congenital Heart Defect. *JACC* 35:1003–6
27. Miller-Hance WC, Silverman NH (2000) Transesophageal echocardiography (TEE) in congenital heart disease with focus on the adult. *Cardiol Clin* 18(4):861-92
28. O'Laughlin MP, Perry SB, Lock JE, et al (1991) Use of endovascular stents in congenital heart disease. *Circulation* 83:1923–1939
29. Ou P, Celermajer DS, Calcagni G, Brunelle F, Bonnet D, Sidi D (2007) Three-dimensional CT scanning: a new diagnostic modality in congenital heart disease *Heart*. Aug 93(8): 908–913
30. Parks WJ, Ngo TD, Plauth WH, et al (1995) Incidence of aneurysm formation after Dacron patch aortoplasty repair for coarctation of the aorta: long-term results and assessment utilizing magnetic resonance angiography with three-dimensional surface rendering. *J Am Coll Cardiol* 26:266–271

31. Perloff JK (1991) Congenital heart disease in adults. A new cardiovascular subspecialty. *Circulation* 84(5):1881–1890
32. Report of the British Cardiac Society Working Party (2002) Grown-up congenital heart (GUCH) disease: current needs and provision of service for adolescents and adults with congenital heart disease in the UK. *Heart* 88 Suppl 1:i1-14
33. Romfh A, Pluchinotta FR, Porayette P, Valente AM, Sanders SP (2012) Congenital Heart Defects in Adults : A Field Guide for Cardiologists. *J Clin Exp Cardiol Suppl* 8
34. Rosenthal E (2005) Coarctation of the aorta from fetus to adult: curable condition of life long disease process? *Heart* 91(11): 1495-1502
35. Somerville J. Management of adults with congenital heart disease: an increasing problem (1997) *Annu Rev Med* 48:283–293
36. Walhout RJ, Suttorp MJ, Mackaij GJ, Ernst JM, Plokker HW (2009). Long-term outcome after balloon angioplasty of coarctation of the aorta in adolescents and adults: Is aneurysm formation an issue? *Catheter Cardiovasc Interv* 73(4):549-556
37. Warnes CA, Williams RG, Bashore TM, Child JS, Connolly HM, et al. (2008) ACC/AHA 2008 Guidelines for the Management of Adults with Congenital Heart Disease: a report of the American College of Cardiology/American Heart Association Task Force on Practice Guidelines (writing committee to develop guidelines on the management of adults with congenital heart disease)." *Circulation* 118(23): e714-833
38. Wernovsky G, Dominguez TE, Gruber PJ, Andreson RH (2009) Hypoplasia of the left Heart, *Pediatric Cardiology* 3rd edition. Churchill Livingstone Elsevier, Philadelphia, p 625-45



## 13. ŽIVOTOPIS

Rođena sam 16. srpnja 1989. u Zagrebu. Nakon završene osnovne škole u Brezovici, uz koju sam paralelno pohađala glazbenu školu Blagoje Bersa, upisujem IV. gimnaziju u Zagrebu.

Medicinski fakultet upisujem 2008. godine.

Tijekom studija aktivno sudjelujem u radu studentskih organizacija.

Članica sam SSHLZ-a (Studentske sekcije hrvatskog liječničkog zbora), hrvatskog ogranka međunarodne udruge studenata medicine EMSA-e (*European Medical Students Association*) Zagreb, te CroMSIC-a (*Croatian Medical Students International Committee*). Unutar tih udruga sudjelujem u organizaciji brojnih studentskih kongresa, edukacija te dobrotvornih akcija. Također, aktivno sudjelujem u radu Studentskih sekcija za pedijatriju i kardiologiju. Ponosna sam članica Pjevačkog zbora studenata medicine "*Lege artis*".

Prisustvovala sam mnogim kongresima i simpozijima, među kojima i na "*3<sup>rd</sup> European Meeting: Adult Congenital Heart Disease*" u Münchenu 2012. godine.

Od 2011. do 2014. godine demonstrator sam na Zavodu za patofiziologiju, od 2012. do 2014. demonstrator iz Kliničke propedeutike na Klinici za bolesti srca i krvnih žila KBC-a Zagreb, a od 2013. do 2014. na Klinici iz pedijatrije KBC-a Zagreb.

Poznajem engleski i talijanski jezik.

Usko područje interesa mi je kardiologija.