

Klinička raznolikost bolesti uzrokovane nasljednim mutacijama gena za prijenosnik tiamina - 2 (ThTr2)

Debeljak, Lucija

Master's thesis / Diplomski rad

2015

Degree Grantor / Ustanova koja je dodijelila akademski / stručni stupanj: **University of Zagreb, School of Medicine / Sveučilište u Zagrebu, Medicinski fakultet**

Permanent link / Trajna poveznica: <https://um.nsk.hr/um:nbn:hr:105:479213>

Rights / Prava: [In copyright](#)

Download date / Datum preuzimanja: **2022-09-27**



Repository / Repozitorij:

[Dr Med - University of Zagreb School of Medicine Digital Repository](#)



**SVEUČILIŠTE U ZAGREBU
MEDICINSKI FAKULTET**

Lucija Debeljak

**Klinička raznolikost bolesti uzrokovane
nasljednim mutacijama gena za
prijenosnik tiamina-2 (ThTr2)**

DIPLOMSKI RAD



Zagreb, 2015.

**SVEUČILIŠTE U ZAGREBU
MEDICINSKI FAKULTET**

Lucija Debeljak

**Klinička raznolikost bolesti uzrokovane
nasljednim mutacijama gena za
prijenosnik tiamina-2 (ThTr2)**

DIPLOMSKI RAD

Zagreb, 2015.

Ovaj diplomski rad izrađen je u Zavodu za bolesti metabolizma Klinike za pedijatriju Kliničkog bolničkog centra Zagreb pod vodstvom prof.dr.sc. Ive Barića i predan je na ocjenu u akademskoj godini 2014./2015.

Mentor rada: prof. dr. sc. Ivo Barić, dr. med.

KRATICE

ACTH - adrenokortikotropni hormon

ADC - *apparent diffusion coefficient*

BBGD - bolest bazalnih ganglija osjetljiva na biotin

BE - *base excess*

BTBGD - bolest bazalnih ganglija osjetljiva na biotin i tiamin

cDNA - *copy DNA*

CoA - koenzim A

CT - kompjutorizirana tomografija

DNA - deoksiribonukleinska kiselina

EEG - elektroencefalogram

FLAIR - *fluid attenuation inversion recovery*

HEK293 - *human embryonic kidney 293 cells*; stanice bubrega humanog embrija
293

JIL - jedinica intenzivnog liječenja

MR - magnetna rezonancija

NAA – N-acetil-aspartat

PCO₂ - parcijalni tlak CO₂

PDH – piruvat dehidrogenaza

RFC1 - *reduced folate carrier*

SLC - *solute carrier*

ThTr1 - transporter tiamina-1

ThTr2 - transporter tiamina-2

TMP - tiamin monofosfat

TPP - tiamin pirofosfat

SADRŽAJ

1. O NASLJEDNIM METABOLIČKIM BOLESTIMA I TIAMINU	8
1.1. NASLJEDNE METABOLIČKE BOLESTI	8
1.2. O TIAMINU	10
1.3. IZVOR TIAMINA I NJEGOVA APSORPCIJA.....	12
2. ETIOPATOGENEZA	14
3. KLINIČKA SLIKA	16
3.1. NEONATALNA LAKTACIDOZA.....	16
3.2. INFANTILNI SPAZMI S PROGRESIVNOM ATROFIJOM MOZGA I BILATERALNIM LEZIJAMA BAZALNIH GANGLIJA I TALAMUSA.....	19
3.3. LEIGHOV SINDROM	22
3.3.1. PRIKAZ BOLESNIKA	25
3.4. BOLEST BAZALNIH GANGLIJA OSJETLJIVA NA BIOTIN I TIAMIN	28
3.5. ENCEFALOPATIJA NALIK NA WERNICKEOVU ENCEFALOPATIJU.....	32
4. DIJAGNOSTIČKE MOGUĆNOSTI.....	34
5. TERAPIJA	36
6. ZAKLJUČAK.....	37
7. ZAHVALE	38
8. LITERATURA	39
9. ŽIVOTOPIS	43

SAŽETAK

Klinička raznolikost bolesti uzrokovane nasljednim mutacijama gena za prijenosnik tiamina-2 (ThTr2)

Lucija Debeljak

Nasljedni manjak prijenosnika tiamina-2 autosomno je recesivno nasljedna metabolička bolest uzrokovana mutacijom gena SLC19A3 na kromosomskoj poziciji 2q36.3. Gen SLC19A3 kodira prijenosnik tiamina-2 koji je široko rasprostranjen po tijelu, a u crijevima je zadužen za apsorpciju tiamina u epitelne stanice crijeva u zamjenu za vodikov ion. Mutacija gena za ovaj prijenosnik rezultira nedostatnom resorpcijom tiamina iz crijeva i time njegovom smanjenom dostupnošću u tkivima. Kako je tiamin vrlo važan kofaktor u energetske metabolizmu, najosjetljiviji na manjak tiamina su neuroni, stanice s najvećim zahtjevom za energiju.

Nasljedni manjak prijenosnika tiamina-2 vrlo je zanimljiva bolest zbog svoje, zasad neobjašnjive, varijabilnosti kliničke slike, raspodjele patoloških promjena na mozgu i različite dobi javljanja simptoma među bolesnicima s istim mutacijama. Do sada je opisano pet kliničkih fenotipova. To su:

1. Reverzibilna neonatalna laktacidoza,
2. Infantilni spazmi s progresivnom atrofijom mozga i bilateralnim lezijama bazalnih ganglija i talamusa,
3. Leighov sindrom,
4. Bolest bazalnih ganglija osjetljiva na tiamin i biotin,
5. Encefalopatija nalik na Wernickeovu encefalopatiju.

Za sada ne postoji specifični biomarker po kojem bi se bolest mogla dijagnosticirati i po kojem bi se mogao pratiti njen tijek. Dijagnoza se postavlja na temelju specifične slike dobivene magnetnom rezonancijom, a potvrda dijagnoze moguća je jedino analizom gena. Zajedničko obilježje svih kliničkih fenotipova je vrlo dobra reakcija na terapiju visokim dozama tiamina i/ili biotina. Rano postavljanje sumnje na ovu bolest i primjena biotina i tiamina je presudno za zaustavljanje progresije, izbjegavanje trajnih neuroloških oštećenja i, kada je moguće, popravak reverzibilnih oštećenja mozga.

Ključne riječi: *ThTr2, SLC19A3, bazalni gangliji, biotin, tiamin*

SUMMARY

Clinical variety of disease caused by inherited mutations in the gene for thiamine transporter-2 (ThTr2)

Lucija Debeljak

Deficiency of thiamine transporter-2 is autosomal recessive hereditary disease caused by mutations in SLC19A3 gene on 2q26.3 position. Mutations in the SLC19A3 gene manifest as a decreased activity of a transmembrane protein, second thiamine transporter, resulting in an insufficient B1 vitamin uptake from the small intestine and therefore, its decreased availability on the periphery. As thiamine is an important cofactor in energy metabolism, it is hypothesized that the pattern of injury in ThTr2 deficiency depends largely on the metabolic demands of certain cells, with the areas of higher energy demands, such as brain, being those with selectively greater vulnerability. Hereditary deficiency of thiamine transporter-2 is a very interesting disease for investigation because of its, so far unexplained, variability of the clinical presentation. So far, five clinical phenotypes of ThTr-2 deficiency have been described:

1. Reversible neonatal lactic acidosis,
2. Infantile spasms with progressive atrophy of brain and bilateral lesions of basal ganglia and thalamus,
3. Leigh syndrome,
4. Biotin-thiamine responsive basal ganglia disease
5. Wernicke-like encephalopathy.

No validated biomarkers for diagnosis of deficiency of thiamine transporter-2 are available at the moment. The diagnosis is made on the basis of specific injury pattern on brain MR and the confirmation of diagnosis is possible only through whole-genome sequencing. All clinical phenotypes respond very well to therapy with high doses of thiamin and/or biotin. Early suspicion of this disease as well as administration of biotin and thiamine is crucial for prevention of progression, avoiding permanent neurological damage and, when possible, repairing of reversible brain damage.

Key words: *ThTr2, SLC19A3, basal ganglia, biotin, thiamine*

1. O NASLJEDNIM METABOLIČKIM BOLESTIMA I TIAMINU

1.1. NASLJEDNE METABOLIČKE BOLESTI

Skupina nasljednih metaboličkih bolesti velika je i iznimno raznolika. U njihovoj se podlozi nalaze nasljedni genetski poremećaji koji se očituju poremećajima u metabolizmu zbog čega se ove bolesti često nazivaju i urođenim greškama metabolizma. To su monogeniski nasljedne bolesti koje se velikom većinom nasljeđuju po Mendelovim pravilima nasljeđivanja, najčešće autosomno recesivno, a manjim dijelom maternalnim, mitohondrijskim nasljeđivanjem. Zbog mutacije gena, određeni se genski produkt ili ne proizvodi ili se proizvodi u formi i/ili količini koja nije zadovoljavajuća za obavljanje određenog biokemijskog procesa, zbog čega dolazi do razvoja kliničke slike. Budući da u ljudskom tijelu postoje proteini najrazličitijih funkcija, promjena njihove strukture ili funkcije uzrok je izuzetne brojnosti i raznovrsnosti nasljednih metaboličkih bolesti.

Nasljedne metaboličke bolesti mogu se podijeliti na više načina. Jedna od mogućih podjela odnosi se na vrstu proteina čija je funkcija poremećena, pa razlikujemo enzimopatije, bolesti zbog abnormalnosti transportnih proteina, bolesti zbog abnormalnosti staničnih receptora, bolesti zbog abnormalnosti ionskih kanala, itd. Druga podjela odnosi se na područje metabolizma koje je zahvaćeno bolešću. Na ovaj način nasljedne metaboličke bolesti dijelimo na:

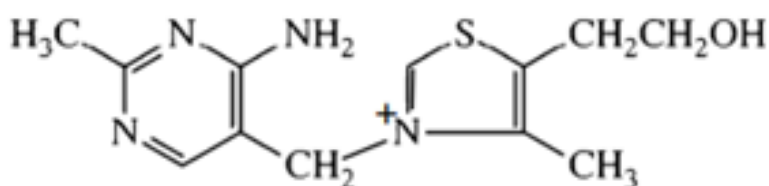
1. Poremećaje metabolizma aminokiselina
2. Organske acidurije
3. Poremećaje metabolizma purina ili pirimidina
4. Poremećaje metabolizma ugljikohidrata
5. Poremećaje metabolizma lipida
6. Poremećaje metabolizma i transporta vitamina ili njihovih kofaktora
7. Poremećaje metabolizma porfirina ili hema
8. Poremećaje apsorpcije i transporta minerala
9. Poremećaje energetskog metabolizma
10. Poremećaje lizosoma i organela povezanih s lizosomima
11. Peroksisomske bolesti

12. Poremećaje prometa metala i dr.

Svaka je bolest iz ove skupine zasebno rijetka u općoj populaciji, s incidencijom najčešće između 1:10 000 i 1:100 000, ali se smatra da čak 1% sve novorođenčadi boluje od neke nasljedne metaboličke bolesti koja se može očitovati bilo kad u životu. S obzirom na to da svijest o ovolikoj zastupljenosti nasljednih metaboličkih bolesti još uvijek nije razvijena među liječnicima, većinom se na metabolički poremećaj ne posumnja dovoljno rano u postavljanju diferencijalne dijagnoze bolesti. Budući da za brojne nasljedne metaboličke bolesti postoji adekvatna terapija koja može spriječiti invalidnost i smrt djeteta, iznimno je važno pravodobno postaviti sumnju na metaboličku bolest te katkad već pri samoj sumnji uvesti terapiju, ne čekajući postavljanje konačne dijagnoze.

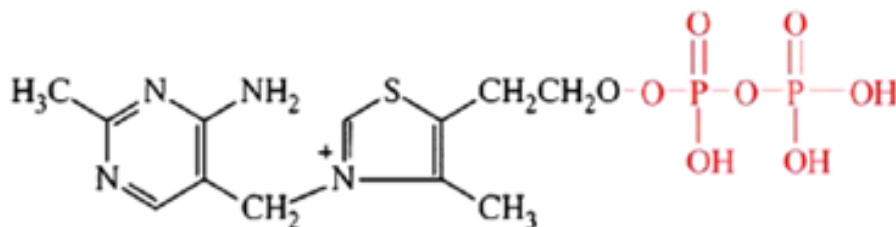
1.2. O TIAMINU

Tiamin, drugog naziva vitamin B1, je vitamin topiv u vodi, vrlo važan za normalno funkcioniranje živčanog sustava. Osim što je topiv u vodi, tiamin se dobro topi u metanolu i glicerolu, a praktički je netopljiv u etanolu, acetonu i benzenu. U kiselim je otopinama stabilan, dok se u neutralnim i lužnatim otopinama brzo razgrađuje. Biciklički je spoj koji se sastoji od tiazolskog i aminopirimidinskog prstena, povezanih metilenskim mostom.



Slika 1. Građa molekule tiamina
Prema: Brown (2014.), str. 578

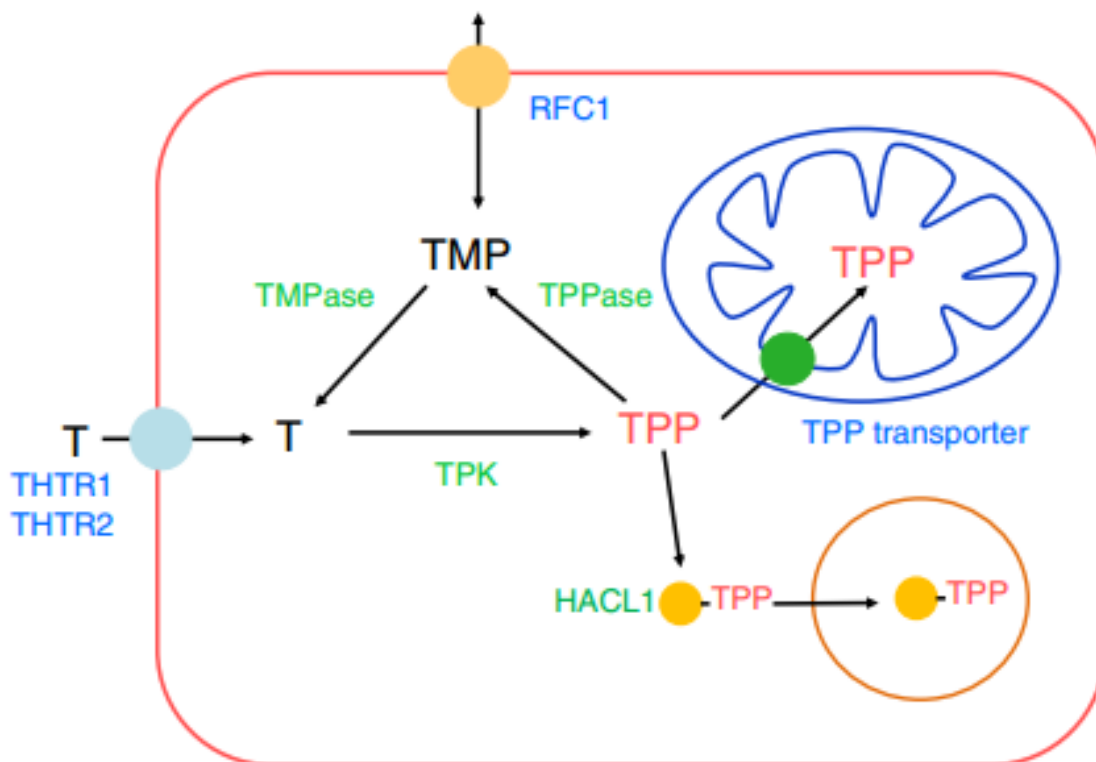
Alkoholni bočni lanac tiazolskog prstena esterificira se prilikom njegove pretvorbe u aktivnu formu, tiamin pirofosfat (TPP).



Slika 2. Građa tiamin pirofosfata, aktivne forme tiamina
Prema: Brown (2014.), str. 578

Tiamin pirofosfat koenzim je brojnih enzima u energetskeg metabolizmu. To su:

1. kompleks dehidrogenaza α -ketokiselina, koji sačinjavaju:
 - a) piruvat dehidrogeza,
 - b) α -ketoglutarat-dehidrogenaze,
 - c) dehidrogenaza α -ketokiselina razgranatog lanca,
2. transketolaza,
3. 2-hidroksiacil-CoA-liaza (Casteels et al., 2007).



Slika 3. Iskorištavanje tiamina unutar stanice

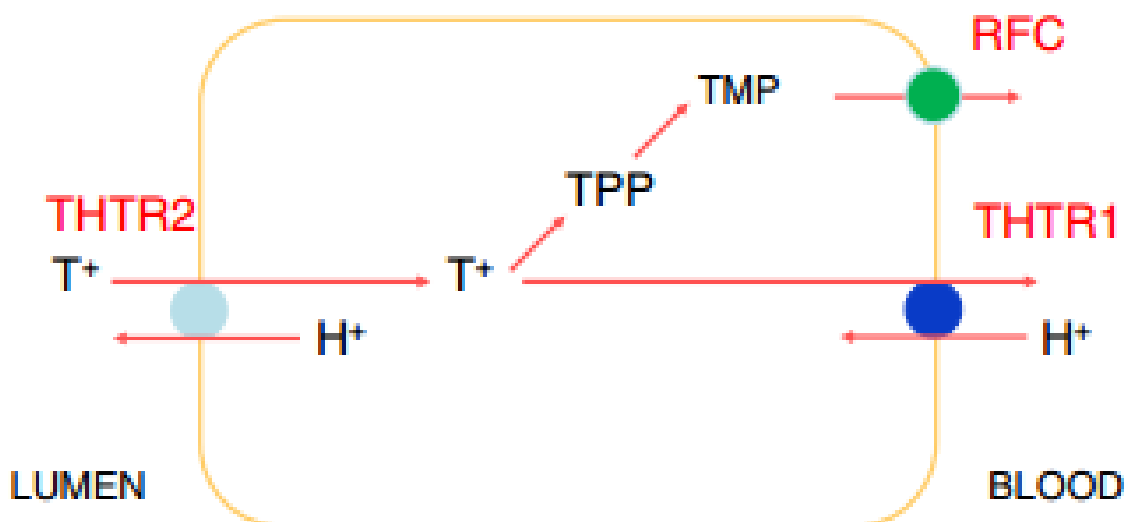
Prema: Brown (2014.), str. 579

Stvaranjem TPP u citoplazmi, on postaje odmah dostupan transketolazama ili se, preko TPP-transportera, prenosi u matriks mitohondrija gdje se nalaze dehidrogenaze (Kang i Samuels 2008). Za ugradnju u hidroksiacil-CoA liazu, tiamin se najprije veže za apoprotein nakon čega se prenosi u peroksisome (Casteels et al., 2007) pomoću transportera HACL1.

1.3. IZVOR TIAMINA I NJEGOVA APSORPCIJA

Tiamin se ne sintetizira u ljudskom tijelu. U zalihama ga možemo naći samo za dvadesetodnevne potrebe pa je stoga iznimno važno u prehrani imati izvor vitamina B1. Iako u malim količinama, možemo ga naći u većini namirnica. Najvažniji biljni izvori vitamina B1 su nerafinirane žitarice, zeleno povrće, suncokretove sjemenke i pivski kvasac, a životinjski izvori su meso tune, svinjetina, jaja i životinjska jetra.

Apsorbira se u gornjem dijelu tankog crijeva preko dva prijenosnika: prijenosnik tiamina-1 (ThTr1) i prijenosnik tiamina-2 (ThTr2), koji su produkti gena SLC19A2 odnosno SLC19A3 (Ganapathy et al., 2004; Zhao & Goldman 2013). Ti su prijenosnici međusobno vrlo slični, imaju 12 transmembranskih podjedinica s poklapanjem slijeda aminokiselina u 48% te su pH-ovisni prijenosnici tiamina visokog afiniteta (Rajgopal A et al., 2001). Oba su transportera široko rasprostranjena po tijelu, ali im se koncentracija mijenja s obzirom na vrstu tkiva, a imaju i različita kinetička svojstva. Također, različito su smješteni i na polariziranim stanicama kao što su epitelne stanice crijeva ili renalni tubuli (Boulware et al., 2003). Dok se tiamin ovim prijenosnicima prenosi uglavnom u slobodnom obliku, postoji i mehanizam prijenosa u obliku tiamin monofostata (TMP), kojeg olakšava reducirani prijenosnik folata (RFC1), produkt gena iste SLC-porodice, SLC19A1 (Zhao et al., 2002).



Slika 4. Mehanizam prijenosa tiamina iz lumana crijeva u krv

Prema: Brown (2014.), str. 578

Na luminalnoj površini crijeva, glavni transporter tiamina je ThTr2, koji unosi tiamin u crijevnu epitelnu stanicu u zamjenu za vodikov ion. Na bazalnoj površini nalazimo većinom ThTr1 koji je zadužen za oslobađanje slobodnog tiamina u cirkulaciju.

U epitelnim stanicama crijeva, jedan dio tiamina može biti pretvoren u TPP i TMP i na taj način, preko transportera RFC1, biti oslobođen u krv.

Manjak tiamina u prehrani najčešće se očituje kao odavno poznata bolest "beri-beri", neurološkim i kardiološkim simptomima. U alkoholičara, kod kojih zbog malapsorpcije dolazi do manjka tiamina, javlja se Wernickeova encefalopatija s Korsakoffljevom psihozom. Osim zbog deficitarne prehrane, manjak tiamina može biti uzrokovan i genetskim poremećajima. Mutacijom SLC19A2 gena za ThTr1 nastaje Rogerov sindrom koji se očituje megaloblastičnom anemijom, diabetesom melitusom i nagluhošću (Neufeld et al 2001; Ricketts et al 2006, OMIM 249270). Mutacije SLC19A3 gena, koji također kodira prijenos tiamina, ima vrlo široki spektar kliničke ekspresije s prvenstveno neurološkim simptomima, o kojima se govori u ovom diplomskom radu.

Povod za odabir ove teme bilo je osobno iskustvo s bolesnikom na Zavodu za metabolizam Kliničkog bolničkog centra Zagreb, kojem je dijagnosticiran nasljedni manjak prijenosnika tiamina-2 uslijed mutacije gena SLC19A3, a s ciljem informiranja stručne javnosti o ovom rijetkom, ali lječivom uzroku Leighovog sindroma.

2. ETIOPATOGENEZA

Nasljedni manjak prijenosnika tiamina-2 posljedica je mutacija SLC19A3 gena na dugom kraku 2. kromosoma. Da su mutacije SLC19A3 gena odgovorne za nastanak ove bolesti, otkriveno je upotrebom parametarske analize povezanosti (eng. *linkage analysis*). Znanstvenici su analizirali genom desetero djece koja su bolovala od bolesti bazalnih ganglija osjetljive na biotin i tiamin te mapirali genetski defekt kod svih ispitanika na poziciji 2q36.3, u regiji veličine 2Mb između D2S2354 i D2S1256 (Zeng et al., 2005). Zbog njegove povezanosti s prijenosom tiamina, istraživači su posumnjali i potvrdili da se radi o SLC19A3 genu koji sadrži 7 egzona u rasponu 32.9kb s kodirajućom sekvencom ograničenom između 2. i 6. egzona. Do sada je pronađeno ukupno 19 mutacija SLC19A3 gena koje se povezuju s manjkom prijenosnika tiamina-2. To su:

- c.1047G>C (Kono et al., 2009)
- c.1079dupT (Ortigoza-Escobar et al., 2014)
- c.1154T>G (Kevelam et al., 2013)
- c.1264A>G (Zeng et al., 2005; Distelmaier et al., 2013)
- c.1332C>G (Kevelam et al., 2013)
- c.20C>A (Derards et al., 2013)
- c.218A>G (Kono et al., 2009)
- c.280T>C (Schänzer et al., 2013)
- c.507C>G (Kevelam et al., 2013)
- c.517A>G (Fassone et al., 2013)
- c.527C>A (Kevelam et al., 2013)
- c.541T>C (Kevelam et al., 2013)
- c.68G>T (Zeng et al., 2005; Kevelam et al., 2013)
- c.74dupT (Serrano et al., 2012; Debs et al., 2009)
- c.895_925del (Kevelam et al., 2013)
- c.958G>C (Yamada et al., 2010)
- c.980-14A>G (Serrano et al., 2012; Debs et al., 2009)
- c.980-38dupA (Debs et al., 2009)
- r.1173_1314del (Kevelam et al., 2013)

Posljedica mutacija gena za prijenosnik tiamina-2 je promjena građe podjedinica transmembranskog prijenosnika tiamina, s posljedično smanjenom apsorpcijom tiamina iz crijeva i njegovom smanjenom raspoloživosti u tkivima (Pérez-Dueñas et al., 2013). Budući da je tiamin vrlo važan kofaktor u energetske metabolizmu, najosjetljiviji na njegov manjak bit će stanice sa najvišim metaboličkim zahtjevima - neuroni. Smatra se da je distribucija patoloških promjena mozga, koja je specifična za svaki klinički fenotip nasljednog manjka prijenosnika tiamina-2, uvelike ovisi o regionalnim varijacijama u metabolizmu glukoze za različite dobne skupine, tako da su dijelovi mozga koji imaju veću potražnju za energijom selektivno vulnerabilnija (Pérez-Dueñas et al., 2013).

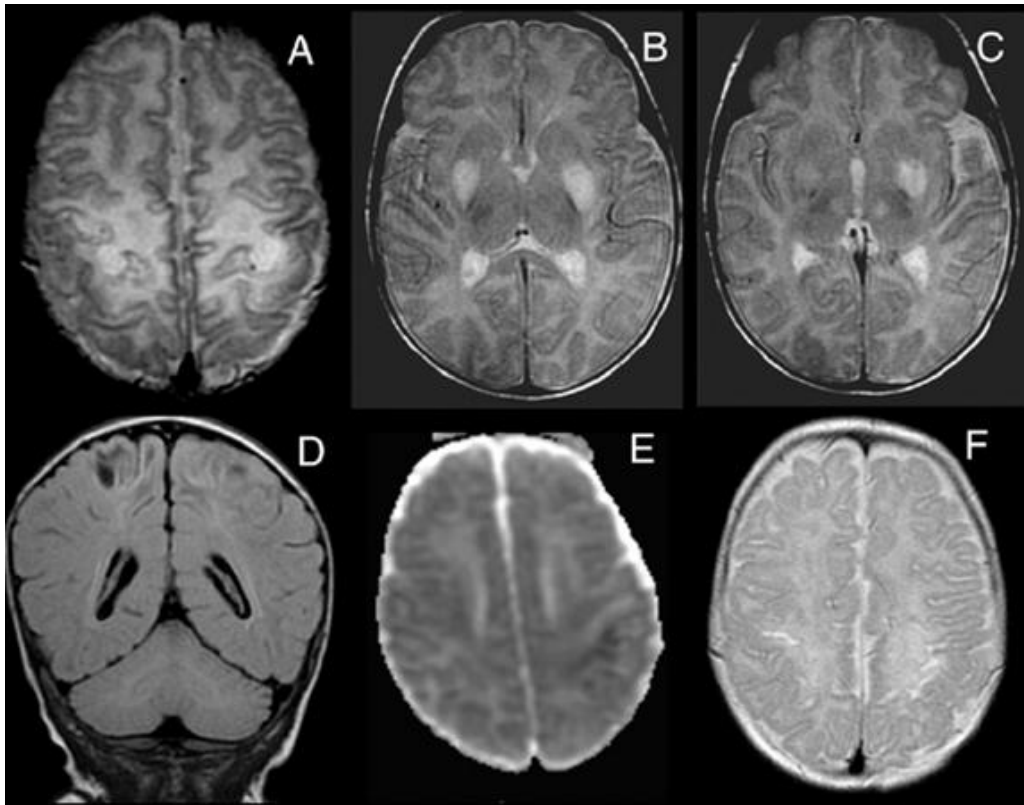
3. KLINIČKA SLIKA

3.1. NEONATALNA LAKTACIDOZA

Reverzibilna neonatalna laktacidoza je posljednji otkriveni klinički fenotip mutacije SLC19A3 gena. Do sada je opisan samo jedan bolesnik (Pérez-Dueñas et al., 2013). Radilo se o jednomjesečnom djetetu koje je nakon 3 dana slabog hranjenja, povraćanja i razdražljivosti postalo letargično s povremenim opistotonusom, nemirom ruku, hiperrefleksijom i klonusom svih ekstremiteta, slabijim refleksima hvatanja na rukama i nogama te pojačanim Moorovim refleksom. Dijete je potomak zdravih, srodnih roditelja Marokanskog podrijetla. Rođeno je s 38 tjedana gestacije, hitnim carskim rezom zbog sumnje na fetalni distress, Apgar mu je bio 8/9, a acidobazna analiza krvi pupkovine bila je uredna.

U laboratorijskim nalazima nakon epizode akutne encefalopatije zabilježena je metabolička acidoza te povišene koncentracije laktata u krvi i cerebrospinalnom likvoru. Analiza aminokiselina u plazmi pokazala je povišene koncentracije alanina, leucina i izoleucina. Analiza organskih kiselina u urinu pokazala je na pojačano izlučivanje laktata i α -ketoglutarata. Izmjerena aktivnost biotinidaze bila je unutar normalnog raspona.

Kranijalnim ultrazvukom vidljiva je bila hiperehogenost bazalnih ganglija s ponekim mjestima hiperehogenosti kortiko-subkortikalnog područja nalik na hipoksično-ishemijske lezije. EEG je zabilježio povremene bilateralne parijetalne šiljke, ali klinički vidljivih epileptičkih napadaja nije bilo. Na slikama magnetske rezonancije jasno su se vidjele bilateralne lezije putamena i medijalnog talamusa te kortiko-subkortikalne lezije perirolandičnog područja. Na funkcionalnoj magnetskoj rezonanciji, neke su lezije pokazale nisku ADC-vrijednost, što je sugestivno na akutni proces, dok su neka područja imala visoku ADC-vrijednost, što bi upućivalo na subakutni ili kronični proces. MR spektroskopija pokazala je blaže povišen šiljak laktata.



Slika 5. MR snimke mozga djeteta s neonatalnom acidozom uzrokovanom manjkom prijenosnika tiamina-2: 1 mjesec starosti (A-E) i nakon 6 mjeseci (F).

Aksijalna T2 snimka na razini perirolandičke regije (A), putamena (B) i medijalnog talamusa (C) pokazuje abnormalni hiperintenzitet struktura. Koronarna T2 FLAIR snimka (D) pokazuje hipointenzitet unutar perirolandičkih lezija što je sugestivno na kronični razvoj. ADC snimka (E) pokazuje akutne lezije u lijevoj perirolandičnoj regiji. Aksijalna T2 snimka nakon 6 mjeseci (F) prikazuje perirolandičnu koritko-subkortikalnu atrofiju mozga.

Prema: Pérez-Dueñas et al. (2013), str. 1672

Na temelju kliničke slike i karakteristika MR slike, postavljena je sumnja na poremećaj energetskeg metabolizma. Po uključivanju tiamina, biotina i karnitina u terapiju, simptomi su nestali unutar 24 sata. Laboratorijski su se nalazi normalizirali unutar 48 sati, a najdulje su povišene ostale koncentracije aminokiselina, koje su se u referentni raspon vratile nakon jednog mjeseca. Ovakva dobra reakcija na biotin i tiamin pobudila je sumnju da se radi o poremećaju prijenosa tiamina. Molekularnom je analizom potvrđena sumnja na mutacije SLC19A3 gena. Nađena je homozigotna mutacija c.68G>T (p.Gly23Val). Oba roditelja su bili heterozigoti za ovu mutaciju. Ova je mutacija opisana i u djeteta s bolesti bazalnih ganglija ovisnoj o biotinu (Zeng

et al., 2005), što upućuje da okolišni i/ili drugi genetski faktori utječu na modifikaciju ekspresije i posljedično na fenotip djeteta.

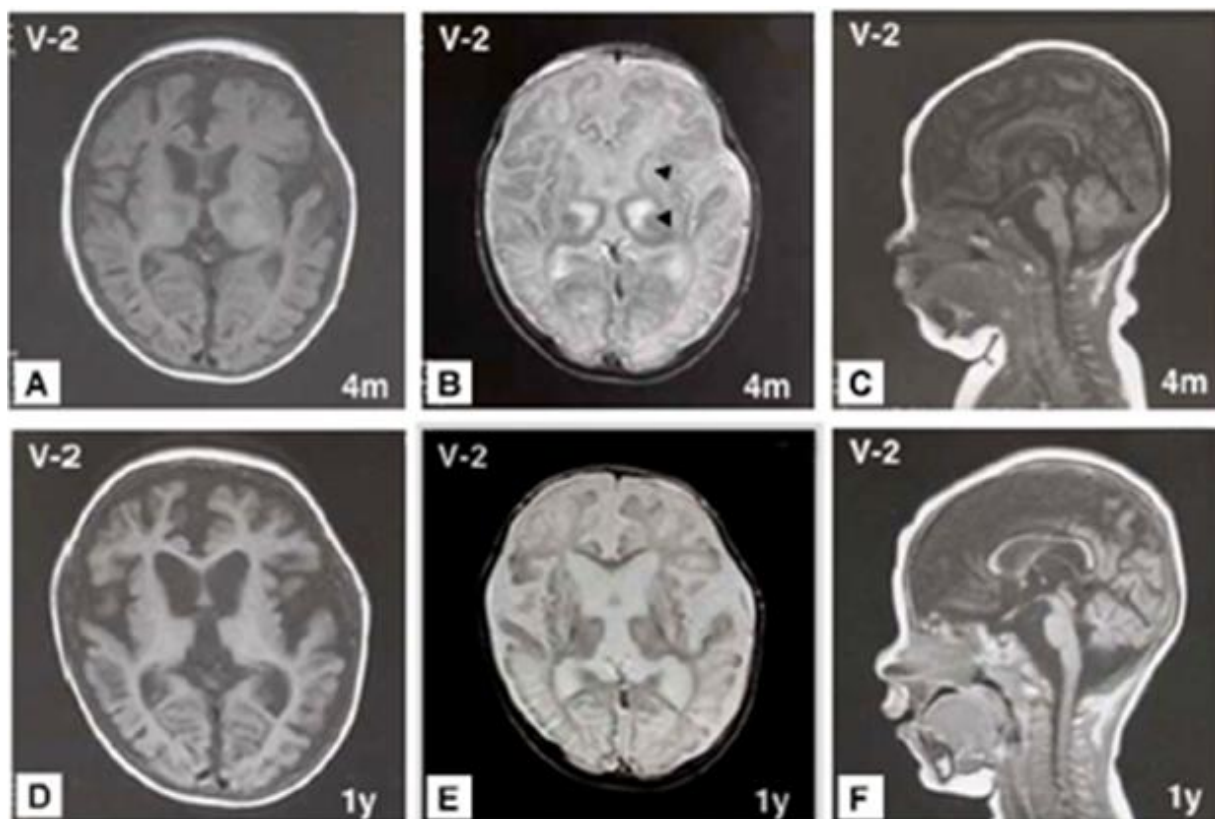
Nakon potvrde dijagnoze, biotin i karnitin su isključeni iz terapije, a tiamin je zadržan u terapiji u dnevnoj dozi od 20 mg/kg. Dijete je kroz daljnje praćenje ostalo stabilno uz umjereno povišeni tonus gornjih ekstremiteta i blagom asimetrijom u finim motoričkim sposobnostima.

Zbog izostanka epileptičkih napadaja, visokih vrijednosti laktata te zahvaćenosti perirolandičkog korteksa, ovaj se klinički fenotip izdvojio iz skupine ostalih fenotipa nasljednog manjka prijenosnika tiamina-2, koji nastaju u ovako ranoj dobi.

3.2. INFANTILNI SPAZMI S PROGRESIVNOM ATROFIJOM MOZGA I BILATERALNIM LEZIJAMA BAZALNIH GANGLIJA I TALAMUSA

Infantilni spazmi s progresivnom atrofijom mozga i bilateralnim lezijama bazalnih ganglija i talamusa ili kraće atipični infantilni spazmi do sada su opisani u četvero srodne djece japanskog podrijetla (Yamada et al., 2010). Kod sve djece su se simptomi počeli javljati nakon navršenog jednog mjeseca starosti. Djeca su imala opistotonus i epileptičke spazme. Bolest je tijekom vremena progredirala uzrokujući psihomotoričku retardaciju s generaliziranom hipotonijom, kvadriplegijom sa spasticitetom i hiperrefleksijom udova.

Prvi opisani pacijent je bio dijete zdravih srodnih roditelja, koje se u dobi od jednog mjeseca izvijalo u opistotonus i imalo epileptičke spazme. U EEG-u su bili multifokalni šiljci. Budući da nije zabilježena hipsaritmija, postavljena je dijagnoza atipičnih infantilnih spazama. Kompletna krvna slika, biokemijske analize za širok spektar metaboličkih poremećaja i imunohistokemijska analiza poprečnoprugastog mišića nisu pokazali abnormalnosti. Dječak je u dva navrata liječen s ACTH, s prolaznom uspješnošću. S navršenom jednom godinom, bio je teško motorički retardiran, sa spastičkom kvadriplegijom i tvrdokornim toničkim epileptičkim napadajima. Na MR slici mozga s četiri mjeseca nađene su simetrični abnormalni signali u talamusu i bazalnim ganglijima, dok je kontrolni MR s jednom godinom starosti pokazao tešku atrofiju mozga. Dječak je u dobi od 12 godina dobio gastrostomu zbog poteškoća s gutanjem, a u dobi od 18 godina bio je vezan uz krevet s kontrakturama svih zglobova i svakodnevnim toničkim napadajima. Dvoje njegovih rođaka je imalo slične simptome i umrli su uslijed zatajenja disanja u dobi od 9 i 12 godina.



Slika 6. MR snimka mozga djeteta s atipičnim infantilnim spazmima zbog nasljednog manjka prijenosnika tiamina-2.

Strelicama (B) su pokazane zone abnormalnog intenziteta u talamusu i bazalnim ganglijima za vrijeme akutne krize. U istog pacijenta u dobi od jedne godine (D, E, F) vidljiva izrazita atrofija mozga.

Prema: Yamada et al (2010.), str. 3

Četvrto dijete s ovom bolesti bio je mlađi brat navedene umrle djece. Rođen je u 40. tjednu gestacije bez komplikacija. U dobi od 11 mjeseci počeli su epileptički spazmi u serijama. EEG je pokazao iregularne difuzne šiljke i valove te polišiljke i valove dominantno sprijeda, ali hipsaritmija nije zabilježena. U dobi od jedne godine, nije mogao kontrolirati pokrete glave i nije se mogao okrenuti. Bio je generalizirano hipotoničan, a MR mozga je pokazao tešku kortikalnu atrofiju i abnormalne signale bilateralno u talamusu i bazalnim ganglijima. U dobi od dvije godine bio je teško psihomotorički retardiran, sa spastičnim udovima, zbog čega nije mogao samostalno sjediti niti se preokrenuti u ležećem položaju. U dobi od 19 mjeseci, kada je utvrđeno da se radi o mutaciji SLC19A3 gena, u terapiju mu je uveden biotin u dozi 5mg/kg dnevno, ali se neurološki simptomi kao ni MR slika nisu poboljšali.

U svih je pacijenata sekvencioniranjem genoma utvrđena homozigotna mutacija c.958G>C; [p.E320Q] u egzonu 3 gena SLC19A3. Usporedbom divljeg tipa i ovako mutiranog transportera u stanicama HEK293, utvrđeno je da mutirani transporter prenosi 63% manje tiamina nego onaj nađen u općoj populaciji.

S obzirom da je terapija biotinom uvedena samo jednom djetetu i to prekasno, a primjena kombinirane terapije biotinom i tiaminom za ovaj klinički fenotip nije opisana, teško je zaključivati o uspješnosti liječenja ili zaustavljanja progresije ovog kliničkog fenotipa.

3.3 LEIGHOV SINDROM

Leighov sindrom ili infantina subakutna nekrotizirajuća encefalopatija je progresivna neurodegenerativna bolest koja se javlja u dojenčadi te zbog manjka adekvatne terapije često završi smrtnim ishodom. Do sada su opisane mutacije više od 35 različitih gena mitohondrijske i jezgrine DNA koje mogu uzrokovati Leighov sindrom. Mutacija SLC19A3 gena nedavno je otkrivena kao jedan od uzroka nastanka bolesti. Do sada su opisana 23 slučaja Leighovog sindroma povezana s mutacijom gena SLC19A3 (Ortigoza-Escobar et al., 2014).

Simptomi obično počinju unutar prve godine života, najčešće nakon infekcije, vakcinacije, operacije ili neke druge za dijete stresne situacije koja zahtjeva mnogo energije. Bolest se očituje subakutnom encefalopatijom s epileptičkim napadajima, ponekad infantilnim spazmima, opistotonusom, somnolencijom i gubitkom kontakta s okolinom. Djeca su često razdražljiva i plaču više nego obično. Poremećenog su tonusa, najčešće hipotonična, ali mogu biti i hipertonična ili izmjenično hipotonična i hipertonična, s hiperrefleksijom udova i pozitivnim znakom Babinskog. Distonija, tremor i ataksija se također viđaju u sklopu sindroma. Osim neuroloških simptoma, djeca često imaju proljev, povraćaju te imaju teškoće gutanja i sisanja zbog čega ne napreduju u razvoju. Često se može dokazati atrofija optičkog živca, a prisutni su i oftalmoplegija i nistagmus. Ostali neurološki simptomi uključuju perifernu neuropatiju i gubitak perifernog osjeta.

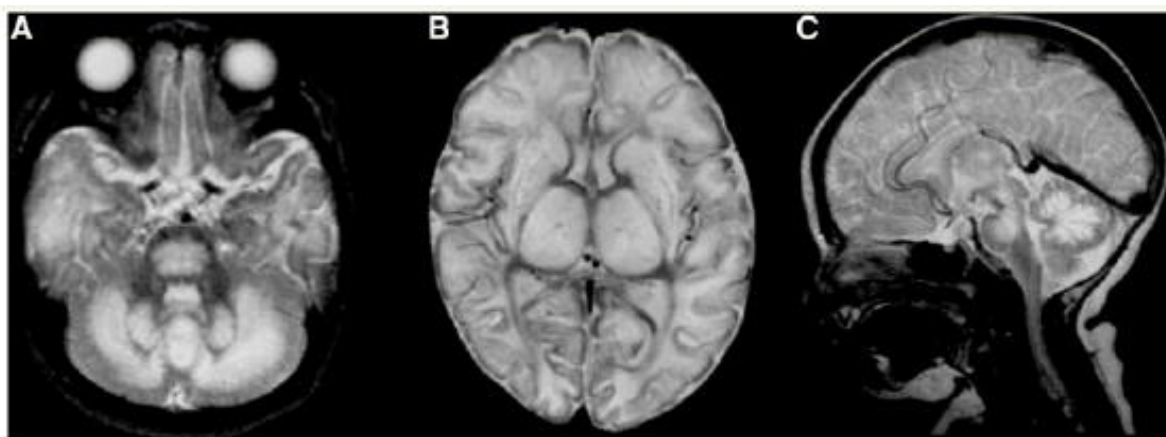
Većina pacijenata ima povišene koncentracije laktata u krvi, likvoru i urinu što je u skladu s činjenicom da manjak tiamina smanjuje oksidativnu fosforilaciju piruvata i ketoglutarata, s posljedičnim nakupljanjem piruvata i produkcijom laktata. Od ostalih laboratorijskih abnormalnosti, mogu se naći i povišene koncentracije alanina, leucina, izoleucina, ornitina i glicina u krvi i likvoru. Povećana može biti ekskrecija laktata, sukcinata, α -ketoglutarata, 2-hidroksiglutarične kiseline, izobutirične kiseline, 2-hidroksi-isovalerične kiseline, 2,4-dihidroksibutirične kiseline, glutarne kiseline i 2-hidroksiadipinske kiseline u urinu (Gerards et al., 2013; Kavelam et al., 2013). Ove poremećaje možemo naći u različitim kombinacijama. Rijetko se javlja i poremećaj jetrenih enzima, ali to vjerojatno nije primarno obilježje bolesti. Biokemijska analiza bioptata kože i mišića najčešće ne pokazuju poremećaj u aktivnosti enzima

respiracijskog lanca, iako vrlo rijetko ona može biti neznatno smanjena (Gerards et al., 2013).

Dijagnoza Leighovog sindroma postavlja se na temelju karakteristične MR slike mozga i simptoma, a mutacija koja je uzrok bolesti se utvrđuje genetskim testiranjem. Na MR snimci mozga možemo naći:

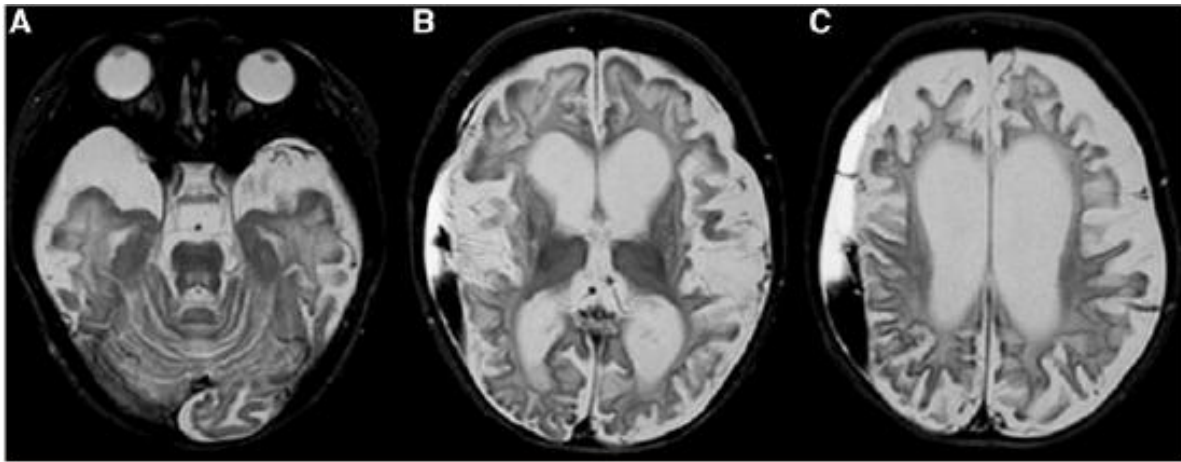
- Abnormalne signale bilateralno u talamusu, putamenu, nukleusu kaudatusu i globusu palidusu,
- Opsežne abnormalne signale u subkortikalnoj i centralnoj moždanoj bijeloj tvari te korteksu,
- Difuzne abnormalne signale cerebelarne bijele tvari sa ili bez zahvaćenosti korteksa,
- Opsežne abnormalne signale u moždanom deblu (ponsu i mezencefalonu),
- Atrofiju zahvaćenih struktura na kontrolnim MR snimkama.

Kroz kontrolne MR snimke se jasno može pratiti napredovanje bolesti u neliječenih pacijenata. Različite faze bolesti brzo slijede jedna drugu i brzo dolazi do subtotalne degeneracije mozga. Inicijalni otok cerebralnog korteksa i bijele tvari, nukleusa kaudatusa, putamena, globusa palidusa, talamusa, cerebeluma, ponsa i srednjeg mozga slijede cistična degeneracija i razrijeđenije bijele tvari s kasnijom difuznom atrofijom cerebruma, cerebeluma i moždanog debla (Kevelam et al., 2013).



Slika 7. Aksijalna (A, B) i sagitalna slika magnetske rezonancije u T2 prikazu bolesnika s Leighovom encefalopatijom uzrokovanom manjkom prijenosnika tiamina-2 prikazuje promjene u akutnoj fazi. Vidljiv otok cerebralne i cerebelarne bijele tvari, bazalnih ganglija i talamusa.

Prema: Kevelam et al. (2013), str. 4



Slika 8. Aksijalni presjek mozga u T2 prikazu bolesnika s Leighovom encefalopatijom uzrokovanom manjkom prijenosnika tiamina 2 . Vidljiva uznapredovala atrofija cerebralne bijele tvari, bazalnih ganglija, talamusa i korteksa.

Prema: Kevelam et al. (2013), str. 6

Sekvencioniranjem genoma djece s Leighovim sindromom uzrokovanim SLC19A3 genom pronađene su slijedeće mutacije:

- c.68G>T
- r.1173_1314del
- c.541T>C
- c.1154T>G
- c.507C>G
- c.527C>A
- c.895_925de
- c.1332C>G
- c.20C>A

Tipičan tijek Leighovog sindroma jest rapidno propadanje stečenih psihomotoričkih sposobnosti unutar nekoliko tjedana od rođenja. Ako se adekvatna terapija ne uvede na vrijeme, ovakvo pogoršanje slijedi smrtni ishod, najčešće uslijed zatajenja respiracije. Kod ove djece, biotin bez tiamina nije pokazao učinak (Kevelam et al., 2013). Kombinirana terapija biotinom i tiaminom uvedena je u dvoje djece te su preživjela do adolescentne dobi, ali s teškom tjelesnom i mentalnom retardacijom (Gerards et al., 2013). Problem kod ovog kliničkog fenotipa je taj što se većina

pacijenata javlja u stadiju kad je ozljeda mozga već opsežna pa su i promjene ireverzibilne. Upravo je zbog toga vrlo važno genetsko informiranje i, ovisno o stavovima roditelja, prenatalna dijagnoza u obitelji gdje je poznata mutacija gena SLC19A3 koja je uzrok bolesti. Ima li smisla antenatalno davati biotin i tiamin, ostaje za istražiti.

3.3.1. PRIKAZ BOLESNIKA

U Zavodu za bolesti metabolizma Kliničkog bolničkog centra Zagreb nedavno je dijagnosticirana bolest nasljednog manjka prijenosnika tiamina-2.

Radi se o muškom djetetu, sada u dobi od 16 mjeseci. Drugo je dijete nesrodnih roditelja čiji je brat u dobi od 5 godina zdrav. Trudnoća je bila bez komplikacija do 35. tjedna kada je majka hospitalizirana u Županijskoj bolnici Čakovec sa znacima prijetućeg prijevremenog porođaja. U terapiji je do porođaja imala deksametazon, trospij-klorid i acetyl-salicilnu kiselinu. Dijete je rođeno u 39. tjednu gestacije prirodnim putem, bez komplikacija, Apgar 10/10, tjelesne mase 4259g, rodne duljine 52cm i opsega glave 35,5cm. Otpušten je trećeg dana s fiziološkom žuticom. Dijete je u prvom mjesecu života dobro napredovalo te novorođenačka dob prolazi bez poteškoća. Prvi simptomi bolesti javljaju u dobi od 5 tjedana života kada se roditelji javljaju u Županijsku bolnicu Čakovec zbog trbušnih grčeva i epizoda vrištećeg, neutješnog plača što traje unazad tjedan dana. Plač se javlja 2 do 3 puta dnevno po 3 sata, a zatim se smiri i dijete spava tako duboko da se ne može probuditi. Dijete je po prijemu na odjel zauzimalo opistotonički položaj s generaliziranim hipertonusom i hiperekscitabilnosti, nepravilnim disanjem i bolnim plakanjem. Laboratorijski su nalazi krvi (kompletna krvna slika, CRP, SE, glukoza u krvi, bilirubin, kreatinini, elektroliti, jetreni enzimi, acido-bazni status, plinska analiza krvi) bili uredni. U rutinskoj analizi urina i likvora po prijemu nisu zabilježene abnormalnosti. Zbog kvalitete plača visokih tonova koja je upućivala na bolest mozga indiciran je CT mozga na kojem je bio vidljiv hipodenzitet centralno u ponsu, obostrano frontalno i parijetalno u cerebrumu te u bazalnim ganglijima i talamusu. Zbog suspektne encefalopatije dijete se po dogovoru premješta u Klinički bolnički centar Zagreb.

Po primitku u Kliniku nepravilno diše, većinom je somnolentan, rijetko otvara oči s pogledom u prazno, ne reagira na vanjske podražaje. Uvidom u CT, zbog sumnje na

Leighovu encefalopatiju uveden mu je tzv. mitohondrijski koktel (tiamin 100mg *per os*, riboflavin 2x20mg *per os*., vitamin C 50mg *per os*., biotin 2 x 15mg *per os*, koenzim Q 2x5 kapi, što odgovara dozi od 2x12,5mg koenzima Q10 u tekućoj formi i L-karnitin 3x500mg). U prvim satima hospitalizacije, dijete razvija apneje i konvulzije zbog čega je premješten u jedinicu intenzivne njege gdje su uvedeni fenobarbiton i antiedematozna terapija mozga. Kroz tri dana postaje manje somnolentan i respiratorno suficijentan te je premješten na odjel gdje je u jednom navratu ponovno imao konvulzivni napadaj koji je prekinut diazepamom. S vremena na vrijeme, primijećeni su tonizmi rukom zbog čega je uz fenobarbiton uveden i levetiracetam, na što se napadaji više nisu ponavljali.

Učinjena je opsežna dijagnostička obrada. Laktat je u krvi bio povišen, najviše 4,3mmol/L. U nalazu organskih kiselina vrlo blago je pojačano izlučivanje nekih dikarboksilnih kiselina (3-OH-adipinski lakton, octenedioična, seberična, dekadenedioična, 3-OH-seberična, 3-OH sebakična, 2-OH sebakična kiselina). Nađen je trag 3-OH-decenedioične kiseline i mevalonolaktona. U plazmi su nađene granično povišene koncentracije leucina (224 μ mol/L) i valina (289 μ mol/L). Na UZV mozga dominira hiperehogenost bazalnih ganglija i talamusa s početnim stvaranjem manjih šupljina, a na koronarnim presjecima vidljivo je brisanje struktura girusa. EEG sniman u spavanju je u dva navrata pokazao difuzno spore i dizritmičke promjene, jače desno. Paroksizmalna izbijanja nisu zabilježena. Na MR mozga, bilateralno simetrično u području putamena, globusa paliduma i talamusa nalazi se T2 hiperintenzitet, a istovrsne promjene nalaze se i u tegmentumu ponsa. Hiperintenzitet s brisanjem granica sive i bijele tvari nalazio se bilateralno simetrično u perirolandičkim regijama te zahvaćao duboku bijelu tvar obostrano parijetalno, naglašenije desno, te medijalne dijelove desnog okcipitalnog i parijetalnog režnja gdje se nalazi restrikcija difuzije što odgovara području akutne ishemije. Restrikcija difuzije također se nalazi u spleniumu korpusa kalozuma, a dvije mrljaste zone nalaze se u subkortikalnoj bijeloj tvari parijetalno lijevo. Na MR spektroskopiji zabilježene su reducirane vrijednosti NAA što može biti granično normalno za novorođenačku dob, ali je prisutan i laktat što je patološki nalaz.

Uz primijenjenu terapiju, postaje sve budniji, lijepo reagira na okolinu, obilnije je spontane motorike i lijepo jede na bočicu uz zadovoljavajući porast tjelesne težine te se dijete uz dobro opće stanje, izuzev hipotonije, otpušta na kućnu njegu uz nastavak

navedene terapije. S obzirom na sumnju na mitohondrijsku bolest, prije otpuštanja dojenčeta učinjena je biopsija mišića, ali nije dokazan manjak PDH niti enzima respiracijskog lanca, dok su se na nalazu elektronske mikroskopije zamijetili uvećani i lagano umnoženi mitohondriji s hidropski promijenjenim, katkad batičastim kristama. U dobi od 7 i pol mjeseci, dojenče se kratkotrajno opet prima na odjel zbog sumnje na ponovne cerebralne napadaje no nakon pregleda neuropedijatra i učinjenog EEG-a zaključeno da se ne radi o epileptičkim napadajima.

U dobi od 7 mjeseci učinjeno je sekvencioniranje cijelog egzoma (eng. *whole exome sequencing*) u Institutu za humanu genetiku Klinike desno od Isara Tehničkog sveučilišta u Münchenu (njem. *Institut für Humangenetik, Klinikum rechts der Isar, Technische Universität München*). Nađena je u homozigotnom obliku mutacija c.[541T>C], p.[Ser181Pro] SLC19A3 gena. Radi se o već opisanoj mutaciji (Kevelam et al., 2013). Uz mutaciju gena SLC19A3, nađeno je da postoji i mutacija krivog smisla (eng. *missence*) KCNQ1 gena za koju je opisano da uzrokuje "long QT"-sindrom. Po dolasku nalaza, korigirana je terapija. L-arginin, koenzim Q, vitamin C i vitamin B2 su izostavljeni iz terapije. Doza tiamina je udvostručena tako da sada prima 2x100mg tiamina, dok je ostala terapija nepromijenjena - 2x15mg biotina, Keppra 2x70mg, Phenobarbiton 15mg, Plivit D3 1x4 kapi (1000 i.j.).

Dijete je sada u dobi od 1 godine i 4 mjeseca, hipotonično, s vrlo slabom kontrolom voljnih pokreta, tek dijelom uspijeva uhvatiti predmete, ne sjedi sam, kontrola glave je nepotpuna. Jače je razvijenog potkožnog masnog tkiva, dobrog općeg stanja, bez konvulzivnih napadaja i znakova progresije bolesti.

3.4. BOLEST BAZALNIH GANGLIJA OSJETLJIVA NA BIOTIN I TIAMIN

Bolest bazalnih ganglija osjetljiva na biotin i tiamin je prvi otkriveni fenotip bolesti manjka transportera tiamina-2. Karakterizirana je rekurentnim subakutnim epizodama encefalopatije koje se očituju kao konfuznost, epileptički napadaji, distonija, supranuklearna paraliza facijalisa, vanjska oftalmoplegija s ili bez disfagije. Ako se ne liječi može dovesti do kome i smrti. Distonija i rigiditet po tipu zupčanika su gotovo uvijek prisutni, a hiperrefleksija i pozitivan znak Babinskog su česti. Mogu se pojaviti ataksija, kvadripareza ili hemipareza. Epizode akutne encefalopatije najčešće su potaknute febrilnom bolesti, blagom traumom ili kirurškim zahvatom. Ne tako često, bolest bazalnih ganglija osjetljiva na biotin i tiamin može se očitovati u obliku kronične, sporo progresivne distonije i psihomotoričkog zaostajanja (Tabarki et al., 2013). Iako se bolest najčešće javlja u djetinjstvu, raspon dobi kada se javljaju simptomi je vrlo varijabilan, od dojenačke dobi do 23 godine.

Bolest je prvi put opisana 1998. godine kada su profesor Pinar T. Ozand i suradnici među 60 pedijatrijskih pacijenata s potvrđenom bolesti bazalnih ganglija zamijetili grupu od desetero djece, u dobi od 2 do 14 godina, koja se izdvajala od ostalih po određenim posebnostima:

- Bolest se javljala u određenim familijama, posebice ako su roditelji u srodstvu, stoga su postavili sumnju da se radi o autosomno recesivno nasljednoj bolesti.
- U većine je pojavi simptoma prethodilo infektivno febrilno stanje.
- Svi su imali zajedničku neuroradiološku karakteristiku - na slici magnetne rezonancije mozga bila je vidljiva bilateralna centralna destrukcija nukleusa kaudatusa te parcijalna ili potpuna destrukcija putamena, a za vrijeme akutnih kriza i edem navedenih područja.
- Svi su pacijenti iznimno dobro reagirali na visoke doze biotina. Simptomi su nestajali kroz nekoliko dana, a u slučaju ukidanja navedene terapije, simptomi bi se vratili.

Bolesnicima je rađen širok spektar biokemijskih i mikrobioloških pretraga krvi i likvora. Analizirani su aminokiseline, profil acil-karnitina, masne kiseline vrlo dugih lanaca, koncentracije bakra i ceruloplazmina u serumu, aktivnost biotinidaze, toksikološka analiza, antifosfolipidna protutijela, ugljik i sumpor u proteinima.

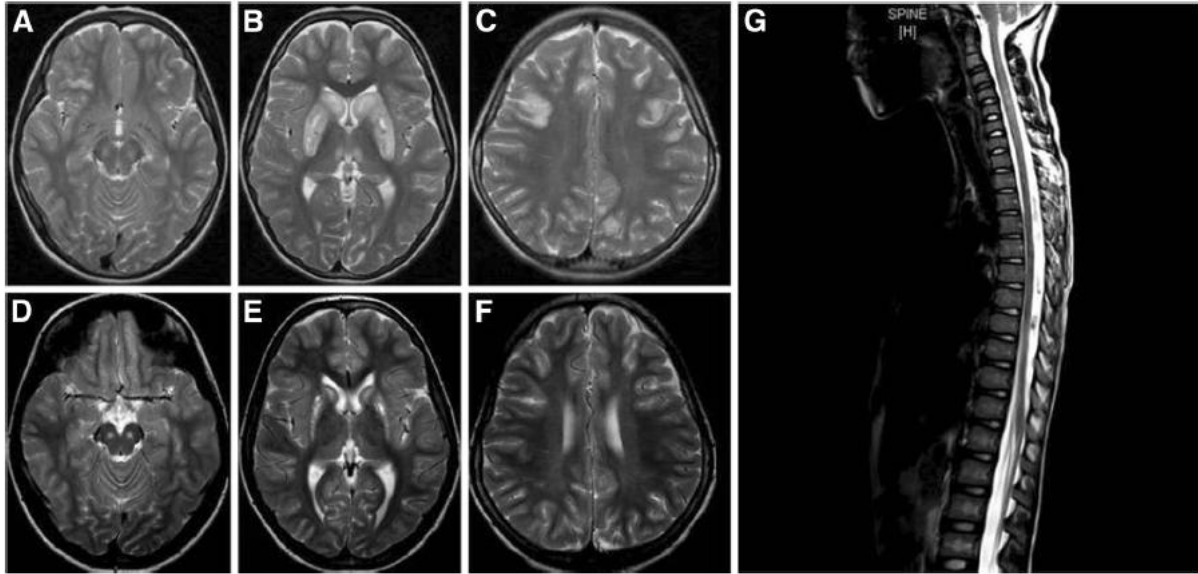
Rezultati su bili uredni. Rađena je i analiza urina, analizirane su organske kiseline, mukopolisaharidi i aminokiseline koje sadrže sumpor. Aktivnosti različitih karboksilaza i lizosomskih enzima testirane su na kulturi fibroblasta, ali nije zabilježeno signifikantno smanjenje njihovih aktivnosti. Budući da niti jednom pretragom nisu mogli spoznati uzrok ovakve bolesti, nazvali su ju prema odgovoru na terapiju - bolest bazalnih ganglija ovisna o biotinu.

Do nedavno se smatralo da se radi o etničkoj bolesti vezanoj uz područje Bliskog Istoka jer su sva opisana bolesna djeca bila saudijskog, jemenskog i sirijskog podrijetla. No, Rebbab Debs i suradnici su 2010. godine opisali ovu bolest u dvoje Portugalaca, bratu i sestri, dokazavši da se radi o panetničkoj bolesti.

Do sada je diljem svijeta opisano 46 oboljelih od ovog kliničkog fenotipa (Ortigoza-Escobar et al., 2014).

Karakteristična MR slika kod bolesti bazalnih ganglija osjetljive na biotin i tiamin je:

- bilateralni abnormalni signali u bazalnim ganglijima, posebno u centralnom dijelu nukleusa kaudatusa i u putamenu, s edemom tijekom akutne krize te abnormalni signali kortikalne i subkortikalne bijele tvari (Ozand et al., 1998),
- abnormalni signali u talamusu, globusu palidusu, cerebelumu i moždanom deblu mogu biti prisutni (Yamada et al., 2010),
- abnormalni signali u kralježničkoj moždini opisani su u jednog pacijenta (Alfadhel et al., 2013),
- na kontrolnim slikama MR mozga vidljiva nekroza navedenih područja (Alfadhel et al., 2013).



Slika 9. T2 snimke mozga (A-F) i kralježničke moždine (G) osobe oboljele od bolesti bazalnih ganglija osjetljiva na biotin i tiamin.

Slike A-C su snimljene za vrijeme akutne krize. Vidljiv je hiperintenzitet i edem substantije nigre i desnog inferiornog frontalnog girusa na kortikalnoj i subkortikalnoj regiji (A), hiperintenzitet i edem lentiformne jezgre i glave nukleusa kaudatusa sa malim nekrotičnim promjenama i zahvaćenim medijalnim talamusom (B). Slika C pokazuje fokalne hiperintenzitete u korteksu i subkortikalnoj bijeloj tvari u frontalnim i parijetalnim režnjevima. Slike D-F kontrolne su snimke, prikazuju stanje u kroničnoj fazi bolesti. Na slici D vidimo fokalne hiperintenzitete u substantiji nigri koji su se razvili iz edema koji je bio prisutan tijekom akutne faze. Vidljiva je atrofija bazalnih ganglija (E) te rezolucija abnormalnih kortikalnih i subkortikalnih signala (F). Na MR snimci kralježničke moždine vidljiv je abnormalni signal, najizraženiji u cervikalnom dijelu s edemom od C3 do C7.

Prema Alfadhel et al., 2013., str. 6

U pacijenata ne nalazimo laboratorijske abnormalnosti (Alfadhel et al., 2013). Do sada poznate mutacije povezane s bolesti bazalnih ganglija osjetljivom na biotin i tiamin su:

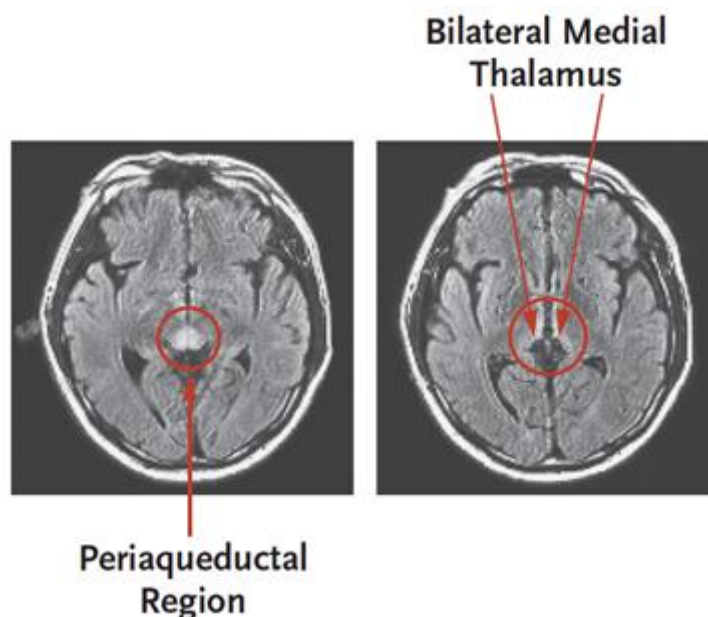
- c.980-14A>G
- c.958G>C
- c.68G>T
- c.1264A>G
- c.74dupT
- c.980-38dupA
- c.517A>G

Kod velikog se broja bolesnika s bolesti bazalnih ganglija osjetljive na biotin i tiamin pokazalo značajno poboljšanje na monoterapiju biotinom (Ozand et al., 1998). Razlozi ovakvog terapijskog odgovora u bolesti manjka tiamina trenutno nisu u potpunosti poznati. Dokazano je da ThTr1 ne prenosi biotin (Subramanian et al., 2006), ali je moguće da biotin pojačava ekspresiju SLC19A3 gena (Vlasova et al., 2005). Biotin je također esencijalan za brojne enzime uključene u mitohondrijski energetski metabolizam – propionil-CoA karboksilaza, piruvat karboksilaza, 3-metilokrotonil CoA karboksilaza. Moguće je da visoke doze biotina pojačavaju aktivnost navedenih enzima te na taj način poboljšavaju ukupnu proizvodnju energije i zaobilaze tiamin-ovisne enzimske reakcije (Fassone et al., 2013). S obzirom na pozitivne ishode monoterapije biotinom i monoterapije tiaminom (Debs et al., 2010), predloženo je liječenje kombiniranom terapijom, visokim dozama biotina i tiamina. Štoviše, zabilježeni su relapsi bolesti kod monoterapija, dok kod kombinirane terapije nije zabilježena dekompenzacija (Alfadhel et al., 2013).

S obzirom na to da prekasni početak liječenja dovodi do trajnih neuroloških oštećenja, pa čak i smrti, promptna dijagnoza i rano uvođenje biotina i tiamina u terapiju je od presudne važnosti.

3.5. ENCEFALOPATIJA NALIK NA WERNICKEOVU ENCEFALOPATIJU

Wernickeovu encefalopatiju karakterizira trijas – oftalmoplegija, ataksija i konfuzija. Viđamo je u alkoholičara zbog manjkave prehrane i posljedičnog manjka vitamina B1. Nedavno je dokazano da sličnu kliničku sliku uzrokuje i mutacija SLC19A3 gena (Kono et al., 2009.) Bio je to, nakon bolesti bazalnih ganglija ovisne o biotinu i tiaminu, drugi otkriveni fenotip bolesti uzrokovane mutacijom gena SLC19A3. Do sada su opisana samo dva slučaja encefalopatije nalik na Wernickeovu. Radilo se o dvojici Japanaca, braći u dvadesetim godinama, čiji roditelji nisu u srodstvu, prethodno zdravima, koji su imali oftalmoplegiju, diplopiju, ptozu vjeđa, nistagmus, kompleksne parcijalne napadaje u trajanju epileptičkog statusa te ataksiju. Nije bilo ekstrapiramidnih simptoma. Magnetska rezonancija u FLAIR modu je pokazala bilateralne lezije medijalnog talamusa i periakveduktalne regije koje su tipične za Wernickeovu encefalopatiju, no u anamnezi nije bilo kroničnog abuzusa alkohola niti u jednog mladića.



Slika 10. MR mozga oboljelog od Wernickeove encefalopatije. Radi se o snimci učinjenoj za vrijeme hospitalizacije zbog epileptičkog statusa s vanjskom oftalmoplegijom u dobi od 36 godina. Na lijevoj slici vidi se signal visokog intenziteta u periakveduktalnoj regiji, dok se na desnoj slici signal visokog intenziteta vidi bilateralno u medijalnom talamusu.

Prema: Kono et al (2009), str. 1793

Po uvođenju visokih doza tiamina, 600mg dnevno, oftalmoplegija, ptoza i epileptički napadaji su nestali unutar 24 sata dok su nistagmus i ataksija potrajali nekoliko tjedana. Abnormalni je signal nestao nakon jednog mjeseca terapije. Kroz nekoliko mjeseci, subakutna se oftalmoplegija s nistagmusom i ataksijom vraćala svaki put kada je iz terapije izostavljen tiamin.

Zbog ovakvog terapijskog odgovora na tiamin, kao i MR slike karakteristične za Wernickeovu encefalopatiju, postavljena je sumnja da se radi o poremećaju metabolizma tiamina. Rađena je genomska analiza te je otkrivena mutacija SLC19A3 gena; braća su bila kombinirani heterozigoti za mutacije K44E i E320Q, dok te varijante nije bilo u 192 kontrolna uzorka iz iste populacije.

Niti jedan od braće nije imao simptome Korsakoffljeve psihoze, što bi ukazivalo da taj simptom, viđen udruženo s Wernickeovom encefalopatijom u alkoholičara, najvjerojatnije nije vezan direktno uz manjak tiamina.

4. DIJAGNOSTIČKE MOGUĆNOSTI

Pouzdana biokemijska biljezi za nasljednu bolest manjka prijenosnika tiamina-2 za sada ne postoje.

U fenotipovima s ranim početkom simptoma mogu se u laboratorijskim nalazima naći slijedeći poremećaji u različitim kombinacijama:

- visoke koncentracije laktata u krvi i likvoru,
- visoke koncentracije piruvata u krvi i likvoru,
- povišene vrijednosti alanina, leucina, izoleucina, aloizoleucina, ornitina i glicina u krvi i likvoru,
- povećana može biti ekskrecija laktata, sukcinata, α -ketoglutarata, 2-hidroksiglutarične kiseline, izobutirične kiseline, 2-hidroksi-isovalerične kiseline, 2,4-dihidroksibutirične kiseline, glutarne kiseline i 2-hidroksiadipične kiseline u urinu

U fenotipovima s kasnim početkom simptoma, bolesti bazalnih ganglija osjetljive na biotin i tiamin i Wernickeovoj encefalopatiji nisu opisane laboratorijske abnormalnosti.

Biokemijske analize na mišićnim stanicama kao ni biopsija kože najčešće ne pokazuju poremećaj kompleksa respiratornog lanca. Uzorak tkiva mozga za makroskopsku i mikroskopsku analizu uzet je kod dvoje djece s Leighovim sindromom te kod jedne osobe s bolesti bazalnih ganglija osjetljivom na biotin. Makroskopskim pregledom moždanog tkiva djece umrle od Leighovog sindroma vidljiva je bila opsežna atrofija cerebralnog korteksa, duboke sive tvari te subkortikalne i centralne bijele tvari. Mikroskopskim pregledom potvrđene su promjene u sivoj i bijeloj tvari mozga. U cerebrumu, cerebelumu i moždanom deblu vidljive su bile simetrične, bilateralne lezije nalik na infarkt s razrjeđenjem i vakuolarnom degeneracijom neuropila i okolne bijele tvari, udružene s reaktivnom astrogliozom. Lezije su bile istih patohistoloških značajki i u bazalnim ganglijima. Patohistološki nalaz cerebralnog korteksa upućivao je i na to da je kruna girusa manje pogođena od dubine sulkusa, što je tipični nalaz u stanjima poremećenog stvaranja energije, ali je u slučaju SLC19A3 mutacije bila težeg i opsežnijeg oblika nego u pacijenata s Leighovim sindromom druge etiologije (Kevelam et al., 2013). Makroskopski pregled mozga osobe umrle od bolesti bazalnih ganglija osjetljive na

biotin i tiamin otkriva cistične i nekrotične lezije te krvarenja u putamenu te lezije u nukleusu kaudatusu i korteksu sa fokalnim makrofazima pozitivnim na željezo, što upućuje na staro krvarenje. Histološki je pregled potvrdio da se radi o kombinaciji akutnih, subakutnih i kroničnih promjena. Vakuolizacija moždanog parenhima i prisustvo eozinofilnih neurona također upućuje na akutno oštećenje stanica. Pronađeno je i obilno petehijalno perivaskularno krvarenje. Analizom polutankih rezova mozga vidljiv je diskontinuitet krvno-moždane barijere s perivaskularnim edemom i krvarenjem. Dodatno, vidljive su i subakutne i kronične promjene s nekrozom moždanog parenhima i neovaskularizacijom kao i stare cistične lezije. Na polutankim rezovima i elektronskom mikroskopijom bazalnih ganglija vidljive su nekrotične promjene neurona (Schänzer et al., 2013).

5. TERAPIJA

Vrlo je važno na vrijeme uvesti adekvatnu terapiju oboljelima od nasljednog manjka prijenosnika tiamina-2 dok je proces još uvijek barem djelomično reverzibilan. U terapiji se koriste biotin i/ili tiamin.

Dijete s neonatalnom laktacidozom liječeno je kombinacijom biotina i tiamina u dozama 10mg/dan i 100mg/dan na što su se simptomi brzo povukli. Nakon potvrde dijagnoze, biotin i karnitin su isključeni iz terapije, a tiamin je zadržan u terapiji u dnevnoj dozi od 20mg/kg. Dijete je kroz daljnje praćenje ostalo stabilno uz umjereno povišeni tonus gornjih ekstremiteta i blagom asimetrijom u finim motoričkim sposobnostima (Pérez-Dueñas et al., 2013).

U djece s atipičnim infantilnim spazmima, samo je jedno dijete dobilo terapiju – monoterapiju biotinom u dnevnoj dozi od 5mg/kg. Terapija je uvedena kada je dijete imalo 19 mjeseci i već teške promjene na mozgu pa terapija nije bila učinkovita (Yamada et al., 2010).

Kod djece s Leighovim sindromom biotin bez tiamina nije pokazao učinak, dok je kombinirana terapija biotinom i tiaminom produljila život djece do adolescentne dobi, ali su uvedeni kasno tako da su djeca ostala teško psihomotorički retardirana (Gerards et al., 2013).

Iako su kod pacijenata s bolesti bazalnih ganglija osjetljive na biotin i tiamin inicijalno opisani dobri odgovori na biotin, nedavno je objavljeno da zamjetno veći udio pacijenata, koji su liječeni samo biotinom, doživi ponovljenu epizodu encefalopatije nasuprot onih koji su liječeni kombiniranom terapijom biotinom i tiaminom (Tabarki et al., 2013).

Za liječenje pacijenata s Wernickeovom encefalopatijom određen je tiamin u dozi do 600mg/dan te je terapija dovela do potpune regresije simptoma (Kono et al., 2009).

Još uvijek nema dogovora o tome kolika bi se doza tiamina i/ili biotina trebala davati pacijentima s nasljednim manjkom prijenosnika tiamina-2. Do sada primjenjivane doze opisane u literaturi variraju u širokom području od 100 do 900mg/dan tiamina i 2 do 12mg/kg/dan biotina. Moguće je da su nešto više doze potrebne kada su uz akutnu encefalopatiju prisutni čimbenici povoda, kao što su vrućica ili trauma (Ortigoza-Escobar et al., 2014).

6. ZAKLJUČAK

Na manjak prijenosnika tiamina trebalo bi posumnjati dovoljno rano u postavljanju diferencijalne dijagnoze bolesti bazalnih ganglija, budući da je ishod bolesti direktno povezan s vremenom koje je prošlo od pojave simptoma do uvođenja specifične terapije. Rano postavljanje sumnje na ovu bolest i primjena biotina i tiamina je presudno za zaustavljanje progresije, izbjegavanje trajnih neuroloških oštećenja i, kada je moguće, popravak reverzibilnih oštećenja mozga. Ako uvidimo dobar terapijski odgovor na terapiju, dijagnoza bi se trebala potvrditi analizom gena SLC19A3. S obzirom na nasljedni karakter bolesti, točna dijagnoza može biti spasonosna i za druge članove obitelji odnosno omogućiti valjano genetsko informiranje.

7. ZAHVALE

Srdačno zahvaljujem mentoru, prof.dr.sc. Ivi Bariću, na pomoći i velikoj podršci tijekom svih faza izrade ovog diplomskog rada. Zahvaljujem na savjetima vezanim uz razradu ove stručne teme te stalnoj dostupnosti da odgovori na moja pitanja i usmjeri me konačnom cilju.

Iskreno zahvaljujem svojim kolegicama i kolegama koji su mi na bilo koji način pomagali u izradi ovog rada, bilo kroz razgovore o temi, prikupljanju literature i drugih izvora ili samo podstrekom.

Zahvaljujem Ivanu na pomoći pri tehničkom oblikovanju diplomskog rada, a posebno na razumijevanju mojih obveza tijekom studija na Medicinskom fakultetu. I na kraju, posebno zahvaljujem svojim roditeljima, koji su mi bili potpora tijekom cijelog školovanja, a napose tijekom ovog zahtjevnog studija, te me poticali da dam najbolje od sebe za moj i njihov uspjeh.

Hvala svima.

Lucija

8. LITERATURA

Alfadhel M, Almunashri M, Jadah RH, Bashiri FA, Al Rifai MT, Al Shalaan H, AlBalwi M, Al Rumayan A, Eyaid W, Al-Twaijri W (2013) Biotin-responsive basal ganglia disease should be renamed biotin-thiamine-responsive basal ganglia disease: a retrospective review of the clinical, radiological and molecular findings of 18 new cases. *Orphanet J Rare Dis* 8:83

Boulware MJ, Subramanian VS, Said HM, Marchant JS (2003) Polarized expression of members of the solute carrier SLC19A gene family of water-soluble multivitamin transporters: implications for physiological function. *Biochem J* 376(1):43-8

Brown G (2014) Defects of thiamine transport and metabolism. *J Inherit Metab Dis* 37(4):577-85

Casteels M, Sniekers M, Fraccascia P, Mannaerts GP, Van Veldhoven PP (2007) The role of 2-hydroxyacyl-CoA lyase, a thiamin pyrophosphate-dependent enzyme, in the peroxisomal metabolism of 3-methyl-branched fatty acids and 2-hydroxy straight-chain fatty acids. *Biochem Soc Trans* 35(5):876-80

Debs R, Depienne C, Rastetter A, Bellanger A, Degos B, Galanaud D, Keren B, Lyon-Caen O, Brice A, Sedel F (2010) Biotin-responsive basal ganglia disease in ethnic Europeans with novel SLC19A3 mutations. *Arch Neurol* 67(1):126-30

Distelmaier F, Huppke P, Pieperhoff P, Amunts K, Schaper J, Morava E, Mayatepek E, Kohlhase J, Karenfort M. (2014) Biotin-responsive basal ganglia disease: a treatable differential diagnosis of Leigh syndrome. *JIMD Rep* 13:53-7

Fassone E, Wedatilake Y, DeVile CJ, Chong WK, Carr LJ, Rahman S (2013) Treatable Leigh-like encephalopathy presenting in adolescence. *BMJ Case Rep* 2013:200838

Ganapathy V, Smith SB, Prasad PD (2004) SLC19: the folate/thiamine transporter family. *Pflugers Arch* 447(5):641-6

Gerards M, Kamps R, van Oevelen J, Boesten I, Jongen E, de Koning B, Scholte HR, de Angst I, Schoonderwoerd K, Sefiani A, Ratbi I, Coppieters W, Karim L, deCoo R, van den Bosch B, Smeets H (2013) Exome sequencing reveals a novel Moroccan founder mutation in SLC19A3 as a new cause of early-childhood fatal Leigh syndrome. *Brain* 136(3):882-90

Ivo Barić (2003) Nasljedne metaboličke bolesti, Duško Mardešić i sur., Pedijatrija, Zagreb, Školska knjiga

Kang J, Samuels DC (2008) The evidence that the DNC (SLC25A19) is not the mitochondrial deoxyribonucleotide carrier. *Mitochondrion* 8(2):103-8

Kevelam SH, Bugiani M, Salomons GS, Feigenbaum A, Blaser S, Prasad C, Häberle J, Baric I, Bakker IM, Postma NL, Kanhai WA, Wolf NI, Abbink TE, Waisfisz Q, Heutink P, van der Knaap MS (2013) Exome sequencing reveals mutated SLC19A3 in patients with an early-infantile, lethal encephalopathy. *Brain* 136(5):1534-43

Kono S, Miyajima H, Yoshida K, Togawa A, Shirakawa K, Suzuki H (2009) Mutations in a thiamine-transporter gene and Wernicke's-like encephalopathy. *N Engl J Med* 360(17):1792-4

Nabokina SM, Subramanian VS, Valle JE, Said HM (2013) Adaptive regulation of human intestinal thiamine uptake by extracellular substrate level: a role for THTR-2 transcriptional regulation. *Am J Physiol Gastrointest Liver Physiol* 305(8):593-9

Neufeld EJ, Fleming JC, Tartaglino E, Steinkamp MP (2001) Thiamine-responsive megaloblastic anemia syndrome: a disorder of high-affinity thiamine transport. *Blood Cells Mol Dis* 27(1):135-8

Ortigoza-Escobar JD, Serrano M, Molero M, Oyarzabal A, Rebollo M, Muchart J, Artuch R, Rodríguez-Pombo P, Pérez-Dueñas B (2014) Thiamine transporter-2 deficiency: outcome and treatment monitoring. *Orphanet J Rare Dis* 9:92

Ozand PT, Gascon GG, Al Essa M, Joshi S, Al Jishi E, Bakheet S, Al Watban J, Al-Kawi MZ, Dabbagh O (1998) Biotin-responsive basal ganglia disease: a novel entity. *Brain* 121(7):1267-79

Pérez-Dueñas B, Serrano M, Rebollo M, Muchart J, Gargallo E, Dupuits C, Artuch R (2013) Reversible lactic acidosis in a newborn with thiamine transporter-2 deficiency. *Pediatrics* 131(5):1670-5

Rajgopal A, Edmondson A, Goldman ID, Zhao R (2001) SLC19A3 encodes a second thiamine transporter ThTr2. *Biochim Biophys Acta* 1537(3):175-8

Ricketts CJ, Minton JA, Samuel J, Ariyawansa I, Wales JK, Lo IF, Barrett TG (2006) Thiamine-responsive megaloblastic anaemia syndrome: long-term follow-up and mutation analysis of seven families. *Acta Paediatr* 95(1):99-104

Schänzer A, Döring B, Ondruschek M, Goos S, Garvalov BK, Geyer J, Acker T, Neubauer B, Hahn A (2014) Stress-induced upregulation of SLC19A3 is impaired in biotin-thiamine-responsive basal ganglia disease. *Brain Pathol* 24(3):270-9

Serrano M, Rebollo M, Depienne C, Rastetter A, Fernández-Álvarez E, Muchart J, Martorell L, Artuch R, Obeso JA, Pérez-Dueñas B (2012) Reversible generalized dystonia and encephalopathy from thiamine transporter 2 deficiency. *Mov Disord* 27(10):1295-8

Subramanian VS, Marchant JS, Said HM (2006) Biotin-responsive basal ganglia disease-linked mutations inhibit thiamine transport via hTHTR2: biotin is not a substrate for hTHTR2. *Am J Physiol Cell Physiol* 291(5):851-9

Tabarki B, Al-Shafi S, Al-Shahwan S, Azmat Z, Al-Hashem A, Al-Adwani N, Biary N, Al-Zawahmah M, Khan S, Zuccoli G (2013) Biotin-responsive basal ganglia disease revisited: clinical, radiologic, and genetic findings. *Neurology* 80(3):261-7

Vlasova TI, Stratton SL, Wells AM, Mock NI, Mock DM (2005) Biotin deficiency reduces expression of SLC19A3, a potential biotin transporter, in leukocytes from human blood. *J Nutr* 135:42–47

Yamada K, Miura K, Hara K, Suzuki M, Nakanishi K, Kumagai T, Ishihara N, Yamada Y, Kuwano R, Tsuji S, Wakamatsu N (2010) A wide spectrum of clinical and brain MR findings in patients with SLC19A3 mutations. *BMC Med Genet* 11:171

Zeng WQ, Al-Yamani E, Acierno JS Jr, Slaugenhaupt S, Gillis T, MacDonald ME, Ozand PT, Gusella JF (2005) Biotin-responsive basal ganglia disease maps to 2q36.3 and is due to mutations in SLC19A3. *Am J Hum Genet* 77(1):16-26

Zhao R, Gao F, Goldman ID (2002) Reduced folate carrier transports thiamine monophosphate: an alternative route for thiamine delivery into mammalian cells. *Am J Physiol Cell Physiol* 282(6):C1512-7

Zhao R, Goldman ID (2013) Folate and thiamine transporters mediated by facilitative carriers (SLC19A1-3 and SLC46A1) and folate receptors. *Mol Aspects Med* 34(2-3):373-85

9. ŽIVOTOPIS

Rođena sam 26. prosinca, 1990. u Zagrebu. Živim u Laduču, općina Brdovec. Prvih 4 razreda osnovne škole završila sam u područnoj OŠ Ivane Brlić Mažuranić u Laduču, a daljnje sam osnovno školovanje nastavila u Prigorju Brdovečkom. Godine 2009. sam završila srednju školu, X. gimnaziju „Ivan Supek“ u Zagrebu, opći smjer. U akademskoj godini 2009./2010. upisala sam Medicinski fakultet u Zagrebu na kojem sam apsolvirala 2015. godine.