

# Antenatalni čimbenici rizika i mogućnosti prenatalne dijagnostike oštećenja mozga magnetskom rezonancijom

---

**Banović, Vladimir**

**Doctoral thesis / Disertacija**

**2012**

*Degree Grantor / Ustanova koja je dodijelila akademski / stručni stupanj:* **University of Zagreb, School of Medicine / Sveučilište u Zagrebu, Medicinski fakultet**

*Permanent link / Trajna poveznica:* <https://um.nsk.hr/um:nbn:hr:105:995627>

*Rights / Prava:* [In copyright](#)/[Zaštićeno autorskim pravom.](#)

*Download date / Datum preuzimanja:* **2024-07-30**



*Repository / Repozitorij:*

[Dr Med - University of Zagreb School of Medicine Digital Repository](#)



**SVEUČILIŠTE U ZAGREBU  
MEDICINSKI FAKULTET**

**Vladimir Banović**

**Antenatalni čimbenici rizika i mogućnosti  
prenatalne dijagnostike oštećenja mozga  
magnetskom rezonancijom**

**DISERTACIJA**



**Zagreb, 2012.**

Disertacija je izrađena u Klinici za ženske bolesti i porođaje Kliničkog bolničkog centra Zagreb i Medicinskog fakulteta Sveučilišta u Zagrebu.

Voditelj rada: prof. dr. sc. Snježana Škrablin

Zahvaljujem mentorici prof. dr. sc. Snježani Škrablin na uloženom trudu i vremenu pri izradi ovog rada.

Rad je ostvaren uz svesrdnu pomoć liječnika Zavoda za dijagnostičku i intervencijsku radiologiju KBC-a Zagreb: prof. dr. sc. Ranke Štern Padovan, prof. dr. sc. Marka Radoša, dr. Davida Ozretića.

Zahvaljujem Akademiku Ivici Kostoviću na savjetima i podršci.

Mojoj obitelji

## SADRŽAJ

1. UVOD.....	6
1.1. Polazišne spoznaje.....	6
1.2. Fetalna dijagnostika magnetskom rezonancijom i MR spektroskopija.....	8
1.3. Biološki učinak magnetske rezonancije na tkivo fetusa i majku.....	9
1.4. Hipoksično-ishemijska oštećenja fetalnog mozga.....	10
1.5. Dječja cerebralna kljenut.....	19
2. CILJEVI I HIPOTEZE.....	21
2.1. Ciljevi istraživanja.....	21
2.2. Hipoteza istraživanja.....	21
3. TRUDNOĆE I METODE RADA.....	22
3.1. Antenatalni čimbenici.....	22
3.2. Metode nadzora fetusa.....	23
3.3. Prenatalno snimanje magnetskom rezonancijom.....	24
3.4. Postnatalni ishod.....	27
3.5. Dijagram istraživanja.....	28
3.6. Statističke metode.....	28
4. REZULTATI.....	29
4.1. Opći podaci.....	29
4.2. Nalazi pretrage fetalnog mozga magnetskom rezonancijom.....	31
4.3. Usporedba nalaza magnetske rezonancije fetalnog mozga i konvencionalnih metoda nadzora fetusa.....	32
4.4. Pojavnost oštećenja fetalnog mozga u trudnoćama sa simptomima spontanog prijevremenog poroda, prijevremenog prsnuća vodenjaka prije termina i intrauterinog zastoja rasta.....	35
4.4.1. Tipovi promjena vidljivih na pregledu magnetskom rezonancijom fetalnog mozga u odnosu na rizične skupine.....	38
4.5. Neurološki ishod.....	43
4.5.1. Neonatalni ishod.....	43

4.5.2.	Kratkoročni neurološki ishod.....	50
4.5.3.	Dugoročni neurološki ishod.....	53
4.5.4.	Dugoročne poremetnje neurološkog razvoja u odnosu na antenatalne metode nadzora i rane postneonatalne čimbenike.....	55
4.6.	Usporedba tipa oštećenja vidljivog na nalazu fetalnog MR-a s neurološkim ishodom .....	59
4.7.	MR spektroskopija fetalnog mozga.....	66
4.7.1.	Usporedba nalaza MR spektroskopije fetalnog mozga s konvencionalnim metodama nadzora stanja fetusa.....	66
4.7.2.	Usporedba nalaza MR spektroskopije fetalnog mozga s neposrednim neonatalnim ishodom.....	69
4.7.3.	Usporedba parametara kratkoročnog i dugoročnog neurološkog ishoda u odnosu na nalaz MR spektroskopije fetalnog mozga.....	70
4.8.	Antenatalni čimbenici u odnosu na nalaz magnetske rezonancije fetalnog mozga.....	73
4.9.	Binarna logistička regresija.....	75
4.9.2.	Tijek i ishod trudnoća u skupini sa simptomima spontanog prijevremenog poroda u odnosu na nalaz MR-a fetalnog mozga.....	77
4.9.3.	Tijek i ishod trudnoća u skupini s prijevremenim prsnućem vodenjaka prije termina u odnosu na nalaz MR-a fetalnog mozga.....	83
4.9.4.	Tijek i ishod trudnoća u skupini s intrauterinim zastojećem rasta u odnosu na nalaz MR-a fetalnog mozga .....	89
5.	RASPRAVA.....	95
6.	ZAKLJUČCI.....	104
7.	ATLAS PROMJENA VIDLJIVIH NA NALAZU MR-a.....	105
8.	SAŽETAK.....	117
9.	SUMMARY.....	118
10.	LITERATURA.....	119
11.	ŽIVOTOPIS.....	126

## KRATICE

UZV	Ultrazvuk
PROM	Prijevremeno prsnuće vodenjaka (engl. premature rupture of membranes)
PPROM	Prijevremeno prsnuće vodenjaka prije termina (engl. preterm premature rupture of membranes)
IUGR	Intrauterini zastoj rasta (engl. intrauterine growth restriction)
CTG	Kardiotokografija
MR	Magnetska rezonancija
PVL	Periventrikularna leukomalacija
CP	Dječja cerebralna kljenut (engl. cerebral palsy)
MCD	Minimalna cerebralna disfunkcija (engl. minor cerebral dysfunction)
JIL	Jedinica intenzivnog liječenja
RDS	Respiratorni distress sindrom
SD	Standardna devijacija

## 1. UVOD

### 1.1. Polazišne spoznaje

Unatoč brojnim metodama nadzora stanja djeteta u maternici i njima vođenim odlukama o vremenu i načinu dovršenju trudnoće, incidencija djece s neurološkim oštećenjima i cerebralnom kljenuti ostala je nepromijenjena - 3,6 na 1000 djece (1). Pretpostavlja se da je najvažniji uzrok svih stečenih oštećenja uredno razvijenog fetalnog moždanog tkiva hipoksija i fetalna infekcija (2), ali metode nadzora koje danas rabimo, ultrazvuk (UZV), biofizički profil i kardiokotografija (CTG), nisu dostatne za njihovo pravodobno prepoznavanje. Uz to, za oštećenja mozga određenih lokalizacija, standardnim metodama slikovne dijagnostike nemoguće je razlučiti radi li se o malformaciji ili oštećenju uzrokovanom manjkom kisika ili infekcijom, npr. područje germinativne zone (3).

Premda su za nastanak oštećenja mozga fetusa najčešće odgovorni hipoksija i infekcija, rizični čimbenici koji mogu do njih dovesti su brojni:

1. Bolesti majke koje utječu na razvoj posteljice (koagulopatije, anemija, metaboličke i imunološke bolesti) (4).
2. Akutni poremećaji majke koji dovode do smanjene opskrbe fetusa kisikom (kardiovaskularni šok, anafilaksija, eklampsija, epileptički napadi) (4).
3. Infekcije: korioamnionitis se javlja u 10-20% trudnoća, češće kod prijevremenog nego ročnog poroda, a najčešće mu prethodi prijevremeno prsnučće vodenjaka (PROM). Korioamnionitis je povezan s povećanom učestalošću intracerebralnih krvarenja i periventrikularne leukomalacije koje se klinički mogu očitovati kao cerebralna kljenut. Infekcija i medijatori upale (citokini) utječu na razvoj neuroloških putova, uzrokujući disfunkciju i apoptozu neurona. Učinak infekcije višestruko pojačava nerijetko udružena ishemija. Citotoksični učinak pogađa astro, mikrogliju i stanice oligodendroglije što ima za posljedicu nepotpunu mijelinizaciju. Citokini uzrokuju intraventrikularna krvarenja i oštećenja bijele moždane tvari zbog prokoagulantnog djelovanja i oštećenja žilnog endotela (5,6).

4. Toksični agensi, čija kronična uporaba utječe na veličinu neokorteksa, migraciju neurona ili veličinu corpora callosa (alkohol, kokain i drugi opijati, ugljični monoksid, varfarin) (7).
5. Metaboličke bolesti fetusa (manjak piruvat dehidrogenaze, hiperglicinemija i drugi poremećaji aminokiselina). Malformacije kao što su agenezija corpora callosa, poremećaji kortikalnog razvoja mogu upućivati na metaboličku bolest. Kod njih su učestalije i venske tromboze kao posljedica zatajenja jetre.
6. Poremetnje placentacije i oštećenje posteljice (abrupcija, placenta previja, trauma, čvor pupkovine ili PROM bez kliničkih znakova infekcije) (8).
7. Jatrogei čimbenici: amniocenteza, kordocenteza, placentocenteza.
8. Feto-fetalni transfuzijski sindrom. Dokazana je visoka učestalost neuroloških oštećenja kod intrauterinog transfuzijskog sindroma osobito u slučajevima odumrlog blizanca (9).
9. Intracerebralni tumori fetusa, hidrocefalus i intracerebralna krvarenja (10).
10. Prijevremeni porod: prijevremeno rođena djeca najrizičnija su skupina za nastanak neuroloških oštećenja. Uzroci prijevremenog poroda su nepoznati. Pretpostavlja se da je u jednog dijela prijevremeno završenih trudnoća patofiziološki mehanizam pokretanja poroda vezan uz intrauterinu fetalnu patnju pokrenutu infekcijom ili hipoksijom fetusa koja istodobno uz pokretanje poroda uzrokuje i oštećenje mozga fetusa.
11. Intrauterini zastoje rasta (IUGR) : najčešći uzrok kasnog intrauterinog zastoja rasta je posteljica insuficijencija te predstavlja rizik za hipoksično oštećenje mozga.

Pretpostavlja se da većina stečenih fetalnih oštećenja mozga nastaje tijekom trudnoće i nije posljedica nepovoljnih zbivanja tijekom poroda. Javlja se kao posljedica složenih patofizioloških mehanizama koji su etiološki uzrokovani bolestima trudnoće, poremetnjama placentacije i djelotvornosti posteljice te bolestima fetusa.

Ultrazvučna dijagnoza stečenih fetalnih oštećenja mozga temelji se na probiru indiciranom indirektnim pokazateljima rizika: dijagnozi intrauterinog zastoja rasta, patološkim vrijednostima doplerskih protoka krvi (arterija umbilikalisa, arterija cerebri media fetusa ili fetalna aorta), patološkim vrijednostima biofizičkog profila. Uporaba



raznih varijanti određivanja biofizikalnog profila ili četverodimenzionalnih ultrazvučnih metoda, najčešće zbog dužine trajanja pretrage, nedostatka potrebnog iskustva pretraživača ili nedovoljne standardizacije, nikada nisu zaživjele u kliničkoj praksi. Osim toga, te metode bilježe samo kliničke posljedice već postojećeg oštećenja (promijenjeni fetalni pokreti, nepostojanje pokreta očnih vjeđa). Danas ih nazivamo pokazateljima „vidljivog fetalnog distresa“.

Zahvaljujući visokoj rezoluciji i mogućnosti razlikovanja i najmanjih razlika u sastavu tkiva, magnetska rezonancija (MR) je postala metoda izbora u prepoznavanju oštećenja i njihovom razlikovanju od malformacija.

## **1.2. Fetalna dijagnostika magnetskom rezonancijom i MR spektroskopija**

Magnetska rezonancija 1,5 T (Tesla) se ne smatra štetnom ni za majku ni za dijete i nema dokaza o negativnom dugoročnom učinku (11). Donedavno je MR za vrijeme trudnoće bila isključivo ograničena na dijagnostiku bolesti majke (adneksalne tvorbe, sumnja na zdjeličnu trombozu), dok su slike fetusa dobivene slučajno, ukoliko je područje snimanja bio donji abdomen i zdjelica. Kvaliteta snimaka bila je loša zbog trajanja ekspozicije i većeg broja fetalnih pokreta. Napretkom tehnologije i razvojem MR-a omogućen je alternativni način prikaza fetusa. Sada osim ultrazvukom, koji često nezadovoljava, snimke MR-om omogućuju olakšano prikazivanje posebice nekih ultrazvuku teško dostupnih fetalnih struktura. U posljednja dva desetljeća brze slikovne tehnike MR-a kao što je „single-shot, fast-spin echo“, omogućile su prikaz fetusa bez potrebe sedacije, neovisno o majčinom položaju za vrijeme snimanja. Time je započela i rutinska uporaba MR-a u fetalnoj medicini koja omogućuje snimanje u više ravnina, bolju rezoluciju u odnosu na prikaz ultrazvukom i kompjutoriziranom tomografijom, a ne koristi ionizirajuće zračenje. Iako i danas postoje artefakti, u brzim tehnikama snimanja oni su zanemarivi. Danas je MR metoda izbora u prikazu anomalija središnjeg živčanog sustava, prsišta, probavnog i mokraćnog sustava te je postala vrijedan dodatak ultrazvuku (12). Kako bi uporaba MR-a zaživjela i kod nas u svakodnevnom radu potrebno je definirati indikacije i organske sustave u kojima je ova dijagnostika preciznija od drugih slikovnih tehnika te ojačati suradnju ginekologa i radiologa čije je znanje neophodno za točnu interpretaciju nalaza. Najvažnije je, međutim, da način stvaranja slike MR-om i

njene brojne tehnike mogu omogućiti značajno unaprjeđenje slikovne dijagnostike oštećenja mozga fetusa. Jedna od novijih tehnika je i funkcionalna magnetska rezonancija (MR spektroskopija) koja mjerenjem amplituda metabolita na mjestu suspektnog hipoksičnog oštećenja omogućuje detekciju metabolita hipoksije - laktata. Spektroskopija magnetskom rezonancijom temelji se na istim principima kao i MR, ali rezultate prikazuje u obliku kemijskog spektra metabolita. Frekvencija rezonancije protona ovisi o kemijskoj strukturi tkiva koje istražujemo. Najčešći metaboliti fetalnog mozga koje istražujemo su: kolin, kreatin, laktati i N-acetilaspargat. Frekvencije njihove protonske rezonancije i značenje prikazani su u Tablici 1.

Tablica 1. Metaboliti fetalne MR spektroskopije.

Vršak metabolita	Kratica	Rezonancija- parts per milion (ppm)	Uloga
Kolin	Cho	3.2	Mijelinizacija,
Kreatin	Cr	3.0	Stanični metabolizam
Laktat	Lac	1.3	Produkt anaerobne glikolize
N-acetilaspargat	NAA	2.0	Marker neurona i oligodendrocita

### 1.3. Biološki učinak magnetske rezonancije na tkivo fetusa i majku

Tijekom snimanja MR-om nastaje električno i magnetsko koje može uzrokovati zagrijavanje tkiva fetusa. Unatoč navedenoj činjenici do danas nema prijavljenih štetnih učinaka MR-a na fetus (13). Dvije velike studije Sveučilišta u Nottinghamu pratile su razvoj djece koja su intaruterino snimana MR-om. (14, 15) Bakerova studija pratila je njih 20 u razdoblju od 3 godine bez značajnih razlika u odnosu na poredbenu skupinu. Djeca su snimana MR-om od 1,5 T (Tesla) nakon 21. tjedna gestacije do termina, a pedijatrijska ocjena mogućih oštećenja data je sa 9 mjeseci. U istoj studiji sa 8 mjeseci ispitivan je neonatalni sluh u smislu mogućeg oštećenja bukom koja nastaje za vrijeme snimanja MR-om, ali posljedična oštećenja nisu nađena. Glover je pokušao izmjeriti jačinu zvuka kojoj su fetusi izloženi za vrijeme snimanja. Muški dobrovoljac progutao je

mikrofon i popio litru vode kako bi napunjeni želudac pokušao dočarati amnijsku vreću. Tijelo dobrovoljca reduciralo je jačinu zvuka za 30 dB te je tako rizična jačina zvuka od 120 dB smanjena na 90 dB koja se danas smatra sigurnom. Dvije studije pratile su i utjecaj MR-a na frekvenciju kucaja čedinjeg srca te opovrgle mogućnost ometanja srčanog ritma. (15, 16).

Opasnost mogu uzrokovati i privlačne sile magnetskog polja tijekom snimanja. Bilo koji usadak feromagnetskih osobina u tijelu majke, npr. krvožilni steznici, umjetne pužnice i sl, predstavlja potencijalnu opasnost kada je izložen jakom elektromagnetskom polju. Usadak se u magnetskom polju može pokrenuti i tada izravno oštetiti tkivo. Naprimjer, stariji modeli krvožilnih steznika koji se koriste kod moždanih aneurizmi mogu se pomaknuti u elektromagnetskom polju s teškim posljedicama. Iako većina današnjih metalnih usadaka nema feromagnetske osobine, prije pretrage MR-om potrebna je temeljita provjera njihovih osobina i sigurnosti. Moguće je i ometanje rada uređaja kao što su stimulatori srca ili ostali elektronički usadci (živčani poticatelji, pužnični usadci) bilo zbog magnetski potaknutih programskih promjena ili elektromagnetskog ometanja. U trudnoći se izbjegava davanje radiološkog kontrasta koji sadrži gandolinij jer ga fetus guta, a zbog dugog poluživota se nakuplja u tkivima. Procjenjuje se da je rizik, ako i postoji, izrazito nizak pa je MR indicirana u onih trudnica kod kojih postoji klinička potreba za dijagnozom koja se ovom metodom može postaviti brže i pouzdanije no što je to moguće drugim, nerijetko opasnijim i manje pouzdanim metodama. Američko vijeće za zaštitu od zračenja ipak savjetuje izbjegavanje MR u prva tri mjeseca trudnoće zbog nedovoljnog znanja o štetnom učinku na organogenezu fetusa (17, 18).

#### **1.4. Hipoksično-ishemijska oštećenja fetalnog mozga**

Pretpostavlja se da su simptomi i ishod hipoksično-ishemijskog oštećenja fetalnog mozga, a kasnije u neonatalnom razdoblju hipoksično-ishemijske encefalopatije brojni (1). Svi slučajevi neonatalne encefalopatije ne prethode obvezno cerebralnoj kljenuti i neurološkim oštećenjima. Isto tako, smo nemoćni u predskazivanju kako kratkoročnog tako i dugoročnog neurološkog ishoda djece s neonatalnom encefalopatijom. Dovoljno jaki i dovoljno dugi manjak kisika može ubiti svakoga, od odrasle osobe do fetusa životinje i čovjeka. Korelacija blažih hipoksija i ishoda fetusa nikada nije jasno

pokazana, a začuđuje činjenica da su nađena teška oštećenja u djece koja nisu imala ni jasnu hipoksiju ni neonatalnu encefalopatiju (19). Nepoznato vrijeme i uzroci oštećenja fetalnog mozga su razlog povećanja broja sudskih tužbi koje se većinom vežu uz razdoblje poroda. Razlog tome je i činjenica da je porod razdoblje u kojem dobivamo najviše podataka o trudnici i stanju fetusa, dok je ostatak trudnoće relativno „nenadziran“ (19).

Definicija asfiksije je „ stanje poremećaja izmjene krvnih plinova, koje svojim trajanjem vodi u hipoksemiju i hiperkapniju. Za dijagnozu je potrebna plinska analiza krvi (20). Danas, ni najmodernijim metodama i uređajima fetalnog nadzora, nismo u mogućnosti nadzirati funkciju , oksigenaciju i protoke kroz fetalni mozak u antenatalnom pa čak i intrapartalnom razdoblju. Zato korištenje izraza kao što su „porodna asfiksija“ i „fetalni distres“ u mnogim slučajevima nije ispravno (21).

Iako se intrapartalna asfiksija smatra uzrokom cerebralne kljenuti, ona je prisutna u malom broju slučajeva (22-24). Brojne studije povezivale su intrapartalnu asfiksiju s cerebralnom kljenuti koristeći niske vrijednosti Apgar indeksa u 5. minuti kao znak asfiksije (22). Kasnije studije Nelsona i sur. (25) te Panetha i sur (26) su pokazale kako 93 do 95% novorođenčadi s vrijednostima Apgar indeksa u 5. minuti od 0-3 nema cerebralnu kljenut. Američko društvo ginekologa i opstetričara u suradnji s Američkom akademijom pedijatarata definiralo je 4 minimalna kriterija koja moraju biti prisutna da bi se intrapartalnu asfiksiju smatralo mogućim uzrokom cerebralne kljenuti (27):

1. pH umbilikalne krvi  $<7$  s deficitom baza  $\geq 12$  mmol/L po porodu.
2. Rani početak teške ili umjerene neonatalne encefalopatije u djece iznad 34 tjedna.
3. Cerebralna kljenut spastično-kvadriplegičnog ili diskinetičkog tipa.
4. Isključenje drugih uzroka: trauma, poremećaji koagulacije, infekcija, genetski poremećaji.

Osim navedenih čimbenika definirali su i peripartalne događaje od kojih najmanje tri moraju biti prisutna kao dokaz da se oštećenje dogodilo u peripartalnom razdoblju (28):

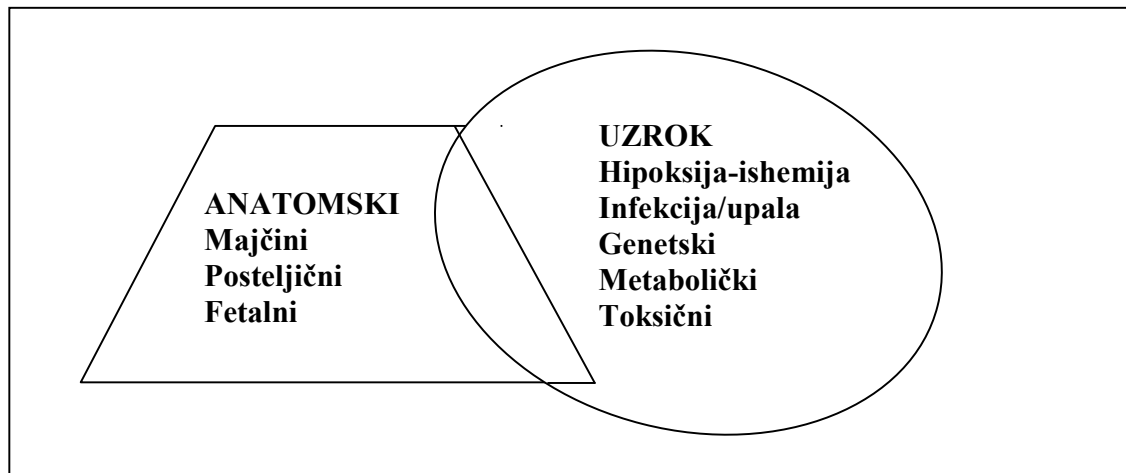
1. hipoksični događaj neposredno prije ili za vrijeme poroda

2. nagla fetalna bradikardija ili nedostatak varijabilnosti srčane frekvencije s prisutnošću kasnih ili varijabilnih deceleracija na CTG zapisu
3. Apgar zbroj 0-5 nakon 5. minute
4. Multisistemska zatajenje 72 sata od poroda
5. Rane slikovne tehnike koje ukazuju na difuzno cerebralno oštećenje.

Posljednji kriteriji mogu biti povezani s razvojem cerebralne kljenuti, ali nisu specifični za hipoksiju (28), iz čega proizlazi činjenica kako je teško dokazati poveznicu između intraportalne asfiksije i cerebralne kljenuti (24). Pretpostavka kako izostanak metaboličke acidoze isključuje hipoksiju-ishemiju nije sasvim točna u slučaju ranih epizoda hipoksije-ishemije (29).

Velika kohortna australska studija pokušala je definirati i ostale rizične čimbenike osim hipoksije-ishemije za razvoj neonatalne encefalopatije. Studija 164 djece s neonatalnom encefalopatijom pokazala je kako je 69 % djece imalo jedan od rizičnih čimbenika prije poroda, 25% antepartalni i intraportalni rizični čimbenik, 4 % nije imalo znakove intraportalne hipoksije, a 2% nije imalo niti jedan od navedenih rizika (30). Od intraportalnih rizičnih čimbenika najčešći su bili : hitan carski rez, operacijsko dovršenje poroda, hitna stanja-abrupcija posteljice, ruptura maternice, febrilitet u porodu i dorzoposteriorni stav glavicom. Od antenatalnih rizičnih čimbenika, a što su potvrdile i kasnije studije, australska ističe intrauterini zastoj rasta (djeca ispod 10. percentile), kao najrizičniji čimbenik za intrauterino oštećenje mozga i kasniju neonatalnu encefalopatiju. Ipak i u toj skupini djece teško je definirati pravog uzročnika koji djeluje na: majku, posteljicu ili dijete (Slika 1). Drugi rizični čimbenik po učestalosti je prijevremeni porod.

Slika 1. Uzročnici intrauterinog zastoja rasta.



Australska studija je potvrdila činjenicu da se danas čak 70 % neonatalne encefalopatije uzročno povezuje s događajima prije poroda (31). Uz činjenicu da je 1/6 periventrikularnih leukomalacija u prijevremeno rođene antenatalnog podrijetla upravo je to razdolje koje zahtjeva bolju dijagnostiku i nadzor (31). Međutim, ostaje nepoznato da li se fetalno oštećenje mozga javlja kao posljedica jednog (hipoksija-ishemija), više (infekcija, prematuritet, hipoksija) ili kombinacije akutnih i kroničnih čimbenika.

Simptomi i ishod hipoksično-ishemijskih oštećenja mozga ovise o nekoliko čimbenika:

1. nastalom oštećenju mozga za vrijeme hipoksično-ishemijskog inzulta
2. fiziološkim osobinama oštećenih stanica središnjeg živčanog sustava koje će se očitovati kao selektivna oštećenja
3. posljedicama hipoksične-ishemije koja uzrokuje sekundarna oštećenja kao što su: reperfuzija, edem, povišenje intrakranijalnog tlaka, poremećaji autoregulacije i krvarenje
4. prisutnosti endogenih zaštitnih mehanizama

Hipoksija može biti posljedica ishemije (nedostatan protok krvi u dio ili čitav organ), nedostatne respiracijske funkcije ili nedovoljnog kapaciteta krvi za vezanje kisika (nedostatak kisika u zraku, teška anemija, trovanje ugljičnim monoksidom). Neovisno o uzroku do kardiovaskularnog urušaja dolazi ukoliko takvo stanje potraje. Rezultat je

hipotenzija, ishemija i anaerobni metabolizam, sinteza laktata i acidoza. Stoga je ishemija uzrok i posljedica hipoksije koju dodatno pogoršava onemogućavajući eliminaciju respiracijskih produkata-mliječne kiseline i dušičnog dioksida.

Uzroci hipoksično-ishemijskog oštećenja fetalnog mozga i posljedične hipoksično-ishemijske encefalopatije mogu biti:

- majčini (nedovoljna oksigenacija ili smanjen protok kroz posteljicu zbog kardiorespiratornog aresta, hipotenzije, preeklampsije i dr. )
- posteljični (abrupcija posteljice, čvor pupkovine, ruptura maternice)
- fetalni (krvarenje, tromboza)

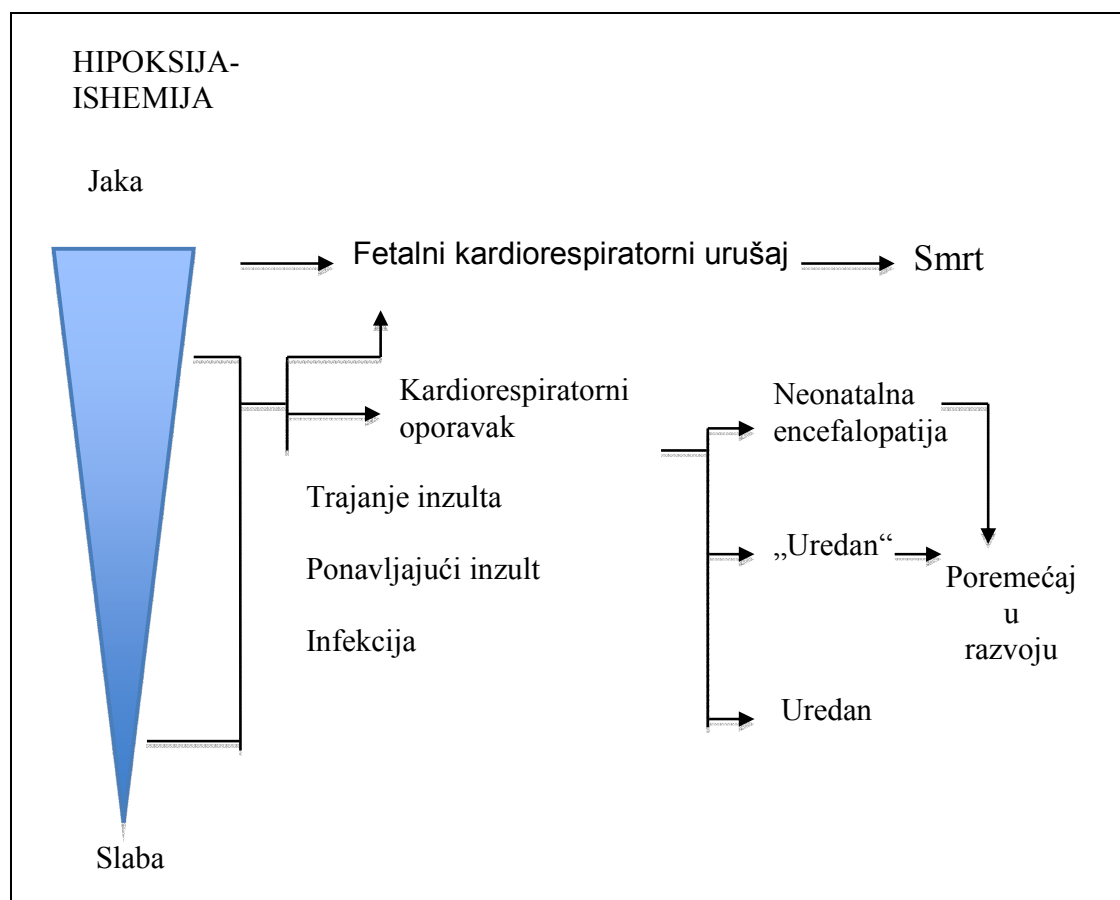
Jačina i dužina trajanja hipoksije-ishemije koja uzrokuje neonatalnu encefalopatiju je nepoznata i dijelom se može rastumačiti samo na životinjskim modelima. Dva su osnovna patofiziološka modela istraživanja hipoksije na životinjama: okluzija pupkovine i akutna posteljična insuficijencija.

Okluzija pupkovine uzrokuje kardiovaskularni urušaj zbog nedostatne opskrbe krvlju fetusa. Fetus ovce može preživjeti i do 30 minuta nakon okluzije pupkovine s kasnijim teškim neuroškim oštećenjima, dok okluzija od 20 minuta ne mora uzrokovati oštećenje mozga (32). U primata trajno neurološko oštećenje nastaje nakon 12 do 17 minuta nakon okluzije pupkovine (33). Prolaps pupkovine u ljudi ima različite ishode ovisno da li je u terminu ili prijevremen i predstavlja hitno opstetričko stanje koje zahtjeva dovršenje poroda. Ishod će ovisiti o trajanju, jačini pritiska pupkovine i trudova. Najkraći interval koji uzrokuje oštećenje mozga kod prolapsa pupkovine zapažen je u ročne djece (34).

Akutna insuficijencija posteljice, sa druge strane, ugrožava fetus zbog nemogućnosti izmjene hranjivih tvari i plinova. Studija na zečevima sa izazvanom akutnom posteljičnom insuficijencijom (ishemijom uterusa) pokazala je kako 30-minutna hipoksija nema utjecaja na ishod. Međutim produženjem trajanja ishemije na 40 minuta mortalitet se povećao za 25% s motoričkim deficitom u 75% zečeva (35). U ljudi se stanja s akutnom posteljičnom insuficijencijom, kao što su posteljična abrupcija ili ruptura maternice, ne mogu predvidjeti. Retrospektivne studije su pokazale kako i do 1/3 djece nakon poroda kompliciranog rupturom maternice ima teški neurološki deficit (36).

Vidljivo je kako učinke hipoksije nije moguće predvidjeti čak ni u stanjima kada smo sigurni da je hipoksija-ishemija prisutna kao npr. prolaps pupkovine ili abrupcija posteljice. Razumljivo da je prognoza učinka hipoksije posebice otežana u kroničnim hipoksičnim stanjima trudnoće. Najbolji primjer je kronična posteljična insuficijencija s posljedičnim intrauterinim zastojem rasta koji može, a i ne mora rezultirati oštećenjem mozga. Hipoksija često nije izolirana, intrauterina infekcija jedan je od najčešćih čimbenika koji pojačava njen učinak (Slika 2).

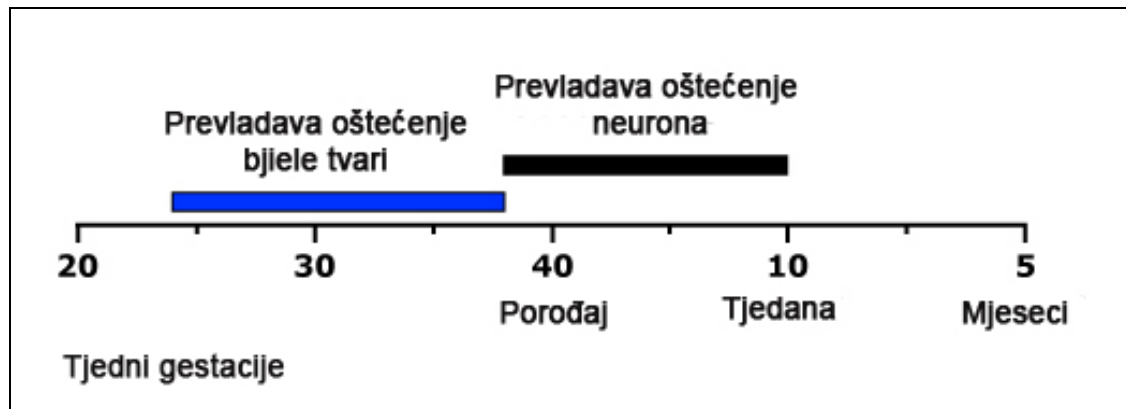
Slika 2. Učinak hipoksije-ishemije



Učinak hipoksije-ishemije ovisi o razvojnom stupnju stanica središnjeg živčanog sustava. Kasne progenitorske stanice oligodendroglije su osjetljive na hipoksiju u nezrele djece s rezultirajućim oštećenjima bijele tvari (37). U terminske novorođenčadi zahvaćeni su najčešće bazalni gangliji, talamus te stanice korteksa (Slika 3).



Slika 3. Oštećenje mozga u ovisnosti o tjednima gestacije

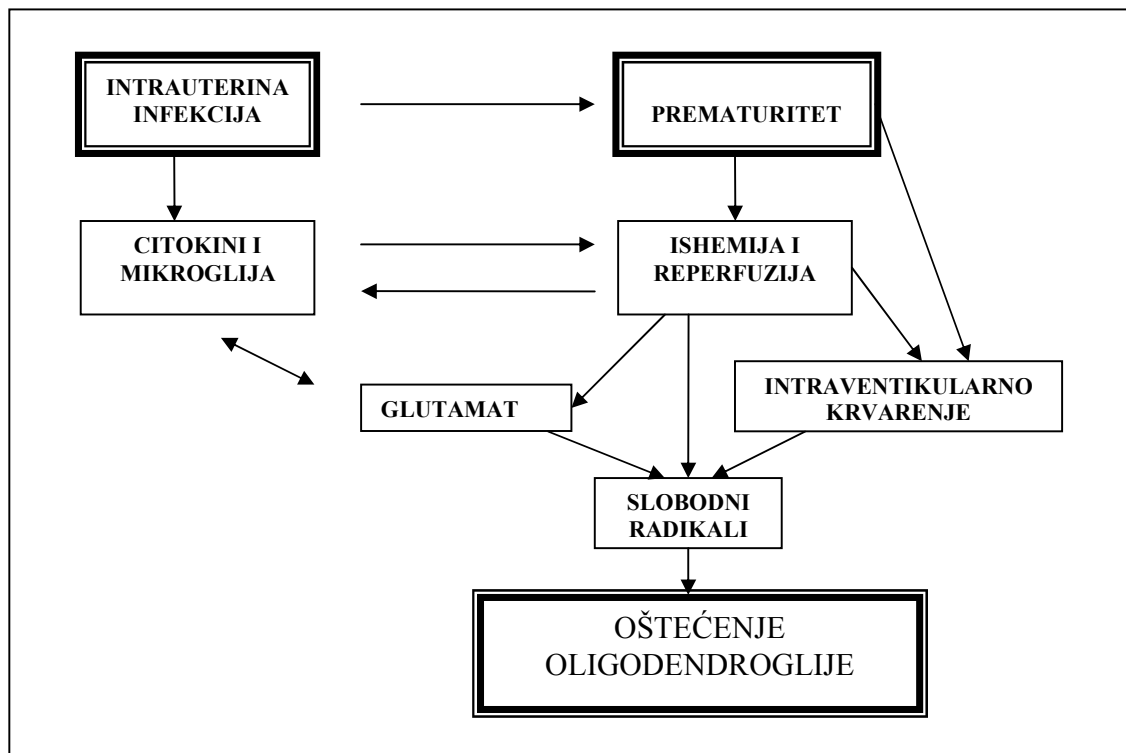


U prijevremeno rođene djece će prevladavati oštećenja bijele tvari-periventrikularna leukomalacija (PVL) s karakterističnom distribucijom dorzalno i lateralno od vanjskih kutova lateralnih moždanih ventrikula. Dijeli se na fokalnu (s posljedičnim cističnim nakupinama glije) i difuznu koja osim stanica glije obuhvaća astrogliju i mikrogliju. Cistična PVL odnosi se na najčešće lezije kod kojih je fokalna nekrotična promjena makroskopski vidljiva u obliku cistične tvorbe, dok necistična PVL obuhvaća mikroskopske promjene u obliku ožiljka glije. U oba slučaja cistične i necistične PVL prisutna je difuzna proliferacija glije oko područja nekroze. Povišena učestalost PVL-a javlja se u : u prijevremeno rođene djece, u djece umrle u ranom neonatalnom razdoblju, u djece s intraventrikularnim krvarenjem, u djece s kardiorespiratornom insuficijencijom i u djece s znakovima antenatalne infekcije i upale (38). Iako se najčešće javlja u prijevremeno rođene djece, u ročne djece povezana je s hipoksijsko-ishemijskim inzultom. Točnu incidenciju PVL-a teško je odrediti, a ovisi i o metodi postavljanja dijagnoze. Najčešće se koristi transkranijalni ultrazvuk koji je dobar u otkrivanju fokalnih, cističnih PVL-a, međutim nedovoljno osjetljiv za difuzne promjene. Magnetska rezonancija je zlatni standard za dijagnozu obiju vrsta PVL-a: cistične i necistične . U posljednjim studijama koristeći magnetsku rezonanciju među 167 prijevremeno rođene djece u samo troje djece postavljena je dijagnoza PVL-a (39) . U drugim studijama navodi se učestalost i do 3% (40). Fokalna PVL zahvaća duboku bijelu tvar u krajnjim područjima opskrbe krvlju „posljednja polja“. Najčešće zahvaća područje trigonuma lateralnih ventrikula i područje oko Monroovih otvora. Stanična neuropatologija klasične nekrotično-cistične periventrikularne leukomalacije uključuje koagulacijsku nekrozu 6-

12 sati nakon akutnog hipoksično-ishemijskog inzulta. Poremećaj u sastavu i građi aksona dovodi do ekstravazacije glutamata u periventrikularnu bijelu tvar. Okolni stanični odgovor koji slijedi unutar narednih dana uzrokuje infiltraciju mirkoglije, astrocita, endotelijalnu hiperplaziju i prisustvo makrofaga. Razgradnja tkiva i nastanak cisti započinje unutar 1 do 3 tjedna.

Kod difuzne PVL mehanizam oštećenja je drugačiji, stanice koje su najjače zahvaćene su premijelinizacijski oligodendrociti čije oštećenje u konačnici dovodi do hipomijelinizacije bijele tvari i ventrikulomegalije (Slika 4). Dijagnoza se može postaviti isključivo na mikroskopskim preparatima u vidu nekroze lokalizirane u dubokoj bijeloj tvari. Nalaz magnetske rezonancije u prijevremeno rođene djece s difuznim PVL-om postnatalno ukazuje na ventikulomegaliju sa smanjenim volumenom bijele tvari (41).

Slika 4. Patogeneza periventrikularne leukomalacije



Vrlo česta komplikacija PVL-a je i krvarenje unutar lezije bijele tvari. Krvarenje je nađeno u oko 25% slučajeva PVL-a na obdukciji (42). Krvarenja su najčešće petehijalna i

oštro ograničena, a vrlo često su udružena i sa intraventrikularnim krvarenjem koje vrlo često prati PVL. Dapače, PVL je dva puta češća u djece s intraventrikularnim krvarenjem.

Iako je oštećenje bijele tvari s posljedičnim poremećajem mijelinizacije najčešća posljedica PVL-a u prijevremeno rođene djece, novije studije magnetskom rezonancijom pokazale su i prateće oštećenje sive tvari. Prati ih smanjenje volumena kortikalne sive tvari kao i poremećaj razvoja kortikalnih putova. Područja najviše zahvaćena smanjenjem volumena korteksa su senzomotorni, parijeto-okcipitalni i hipokampalni režanj. Također je primijećeno smanjenje volumena dubokih moždanih jezgara: bazalnih ganglija i talamusa (43, 44). Razlog smanjenja broja neurona, opisanog volumena korteksa i moždanih jezgara objašnjava se kombinacijom dvaju osnovnih mehanizma: propadanjem-oštećenjem neurona i poremećajem razvoja. Iako ne postoje dokazi izravne destrukcije neurona, gubitak neurona i gliozna čest su nalaz osobito u talamusu i bazalnim ganglijima (45). Ostaje nepoznanica je li gubitak posljedica izravnog djelovanja nepovoljnog događaja ili postupnog poremećaja razvoja. Još je Marin Padilla krajem devedesetih godina 20. stoljeća u svojim studijama talamičkih neurona dokazao kako PVL dovodi do prekida u aferentnim i eferentnim nitima talamičkih neurona što dovodi do poremećaja građe i rasta korteksa (46). Danas se zahvaljujući hrvatskim istraživačima zna za subplate zonu (47).

Neuroni subplate zone su od iznimne važnosti za razvoj kore mozga i talamusa, a njihovo oštećenje dovodi do ozbiljnih posljedica. Uloga i funkcija subplate zone najvažnija je u razdoblju od 22. do 34. tjedna gestacije što se poklapa s vremenskim razdobljem najčešćeg nastanka PVL-a u prematurusa. Stanice subplate zone služe kao prijelazno mjesto za vezivanje aferentnih aksonskih niti talamokortikalnog i kortiko-kortikalnog puta s korteksom. Upravo će neuroni subplate zone odrediti ciljna mjesta vezanja aksona u korteksu i subkorteksu te tako utjecati na razvoj i kore i talamusa (48-49). Zbog izrazite osjetljivosti na hipoksiju i vremenske podudarnosti s najčešćim nastankom PVL-a subplate zona je od iznimne važnosti za daljnja istraživanja.

### 1.5. Dječja cerebralna kljenut

Naziv dječja cerebralna kljenut ili cerebralna paraliza (CP) objedinjuje skupinu kliničkih sindroma karakteriziranih motoričkom disfunkcijom i poremećajima držanja. Kliničko očitovanje i pojava neuroloških lezija može se mijenjati tijekom godina ovisno o moždanom sazrijevanju. Dijagnoza se ne postavlja na osnovu samo jednog, nego više kliničkih nalaza koji uključuju: kašnjenje u motornom razvoju, postojanje neuroloških znakova, primitivnih refleksa i poremećaja držanja. Djecu s normalnim funkcionalnim razvojem koja imaju blaži poremećaj u vidu hipertonusa ili hiperrefleksije treba pratiti. Djeca s opterećenom opstetričkom anamnezom imaju veći rizik za razvoj cerebralne kljenuti osobito djeca s intrauterinim zastojem rasta i nedonoščad. Rani znakovi uključuju poremećaje ponašanja, kašnjenje psihomotornog razvoja te poremećaje govora i vida. U mnogim slučajevima spastičnost možemo zamijetiti tek nakon 6 mjeseci dok se diskineza javlja nakon 18, nakon čega slijedi ataksija. Vidljivo je da je danas vrlo teško postaviti dijagnozu cerebralne kljenuti bez dugoročnog praćenja djece. Ono zahtjeva redovite preglede minimalno do druge godine života (50). Postojanje tri ili više patoloških znakova sa 8 mjeseci izrazito je prediktivno za cerebralnu kljenut. Dijagnoza se često postavlja sa 4 mjeseca života što je prerano i nesigurno.

Učestalost cerebralne kljenuti je 3,6 na 1000 živorođene djece te se od pedesetih godina prošlog stoljeća nije promijenila unatoč napretku perinatologije i neonatologije (51). Većina slučajeva cerebralne kljenuti desetljećima se pripisivala perinatalnoj asfiksiji. Danas se pripisuje antepartalnim događanjima i prematuritetu. Australaska studija s najvećim uzorkom od 213 djece s cerebralnom kljenuti definirala je moguće uzroke cerebralne kljenuti (52). Zanimljivo da je u samo 4 % djece uzrok akutna perinatalna hipoksija.

Ostali uzroci su :

- prematuritet 78%
- intrauterini zastoj rasta 34%
- intrauterina infekcija 28%
- krvarenje tijekom trudnoće 27%

- bolesti posteljice 21%
- blizanačka trudnoća 20%

Očito je kako je u budućnosti istraživanja potrebno usmjeriti na bolju antenatalnu dijagnostiku rizičnih skupina najsuvremenijim metodama među kojima je i slikovni prikaz mozga magnetskom rezonancijom.

## **2. CILJEVI I HIPOTEZE**

### **2.1. Ciljevi istraživanja**

1. Usporediti rezultate otkrivanja oštećenja mozga fetusa MR-om s rezultatima konvencionalnih metoda: UZV, CTG, biofizički profil.
2. Istražiti pojavnost oštećenja fetalnog mozga u trudnoćama sa simptomima spontanog prijevremenog poroda, prijevremenog prsnuća vodenjaka prije termina te intrauterinog zastoja rasta.
3. Usporediti tip oštećenja s dugoročnim neurološkim ishodom djece s navršene dvije godine života.
4. Odrediti vrijednosti metabolita hipoksije MR spektroskopijom te ih usporediti s rezultatima konvencionalnih metoda praćenja stanja fetusa, njegovim neposrednim neonatalnim ishodom i dugoročnim neurološkim razvojem.

### **2.2. Hipoteza istraživanja**

Magnetska rezonancija omogućuje otkrivanje oštećenja mozga fetusa.

### **3. TRUDNOĆE I METODE RADA**

Istraživanje je provedeno u Klinici za ženske bolesti i porode Medicinskog fakulteta Sveučilišta u Zagrebu i Kliničkog bolničkog centra Zagreb uz suglasnost Etičkog povjerenstva Kliničkog bolničkog centra Zagreb i Medicinskog fakulteta Sveučilišta u Zagrebu.

U prospektivnoj studiji istražili smo moguća oštećenja mozga fetusa u 70 trudnica hospitaliziranih u Odjelu za patologiju trudnoće 2, Klinike za ženske bolesti i porode Kliničkog bolničkog centra Zagreb u razdoblju od veljače 2007. do siječnja 2009. godine. Trudnoće su poremećene intrauterinim zastojem rasta djeteta (IUGR) ili simptomima spontanog prijevremenog poroda (PPI) ili prijevremenog prsnuća vodenjaka prije termina (PPROM), a nakon 20. tjedna trudnoće. Intrauterini zastoj rasta (IUGR) definiran je tjelesnom težinom fetusa ispod 10. percentile za gestacijsku dob hrvatske populacije (53). Simptomi spontanog prijevremenog poroda (PPI) uključuju: trudove, progresiju nalaza na vratu maternice prije navršenih 37 tjedana trudnoće. Prijevremeno prsnuće vodenjaka prije termina (PPROM) definirano je prsnućem vodenjaka prije 37. tjedna trudnoće.

#### **3.1. Antenatalni čimbenici**

Opći antenatalni čimbenici ispitivane skupine uključuju:

- Dob trudnice
- Paritet
- Ishod prethodnih trudnoća
- Broj prethodnih spontanih pobačaja
- Komplikacije prethodnih trudnoća (blizanačka trudnoća, hipertenzija, preeklampsija, gestacijski dijabetes i dr.)
- Korioamnionitis (ukoliko je prisutan febrilitet iznad 37,8 °C u dva navrata ili jednom iznad 38,3°C, s leukocitozom iznad 11000/ml leukocita, mukopurulentni iscjedak)

- Primjena antibiotika (kao profilaksa cureće vode ili ciljano liječenje uzročnika izoliranog iz cervikalnog obriska ili urinokulture)
- Cervikalni obrisci (stanična kultura-aerobi, anaerobi, Mycoplasma hominis, Ureaplasma Urealyticum, Chlamydia Trachomatis)
- Gestacijska dob u porodu
- Porod (spontani ili inducirani)
- Način dovršenja trudnoće i poroda (vaginalni ili carski rez)

### 3.2. Metode nadzora fetusa

Metode nadzora stanja fetusa kojima se može otkriti oštećenje mozga fetusa uključuju:

1. Ultrazvuk
  - biometrija fetusa dvodimenzionalnim ultrazvukom (biparijetalni promjer, opseg abdomena, duljina femura) i ocjena opće morfologije kao i morfologije mozga.
2. Dopplerska mjerenja fetalnih protoka (izražen kao resistance indeks-RI):
  - umbilikalni - umbilikalna arterija
  - fetalni periferni - fetalna aorta
  - fetalni centralni - središnja moždana arterija
  - Patološki nalaz dopplerskih mjerenja (vazocentralizacija) podrazumijeva povišen otpor protoku u umbilikalnoj arteriji što je odraz povišenog otpora i slabog protoka kroz posteljicu (RI do 33 tjedna  $>0,6$ , od 33 tjedna  $RI > 0,5$ ), a može biti i povratnog smjera u dijastoličkoj fazi.. Isto tako se povisuje otpor i u fetalnoj aorti što je odraz periferne vazokonstrukcije u svrhu redistribucije krvotoka Razmjerno navedenim promjenama nastaje i vazodilatacija na razini moždanih arterija što je prepoznatljivo po obilnijem dijastoličkom protoku u središnjoj moždanoj arteriji (RI do 33 tjedna  $<0,82$ , od 33 tjedna  $RI < 0,80$ ) (54).
3. Kardiotokografija (CTG): analiza kardiotokografskog zapisa prema FIGO kriterijima (55) (ukoliko je CTG zapis reaktivan s undulacijom smatramo ga urednim, ukoliko je silentan, ili ima kasne ili varijabilne deceleracije-patološkim,



dok se tahikardija, bradikardija, blaže varijabilne deceleracije ili manjak reaktivnosti svrstavaju u nesigurne ili „non-reassuring“ CTG zapise)

4. Biofizički profil-izražava se ukupnim zbrojem bodova. Maksimalno 10, za navedene mjerene parametre koji mogu iznositi 0 ili 2 boda:

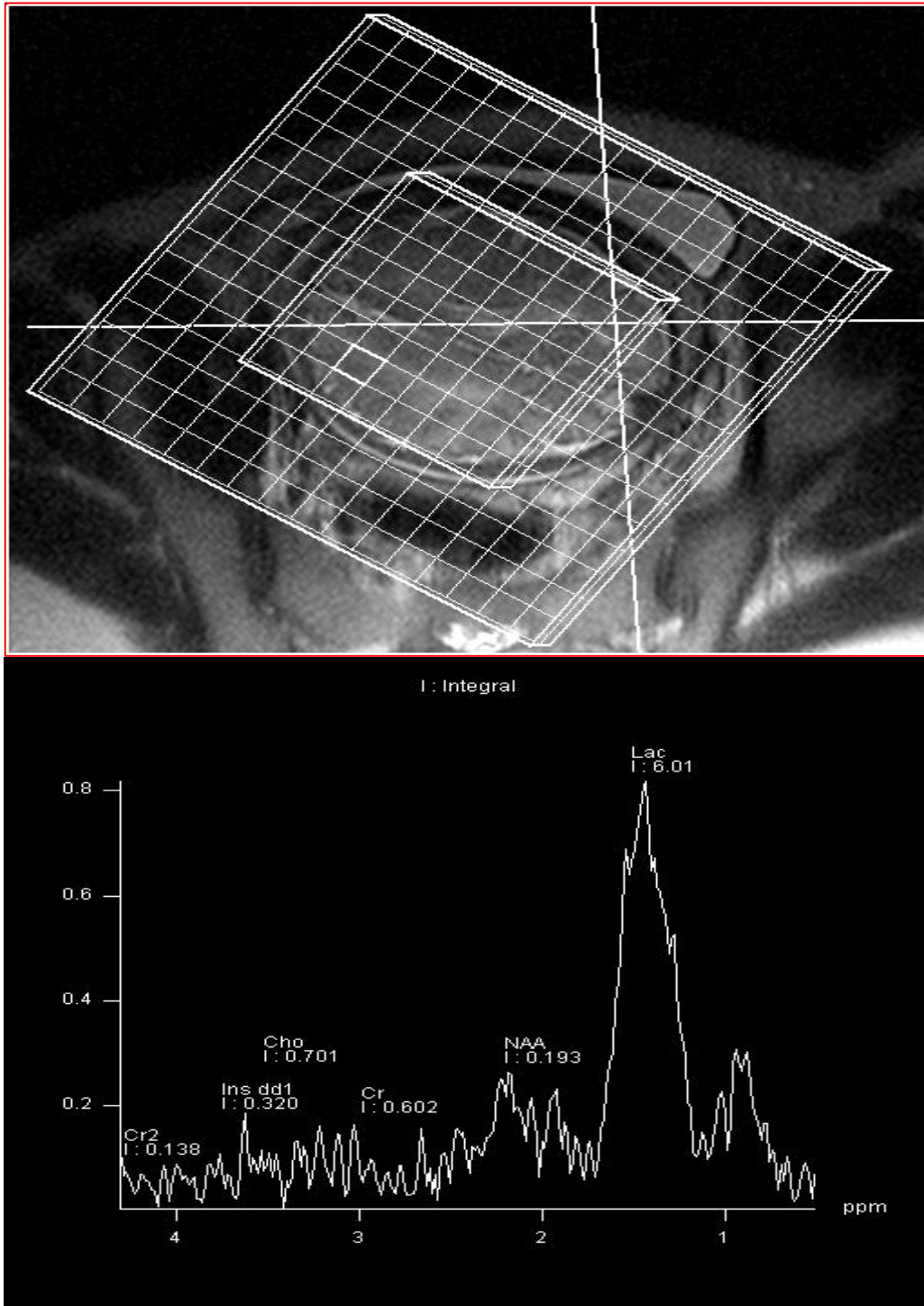
- non-stress test - usporedba spontanijih kontrakcija maternice i pokreta ploda sa zapisom srčane frekvencije (2 boda ukoliko je CTG reaktivan s najmanje 2 akceleracije srčane frekvencije koje su istovremene s fetalnim pokretima unutar 30 minuta)
- volumen plodove vode - izračunava se zbrajanjem džepova plodove vode –amniotic fluid index-AFI indeks (2 boda ukoliko je AFI indeks uredan)
- veliki pokreti tijela - pokreti ekstenzije s povratnom fleksijom (2 boda ukoliko su pokreti ekstenzije s fleksijom prisutni bar jednom)
- fetalni pokreti disanja - pokreti prsnog koša prema unutra sa spuštanjem dijafragme i abdominalnog sadržaja (2 boda ukoliko zapazimo najmanje jedan fetalni udisaj unutar 30 minuta)

### **3.3. Prenatalno snimanje magnetskom rezonancijom**

Po završetku navedenih mjerenja učinjena je pretraga fetusa magnetskom rezonancijom od 1,5 T (Tesla) tvrtke Siemens u Zavodu za dijagnostičku i intervencijsku radiologiju. Korištena je brza metoda snimanja poznata kao ssFSE (ili half-Fourier acquired single-shot turbo spin echo) u T2 mjenom vremenu s MR spektroskopijom. Snimanje mozga fetusa trajalo je u prosjeku oko 30 minuta, a nalaz je tumačio neuroradiolog. Kontraindikacije za snimanje MR-om su: ugrađeni metalni predmeti, pacemakeri, proteze, žilni umetci, čavli, umjetni kuk i dr.

Korištena je i tehnika MR spektroskopije u djece kod kojih je to tehnički bilo moguće, što je ovisilo o položaju i micanju fetusa, kojom smo mjerili amplitude metabolita na mjestu suspektog hipoksičnog oštećenja ili kod zdrave djece periventrikularno i u području bazalnih ganglija. Spektroskopskom krivuljom prikazani su rezultati za metabolite: kolin, kreatin, laktati i N-acetilaspargat (Slika 5). Hipoksično oštećenje pokazuje spektroskopski

vršak laktata koji u zdrave djece nije prisutan (56). Prisustvo vrška laktata u istraživanju smo definirali kao pozitivan nalaz, a odsustvo kao negativan. Drugi metaboliti nisu indikativni za hipoksiju. Rezultati dosadašnjih metoda nadzora stanja fetusa (ultrazvuk, dopplerska mjerenja, kardiokografija, biofizički profil) te antenatalnih čimbenika uspoređeni su s nalazom MR-a.



Slika 5. Spektroskopska krivulja fetusa s prisutnim vrškom laktata.

### 3.4. Postnatalni ishod

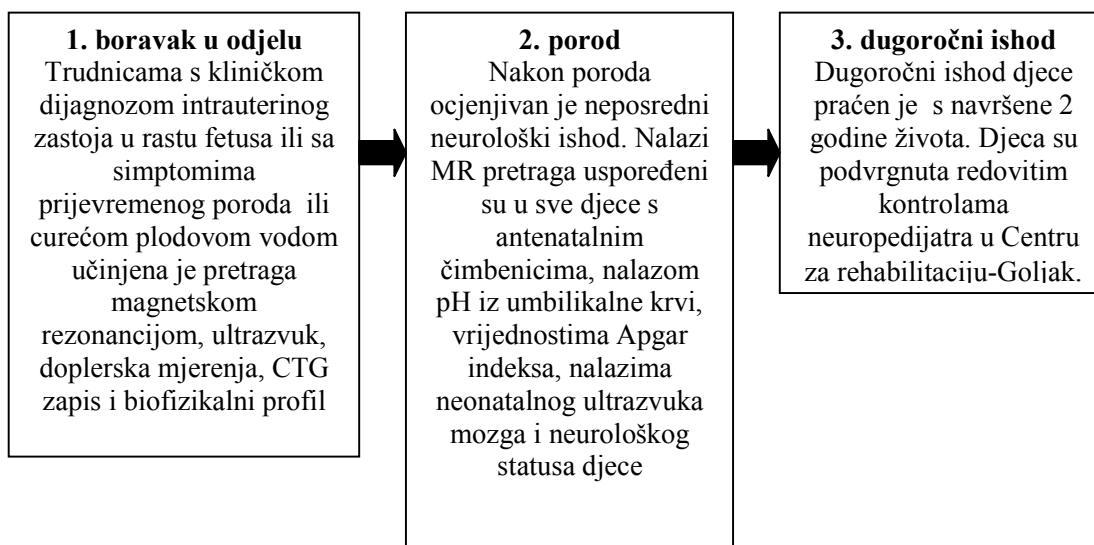
Rezultati dobiveni navedenim metodama uspoređeni su s pokazateljima stanja djeteta na porodu, tijekom ranog novorođenačkog razdoblja i s navršene 2 godine života. Nakon poroda ocjenjivan je neposredni neurološki ishod. Nalazi MR pretraga uspoređeni su u sve djece s nalazom pH iz umbilikalne krvi, vrijednostima Apgar indeksa, nalazima neonatalnog ultrazvuka mozga i neurološkog statusa djece. Rane neurološke znakove u radu smo definirali kao odstupanje u neurološkom statusu i neonatalnom ultrazvuku mozga.

Dugoročni ishod djece pratili smo s navršene 2 godine života. Djeca su podvrgnuta redovitim kontrolama neuropedijatra u Centru za rehabilitaciju-Goljak, a ukoliko to zbog udaljenosti nije bilo moguće nadzirana su od strane tamošnjeg neuropedijatra. Procjena neurološkog statusa na pregledu neuropedijatra vršena je po Amiel Tisson s redovitim tromjesečnim kontrolama u prvoj i šestomjesečnim kontrolama u drugoj godini života (57). Uključena su i kognitivna testiranja od strane psihologa.

Poremjetnje neurološkog razvoja djece definirali smo kao odstupanje u opisanom neurološkom statusu ili kontrolnom ultrazvučnom nalazu mozga u 3. mjesecu života djeteta, a prema nalazu neuropedijatra. Dijagnoza minimalne cerebralne disfunkcije (MCD), koju drugi autori još nazivaju i blaga cerebralna paraliza, uključivala je manja neurološka oštećenja kao što su poremećaj vida, tonusa, epilepsija i dr. (58,59).

U zdrave djece podatke smo prikupili izravnim kontaktom roditelja uz pomoć detaljnog upitnika o zdravstvenom stanju djeteta i posljednjoj kontroli neuropedijatra. Neurorizična novorođenčad upućena su u program rane habilitacije kako bi se postigli što bolji rezultati psihomotornog razvoja.

### 3.5. Dijagram istraživanja



### 3.6. Statističke metode

Analizom snage za logističku regresiju (programska podrška G\*Power, <http://www.psych.uni-duesseldorf.de/>), predvidjeli smo minimalan broj ispitanika. Uz razinu obostrane P značajnosti od 0.05, predviđeni utjecaj bar jedne prediktorske varijable na dugoročne neurološke promjene OR=3, te snagu testa od 90% ukupan minimalan broj ispitanika iznosi 67.

Rezultati su prikazani tablično i grafički, uz deskriptivnu statistiku s odgovarajućim mjerama centralne tendencije. Distribucija vrijednosti pojedinih varijabli utvrđena je Smirnov-Kolmogorovljevim testom te su u daljnjoj analizi primijenjeni odgovarajući parametrijski ili neparametrijski testovi. Za razlike u kvantitativnim vrijednostima između ispitivanih skupina upotrijebljen je nezavisni t-test ili neparametrijski ekvivalent Mann-Whitney U test.  $\chi^2$  testom s Yatesovom korekcijom ustanovljene su razlike u kvalitativnim varijablama između ispitivanih skupina. Za procjenu utjecaja kliničkih čimbenika na prisutnost dugoročnog neurološkog deficita provedena je binarna logistička regresija. P vrijednosti ispod 0.05 smatraju se statistički značajnima. U analizi je korištena programska podrška STATISTICA, vers.8 (StatSoft.Inc).

## 4. REZULTATI

### 4.1. Opći podaci

Istraživanjem je obuhvaćeno 70 trudnica hospitaliziranih u odjel Patologije trudnoće 2 Klinike za ženske bolesti i porode KBC-a Zagreb. Sve trudnoće su poremećene intrauterinim zastojem rasta djeteta (IUGR) ili simptomima spontanog prijevremenog poroda (PPI) ili prijevremenim prsnućem vodenjaka prije termina (PPROM) (Tablica 2).

Tablica 2. Udio trudnoća poremećenih intrauterinim zastojem rasta (IUGR) ili simptomima spontanog prijevremenog poroda (PPI) ili prijevremenim prsnućem vodenjaka prije termina (PPROM).

	BROJ TRUDNICA (N=70)	UČESTALOST (%)
IUGR	19	27,1
PPI	23	32,9
PPROM	28	40

U skupini trudnica sa IUGR-om bilo je 19 (27,1%) sa PPI-om 23 (32,9%) i sa PPRM-om bilo je 28 (40%) trudnica.

Tablica 3. Karakteristike trudnica u odnosu na dob, paritet i gestacijsku dob.

	Ukupno rizične skupine	N	Srednja vrijednost	SD	Min.	Max.	P
Dob (godine)	PPI	23	28,30	6,09	17	43	0,178
	RVP	28	30,07	6,14	18	42	
	IUGR	19	32,74	6,24	25	44	
Broj poroda (paritet)	PPI	23	0,65	1,02	0	4	0,607
	RVP	28	1,07	1,43	0	5	
	IUGR	19	0,63	0,76	0	2	
Gestacijska dob kod primitka	PPI	23	30,70	3,66	23	36	0,121
	RVP	28	28,39	3,29	20	35	
	IUGR	19	31,00	3,78	24	37	

Životna dob trudnica kod primitka u odjel je bila podjednaka u sve tri skupine. Srednja dob bila je 28,3 godina u trudnica sa PPI-om, 30 godina u trudnica s PPRM-om i 32,7

godina u trudnica sa IUGR-om i razlika nije značajna ( $p=0,178$ ). Značajne razlike nije bilo ni u paritetu niti gestacijskoj dobi kod primitka u Kliniku ( $p=0,607$ ;  $p=0,121$ ).

Druge komplikacije trudnoće prikazane su prema dijagnozama (Tablica 4).

Tablica 4. Druge komplikacije trudnoće prema dijagnozama

DIJAGNOZA	BROJ TRUDNICA (N=34)
Blizanačka trudnoća	1
Stav zatkom	13
Hipertenzija	7
Preeklampsija	5
Gestacijski dijabetes	4
Miom u trudnoći	1
Placenta praevia	1
Aritmija fetalnog srca	2

Tablica 5. Komplikacije trudnoće u odnosu na rizične skupine (PPI, PPROM, IUGR).

			Druge komplikacije trudnoće		Ukupno
			Ne	Da	
Rizične skupine	PPI	N	11	12	23
		%	47,8%	52,2%	100,0%
	PPROM	N	18	10	28
		%	64,3%	35,7%	100,0%
	IUGR	N	7	12	19
		%	36,8%	63,2%	100,0%
Ukupno	N	36	34	70	
	%	51,4%	48,6%	100,0%	

$$\chi^2=3,591;df=2;p=0,166$$

Između rizičnih skupina nema razlike u učestalosti drugih komplikacija trudnoće ( $\chi^2$  3,591;df=2;p=0,166) (Tablica 5).

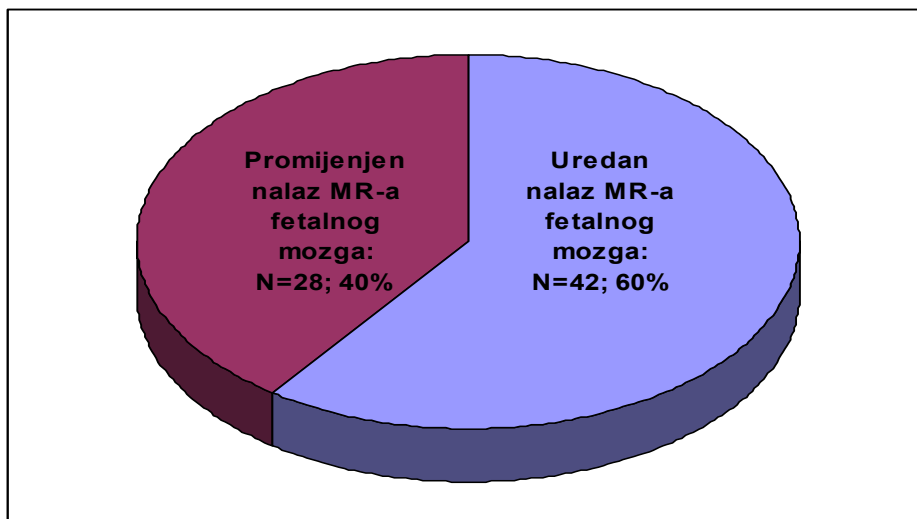
Opterećenu opstetričku anamnezu i komplikacije prethodnih trudnoća imalo je 11 (15%) trudnica, a uključivale su: preeklampsiju, prijevremeni porod, hipertenziju, blizanačku trudnoću i 6 trudnica je imalo habitualne pobačaje.

#### 4.2. Nalazi pretrage fetalnog mozga magnetskom rezonancijom

Srednja gestacijska dob u kojoj je vršena pretraga magnetskom rezonancijom je 31 tjedan. Interval od snimanja do poroda u prosjeku je bio 17 dana. Prilikom očitavanja nalaza magnetske rezonancije fetalnog mozga ocjenjivani su slijedeći morfološki parametri:

1. intenzitet signala moždanog parenhima
2. organizacija sulkusa
3. ventrikularni sustav
4. ekspanzivni procesi
5. znakovi ishemije
6. krvarenje
7. kongenitalne anomalije
8. izgled bazalnih cisterni

Grafikon 1. Udio promjena vidljivih na nalazu magnetske rezonancije fetalnog mozga u istraživanoj skupini (N=70).



Promjene promatranih parametara nalaza magnetske rezonancije fetalnog mozga imalo je 28 (40%) trudnica, dok je nalaz bio uredan u njih 42 (60%) (Grafikon 1).



Tablica 6. Promjene nalaza magnetske rezonancije fetalnog mozga.

NALAZ MR-a	N
Intenzitet signala moždanog parenhima-hipointenzitet, hiperintenzitet	17
Pomećaj organizacije sulkusa	5
Proširenje ventrikularnog sustava	11
Ekspanzivni proces mozga	1
Znakovi ishemije	14
Krvarenje-subependimalno	4
Kongenitalne anomalije- spina bifida (2x), multiple malformacije, dijafragmalna hernija, stenoza duodenuma, Dandy Walker	6
Dilatacija bazalnih cisterni	7

Najčešće su bile promjene intenziteta signala moždanog parenhima, ishemija i proširenje ventrikularnog sustava (Tablica 6).

#### 4.3. Usporedba nalaza magnetske rezonancije fetalnog mozga i konvencionalnih metoda nadzora fetusa

Tablica 7. Usporedba nalaza magnetske rezonancije i ultrazvuka fetalnog mozga.

			Ultrazvuk fetalnog mozga		Ukupno
			Promjenjen	Uredan	
MR nalaz fetalnog mozga	Uredan	N	1	41	42
		%	2,4%	97,6%	100,0%
	Promjenjen	N	9	19	28
		%	32,1%	67,9%	100,0%
Ukupno		N	10	60	70
		%	14,3%	85,7%	100,0%

$$\chi^2 = 12,153; df = 1; p = 0,001; \text{ Yates corr. } p = 0,020$$

U skupini urednih MR nalaza fetalnog mozga i većina ultrazvučnih nalaza fetalnog mozga je uredna (97,6%). Kod promijenjenih MR nalaza fetalnog mozga 67,9% ultrazvučnih nalaza fetalnog mozga je uredno, a samo 32% je podudarno s nalazom

ultrazvuka. Razlika između nalaza MR-a i ultrazvuka fetalnog mozga je značajna ( $\chi^2 = 12,153$ ;  $df=1$ ;  $p=0,001$ ; Yates corr.  $p=0,02$ ) (Tablica 7).

Tablica 8. Usporedba nalaza magnetske rezonancije fetalnog mozga i fetalnog color-doplera.

			Fetalni color-dopler		Ukupno
			Uredan	Centralizacija krvotoka	
MR nalaz fetalnog mozga	Uredan	N	25	14	39
		%	64,1%	35,9%	100,0%
	Promijenjen	N	18	6	24
		%	75,0%	25,0%	100,0%
Ukupno		N	43	20	63
		%	68,3%	31,7%	100,0%

$\chi^2 = 0,814$ ;  $df=1$ ;  $p=0,367$ ; Yates corr.  $p=0,533$

Iako ne postoji razlika između MR nalaza fetalnog mozga i fetalnog color doplera ( $\chi^2 = 0,814$ ;  $df=1$ ;  $p=0,367$ ; Yates corr.  $p=0,533$ ), centralizacija krvotoka u doplerskom zapisu bila je češća u skupini s urednim MR nalazom fetalnog mozga (35,9%) nego s promijenjenim (25%). Ukupni istraživani uzorak je manji zbog niske gestacijske dobi nekoliko trudnoća za koje doplerska mjerenja nisu učinjena (Tablica 8).

Tablica 9. Usporedba nalaza magnetske rezonancije fetalnog mozga i CTG zapisa na dan pregleda magnetskom rezonancijom..

			CTG na dan pregleda magnetskom rezonancijom		Ukupno
			Uredan	Prepatološki i patološki	
MR nalaz fetalnog mozga	Uredan	N	41	1	42
		%	97,6%	2,4%	100,0%
	Promijenjen	N	23	4	27
		%	85,2%	14,8%	100,0%
Ukupno		N	64	5	69
		%	92,8%	7,2%	100,0%

$\chi^2 = 3,780$ ;  $df=1$ ;  $p=0,052$ ; Yates corr.  $p=0,142$

U trudnica s urednim MR nalazom fetalnog mozga kod jedne je nađen prepatološki/patološki CTG zapis (2,4%), dok je u trudnica s promijenjenim MR nalazom fetalnog mozga učestalost prepatološkog/patološkog CTG zapisa viša (14 ili 14,8%), ali ne značajno ( $\chi^2=3,780$ ;  $df=1$ ;  $p=0,052$ ; Yates corr.  $p=0,142$ ) (Tablica 9).

Tablica 10. Usporedba nalaza magnetske rezonancije fetalnog mozga i biofizikalnog profila.

			Biofizikalni profil		Ukupno
			Uredan	Patološki	
MR nalaz fetalnog mozga	Uredan	N %	41 97,6%	1 2,4%	42 100,0%
	Promijenjen	N %	23 85,2%	4 14,8%	27 100,0%
Ukupno		N %	64 92,8%	5 7,2%	69 100,0%

$\chi^2=3,780$ ;  $df=1$ ;  $p=0,052$ ; Yates corr.  $p=0,142$

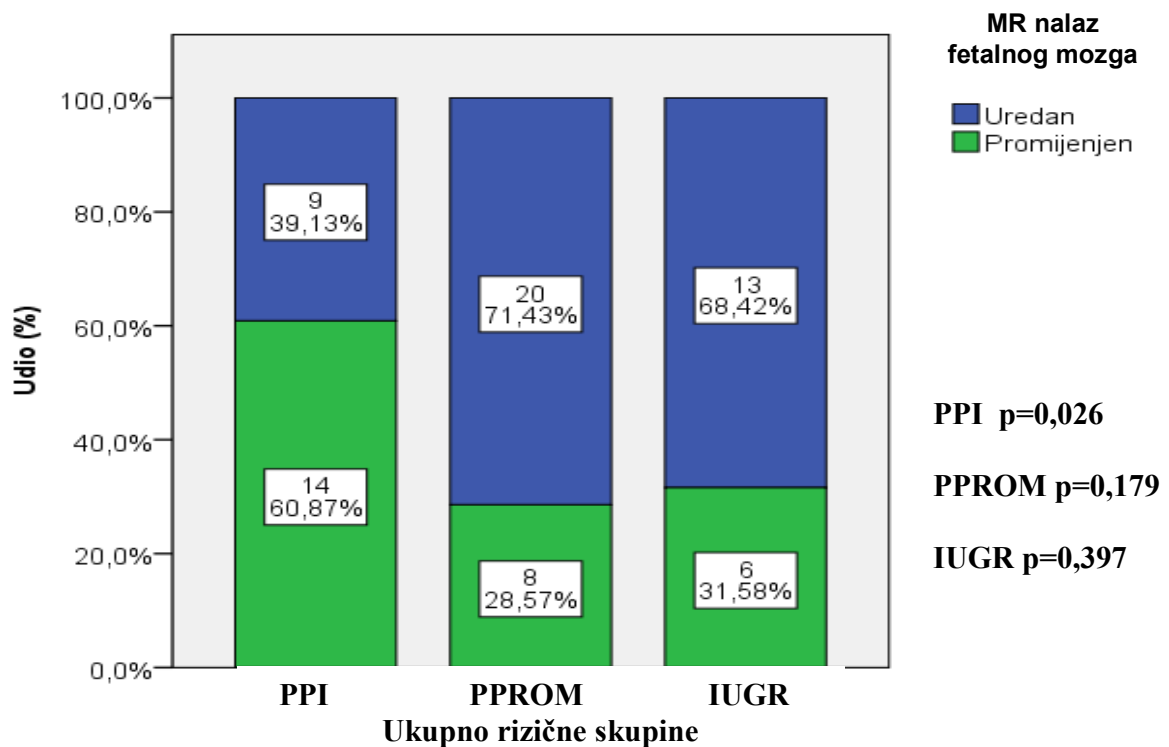
U trudnoćama sa urednim i promijenjenim MR nalazima fetalnog mozga, nalazi biofizikalnog profila bili su većinom uredni (97,36%, 85,2%). Patološki biofizikalni profil bio je učestaliji (14,8%) u skupini s promijenjenim MR nalazom fetalnog mozga u odnosu na skupinu s urednim (2,4%), ali ne značajno ( $\chi^2=3,780$ ;  $df=1$ ;  $p=0,052$ ; Yates corr.  $p=0,142$ ) (Tablica10).

#### 4.4. Pojavnost oštećenja fetalnog mozga u trudnoćama sa simptomima spontanog prijevremenog poroda, prijevremenog prsnuća vodenjaka prije termina i intrauterinog zastoja rasta

Tablica 11. i Grafikon 3. Učestalost promijenjenog nalaza magnetske rezonancije fetalnog mozga prema rizičnim skupinama.

			MR nalaz fetalnog mozga		Ukupno
			Uredan	Promijenjen	
Ukupno rizične skupine	PPI	N	9	14	23
		%	39,1%	60,9%	100,0%
	PPROM	N	20	8	28
		%	71,4%	28,6%	100,0%
	IUGR	N	13	6	19
		%	68,4%	31,6%	100,0%
Ukupno		N	42	28	70
		%	60,0%	40,0%	100,0%

$\chi^2=6,259; df=2; p=0,044$



Promijenjen nalaz magnetske rezonancije fetalnog mozga imalo je 61 % trudnica s PPI-om, 28% trudnica s PPRM-om i 31 % trudnica s IUGR-om. Promijenjen nalaz MR-a bio je značajno učestaliji u skupini sa simptomima spontanog prijevremenog poroda (PPI) ( $p=0,013$ ; Yates corr.  $p=0,026$ ) (Tablica 11, Grafikon 3) .

Tablica 12. Učestalost simptoma spontanog prijevremenog poroda (PPI) u odnosu na nalaz magnetske rezonancije fetalnog mozga

			PPI		Ukupno
			Ne	Da	
MR nalaz fetalnog mozga	Uredan	N %	33 78,6%	9 21,4%	42 100,0%
	Promijenjen	N %	14 50,0%	14 50,0%	28 100,0%
Ukupno		N %	47 67,1%	23 32,9%	70 100,0%

$\chi^2=6,216$ ;  $df=1$ ;  $p=0,013$ ; Yates corr.  $p=0,026$

Učestalost simptoma spontanog prijevremenog poroda bila je značajno veća u skupini s promijenjenim MR nalazom fetalnog mozga u odnosu na skupinu s urednim nalazom ( $\chi^2=6,216$ ;  $df=1$ ;  $p=0,013$ ; Yates corr.  $p=0,026$ ). Polovica svih trudnica s promijenjenim MR nalazom fetalnog mozga je u skupini sa simptomima spontanog prijevremenog poroda (Tablica 12). U ostalim rizičnim skupinama ne postoji značajna razlika u učestalosti prijevremenog prsnuća vodenjaka prije termina i intrauterinog zastoja rasta u odnosu na MR nalaz fetalnog mozga. U obje skupine PPRM i IUGR su bili učestaliji u skupni s urednim MR nalazom fetalnog mozga, ali ne značajno. (Tablica 13,14).

Tablica 13. Učestalost prijevremenog prsnuća vodenjaka prije termina (PPROM) u odnosu na nalaz magnetske rezonancije fetalnog mozga.

			PPROM		Ukupno
			Ne	Da	
MR nalaz fetalnog mozga	Uredan	N	22	20	42
		%	52,4%	47,6%	100,0%
	Promijenjen	N	20	8	28
		%	71,4%	28,6%	100,0%
Ukupno		N	42	28	70
		%	60,0%	40,0%	100,0%

$\chi^2=2,54;df=1;p=0,0111,;$  Yates corr.  $p=0,179$

Tablica 14. Učestalost intrauterinog zastoja rasta (IUGR) u odnosu na nalaz magnetske rezonancije fetalnog mozga.

			IUGR		Ukupno
			Ne	Da	
MR nalaz fetalnog mozga	Uredan	N	29	13	42
		%	69,0%	31,0%	100%
	Promijenjen	N	22	6	28
		%	78,6%	21,4%	100%
Ukupno		N	51	19	70
		%	72,9%	27,1%	100%

$\chi^2=0,771;df=1;p=0,380;$  Yates corr.  $p=0,546$

#### 4.4.1. Tipovi promjena vidljivih na pregledu magnetskom rezonancijom fetalnog mozga u odnosu na rizične skupine

Tablica 15. Signal moždanog parenhima vidljiv na nalazu magnetske rezonancije fetalnog mozga u odnosu na rizične skupine

		MR nalaz fetalnog mozga :signal moždanog parenhima		Ukupno	
		Uredan	Hipointenzitet/Hiperintenzitet		
Ukupno rizične skupine	PPI	N	16	7	23
		%	69,6%	30,4%	100%
	PPROM	N	22	6	28
		%	78,6%	21,4%	100%
	IUGR	N	15	4	19
		%	78,9%	21,1%	100%
Ukupno		N	53	17	70
		%	75,8%	24,2%	100%

$$\chi^2=0,898;df=2;p=0,638$$

Nađena je visoka učestalost hipo i hiperintenziteta fetalnog moždanog parenhima u sve tri skupine, a osobito u skupini sa simptomima spontanog prijevremenog poroda (30,4%). Razlika među skupinama nije značajna ( $p=0,638$ ) (Tablica 15).

Tablica 16. Organizacija sulkusa vidljiva na nalazu magnetske rezonancije fetalnog mozga u odnosu na rizične skupine

		MRnalaz fetalnog mozga : organizacija sulkusa		Ukupno	P
		Uredna	Poremećena		
Ukupno rizične skupine	PPI	N	19	4	23
		%	82,6%	17,4%	100,0%
	PPROM	N	27	1	28
		%	96,4%	3,6%	100,0%
	IUGR	N	19	0	19
		%	100,0%	0%	100,0%
Ukupno		N	65	5	70
		%	92,8%	7,2%	100,0%
					NS

$$\chi^2=5,961;df=2;p=0,051$$

U skupini s PPI-om učestalost poremećene organizacije sulkusa je viša u odnosu na trudnice koje nemaju PPI ( $p=0,058$ ). Poremećaj organizacije sulkusa mozga imalo je 17,4% fetusa u trudnica sa simptomima spontanog prijevremenog poroda (Tablica 16).

Tablica 17. Ventrikularni sustav vidljiv na nalazu magnetske rezonancije fetalnog mozga u odnosu na rizične skupine

			MR nalaz fetalnog mozga: ventrikularni sustav		Ukupno	P
			Uredan	Dilatacija		
Ukupno rizične skupine	PPI	N	15	8	23	0,005
		%	65,2%	34,8%	100,0%	
	PPROM	N	27	1	28	0,047
		%	96,4%	3,6%	100,0%	
	IUGR	N	17	2	19	NS
		%	89,5%	10,5%	100,0%	
Ukupno	N	59	11	70	NS	
	%	84,2%	15,8%	100,0%		

$$\chi^2=10,460;df=2;p=0,005$$

Ventrikularni sustav fetusa u trudnica sa simptomima spontanog prijevremenog poroda značajno češće je proširen nego u trudnica s PPRM-om i IUGR-om ( $p=0,005$ ). Trudnice s PPRM-om imale su značajno rjeđe proširen ventrikularni sustav fetalnog mozga u odnosu na trudnice s PPI-om i IUGR-om ( $p=0,047$ ). Razlike među skupinama su značajne ( $\chi^2=10,460;df=2;p=0,005$ ) (Tablica 17).



Tablica 18. Ekspanzivni procesi vidljivi na nalazu magnetske rezonancije fetalnog mozga u odnosu na rizične skupine

			MR nalaz fetalnog mozga: ekspanzivni proces		Ukupno
			Ne	Da	
Ukupno rizične skupine	PPI	N	22	1	23
		%	95,6%	4,6%	100,0%
	PPROM	N	28	0	28
		%	100,0%	0%	100,0%
	IUGR	N	19	0	19
		%	100,0%	0%	100,0%
Ukupno		N	69	1	70
		%	98,6%	1,4%	100,0%

$\chi^2=2,168;df=2;p=0,338$

Tumor mozga nađen je u samo jednog fetusa i to u skupini sa simptomima spontanog prijevremenog poroda. Razlike među skupinama nisu značajne ( $\chi^2=2,168;df=2;p=0,338$ ) (Tablica 18).

Tablica 19. Znakovi ishemije vidljivi na nalazu magnetske rezonancije fetalnog mozga u odnosu na rizične skupine

			MR nalaz fetalnog mozga: znakovi ishemije		Ukupno
			Ne	Da	
Ukupno rizične skupine	PPI	N	16	7	23
		%	69,3%	30,7%	100,0%
	PPROM	N	24	4	28
		%	85,7%	14,3%	100,0%
	IUGR	N	16	3	19
		%	84,2%	15,8%	100,0%
Ukupno		N	56	14	70
		%	80,0%	20,0%	100,0%

$\chi^2=2,670;df=2;p=0,263$

Fetusi trudnica sa simptomima spontanog prijevremenog poroda imali su gotovo dvostruko češće znakove moždane ishemije (30,7%) u odnosu na trudnice s PPRM-om

(14,3%) i IUGR-om (15,8%). Razlike među skupinama nisu značajne ( $\chi^2 = 2,670; df=2; p=0,263$ ) (Tablica 19).

Tablica 20. Krvarenje vidljivo na nalazu magnetske rezonancije fetalnog mozga u odnosu na rizične skupine

			MR nalaz fetalnog mozga: krvarenje		Ukupno
			Ne	Da	
Ukupno rizične skupine	PPI	N	21	2	23
		%	91,3	8,7	100,0%
	PPROM	N	27	1	28
		%	96,4%	3,6%	100,0%
	IUGR	N	18	1	19
		%	94,7%	5,3%	100,0%
Ukupno	N	66	4	70	
	%	94,3%	5,7%	100,0%	

$\chi^2 = 0,701; df=2; p=0,704$

U trudnica sa simptomima prijetjećeg prijevremenog poroda moždano krvarenje nađeno je u dva (8,7%), a u trudnica sa PPRom-om i IUGR-om u jednog fetusa (3,6% i 5,3%). Razlike među skupinama nisu značajne ( $\chi^2 = 0,701; df=2; p=0,704$ ) (Tablica 20).

Tablica 21 Bazalne cisterne vidljive na nalazu prenatalnog MR-a u odnosu na rizične skupine

			MR nalaz fetalnog mozga: bazalne cisterne		Ukupno	P
			Uredne	Dilatacija		
Ukupno rizične skupine	PPI	N	17	6	23	0,005
		%	73,9%	26,1%	100,0%	
	PPROM	N	28	0	28	NS
		%	100,0%	0%	100,0%	
	IUGR	N	18	1	19	NS
		%	94,7%	5,3%	100,0%	
Ukupno	N	63	7	70	NS	
	%	90,0%	10,0%	100,0%		

$\chi^2 = 10,738; df=2; p=0,05$

Bazalne cisterne u trudnica sa simptomima spontanog prijevremenog poroda značajno su češće dilatirane ( $p=0,005$ ) nego u trudnica s PPRM-om i IUGR-om. Razlike među skupinama su značajne ( $\chi^2=10,738$ ;  $df=2$ ;  $p=0,05$ ) (Tablica 21).

Tablica 22. Kongenitalne anomalije vidljive na nalazu prenatalnog MR-a u odnosu na rizične skupine

			Prenatalni MR: Kongenitalne anomalije		Ukupno
			Bez anomalija	S anomalijama	
Ukupno rizične skupine	PPI	N	19	4	23
		%	82,6%	17,4%	100,0%
	PPROM	N	27	1	28
		%	96,4%	3,6%	100,0%
	IUGR	N	18	1	19
		%	94,7%	5,3%	100,0%
Ukupno		N	64	6	70
		%	91,4%	8,6%	100,0%

$\chi^2=3,422$ ;  $df=2$ ;  $p=0,704$

Razlike u učestalosti fetalnih kongenitalnih anomalija između skupina nisu značajne ( $\chi^2=3,422$ ;  $df=2$ ;  $p=0,704$ ) (Tablica 22). Kongenitalne anomalije vidljive na nalazu prenatalnog MR-a su: u dvoje djece spina bifida, spina bifida i multiple malformacije, dijafragmalna hernija, stenoza duodenuma i sumnja na anomaliju Dandy Walker.

## 4.5. Neurološki ishod

### 4.5.1. Neonatalni ishod

Tablica 23. Postnatalno umrli u odnosu na nalaz magnetske rezonancije fetalnog mozga

			Postnatalno umrlo		Ukupno
			Da	Ne	
MR nalaz fetalnog mozga	Uredan	N	1	41	42
		%	2,4%	97,6%	100,0%
	Promijenjen	N	8	20	28
		%	28,6%	71,4%	100,0%
Ukupno	N	9	61	70	
	%	12,9%	87,1%	100,0%	

$\chi^2=10,285;df=1;p=0,01$ ; Yates corr.  $p=0,04$

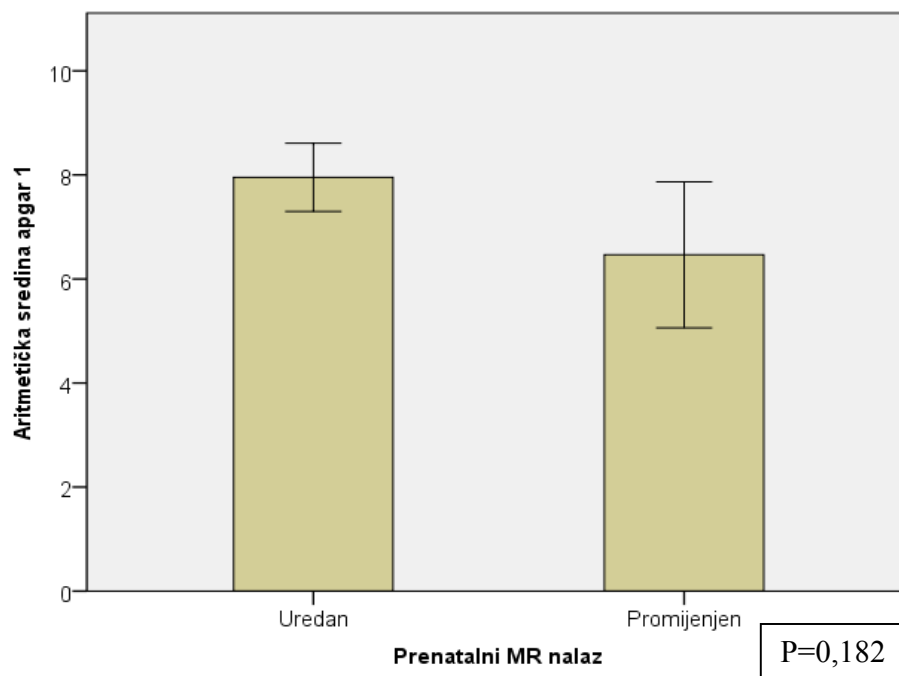
Postnatalno je umrlo 9 djece (12,9%). Samo je jedno dijete, koje je umrlo u ranom neonatalnom razdoblju, imalo uredan nalaz prenatalne magnetske rezonancije mozga. Uzrok smrti je RDS. Preostalih 8 djece, koje je umrlo u postnatalnom razdoblju, imalo je promijenjen prenatalni nalaz magnetske rezonancije mozga. Uzroci smrti njih 8 su : teški fetalni zastoj rasta, dijafragmalna hernija, blizanci od kojih je jedan umro intrauterino a drugi postnatalno zbog prematuriteta i fetalnog hidropsa. U kasnom neonatalnom razdoblju umrlo je još jedno dijete zbog tumora mozga (teratom), jedno zbog sindroma Down, jedno zbog multiplih malformacija, jedno zbog stenoze duodenuma i jedno dijete sa Dandy Walker anomalijom.

Djeca s promijenjenim nalazom prenatalne magnetske rezonancije mozga značajno su češće umirala u odnosu na djecu s urednim nalazom ( $\chi^2=10,285;df=1;p=0,01$ ; Yates corr.  $p=0,04$ ) (Tablica 23).

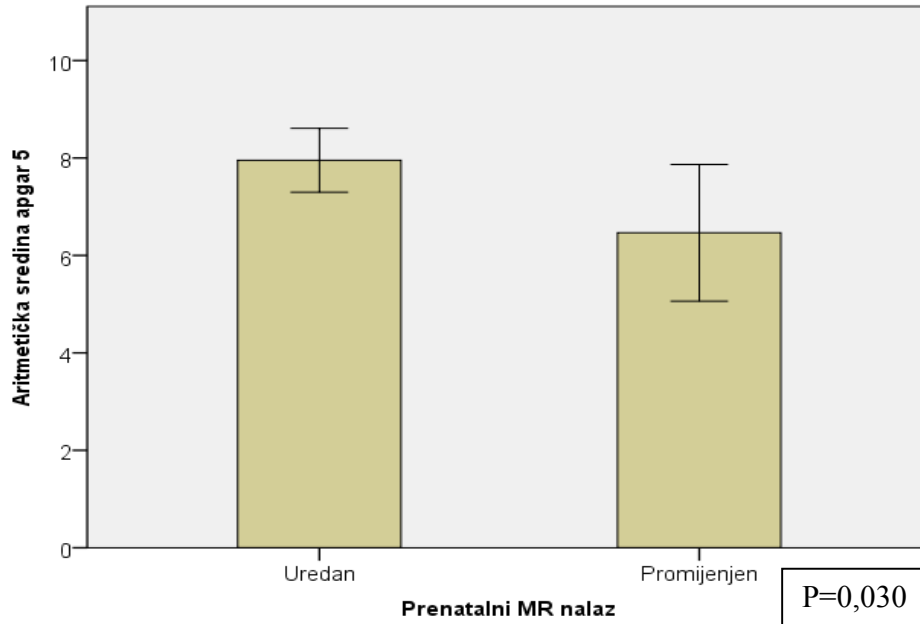
Tablica 24. Neposredni neonatalni čimbenici u odnosu na nalaz magnetske rezonancije fetalnog mozga

	MR nalaz fetalnog mozga	N	Srednja vrijednost	SD	Minimum	Maksimum	P
Apgar 1.	Uredan	42	7,95	2,05	2	10	0,182
	Promijenjen	28	6,46	3,54	0	10	
Apgar 5.	Uredan	42	9,00	1,00	4	10	<b>0,030</b>
	Promijenjen	28	7,25	2,75	0	10	
Broj dana u JIL-u	Uredan	42	9,08	10,52	0	40	<b>0,033</b>
	Promijenjen	24	19,97	23,74	0	120	
pH	Uredan	35	7,22	0,073	7,05	7,34	0,881
	Promijenjen	20	7,23	0,060	7,15	7,37	

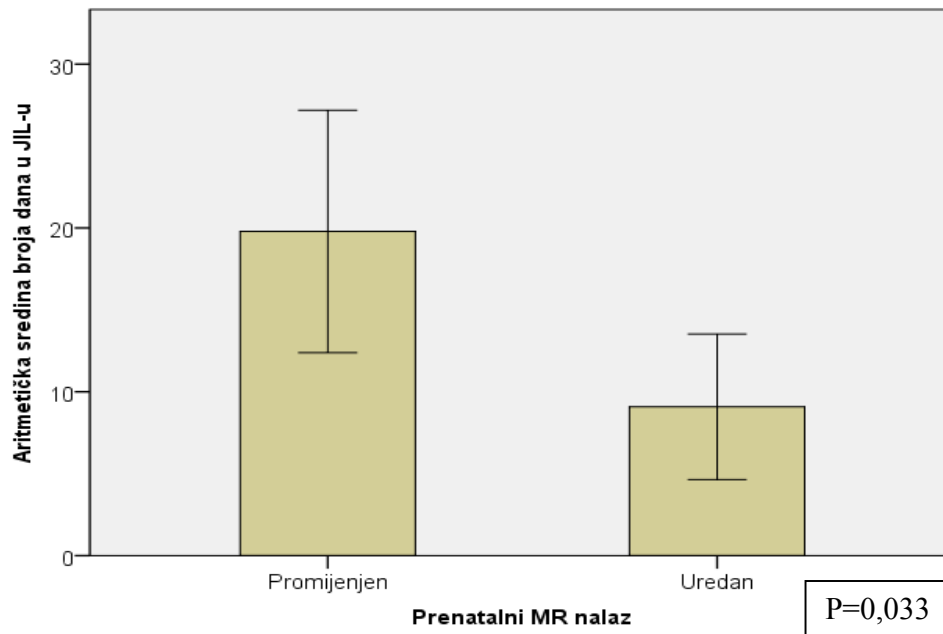
Grafikon 4. Apgar u 1. minuti u odnosu na nalaz magnetske rezonancije fetalnog mozga.



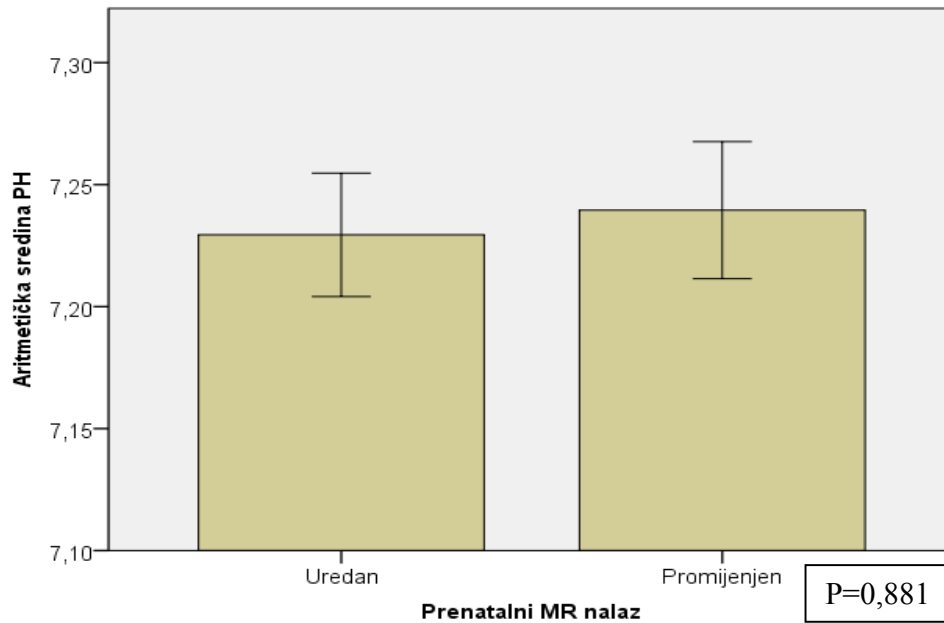
Grafikon 5. Apgar u 5. minuti u odnosu na nalaz magnetske rezonancije fetalnog mozga



Grafikon 6. Broj dana u JIL-u u odnosu na nalaz magnetske rezonancije fetalnog mozga



Grafikon 7. pH iz umbilikalne arterije u odnosu na nalaz magnetske rezonancije fetalnog mozga.



Novorođenčad s promijenjenim prenatalnim nalazom magnetske rezonancije mozga imala su značajno niže vrijednosti Apgar indeksa u 5. minuti ( $p=0,03$ ), i boravila su značajno duže u jedinici intenzivnog liječenja ( $p=0,033$ ), u odnosu na novorođenčad s urednim nalazom. Razlike između ove dvije skupine nije bilo u odnosu na vrijednost Apgar indeksa u prvoj minuti ( $p=0,182$ ) i vrijednost pH iz umbilikalne arterije ( $p=0,881$ ) (Tablica 24, Grafikon 4,5,6,7).

Tablica 25. Porodna težina i tjedni poroda u odnosu na nalaz magnetske rezonancije fetalnog mozga..

	MR nalaz fetalnog mozga	N	Srednja vrijednost	SD	Min.	Maks.	P
Porodna težina	Uredan	42	2123	762,9	750	3530	0,161
	Promijenjen	28	1896	767,0	680	3600	
Tjedni poroda	Uredan	42	34,14	3,1	26	40	0,678
	Promijenjen	28	34,46	3,7	27	40	

Između fetusa s urednim i promijenjenim nalazom magnetske rezonancije mozga nema razlike u porodnoj težini i tjednima poroda ( $p=0,161$ ;  $p=0,678$ ) (Tablica 25).

Tablica 26. Način poroda u odnosu na nalaz magnetske rezonancije fetalnog mozga.

			Način poroda		Ukupno
			Vaginalni	Carski rez	
MR nalaz fetalnog mozga	Uredan	N	20	22	42
		%	47,6%	52,4%	100,0%
	Promijenjen	N	12	16	28
		%	42,9%	57,1%	100,0%
Ukupno		N	32	38	70
		%	45,7%	54,3%	100,0%

$\chi^2=0,154$ ;  $df=1$ ;  $p=0,695$ ; Yates corr.  $p=0,883$

Između fetusa s urednim i promijenjenim nalazom magnetske rezonancije mozga nema razlike u načinu poroda ( $\chi^2=6,216$ ;  $df=1$ ;  $p=0,013$ ; Yates corr.  $p=0,026$ ). Učestalost carskih rezova bila je podjednaka 52 i 57%.



Tablica 27. CTG u porodu u odnosu na nalaz magnetske rezonancije fetalnog mozga.

			CTG u porodu		Ukupno
			Uredan	Prepatološki/Patološki	
MR nalaz fetalnog mozga	Uredan	N	26	16	42
		%	61,9%	38,1%	100,0%
	Promijenjen	N	17	11	28
		%	60,7%	39,3%	100,0%
Ukupno		N	43	27	70
		%	61,4%	38,6%	100,0%

$\chi^2=0,01$ ;df=1;p=0,92; Yates corr. p=1,0

Između fetusa s urednim i promijenjenim nalazom magnetske rezonancije mozga nema razlike u učestalosti patološkog CTG zapisa u porodu ( $\chi^2=0,01$ ;df=1;p=0,92; Yates corr. p=1,0). Učestalost patološkog CTG zapisa bila je podjednaka, 39% u skupini s urednim te 38,1% u skupini s promijenjenim nalazom.

Tablica 28. CTG u porodu u odnosu na nalaz magnetske rezonancije fetalnog mozga bez kongenitalnih anomalija

			CTG u porodu		Ukupno
			Uredan	Prepatološki/Patološki	
MR nalaz fetalnog mozga	Uredan	N	26	16	42
		%	61,9%	38,1%	100,0%
	Promijenjen	N	13	9	22
		%	59,1%	40,9%	100%
Ukupno		N	39	25	64*
		%	60,9%	39,1%	100%

\* od ukupno 70 fetusa 6 je imalo kongenitalne anomalije

$\chi^2=0,048$  ;df=1;p=0,827; Yates corr. p=1,0

Kada se isključi 6 fetusa s kongenitalnim anomalijama, između fetusa s urednim i promijenjenim nalazom magnetske rezonancije također nema razlike u učestalosti patološkog CTG zapisa u porodu ( $\chi^2=0,048$ ;df=1;p=0,827; Yates corr. p=1,0) (Tablica 28).

Tablica 29. Novorođenačka reanimacija u odnosu na nalaz magnetske rezonancije fetalnog mozga.

			Novorođenačka reanimacija		Ukupno
			Da	Ne	
MR nalaz fetalnog mozga	Uredan	N	4	38	42
		%	9,5%	90,5%	100,0%
	Promijenjen	N	4	20	24
		%	16,7%	83,3%	100,0%
Ukupno		N	8	58	66
		%	12,1%	87,9%	100,0%

$\chi^2=0,732;df=1;p=0,392$ ; Yates corr.  $p=0,643$

Između novorođenčadi s urednim i promijenjenim nalazom prenatalne magnetske rezonancije mozga nema razlike u učestalosti reanimacije ( $\chi^2=0,732;df=1;p=0,392$ ; Yates corr.  $p=0,643$ ) (Tablica 29).

Tablica 30. RDS u odnosu na nalaz magnetske rezonancije fetalnog mozga.

			RDS		Ukupno
			Da	Ne	
MR nalaz fetalnog mozga	Uredan	N	10	32	42
		%	23,8%	76,2%	100,0%
	Promijenjen	N	4	20	24
		%	16,7%	83,3%	100,0%
Ukupno		N	14	52	66
		%	21,2%	78,8%	100,0%

$\chi^2=0,466;df=1;p=0,495$ ; Yates corr.  $p=0,711$

Između novorođenčadi s urednim i promijenjenim nalazom prenatalne magnetske rezonancije mozga nema razlike u pojavnosti RDS-a ( $\chi^2=0,466;df=1;p=0,495$ ; Yates corr.  $p=0,711$ ) (Tablica 30).

#### 4.5.2. Kratkoročni neurološki ishod

Tablica 31. Neonatalni ultrazvuk mozga u prvom tjednu života u odnosu na nalaz magnetske rezonancije fetalnog mozga.

			Neonatalni ultrazvuk mozga u prvom tjednu života		Ukupno
			Uredan	Promijenjen	
MR nalaz fetalnog mozga	Uredan	N	14	28	42
		%	33,3%	66,7%	100,0%
	Promijenjen	N	6	18	24
		%	25,0%	75,0%	100,0%
Ukupno		N	20	46	66*
		%	30,3%	69,7%	100,0%

\*od ukupno 70 djece 4 je umrlo u ranom neonatalnom razdoblju (jedno zbog RDS-a, jedno zbog teškog fetalnog zastoja rasta, jedno zbog dijafragmalne hernije, jedno zbog fetalnog hidropsa i prematuriteta) te nisu imali ultrazvučni pregled mozga u prvom tjednu života  
 $\chi^2=0,502$ ;df=1;p=0,49; Yates corr. p=0,667

Ukupno 75% novorođenčadi s promijenjenim i čak 66,7% s urednim nalazom prenatalnog MR-a mozga imalo je promijene na neonatalnom ultrazvuku mozga u 1. tjednu života. Između novorođenčadi s promijenjenim i urednim nalazom prenatalne magnetske rezonancije mozga ne postoji razlika u učestalosti promijenjenih nalaza neonatalnog ultrazvuka u 1. tjednu života ( $\chi^2=0,502$ ;df=1;p=0,49; Yates corr. p=0,667) (Tablica 31). Ultrazvučni nalazi su uključivali: periventrikularni ehogenicitet I i II stupnja, intraventrikularno krvarenje II i III stupnja, subependimalno krvarenje unilateralno i bilateralno, ventrikulomegaliju, oligogiriju te cistu koroidnog pleksusa novorođenčadi.

Tablica 32. Mišićni tonus u odnosu na nalaz magnetske rezonancije fetalnog mozga.

			Mišićni tonus		Ukupno
			Uredan	Hipotonus	
MR nalaz fetalnog mozga	Uredan	N	20	22	42
		%	47,6%	52,4%	100,0%
	Promijenjen	N	5	19	24
		%	20,8%	79,2%	100,0%
Ukupno		N	25	41	66*
		%	37,9%	62,1%	100,0%

\* od ukupno 70 djece 4 je umrlo u ranom neonatalnom razdoblju (jedno zbog RDS-a, jedno zbog teškog fetalnog zastoja rasta, jedno zbog dijafragmalne hernije, jedno zbog fetalnog hidropsa i prematuriteta).  
 $\chi^2=4,657$ ;df=1;p=0,31; Yates corr. p=0,58

Većina novorođenčadi (79,2%) s promijenjenim nalazom prenatalne magnetske rezonancije mozga imala je mišićni hipotonus. Novorođenčad s urednim nalazom rjeđe su bila hipotonična (52,4%). Između novorođenčadi s urednim i promijenjenim nalazom prenatalnog MR-a mozga ne postoji značajna razlika u mišićnom tonusu ( $\chi^2=4,657$ ;df=1;p=0,31; Yates corr. p=0,58) (Tablica 32) .

Tablica 33. Rani neurološki znakovi u odnosu na nalaz magnetske rezonancije fetalnog mozga

			Rani neurološki znakovi		Ukupno
			Da	Ne	
MR nalaz fetalnog mozga	Uredan	N	29	13	42
		%	69,0%	31,0%	100,0%
	Promijenjen	N	19	5	24
		%	79,1%	20,9%	100,0%
Ukupno		N	48	18	66*
		%	72,7%	27,3%	100,0%

\* od ukupno 70 djece 4 je umrlo u ranom neonatalnom razdoblju (jedno zbog RDS-a, jedno zbog teškog fetalnog zastoja rasta, jedno zbog dijafragmalne hernije, jedno zbog fetalnog hidropsa i prematuriteta).  
 $\chi^2=1,207$ ;df=1;p=0,272; Yates corr. p=0,423

Rane neurološko znakove pokazivalo je 79,1% novorođenčadi s promijenjenim i 69,0% s urednim nalazom prenatalne magnetske rezonancije mozga fetusa. Razlike između skupina nisu značajne ( $\chi^2=1,207$ ;df=1;p=0,272; Yates corr. p=0,423) (Tablica 33).

Tablica 34. Rani neurološki znakovi u odnosu na nalaz magnetske rezonancije fetalnog mozga bez kongenitalnih anomalija

		Rani neurološki znakovi		Ukupno
		Da	Ne	
MR nalaz fetalnog mozga	Uredan	N 29	N 13	N 42
		% 69,0%	% 31,0%	% 100%
	Promijenjen	N 15	N 4	N 19
		% 78,9 %	% 2,1%	% 100%
Ukupno		N 44	N 17	N 61*
		% 72,1%	% 27,9%	% 100%

\*od 6 djece s kongenitalnim anomalijama 1 je umrlo u ranom neonatalnom razdoblju (zbog dijafragmalne hernije)  
 $\chi^2=0,473$ ;df=1;p=0,492; Yates corr. p=0,708

Kada se isključi 5 novorođenčadi s kongenitalnim anomalijama , između novorođenčadi s urednim i promijenjenim nalazom magnetske rezonancije također nema razlike u učestalosti ranih neuroloških znakova ( $\chi^2 =0,473$ ;df=1;p=0,492; Yates corr. p=0,708) (Tablica 34) .

### 4.5.3. Dugoročni neurološki ishod

Tablica 35. Dugoročne poremetnje neurološkog razvoja u odnosu na nalaz magnetske rezonancije fetalnog mozga

			Dugoročne poremetnje neurološkog razvoja		Ukupno
			Da	Ne	
MR nalaz fetalnog mozga	Uredan	N	19	22	41
		%	46,3%	53,7%	100,0%
	Promijenjen	N	16	4	20
		%	80,0%	20,0%	100,0%
Ukupno		N	35	26	61*
		%	57,4%	42,6%	100,0%

\*od ukupno 70 djece 9 je umrlo u ranom i kasnom neonatalnom razdoblju (umrli u ranom neonatalnom razdoblju: jedno zbog RDS-a, jedno zbog teškog fetalnog zastoja rasta, jedno zbog dijafragmalne hernije, jedno zbog fetalnog hidropsa i prematuriteta; umrli u kasnom neonatalnom razdoblju: jedno dijete zbog tumora mozga-teratom, jedno zbog sindroma Down, jedno zbog multiplih malformacija, jedno zbog stenozne duodenuma i jedno dijete sa Dandy Walker anomalijom)

$\chi^2=6,227; df=1; p=0,013$ ; Yates corr.  $p=0,0026$

Djeca s promijenjenim nalazom prenatalnog MR-a imaju značajno veću učestalost dugoročnih poremetnji neurološkog razvoja u odnosu na skupinu s urednim nalazom. Većina djece, čak 80 %, koja ima promijene na nalazu prenatalnog MR-a mozga imat će poremetnje neurološkog razvoja, dok ona s urednim nalazom, njih 53%, većinom će imati uredan dugoročni neurološki ishod. Ukupno 61 dijete praćeno je tijekom dvije godine, od čega je 26 imalo uredan neurološki status kao i razvoj unutar dvije godine, a 35 je imalo blaža ili lakša odstupanja neurološkog statusa i poremetnje neurološkog razvoja. Od ukupno 35 neurorizične djece praćene tijekom dvije godine samo jedno dijete je imalo teška odstupanja neurološkog statusa s izraženim opistotonusom međutim za sada bez postavljene dijagnoze cerebralne paralize. Dijete je rođeno sa 33 tjedna porodne težine 1800 g. Intrauterino na MR-u bio je vidljiv hiperintenzitet u dubokoj bijeloj tvari obostrano suspektan na hipoksiju. Nalaz neonatalnog UZV mozga ukazivao je na periventrikularni ehogenicitet II stupnja. Dijete je upućeno u program rehabilitacije. 13

djece je unutar dvije godine pokazalo značajan napredak u razvoju bez potrebe za daljnjim kontrolama neuropedijatra, dok je njih 21 upućeno na daljnju rehabilitaciju zbog minimalnog cerebralnog oštećenja. Postoji značajna povezanost dugoročnih poremetnji neurološkog razvoja i promijenjenog nalaza magnetske rezonancije fetalnog mozga ( $\chi^2 = 6,227; df=1; p=0,013$ ; Yates corr.  $p=0,0026$ ) (Tablica 35).

Tablica 36. Postnatalni UZV mozga u 3. mjesecu života u odnosu na nalaz magnetske rezonancije fetalnog mozga.

			Postnatalni UZV mozga u 3. mjesecu života		Ukupno
			Uredan	Promijenjen	
MR nalaz fetalnog mozga	Uredan	N	29	12	41
		%	70,7%	29,3%	100,0%
	Promijenjen	N	6	14	20
		%	30,0%	70,0%	100,0%
Ukupno		N	35	26	61
		%	57,4%	42,6%	100,0%

$\chi^2 = 9,119; df=1; p=0,003$ ; Yates corr.  $p=0,006$

Djeca s promijenjenim nalazom prenatalne magnetske rezonancije mozga imaju češće promijenjen nalaz ultrazvuka mozga u 3. mjesecu života (70%) u odnosu na djecu s urednim nalazom (30%). Razlika je značajna ( $\chi^2 = 9,119; df=1; p=0,003$ ; Yates corr.  $p=0,006$ ) (Tablica 36). U odnosu na nalaz neonatalnog ultrazvuka mozga u prvom tjednu života, broj djece s promjenama na kontrolnom ultrazvučnom nalazu smanjio se sa 46 na 26 (Tablica 31). U kasnom neonatalnom razdoblju umrlo je 5 djece: 4 iz skupine s promijenjenim nalazom prenatalne magnetske rezonancije i ultrazvuka mozga u 1. tjednu života te 1 iz skupine s urednim nalazom prenatalnog MR-a mozga i promijenjenim nalazom ultrazvuka u 1. tjednu života. Od ukupno 28 djece iz skupine s urednim nalazom prenatalne magnetske rezonancije mozga i promijenjenim nalazom ultrazvuka mozga u 1. tjednu života njih 15 na ponovljenom ultrazvuku mozga u 3. mjesecu života ima uredan nalaz, 12 promijenjen, a jedno dijete je umrlo u kasnom neonatalnom razdoblju.

Tablica 37. Habilitacija u odnosu na nalaz magnetske rezonancije fetalnog mozga. .

			Habilitacija		Ukupno
			Ne	Da	
MR nalaz fetalnog mozga	Uredan	N	31	9	40
		%	77,5%	22,5%	100,0%
	Promijenjen	N	8	12	20
		%	40,0%	60,0%	100,0%
Ukupno		N	39	21	60*
		%	65,0%	35,0%	100,0%

\*za jedno dijete nismo dobili podatke

$\chi^2=8,242;df=1;p=0,004$ ; Yates corr.  $p=0,010$

Ukupno je habilitirano 21 dijete (35% od ukupno 60 djece). Samo 22 % djece s urednim nalazom prenatalnog MR-a je habilitirano dok je u skupni djece s promijenjenim nalazom prenatalnog MR-a njih 60%, ili 3 puta više, upućeno na daljnju habilitaciju. Razlika je značajna ( $\chi^2=8,242;df=1;p=0,004$ ; Yates corr.  $p=0,010$ ) (Tablica 37).

#### 4.5.4. Dugoročne poremetnje neurološkog razvoja u odnosu na antenatalne metode nadzora i rane postneonatalne čimbenike

Tablica 38. Ultrazvuk fetalnog mozga u odnosu na dugoročne poremetnje neurološkog razvoja

			Dugoročne poremetnje neurološkog razvoja		Ukupno
			Da	Ne	
Ultrazvuk fetalnog mozga	Uredan	N	29	26	55
		%	52,7%	47,3%	100%
	Promijenjen	N	4	2	6
		%	66,7%	33,3%	100%
Ukupno		N	33	28	61
		%	54,1%	45,9%	100%

$\chi^2=0,423;df=1;p=0,515$ ; Yates corr.  $p=0,828$

Dugoročne poremetnje neurološkog razvoja imat će 66 % djece s promijenjenim i 52 % s urednim nalazom fetalnog mozga. Razlika između djece s urednim i promijenjenim



nalazom fetalnog mozga u odnosu na dugoročne poremetnje neurološkog razvoja nije značajna ( $\chi^2=0,423$ ;df=1;p=0,515; Yates corr. p=0,828) (Tablica38).

Tablica 39. Fetalni color dopler u odnosu na dugoročne poremetnje neurološkog razvoja

			Dugoročne poremetnje neurološkog razvoja		Ukupno
			Da	Ne	
Fetalni color dopler	Uredan	N	25	17	42
		%	59,5%	40,5%	100%
	Vazocentralizacija	N	7	8	15
		%	46,6%	53,3%	100%
Ukupno		N	32	25	57
		%	56,1%	43,9%	100%

$\chi^2=1,291$ ;df=1;p=0,524; Yates corr. p=0,868

Vazocentralizacija u fetalnom doplerskom zapisu bila je učestalija u skupini s urednim neurološkim razvojem (53%) u odnosu na skupinu s poremećenim neurološkim razvojem (46%). Razlika između nalaza fetalnog color doplera u odnosu na dugoročne poremetnje neurološkog razvoja nije značajna ( $\chi^2 =1,291$ ;df=1;p=0,524; Yates corr. p=0,868) (Tablica 39).

Tablica 40. Biofizikalni profil u odnosu na dugoročne poremetnje neurološkog razvoja

			Dugoročne poremetnje neurološkog razvoja		Ukupno
			Da	Ne	
Biofizikalni profil	Uredan	N	34	26	60
		%	56,7%	43,3%	100%
	Patološki	N	1	0	1
		%	100%	0%	100%
Ukupno		N	35	26	61
		%	57,4%	42,6%	100%

$\chi^2=0,755$ ;df=1;p=0,385; Yates corr. p=1,0

Između urednog i promijenjenog nalaza biofizikalnog profila ne postoji značajna razlika u odnosu na dugoročne poremetnje neurološkog razvoja ( $\chi^2 =0,755$ ;df=1;p=0,385; Yates corr. p=1,0) (Tablica 40).

Tablica 41. CTG u porodu u odnosu na dugoročne poremetnje neurološkog razvoja

		Dugoročne poremetnje neurološkog razvoja		Ukupno
		Da	Ne	
CTG u porodu	Uredan	N 21	18	39
	%	53,8%	46,2%	100%
	Prepatološki/Patološki	N 14	8	22
	%	63,6%	36,4%	100%
Ukupno	N	35	26	61
	%	57,4%	42,6%	100%

$\chi^2=0,551$ ;df=1;p=0,458; Yates corr. p=0,636

Dugoročne poremetnje neurološkog razvoja imalo je 53% djece s urednim i 63% s prepatološkim/patološkim CTG zapisom. Razlike između djece s urednim i prepatološkim/patološkim CTG zapisom nisu značajne ( $\chi^2=0,551$ ;df=1;p=0,458; Yates corr. p=0,636) (Tablica 41).

Tablica 42. Neposredni neonatalni čimbenici u odnosu na dugoročne poremetnje neurološkog razvoja.

	Dugoročne poremetnje neurološkog razvoja	N	Srednja vrijednost	SD	Min.	Maks.	Percentile			P
							25.	50.	75.	
Apgar 1.	Ne	26	8,65	1,32	4	10	8,00	9,00	10,00	0,19
	Da	35	7,66	2,39	2	10	6,00	8,00	9,00	
Apgar 5.	Ne	26	9,50	0,76	7	10	9,00	10,00	10,00	0,09
	Da	35	8,66	1,41	4	10	8,00	9,00	10,00	
pH	Ne	21	7,22	0,07	7,05	7,31	7,20	7,24	7,28	0,27
	Da	30	7,25	0,06	7,10	7,37	7,20	7,25	7,30	

Djeca s dugoročnim poremetnjama neurološkog razvoja nisu imala značajne razlike u vrijednostima Apgar indeksa u 1. i 5. minuti te pH iz umbilikalne arterije (p=0,19;p=0,09; p=0,27) (Tablica 42).

Tablica 43. Neonatalni ultrazvuk mozga u 1. tjednu života u odnosu na dugoročne poremetnje neurološkog razvoja

			Dugoročne poremetnje neurološkog razvoja		Ukupno
			Da	Ne	
Neonatalni UZV mozga u 1. tjednu života	Uredan	N %	6 31,6%	13 68,4%	19 100%
	Promijenjen	N %	29 69,0%	13 31,0%	42 100%
Ukupno		N %	35 57,4%	26 42,6%	61 100%

$\chi^2=7,510$ ;df=1;p=0,006; Yates corr. p=0,014

Djeca s promijenjenim nalazom neonatalnog ultrazvuka u 1. tjednu života imala su značajno češće dugoročne poremetnje neurološkog razvoja (69%) u odnosu na djecu s urednim nalazom (31,6%) ( $\chi^2=7,510$ ;df=1;p=0,006; Yates corr. p=0,014) (Tablica 43).

#### 4.6. Usporedba tipa oštećenja vidljivog na nalazu fetalnog MR-a s neurološkim ishodom

Tablica 44. Dugoročne poremetnje neurološkog razvoja u odnosu na signal moždanog parenhima.

			Dugoročne poremetnje neurološkog razvoja		Ukupno
			Da	Ne	
MR fetalnog mozga: signal moždanog parenhima	Uredan	N %	24 52,2%	22 47,8%	46 100%
	Hipointenzitet/Hiperintenzitet	N %	11 73,3%	4 26,7%	15 100%
Ukupno		N %	35 57,4%	26 42,6%	61 100%

$\chi^2 = 2,071; df=1; p=0,150; \text{Yates corr. } p=0,255$

Učestalost dugoročnih poremetnji neurološkog razvoja je veća u skupini djece s hipointenzitetom/hiperintenzitetom signala moždanog parenhima (73,3%) u odnosu na djecu s urednim signalom (52,2%). Razlika među skupinama nije značajna ( $\chi^2 = 2,071; df=1; p=0,150; \text{Yates corr. } p=0,255$ ) (Tablica 44).

Tablica 45. Dugoročne poremetnje neurološkog razvoja u odnosu na organizaciju sulkusa.

			Dugoročne poremetnje neurološkog razvoja		Ukupno
			Da	Ne	
MR fetalnog mozga: organizacija sulkusa	Uredna	N %	32 55,2%	26 44,8%	58 100%
	Promijenjena	N %	3 100%	0 0%	3 100%
Ukupno		N %	35 57,4%	26 42,6%	61 100%

$\chi^2 = 2,344; df=1; p=0,012; \text{Yates corr. } p=0,039$

Razlika u dugoročnim poremetnjama neurološkog razvoja između djece s urednom i promijenjenom organizacijom sulkusa vidljivom na nalazu prenatalnog MR-a je značajna

( $\chi^2 = 2,344$ ;  $df=1$ ;  $p=0,012$ ; Yates corr.  $p=0,039$ ). Sva djeca s promjenama u organizaciji sulkusa su imala dugoročne poremetnje neurološkog razvoja (Tablica 45).

Tablica 46. Dugoročne poremetnje neurološkog razvoja u odnosu na ventrikularni sustav

			Dugoročne poremetnje neurološkog razvoja		Ukupno
			Da	Ne	
MR fetalnog mozga: ventrikularni sustav	Uredan	N %	29 52,7%	26 47,3%	55 100%
	Dilatacija	N %	6 100%	0 0%	6 100%
Ukupno		N %	35 57,4%	26 42,6%	61 100%

$\chi^2 = 4,943$ ;  $df=1$ ;  $p=0,026$ ; Yates corr.  $p=0,051$

Sva djeca s dilatacijom ventrikularnog sustava vidljivom na prenatalnom nalazu magnetske rezonancije mozga su imala dugoročne poremetnje neurološkog razvoja. Razlika u odnosu na skupinu s urednim nalazom je značajna ( $\chi^2 = 4,943$ ;  $df=1$ ;  $p=0,026$ ; Yates corr.  $p=0,051$ ) (Tablica 46).

Tablica 47. Dugoročne poremetnje neurološkog razvoja u odnosu na znakove ishemije

			Dugoročne poremetnje neurološkog razvoja		Ukupno
			Da	Ne	
MR fetalnog mozga: znakovi ishemije	Ne	N %	27 54,0%	23 46,0%	50 100%
	Da	N %	8 72,7%	3 27,3%	11 100%
Ukupno		N %	35 57,4%	26 42,6%	61 100%

$\chi^2 = 1,293$ ;  $df=1$ ;  $p=0,255$ ; Yates corr.  $p=0,423$

Djeca sa znakovima ishemije na nalazu prenatalne magnetske rezonancije mozga imala su češće dugoročne poremetnje neurološkog razvoja 72,7% u odnosu na skupinu bez ishemije 54,0%. Razlika nije značajna ( $\chi^2 = 1,293$ ;  $df=1$ ;  $p=0,255$ ; Yates corr.  $p=0,423$ ) (Tablica 47).

Tablica 48. Dugoročne poremetnje neurološkog razvoja u odnosu na krvarenje

			Dugoročne poremetnje neurološkog razvoja		Ukupno
			Da	Ne	
MR fetalnog mozga: krvarenje	Ne	N	31	26	57
		%	54,4%	45,6%	100%
	Da	N	4	0	4
		%	100%	0%	100%
Ukupno		N	35	26	61
		%	57,4%	42,6%	100%

$\chi^2=3,180;df=1;p=0,075$ ; Yates corr.  $p=0,208$

Sva djeca s nalazom krvarenja vidljivog na nalazu prenatalne magnetske rezonancije mozga imala su dugoročne poremetnje neurološkog razvoja. Razlika u odnosu na djecu bez krvarenja nije značajna ( $\chi^2=3,180;df=1;p=0,075$ ; Yates corr.  $p=0,208$ ) (Tablica 48).

Tablica 49. Dugoročne poremetnje neurološkog razvoja u odnosu na kongenitalne anomalije

			Dugoročne poremetnje neurološkog razvoja		Ukupno
			Da	Ne	
MR fetalnog mozga: kongenitalne anomalije	Ne	N	32	26	58
		%	55,2%	44,8%	100%
	Da	N	3	0	3
		%	100%	0%	100%
Ukupno		N	35	26	61
		%	57,4%	42,6%	100%

$\chi^2=2,344;df=1;p=0,126$ ; Yates corr.  $p=0,351$

Sva djeca s kongenitalnim anomalijama imala su dugoročne poremetnje neurološkog razvoja. Razlika u odnosu na djecu bez kongenitalnih anomalija nije značajna ( $\chi^2=2,344;df=1;p=0,126$ ; Yates corr.  $p=0,351$ ) (Tablica 49).

Tablica 50. Dugoročne poremetnje neurološkog razvoja u odnosu na bazalne cisterne

			Dugoročne poremetnje neurološkog razvoja		Ukupno
			Da	Ne	
MR fetalnog mozga : bazalne cisterne	Uredne	N	31	26	57
		%	54,4%	45,6%	100%
	Dilatacija	N	4	0	4
		%	100%	0%	100%
Ukupno		N	35	26	61
		%	57,4%	42,6%	100%

$\chi^2=3,180;df=1;p=0,075$ ; Yates corr.  $p=0,208$

Razlika između djece s urednim i dilatiranim bazalnim cisternama vidljivim na nalazu prenatalne magnetske rezonancije mozga nije značajna ( $\chi^2=3,180;df=1;p=0,075$ ; Yates corr.  $p=0,208$ ) (Tablica 50) .

Tablica 51. Habilitacija u odnosu na signal moždanog parenhima

			Habilitacija		Ukupno
			Ne	Da	
MR fetalnog mozga: signal moždanog parenhima	Uredan	N	32	13	45
		%	71,1%	28,9%	100%
	Hipointenzitet/Hiperintenzitet	N	7	8	15
		%	46,7%	53,3%	100%
Ukupno		N	39	21	60
		%	65,0%	35,0%	100%

$\chi^2=2,955;df=1;p=0,086$ ; Yates corr.  $p=0,160$

Habilitacija je češća u djece s hipointenzitetom/hiperintenzitetom signala moždanog parenhima (53,3%) u odnosu na djecu s urednim signalom (28,9%), ali ne značajno ( $\chi^2=2,955;df=1;p=0,086$ ; Yates corr.  $p=0,160$ ) (Tablica 51).

Tablica 52. Habilitacija u odnosu na organizaciju sulkusa

			Habilitacija		Ukupno
			Ne	Da	
MR fetalnog mozga: organizacija sulkusa	Uredna	N %	39 68,4%	18 31,6%	57 100%
	Promijenjena	N %	0 0%	3 100%	3 100%
Ukupno		N %	39 65,0%	21 35,0%	60 100%

$\chi^2=5,865;df=1;p=0,015$ ; Yates corr.  $p=0,049$

Sva djeca s promjenama u organizaciji sulkusa su habilitirana. Razlika je značajna u odnosu na djecu s urednim nalazom organizacije sulkusa ( $\chi^2=5,865;df=1;p=0,015$ ; Yates corr.  $p=0,049$ ) (Tablica 52).

Tablica 53. Habilitacija u odnosu na ventrikularni sustav

			Habilitacija		Ukupno
			Ne	Da	
MR fetalnog mozga: ventrikularni sustav	Uredan	N %	38 70,4%	16 29,6%	54 100%
	Dilatacija	N %	1 16,7%	5 83,3%	6 100%
Ukupno		N %	39 65,0%	21 35,0%	60 100%

$\chi^2=6,846;df=1;p=0,009$ ; Yates corr.  $p=0,030$

U skupini s dilatacijom ventrikularnog sustava habilitirano je 83,3% , a u skupini s urednim ventrikularnim sustavom 29,6% djece. Razlika je značajna ( $\chi^2=6,846;df=1;p=0,009$ ; Yates corr.  $p=0,03$ ) (Tablica 53).



Tablica 54. Habilitacija u odnosu na znakove ishemije

			Habilitacija		Ukupno
			Ne	Da	
MR fetalnog mozga: znakovi ishemije	Ne	N	33	16	49
		%	67,3%	32,7%	100%
	Da	N	6	5	11
		%	54,5%	45,5%	100%
Ukupno		N	39	21	60
		%	65,0%	35,0%	100%

$\chi^2=0,647;df=1;p=0,421$ ; Yates corr.  $p=0,649$

Djeca sa znakovima ishemije imala su veću učestalost habilitacije (45,5%) u odnosu na skupinu bez ishemije (32,7%). Razlika nije značajna ( $\chi^2 =0,647;df=1;p=0,421$ ; Yates corr.  $p=0,649$ ) (Tablica 54).

Tablica 55. Habilitacija u odnosu na krvarenje

			Habilitacija		Ukupno
			Ne	Da	
MR fetalnog mozga: krvarenje	Ne	N	39	17	56
		%	69,6%	30,4%	100%
	Da	N	0	4	4
		%	0%	100%	100%
Ukupno		N	39	21	60
		%	65,0%	35,0%	100%

$\chi^2=7,959;df=1;p=0,005$ ; Yates corr.  $p=0,023$

Sva djeca s nalazom krvarenja vidljivog na nalazu prenatalne magnetske rezonancije mozga su habilitirana te postoji značajna razlika u odnosu na djecu bez krvarenja ( $\chi^2 =7,959;df=1;p=0,005$ ; Yates corr.  $p=0,023$ ) (Tablica 55).

Tablica 56. Habilitacija u odnosu na kongenitalne anomalije

			Habilitacija		Ukupno
			Ne	Da	
MR fetalnog mozga: kongenitalne anomalije	Ne	N	39	18	57
		%	68,4%	31,6%	100%
	Da	N	0	3	3
		%	0%	100%	100%
Ukupno		N	39	21	60
		%	65,0%	35,0%	100%

$\chi^2=5,865;df=1;p=0,015$ ; Yates corr.  $p=0,051$

Sva djeca s kongenitalnim anomalijama su habilitirana. Razlika u odnosu na djecu bez kongenitalnih anomalija je značajna. Postoji značajna razlika između djece s i bez kongenitalnih anomalija vidljivim na nalazu prenatalne magnetske rezonancije mozga u odnosu na habilitaciju ( $\chi^2=5,865;df=1;p=0,015$ ; Yates corr.  $p=0,051$ ) (Tablica 56).

#### 4.7. MR spektroskopija fetalnog mozga

Tablica 57. Nalaz MR spektroskopije fetalnog mozga

MR spektroskopija fetalnog mozga	Broj trudnica (N=70)	Učestalost %
Uredan	32	45,7
Pozitivni laktati	11	15,7
Nedostaje	27	38,6

MR spektroskopija fetalnog mozga je rađena u 43 trudnice (61,4%), pozitivni laktati zabilježeni su u 15,7%, a uredan nalaz u 45,7% trudnica (Tablica 57).

##### 4.7.1. Usporedba nalaza MR spektroskopije fetalnog mozga s konvencionalnim metodama nadzora stanja fetusa

Tablica 58. Usporedba MR spektroskopije i ultrazvuka fetalnog mozga.

			Ultrazvuk fetalnog mozga		Ukupno
			Uredan	Promijenjen	
MR spektroskopija fetalnog mozga	Uredna	N	30	2	32
		%	93,7%	6,3%	100%
Pozitivni laktati		N	10	1	11
		%	91,0%	9,0%	100%
Ukupno		N	40	3	43
		%	92,5%	7,5%	100%

$\chi^2$ ; p=0,750

Samo je jedno od 11 djece u kojih su MR spektroskopijom fetalnog mozga nađeni pozitivni laktati imalo promijenjen ultrazvučni nalaz. Razlika među skupinama nije značajna (p=0,750) (Tablica58).

Tablica 59. Usporedba MR spektroskopije fetalnog mozga i fetalnog color-dopplera.

			Fetalni color doppler		Ukupno
			Uredan	Centralizacija krvotoka	
MR spektroskopija fetalnog mozga	Uredna	N	21	11	32
		%	65,6%	34,4%	100%
	Pozitivni laktati	N	9	2	11
		%	81,8%	18,2%	100%
Ukupno		N	30	13	43
		%	69,7%	30,3%	100%

$\chi^2$ ; p=0,454

U skupini s pozitivnim laktatima, centralizaciju krvotoka na doplerskom zapisu imala su 2 fetusa (18%), a u skupini s urednim nalazom 11 (34,4%). Razlika među skupinama nije značajna (p=0,454) (Tablica59).

Tablica 60. Usporedba MR spektroskopije fetalnog mozga i biofizikalnog profila.

			Biofizikalni profil		Ukupno
			Uredan	Patološki	
MR spektroskopija fetalnog mozga	Uredna	N	31	1	32
		%	96,8%	3,2%	100%
	Pozitivni laktati	N	10	1	11
		%	91%	9%	100%
Ukupno		N	41	2	43
		%	95,3%	4,7%	100%

$\chi^2$ ; p=0,418

U skupini s pozitivnim laktatima, kao i u skupini s urednim nalazom MR spektroskopije fetalnog mozga, samo jedan fetus je imao patološki biofizikalni profil. Razlika među skupinama nije značajna (p=0,418) (Tablica 60).

Tablica 61. Usporedba MR spektroskopije fetalnog mozga i CTG zapisa na dan pregleda magnetskom rezonancijom

			CTG na dan pregleda magnetskom rezonancijom		Ukupno
			Uredan	Prepatološki i patološki	
MR spektroskopija fetalnog mozga	Uredna	N %	30 93,7%	2 6,3%	32 100%
	Pozitivni laktati	N %	10 91%	1 9%	11 100%
Ukupno		N %	40 93%	3 7%	43 100%

$\chi^2$ ; p=0,750

Samo jedan fetus u skupini s pozitivnim laktima (9%) i dva u skupini s urednim nalazom MR spektroskopije fetalnog mozga (6,3%) imala su prepatološki/patološki CTG zapis. Razlika među skupinama nije značajna (p=0,750) (Tablica 61).

#### 4.7.2. Usporedba nalaza MR spektroskopije fetalnog mozga s neposrednim neonatalnim ishodom

Tablica 62. MR spektroskopija fetalnog mozga u odnosu na Apgar indeks nakon 1. i 5. minute, pH te broj dana u JIL-u

	MR spektroskopija fetalnog mozga	N	Srednja vrijednost	SD	Min	Maks	P
Apgar 1.	Uredna	32	8,09	1,91	2,00	10,00	0,752
	Pozitivni laktati	11	7,55	2,45	0,00	10,00	
Apgar 5.	Uredna	32	8,94	1,06	4,00	10,00	0,753
	Pozitivni laktati	11	8,27	1,73	0,00	10,00	
pH	Uredna	25	7,23	0,07	7,05	7,33	0,878
	Pozitivni laktati	9	7,23	0,06	7,15	7,34	
Broj dana u JIL-u	Uredna	32	12,40	12,61	0,00	40,00	0,374
	Pozitivni laktati	10	21,84	26,25	0,00	120,0	

Srednja vrijednost Apgar indeksa u 1. i 5. minuti bila je viša u skupini s pozitivnim laktatima, dok je srednja vrijednost pH bila jednaka 7,23. Novorođenčad s pozitivnim nalazom laktata duže su boravila u jedinici intenzivnog liječenja (JIL), ali ne značajno. Nema značajne razlike između nalaza MR spektroskopije fetalnog mozga i parametara neposrednog neonatalnog ishoda ( $p > 0,05$ ).

#### 4.7.3. Usporedba parametara kratkoročnog i dugoročnog neurološkog ishoda u odnosu na nalaz MR spektroskopije fetalnog mozga

Tablica 63. Usporedba MR spektroskopije fetalnog mozga i neonatalnog ultrazvuka u prvom tjednu života

			Neonatalni ultrazvuk mozga u prvom tjednu života		Ukupno
			Uredan	Promijenjen	
MR spektroskopija fetalnog mozga	Uredna	N	11	21	32
		%	34,3%	65,7%	100%
	Pozitivni laktati	N	5	6	11
		%	45,4%	54,6%	100%
Ukupno		N	16	27	43
		%	37,2%	62,8%	100%

$\chi^2$ ; p=0,999

U skupini s pozitivnim laktatima promijenjen nalaz neonatalnog ultrazvuka mozga u prvom tjednu života imalo je 6 djece (54,6%), a u skupini s urednim nalazom 21 (65,7%). Razlika među skupinama nije značajna (p=0,999) (Tablica 63).

Tablica 64. Usporedba MR spektroskopije fetalnog mozga i ranih neuroloških znakova

			Rani neurološki znakovi		Ukupno
			Da	Ne	
MR spektroskopija fetalnog mozga	Uredna	N	22	10	32
		%	68,7%	31,3%	100%
	Pozitivni laktati	N	6	5	11
		%	54,5%	45,5%	100%
Ukupno		N	28	15	43
		%	65,1%	34,9%	100%

$\chi^2$ ; p=0,898

Između skupina s pozitivnim laktatima i urednim nalazom MR spektroskopije fetalnog mozga nema značajne razlike u odnosu na rane neurološke znakove (p=0,898) (Tablica 64).

Tablica 65. Nalaz MR spektroskopije fetalnog mozga u odnosu na postnatalno umrle

			Postnatalno umrli		Ukupno
			Da	Ne	
MR spektroskopija fetalnog mozga	Uredna	N	1	31	32
		%	3,1%	96,9%	100%
	Pozitivni laktati	N	1	10	11
		%	9%	91%	100%
Ukupno		N	2	41	43
		%	4,6%	95,4%	100%

$\chi^2$ ; p=0,999

U skupini s pozitivnim laktatima, kao i u skupini s urednim nalazom MR spektroskopije fetalnog mozga, postnatalno je umrlo jedno dijete. Razlika nije značajna (p=0,999) (Tablica 65).

Tablica 66. Usporedba MR spektroskopije fetalnog mozga i dugoročnih poremetnji neurološkog razvoja

			Dugoročne poremetnje neurološkog razvoja		Ukupno
			Da	Ne	
MR spektroskopija fetalnog mozga	Uredna	N	17	14	31
		%	54,8%	45,2%	100%
	Pozitivni laktati	N	7	3	10
		%	70%	30%	100%
Ukupno		N	24	17	41
		%	58,5%	41,6%	100%

$\chi^2$ ; p=0,633

Učestalost dugoročnih poremetnji neurološkog razvoja bila je veća u skupini s pozitivnim laktatima (70%) u odnosu na skupinu s urednim nalazom MR spektroskopije fetalnog mozga (54,8%), ali ne značajno (p=0,633) (Tablica 66).



Tablica 67. Usporedba MR spektroskopije fetalnog mozga i postnatalnog ultrazvuka mozga u 3. mjesecu života.

			Postnatalni UZV mozga u 3. mjesecu života		Ukupno
			Uredan	Promijenjen	
MR spektroskopija fetalnog mozga	Uredna	N %	19 61,3%	12 38,7%	31 100%
	Pozitivni laktati	N %	4 40%	6 60%	10 100%
Ukupno		N %	23 56,1%	18 43,9%	41 100%

$\chi^2$ ; p=0,416

U skupini djece s pozitivnim laktatima 60% je imalo promijenjen nalaz postnatalnog ultrazvuka u 3. mjesecu života, dok je u skupini s urednim nalazom MR spektroskopije fetalnog mozga učestalost promijenjenih nalaza bila manja 38%. Ne postoji značajna razlika između nalaza MR spektroskopije fetalnog mozga u odnosu na nalaz postnatalnog ultrazvuka mozga u 3. mjesecu života (p=0,416) (Tablica 67).

Tablica 68. Usporedba MR spektroskopije fetalnog mozga i habilitacije

			Habilitacija		Ukupno
			Da	Ne	
MR spektroskopija fetalnog mozga	Uredna	N %	8 25,8%	23 74,2%	31 100%
	Pozitivni laktati	N %	4 40%	6 60%	10 100%
Ukupno		N %	12 29,3%	29 70,7%	41 100%

$\chi^2$ ; p=0,690

Učestalost habilitirane djece veća je u skupini s pozitivnim laktatima (40%) u odnosu na skupinu s urednim nalazom MR spektroskopije fetalnog mozga (25%), ali ne značajno (p=0,690) (Tablica 68).

#### 4.8. Antenatalni čimbenici u odnosu na nalaz magnetske rezonancije fetalnog mozga

Tablica 69. Korioamnionitis u odnosu na nalaz MR-a fetalnog mozga

		MR fetalnog mozga		Ukupno
		Uredan	Promijenjen	
Korioamnionitis	Da	N 9	1	10
		% 90%	10%	100%
	Ne	N 33	27	60
		% 55,0%	45%	100%
Ukupno		N 42	28	70
		% 60%	40%	100%

$$\chi^2=4,375;df=1;p=0,036; \text{ Yates corr. } p=0,081$$

U skupini s korioamnionitisom samo je jedno dijete imalo promijenjen nalaz MR-a fetalnog mozga. Razlika između nalaza MR-a fetalnog mozga u odnosu na korioamnionitis nije značajna ( $p=0,036$ ; Yates corr.  $p=0,081$ ) (Tablica 69).

Tablica 70. Antibiotiska profilaksa u odnosu na nalaz MR-a fetalnog mozga.

		MR fetalnog mozga		Ukupno
		Uredan	Promijenjen	
Antibiotiska profilaksa	Da	N 15	7	22
		% 68,2%	31,8%	100%
	Ne	N 27	21	48
		% 56,3%	43,8%	100%
Ukupno		N 42	28	70
		% 60%	40%	100%

$$\chi^2=0,895;df=1;p=0,344; \text{ Yates corr. } p=0,494$$

Trudnice koje su primale antibiotsku profilaksu imale su više urednih nalaza MR-a (68,2%) u odnosu na one koje to nisu (56,3%). Razlika između nalaza MR-a fetalnog mozga u odnosu na antibiotsku profilaksu nije značajna ( $p=0,344$ ; Yates corr. 0,494) (Tablica 70).

Tablica 71. Ureaplasma izolirana iz cervikalnog brisa u odnosu na nalaz MR-a fetalnog mozga.

			MR fetalnog mozga		Ukupno
			Uredan	Promijenjen	
Ureaplasma izolirana iz cervikalnog brisa	Da	N %	6 66,7%	3 33,3%	9 100%
	Ne	N %	36 59%	25 41%	61 100%
Ukupno		N %	42 60%	28 40%	70 100%

$\chi^2=0,191$ ;df=1;p=0,662; Yates corr. p=0,942

Uz pozitivan nalaz Ureaplasme rjeđe su promjene na nalazu MR-a fetalnog mozga (33,3%) u odnosu na skupinu sa sterilnim brisevima (41%). Razlika nije značajna (p=0,662; Yates corr. p=0,942) (Tablica 71).

Tablica 72. Urinokultura u odnosu na nalaz MR-a fetalnog mozga.

			MR fetalnog mozga		Ukupno
			Uredan	Promijenjen	
Urinokultura	Sterilna	N %	36 58,1%	26 41,9%	62 100%
	Nije sterilna	N %	6 75%	2 25%	8 100%
Ukupno		N %	42 60%	28 40%	70 100%

$\chi^2=0,847$ ;df=1;p=0,357; Yates corr. p=0,591

Ne postoji značajna razlika u nalazu MR-a fetalnog mozga u odnosu na nalaz urinokulture (p=0,357; Yates corr. 0,591) (Tablica 72).

#### 4.9. Binarna logistička regresija

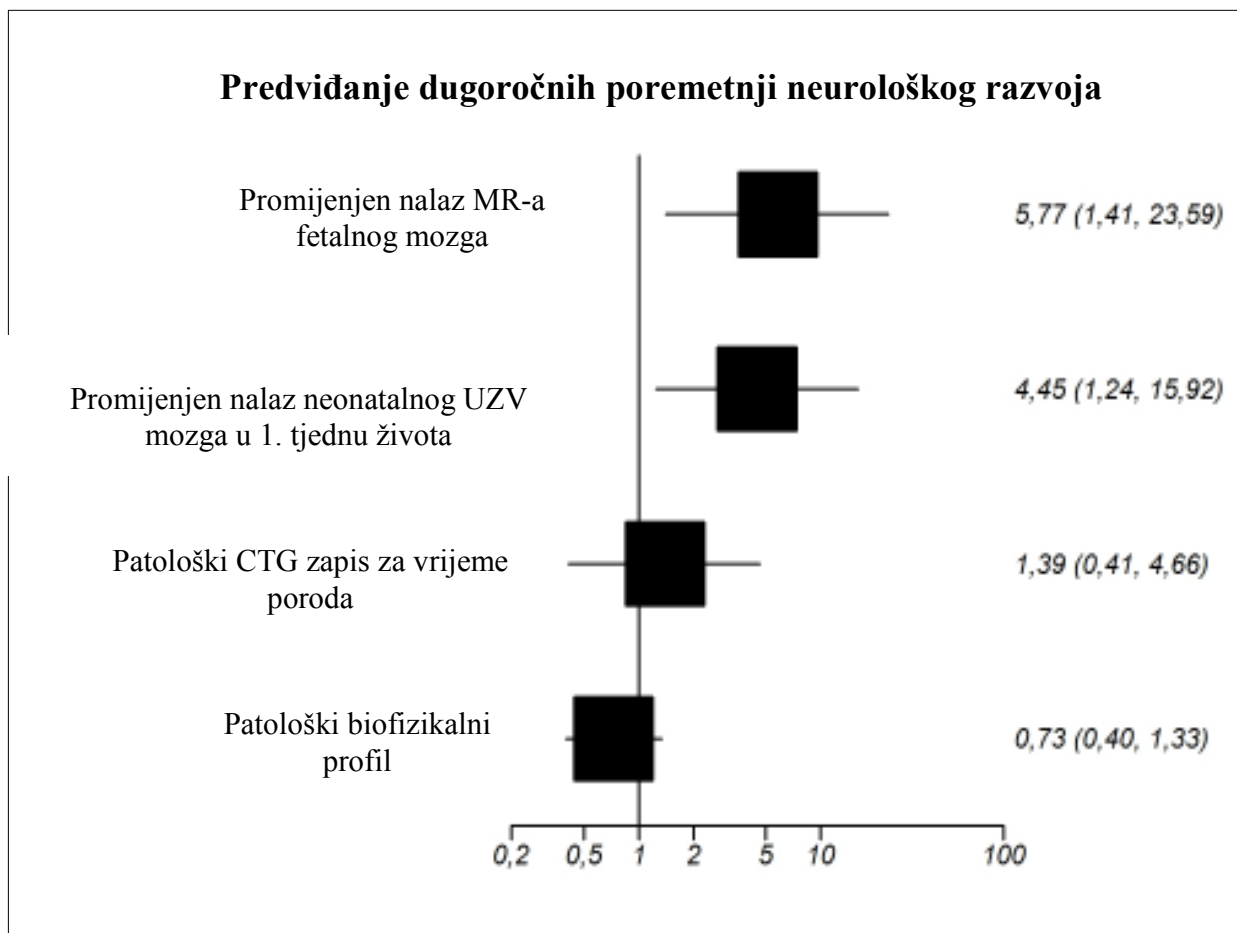
Tablica 65. Predviđanje pripadnosti skupini dugoročnih poremetnji neurološkog razvoja.

*Binarni logistički model	P	OR	95% CI	
			Donji	Gornji
Promijenjen nalaz MR-a fetalnog mozga	0,015	5,77	1,41	23,59
Promijenjen UZV nalaz neonatalnog mozga u 1. tjednu života	0,022	4,45	1,24	15,92
Patološki CTG za vrijeme poroda	0,596	1,39	0,41	4,66
Patološki biofizički profil	0,302	0,73	0,40	1,33
Constant	0,603	4,05		

\*Binarni logistički model je statistički značajan ( $P=0,005$ ), te objašnjava 29% varijance (Nagelkerke R Square). Hosmer i Lameshow test nije statistički značajan ( $P=0,814$ ) što govori u prilog konzistentnosti i uporabljivosti logističkog modela. Model ispravno klasificira 68% ispitanika, te su značajni neovisni prediktori, kontrolirani na sve uključene varijable u modelu slijedeći:

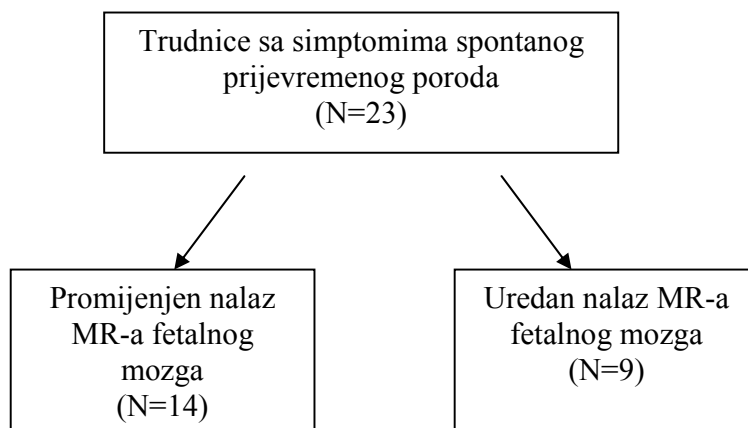
Ističu se dva značajna prediktora: promijenjen MR nalaz fetalnog mozga ( $OR=5,77$ , 95%  $CI=1,41-23,59$ ) i promijenjen UZV nalaz neonatalnog mozga u 01. tjednu života ( $OR=4,45$ , 95%  $CI=1,24-15,92$ ). Uspoređujući ta dva prediktora, i jedan i drugi značajno povećavaju vjerojatnost za dugoročne poremetnje neurološkog razvoja s tim da veću prediktivnost ima promijenjen nalaz MR-a fetalnog mozga.

Grafikon 8. Predviđanje dugoročnih poremetnji neurološkog razvoja.



#### 4.9.1. Tijek i ishod trudnoća u skupini sa simptomima spontanog prijevremenog poroda u odnosu na nalaz MR-a fetalnog mozga

U skupini sa simptomima spontanog prijevremenog poroda bile su ukupno 23 trudnice.



Tablica 66. Dob, paritet i tjedni trudnoće kod primitka u trudnica sa simptomima spontanog prijevremenog poroda u odnosu na nalaz MR-a fetalnog mozga.

	MR nalaz fetalnog mozga	N	Srednja vrijednost	SD	Minimum	Maksimum	p
Dob (godine)	Uredan	9	27,44	5,85	17	34	0,998
	Promijenjen	14	28,86	6,40	17	43	
Paritet	Uredan	9	0,22	0,44	0	1	0,121
	Promijenjen	14	0,93	1,21	0	4	
Tjedni trudnoće kod primitka	Uredan	9	30,44	3,50	23	35	0,997
	Promijenjen	14	30,86	3,88	24	36	

Mann-Whitney U test

Između trudnica sa simptomima spontanog prijevremenog poroda ne postoji značajna razlika u dobi, paritetu i tjednima trudnoće kod primitka ( $p > 0,05$ ) (Tablica 66).

Tablica 67. Tjedni poroda, porodna težina i dužina novorođenčadi trudnica sa simptomima spontanog prijevremenog poroda u odnosu na nalaz MR-a fetalnog mozga.

	MR nalaz fetalnog mozga	N	Srednja vrijednost	SD	Minimum	Maksimum	P
Tjedni poroda	Uredan	9	36,33	2,50	31	39	0,848
	Promijenjen	14	33,50	4,85	27	39	
Porodna težina	Uredan	9	2473,33	1084,53	1210	4550	0,850
	Promijenjen	14	2109,29	868,28	750	3530	
Dužina	Uredan	9	44,86	5,38	37	52	0,849
	Promijenjen	14	44,78	6,36	30	51	

Mann-Whitney U test

Trudnice s promijenjenim nalazom MR-a fetalnog mozga u prosjeku su rađale 2 tjedna ranije djecu niže porođajne težine za oko 300 g, ali razlika nije značajna ( $p=0,848$ ,  $p=0,850$ ) (Tablica 67).

Tablica 68. Apgar indeksi u 1. i 5. minuti, pH iz umbilikalne arterije i broj dana u JIL-u novorođenčadi trudnica sa simptomima spontanog prijevremenog poroda u odnosu na nalaz MR-a fetalnog mozga.

	MR nalaz fetalnog mozga	N	Srednja vrijednost	SD	Minimum	Maksimum	P
Apgar 1.	Uredan	9	9,11	0,93	8	10	0,029
	Promijenjen	14	5,79	3,70	0	10	
Apgar 5.	Uredan	9	9,78	0,44	9	10	0,007
	Promijenjen	14	6,79	3,49	0	10	
pH	Uredan	7	7,23	0,07	7,10	7,30	0,692
	Promijenjen	10	7,23	0,05	7,15	7,33	
Broj dana u JIL-u	Uredan	9	4,33	4,16	0	14	0,830
	Promijenjen	12	7,67	8,82	0	21	

Mann-Whitney U test

Djeca s promijenjenim nalazom MR-a fetalnog mozga imala su niže vrijednosti Apgar indeksa u 1. i 5. minuti u odnosu na skupinu s urednim nalazom. Razlika je značajna

( $p=0,029$ ,  $p=0,007$ ). Ne postoji značajna razlika između vrijednosti pH iz umbilikalne arterije te broju dana provedenih u JIL-u ( $p=0,692$ ,  $p=0,830$ ) (Tablica 68).

Tablica 69. Komplikacije trudnoće u trudnica sa simptomima spontanog prijevremenog poroda u odnosu na nalaz MR-a fetalnog mozga.

			Komplikacije trudnoće		Ukupno
			Ne	Da	
MR nalaz fetalnog mozga	Uredan	N	3	6	9
		%	33,3%	66,7%	100%
	Promijenjen	N	8	6	14
		%	57,1%	42,9%	100%
Ukupno		N	11	12	23
		%	47,8%	52,2%	100%

$$\chi^2=1,245; df=1; p=0,265$$

U obje skupine bilo je 6 trudnica s komplikacijama trudnoće. Ne postoji značajna razlika u broju komplikacija između skupina s urednim i promijenjenim nalazom MR-a fetalnog mozga ( $p=0,265$ ) (Tablica 69).

Tablica 70. Način poroda u trudnica sa simptomima spontanog prijevremenog poroda u odnosu na nalaz MR-a fetalnog mozga

			Način poroda		Ukupno
			Vaginalni	Carski rez	
MR nalaz fetalnog mozga	Uredan	N	3	6	9
		%	33,3%	66,7%	100%
	Promijenjen	N	5	9	14
		%	35,7%	64,3%	100%
Ukupno		N	8	15	23
		%	34,8%	65,2%	100%

$$\chi^2=0,14; df=1; p=0,907$$

Stopa carskih rezova bila je podjednaka u obje skupine (66% i 64%). Razlika između skupina nije značajna ( $p=0,097$ ) (Tablica 70).



Tablica 71. CTG u trudnica sa simptomima spontanog prijevremenog poroda u odnosu na nalaz MR-a fetalnog mozga

			CTG u porodu		Ukupno
			Uredan	Prepatološki/patološki	
MR nalaz fetalnog mozga	Uredan	N	7	2	9
		%	77,8%	22,2%	100,0%
	Promijenjen	N	7	7	14
		%	50,0%	50,0%	100,0%
Ukupno		N	14	9	23
		%	60,9%	39,1%	100,0%

$$\chi^2=1,775;df=1;p=0,183$$

U skupini s promijenjenim nalazom MR-a fetalnog mozga polovica trudnica je imala prepatološki/patološki nalaz CTG-a u porodu. Učestalost prepatološkog/patološkog CTG zapisa viša je u skupini s promijenjenim nalazom MR-a fetalnog mozga (50%) u odnosu na skupinu s urednim nalazom (22%), ali ne značajno ( $p=0,138$ ) (Tablica 71).

Tablica 72. Postnatalno umrla novorođenčad u trudnica sa simptomima spontanog prijevremenog poroda u odnosu na nalaz MR-a fetalnog mozga

			Postnatalno umrlo		Ukupno
			Ne	Da	
MR nalaz fetalnog mozga	Uredan	N	9	0	9
		%	100,0%	0%	100%
	Promijenjen	N	8	6	14
		%	57,1%	42,9%	100%
Ukupno		N	17	6*	23
		%	73,9%	26,1%	100%

\*2 djece je umrlo u ranom neonatalnom razdoblju, a 4 u kasnom neonatalnom razdoblju  
 $\chi^2=5,218;df=1;p=0,022$

U skupini s urednim nalazom MR-a fetalnog mozga nije bilo postnatalno umrlih dok je u skupini s promijenjenim nalazom umrlo 6 djece (2 u ranom i 4 u kasnom neonatalnom razdoblju). Razlika je značajna ( $p=0,022$ ) (Tablica 72).

Tablica 73. Trudnice sa simptomima spontanog prijevremenog poroda: neonatalni ultrazvuk mozga u prvom tjednu života u odnosu na nalaz MR-a fetalnog mozga

			Neonatalni ultrazvuk mozga u prvom tjednu života		Ukupno
			Uredan	Promijenjen	
MR nalaz fetalnog mozga	Uredan	N %	6 66,7%	3 33,3%	9 100%
	Promijenjen	N %	3 25,0%	9 75,0%	12 100%
Ukupno		N %	9 42,9%	12 57,1%	21 100%

$$\chi^2 = 3,646; df = 1; p = 0,056$$

Učestalost promijenjenog nalaza neonatalnog ultrazvuka u 1. tjednu života u skupini s promijenjenim nalazom MR-a fetalnog mozga (75%) bila je viša u odnosu na skupinu s urednim nalazom (33,3%) Razlika između skupina granično je značajna ( $p=0,056$ ) (Tablica 73).

Tablica 74. Trudnice sa simptomima spontanog prijevremenog poroda: postnatalni ultrazvuk u 3. mjesecu života u odnosu na nalaz MR-a fetalnog mozga

			Postnatalni UZV mozga u 3. mjesecu života		Ukupno
			Uredan	Promijenjen	
Prenatalni MR nalaz	Uredan	N %	9 100%	0 0%	9 100%
	Promijenjen	N %	4 50%	4 50%	8 100%
Ukupno		N %	13 76,5%	4 23,5%	17 100%

$$\chi^2 = 5,885; df = 1; p = 0,015$$

U skupini s urednim nalazom MR-a fetalnog mozga sva su djeca imala i uredan nalaz postnatalnog ultrazvuka u 3. mjesecu života. U skupini s promijenjenim nalazom polovica djece je imala promijenjen nalaz postnatalnog ultrazvuka u 3. mjesecu života. Razlika između skupina je značajna ( $p=0,015$ ) (Tablica 74).

Tablica 75. Trudnice sa simptomima spontanog prijevremenog poroda: rani neurološki znakovi u odnosu na nalaz MR-a fetalnog mozga

			Rani neurološki znakovi		Ukupno
			Ne	Da	
MR nalaz fetalnog mozga	Uredan	N %	6 66,7%	3 33,3%	9 100%
	Promijenjen	N %	2 20,0%	8 80,0%	10 100%
Ukupno		N %	8 42,1%	11 57,9%	19 100%

$$\chi^2=4,232;df=1;p=0,04$$

U skupini s promijenjenim nalazom MR-a fetalnog mozga značajno je veća učestalost ranih neuroloških znakova (80%) u odnosu na skupinu s urednim nalazom (33,3%) (p=0,04) (Tablica 75).

Tablica 76. Trudnice s prijetećim prijevremenim porodom: dugoročne poremetnje neurološkog razvoja u odnosu na nalaz MR-a fetalnog mozga

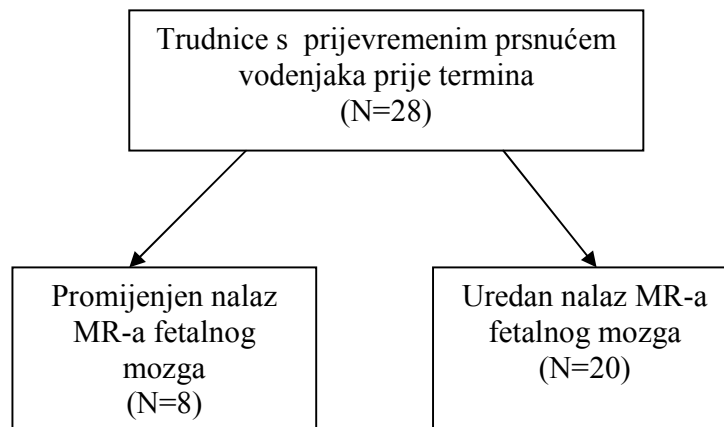
			Dugoročne poremetnje neurološkog razvoja		Ukupno
			Ne	Da	
MR nalaz fetalnog mozga	Uredan	N %	5 55,6%	4 44,4%	9 100%
	Promijenjen	N %	3 37,5%	5 62,5%	8 100%
Ukupno		N %	8 47,1%	9 52,9%	17 100%

$$\chi^2=0,554;df=1;p=0,457$$

Učestalost dugoročnih poremetnji neurološkog razvoja bila je veća u skupini s promijenjenim nalazom prenatalnog MR-a (62,5%) u odnosu na skupinu s urednim nalazom (44,4%). Razlika među skupinama nije značajna (p=0,457) (Tablica 76).

#### 4.9.2. Tijek i ishod trudnoća u skupini s prijevremenim prsnućem vodenjaka prije termina u odnosu na nalaz MR-a fetalnog mozga

U skupini s prijevremenim prsnućem vodenjaka prije termina bilo je ukupno 28 trudnica.



Tablica 77. Dob, paritet i tjedni trudnoće kod primitka u trudnica s prijevremenim prsnućem vodenjaka prije termina u odnosu na nalaz MR-a fetalnog mozga

	MR nalaz fetalnog mozga	N	Srednja vrijednost	SD	Minimum	Maksimum	P
Dob (godine)	Uredan	20	29,05	6,074	18	39	0,202
	Promijenjen	8	32,63	5,927	24	42	
Paritet	Uredan	20	1,00	1,522	0	5	0,458
	Promijenjen	8	1,25	1,282	0	3	
Tjedni trudnoće kod primitka	Uredan	20	28,20	3,488	20	35	0,758
	Promijenjen	8	28,88	2,900	26	35	

Mann-Whitney U test

Ne postoji razlika u dobi, paritetu i tjednima trudnoće kod primitka između trudnica s urednim i promijenjenim nalazom MR-a fetalnog mozga ( $p > 0,05$ ) (Tablica 77).

Tablica 78. Tjedni poroda, porodna težina i dužina novorođenčadi trudnica s prijevremenim prsnućem vodenjaka prije termina u odnosu na nalaz MR-a fetalnog mozga

	MR nalaz fetalnog mozga	N	Srednja vrijednost	SD	Minimum	Maksimum	P
Tjedni poroda	Uredan	20	32,40	2,542	26	36	0,553
	Promijenjen	8	31,75	2,251	28	35	
Porodna težina	Uredan	20	1808,75	448,854	1180	2300	0,859
	Promijenjen	8	1736,50	509,905	810	2380	
Dužina	Uredan	20	42,25	2,915	38	45	0,939
	Promijenjen	8	41,7	4,390	34	48	

Mann-Whitney U test

Trudnice s promijenjenim nalazom MR-a fetalnog mozga u prosjeku su rađale tjedan ranije, djecu niže porođajne težine za oko 100 g, ali razlika nije značajna ( $p=0,553$ ,  $p=0,859$ ) (Tablica 78).

Tablica 79. Apgar indeksi u 1. i 5. minuti, pH iz umbilikalne arterije i broj dana u JIL-u novorođenčadi trudnica s prijevremenim prsnućem vodenjaka prije termina u odnosu na nalaz MR-a fetalnog mozga

	MR nalaz fetalnog mozga	N	Srednja vrijednost	SD	Minimum	Maksimum	P
Apgar 1.	Uredan	20	7,35	2,277	2	10	0,774
	Patološki	8	6,75	3,412	0	10	
Apgar 5.	Uredan	20	8,55	1,538	4	10	0,385
	Patološki	8	7,50	3,162	0	10	
pH	Uredan	17	7,2512	0,067	7,07	7,34	0,697
	Patološki	6	7,2500	0,074	7,15	7,37	
Broj dana u JIL-u	Uredan	20	16,71	13,06	4	40	0,698
	Patološki	7	24,35	28,13	3	120	

Mann-Whitney U test

Ne postoji značajna razlika u vrijednostima Apgar indeksa u 1. i 5 minuti, pH iz umbilikalne arterije te broju dana provedenih u JIL-u neonatusa ( $p>0,05$ ) (Tablica 79).

Tablica 80. Komplikacije trudnoće u trudnica s prijevremenim prsnućem vodenjaka prije termina u odnosu na nalaz MR-a fetalnog mozga

			Komplikacije trudnoće		Ukupno
			Ne	Da	
MR nalaz fetalnog mozga	Uredan	N	13	7	20
		%	65,0%	35,0%	100%
	Promijenjen	N	5	3	8
		%	62,5%	37,5%	100%
Ukupno		N	18	10	28
		%	64,3%	35,7%	100%

$$\chi^2=0,16;df=1;p=0,901$$

Udio trudnica s komplikacijama trudnoće u obje je skupine podjednak (35% i 37%).

Razlika u broju komplikacija između trudnica s urednim i promijenjenim nalazom MR-a fetalnog mozga nije značajna ( $p=0,901$ ) (Tablica80).

Tablica 81. Način poroda u trudnica s prijevremenim prsnućem vodenjaka prije termina u odnosu na nalaz MR-a fetalnog mozga

			Način poroda		Ukupno
			Vaginalni	Carski rez	
MR nalaz fetalnog mozga	Uredan	N	14	6	20
		%	70,0%	30,0%	100%
	Promijenjen	N	5	3	8
		%	62,5%	37,5%	100%
Ukupno		N	19	9	28
		%	67,9%	32,1%	100%

$$\chi^2=0,147;df=1;p=0,907$$

Stopa carskih rezova bila je nešto viša u skupini s promijenjenim nalazom prenatalnog MR-a (37%) u odnosu na skupinu s urednim nalazom prenatalnog MR-a (30%). Razlika između skupina nije značajna ( $p=0,907$ ) (Tablica 81).

Tablica 82. CTG u trudnica s prijevremenim prsnućem vodenjaka prije termina u odnosu na nalaz MR-a fetalnog mozga

			CTG u porodu		Ukupno
			Uredan	Prepatološki/patološki	
Prenatalni MR nalaz	Uredan	N	14	6	20
		%	70%	30%	100,0%
	Promijenjen	N	6	2	8
		%	75%	25%	100,0%
Ukupno		N	20	8	28
		%	71,4%	28,6%	100,0%

$$\chi^2=0,070;df=1;p=0,791$$

Između skupina s urednim i promijenjenim nalazom MR-a fetalnog mozga nema značajne razlike u učestalosti prepatološkog/patološkog CTG zapisa u porodu ( $p=0,070$ ) (Tablica 82).

Tablica 83. Postnatalno umrla novorođenčad u trudnica sa simptomima spontanog prijevremenog poroda u odnosu na nalaz MR-a fetalnog mozga

			Postnatalno umrlo		Ukupno
			Ne	Da	
MR nalaz fetalnog mozga	Uredan	N	20	0	20
		%	100,0%	0%	100%
	Promijenjen	N	7	1	8
		%	87,5%	12,5%	100%
Ukupno		N	27	1*	28
		%	96,4%	3,6%	100%

\*1 dijete umrlo u ranom neonatalnom razdoblju  
 $\chi^2=2,593;df=1;p=0,107$

U skupini s promijenjenim nalazom MR-a fetalnog mozga umrlo je jedno dijete u ranom neonatalnom razdoblju. Razlika u odnosu na skupinu s urednim nalazom nije značajna ( $p=0,107$ ) (Tablica 83).

Tablica 84. Trudnice s prijevremenim prsnućem vodenjaka prije termina: neonatalni ultrazvuk mozga u 1. tjednu života u odnosu na nalaz MR-a fetalnog mozga

			Neonatalni ultrazvuk mozga u 1. tjednu života		Ukupno
			Uredan	Promijenjen	
MR nalaz fetalnog mozga	Uredan	N	3	17	20
		%	15%	85%	100%
	Promijenjen	N	1	6	7
		%	14,3%	85,7%	100%
Ukupno		N	4	23	27
		%	14,8%	85,2%	100%

$$\chi^2=0,002;df=1;p=0,963$$

Udio promijenjenih nalaza neonatalnog ultrazvuka u 1. tjednu života bio je podjednak u obje skupine (85% i 85,7%). Razlika između skupina nije značajna (p=0,963) (Tablica 84).

Tablica 85. Trudnice s prijevremenim prsnućem vodenjaka prije termina: postnatalni ultrazvuk mozga u 3. mjesecu života u odnosu na nalaz MR-a fetalnog mozga

			Postnatalni UZV mozga u 3. mjesecu života		Ukupno
			Uredan	Promijenjen	
MR nalaz fetalnog mozga	Uredan	N	11	9	20
		%	55%	45%	100%
	Promijenjen	N	1	6	7
		%	14,3%	85,7%	100%
Ukupno		N	12	15	27
		%	44,4%	55,6%	100%

$$\chi^2=3,481;df=1;p=0,062$$

U skupini s promijenjenim nalazom MR-a fetalnog mozga učestalost promijenjenih nalaza postnatalnog ultrazvuka u 3. mjesecu života bila je viša (85,7%) u odnosu na skupinu s urednim nalazom (45%), ali ne značajno (p=0,062) (Tablica 85).



Tablica 86. Trudnice s prijevremenim prsnućem vodenjaka prije termina: rani neurološki znakovi u odnosu na nalaz MR-a fetalnog mozga

		Rani neurološki znakovi		Ukupno
		Ne	Da	
MR nalaz fetalnog mozga	Uredan	N 2	18	20
		% 10%	90%	100%
	Promijenjen	N 1	6	7
		% 14,3%	85,7%	100%
Ukupno		N 3	24	27
		% 11,1%	88,9%	100%

$$\chi^2=0,096;df=1;p=0,756$$

Ne postoji značajna razlika u učestalosti ranih neuroloških znakova između skupina s urednim i promijenjenim nalazom MR-a fetalnog mozga ( $p=0,756$ ) (Tablica 86) .

Tablica 87. Trudnice s prijevremenim prsnućem vodenjaka prije termina: dugoročne poremetnje neurološkog razvoja u odnosu na nalaz MR-a fetalnog mozga

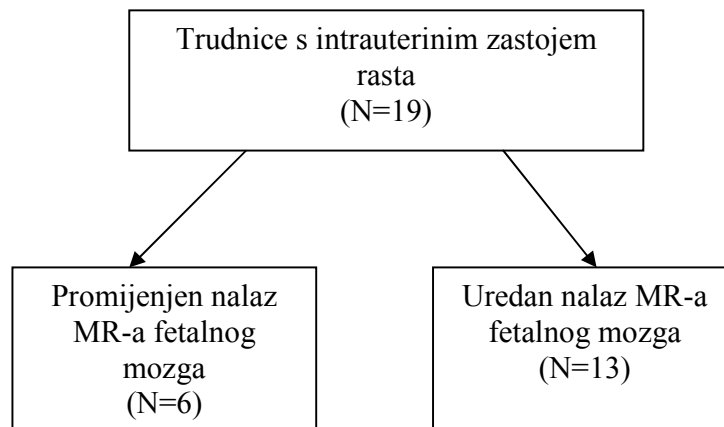
		Dugoročne poremetnje neurološkog razvoja		Ukupno
		Ne	Da	
MR nalaz fetalnog mozga	Uredan	N 8	12	20
		% 40%	60%	100%
	Promijenjen	N 0	7	7
		% 0%	100%	100%
Ukupno		N 8	19	27
		% 29,6%	70,4%	100%

$$\chi^2=3,979;df=1;p=0,046$$

U skupini s promijenjenim nalazom MR-a fetalnog mozga sva djeca su imala dugoročne poremetnje neurološkog razvoja. Razlika između skupina je značajna ( $p=0,046$ ) (Tablica 87).

#### 4.9.3. Tijek i ishod trudnoća u skupini s intrauterinim zastojem rasta u odnosu na nalaz MR-a fetalnog mozga

U skupini s intrauterinim zastojem rasta bilo je ukupno 19 trudnica.



Tablica 88. Dob, paritet i tjedni trudnoće kod primitka u trudnica s intrauterinim zastojem rasta u odnosu na nalaz MR-a fetalnog mozga

	MR nalaz fetalnog mozga	N	Srednja vrijednost	SD	Minimum	Maksimum	P
Dob (godine)	Uredan	13	33,31	6,263	25	45	0,660
	Promijenjen	6	31,50	6,595	25	44	
Paritet	Uredan	13	0,69	0,855	0	2	0,772
	Promijenjen	6	0,50	0,548	0	1	
Tjedni trudnoće kod primitka	Uredan	13	30,31	2,955	26	36	0,232
	Promijenjen	6	32,50	5,167	24	37	

Mann-Whitney U test

Između trudnica s urednim i promijenjenim nalazom MR-a fetalnog mozga ne postoji značajna razlika u dobi, paritetu i tjednima trudnoće kod primitka ( $p > 0,05$ ) (Tablica 88).

Tablica 89. Tjedni poroda, porodna težina i dužina novorođenčadi trudnica s intrauterinim zastojem rasta u odnosu na nalaz MR-a fetalnog mozga

	MR nalaz fetalnog mozga	N	Srednja vrijednost	SD	Minimum	Maksimum	P
Tjedni poroda	Uredan	13	35,31	3,119	30	40	0,825
	Promijenjen	6	35,67	3,266	31	39	
Porodna težina	Uredan	13	1743,08	704,845	680	2500	0,661
	Promijenjen	6	1875,00	663,408	770	2420	
Dužina	Uredan	13	41,46	5,840	31	50	0,598
	Promijenjen	6	42,67	5,785	32	47	

Mann-Whitney U test

Ne postoji značajna razlika u vrijednostima Apgar indeksa u 1. i 5 minuti, pH iz umbilikalne arterije te broju dana provedenih u JIL-u neonatusa ( $p > 0,05$ ) (Tablica 89).

Tablica 90. Apgar indeksi u 1. i 5. minuti, pH iz umbilikalne arterije i broj dana u JIL-u novorođenčadi trudnica s intrauterinim zastojem rasta u odnosu na nalaz MR-a fetalnog mozga

	MR nalaz fetalnog mozga	N	Srednja vrijednost	SD	Minimum	Maksimum	P
Apgar 1.	Uredan	13	8,08	2,178	2	10	0,586
	Patološki	6	7,67	3,933	0	10	
Apgar 5.	Uredan	13	9,15	1,144	6	10	0,811
	Patološki	6	8,00	4,000	0	10	
pH	Uredan	11	7,260	0,058	7,20	7,32	0,116
	Patološki	4	7,197	0,800	7,05	7,31	
Broj dana u JIL-u	Uredan	13	9,80	12,755	0	32	0,299
	Patološki	5	21,15	21,779	0	70	

Mann-Whitney U test

Ne postoji statistički značajna razlika u vrijednostima Apgara u 1. i 5 minuti, pH iz umbilikalne arterije te broju dana provedenih u JIL-u neonatusa ( $p=0,586$ ,  $p=0,811$ ,  $p=0,116$ ,  $p=0,299$ ) (Tablica 90).

Tablica 91. Komplikacije trudnoće u trudnica s intrauterinim zastojem rasta u odnosu na nalaz MR-a fetalnog mozga

			Komplikacije trudnoće		Ukupno
			Ne	Da	
MR nalaz fetalnog mozga	Uredan	N	4	9	13
		%	30,8%	69,2%	100%
	Promijenjen	N	3	3	6
		%	50%	50%	100%
Ukupno		N	7	12	19
		%	36,8%	63,2%	100%

$$\chi^2=0,652;df=1;p=0,419$$

Ne postoji značajna razlika u broju komplikacija trudnoće između skupina s urednim i promijenjenim nalazom prenatalnog MR-a ( $p=0,419$ ) (Tablica 91).

Tablica 92. Način poroda u trudnica s intrauterinim zastojem rasta u odnosu na nalaz MR-a fetalnog mozga

			Način poroda		Ukupno
			Vaginalni	Carski rez	
MR nalaz fetalnog mozga	Uredan	N	3	10	13
		%	23,1%	76,9%	100%
	Promijenjen	N	2	4	6
		%	33,3%	66,7%	100%
Ukupno		N	5	14	19
		%	26,3%	73,7%	100%

$$\chi^2=0,223;df=1;p=0,637$$

Stopa carskih rezova bila je viša u skupini s urednim nalazom MR-a fetalnog mozga (76,9%) u odnosu na skupinu s promijenjenim nalazom (66,7%). Razlika između skupina nije značajna (Tablica 92).

Tablica 93. CTG u trudnica s intrauterinim zastojem rasta u odnosu na nalaz MR-a fetalnog mozga

$$\chi^2=1,310;df=1;p=0,252$$

			CTG u porodu		Ukupno
			Uredan	Prepatološki/patološki	
MR nalaz fetalnog mozga	Uredan	N	5	8	13
		%	38,5%	61,5%	100%
	Promijenjen	N	4	2	6
		%	66,7%	33,3%	100%
Ukupno		N	9	10	19
		%	47,4%	52,6%	100%

U skupini s urednim nalazom prenatalnog MR-a učestalost prepatološkog/patološkog CTG zapisa (61,5%) je viša u odnosu na skupinu s urednim nalazom (33,3%). Razlika između skupina nije značajna (p=0,252) (Tablica 93).

Tablica 94. Postnatalno umrla novorođenčad u trudnica s intrauterinim zastojem rasta u odnosu na nalaz MR-a fetalnog mozga

			Postnatalno umrlo		Ukupno
			Ne	Da	
MR nalaz fetalnog mozga	Uredan	N	12	1	13
		%	92,3%	7,7%	100%
	Promijenjen	N	5	1	6
		%	83,3%	16,7%	100%
Ukupno		N	17	2*	19
		%	89,5%	10,5%	100%

\*2 djece umrlo u ranom neonatalnom razdoblju  
 $\chi^2=0,351;df=1;p=0,554$

U skupini s urednim i promijenjenim nalazom MR-a fetalnog mozga umrlo je jedno dijete. Razlika između skupina nije značajna (p=0,554) ( Tablica 94).

Tablica 95. Trudnice s intrauterinim zastojem rasta: postnatalni ultrazvuk u 3. mjesecu života u odnosu na nalaz MR-a fetalnog mozga

			Postnatalni UZV mozga u 3. mjesecu života		Ukupno
			Uredan	Promijenjen	
MR nalaz fetalnog mozga	Uredan	N	9	3	12
		%	75%	25%	100%
	Promijenjen	N	1	4	5
		%	20%	80%	100%
Ukupno		N	10	7	17
		%	58,8%	41,2%	100%

$$\chi^2=4,408;df=1;p=0,036$$

U skupini s promijenjenim nalazom prenatalnog MR-a učestalost promijenjenih nalaza postnatalnog ultrazvuka u 03. mjesecu života (80%) je značajno viša u odnosu na skupinu s urednim nalazom MR-a fetalnog mozga (25%) (p=0,036) (Tablica 95).

Tablica 96. Trudnice s intrauterinim zastojem rasta: rani neurološki znakovi u odnosu na nalaz MR-a fetalnog mozga

			Rani neurološki znakovi		Ukupno
			Ne	Da	
MR nalaz fetalnog mozga	Uredan	N	5	7	12
		%	41,6%	58,4%	100%
	Promijenjen	N	1	4	5
		%	20%	80%	100%
Ukupno		N	6	11	17
		%	33,3%	66,7%	100%

$$\chi^2=0,554;df=1;p=0,457$$

Ne postoji značajna razlika u učestalosti ranih neuroloških znakova između skupina s urednim i promijenjenim nalazom MR-a fetalnog mozga (p=0,457) (Tablica96).

Tablica 97. Trudnice s intrauterinim zastojem rasta: dugoročne poremetnje neurološkog razvoja u odnosu na nalaz MR-a fetalnog mozga

			Dugoročne poremetnje neurološkog razvoja		Ukupno
			Ne	Da	
MR nalaz fetalnog mozga	Uredan	N	9	3	12
		%	75%	25%	100%
	Promijenjen	N	1	4	5
		%	20%	80%	100%
Ukupno		N	10	7	17
		%	58,8%	41,2%	100%

$\chi^2=4,408;df=1;p=0,036$

Učestalost dugoročnih poremetnji neurološkog razvoja je značajno viša u skupini s promijenjenim nalazom prenatalnog MR-a (80%) u odnosu na skupinu s urednim nalazom prenatalnog MR-a (25%) ( $p=0,036$ ) (Tablica 97).

## 5. RASPRAVA

Različiti uzroci fetalnih i neonatalnih oštećenja te njihova dijagnoza i moguća terapija, trajni su izazov u suvremenoj perinatologiji. Uvođenjem brojnih dijagnostičkih postupaka u perinatalnoj medicini učinjen je značajan napredak u smanjenju perinatalnog mortaliteta i morbiditeta djece i majki. Uprkos ovim značajnim uspjesima incidencija djece s neurološkim oštećenjima ostaje desetljećima nepromijenjena i kreće od 3-4 na 1000 (1). Postavlja se pitanje jesu li postupci kojima se danas koristimo u dijagnozi oštećenja fetalnog mozga i antenatalnog nadzora zadovoljavajući i može li se prema navodima nekih studija dobrom antenatalnom zaštitom (60, 61), napretkom tehnologije (62), odabirom načina poroda (63) i pravovremene opstetričke intervencije (59) smanjiti broj djece s neurološkim oštećenjima.

Funkcionalni i anatomske razvoj ljudskog mozga započinje u maternici te se nastavlja tijekom čitavog života. Međutim najintenzivnije razdoblje anatomske i funkcionalnog razvoja upravo se događa u maternici, razdoblju o kojem unatoč današnjim tehnologijama znamo jako malo. Upravo će „ubrzani“ funkcionalni i anatomske razvoj mozga intrauterino skupa s drugim čimbenicima trudnoće i porodom činiti osnovu budućeg zdravlja ili neurološke bolesti. Danas se zna kako veliki dio neuroloških oštećenja fetusa nastaje tijekom intrauterinog razdoblja (52). Ta teza stara je nekoliko desetljeća, a upravo suvremene metode kao magnetska rezonancija daju čvrste dokaze u prilog teze.

Istraživanjem je obuhvaćeno 70 rizičnih trudnoća poremećenih prijevremenim prsnućem vodenjaka prije termina - PPRM (28 ili 40%), intrauterinim zastojeom rasta - IUGR (19 ili 27,1%) i simptomima spontanog prijevremenog poroda - PPI (23 ili 32,9%) (Tablica 2). Razlog odabira tih skupina su studije koje su pokazale najveću učestalost neuroloških oštećenja u prijevremeno rođene djece i djece s intrauterinim zastojeom rasta (24). Ukupno 34 (48,5%) trudnice imale su i dodatne komplikacije trudnoće (blizanačka trudnoća, stav zatkom, hipertenzija, preeklampsija, gestacijski dijabetes, miom, placenta previja, fetalna aritmija), ali bez značajne razlike u učestalosti između rizičnih skupina (Tablica 4). Nekoliko studija (58,63) navodi dijabetes i preeklampsiju kao izolirane čimbenike za razvoj neurološkog oštećenja dok ih Jacobson i suradnici opovrgavaju (64).



Stav zatkom bio je najčešća komplikacija što je posljedica niske gestacijske dobi. Prema Constantine i sur (65), a što je potvrdila i naša skupina (66), fetalni stav nema utjecaja na pojavnost neuroloških oštećenja.

Pregled fetalnog mozga magnetskom rezonancijom učinjen je u 70 rizičnih trudnoća. Srednja gestacijska dob kod pregleda bila je 31 tjedan (raspon od 25 do 37 tjedana). Vremenski raspon od pretrage do poroda u prosjeku je bio 17 dana. Rezultati pretrage fetalnog mozga magnetskom rezonancijom, slikovni prikazi, ocjenjivani su prema morfološkim parametrima: intenzitet signala moždanog parenhima, organizacija sulkusa, ventrikularni sustav, ekspanzivni procesi, znakovi ishemije, krvarenje, kongenitalne anomalije i izgled bazalnih cisterni. MR promjene nađene su u 28 trudnoća ili u 40%, a uredan nalaz u 42 ili 60 % trudnoća (Grafikon.1). Slike morfoloških promjena vidljivih na nalazu prenatalnog MR-a prikazane su u atlasu, u slijedećem poglavlju. Najčešće su bile promjene intenziteta signala moždanog parenhima: hipointenzitet ili hiperintenzitet u 17 (24%), znakovi ishemije u 14 (20%), proširenje ventrikularnog sustava u 11 (15,7%), dilatacija bazalnih cisterni u 7 (10%), kongenitalne anomalije u 6 (8,5%), poremećaj organizacije sulkusa u 5 (7,1%), krvarenje u 4 (5,7%) i ekspanzivni proces u 1 (1,4%) fetusa.

Ultrazvučna dijagnostika je značajno doprinijela suvremenim spoznajama fiziologije i patofiziologije rasta i razvoja fetusa. Ultrazvuk je 70-tih godina prošlog stoljeća otvorio mogućnost neinvazivnog promatranja rasta i razvoja fetusa u maternici, nakon čega slijede brojne tehnološke inovacije i prilagodbe ultrazvučne tehnike kao što su „real time“ (živa slika), 2D (dvodimenzionalni ultrazvuk), 3D (trodimenzionalni ultrazvuk i 4D (četverodimenzionalni ultrazvuk), ultrazvučni Doppler i Color Doppler. Ultrazvučne tehnike značajno su unaprijedile spoznaje o fiziologiji fetalnog rasta. Ultrazvuk je danas neizbježna pretraga koja je zbog široke pristupačnosti i neštetnosti postala metoda izbora u praćenju fetalnog rasta i razvoja kao i njegove ugroženosti. Standardni 2D ultrazvučni prikaz u rukama iskusnog ultrazvučnog dijagnostičara je vrlo moćno sredstvo za otkrivanje promjena fetalne morfologije i praćenju fetalnog rasta i razvoja. Kurjak i suradnici (67) ističu mogućnost predviđanja neurološkog ishoda na osnovu praćenja fetalnog ponašanja 4D ultrazvukom. Iako takvi testovi još uvijek nisu zaživjeli u kliničkoj praksi predstavljaju jedinstvenu mogućnost antenatalnog predviđanja

neurološkog ishoda. Ukoliko fetus ima dokazan poremećaj fetalnog ponašanja postavlja se pitanje nije li to samo simptom oštećenja fetalnog mozga bez jasnog dokaza da oštećenje postoji. Najveći nedostatak u dijagnostici promjena fetalnog mozga prije poroda nemogućnost je ultrazvučnog razlikovanja sive i bijele tvari te prepoznavanje oštećenja zbog hipoksije (68). Za procjenu patologije fetalnog središnjeg živčanog sustava kao npr. ventrikulomegalija ili arahnoidne ciste, MR povisuje točnost u otprilike 50% slučajeva, u odnosu na ultrazvučno postavljenu dijagnozu (69,70). Sasvim novo područje u ocjeni fetalnog neuro-razvoja je prikaz i ocjena kortikalne maturacije fetalnog mozga gdje se gleda nastanak cerebralnih girusa i sulkusa (68). Studija Levina i sur. (71) imala je za cilj odrediti prednost dijagnoze postavljene MR-om u usporedbi s ultrazvučnim pregledom kod 214 fetusa sa sumnjom na strukturalne anomalije središnjeg živčanog sustava i subependimalno krvarenje, tuberoznu sklerozu, ventrikulomegaliju, anomalije i odsutnost korpus kalozuma, holoprocencefaliju i dr. Studija je uključivala 242 ultrazvučna i 242 prikaza dobijena MR-om u 214 fetusa od čega je 145 fetusa imalo patološki nalaz. MR je precizirala dijagnozu postavljenu ultrazvukom u 31,7 % slučajeva. Među fetusima s patološkim ultrazvučnim nalazom MR je presudno utjecala na odluku o dovršenju trudnoće u 13 fetusa (srednja gestacijska dob 20,1 tjedana), omogućila donošenje odluke o nastavku trudnoće u 4 fetusa (srednja gestacijska dob 19,2 tjedna), utjecala je na odluku o načinu ili mjestu poroda u njih 5 (srednja gestacijska doba 30,5 tjedana) ili na perinatalnu njegu u također njih 5 (srednja gestacijska dob 30,2). Ovo je ujedno i najveća studija koja je koristila half-Fourier single shot rare slikovnu metodu. Njihove rezultate potvrdili su Simon i suradnici (72). U studiji u kojoj je bilo uključeno 73 fetusa, u njih 46% sumnja na malformaciju središnjeg živčanog sustava postavljena ultrazvukom potvrđena je MR-om, pa je odluka o načinu daljeg vođenja trudnoće promijenjena. Simon stoga ističe kako MR omogućava liječniku dijagnozu koja je sigurno preciznija od one dobivene ultrazvučnom pretragom i time veću sigurnost u točnom savjetovanju pacijentica.

Usporedba nalaza magnetske rezonancije i ultrazvuka fetalnog mozga kod naših ispitanica pokazala je kako se čak 67,9% promjena vidljivih na nalazu MR-a fetalnog mozga ne vidi fetalnim ultrazvučnim pregledom (Tablica 7). Visoka rezolucija magnetske rezonancije, osobito u mekotkivnim strukturama pokazuje prednost u

dijagnostici oštećenja u odnosu na ultrazvuk. Centralizacija krvotoka u doplerskom zapisu bila je učestalija u skupini s urednim MR nalazom fetalnog mozga (35,9%), nego s promijenjenim (25%) (Tablica 8). Vazocentralizacija fetalnog krvotoka jedan je od mehanizama prilagodbe fetusa na hipoksiju koji se očituje padom otpora u arteriji cerebri mediji i porastom otpora u umbilikalnim i perifernim krvnim žilama (54). Veću učestalost vazocentralizacije u skupini urednih nalaza možemo objasniti pretpostavkom kako vazocentralizacija kao kompenzacijski mehanizam prethodi oštećenju fetalnog mozga, te je stoga učestalija kod urednih nalaza. Međutim moguće je i da fetusi s promijenjenim nalazom, kod kojih je već nastalo oštećenje mozga, gube mogućnost adekvatne kompenzacije.

Samo četiri trudnice u skupini s promijenjenim nalazom fetalnog mozga imale su prepatološki/patološki CTG zapis i patološki biofizikalni profil (Tablica 9). Iako predstavljaju najčešće korištene metode fetalnog nadzora CTG zapis kao ni biofizikalni profil nisu se pokazali korisnim predskazateljima oštećenja fetalnog mozga.

Od tri istraživane rizične skupine najčešće promjene MR-a fetalnog mozga nađene su u skupini sa simptomima spontanog prijevremenog poroda (60,9%) (Tablica 11). U trudnica s prijevremenim prsnućem vodenjaka prije termina i intrauterinim zastojem rasta učestalost promijenjenih nalaza MR-a fetalnog mozga bila je 28,6 i 31,6%. Iako se ranije smatralo da oštećenje mozga najčešće nastaje kao posljedica hipoksije (22), naša studija potvrđuje rezultate Australске studije (30) koja izdvaja prijevremeni porod i intrauterini zastoj rasta kao najrizičnije čimbenike za oštećenje mozga, a hipoksiju smatra uzrokom oštećenja u izrazito rijetkom broju slučajeva. Činjenica da je polovica svih trudnica s MR promjenama (50%) u skupini trudnica s prijetecim prijevremenim porodom ukazuje da je oštećenje fetalnog mozga mogući pokretač spontanog prijevremenog poroda čiji uzroci danas nisu poznati.

Posebno je istražena pojavnost pojedinih MR promjena u odnosu na rizične skupine (Tablice 15-22). U skupini sa simptomima spontanog prijevremenog poroda nađena je značajno veća učestalost poremećaja organizacije sulkusa, dilatacije ventrikularnog sustava i bazalnih cisterni. Razlike u učestalosti kongenitalnih anomalija između skupina nisu značajne. Pojavnost pojedinih promjena na slikovnim prikazima magnetske rezonancije je različita u odnosu na rizične skupine. Temeljem dobivenih

rezultata očito je kako su promijenjeni nalazi MR-a većim dijelom povezani s prijetećim prijevremenim porodom u odnosu na druge istraživane rizične skupine. Veća učestalost hipointenziteta/hiperintenziteta signala moždanog parenhima, znakova moždane ishemije, subependimalnog krvarenja nađena je također u skupini s PPI-om.

Od 70 novorođenčadi umrlo ih je 9 (12,9%) (Tablica 23). Postnatalna smrtnost bila je značajno veća u skupini s promijenjenim nalazom MR-a fetalnog mozga. Od neposrednih neonatalnih čimbenika (Apgar u 1. i 5. minuti, broj dana u JIL-u, pH iz umbilikalne arterije, CTG zapis u porodu) razlike u odnosu na nalaz MR-a nađene su samo za vrijednost Apgar indeksa u 5. minuti i broju dana provedenom u JIL-u (Tablica 24). Sukladno pretpostavkama Pschirerra (73) i Kendalla (74) značajno snižene vrijednosti Apgar indeksa u 5. minuti možemo tumačiti kao marker prethodnog oštećenja fetalnog mozga, a ne znak intraportalne asfiksije kojoj se najčešće pripisuje. Učestalost carskih rezova bila je podjednaka 52% i 57% te je način dovršenja poroda očito bio uvjetovan i drugim opstetričkim razlozima (zadak, infekcija, fetalni zastoj rasta), a ne samo čimbenicima rizika skupine (Tablica 26). U obje skupine prepatološki/patološki CTG zapis tijekom poroda je čest, u skupini trudnoća s urednim nalazom MR-a (16 ili 38,1%) i u trudnoćama s promijenjenim MR nalazom (9 ili 40,9%). Zanimljivo je kako CTG zapis tijekom poroda nije osjetljiv i specifičan u detekciji antenatalno nastalog oštećenja fetalnog mozga obzirom na prethodno mišljenje kako je prepatološki CTG zapis znak moždane lezije (73). Iz rezultata se može zaključiti kako kriteriji „ocjene“ djeteta uopće nisu važni jer ne pokazuju najvažniju činjenicu kako oštećenje mozga prije rođenja postoji i može biti trajno. Snižene vrijednosti Apgar indeksa, pH iz umbilikalne arterije ili prepatološki CTG zapis u pojedinačnim slučajevima naših trudnica prema postavljenim kriterijima Američkog društva ginekologa (27) mogli bi se interpretirati kao posljedica intraportalne hipoksije, ali u slučajevima dokazanog oštećenja mozga magnetskom rezonancijom prije poroda, to nije ispravno.

Istraživanjem obuhvaćeni parametri kratkoročnog neurološkog ishoda (neonatalni UZV mozga u prvom tjednu života, mišićni tonus, rani neurološki znakovi) nisu pokazali značajnu ovisnost o nalazu magnetske rezonancije fetalnog mozga. Ukupno 75% novorođenčadi s promijenjenim i čak 66,7% s urednim nalazom prenatalnog MR-a imalo je promjene na neonatalnom ultrazvuku mozga u 1. tjednu života (Tablica 31).

Rane neurološke znakove pokazivalo je ukupno 48 djece, 19 (79,1%) djece s promijenjenim nalazom prenatalne magnetske rezonancije mozga i 29 (69%) djece s urednim nalazom (Tablica 33). Do navršene druge godine života, kada izuzmemo djecu umrlu u postnatalnom razdoblju, broj djece s dugoročnim poremetnjama neurološkog razvoja smanjio se na 35 sa značajnim smanjenjem broja djece u skupini s urednim nalazom prenatalne magnetske rezonancije mozga (Tablica 35). Navedeno smanjenje broja djece s dugoročnim poremetnjama neurološkog razvoja govori u prilog tezi kako su rani neurološki znakovi beznačajni za procjenu dugoročnih poremetnji neurološkog razvoja. Dugoročne poremetnje neurološkog razvoja značajno su povezane s promijenjenim nalazom magnetske rezonancije fetalnog mozga (Tablica 35). Od ukupno 35 djece s dugoročnim poremetnjama neurološkog razvoja njih čak 16 (46%) ima dokazanu antenatalnu etiologiju oštećenja mozga uz pomoć MR-a.

Nalaz MR-a fetalnog mozga korelira s nalazom postnatalnog ultrazvuka mozga u 3. mjesecu života. Djeca s promijenjenim nalazom prenatalne magnetske rezonancije mozga imaju češće promijenjen nalaz ultrazvuka mozga u 3. mjesecu života (70%) u odnosu na djecu s urednim nalazom (30%). Razlika je značajna ( $p=0,003$ ; Yates corr.  $p=0,006$ ) (Tablica 36). U odnosu na nalaz neonatalnog ultrazvuka mozga u prvom tjednu života, broj djece s promjenama na kontrolnom ultrazvučnom nalazu smanjio se sa 46 na 26 (Tablica 31) i to ponovno većinom u skupini s urednim nalazom magnetske rezonancije fetalnog mozga. Dobiveni rezultati ukazuju da nalaz prenatalne magnetske rezonancije bolje korelira s nalazom neonatalnog ultrazvuka u 3 mjesecu nego 1. tjednu života.

Niti jedna od konvencionalnih antenatalnih metoda nadzora (ultrazvuk fetalnog mozga, fetalni color dopler, biofizikalni profil, CTG u porodu) nije pokazala značajnu korelaciju s dugoročnim poremetnjama neurološkog razvoja (Tablice 38-41). U djece s dugoročnim poremetnjama neurološkog razvoja nisu nađene ni značajno niže vrijednosti neposrednih neonatalnih čimbenika (Apgar indeksa u 1. i 5. minuti, pH iz pupčane arterije) u odnosu na zdravu djecu (Tablica 42). Iako se intrapartalna hipoksija smatrala čestim uzrokom dugoročnih poremetnji neurološkog razvoja (22) naši rezultati to opovrgavaju. Vjeruje se kako hipoksija najčešće nastaje u vrijeme poroda zbog brojnih razloga te se na nju može posumnjati uz pomoć biofizikalnog profila, CTG zapisa,

fetalnog doplera, vrijednosti Apgar indeksa i pH (23,24). Naime, same definicije hipoksije su brojne, a najčešće se dijagnoza u kliničkoj praksi postavlja na osnovu sniženih vrijednosti Apgar indeksa i ranih neuroloških znakova (73,74). Naši rezultati ne pokazuju povezanost dugoročnih poremetnji neurološkog razvoja s nalazima CTG zapisa, Apgar indeksa u 1. i 5. minuti, vrijednostima pH iz umbilikalne arterije, te ranim neuroloških znakovima.

Nekoliko studija je pokazalo (73,74,75) da ukoliko se asfiksija smatra uzrokom trajnog neurološkog oštećenja ona mora biti teška, s patološkim CTG zapisom i izrazito niskim vrijednostima pH manjim od 7,0 (74,76). Bez povezanosti dugoročnih poremetnji neurološkog razvoja s patološkim CTG zapisom i niskim vrijednostima pH porodna hipoksija se u naših trudnica sigurno ne može smatrati uzrokom dugoročnog neurološkog oštećenja. Magnetskom rezonancijom smo dokazali kako je uzrok dugoročnih neuroloških poremetnji upravo oštećenje mozga koje je nastalo puno prije poroda.

MR promjene u organizaciji sulkusa i prošireni ventrikularni sustav su statistički značajni prediktori poremetnji neurološkog razvoja ( $p=0,039$ ,  $p=0,026$ ). Druge promjene: signal moždanog parenhima hipointenzitet/hiperintenzitet, ishemija, krvarenje, kongenitalne anomalije i dilatacija bazalnih cisterni uzrok su poremetnji neurološkog razvoja, ali ne na razini značajnosti (Tablice 44-51).

Promjena u organizaciji sulkusa i prošireni ventrikularni sustav su dominantne promjene MR nalaza u procjeni dugoročnog neurorizika i potrebe za rehabilitacijom (Tablica 45, 46).

MR spektroskopija fetalnog mozga rađena je u 43 trudnice. Razlog tako malog broja je tehnička zahtjevnost pretrage koja ovisi o položaju glave u maternici i fetalnim pokretima koji trebaju biti minimalni da bi pretraga uspjela. Dobiveni rezultati nisu pokazali povezanost pozitivnih laktata s neposrednim neonatalnim ishodom kao ni parametrima kratkoročnog i dugoročnog neurološkog ishoda. Dosadašnje studije osim određivanja metabolita laktata na malom uzorku od nekoliko fetusa nisu pratile kratkoročni ni dugoročni ishod takve djece (77). Laktati su metaboliti anaerobne glikolize i na životinjskim modelima prisutni su u slučajevima akutne hipoksije (78). Dosadašnje studije nisu pokazale prisustvo laktata tijekom razvoja fetalnog mozga (79, 80). Ljudski mozak akumulira laktate kao odgovor na hipoksiju, a prisustvo i količina povezana je s

lošijim neurološkim ishodom novorođenčadi (81). Unatoč tome Story i sur. su primijetili povišenje laktata kod urednih fetalnih mozгова s 24,26 i 37 tjedana. Njihov porod i neonatalni period kao i neurološki razvoj protekao je uredno. Prisustvo laktata potvrdili su i Leth i sur. u 10 od ukupno 13 fetusa gestacijske dobi od 28-41 tjedna (82). Naši rezultati, na najvećem uzorku do sada, upućuju na prisustvo laktata u fetusa bez kasnijih neuroloških oštećenja.

Sažimajući brojne metode i parametre praćenja i ocjene antenatalnog i postnatalnog oštećenja fetalnog i neonatalnog mozga, te ocjenjujući njihovu prediktivnu vrijednost, binarnim logističkim modelom istražili smo predikciju dugoročnog neurološkog oštećenja u odnosu na promijenjen nalaz MR-a fetalnog mozga, promijenjen nalaz neonatalnog ultrazvuka mozga u 1. tjednu života, patološki CTG zapis za vrijeme poroda i patološki biofizički profil. Ističu se dvije metode kao najbolji prediktori: prenatalni MR i neonatalni UZV mozga u 1. tjednu života. Obje metode imaju visoku valjanost u dijagnostičkom predviđanju dugoročnih poremetnji neurološkog razvoja s time da veću prediktivnu vrijednost ima MR fetalnog mozga (Tablica 65, Grafikon 8).

Kada smo usporedili razlike u tijeku i ishodu trudnoće trudnica s urednim i promijenjenim nalazom prenatalnog MR-a unutar rizičnih skupina dobili smo značajne razlike samo u skupini sa simptomima spontanog prijevremenog poroda. Trudnice s promijenjenim nalazom prenatalnog MR-a i simptomima prijetjećeg prijevremenog poroda rađale su 300 g lakšu djecu 2 tjedna ranije, nižih vrijednosti Apgara u 1. i 5 minuti i većom postnatalnom smrtnošću u odnosu na skupinu s urednim nalazom prenatalnog MR-a i simptomima prijetjećeg prijevremenog poroda (Tablice 68, 72). Značajna razlika u toj skupini bila je i za neonatalni ultrazvuk mozga u 3. mjesecu života, rehabilitaciju i rane neurološke znakove (Tablice 74, 75).

U konačnici naši rezultati pokazuju kako magnetska rezonancija može u usporedbi s ostalim metodama predvidjeti neurološki ishod fetusa, međutim obzirom na veličinu uzorka rezultate treba uzeti s rezervom. U fetusa s prisutnim prenatalnim oštećenjem mozga nismo u mogućnosti definirati tip oštećenja i sigurni ishod, osobito ako uzmemo u obzir mehanizme prilagodbe i kompenzacije fetalnog mozga o kojima gotovo ništa ne znamo. Neuroznanost i bazične znanosti trebaju dati odgovore vezane uz

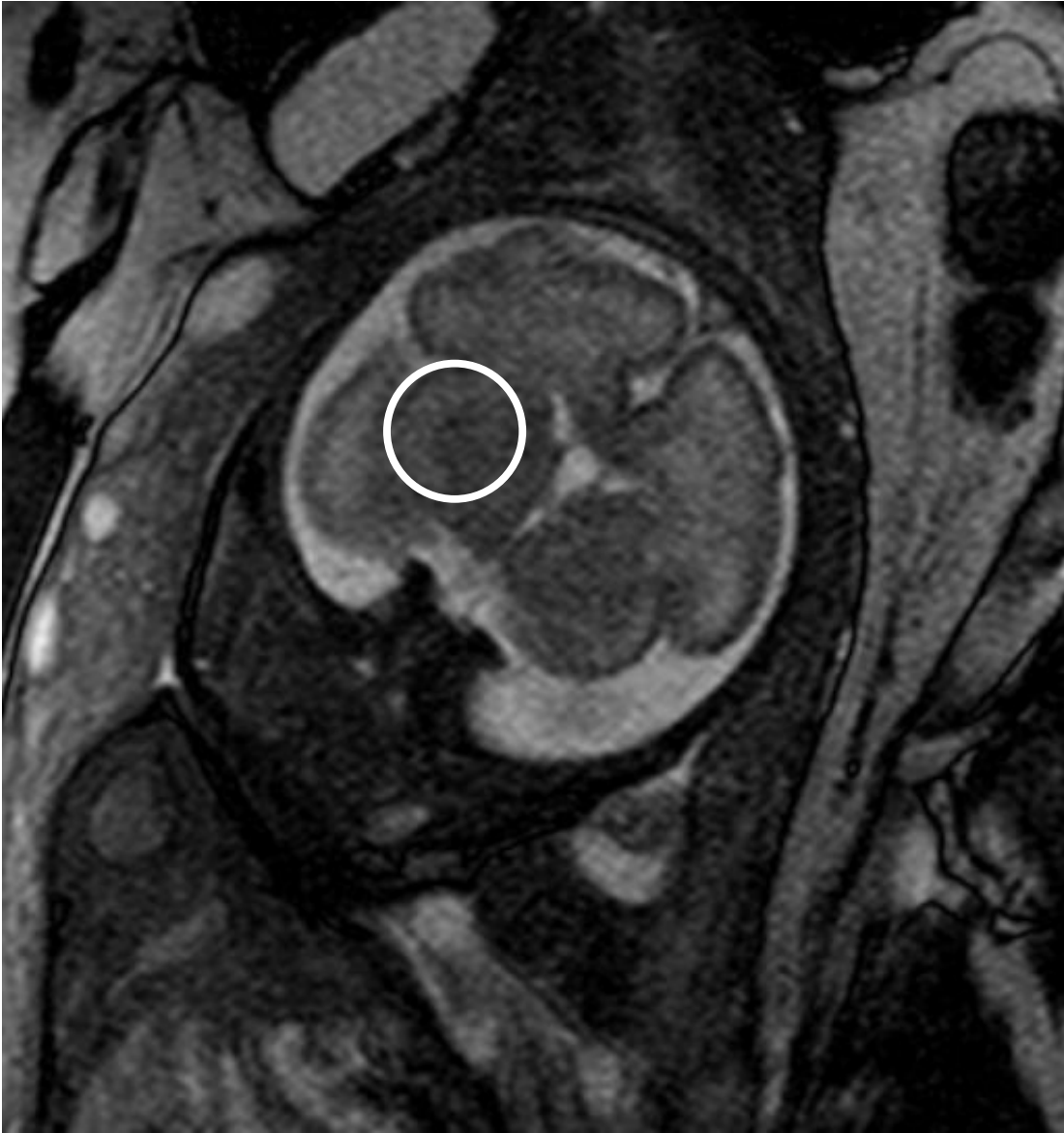normalan morfološki i funkcionalni razvoj fetalnog mozga in vivo, međutim ukoliko rezultate naše i nekih drugih studija ne shvatimo ozbiljno, odgovornost za nastala neurološka oštećenja, gotovo sigurno, posve neopravdano snosit će i dalje opstetričari zbog uvriježenog mišljenja kako je porod razdoblje u kojem nastaje oštećenje do tada „zdrave“ djece.



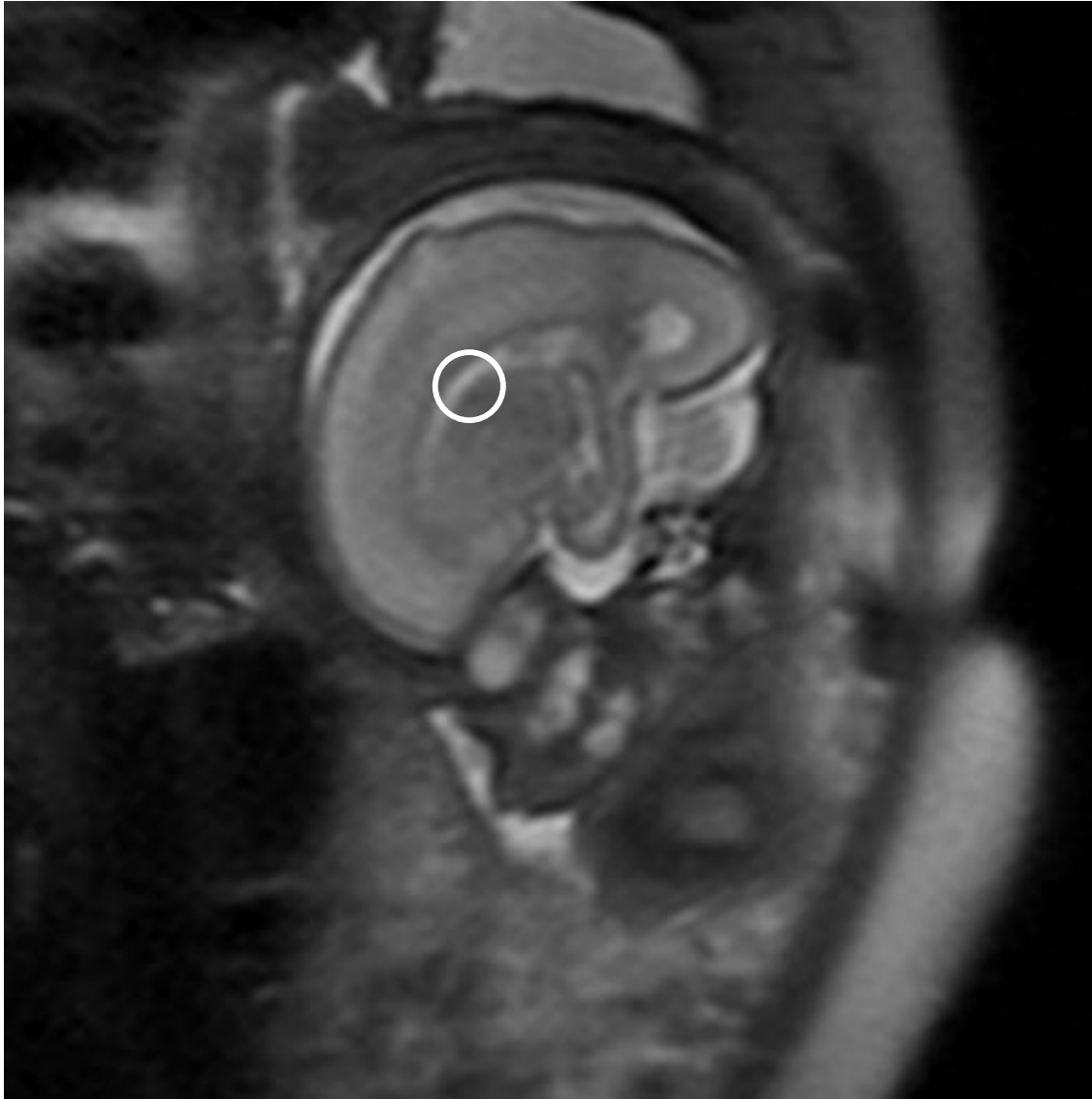## 6. ZAKLJUČCI

- Magnetska rezonancija omogućuje dijagnozu oštećenja fetalnog mozga.
- Oštećenja fetalnog mozga najčešća su u trudnica sa simptomima spontanog prijevremenog poroda.
- Konvencionalne metode nadzora stanja fetusa: ultrazvuk fetalnog mozga, CTG zapis u trudnoći i porodu, biofizički profil nisu pokazatelji oštećenja mozga kao ni neurološkog ishoda djece.
- Magnetska rezonancija fetalnog mozga i ultrazvuk neonatalnog mozga u 1. tjednu života najbolji su prediktori dugoročnih poremetnji neurološkog razvoja.
- Nalaz magnetske rezonancije fetalnog mozga pokazuje bolju podudarnost s postnatalnim ultrazvukom moga u 3 mjesecu života nego u 1 tjednu.
- Od ukupnog broja djece s dugoročnim poremetnjama neurološkog razvoja 45% ima antenatalno vidljivo oštećenje mozga magnetskom rezonancijom.
- Promjene nalaza magnetske rezonancije fetalnog mozga povezane s dugoročnim poremetnjama neurološkog razvoja su prošireni ventrikularni sustav i promijenjena organizacija sulkusa.
- Nalaz spektroskopski pozitivnih laktata ne utječe na neposredni neonatalni ishod i dugoročni neurološki razvoj.

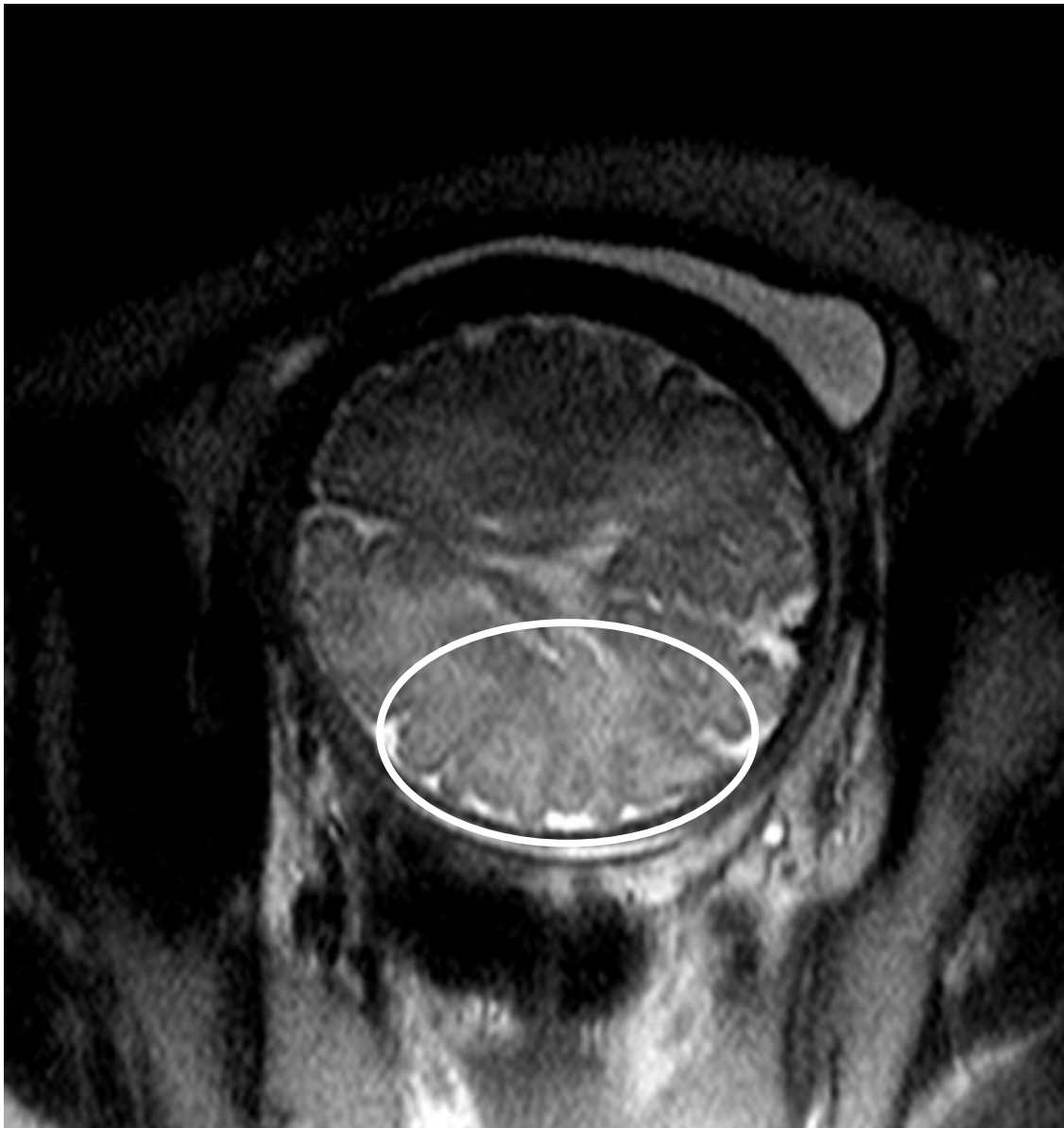## 7. ATLAS PROMJENA VIDLJIVIH NA NALAZU MR-a.



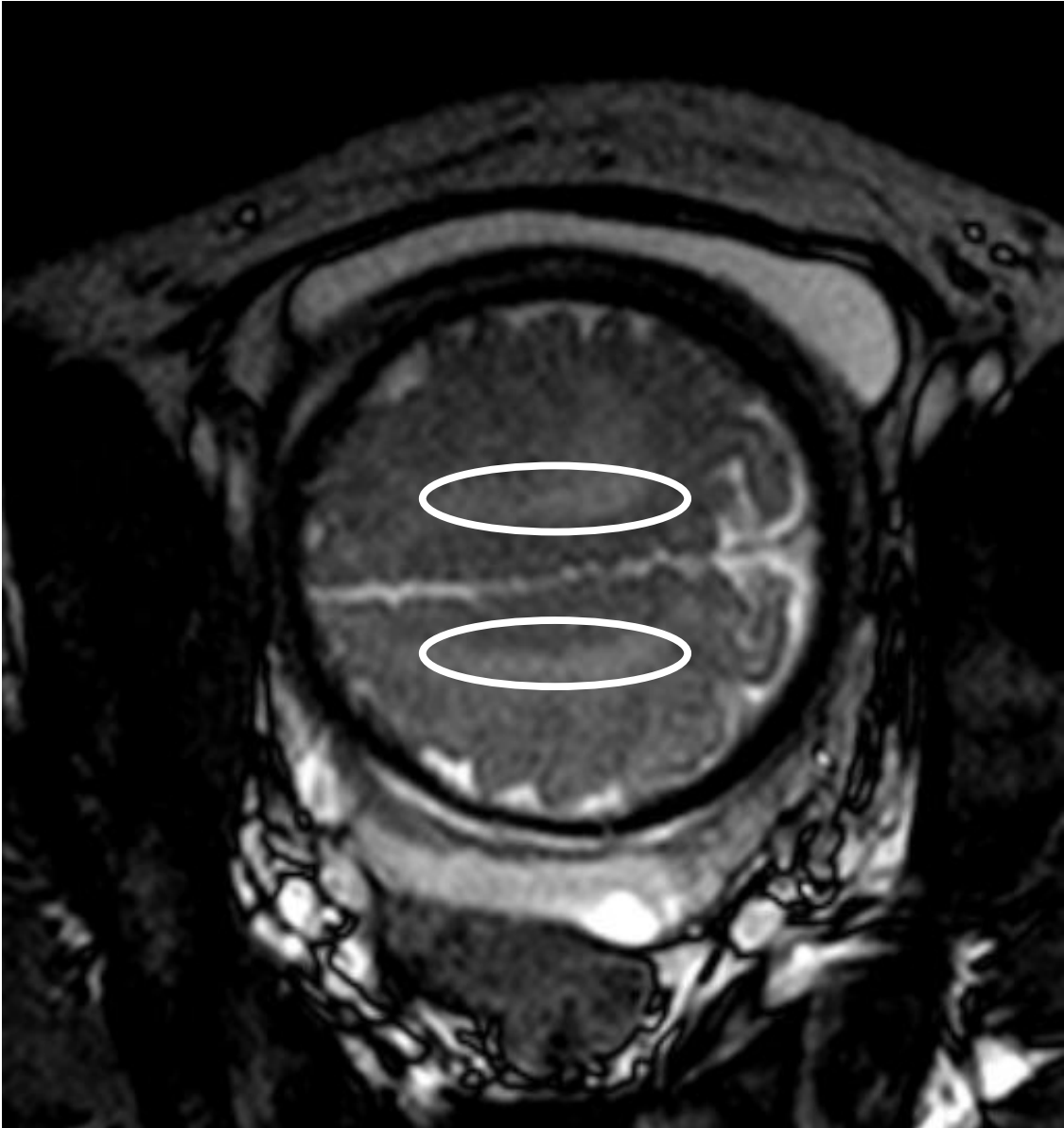
Slika 6. Hipotenzivna zona smještena subependimalno nalazi se na mjestu germinativnog matriksa te odgovara manjem periventrikularnom krvarenju u području sulkusa terminalisa kod fetusa od 28 tjedana s prijevremenim prsnućem vodenjaka.



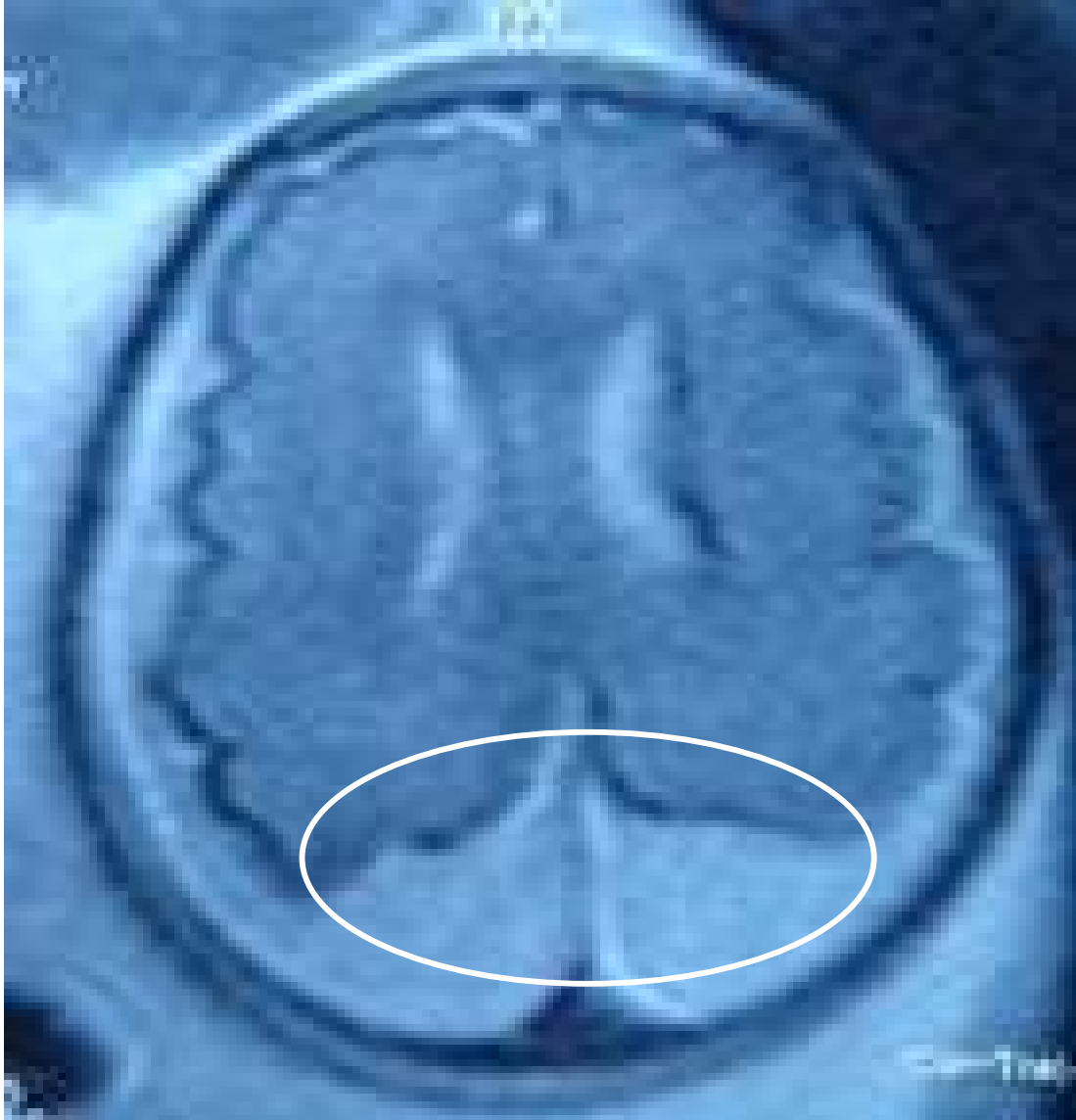Slika 7 . Promjena vidljiva na slici 6, ali u sagitalnom presjeku



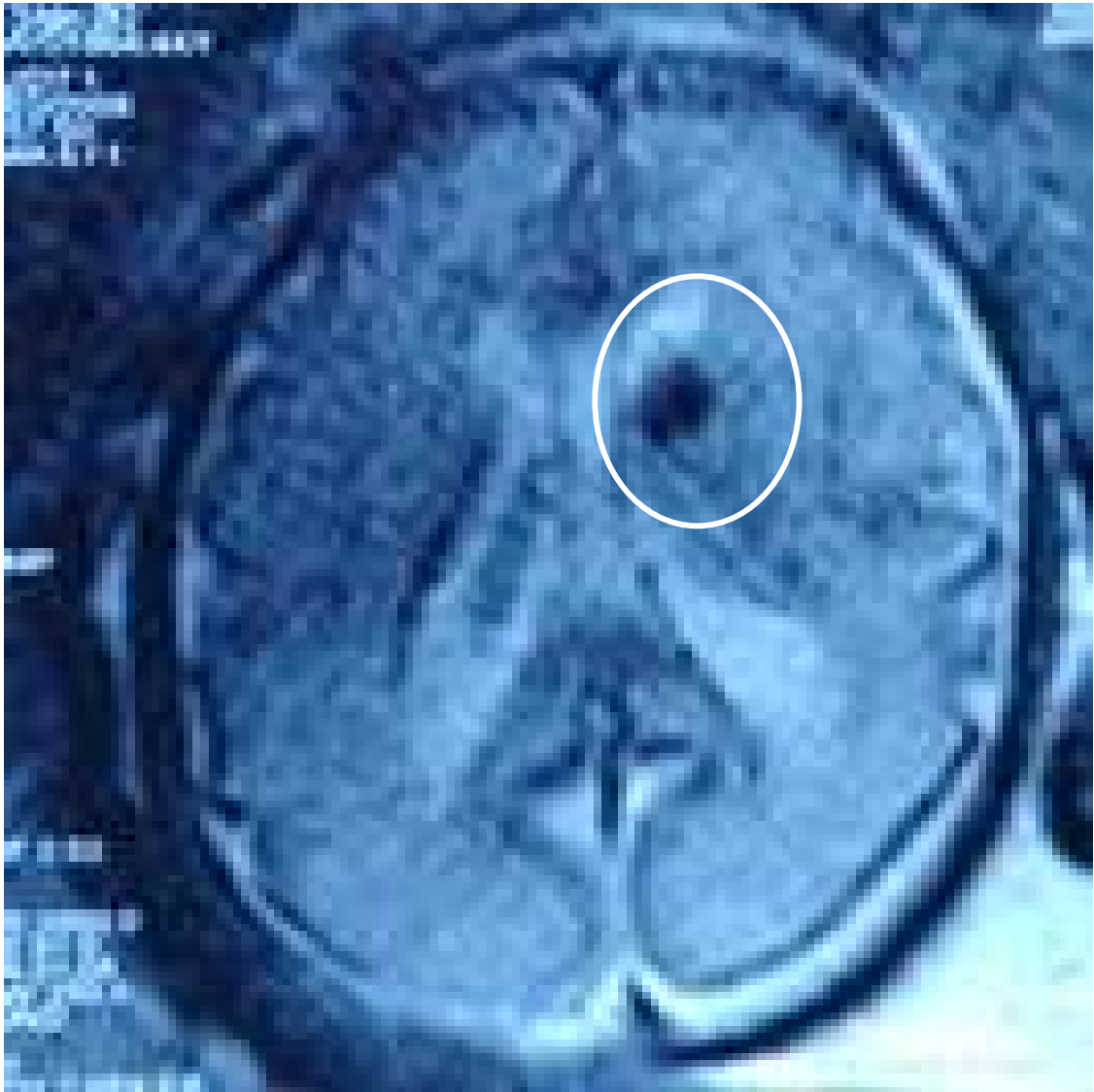Slika 8. Difuzni hipointenzitet bijele tvari na T2 mjerenim slikama kod fetusa od 36 tjedana s prijevremenim prsnućem vodenjaka.



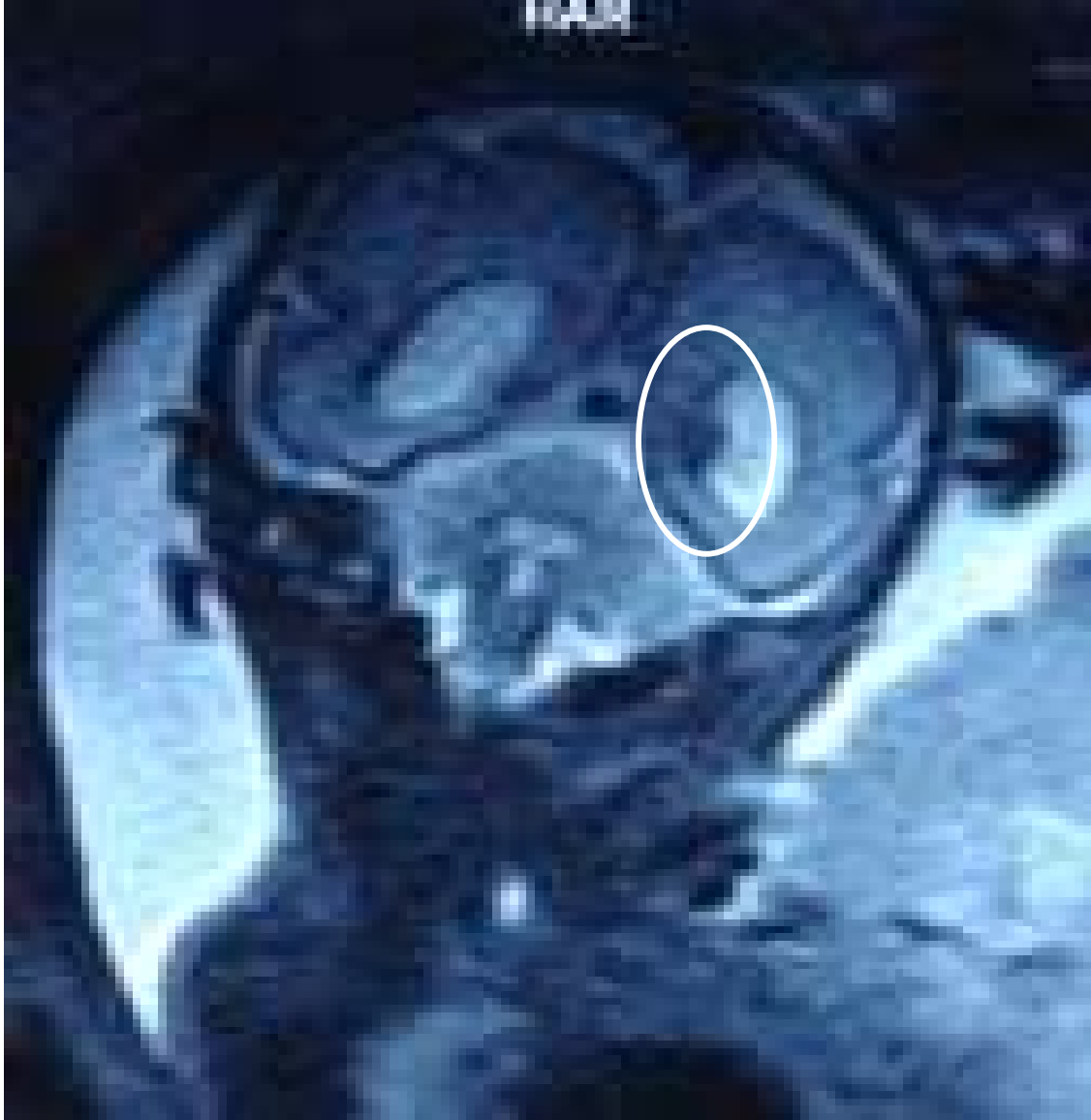Slika 9. Difuzni hipointenzitet bijele tvari na T2 mjerenim slikama kod fetusa od 36 tjedana s prijevremenim prsnućem vodenjaka.



Slika 10. Izražena proširenost subarahnoidnog prostora te oskudnom giracijom u parijetookcipitalnoj regiji kod hidropičnog II. blizanca od 28 tjedana s prijevremenim porodom.

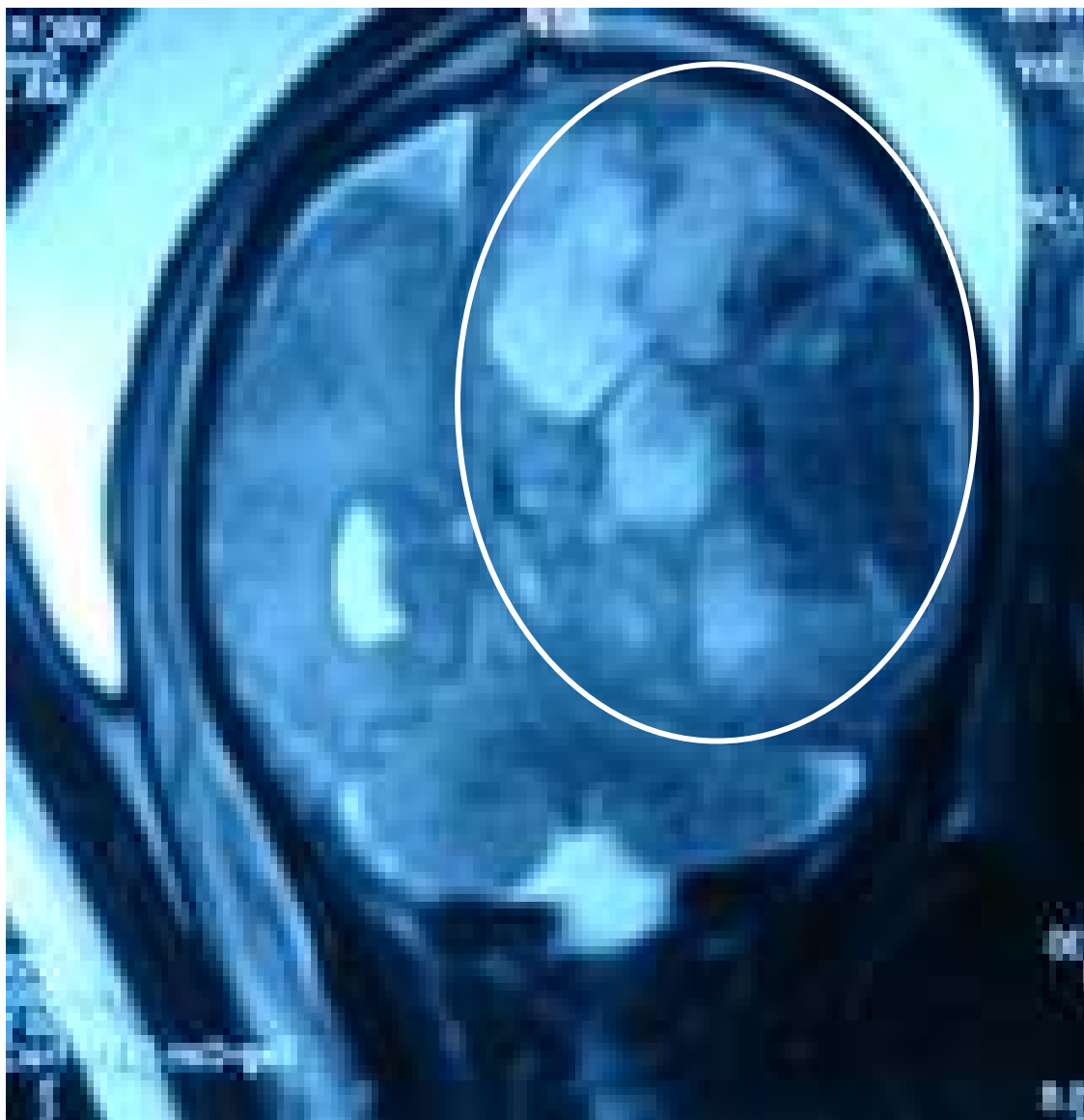

Slika 11. Krvarenje u području germinativnog matriksa, odnosno nucleus caudatusa i frontalnog roga lateralne komore desno kod fetusa od 28 tjedana s intrauterinim zastojem rasta.

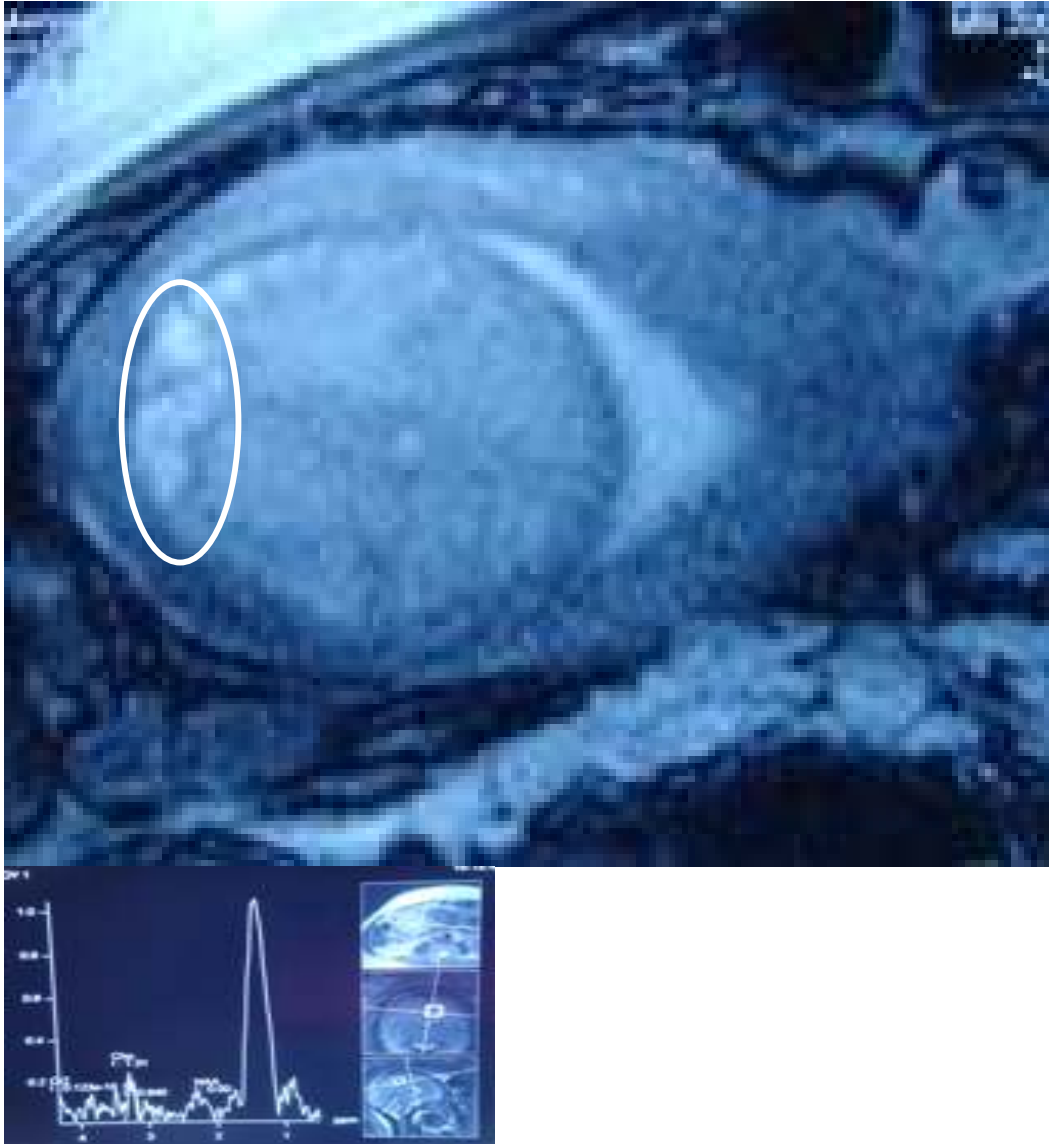


Slika 12. Koronarni presjek promjene vidljive na slici 11.

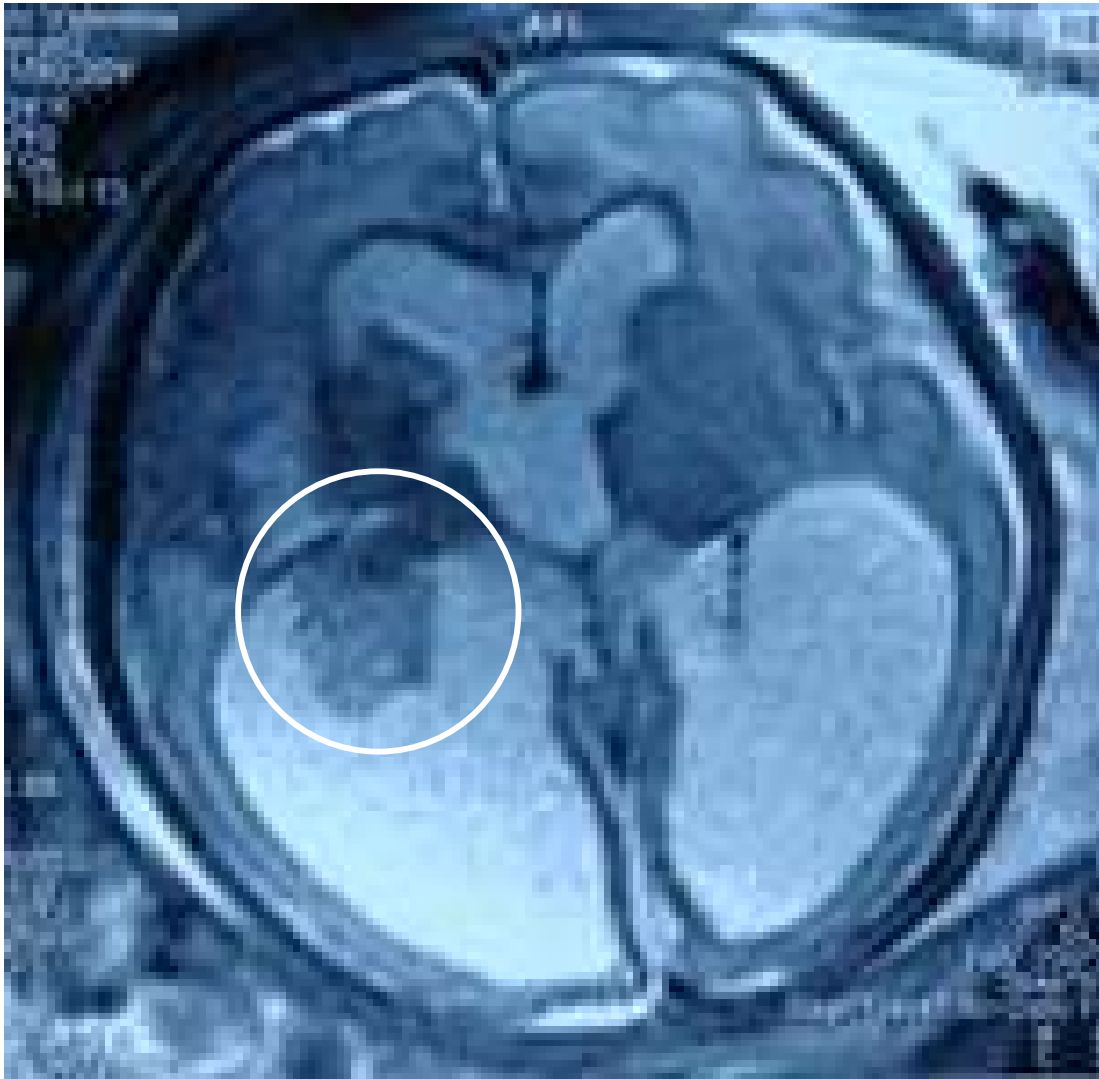



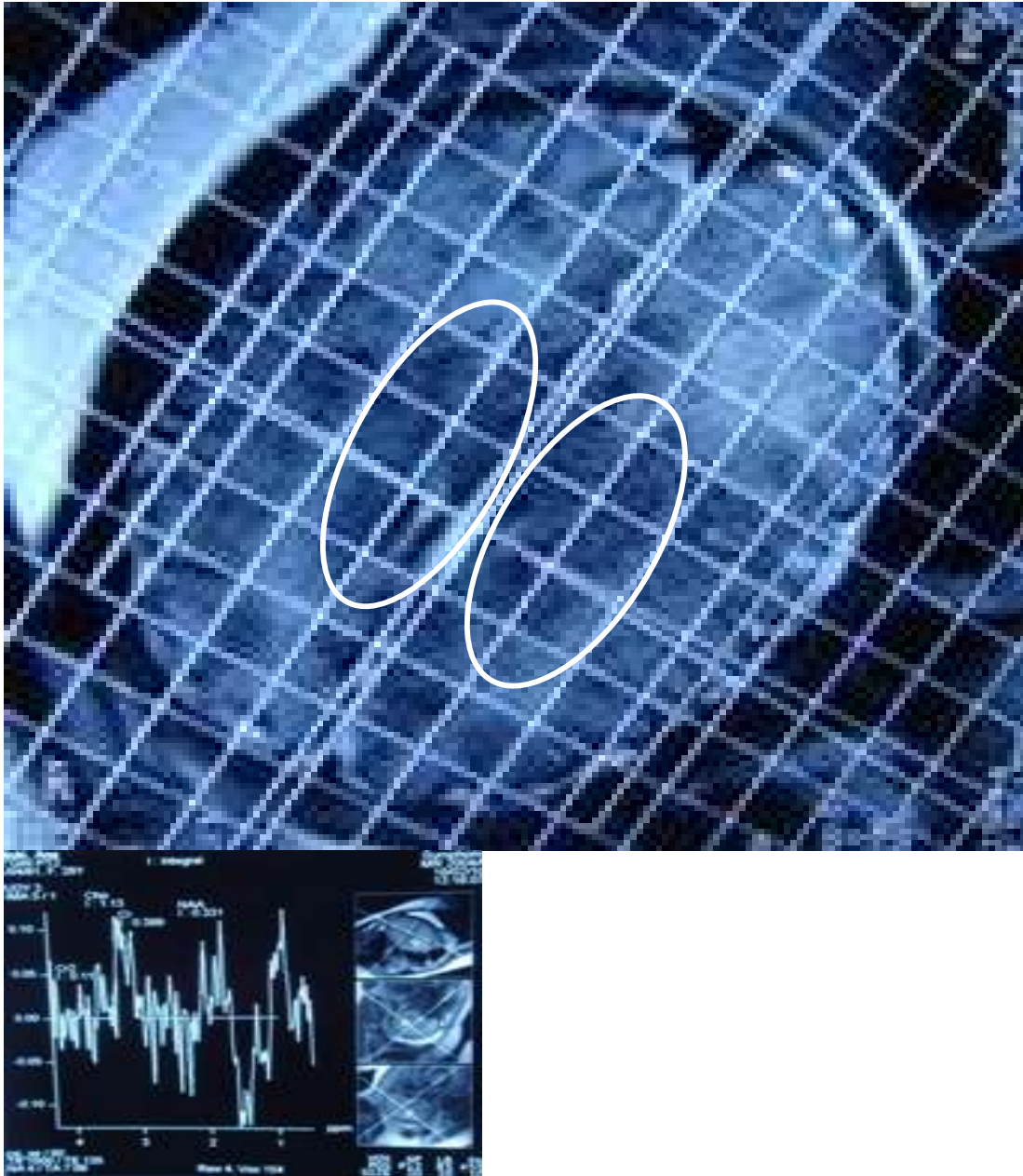
Slika 13. Ekspanzivni proces cijelog parijetalnog, okcipitalnog i posteriornog dijela temporalnog režnja kod feutsa od 34 tjedna s prijetećim prijevremenim porodom



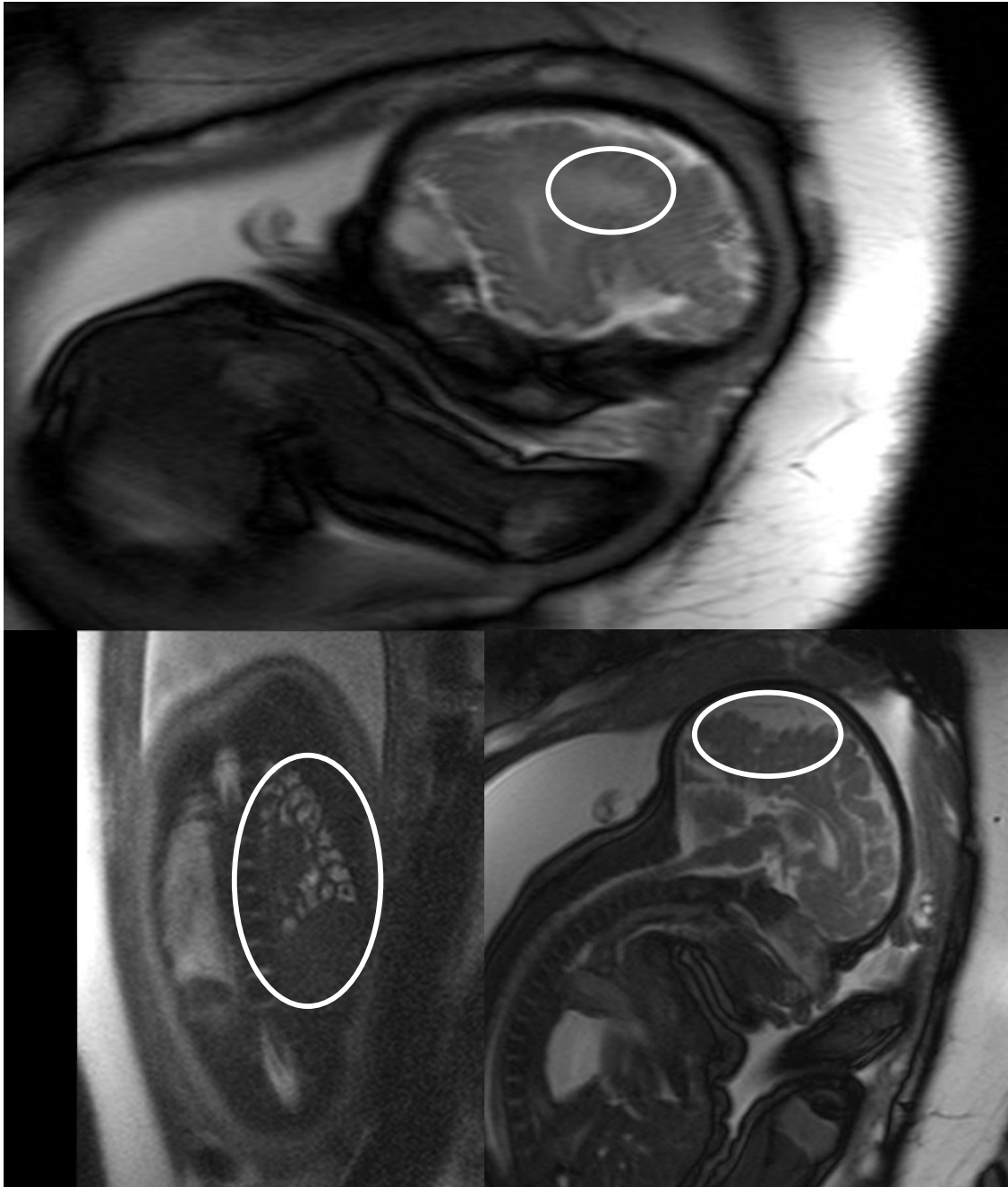
Slika 14. Hipoksijsko ishemijska lezija u okcipito-parijetalnom dijelu parenhima s vrškom laktatnih metabolite kod fetusa od 30 tjedana s prijevremenim porodom.



Slika 15. Ugrušak u području ganglijske eminencije i pleksusa choroideusa lijeve lateralne komore te posljedičnom porenceflaičnom cistom nakon intraparenhimskog krvarenja u fetusa s 32 tjedna s prijevremenim porodom.



Slika 16. Mrljasti hiperintenzitet u dubokoj bijeloj tvari obostrano parijetalno, izraženije u lijevoj hemisferi gdje MR spektroskopija ukazuje na hipoksijsko-ishemijsku leziju u fetusa sa 36 tjedana i intrauterinim zastojem rasta.



Slika 17. Difuzni hiperintenzitet bijele tvari, atrofija parijetalnog režnja kod fetusa od 33 tjedna s dijafragmalnom hernijom i prijevremenim porodom.

## 8. SAŽETAK

**Ciljevi istraživanja:** Istražiti pojavnost oštećenja fetalnog mozga magnetskom rezonancijom u trudnoćama sa simptomima spontanog prijevremenog poroda, prijevremenog prsnuća vodenjaka prije termina te intrauterinog zastoja rasta. Usporediti rezultate s konvencionalnim metodama nadzora fetusa te kratkoročnim i dugoročnim neurološkim ishodom djece

**Ispitanice i metode:** Istražili smo moguća oštećenja mozga fetusa uz pomoć magnetske rezonancije u 70 trudnica s kliničkom dijagnozom intrauterinog zastoja u rastu fetusa ili simptomima prijevremenog poroda ili prijevremenim prsnućem vodenjaka prije termina. Nalazi MR pretraga uspoređeni su u sve djece s antenatalnim čimbenicima, nalazom pH iz umbilikalne krvi, vrijednostima Apgar indeksa, nalazima neonatalnog ultrazvuka mozga i neurološkog statusa djece. Dugoročni ishod djece praćen je s navršene 2 godine života.

**Rezultati:** MR promjene nađene su u 28 trudnoća ili u 40%, a uredan nalaz u 42 ili 60 % trudnoća. Najčešće promjene MR-a fetalnog mozga nađene su u skupini sa simptomima spontanog prijevremenog poroda (60,9%). Istraživanjem obuhvaćeni parametri neposrednog neonatalnog ishoda (Apgar indeks u 1. minuti, pH) osim vrijednosti Apgar indeksa u 5. minuti nisu pokazali značajnu ovisnost o nalazu magnetske rezonancije fetalnog mozga. Od ukupno 35 djece s dugoročnim poremetnjama neurološkog razvoja njih 16 (46%) ima dokazanu antenatalnu etiologiju oštećenja mozga uz pomoć MR-a. Najbolju predikciju dugoročnih poremetnji neurološkog razvoja, dokazanu binarnim logističkim modelom ima MR fetalnog mozga i neonatalni ultrazvuk mozga u 1. tjednu života.

**Zaključci:** Magnetska rezonancija može omogućiti dijagnozu oštećenja fetalnog mozga i predikciju dugoročnih poremetnji neurološkog razvoja djece. Oštećenja fetalnog mozga su najčešća u trudnica sa simptomima spontanog prijevremenog poroda. Konvencionalne metode nadzora stanja fetusa nisu pouzdani pokazatelji mogućih oštećenja fetalnog mozga kao ni dugoročnog neurološkog ishoda djece.

## 9. SUMMARY

**Study aims:** To determine the incidence of fetal brain injury with fetal brain MRI in pregnancies complicated with preterm labor symptoms, preterm premature rupture of the membranes and intrauterine growth restriction. Correlate the results of conventional antenatal surveillance methods with short and long-term neurodevelopmental outcome.

**Pregnancies and methods:** The study included 70 pregnancies with fetal brain MRI findings, complicated with preterm premature rupture of the membranes, intrauterine growth restriction or symptoms of preterm labor. Fetal brain MRI findings were compared to antenatal factors, Apgar scores, umbilical cord pH values, neonatal brain ultrasound findings and neonatal status. Research included the two year follow-up.

**Results:** Changes in fetal brain MRI were found in 28 (40%), and normal finding in 42 (60%) pregnancies. The incidence of changed fetal brain MRI was highest in the preterm labor symptoms group (60,9%). The parameters of immediate neonatal outcome (1. minute Apgar score, pH), except 5. minute Apgar score, were independent to fetal brain MRI finding. Of total 35 children with long-term neurodevelopmental impairment 16 (46%) was proved to have antenatal brain injury on MRI. Loglinear regression proved fetal brain MRI and neonatal ultrasound in the first week as the best predictors for long term neurodevelopmental disability.

**Conclusions:** Fetal brain MRI is effective method for fetal brain damage diagnosis and predictive for long-term neurodevelopmental disability. Fetal brain injury is most common in the preterm labor symptoms group. Conventional antenatal surveillance methods are insufficient for possible fetal brain injury diagnosis and poor predictors for short and long term neurodevelopmental outcome.

## 10. LITERATURA

1. Yeargin-Allsopp M, Van Narden, Braun K, Doernberg NS et al. Prevalence of cerebral palsy in 8-year-old children in three areas of the United States in 2002: a multisite collaboration. *Pediatrics* 2008; 121: 547.
2. Campbell K. Cortical neuron specification: it has its time and place. *Neuron* 2005; 46: 373-6.
3. Sanchis A, Cervero L, Bataller A et al. Genetic syndromes mimic congenital infections. *J Pediatr* 2005; 146: 701-5.
4. De Leveaucoupet J, Audibert F, Guis F et al. Fetal magnetic resonance imaging of ischemic brain injury. *Prenat Diagn* 2001;21:279-36.
5. Huleihel M, Golan H, Hallak M. Intrauterine infection /inflammation during pregnancy and offspring brain damages: possible mechanisms involved. *Reprod Biol Endocrinol* 2004;10:450-9.
6. Skrablin S, Lovric H, Banovic V, Kralik S, Dijakovic A, Kalafatic D. Maternal plasma interleukin-6, interleukin-1beta and C-reactive protein as indicators of tocolysis failure and neonatal outcome after preterm delivery. *J Matern Fetal Neonatal Med.* 2007 Apr;20(4):335-41.
7. Bookstein FL, Sampson PD, Connor PD, et al. Midline corpus callosum in neuroanatomical focus of fetal alcohol damage. *Anat Rec* 2004;269:162-74.
8. Rolland EH, Poskitt K, Rodriguez E et al. Perinatal hypoxic-ischemic injury : clinical fetuses and neuroimaging. *Ann Neurol* 1998;44:161-6.
9. Adegbite AL, Castille S, Ward S, et al. Prevalence of cranial scan abnormalities in preterm twins in relation to chorionicity and discordant birth weight. *Eur J Obstet Gynecol Reprod Biol* 2005;119:47-55.
10. Smith AS, Levine D, Apperance of an interhemispheric cyst associated with agenesis of the corpus callosum. *Am J Neuroradiol* 2004;25:1037-40.
11. Glenn OA. Fetal central nervous system MR imaging. *Neuroimaging Clin N Am.* 2006 Feb;16(1):1-17.
12. Skrablin S, Padovan-Stern R, Banović V, Rados M, Kuvacić I, Lovrić H. Magnetic resonance imaging in fetal medicine. *Lijec Vjesn.* 2006 Mar-Apr;128(3-4):79-83.



13. Shellock, FJ, Kanal, E. Policies, guidelines, and recommendations for MR imaging safety and patient management. *J Magn Reson Imaging* 1991; 1:97.
14. Baker PN, Johnson IR, Harvey PR, et al. A three-year follow-up of children images in utero with echo-planar magnetic resonance. *Am J Obstet Gynecol.* 1994;170:32-33.
15. Glover P, Hykin J, Gowland P, et al. An assessment of the intrauterine sound intensity level during obstetric echo-planar magnetic resonance imaging. *Br J Radiol.*2000; 73:190-194.
16. Vadeyar SH, Moore RJ, Strachan BK, et al. Effect of fetal magnetic resonance imaging on fetal heart rate pattern. *Am J Obstet Gynecol.* 2000; 182: 666-669.
17. Nagayama, M, Watanabe, Y, Okumura, A, et al. Fast MR imaging in obstetrics. *Radiographics* 2002; 22:563.
18. Hubbard, AM, Simon, EM. Fetal imaging. *Magn Reson Imaging Clin N Am* 2002; 10:389.
19. Sartwelle, TP. Defending a neurologic birth injury. *Asphyxia neonatorum redux.* *J Leg Med* 2009; 30:181.
20. Bax, M, Nelson, KB. Birth asphyxia: a statement. World Federation of Neurology Group. *Dev Med Child Neurol* 1993; 35:1022.
21. Committee on Obstetric Practice, American College of Obstetricians and Gynecologists. ACOG Committee Opinion Number 326, December 2005. Inappropriate use of the terms fetal distress and birth asphyxia. *Obstet. Gynecol* 2005; 106:1469.
22. Perlman JM. Intrapartum hypoxic-ischemic cerebral injury and subsequent cerebral palsy: medicolegal issues. *Pediatrics* 1997; 99:851.
23. Nelson KB. What proportion of cerebral palsy is related to birth asphyxia? *J Pediatr* 1988; 112:572.
24. Hankins GD, Speer M. Defining the pathogenesis and pathophysiology of neonatal encephalopathy and cerebral palsy. *Obstet Gynecol* 2003; 102:628.
25. Nelson KB, Ellenberg JH. Apgar scores as predictors of chronic neurologic disability. *Pediatrics* 1981; 68:36.

26. Paneth N. Cerebral palsy in term infants--birth or before birth? *J Pediatr* 2001; 138:791.
27. American College of Obstetricians and Gynecologists, (ACOG). Neonatal encephalopathy and cerebral palsy: executive summary. *Obstet Gynecol* 2004; 103:780.
28. American College of Obstetricians and Gynecologists and American Academy of Pediatrics. Neonatal encephalopathy and cerebral palsy: defining the pathogenesis and pathophysiology. ACOG, Washington, DC 2003.
29. Holcroft, CJ, Askin, FB, Patra, A, et al. Are histopathologic chorioamnionitis and funisitis associated with metabolic acidosis in the preterm fetus? *Am J Obstet Gynecol* 2004; 191:2010.
30. Badawi, N, Kurinczuk, JJ, Keogh, JM, et al. Intrapartum risk factors for newborn encephalopathy: the Western Australian case-control study. *BMJ* 1998; 317:1554.
31. Bejar, R, Wozniak, P, Allard, M, et al. Antenatal origin of neurologic damage in newborn infants. I. Preterm infants. *Am J Obstet Gynecol* 1988; 159:357.
32. Keunen H, Blanco CE, van Reempts JL, Hasaart TH. Absence of neuronal damage after umbilical cord occlusion of 10, 15, and 20 minutes in midgestation fetal sheep. *Am J Obstet Gynecol* 1997; 176:515.
33. Juul SE, Aylward E, Richards T, et al. Prenatal cord clamping in newborn *Macaca nemestrina*: a model of perinatal asphyxia. *Dev Neurosci* 2007; 29:311.
34. Usta IM, Mercer BM, Sibai BM. Current obstetrical practice and umbilical cord prolapse. *Am J Perinatol* 1999; 16:479.
35. Derrick M, Luo NL, Bregman JC, et al. Preterm fetal hypoxia-ischemia causes hypertonia and motor deficits in the neonatal rabbit: a model for human cerebral palsy? *J Neurosci* 2004; 24:24.
36. Martínez-Biarge M, García-Alix A, García-Benasach F, et al. Neonatal neurological morbidity associated with uterine rupture. *J Perinat Med* 2008; 36:536.
37. Murphy DJ, Sellers S, MacKenzie IZ, et al. Case-control study of antenatal and intrapartum risk factors for cerebral palsy in very preterm singleton babies. *Lancet* 1995; 346:1449.

38. Volpe J.J. Hypoxic ischemic encephalopathy. Neurology of the newborn-5 th edition, Elsevier 2008.
39. Woodward LJ, Anderson PJ, Austin NC, Howard K et al. Neonatal MRI to predict neurodevelopmental outcomes in preterm infants, N Engl Med 2006; 355: 685-694.
40. Stevenson DK, Wright LL, Lemons JA, et al. Very low birth weight outcomes of the National Institute of Child Health and Human Development Neonatal Research Network, January 1993 through December 1994. Am J Obstet Gynecol 1998; 179:1632
41. Meng SZ, Arai Y, Deguchi K, Takashima S. Early detection of axonal and neuronal lesions in prenatal-onset periventricular leukomalacia. Brain Dev 1997; 19:480-484.
42. Armstrong D, Norman MG. Periventricular leucomalacia in neonates: Complications and sequelae. Arch Dis Child 1974; 49:367-375.
43. Isaacs E, Lucas A, Chong WK, Wood SJ et al. Hippocampal volume and everyday memory in children of very low birth weight. Pediatr Res 2000; 47:713-720.
44. Ajayi-Obe M, Saeed N, Cowman FM, Rutherford MA et al. Reduced development of cerebral cortex in extremely preterm infants. Lancet 2000; 356:1162-1163.
45. Haynes RL, Folkerth RD, Keefe R, Sung I et al. Nitrostatic and oxidative injury to premyelinating oligodendrocytes is accompanied by microglial activation in periventricular leukomalacia in the human premature infant. J Neuropathol Exp Neurol 2003; 62:441-450.
46. Marin Padilla M. Developmental neuropathology and impact of perinatal brain damage. II. White matter lesions of the neocortex. J Neuropathol Exp Neurol 1997; 56: 219-235.
47. Kostovic I, Judas M. Correlation between the sequential ingrowth of afferents and transient patterns of cortical lamination in preterm infants. Anat Rec 2002;267:1-6.
48. Kostovic I, Lukinovic N, Judas M, Bogdanovic N, et al. Structural basis of the developmental plasticity in the human cerebral cortex: The role of the transient subplate zone. Metab Brain Dis 1989; 4:17-23.
49. Kostovic I, Jovanov-Milosevic N. The development of cerebral connections during

- the first 20-45 weeks gestation. *Semin Fetal Neonatal Med* 2006;11:415-422.
50. Burns YR, O'Callaghan M, Tudehope DI. Early identification of cerebral palsy in high risk infants. *Aust Paediatr J* 1989; 25:215.
  51. Nelson KB. The epidemiology of cerebral palsy in term infants. *Ment Retard Dev Disabil Res Rev* 2002; 8:146.
  52. Strijbis EM, Oudman I, van Essen P, MacLennan AH. Cerebral palsy and the application of the international criteria for acute intrapartum hypoxia. *Obstet Gynecol* 2006; 107:1357.
  53. Dražančić A, Pevec-Stupar R, Kern J. Fetal growth in Zagreb. *Jugosl. Ginekol. Perinatol* 1998;28:13-20.
  54. Ertan AK, Tanriverdi HA, Schmidt W. Doppler Sonography in Obstetrics. In Kurjak A, Chervenak FA. ur. *Donald School Textbook of Ultrasound i Obstetrics and Gynecology*. New Delhi:Jaypee Brothers Medical Publishers 2004;395-419.
  55. Jacobsson B, Hagberg G, Hagberg B et al. Cerebral palsy in preterm infants: a population based case control study of antenatal and intrapartal risk factors. *Acta Paediatr* 2002; 91: 946-51.
  56. Story L, Damodaram MS, Allsop JM, McGuinness et al. Proton magnetic resonance spectroscopy in the fetus. *Eur J Obstet Gynecol Reprod Biol*.2011; Sep;158(1):3-8.
  57. Amiel-Tison C. Update of the Amiel-Tison Neurological assessment for the term neonate or at 40 weeks corrected age. *Pediatr Neurol* 2002;27:196-212.
  58. Wilson-Costello D. Risk factors for neurologic impairment among very low birth weight infants. *Sem Pediatr Neurol* 2001; 8: 120-126.
  59. Škrablin S, Kalafatić D, Banović I, et al. Antenatal predictors of neurologic sequelae at 3 years of age: a multivariate analysis. *Eur J Obstet Gynecol Reprod Biol* 2000; 93: 173-80.
  60. Gunter HH, Scharf A, Hillemanns P et al. Pregnancies without prenatal care--which women are potentially affected, what are the inherent fetal risks? *Z Geburtshilfe Neonatol*. 2007; 11(1):27-32.
  61. Ventegodt S, Flensburg-Madsen T, Anderson NJ, Merrick J. Factors during pregnancy, delivery and birth affecting global quality of life of the adult child at long-term follow-up. Results from the prospective Copenhagen Perinatal Birth

- Cohort 1959-61. *Scientific World Journal*. 2005; 5: 933-41.
62. Skrablin S, Kuvacic I, Jukic P et al .Hospitalization vs. outpatient care in the management of triplet gestations. *Int J Gynaecol Obstet*. 2002 Jun;77(3):223-9.
  63. Thorngren-Jerneck K, Herbst A. Perinatal factors associated with cerebral palsy in children born in Sweden. *Obstet Gynecol* 2006; 108: 1499-505.
  64. Jacobsson B, Hagberg G, Hagberg B et al. Cerebral palsy in preterm infants: a population based case control study of antenatal and intrapartum risk factors. *Acta Paediatr* 2002; 91: 946-51.
  65. Constantine MM, How Hy, Coppage K et al. Does intrapartum infection increase the incidence of cerebral palsy in extremely low birth weight infants? *Am. J Obstet Gynecol* 2007;196:86-8.
  66. Skrablin S, Maurac I, Banovic V, Bosnjak-Nadj K. Perinatal factors associated with the neurologic impairment of children born preterm. *Int J Gynecol Obstet* 2008 Jul; 102(1):12-8.
  67. The assessment of fetal brain function in fetuses with ventriculomegaly: the role of the KANET test. Talic A, Kurjak A, Stanojevic M, Honemeyer U, Badreldeen A, Drenzo GC. *J Matern Fetal Neonatal Med*. 2011 Nov 28.
  68. Levine D, Barnes PD. Cortical maturation in normal and abnormal fetuses as assessed with prenatal MR imaging. *Obstet Gynecol*. 1999;94:1011-10119.
  69. Levine D, Barnes, PD, Edelman, RR. Obstetric MRI. *Radiology* 1999; 211:609.
  70. Casele, H, Meyer, J. The selective use of magnetic resonance imaging in prenatal diagnosis. *Ultrasound Obstet Gynecol* 2004; 23:105.
  71. Levine D, Barnes PD. Cortical maturation in normal and abnormal fetuses as assessed with prenatal MR imaging. *Obstet Gynecol*. 1999;94:1011-10119.
  72. Simon EM, Goldstein RB, Coakley FV, et al. Fast imaging of fetal CNS anomalies in utero. *Am J Neuroradiol*.2000;21:1688-1698.
  73. Pschirrer ER, Yeomans ER. Does asphyxia cause cerebral palsy? *Semin Perinatol* 2000; 24: 215-20.
  74. Kendall G, Peebles D. Acute fetal hypoxia: the modulating effect of infection. *Early Hum Dev* 2005; 81: 27-34.
  75. Gaudet LM, Smith GN. Cerebral palsy and chorioamnionitis: the inflammatory

- cytokine link. *Obstet. Gynecol Surv* 2001; 56:433-6.
76. Verma U, Tejani N, Klein S et al. Obstetric antecedents of intraventricular hemorrhage and periventricular leucomalacia in the very low-birth-weight neonate. *Am J Obstet Gynecol* 1997;176:275-81.
  77. Story L, Damodaram MS, Allsop JM, McGuinness A, Wylezinska M, Kumar S, Rutherford MA. Proton magnetic resonance spectroscopy in the fetus. *Eur J Obstet Gynecol Reprod Biol*. 2011 Sep;158(1):3-8. Epub 2010 Apr 21. Review.
  78. Van Cappellen van Walsum Am, Heerschap A, Nijhuis JG et al. Proton magnetic resonance spectroscopy of fetal lamb brain during hypoxia. *Am J Obstet Gynecol* 1998;179:756-7.
  79. Brighina E, Bresolin N, Pardi G, Rango M. Human fetal brain chemistry as detected by proton magnetic resonance spectroscopy. *Pediatr Neurol*. 2009 May;40(5):327-42. Review.
  80. Girard N, Fogliarini C, Viola A, Confort-Gouny S, Fur YL, Viout P, Chapon F, Levrier O, Cozzone P. MRS of normal and impaired fetal brain development. *Eur J Radiol*. 2006 Feb;57(2):217-25. Epub 2006 Jan 18.
  81. Roelants van Rijn AM, Van der Grond J, De Vries LS et al. Value of H-MRS using different echo times in neonates with cerebral hypoxia ischemia. *Pediatr Res* 2011;49:356-62.
  82. Leth H, Toft PB, Pryds O et al. Brain lactate in preterm growth-retarded neonates. *Acta Pediatr* 1995;84:495-9.

## 11. ŽIVOTOPIS

- Rođen u Splitu 20.11.1977.

### Obrazovanje

- 1992-1996. Klasična gimnazija u Splitu
- 1996-2002. Medicinski fakultet Sveučilište u Zagrebu.
- 2002-2004. znanstveni novak u Klinici za ženske bolesti i porode na projektu Prof dr. Snježane Škrablin: Utjecaj antenatalnih čimbenika na dugoročni neonatalni ishod.
- 2004-2007. doktorski poslijediplomski studij Biomedicina na Medicinskom fakultetu u Zagrebu
- 2004-2008. specijalizacija ginekologije i porodništva u Klinici za ženske bolesti i porode KBC-a Zagreb
- 2008. položio specijalistički ispit te primljen u stalni radni odnos u Klinici za ženske bolesti i porode kao specijalist ginekologije i porodništva
- od 2011. niži asistent u kumulativnom radnom odnosu u Katedri za ginekologiju i porodništvo.