

Odnos pojavnosti periglandularnih pukotina i izraženosti proteina vanstaničnog matriksa tenascina, fibronektina i galektina u adenokarcinomu prostate

Ulamec, Monika

Doctoral thesis / Disertacija

2012

Degree Grantor / Ustanova koja je dodijelila akademski / stručni stupanj: **University of Zagreb, School of Medicine / Sveučilište u Zagrebu, Medicinski fakultet**

Permanent link / Trajna poveznica: <https://um.nsk.hr/um:nbn:hr:105:663594>

Rights / Prava: [In copyright](#)/[Zaštićeno autorskim pravom.](#)

Download date / Datum preuzimanja: **2024-12-30**



Repository / Repozitorij:

[Dr Med - University of Zagreb School of Medicine Digital Repository](#)



**SVEUČILIŠTE U ZAGREBU
MEDICINSKI FAKULTET**

Monika Ulamec

**Odnos pojavnosti periglandularnih
pukotina i izraženosti proteina
vanstaničnog matriksa tenascina,
fibronektina i galektina u
adenokarcinomu prostate**

DISERTACIJA



Zagreb, 2012.

**SVEUČILIŠTE U ZAGREBU
MEDICINSKI FAKULTET**

Monika Ulamec

**Odnos pojavnosti periglandularnih
pukotina i izraženosti proteina
vanstaničnog matriksa tenascina,
fibronektina i galektina u
adenokarcinomu prostate**

DISERTACIJA

Zagreb, 2012.

Disertacija je izrađena u Kliničkom zavod za patologiju „Ljudevit Jurak“
Kliničkog bolničkog centra „Sestre milosrdnice“, Zagreb

Voditelj rada: Prof. dr. sc. Božo Krušlin

Zahvaljujem svome mentoru Prof. dr. sc. Boži Krušlinu na svesrdnoj pomoći, korisnim i poticajnim savjetima oko izrade ove disertacije te svim djelatnicima Kliničkog zavoda za patologiju „Ljudevit Jurak“.

Zahvaljujem također svojoj obitelji, mojim curama i suprugu te roditeljima i braći na nesebičnoj podršci.

SADRŽAJ

POPIS OZNAKA I KRATICA.....
1. UVOD.....	1
1.1 ANATOMIJA PROSTATE	6
1.2. HISTOLOGIJA, EMBRIOLOGIJA I FIZIOLOGIJA PROSTATE.....	7
1.2.1. HISTOLOGIJA	7
1.2.2 EMBRIOLOGIJA	10
1.2.3. FIZIOLOGIJA.....	10
1.3. BENIGNA HIPERPLAZIJA PROSTATE	11
1.4. PREKURSORNE LEZIJE KARCINOMA PROSTATE.....	14
1.4.1. PROSTATIČNA INTRAEPITELNA NEOPLAZIJA	14
1.4.2. ATIPIČNA ADENOMATOZNA HIPERPLAZIJA	15
1.4.3. PROLIFERACIJSKA INFLAMATORNA ATROFIJA	16
1.5. RAK PROSTATE	17
1.5.1. EPIDEMIOLOGIJA.....	17
1.5.2. ČIMBENICI RIZIKA.....	18
1.5.3. KLINIČKA SLIKA I DIJAGNOSTIKA.....	19
1.5.4. PATOHISTOLOŠKA ANALIZA.....	21
1.5.5. KLINIČKI TIJEK BOLESTI	27
1.5.6. TERAPIJA I PROGNOZA	29
1.5.7. STANIČNA I MOLEKULARNA BIOLOGIJA RAKA PROSTATE.....	29
1.6. PERIGLANDULARNE PUKOTINE.....	31
1.7. TUMORSKA STROMA.....	32
1.8. TENASCIN-C	34
1.9. FIBRONEKTIN.....	35
1.10. GALEKTIN-3	35
2. HIPOTEZA	37
3. SVRHA I CILJEVI RADA	38
4. BOLESNICI I METODE	39
4.1. BOLESNICI	39
4.2. METODE.....	40
4.2.1. HISTOLOŠKA ANALIZA	40
4.2.2. IMUNOHISTOKEMIJSKA ANALIZA	41
4.2.3. STATISTIČKA ANALIZA	42
5. REZULTATI I STATISTIČKA ANALIZA REZULTATA.....	43
6. RASPRAVA	69
7. ZAKLJUČCI.....	78
8. SAŽETAK	80
9. SUMMARY	82
10. LITERATURA.....	83
11. ŽIVOTOPIS	98

POPIS OZNAKA I KRATICA

lig. - od latinskog ligamentum

m. - od latinskog musculus

g – gram

rr. – od latinskog rami

PSA - prostatični specifični antigen

PAP - prostatična kisela fosfataza

BPH - benigna hiperplazija prostate

DHT - dihidrotestosteron

HPV - humani papilomavirus

AAH - atipična adenomatozna hiperplazija

PIN - prostatična intraepitelna neoplazija

PIA - proliferacijska inflamatorna atrofija

TUR - transuretralna resekcija

AMACR - α -metilacilkoenzim A racemaza

CT – kompjutorska tomografija

MR – magnetna rezonanca

AR – androgeni receptor

VVP- veliko vidno povećanje

ECM - vanstanični matriks

1. UVOD

1.1 ANATOMIJA PROSTATE

Prostata ili predstojna žlijezda koja se još naziva i kestenjača neparna je pomoćna spolna žlijezda muškog spolnog sustava koja okružuje početni dio mokraćne cijevi. Koničnog je oblika i u zdravog odraslog muškarca teži oko 20 grama i promjera je do 4 cm. Smještena je na dnu male zdjelice, iza simfize i ispred rektuma, bazom okrenuta prema mokraćnom mjehuru i sjemenim mjehurićima (1,2).

U potpunosti je smještena retroperitonealno, okružena vezivnomišićnim slojem koji se naziva čahurum, uložena je u vezivno tkivo visceralnog lista pelvične ovojnice (*fascia pelvis visceralis*). Još se uz prostatu veže i rektoprostatična ovojnica (*fascia rectoprostatica*) i gornja pelvična dijafragmalna ovojnica (*fascia superior diaphragmatica*). Između simfize i prostate nalazi se puboprostatični ligament i mišić (*lig. et m. puboprostaticum*), a s mokraćnim mjehurom povezuje ju vezikoprostatični mišić (*m. vesicoprostaticus*). Lateralno se nalazi medijalna ploha mišića podizača anusa (*m. levator ani*), a prema kranijalno rektoperinealni mišić (*m. rectoperinealis*), kaudalno, na dnu prostate, anoperinealni mišić (*m. anoperinealis*). Ispod prostate smješteno je područje trapezoidnog oblika (*area trapezoidea*), a sprijeda intermedijarni dio uretre (*pars membranacea urethrae*) (1,2).

Prostata zapravo ima oblik obrnutog stošca čija baza je okrenuta prema mokraćnom mjehuru, vrh se nalazi na mišićnom sfinkteru uretre (*m. sphincter urethrae*), uz dvije postranične te prednju i stražnju stijenku. Na stražnjoj stijenci, u medijalnoj liniji nalazi se okomita brazda koja dijeli dva režnja prostate, desni i lijevi (*lobus prostatae dexter et sinister*), a odvojeni su uretrom. Na gornjoj strani stražnje stijenke nalazi se središnji režanj (*lobus medius*), smješten između uretre i parnih ejakulatornih kanalića koji prolaze transverzalno, kroz stražnji dio prostate (2,3). Divergentnim linijama koje polaze iz središnje smještene uretre prostata se može podijeliti na prednji, srednji, stražnji i dva lateralna režnja (2-4). Ipak, prema McNealu prostata se dijeli u četiri zone: perifernu, središnju, prijelaznu i periuretralnu. Takva podjela najbolje korelira s morfološkim izgledom i funkcijom žlijezde te patološkim procesima (5-7).

Periferna zona čini oko 70% žljezdanog tkiva prostate te se otvara u distalni dio prostatične uretre. Središnja zona čini 25% žljezdanog tkiva, a izvodni kanali otvaraju se u središnji dio prostatične uretre. Prijelaznu zonu čini oko 5% žljezdanog tkiva prostate te se otvara u proksimalni dio prostatične uretre, unutar sfinktera. Središnja zona razlikuje se od periferne prema građi žlijezda, a građa i histološke karakteristike ove zone slične su sjemenim kanalićima što upućuje na njihovo zajedničko embrionalno podrijetlo – Wolffov kanal. Periuretralno tkivo za vrijeme ejakulacije sprječava povrat sjemenne tekućine u mokraćni mjehur, a njegova glavna komponenta je cilindrični glatko-mišićni sfinkter koji okružuje čitavu periprostatičnu uretru. Unutar glatko-mišićnog sfinktera nalaze se male periuretralne žlijezde koje čine manje od 1% žljezdane mase prostate (7,8).

Arterijska opskrba krvlju ide preko prostatičnih ogranaka donje vezikalne i medijalne rektalne arterije (*rr. prostatici a. vesicalis anterior et a. rectalis media*). Venska krv odvodi se preko prostatičnog venskog spleta (*plexus venosus prostaticus*) smještenog na bazi i lateralnim plohama prostate, a uljeva se u unutarnju ilijačnu venu (*vena iliaca interna*). Splet komunicira s venskim spletom mokraćnog mjehura i kralježnice (*plexus venosus vesicalis et vertebralis*). Limfa iz prostate odvodi se unutarnjim ilijačnim i sakralnim limfnim čvorovima (*nodi iliaci interni et sacrales*) (1,2,9,10).

Simpatička i parasimpatička vlakna prostatičnog živčanog spleta (*plexus prostaticus*) inerviraju parenhim prostate. Parasimpatička vlakna inerviraju glatko mišićje ovojnice i perivaskularne prostore te kontroliraju sekretornu funkciju žlijezda. Simpatička vlakna inerviraju mišićno-stromalni dio prostate te tijekom ejakulacije zatvaraju vrat mokraćnog mjehura (9,10).

1.2. HISTOLOGIJA, EMBRIOLOGIJA I FIZIOLOGIJA PROSTATE

1.2.1. HISTOLOGIJA

Prostata je u cijelosti okružena vezivnomišićnim slojem koji se naziva čahurom, a u kojoj se nalaze vene i arterije, limfne žile i snopovi živaca (9).

Žljezdana komponenta organa sastoji se od acinusa i duktusa, a duktusi se dijele u velike (ekskretorni ili primarni) i male, periferne (sekundarni). Između acinusa i duktusa nalazi se vezivnomišićna stroma i vanstanični matriks (8,9).

U odnosu na mokraćnu cijev sustav tubuloalveolarnih žlijezda može se podijeliti u tri područja. Periuretralno nalaze se male mukozne žlijezde, uz njih, u centralnoj zoni nalaze se submukozne žlijezde, a većinu prostate tj. perifernu zonu čini 30-50 glavnih žlijezda koje se putem 15-30 kanala, zajedno s kanalima submukoznih žlijezda prazne u uretru, u području kolikulusa seminalisa, izbočenog dijela prostate (verumontanum), a gdje se uljevaju i ejakulatorni kanali te prostatični utrikulus. Utrikulus je ostatak Müllerovih cijevi. Mukozne žlijezde uljevaju se direktno u uretru. Epitel koji oblaže uretru od izlaska iz mokraćnog mjehura pa sve do utrikulusa je višeslojni pločasti, a nakon čega je prijelazni, odnosno urotel. Veliki prostatički duktusi obloženi su prijelaznim epitelom. Ejakulatorni duktusi obloženi su jednorednim cilindričnim epitelom (9,10).

Tubuloalveolarne žlijezde sastoje se od vrećastih završetaka koji podsjećaju na alveole i središnjeg cjevastog dijela. Svaka žlijezda okružena je nježnim, rahlim vezivom od kojeg ju odvaja bazalna membrana. Žlijezde su obložene jednim redom epitelnih stanica koje se dijele na tri vrste; sekretorne (glavne) epitelne, bazalne i neuroendokrine stanice (8,9,10).

Sekretorne epitelne stanice su zrele, diferencirane i sadrže sekretorna granula. Visoke su, cilindrične, te sadrže prostatični specifični antigen (PSA), prostatičnu kiselu fosfatazu (PAP) i neke druge enzime koji se u obliku sekretornih mjehurića nalaze u vršnom dijelu stanice. Sadržaj mjehurića izbacuje se u lumen žlijezde putem egzocitoze. Jezgra im je smještena u donjoj trećini stanice, uz bazalnu membranu te se mjestimice može vidjeti sitna jezgrica. Sekretorne epitelne stanice poredane su u redove i međusobno povezane staničnim adhezijskim molekulama dok im je baza vezana za bazalnu membranu čvrstim vezama. Na dijelu membrane ovih stanica koji je okrenut prema lumenu acinusa i izvodnih kanalića nalaze se resice (9,10).

Bazalne stanice su znatno manje, spljoštene i malobrojne te čine oko 10% broja epitelnih stanica, a smještene su uz bazalnu membranu i učvršćene između baza sekretornih stanica. Jezgra im je okruglasta, s dosta heterokromatina, citoplazma oskudna. One su pričuvne stanice, bez sekretornih mjehurića, imaju sposobnost diferencirati se u glavne epitelne stanice. Njihove membrane su bogate ATP-azom, a citoplazma keratinom. Normalni i hiperplastični acinusi obloženi su

bazalnim stanicama dok u acinusima adenokarcinoma prostate bazalne stanice nedostaju što se može lako dokazati imunohistokemijskim bojenjem na citokeratin ili p63 (8,11,12).

Neuroendokrine stanice smještene su između glavnih epitelnih stanica acinusa i izvodnih kanalića svih dijelova žlijezda te u sluznici prostatičnog dijela mokraćne cijevi. One su niže od glavnih stanica i u svojim bazalnim dijelovima citoplazme sadrže mnoštvo sitnih zrnaca koja se otpuštaju u sitne kapilare okolne strome. Postoje tri vrste prostatičnih neuroendokrinih stanica, a najzastupljenija vrsta sadrži serotonin i tiroid-stimulirajući hormon dok preostale dvije vrste sadrže kalcitonin i somatostatin. Glavna uloga ovih stanica je regulacija sekretorne aktivnosti ostalih stanica s parakrinim djelovanjem (13).

U lumenima pojedinih žlijezda mogu se vidjeti prostatični kamenci (*corpora amylacea*) sastavljeni od zgusnutog sekreta koji se taloži oko odljuštenog epitela. Broj im se povećava s dobi (9).

Vezivnomišićna stroma sastoji se od veziva, fibroblasta, glatko-mišićnih i neuroendokrinih stanica te kapilarnih i limfnih endotelih stanica i aksona. Glatkomišićne stanice nalaze se u blizini žlijezda i svojom kontrakcijom sudjeluju u istiskivanju sekreta iz lumena žlijezda. U središnjoj zoni prostate glatko-mišićna vlakna su veoma gusto zbijena, ali je omjer strome prema epitelu manji nego u perifernoj i prijelaznoj zoni. U benignoj hiperplaziji prostate glatko-mišićne stanice mijenjaju svoju morfologiju i vjeruje se da pod utjecajem hormona proizvode kolagen koji čini sastavni dio izvanstaničnog matriksa i pojačava rast epitelnih stanica međudjelovanjem strome i epitela (9,10).

Izvanstanični matriks je mreža različitih vrsta molekula koje djeluju kao skelet i poveznica između epitelnih stanica i strome prostate. Sastoji se od tri osnovne vrste biomolekula: strukturalni proteini (kolagen i elastin), specijalizirani proteini (fibrilin, fibronektin, laminin, lektini, tenascini i drugi) i proteoglikana. Dio vanstaničnog matriksa je i bazalna membrana koja je najvećim dijelom građena od kolagena tipa IV i V, glikozaminoglikana te složenih polisaharida i glikolipida. Bazalna membrana okružuje acinuse i za nju su preko laminina vezane epitelne stanice (8,9,10).

Glikoproteini vanstaničnog matriksa, kao što su fibronektin i galektin važne su adhezijske molekule koje sudjeluju u stvaranju veza između stanica i strome. Smatra

se da pojedini glikoproteini koji se mogu naći i unutar stanice imaju važnu ulogu u stvaranju veza i između epitelnih stanica te da sudjeluju i u proliferaciji i migraciji stanica (9,14,15).

1.2.2 EMBRIOLOGIJA

U desetom tjednu gestacije iz primitivne mokraćne cijevi koja je derivat endoderma, u okolni mezenhim urasta pet epitelnih pupoljaka. Razvoj pupoljaka ovisi o interakciji s okolnim mezenhimalnim tkivom koje je osjetljivo na androgene. Fetalne Leydigove stanice luče sve veće količine testosterona čije visoke vrijednosti u 13-15. tjednu gestacije utječu na pupoljke koji dobivaju lumen i počinju se ubrzano granati. U lumenu se može vidjeti sekret. Mezenhim se u interakciji s epitelom diferencira u vezivnomišićnu stromu. Oko 12. tjedna embrionalnog razvoja prostata ima pet režnjeva: prednji, srednji, stražnji i dva lateralna režnja. Ovi se režnjevi tijekom druge polovice fetalnog života spajaju, tako da pri rođenju među njima više nema jasnih granica. U završnoj fazi diferencijacije bitan stimulirajući učinak imaju p63 i foxa-1 koji usmjeruju diferencijaciju glavnih i bazalnih stanica te stvaranje lumena. Manjak ili poremećaj bilo kojeg od opisanih čimbenika dovodi do poremećaja razvoja prostate (16,17,18).

U djetinjstvu je prostata mala, a tijekom puberteta se znatnije povećava zbog utjecaja testosterona. U dobi od 20 godina postiže svoju konačnu veličinu (4).

1.2.3. FIZIOLOGIJA

Prostata je akcesorna spolna žlijezda koja ima egzokrinu funkciju, sudjeluje u stvaranju i izlučivanju sperme. Prostatični sekret koji sintetiziraju epitelne stanice je neutralna sluzava tvar. To je obilježje koje može biti od dijagnostičkog značaja jer žlijezde adenokarcinoma obično stvaraju kiselo-neutralnu sluz. U sekretu prostate nalaze se cink, magnezij, kalcij, citrat, poliamini, kolesterol, fosfolipidi, proteini (PSA; PAP) te još neki enzimi (7,8).

PSA je jednolančani glikoprotein, enzim, serinska proteaza, koji luče isključivo stanice prostate. U ejakulatu ima funkciju razgradnje ugrušaka ejakulata. Gen za PSA (hKLK3) smješten je na kromosomu 19. Epidermalni faktor rasta (EGF) smanjuje, a androgeni pojačavaju izlučivanje PSA. Obzirom da je PSA specifičan za

epitel prostate on se koristi kao marker u probiru pacijenata s karcinomom prostate (7,19).

Epitelne i stromalne stanice prostate također djeluju jedna na drugu autokrino i parakrino pomoću različitih čimbenika rasta koji utječu na sekreciju, proliferaciju, diferencijaciju i apoptozu. Za diferencijaciju epitelnih stanica je, osim prisutnosti androgena, bitna i prisutnost androgenih receptora na mezenhimalnim stanicama prostate. Za diferencijaciju mezenhimalnih u glatkomišićne stanice važna je i prisutnost diferenciranog epitela. Epitelno-stromalna interakcija važna je i u karcinogenezi gdje je taj odnos poremećen. Osim epitelnih i stromalnih stanica važne su i intersticijske stanice koje su povezane s glatkomišićnim stanicama i djeluju kao tzv. „elektrostimulatori“ (15,19).

Od stromalnih stanica najbitniji su fibroblasti koji izlučuju različite čimbenike rasta, kao i mnogobrojne specifične proteine vanstaničnog matriksa.

1.3. BENIGNA HIPERPLAZIJA PROSTATE

Benigna hiperplazija prostate (BPH) nodularno je povećanje prostate uzrokovano hiperplazijom stromalne i žljezdane komponente što rezultira povećanjem težine organa daleko iznad 20 g (4).

BPH je čest benigni poremećaj prostate čija učestalost raste s dobi i iznosi samo 8% u četvrtom desetljeću, čak 50% u petom i 75% u osmom desetljeću života. Procjenjuje se da počinje nakon tridesete godine života, a pogodujući i zaštitni faktori nisu jasno poznati. Histološke promjene koje odgovaraju hiperplaziji prethode jasnom kliničkom povećanju prostate za oko jedno desetljeće. Na obdukciji se nalazi u 80–95% muškaraca starijih od 80 godina. U razvijenim zemljama to je izrazito rijedak uzrok smrti te mortalitet iznosi 0.5 do 1.5/100,000 (20,21).

Postoje i razlike u incidenciji i epidemiologiji hiperplazije prostate među različitim rasama. U crnoj rasi je BPH češća u odnosu na bijelu rasu i počinje jedno desetljeće ranije. Među azijskim rasama hiperplazija prostate je znatno rjeđa, ali je zabilježen značajan porast incidencije u azijskim imigracijskim skupinama na Zapadu. Razlozi takvih razlika nisu u potpunosti razjašnjeni (20,21).

Točni uzroci benigne hiperplazije prostate nisu u potpunosti poznati, kao niti rizični čimbenici ili zaštitni faktori. Istraživani su brojni potencijalni čimbenici, uključujući socioekonomski status i libido, bolesti kao što su hipertenzija, dijabetes melitus i ciroza te HPV i upala, ali poveznica nije nađena (22,23). Dva su čimbenika s kojima je BPH jasno povezana, a to je dob i intaktni testisi jer se ne pojavljuje jedino u muškaraca kastriranih u dječjoj dobi (do adolescencije) i u eunuha (24).

Bolest je ipak, najvjerojatnije, posljedica neravnoteže hormona. Androgeni, testosteron i dihidrotestosteron, vežu se za nuklearne androgene receptore u stromalnim i epitelnim stanicama te potiču aktivaciju faktora rasta. Stromalne stanice proizvode 5- α -reduktazu koja transformira testosteron u dihidrotestosteron. Dihidrotestosteron je nekoliko puta potentniji od testosterona, zbog sporijeg otpuštanja s receptora. S dobi raste i razina estradiola kod muškaraca koja također utječe na povećanje broja androgenih receptora. Posljedično tome se umnažaju prostatične žlijezde, kao i vezivnomišićna stroma i prostata postaje uvećana i čvorasta (25,26).

Rezultati nekih kliničkih istraživanja pokazali su da je prijelazna zona osjetljivija na lokalno povišenje temperature te da su acinarne epitelne stanice osjetljivije na povišenje temperature nego glatko-mišićne stanice. S porastom dobi raste i osjetljivost cjelokupne prostate na lokalno povišenje temperature (27).

Prosječna težina prostate s nodularnom hiperplazijom na obdukciji iznosi 33 ± 16 g. Uzorci dobiveni operativno težine su oko 100 g te ponekad mogu dosegnuti i težinu do 800 g.

Makroskopski se nalaze sivkasto-žućkasti, različito veliki čvorovi zrnate rezne plohe koje se izbočuju prema van. Pojedini čvorovi mogu biti šupljikavi i saćasti, a mogu se vidjeti i cistična područja. Ovakvi spužvasti, hiperplastični čvorovi potiskuju okolno tkivo i na taj način stvaraju pseudokapsulu te se mogu lako enukleirati. Ponekad se s rezne plohe cijedi mliječnobijela tekućina. U slučajevima kada je hiperplazija pretežito fibromuskularnog tipa, rezne plohe su blijede, homogene i sjajne te mogu imati izgled koji podsjeća na leiomiome uterusa. Unutar hiperplastičnih područja mogu nastati i sekundarni infarkti tkiva koji se u uzorcima dobivenim transuretralnom resekcijom (TUR) nalaze u 18-25% slučajeva (4,28,33).

BPH obično počinje u središnjem dijelu žlijezde tj. u periuretralnoj zoni, osobito na mjestu gdje ejakulatorni duktusi ulaze u uretru. Najčešće se čvorovi nalaze s obje

strane uretre, a može nastati i čvor smješten dorzalno koji se onda utiskuje u stijenk u mokraćnog mjehura. Na taj način periferija organa biva potisnuta prema van i komprimirana. To se jasno vidi na uzorcima dobivenim radikalnom prostatektomijom gdje se uočava jasna granica između čvoraste prijelazne i periferne zone koja ima normalan izgled. U 5% slučajeva dolazi do žarišne hiperplazije na periferiji organa. Konzistencija joj može varirati od čvrsto elastične do gumaste (29,30).

Mikroskopski se vide promjene koje odgovaraju umnažanju različitih elemenata parenhima prostate, od umnažanja pretežito žljezdane komponente pa sve do umnažanja pretežito vezivnomišićne strome. Ovisno o omjeru tih dviju umnoženih komponenti histološki izgled može varirati (4,28,31).

Najranije dolazi do proliferacije strome oko malih sinusoida smještenih u periureteralnoj zoni te periduktalno. Proliferacija strome koja može biti koncentrična ili ekscentrična sadrži više mišićnih stanica, a manje elastičnog tkiva (28).

Franks je 1954.g predložio klasifikaciju BPH, a iz te su klasifikacije proizašle i neke novije modifikacije. Podijelio ju je u pet histoloških tipova: 1. Vezivnomišićni čvor, 2. stromalni (vezivni) čvor, 3. mišićni čvor (leomiom), 4. vezivnomišićnožljezdani čvor i 5. vezivnožljezdani čvor (30). Nove klasifikacije dijele BPH na tri histološka tipa: 1. žljezdani, 2. stromalni (vezivnomišićni) i 3. miješani te nekoliko posebnih podtipova (29).

BPH dovodi do kliničkih simptoma tek u polovici zahvaćenih muškaraca. Kao posljedica opstrukcije zbog povećane prostate dolazi do akutne retencije urina, infekcija urinarnog trakta, hipertrofije mokraćnog mjehura s trabekulacijom sluznice i stvaranjem divertikula (32,33).

Liječenje se provodi fizičkim uklanjanjem hiperplastičnog tkiva, najčešće TUR-om ili suprapubičnom prostatektomijom ili enukleacijom samog čvora. Od lijekova primjenjuju se antagonisti androgena te antispazmatici (32,33).

1.4. PREKURSORNE LEZIJE KARCINOMA PROSTATE

U prekursorne lezije koje se u različitim istraživanjima povezuju s nastankom karcinoma prostate ubrajaju se: prostatična intraepitelna neoplazija (PIN), atipična adenomatozna hiperplazija (AAH, adenoza) i proliferacijska inflamatorna atrofija (PIA) (4,15,31).

1.4.1. PROSTATIČNA INTRAEPITELNA NEOPLAZIJA

Zahvaća epitel duktusa i acinusa te se također naziva i duktalno-acinarna displazija. Često je multicentrična, a prema stupnju diferenciranosti dijeli se u 3 skupine (gradusa). Ovisno o nagomilavanju stanica, stratifikaciji, promjenama oblika i veličine jezgre, pleomorfizmu, izgledu kromatina i jezgrice prema trenutno važećim preporukama dijeli se u dva stupnja; PIN niskog (gradus I) i visokog (gradus II i III) stupnja. Najvažnija karakteristika za njihovo razlikovanje je izgled jezgre i jezgrice (31).

PIN niskog stupnja ima nešto veće jezgre koje variraju u obliku, a izgled kromatina je normalan ili blago pojačan, jezgrica je neuočljiva, vrlo malena. Često se nalazi u uzorcima prostate mlađih muškaraca te nije sa sigurnošću povezan s nastankom karcinoma (31).

PIN visokog stupnja najraniji je opće prihvaćeni stadij u razvoju karcinoma prostate koji ujedno dijeli fenotipske, biokemijske i genske karakteristike s karcinomom (34,35,36,37). Incidencija PIN-a u biopsijama prostate varira od 4 do 16% i raste s dobi bolesnika. Karakteriziran je velikim jezgrama koje su relativno unimorfne veličine, hiperkromatske, uočljivih, velikih jezgrica. Stanice koje su smještene bliže lumenu žlijezda pokazuju blaže znakove atipije dok su stanice neposredno iznad bazalnog sloja izrazitije promijenjene. Morfološki se razlikuje nekoliko podtipova PIN-a: resičasti, mikropapilarni, kribriformni i atrofični. Resičasti tip je najčešći, iako pojedinačni podtipovi nemaju nikakav klinički značaj. Postoje i neki vrlo rijetki, neuobičajeni podtipovi koji uključuju uzorak prstena pečatnjaka, malih neuroendokrinih stanica, mucinozni i mikrovakuolizirani (pjenušavih stanica) (31, 34,35).

U žlijezdama s PIN-om proliferacija se događa u luminalnim stanicama. Takva proliferacija površinskih stanica može se širiti kroz prostatične duktuse i dolazi do zamjene normalnih sekretornih epitelnih stanica neoplastičnim stanicama, ali uz očuvanje bazalnih stanica i bazalne membrane. Rana stromalna invazija može se vidjeti u oko 2% PIN-a (35,38).

Diferencijalna dijagnoza PIN-a uključuje lobularnu atrofiju, postatrofičnu hiperplaziju, atipičnu hiperplaziju bazalnih stanica, kribriformnu hiperplaziju i metaplastične promjene koje nastaju kao posljedica zračenja, infarkta ili prostatitisa. Osim navedenih stanja u diferencijalnoj dijagnozi poteškoće mogu stvarati kribriformni adenokarcinom, duktalni (endometrioidni) karcinom i urotelni karcinom koji se širi kroz prostatične duktuse i acinuse (35,36).

Različite studije pokazale su statistički značajnu povezanost između PIN-a visokog stupnja i karcinoma prostate. PIN je nađen u 59-100% serijskih prereza adenokarcinoma prostate u uzorcima radikalne prostatektomije (36,38). Također je dokazan visok stupanj slaganja DNA-ploidije te imunohistokemijskih, morfometrijskih i molekularnih sličnosti u obje spomenute lezije (37,39). Zbog toga treba veliku pozornost skrenuti na bolesnike kojima je u biopsiji pronađen PIN visokog stupnja. Čak u 50% muškaraca kojima je u iglenoj biopsiji dijagnosticiran PIN visokog stupnja unutar dvije godine je u ponavljanim biopsijama postavljena dijagnoza adenokarcinoma prostate. Kada je postavljena mikroskopska dijagnoza PIN-a, obavezni su daljnje traganje za karcinomom i praćenje bolesnika (40).

1.4.2. ATIPIČNA ADENOMATOZNA HIPERPLAZIJA

Naziva se još i adenoza te na malom povećanju mikroskopa nalikuje na dobro diferencirani karcinom Gleason gradusa 1 i 2. Histološki se vidi kao cirkumskriptna proliferacija kompleksnih, nepravilnih sitnijih, zbijenih žlijezda ekspanzivnih rubova, ali bez vidljivih nukleola ili drugih abnormalnosti jezgre (31). Žlijezde koje čine AAH su okrugle do ovalne, međusobno odvojene i nemaju tendenciju spajanja. Veličina i oblik im često variraju premda se ponekad mogu vidjeti relativno uniformne žlijezde. Epitel im je kubični do niski cilindrični i nalikuje na normalni sekretorni epitel. Jezgre su bazalno smještene, okrugle do ovalne s blagom varijacijom u veličini i obliku te obično bez nukleola. Ako se u jezgrama vide nukleoli oni su manji od 1 μ m. U lumenu pojedinih žlijezda može se pronaći kisela sluz (41,42). Sloj bazalnih stanica

je održan, ali diskontinuiran i često slabo vidljiv na HE prerezima te ih je potrebno prikazati imunohistokemijski s visokomolekularnim citokeratinom ili p63 (11).

AAH se nalazi u 1.5 do 19.6% materijala dobivenog transuretralnom resekcijom i u do 33% materijala dobivenog radikalnom prostatektomijom. Prijelazna zona je najčešća lokalizacija AAH-a, međutim povremeno se može vidjeti i u perifernoj zoni (43,44).

Najbitniji diferencijalno dijagnostički problem koji ima i terapijske posljedice predstavlja zamjena AAH-a s karcinomom Gleason uzorka 1 i 2. Acinusi karcinoma su obično nešto manji i uniformniji, a luminalna granica im je oštrija. U AAH često se vidi tzv. „roditeljski“ duktus koji se u slučaju karcinoma ne nalazi. Na citološkoj razini najbitnija razlika je u broju i veličini nukleola (42).

Postoje mnogi radovi koji se bave vezom između AAH i karcinoma prostate, AAH se nalazi u oko 15% prostata bez karcinoma te u 31% prostata s karcinomom, na obdukcijom materijalu. Ipak, nije u potpunosti razjašnjeno da li je ta promjena prethodnica dobro diferenciranog karcinoma ili je „samo“ jedna od benignih promjena koje histološki oponašaju karcinom. Genske i molekularne aberacije u AAH su vrlo blage ili ih nema, a direktna tranzicija AAH u karcinom nije dokumentirana, za razliku od PIN-a visokog gradusa (44-46).

1.4.3. PROLIFERACIJSKA INFLAMATORNA ATROFIJA

Prostatična atrofija može biti difuzna ili žarišna. Difuzna atrofija nastaje kao posljedica manjka androgena. Žarišna prostatična atrofija se histološki dijeli u jednostavnu atrofiju, hiperplastičnu atrofiju ili postatrofičnu hiperplaziju i sklerotičnu atrofiju (47). Krajem devedesetih godina objavljeno je istraživanje u kojem je dokazan visoki proliferacijski indeks u žarišnoj prostatičnoj atrofiji koja je bila udružena s kroničnom upalom (48). Za takve promjene predložen je naziv proliferacijska inflamatorna atrofija (PIA) za sve oblike jednostavne atrofije i postatrofične hiperplazije koji su bili udruženi s upalom (49-52).

De Marzo i sur. te Putzi i De Marzo sugerirali su da bi PIA mogla biti prekursor karcinomu i predložili su dvije teorije prelaska PIA-e u karcinom, direktnu i indirektnu (49,53). Prema direktnoj teoriji PIA prelazi u karcinom bez međustadija, a prema indirektnoj teoriji prvi korak u nastajanju karcinoma jest prelazak PIA-e u PIN.

Uočeno je da je PIA u 34% slučajeva bila pomiješana s PIN-om, fenotip većine stanica PIA-e bio je jednak onom kakav se vidi u PIN-u. PIA, PIN i karcinom najčešće se nalaze u perifernoj zoni dok su u prijelaznoj zoni rijetki (49,53). Neki radovi koji su se pojavili kasnije nisu uspjeli potvrditi rezultate De Marza i sur. (50,54,55).

Novija molekularna istraživanja pokazuju da PIA i PIN mogu predstavljati jednu od međufaza u razvoju karcinoma prostate, ali još uvijek nije u potpunosti jasno da li se radi o međusobno odvojenim fazama ili samo o različitim stupnjevima istog procesa nastanka adenokarcinoma prostate (56).

1.5. RAK PROSTATE

1.5.1. EPIDEMIOLOGIJA

Karcinom prostate jedan je od vodećih medicinskih problema s kojima je suočena muška populacija, osobito u razvijenim zemljama gdje je stanovništvo sve starije. Stope incidencije raka prostate rastu s dobi, osobito nakon 60-70 godine te je tako u najstarijoj dobi to najučestaliji oblik raka. Također mu učestalost raste zadnjih 10 do 15 godina te je u mnogim zemljama to najčešće sjelo raka (57-59). Noviji porast incidencije ipak se ne pripisuje prethodno spomenutim čimbenicima već promjenama u otkrivanju raka tj. probiru pomoću PSA i ultrazvučno vođenom biopsijom (57,60).

U mnogim zemljama svijeta prostata je najčešće sjelo karcinoma iako je za svijet u cjelini to drugo najčešće sjelo. On čini 11.7% svih karcinoma, 19% u razvijenim, a svega 5.3% u nerazvijenim zemljama. Procjenjuje se da je broj novooboljelih slučajeva godišnje iznosio 513 000 u 2000.g, a čak 900 000 u 2010.g. Bez obzira na učestalost, mortalitet od ove bolesti iznosi oko 5.8% smrti zbog raka u muškaraca, u svijetu (58).

U Europi je 2006. g. prostata postala najčešće sjelo karcinoma u muškaraca, a isto vrijedi i za SAD. Po mortalitetu se, u Europi, taj tumor, nalazi na trećem mjestu. Incidencija je 2006. bila 346 000 (20% svih karcinoma). Razlike u incidenciji između pojedinih područja u Europi su značajne. Primjerice, u Švedskoj, gdje je dug životni vijek i komparativno umjeren rizik od morbiteta povezanih s pušenjem,

karcinom prostate je najčešća maligna bolest kod muškaraca, odgovorna za 36.8% svih novih slučajeva karcinoma u 2004 (58-60).

U SAD-u se procjenjuje da svaki peti muškarac ima šansu za oboljevanje tijekom života. Za razliku od navedenih područja istočna Azija ima incidenciju 3.8% (57,60). Takve velike razlike između pojedinih područja, kao i činjenica da se rizik modificira migracijama upućuje na to da varijacije treba ponajprije pripisati egzogenim čimbenicima. U Sjedinjenim Državama crna populacija ima i do 70% višu incidenciju od bjelaca. Dobno standardizirane stope smrtnosti koreliraju s varijacijama u sadržaju masnoća u prehrani (61).

U Hrvatskoj je, prema podacima državnog Registra za 2009. godinu, rak prostate drugo najčešće sjelo karcinoma, iako je prethodnih godina bio na trećem mjestu, iza karcinoma crijeva. Incidencija iznosi 16%. Broj novootkrivenih bolesnika u 2009. bio je 1783. Stopa incidencije je iznosila 71.6/100 000 muškaraca. Nalazi se dvostruki porast udjela karcinoma prostate u ukupnoj incidenciji najčešćih sijela raka u muškaraca u odnosu na 1996. g, sa 7% na 16% (62).

1.5.2. ČIMBENICI RIZIKA

Ne zna se točno što uzrokuje rak prostate, ali utjecaj imaju različiti čimbenici. Rizik za nastanak povećava se s dobi, poglavito nakon 50-te godine kada se rizik obolijevanja naglo povećava (57).

Značajne razlike u incidenciji između različitih etničkih skupina govore u prilog tome da je genska predispozicija barem dijelom odgovorna za nastanak karcinoma prostate. Rizik za nastanak karcinoma je 5-11 puta veći ukoliko je dvoje rođaka u prvom koljenu oboljelo. Rizik za rak povećan je u muškaraca koji imaju pozitivnu obiteljsku anamnezu za karcinom dojke i jajnika, a što ukazuje na povezanost s BRCA 1 i 2 mutacijom gena. Sve je više dokaza i za nasljedni rak prostate koji se javlja u mlađoj životnoj dobi, bez obzira na druge rizične faktore (63-65).

Obzirom na promjene incidencije u različitim zemljama misli se da prehrana bogata masnoćama i različite prehrambene navike također daju svoj doprinos (57).

Jasno je da muški hormoni imaju važnu ulogu u nastanku karcinoma. Testosteron difundira u žlijezdu gdje se konvergira u dihidroksitestosteron koji je

metabolički puno aktivniji, veže se na jezgri receptor i preko kompleksa receptor-ligand omogućava vezanje za DNA i transaktivaciju gena (66,57).

Kao mogući etiološki faktori istraživani su i prekomjeren unos kalcija, debljina, alkohol, pušenje, smanjena tjelesna aktivnost, kolesterol, dijabetes, ali ni jedan od njih nije sa sigurnošću doveden u vezu s nastankom karcinoma (66,68).

Utjecaj ima i profesionalna izloženost jer je otkriveno da osobe zaposlene u drvojnjoj industriji i izložene česticama drvene prašine imaju veću incidenciju raka prostate. Ugroženi su i vatrogasci, zaposleni u termoelektranama i oni koji održavaju željezničke pruge gdje su ljudi izloženi aromatskim ugljikovodicima. Utvrđen je i utjecaj izloženosti kadmiju, pesticidima te akrilonitril-akriliničnim vlaknima. Ne postoje dokazi da infekcija povećava rizik od nastanka karcinoma (67).

Kritičnim događajem u progresiji tumora iz nemetastatskog u metastatski tumor smatra se gubitak funkcije gena koji suprimira metastaze (69,70).

1.5.3. KLINIČKA SLIKA I DIJAGNOSTIKA

Uvođenjem određivanja vrijednosti PSA te njegovom sustavnom primjenom u probiru i ranoj dijagnostici posljednjih dvadesetak godina bolest je promijenila svoju sliku. Rak prostate danas se većinom dijagnosticira u ranim fazama kada je ishod terapije i prognoza puno povoljniji (3,4,57). Prema analizi rezultata Klinike za urologiju KBC-a Sestara milosrdnica, u razdoblju od 1996. do 2005. godine, čak je 70% pacijenata dijagnosticirano isključivo zahvaljujući povišenim vrijednostima PSA zbog kojih su krenuli u dijagnostičku obradu (7).

Sam karcinom prostate u ranim fazama bolesti nema nikakve specifične kliničke manifestacije te se dijagnoza najčešće postavlja temeljem biopsije prostate koju indiciraju povišene vrijednosti serumskog PSA ili digitorektalni pregled, što je rjeđe (71). Mogu se javljati problemi s mokrenjem, najčešće zbog opstrukcije, koji se vide ili u kasnijoj fazi bolesti, obzirom da karcinom većinom nastaje u perifernoj zoni prostate ili kod karcinoma koji raste u prijelaznoj zoni. Hematurija, bol, febrilitet ili otok također nisu simptomi specifični za karcinom prostate, a isto tako se nalaze kod proširene bolesti (72,73). Obiteljska anamneza može biti važna jer u 15% slučajeva postoji jedan ili više srodnika oboljelih od karcinoma, a osobito je važno ukoliko se nalaze tri ili više oboljelih te ako su oboljeli u mlađoj dobi (63).

Digitorektalni pregled bio je jedini oblik dijagnostike karcinoma prostate no na taj način se dijagnosticira bolest u već uznapredovaloj fazi te je početkom upotrebe vrijednosti serumskog PSA izgubio na vrijednosti. Prilikom tog pregleda procjenjuje se konzistencija prostate te njezina ograničenost (74,75).

Transrektalnim ultrazvukom može se u perifernoj zoni prostate vidjeti hipoehogena lezija okrugla do ovalna oblika, nazubljenih rubova. Međutim, hipoehogenost nije karakteristična za rak, a mogućnost da je hipoehogena lezija karcinom varira od 17 do 57%. Čak do 37% karcinoma je izoehogeno (76).

Kompjuteriziranom tomografijom (CT) koristi se uglavnom za procjenu proširenosti bolesti jer ona ima slabu rezoluciju mekih tkiva u zdjelici te ne može razlikovati karcinom i okolna meka tkiva kao niti karcinom od BPH. Glavna uloga CT-a jest otkrivanje presadnica (7,77).

Obzirom na odličnu mekotivnu rezoluciju magnetna rezonanca (MR) može dobro prikazati prostatu, njezinu zonalnu anatomiju i sve periprostatičke strukture te je metoda izbora za detekciju i određivanje lokalnog stadija bolesti te praćenje bolesnika s karcinomom. Obzirom da se prijelazna zona u prostati rutinski ne bioptira iglenom biopsijom, MR može biti jedna od metoda izbora kod pacijenata s ponavljanim negativnim biopsijama, a s visokim vrijednostima PSA (75,78).

Koriste se i neke druge metode, kao što je pozitronska emisijska tomografija i scintigrafija, a koje imaju svoju primjenu u procjeni stadija i proširenosti bolesti te prisutnosti metastaza (77).

Određivanje serumskih vrijednosti PSA koji se u zdravih muškaraca u serumu nalazi u veoma niskim koncentracijama ostaje metoda koja je bezbolna, brza, jeftina i dostupna te je temelj u dijagnostici raka prostate. Od 70-90% PSA u cirkulaciji se nalazi u vezanom obliku, u kompleksu s inhibitorima proteinaza te se naziva kompleksni PSA. Manji dio, 10-30% nalazi se u slobodnom obliku, a to je inaktivni oblik enzima. Promjene u mikrookolišu prostatičnog parenhima dovode do promjena vrijednosti PSA u serumu te do poremećaja omjera vrijednosti vezanog i slobodnog PSA. Stoga se u cirkulaciji pacijenata s karcinomom prostate nalaze povišene vrijednosti kompleksnog PSA i smanjen omjer vrijednosti slobodnog i ukupnog PSA. To je osnova za probir pacijenata sa sumnjom na maligni proces u prostati (74,75).

Europsko urološko udruženje je 2007.g. preporučilo PSA kao tumorski biljeg pri ranom otkrivanju karcinoma prostate pri čemu se vrijednosti manje od 2.5-3 ng/mL preporučaju kao referentne vrijednosti za mlađe muškarce, a vrijednosti manje od 4

ng/mL za one starije od 60 godina. Također je PSA važan biljeg u praćenju recidiva bolesti (79).

Povišena vrijednost PSA ne mora biti prisutna kod svih bolesnika s karcinomom prostate, posebice je to slučaj u bolesnika sa slabo diferenciranim karcinomom. Oko 75% bolesnika koji imaju PSA manji od 4 ng/mL ima bolest ograničenu na prostatu. Tumori prijelazne zone mogu imati više vrijednosti PSA od očekivanih za stadij bolesti (74,75,79,80).

PSA se pokazao kao najkorisniji tumorski biljeg u kliničkoj praksi za dijagnostiku i određivanje kliničkog stadija i praćenje karcinoma prostate. Iako njegova prisutnost u serumu nije specifična za karcinom, njegove vrijednosti su u korelaciji s vjerojatnošću karcinoma te njegovim kliničkim i patološkim stadijem (75,81).

1.5.4. PATOHISTOLOŠKA ANALIZA

Materijal koji se dobiva za postavljanje dijagnoze adenokarcinoma najčešće se uzima iglenom biopsijom, a nešto rjeđe transuretralnom resekcijom (TUR) ili aspiracijom finom iglom za citološku analizu (82,83).

Iglene biopsije se u zadnje vrijeme rade s tanjom iglom promjera 18G te se za patohistološku dijagnozu dobiva malo materijala. Standardna metoda zahtjeva 6 uzoraka (cilindara) tkiva, apeks, središnji dio i bazu, obostrano. Novija istraživanja pokazala su da uzimanje više od 10 cilindara tkiva povisuje detekciju karcinoma i do 35%. Potreban je veliki oprez prilikom rukovanja s materijalom obzirom da je vrlo oskudan i podložan arteficialnim promjenama (82,83,84).

Karcinom se u uzorcima TUR-a dijagnosticira u otprilike 8-10% pacijenata, a to su često tumori prijelazne zone.

Adenokarcinom prostate u do 75% slučajeva nastaje u perifernoj zoni, na prijelaznu zonu otpada 15 do 20%, dok je samo do 10% tumora smješteno u centralnoj zoni. Karcinom je multifokalan u 50-85% slučajeva (85,87).

Makroskopski je u uzorcima iglene biopsije ili TUR-a gotovo nemoguće prepoznati karcinom, uzorci su ponekad nešto čvršći i žućkasti. U uzorcima dobivenim radikalnom prostatektomijom karcinom možemo vidjeti ukoliko je promjera

veća od 0.5 cm. Tumor je čvrst, solidan i varira u boji od sivo-bijele do žućkasto-narančaste. Okolni parenhim prostate obično je nešto svjetliji i spužvast. Područja hemoragije ili nekroze rijetka su u karcinomu prostate. Veći tumori koji se makroskopski uočavaju obično su višeg Gleason gradusa i stadija (83-87).

Mikroskopski se dijagnoza karcinoma prostate postavlja na temelju kombinacije arhitekturnih i citoloških kriterija. Glavni arhitekturni kriteriji su: infiltrativni rast i odsutnost bazalnih stanica dok je glavni citološki kriterij prisutnost makronukleola (nukleoli veći od 1 μm) u jezgri tumorskih stanica (87).

Arhitekturni kriteriji obično se lako uočavaju na malom ili srednjem povećanju mikroskopa. Gledaju se veličina, oblik acinusa i razmak između žlijezda. Maligne žlijezde su obično manje, nepravilnih rubova, variraju u veličini, imaju abortivne lumene, nepravilno su razbacane i zarobljene u stromi. Odsutnost bazalnog sloja izuzetno je bitna dijagnostička karakteristika karcinoma, a što je ponekad teško uočiti na HE prerezima, osobito u iglenim biopsijama gdje žarište karcinoma može biti veoma maleno. Citološki kriteriji odnose se na hiperkromaziju jezgre i eozinofilnu jezgricu veću od 1 μm (87).

Kao što je već spomenuto karcinom je u histološkom materijalu vrlo često prisutan tek s nekoliko žlijezda (tzv. minimalni karcinom) te je zbog toga predloženo nekoliko dodatnih kriterija koji bi trebali olakšati njegovo prepoznavanje. Kao dodatni kriteriji predloženi su: pomicanje nukleola prema jezgrinoj membrani (tzv. marginacija nukleola), pojava multiplih nukleola, prisutnost plavkastog mucinoznog materijala u lumenu acinusa, intraluminalni kristaloidi, intraluminalni amorfn eozinofilni materijal, prisutnost kolagenih mikronodula, glomerularizacija, periglandularne pukotine (tzv. kleftovi) i drugi. Većina ovih predloženih dodatnih kriterija može se vidjeti i u normalnim žlijezdama (57,87-90) .

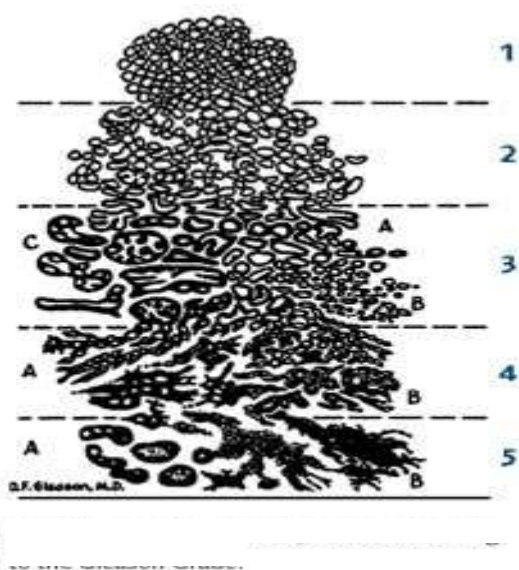
U karcinomu prostate mogu se pronaći i žarišta tumorskih stanica koje pokazuju neuroendokrinu diferencijaciju. Smatra se da u uznapredovalom karcinomu nalaz neuroendokrinih stanica označava slabu prognozu.

Najčešće je moguće postaviti dijagnozu adenokarcinoma prostate na hemalaun-eozinom bojenim prerezima, ali u manjem broju slučajeva potrebna je dodatna imunohistokemijska obrada. Najvažniji markeri karcinoma prostate su PSA, PAP, AMACR (α -metilacilkoenzim A racemaza) i visokomolekularni citokeratin te P63. Ekspresija PSA može biti korisna kod razlikovanja adenokarcinoma prostate visokog Gleason gradusa i urotelnog karcinoma te kao marker u metastatskim

tumorima. PAP je često koristan ako se koristi u kombinaciji s PSA. Visokomolekularni citokeratin i p63 korisni su u otkrivanju sloja bazalnih stanica (91-96).

Za određivanje stupnja diferenciranosti tj. gradusa tumora upotrebljava se Gleasonov zbroj koji je ime dobio po Donaldu Gleasonu koji je sa suradnicima još 1974.g. predložio shemu određivanja diferenciranosti karcinoma prostate (slika 1). Prema toj shemi ukupni stupanj diferenciranosti ne određuje se prema najslabije diferenciranom području u tumoru. Gleason i sur. su pokazali da je prognoza karcinoma prostate kompatibilna sa zbrojem stupnja diferenciranosti dviju najzastupljenijih komponenti tumora. O Gleason zbroju ovisi odluka o terapiji te je kompatibilan i s prognozom bolesti (97).

U svakoj biopsiji potrebno je odrediti Gleason uzorak za najzastupljeniji (primarni) i slijedeći po zastupljenosti (sekundarni) histološki oblik. Zbrajanjem vrijednosti Gleason uzoraka dobije se Gleason zbroj. U slučaju da tumor ima samo jedan Gleason uzorak, Gleason zbroj se dobiva dupliciranjem Gleason uzorka (97). Postoji pet Gleason uzoraka. Gleason uzorak 1 predstavlja najbolje diferencirani tumor dok je uzorak 5 najslabije diferencirani tumor, a Gleason zbroj može se kretati od 2 do 10. Dobro diferencirani tumori imaju Gleason zbroj 2 do 4, srednje diferencirani 5 do 6, a slabo diferencirani 8 do 10. Tumori Gleason zbroja 7 smatraju se srednje do slabo diferenciranim, a ovisno o prevladavajućoj komponenti svrstavaju se u jednu od ove dvije kategorije (57).



Slika 1. Gradiranje karcinoma prostate po Gleasonu.

Gleason uzorak 1 histološki je obilježen dobro ograničenim čvorom koji se sastoji od odvojenih malih do srednje velikih, gusto zbijenih acinusa čiji oblik i veličina tek blago variraju. Tumor ne infiltrira okolno tkivo prostate nego ga potiskuje. Takvi tumori vide se izrazito rijetko i to gotovo isključivo u prijelaznoj zoni i od AAH se razlikuju jedino po odsutnosti bazalnih stanica i povremenoj prisutnosti makronukleola (33,57,97).

Gleason uzorak 2 mikroskopski se razlikuje od Gleason uzorka 1 tek po nešto izraženijoj varijaciji u obliku i veličini žlijezda koje su okrugla do ovalne. Granica tih tumora prema okolnom tkivu u pravilu je gurajuća, a može se vidjeti i minimalna invazija u okolno normalno tkivo prostate. Ovi tumori također se vide u prijelaznoj zoni, a razlikovanje Gleason uzorka 2 od 1 nema kliničko značenje (57,97).

Gleason uzorak 3 najčešći je uzorak, ali i morfološki najheterogeniji. Žlijezde su infiltrativne, nepravilne i često angulirane. Svaka žlijezda ima svoj lumen, a odvojene su stromom. Kribriformni uzorak je rijedak, a najteže ga je razlikovati od PIN-a visokog gradusa. Prema originalnoj shemi iz 1974. godine postoje tri poduzorka označena s A, B i C. Gleason uzorak 3A mikroskopski je obilježen nakupinama nepravilnijih i većih žlijezda između kojih je stroma. Žlijezde su obično nepravilne, uglate i ponešto izdužene, a ponekad i lagano cistično proširene. Sitne žlijezde, obložene sa stanicama oskudne citoplazme obilježje su Gleason uzorka 3B. Taj uzorak lako se može zamijeniti sa žarištima atrofije te ga zbog toga neki autori nazivaju i „atrofični“ karcinom (97,98). U ova dva uzorka često se mogu vidjeti i periglandularne pukotine (88-90). Stanice koje oblažu takve acinuse obično imaju amfofilnu citoplazmu premda se ponekad može naći i obilna, pjenušava citoplazma. Jezgre su veće s izraženijom atipijom i često jasnim eozinofilnim, ekscentrično smještenim makronukleolom. Papilarni i kribriformni tip karcinoma označeni su kao 3C, ali u novijim reklasifikacijama Gleasonove sheme kribriformni tip karcinoma prebačen je u Gleason uzorak 4 (57,97).

Gleason uzorak 4 karakteriziran je fuzioniranim, kribriformnim te vrlo sitnim žlijezdama s jedva vidljivim lumenom. Originalno se dijeli na dva poduzorka A i B. Uzorak A karakteriziran je sitnim, spojenim i gusto zbijenim tumorskim žlijezdama koje se naslanjaju jedna na drugu. Između susjednih žlijezda nema strome, a lumeni acinusa se ponekad mogu vidjeti tek pod velikim povećanjem tako da cijela tumorska nakupina pod malim povećanjem ima solidni izgled. Gleason uzorak 4B naziva se još i „hipernefroidni“ tip. Sitni, gusto zbijeni acinusi obloženi su stanicama svijetle

citoplazme koje nalikuju onima koje se vide kod tumora bubrega (33,57,97). Prisutnost uzorka 4 u biopsiji ima važno kliničko i prognostičko značenje (57).

Gleason uzorak 5 koji se također dijeli na A i B podtipove označava najmanje diferencirani stupanj karcinoma. Uzorak 5A građen je od velikih kribriformnih nakupina obloženih izrazito atipičnim stanicama u čijem se središtu vidi nekroza komedo tipa. Karcinomi građeni od slabo diferenciranih tumorskih stanica koje rastu u solidnim nakupinama ili nepravilnim gnijezdima predstavljaju Gleason uzorak 5B (33,57,97). Najčešći primarni i sekundarni Gleason uzorak je 3. Ukoliko se nalazi i treći Gleason uzorak potrebno ga je naznačiti u nalazu, prema preporuci WHO-a iz 2004. godine (57).

Različiti arhitekturni oblici adenokarcinoma mogu se naći u prostati. Oko 95% svih karcinoma prostate odnosi se na acinarni, mikroacinarni ili konvencionalni tip. Posebni oblici primarnog karcinoma prostate čine svega 5 do 10% svih karcinoma prostate. Njihovo prepoznavanje je bitno jer se obično radi o tumorima koji imaju lošiju prognozu, a često se pojavljuju zajedno s uobičajenim karcinomom prostate (15,33,57).

Adenokarcinom prostatičnih duktusa (endometrioidni adenokarcinom) u čistom obliku čini 0.2-0.8% svih karcinoma prostate, a u oko polovice slučajeva pojavljuje se zajedno s konvencionalnim karcinomom. Smješten je centralno u prostati te može uzrokovati kliničku sliku opstrukcije. Mikroskopski se nalaze velike žlijezde obložene visokim pseudostratificiranim cilindričnim epitelom. Biološko ponašanje ovog tipa karcinoma je agresivno te mu je prognoza lošija u usporedbi s uobičajenim karcinomom (98).

Pseudohiperplastični adenokarcinom mikroskopski se sastoji od žlijezda koje veoma nalikuju benignim žljezdama. Žlijezde su zbijene, a u atipičnim stanicama vide se makronukleoli. Može biti u kombinaciji s konvencionalnim tipom (15,33,98).

Karcinom pjenušavih stanica karakteriziran je obilnom pjenušavom citoplazmom, jezgre su hiperkromatske, bez jasno vidljivih nukleola (15,33,98).

Atrofični adenokarcinom je neuobičajena podvarijanta adenokarcinoma prostate koji nalikuje benignoj atrofiji, zbog stanica koje imaju oskudnu citoplazmu. U postavljanju dijagnoze bitno je uočiti jasan infiltrativni rast između benignih žlijezda, te citološke atipije koje su veoma izražene, nukleoli mogu biti izraženi. Često se nalaze i žarišta uobičajenog karcinoma (15,98,99).

Mucinozni adenokarcinom jedna je od najrjeđih varijanti adenokarcinoma prostate, dijagnoza se postavlja ako vanstanična sluz iznosi barem 25% tumorske mase. U diferencijalnoj dijagnozi potrebno je isključiti metastaze mucinoznih adenokarcinoma probavnog trakta, Cowperovih žlijezda i prostatičnog dijela uretre. Prognoza im je loša, ne reagiraju na antihormonalnu terapiju i rano daju metastaze (98).

Karcinom stanica tipa „prstena pečatnjaka“ je iznimno rijedak i u literaturi je opisano tek 30-tak slučajeva. Stanice tipa „prstena pečatnjaka“ mogu se žarišno naći u raznim tipovima karcinoma prostate, međutim da bi se postavila dijagnoza karcinoma stanica tipa „prstena pečatnjaka“ one moraju činiti više od 25% tumora (15,98).

Onkocitni adenokarcinom se sastoji od velikih stanica s granularnom eozinofilnom citoplazmom i ovoidnom hiperkromatskom jezgrom te imunohistokemijski pokazuje jasnu pozitivnu reakciju na PSA (99).

Adenoskvamozni i karcinom pločastih stanica pojavljuju se u prostati rijetko. Većina nastaje nakon dijagnosticiranja uobičajenog karcinoma prostate koji je liječen hormonalno ili zračenjem. Čisti karcinom pločastih stanica obično nastaje *de novo*, a podrijetlo mu nije u potpunosti razjašnjeno. Oba tipa karcinoma imaju vrlo agresivno ponašanje i lošu prognozu (98,100).

Bazaloidni i adenoidnocistični karcinom pojavljuju se u prostati izuzetno rijetko, tako da ne postoje potpuno definirani dijagnostički kriteriji. U jasno malignim slučajevima prognoza im je bila izuzetno loša (15,98,100).

Urotelni karcinom prostate čini između 0.7 i 2.7% karcinoma prostate. Vjeruje se da može nastati iz urotela periuretralnih žlijezda prostatičnog dijela uretre ili urotelnom metaplazijom duktusa i acinusa. Prognoza invazivnog karcinoma je loša, a diferencijalno dijagnostički valja uvijek isključiti sekundarno širenje iz mjehura (98,101).

Karcinom malih stanica najčešće se otkriva u već uznapredovalom stadiju bolesti kada postoje metastaze u regionalne limfne čvorove ili udaljene organe (pluća, jetra, mozak). Histološki je identičnog izgleda kao istoimeni karcinom pluća. U polovici ovih karcinoma nalazi se i uobičajeni karcinom. Imunohistokemijski tumorske stanice pokazuju pozitivnu reakciju na neuroendokrine markere (neuron specifična enolaza, sinaptofizin) u više od 50% slučajeva. Prognoza im je izrazito loša s prosječnim preživljenjem od 7.7 do 17.1 mjeseci od postavljanja dijagnoze (98,102).

Karcinom nalik limfoepiteliomu je nediferencirani maligni epitelni tumor koji je histološki obilježen sincicijalnim nakupinama tumorskih stanica i prominentnim limfoidnim infiltratom. Do sada je objavljen samo jedan slučaj takvog karcinoma u prostati. Prije postavljanja dijagnoze treba isključiti mogućnost da se radi o širenju tumora iz mokraćnog mjehura (103).

Sarkomatoidni karcinom (karcinosarkom) javlja se u prostati izuzetno rijetko, a oko 50% pacijenata imalo je u anamnezi uobičajeni karcinom prostate koji je liječen zračenjem ili hormonski. U literaturi postoje rasprave radi li se o dva odvojena entiteta no obzirom na veoma slične kliničkopatološke značajke i lošu prognozu često se svrstavaju u istu skupinu (15,104).

U diferencijalnoj dijagnozi adenokarcinoma prostate prvo treba razmotriti slijedeće promjene: PIN, AAH (adenoza), atrofiju, hiperplaziju bazalnih stanica, mezonefričku hiperplaziju, nefrogeni adenom, Cowperove žlijezde, promjene povezane sa zračenjem, hiperplaziju žlijezda verumontanuma, sjemene mjehuriće, kribriformnu hiperplaziju svijetlih stanica, nespecifični granulomski prostatitis, paraganglije, prostatičke infarkte, sklerozirajuću adenozu, ksantom te infiltraciju limfocitima koji imaju izgled „prstena pečatnjaka“ i naravno metastatske tumore (33,105,106).

U razlikovanju ovih promjena koje mogu imitirati karcinom važnu ulogu, uz histološki izgled ima i imunohistokemija (94,96).

1.5.5. KLINIČKI TIJEK BOLESTI

Nakon postavljanja dijagnoze adenokarcinoma prostate određuje se proširenost bolesti tj. da li se radi o lokaliziranoj bolesti ili širenju van prostate. Rak prostate pokazuje sklonost perineuralnom širenju uz ogranke simpatikusa i parasimpatikusa. Daljnjim lokalnim širenjem zahvaća sjemene mjehuriće, a što podrazumijeva povišen rizik lokalnog recidiva bolesti. Potom karcinom može zahvatiti i vrat mokraćnog mjehura te vanjski sfinkter, rektum, mišiće levatore ili zdjeličnu stijenk (57,107,108).

Karcinom prostate prvo metastazira u područne limfne čvorove (obturatorne i unutarnje ilijačne). Patohistološki nalaz invazije limfokapilarnih prostora u materijalu dobivenom radikalnom prostatektomijom u pozitivnoj je korelaciji s ekstrakapsularnim širenjem, većom učestalošću pozitivnih kirurških rubova i metastaza u limfne čvorove

te je stoga loš prognostički čimbenik u prognozi petogodišnjeg preživljenja. Također je u korelaciji s nalazom biokemijskog recidiva tumora. Limfangiogeneza je proučavana u karcinomu prostate, ali njezin prognostički značaj ostao je nejasan te su dobiveni kontradiktorni rezultati. Neka od novijih istraživanja pokazuju da je gustoća peritumoralnih limfnih žila značajan prediktor nalaza invazije u limfne čvorove, u bolesnika s klinički lokaliziranim karcinomom (109,110).

Karcinom se može limfom širiti i u udaljene limfne čvorove, a hematogeno i u druge organe. U kostima se najčešće nalazi metastaza karcinoma prostate (do 90%), a zatim slijede pluća, jetra, pleura i nadbubrežna žlijezda (57).

Određivanjem prognostičkih čimbenika pokušava se predvidjeti tijek i ishod bolesti. Udruženje „College of American Pathologists“ je 1999. godine podijelio prognostičke čimbenike na tri grupe:

U grupi I nalaze se oni koji imaju dokazanu prognostičku vrijednost i rutinski se koriste (razina PSA u serumu, TNM stadij bolesti, histološki gradus izražen pomoću Gleason zbroja i pozitivni kirurški rubovi).

U grupi II su ispitivani čimbenici za koje je potrebna daljnja procjena njihove stvarne prognostičke vrijednosti (volumen tumora u materijalu dobivenom prostatektomijom, volumen tumora nađenog u materijalu dobivenom iglenom biopsijom, histološki podtipovi tumora, DNA ploidijska).

U grupi III su svi preostali čimbenici koji su do sada nedovoljno istraženi da bi se moglo zaključiti o njihovoj stvarnoj prognostičkoj vrijednosti (perineuralna invazija, mikrometastaze u limfne čvorove, neuroendokrini diferencijacija, neovaskularizacija, androgeni receptori, stanje mikrovaskulature, oblik jezgre i tekstura kromatina, te proliferacijski i drugi markeri) (109).

Određivanje stadija bolesti jedan je od najvažnijih postupaka prije liječenja. Svrha takve klasifikacije jest procjena prognoze, odabir najboljeg terapijskog pristupa i praćenje ishoda liječenja. TNM klasifikacija pokazatelj je anatomske proširenosti bolesti i ocjenjuje tri sastavnice: T- primarni tumor; N- regionalne limfne čvorove i M- udaljene metastaze. Također je bitan i stupanj diferenciranosti tumora (Gleason zbroj) (57).

1.5.6. TERAPIJA I PROGNOZA

Postavljaju se brojna pitanja vezana uz liječenje karcinoma prostate. Radikalna prostatektomija i radikalna radioterapija (transkutano zračenje ili ugradnja radioaktivnih implantanata) učinkovit je model liječenja za karcinome ograničene na prostatu.

Tumori prostate u stadiju T1 tj. slučajno otkriveni tumori u uzorcima TUR-a koji su malog volumena prema mnogim urolozima ne zahtijevaju liječenje već samo praćenje jer su potrebne godine dok ne prerastu u klinički manifestnu bolest.

Terapija izbora za bolesnike u stadiju T2 jest radikalna prostatektomija, a pojedina istraživanja govore kako i radioterapija u toj fazi ima istu učinkovitost. U tom stadiju cilj liječenja jest izlječenje bolesti (110-112).

Vanjsko zračenje je stoga terapija izbora u stadiju T3, često uz androgenu deprivacijsku terapiju, posebno kada postoje metastaze u limfne čvorove ili udaljene organe (113).

Desetgodišnje preživljenje za bolesnike u stadiju bolesti T1 i T2 iznosi između 80 i 95%, a za bolesnike s lokalno proširenom bolešću oko 60%. Ako su u trenutku dijagnoze zahvaćeni limfni čvorovi očekivano 10-godišnje preživljenje iznosi do 40%, a kod bolesnika s udaljenim metastazama 10% (57).

Obzirom na prethodno navedene podatke jasno se uočava važnost metoda probira i ranog otkrivanja bolesti, u trenutku dok je još ograničena na prostatu (57,110).

1.5.7. STANIČNA I MOLEKULARNA BIOLOGIJA RAKA PROSTATE

Rak prostate spada u tumore kod kojih dolazi do akumulacije niza mutacija u genima koji su bitni za proliferaciju, staničnu diobu, prijenos signala, staničnu smrt ili popravak oštećenja te posljedično tome dolazi do transformacije normalne stanice u zloćudnu (114).

Najčešće kromosomske promjene nađene su na 7p, 7q, 8p, 8q, 10q, 13q, 16q i Xq. Kao i u slučaju drugih tumora broj identificiranih promjena povećava se sa stadijem bolesti (57,115). Najčešće mutacije vezane uz rak prostate nalaze se u genima: ATBF1, BRCA1, BRCA2, CDKN1B (p27/Kip), CHEK2, CYP17, CYP11B1,

CYP3A4, ELAC/HPC2, EPHB2, GSTs, KLF5, KLF6, MSRI, MYC, NKX3-1, p53, PON1, PTEN, RAS, RNASEL/HPC1, SRD5A2 I VDR, a čiji produkti imaju važne uloge u životu i ciklusu stanice (114,115).

Većina slučajeva raka je sporadična, ali očito je postojanje genskih rizičnih čimbenika te sudjelovanje visokopenetrantnih i niskopenetrantnih gena u formiranju fenotipa za rak prostate.

Gen AR koji kodira androgeni receptor nalazi se na Xq11-12. Progresija tumora prostate neovisna o androgenu uključuje ili ne uključuje androgeni receptor. U putu koji ga uključuje mutirani receptor može biti aktiviran različitim ligandima. U putu koji ne uključuje receptor pokrenut će se molekularni putevi koji utječu na otpuštanje bcl-2 i preživljenje stanica koje mogu neovisno o androgenu prekomjerno lučiti bcl-2. Aktivacija AR-a može se desiti i pomoću prijenosa signala MAP-kinazom, iako je razina androgena niska (114-116).

Prvi ekson gena AR sastoji se od ponavljajućeg slijeda trinukleotida CAG koji varira u duljini. Kraće ponavljanje od 21 jest rizični čimbenik za nastanak adenokarcinoma, a u osoba s uznapredovalim rakom upućuje na to da će se rak ponovno pojaviti (kraća remisija bolesti) (116).

Promjena ekspresije mnogih protoonkogenih doprinosi razvoju i napredovanju karcinoma prostate (117). Često je otkriće prekomjerne ekspresije gena MYC u metastazama. Antiapoptotski protein bcl-2 prekomjerno je eksprimiran u oko polovine tumora, osobito androgen neovisnih. Također su uočene i pojačane ekspresije nekih receptora čimbenika rasta, EGFR, MET, FGFR2 i ESR2 te ETI1A (114).

Tumorsupresorski geni, p53 i PTEN uključeni su u razvoj raka prostate jer gubitak regije 17p i 10q na kojima se oni nalaze uočeni su u uznapredovalim tumorima. I gen RB1, lociran na 13q14, nalazi se na jednoj od najčešće deletiranih regija u raku prostate (118).

Kromosomske regije koje se najčešće gube u raku prostate su 6q, 8p, 10q, 13q i 18q, a u tim regijama se nalaze pojedinačni tumor supresorski geni. U o androgenu neovisnim karcinomima prostate kromosomske regije 7p/q, 8q i Xq su povećane. Neke od ovih aberacija, kao što je gubitak 8q otkrivene su i u PIN-u visokog gradusa. Povećanje 8q povezano je s agresivnijim fenotipom raka prostate (33,57,114).

Tomlins i sur. su prije nekoliko godina otkrili rani, početni korak u tumorigenezi raka prostate. Genska prestrojavanja čiji je rezultat fuzija 5-kraja gena TMPRSS2,

specifičnog za prostatu i ovisnog o androgenu, s 3-krajem gena obitelji ETS transkripcijskih čimbenika. Ta fuzija nalazi se u više od 70% slučajeva raka prostate. Nađena je i fuzija TMPR-SS2-ERG u do 50% tumora. Neke od tih fuzija nađene su i u PIN-u visokog gradusa (119).

Polimorfizmi jednog nukleotida, poznatiji kao SNP, nisu pokazali lokuse visoke penetracije te se pretpostavlja da se predispozicija prenosi putem alela niske penetracije.

Obiteljska anamneza raka prostate doprinosi povećanju rizika za rak, a oko 10% svih slučajeva povezuje se s visokorizičnim nasljednim genskim čimbenicima. Rizik se povećava s brojem oboljelih članova. Tri su kriterija za nasljedni rak prostate: tri ili više bliskih srodnika s rakom prostate, rak u tri ili više generacija i rana pojava u najmanje dva srodnika. Za mnoge karcinome, kao što je karcinom dojke, kolona i bubrega uspješno su otkriveni geni koji imaju predisponirajuću ulogu, ali za rak prostate visoko penetrantni aleli još nisu identificirani. Lokusi koji su potvrđeni u nekoliko studija nalaze se na 8q24, 22q12 i 17q24. Za najmanje 7 regija u genomu pretpostavlja se da sadrže gene za nasljedni rak (120).

Promjene u ekspresiji gena uzrokovane su mnogim epigenetskim procesima, kao što je metilacija DNA i kromosomsko modeliranje. Aberacije u tim procesima vode k abnormalnom obrascu ekspresije gena i značajne su kao i mutacije u inicijaciji i progresiji tumora prostate. Hipermetilacija CpG-otoka gena GTSP1, APC, RASSF1a, Cox i MDR1 prisutna je u više od 90% raka prostate (115,116).

Tumori prostate pokazuju širok raspon kliničkih fenotipova, a molekularne promjene mogu se dogoditi putem velikog broja različitih mehanizama. Prepoznate molekularne promjene koje su povezane s karcinomom prostate za sada nemaju bitan utjecaj na terapiju bolesti, ali mogu pomoći pri predviđanju prognoze bolesti (7,57,115).

1.6. PERIGLANDULARNE PUKOTINE

Periglandularne pukotine se u literaturi nazivaju različitim imenima, retrakcijski atrefakti, retrakcijske pukotine, peritumoralne lakune, periacinarni haloji, "clefting". One se morfološki očituju kao prazni prostori koji djelomično ili u potpunosti okružuju nakupine tumorskih stanica, a lako se uočavaju svjetlosnim mikroskopom na

hemalaun-eozinom obojenim preparatima tumorskog tkiva, bez potrebe za dodatnim metodama bojenja (89,121). Istraživanja provedena na karcinomima kože, debelog crijeva i drugih organa pokazuju da se oko tumorskih nakupina često mogu uočiti tzv. "peritumoralne pukotine" (engl. „clefting“). Prvi su ih opisali Halpert i sur. 1960-tih godina proučavajući adenokarcinom prostate, ali je njihov značaj dugo zanemaran (86). U novije vrijeme Varma i sur. te Krušlin i sur. proučavali su pojavnost periglandularnih pukotina u uzorcima tkiva prostate dobivenih iglenom biopsijom i radikalnom prostatektomijom (87,89-92). Zapaženo je da se opisane pukotine pojavljuju statistički značajno češće u adenokarcinomu prostate u usporedbi s kontrolnom grupom benignih promjena prostate i normalnim tkivom prostate (122,123). Iz istih razloga se smatra da su one pouzdan dodatni dijagnostički kriterij, a što je od velike pomoći kod dijagnoze u malim uzorcima dobivenim iglenom biopsijom.

1.7. TUMORSKA STROMA

Stroma tumora je tkivo koje okružuje tumorske stanice i pruža im funkcionalnu potporu, a arhitektura strome i vanstaničnog matriksa (ECM) je dinamična i mijenja se. Građena je od fibroblasta, miofibroblasta, endotelnih i upalnih stanica koje luče humoralne čimbenike kao što su čimbenici rasta i enzimi koji razgrađuju izvanstanični matriks, kao i različite molekule koje imaju ulogu u regulaciji proliferacije, migraciji, angiogenezi te remodeliranju tkiva i metabolizmu tumora. Za homeostazu strome normalnog tkiva bitna je ravnoteža između molekula ECM-a (124).

U stromi tumora zbivaju se kritične promjene bitne za neoplastični proces. Uočene su promjene u izraženosti glatkomišićnog aktina, vimentina i dezmina u stromi različitih tumora te promjene fenotipa i funkcije fibroblasta. Spomenuti proteini također su eksprimirani i u upali i cijeljenju rana te utječu na diferencijaciju mezenhimalnih stanica. Tijekom nastanka karcinoma ti proteini i druge molekule ECM-a potiču staničnu proliferaciju, upalu, angiogenezu i migraciju stanica (124,125).

Fibroblasti su primarno odgovorni za sintezu, remodeliranje i nakupljanje ECM-a, uključujući kolagene, strukturne proteoglikane, različite proteolitičke enzime i njihove inhibitore te različite faktore rasta. U odgovoru na različite fiziološke signale fibroblasti mijenjaju svoj fenotip i funkciju (125). U različitim tumorima tako

promijenjene fibroblaste nazivali su miofibroblasti, peritumoralni fibroblasti, reaktivne stromalne stanice i fibroblasti povezani s karcinomom. Tako promijenjene stanice često su imale viši proliferacijski indeks i bile okružene fibrilarnim kolagenom.

Takav fenotip strome koji se naziva dezmozplazija uočen je u mnogim tumorima; dojke, gušterače, crijeva, pluća, pa i u raku prostate. Dezmozplazija podrazumijeva hiperplaziju tumorskih fibroblasta (miofibroblasta), pojačano stvaranje vezivnog tkiva, uglavnom kolagenog, sinteze epitelnih faktora rasta, dizorganizaciju obrazaca rasta i povišenu proliferaciju (125-128).

Pojava miofibroblasta dokazana je i u stromi adenokarcinoma prostate. Čini se da je najvažnija uloga miofibroblasta u progresiji tumora promjena neinvazivnog fenotipa tumora u invazivni što je potvrđeno nalazom da pojava miofibroblasta u stromi tumora prethodi invazivnom stadiju karcinoma. Osim što omogućavaju rast i invaziju tumorskim stanicama, miofibroblasti potiču angiogenezu i limfogenezu te štite tumorske stanice od imunog odgovora domaćina. Dokazano je da miofibroblasti pojačano sintetiziraju VEGF (engl. „vascular endothelial growth factor“) (129-133). Proteini vanstaničnog matriksa imaju važnu ulogu u održavanju veza između epitelnih stanica, ali i između epitela i strome te međusobno stromalnih stanica (130). Poremećaj u ekspresiji različitih komponenti vanstaničnog matriksa ima posljedice na rast i širenje tumora. Aktivirani fibroblasti (miofibroblasti) migriraju u premaligno promijenjeno tkivo u kojem sintetiziraju nove komponente matriksa i stvaraju mikrookoliš pogodan za rast tumora. Poznato je da miofibroblasti u reaktivnoj stromi, pa tako i tumorskoj luče kolagene, fibronektin, tenascin i versikan (124,132,133).

1.8. TENASCIN-C

Tenascini su obitelj glikoproteina koji stvaraju ekstremno velike molekule ECM-a u obliku heksagranajućih struktura. Postoji barem pet različitih podjedinica tenascina, a koje se označavaju slovima C, R, W, X i Y, molekularne težine do 300 kDa. Tenascin-C prvi puta je izoliran iz fibroblasta mišjeg embrija, a u stromi tumora je otkriven 1983. godine, u gliomu gdje modulira adheziju stanica za fibronektin i svrstan je u anti-adhezivne proteine vanstanične strome (134). Ekspresija tenascina-C je posebno izražena u vrijeme organogeneze dok je u potpuno razvijenim organima reducirana. Tenascin se ponovo pojavljuje u slučajevima infekcije i tumorigeneze (135).

Dokazano je da je intenzitet ekspresije tenascina-C u glijalnim tumorima mozga i u tumorima dojke povezan s prognozom (136,137). Sličan rezultat dobiven je i u tumorima prostate gdje su najveću ekspresiju tenascina-C imali tumori srednjeg gradusa (Gleason gradusa 3) dok je ekspresija u tumorima visokog gradusa (Gleason gradus 4 i 5) bila slaba (130,131). U prostati je ekspresija tenascina-C rasla od prostatične intraepitelne neoplazije (PIN) niskog stupnja preko PIN-a visokog stupnja do tumora srednjeg gradusa (138,139). Smatra se da u tumorima prostate miofibriblasti sintetiziraju tenascin.

Pojačana ekspresija tenascina u tumorskoj stromi dokazana je i u stromi tumora pluća, jetre, crijeva, maternice i kože i to posebno u području invazivne granice tumora, a zabilježena je i u tumorima grkljana, bubrega i mokraćnog mjehura (141-143).

U neinvazivnim duktalnim tumorima dojke pojačana periduktalna ili stromalna izraženost tenascina bila je povezana s mikroinvazijom (144). U invazivnim tumorima debelog crijeva izrazita ekspresija tenascina-C indicirala je bolju prognozu, iako su adenomi debelog crijeva u usporedbi s tumorima imali slabije izražen tenascin u stromi (145).

1.9. FIBRONEKTIN

Fibronektin je glikoprotein štapičaste strukture, velike molekularne mase koji se kao netopivi glikoproteinski dimer nalazi u vanstaničnom matriksu te ga sintetiziraju fibroblasti, kao i hondrociti, endotelne stanice, makrofazi i pojedine epitelne stanice (146). Uključen je u mnoge stanične procese, kao što je popravak tkiva, embriogeneza, zgrušavanje te migracija stanica i adhezija. On veže stanice i vanstanični matriks, tj. sudjeluje u adheziji stanica za bazalnu membranu (146).

Tri su osnovna tipa fibronektina, a najrasprostranjeniji je tip III koji sadrži receptor s veznim mjestom za integrine i heparin. Postoji u dvije forme, kao netopivi glikoprotein ECM-a i kao topivi disulfidni dimer u plazmi.

Ekspresija fibronektina, kao i njegova uloga u nastanku i širenju tumora proučavana je u različitim karcinomima. U karcinomima larinksa uočena je visoka ekspresija u stromi invazivne fronte tumora (147). Smatra se da promjena ekspresije fibronektina ima važnu ulogu u agresivnosti i prognozi adenokarcinoma pluća (147,148).

Ekspresija fibronektina je u karcinomu dojke, prema nekim radovima, u pozitivnoj korelaciji s nastankom metastaza u limfnim čvorovima (137).

Na staničnim linijama karcinoma prostate istraživani su utjecaji kolagena I i fibronektina na adheziju stanica i organizaciju citoskeleta (146,149,150). Fornaro i sur. (150) pokazali su da vezanje integrina s fibronektinom stimulira specifične signale koji sprječavaju apoptozu u staničnoj liniji PC3 karcinoma prostate (149).

1.10. GALEKTIN-3

Galektin-3 je član obitelji lektina, a identificirano je 14 podtipova. Galektin-3 je glikoprotein veličine 30kDa za koji je gen smješten na 14 q21-q22, a ekspimiran je u jezgri, citoplazmi i mitohondrijima te u ECM-u. Stvara veze s drugim molekulama vanstaničnog matriksa. Galektin-3 uključen je u procese stanične adhezije, stanične aktivacije, stanični rast i diferencijaciju te stanični ciklus i apoptozu (151).

U pojedinim istraživanjima pronađena je povišena ekspresija galektina-3 u nekim tumorima te sklonost istih prema nastanku metastaza. U karcinomima prostate dobiveni su višeznačni rezultati, opisana je dvojna uloga galektina-3, ovisno o mjestu

ekspresije. Jezgrena ekspresija galektina povezana je s njegovom antitumorskom ulogom, a ekspresija u citoplazmi pogodovala je napredovanju tumora (151,152). Van der Brule (153) se u svom radu osvrnuo na kontradiktorne rezultate dobivene u istraživanju ekspresije galektina u različitim tumorima. Naglasio je da se galektin-3 tijekom progresije karcinoma prostate cijepa i da bi odnos čiste forme galektina-3 i njegovih produkata mogao imati ulogu u prognozi širenja tumora (153). Otkriveno je i da galektin sudjeluje u stabilizaciji mitohondrija te inhibira apoptozu uzrokovanu proapoptotskim antitumorskim lijekovima. Na taj način sudjeluje u stvaranju rezistencije na terapiju (154).

2. HIPOTEZA

Periglandularne pukotine u adenokarcinomu prostate nastaju zbog promjena u izraženosti proteina vanstaničnog matriksa tumora. Izraženost adhezijskih molekula fibronektina i galektina-3 u stromi karcinoma prostate se smanjuje, a izraženost tenascina-c, kao anti-adhezijske molekule raste, a što doprinosi nastanku periglandularnih pukotina.

3. SVRHA I CILJEVI RADA

Novija istraživanja ukazuju da je za razvoj i širenje tumora podjednako važna i epitelna i stromalna komponenta. U većini tumora međusobni odnos tih dviju komponenti određuje ponašanje tumora. Reaktivna stroma tumora građena je od fibroblasta, miofibroblasta, endotelnih i upalnih stanica. Komponente strome potiču angiogenezu i aktiviraju tumorske stanice te igraju važnu ulogu u rastu i širenju tumora. Pojedini autori su dokazali da tumorske epitelne stanice imaju sposobnost aktiviranja fibroblasta i njihovog pretvaranja u miofibroblaste. Miofibroblasti sintetiziraju mnoge proteine strome koji su važni za nastanak međustaničnih veza, kao i veza između strome i epitela. Povećana razina i aktivnost miofibroblasta dokazana je i u stromi adenokarcinoma prostate. Miofibroblasti mogu djelovati na stanice tumora direktno ili preko sintetiziranih molekula.

U ovom istraživanju određivana je izraženost proteina vanstaničnog matriksa tenascina-C, fibronektina i galektina-3 u stromi karcinoma prostate i u stromi prostate s benignom hiperplazijom te njihov odnos prema periglandularnim pukotinama.

Na temelju postavljene hipoteze ciljevi ovog istraživanja su:

1. Odrediti izraženost proteina vanstaničnog matriksa tenascina-C, fibronektina i galektina-3 u stromi adenokarcinoma prostate i benignoj hiperplaziji prostate (BHP) te usporediti međusoban odnos izraženosti istih proteina u oba navedena stanja.
2. Usporediti povezanost promjene izraženosti proteina vanstaničnog matriksa (tenascina-C, fibronektina i galektina-3) s pojavom periglandularnih pukotina u adenokarcinomu prostate i BHP.
3. Usporediti promjenu izraženosti proteina vanstaničnog matriksa (tenascina c, fibronektina i galektina-3) u odnosu na dob, Gleason zbroj i proširenost tumora u adenokarcinomu prostate te u odnosu na dob kod BHP.
4. Odrediti prisutnost limfokapilarnih prostora u adenokarcinomu prostate zbog razlikovanja od periglandularnih pukotina.

4. BOLESNICI I METODE

4.1. BOLESNICI

U istraživanju je korišten arhivski materijal dobiven nakon radikalne prostatektomije i adenektomije. Histološki su u uzorcima postavljene dijagnoze adenokarcinoma i benigne hiperplazije prostate, na Kliničkom zavodu za patologiju «Ljudevit Jurak» Kliničkog bolničkog centra «Sestre milosrdnice» u Zagrebu.

Analizirana su 52 uzorka tkiva prostate s adenokarcinomom, nakon radikalne prostatektomije, a koji su odabrani tako da uz tumor sadrže i tkivo prostate koje nije zahvaćeno tumorom. Analizirano je i 28 uzoraka tkiva prostate s BHP, nakon adenektomije, koji su korišteni kao kontrolna skupina. Uzorci su odabrani uzastopce u periodu od 01.01.2006. godine.

Bolesnici s adenokarcinomom prostate bili su u dobi od 51 do 76 godina (prosječno 63.3 godina), a oni s BHP u dobi od 53 do 82 godine (prosječno 64.4 godina).

Gleason zbroj i Gleason uzorak adenokarcinoma prostate bolesnika uključenih u istraživanje prikazan je u tablici 1.

Tablica 1. Udio pojedinačnog Gleason zbroja u istraživanom uzorku.

Gleason zbroj	Učestalost	Udio (%)	Kumulativni udio
5	3	5,8	5,8
6	12	23,1	28,8
7 (3+4)	21	40,4	69,2
7 (4+3)	7	13,5	82,7
8	9	17,3	100,0
Total	52	100,0	

Najčešći Gleason uzorak bio je 3. U 43 (82.7%) tumora jedan ili oba Gleason uzorka bila su 3. U 12 (23.1%) tumora oba Gleason uzorka bila su 3. Slijedeći najčešći Gleason uzorak bio je 4, u 38 (71.2%) tumora jedan ili oba Gleason uzorka bila su 4.

U područjima koja su analizirana na izraženost tenascina-C, fibronektina i galektina-3, najčešći Gleason uzorak je bio 3, 35 prereza (67.3%), dok je uzorak 4 analiziran u preostalih 17 (32.7%) prereza.

pTNM stadij analiziranih adenokarcinoma prostate prikazan je u tablici 2.

Tablica 2. pTNM stadij analiziranih tumora.

T klasifikacija	Učestalost	Udio (%)	N klasifikacija	Učestalost	Udio (%)
2	35	67,3	0	45	86,5
3	17	32,7	1	7	13,5
Ukupno	52	100,0	Ukupno	52	100,0

U 35 (67.3%) bolesnika uključenih u istraživanje pTNM stadij je bio T2, odnosno tumor je bio ograničen na prostatu, dok je u 17 (32.7%) bolesnika tumor bio u stadiju T3 odnosno proširio se izvan prostate ili je infiltrirao sjemene mjehuriće. U 7 (13.5%) bolesnika nađene su metastaze u limfne čvorove, a u 45 (86.5%) infiltracija limfnih čvorova nije nađena.

4.2. METODE

Materijal je obrađen standardnom histološkom metodom koja uključuje fiksaciju tkiva u 10% puferiranom formalinu, uklapanje u parafinske blokove, rezanje na debljinu 5 μ m, deparafinizaciju i bojenje standardnom metodom hemalaun eozinom (HE).

4.2.1. HISTOLOŠKA ANALIZA

Prisutnost i proširenost periglandularnih pukotina određivani su pomoću svjetlosnog mikroskopa tako da je pod velikim povećanjem (400x) mikroskopa pregledano 30 žljezda iz područja koje je prethodno izabrano pod malim povećanjem (40x) i označeno kao područje s najizraženijim periglandularnim pukotinama. Na

temelju zastupljenosti periglandularnih pukotina formirane su tri grupe (84):

1. grupa u kojoj se periglandularne pukotine ne nalaze ili zahvaćaju manje od 50% opsega žlijezda.
2. grupa u kojoj periglandularne pukotine zahvaćaju više od 50% opsega žlijezda, ali ih se nalazi u manje od 50% tumorskih žlijezda.
3. grupa u kojoj periglandularne pukotine zahvaćaju više od 50% opsega žlijezde i nalazi ih se u više od 50% tumorskih žlijezda.

4.2.2. IMUNOHISTOKEMIJSKA ANALIZA

Imunohistokemijska analiza strome tumora i strome u benignoj hiperplaziji na tenascin-C, fibronektin, galektin-3 i D2-40 učinjena je LSAB metodom kao vizualizacijskim sistemom na Dako TechMate TM automatiziranom stroju za imunohistokemijsko bojenje, uz upotrebu streptavidin imunoperoksidaza MSIP protokola.

U imunohistokemijskoj obradi upotrebljavana su monoklonska protutijela na tenascin-C (monoklonalni mišji; klon 49; razrjeđenje 1:100; Novocastra Laboratories, Velika Britanija), fibronektin (monoklonalni mišji; klon AV61; razrjeđenje 1:100; Novocastra Laboratories, Velika Britanija), galektin-3 (monoklonalni mišji; klon 9C4; razrjeđenje 1:100; Novocastra Laboratories, Velika Britanija) i D2-40 (monoklonalni mišji; klon 49; razrjeđenje 1:100; Novocastra Laboratories, Velika Britanija).

Kao pozitivne kontrole korišteni su: za tenascin C – pločasti karcinom (pozitivna reakcija u stromi tumora), za fibronektin – tkivo bubrega (pozitivna reakcija u stromi bubrega), za galektin-3 – tkivo debelog crijeva (pozitivna reakcija u crijevnom epitelu, u jezgri i citoplazmi), za D2-40 – tkivo prostate (pozitivna reakcija u endotelu limfnih prostora).

Rezultati imunohistokemijske analize za tenascin-C, fibronektin i galektin-3 prikazani su semikvantitativno određujući postotak imunoreaktivnih stanica. Postotak imunoreaktivnih stanica određivan je u područjima u kojima se određivala pojavnost periglandularnih pukotina, na vidnom polju velikog povećanja (400x). Označavan je kao: 0, za odsutnost reakcije; 1, za slabo izraženu reakciju, do 33% pozitivnih

stanica; 2, za umjereno izraženu reakciju, od 33% do 66% pozitivnih stanica; 3, za jako izraženu reakciju, preko 66% pozitivnih stanica.

Prisutnost limfnih žila određivana je na preparatima bojenim s D2-40, pregledavanjem čitavog odabranog prereza tumora, pod manjim povećanjem mikroskopa (100x).

4.2.3. STATISTIČKA ANALIZA

Podaci su prikazani tablično i grafički. Napravljena je deskriptivna statistika s odgovarajućim prikazima centralne tendencije. Smimironov-Kolmogorovljevim testom je napravljena analiza raspodjele podataka te su se shodno dobivenim rezultatima primjenili odgovarajući neparametrijski testovi: u analizi kategorijskih vrijednosti Pearsonov X² test, a u analizi kvantitativnih vrijednosti Spearmanov koeficijent ranka korelacije rho i Mann-Whitney U test. U analizi se koristila programska podrška IBM SPSS Statistics verzija 19.0.0.1 (www.spss.com).

Sve p vrijednosti manje od 0,05 smatrane su značajnima.

5. REZULTATI I STATISTIČKA ANALIZA REZULTATA

Proširenost periglandularnih pukotina u pregledanim uzorcima karcinoma prostate i BHP prikazana je u tablici 3 te na slici 2 i 3.

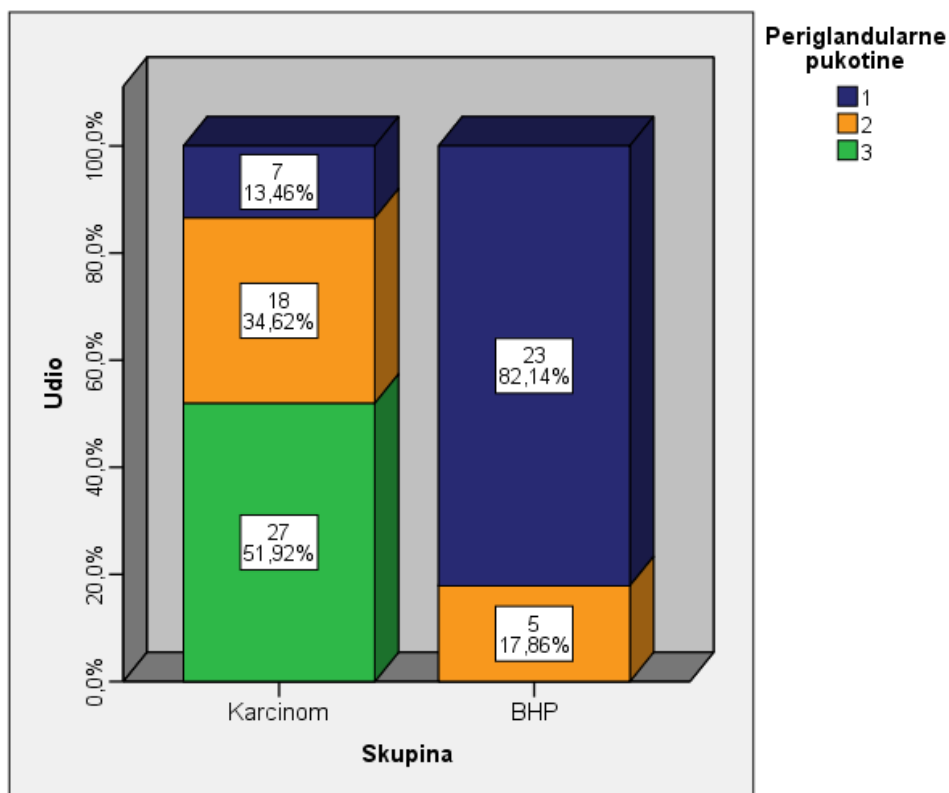
Tablica 3. Izraženost periglandularnih pukotina u adenokarcinomu i BHP.

			Periglandularne pukotine			Ukupno
			1°	2°	3°	
Skupina	Karcinom	N	7	18	27	52
		%	13,5%	34,6%	51,9%	100,0%
	BHP	N	23	5	0	28
		%	82,1%	17,9%	0%	100,0%
Ukupno	N	30	23	27	80	
	%	37,5%	28,8%	33,8%	100,0%	

X2 test

	Vrijednost	df	P
Pearsonov hi kvadrat	39,210	2	<0,001
Ukupno ispitanika	80		

1. °periglandularne pukotine se ne nalaze ili zahvaćaju manje od 50% opsega žlijezda.
2. °°periglandularne pukotine zahvaćaju više od 50% opsega žlijezda, ali ih se nalazi u manje od 50% tumorskih žlijezda.
3. °°°periglandularne pukotine zahvaćaju više od 50% opsega žlijezde i nalazi ih se u više od 50% tumorskih žlijezda.

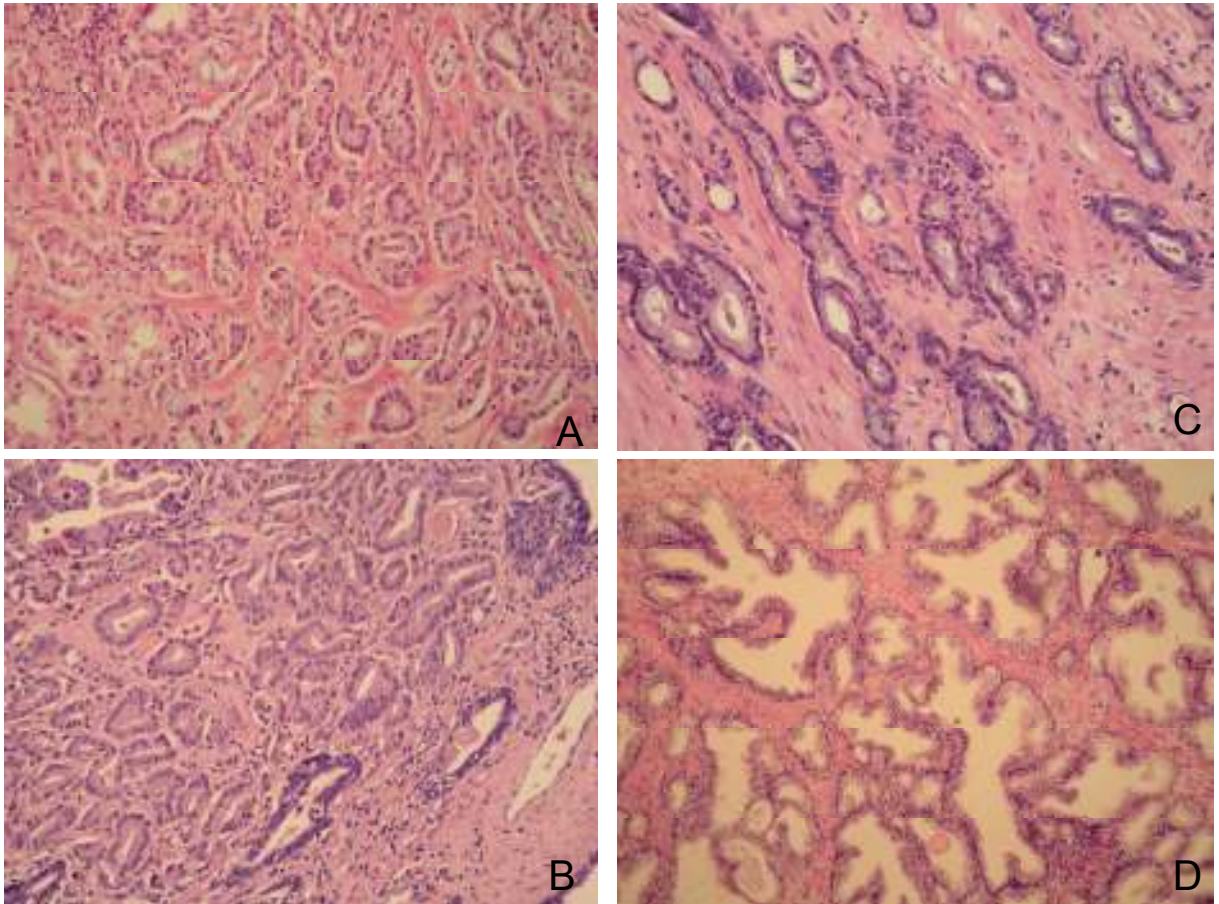


Slika 2. Izraženost periglandularnih pukotina, po skupinama (od 1-3), za adenokarcinom i BHP.

1. °periglandularne pukotine se ne nalaze ili zahvaćaju manje od 50% opsega žlijezda.
2. °°periglandularne pukotine zahvaćaju više od 50% opsega žlijezda, ali ih se nalazi u manje od 50% tumorskih žlijezda.
3. °°°periglandularne pukotine zahvaćaju više od 50% opsega žlijezde i nalazi ih se u više od 50% tumorskih žlijezda.

Statističkom analizom rezultata izraženosti periglandularnih pukotina nađene su statistički značajne razlike u retrakcijskim pukotinama između ispitivanih skupina, karcinoma i BHP (χ^2 -test, $p < 0,001$). Periglandularne pukotine statistički su značajno češće izražene u karcinomu prostate nego u BHP ($p \leq 0,001$).

Dvadesetisedam (51.9%) pregledanih uzoraka svrstano je u skupinu 3. U skupinu 2 svrstano je 18 (34.6%) uzoraka adenokarcinoma prostate, a u skupini 1 nalazilo se tek 7 (13.5%). U istoj skupini nalazila se većina uzoraka s BHP, 23 (82.2%), dok se ostatak uzoraka, 5 (17.9), nalazio u skupini 2, a ni jedan uzorak nije svrstan u skupinu 3.



Slika 3. Periglandularne pukotine u karcinomu prostate (HEx200); A) jako izražene periglandularne pukotine (3); B) umjereno izražene (2); C) slabo izražene (1) i D) u BHP (HEx100) koja nema periglandularnih pukotina.

Rasprostranjenost limfokapilarnih prostora prikazana je u tablici 4 i slikama 4, 5, 6 i 7.

Tablica 4. Broj limfnih prostora u tumoru i u peritumoralnom tkivu te limfnih prostora koji su oponašali periglandularne pukotine.

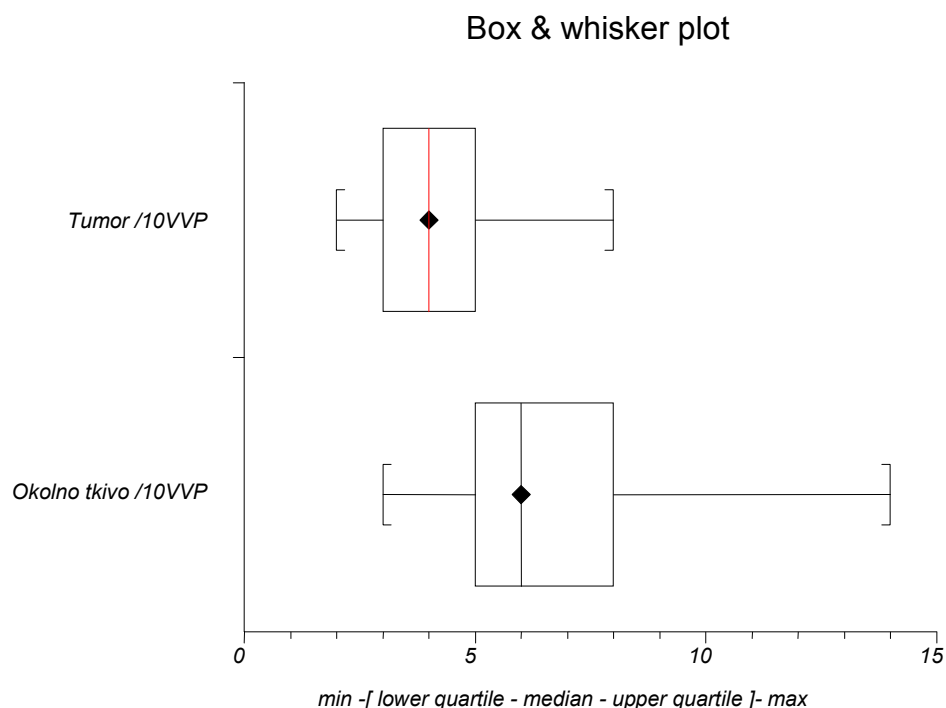
Naslov	Broj (valid data)	Najveći	Gornja kvartila	Medijan	Doljna kvartila	Najmanji
L.Ž. u prostati [°]	52	14	8	6	5	3
L.Ž. u tumoru ^{°°}	52	8	5	4	3	2
L. Ž. koje imitiraju pukotine ^{°°°}	52	6	1	0	0	0
L.Ž. u tumoru s najizraženijim pukotinama ^{°°°°}	52	5	2	1	0	0

[°] Broj limfnih prostora u okolnom tkivu prostate/10VVP (velikih vidnih povećanja)

^{°°} Broj limfnih prostora u tumorskom tkivu /10VVP


^{°°°} Broj limfnih prostora koji su oponašali periglandularne pukotine, na cijelom prerezu

^{°°°°} Broj limfnih prostora u području 30 tumorskih žlijezda s najizraženijim pukotinama



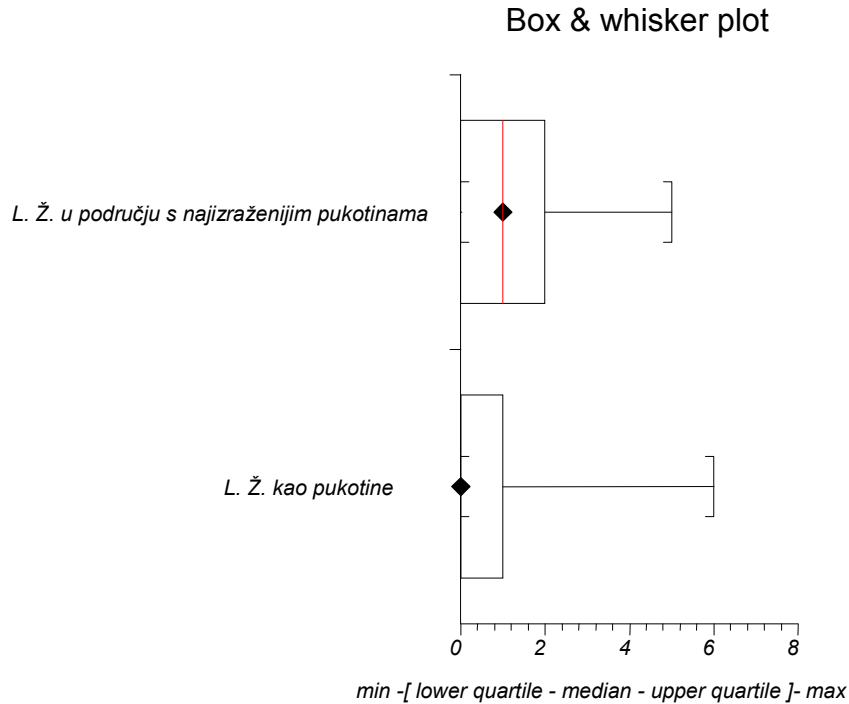
P < 0,001

Slika 4. Odnos broja limfokapilarnih prostora u tumoru i okolnom tkivu.



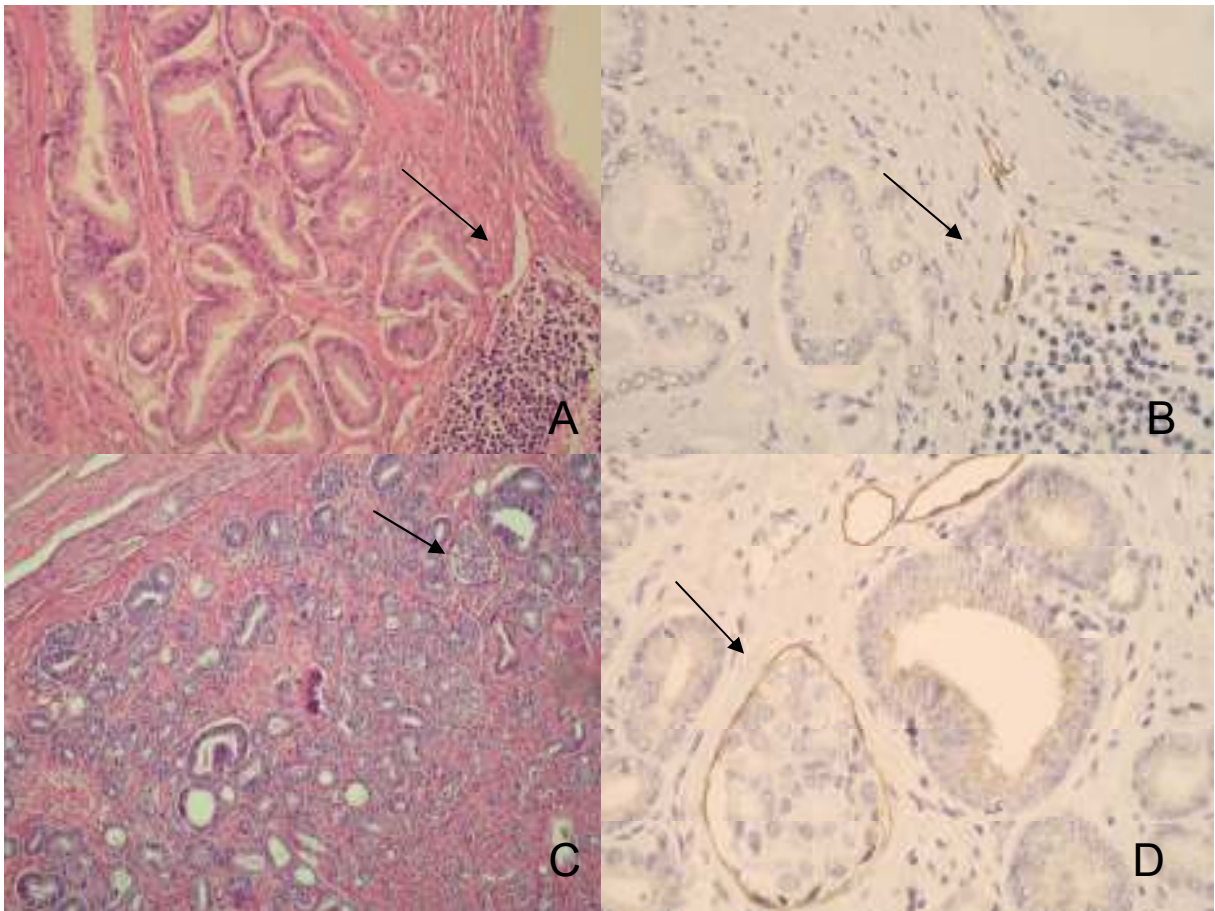
$P < 0,001$

Slika 5. Odnos broja limfokapilarnih prostora koji su oponašali periglandularne pukotine (L. Ž. kao pukotine) i limfokapilarnih prostora u tumoru (L. Ž. u tumoru /10VVP).



Slika 6. Odnos broja limfokapilarnih prostora koji su oponašali periglandularne pukotine (L. Ž. kao pukotine) i limfokapilarnih prostora unutar područja 30 tumorskih žlijezda s najizraženijim pukotinama (L. Ž. u području s najizraženijim pukotinama).

Broj limfnih prostora (žila) u peritumoralnom tkivu prostate brojanih na 10 VVP iznosio je između 3 i 14, uz srednju vrijednost 6. Broj limfnih žila u tumoru brojanih na 10 VVP iznosio je između 2 i 8, uz srednju vrijednost 4. Iz navedenog proizlazi da je srednja vrijednost broja limfnih prostora statistički značajno manja u tumoru nego u okolnom tkivu prostate ($P < 0,001$). Broj limfnih žila u području tumora s najizraženijim periglandularnim pukotinama iznosio je između 0 i 5, uz srednju vrijednost 1. Broj limfnih žila koje su oponašale periglandularne pukotine u tumoru iznosio je između 0 i 6, uz srednju vrijednost 0 tj. uz značajnu statističku vjerojatnost može se zaključiti da periglandularne pukotine ne predstavljaju limfokapilarne prostore ($P < 0,001$).



Slika 7. A) Tumorske žlijezde s periglandularnim pukotinama uz koje su limfokapilarni prostori (HE x100); B) isti prikaz imunohistokemijski obilježen s D2-40 (400x); C) HE prikaz limfokapilarne invazije unutar karcinoma; D) bojenje s D2-40 (400x).

Izraženost istraživanih proteina vanstaničnog matriksa (tenascin-c, fibronektin, galektin-3) u epitelu karcinoma i BHP, u području najizraženijih periglandularnih pukotina, prikazani su u tablicama 5, 6, 7 i 8 te slikama 8, 9 i 10.

Tablica 5. Izraženost tenascina-c u epitelu tumorskih žlijezda i BHP, u području s najizraženijim periglandularnim pukotinama.

			tenascin C- epitel **			Ukupno
			0	1	2	
Skupina	Karcinom	N	20	27	5	52
		%	38,5%	51,9%	9,6%	100,0%
	BHP	N	13	12	3	28
		%	46,4%	42,9%	10,7%	100,0%
Ukupno		N	33	39	8	80
		%	41,3%	48,8%	10,0%	100,0%

X2 test

	Vrijednost	df	P
Pearsonov hi kvadrat	,609	2	0,738
Ukupno ispitanika	80		

**0- bez reakcije

1- ≤ 33% pozitivnih stanica

2- ≥33% ≤ 66% pozitivnih stanica

3- ≥ 66% pozitivnih stanica

Statistički nije nađena značajna razlika u intenzitetu obojenja epitela tumora i epitela BHP s tenascinom C (χ^2 -test, p=0,738).

Nađena je statistički značajna razlika u intenzitetu obojenja epitela tumora i epitela BHP za fibronektin (χ^2 -test, p=0,017) i galektin-3 (χ^2 -test, p=0,029).

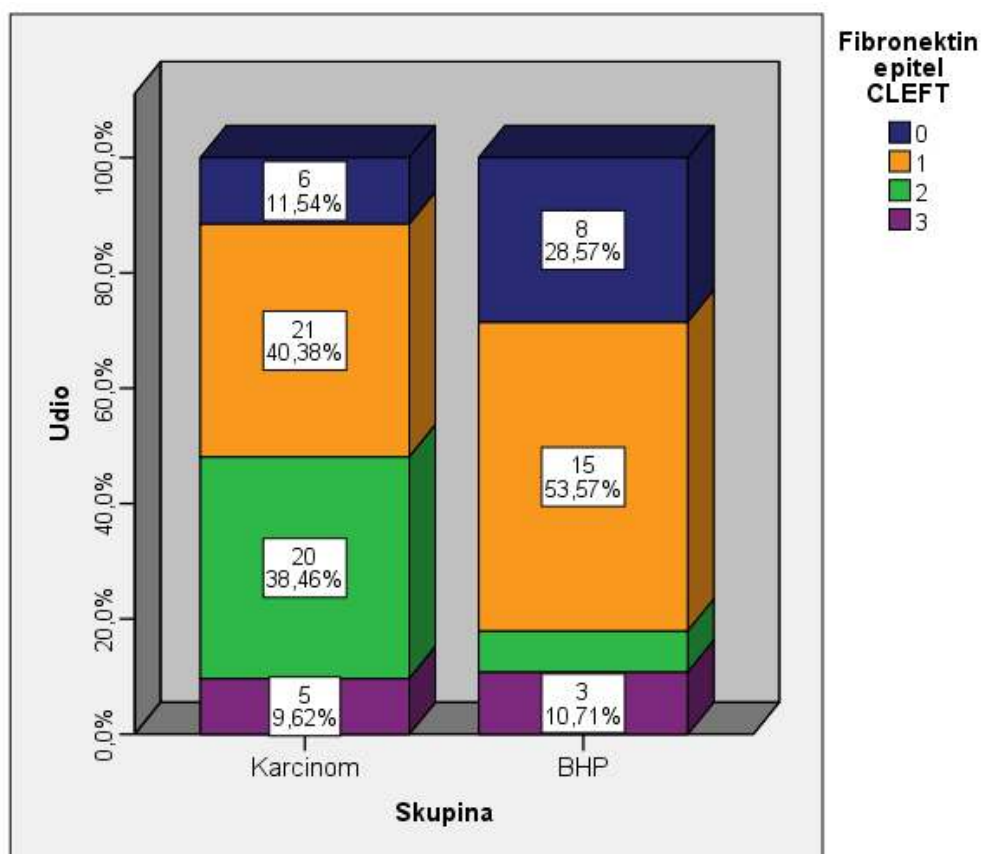
Tablica 6. Izraženost fibronektina u epitelu tumorskih žlijezda i BHP, u području s najizraženijim periglandularnim pukotinama.

			Fibronektin -epitel **				Ukupno
			0	1	2	3	
Skupina	Karcinom	N	6	21	20	5	52
		%	11,5%	40,4%	38,5%	9,6%	100,0%
Skupina	BHP	N	8	15	2	3	28
		%	28,6%	53,6%	7,1%	10,7%	100,0%
Ukupno		N	14	36	22	8	80
Ukupno		%	17,5%	45,0%	27,5%	10,0%	100,0%

X2 test

	Vrijednost	df	P
Pearsonov hi kvadrat	10,234	3	0,017
Ukupno ispitanika	80		

**kao u tablici 5.



P=0,017

**kao u tablici 5.

Slika 8. Izraženost fibronektina u epitelu tumorskih žlijezda i BHP.

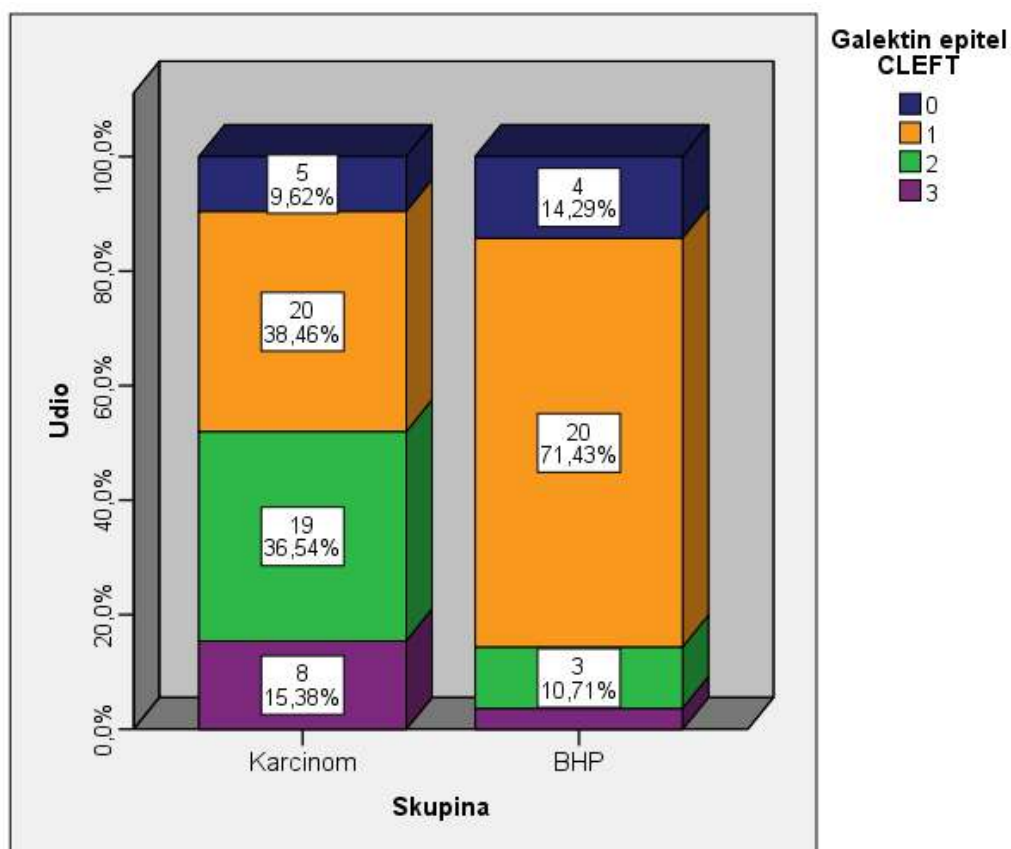
Tablica 7. Izraženost galektina-3 u epitelu tumorskih žlijezda i BHP, u području s najizraženijim periglandularnim pukotinama.

			Galektin- epitel **				Ukupno
			0	1	2	3	
Skupina	Karcinom	N	5	20	19	8	52
		%	9,6%	38,5%	36,5%	15,4%	100,0%
Skupina	BHP	N	4	20	3	1	28
		%	14,3%	71,4%	10,7%	3,6%	100,0%
Ukupno		N	9	40	22	9	80
		%	11,3%	50,0%	27,5%	11,3%	100,0%

X2 test

	Vrijednost	df	P
Pearsonov hi kvadrat	10,980	3	0,012
Ukupno ispitanika	80		

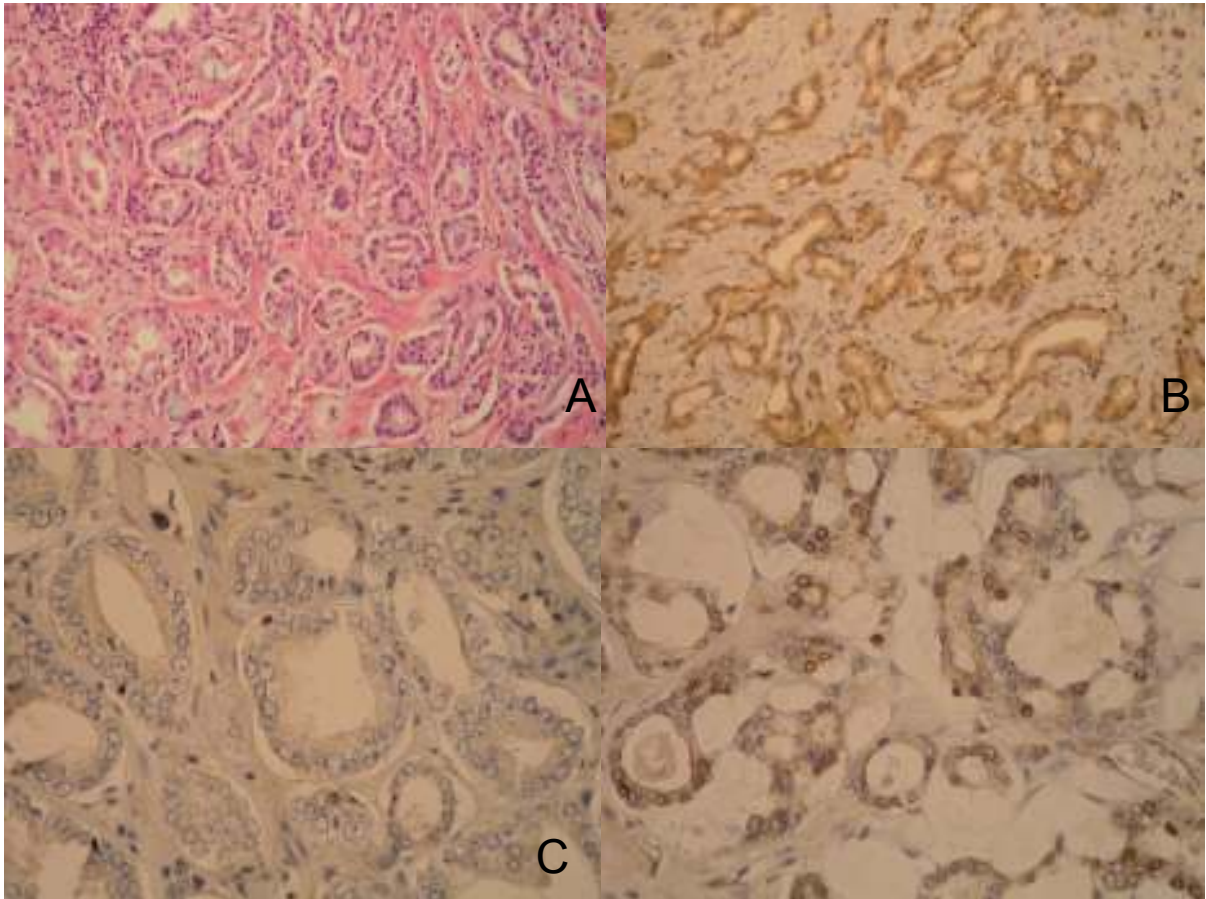
**kao u tablici 5.



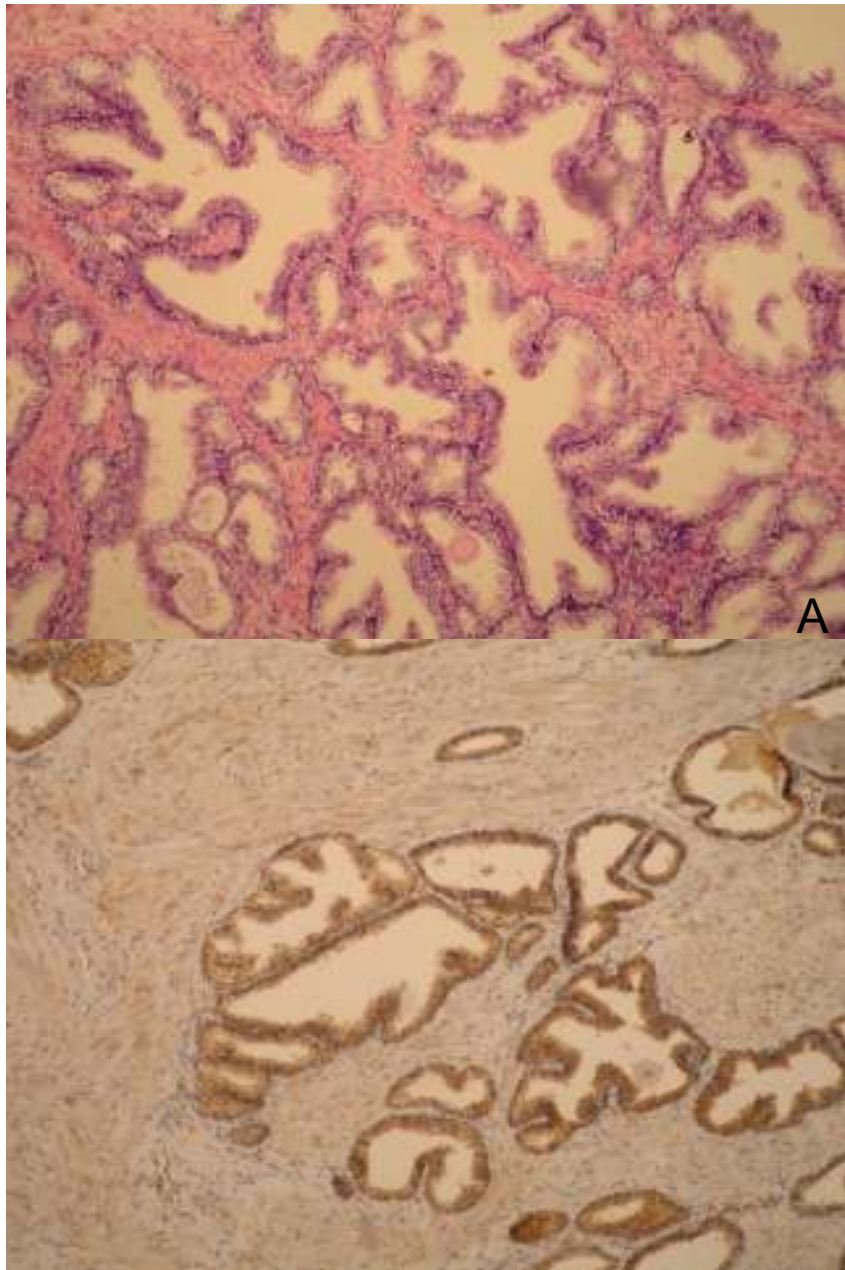
P=0,012

**kao u tablici 5.

Slika 9. Izraženost galektina u epitelu tumorskih žlijezda i BHP.



Slika 10. A) Žlijezde tumora s najizraženijim periglandularnim pukotinama (HE x200); B) Imunohistokemijsko bojenje u epitelu tumorskih stanica, galektin-3, pozitivna reakcija (3+) (200x); C) tenascin-c, slaba reakcija (1+) (400x); D) fibronektin, umjereno jaka reakcija (2+) (400x).



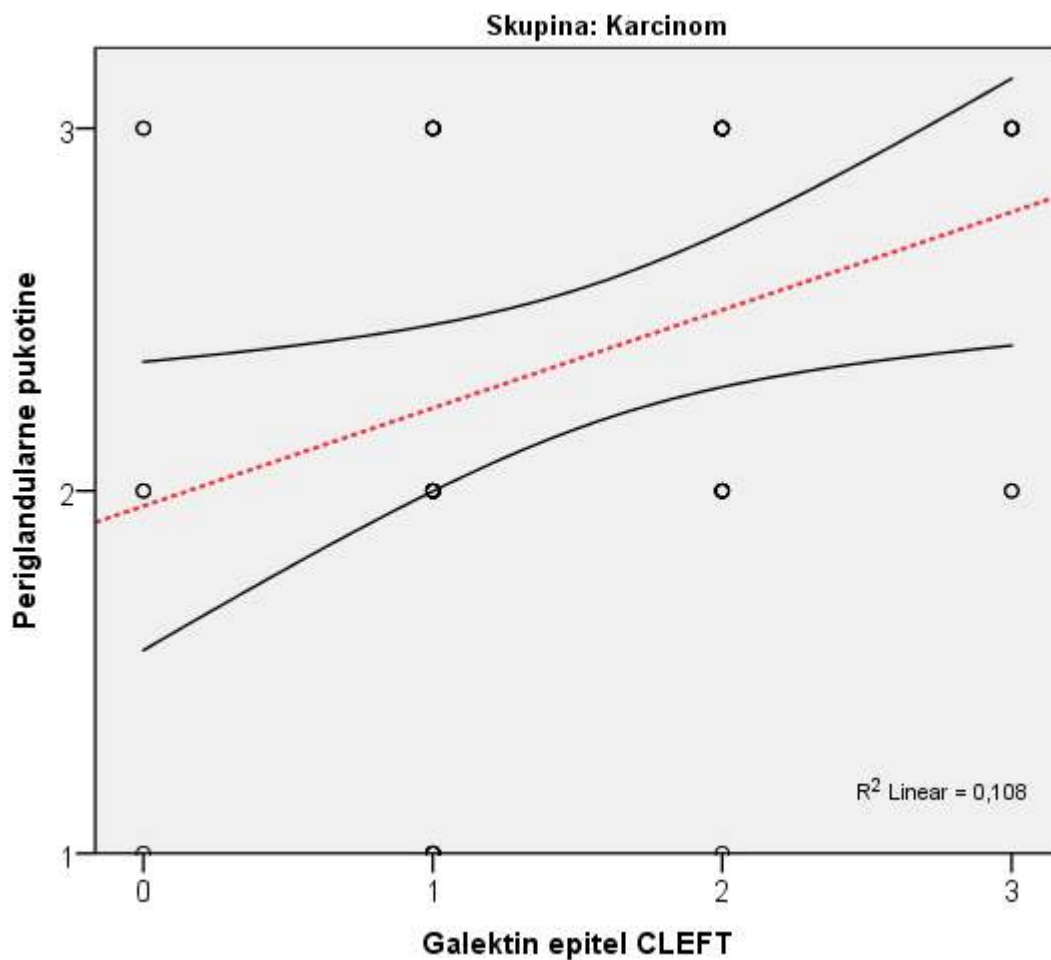
Slika 11. A) Žlijezde s BHP (HEx100); B) Imunohistokemijsko bojanje, galektin-3, izražena reakcija (3+) (100x).

Izraženost navedenih proteina (tenascin-c, fibronektin, galektin-3) u epitelu tumora i BHP, a u odnosu na izraženost periglandularnih pukotina prikazana je u tablici 8 i na slici 12.

Tablica 8. Korelacija odnosa periglandularnih pukotina s izraženošću proteina tenascina-c, fibronektina i galektina-3 u adenokarcinomu prostate i BHP.

Korelacija s cleftingom (retrakcijskim pukotinama): Spearmanov korelacijski koeficijent		Karcinom	BHP
tenascin C epitel CLEFT	Korelacijski koeficijent rho	-0,120	0,000
	P	0,397	1,000
	N	52	28
Fibronektin epitel CLEFT	Korelacijski koeficijent rho	0,136	0,089
	P	0,336	0,652
	N	52	28
Galektin epitel CLEFT	Korelacijski koeficijent rho	0,336	-0,348
	P	0,015	0,069
	N	52	28

CLEFT= peritumoralne pukotine.



CLEFT= peritumoralne pukotine.

Slika 12. Korelacija odnosa periglandularnih pukotina s izraženošću galektina-3 u adenokarcinomu prostate i BHP.

Nađena je statistički značajna pozitivna korelacija između stupnja retrakcijskih pukotina i ekspresije galektina-3 u epitelu karcinoma (Spearmanov korelacijski koeficijent, $p=0.015$) dok takva korelacija za tenascin-c i fibronektin nije nađena.

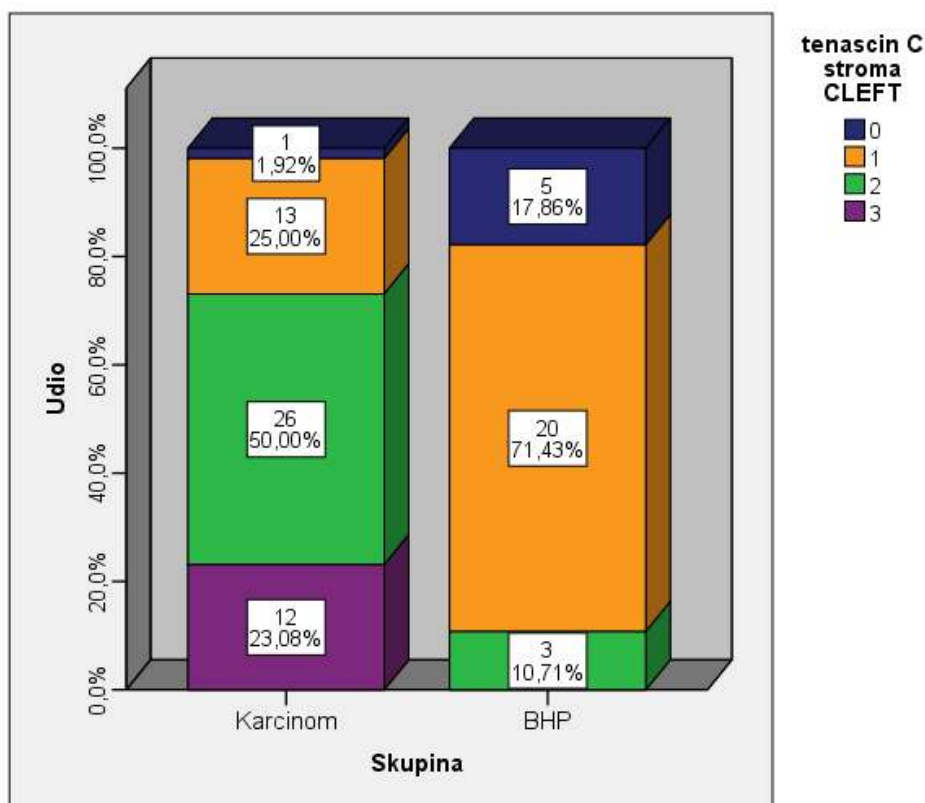
Izraženosti istraživanih proteina vanstaničnog matriksa (tenascin-c, fibronektin, galektin-3) u stromi karcinoma i BHP prikazani su u tablicama 9, 10 i 11 te slikama 13, 14, 15, 16 i 17.

Tablica 9. Izraženost tenascina-c u stromi tumora i BHP.

			tenascin C stroma CLEFT				Ukupno
			0	1	2	3	
Skupina	Karcinom	N	1	13	26	12	52
		%	1,9%	25,0%	50,0%	23,1%	100,0%
Skupina	BHP	N	5	20	3	0	28
		%	17,9%	71,4%	10,7%	,0%	100,0%
Ukupno		N	6	33	29	12	80
Ukupno		%	7,5%	41,3%	36,3%	15,0%	100,0%

X2 test

	Vrijednost	df	P
Pearsonov hi kvadrat	29,882 ^a	3	<0,001
Ukupno ispitanika	80		



p<0,001 CLEFT= peritumoralne pukotine.

Slika 13. Izraženost tenascina-c u stromi tumora i BHP

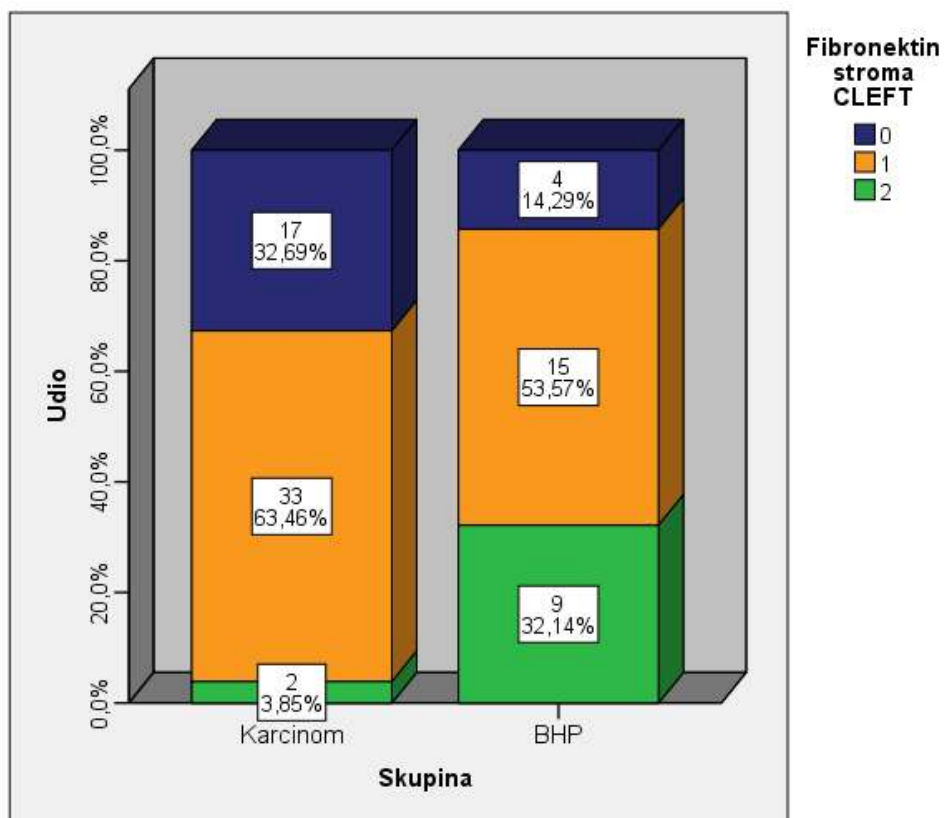
Tablica 10. Izraženost fibronektina u stromi tumora i BHP.

			Fibronektin stroma CLEFT			Ukupno
			0	1	2	
Skupina	Karcinom	N	17	33	2	52
		%	32,7%	63,5%	3,8%	100,0%
Skupina	BHP	N	4	15	9	28
		%	14,3%	53,6%	32,1%	100,0%
Ukupno		N	21	48	11	80
Ukupno		%	26,3%	60,0%	13,8%	100,0%

X2 test

	Vrijednost	df	P
Pearsonov hi kvadrat	13,244	2	0,001
Ukupno ispitanika	80		

CLEFT= peritumoralne pukotine.



P=0,001

CLEFT= peritumoralne pukotine.

Slika 14. Izraženost fibronektina u stromi tumora i BHP

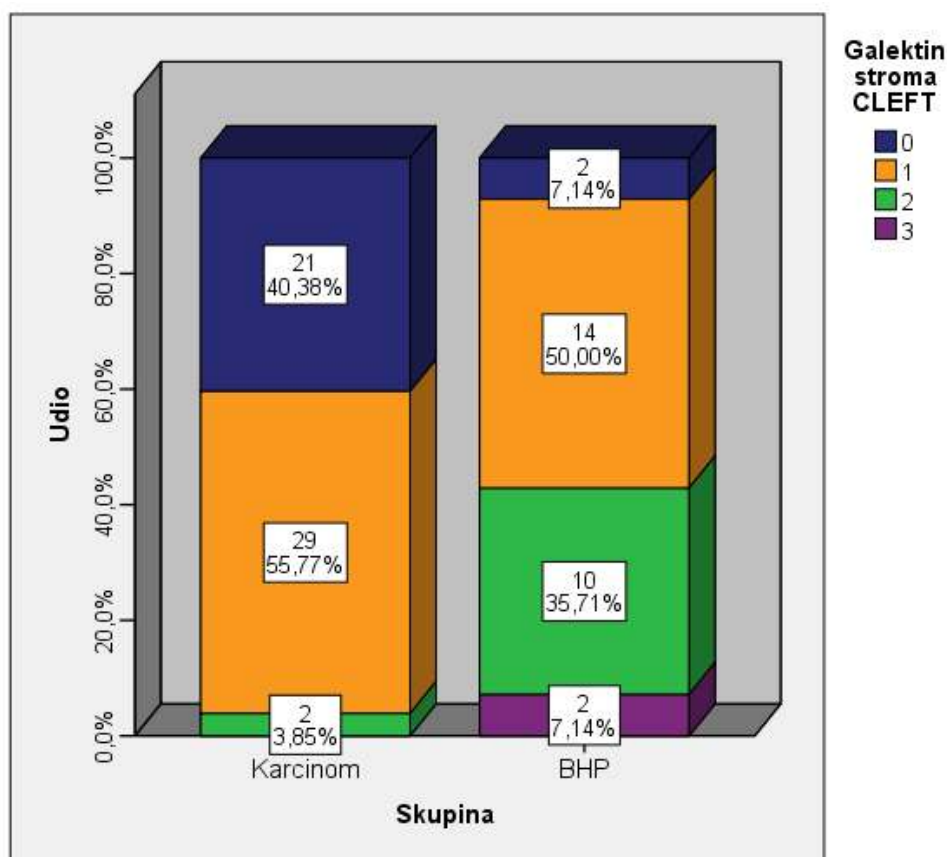
Tablica 11. Izraženost galektina-3 u stromi tumora i BHP.

			Galektin stroma CLEFT				Ukupno
			0	1	2	3	
Skupina	Karcinom	N	21	29	2	0	52
		%	40,4%	55,8%	3,8%	0,0%	100,0%
Skupina	BHP	N	2	14	10	2	28
		%	7,1%	50,0%	35,7%	7,1%	100,0%
Ukupno		N	23	43	12	2	80
Ukupno		%	28,8%	53,8%	15,0%	2,5%	100,0%

X2 test

	Vrijednost	df	P
Pearsonov hi kvadrat	23,145	3	<0,001
Ukupno ispitanika	80		

CLEFT= peritumoralne pukotine.

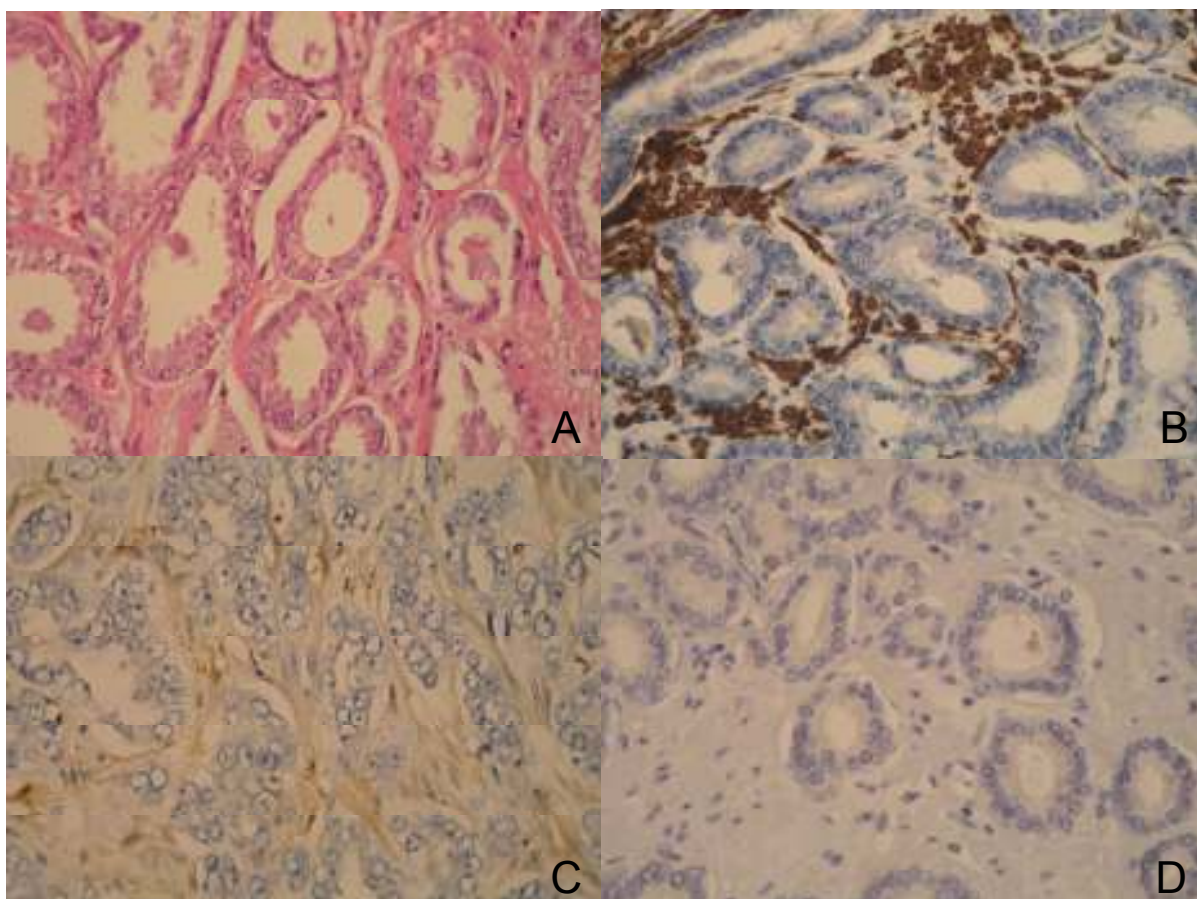


p<0,001

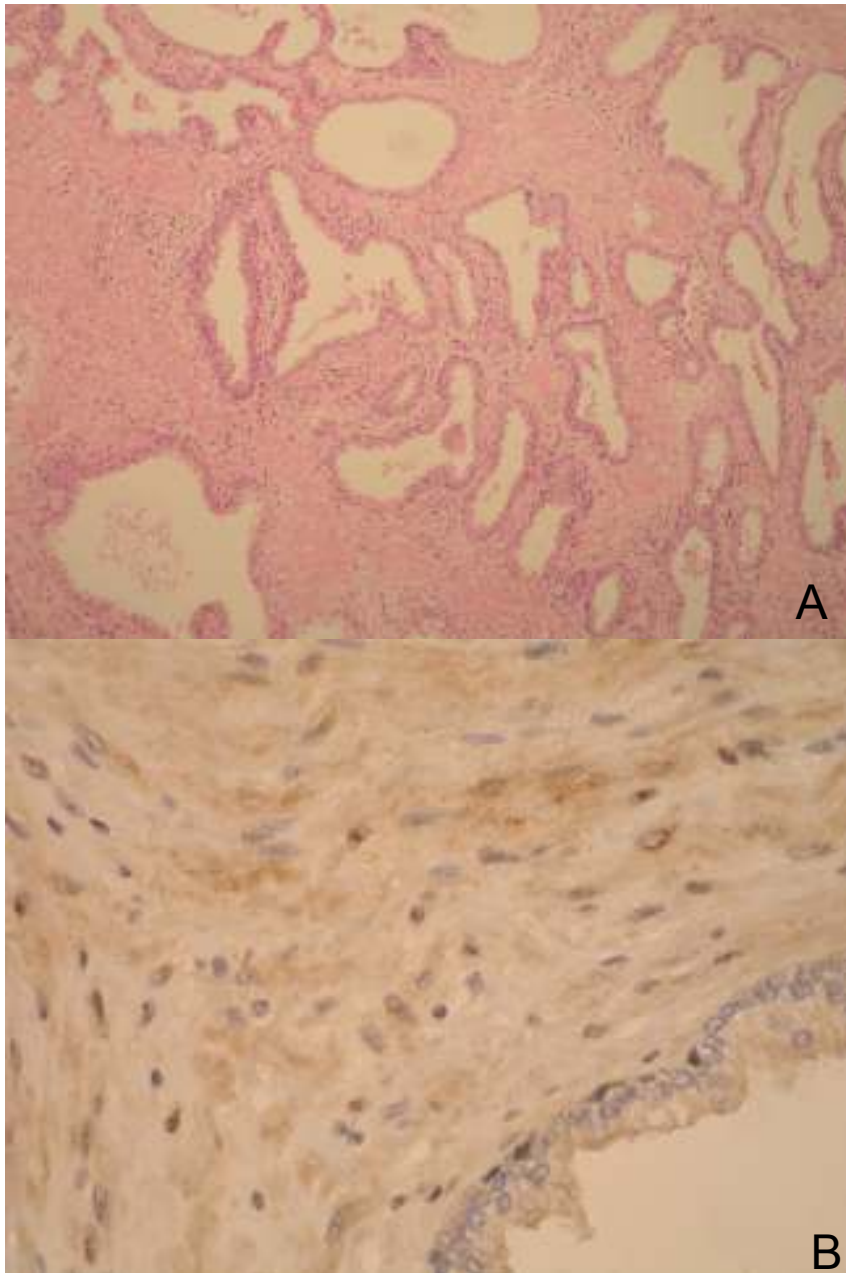
CLEFT= peritumoralne pukotine.

Slika 15. Izraženost galektina-3 u stromi tumora i BHP.

Statistički značajna razlika u intenzitetu obojenja strome tumora i strome BHP nađena je za sve istraživane proteine, tenascin-C (χ^2 -test, $p < 0,001$), fibronektin (χ^2 -test, $p = 0,001$) i galektin-3 (χ^2 -test, $p < 0,001$).



Slika 16. A) Karcinom s periglandularnim pukotinama (HEx400); B) Imunohistokemijski prikaz jako pozitivne reakcije (3+) u stromi karcinoma, tenascin-c (400x); C) umjereno pozitivne za fibronektin (2+) (400x); D) te negativne za galektin-3 (400x).

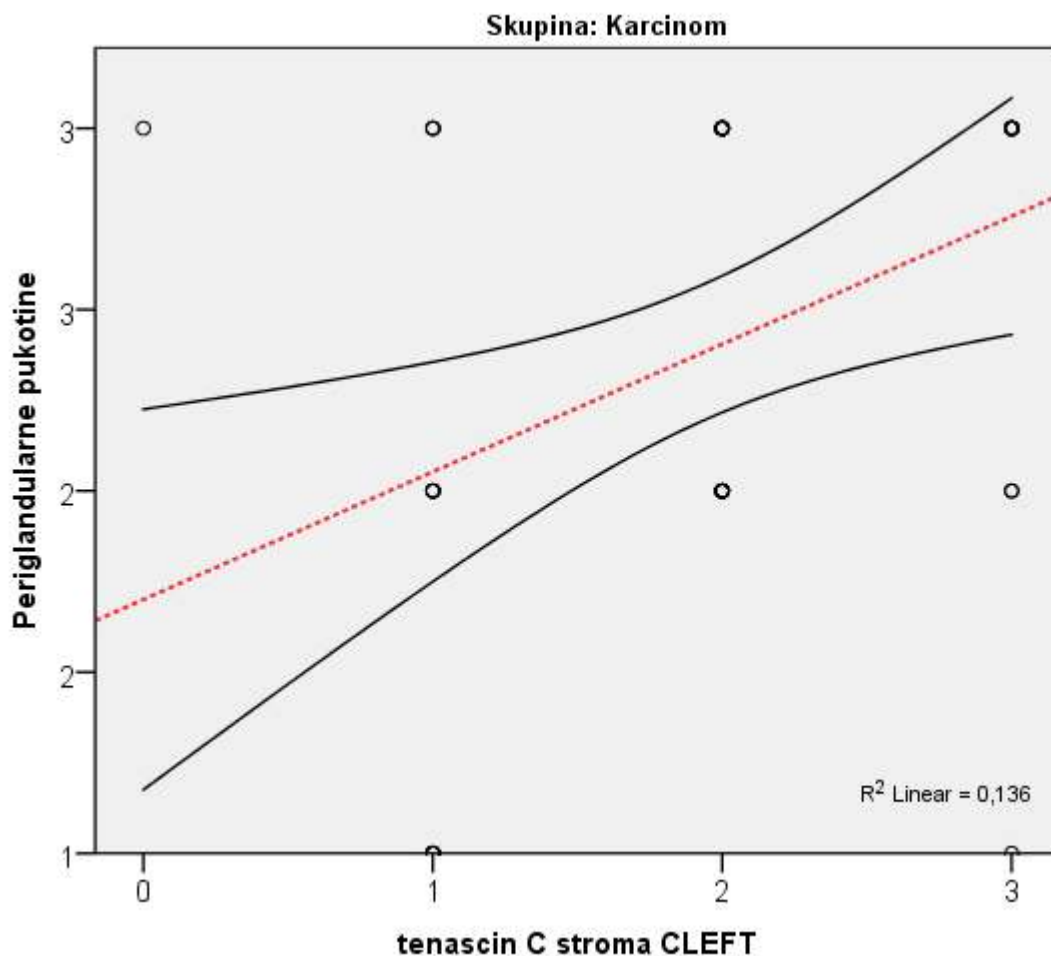


Slika 17. A) Žlijezde s BHP (HEx100); B) Imunohistokemijski prikaz slabo pozitivne reakcije (1+) u stromi (tenascin-c x400).

Korelacija odnosa periglandularnih pukotina s izraženošću proteina tenascina-c, fibronektina i galektina-3 u stromi adenokarcinoma prostate i BHP te korelacija s dobi i vrijednostima PSA prikazana je u tablici 12 te slikama 18, 19 i 20.

Tablica 12. Korelacija odnosa periglandularnih pukotina s izraženošću proteina tenascina-c, fibronektina i galektina-3 u stromi adenokarcinoma prostate i BHP, u odnosu na dob i PSA.

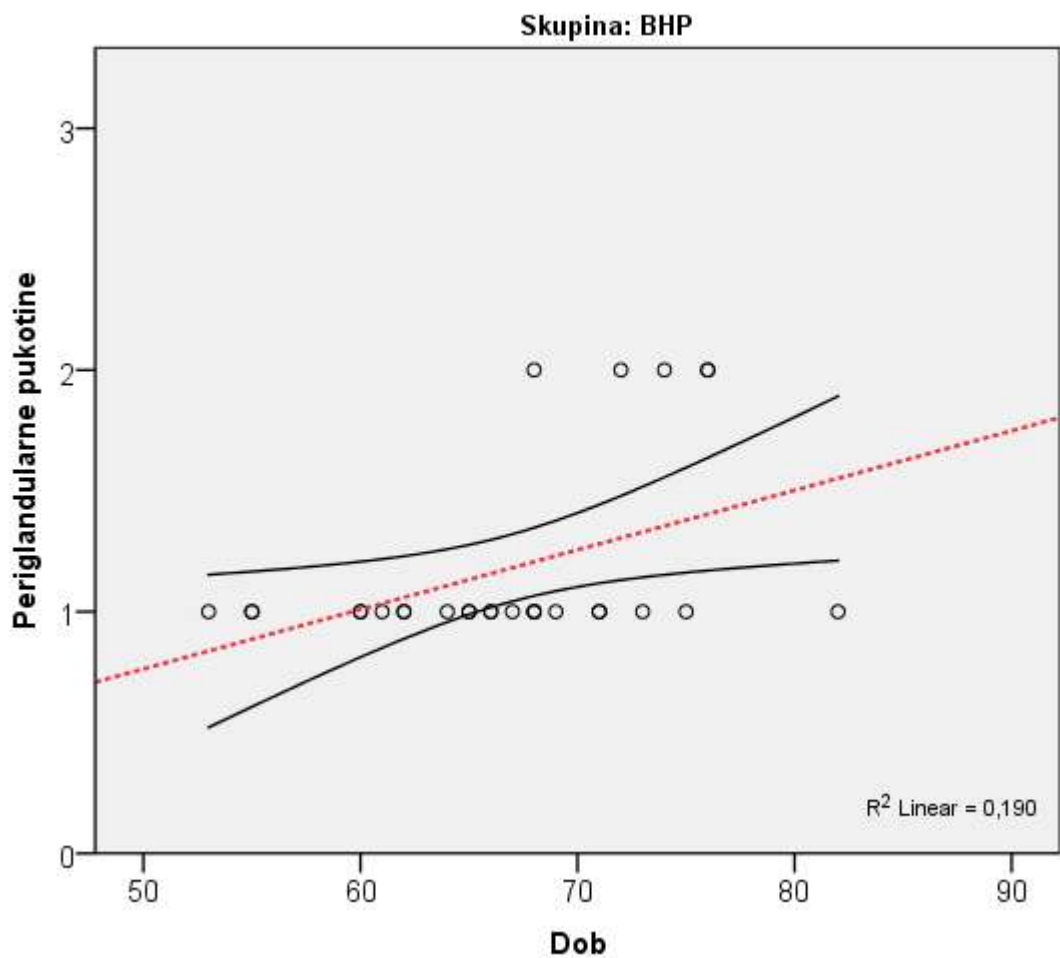
Korelacija s cleftingom (retrakcijskim pukotinama): Spearmanov korelacijski koeficijent		Karcinom	BHP
tenascin C stroma CLEFT	Korelacijski koeficijent rho	0,378	-0,291
	P	0,006	0,133
	N	52	28
Fibronektin stroma CLEFT	Korelacijski koeficijent rho	-0,015	-0,006
	P	0,918	0,974
	N	52	28
Galektin stroma CLEFT	Korelacijski koeficijent rho	0,259	0,215
	P	0,064	0,271
	N	52	28
Dob	Korelacijski koeficijent rho	0,135	0,498
	P	0,341	0,007
	N	52	28
PSA	Korelacijski koeficijent rho	0,165	
	P	0,263	
	N	48	



CLEFT= peritumoralne pukotine.

Slika 18. Korelacija odnosa periglandularnih pukotina s izraženošću proteina tenascina-c u stromi adenokarcinoma prostate i BHP.

Statistički značajna pozitivna korelacija nađena je između stupnja retrakcijskih pukotina i ekspresije tenascina-C u stromi karcinoma (Spearmanov korelacijski koeficijent, $p=0.006$). Korelacija između stupnja izraženosti retrakcijskih pukotina i ekspresije fibronektina i galektina-3 u stromi karcinoma nije nađena (Spearmanov korelacijski koeficijent, $p=0.918$; $p=0.064$).



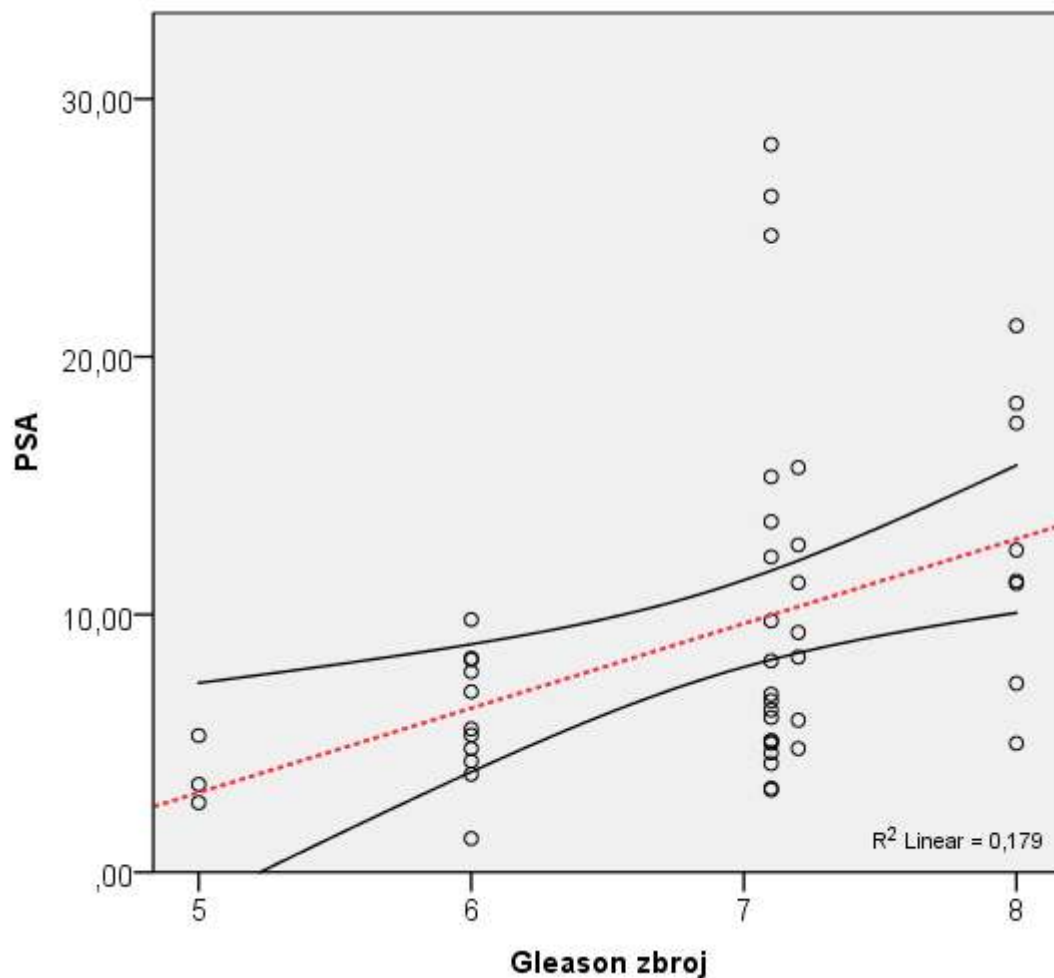
Slika 19. Korelacija izraženosti periglandularnih pukotina s dobi u BHP.

Statističkom analizom dobivena je i značajna pozitivna korelacija između stupnja izraženosti periglandularnih pukotina i dobi, a za skupinu bolesnika s BHP (Spearmanov korelacijski koeficijent, $p=0.007$).

Odnos izraženosti proteina (tenascin-C, fibronektin, galektin-3) u stromi karcinoma, te dobi i PSA, u odnosu na Gleason zbroj i proširenost tumora (pTNM status) prikazan je u tablici 13 i 14 te na slici 20. Odnos dobi i izraženosti istraživanih proteina u karcinomu i BHP prikazan je u tablici 15.

Tablica 13. Korelacija izraženosti proteina (tenascin-C, fibronektin, galektin-3) u epitelu i stromi karcinoma, u odnosu na Gleason zbroj, dob i PSA.

Korelacija s Gleason zbrojem: Spearmanov korelacijski koeficijent		Gleason zbroj
tenascin C stroma	Korelacijski koeficijent rho	0,160
	P	0,258
	N	52
Fibronektin stroma	Korelacijski koeficijent rho	0,123
	P	0,387
	N	52
Galektin stroma	Korelacijski koeficijent rho	0,070
	P	0,622
	N	52
Dob	Korelacijski koeficijent rho	-0,057
	P	0,690
	N	52
PSA	Korelacijski koeficijent rho	0,484
	P	<0,001
	N	48



Slika 20. Korelacija PSA i Gleason zbroja.

Pozitivna korelacija između stupnja proširenosti retrakcijskih pukotina i ukupnog Gleason zbroja bila je statistički značajna (Spearmanov korelacijski koeficijent, $p < 0,001$). Odnos izraženosti istraživanih proteina, tenascina-C, fibronektina i galektina-3 u stromi tumora i Gleason zbroja nije statistički značajan (Spearmanov korelacijski koeficijent, $p = 0,258$; $p = 0,387$; $p = 0,622$).

Tablica 14. Odnos proširenosti tumora (pTNM) i izraženosti istraživanih proteina (tenascin-c, fibronektin, galektin-3) u karcinomu i BHP.

		T status				P
		2		3		
		N	%	N	%	
tenascin C stroma	0	1	2,9%	0	,0%	0,679
	1	10	28,6%	3	17,6%	
	2	17	48,6%	9	52,9%	
	3	7	20,0%	5	29,4%	
Fibronektin stroma	0	14	40,0%	3	17,6%	0,126
	1	19	54,3%	14	82,4%	
	2	2	5,7%	0	,0%	
Galektin stroma	0	13	37,1%	8	47,1%	0,639
	1	21	60,0%	8	47,1%	
	2	1	2,9%	1	5,9%	
		N status				P
		0		1		
		N	%	N	%	
tenascin C stroma	0	1	2,2%	0	,0%	0,304
	1	13	28,9%	0	,0%	
	2	22	48,9%	4	57,1%	
	3	9	20,0%	3	42,9%	
Fibronektin stroma	0	16	35,6%	1	14,3%	0,411
	1	27	60,0%	6	85,7%	
	2	2	4,4%	0	,0%	
Galektin stroma	0	19	42,2%	2	28,6%	0,276
	1	25	55,6%	4	57,1%	
	2	1	2,2%	1	14,3%	

Tablica 15. Odnos dobi i izraženosti istraživanih proteina (tenascin-c, fibronektin, galektin-3) u karcinomu i BHP.

Korelacija s dobi: Spearmanov korelacijski koeficijent		Karcinom	BHP
tenascin C stroma	Korelacijski koeficijent rho	0,000	-0,479
	P	0,998	0,010
	N	52	28
Fibronektin stroma	Korelacijski koeficijent rho	-0,219	-0,131
	P	0,119	0,506
	N	52	28
Galektin stroma	Korelacijski koeficijent rho	-0,095	0,155
	P	0,505	0,432
	N	52	28

Statistički nije nađena korelacija između izraženosti istraživanih proteina, tenascina-C, fibronektina i galektina-3 u stromi tumora i proširenosti tumora (pTNM) (Spearmanov korelacijski koeficijent, T status: $p=0,679$; $p=0,126$; $p=0,639$; N status: $p=0,304$; $p=0,411$; $p=0,276$).

Korelacija izraženosti istraživanih proteina, tenascina-C, fibronektina i galektina-3 u stromi tumora i BHP s dobi također nije bila statistički značajna (Spearmanov korelacijski koeficijent, karcinom: $p=0,998$; $p=0,119$; $p=0,505$; BHP: $p=0,100$; $p=0,506$; $p=0,432$).

6. RASPRAVA

Periglandularne tj. peritumoralne pukotine ili artefakti istraživani su u mnogim tumorima, a u karcinomu prostate prvi su ih opisali Halpert i sur. (86) 1960-tih godina, ali je njihov značaj dugo zanemarivan. U novije vrijeme Varma i sur. (87) te Krušlin i sur. (89,90,91) proučavali su pojavnost periglandularnih pukotina u uzorcima tkiva prostate. Zapaženo je da se opisane pukotine pojavljuju statistički značajno češće i u većem opsegu u adenokarcinomu prostate, u usporedbi s kontrolnom grupom benignih promjena prostate i normalnim tkivom prostate (89,123). Krušlin i sur. (123) predlažu da se utvrđeni značajni postotak periglandularnih pukotina vrednuje kao dijagnostički kriterij za adenokarcinom prostate.

U ovom istraživanju potvrđeni su spomenuti rezultati te je nađena statistički značajno jača izraženost periglandularnih pukotina u karcinomu prostate, u odnosu na BHP. Time je potvrđena teza da su periglandularne pukotine pouzdan dodatni dijagnostički kriterij u postavljanju patohistološke dijagnoze adenokarcinoma prostate.

Također je dobivena i statistički značajna pozitivna korelacija između stupnja izraženosti periglandularnih pukotina i dobi, ali za skupinu bolesnika s BHP, dok ista korelacija za bolesnike s karcinomom nije bila statistički značajna.

Korelacija jačine izraženosti periglandularnih pukotina i vrijednosti PSA za skupinu bolesnika s karcinomom prostate nije bila statistički značajna, a nađena je pozitivna korelacija između jačine izraženosti periglandularnih pukotina i ukupnog Gleasonovog zbroja.

Brojna istraživanja tijekom posljednjih desetljeća omogućila su bolje razumijevanje ponašanja karcinoma prostate te raniju dijagnozu i mogućnost liječenja, ali točan mehanizam njegova nastanka i širenja nije u potpunosti razjašnjen. Novije spoznaje govore u prilog tezi da je osim epitelnog i stromalni dio tumora jednako važan u rastu, razvoju i širenju tumora (124,125,156). Zbog toga se sve intenzivnije istražuje i stroma karcinoma prostate te interakcija između stanica strome, kao i epitela i strome (126-132,157). Clavel i sur. (158) još su 1988. naglasili ulogu vanstaničnog matriksa u širenju karcinoma dojke.

Svi karcinomi se sastoje od nekoliko različitih staničnih populacija, uključujući transformirane epitelne stanice koje nose genske mutacije, kao i druge „normalne“ tipove stanica čijom aktivacijom nastaje mikrookoliš u kojem se karcinom razvija i širi (124,125). Stroma tumora je tkivo koje okružuje tumorske stanice i pruža im funkcionalnu potporu. Građena je od fibroblasta, miofibroblasta, endotelnih i upalnih stanica koje luče humoralne čimbenike kao što su čimbenici rasta i enzimi koji razgrađuju izvanstanični matriks, kao i različite molekule koje imaju ulogu u regulaciji proliferacije, migraciji, angiogenezi te remodeliranju tkiva i metabolizmu tumora. Fibroblasti su primarno odgovorni za sintezu, remodeliranje i nakupljanje vanstaničnog matriksa (159).

U stromi tumora zbivaju se kritične promjene bitne za neoplastični proces (159). Uočene su promjene u izraženosti glatkomišićnog aktina, vimentina i dezmina u stromi različitih tumora te promjene fenotipa i funkcije fibroblasta koji se transformiraju u miofibroblaste, a što dovodi do promjene u sastavu vanstaničnog matriksa i tzv. mikrookoliša tumora (130,159). Samson i sur. (160) opisali su mogući mehanizam preobrazbe fibroblasta u miofibroblaste. Takve promjene uočene su i u stromi karcinoma prostate (128,130,131). Tuxhorn i sur. (129) su 2001. godine u svome istraživanju strome karcinoma prostate našli promjene koje su nalikovale granulacijskom tkivu kakvo se nalazi na mjestu cijeljenja rana. Smatra se da miofibroblasti predstavljaju jednu od najvažnijih vrsta stanica u tom procesu te da njihova pojava u stromi tumora prethodi invazivnom stadiju tumora (129,161). Tomas i sur. (162) opisuju promjene strome karcinoma prostate koje koreliraju s prognozom tumora.

Novija istraživanja ukazuju na komunikaciju miofibroblasta i tumorskih stanica te se čini istodobno lučenje faktora rasta i/ili citokina (poput transformirajućeg čimbenika rasta beta – TGFB) i sinteze komponenti izvanstaničnog matriksa (poput kolagena I i III, fibronektina, tenascina, versikana, galektina i drugih) od strane stromalnih miofibroblasta stimulira invazivnost malignih epitelnih stanica. Navedene molekule dovode do promjena u vanstaničnom matriksu i bazalnoj membrani te mogu stimulirati rast i migraciju tumorskih stanica (128,133). Spomenuta komunikacija slična je onoj koja se odvija tijekom embriogeneze, u kojoj stromalne stanice imaju presudnu ulogu za pravilan rast i razvoj tkiva (163). Tuxhorn i sur. također u svom istraživanju, uz promjenu fenotipa fibroblasta u miofibroblaste stavljaju naglasak i na remodeliranje vanstaničnog matriksa u karcinomu prostate

(129,133). Tomas i sur. (164) opisuju povećanu ekspresiju proteina vanstaničnog matriksa tenascina-c i smanjenu ekspresiju laminina u stromi karcinoma prostate.

Novija istraživanja promatraju i nastanak periglandularnih pukotina kao moguću posljedicu promjene strome u prisutnosti tumora, tj. abnormalnosti ekspresije molekula vanstaničnog matriksa odgovornih za invazivni rast tumora.

Fibronektin je glikoprotein velike molekularne mase koji se kao netopivi glikoproteinski dimer nalazi u vanstaničnom matriksu te ga sintetiziraju fibroblasti, kao i hondrociti, endotelne stanice, makrofazi i pojedine epitelne stanice (146). Uključen je u mnoge stanične procese, kao što je popravak tkiva, embriogeneza, zgrušavanje te migracija stanica i adhezija. On veže stanice i vanstanični matriks, tj. sudjeluje u adheziji stanica za bazalnu membranu (140).

Ekspresija fibronektina, kao i njegova uloga u nastanku i širenju tumora proučavana je u različitim karcinomima. Pietruszewska i sur. procjenjivali su njegovu ekspresiju u karcinomima larinksa te su uočili visoku ekspresiju u stromi invazivne fronte tumora i dobili pozitivnu korelaciju sa stadijem. Ekspresija fibronektina u samom tumoru bila je niska (165).

Malik i sur. (148) proučavali su fibronektin iz plazme koji doprinosi stvaranju tumorskog tromba vežući se za fibrin i tako potiče međusobno vezanje tumorskih stanica i invaziju. In vitro studije pokazale su da kompleks fibrina s fibronektinom inducira aktivaciju $\alpha\beta 3$ -integrina i tako doprinosi nastanku metastaza u plućima..

Meng i sur. (166) opisuju signalni put preko fokalne adhezijske kinaze („focal adhesion kinase“- FAK) čija je pojačana ekspresija uočena u različitim karcinomima, pa tako i u prostati, a koja vezanjem za fibronektin u karcinomu pluća pokreće migraciju stanica i invaziju. Nishino i sur. (167) u svom istraživanju također sugeriraju da promjena ekspresije fibronektina ima važnu ulogu u agresivnosti i prognozi adenokarcinoma pluća.

Prasad i sur. (168) proučavali su ekspresiju galektina-3 i fibronektina u folikularnim karcinomima štitnjače te u adenomima i uočili povećanu ekspresiju oba proteina u epitelnim stanicama karcinoma, za razliku od adenoma.

Ioachim i sur. (137) proučavali su imunohistokemijsku ekspresiju komponenti vanstaničnog matriksa, tenascina-c, fibronektina, kolagena tipa IV i laminina u karcinomu dojke, njihovu prognostičku vrijednost i ulogu u progresiji i invaziji tumora. Ekspresija tenascina bila je neovisno o drugim čimbenicima povezana s preživljenjem pacijentica, a ekspresija fibronektina bila je u pozitivnoj korelaciji s

metastazama u limfne čvorove. Visoka ekspresija fibronektina također je pozitivno korelirala s mortalitetom.

Docheva i sur. (169) proučavali su dvije različite stanične linije pomoću kojih su istraživali utjecaj kolagena I i fibronektina na adheziju stanica i organizaciju citoskeleta u stanicama karcinoma prostate. Sakko i sur. (146) također su in vitro proučavali adheziju tumorskih stanica za fibronektin, a koja je bila inhibirana dodavanjem medija bogatog versikanom te je na taj način povećana pokretljivost tumorskih stanica i mogućnost lokalne invazije. Fornaro i sur. (150) pokazali su da vezanje integrina s fibronektinom stimulira specifične signale koji sprječavaju apoptozu u staničnoj liniji PC3 karcinoma prostate.

U ovom istraživanju imunohistokemijski je na odabranim prerezima tkiva prostate označen fibronektin te je u područjima žlijezda s najizraženijim periglandularnim pukotinama određivana njegova ekspresija, u stromi tumora i u epitelu, za obje istraživane skupine, karcinom i BHP. Dobivena je statistički značajna razlika u obojenju epitela i strome, za tumor i za BHP. U 48.1% uzoraka karcinoma više od 33% epitelnih stanica ekspresiralo je fibronektin dok je većina uzoraka u BHP (82.1%) pokazivala nižu ekspresiju ($\leq 33\%$). U većini uzoraka karcinoma (96.2%) ekspresija fibronektina u stromi bila je niska ($\leq 33\%$ stanica). Promjena ekspresije fibronektina u epitelu i stromi karcinoma nije pokazivala pozitivnu korelaciju s jačinom izraženosti periglandularnih pukotina, kao niti s proširenošću tumora (pTNM).

Dobiveni podaci u skladu su s onim rezultatima iz literature koji su pokazivali višu ekspresiju fibronektina u epitelu različitih karcinoma. Niska ekspresija fibronektina u tumorskoj stromi oko periglandularnih pukotina mogla je doprinijeti slabijoj adheziji tumorskih stanica s vanstaničnim matriksom, a čime se potvrđuju istraživanja vezana uz fibronektin i njegovu funkciju kao adhezijske molekule.

Galektin-3 jedan je od proteina vanstaničnog matriksa iz porodice lektina koji potiče aktivaciju stanica, može inducirati migraciju stanica te sudjeluje u stvaranju međustaničnih veza i adheziji stanica s vanstaničnim matriksom. Galektin-3 može biti smješten u stanici gdje se preko glikoproteina veže za staničnu površinu ili van stanice gdje stvara veze s drugim molekulama vanstaničnog matriksa (151,153).

U pojedinim istraživanjima pronađena je povišena ekspresija galektina-3 u tumorima te sklonost istih prema nastanku metastaza. Honjo i sur. (170) blokirali su ekspresiju galektina-3 u staničnoj liniji MDA-MB-435 visoko malignih stanica karcinoma dojke, a što je posljedično dovelo do poremećaja morfologije i povrata

kontaktne inhibicije. Blokada ekspresije galektina-3 također je dovela do supresije tumorskog rasta u miševa.

Nangia-Makker i sur. (171) proučavali su cijepanje galektina-3 pomoću metaloproteinaza iz vanstaničnog matriksa, u staničnim linijama karcinoma dojke te su imunohistokemijski određivali gustoću galektina-3 u endotelnim stanicama karcinoma. Zaključili su da nakon cijepanja N-kraja galektina-3 i njegovog otpuštanja u mikrookoliš dolazi do pojačane tumorske angiogeneze i progresije.

Van der Brule i sur. (172) proučavali su izraženost galektina-3 u epitelnim stanicama karcinoma prostate uspoređujući izraženost u jezgri i citoplazmi. Rezultati njihovog istraživanja sugeriraju da pojačana izraženost galektina u citoplazmi pozitivno korelira s progresijom tumora. Pacis i sur. (173) dobili su kontradiktorne rezultate u svom istraživanju te su pokazali smanjenu ekspresiju galektina u karcinomima prostate, a povećanu ekspresiju u normalnom tkivu prostate. Slične rezultate objavili su u svom istraživanju i Merseburger i sur. (174). Califice i sur. također su opisali dvojni ulogu galektina-3, ovisno o mjestu ekspresije. Jezgrena ekspresija galektina povezana je s njegovom antitumorskom ulogom, a ekspresija u citoplazmi pogodovala je napredovanju tumora (175). Van der Brule (153) u svom se novijem istraživanju osvrnuo na kontradiktorne rezultate dobivene u istraživanju ekspresije galektina u različitim tumorima. Naglasio je da se galektin-3 tijekom progresije karcinoma prostate cijepa i da bi odnos čiste forme galektina-3 i njegovih produkata mogao imati ulogu u prognozi širenja tumora. Slične rezultate dobio je u svom istraživanju i Wang sa sur. (176).

Ahmed i sur. (177) u svom su istraživanju proučavali cijelu obitelj galektina i njihovu ekspresiju na površini epitelnih stanica normalne prostate, BHP i karcinoma. Galektini 3, 7 i 9 pokazivali su visoku izraženost u normalnom tkivu prostate dok je njihova ekspresija u epitelu karcinoma bila smanjena. Pomoću azacitidina pokazali su da je gen za galektin-3 utišan metilacijom njegove promotorske regije.

Saraswati i sur. (178) određivali su aktivnost galektina-3 u sjemenjnoj tekućini te su došli do zaključka da je njegova ekspresija povezana s razinom PSA. Također iznose mogućnost da je regulacija ekspresije galektina tijekom progresije karcinoma prostate regulirana istim mehanizmom.

Drugi autori istraživali su ekspresiju egzogenog galektina-3 u LNCaP staničnoj liniji humanog karcinoma prostate te su zaključili da sudjeluje u stabilizaciji

mitohondrija i inhibira apoptozu uzrokovanu proapoptotskim antitumorskim lijekovima. Na taj način sudjeluje u stvaranju rezistencije na terapiju (154).

U ovom istraživanju imunohistokemijski je na odabranim prerezima tkiva prostate označen galektin-3 te je u područjima žlijezda s najizraženijim periglandularnim pukotinama određivana njegova ekspresija, u stromi tumora i u epitelu, za obje istraživane skupine, karcinom i BHP. Dobivena je statistički značajna razlika u obojenju epitela i strome, za tumor i za BHP. U 51.9% pregledanih uzoraka karcinoma više od 33% epitelnih stanica ekspresiralo je galektin-3 dok je većina uzoraka u BHP (71.4%) pokazivala nižu ekspresiju ($\leq 33\%$), a u 14.3 % niti jedna stanica nije ekspresirala galektin. U većini uzoraka karcinoma (55.8%) ekspresija galektina-3 u stromi bila je niska ($\leq 33\%$ stanica), a u 48.4% stanica strome ekspresije nije bilo. Promjena ekspresije galektina-3 u epitelu karcinoma pokazivala je pozitivnu korelaciju s jačinom izraženosti periglandularnih pukotina. Korelacija ekspresije galektina-3 sa stadijem i proširenošću tumora (pTNM) nije bila statistički značajna.

I u ovom istraživanju dobiveni podaci u skladu su s onim rezultatima iz literature koji su pokazivali višu ekspresiju galektina-3 u epitelu različitih karcinoma. U tumorima dojke ekspresija galektina-3 u stromi bila je niska, kao i u ovom radu. Niska ekspresija galektina-3 u tumorskoj stromi oko periglandularnih pukotina mogla je doprinijeti slabijoj adheziji tumorskih stanica s vanstaničnim matriksom, a čime se potvrđuju istraživanja vezana uz galektin i njegovu funkciju kao adhezijske molekule. Viša ekspresija galektina-3 u epitelu karcinoma prostate povezuje se s agresivnijim ponašanjem tumora i inhibicijom apoptoze proapoptotskih antitumorskih lijekova, kao što se i proširenost periglandularnih pukotina povezuje s kraćim razdobljem rekurencije bolesti (154,164). U ovom istraživanju dobivena je pozitivna korelacija ekspresije galektina-3 i stupnja izraženosti periglandularnih pukotina, ali nije nađena pozitivna korelacija s proširenošću bolesti.

Tenascin-C jedan je od glikoproteina vanstaničnog matriksa koji se uobičajeno nalazi na epitelno-mezenhimalnoj granici u različitim tkivima. Prvotno je izoliran iz tkiva embrija, modulira adheziju stanica za fibronektin i svrstan je u anti-adhezivne proteine vanstanične strome (135). Ekspresija tenascina-C je posebno izražena u vrijeme organogeneze dok je u potpuno razvijenim organima reducirana. Tenascin se ponovo pojavljuje u slučajevima infekcije i tumorigeneze. Osamdesetih godina izoliran je u stromi glioma, dokazano je da je intenzitet ekspresije tenascina-C

u glijalnim tumorima mozga i u tumorima dojke povezan s prognozom (136,137). Proučavan je i predložen kao tumorski marker u mnogim karcinomima.

U neinvazivnim duktalnim tumorima dojke pojačana periduktalna ili stromalna izraženost tenascina bila je povezana s mikroinvazijom (144). Ishihara i sur. (179) u svom su istraživanju zaključili da je ekspresija tenascina u epitelu, ali i u stromi karcinoma dojke važan prognostički čimbenik. Drugi su autori uočili da su izoforme tenascina-c 14 i 14/16 značajno esprimirane u tumorima dojke te su povezane s većom invazivnošću tumora (180).

U invazivnim tumorima debelog crijeva izrazita ekspresija tenascina-C indicirala je bolju prognozu, iako su adenomi debelog crijeva u usporedbi s tumorima imali slabije izražen tenascin u stromi (145).

Različita ekspresija tenascina-C uočena je u različitim stadijima razvoja prostatičnog tkiva (138). Sličan rezultat dobiven je i u tumorima prostate gdje su najveću ekspresiju tenascina-C imali tumori srednjeg gradusa (Gleason gradusa 3) dok je ekspresija u tumorima visokog gradusa (Gleason gradus 4 i 5) bila slaba (130,131). U prostati je ekspresija tenascina-C rasla od prostatične intraepitelne neoplazije (PIN) niskog stupnja preko PIN-a visokog stupnja do tumora srednjeg gradusa (138,139).

Yanagisava i sur. (181) dijele karcinome prostate u različite skupine obzirom na količinu strome koja se u njima nalazi. Tumori s obilnom, kao i oni s vrlo oskudnom stromom imaju lošiju prognozu i kraći interval biokemijske rekurencije bolesti. To je stoga što obilna stroma hrani tumor i štiti ga od imunološke reakcije domaćina. Tumori s oskudnom stromom više ne trebaju takav tip zaštite jer imaju autokrinu regulaciju rasta i širenja.

Tuxhorn i sur. (129) uočili su da se u karcinomu prostate remodelira tumorska stroma te fibroblasti pokazuju fenotip miofibroblasta koji tada proizvode tenascin. Naglasili su remodeliranje vanstaničnog matriksa i promjenu u mikrookolišu tumora koji je ključan događaj za invaziju i širenje tumora (133). Tomas i sur. (131) objavili su slične rezultate te su uočili da ekspresija tenascina C negativno korelira s ekspresijom laminina u stromi karcinoma prostate, ali da je u pozitivnoj korelaciji s promjenama građe tumorske strome. Tenascin-C bio je najizraženiji u tumorima srednjeg gradusa.

U ovom istraživanju imunohistokemijski je na odabranim prerezima tkiva prostate dobivena ekspresija tenascina-C u područjima žlijezda s najizraženijim periglandularnim pukotinama, u stromi tumora i u epitelu, za obje istraživane skupine, karcinom i BHP. Razlika u ekspresiji tenascina-C u epitelu karcinoma i BHP nije bila statistički značajna, ali je dobivena statistički značajna razlika obojenja strome, za tumor i za BHP. U 73.1% pregledanih uzoraka karcinoma više od 33% stromalnih stanica ekspresiralo je tenascin-C dok je većina uzoraka u BHP (89.3%) pokazivala nižu ekspresiju u stromi (≤ 33). Promjena ekspresije tenascina-C u stromi karcinoma pokazivala je pozitivnu korelaciju sa stupnjem izraženosti periglandularnih pukotina. Korelacija ekspresije galektina-3 sa stadijem i proširenošću tumora (pTNM) nije bila statistički značajna.

Rezultati dobiveni u ovom istraživanju u skladu su s podacima iz literature koji su pokazivali višu ekspresiju tenascina-C u stromi različitih karcinoma. Visoka ekspresija tenascina u tumorskoj stromi oko periglandularnih pukotina mogla je doprinijeti slabijoj adheziji tumorskih stanica s vanstaničnim matriksom i nastanku periglandularnih pukotina.

Izraženost sva tri istraživana proteina vanstaničnog matriksa mijenjala se u epitelu i stromi karcinoma prostate u odnosu na BHP. U epitelu tumorskih žlijezda ekspresija fibronektina i galektina-3 bila je statistički značajno viša u odnosu na epitel BHP. Ekspresija tenascina-C u stromi tumorskih žlijezda bila je statistički značajno viša nego u stromi BHP. Za razliku od toga ekspresija tenascina i galektina-3 bila je značajno niža u stromi tumora u odnosu na stromu žlijezda u BHP. Stupanj izraženosti periglandularnih pukotina pokazivao je pozitivnu korelaciju s ekspresijom galektina-3 u epitelu karcinoma, kao i s ekspresijom tenascina u stromi karcinoma.

Pojedini autori iznose i mišljenja da interakcija strome i epitelne komponente tumora potiče pretvorbu mezenhimalnih stanica strome u endotelne stanice te da bi periglandularne pukotine mogle predstavljati rani stadij limfokapilarne invazije gdje ta pretvorba nije do kraja izvršena (182,183).

Acs i sur. (184) opisuju korelaciju izraženosti retrakcijskih pukotina u tumoru dojke s invazijom u limfne čvorove i slabijom prognozom u ranom stadiju karcinoma dojke. Također smatraju da opisane pukotine nastaju zbog interakcije stromalnih stanica te doprinose širenju tumora limfom i progresiji tumora. Mahooti i sur. (185) govore o nastanku tumorskih tromba u karcinomu dojke putem limfovaskulogeneze, a ne limfokapilarnom invazijom.

Limfangiogeneza je proučavana i u karcinomu prostate, ali njezin prognostički značaj ostao je nejasan te su dobiveni kontradiktorni rezultati (186,187). Cheng i sur. (188) opisuju veću gustoću limfnih žila unutar tumora u odnosu na peritumoralno tkivo prostate. Roma i sur. (189) povezuju veću gustoću peritumoralnih limfnih žila s višim Gleason zbrojem i peritumoralnu limfokapilarnu invaziju s češćim metastazama u limfne čvorove. Cheng i sur. (188) nisu dobili takvu pozitivnu korelaciju te zaključuju da kvantifikacija limfnih žila u karcinomu prostate ne predstavlja koristan prognostički podatak.

U ovom istraživanju limfokapilarni prostori prikazani su imunohistokemijskim bojenjem s protutijelom D2-40. Statističkom analizom podataka uočeno je da je medijan broja limfnih žila u tumoru statistički značajno niži od medijana limfnih žila uz tumor. Takvi rezultati u skladu su s većinom istraživanja poznatih u literaturi iz tog područja.

Iako su se u pojedinim tumorima mogle naći pojedinačne limfne žile koje su oponašale periglandularne pukotine tj. vidjela se limfokapilarna invazija, medijan limfokapilarnih prostora koji su oponašali periglandularne pukotine praktički je iznosio 0. Ti rezultati govore u prilog tezi da periglandularne pukotine ne predstavljaju limfokapilarne prostore već su posljedica promjena u stromi tumora.

Obzirom na promjene sastava vanstaničnog matriksa u karcinomu prostate i promjene izraženosti istraživanih proteina, kao i korelaciju sa stupnjem izraženosti periglandularnih pukotina, rezultati ovog istraživanja sugeriraju da promjene u sastavu vanstaničnog matriksa imaju ulogu u nastanku spomenutih pukotina.

U ovom istraživanju nije nađena povezanost izraženosti istraživanih proteina sa stadijem bolesti te se ne može potvrditi njihov utjecaj na širenje tumora i tijek bolesti. Bez obzira na to, istraživani proteini imaju važnu ulogu i u budućnosti bi mogli biti biljezi za rano otkrivanje karcinoma prostate. Također bi promjena njihove ekspresije mogla biti meta u ciljanoj kemoterapiji protiv karcinoma prostate.

7. ZAKLJUČCI

Na temelju rezultata ovog istraživanja može se zaključiti:

1. Periglandularne pukotine izražene su statistički značajno jače u karcinomu u odnosu na BHP (χ^2 -test, $p < 0,001$).
2. Utvrđena je promjena izraženosti istraživanih proteina u karcinomu prostate u odnosu na BHP. Izraženost proteina tenascina-c, fibronektina i galektina-3 mijenjala se u epitelu, kao i u stromi karcinoma prostate u odnosu na BHP. Statistički je nađena značajna razlika u intenzitetu ekspresije u epitelu tumora i epitelu BHP za fibronektin (χ^2 -test, $p = 0,017$) i galektin-3 (χ^2 -test, $p = 0,029$) koji su bili jače eksprimirani u epitelu tumora, a nije nađena značajna razlika u ekspresiji tenascina-C (χ^2 -test, $p = 0,738$). Statistički je značajna razlika nađena u intenzitetu ekspresije u stromi tumora i stromi BHP za sve istraživane proteine, tenascin-C (χ^2 -test, $p < 0,001$), fibronektin (χ^2 -test, $p = 0,001$) i galektin-3 (χ^2 -test, $p < 0,001$). Fibronektin i galektin-3 pokazivali su slabiju ekspresiju dok je tenascin-C pokazivao jaču ekspresiju.
3. Periglandularne pukotine najvjerojatnije nastaju kao posljedica promjene izraženosti adhezijskih i antiadhezijskih proteina koji se nalaze u vanstaničnom matriksu, ali imaju svoju funkciju i unutar tumorske stanice. Utvrđena je statistički značajna pozitivna korelacija između stupnja proširenosti retrakcijskih pukotina i ekspresije galektina-3 u epitelu karcinoma (Spearmanov korelacijski koeficijent, $p = 0,015$). Značajna pozitivna korelacija vidjela se i između stupnja izraženosti retrakcijskih pukotina i ekspresije tenascina-C u stromi karcinoma (Spearmanov korelacijski koeficijent, $p = 0,006$).
4. Dobivena je značajna pozitivna korelacija između stupnja izraženosti periglandularnih pukotina i dobi, za skupinu bolesnika s BHP (Spearmanov korelacijski koeficijent, $p = 0,007$). Promjene koje se dešavaju u stromi prostate tijekom starenja mogle bi biti odgovorne za navedenu korelaciju. Korelacija između stupnja izraženosti periglandularnih pukotina i dobi za skupinu bolesnika s karcinomom nije bila statistički značajna (Spearmanov korelacijski koeficijent, $p = 0,341$).

5. Pozitivna korelacija između stupnja proširenosti retrakcijskih pukotina i ukupnog Gleason zbroja bila je statistički značajna (Spearmanov korelacijski koeficijent, $p < 0,001$).
6. Statistički nije nađena korelacija između izraženosti istraživanih proteina, tenascina-C, fibronektina i galektina-3 u stromi tumora i proširenosti tumora (pTNM) (Spearmanov korelacijski koeficijent, T status: $p = 0,679$; $p = 0,126$; $p = 0,639$; N status: $p = 0,304$; $p = 0,411$; $p = 0,276$).
7. Korelacija izraženosti istraživanih proteina, tenascina-C, fibronektina i galektina-3 u stromi tumora i BHP s dobi nije bila statistički značajna (Spearmanov korelacijski koeficijent, karcinom: $p = 0,998$; $p = 0,119$; $p = 0,505$; BHP: $p = 0,100$; $p = 0,506$; $p = 0,432$).
8. Limfne žile prikazane su imunohistokemijskim bojanjem s D2-40 i pregledane u cijelom prerezu tumora i peritumoralnog tkiva. Medijan broja limfnih žila u okolnom tkivu, uz tumor, je značajno veći u odnosu na medijan limfnih žila u samom tumoru (Mann-Whitney test, $p < 0,001$). Medijan limfnih prostora koji su oponašali periglandularne pukotine u tumoru, kao i u području s najizraženijim periglandularnim prostorima iznosio je 0 (Mann-Whitney test, $p < 0,001$).
Temeljem dobivenih rezultata može se zaključiti da periglandularne pukotine ne predstavljaju kapilarne prostore.

Dobiveni rezultati potvrđuju da se u stromi karcinoma prostate zbivaju promjene koje se odnose na ekspresiju različitih proteina vanstaničnog matriksa. Zbog promjene u rasporedu adhezijskih i antiadhezijskih molekula moglo bi doći do smanjene adhezije stanica i do nastanka periglandularnih pukotina. Periglandularne pukotine već su priznati dodatni kriterij u patohistološkoj dijagnostici karcinoma prostate, a ekspresija proteina tenascina-C, fibronektina i galektina-3 koja se može prikazati imunohistokemijski također može služiti kao pomoć u dijagnostici karcinoma. Navedene proteine sintetiziraju tumorske stanice te oni imaju i ulogu unutar stanice. U tom području otvara se mogućnost istraživanja i sinteze antitumorskih lijekova koji bi ciljano djelovali na ekspresiju određenih proteina i na taj način zaustavljali pojedine signalne puteve i usporili napredovanje tumora.

Dobiveni rezultati ovog istraživanja ukazuju na moguće promjene strome u oba navedena stanja. Usporedba izraženosti proteina vanstaničnog matriksa u stromi tumora i BHP s izraženošću periglandularnih pukotina mogla bi ukazati na najranije promjene koje se događaju u stromi prostate tijekom širenja i razvoja tumora.

8. SAŽETAK

Adenokarcinom prostate najčešći je maligni tumor unutarnjih organa kod muškaraca te je tema mnogih istraživanja. U posljednje vrijeme sve se veća pažnja posvećuje istraživanjima strome karcinoma prostate čija je interakcija s epitelnom komponentom najvjerojatnije također uključena u lokalno širenje i rast tumora. Moguća posljedica promjena koje se zbivaju u stromi tumora su i periglandularne pukotine.

Hipoteza ovog istraživanja jest da se izraženost adhezijskih molekula fibronektina i galektina-3 u stromi karcinoma prostate smanjuje, a tenascina, kao anti-adhezijske molekule raste, a što doprinosi nastanku periglandularnih pukotina i stoga su postavljeni ciljevi ovog istraživanja:

1. Odrediti izraženost proteina vanstaničnog matriksa tenascina-C, fibronektina i galektina-3 u stromi adenokarcinoma prostate i benignoj hiperplaziji prostate (BHP) te usporediti međusoban odnos izraženosti istih proteina u oba navedena stanja.
2. Utvrditi povezanost promjene izraženosti proteina vanstaničnog matriksa (tenascina-C, fibronektina i galektina-3) s pojavom periglandularnih pukotina u adenokarcinomu prostate i BHP.
3. Utvrditi promjenu izraženosti proteina vanstaničnog matriksa (tenascina c, fibronektina i galektina-3) u odnosu na dob, Gleason zbroj i proširenost tumora u adenokarcinomu prostate te u odnosu na dob kod BHP.
4. Odrediti prisutnost limfokapilarnih prostora u adenokarcinomu prostate zbog razlikovanja od periglandularnih pukotina.

U istraživanju je korišten arhivski materijal dobiven nakon radikalne prostatektomije i adenektomije. Analizirana su 52 uzorka prostate bolesnika s adenokarcinomom i 28 uzoraka prostate bolesnika s BHP. Uzorci prostate s

adenokarcinomom odabrani su tako da uz tumor sadrže i tkivo prostate koje nije zahvaćeno tumorom, a koje je služilo kao unutarnja kontrola. Materijal je obrađen standardnom histološkom metodom. Dodatni rezovi tkiva analizirani su imunohistokemijski. U imunohistokemijskoj analizi strome i epitela tumora i BHP, kao i procjeni limfokapilarnih prostora korištena su monoklonska protutijela na tenascin-C, fibronektin, galektin-3 i D2-40.

Statističkom analizom rezultata ustanovljeno je da su periglandularne pukotine izraženije u karcinomu prostate nego u BHP (χ^2 -test, $p < 0,001$). Statistički značajna razlika u intenzitetu obojenja epitela tumora i epitela BHP nađena je za fibronektin (χ^2 -test, $p = 0,017$) i galektin-3 (χ^2 -test, $p = 0,029$). Također je nađena statistički značajna pozitivna korelacija između stupnja retrakcijskih pukotina i ekspresije galektina-3 u epitelu karcinoma (Spearmanov korelacijski koeficijent, $p = 0,015$). Statistički značajna razlika u intenzitetu ekspresije proteina u stromi tumora i stromi BHP nađena je za sve istraživane proteine, tenascin-C (χ^2 -test, $p < 0,001$), fibronektin (χ^2 -test, $p = 0,001$) i galektin-3 (χ^2 -test, $p < 0,001$). Također je nađena statistički značajna pozitivna korelacija između stupnja retrakcijskih pukotina i ekspresije tenascina-C u stromi karcinoma (Spearmanov korelacijski koeficijent, $p = 0,006$). Pored toga je statističkom analizom rezultata pokazano da periglandularne pukotine ne predstavljaju kapilarne prostore jer je medijan limfnih prostora koji su oponašali periglandularne pukotine u tumoru, kao i u području s najizraženijim periglandularnim prostorima iznosio 0 (Mann-Whitney test, $p < 0,001$).

Dobiveni rezultati potvrđuju da se u stromi karcinoma prostate zbivaju promjene koje se odnose na ekspresiju istraživanih proteina vanstaničnog matriksa. Periglandularne pukotine nastaju kao posljedica promjene izraženosti adhezijskih i antiadhezijskih proteina, između ostalih i tenascina-c, fibronektina i galektina-3 koji se nalaze u vanstaničnom matriksu, ali imaju svoju funkciju i unutar tumorske stanice. Zbog tih promjena dolazi do smanjene adhezije stanica i do nastanka periglandularnih pukotina.

Ekspresija tenascina-C, fibronektina i galektina-3 koja se prikazuje imunohistokemijski može služiti kao dodatna pomoć u dijagnostici karcinoma.

9. SUMMARY

Prostatic cancer is the most frequent malignant neoplasia in men; the number of cases has continuously increased over the past decades. Interaction of epithelial and stromal cells in the prostatic cancer is also included in the growth and local dissemination. Possible consequences of changes in tumor stroma are peritumoral cleftings histologically visible in many prostatic cancers.

The aims of this study were to analyze expression of extracellular matrix proteins, tenascin-C, fibronectin and galectin-3 in stroma of the prostatic carcinoma and benign prostatic hyperplasia and establish their possible connection with peritumoral clefting. Prevalence of the lymphocapillary vessels in the tumor was compared with peritumoral clefting extension.

For the expression of tenascin-C, fibronectin and galectin-3 and demarcation of the lymph vessels with D2-40 immunohistochemical analysis were performed.

Peritumoral clefts were farther expressed in carcinoma compared to BPH (χ^2 -test, $p < 0,001$). Fibronectin and galectin-3 were more expressed in tumorous epithelial cells regarded BHP (χ^2 -test, $p = 0,017$ for fibronectin and $p = 0,029$ for galectin-3). Positive correlation between extension of peritumoral clefts and expression of fibronectin in epitel was found (Spearman correlation coefficient, $p = 0.015$). All three proteins showed distinction in stromal expression between carcinomatous and BPH stroma (χ^2 -test, $p < 0,001$). Statistical analysis confirmed positive correlation between stromal expression of tenascin-c and extention of periglandular clefts (Spearman correlation coefficient, $p = 0.006$). Results also showed that peritumoral clefts do not represent lymph vessels. Median number of lymph vessels mimicking peritumoral clefts was 0 (Mann-Whitney test, $p < 0,001$).

Our study indicates that changes occurring in cancer stroma, regarding expression of different proteins, tenascin-c, fibronectin and galectin-3 are associated with extension of peritumoral clefting and also that lymph vessels are not periglandular clefts.

Monika Ulamec, Zagreb 2012

10. LITERATURA

1. Krmpotić-Nemanić J. Anatomija čovjeka. 3. izd., Zagreb: Jumena, 1982, str. 869-71.
2. Villers A, Sreg A, Boccon-Gibod L. Anatomy of the prostate. Review of the different models. Eur Urol 1991;20:261-8.
3. Cotran RS, Kumar V, Collins T. Robbins pathologic basis of disease. 7. izd., Philadelphia: WB Saunders Company, 2005, str. 1047-66.
4. Rosai J. Kirurška patologija, prijevod. 9. izd., London: Elsevier inc., 2004. str. 1361-412.
5. McNeal JE. The zonal anatomy of the prostate. Prostate 1981;2:35-49.
6. McNeal JE. Anatomy of the prostate: historical survey of divergent views. Prostate 1980;1:3-13.
7. Šamija M. Rak prostate, najvarijabilniji zloćudni tumor. 1. izd., Zagreb: Medicinska naklada, 2010.
8. Hricak H, Scardino P. Prostatic cancer. Cambridge: 1. izd., Cambridge University Press, 2008, str. 1-10.
9. Krause WJ. Essentials of human histology. 2. izd., New York: Little, Brown and Company, 1996, str. 389-96.
10. Ross MH, Romrell LJ, Kaye G. A histology: a text and atlas. 3. izd., Baltimore, Williams&Wilkins, 1995, str. 662-75.
11. Weinstein MA, Signoretti S, Loda M. Diagnostic utility of immunohistochemical staining for p63, a sensitive marker of prostatic basal cells. Mod Pathol 2002;15:1302-8.
12. Wojno KJ, Epstein JI. The utility of basal cell specific anti-cytokeratin antibody (34&E12) in the diagnosis of prostate cancer. A review of 228 cases. Am J Surg Pathol 1995;19:251-60.
13. Di Sant-Agnese PA, Cockett AT. The prostatic endocrine-paracrine (neuroendocrine) regulatory system and neuroendocrine differentiation in prostatic carcinoma: a review and future directions in basic research. J Urol 1994;152:1297-31.

14. Isaacs JT. Antagonistic effect of androgen on prostatic cell death. *Prostate* 1984;5:545-57.
15. Tlsty TD, Coussens LM. Tumor stroma and regulation of cancer development. *Annu Rev Pathol. Mec Dis.* 2006;1:119-50.
16. Mikuz G. *Clinical pathology of urologic tumors.* 1. izd., London: Informa healthcare, 2007, str. 92-157.
17. Thomas W. Sadler *Langmanova medicinska embriologija.* prijevod. 10. izd, Baltimore, Lippincot Wiliam 2009, str. 235-265.
18. Duančić V. *Osnove embriologije čovjeka.* 9. izd., Beograd- Zagreb: Medicinska knjiga, 1985, str. 145.
19. Frick J, Aulitzky W. Physiology of the prostate. *Infection.* 1991;19:115-8.
20. Barry MJ. Epidemiology and natural history of benign prostatic hyperplasia. *Urol Clin North Am* 1990;17:495-507.
21. Blom JH, Schroder FH. Epidemiology and natural course of benign prostatic hyperplasia. *Urologe A* 1992;31:129-34.
22. McNeal JE. Pathology of benign prostatic hyperplasia. Insight into etiology. *Urol Clin North Am* 1990;17:477-86.
23. Isaacs JT, Coffey DS. Etiology and disease process of benign prostatic hyperplasia. *Prostate (Suppl.)* 1989;2:33-50.
24. Yokoyama M, Seki N, Tamai M i sur. Benign prostatic hyperplasia in patients castrated in his youth. *J Urol* 1989;142:134-5.
25. Wilson JD. The pathogenesis of the benign prostatic hyperplasia. *Am J Med* 1980;68:745-7.
26. Walsh PC, Hutchins GM, Ewing LL. The tissue content of dihydrotestosterone in human prostatic hyperplasia is not supranormal. *J Clin Invest* 1983;72:1772-7.
27. Oesterling JE. The origin and development of benign prostatic hyperlasia. An age-dependent process. *J Androl* 1991;12:348-55.
28. Bartsch G, Müller HR, Oberholzer M i sur. Light microscopic stereological analysis of the normal human prostate and of benign prostatic hyperplasia. *J Urol.* 1979;122:487-91.
29. Kirby RS, Christmas TJ. *Benign prostatic hyperplasia.* London: Gower Medical Publishing, 1993.

30. Franks LM. Benign nodular hyperplasia of the prostate: a review. *Ann R Coll Surg Eng* 1954;14:92-106.
31. Young RH, Srigley JR, Amin MB i sur. *Atlas of tumor pathology*. AFIP, Washington D.C., 1998, str. 124-71.
32. McConnell JD, Roehrborn CG, Bautista OM i sur. The long-term effect of doxazosin, finasteride, and combination therapy on the clinical progression of benign prostatic hyperplasia. *N Engl J Med*. 2003;349:2387-98.
33. Clifford GM, Farmer RT. Medical Therapy for Benign Prostatic Hyperplasia: A Review of the Literature. *Eur Urol*. 2000;38:2-19.
34. Bostwick DG, Quian J. High-grade prostatic intraepithelial neoplasia. *Mod Pathol* 2004;17:360-79.
35. Bostwick DG, Amin MB, Dundore P i sur. Architectural patterns of high-grade prostatic intraepithelial neoplasia. *Hum Pathol* 1993;24:298-310.
36. Quian J, Bostwick DG. The extent and zonal location of prostatic intraepithelial neoplasia and atypical adenomatous hyperplasia: relationship with carcinoma in radical prostatectomy specimens. *Pathol Res Pract* 1995;191:860-7.
37. Quian J, Bostwick DG, Takahashi S i sur. Chromosomal anomalies in prostatic intraepithelial neoplasia and carcinoma detected by fluorescence in situ hybridization. *Cancer Res* 1995;55:5408-14
38. Davidsson S, Fiorentino M, Andrén O i sur. Inflammation, focal atrophic lesions, and prostatic intraepithelial neoplasia with respect to risk of lethal prostate cancer. *Cancer Epidemiol Biomarkers Prev*. 2011;20:2280-7.
39. Bostwick DG, Pacelli A, Lopez-Beltran A. Molecular biology of prostatic intraepithelial neoplasia. *Prostate* 1996;29:117-134.
40. Davidson D, Bostwick DG, Quian J i sur. Prostatic intraepithelial neoplasia is a risk factor for adenocarcinoma: predictive accuracy in needle biopsy. *J Urol* 1995;154:1295-9.
41. Gaudin PB, Epstein JI. Adenosis of the prostate. Histologic features in transurethral resections specimens. *Am J Surg Pathol* 1994;18:863-70.
42. Bostwick DG, Srigley J, Grignon D i sur. Atypical adenomatous hyperplasia of the prostate: morphologic criteria for its distinction from well-differentiated carcinoma. *Hum Pathol* 1993;24:819-23.
43. Mittal BV, Amin MB, Kinare SG. Spectrum of histologic lesion in 185 consecutive prostate specimens. *J Postgrad Med* 1989;35:157-61.

44. Kappel TJ, Kuskowski M, Willmott L i sur. Prostatic intraepithelial neoplasia and atypical adenomatous hyperplasia (adenosis): a retrospective study with long-term follow up. *J Surg Pathol* 1995;1:77-85.
45. Grignon DJ, Sakr WA. Atypical adenomatous hyperplasia of the prostate: a critical review. *Eur Urol* 1996;30:2206-11.
46. Doll JA, Zhu X, Furman J i sur. Genetic analysis of prostatic atypical adenomatous hyperplasia (adenosis). *Am J Pathol.* 1999 Sep;155(3):967-71.
47. Billis A. Prostatic atrophy: an autopsy study of a histologic mimic of adenocarcinoma. *Mod Pathol* 1998;11:47-54.
48. Ruska KM, Sauvageot J, Epstein JI. Histology and cellular kinetics of prostate atrophy. *Am J Surg Pathol* 1998;22:1073-7.
49. De Marzo AM, Marchi VL, Epstein JI i sur. Proliferative inflammatory atrophy of the prostate: implications for prostatic carcinogenesis. *Am J Pathol* 1999;155:1985-92.
50. Tomas D, Kruslin B, Rogatsch H i sur. Different types of atrophy in the prostate with and without adenocarcinoma. *Eur Urol.* 2007 Jan;51:98-103.
51. Billis A, Magna LA. Prostate elastosis: a microscopic feature useful for the diagnosis of postatrophic hyperplasia. *Arch Pathol Lab Med.* 2000;124:1306-9.
52. Wang W, Sun X, Epstein JI. Partial atrophy on prostate needle biopsy cores: a morphologic and immunohistochemical study. *Am J Surg Pathol.* 2008;32:851-7.
53. Putzi MJ, De Marzo AM. Morphological transitions between proliferative inflammatory atrophy and high-grade prostatic intraepithelial neoplasia. *Urology* 2000;56:828-32.
54. Anton RC, Kattan MW, Chakraborty S i sur. Postatrophic hyperplasia of the prostate: lack of association with prostate cancer. *Am J Surg Pathol* 1999;23:932-6.
55. Bakshi NA, Pandya S, Schervish E i sur. Morphologic features and clinical significance of post-atrophic hyperplasia in biopsy specimens of prostate. *Mod Pathol* 2002;15:154.
56. Rubin MA, De Marzo AM. Molecular genetics of human prostate cancer. *Mod Pathol* 2004;17:380-8.

57. Eble JN, Sauter G, Epstein JI i sur. Pathology and Genetics of Tumours of the Urinary System and Male Genital Organs. 3. izd., Lyon: IARC Press, 2004, str. 195-217.
58. Jemal A, Bray F, Center M i sur. Global cancer statistics. CA Cancer J Clin 2011;61:69-90.
59. Jemal A, Murray T, Samuels A i sur. Cancer statistics, 2003. CA Cancer J Clin 2003;53:5-26.
60. Curado MP, Edwards B, Shin HR i sur. Cancer Incidence in five Continents. 9. izd., Lyon: IARC Scientific Publication, 2007.
61. Hopper JL, Carlin JB. Familial aggregation of a disease consequent upon correlation between relatives in a risk factor measured on a continuous scale. Am J Epidemiol 1992;136:1138-47.
62. Hrvatski zavod za javno zdravstvo, Služba za epidemiologiju, Registar za rak. Incidencija raka u Hrvatskoj, Bilteni 1-28. Zagreb: 1989-2011.
63. Lesko SM, Rosenberg L, Shapiro S. Family history and prostate cancer risk. Am J Epidemiol 1996;144:1041-7.
64. Carter BS, Bova GS, Beaty TH i sur. Hereditary prostate cancer: epidemiologic and clinical feature. J Urol 1993;150:797-802.
65. Landis SH, Murray T, Bolden S i sur. Cancer statistics, 1999. CA Cancer J Clin 1999;49:8-31.
66. Gronberg H. Prostate cancer epidemiology. Lancet 2003;361:859-64.
67. Boyle P, Zaridze DG. Risk factors for prostate and testicular cancer. Eur J Cancer. 1993;29:1048-55.
68. Kolonel LN. Nutrition and prostate cancer. Cancer Causes Control. 1996;7:83-44.
69. Demichelis F, Fall K, Perner S. TMPRSS2:ERG gene fusion associated with lethal prostate cancer in a watchful waiting cohort. Oncogene. 2007;26:4596-9.
70. Lapointe J, Li C, Giacomini CP i sur. Genomic profiling reveals alternative genetic pathways of prostate tumorigenesis. Cancer Res. 2007;67:8504-10.
71. Vashi AR, Osterling JE. Present free prostate-specific antigen: entering a new year in the detection of prostate cancer. Mayo Clin Proc 1997;72:337-44.

72. Mahedevia PS, Ramaswamy A, Greenwald ES i sur. Hypercalcemia in prostatic carcinoma. Report of eight cases. Arch Intern Med 1983;143:1339-42.
73. Thompson IM, Rounder JB, Teaque JL i sur. Impact of routine screening for adenocarcinoma of the prostate on stage distribution. J Urol 1987;137:424-6.
74. Partin AW, Kattan MW, Subong EN i sur. Combination of prostate-specific antigen, clinical stage, and Gleason score to predict pathological stage of localized prostate cancer: A multi-institutional update. JAMA 1997;277:1445-51.
75. Bostwick DG. Prostate-specific antigen. Current role in diagnostic pathology of prostate cancer. Am J Clin Pathol 1994;102:31-7.
76. Spajic B, Cupic H, Tomas D i sur. The incidence of hyperechoic prostate cancer in transrectal ultrasound-guided biopsy specimens. Urology. 2007;70:734-7.
77. Akin O, Hricak H. Imaging of prostate cancer. Radiol Clin North Am. 2007;45:207-22.
78. Mazaheri Y, Hricak H, Fine SW i sur. Prostate tumor volume measurement with combined T2-weighted imaging and diffusion-weighted MR: correlation with pathologic tumor volume. Radiology. 2009;252:449-57.
79. Heidenreich A, Aus G, Bolla M i sur. EAU guidelines on prostate cancer. Eur Urol 2008;53:68-80.
80. Smith RA, Cokkinides V, Brooks D i sur. Cancer screening in the United States, 2010: a review of current American Cancer Society guidelines and issues in cancer screening. CA Cancer J Clin. 2010;60:99-119.
81. Wright JL, Lange PH. Newer potential biomarkers in prostate cancer. Rev Urol. 2007;9:207-13.
82. Humphrey PA, Walther PJ. Adenocarcinoma of the prostate. Tissue sampling considerations. Am J Clin Pathol 1993;99:746-59.
83. Epstein JI. Diagnostic criteria of limited adenocarcinoma of the prostate on needle biopsy. Hum Pathol 1995;26:223-9.
84. Bostwick DG, Dundore PA. Biopsy pathology of the prostate. Chapman&Hall Medical, London, 1997.

85. Renshaw AA. Correlation of gross morphologic features with histologic features in radical prostatectomy specimens. *Am J Clin Pathol* 1998;110:38-42.
86. Halpert B, Sheehan EE, Schmalhorst WR i sur. Carcinoma of the prostate. A survey of 5,000 autopsies. *Cancer* 1963;16:737-42.
87. Varma M, Lee MW, Tamboli P i sur. Morphologic criteria for the diagnosis of prostatic adenocarcinoma in needle biopsy specimens. *Arch Pathol Lab Med* 2002;126:554-61.
88. Baisden BL, Kahane H, Epstein JI. Perineural invasion, mucinous fibroplasia and glomerulations: diagnostic features on prostate needle biopsy. *Am J Surg Pathol* 1999;23:918-24.
89. Krušlin B, Tomas D, Rogatsch H i sur. Periacinar retraction clefting in the needle core biopsies. an important diagnostic criterion or a simple artifact? *Virchows Arch* 2003;443:524-7.
90. Krušlin B, Tomas D, Mikuz G. Periacinar retraction artifact of the prostate. *Front Biosci.* 2011;3:226-35.
91. Krušlin B, Tomas D, Cviko A i sur. Periacinar Clefting and p63 immunostaining in prostatic intraepithelial neoplasia and prostatic carcinoma. *Pathol Oncol Res.* 2006;12:205-9.
92. Zhou M, Shah R, Shen R i sur. Basal cell cocktail (34betaE12 + p63) improves the detection of prostate basal cells. *Am J Surg Pathol* 2003;27:365-71.
93. Davis LD, Zhang W, Merseburger A i sur. P63 expression profile in normal and malignant prostate epithelial cells. *Anticancer Res* 2002;22:3819-25.
94. Tacha DE, Miller RT. Use of p63/P504S monoclonal antibody cocktail in immunohistochemical staining of prostate tissue. *Appl Immunohistochem Mol Morphol* 2004;12:75-8.
95. Varma B, Jasani B. Diagnostic utility of immunohistochemistry in morphologically difficult prostate cancer: review of current literature. *Histopathology* 2005;47:1-16.
96. Jiang Z, Li C, Fisher A i sur. Using an AMACR (P504S)/34betaE12/p63 cocktail for the detection of small focal prostate carcinoma in needle biopsy specimens. *Am J Clin Pathol* 2005;123:231-6.

97. Gleason DF, Mellinger GT. Prediction of prognosis for prostatic adenocarcinoma by combined histologic grading and clinical staging. *J Urol* 1974;111:58-64.
98. Randolph TL, Amin MB, Ro JY. Histologic variant of the prostatic adenocarcinoma and other carcinomas of the prostate. *Mod Pathol* 1997;10:612-29.
99. Cina SJ, Epstein JI. Adenocarcinoma of the prostate with atrophic features. *Am J Surg Pathol* 1997;21:289-95.
100. Amin MB, Ro JY, Ayala AG. Clinical relevance of histologic variants of prostate cancer. *Cancer Bull* 1993;45:403-10.
101. Cheville JC. Urothelial carcinoma of the prostate. An immunohistochemical comparison with high-grade prostatic adenocarcinoma and review of the literature. *J Urol Pathol* 1998;9:141-54.
102. Oesterling JE, Hauzeur CG, Farrow GM. Small cell anaplastic carcinoma of the prostate: a clinical, pathological and immunohistological study of 27 patients. *J Urol* 1992;147:804-7.
103. Bostwick DG, Adalkha K. Lymphoepithelioma-like carcinoma of the prostate. *J Urol Pathol* 1994;2:319-25.
104. Dundore PA, Cheville JC, Nascimento AG i sur. Carcinosarcoma of the prostate. Report of 21 cases. *Cancer* 1995;76:1035-42.
105. Elo JP, Visakorpi T. Molecular genetics of prostate cancer. *Ann Med* 2001;33:130-41.
106. McNeal J, Yemoto C. Spread of adenocarcinoma within prostatic ducts and acini: morphologic and clinical correlations. *Am J Surg Pathol* 1996;20:802-14.
107. Montironi R. Prognostic factors in prostate cancers. *BMJ* 2001;322:378-9.
108. Tolonen TT, Kujala PM, Tammela TLj i sur. Overall and worst Gleason scores are equally good predictors of prostate cancer progression. *BMC Urol*. 2011;11:21-5.
109. Bostwick DG, Grignon DJ, Hammond EH i sur. Prognostic factors in prostate cancer. College of American Pathologists Consensus Statement 1999. *Arch Pathol Lab Med* 2000;124:995-1000.
110. Scardino PT, Weaver R, Hudson ML. Early detection of prostate cancer. *Hum Pathol* 1992; 23:211-22.

111. Middleton RG. The management of clinically localized prostate cancer: guidelines from the American Urological Association. *CA Cancer J Clin* 1996;46:249-53.
112. Johansson E, Steineck G, Holmberg L i sur. Long-term quality-of-life outcomes after radical prostatectomy or watchful waiting: the Scandinavian Prostate Cancer Group-4 randomised trial. *Lancet Oncol*. 2011;12:891-9.
113. Crook J, Ludgate C, Malone S i sur. Final report of multicenter Canadian Phase III randomized trial of 3 versus 8 months of neoadjuvant androgen deprivation therapy before conventional-dose radiotherapy for clinically localized prostate cancer. *Int J Radiat Oncol Biol Phys*. 2009;73:327-33.
114. Porkka KP, Visakorpi T. Molecular mechanisms of prostate cancer. *Eur Urol*. 2004;45:683-91.
115. Visakorpi T. The molecular genetics of prostate cancer. *Urology*. 2003;62:3-10
116. Ford OH 3rd, Gregory CW, Kim D i sur. Androgen receptor gene amplification and protein expression in recurrent prostate cancer. *J Urol*. 2003;170:1817-21.
117. Varambally S, Dhanasekaran SM, Zhou M i sur. The polycomb group protein EZH2 is involved in progression of prostate cancer. *Nature* 2002;419:624-9.
118. Koh CM, Bieberich CJ, Dang CV i sur. MYC and Prostate Cancer. *Genes Cancer*. 2010;1:617-28.
119. Tomlins SA, Rhodes DR, Perner S i sur. Recurrent fusion of TMPRSS2 and ETS transcription factor genes in prostate cancer. *Science*. 2005;310:644-8.
120. Steinberg GD, Carter BS, Beaty TH i sur. Family history and the risk of prostate cancer. *Prostate*. 1990;17:337-47.
121. Irie J, Manucha V, Ioffe OB i sur. Artefact as the pathologist's friend: peritumoral retraction in in situ and infiltrating duct carcinoma of the breast. *Int J Surg Pathol* 2007;15:53-9.
122. Ulamec M, Tomas D, Ensinger i sur. Periacinar retraction clefting in proliferative prostatic atrophy and prostatic adenocarcinoma. *J Clin Pathol*. 2007;60:1098-101.
123. Krušlin B, Tomas D, Rogatsch H i sur. Correlation of periacinar retraction clefting in needle core biopsies and corresponding prostatectomy specimens of patients with prostatic adenocarcinoma. *Int J Surg Pathol* 2006;20:51-7.
124. Campbell NE, Kellenberger K, Greenaway J i sur. Extracellular Matrix Proteins and Tumor Angiogenesis. *J Oncology* 2010;10:1-13

125. Lohela M, Werb Z. Intravital imaging of stromal cell dynamics in tumors. *Curr Opin Genet Dev.* 2010;20:72-8.
126. Noel A, Foidart JM. The role of stroma in breast carcinoma growth *in vivo*. *J Mammary Gland Biol Neoplasia* 1998;3:215-25.
127. Martin M, Pujuguet P, Martin F. Role of stromal myofibroblasts infiltrating colon cancer in tumor invasion. *Pathol Res Pract* 1996;192:712-7.
128. Rowley DR. What might a stromal response mean to prostate cancer progression? *Cancer Metastasis* 1998-1999;17:411-9.
129. Tuxhorn JA, Ayala GE, Rowley DR. Reactive stroma in prostate cancer progression. *J Urol* 2001;166:2472-83.
130. Tomas D, Čupić H, Vučić M i sur. Myofibroblastic stromal reaction in prostatic adenocarcinoma. *Virchow Arch* 2003; 443:438.
131. Tomas D, Krušlin B. The potential value of (myo)fibroblastic stromal reaction in the diagnosis of prostatic adenocarcinoma. *Prostate.* 2004; 61:324-31
132. Gabbiani G. The myofibroblasts in wound healing and fibrocontractive diseases. *J Pathol* 2003;200:500-3.
133. Tuxhorn JA, McAlhany SJ, Dang TD i sur. Stromal cells promote angiogenesis and growth of human prostate tumors in a differential reactive stroma (DRS) xenograft model. *Cancer Res* 2002;3298-307.
134. Ronnov-Jessen L, Petersen OW, Koteliansky VE i sur. The origin of the myofibroblasts in breast cancer. Recapitulation of tumor environment in culture unravels diversity and implicates converted fibroblasts and recruited smooth muscle cells. *J Clin Invest* 1995;95:859-73.
135. Orend G, Chiquet-Ehrismann R. Adhesion modulation by antiadhesive molecules of the extracellular matrix. *Exp Cell Res* 2000;261:104-10.
136. Herold-Mende C, Mueller MM, Bonsanto MM i sur. Clinical and functional aspects of tenascin-C expression during glioma progression. *Int J Cancer* 2002;98:362-9.
137. Ioachim E, Charchanti A, Briasoulis E i sur. Immunohistochemical expression of extracellular matrix components tenascin, fibronectin, collagen type IV and laminin in breast cancer: their prognostic value and role in tumour invasion and progression. *Eur J Cancer* 2002;38:2362-70.

138. Xue Y, Li J, Latijnhouwers MA i sur. Expression of periglandular tenascin-C and basement membrane laminin in normal prostate, benign prostatic hyperplasia and prostate carcinoma. *Br J Urol* 1998;81:844-51.
139. Xue Y, Smedts F, Latijnhouwers MA, i sur. Tenascin-C expression in prostatic intraepithelial neoplasia (PIN): a marker of prognosis? *Anticancer Res* 1998;18:2679-84.
140. Zidar N, Gale N, Kambic N i sur. Expression of tenascin and fibronectin in benign epithelial hyperplastic lesions and squamous carcinoma of the larynx. *Anticancer Res* 2001;21:451-4.
141. Wikman H, Kettunen E, Seppanen JK, i sur. Identification of differentially expressed genes in pulmonary adenocarcinoma by using cDNA array. *Oncogene* 2002;21:5804-13.
142. Scoazec JY, Flejou JF, D'Errico A, i sur. Fibrolamellar carcinoma of the liver: composition of the extracellular matrix and expression of cell-matrix and cell-cell adhesion molecules. *Hepatology* 1996;24:1128-36.
143. Booth C, Harnden P, Selby PJ i sur. Towards defining roles and relationship for tenascin-C and TGFbeta-1 in the normal and neoplastic urinary bladder. *J Pathol* 2002;198:359-68.
144. Jahkola T, Toivonen T, Nordling S i sur. Expression of tenascin-C in intraductal carcinoma of human breast: relationship to invasion. *Eur J Cancer* 1998;34:1687-92.
145. Emoto K, Yamada Y, Sawada H, i sur. Annexin II overexpression correlates with stromal tenascin-C overexpression: a prognostic marker in colorectal carcinoma. *Cancer* 2001;92:1419-26.
146. Sakko AJ, Ricciardelli C, Mayne K i sur. Modulation of Prostate Cancer Cell Attachment to Matrix by Versican. *Cancer Res* 2003;63:4786-4791.
147. Chandler EM, Saunders MP, Yoon CJ i sur. Adipose progenitor cells increase fibronectin matrix strain and unfolding in breast tumors. *Phys Biol.* 2011;8:15-18.
148. Malik G, Knowles LM, Dhir R i sur. Plasma fibronectin promotes lung metastasis by contributions to fibrin clots and tumor cell invasion. *Cancer Res.* 2010;70:4327-34.
149. Ioachim E, Charchanti A, Briasoulis E i sur. Immunohistochemical expression of extracellular matrix components tenascin, fibronectin, collagen type IV and

- laminin in breast cancer: their prognostic value and role in tumour invasion and progression. *Eur J Cancer* 2002;38:2362-70.
150. Fornaro M, Plescia J, Chheang S i sur. Fibronectin protects prostate cancer cells from tumor necrosis factor-alpha-induced apoptosis via the AKT/survivin pathway. *J Biol Chem.* 2003;278:50402-11.
 151. Shimura T, Takenaka Y, Tsutsumi S i sur. Galectin-3, a novel binding partner of β -catenin. *Cancer Res* 2004;64:6363-6367.
 152. Takenaka Y, Fukumori T, Raz A. Galectin-3 and metastasis. *Glycoconj J* 2008;19:7-9.
 153. van den Brúle F, Califice S, Castronovo V. Expression of galectins in cancer: A critical review. *Glycoconjugate Journal* 2010;19:537-542.
 154. Fukumori T, Oka N, Takenaka N i sur. Galectin-3 regulates mitochondrial stability and antiapoptotic function in response to anticancer drug in prostate cancer. *Cancer Res* 2006;66:3114-9.
 155. Wever DO, Mareel M. Role of tissue stroma in cancer cell invasion. *J Pathol* 2003;200:429-47.
 156. Tlsty TD, Coussens LM. Tumor stroma and regulation of cancer development. *Annu Rev Pathol.* 2006;1:119-50.
 157. De Marzo AM, Nelson WG, Isaacs WB i sur. Pathological and molecular aspects of prostate cancer. *Lancet* 2003;361:955-64.
 158. Clavel C, Birembaut P, Adnet JJ i sur. Breast carcinomas and the extracellular matrix. *Ann Pathol.*1988;8:107-13.
 159. Kalluri R, Zeisberg M. Fibroblasts in cancer. *Nat Rev Cancer* 2006;6:392-401.
 160. Sampson N, Koziel R, Zenzmaier C i sur. ROS signaling by NOX4 drives fibroblast-to-myofibroblast differentiation in the diseased prostatic stroma. *Mol Endocrinol.* 2011;25:503-15.
 161. Zhang Y, Nojima S, Nakayama H i sur. Characteristics of normal stromal components and their correlation with cancer occurrence in human prostate. *Oncol Rep.* 2003;10:207-11.
 162. Tomas D, Spajić B, Milošević M i sur. Extensive retraction artefact predicts biochemical recurrence-free survival in prostatic carcinoma. *Histopathology.* 2011;58:447-54.
 163. Pupa SM, Menard S, Forti S i sur. New insight into the role of extracellular matrix during tumor onset and progression. *J Cell Physiol* 2002;192:259-67.

164. Tomas D, Ulamec M, Hudolin T i sur. Myofibroblastic stromal reaction and expression of tenascin-C and laminin in prostate adenocarcinoma. *Prostate Cancer Prostatic Dis.* 2006;9:414-9.
165. Pietruszewska W, Kobos J, Bojanowska-Poźniak K i sur. Immunohistochemical analysis of the fibronectin expression and its prognostic value in patients with laryngeal cancer. *Otolaryngol Pol.* 2006;60:697-702.
166. Meng XN, Jin Y, Yu Y i sur. Characterisation of fibronectin-mediated FAK signalling pathways in lung cancer cell migration and invasion. *Br J Cancer.* 2009;101:327-34.
167. Nishino T, Ishida T, Oka T i sur. Distribution of fibronectin in adenocarcinoma of the lung: classification and prognostic significance. *J Surg Oncol* 1990;43:94-100.
168. Prasad ML, Pellegata NS, Huang Y i sur. Galectin-3, fibronectin-1, CITED-1, HBME1 and cytokeratin-19 immunohistochemistry is useful for the differential diagnosis of thyroid tumors. *Mod Pathol* 2005;18:48-57.
169. Docheva D, Padula D, Schieker M i sur. Effect of collagen I and fibronectin on the adhesion, elasticity and cytoskeletal organization of prostate cancer cells. *Biochem Biophys Res Commun.* 2010;402:361-6.
170. Honjo Y, Nangia-Makker P, Inohara H i sur. Down-regulation of galectin-3 suppresses tumorigenicity of human breast carcinoma cells. *Clin Cancer Res* 2001;7:661-8.
171. Nangia-Makker P, Wang Y, Raz T i sur. Cleavage of galectin-3 by matrix metalloproteases induces angiogenesis in breast cancer. *Int J Cancer* 2010;127:2530-41.
172. van den Brûle FA, Waltregny D, Liu FT i sur. Alteration of the cytoplasmic/nuclear expression pattern of galectin-3 correlates with prostate carcinoma progression. *Int J Cancer.* 2000;89:361-7.
173. Pacis RA, Pilat MJ, Pienta KJ i sur. Decreased galectin-3 expression in prostate cancer. *Prostate.* 2000;44:118-23.
174. Merseburger AS, Kramer MW, Hennenlotter J, i sur. Involvement of decreased Galectin-3 expression in the pathogenesis and progression of prostate cancer. *Prostate.* 2008;68:72-7.

175. Califice S, Castronovo V, Bracke M i sur. Dual activities of galectin-3 in human prostate cancer: tumor suppression of nuclear galectin-3 vs tumor promotion of cytoplasmic galectin-3. *Oncogene*. 2004;23:7527-36.
176. Wang Y, Nangia-Makker P, Tait L i sur. Regulation of prostate cancer progression by galectin-3. *Am J Pathol*. 2009;174:1515-23.
177. Ahmed H, Banerjee PP, Vasta GR. Differential expression of galectins in normal, benign and malignant prostate epithelial cells: silencing of galectin-3 expression in prostate cancer by its promoter methylation. *Biochem Biophys Res Commun*. 2007;358:241-6.
178. Saraswati S, Block AS, Davidson MK i sur. Galectin-3 is a substrate for prostate specific antigen (PSA) in human seminal plasma. *Prostate*. 2011;71:197-208.
179. Ishihara A, Yoshida T, Tamaki H i sur. Tenascin expression in cancer cells and stroma of human breast cancer and its prognostic significance. *Clin Cancer Res*. 1995;1:1035-41.
180. Hancox RA, Allen MD, Holliday DL i sur. Tumour-associated tenascin-C isoforms promote breast cancer cell invasion and growth by matrix metalloproteinase-dependent and independent mechanisms. *Breast Cancer Res*. 2009;11:R24.
181. Yanagisawa N, Li R, Rowley D i sur. Stromogenic prostatic carcinoma pattern (carcinomas with reactive stromal grade 3) in needle biopsies predicts biochemical recurrence-free survival in patients after radical prostatectomy. *Hum Pathol* 2007;38:1611-20.
182. Barsky SH, Ye Y, Karlin NJ. "Separation artifact" v Lymphovascular invasion: are mimics only mimics? *Mod Pathol* 2006;19:289.
183. Rowley D, Acs G, Dumoff KL i sur. Extensive retraction artifact correlates with lymphatic invasion and nodal metastasis and predicts poor outcome in early stage breast carcinoma. *Am J Surg Pathol* 2007;31:129-40.
184. Acs G, Dumoff KL, Solin LJ i sur. Extensive retraction artifact correlates with lymphatic invasion and nodal metastasis and predicts poor outcome in early stage breast carcinoma. *Am J Surg Pathol* 2010; 31:129-40.

185. Mahooti S, Porter K, Alpaugh ML i sur. Breast carcinomatous tumoral emboli can result from encircling lymphovasculogenesis rather than lymphovascular invasion. *Histopathology*. 2011;58:447-54.
186. Mumprecht V, Detmar M. Lymphangiogenesis and cancer metastasis. *J Cell Mol Med*. 2009;13:1405-16.
187. Burkhard FC, Studer UE. Regional lymph node staging in prostate cancer: prognostic and therapeutic implications. *Surg Oncol*. 2009;18:213-8.
188. Cheng L, Bishop E, Zhou H i sur. Lymphatic vessel density in radical prostatectomy specimens. *Hum Pathol*. 2008;39:610-5.
189. Roma AA, Magi-Galluzzi C, Kral MA i sur. Peritumoral lymphatic invasion is associated with regional lymph node metastases in prostate adenocarcinoma. *Mod Pathol*. 2006;19:392-8.

11. ŽIVOTOPIS

Rođena sam 15. 02. 1977.g. u Zagrebu. Osnovnu školu završila sam u Zagrebu, a Prirodoslovno-matematičku gimnaziju u Velikoj Gorici. Diplomirala sam na Medicinskom fakultetu Sveučilišta u Zagrebu 2001.g.

U svibnju 2004. započela sam specijalizaciju iz patologije u Kliničkom zavodu za patologiju, KBC-a Sestre milosrdnice, a specijalistički ispit položila sam u rujnu 2009.g. U sklopu programa specijalizacije završila sam stručni poslijediplomski studij patologije, pri Medicinskom fakultetu Sveučilišta u Zagrebu. Doktorski studij «Biomedicina i zdravstvo», na istom fakultetu, upisala sam u listopadu 2006. godine, a završila u lipnju 2010. godine.

Članica sam Hrvatskog društva patologa te Njemačkog i Europskog udruženja patologa, a također i Hrvatskog društva za istraživanje raka koje djeluje u sklopu Europskog društva za istraživanje raka. Tajnica sam Odbora za apoptozu Kolegija temeljnih medicinskih znanosti pri Akademiji medicinskih znanosti Hrvatske.

Primila sam nagradu «Borislav Nakić», Akademije Medicinskih Znanosti Hrvatske, za najbolji znanstveni rad mladih znanstvenika, objavljen u 2007. godini te također godišnju nagradu "Sergey Saltikow" za najbolji studentski rad.

Autorica sam više članaka i kongresnih priopćenja koji su objavljeni u indeksiranim časopisima, od kojih je sedam u Current Contentsu.

Udana sam i majka dvoje djece.