

Ultrasonografski biljezi mozga u dijagnozi kongenitalne citomegalovirus infekcije

Krakar, Goran

Doctoral thesis / Disertacija

2014

Degree Grantor / Ustanova koja je dodijelila akademski / stručni stupanj: **University of Zagreb, School of Medicine / Sveučilište u Zagrebu, Medicinski fakultet**

Permanent link / Trajna poveznica: <https://urn.nsk.hr/urn:nbn:hr:105:035275>

Rights / Prava: [In copyright](#) / [Zaštićeno autorskim pravom.](#)

Download date / Datum preuzimanja: **2024-07-23**



Repository / Repozitorij:

[Dr Med - University of Zagreb School of Medicine Digital Repository](#)





Središnja medicinska knjižnica

Krakar, Goran (2014) *Ultrasonografski biljezi mozga u dijagnozi kongenitalne citomegalovirus infekcije [Brain ultrasonographic markers in the diagnosis of congenital cytomegalovirus infection].* Doktorska disertacija, Sveučilište u Zagrebu.

<http://medlib.mef.hr/2166>

University of Zagreb Medical School Repository

<http://medlib.mef.hr/>

**SVEUČILIŠTE U ZAGREBU
MEDICINSKI FAKULTET**

Goran Krakar

**Ultrasonografski biljezi mozga u
dijagnozi kongenitalne
citomegalovirus infekcije**

DISERTACIJA



Zagreb, 2014.

**SVEUČILIŠTE U ZAGREBU
MEDICINSKI FAKULTET**

Goran Krakar

**Ultrasonografski biljezi mozga u
dijagnozi kongenitalne
citomegalovirus infekcije**

DISERTACIJA

Zagreb, 2014.

Disertacija je izrađena na Medicinskom fakultetu Sveučilišta u Zagrebu, Klinici za dječje bolesti Zagreb, Klinici za pedijatriju, Odjelu za dječju neurologiju.

Voditelj rada: Prof. dr. sc. Vlatka Mejaški Bošnjak

Iskreno zahvaljujem svojoj višegodišnjoj mentorici i voditeljici rada Prof.dr.sc. Vlatki Mejaški Bošnjak na pruženoj prilici, edukaciji, vođenju, a posebno iskazanom velikom povjerenju i strpljenju.

Zahvaljujem kolegama s Odjela za dječju neurologiju, Klinike za dječje bolesti Zagreb koji su pomogli u prikupljanju pacijenata, provođenju plana istraživanja i izvođenju pretraga. Također, zahvalan sam na njihovoj podršci i tijekom pisanja disertacije.

Na kraju, posebno zahvaljujem svojoj obitelji na razumijevanju i velikoj toleranciji. Bez njihove pomoći ovo istraživanje ne bi mogao završiti.

Sadržaj prema poglavljima:

1. Uvod.....	1
1.1. Humani citomegalovirus.....	1
1.2. Dosadašnje spoznaje o kongenitalnoj citomegalovirus infekciji...	2
1.2.1. Značaj i epidemiologija.....	2
1.2.2. Patogeneza kongenitalne citomegalovirus infekcije.....	5
1.2.2.1. Posteljica.....	5
1.2.2.2. CMV infekcija ploda.....	7
1.2.2.3. Neuralne matične stanice, prekursori neurona i glija	7
1.2.3. Klinička slika kongenitalne CMV infekcije.....	11
1.2.3.1. Simptomatska i asimptomatska infekcija.....	11
1.2.3.2. Neurološke sekvele i ishod.....	13
1.2.3.3. Dijagnoza u novorođenčadi i screening u trudnoći..	14
1.2.4. Liječenje.....	16
1.2.5. Cjepivo.....	18
1.2.6. Oslikavanje i spektar promjena na mozgu.....	19
1.2.6.1. Promjene na mozgu prema gestacijskoj dobi u vrijeme infekcije.....	19
1.2.6.1.1. Rani drugi trimestar (prije 18 tjedana).....	19
1.2.6.1.2. Kasni drugi trimestar (18 do 24 tjedna).....	19
1.2.6.1.3. Treći trimestar (nakon 26 tjedana).....	19
1.2.6.2. Lentikulostrijatalna vaskulopatija (LSV).....	20
1.2.6.3. Intrakranijske kalcifikacije.....	22
1.2.6.4. Migracijske abnormalnosti.....	22
1.2.6.5. Bijela tvar mozga.....	23
1.2.6.6. Paraventrikularna cista.....	24
1.2.6.7. Moždana atrofija.....	24
1.2.6.8. Ventrikulomegalija.....	25
1.2.6.9. Anomalije corpus callosuma.....	26
1.2.7. Izbor metode oslikavanja mozga.....	26
2. Hipoteza i ciljevi rada.....	31

3. Materijali i metode.....	32
3.1. Plan rada.....	32
3.2. Ultrazvučne metode i ultrazvučni biljezi.....	33
3.3. Mjesto istraživanja.....	35
3.4. Ispitanici.....	35
3.5. Statističke metode.....	36
4. Rezultati.....	37
4.1. LSV i podjela pacijenata na Skupinu A i Skupinu B.....	37
4.2. Analiza stupnjeva LSV-a i točkastih hiperehogenosti uz LSV.....	37
4.3. Uloga transkranijuskog kolor dopplera u dijagnozi kongenitalne CMV infekcije.....	41
4.4. Analiza LSV-a prema simptomatskoj i asimptomatskoj infekciji...	43
4.5. Analiza periventrikularnih fokalnih ehogenosti uz LSV.....	45
4.6. Analiza građe corpus callosuma uz LSV.....	46
4.7. Analiza periventrikularnih (difuznih) hiperehogenosti uz LSV.....	47
4.8. Analiza proširenog vanjskog subarahnoidalnog prostora uz LSV te korelacija s mikrocefalijom.....	48
4.9. Analiza nalaza paraventrikularne ciste uz LSV.....	49
4.10. Analiza abnormalnosti girusa i sulkusa uz LSV.....	50
4.11. Analiza dilatacije lateralnih ventrikla uz LSV.....	50
4.12. Analiza nalaza subependimalne ciste uz LSV.....	51
4.13. Analiza nalaza promjena plexus choroideusa uz LSV.....	51
4.14. Analiza hipoplazije malog mozga uz LSV.....	52
4.15. Analiza broja pridruženih biljega uz LSV.....	52
5. Rasprava.....	55
5.1. Dijagnostička vrijednost LSV-a u pacijenata s kongenitalnom CMV infekcijom.....	56
5.2. Dijagnostička vrijednost nalaza TH uz LSV te stupnjeve LSV-a...	58
5.3. Dijagnostička vrijednost nalaza transkranijuskog kolor dopplera....	59
5.4. Dijagnostička vrijednost nalaza LSV-a prema simptomatskoj i asimptomatskoj infekciji.....	60

5.5. Dijagnostička vrijednost periventrikularnih fokalnih ehogenosti uz LSV.....	62
5.6. Dijagnostička vrijednost abnormalnosti corpus callosuma uz LSV	63
5.7. Dijagnostička vrijednost periventrikularnih difuznih hiperehogenosti mozga uz LSV.....	64
5.8. Dijagnostička vrijednost nalaza proširenih vanjskih subarahnoidalnih prostora uz LSV te korelacija s mikrocefalijom.....	66
5.9. Dijagnostička vrijednost nalaza paraventrikularne ciste uz LSV...	68
5.10. Dijagnostička vrijednost abnormalnosti ehomorfologije girusa i sulkusa uz LSV.....	69
5.11. Dijagnostička vrijednost nalaza dilatacije lateralnih ventrikla uz LSV.....	70
5.12. Dijagnostička vrijednost subependimalne ciste uz LSV.....	71
5.13. Dijagnostička vrijednost promjena ehomorfologije plexusa choroideusa uz LSV.....	72
5.14. Dijagnostička vrijednost hipoplazije malog mozga uz LSV..	73
5.15. Značenje broja biljega uz LSV.....	73
6. Zaključci.....	75
7. Sažetak.....	77
8. Summary.....	78
9. Popis literature.....	79
10. Životopis.....	96

Popis oznaka i kratica

CMV – citomegalovirus

hCMV – humani citomegalovirus

HHV-5 – humani herpes virus 5

DNK – deoksiribonukleinska kiselina

SŽS – središnji živčani sustav

NSHI - non-syndromic hearing impairment

NK – natural killer

MCP-1- monocyte chemotactic protein-1

TNF α – tumor necrosis factor alpha

IUGR – intrauterine growth restriction

IgM – imunoglobulin M

IgG – imunoglobulin G

gB – glikoprotein B

CID – cytomegalic inclusion disease

SAD – Sjedinjene američke države

LSV – lentikulostrijatalna vaskulopatija

TH – točkaste hiperehogenosti

PFE – periventrikularne fokalne ehogenosti

CC – corpus callosum

CC 1 – hipoplastičan corpus callosum

CC 2 – nepravilan corpus callosum

CC 3 – parcijalna/kompletna ageneza corpus callosuma

PVE – periventrikularna (difuzna) ehogenost

VSP – vanjski subarahnoidalni prostor

PVC – paraventrikularna cista

G/S – girusi i sulkusi

LV – lateralni ventrikl

IVH – intraventrikularna hemoragija

SC – subependimalna cista

PLCH – plexus choroideus

MM – mali mozak

TCCD – transkranijski kolor doppler

PVBT – periventrikularna bijela tvar

DIK – diseminirana intravaskularna koagulacija

ALT – alanin aminotransferaza

SPNOS - sveobuhvatni probir novorođenčadi na oštećenje sluha

PCR - polymerase chain reaction

ACOG - American College of Obstetricians and Gynecologists

CDC - Centers for Disease Control and Prevention

CASG - Collaborative Antiviral Study Group

UZV – ultrazvuk

MR – magnetska rezonanca

FLAIR - fluid-attenuated inversion recovery

SCA – srednja cerebralna arterija

PPV – pozitivna prediktivna vrijednost

TORCH – Toxoplasma, Rubeola, Cytomegalovirus, Herpes simplex

PVL – periventrikularna leukomalacija

CT – kompjuterizirana tomografija

1. Uvod

1.1. Humani citomegalovirus

Humani herpesvirus 5 (HHV-5), poznatiji pod nazivom humani citomegalovirus (CMV), je DNK beta herpesvirus. Najveći je virus porodice herpesvirusa, a ujedno i jedan od najvećih virusa uopće s veličinom genoma preko 250kb koji kodiraju više od 200 genskih produkata. Kao i drugi predstavnici obitelji herpesvirusa nakon infekcije ima sposobnost doživotne latencije u domaćinu, odnosno čovjeku, te mogućnost periodičke reaktivacije. Najčešće je u ljudskom organizmu tihi doživotni pratioc, ali njegova aktivnost bilo u slučaju primoinfekcije, reinfekcije ili reaktivacije u stanjima imunodeficijencije može biti i fatalna. CMV ima sposobnost zaražavanja velikog broja različitih stanica humanog organizma te uzrokovati multiorgansku bolest. U zaraženim stanicama replikacija virusa dovodi do stvaranja intranuklearnih i intracitoplazmatskih inkluzija.¹

Između 40 do 80% populacije u industrijaliziranim zemljama, te gotovo svi u zemljama u razvoju, zaraženi su CMV-om. Seroprevalencija CMV-a raste s dobi.² CMV se prenosi izravnim međuljudskim kontaktom, krvnim pripravcima, transplantacijom organa i stanica, te sekretima. Izvori infekcije su: orofaringealni sekreti, urin, vaginalni i cervikalni sekreti, sperma, mlijeko, suze, stolica i krv.¹ Nakon ulaska u tijelo domaćina, širi se organizmom putem leukocita i vaskularnih endotelnih stanica. U prijenosu kapljičnim putem potreban je duži i bliski socijalni kontakt, a pranje ruku može prevenirati infekciju.^{3,4}

Zbog svoje mogućnosti modulacije imunološkog sustava domaćina nakon primarne infekcije, imuni odgovor se sporo razvija te je viremija dugotrajna, a patogeneza je u izravnoj vezi s imunološkim statusom domaćina.^{5,6} U zdravom i imunokompetentnom organizmu vrlo rijetko dolazi do simptoma infekcije, te se smatra da oko 1% razvije sindrom sličan infektivnoj mononukleozi s limfadenopatijom, blagim prolongiranim febrilitetom i hepatitisom.¹ Humani CMV je vrlo stari virus koji je evoluirao uz čovjeka kao svog domaćina, te postoji znatna genetska varijabilnost sojeva humanog CMV-

a. Reinfekcija drugim sojem u čovjeka je moguća. Najvažniju ulogu u imunogenosti ima CMV glikoprotein B (gB), a razlike u virulenciji i patogenosti različitih gB sojeva predmet su istraživanja.^{7,8,9}

Nakon izlaganja virusu i primoinfekcije potrebno je 3 do 8 tjedana za laboratorijsko dokazivanje. Prvi raste CMV specifični IgM i nestaje otprilike nakon 16 tjedana, iako može perzistirati i duže, pogotovo u slučajevima simptomatske CMV infekcije. Moguća je i ponovna pojava IgM-a kod reaktivacije ili reinfekcije drugim sojem virusa. IgG je na vrhuncu 1 do 2 mjeseca nakon početka bolesti i ostaje dugotrajno povišen. Izlučivanje virusa kod primoinfekcije imunokompetentnih odraslih osoba traje nekoliko tjedana, pa može trajati čak i do godinu dana. Izlučivanje virusa nakon reinfekcije ili reaktivacije je kraće nego nakon primarne infekcije. Kod kongenitalne i perinatalne infekcije, te imunokompromitiranih osoba, izlučivanje virusa može trajati godinama.¹

Zbog svoje visoke specifičnosti za humanu vrstu, znatno je ograničeno ispitivanje na eksperimentalnim modelima. Mnoga saznanja o izravnom patogenom djelovanju na plod u razvoju dobivena su iz istraživanja na fetusima i novorođenčadi koja su umrla od multiorganske kongenitalne citomegalovirus infekcije s najizraženijim abnormalnostima na središnjem živčanom sustavu (SŽS), ali i jetri, bubregu, plućima te hematološkim poremećajima.

1.2. Dosadašnje spoznaje o kongenitalnoj citomegalovirus infekciji

1.2.1. Značaj i epidemiologija

Kongenitalna infekcija CMV-om je najčešća transplacentarno prenesena virusna infekcija u razvijenim zemljama. Incidencija se razlikuje ovisno o ispitivanoj populaciji od 0,3-2,3% novorođenčadi.¹⁰ Primarna maternalna CMV infekcija predstavlja najveći rizik za transmisiju virusa na plod i varira od 30 – 40%. Do infekcije ploda može doći i reaktivacijom ili reinfekcijom drugim sojem,

ali je tada rizik znatno manji i iznosi 1-3%, a ovisi i o titru neutralizirajućih protutijela.^{11,12} Procijenjuje se da godišnje 1 – 7% trudnica akvirira primarnu CMV infekciju, a 10 – 30% trudnica s prethodnom seropozitivnosti dolazi do reaktivacije virusa u trudnoći.^{10,13} Slika 1.

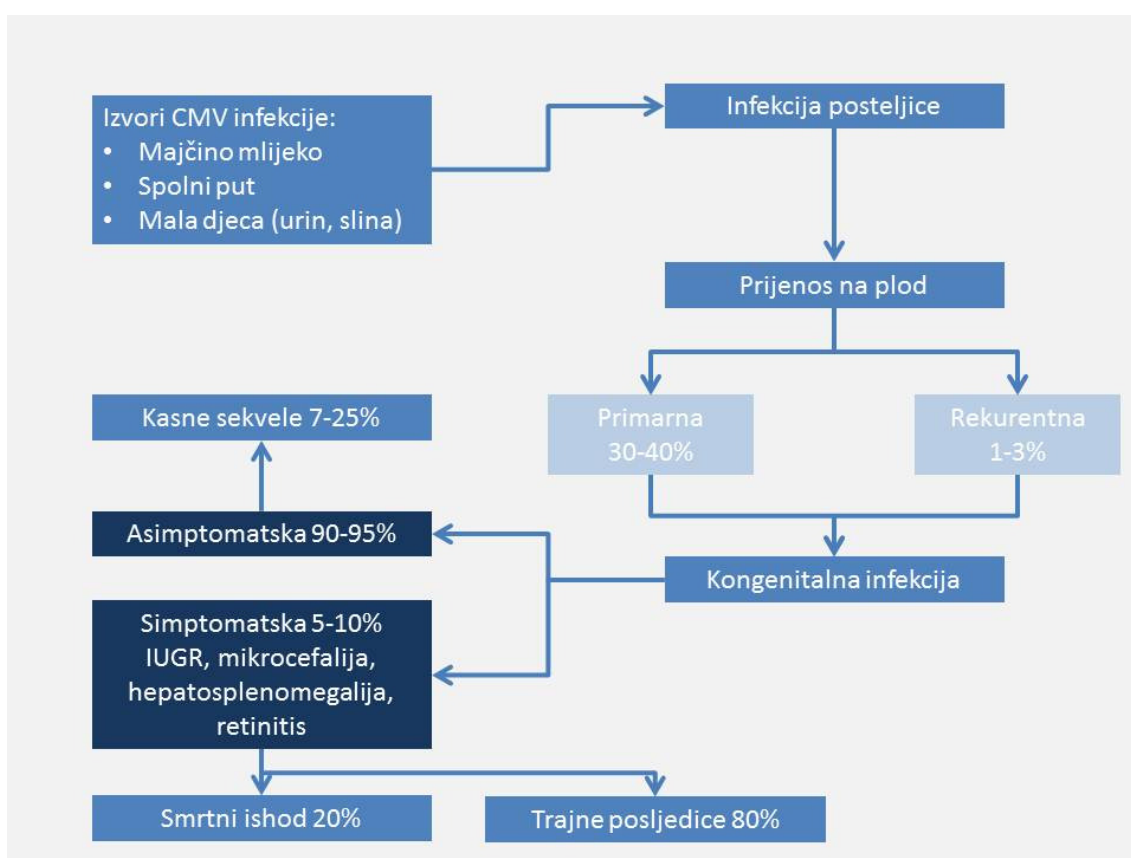
Prevalencija maternalne seropozitivnosti još više varira ovisno o ispitivanoj populaciji.^{10,11} Glavni epidemiološki faktori su higijenske prilike, socio-ekonomski status, dojenje i spolna aktivnost, a seroprevalencija raste s dobi. Najznačajni izvor infekcije za trudnice je kontakt s urinom ili slinom mlade djece, uglavnom predškolske dobi, i to često vlastite, a u manjem stupnju spolnim prijenosom.³ U zemljama u razvoju je do 95% populacije zaraženo u ranoj dobi, te gotovo 100% do kasne dječje odnosno reproduktivne dobi. U razvijenim zemljama ukupna seroprevalencija varira od 40 – 60% i pokazuje porast s dobi, a povezana je najviše s dojenjem. U zemljama gdje je dojenje dominantno i duže, čak do 50% dojenčadi akvirira CMV do dobi 3 mjeseca putem majčinog mlijeka, za razliku od zemalja s dominantnom mliječnom formulom u prehrani.¹⁴⁻
¹⁶ Nije poznat mehanizam reaktivacije virusa inicijacijom dojenja, a hipotetski predstavlja prirodan put imunizacije i preživljavanja virusa u svom domaćinu.¹⁵⁻
¹⁷ Uz horizontalni prijenos CMV neutralizirajućih protutijela majke na plod putem dojenja, zaštitnu ulogu ima i laktoferin inhibicijom CMV-a.¹⁸ Nakon prve godine dolazi do usporavanja porasta seroprevalencije sve do spolne aktivnosti.

Na temelju dosadašnjih istraživanja stečene postnatalne CMV infekcije u terminske djece ne predstavljaju povećani rizik za neurološke sekvele, ali drugi mogući morbiditeti su još predmet istraživanja i rasprave.^{14,15,19}

Za razliku od terminske djece, postnatalna CMV infekcija u prematurusa iako većinom asimptomatska, može predstavljati niski rizik za kasnija neurorazvojna odstupanja i/ili oštećenje sluha, a kao glavnu ulogu igra broj kopija virusa.²⁰⁻²⁴

Procjena je da se oko 30 000 djece u Sjedinjenim američkim državama (SAD) godišnje rodi s kongenitalnom CMV infekcijom, od čega 300 sa smrtnim ishodom te oko 6 000 s trajnim posljedicama kao što su: neurološko odstupanje, mentalna retardacija, oštećenje sluha i/ili vida.²⁵ Za usporedbu u SAD-u sindromi kao npr. Down sindrom zahvaćaju oko 4 000 djece, fetalni

alkoholni sindrom oko 5 000 djece, a spina bifida oko 3 500 djece godišnje što ukazuje na značaj kongenitalne CMV infekcije u razvojnim odstupanjima. Kongenitalna CMV infekcija je vodeći uzrok negenetskom oštećenju sluha u djece. Više od polovice djece sa simptomatskom i oko 10% sa asimptomatskom kongenitalnom CMV infekcijom će razviti blago do teško senzorneuralno oštećenje sluha, s daljom progresijom u oko 50% slučajeva kroz nekoliko godina, čak i do puberteta.^{26,27} Dodatni značaj kongenitalne CMV infekcije je i u mogućnosti njezine prevencije cijepljenjem.



Slika 1. Značaj i epidemiologija kongenitalne CMV infekcije – izvor zaraze, put prijenosa i infekcija ploda.^{3,10-13}

1.2.2. Patogeneza kongenitalne citomegalovirus infekcije

1.2.2.1. Posteljica

Značaj posteljice u kongenitalnoj CMV infekciji nije samo što omogućava put vertikalne transmisije virusa, već i u tome što može biti i sama aktivno zaražena. Naime, preduvjet transplacentarnog prijenosa CMV-a na fetus je zaraza posteljice, ali ovisno o imunološkom statusu i titru neutralizirajućih protutijela majke, kao i trimestru gestacije, ne dolazi uvijek i do fetomaternalne transmisije virusa, odnosno zaraze ploda. To znači da se štetno djelovanje CMV-a ne događa samo direktnim djelovanjem virusa na fetus u razvoju, već i indirektnim djelovanjem putem poremećene građe i funkcije zaražene placente.^{28,29}

Zaraza decidue se smatra prvim korakom, a daljim umnažanjem se širi i na ostatak posteljice.³⁰ Do sada je zaraza i replikacija virusa potvrđena u mnogim stanicama decidue: invazivnim stanicama citotrofoblasta, endotelnim stanicama, makrofagima, stromalnim stanicama, dok je sinciotrofoblast otporan.³⁰⁻³² Stanična raznovrsnost decidue pogoduje replikaciji CMVa obzirom da je poznata njegova mogućnost zaražavanja velikog raspona različitih stanica.³³ Jednom zaražena stanica u decidui služi kao rezervoar daljeg širenja virusa putem ekstracelularnog matriksa, ali i direktnom transmisijom stanice na stanicu. Patohistološkim pregledom posteljice kongenitalno zaražene novorođenčadi nađen je fokalni kronični vilitis s predominantno limfocitnom (decidualne NK stanice) infiltracijom. Taj nalaz govori u prilog ekspanzije virusa u klasterima zaraženih stanica.³⁰

Za svoje umnažanje i transmisiju na fetus CMV koristi imunološki hiporesponzivnu prirodu posteljice. Zaraza posteljice koja rezultira prijenosom na plod događa se u žena s najnižim titrom neutralizirajućih protutijela te u onih sa srednjim titrom, ali uz dodatni bakterijski patogen. Prijenos infekcije na plod je najniži u žena s visokim titrom neutralizirajućih protutijela.¹³

CMV infekcija dovodi do imunoloških i upalnih promjena u posteljici čije posljedice ostaju prisutne do kraja trudnoće.^{32,34} Najznačajniju ulogu u tome

imaju citokini MCP-1 i TNF α s zbog svog proinflamatornog djelovanja te uloge u razvoju posteljice, održavanju trudnoće i zaštiti od patogena. MCP-1 se proizvodi tijekom cijele trudnoće i uključen je u endometrijsku angiogenezu, regulaciju rasta i razvoja trofoblasta, staničnu diferencijaciju i apoptozu kao i jaku kemotaksiju upalnih stanica.^{35,36} TNF α je prisutan u ranoj i kasnoj gestaciji i sudjeluje u implantaciji blastociste, kontroli proliferacije i diferencijacije trofoblasta, a posebno u upalnim procesima kada privlači efektorne stanice i inducira apoptozu.³⁷ U CMV zaraženih posteljica nađena je povećana ekspresija oba navedena proinflamatorna citokina.³⁴ Kako obje molekule imaju važnu ulogu u regulaciji normalnog strukturnog razvoja i funkcije placente, njihova poremećena ravnoteža u CMV infekciji može dovesti do nepovoljnog utjecaja na posteljicu odnosno trudnoću i bez prijenosa CMV-a na plod. Povećana ekspresija MCP-1 je udružena s preeklampsijom, IUGR-om, spontanim pobačajem i prematuritetom.^{38,39} Osim preeklampsije, ostali navedeni ishodi trudnoća su opisani i u kongenitalne CMV infekcije. Povišena koncentracija TNF α je povezana sa spontanim pobačajem, prematuritetom, smanjenom invazivnosti citotrofoblasta, apoptozom sinciciotrofoblasta i degradacijom ekstracelularnog matriksa decidue.^{40,41} Na taj način, iako nepermisivan za CMV, sinciciotrofoblast je oštećen drugim mehanizmima induciranim djelovanjem CMV-a. Prema hipotezi Robbins-a i sur., sinciciotrofoblast služi kao glavna barijera fetomaternalnom prijenosu infekcija te je potreban drugi mehanizam adaptacije patogena za prijelaz barijere i diseminaciju u fetalna tkiva.^{42,43}

Iz svega navedenog se može zaključiti da u CMV zaraženoj posteljici dolazi do porasta proinflamatornih citokina koji ovisno o fazi gestacije u različitoj mjeri utječu na njezinu strukturu i funkciju, te nepovoljno djeluju na više načina: insuficijencijom posteljice zbog plitke placentacije, smanjene funkcije sinciciotrofoblasta u smislu izmjene plinova i nutrijenata, te povećanoj mogućnosti prijenosa virusa i diseminaciji u fetus zbog poremećenog integriteta barijere sinciciotrofoblasta.

1.2.2.2. CMV infekcija ploda

Opisan patogenetski učinak na funkciju zaražene posteljice kod CMV infekcije majke može ovisno o gestacijskoj dobi utjecati na implantaciju rano u trudnoći, smanjiti jačinu spoja s uterusom te smanjiti ukupnu funkcionalnu površinu posteljice kasnije u tijeku trudnoće. Prema tome ishod trudnoće može biti spontani pobačaj, IUGR ili prematuritet čak i kada ne dođe do infekcije ploda.

Velika je varijabilnost kliničkog ishoda nakon infekcije ploda. Dosadašnja postmortem patohistološka istraživanja u slučaju fatalnog ishoda kongenitalne CMV infekcije su pokazala prisutnost virusa u više organa: mozak, pluća, jetra, bubrezi, gušterača, nadbubrežna žlijezda, srce, koštana srž, tanko crijevo i jetra.⁴⁴ Velik je i broj tipova stanica koje su permisivne na replikaciju virusa: endotelne stanice, epitelne stanice, stanice glatkog mišića, mezenhimalne stanice, hepatociti, monociti i makrofazi, te granulociti.⁴⁵ Specifično oštećenje organa može biti uzrokovano direktnim djelovanjem virusa, ali i upalnom, odnosno imunološkom reakcijom na zaraženu stanicu. Predominantni mehanizam, direktno djelovanje virusa i/ili imunološki posredovano oštećenje razlikuje se ovisno o vrsti organa, imunološkom statusu i zrelosti ploda u trenutku kongenitalne infekcije.^{45,46} U simptomatske kongenitalne CMV infekcije karakteristična je klinička slika citomegalijske inkluzijske bolesti (CID) sa zahvaćanjem više organskih sustava, a u prvom redu retikuloendotelnog sustava i SŽS-a. U okviru multiorganskog djelovanja na fetus u razvoju, neuropatogenetski učinak kongenitalne CMV infekcije je najizraženiji, najučestaliji i u preživjele novorođenčadi je odgovoran za dugoročne sekvele kongenitalne CMV infekcije.

1.2.2.3. Neuralne matične stanice, prekursori neurona i glija

Patogenetski mehanizam kongenitalne CMV infekcije na razvojne procese u fetalnom mozgu nije u potpunosti poznat. Do sada je predloženo više

mehanizama koji imaju ulogu u patogenetskim procesima, a neki od njih su: CMV kao teratogen koji utječe na normalnu staničnu diferencijaciju i morfogenezu, zatim utjecaj na apoptozu i antiapoptotske mehanizme, utjecaj na neuralne matične stanice i prekursore neurona, ovisnost o kritičnim razvojnim periodima, te utjecaju upalnih procesa u dodatnom oštećenju mozga, kao i učinku na vaskularni sustav SŽS-a.⁴⁷

Iako je CMV infekcija multisistemna bolest, u razvojnom mozgu je najizraženiji njegov neurotropizam, a ovisno o fazi razvoja i diferencijacije praktično su sve moždane stanice susceptibilne na infekciju.^{48,49} Različiti milje transkripcijskih faktora od vaskularnih endotelnih stanica, astrocita, oligodendroglije te neuralnih matičnih stanica u različitoj mjeri omogućava viralnu replikaciju. Astrociti kao najzastupljeniji tip stanica u mozgu u potpunosti omogućuju CMV replikaciju, a obzirom na ulogu u mikrovaskulaturi endotelnih stanica i očuvanju krvno-moždane barijere, njihova infekcija je ključna i za dalju diseminaciju virusa u ostatak mozga u čemu vjerojatno najvažniju ulogu imaju monociti koji se aktiviraju infekcijom endotelnih stanica.⁴⁷ Za razliku od astrocita, diferencirani humani neuroni su refrakterni na CMV infekciju, kao i mikroglija.⁴⁸

U širem značenju, često je CMV opisan kao teratogen, iako je direktan teratogeni mehanizam opisan samo za 3 lokusa na prvom kromosomu: 1q21, 1q23 i 1q42. Naime, u kulturi humanih fibroblasta zaraženih humanim CMVom u S fazi staničnog ciklusa dolazi do loma kromosoma na pozicijama 1q21 i 1q42.⁵⁰ Nadalje, Nystad i sur. su dokazali i da dolazi do oštećenja DNA na poziciji 1q23 u duljini 37kb.⁵¹ Kromosomska pozicija 1q21-q23 nosi lokuse DFNA7, DFNM1 i DFNA49 koji su odgovorni za nesindromsko progresivno oštećenje sluha (NSHI), dominantno i recesivno.⁵²⁻⁵⁴ Pozicija 1q42 se nalazi u neposrednoj blizini USH2A lokusa, odnosno gena koji kodira protein usherin, odgovoran za patogenetski mehanizam Usher sindroma tip IIa (autosomno recesivnog gubitka sluha i vida).^{55,56} Opisana podudarnost kromosomskog oštećenja induciranoj CMV infekcijom s genetskim lokusima nasljednog progresivnog oštećenja sluha predstavlja mogući mehanizam razvoja sensorineuralnog oštećenja sluha kod kongenitalne CMV infekcije.

Programirana smrt stanice ili apoptoza predstavlja zaštitni autodestruktivni mehanizam usmjeren očuvanju homeostaze. Ključan je u normalnom embrionalnom razvoju, kako za eliminaciju slabo diferenciranih ili abnormalnih stanica tijekom organogeneze, tako i kao obrambeni mehanizam protiv virusom zaraženih stanica. Intrinzički put aktivacije apoptoze pokreću unutarstanični proteini (npr. p53) što nakon kaskade biokemijskih signala i oslobađanja citokroma c dovodi do aktivacije proteaza iz porodice kaspaza te proteolize stanične arhitekture, fragmentacije genoma i smrti stanice. Citomegalovirus inducira apoptozu u zaraženoj stanici, ali je razvio mehanizam usporavanja intrinzičkog puta kako bi omogućio kompletiranje ciklusa replikacije virusa.^{57,58} Iako ne jedini, najvažniju ulogu u odgađanju apoptoze imaju njegovi „immediate-early“ (IE) proteini, IE1 i IE12, dok npr. UL36 gen CMV-a kodira virusni inhibitor prokaspaze, što onemogućava aktivaciju enzima.⁵⁹

Ujedno s utjecajem na apoptozu, skupina CMV IE te drugih proteina utječe i na progresiju staničnog ciklusa.^{60,61} Sa svojim utjecajem na regulatorne proteine staničnog ciklusa, fibroblast u mirovanju već nakon nekoliko sati po infekciji CMV-om (do 12h) aktivira regulatorne proteine i u brzava stanični ciklus do rane S faze. Dodatno u kasnijoj fazi infekcije, kako se replicira virusna DNA, postupno se inhibira sinteza stanične DNA i dolazi do zastoja u staničnom ciklusu u fazi G2/M gdje je blokirana segregacija kromosoma i citokineza. Na taj način, CMV maksimalno iskorištava replikacijske mehanizme stanice i ne dijeli molekularne resurse s celularnim genomom.^{60,62}

Kod mozga u razvoju značajnu ulogu u patogenezi infekcije CMVom imaju astrociti. Terminalno diferencirani neuroni su otporni, ali kod mozga u razvoju, svojim utjecajem na apoptozu i stanični ciklus CMV posebno zahvaća prekursore neuralnih stanica i neuralne matične stanice.^{63,64} Smještene predominantno u subventrikularnoj zoni i subgranularnoj zoni hipokampusa, neuralne matične stanice su od posebnog interesa zbog svoje mogućnosti migriranja, proliferiranja i diferenciranja u neurone, astrocite i oligodendrocite. Više je studija pokazalo moguću replikaciju humanog CMV-a u nediferenciranim neuralnim stanicama.^{48,61-63} Jednom zaražena neuralna matična stanica gubi sposobnost diferenciranja kako u neuron tako i u astrocit, te na kraju propada

apoptozom.⁶³ Zbog svog patološkog utjecaja na mozak u razvoju, ovisno o fazi razvoja na taj način najvjerojatnije dovodi do strukturalnih i migracijskih abnormalnosti nađenih kod kongenitalne CMV infekcije. Na mišjem modelu je pokazano kako rana infekcija mozga dovodi do dramatičnog pada u broju neurona koji migriraju prema korteksu.⁶⁵ Posljedično, u korteksu su nađeni zaraženi i nezreli neuroni, te se smatra da su tamo doputovali iz ventrikularne zone migriranjem, a ne primarno zaraženi u korteksu.⁶⁵

Važno je istaknuti kako jednom zaražene stanice ne gube svoju sposobnost migracije, ali dolazi do promjena u adherenciji te migriraju aberantno. Nađeno je kako infekcija humanim CMV-om neuralnim matičnih stanica uzrokuje promjene u regulaciji ukupno 721 gena.^{49,64} Funkcija 492 gena je poznata, te je grupiranjem funkcija njihovih proteina (npr. nestin, advilin, cyclin E1, laminin, neuregulin, syapsin, aquaporin4, neureksin, itd.) otkriveno da sudjeluju (pojačano ili suprimirano) u reguliranju staničnog ciklusa, stanične signalizacije i metabolizma. Nadalje, pod utjecajem su i ionski kanali, sekretorni proteini, površinski receptori, imunološki signalni proteini, transkripcijski faktori i strukturni proteini. Oko 17% svih gena je vezano za neurone, a u skupini gena za receptore 52% gena je povezano s neuronima, a od njih čak 86% su suprimirani kao posljedica infekcije CMVom.^{64,66} Slijedom navedenog može se zaključiti kako neuralne matične stanice zaražene CMVom imaju smanjenu mogućnost diferencijacije prema neuronu, a obzirom na funkcije preostalih proteina i njihove unutarstanične uloge smanjena je sposobnost i samoobnavljanja stanice i zadržavanje njezinog primarnog multipotentnog stanja.

Kako bi se ranim razvojem mozga postigla njegova normalna struktura potreban je neometan slijed proliferacije neuralnih matičnih stanica, diferencijacije prema zrelim neuronima i gliji, pravilna migracija neurona i glije te formiranje pravilnih sinapsi.⁶⁷⁻⁶⁸ Na temelju dosadašnjih istraživanja dokazano je da infekcija humanim CMV-om nepovoljno utječe na proliferaciju, diferencijaciju i migraciju neurona. Ovisno o trenutku akviriranja CMV infekcije in utero, odnosno fazi ranog razvoja mozga, trenutnom miljeu transkripcijskih faktora, susceptibilnosti stanica na infekciju, apoptozi, lokalnom i distalnom

upalnom odgovoru, nalazimo neurološke sekvele koje čine spektar moždanih anomalija u kongenitalne CMV infekcije.^{69,70}

Uz opisani izravni neuropatogenetski mehanizam CMV-a predloženo je i ishemično oštećenje mozga posredovano vaskulitisom.⁴⁷ Hipoksično-ishemično oštećenje mozga je najčešća perinatalna ozljeda mozga, koja kao posljedicu ima periventrikularnu leukomalaciju (PVL) i vodeći je uzrok cerebralne paralize. Nezreli oligodendrociti u bijeloj tvari mozga u razvoju su selektivno vulnerabilni na hipoksiju/ishemiju. Nije poznata točna priroda patoloških promjena u bijeloj tvari mozga kod kongenitalne CMV infekcije. Analizom leukoencefalopatije kod kongenitalne CMV infekcije pomoću MR spektroskopije nije nađeno razlike u sastavu i koncentraciji metabolita u usporedbi s pacijentima s PVL-om što govori u prilog hipoksično-ishemičnom oštećenju.⁷¹

1.2.3. Klinička slika kongenitalne CMV infekcije

1.2.3.1. Simptomatska i asimptomatska infekcija

Kongenitalna CMV infekcija ne znači uvijek bolest. Perinatalno se u oko 5-10% slučajeva može prezentirati širokim spektrom simptoma s multiorganskim zahvaćanjem koji variraju od blagih do smrtnog ishoda. Ponekad blagi simptomi na porodu mogu proći i neprimjećeno ili biti pripisani drugom uzroku kao npr. kod blage trombocitopenije bez razvoja purpura ili „sepsis-like“ sindrom perinatalnoj infekciji bez dokazanog uzročnika. U svojoj multiorganskoj prirodi, CMV pokazuje posebnu sklonost prema jetri, retikuloendotelnom sustavu, očima i središnjem živčanom sustavu.⁷⁰⁻⁷²

Suprotno, većina kongenitalnih CMV infekcija, odnosno njih 90-95% je asimptomatsko na porodu.^{72,73}

Klasična klinička slika simptomatske kongenitalne CMV infekcije je posljedica citomegalijske inkluzijske bolesti (CID) koja je karakterizirana zahvaćanjem više organa u različitom intenzitetu. Fizikalni znakovi i simptomi kongenitalne CMV infekcije po rođenju su prikazani u Tablici 1 i pojavljuju se

zajedno, a u oko 2/3 se nađe žutica s hepatosplenomegalijom i petehijama u prematurusa sa zastojem u rastu.⁷²⁻⁷⁵

Tablica 1. Klinički znakovi i simptomi kongenitalne CMV infekcije u novorođenčeta	
<ul style="list-style-type: none"> • Mikrocefalija • Neonatalne konvulzije • Neurološke abnormalnosti (hipotonija, letargija, iritabilnost) • Chorioretinitis • Oštećenje sluha • Oštećenje vida 	<ul style="list-style-type: none"> • Žutica • Hepatomegalija • Splenomegalija • Petehije/purpura • IUGR • Intersticijski pneumonitis • Neonatalna smrt

Jetra je difuzno uvećana i nije osjetljiva na palpaciju i uglavnom se spontano normalizira kroz prvih nekoliko mjeseci dojenačkog razdoblja, rijetko perzistirajući i preko dobi godinu dana. Uz hepatomegaliju se javlja i porast jetrenih transaminaza, u prvom redu ALT (alanin aminotransferaza), koji postupno pada nakon novorođenačke dobi. Žutica se može pojaviti već prvi dan, a vrhunac postiže nakon prvog tjedna i tada postupno pada. Radi se o direktnoj konjugiranoj hiperbilirubinemiji s velikom varijacijom u koncentraciji. Petehije se mogu pojaviti izolirano ili u kombinaciji s drugim znakovima zahvaćenosti retikuloendotelnog sustava i često uz trombocitopeniju, iako se mogu pojaviti i uz normalan broj trombocita. Za oporavak trombocitopenije je potrebno nekoliko tjedana. Intersticijski pneumonitis se događa i u kongenitalne CMV infekcije, ali je češći u rane postnatalne u prematurusa.⁷⁴

Rani neurološki znakovi koji se mogu ustanoviti u novorođenačko doba su navedeni u Tablici 1, a tijekom dojenačkog razdoblja mogu se ustanoviti i znakovi neurorazvojnog kašnjenja, drugih motornih abnormalnosti, mentalna retardacija, oštećenje vida i epilepsija.

Najteže zahvaćena novorođenčad ima mortalitet do 20% u prvoj godini života, a najčešći uzroci smrti su krvarenje, diseminirana intravaskularna

koagulacija (DIK), disfunkcija jetre, respiratorna insuficijencija i sekundarne bakterijske infekcije.^{73,76}

1.2.3.2. Neurološke sekvele i ishod

Neurološke sekvele kongenitalne CMV infekcije mogu biti prisutne kao trajna posljedica simptomatske infekcije na porodu ili se razviti kasnije. Oko 2/3 novorođenčadi sa simptomatskom infekcijom ima trajne teže neurološke sekvele, dok preostala jedna trećina može imati blaže sekvele ili čak imati uredan ishod.⁷²⁻⁷⁴ Nadalje, opseg i intenzitet neuroloških sekvela ovisi i o gestacijskoj dobi u vrijeme infekcije. Rana infekcija najčešće ostavlja teže neurološke posljedice, pa čak i smrt, dok one kasnije (u trećem trimestru) najčešće imaju blaže neurološke posljedice.^{11,76,77}

Nasuprot simptomatskoj infekciji i novorođenčad bez simptoma na porodu može u 10-15% slučajeva imati kasne, ponekad progresivne neurološke sekvele.^{26,78}

U okviru oštećenja SŽS-a posljedice na razvoj se mogu javiti pojedinačno i u kombinaciji, a najčešće neurološke sekvele su: mikrocefalija, cerebralna paraliza, sensorineuralno oštećenje sluha do gluhoće, vidne abnormalnosti do sljepoće, mentalna retardacija, autizam, neurorazvojno kašnjenje, epilepsija, te poteškoće u učenju. Tijekom dojenačkog razdoblja lakše će se postaviti dijagnoza težih motornih odstupanja ili jače mentalne retardacije, ali za blaga neurorazvojna odstupanja ili poteškoće u učenju je potrebno dugotrajnije neurorazvojno praćenje.^{27,78,79}

Kongenitalna CMV infekcija je vodeći pojedinačni uzrok oštećenja sluha i gluhoće u djetinjstvu. Javlja se ukupno u 10-15% asimptomatskih slučajeva, a u onih sa simptomatskom infekcijom čak u 30-65% slučajeva. Uredan nalaz ispitivanja sluha u dojenačko doba ne isključuje mogućnost kasnijeg gubitka sluha. Neovisno o simptomima na porodu, progresivni gubitak sluha se može javiti s odgodom od nekoliko godina, najčešće oko 3 godine, ali i kasnije.^{27,77,80,81} Načelno, djeca sa simptomatskom infekcijom češće razviju oštećenje sluha ili do progresivnog oštećenja dolazi u mlađoj dobi te je većeg

stupnja nego u onih sa asimptomatskom infekcijom. Dosadašnjim istraživanjima gubitak sluha je doveden u vezu s brojem kopija virusa u dojenačkoj dobi.^{21,72,82} Sveobuhvatni probir novorođenčadi na oštećenje sluha (SPNOS) otkriva manje od polovice svih sensorineuralnih gubitaka sluha uzrokovanih CMV-om.⁸³

Oštećenje vida i strabizam se pojavljuju u oko 15-30% djece sa simptomatskom kongenitalnom CMV infekcijom. Mogu biti posljedica chorioretinitisa, pigmentnog retinitisa, makularnog ožiljka, optičke atrofije, ali i kortikalnih anomalija SŽS-a odnosno vidnog korteksa ili vidnog puta. Poteškoće s vidom se ne očekuju u pacijenata s asimptomatskom kongenitalnom CMV infekcijom.^{84,85}

IUGR i mikrocefalija su najznačajniji klinički prediktori nepovoljnog neurorazvojnog ishoda, mentalne retardacije i neuromotornog odstupanja.⁷⁶ Stupanj mikrocefalije je izravno vezan s kvocijentom inteligencije i mentalnom retardacijom tijekom višegodišnjeg neurorazvojnog praćenja. Istovremeno, mikrocefalija nije prediktor progresivnog oštećenja sluha.⁸⁶ Od ostalih kliničkih znakova u okviru simptomatske kongenitalne CMV infekcije, jedino je još chorioretinitis kao rani prediktor udružen s lošim neurorazvojnim ishodom.⁷⁶

1.2.3.3. Dijagnoza u novorođenčadi i screening u trudnoći

Kod sumnje na kongenitalnu CMV infekciju na temelju fizikalnog pregleda i sugestivnih kliničkih znakova, potrebne su dodatne infektološke pretrage u svrhu dokazivanja dijagnoze. Dijagnoza kongenitalne CMV infekcije u novorođenčadi se može dokazati na više načina: izolacijom virusa iz urina; otkrivanjem CMV DNA metodom lančane reakcije polimeraze (PCR) u urinu, krvi (uključujući i suhu kap), slini te cerebrospinalnom likvoru prije dobi 3 tjedna; ili otkrivanjem CMV IgM protutijela u krvi.⁸⁷ Replikacija virusa je najveća u urinu, pa se dokazivanje CMV DNA iz urina smatra zlatnim standardom za potvrdu prisutnosti CMV-a. Nije potrebno sterilno uzorkovanje urina obzirom da CMV ne živi na koži pa ne postoji rizik kontaminacije uzorka. Analiza iz cerebrospinalnog likvora se izbjegava zbog invazivnosti.⁸⁸

Majčina IgM protutijela ne mogu prijeći placentu, za razliku od IgG protutijela koja su kod djece često prenesena majčina protutijela. Nalaz protutijela klase IgM unutar 2-3 tjedna nakon rođenja je visoko indikativan za kongenitalnu CMV infekciju, kada se dijagnoza potvrđuje najčešće dokazivanjem CMV DNA metodom PCR. Ipak, važno je napomenuti da samo oko 70% novorođenčadi sa kongenitalnom CMV infekcijom ima pozitivnu IgM klasu protutijela kod rođenja.⁸⁹

Nakon dobi 3 tjedna serološki i virološki testovi više ne mogu razlikovati prenatalnu od perinatalne CMV infekcije, te se dijagnoza kongenitalne CMV infekcije može postaviti samo u korelaciji s kliničkim manifestacijama. U slučaju pozitivnog nalaza u novorođenačkoj dobi potrebna je šira dijagnostička obrada kroz slijedećih nekoliko tjedana koja omogućuje klasifikaciju simptomatske i asimptomatske infekcije. Sva zaražena dojenčad zahtjeva višegodišnje multidisciplinarno praćenje s evaluacijom somatskog i neurorazvoja, neurofiziološko ispitivanje sluha i vida, hematološke testove, jetrene testove te strukturno oslikavanje mozga.^{72,90}

U slučajevima kada se najčešće na temelju odstupanja u neurorazvoju tijekom dojenačke dobi ili oštećenja sluha tijekom djetinjstva, kasno posumnja na kongenitalnu CMV infekciju, u svijetu je sve dostupnija metoda testiranja iz suhe kapi krvi (Guthrie kartice) uzete za potrebe neonatalnog screeninga za nasljedne metaboličke bolesti i hipotireozu.^{91,92}

Do danas niti jedna institucija javnog zdravstva u svijetu nije preporučila rutinski screening na CMV trudnica ili novorođenčadi. Iako se o tom pitanju puno diskutira, do sada nije postignuta suglasnost, a nekoliko zemalja u svijetu samoinicijativno provodi screening tijekom trudnoće.⁹³⁻⁹⁵ Američki koledž za porodništvo i ginekologiju (American College of Obstetricians and Gynecologists – ACOG) preporuča edukaciju trudnica o prevenciji CMV infekcije, ali ne podržava screening.⁹⁶ Centar za kontrolu bolesti i prevenciju (Centers for Disease Control and Prevention – CDC) također ne preporuča rutinski screening, a razlozi su: poteškoće s pouzdanosti dijagnoze zbog velikog postotka lažno pozitivnih komercijalnih IgM testova, nepostojanje terapije za vrijeme trudnoće, mogućnost reinfekcije ili reaktivacije u seropozitivnih

trudnica.⁹⁷ Također, serološko testiranje dokazuje majčino izlaganje virusu, ali ne može poslužiti kao indikator moguće infekcije ploda. Pozitivna kultura CMV-a iz amnijske tekućine u 94% slučajeva dokazuje kongenitalnu CMV infekciju, ne može predvidjeti sekvele.⁹⁸ Rutinski se ne preporučuju takvi invazivni postupci samo za dokazivanje CMV-a, ali u slučaju amniocenteze zbog druge indikacije (npr. kromosomske anomalije) tada se preporuča provesti i analiza na CMV.
88,99

Trudnicama CDC preporučuje preventivne mjere. Obzirom da je virus prisutan u slini, urinu, suzama, krvi i drugim tjelesnim tekućinama, često pranje ruku sapunom je neophodno nakon kontakta s pelenama ili oralnim sekretima, posebno od djeteta koji pohađa kolektiv (vrtić) i u čestoj je društvenoj interakciji s drugom mladom djecom.¹⁰⁰

1.2.4. Liječenje

Za antiviralno liječenje kongenitalne CMV infekcije dostupna su dva lijeka: ganciklovir (koji se primjenjuje intravenski) i valganciklovir (za oralnu primjenu). Valganciklovir je prekursor ganciklovira i dostupan je kao oralni sirup koji se dobro apsorbira u gastrointestinalnom traktu, te se brzo konvertira u ganciklovir u stijenci gastrointestinalnog trakta i u jetri. Ganciklovir je sintetski analog 2-deoksi-gvanozina koji se u organizmu fosforilira u deoksigvanozin trifosfat analog (dGTP) koji kompetitivno inhibira ugradnju dGTP-a viralnom DNA polimerazom i za učinak ima prekid prijepisa viralne DNA.

Njihova primjena se preporuča samo u slučajevima simptomatske infekcije. Ganciklovir se koristi u liječenju CMV infekcije unazad 20 godina te je njegova učinkovitost utvrđena brojnim opservacijskim studijama.¹⁰¹ Ipak, najvažnije ispitivanje provedeno za utvrđivanje učinkovitosti liječenja ganciklovirom je randomizirana studija kolaborativne antiviralne skupine (CASG) iz 2003 godine.¹⁰² U istraživanje je bilo uključeno 100 novorođenčadi sa simptomatskom kongenitalnom CMV infekcijom kroz period od 10 godina, randomizirano u dvije skupine od kojih je jedna liječena kroz 6 tjedana

ganciklovirom intravenski u dozi 6mg/kg/dozi svakih 12 sati, a druga skupina nije liječena. Studija je pokazala da liječenje ganciklovirom sprječava progresivno oštećenje sluha, ali i dovodi do poboljšanja u tjelesnoj težini, opsegu glave i bržem povlačenju jetrenih abnormalnosti. Rezultati prospektivnog neurorazvojnog praćenja te djece su opisani u studiji Oliver-a i suradnika 2009 godine, a pokazali su da djeca liječena ganciklovirom imaju manje neurorazvojno kašnjenje u usporedbi s djecom koja nisu liječena.¹⁰³ Nadalje u skupini liječenih je bilo i više onih s urednim neurorazvojnih ishodom, iako su u dojenačkoj dobi pokazivali znakove neurorazvojnog kašnjenja.¹⁰³ Dosadašnje spoznaje o učinkovitosti liječenja ganciklovirom odnose se samo na simptomatsku skupinu kongenitalne CMV infekcije te na one sa simptomima CNS-a i ne mogu poslužiti kao opravdanje za liječenje asimptomatske dojenčadi ili onih bez znakova CNS infekcije. Također, nema nedvojbenih dokaza za započinjanje liječenja u dojenčadi starije od mjesec dana.

Farmakokinetičke karakteristike valganciklovira koji ima dobru biodostupnost u oralnom putu primjene u dozi 16mg/kg su slične farmakokinetičkim parametrima ganciklovira.¹⁰⁴ Nadalje, Lombardi i sur. su istražili učinak primjene valganciklovira u dozi od 15mg/kg kroz 6 tjedana u 13 novorođenčadi sa simptomatskom kongenitalnom CMV infekcijom i našli sličan učinak kao kod primjene ganciklovira.¹⁰⁵ Zbog svoje kliničke učinkovitosti i dobre tolerancije, sirup se pokazao prikladnim za prolongiranu oralnu terapiju nakon bolničkog liječenja, odnosno može skratiti bolničko liječenje, rizike hospitalizacije zbog nozokomijalnih infekcija, te reducirati troškove liječenja. U budućnosti se očekuje sve veća primjena valganciklovira u liječenju kongenitalne CMV infekcije.¹⁰⁶

Iskustva o sigurnosti primjene ganciklovira su stečena na istraživanju u odrasloj populaciji. Vrlo je malo istraživanja o sigurnosti i nepoželjnim reakcijama ganciklovira u dojenčadi. Jednom kada je liječenje započeto najčešće nepoželjne reakcije su neutropenija, trombocitopenija i anemija. Sepsa i febrilna neutropenija su rijetko problem. Također je potrebno tjedno praćenje vrijednosti jetrenih testova zbog mogućnosti uzrokovanja hepatitisa, te mjerenje kreatinin klirensa zbog renalnog oštećenja. Sve navedene nuspojave

su reverzibilne i nestaju ukidanjem lijeka. Animalna ispitivanja ganciklovira pokazala su testikularnu toksičnost i moguć karcinogeni učinak. U dječjoj populaciji do sada nije objavljen slučaj potencijalne maligne bolesti povezane s primjenom ganciklovira nezvezano za indikaciju.

Od drugih lijekova koji su nedavno istraživani za izdvojiti je maribavir. Testiranje je u fazi II kliničkog ispitivanja pokazalo uspješnost, ali je istraživanje stalo u fazi III kliničkog ispitivanja koje je istraživalo profilaktičku primjenu u prevenciji CMV bolesti kod primatelja alogernih transplantata matičnih stanica. U navedenom ispitivanju nije nađeno značajne razlike između maribavira i placeba.¹⁰⁷

Nema puno značajnijih novih lijekova koji se trenutno istražuju, a za izdvojiti su cidofovir i AiCuris inhibitor (AIC 246) trenutno u fazi IIb istraživanja.

1.2.5. Cjepivo

Razvoj CMV cjepiva je jedan od najvećih zdravstvenih prioriteta današnjice. Istraživanje i razvoj cjepiva traje već 4 desetljeća. Glavni cilj CMV cijepjenja bi bio reducirati posljedice kongenitalne CMV infekcije, odnosno sensorineuralno oštećenje sluha i neurorazvojna odstupanja. Unatoč tome, ne nazire se dostupnost odobrenog cjepiva za prevenciju CMV infekcije u seronegativne populacije.¹⁰⁸

Visoka specifičnost za vrstu humanog CMV-a (hCMV) je glavni razlog koji je onemogućio ispitivanje na životinjskim modelima. Biološke karakteristike CMV-a da postigne dugotrajnu latenciju u imunološkim stanicama, kao i da modulira imuni odgovor domaćina dodatno doprinose tehničkim i sigurnosnim zahtjevima istraživača. Idealno CMV cjepivo bi trebalo inducirati istovremeno i stanični i humoralni imunološki odgovor, bez uspostavljanja latencije i/ili reaktivacije u imunokompromitiranih ili trudnica.¹⁰⁹ Veliki tehnički izazov i troškovi su doveli do nedostatka interesa od strane proizvođača cjepiva te su glavni razlog zašto do sada ne postoji cjepivo.

1.2.6. Oslikavanje i spektar promjena na mozgu

1.2.6.1. Promjene na mozgu prema gestacijskoj dobi u vrijeme infekcije

1.2.6.1.1. Rani drugi trimestar (prije 18 tjedana)

Ovisno o gestacijskoj dobi u vrijeme infekcije ploda CMV-om razlikuju se manifestacije na mozgu zbog utjecaja na neurogenetske procese mozga u razvoju. Kako se neuroni stvaraju od 8. do 20. tjedna gestacije najvažnije obilježje CMV infekcije u tom razdoblju je gubitak neurona i glije. Nalaz metoda oslikavanja mozga uključuje lizencefaliju s tankim korteksom, hipoplaziju cerebeluma i ventrikulomegaliju. Moguć je i nalaz usporene mijelinizacije te periventrikularnih kalcifikacija.^{47,69} Dojenčad s ranom kongenitalnom CMV infekcijom ima najteži neurorazvojni ishod i neurološke sekvele.

1.2.6.1.2. Kasni drugi trimestar (18 do 24 tjedna)

Infekcije CMV-om u kasnom drugom trimestru su karakterizirane abnormalnostima migracije kao polimikrogirija, zatim shizencefalija te hipoplazija malog mozga. Moguć je nalaz ventrikulomegalije iako manjeg stupnja nego u ranijoj fazi razvoja.^{47,69}

1.2.6.1.3. Treći trimestar (nakon 26 tjedana)

Kongenitalne infekcije u trećem trimestru su udružene s kašnjenjem u mijelinizaciji, dizmijelinizacijom te bolesti bijele tvari. Čest je i nalaz periventrikularnih kalcifikacija. U ovom trimestru je najčešća pojava LSV-a. Građa korteksa se očekuje urednom u ovom trimestru obzirom da su završeni migracijski procesi u vrijeme infekcije.^{47,69}

1.2.6.2. Lentikulostrijatalna vaskulopatija

Lentikulostrijatalne arterije su mali ogranci srednje cerebralne arterije (SCA) i sačinjavaju seriju od 6-12 uskih i dugih, penetrirajućih krvnih žila koje se vertikalno uzdižu u bazalne ganglije i dio kapsule interne, te opskrbljuju područje vrlo ograničeno sa kolateralnim krvotokom. Kada se na ultrazvuku mozga prikazuju kao unilateralni ili bilateralni hiperehogeni trakasti i točkasti odjeci u bazalnim ganglijima i talamusima, odgovaraju nalazu lenticulostrijatalne vaskulopatije koja se opisuje u čak do 27% pacijenata s kongenitalnom CMV infekcijom.¹¹⁰ Slika 2. i 3. U neonatalnoj populaciji se pojavljuje u 0.4-5.8% novorođenčadi, ovisno o studiji i ispitivanoj populaciji.^{111,112} Nalaz LSV-a ne predstavlja specifično obilježje za kongenitalnu CMV infekciju već se pojavljuje u nizu drugih abnormalnosti kao npr.: kromosomopatije, prematuritet, hipoksija, twin-twin transfuzijski sindrom, toksoplazmoza, perinatalna sepsa, tokoliza magnezijem te izloženost drugim lijekovima prenatalno, u sklopu kongenitalne srčane anomalije kao i u zdrave novorođenčadi.¹¹³⁻¹¹⁵

Etiologija lenticulostrijatalne vaskulopatije u kongenitalne CMV infekcije kao niti u drugim stanjima do sada nije u potpunosti objašnjena. Pojavljuju se prenatalno i najvjerojatnije predstavljaju mineralizirajuću vaskulopatiju. Naime, patohistološki nalaz odgovara bazofilnim depozitima u zidovima arterija srednje veličine koji su hipercelularni te se zbog toga prikazuju hiperehogeno na UZVu mozga, s ili bez depozita kalcija. Ponekad uz perivaskularne infiltrate mononuklearnih stanica, ali i bez znakova koegzistirajuće upalne reakcije.^{111,115-119} Predloženo je da LSV histološki prolazi kroz više faza, odnosno prvo bazofilnih depozita, potom upalnog infiltrata, a zatim dolazi do razvoja mineralizirajuće vaskulopatije nakupljanjem kalcija i željeza.¹¹⁷

Vaskularna komponenta u spektru promjena na mozgu kod kongenitalne CMV infekcije može objasniti hipoksično-ishemično oštećenje mozga posredovano vaskulitisom zbog replikacije virusa u endotelnim stanicama mozga kao i placente.¹²⁰ Posljedična leukoencefalopatija se ultrazvučno

prikazuje kao difuzna periventrikularna hiperehogenost i neuroradiološki se može usporediti s PVL-om.^{71, 120}

Pojava LSV-a u kongenitalne CMV infekcije odgovara trećem trimestru trudnoće.⁶⁹ U proučavanju etiologije LSV-a zanimljiva je i njihova pojava u prematurusa koja također najčešće odgovara postmenstrualnoj dobi od 30-35 tjedana, možda ranije.¹²¹⁻¹²³ U prematurusa vrlo male gestacijske dobi poznat je razvoj LSV-a u kronološkoj dobi od nekoliko tjedana.^{121,124} Opisano sugerira da su lentikulostrijatalne krvne žile vulnerabilne za razvoj LSV-a prije ili od 30 tjedna gestacije.

Također nije poznat razlog afiniteta za lentikulostrijatalne krvne žile, odnosno SCA. Sistematskim patohistološkim istraživanjem na ponavljanim uskim rezovima, u pacijenata s nalazom LSV-a nađeni su i bazofilni depoziti u zidovima perikalozalnih arterija, a predloženi razlog relativno čestog opisa LSV-a samo u gangliotalamičkoj regiji je homogeno hipoehogeno prikazivanje te regije na UZV-u mozga koje onda omogućuje bolju diferencijaciju LSV-a u odnosu na druge regije mozga.¹¹⁷

TCCD u intrakranijskoj ultrasonografiji služi za identifikaciju krvnih žila i vaskularnih anomalija. U stvarnom vremenu te prikazu u dvije dimenzije moguće je dobiti informaciju o regionalnoj vaskularnoj strukturi i podatke o toku krvi, smjeru, brzini. Unutar LSV-a ultrazvučnim, odnosno doppler metodama je moguće registrirati protok unutar trakastih, ali i točkastih hiperehogenosti te na taj način potvrditi vaskularnu etiologiju LSV-a. Metodama ispitivanja dopplerom LSV ne dovodi do promjena u regionalnom protoku krvi u usporedbi sa zdravim kontrolama, ali uz napomenu da je ispitivanje rađeno postnatalno u stabilnih pacijenata.¹¹⁷ Slika 4.

Nalaz LSV-a u inače zdrave novorođenčadi i dojenčadi se uglavnom smatra benignim, te ukoliko nema drugih kliničkih odstupanja, ta djeca najčešće imaju povoljan neurorazvojni ishod.^{79,122,124}

1.2.6.3. Intrakranijske kalcifikacije

Nalaz intrakranijskih kalcifikacija je najčešće opisivano obilježje kongenitalne CMV infekcije koje se pojavljuje u 34-70% slučajeva.¹²⁵ Kompjutorizirana tomografija (CT) je najsenzitivnija metoda oslikavanja mozga za detekciju kalcifikacija, iako se vrlo dobro prikazuju i intrakranijskom ultrasonografijom, dok se magnetskom rezonancom (MR) mozga najslabije prikazuju.¹¹⁰ Na oslikavanju mozga CT-om se prikazuju kao zadebljani i nepravilni ili manji i točkasti hiperdenziteti, na ultrazvuku (UZV) kao hiperehogeni točkasti ili trakasti odjeci s ili bez akustične sjene. Slika 2. Najbolja sekvenca na MR mozga za prikaz kalcifikacija je T2 gradijent-eho sekvenca gdje se prikazuju kao žarišna područja niskog intenziteta. U dojenčadi s kongenitalnom CMV infekcijom intrakranijske kalcifikacije se najčešće pojavljuju periventrikularno, a zatim u bazalnim ganglijima i moždanom parenhimu gdje su uglavnom manje i točkaste.^{69,126} Odsutstvo nalaza kalcifikacija neovisno o metodi oslikavanja mozga ne isključuje dijagnozu kongenitalne CMV infekcije.

1.2.6.4. Migracijske abnormalnosti

Procjenjuje se da oko 10% pacijenata s kongenitalnom CMV infekcijom ima neku od migracijskih abnormalnosti.¹²⁷ Najčešće su opisivani: lizencefalija, pahigirija, difuzna ili lokalna polimikrogirija, dok je rijedak nalaz shizencefalije te kortikalne displazije.¹²⁶⁻¹²⁹ Pojam klasične lizencefalije označava glatku moždanu površinu bez formiranja sulkusa uglavnom udruženu sa zadebljanim kortikalnim slojem. U pacijenata s kongenitalnom CMV infekcijom, lizencefalija može imati i tanak sloj korteksa zbog gubitka neurona. Kod nalaza pahigirije migracijski poremećaj je nešto manje izražen, odnosno girusi su zadebljani, a sulkusi su plitki i nepotpuni. Obje abnormalnosti su udružene s najlošijim neurorazvojnim ishodom, lošijim nego kod pacijenata s polimikrogirijom, te sugeriraju ranu fetalnu infekciju CMV-om.^{69,125} Migracijske abnormalnosti se najbolje prikazuju pomoću MR mozga. Slika 5. i 6. Polimikrogirija može na prvi

pogled izgledati kao područje zadebljanog korteksa bez normalnog uzorka girusa, ali detaljnije prikazivanje pomoću visoko rezolutne T1 sekvence može prikazati male abnormalne giruse, nodularnu kortikalnu površinu koja je karakteristična za male nabore, zatim nepravilnu i neoštru granicu sive i bijele tvari, a korteks se doima abnormalno zadebljanim. Za vrijeme embrionalnog razvoja polimikrogirija kao posljedica kongenitalne CMV infekcije se događa u kasnijoj gestacijskog dobi nego lizencefalija i pahigirija.^{69,128,130}

Shizencefalija je kongenitalni rascjep koji se širi od lateralne moždane klijetke prema moždanoj površini i omeđen je sivom tvari koja često pokazuje obilježja polimikrogirije.^{126,128,129}

1.2.6.5. Bijela tvar mozga

Bolesti bijele tvari mozga u kongenitalne CMV infekcije se mogu prikazati UZV-om mozga, kao i pomoću CT, iako je MR mozga najosjetljivija metoda.^{127,131,132} Na T2 sekvencama i fluid-attenuated inversion recovery sekvenci (FLAIR) MR mozga, bolest bijele tvari kao posljedica kongenitalne CMV infekcije se prikazuje kao područje hiperintenziteta u usporedbi s normalno mijeliniziranom bijelom tvari. Slika 6. Mogu biti lokalizirane žarišno, multifokalno te difuzno. U dojenčadi mlađe od 6 mjeseci otežano je razlikovanje abnormalnog intenziteta signala bijele tvari od normalnog ranog mijelina u razvoju. Kongenitalna CMV infekcija može rezultirati zakašnjelom, smanjenom i poremećenom mijelinizacijom. Nalaz kašnjenja i smanjene mijelinizacije je nespecifičan i pojavljuje se u raznim bolestima, dok je nalaz poremećene mijelinizacije uz ostale moguće abnormalnosti više specifičan za kongenitalnu CMV infekciju^{71,127,132,133} Najčešći uzorak bolesti bijele tvari kod kongenitalne CMV infekcije je žarišni T2 hiperintenzitet predominantno lokaliziran obostrano parijetalno s uskim periventrikularnim i subkortikalnim dijelom zdrave bijele tvari.¹²⁷ Takav uzorak je različit od većine leukoencefalopatija, ali nije specifičan samo za kongenitalnu CMV infekciju.

Bolest bijele tvari može biti jedino obilježje kongenitalne CMV infekcije na MR mozga i kao takvo otkriveno i kasnije u razvoju tijekom dijagnostičke obrade neurorazvojnog kašnjenja dojenčadi i mlađe djece. U slučaju takvog nalaza, sa ili bez pridruženih anomalija na mozgu, u diferencijalnoj dijagnozi treba razmotriti i kongenitalnu CMV infekciju u djece s razvojnim zaostajanjem i leukoencefalopatijom na MR mozga. CMV leukoencefalopatija je u literaturi do sada opisana kao statična i bez progresije s godinama, što ju razlikuje od npr. metaboličkih leukoencefalopatija.¹³² Krakar i sur. su pokazali da CMV leukoencefalopatija može imati evolutivni karakter, odnosno da se poboljšava s godinama. Tako promjene bijele tvari mozga mogu nestati, za razliku od kortikalnih abnormalnosti.¹³⁴

1.2.6.6. Paraventrikularna cista

Paraventrikularne ciste u kongenitalne CMV infekcije su opisane na različitim lokacijama uz cerebralne komore, a najčešće u prednjim temporalnim rogovima lateralne komore kada su udružene s bolesti bijele tvari mozga. Formaciji ciste prethodi vakuolizacija prednjih temporalnih rogova. Tada se smatraju visoko specifičnim nalazom za kongenitalnu CMV infekciju.^{127,135} Ciste su također opisivane uz okcipitalne rogove lateralnih komora kao i frontoparijetalnoj bijeloj tvari.¹¹⁰ Okcipitalne i frontoparijetalne ciste se mogu prikazati pomoću UZV-a mozga, dok se prednje temporalne ciste teško vizualiziraju bez nalaza MR mozga.

1.2.6.7. Moždana atrofija

Atrofija velikog mozga je još jedno od obilježja kongenitalne CMV infekcije i može se manifestirati mikrocefalijom, ventrikulomegalijom te generaliziranim gubitkom volumena velikog, kao i malog mozga. Rana intrauterina infekcija CMV-om može rezultirati gubitkom i glije i neurona, te

dovesti do značajne atrofije mozga. Mikrocefalija se pojavljuje u 27% pacijenata s kongenitalnom CMV infekcijom, a dijagnosticira se u prvom redu klinički mjerenjem okcipitofrontalnog opsega glave i usporedbom s percentilnom krivuljom za dob i spol. Ultrazvučno se ne može dijagnosticirati mikrocefalija, ali se može procijeniti proširenje subarahnoidalnih prostora konveksiteta mozga kao odraz moždane atrofije, odnosno smanjenog potencijala za rast mozga, pa posljedično i mikrocefalija. Slika 3. Mikrocefalija u kongenitalne CMV infekcije je povezana s generaliziranim gubitkom volumena mozga (glija i neuroni) povezana je s lošim neurorazvojnim ishodom u simptomatskih pacijenata.⁷⁶

Atrofija malog mozga je također uobičajen nalaz kod pacijenata s mikrocefalijom, a najbolje se prikazuje na MR mozga pomoću proširenih cerebrovaskularnih prostora u stražnjoj lubanjskoj jami. Atrofija malog mozga se kod kongenitalne CMV infekcije pojavljuje zajedno s cerebralnom atrofijom, a nalaz izolirane atrofije cerebeluma govori protiv kongenitalne CMV infekcije.¹¹⁰ Slika 5.

1.2.6.8. Ventrikulomegalija

Nalaz ventrikulomegalije je u kongenitalne CMV infekcije povezan s gubitkom parenhima velikog mozga i uobičajen je nalaz na UZV-u mozga, ali puni opseg ventrikulomegalije se najbolje prikazuje pomoću MR mozga. Može biti blaga do teška i nejednakog intenziteta ovisno o regiji mozga, a najizraženija je uglavnom u okcipitalnim rogovima.^{110,135} Iako je čest nalaz, ne predstavlja specifično obilježje kongenitalne CMV infekcije i pojavljuje se u velikom broju drugih bolesti mozga.¹³⁶ U kongenitalnoj CMV infekciji se pojavljuje s drugim obilježjima oštećenja mozga kao npr. intrakranijskim kalcifikacijama periventrikularno ili u bazalnim ganglijima.¹³⁷

1.2.6.9. Anomalije corpus callosuma

Corpus callosum (CC) je najveća moždana komisura čiji embrionalni razvoj počinje s 10 tjedana gestacije nakon formiranja hipokampalne i prednje komisure. U dosadašnjoj literaturi je opisano mnogo etioloških faktora koji utječu na normalan razvoj CC, s posljedičnim abnormalnostima. Dijabetes majke, zlouporaba kokaina i alkohola u trudnoći, urođene metaboličke bolesti, hipoksično-ishemična oštećenja mozga svi mogu nepovoljno djelovati na razvoj CC. Infektivna etiologija je također dobro poznata.^{138,139}

Kod kongenitalne CMV infekcije se u spektru promjena na mozgu najčešće opisuje hipoplastičan CC, dok se nepravilan i parcijalna ili kompletna ageneza rijetko opisuje.^{110,129,140-142} Slika 3. i 5. U svom radu Mehta i sur. sugeriraju da CMV infekcija prije 12 tjedana gestacije može uzrokovati kompletnu agenezu CC putem izravnog upalnog oštećenja lamine reuniens, zatajenja komisuracije te smanjenja ili čak nedostatka kalozalnih neurona.¹⁴³ Kasnije od 12 tjedana gestacije CMV zbog svog patološkog utjecaja na neurogenezu oštećuje neuronalne prekursore i endotelne stanice i dovodi do sveukupnog smanjenja neuronalnih stanica. CMV inducirana upalna nekroza ili ishemične promjene u periventrikularnoj bijeloj tvari mogu također utjecati na normalan proces uraštanja komisuralnih neurona.^{141,144} Malinger i sur. opisuju nalaz disgeneze CC te dvije točkaste kalcifikacije unutar corpusa callosuma na nalazu fetalne ultrasonografije.¹⁴¹

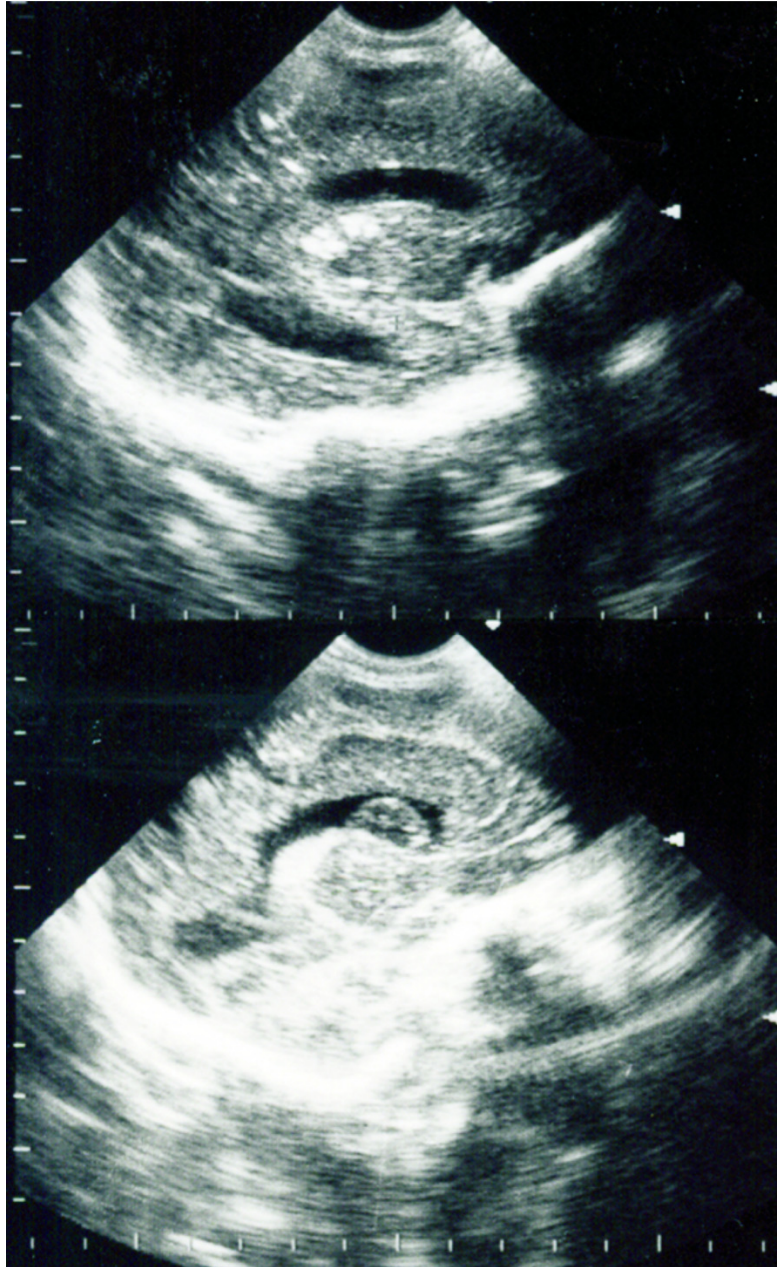
1.2.7. Izbor metode oslikavanja mozga kod kongenitalne CMV infekcije

Najdostupnija metoda oslikavanja mozga u novorođenačko i rano dojenačko doba za prikazivanje strukturnih abnormalnosti u građi mozga je UZV mozga. Metoda je izbora u prikazivanju LSV-a, a transkranijски kolor doppler (TCCD) može dodatno potvrditi vaskularnu etiologiju promjena u slučaju prisutnog protoka krvi unutar LSV-a. Slika 4. U okviru spektra gore opisanih

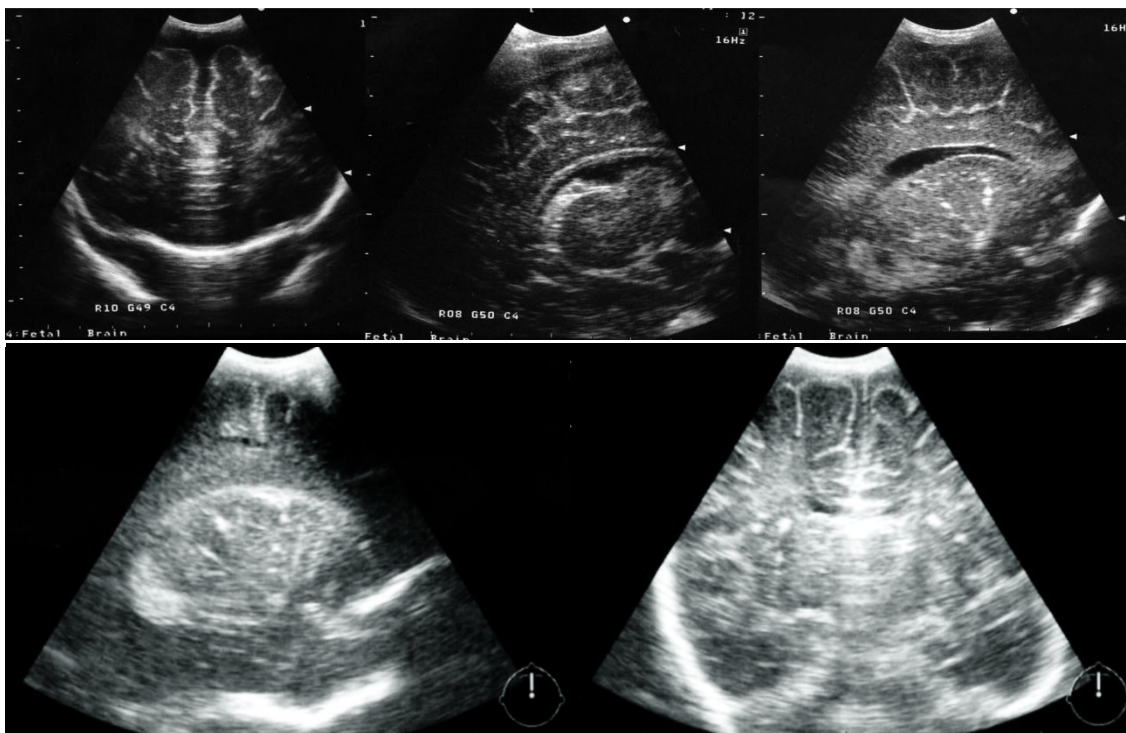
moždanih abnormalnosti kod kongenitalne CMV infekcije pouzdano prikazuje i periventrikularne žarišne kalcifikacije, leukoencefalopatiju, paraventrikularne ciste (izuzev temporalnih cisti), ventrikulomegaliju, proširene subarahnoidalne prostore i anomalije corpus callosuma.^{110,125,131,133,135} Slika 2. i 3.

MR mozga slabo prikazuje LSV, ali je metoda izbora u prikazivanju kortikalnih abnormalnosti, temporalnih cisti, hipoplazije malog mozga te potpunog prikaza lateralnih komora. Bolja je metoda u procjeni atrofije mozga u usporedbi s UZV-om mozga.^{69,110,125,131,133,135} Slika 5. i 6.

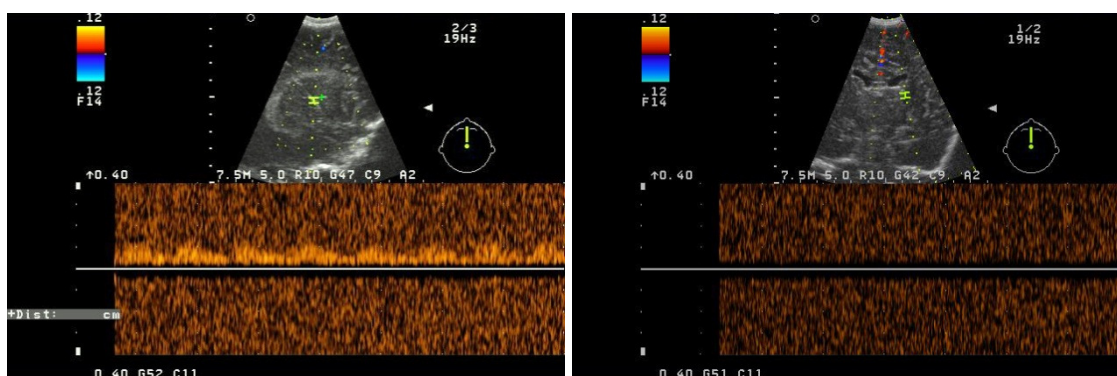
Uloga kompjutorizirane tomografije (CT) u prikazivanju abnormalnosti mozga kod kongenitalne CMV infekcije je najmanja. Pouzdanije od UZV-a mozga i MR-a mozga prikazuje jedino broj i opseg parenhimskih žarišnih kalcifikacija.^{76,125}



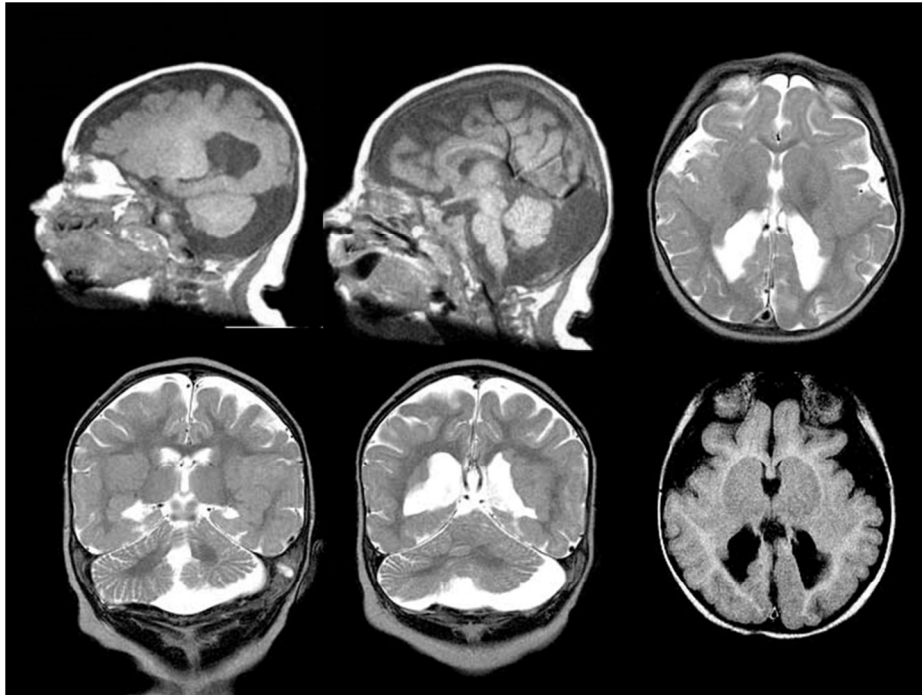
Slika 2. Nalaz intrakranijskog ultrazvuka 1. pacijentice (parasagitalni prikaz) pokazuje proširene lateralne komore, subependimalnu cistu, kalcifikacije periventrikularno i u području talamusa te granulirani izgled periventrikularne bijele tvari.



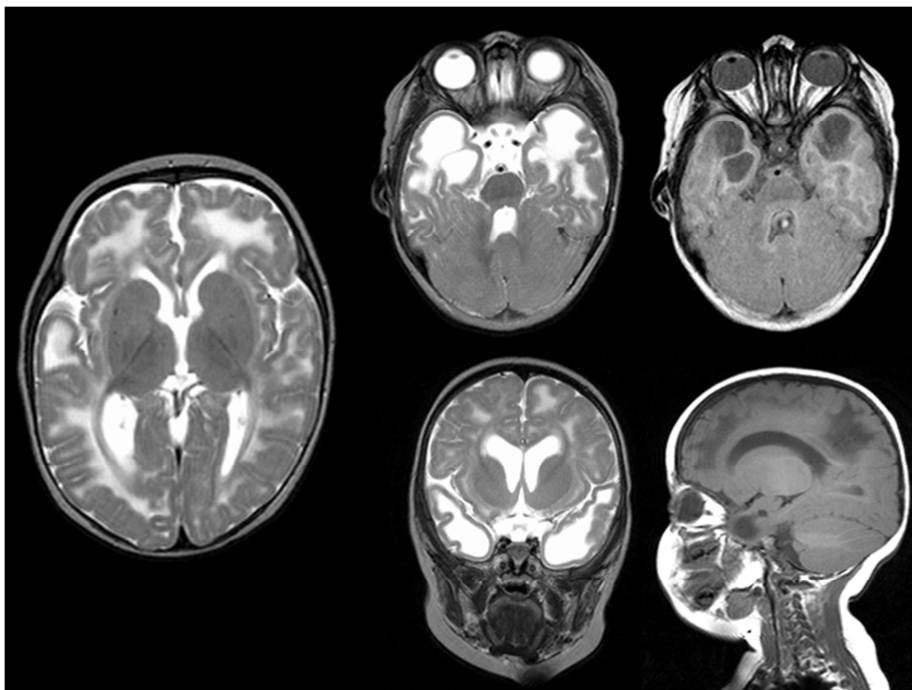
Slika 3. UZV mozga u djeteta s kongenitalnom CMV infekcijom pokazuje proširene subarahnoidalne prostore, hipoplastičan corpus callosum, subependimalnu cistu te hiperehogene trake obostrano u talamusu.



Slika 4. TCCD prikaz u djeteta s kongenitalnom CMV infekcijom i LSV-om s prisutnim protokom krvi (lijevo) te odsutnim protokom krvi (desno)



Slika 5. Nalaz MR mozga u djeteta s kongenitalnom CMV infekcijom. Prikazana je subependimalna heterotopija neurona u proširenim okcipitalnim rogovima lateralnih komora, polimikrogirija te hipoplastični cerebelum i corpus callosum.



Slika 6. Nalaz MR mozga u djeteta s kongenitalnom CMV infekcijom. Prikazana je opsežna multifokalna leukoencefalopatija s temporalnim cistama u T1 i T2 sekvencama.

2. Hipoteza i ciljevi rada

Vjerojatnost kongenitalne CMV infekcije je veća ako su na intrakranijskoj ultrasonografiji uz lentikulostrijatalnu vaskulopatiju prisutni i drugi biljezi kao odraz patogenetskog zbivanja.

- I. Ustanoviti dijagnostičku vrijednost ultrazvučnog nalaza biljega kongenitalne CMV infekcije u populaciji novorođenčadi i dojenčadi sa neurorazvojnim odstupanjima.
- II. Odrediti pozitivnu prediktivnu vrijednost UZV-a mozga na temelju nalaza LSV-a kao ultrazvučnog biljega:
 - a. kao jedinog nalaza;
 - b. upotpunjenog s nalazom transkranijuskog dopplera;
 - c. u kombinacijama pojedinih nalaza.
- III. Detaljnom usporedbom ultrazvučnog nalaza te nalaza TCCD-a, ustanovit će se postoji li značajna razlika između dvije skupine (dokazana nasuprot isključena kongenitalna CMV infekcija) na temelju:
 - a. Lentikulostrijatalne vaskulopatije kao vodećeg biljega
 - b. Svakog pojedinačnog biljega uz LSV
 - c. Značaja količine drugih biljega uz LSV
 - d. Značaja pozitivnog nalaza Dopplera kao dodatnog biljega
 - e. Kombinacija svih biljega

3. Materijali i metode

3.1. Plan rada

Istraživanje je započeto u okviru projekta Ministarstva znanosti, obrazovanja i športa Republike Hrvatske „Perinatalno oštećenje mozga u djece s patološkim fetoplacentarnim dopplerom“ pod brojem 0072002, voditeljice Prof.dr.sc. Vlatke Mejaški-Bošnjak, dr.med., a nastavljeno u okviru projekta „Neurorazvojni ishod djece s intrauterinim zastojem rasta i/ili hipoksijom“ pod brojem 072 1081870-0025 također s gore navedenom voditeljicom projekta.

Istraživanje je odobreno od Etičkog povjerenstva Medicinskog fakulteta te Etičkog povjerenstva Klinike za dječje bolesti Zagreb, Sveučilišta u Zagrebu.

U istraživanje su uključeni pacijenti s ultrazvučnim nalazom lentikulostrijatalne vaskulopatije pregledani u ultrazvučnoj ambulanti Poliklinike za neuropedijatriju tijekom 2005.-2008. godine. Dodatan kriterij uključivanja je da su bili dostupni podaci za prospektivno praćenje u neurorazvojnoj ambulanti, Klinike za pedijatriju, Klinike za dječje bolesti Zagreb. Pacijenti su upućeni od strane neonatologa, infektologa, pedijatra primarne zaštite i pedijatra/neuropedijatra iz drugih bolnica u Hrvatskoj, s prevladavajućim dijagnozama: intrauterini zastoj u rastu, prematurus, mikrocefalija, neuromotorno odstupanje, pozitivan nalaz na sveobuhvatnom novorođenačkom probiru sluha, kao i već postavljenom dijagnozom kongenitalne CMV infekcije iz matične ustanove.

Svi pacijenti su najmanje dva puta pregledani u neurorazvojnoj ambulanti uz redovne ultrazvučne kontrole u ambulanti za intrakranijsku ultrasonografiju. Oko 1/3 pacijenata ima i raniji nalaz intrakranijske ultrasonografije iz rodilišta, koji je analiziran i prema potrebi nadopunjen kroz dalje ultrazvučne kontrole na mjestu ispitivanja. Ukoliko su na intrakranijskoj ultrasonografiji u neonatalnoj dobi opisani biljezi moguće kongenitalne CMV infekcije upućeni su na serološku (IgG, IgM) i molekularnu (PCR na CMV DNA) na Kliniku za zarazne bolesti „dr Fran Mihaljević“ te u slučaju pozitivnog nalaza na kliničku potvrdu infektologa iste Klinike. Na temelju pozitivne kongenitalne CMV infekcije su pacijenti

svrstani u skupinu A, dok su oni s negativnom kongenitalnom CMV infekcijom svrstani u skupinu B. Dalje su prospektivno praćeni u neurorazvojnoj ambulanti Klinike za dječje bolesti Zagreb uz kontrolne ultrazvučne preglede.

Glavni interes ovog istraživanja je procjena nalaza lentikulostrijatalne vaskulopatije (LSV) na intrakranijskoj ultrasonografiji i značaj nalaza LSV-a u populaciji s neurorazvojnim odstupanjima za dijagnozu kongenitalne CMV infekcije. Kao vodeći ultrazvučni biljeg uzete su trakaste i točkaste hiperehogenosi u talamusima, odnosno LSV kao jedini nalaz te udružen s drugim biljezima koji su navedeni i opisani u nastavku. Ovisno o mogućnosti dio pacijenata nasumičnim odabirom iz obje skupine je napravio i transkranijски kolor doppler (TCCD) u 3 različite dobi: 1-4 mjeseca, 5-8 mjeseci, te 9-12 mjeseci.

Isključujući kriteriji su bili: nemogućnost postavljanja definitivne dijagnoze kongenitalne CMV infekcije, nesurađivanje roditelja, izostanak s dogovorene pretrage, odnosno nedostatak nekog od podataka.

3.2. Ultrazvučne metode i ultrazvučni biljezi

Ultrazvučne metode obuhvaćaju intrakranijsku ultrasonografiju i transkranijски kolor Doppler (TCCD). Biljezi kongenitalne CMV infekcije obuhvaćaju slijedeće promjene u nalazu intrakranijske ultrasonografije:

- Trakaste hiperehogenosti u talamusima, odnosno lentikulostrijatalna vaskulopatija (LSV). Radi bolje komparacije s prethodnim istraživanjima LSV intenzitet je klasificiran u 3 stupnja prema prijedlogu El Ayoubi i sur. iz 2003. Godine.¹¹³ Stupnjevi:
 - LSV stupanj I (blagi LSV) – unilateralno 1-2 trakaste hiperehogenosti
 - LSV stupanj II (umjereni LSV) – obostrano 1-2 trakaste hiperehogenosti
 - LSV stupanj III (jaki LSV) – obostrano 3 ili više trakastih hiperehogenosti

- Dodatni nalaz intratalamičkih točkastih hiperehogenosti (TH) uz LSV je posebno naveden.
- Periventrikularne fokalne hiperehogenosti (PFE) u bijeloj tvari mozga (PVBT) uz kuteve lateralnih komora neovisno o broju promjena registrirane kao prisutne ili odsutne
- Paraventrikularne ciste (PVC) neovisno o broju promjena registrirane kao prisutne ili odsutne. Evidentirana je njihova pojava neovisno o lokalizaciji periventrikularno, frontoparijetalno parenhimno ili u prednjim temporalnim rogovima
- Poremećaj u građi corpus callosuma (CC) na temelju ultrazvučne procjene u mediosagitalnom presjeku te podjela na:
 - Hipoplastičan corpus callosum (CC 1) – u cijelosti tanji corpus callosum
 - Nepravilan corpus callosum (CC 2) – neravnomjerna debljina corpus callosuma, stanjenje u jednom dijelu
 - Parcijalna/kompletna ageneza corpus callosuma (CC 3) – neprikazivanje corpus callosuma u njegovom stražnjem dijelu ili kompletno u mediosagitalnom presjeku, dodatno potvrđeno i koronarnim 4. presjekom
- Lateralni ventrikul (LV) – nalaz dilatiranih/proširenih lateralnih moždanih komora (ventrikulomegalija)
- Periventrikularne difuzne hiperehogenosti (PVE)
- Subependimalne ciste (SC) – neovisno o broju promjena registrirane kao prisutne ili odsutne
- Neravan/zadebljan pl. choroideus (PLCH)
- Vanjski subarahnoidalni prostori (VSP) u slučaju proširenosti više od 5mm registrirani kao prošireni
- Abnormalnosti građe girusa i sulkusa (G/S) u dijelovima mozga dostupnim intrakranijskoj ultrasonografiji u smislu zadebljanog korteksa, nejasne granice sive i bijele tvari te smanjene giracije moždanog korteksa. UZV mozga se ne smatra metodom izbora za dijagnosticiranje abnormalnosti G/S

- Procjena hipoplazije malog mozga (MM). UZV mozga se ne smatra metodom izbora za dijagnosticiranje abnormalnosti stražnje lubanjske jame.

TCCD-om kao ultrazvučnom metodom su traženi znakova protoka unutar trakastih hiperehogenosti (LSV) te opisani kao: nema protoka ili ima protok unilaterarno ili bilateralno. Svi pacijenti s napravljenim TCCD-om su uključeni u ispitivanje u dobi do 4 mjeseca. Slijedeće TCCD kontrole su učinjene u dobi 5-8 mjeseci te 9-12 mjeseci s istom klasifikacijom registriranog ili ne registriranog protoka. Ukoliko u prva dva nalaza nije bilo protoka u okviru LSV-a, kontrola u zadnjoj dobnoj skupini (9-12 mjeseci) nije učinjena. Ograničavajući faktor za TCCD u istoj skupini bio je i velik udio zatvorenih velikih fontanela, odnosno nedostatak akustičkog prozora za izvođenje intrakranijske ultrasonografije.

Klinički parametar koji je bilježen uz svako izvođenje UZV-a mozga kao i uz neurorazvojno praćenje u dobi godinu dana je okcipitofrontalni opseg glave. Korištene su percentilne krivulje rasta opsega glave za dob i spol prema Nellhaus-u, s donjom granicom od -2SD za dijagnozu mikrocefalije.¹⁴⁵

3.3. Mjesto istraživanja

Istraživanje je provedeno na Zavodu za dječju neurologiju, Klinike za pedijatriju, Klinike za dječje bolesti Zagreb u okviru ambulante za ultrazvuk mozga i transkranijски kolor doppler te neurorazvojne ambulante.

Laboratorijska dijagnostika (serologija i PCR na CMV DNA) CMV infekcije je provedena na Klinici za zarazne bolesti „dr Fran Mihaljević“, a potvrda i isključivanje prema mišljenju infektologa iste Klinike.

3.4. Ispitanici

Svi ispitanici uključeni u studiju imaju nalaz LSV-a na intrakranijskoj ultrasonografiji te potvrđeno neurorazvojno odstupanje u dojenačkoj dobi.

Ukupno je u razdoblju od 2005.-2008. učinjeno 6727 ultrazvuka mozga, od čega 2417 prvih pregleda, odnosno novih pacijenata dok se u ostatka radi o kontrolnim UZV pregledima. Ukupno je u 307 (12,70%) pacijenata nađen LSV te su upućeni na laboratorijsko dokazivanje ili isključivanje kongenitalne CMV infekcije na Klinici za zarazne bolesti „dr Fran Mihaljević“. Od toga su 234 pacijenta uključena u istraživanje. Zbog navedenih isključujućih kriterija ukupno 73 pacijenta nisu uključena u ispitivanje.

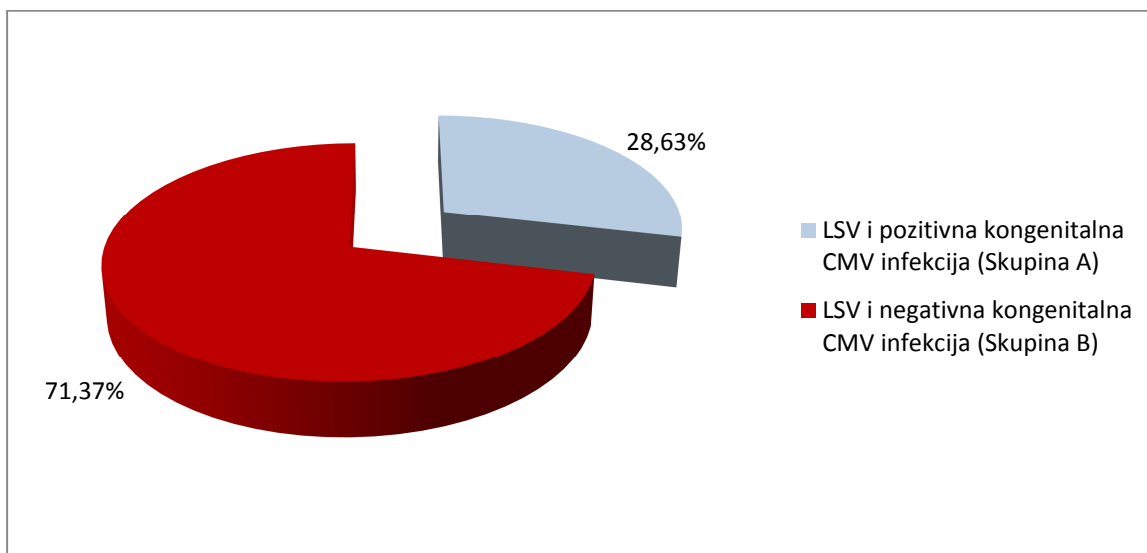
3.5. Statističke metode

Podaci će biti prikazani kao frekvencije i postoci za nominalne i ordinalne varijable, te kao srednje vrijednosti sa standardnom devijacijom ili medijani i interkvartilni rasponi za brojčane varijable. U bivarijatnoj analizi bit će korištene parametrijske ili neparametrijske metode, ovisno o distribuciji podataka (t-test ili ANOVA za normalno distribuirane podatke, te Mann-Whitney i Kruskal-Wallis za nenormalno distribuirane podatke; u analizi frekvencijskih podataka bit će korišten hi-kvadrat test). U analizi pojedinih biljega i kombinacijama biljega bit će korištena logistička regresija, sa serološkom dijagnozom kao kriterijskom varijablom. Razina statističke značajnosti bit će postavljena na $P < 0,05$, a analiza je provedena statističkom programom SPSS (verzija 17; SPSS, Inc, Chicago, IL).

4. Rezultati

4.1. LSV i podjela pacijenata na Skupinu A i Skupinu B

Pacijenti uključeni u istraživanje su podijeljeni u dvije skupine. Od ukupno 234 pacijenta, skupina A sadrži 67 pacijenata (28,63%) s pozitivnom kongenitalnom CMV infekcijom. Skupina B sadrži 167/234 (71,37%) pacijenata s negativnom kongenitalnom CMV infekcijom (Grafikon 1) Svi pacijenti uključeni u istraživanje su pokazali odstupanje u neurorazvojnem statusu tijekom dojenačkog razdoblja.



Grafikon 1. Podjela pacijenata s LSV-om na pozitivne (Skupina A) i negativne (Skupina B) kongenitalne CMV infekcije.

4.2. Analiza stupnjeva LSV-a i točkastih hiperehogenosti uz LSV

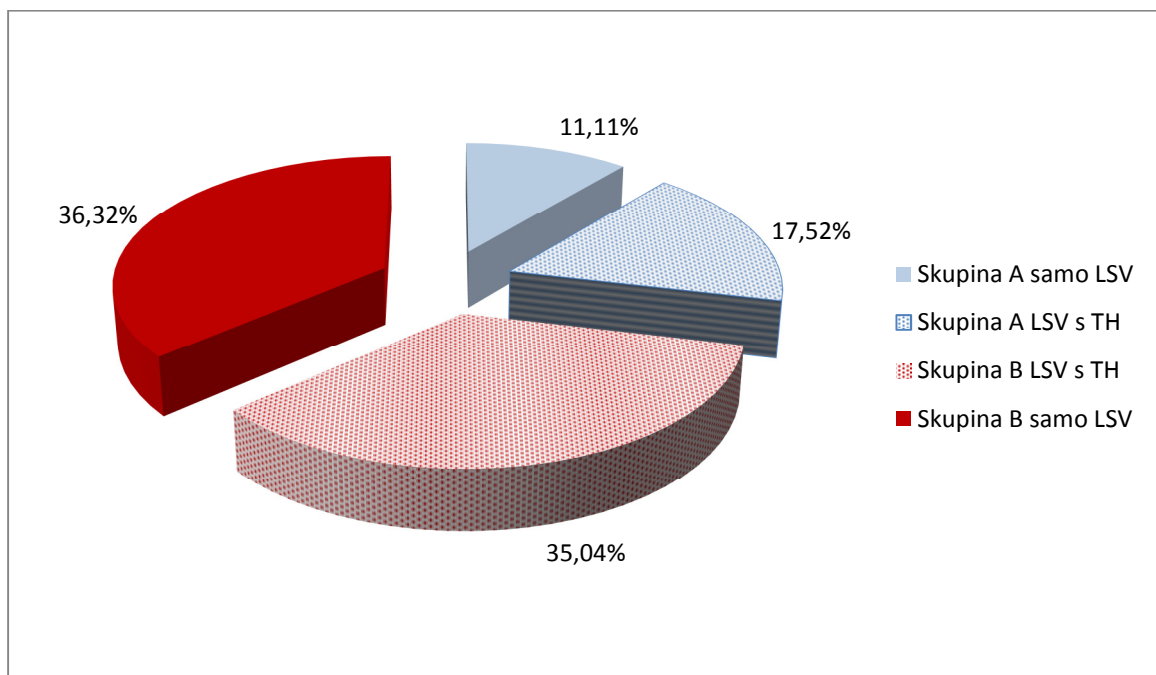
Broj pacijenata s LSV-om kao vodećim biljekom u ovom istraživanju te podjela na skupine (A i B) kao i podskupine prema stupnju LSV-a (I-III) sa i bez udruženosti s TH pregledno je prikazan u Tablici 2.

Tablica 2. Prikaz istraživane populacije s podjelom na skupinu A i B te podskupine prema stupnju LSV-a sa i bez udruženosti s TH.

Ukupan broj UZV pregleda mozga u razdoblju od 2005. – 2008. godine	6727	%
Ukupan broj prvih UZV pregleda mozga u razdoblju od 2005. – 2008. godine	2417	35,93
Udio pacijenata s nalazom LSV-a	307	12,70
Broj pacijenata s LSV-om isključenih iz istraživanja	73	23,77
Broj pacijenata s LSV-om uključenih u istraživanje	234	76,22
Broj pacijenata u skupini A	67/234	28,63
LSV stupanj I	36/67	53,73
LSV stupanj II	19/67	28,36
LSV stupanj III	12/67	17,91
Broj pacijenata u skupini B	167/234	71,37
LSV stupanj I	91/167	54,49
LSV stupanj II	59/167	35,33
LSV stupanj III	17/167	10,18
Broj pacijenata s TH uz LSV u skupini A	41/67	61,19
LSV stupanj I + točkaste hiperehogenosti	16/36	44,44
LSV stupanj II + točkaste hiperehogenosti	16/19	84,21
LSV stupanj III + točkaste hiperehogenosti	9/12	75,00
Broj pacijenata bez TH uz LSV u skupini A	26/67	38,81
Broj pacijenata s TH uz LSV u skupini B	82/167	49,10
LSV stupanj I + točkaste hiperehogenosti	30/91	32,97
LSV stupanj II + točkaste hiperehogenosti	45/59	76,27
LSV stupanj III + točkaste hiperehogenosti	7/17	41,18
Broj pacijenata bez TH uz LSV u skupini B	85/167	50,90

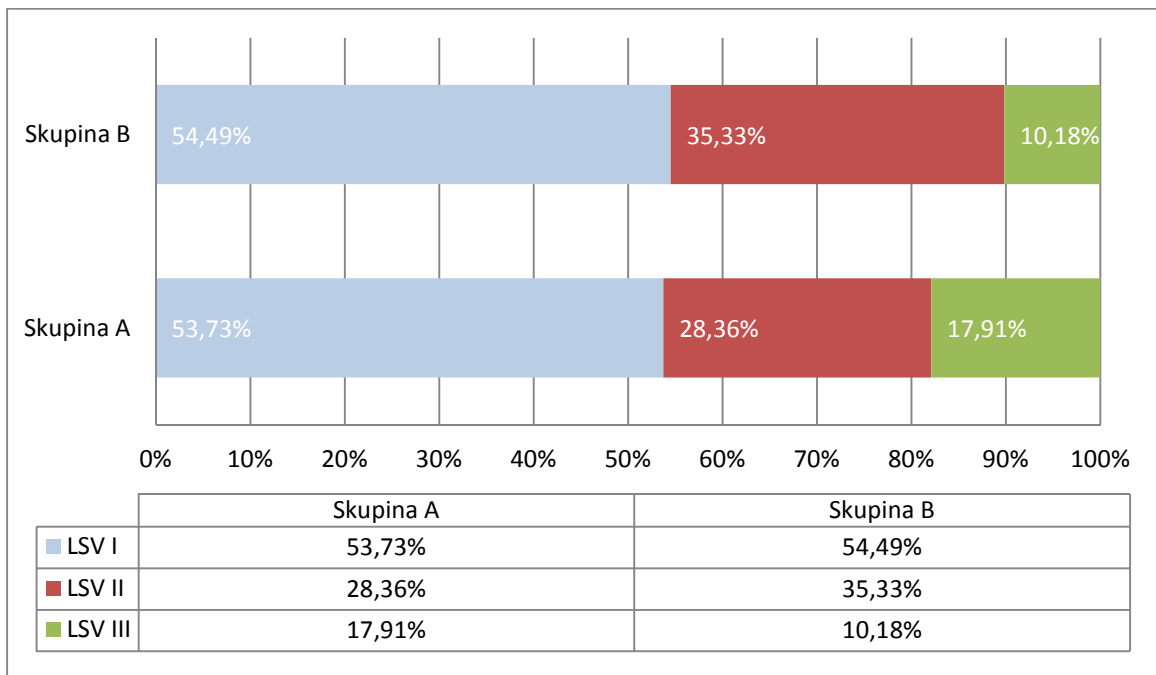
Uz trakaste hiperehogenosti u talamusima kao znak LSV-a na intrakranijskoj ultrasonografiji dodatno su tijekom istraživanja navedene i točkaste hiperehogenosti (TH) u talamusima kao obilježje LSV-a. Ukupno je 41 pacijent skupine A uz LSV imao i TH, dok su u skupini B ukupno 82 pacijenta imala nalaz TH uz LSV, što izraženo u postotku unutar cijele ispitivane populacije iznosi 17,52% za skupinu pozitivne kongenitalne CMV infekcije, te 35,04% za skupinu negativne kongenitalne CMV infekcije.

Kako bi mogli zaključiti da li je pojava TH statistički značajna za dijagnozu pozitivne kongenitalne CMV infekcije analizirana je distribucija TH unutar svake od skupina. U skupini A zabilježeno je ukupno 41/67 (61,19%) pacijenata s LSV +TH, dok je u skupini B takvih pacijenata bilo 82/167 (49,10%), što nije bila statistički značajna razlika ($P=0.094$; Grafikon 2).



Grafikon 2. Udruženost LSV-a s točkastim hiperehogenostima s udjelom unutar cijele ispitivane populacije te distribucijom unutar svake od skupina.

Svi pacijenti uključeni u istraživanje imali su nalaz LSV-a na intrakranijskoj ultrasonografiji podijeljen u 3 stupnja prema kriterijima opisanim u poglavlju „Materijali i metode“. Grafikon 3 uz tablični prikaz u postotku pokazuje udio stupnja LSV-a u skupini A i B. Apsolutni broj pacijenata po skupinama i stupnju LSV-a prikazan je u Tablici 1. Najveći je udio pacijenata s LSV stupanj I (blagi), zatim stupanj II (umjereni). Najmanji je udio pacijenata s LSV stupanj III (teški) u obje skupine, ali uz nešto veću razliku između skupine A (17,91%) nasuprot skupine B (10,18%). Statističkom analizom učestalosti stupnja LSV-a u obje skupine pacijenata nije zabilježena statistički značajna razlika ($P=0,222$).



Grafikon 3. Distribucija pacijenata prema stupnju LSV-a u obje skupine.

Kako bismo analizirali u kolikom se udjelu očekuje pojava TH za svaki od stupnjeva te postoji li razlika između dvije skupine (A i B) pogledali smo koliki je broj pacijenata s TH prema svakom od stupnjeva LSV-a.

Rezultati su prikazani u Tablici 3. i pokazuju da se TH najčešće opisuju uz LSV stupanj II u obje skupine pacijenata, 84,21% u skupini A, te 76,27% u skupini B. Zatim slijedi LSV stupanj III, pa LSV stupanj I. Iako je apsolutni broj

pacijenata s blagim LSV (stupanj I) najveći, tada se najrjeđe nalaze TH kao dodatno obilježje LSV-a.

Tablica 3. Udio TH po stupnju LSV-a u ispitivanoj populaciji u obje skupine

		LSV I (%)	LSV II (%)	LSV III (%)
Skupina A	Broj pacijenata	36	19	12
	TH	16 (44,44)	16 (84,21)	9 (75,00)
Skupina B	Broj pacijenata	91	59	17
	TH	30 (32,97)	45 (76,27)	7 (41,18)
P vrijednost		0,225	0,466	0,071

4.3. Uloga transkranijuskog kolor dopplera u dijagnozi kongenitalne CMV infekcije

Uloga transkranijuskog kolor doppler-a (TCCD) kao dodatne ultrazvučne metode se mogla ispitati u 39/67 (58,2%) pacijenata skupine A, te 78/167 (46,71%) pacijenata skupine B zbog razloga navedenih u poglavlju „Materijali i metode“. Broj pacijenata s učinjenim TCCD-om i podjela po dobnim skupinama te prisutnosti protoka prikazan je u Tablici 4.

Većina iz obje skupine pacijenata je u dobi 1-4 mjeseca imala pozitivan protok (unilateralno i bilateralno) na TCCD-u. U dobi 5-8 mjeseci je nalaz TCCD-a u većine pacijenata pokazao prestanak protoka (unilateralno i bilateralno). Značajne statističke razlike između skupina pacijenata u registriranom protoku u dobi 1-4 mjeseca nema, kao niti u stupnju negativizacije protoka u dobi 5-8 mjeseci. Tablica 4. Prestanak protoka registriranog TCCD-om u dobi 5-8 mjeseci ne pokazuje značajnu razliku prema stupnju negativizacije za unilateralni, kao niti bilateralni protok između dvije skupine pacijenata. Tablica 4. Udio u postotku prema dobi pacijenta i skupini je prikazan na Grafikonu 4.

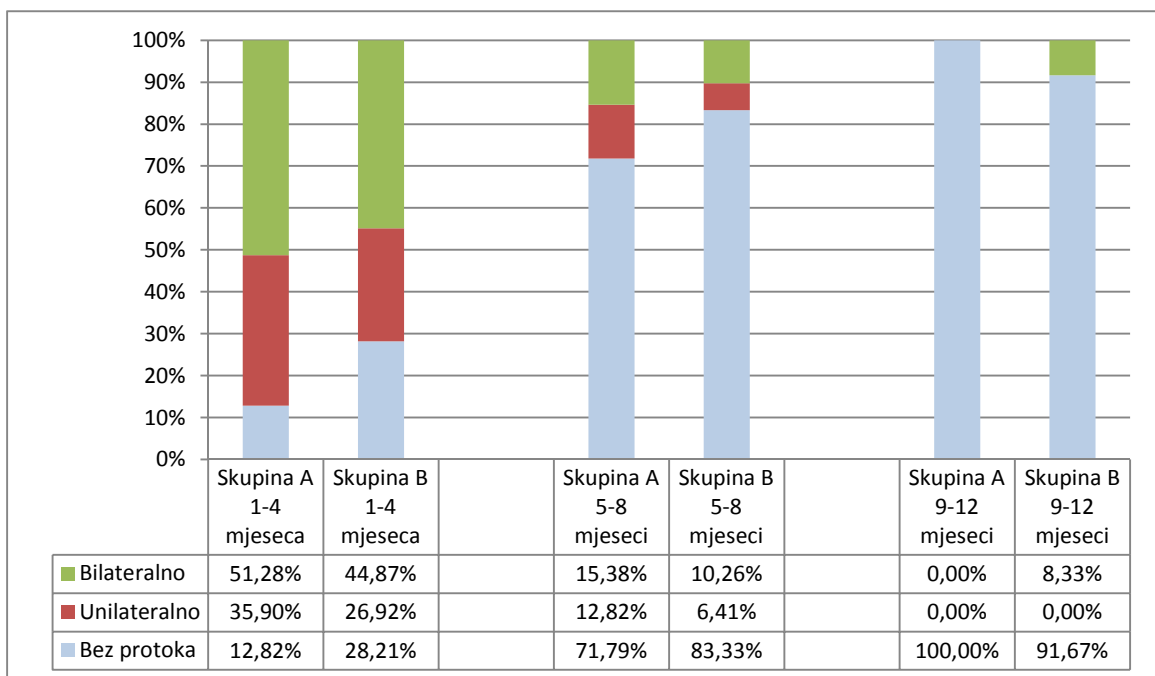
Nadalje, u dobi 9-12 mjeseci je bilo moguće analizirati TCCD nalaz u 16 pacijenata skupine A, te 12 pacijenata skupine B. Niti jedan pacijent skupine A nije više imao registriran protok TCCD-om u toj dobnj skupini. U skupini B je

samo jedan pacijent još uvijek imao obostrani protok registriran TCCDom, dok su svi ostali imali također negativan protok.

Tablica 4. Broj pacijenata s nalazom TCCD-a u obje skupine, te podjela po dobi i registriranom protoku.

		TCCD 1-4 mjeseca	TCCD 5-8 mjeseci	TCCD 9-12 mjeseci
Skupina A	Bez protoka	5	28	16
	Unilateralni	14	5	0
	Bilateralni	20	6	0
	Ukupno	39	39	16
Skupina B	Bez protoka	22	65	11
	Unilateralni	21	5	0
	Bilateralni	35	8	1
	Ukupno	78	78	12
P vrijednost		0,166	0,324	0,429*

*Fisher test

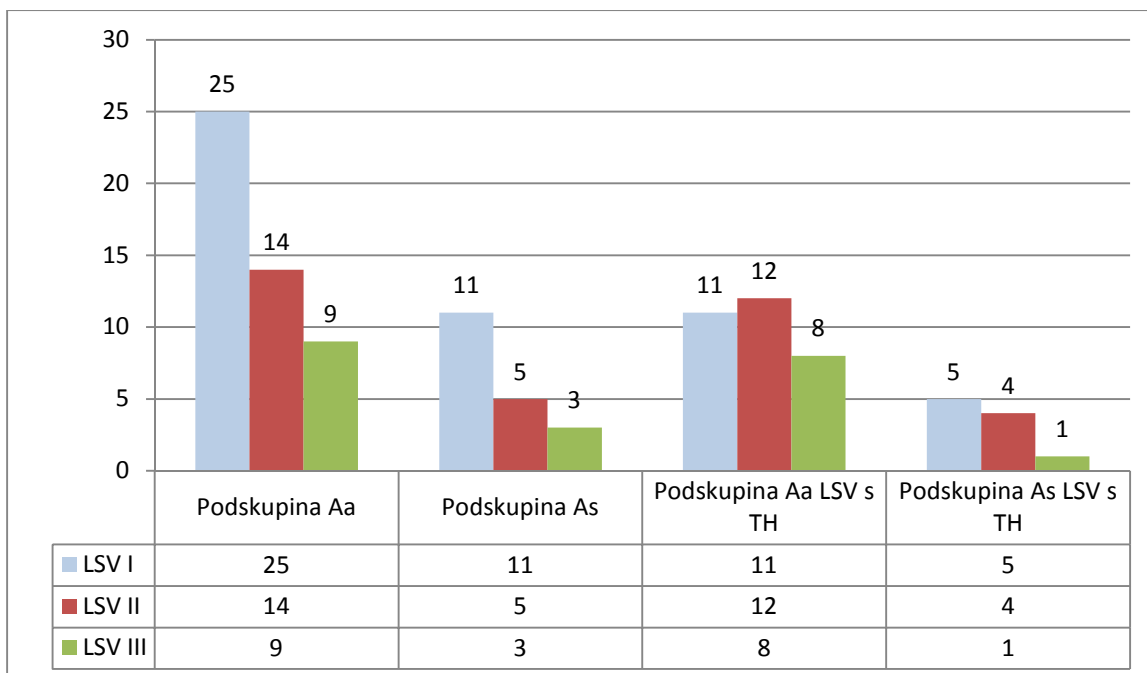


Grafikon 4. Udio prisutnog protoka na TCCD-u izražen u postotku prema dobi i skupini pacijenata.

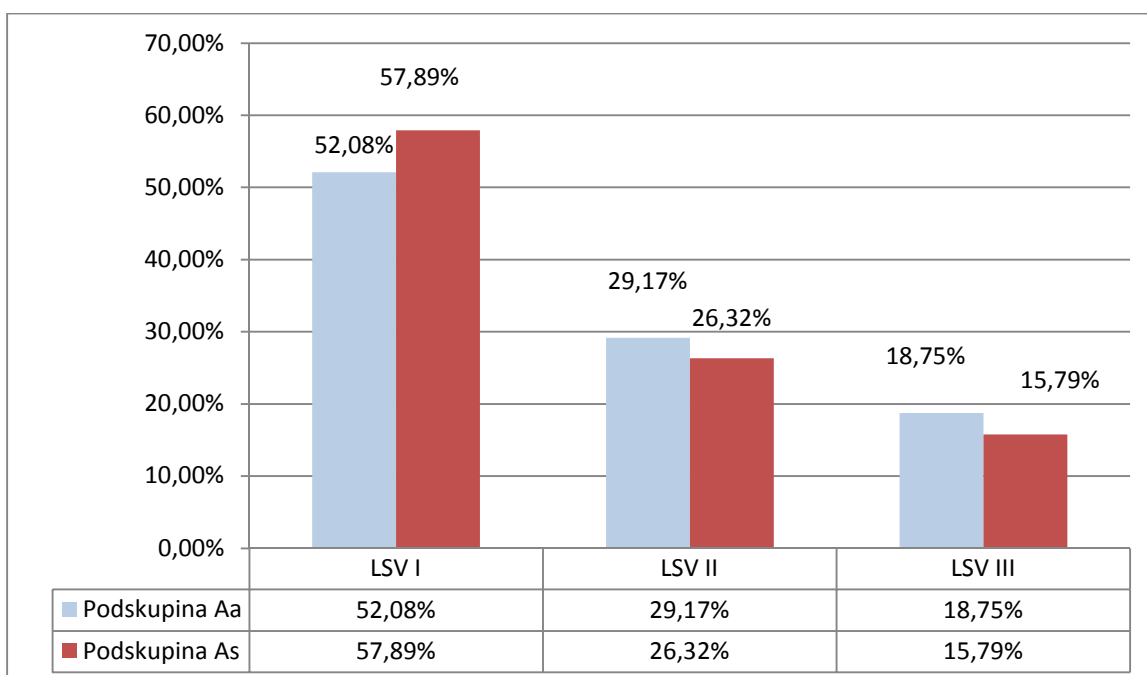
4.4. Analiza LSV-a prema simptomatskoj i asimptomatskoj infekciji

U skupini A se nalazi ukupno 67 pacijenata od kojih je 19 (28,36%) imalo simptome kongenitalne CMV infekcije na porodu, dok je preostalih 48 (71,64%) pacijenata bilo asimptomatsko. Kako bi analizirali da li postoji razlika u obilježjima i stupnju LSV-a dodatno smo podjelili pacijente skupine A u dvije podskupine ovisno o simptomatskoj (podskupina As) nasuprot asimptomatskoj (podskupina Aa) infekciji. Grafikon 5 uz tablični prikaz broja pacijenata prikazuje broj pacijenata prema stupnjevima LSV-a između podskupine As i Aa. Najveći je broj pacijenata sa LSV stupanj I u obje podskupine, zatim LSV stupanj II, te na kraju stupanj III s najmanjim brojem pacijenata. Nema statistički značajne razlike između podskupina As i Aa. Kako je ukupni broj asimptomatskih pacijenata veći, na Grafikonu 6 je rezultat prikazan u postotku za obje podskupine. Obje krivulje pokazuju jednaki pad od 57,89% za LSV stupanj I prema 15,79% za LSV stupanj III u podskupini Aa, sukladno 52,08% za LSV stupanj I prema 18,75% za LSV stupanj III u podskupini As.

Prethodno je već opisana izdvojena populacija pacijenata sa zajedničkom pojavom TH i LSV, koja je ovdje podijeljena na podskupine As i As te grafički prikazana na Grafikonu 5. Željeli smo provjeriti je li pojava TH više vezana za jednu od podskupina (As ili As). U skladu s prethodnim rezultatom, i ovdje TH pokazuju veći udio u LSV stupnju II na račun LSV stupnja I u obje podskupine. Statističkom analizom je utvrđeno da nema značajne razlike između podskupina As i As u učestalosti pojave TH, a zbog dodatne podjele nastali mali broj pacijenata ne predstavlja reprezentativan uzorak za dalju analizu. Pojava TH nije se razlikovala između skupine Aa i As ($P=0,366$; Grafikon 5.)



Grafikon 5. Analiza LSV-a prema podskupinama As i Aa sa i bez TH.



Grafikon 6. Prikaz LSV-a u postotku prema podskupinama Aa i As.

4.5. Analiza periventrikularnih fokalnih ehogenosti uz LSV

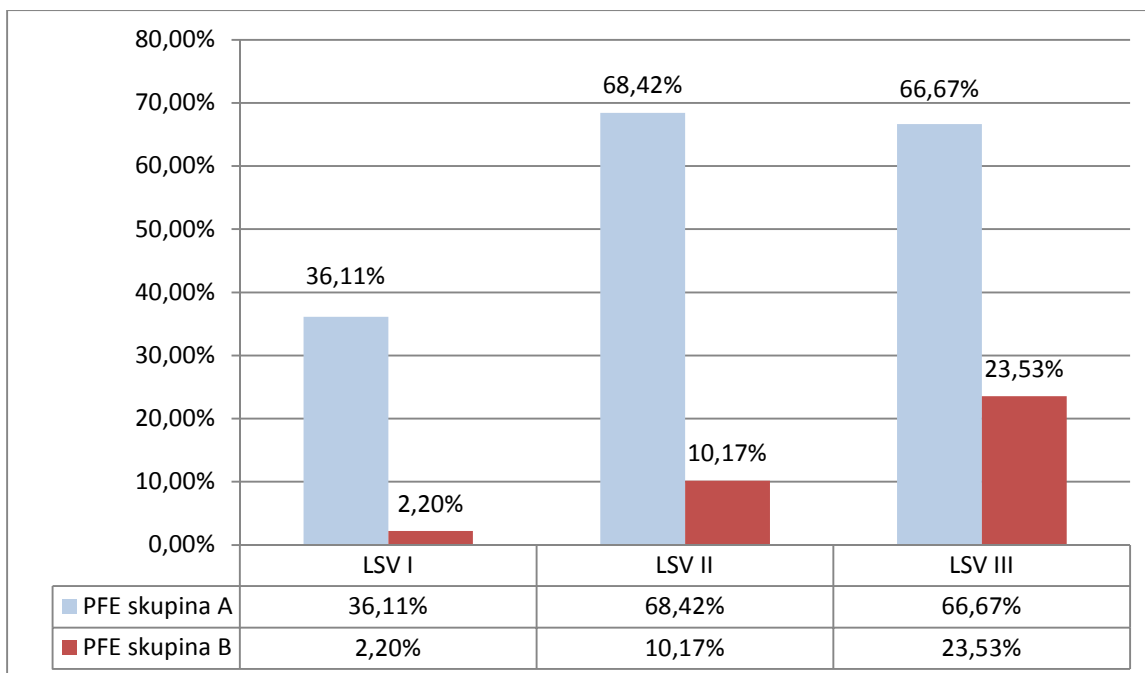
Periventrikularne fokalne (hiper)ehogenosti (PFE) se pojavljuju u parenhimu periventrikularne bijele tvari mozga najčešće uz rub lateralnih komora. U provedenom ispitivanju uz LSV u skupini A su ukupno nađene u 34 (od ukupno 67) pacijenta što čini 50,75% pacijenata. U skupini B su uz LSV nađene u 12 (od ukupno 167) pacijenata, što odgovara postotku od 7,19% pacijenata. Ta razlika se pokazala statistički značajnom ($P < 0,001$). Odnosno, nalaz PFE uz LSV značajno govori u prilog kongenitalnoj CMV infekciji.

Kako bi dalje karakterizirali pojavu PFE uz LSV i pokušali ustanoviti specifičan uzorak nalaza intrakranijske ultrasonografije za dijagnozu kongenitalne CMV infekcije zanimalo nas je da li se više ili manje pojavljuju uz određeni intenzitet LSV-a ovisno o skupini pacijenata (A i B). Rezultati su prikazani u Tablici 5. Kako se broj pacijenata po intenzitetu LSV-a razlikuje u obje skupine, izrazili smo tablicu s postotnim udjelom PFE i grafički prikazali na Grafikonu 7.

PFE se značajno više pojavljuju u skupini A za svaki od stupnjeva LSV-a, te njihov nalaz govori u prilog vjerojatne kongenitalne CMV infekcije neovisno o intenzitetu LSV-a. Ta razlika je najizraženija kod blagog LSV-a gdje je samo 2,2% pacijenata skupine B imalo nalaz PFE, nasuprot 36,11% pacijenata skupine A. Statističkom analizom razlika među skupinama bila je značajna za sve tri skupine LSV-a.

Tablica 5. Broj pacijenata s PFE prema intenzitetu LSV-a u svakoj od skupina.

Stupnjevi LSV-a	Skupina A PFE	Skupina B PFE	P vrijednost
LSV I	13 / 36	2 / 91	<0,001
LSV II	13 / 19	6 / 59	<0,001
LSV III	8 / 12	4 / 17	0,020
Ukupno	34	12	
Udio u skupini	50,75%	7,19%	



Grafikon 7. Udio PFE u postotku po stupnju LSV-a za obje skupine pacijenata.

4.6. Analiza građe corpus callosuma (CC) uz LSV

U opisu izgleda corpus callosuma (CC) na nalazu intrakranijske ultrasonografije koristili smo terminologiju i kategorizaciju opisanu u poglavlju „Materijali i metode“. U provedenom ispitivanju ukupno je 25 pacijenata skupine A (37,32%) i 25 pacijenata skupine B (14,98%) imalo promjene u građi CC, što se pokazalo statistički značajno ($P < 0,001$). Ostatak pacijenata je imao uredno građen CC. U podjeli po kategoriji abnormalnosti 17 pacijenata skupine A je imalo hipoplastičan CC što odgovara postotku od 25,37%, u usporedbi sa 10 pacijenata skupine B s udjelom od 5,99%. Ta razlika se pokazala statistički značajnom ($P < 0,001$). Druge abnormalnosti, odnosno nepravilan CC ($P = 0,528$), kao i parcijalna ili kompletna ageneza CC ($P = 0,323$), nisu pokazale statistički značajnu razliku između dvije skupine pacijenata. Zbog male veličine uzorka za parcijalnu/kompletanu agenezu corpus callosuma korišten je Fisherov test. Rezultati su detaljno u numeričkoj vrijednosti i postotku prikazani u Tablici 6.

Tablica 6. Analiza abnormalnosti corpus callosuma ukupno i prema stupnju LSV-a u obje skupine pacijenata (A i B).

		LSV I	LSV II	LSV III	Ukupno	% u skupini	% u LSV I	% u LSV II	% u LSV III
Skupina A	LSV pacijenti	36	19	12	67				
	Hipoplastičan	11	3	3	17	25,37%	30,56%	15,79%	25,00%
	Nepravilan	4	1	1	6	8,96%	11,11%	5,26%	8,33%
	Ageneza	2	0	0	2	2,99%	5,56%	0,00%	0,00%
	Ukupno	17	4	4	25	37,32%	47,23%	21,05%	33,33%
Skupina B	LSV pacijenti	91	59	17	167				
	Hipoplastičan	5	4	1	10	5,99%	5,49%	6,78%	5,88%
	Nepravilan	4	5	2	11	6,59%	4,40%	8,47%	11,76%
	Ageneza	3	1	0	4	2,40%	3,30%	1,69%	0,00%
	Ukupno	12	10	3	25	14,98%	13,19%	16,94%	17,64%

Također smo željeli provjeriti ima li razlike u učestalosti abnormalnosti prema stupnju LSV-a između dvije skupine. Svi stupnjevi LSV-a su pokazali veći udio abnormalnosti u skupini A nasuprot skupine B, s najvećom razlikom za blagi LSV (stupanj I) koji je u skupini A u 47,23% slučajeva imao abnormalnosti CC u usporedbi s 13,19% u skupini B koja se pokazala i statistički značajnom ($P < 0,001$ za LSV stupanj I; $P = 0,685$ za LSV stupanj II; $P = 0,331$ za LSV stupanj III). Tablica 6.

Kako bi vidjeli koja vrsta abnormalnosti prema stupnju LSV-a najviše pridonosi gore opisanoj statističkoj razlici izračunali smo udio u postotku svake od abnormalnosti prema stupnju LSV-a. U usporedbi dvije skupine hipoplastičan CC je također bio znatno učestaliji ($P < 0,001$) u skupini A, nego u skupini B za LSV stupanj I. Za LSV stupanj II nije zabilježena statistički značajna razlika ($P = 0,232$), kao ni za skupinu LSV stupanj III (Fisher test $P = 0,158$) Obzirom da druge abnormalnosti prema stupnju LSV-a nisu pokazale značajnu razliku u udjelima između skupina A i B, možemo zaključiti da je gore opisana razlika u ukupnim abnormalnostima CC posljedica hipoplastičnog CC. Tablica 6.

4.7. Analiza periventrikularnih (difuznih) hiperehogenosti uz LSV

Nalaz difuzne hiperehogenosti bijele tvari mozga (PVE) predominantno u parijeto-okcipitalnim regijama je pojašnjen u poglavlju „Materijali i metode“. Kako uz kongenitalnu CMV infekciju postoji i niz drugih razloga za pojačanu ehogenost bijele tvari mozga željeli smo vidjeti da li postoji razlika u učestalosti opisa PVE između skupina A i B. Ukupno je u 29/67 pacijenata skupine A imalo nalaz PVE što odgovara postotku od 43,28% u skupini. U skupini B ukupno je 37/167 pacijenata imalo nalaz PVE što odgovara postotku od 22,16% u skupini. Ta razlika se pokazala statistički značajna $P=0,001$.

U slijedećem koraku analize istražena je povezanost pojave PVE sa stupnjem LSV-a. Unutar skupine A je uz blagi LSV (stupanj I) u 44,44% pacijenata nađen i PVE, u usporedbi s 18,68% pacijenata u skupini B ($P=0,003$).

Uz umjereni LSV (stupanj II) u 36,84% pacijenata skupine A je bila opisana pojava PVE, za razliku od 22,03% pacijenata skupine B ($P=0,199$).

Uz jaki LSV (stupanj III) u 50% pacijenata skupine A je opisan PVE, nasuprot 41,18% pacijenata skupine B ($P=0,638$).

Zaključno, na temelju nalaza PVE prema stupnju LSV-a na intrakranijskoj ultrasonografiji mozga ne možemo sa statistički značajnom vjerojatnosti zaključiti da se radi o kongenitalnoj CMV infekciji.

4.8. Analiza proširenog vanjskog subarahnoidalnog prostora uz LSV te korelacija s mikrocefalijom

Ultrazvučni kriterij za nalaz proširenih vanjskih subarahnoidalnih prostora (VSP) konveksiteta mozga je opisan u poglavlju „Materijali i metode“. Korištene su percentilne krivulje rasta opsega glave za dob i spol prema Nellhaus-u, s donjom granicom od -2SD za dijagnozu mikrocefalije.¹⁴⁵

U skupini B je vrlo rijetko opisan nalaz proširenih VSP, odnosno u samo 8/167 pacijenata što odgovara postotku od 4,79% pacijenata skupine. Za

razliku skupine B, unutar skupine s pozitivnom kongenitalnom CMV infekcijom prošireni VSP su opisani ukupno u 12/67 pacijenata što odgovara postotku od 17,91% pacijenata skupine A. Ta razlika se pokazala statistički značajnom ($P=0,001$). Zbog malog broja pacijenata koji nastane daljnjom podjelom po stupnjevima LSV-a, nije pouzdana analiza učestalosti proširenih VSP po intenzitetu LSV-a.

Kako nalaz proširenih VSP može biti posljedica kortikalne atrofije nastale gubitkom neurona u kongenitalnoj CMV infekciji (vidi poglavlje „Patogeneza kongenitalne CMV infekcije“) željeli smo analizirati da li njihov opis na (prvoj) intrakranijskoj ultrasonografiji korelira sa:

- (1) mikrocefalijom već kod rođenja;
- (2) te razvojem mikrocefalije u dobi godinu dana zbog usporene dinamike rasta opsega glave.

Dobiveni su slijedeći rezultati:

- (1) Kod rođenja su samo 2 od 12 pacijenata (16,67%) s proširenim VSP imala i klinički nalaz mikrocefalije.
- (2) U dobi godinu dana je 7 od 12 pacijenata (58,34%) s proširenim VSP imalo i klinički nalaz mikrocefalije (uključujući i 2 pacijenta s mikrocefalijom na porodu). Za usporedbu, u skupini B od ukupno 8 pacijenata s nalazom proširenih VSP, niti jedan pacijent nije razvio mikrocefaliju u dobi godinu dana.

4.9. Analiza nalaza paraventrikularne ciste uz LSV

Nalaz paraventrikularne ciste (PVC) je vrlo rijetko opisan u obje skupine pacijenata (A i B). Ukupno 3/67 pacijenata skupine A su imala nalaz PVC što odgovara postotku od 4,48% pacijenata, a 5/167 pacijenata skupine B je imalo nalaz PVC što odgovara postotku od 2,99%. Razlika nije statistički značajna (Fisher test $P=0,247$), te obzirom na vrlo rijetku pojavu uz LSV u obje skupine pacijenata ne predstavlja pouzdan biljeg niti za pozitivnu niti negativnu kongenitalnu CMV infekciju.

4.10. Analiza abnormalnosti girusa i sulkusa uz LSV

U skupini A je 7/67 pacijenata imalo nalaz abnormalnosti ehomorfologije girusa i sulkusa (G/S) što odgovara postotku od 10,45% u skupini. Za usporedbu u skupini B samo su 2/167 pacijenata imala nalaz abnormalnosti G/S što odgovara postotku od 1,2%. Ta razlika se pokazala statistički značajnom (Fisher test $P=0,002$), ali uzevši u obzir vrlo mali broj pacijenata s opisanim abnormalnostima uz LSV detaljnija analiza po intenzitetu LSV-a nije moguća.

4.11. Analiza dilatacije lateralnih ventrikla uz LSV

Kriteriji za postavljanje dijagnoze dilatiranih lateralnih ventrikla (LV) na intrakranijskoj ultrasonografiji su opisani u poglavlju „Materijali i metode“. U istraživanoj populaciji je ukupno 17/67 pacijenata skupine A imalo dilataciju LV što odgovara postotku od 25,37% u skupini. U skupini B je 15/167 pacijenata imalo dilataciju LV što odgovara postotku od 8,98%. Razlika je statistički značajna ($P=0,001$), iako ovaj biljeg treba uzeti uz oprez obzirom da do dilatacije LV može doći i zbog drugih razloga (npr. stanja nakon IVH III-IV).

Kako bi umanjili mogućnost da je dilatacija LV posljedica drugih etioloških čimbenika, izbacili smo pacijente s istovremenom dilatacijom prednjeg roga LV u obje skupine pacijenata (A i B), te izdvojili pacijente samo s dilatacijom okcipitalnih rogova LV. U skupini A nije bilo pacijenata sa većim stupnjem IVH (III-IV) te su podaci ostali nepromijenjeni. U skupini B je bilo 8 pacijenata s IVH III, te je preostalo 7/159 pacijenata što odgovara postotku od 4,4% što je bilo statistički značajna razlika ($P<0,001$).

4.12. Analiza nalaza subependimalne ciste uz LSV

U skupini A je bilo 16/67 pacijenata s nalazom subependimalne ciste (SC) što odgovara postotku od 23,88% pacijenata. U skupini B je bilo 23/167 pacijenata što odgovara postotku od 13,77% pacijenata. Nema statistički značajne razlike između dvije skupine pacijenata ($P=0,061$), te nalaz SC uz LSV ne predstavlja dodatni ultrazvučni biljeg značajan za dijagnozu kongenitalne CMV infekcije.

4.13. Analiza nalaza promjena plexus choroideusa uz LSV

Često je bio opisan nalaz nepravilnih, zadebljanih ili inhomogenih plexus choroideusa (PLCH) u obje skupine pacijenata. U skupini A ukupno u 28/67 pacijenata što odgovara postotku od 41,79%. U skupini B u 88/167 pacijenata, odnosno u 52,69% pacijenata. Statistički nema značajne razlike između dviju skupina pacijenata ($P=0,132$).

Obzirom na veliki broj pacijenata s nalazom promjena PLCH mogli smo pogledati smo da li postoji razlika u učestalosti promjena prema intenzitetu LSV-a. Rezultati su prikazani u Tablici 7. U obje skupine pacijenata promjene PLCH se opisuju u sva tri stupnja LSV-a, s blagim porastom učestalosti prema većem stupnju također za obje skupine pacijenata. Statistički značajne razlike između skupina po stupnju LSV-a nema ($P=0,239$).

Tablica 7. Broj pacijenata s promjenama plexus choroideusa ukupno i u postotku prema stupnju LSV-a u svakoj od skupina

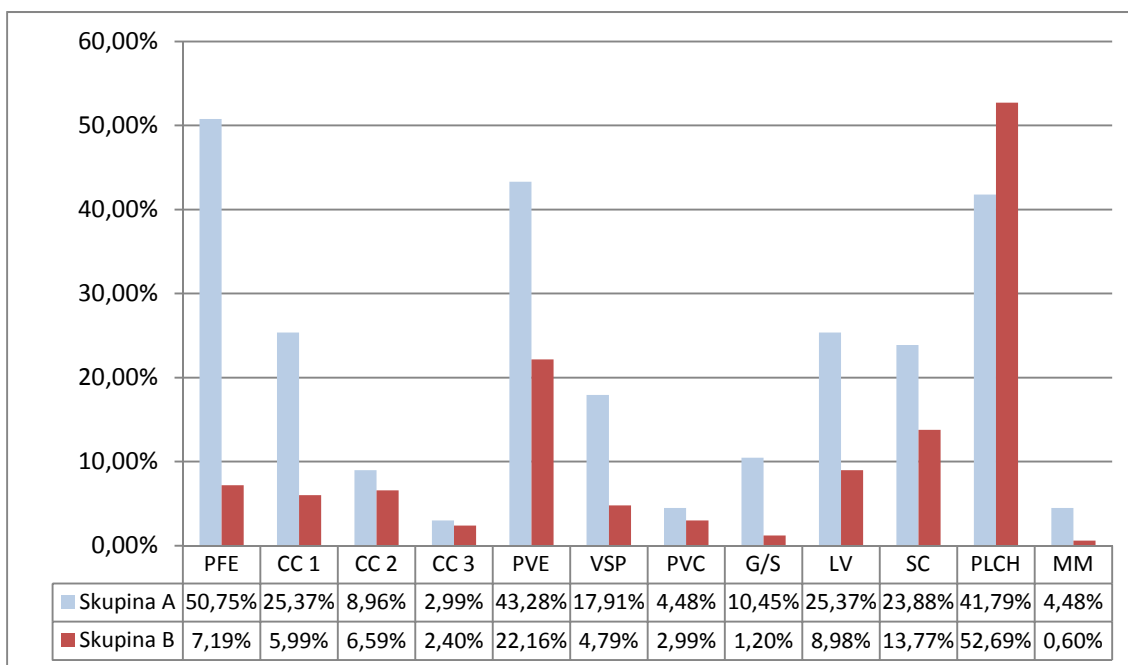
PLCH	Uz LSV I	Uz LSV II	Uz LSV III	Ukupno	% u skupini	% u LSV I	% u LSV II	% u LSV III
Skupina A	13	8	7	28	41,79%	36,11%	42,11%	58,33%
Skupina B	42	35	11	88	52,69%	46,15%	59,32%	64,71%

4.14. Analiza hipoplazije malog mozga uz LSV

Kako jedna od posljedica kongenitalne CMV infekcije može biti hipoplazija malog mozga, željeli smo analizirati koliko često ista opisana u našoj populaciji pacijenata. U skupini A je hipoplazija malog mozga opisana u 3/67 slučajeva, a u skupini B samo u jednom slučaju. Odnosno iskazano u postotku 4,48%, te 0,6% tim redoslijedom. Zbog vrlo malog broja pacijenata statistička analiza nije značajna (Fisher test $P=0,066$).

4.15. Analiza broja pridruženih biljega uz LSV

Grafikon 8 prikazuje sve promatrane promjene na intrakranijskoj ultrasonografiji uz LSV te njihov udio u postotku u svakoj od skupina. Sve proučavane promjene su češće opisane u skupini A, osim promjena PLCH koje su više puta opisane u skupini B.



Grafikon 8. Udio svih pojedinačnih biljega na intrakranijskoj ultrasonografiji uz LSV u postotku u obje skupine pacijenata.

Prosjeak biljega uz LSV u skupini A je iznosio 3,19 ($\pm 1,99$ SD) uz maksimalno 8 pridruženih biljega. U skupini B je prosjek uz LSV iznosio 1,80($\pm 1,35$ SD) uz maksimalno 6 pridruženih biljega. Tablica 8.

Tablica 8. Prosjeak biljega na intrakranijskoj ultrasonografiji uz LSV u obje skupine pacijenata.

Skupina	Prosjeak \pm SD	Min-Max
A	3,19 \pm 1,99	0-8
B	1,80 \pm 1,35	0-6

Iz navedenog možemo zaključiti da se uz LSV češće može očekivati i nalaz drugih promjena na intrakranijskoj ultrasonografiji ukoliko se radi o pozitivnoj kongenitalnoj CMV infekciji. Na temelju analize pojedinačnih biljega na intrakranijskoj ultrasonografiji važno je napomenuti da samo neki od biljega imaju veću specifičnost, a to su: PFE, hipoplazija CC (CC 1), PVE, VSP, te LV. Usporedba ukupnog broja pojedinih biljega uz LSV između skupine A i B ukazala je na postojanje statistički značajne razlike ($P < 0,001$) uz ukupno značajno veći broj pozitivnih biljega u skupini A.

Korištenje logističke regresije koja je u analizu uključila sve moguće biljege međusobno pojedinačno ukazalo je na postojanje samo jednog statistički značajnog rezultata – PFE, uz izostanak značajnosti za bilo koji drugi promatrani biljeg. Odnosno, pojava PFE je gotovo 12x povećala vjerojatnost da se radi o kongenitalnoj CMV infekciji. Neovisno o stupnju LSV-a ili pojavi drugih biljega. Tablica 9.

Na kraju je na temelju dobivenih rezultata analizirano postoji li u okviru statistički značajnih biljega postoji određeni uzorak koji se uz LSV udružen javio samo u skupini A, nasuprot skupine B. Provedenom analizom nije nađen niti jedan uzorak promjena specifičan samo za kongenitalnu CMV infekciju.

Tablica 9. Statistička analiza korištenjem logističke regresije koja je u analizu uključila sve moguće biljege pojedinačno.

	P	OR [95% CI]
LSV stupanj	0,349	0,77 [0,44-1,34]
TH	0,629	1,21 [0,56-2,61]
PFE	<0,001	11,75 [4,79-28,81]
CC	0,485	1,19 [0,73-1,92]
PVE	0,213	1,66 [0,75-3,67]
VSP	0,268	2,07 [0,57-7,45]
PVC	0,723	0,72 [0,12-4,42]
GS	0,676	1,63 [0,17-15,97]
LV	0,311	1,79 [0,58-5,56]
SC	0,151	1,99 [0,78-5,08]
PLCH	0,160	0,59 [0,28-1,23]
MM	0,646	2,25 [0,07-71,15]

5. Rasprava

Rezultati ovog istraživanja pokazuju da skupina pacijenata s kongenitalnom CMV infekcijom (skupina A) na intrakranijskoj ultrasonografiji uz lentikulostrijatalnu vaskulopatiju ima veći broj pridruženih drugih biljega kao odraz patogenetskog zbivanja u usporedbi sa skupinom pacijenata s negativnom kongenitalnom CMV infekcijom (skupina B). Time je potvrđena hipoteza doktorske disertacije.

Cilj istraživanja je bio i ustanoviti dijagnostičku vrijednost ultrazvučnog nalaza biljega kongenitalne CMV infekcije u populaciji novorođenčadi i dojenčadi s neurorazvojnim odstupanjima.

Pozitivna prediktivna vrijednost UZV-a na temelju nalaza LSV-a kao ultrazvučnog biljega kongenitalne CMV infekcije kao jedinog promatranog biljega iznosi 28,63%. Ultrazvučni nalaz LSV-a upotpunjen nalazom transkranijskog kolor dopplera ne doprinosi dodatno pozitivnoj prediktivnoj dijagnostičkoj vrijednosti (PPV=27,4%). U kombinaciji pojedinačnih nalaza jedino nalaz PFE uz LSV dodatno doprinosi pozitivnoj prediktivnoj vrijednosti (PPV=33,7%).

Na temelju nalaza stupnjeva lentikulostrijatalne vaskulopatije kao vodećeg biljega ne postoji statistički značajna razlika između skupina.

Promatranjem svakog pojedinačnog biljega uz LSV nađena je statistička značajna razlika u učestalosti nalaza PFE, CC 1, PVE, VSP i LV u skupini A nasuprot skupine B. Kako raste broj pridruženih biljega uz LSV neovisno o vrsti biljega raste i vjerojatnost za pozitivnu dijagnozu kongenitalne CMV infekcije.

Na temelju pozitivnog nalaza Dopplera kao dodatnog biljega nije nađena značajna razlika između dvije skupine.

Nadalje, kombinacijom svih biljega nije nađen specifični uzorak na intrakranijskoj ultrasonografiji karakterističan samo za kongenitalnu CMV infekciju.

5.1. Dijagnostička vrijednost LSV-a u pacijenata s kongenitalnom CMV infekcijom

LSV je u dosadašnjim istraživanjima već opisan u vezi s kongenitalnim infekcijama, uključujući i kongenitalnu CMV infekciju, ali i dalje nije u potpunosti poznato značenje tog nalaza. U ranijim istraživanjima navodi se učestalost LSV-a od 0,4 - 5,8% one djece kod koje je intrakranijska ultrasonografija učinjena za vrijeme neonatalne ili rane dojenačke dobi.^{111-113,118,146} U navedenim studijama koje su uključivale veliku seriju dojenčadi, podaci su uzeti uglavnom iz neselektivnih nalaza ultrazvuka mozga za vrijeme boravka na odjelu neonatologije ili kao metoda probira sve djece rođene u određenom vremenskom periodu kako bi se saznala incidencija nalaza LSV-a. Tijekom ovog istraživanja je u 307 od 2417 nalaza intrakranijske ultrasonografije opisan nalaz LSV-a, što iznosi čak 12,7% što je više od do sada opisanih vrijednosti. Takav podatak objašnjavamo činjenicom da su u ovu studiju uključena samo dojenčad s neurorazvojnim odstupanjima i prospektivno su praćena kroz neurorazvojnu ambulantu. U ovoj studiji nisu uključena u ispitivanje dojenčad s urednim neuromotornim razvojem jer nije postojala indikacija za intrakranijsku ultrazvučnu pretragu.

Naime, LSV se opisuje na nalazima intrakranijske ultrasonografije udružen i s drugim različitim kliničkim stanjima kao na primjer: prematuritet, intraventrikularna hemoragija, periventrikularna hipoksija, kromosomske aberacije, metabolički poremećaji visoka doza magnezij-sulfata, kongenitalna srčana bolest te druge kongenitalne infekcije.^{112,113,147-150} U dojenčadi s navedenim medicinskim stanjima često je i neurorazvojno odstupanje. Predmet ovog istraživanja nije bio ustanoviti sve etiološke uzroke nalaza LSV-a u ispitivanoj populaciji, već ustanoviti udio onih s kongenitalnom CMV infekcijom u skupini djece s neurorazvojnim odstupanjem.

Povezanost LSV-a i kongenitalne CMV infekcije je osporavana i potvrđivana ovisno o dizajnu studije i ispitivanoj populaciji. Posebno je veza kongenitalne CMV infekcije i LSV-a osporavana u dvije studije.^{112,113} El Ayoubi i sur. u svojoj studiji od 70 novorođenčadi s nalazom LSV-a navode nisku

pozitivnost TORCH infekcija (1%), ali visok stupanj kongenitalnih anomalija, prematurusa, HIV pozitivnih majki i twin-to-twin sidroma.¹¹³ de Jong i sur. u svojoj studiji opisuju 80 novorođenčadi s nalazom LSV-a od kojih je u 58 slučajeva učinjena TORCH serologija (u djeteta ili majke) i u svih 58 je bila negativna.¹¹² Oba autora su zaključila da ne postoji jasna uzročno posljedična veza LSV-a i kongenitalne CMV infekcije, te da nalaz LSV-a može predstavljati nespecifičan marker lezije mozga u više kliničkih stanja i da nalaz LSV-a ne opravdava visoku cijenu dijagnostičke obrade kongenitalnih infekcija.

Velik broj drugih studija dovodi u vezu ultrazvučni nalaz LSV-a i kongenitalnu CMV infekciju.^{110,114,140,151} U novijoj studiji iz 2012. godine Amir i sur. opisuju da je čak 54,3% djece s kongenitalnom CMV infekcijom imalo nalaz LSV-a na prvom ultrazvuku mozga u novorođenačkoj dobi. Dodatno, 36% od njih je imalo LSV kao jedino obilježje na nalazu intrakranijske ultrasonografije.¹¹⁴ U studiji de Vries i sur. od ukupno 11 djece u gestacijskoj dobi 34-41 tjedan s pozitivnom kongenitalnom CMV infekcijom, čak 10 je imalo nalaz LSV-a.¹¹⁰ Malinger i sur. u svojoj studiji opisuju spektar ultrasonografskih abnormalnosti u fetusa s dokazanom kongenitalnom CMV infekciju, također s opisom LSV-a.¹⁴⁰

U ovom ispitivanju ukupno je 28,63% nalaza LSV-a bilo pozitivno na kongenitalnu CMV infekciju, dok je 71,37% negativno. Na temelju pokazanog udjela LSV-a u svih nalaza intrakranijske ultrasonografije (12,7%) smatram LSV relativno čestim nalazom u skupini djece s neurorazvojnim odstupanjima. Od njih je oko 1/3 bila pozitivna na kongenitalnu CMV infekciju dok su ostali bili negativni. Kao takav, LSV najvjerojatnije predstavlja marker difuznog patološkog utjecaja na mozak u razvoju više mogućih etioloških čimbenika nego specifičan marker kongenitalne CMV infekcije.

Unatoč tome što je LSV nespecifično obilježje, udio od 28,63% pozitivna nalaza kongenitalne CMV infekcije može služiti kao znak za probir na kongenitalnu CMV infekciju.

5.2. Dijagnostička vrijednost nalaza TH uz LSV te stupnjeva LSV-a

LSV-om se klasično smatraju unilateralne ili bilateralne, granajuće linearne ultrazvučne hiperehogenosti u talamusima i bazalnim ganglijima koje histopatološki odgovaraju lentikulostrijatalnim arterijama srednje veličine sa zadebljanim i hipercelularnim zidom bez fibroze ili hijalinizacije, s intramuralnim i perivaskularnim depozitima bazofilnog materijala, željeza i kalcija, kao i znakova oštećenja vaskularnog zida.^{111,115-119} Ponekad se uz hiperehogene trake, na intrakranijskoj ultrasonografiji u talamusima prikazuje i više manjih točkastih hiperehogenosti koje se također smatraju obilježjem LSV-a.^{113,115,124,152} U ovom straživanju je pojava TH uz LSV posebno zabilježena kako bi se moglo analizirati značenje ovisno o pojavi u skupini A i skupini B. U skupini A zabilježeno je ukupno 61,19% pacijenata s LSV + TH, dok je u skupini B takvih pacijenata bilo 49,10%, što nije bila statistički značajna razlika ($P=0.094$). Sličnu učestalost pojave TH uz LSV je opisao i El Ayoubi i sur. koji je u 28/70 pacijenata (40%) našao TH kao pridruženo obilježje LSV-u.¹¹³ Na temelju ovih podataka nalaz TH uz LSV ne predstavlja dodatni biljeg već se može smatrati obilježjem LSV-a, odnosno podležeće vaskularne etiologije na nalazu intrakranijske ultrasonografije.

LSV se može biti blago izražen ili unilateralan, a moguća je i njegova bilateralna pojava s više hiperehogenih traka. Ne postoji konsenzus oko podjele intenziteta LSV-a i da li je uopće potrebna podjela, a za potrebe ovog istraživanja LSV je klasificiran prema prijedlogu El Ayoubi i sur. iz 2003. na 3 stupnja (blagi, umjereni i jaki) uz dodatno bilježenje pojave intratalamičkih TH uz LSV.¹¹³ U svojoj studiji je El Ayoubi i sur. od ukupno 70 dojenčadi s nalazom LSV-a opisao 35 s blagim LSV-om (LSV I), zatim 27 s umjerenim LSV-om (LSV II) te 8 s jakim LSV-om (LSV III).¹¹³ Zastupljenost intenziteta LSV-a prema 3 predložena stupnja je i u ovom istraživanju pokazala sličnu distribuciju. Od ukupno 67 pacijenata u skupini A, 36 je imalo LSV stupanj I, 19 pacijenata LSV stupanj II, a 12 pacijenata LSV stupanj III. Za usporedbu u skupini B od ukupno 167 pacijenata, 91 pacijent je imao LSV stupanj I, 59 pacijenata LSV stupanj II, a 17 pacijenata LSV stupanj III. Usporedbom dvije skupine nije nađena

statistički značajna razlika između skupine A i B ($P=0,222$). Kao i u studiji El Ayoubi i sur. navise je bilo blagih unilateralnih LSV-a, zatim umjerenih, a najmanje jakih LSV-a čime je potvrđeno prethodno istraživanje.¹¹³

Kako je pojava TH uz LSV u ovom ispitivanju odvojeno bilježena, analizirana je i zastupljenost pojave TH uz LSV i prema stupnjevima LSV-a. TH se najčešće opisuju uz LSV stupanj II u obje skupine pacijenata, 84,21% u skupini A, te 76,27% u skupini B. Zatim slijedi LSV stupanj III, pa LSV stupanj I. Iako je apsolutni broj pacijenata s blagim LSV (stupanj I) najveći, tada se najrjeđe nalaze TH kao dodatno obilježje LSV-a. Iz navedenih podataka se može zaključiti da se TH pojavljuje u svim stupnjevima LSV-a u obje skupine pacijenata (A i B), a njegova pojava je u najvećoj mjeri vezana za LSV stupanj II u obje skupine pacijenata.

Obzirom da su trakaste hiperehogenosti na ultrazvuku mozga odraz lentikulostrijatalne vaskulopatije koja je zahvatila zid arterije srednje veličine dužinom svog perforantnog tijeka te se iz tog razloga pokazuje linearno, moguće je da intratalamičke točkaste hiperehogenosti predstavljaju ultrazvučni odraz malih diskretnih žarišnih promjena u samo jednom dijelu perforantnog tijeka lentikulostrijatalnih arterija. Odnosno nepotpuno, blago ili početno zahvaćanje određene grane lentikulostrijatalnih arterija.

Zaključno, na temelju nalaza bilo kojeg stupnja LSV-a sa ili bez nalaza TH ne može se intrakranijskom ultrasonografijom razlikovati skupina s pozitivnom kongenitalnom CMV infekcijom.

5.3. Dijagnostička vrijednost nalaza TCCD-a

Cabanas i sur. su TCCD-om istraživali odnos nalaza trakastih i točkastih hiperehogenosti na UZV-u mozga prema većim regionalnim krvnim žilama, promjenama u brzini protoka i indeksu otpora, te kliničkom značaju.¹¹⁷ U svih pacijenata nalaz LSV-a na UZV-u mozga je odgovarao lokalizaciji uz gangliotalamičke krvne žile čime je potvrđena vaskularna priroda LSV-a. Navedena studija nije našla promjena u regionalnom protoku krvi u usporedbi

sa zdravim kontrolama, ali uz napomenu da je ispitivanje rađeno postnatalno u stabilnih pacijenata.¹¹⁷ U svojoj studiji provedena je patohistološka analiza LSV-a u dva preminula pacijenta te je LSV također odgovarao bazofilnim depozitima u zidu malih i srednjih krvnih žila kao u prethodnim istraživanjima, ali autori su sugerirali da se zapravo radi o početnom vaskulitisu te da se nalaz mijenja ovisno o vremenu.¹¹⁷ Odnosno da u svojoj početnoj fazi LSV pokazuje homogenu svijetlu strukturu koja tek kasnije biva prožeta kalcijem i željezom, odnosno mineralizira, a na TCCD-u dolazi do negativizacije protoka.¹⁵³

U ovom istraživanju željeli smo analizirati postoji li razlika u nalazu TCCD-a između dvije skupine pacijenata, odnosno prisutan nasuprot negativan protok. Dodatno, u pacijenata s prisutnim protokom u obje skupine, analizirano je postoji li razlika u dobi djeteta kada nastupa negativizacija protoka. Većina pacijenata u obje skupine koji su u ranoj dojenačkoj dobi imali TCCD-om registriran protok u okviru LSV-a, pokazali su izostanak protoka u dobi 5-8 mjeseci, a preostalima se protok u najvećoj mjeri negativizira do dobi 9-12 mjeseci. Na temelju TCCD-om registriranog protoka u LSV hiperehogenostima ne možemo razlikovati pacijente sa pozitivnom kongenitalnom CMV infekcijom niti u jednoj dobnoj skupini.

5.4. Dijagnostička vrijednost nalaza LSV-a prema simptomatskoj i asimptomatskoj infekciji

Kako je već opisano u uvodu, kongenitalna CMV infekcija može biti simptomatska (5-10% slučajeva) i asimptomatska (90-95% slučajeva).^{72,73} Klinički znakovi i simptomi kongenitalne CMV infekcije u novorođenčeta mogu se podijeliti u somatske i neurološke.⁷²⁻⁷⁵

Skupina A je dodatno podijeljena u skupinu asimptomatskih na porodu (Aa) s udjelom od 71,64%, te simptomatskih na porodu (As) s udjelom od 28,36%. Znatno veći udio pacijenata sa simptomatskom infekcijom od opisanih 5-10% prema dosadašnjoj literaturi objašnjava se selektivnim uzorkom pacijenata iz tercijarne ustanove gdje su upućeni s neonatologije radi daljeg

praćenja i dijagnostičke obrade. Asimptomatska skupina prođe neotkrivena osim u slučaju drugog razloga koji dovede do neurološke obrade kada se utvrdi i kongenitalna CMV infekcija. U provedenom ispitivanju se ne radi o epidemiološkoj studiji koja bi obuhvatila sve pacijente s kongenitalnom CMV infekcijom, već o kohorti pacijenata s nalazom LSV-a i neurorazvojnim odstupanjem.

U provedenom istraživanju smo u slijedećem koraku analizirali postoji li razlika u stupnju LSV-a u skupini A ovisno o simptomima na porodu pod pretpostavkom da će simptomatska skupina pacijenata imati veći stupanj LSV-a (sa ili bez TH). Najveći je bio broj pacijenata sa LSV stupanj I i to u obje podskupine (As i As), zatim LSV stupanj II, te na kraju stupanj III s najmanjim brojem pacijenata. Obzirom da je apsolutni broj pacijenata u skupini A različit prema stupnju LSV-a, te je veći broj pacijenata u podskupini Aa, prikazom zastupljenosti u postotku u svakoj od podskupina prema stupnju LSV-a jasno je da nema razlike između skupina što je i potvrđeno statističkom analizom.

U istraživanju Amir i sur. također je analizirana pojava LSV-a i simptomatske i asimptomatske infekcije. U 50 dojenčadi s kongenitalnom CMV infekcijom i nalazom LSV-a 21 pacijent (42%) je bio simptomatski.¹¹⁴ U ovom istraživanju smo analizirali da li se pojava TH uz LSV mijenja ovisno o simptomima na porodu, te također nije bilo statističke razlike ($P=0,366$).

Simptomi na porodu nisu povezani sa stupnjem LSV-a, odnosno za svaki od stupnjeva se pojavljuju podjednako u podskupinama Aa i As, odnosno simptomatska infekcija na porodu nema veći stupanj LSV-a.

Takav nalaz govori u prilog da je patogenetski mehanizam LSV-a neovisan o simptomima infekcije, odnosno da se jednako pojavljuje kako u simptomatskoj tako i u asimptomatskoj infekciji.

5.5. Dijagnostička vrijednost nalaza periventrikularnih fokalnih ehogenosti uz LSV

Iako pojava intrakranijskih kalcifikacija nije niti neizostavna niti specifična u kongenitalnoj CMV infekciji, one su najčešće opisivano obilježje vezano uz kongenitalnu CMV infekciju, a na ultrazvuku mozga se prikazuju kao periventrikularne fokalne hiperehogenosti (PFE).^{69,114,127} Najčešće se nalaze uz stijenku lateralnih komora lokalizirano na jednom mjestu ili u nizu unilateralno ili bilateralno. Malinger i sur. su u svom istraživanju opisali nalaz PFE u nalazu fetalne ultrasonografije u 5 od 8 slučajeva dokazane kongenitalne CMV infekcije.¹⁴⁰ Najbolje se prikazuju UZV-om i CT-om mozga, ali zbog jednostavnosti izvođenja, UZV se smatra metodom izbora za prikazivanje PFE kod kongenitalne CMV infekcije.¹²⁵ U jednoj od prvih studija koje opisuju spektar promjena na mozgu u kongenitalne CMV infekcije s usporedbom nalaza MR i CT mozga, PFE su nađene u 8 od 11 pacijenata s kongenitalnom CMV infekcijom, veličine od 1mm do čak 15mm.⁶⁹ Njihova pojava se uz mikrocefaliju kao sekvelu kongenitalne CMV infekcije veže uz nepovoljniji neurorazvojni ishod i mentalnu retardaciju.^{76,126}

U ovom istraživanju smo bilježili pojavu PFE uz LSV kao dodatni biljeg na nalazu UZV-a mozga. U skupini A su PFE uz LSV nađene u 50,75% pacijenata, za usporedbu sa 7,19% pacijenata u skupini B što je bilo statistički značajno ($P < 0,001$). Analiziranjem da li stupnjevanje LSV-a ima značenje prema pojavi PFE, odnosno ima li razlike u pojavi PFE prema stupnju LSV-a u obje skupine pacijenata našli smo da se PFE pojavljuje u svim stupnjevima LSV-a u obje skupine, ali statistički značajno više ponovo u skupini A i to za svaki od stupnjeva. Kako stupanj LSV-a III u skupini A ima relativno mali broj pacijenata (12), P vrijednost od 0,020 objašnjavam malim uzorkom.

Ovo istraživanje je potvrdilo dosadašnje spoznaje o nalazu PFE u kongenitalne CMV infekcije, ali i dodatno naglasilo značenje PFE uz LSV kao visoko rizičnog markera na UZV-u mozga neovisno o stupnju LSV-a. Iako je nalaz PFE čest u kongenitalne CMV infekcije, njihova odsutnost ne isključuje dijagnozu.

5.6. Dijagnostička vrijednost abnormalnosti corpus callosuma uz LSV

Obzirom na svoju ulogu najveće komisuralne veze između moždanih hemisfera, normalan razvoj CC može biti poremećen s više etioloških faktora kako je ranije navedeno. Intrauterini razvoj CC prate uzastopni koraci sinaptogeneze koji počinju diferenciranjem kalozalnih neurona. Slijedi komisuracija i konačno formiranje odnosno remodeliranje sinapsi koje u složenom putu urastanja kalozalnih komisuralnih vlakana daju CC njegov konačni zreli oblik i topografiju.¹⁴⁴ Uz kongenitalnu CMV infekciju se najčešće na nalazu UZV-a mozga opisuje hipoplastičan CC, dok su kompletne ageneze corpora callosuma opisane u svega nekoliko slučajeva.^{142,143}

U provedenom istraživanju je 37,32% pacijenata skupine A i 14,98% pacijenata skupine B imalo promjene u građi CC, odnosno hipoplastičan, nepravilan te parcijalnu agenezu CC. Ta razlika se pokazala statistički značajnom. Pacijenata s kompletnom agenezom CC u ovom istraživanju nije bilo.

Kako se razlika pokazala statistički značajnom, u slijedećem koraku je analizirano da li neka od abnormalnosti CC više doprinosi razlici i koja. Udio od 25,37% u skupini A nasuprot 5,99% pacijenata skupine B s hipoplastičnim CC je pokazao statistički značajnu razliku ($P < 0,001$). Kada su ti pacijenti izuzeti, odnosno analizirani samo pacijenti s nepravilnim CC i parcijalnom agenezom CC nije bilo statistički značajne razlike među skupinama. Podaci ovog istraživanja su u skladu s do sada objavljenim nalazima dominantno hipoplastičnog CC u kongenitalne CMV infekcije.^{110,129,140-142}

Kao i do sada u ovom istraživanju analizirano je da li se abnormalnosti CC češće pojavljuju ovisno o stupnju LSV-a između dvije skupine. Iako su se u obje skupine ispitanika abnormalnosti našle u svim stupnjevima, LSV stupanj I je jedini pokazao statistički značajnu razliku između skupina i to također samo za nalaz hipoplastičnog CC ($P < 0,001$). U dosadašnjoj literaturi nema podatka za usporedbu, ali takav rezultat se može objasniti činjenicom da se LSV u kongenitalne CMV infekcije najviše razvija u trećem trimestru kada su neurogenetski migracijski procesi većinom završeni i kalozalna komisuralna

vlakna urasla.^{69,110} Ageneza CC se veže u najraniju CMV infekciju, u prvom trimestru, dok se hipoplastičan CC veže uz drugi trimestar.⁶⁹ Od ranije je poznato kako jednom zaražena neuralna matična stanica gubi sposobnost diferencijacije kako u neuron tako i u astrocit, te na kraju propada apoptozom.⁶³ Na mišjem modelu je pokazano kako rana infekcija mozga dovodi do dramatičnog pada u broju neurona koji migriraju prema korteksu.⁶⁵ Sve navedeno može nepovoljno utjecati i na urastanje komisuralnih vlakana, odnosno hipoplastičan izgled CC-a na UZV-u mozga.

Poznato je kako je jedan od osnovnih mehanizama u kortikalnom razvoju pretjerana proizvodnja aksona i sinapsi, odnosno razvojni suvišak koji onda prati selekcija i usklađivanje prema dosegnutoj ciljanoj regiji i funkcionalnoj vezi. CC je odličan primjer za razvojni suvišak koji može biti poremećen kongenitalnom CMV infekcijom. Morfogeneza CC je još složenija zbog kasnijeg povlačenja prekomjernih aksona koje se nastavlja i do drugog postnatalnog mjeseca.¹⁴⁴ Time se može objasniti i nalaz nepravilne građe CC koji nije pokazao značajnu razliku između skupina jer do njegovog razvoja može doći i drugim mehanizmima (npr. hipoksično-ishemičnom lezijom bijele tvari mozga).

5.7. Dijagnostička vrijednost periventrikularnih difuznih hiperehogenosti bijele tvari mozga kao dodatnog biljega uz LSV

U djece s neurorazvojnim odstupanjima često je opisan nalaz difuzne hiperenogenosti periventrikularne bijele tvari (PVBT) mozga. Hiperenogenost može biti blažeg stupnja i tada povezana sa maturacijom bijele tvari, pogotovo u prematurusa, ali i izraženija kada odgovara određenom stupnju PVL-a kao najčešćoj ozljedi mozga u prematurusa i vodećem uzroku cerebralne paralize. Difuzne hiperenogenosti PVBT mozga se mogu ultrazvučno naći i u leukodistrofija što je naziv koji pretpostavlja progresivni tijek i najčešće su uzrokovane nasljednim metaboličkim bolestima. Termin „leukodistrofija“ u pacijenata s kongenitalnom CMV infekcijom ne treba koristiti. Za potrebe ovog istraživanja najznačajnija je usporedba s pojavom difuzne hiperehogenosti kod

PVL-a obzirom na dobnu skupinu, sličan ultrazvučni prikaz leukoencefalopatije i dijagnostičku vrijednost kongenitalne CMV infekcije.

PVL nastaje kao posljedica hipoksično-ishemičnog oštećenja PVBT mozga, s posljedičnom difuznom gliozom bijele tvari, aktivacijom mikroglije, gubitkom aksona i mijelina. Dodatno, nezreli oligodendrociti u PVBT mozga su selektivno vulnerabilni na hipoksično-ishemično oštećenje što kao posljedicu ima hipomijelinizaciju.¹⁵⁴ Za razliku od patogeneze u PVL-u, neuropatološki nije u potpunosti jasan mehanizam leukoencefalopatije kod kongenitalne CMV infekcije. Najčešći uzorak bolesti bijele tvari na MR mozga kod kongenitalne CMV infekcije je multifokalni ili difuzni T2 hiperintenzitet, uz predominaciju obostrano parijetalno s uskim periventrikularnim i subkortikalnim (arkuatnim) dijelom zdrave bijele tvari.^{127,133} Van der Voorn i sur. su u svom istraživanju usporedili promjene u kvantitativnim MR parametrima i koncentracije metabolita na MR spektroskopiji između dvije skupine pacijenata s difuznim promjenama u PVBT. Odnosno jedne skupine s kongenitalnom CMV infekcijom i druge skupine s PVL. Nije nađeno razlike u parametrima između dvije skupine pacijenata, te autori sugeriraju sličan patološki substrat kao kod PVL-a.⁷¹ Promjene bijele tvari mozga u kongenitalne CMV infekcije se navodno najčešće događaju kod infekcije kasnije u trudnoći, odnosno u trećem trimestru, kada i razvoj LSV-a.^{47,69,133}

U ovom istraživanju su evidentirane i difuzne hiperehogenosti PVBT mozga kada su uz LSV prikazane na UZV-u mozga u obje skupine pacijenata. Analiza je provedena pod pretpostavkom da će difuzne hiperehogenosti PVBT mozga uz LSV biti češće u pacijenata s kongenitalnom CMV infekcijom. U skupini A 43,28% pacijenata je imalo nalaz PVE uz LSV za razliku od 22,16% pacijenata u skupini B što se pokazalo statistički značajnim ($P=0,001$). U podjeli prema stupnju LSV-a nije bilo statistički značajne razlike niti za jedan od stupnjeva u obje skupine pacijenata. Dobiveni rezultati su u skladu s dosadašnjim istraživanjima. Odnosno, u ispitivanoj populaciji se statistički češće pojavljuje difuzna hiperehogenost PVBT mozga u kongenitalne CMV infekcije kao odraz leukoencefalopatije. Kako se i LSV i difuzna hiperehogenost PVBT mozga u pacijenata s kongenitalnom CMV infekcijom pojavljuju u infekcija

kasnije u trudnoći za očekivati je njihova statistički značajna povezanost. Dodatno je pokazano kako sam stupanj LSV-a nema dodatne dijagnostičke vrijednosti.

5.8. Dijagnostička vrijednost nalaza proširenih vanjskih subarahnoidalnih prostora uz LSV te korelacija s mikrocefalijom

Mikrocefalija kod djece s kongenitalnom CMV infekcijom se smatra najznačajnijim kliničkim prediktorom lošeg neurorazvojnog ishoda.⁷⁶ Smatra se indirektnim znakom teškog nedostatka živčanog tkiva koji je posljedica ranog oštećenja germinativnog matriksa zbog selektivne vulnerabilnosti na infekciju CMV-om.⁶⁹ Fetalni MR mozga može prikazati germinativni matriks, kao i njegove abnormalnosti kao na primjer njegovo zadebljanje zbog migracijskih poremećaja. U usporedbi s prenatalnim UZV-om mozga, fetalni MR mozga se također pokazao boljim za prikazivanje mikrocefalije i kortikalnih abnormalnosti u kongenitalne CMV infekcije.¹⁵⁵ U predviđanju simptomatske kongenitalne CMV infekcije i procjene kasnijeg neurorazvojnog ishoda predloženo je da obje metode budu komplementarne.¹⁵⁶ Postnatalni neuroradiološki nalaz moždane atrofije u kongenitalnoj CMV infekciji je poznat od ranije i opisan u više radova.^{69,75,76,133} UZV mozga nije metoda izbora za procjenu mikrocefalije odnosno volumena mozga i neurokranija. Indirektni znak gubitka moždanog tkiva na UZV-u mozga u kongenitalne CMV infekcije može biti ventrikulomegalija i prošireni vanjski subarahnoidalni prostori (VSP).¹¹⁰

U provedenom istraživanju smo uz pojavu LSV-a bilježili i nalaz proširenih VSP konveksiteta mozga u obje skupine pacijenata. U skupini A je bilo 17,91% pacijenata s proširenim VSP, nasuprot samo 4,79% pacijenata skupine B što se pokazalo statistički značajnim ($P=0,001$). Dobiveni rezultat je u skladu s dosadašnjim istraživanjima, te se nalaz proširenih VSP može smatrati ultrazvučnim znakom kongenitalne CMV infekcije uz LSV te indirektni znak moždane atrofije. Zbog malog broja pacijenata koji je nastao daljnjom podjelom

po stupnjevima LSV-a, nije pouzdana analiza učestalosti proširenih VSP po intenzitetu LSV-a.

Dinamika rasta opsega glave prati centilnu krivulju tijekom dojenačke dobi, te pokazuje relativno širok raspon normalnih vrijednosti.¹⁴⁵ Postnatalno je rast opsega glave tijekom dojenačkog razdoblja najintenzivniji. U slučaju kongenitalne CMV infekcije i gubitka moždanih stanica, potencijal rasta mozga može biti smanjen, odnosno dinamika rasta opsega glave usporena. Na porodu je moguć opseg glave unutar referentnih granica, odnosno bez zadovoljavanja dijagnostičkih kriterija za mikrocefaliju, ali zbog smanjene dinamike rasta može tek tijekom dojenačkog razdoblja zadovoljiti dijagnostičke kriterije za mikrocefaliju.

U provedenom istraživanju je bilježen opseg glave na porodu i u dobi od godinu dana te je koreliran s nalazom proširenih VSP. Kod rođenja je 16,67% pacijenata s proširenim VSP imalo i klinički nalaz mikrocefalije nasuprot 58,34% pacijenata u dobi godinu dana (uključujući i pacijente na porodu). Za usporedbu, u skupini B od ukupno 8 pacijenata s nalazom proširenih VSP, niti jedan pacijent nije razvio mikrocefaliju u dobi godinu dana.

Iz navedenog se može zaključiti da iako rijedak u obje skupine pacijenata, nalaz proširenih VSP uz LSV s većom vjerojatnosti govori u prilog pozitivne kongenitalne CMV infekcije (17,91% vs. 4,79%). Nadalje, u pacijenata s kongenitalnom CMV infekcijom kod nalaza proširenih VSP uz LSV u 58,34% pacijenata dolazi do razvoja mikrocefalije u dobi godinu dana zbog usporene dinamike rasta opsega glave tijekom dojenačkog razdoblja odnosno odraza značajnog gubitka moždanih stanica. Isto se nije našlo u skupini B.

Dobiveni rezultat je također u skladu s dosadašnjim istraživanjima o moždanoj atrofiji u kongenitalne CMV infekcije, ali uz dodatnu napomenu da se konačan klinički nalaz mikrocefalije u kongenitalne CMV infekcije treba procijeniti u dobi godinu dana.

5.9. Dijagnostička vrijednost nalaza paraventrikularne ciste uz LSV

Nalaz paraventrikularne ciste (PVC) se smatra sugestivnim za kongenitalnu CMV infekciju, a pojavljuje se na različitim lokacijama u moždanom parenhimu. Kada se nađu periventrikularno uz rubove lateralnih moždanih komora smatraju se posljedicom germinolitičkih lezija zbog selektivne vulnerabilnosti germinativnog matriksa na infekciju CMV-om.¹³⁷ U tom smislu zanimljivo je i istraživanje Malinger i sur. koji u svom opisu spektra sonografskih promjena na fetalnoj ultrasonografiji u pacijenata s kongenitalnom CMV infekcijom navodi dva pacijenta s nalazom paraventrikularne ciste u gestacijskoj dobi 22 tjedna uz nalaz abnormalne periventrikularne ehogenosti što također sugerira germinolitičku leziju.¹⁴⁰

Opisane su i parenhimno unutar frontoparijetalne bijele tvari.¹¹⁰ Van der Knaap i sur. su opisali vakuolizaciju prednjih temporalnih rogova lateralnih komora koja prethodi formiranju ciste, a kada su udružene s bolesti bijele tvari, smatraju se visoko specifičnim nalazom za kongenitalnu CMV infekciju.^{127,135} Gomes i sur. su opisali dva pacijenta sa neprogresivnom leukoencefalopatijom također s obostranim temporalnim cistama i dokazanom kongenitalnom CMV infekcijom.¹³² U prikazu pacijenta Krakar i sur. su opisali evolutivni karakter leukoencefalopatije također udružen s pojavom bilateralnih temporalnih cista koje se s godinama smanjuju.¹³⁴

U provedenom istraživanju vrlo je rijetko opisan nalaz PVC u obje skupine pacijenata, odnosno u 4,48% pacijenata skupine A i 2,99% pacijenata skupine B što nije statistički značajno (Fisher test $P=0,247$). Takav rezultat se može objasniti činjenicom da UZV mozga nije metoda izbora za prikazivanje najčešće lokalizacije PVC u prednjim temporalnim rogovima. Nadalje, u ovom istraživanju je vodeći marker bio nalaz LSV-a te udruženost s ostalim biljezima kongenitalne CMV infekcije. Kako se pojava LSV-a veže uz treći trimestar gestacije, a stvaranje PVC u mlađoj gestacijskoj dobi, to također može biti razlog rijetke povezanosti nalaza LSV-a i PVC.

Na temelju rezultata ovog istraživanja može se zaključiti da nalaz PVC uz LSV ne predstavlja pouzdan ultrasonografski biljeg za kongenitalnu CMV infekciju.

5.10. Dijagnostička vrijednost nalaza abnormalnosti ehomorfologije girusa i sulkusa uz LSV

Intrakranijska ultrasonografija se ne smatra metodom izbora za dijagnosticiranje abnormalnosti građe girusa i sulkusa (G/S) obzirom da prikazuje samo dio korteksa dostupan kroz akustički prozor, odnosno veliku fontanelu. Uzevši to u obzir u provedenom istraživanju je analizirano da li postoji razlika u učestalosti opisa abnormalnosti G/S između dvije skupine. U skupini A je bilo 10,45% pacijenata s nalazom abnormalnosti G/S nasuprot samo 1,2% pacijenata u skupini B što se pokazalo statistički značajnim (Fisher test $P=0,002$). Dalju podjelu po stupnjevima LSV-a nije moguće provesti zbog malog broja pacijenata s opisanim abnormalnostima. Ipak, uz navedena ograničenja, možemo zaključiti da ultrazvučni nalaz abnormalnosti G/S uz nalaz LSV-a predstavlja značajan dodatni biljeg koji govori u prilog kongenitalne CMV infekcije.

Rezultati ovog istraživanja su u skladu s dosadašnjim spoznajama. Prema procjeni van der Knaap i sur. oko 10% pacijenata s kongenitalnom CMV ima neku od migracijskih abnormalnosti.¹²⁶⁻¹²⁸ Abnormalnosti G/S ovisno o vrsti migracijskog poremećaja dovode do različitog stupnja neurorazvojnih odstupanja, odnosno jačine neuroloških sekvela. U istraživanju Bošnjak i sur. opisano je 9 pacijenata s malformacijama razvoja korteksa i kongenitalnom CMV infekcijom. Svi pacijenti su imali loš neurorazvojni ishod, višestruka i teška neurološka odstupanja, od čega 5 cerebralnu paralizu.¹²⁹

U ovom istraživanju nije bilo moguće utvrditi vrijeme infekcije tijekom trudnoće. Obzirom da su abnormalnosti G/S evidentirane uz nalaz LSV-a, može se pretpostaviti trenutak infekcije u kasnom drugom i ranom trećem trimestru.^{69,47} Kako je neuropatogeneza kongenitalne CMV infekcije još predmet

brojnih istraživanja, jedan od predloženih mehanizama oštećenja mozga koji je također povezan s teškim neurorazvojnim ishodima je i hipoksično-ishemično oštećenje mozga posredovano vaskulitisom zbog replikacije virusa u endotelnim stanicama mozga kao i placente.¹²⁰ Nedostatak ovog istraživanja je što opisane abnormalnosti G/S na nalazu UZV-a mozga nisu sistematski potvrđene pomoću MR mozga. Relativno visok postotak nalaza abnormalnosti G/S na UZV-u mozga se može objasniti činjenicom da su u istraživanje uključeni samo pacijenti s neurorazvojnim odstupanjem.

5.11. Dijagnostička vrijednost nalaza dilatacije lateralnih ventrikla uz LSV

De Vries i sur. su opisali spektar promjena na mozgu kod kongenitalne CMV infekcije dijagnosticirano pomoću UZV-a mozga i MR mozga. Od ukupno 11 pacijenata njih 10 je imalo LSV udružen s blagom do umjerenom ventrikulomegalijom.¹¹⁰ Do razvoja dilatacije lateralnih ventrikla može doći iz više razloga, od prenatalne dobi do postnatalnih intraventrikularnih krvarenja (IVH) s razvojem ventrikulomegalije.¹³⁶ U hipoksično-ishemičnih oštećenja mozga, odnosno periventrikularne leukomalacije (PVL) također može doći do ventrikulomegalije udružene s određenim stupnjem intraventrikularnog krvarenja ili ne. Mehanizam dilatacije LV kod PVL-a je „ex-vacuo“ i uglavnom je asimetričan i dobro se prikazuje UZV-om mozga. Kod kongenitalne CMV infekcije je ventrikulomegalija lateralnih komora također povezana s gubitkom parenhima velikog mozga, bilateralna, asimetrična, a najizraženija je u okcipitalnim rogovima.^{110,135} Također je za razliku od drugih najčešćih perinatalnih etioloških faktora za ventrikulomegaliju (IVH, PVL) u kongenitalne CMV infekcije često udružena s drugim promjenama na mozgu zbog složenog neuropatogenetskog mehanizma djelovanja CMV-a.¹³⁷

U provedenom istraživanju je 25,37% pacijenata skupine A imalo dilataciju LV nasuprot 8,98% pacijenata u skupini B što je bilo statistički značajna razlika ($P=0,001$). U ispitivanoj populaciji se radi o pacijentima s neurorazvojnim odstupanjem te uzrok dilataciji LV može biti i druge perinatalne

etiologije. Poznato je da je dilatacija LV u kongenitalne CMV infekcije najizraženija u okcipitalnim rogovima.¹¹⁰ Prilikom prikupljanja podataka u provedenom istraživanju dodatno je evidentirana dilatacija okcipitalnih rogova LV u obje skupine pacijenata. Kako bi umanjili utjecaj drugih mogućih etioloških uzorka dilatacije LV, u slijedećem koraku je analizirana skupina pacijenata samo s dilatacijom okcipitalnih rogova LV. U skupini A nije bilo promjene u broju pacijenata, odnosno razlika između skupina se dodatno povećala sa 25,37% pacijenata u skupini A, nasuprot 4,4% pacijenata skupine B, uz statistički značajnu razliku ($P < 0,001$). Obzirom da nije bilo promjene u skupini A, dok je u skupini B došlo do daljeg pada postotka, zaključili smo da uz LSV izolirani nalaz dilatacije okcipitalnih rogova LV govori u prilog kongenitalne CMV infekcije. Rezultat ove studije je u skladu s dosadašnjim istraživanjima, odnosno da je značajna udruženost dilatacije LV uz LSV u kongenitalne CMV infekcije, a napose dilatacija okcipitalnih rogova LV uz LSV.

5.12. Dijagnostička vrijednost subependimalne ciste uz LSV

Ultrazvučno se nalaz subependimalne ciste opisuje u 0,5-5% zdrave terminske novorođenčadi, te 4,1% svih primitaka u neonatalnu intenzivnu jedinicu.¹⁵⁷⁻¹⁵⁹ Patohistološki se zapravo radi o pseudocisti zbog nedostatka ependimalnog sloja stanica odnosno bilo kakve specifične membrane koja graniči prema okolnom parenhimu. Pojavljuju se unilateralno i bilateralno, i najčešće su lokalizirane u kaudotalamičkoj brazdi, zatim frontalnom rogu te glavi nucleus caudatusa.¹⁶⁰ Mogu biti stečene zbog hemoragije koja se događa postnatalno i kongenitalne koje su najvjerojatnije posljedica intrauterine ozljede vulnerabilnog germinativnog matriksa u periventrikularnoj subependimalnoj regiji. Tada mogu biti posljedica infekcije citomegalovirusom.¹⁶⁰ Makhoul i sur. su u svom istraživanju opisali učestalost od 2,3% novorođenčadi s kongenitalnom SC u rutinskom nalazu UZV-a mozga u sve djece primljene u neonatalnu jedinicu intenzivnog liječenja, od čega je 20,93% djece bilo pozitivno na kongenitalnu CMV infekciju.¹⁶⁰ U navedenoj studiji nisu opisivane druge

abnormalnosti na UZV-u mozga, već samo pojava SC. Nema dostupnih podataka o nalazu SC uz LSV. Meta-analizom prethodnih istraživanja kongenitalna SC je najčešće opisana uz prematuritet (44,16%), ali i u drugim stanjima kao npr.: preeklampsija, IUGR, asfiksija, fetalna CMV i rubela infekcija, kongenitalne malformacije, kromosomske aberacije.¹⁶⁰

U provedenom istraživanju je 23,88% pacijenata skupine A i 13,77% pacijenata skupine B imalo nalaz SC uz LSV što nije predstavljalo statistički značajnu razliku ($P=0,061$). Heterogena populacija ovom istraživanju i istraživanju Makhoul i sur. predstavlja dobar uzorak za usporedbu.¹⁶⁰ Iako je nalaz SC relativno čest u pacijenata s kongenitalnom CMV infekcijom, on ne predstavlja specifično obilježje, već posljedicu ozljede germinativnog matriksa zbog više etioloških faktora. Odnosno, nalaz SC uz LSV ne predstavlja dodatni ultrazvučni biljeg značajan za dijagnozu kongenitalne CMV infekcije.

5.13. Dijagnostička vrijednost nalaza promjena ehomorfologije plexus choroideusa uz LSV

U novorođenačkoj i dojenačkoj dobi čest je nalaz promjena u ehogenosti plexus choroideusa (PLCH) na nalazu UZV-a mozga. Uglavnom se opisuju nepravilni, zadebljani ili inhomogeni plexusi. U vezu s kongenitalnom CMV infekcijom je PLCH doveden zbog nađenih pozitivnih viralnih antigena u endotelnim stanicama krvnih žila i perivaskularnim mezodermalnim stanicama oka, mozga i plexus choroideusa.¹⁶¹

U provedenom istraživanju je uz nalaz LSV-a dodatno bilježen nalaz abnormalnosti u ehogenosti PLCH na UZV-u mozga. U skupini A bilo je 41,79% pacijenata s promjenama PLCH, nasuprot 52,69% pacijenata skupine B što nije statistički značajna razlika. Također nema razlike u učestalosti promjena PLCH prema stupnju LSV-a niti u jednoj od skupina. Na temelju ovih rezultata se može zaključiti da nalaz promjena PLCH ne predstavlja uz LSV dodatni biljeg za dijagnozu kongenitalne CMV infekcije.

5.14. Dijagnostička vrijednost hipoplazije malog mozga uz LSV

Uz mikrocefaliju se u djece s kongenitalnom CMV infekcijom često opisuje i hipoplazija malog mozga (MM).^{69,110,125} Izolirani nalaz hipoplazije malog mozga bez mikrocefalije govori protiv kongenitalne CMV infekcije, i tada se radi o drugim etiološkim faktorima.¹¹⁰

U provedenom istraživanju je opisana hipoplazija MM uz LSV samo u tri pacijenta skupine A i jednog pacijenta skupine B. Zbog vrlo malog broja pacijenata statistička analiza nije značajna (Fisher test $P=0,066$). Intrakranijska ultrasonografija nije metoda izbora za dijagnostiku promjena u stražnjoj lubanjskoj jami, već MR mozga.^{110,125} Također, cerebelum se razvija rano u trudnoći, te je hipoplazija znak rane infekcije, dok se LSV javlja kasnije.⁶⁹ Mišljenja smo da zbog navedenog ograničenja intrakranijske ultrasonografije kao metode za dijagnosticiranje promjena MM, hipoplazija MM uz nalaz LSV-a nije pouzdan ultrazvučni biljeg kongenitalne CMV infekcije.

5.15. Značenje broja biljega uz LSV

U nekoliko studija je analiziran spektar promjena na mozgu kod kongenitalne CMV infekcije u potrazi za karakterističnim specifičnim uzorkom koji bi metodama oslikavanja mozga omogućio postavljanje dijagnoze.^{69,110,125,127,131,133} Obzirom na velik spektar promjena koje se pojavljuju i u drugim stanjima, takav uzorak nije nađen. U provedenom istraživanju smo analizirali postoji li uz LSV kao vodeći biljeg određeni uzorak ultrazvučnih promjena na mozgu koji je karakterističan samo za skupinu pacijenata s kongenitalnom CMV infekcijom, ali takav uzorak također nije nađen.

Kako specifičan uzorak ne postoji, nekoliko studija je istraživalo broj promjena na mozgu, te pouzdanost njihovog otkrivanja pomoću različitih metoda oslikavanja mozga.^{110,125,131,133,135,156} U provedenom istraživanju vodeći ultrazvučni biljeg u svih ispitanika je bio nalaz LSV-a, a pojedinačno su evidentirani dodatni biljezi i analizirana dijagnostička vrijednost svakog

parametra. Hipoteza ovog ispitivanja je bila da se u pacijenata s kongenitalnom CMV infekcijom uz LSV nalazi znatno veći broj pridruženih ultrazvučnih biljega u usporedbi sa skupinom pacijenata negativnih na kongenitalnu CMV infekciju. Usporedba ukupnog broja pojedinih biljega uz LSV između skupine A i B ukazala je na postojanje statistički značajne razlike ($P < 0,001$) uz ukupno značajno veći broj pozitivnih biljega u skupini A čime je potvrđena hipoteza.

Malinger i sur. su u svom istraživanju spektra ultrasonografskih promjena na mozgu kod kongenitalne CMV infekcije naveli da je indicirano testiranje na CMV u slučaju da su prisutna 2 ili više ultrazvučna biljega.¹⁴⁰ U ovom istraživanju promatran je broj pridruženih biljega uz LSV, a prosjek u skupini A je iznosio 3,19 ($\pm 1,99$ SD), dok je u skupini B iznosio 1,80 ($\pm 1,35$ SD). Kako raste broj pridruženih biljega uz LSV raste i vjerojatnost za pozitivnu dijagnozu kongenitalne CMV infekcije. Na temelju analize pojedinačnih biljega na intrakranijskoj ultrasonografiji važno je napomenuti da samo neki od biljega imaju veću specifičnost, a to su: PFE, hipoplazija CC (CC 1), PVE, VSP, te LV. Međutim, vjerojatnije je da se radi o odrazu patološkog utjecaja na neurogenetske procese ovisne o gestacijskoj dobi u fetalnom mozgu nego o specifičnom patogenetskom biljegu CMV infekcije.

6. Zaključci

- Pacijenti s kongenitalnom CMV infekcijom imaju veći broj ultrasonografskih promjena na mozgu uz LSV u odnosu na pacijente negativne na kongenitalnu CMV infekciju
- Na temelju nalaza stupnjeva lentikulostrijatalne vaskulopatije kao vodećeg biljega ne postoji statistički značajna razlika između pacijenata s pozitivnom kongenitalnom CMV infekcijom u odnosu na negativnu skupinu. Veći stupanj LSV-a ne govori više u prilog kongenitalne CMV infekcije.
- Pozitivna prediktivna vrijednost UZV-a na temelju nalaza LSV-a kao ultrazvučnog biljega kongenitalne CMV infekcije kao jedinog promatranog biljega iznosi 28,63%.
- Unatoč tome što LSV predstavlja nespecifično obilježje može u dojenčadi s neurorazvojnim odstupanjima služiti kao znak za probir na kongenitalnu CMV infekciju.
- Ultrazvučni nalaz LSV-a upotpunjen nalazom pozitivnog protoka na TCCD-u ne doprinosi dodatno pozitivnoj prediktivnoj dijagnostičkoj vrijednosti (PPV=27,4%).
- Nema razlike u negativizaciji protoka unutar LSV-a na TCCD-u između pacijenata s pozitivnom nasuprot negativnom kongenitalnom CMV infekcijom.
- U kombinaciji pojedinačnih nalaza jedino nalaz PFE uz LSV dodatno doprinosi pozitivnoj prediktivnoj vrijednosti (PPV=33,7%).

- PFE ujedno predstavlja najspecifičniji ultrasonografski parametar, ali odsutnost PFE ne isključuje dijagnozu.
- Od promatranih abnormalnosti građe corpus callosuma jedino je nalaz hipoplastičnog corpus callosuma značajan za dijagnozu kongenitalne CMV infekcije
- U slučaju nalaza proširenih vanjskih subarahnoidalnih prostora, konačan klinički nalaz mikrocefalije u kongenitalne CMV infekcije treba procijeniti u dobi godinu dana
- Nalaz dilatacije okcipitalnih rogova lateralnih komora uz LSV više govori u prilog kongenitalne CMV infekcije u usporedbi s dilatacijom čitavih lateralnih komora
- Kako raste broj ultrasonografskih biljega raste i vjerojatnost kongenitalne CMV infekcije
- Ne postoji specifičan uzorak ultrasonografskih biljega uz LSV na mozgu pacijenata s kongenitalnom CMV infekcijom, već je samo u nekih od promatranih biljega nađena statistička značajna razlika u učestalosti, a to su: PFE, CC 1, PVE, VSP i LV.

7. Sažetak

UVOD: Dosadašnja istraživanja značenja nalaza lentikulostrijatalne vaskulopatije (LSV) na intrakranijskoj ultrasonografiji u novorođenčadi u dijagnozi kongenitalne citomegalovirus infekcije su proturječna.

CILJEVI: Ustanoviti dijagnostičku vrijednost ultrazvučnog nalaza biljega kongenitalne CMV infekcije u populaciji novorođenčadi i dojenčadi sa neurorazvojnim odstupanjima s LSV-om kao vodećim biljegom.

ISPITANICI: U istraživanje je uključeno 234 pacijenta s neurorazvojnim odstupanjem i s ultrazvučnim nalazom LSV-a, te podijeljeno u dvije skupine ovisno o dokazanoj ili isključenoj kongenitalnoj CMV infekciji. Uz LSV kao vodeći, dodatno su evidentirani slijedeći biljezi: periventrikularne fokalne hiperehogenosti (PFE), paraventrikularna cista, abnormalnosti corpus callosuma (CC), ventrikulomegalija (LV), periventrikularna difuzna hiperehogenost (PVE), subependimalna cista, abnormalnosti plexus choroideusa, prošireni vanjski subarahnoidalni prostori (VSP), abnormalnosti u građi girusa i sulkusa, hipoplazija malog mozga te prisutnost protoka unutar LSV-a dopplerom.

REZULTATI: pacijenti s kongenitalnom CMV infekcijom na intrakranijskoj ultrasonografiji uz LSV imaju veći broj pridruženih biljega. Promatranjem svakog pojedinačnog biljega uz LSV nađena je statistička značajna razlika u učestalosti nalaza PFE, CC, PVE, VSP i LV u pacijenata s kongenitalnom CMV infekcijom.

ZAKLJUČAK: Rezultati ovog istraživanja su pokazali da unatoč tome što LSV predstavlja nespecifično obilježje može u dojenčadi s neurorazvojnim odstupanjima služiti kao znak za probir na kongenitalnu CMV infekciju. Kako raste broj biljega raste i vjerojatnost kongenitalne CMV infekcije, a specifičan uzorak ne postoji već neki od biljega pokazuju značajnu razliku u učestalosti.

8. Summary

Brain ultrasonographic markers in the diagnosis of congenital cytomegalovirus infection

Goran Krakar, Zagreb 2013.

INTRODUCTION: Previous research about lenticulostriatal vasculopathy (LSV) on intracranial ultrasonography in newborns in the diagnosis of congenital cytomegalovirus infection are contradictory.

OBJECTIVES: To determine the diagnostic value of brain ultrasound markers of congenital CMV infection in newborns and infants with developmental disorders with LSV as a leading marker.

SUBJECTS: The study included 234 patients with neurodevelopmental disorders and LSV, divided into two groups depending on the confirmed or excluded congenital CMV infection. With LSV as a leading, additional markers were recorded as follows: periventricular focal hyperechogenicity (PFE), paraventricular cysts, corpus callosum abnormalities (CC), ventriculomegalia (LV), periventricular diffuse hyperechogenicity (PVE), subependymal cysts, abnormal choroid plexus, wide subarachnoid spaces (VSP), abnormalities of gyri and sulci, hypoplasia of the cerebellum and the Doppler verified presence of flow within LSV.

RESULTS: Patients with congenital CMV infection with LSV have more of associated markers in intracranial ultrasonography. Observation of each marker in association with LSV showed statistically significant difference in the frequency of PFE, CC, PVE, VSP and LV in patients with congenital CMV infection.

CONCLUSION: The results of this study showed that despite the LSV is a non-specific feature, in infants with developmental disorders it may serve as a sign for screening for congenital CMV infection. As the number of markers increases the likelihood of congenital CMV infection rises. There is no specific pattern, but some of the markers show a significant difference in the frequency.

9. Popis literature:

1. Mocarski ES, Shenk T, Pass RF. Cytomegalovirus. U: Fields Virology (Volume 5). Knipe DM, Howley PM (ur). Lippincott Williams and Wilkins, PA, USA; 2007, str 2701–2772.
2. Cannon MJ, Schmid DS, Hyde TB. Review of cytomegalovirus seroprevalence and demographic characteristics associated with infection. *Rev. Med. Virol.* 2010; 20: 202–213.
3. Cannon MJ, Hyde TB, Schmid DS. Review of cytomegalovirus shedding in bodily fluids and relevance to congenital cytomegalovirus infection. *Rev. Med. Virol.* 2011;21: 240–255.
4. Cannon MJ, Davis KF. Washing our hands of the congenital cytomegalovirus disease epidemic. *BMC Public Health.* 2005 Jun 20;5:70.
5. Mocarski ES Jr. Immunomodulation by cytomegaloviruses: manipulative strategies beyond evasion. *Trends Microbiol.* 2002 Jul;10(7):332-9.
6. Jonjić S, Babić M, Polić B, Krmpotić A. Immune evasion of natural killer cells by viruses. *Curr Opin Immunol.* 2008 Feb;20(1):30-8.
7. Trincado DE, Scott GM, White PA, Hunt C, Rasmussen L, Rawlinson WD. Human cytomegalovirus strains associated with congenital and perinatal infections. *J Med Virol.* 2000 Aug;61(4):481-7.
8. Bale JF Jr, Murph JR, Demmler GJ, Dawson J, Miller JE, Petheram SJ. Intrauterine cytomegalovirus infection and glycoprotein B genotypes. *J Infect Dis.* 2000 Sep;182(3):933-6. Epub 2000 Aug 17.
9. Barbi M, Binda S, Caroppo S i sur. CMV gB genotypes and outcome of vertical transmission: study on dried blood spots of congenitally infected babies. *J Clin Virol.* 2001 Apr;21(1):75-9.
10. Kenneson A, Cannon MJ. Review and meta-analysis of the epidemiology of congenital cytomegalovirus (CMV) infection. *Rev. Med. Virol.* 2007;17:253–276.

11. Gaytant MA, Steegers EA, Semmekrot BA, Merkus HM, Galama JM. Congenital cytomegalovirus infection: review of the epidemiology and outcome. *Obstet Gynecol Surv.* 2002 Apr;57(4):245-56.
12. Boppana SB, Rivera LB, Fowler KB, Mach M, Britt WJ. Intrauterine transmission of cytomegalovirus to infants of women with preconceptional immunity. *N Engl J Med.* 2001 May 3;344(18):1366-71.
13. Pereira L, Maidji E, McDonagh S, Tabata T. Insights into viral transmission at the uterine-placental interface. *Trends Microbiol.* 2005 Apr;13(4):164-74.
14. Vollmer B, Seibold-Weiger K, Schmitz-Salue C i sur. Postnatally acquired cytomegalovirus infection via breast milk: effects on hearing and development in preterm infants. *Pediatr Infect Dis J.* 2004 Apr;23(4):322-7.
15. Schleiss MR. Acquisition of human cytomegalovirus infection in infants via breast milk: natural immunization or cause for concern? *Rev Med Virol.* 2006 Mar-Apr;16(2):73-82.
16. Schleiss MR. Role of breast milk in acquisition of cytomegalovirus infection: recent advances. *Curr Opin Pediatr.* 2006 Feb;18(1):48-52.
17. Vochem M, Hamprecht K, Jahn G, Speer CP. Transmission of cytomegalovirus to preterm infants through breast milk. *Pediatr Infect Dis J.* 1998 Jan;17(1):53-8.
18. Beljaars L, van der Strate BW, Bakker HI i sur. Inhibition of cytomegalovirus infection by lactoferrin in vitro and in vivo. *Antiviral Res.* 2004 Sep;63(3):197-208.
19. Luck S, Sharland M. Postnatal cytomegalovirus: innocent bystander or hidden problem? *Arch Dis Child Fetal Neonatal Ed.* 2009 Jan;94(1):F58-64.
20. Nijman J, van Zanten BG, de Waard AK, Koopman-Esseboom C, de Vries LS, Verboon-Maciolek MA. Hearing in preterm infants with postnatally acquired cytomegalovirus infection. *Pediatr Infect Dis J.* 2012 Oct;31(10):1082-4.

21. Nijman J, van Loon AM, de Vries LS i sur. Urine viral load and correlation with disease severity in infants with congenital or postnatal cytomegalovirus infection. *J Clin Virol*. 2012 Jun;54(2):121-4.
22. Nijman J, de Vries LS, Koopman-Esseboom C, Uiterwaal CS, van Loon AM, Verboon-Maciolek MA. Postnatally acquired cytomegalovirus infection in preterm infants: a prospective study on risk factors and cranial ultrasound findings. *Arch Dis Child Fetal Neonatal Ed*. 2012 Jul;97(4):F259-63.
23. Hamprecht K, Maschmann J, Vochem M, Dietz K, Speer CP, Jahn G. Epidemiology of transmission of cytomegalovirus from mother to preterm infant by breastfeeding. *Lancet*. 2001 Feb 17;357(9255):513-8.
24. Meier J, Lienicke U, Tschirch E, Krüger DH, Wauer RR, Prösch S. Human cytomegalovirus reactivation during lactation and mother-to-child transmission in preterm infants. *J Clin Microbiol*. 2005 Mar;43(3):1318-24.
25. Cannon MJ. Congenital cytomegalovirus (CMV) epidemiology and awareness. *J Clin Virol*. 2009 Dec;46 Suppl 4:S6-10.
26. Dahle AJ, Fowler KB, Wright JD, Boppana SB, Britt WJ, Pass RF. Longitudinal investigation of hearing disorders in children with congenital cytomegalovirus. *J Am Acad Audiol*. 2000 May;11(5):283-90.
27. Fowler KB, Boppana SB. Congenital cytomegalovirus (CMV) infection and hearing deficit. *J Clin Virol*. 2006 Feb;35(2):226-31.
28. Schleiss MR, Aronow BJ, Handwerger S. Cytomegalovirus infection of human syncytiotrophoblast cells strongly interferes with expression of genes involved in placental differentiation and tissue integrity. *Pediatr Res*. 2007 May;6:565-71.
29. Schleiss MR. The role of the placenta in the pathogenesis of congenital cytomegalovirus infection: is the benefit of cytomegalovirus immune globulin for the newborn mediated through improved placental health and function? *Clin Infect Dis*. 2006 Oct 15;43(8):1001-3.

30. Weisblum Y, Panet A, Zakay-Rones Z i sur. Modeling of human cytomegalovirus maternal-fetal transmission in a novel decidual organ culture. *J Virol.* 2011 Dec;85(24):13204-13.
31. McDonagh S, Maidji E, Chang HT, Pereira L. Patterns of human cytomegalovirus infection in term placentas: a preliminary analysis. *J Clin Virol.* 2006 Feb;35(2):210-5.
32. Fisher S, Genbacev O, Maidji E, Pereira L. Human cytomegalovirus infection of placental cytotrophoblasts in vitro and in utero: implications for transmission and pathogenesis. *J Virol.* 2000 Aug;74(15):6808-20.
33. Sinzger C, Digel M, Jahn G. Cytomegalovirus cell tropism. *Curr Top Microbiol Immunol.* 2008;325:63-83.
34. Hamilton ST, Scott G, Naing Z i sur. Human cytomegalovirus-induces cytokine changes in the placenta with implications for adverse pregnancy outcomes. *PLoS One.* 2012;7(12):e52899.
35. Briana DD, Boutsikou M, Baka S. Perinatal plasma monocyte chemotactic protein-1 concentrations in intrauterine growth restriction. *Mediators Inflamm* 2007: 65032.5p.
36. Renaud SJ, Sullivan R, Graham CH. Tumour necrosis factor alpha stimulates the production of monocyte chemoattractants by extravillous trophoblast cells via differential activation of MAPK pathways. *Placenta* 2009; 30:313–319.
37. Haider S, Knofler M. Human tumour necrosis factor: physiological and pathological roles in placenta and endometrium. *Placenta* 2009; 30:111–123.
38. Chaiworapongsa T, Romero R, Tolosa JE i sur. Elevated monocyte chemotactic protein-1 in amniotic fluid is a risk factor for pregnancy loss. *J Matern Fetal Neonatal Med* 2009;12:159–164.
39. Esplin MS, Peltier MR, Hamblin S i sur. Monocyte chemotactic protein-1 expression is increased in human gestational tissues during term and preterm labor. *Placenta* 2006; 26: 661–671.
40. Bauer S, Pollheimer J, Hartmann J i sur. Tumor necrosis factor-alpha inhibits trophoblast migration through elevation of plasminogen activator

- inhibitor-1 in first-trimester villous explant cultures. *J Clin Endocrinol Metab* 2004;89: 812–822.
41. Chan G, Hemmings DG, Yurochko AD, Guilbert LJ. Human cytomegalovirus-caused damage to placental trophoblasts mediated by immediate-early gene-induced tumor necrosis factor- α . *Am J Pathol*. 2002 Oct;161(4):1371-81.
 42. Robbins JR, Skrzypczynska KM, Zeldovich VB, Kapidzic M, Bakardjiev AI. Placental syncytiotrophoblast constitutes a major barrier to vertical transmission of *Listeria monocytogenes*. *PLoS Pathog*. 2010 Jan 22;6(1).
 43. Koi H, Zhang J, Makrigiannakis A i sur. Syncytiotrophoblast is a barrier to maternal-fetal transmission of herpes simplex virus. *Biol Reprod* 2002;67:1572–1579.
 44. Gabrielli L, Bonasoni MP, Santini D i sur. Congenital cytomegalovirus infection: patterns of fetal brain damage. *Clin Microbiol Infect*. 2012 Oct;18(10):E419-27.
 45. Bissinger AL, Sinzger C, Kaiserling E, Jahn G. Human cytomegalovirus as a direct pathogen: correlation of multiorgan involvement and cell distribution with clinical and pathological findings in a case of congenital inclusion disease. *J Med Virol*. 2002 Jun;67(2):200-6.
 46. Harrison CJ, Caruso N. Correlation of maternal and pup NK-like activity and TNF responses against cytomegalovirus to pregnancy outcome in inbred guinea pigs. *J Med Virol*. 2000 Feb;60(2):230-6.
 47. Cheeran MC, Lokensgard JR, and Schleiss MR. Neuropathogenesis of Congenital Cytomegalovirus Infection: Disease Mechanisms and Prospects for Intervention. *Clin Microbiol Rev* 2009;22(1):99-126.
 48. Cheeran MC, Hu S, Ni HT i sur. Neural precursor cell susceptibility to human cytomegalovirus diverges along glial or neuronal differentiation pathways. *J Neurosci Res*. 2005 Dec 15;82(6):839-50.
 49. D'Aiuto L, Di Maio R, Heath B i sur. Human induced pluripotent stem cell-derived models to investigate human cytomegalovirus infection in neural cells. *PLoS One*. 2012;7(11):e49700.

50. Fortunato EA, Dell'Aquila ML, Spector DH. Specific chromosome 1 breaks induced by human cytomegalovirus. *Proc. Natl. Acad Sci* 2000a;97:853–858.
51. Nystad M, Fagerheim T, Brox V, Fortunato EA, Nilssen Ø. Human cytomegalovirus (HCMV) and hearing impairment: infection of fibroblast cells with HCMV induces chromosome breaks at 1q23.3, between loci DFNA7 and DFNA49 -- both involved in dominantly inherited, sensorineural, hearing impairment. *Mutat Res.* 2008 Jan 1;637(1-2):56-65.
52. Fagerheim T, Nilssen Ø, Raeymaekers P i sur. Identification of a new locus for autosomal dominant non-syndromic hearing impairment (DFNA7) in a large Norwegian family. *Hum Mol Genet* 1996;5:1187–1191.
53. Riazuddin S, Castelein CM, Ahmed ZM i sur. Dominant modifier DFNM1 suppresses recessive deafness DFNB26. *Nat Genet* 2000;26:431–434.
54. Moreno-Pelayo MA, Modamio-Hoybjor S, Mencia A i sur. DFNA49, a novel locus for autosomal dominant nonsyndromic hearing loss, maps proximal to DFNA7/DFNM1 region on chromosome 1q21-q23. *J Med Genet* 2003;40:832–836.
55. Kimberling WJ, Weston MD, Moller C i sur. Gene mapping of Usher syndrome type IIa: localization of the gene to a 2.1-cM segment on chromosome 1q41. *Am J Hum Genet* 1995;56:216–223.
56. Weston MD, Eudy JD, Fujita S i sur. Genomic structure and identification of novel mutations in usherin, the gene responsible for Usher syndrome type IIa. *Am J Hum Genet* 2000;66:1199–1210.
57. Lokensgard JR, Cheeran MC, Gekker G, Hu S, Chao CC, Peterson PK. Human cytomegalovirus replication and modulation of apoptosis in astrocytes. *J Hum Virol.* 1999 Mar-Apr;2(2):91-101.
58. Tsai HL, Kou GH, Chen SC, Wu CW, Lin YS. Human cytomegalovirus immediate-early protein IE2 tethers a transcriptional repression domain to p53. *J Biol Chem.* 1996 Feb 16;271(7):3534-40.

59. McCormick AL, Roback L, Livingston-Rosanoff D, St Clair C. The human cytomegalovirus UL36 gene controls caspase-dependent and -independent cell death programs activated by infection of monocytes differentiating to macrophages. *J Virol.* 2010 May;84(10):5108-23.
60. Castillo JP, Kowalik TF. Human cytomegalovirus immediate early proteins and cell growth control. *Gene.* 2002 May 15;290(1-2):19-34.
61. Petrik DT, Schmitt KP, Stinski MF. Inhibition of cellular DNA synthesis by the human cytomegalovirus IE86 protein is necessary for efficient virus replication. *J Virol.* 2006 Apr;80(8):3872-83.
62. Stinski MF, Petrik DT. Functional roles of the human cytomegalovirus essential IE86 protein. *Curr Top Microbiol Immunol.* 2008;325:133-52.
63. Odeberg J, Wolmer N, Falci S, Westgren M, Seiger A, Söderberg-Nauclér C. Human cytomegalovirus inhibits neuronal differentiation and induces apoptosis in human neural precursor cells. *J Virol.* 2006 Sep; 80(18):8929-39.
64. Luo MH, Hannemann H, Kulkarni AS i sur. Human Cytomegalovirus Infection Causes Premature and Abnormal Differentiation of Human Neural Progenitor Cells. *J Virol,* 2010;84(7):3528–3541.
65. Shinmura Y, Kosugi I, Aiba-Masago S, Baba S, Yong LR, Tsutsui Y. Disordered migration and loss of virus-infected neuronal cells in developing mouse brains infected with murine cytomegalovirus. *Acta Neuropathol.* 1997 Jun;93(6):551-7.
66. Sanchez V, Spector DH. Subversion of cell cycle regulatory pathways. *Curr Top Microbiol Immunol.* 2008;325:243-62.
67. Clowry G, Molnár Z, Rakic P. Renewed focus on the developing human neocortex. *J Anat.* 2010; 217(4):276-88.
68. Kostovic I, Vasung L. Insights from in vitro fetal magnetic resonance imaging of cerebral development. *Semin Perinatol.* 2009 Aug;33(4):220-33.
69. Barkovich AJ, Lindan CE. Congenital cytomegalovirus infection of the brain: imaging analysis and embryologic considerations. *AJNR Am J Neuroradiol.* 1994 Apr;15(4):703-15.

70. Lazzarotto T, Varani S, Guerra B, Nicolosi A, Lanari M, Landini MP. Prenatal indicators of congenital cytomegalovirus infection. *J Pediatr*. 2000 Jul;137(1):90-5.
71. van der Voorn JP, Pouwels PJ, Vermeulen RJ, Barkhof F, van der Knaap MS. Quantitative MR imaging and spectroscopy in congenital cytomegalovirus infection and periventricular leukomalacia suggests a comparable neuropathological substrate of the cerebral white matter lesions. *Neuropediatrics*. 2009 Aug;40(4):168-73.
72. Lanari M, Lazzarotto T, Venturi V i sur. Neonatal cytomegalovirus blood load and risk of sequelae in symptomatic and asymptomatic congenitally infected newborns. *Pediatrics*. 2006 Jan;117(1):e76-83.
73. Ahlfors K, Ivarsson SA, Harris S. Report on a long-term study of maternal and congenital cytomegalovirus infection in Sweden. Review of prospective studies available in the literature. *Scand J Infect Dis*. 1999;31(5):443-57.
74. Boppana SB, Pass RF, Britt WJ, Stagno S, Alford CA. Symptomatic congenital cytomegalovirus infection: neonatal morbidity and mortality. *Pediatr Infect Dis J*. 1992 Feb;11(2):93-9.
75. Boppana SB, Fowler KB, Britt WJ, Stagno S, Pass RF. Symptomatic congenital cytomegalovirus infection in infants born to mothers with preexisting immunity to cytomegalovirus. *Pediatrics*. 1999 Jul;104:55-60.
76. Noyola DE, Demmler GJ, Nelson CT i sur. Early predictors of neurodevelopmental outcome in symptomatic congenital cytomegalovirus infection. *J Pediatr*. 2001 Mar;138(3):325-31.
77. Pass RF, Fowler KB, Boppana SB, Britt WJ, Stagno S. Congenital cytomegalovirus infection following first trimester maternal infection: symptoms at birth and outcome. *J Clin Virol*. 2006 Feb;35(2):216-20.
78. Ivarsson SA, Lernmark B, Svanberg L. Ten-year clinical, developmental, and intellectual follow-up of children with congenital cytomegalovirus infection without neurologic symptoms at one year of age. *Pediatrics*. 1997 Jun;99(6):800-3.

79. Ross SA, Boppana SB. Congenital cytomegalovirus infection: outcome and diagnosis. *Semin Pediatr Infect Dis.* 2005 Jan;16(1):44-9.
80. Pass RF. Congenital cytomegalovirus infection and hearing loss. *Herpes.* 2005 Oct;12(2):50-5.
81. Grosse SD, Ross DS, Dollard SC. Congenital cytomegalovirus (CMV) infection as a cause of permanent bilateral hearing loss: a quantitative assessment. *J Clin Virol.* 2008 Feb;41(2):57-62.
82. Boppana SB, Fowler KB, Pass RF i sur. Congenital cytomegalovirus infection: association between virus burden in infancy and hearing loss. *J Pediatr.* 2005 Jun;146(6):817-23.
83. Fowler KB, Dahle AJ, Boppana SB, Pass RF. Newborn hearing screening: will children with hearing loss caused by congenital cytomegalovirus infection be missed? *J Pediatr.* 1999 Jul;135(1):60-4.
84. Coats DK, Demmler GJ, Paysse EA, Du LT, Libby C. Ophthalmologic findings in children with congenital cytomegalovirus infection. *J AAPOS.* 2000 Apr;4(2):110-6.
85. Mets MB. Eye manifestations of intrauterine infections. *Ophthalmol Clin North Am.* 2001 Sep;14(3):521-31.
86. Rivera LB, Boppana SB, Fowler KB, Britt WJ, Stagno S, Pass RF. Predictors of hearing loss in children with symptomatic congenital cytomegalovirus infection. *Pediatrics.* 2002 Oct;110(4):762-7.
87. Malm G, Engman ML. Congenital cytomegalovirus infections. *Semin Fetal Neonatal Med.* 2007 Jun;12(3):154-9.
88. Trincado DE, Rawlinson WD. Congenital and perinatal infections with cytomegalovirus. *J Paediatr Child Health.* 2001 Apr;37(2):187-92.
89. Revello MG, Zavattoni M, Baldanti F, Sarasini A, Paolucci S, Gerna G. Diagnostic and prognostic value of human cytomegalovirus load and IgM antibody in blood of congenitally infected newborns. *J Clin Virol.* 1999 Sep;14(1):57-66.
90. Lazzarotto T, Guerra B, Lanari M, Gabrielli L, Landini MP. New advances in the diagnosis of congenital cytomegalovirus infection. *J Clin Virol.* 2008 Mar;41(3):192-7.

91. Boudewyns A, Declau F, Smets K i sur. Cytomegalovirus DNA detection in Guthrie cards: role in the diagnostic work-up of childhood hearing loss. *Otol Neurotol.* 2009 Oct;30(7):943-9.
92. Christoni Z, Syggelou A, Soldatou A, Karakitsos P, Papaevangelou V. Evaluation of a modified extraction protocol increasing sensitivity in quantification of CMV viremia in Guthrie cards. *J Clin Virol.* 2012 Dec;55(4):360-2.
93. Collinet P, Subtil D, Houfflin-Debarge V, Kacet N, Dewilde A, Puech F. Routine CMV screening during pregnancy. *Eur J Obstet Gynecol Reprod Biol.* 2004 May 10;114(1):3-11.
94. Carlson A, Norwitz ER, Stiller RJ. Cytomegalovirus infection in pregnancy: should all women be screened? *Rev Obstet Gynecol.* 2010 Fall;3(4):172-9.
95. Cahill AG, Odibo AO, Stamilio DM, Macones GA. Screening and treating for primary cytomegalovirus infection in pregnancy: where do we stand? A decision-analytic and economic analysis. *Am J Obstet Gynecol.* 2009 Nov;201(5):466.e1-7.
96. American College of Obstetricians and Gynecologists (ACOG). Perinatal Viral and Parasitic Infections. Practice Bulletin No. 20. Washington, DC: ACOG; 2000.
97. Centers for Disease Control and Prevention (CDC). Cytomegalovirus (CMV) and congenital CMV infection: pregnant women. <http://www.cdc.gov/cmvpregnancy.htm>. Updated July 28, 2010. Accessed October 20, 2010.
98. Lipitz S, Achiron R, Zalel Y, Mendelson E, Tepperberg M, Gamzu R. Outcome of pregnancies with vertical transmission of primary cytomegalovirus infection. *Obstet Gynecol.* 2002 Sep;100(3):428-33.
99. Feldman B, Yinon Y, Tepperberg Oikawa M, Yoeli R, Schiff E, Lipitz S. Pregestational, periconceptional, and gestational primary maternal cytomegalovirus infection: prenatal diagnosis in 508 pregnancies. *Am J Obstet Gynecol.* 2011 Oct;205(4):342.e1-6.

100. Centers for Disease Control and Prevention (CDC). Knowledge and practices of obstetricians and gynecologists regarding cytomegalovirus infection during pregnancy—United States, 2007. *MMWR Morb Mortal Wkly Rep.* 2008;57:65-67.
101. Fan-Havard P, Nahata MC, Brady MT. Ganciclovir--a review of pharmacology, therapeutic efficacy and potential use for treatment of congenital cytomegalovirus infections. *J Clin Pharm Ther.* 1989 Oct;14(5):329-40.
102. Kimberlin DW, Lin CY, Sánchez PJ i sur. Effect of ganciclovir therapy on hearing in symptomatic congenital cytomegalovirus disease involving the central nervous system: a randomized, controlled trial. *J Pediatr.* 2003 Jul;143(1):16-25.
103. Oliver SE, Cloud GA, Sánchez PJ i sur. Neurodevelopmental outcomes following ganciclovir therapy in symptomatic congenital cytomegalovirus infections involving the central nervous system. *J Clin Virol.* 2009 Dec;46 Suppl 4:S22-6.
104. Kimberlin DW, Acosta EP, Sánchez PJ i sur. Pharmacokinetic and pharmacodynamic assessment of oral valganciclovir in the treatment of symptomatic congenital cytomegalovirus disease. *J Infect Dis.* 2008 Mar 15;197(6):836-45.
105. Lombardi G, Garofoli F, Villani P i sur. Oral valganciclovir treatment in newborns with symptomatic congenital cytomegalovirus infection. *Eur J Clin Microbiol Infect Dis.* 2009 Dec;28(12):1465-70.
106. Stronati M, Lombardi G, Garofoli F, Villani P, Regazzi M. Pharmacokinetics, pharmacodynamics and clinical use of valganciclovir in newborns with symptomatic congenital cytomegalovirus infection. *Curr Drug Metab.* 2013 Feb;14(2):208-15.
107. Marty FM, Ljungman P, Papanicolaou GA i sur. Maribavir prophylaxis for prevention of cytomegalovirus disease in recipients of allogeneic stem-cell transplants: a phase 3, double-blind, placebo-controlled, randomised trial. *Lancet Infect Dis.* 2011 Apr;11(4):284-92.

108. Griffiths P, Plotkin S, Mocarski E i sur. Desirability and feasibility of a vaccine against cytomegalovirus. *Vaccine*. 2013 Apr 18;31 Suppl 2:B197-203.
109. Sung H, Schleiss MR. Update on the current status of cytomegalovirus vaccines. *Expert Rev Vaccines*. 2010 Nov;9(11):1303-14.
110. de Vries LS, Gunardi H, Barth PG, Bok LA, Verboon-Maciolek MA, Groenendaal F. The spectrum of cranial ultrasound and magnetic resonance imaging abnormalities in congenital cytomegalovirus infection. *Neuropediatrics*. 2004 Apr;35(2):113-9.
111. Makhoul IR, Eisenstein I, Sujov P i sur. Neonatal lenticulostriate vasculopathy: further characterisation. *Arch Dis Child Fetal Neonatal Ed*. 2003 Sep;88(5):F410-4.
112. de Jong EP, Lopriore E, Vossen AC i sur. Is routine TORCH screening warranted in neonates with lenticulostriate vasculopathy? *Neonatology*. 2010;97(3):274-8.
113. El Ayoubi M, de Bethmann O, Monset-Couchard M. Lenticulostriate echogenic vessels: clinical and sonographic study of 70 neonatal cases. *Pediatr Radiol*. 2003 Oct;33(10):697-703.
114. Amir J, Schwarz M, Levy I, Haimi-Cohen Y, Pardo J. Is lenticulostriated vasculopathy a sign of central nervous system insult in infants with congenital CMV infection? *Arch Dis Child*. 2011 Sep;96(9):846-50.
115. Soghier LM, Vega M, Aref K i sur. Diffuse basal ganglia or thalamus hyperechogenicity in preterm infants. *J Perinatol*. 2006 Apr;26(4):230-6.
116. Teele RL, Hernanz-Schulman M, Sotrel A. Echogenic vasculature in the basal ganglia of neonates: a sonographic sign of vasculopathy. *Radiology*. 1988 Nov;169(2):423-7.
117. Cabañas F, Pellicer A, Morales C, García-Alix A, Stiris TA, Quero J. New pattern of hyperechogenicity in thalamus and basal ganglia

- studied by color Doppler flow imaging. *Pediatr Neurol.* 1994 Mar;10(2):109-16.
118. Coley BD, Rusin JA, Boue DR. Importance of hypoxic/ischemic conditions in the development of cerebral lenticulostriate vasculopathy. *Pediatr Radiol.* 2000 Dec;30(12):846-55.
 119. Chamnanvanakij S, Rogers CG, Luppino C, Broyles SR, Hickman J, Perlman JM. Linear hyperechogenicity within the basal ganglia and thalamus of preterm infants. *Pediatr Neurol.* 2000 Aug;23(2):129-33.
 120. Nigro G. Maternal-fetal cytomegalovirus infection: from diagnosis to therapy. *J Matern Fetal Neonatal Med.* 2009 Feb;22(2):169-74.
 121. Hemachandra AH, Oravec D, Collin M, Tafari N, Mhanna MJ. Early and late postnatal identification of isolated lenticulostriate vasculopathy in preterm infants: associated findings. *J Perinatol.* 2003 Jan;23(1):20-3.
 122. Kashman N, Kramer U, Stavorovsky Z i sur. Prognostic significance of hyperechogenic lesions in the basal ganglia and thalamus in neonates. *J Child Neurol.* 2001 Aug;16(8):591-4.
 123. Rosier-van Dunné FM, van Wezel-Meijler G, Odendaal HJ, van Geijn HP, de Vries JI. Changes in echogenicity in the fetal brain: a prevalence study in fetuses at risk for preterm delivery. *Ultrasound Obstet Gynecol.* 2007 Jun;29(6):644-50.
 124. Leijser LM, Steggerda SJ, de Bruïne FT i sur. Lenticulostriate vasculopathy in very preterm infants. *Arch Dis Child Fetal Neonatal Ed.* 2010 Jan;95(1):F42-6.
 125. Fink KR, Thapa MM, Ishak GE, Pruthi S. Neuroimaging of pediatric central nervous system cytomegalovirus infection. *Radiographics.* 2010 Nov;30(7):1779-96.
 126. Zucca C, Binda S, Borgatti R i sur. Retrospective diagnosis of congenital cytomegalovirus infection and cortical maldevelopment. *Neurology.* 2003 Sep 9;61(5):710-2.
 127. van der Knaap MS, Vermeulen G, Barkhof F, Hart AA, Loeber JG, Weel JF. Pattern of white matter abnormalities at MR imaging: use of

- polymerase chain reaction testing of Guthrie cards to link pattern with congenital cytomegalovirus infection. *Radiology*. 2004 Feb;230(2):529-36.
128. Arpino C, Gattinara GC, Rosso M, Pelliccia A, Fariello G, Curatolo P. Cortical maldevelopment in congenital cytomegalovirus infection transmitted by a woman with preexisting immunity. *J Neurovirol*. 2008 Apr;14(2):173-6.
129. Bosnjak VM, Daković I, Duranović V, Lujić L, Krakar G, Marn B. Malformations of cortical development in children with congenital cytomegalovirus infection - A study of nine children with proven congenital cytomegalovirus infection. *Coll Antropol*. 2011 Jan;35 Suppl 1:229-34.
130. Engman ML, Lewensohn-Fuchs I, Mosskin M, Malm G. Congenital cytomegalovirus infection: the impact of cerebral cortical malformations. *Acta Paediatr*. 2010 Sep;99(9):1344-9.
131. Lanari M, Capretti MG, Lazzarotto T i sur. Neuroimaging in CMV congenital infected neonates: how and when. *Early Hum Dev*. 2012 May;88 Suppl 2:S3-5.
132. Gomes AL, Vieira JP, Saldanha J. Non-progressive leukoencephalopathy with bilateral temporal cysts. *Eur J Paediatr Neurol*. 2001;5(3):121-5.
133. Steinlin MI, Nadal D, Eich GF, Martin E, Boltshauser EJ. Late intrauterine Cytomegalovirus infection: clinical and neuroimaging findings. *Pediatr Neurol*. 1996 Oct;15(3):249-53.
134. Krakar i sur. Publikacija u tijeku.
135. de Vries LS, Verboon-Maciolek MA, Cowan FM, Groenendaal F. The role of cranial ultrasound and magnetic resonance imaging in the diagnosis of infections of the central nervous system. *Early Hum Dev*. 2006 Dec;82(12):819-25.
136. Ouahba J, Luton D, Vuillard E i sur. Prenatal isolated mild ventriculomegaly: outcome in 167 cases. *BJOG*. 2006 Sep;113(9):1072-9.

137. Guibaud L, Attia-Sobol J, Buenerd A i sur. Focal sonographic periventricular pattern associated with mild ventriculomegaly in foetal cytomegalic infection revealing cytomegalic encephalitis in the third trimester of pregnancy. *Prenat Diagn.* 2004 Sep;24(9):727-32.
138. Dávila-Gutiérrez G. Agenesis and dysgenesis of the corpus callosum. *Semin Pediatr Neurol.* 2002 Dec;9(4):292-301.
139. Pashaj S, Merz E, Wellek S. Biometric measurements of the fetal corpus callosum by three-dimensional ultrasound. *Ultrasound Obstet Gynecol.* 2013 May 6.
140. Malinger G, Lev D, Zahalka N i sur. Fetal cytomegalovirus infection of the brain: the spectrum of sonographic findings. *AJNR Am J Neuroradiol.* 2003 Jan;24(1):28-32.
141. Malinger G, Lev D, Lerman-Sagie T. Imaging of fetal cytomegalovirus infection. *Fetal Diagn Ther.* 2011;29(2):117-26.
142. Chiappini E, Galli L, Paganelli S, de Martino M. Congenital cytomegalovirus infection associated with corpus callosum agenesis. *Pediatr Neurol.* 2007 Apr;36(4):277.
143. Mehta NM, Hartnoll G. Congenital CMV with callosal lipoma and agenesis. *Pediatr Neurol.* 2001 Mar;24(3):222-4.
144. Jovanov-Milosević N, Culjat M, Kostović I. Growth of the human corpus callosum: modular and laminar morphogenetic zones. *Front Neuroanat.* 2009;3:6.
145. Nellhaus G. Head circumference from birth to eighteen years. Practical composite international and interracial graphs. *Pediatrics.* 1968 Jan;41(1):106-14.
146. Weber K, Riebel T, Nasir R. Hyperechoic lesions in the basal ganglia: an incidental sonographic finding in neonates and infants. *Pediatr Radiol.* 1992;22(3):182-6.
147. Mittendorf R, Covert R, Pryde PG, Lee KS, Ben-Ami T, Yousefzadeh D. Association between lenticulostriate vasculopathy (LSV) and neonatal intraventricular hemorrhage (IVH). *J Perinatol.* 2004 Nov;24(11):700-5.

148. Mittendorf R, Dammann O, Lee KS. Brain lesions in newborns exposed to high-dose magnesium sulfate during preterm labor. *J Perinatol.* 2006 Jan 1;26(1):57-63.
149. Leijser LM, de Vries LS, Rutherford MA. Cranial ultrasound in metabolic disorders presenting in the neonatal period: characteristic features and comparison with MR imaging. *AJNR Am J Neuroradiol.* 2007 Aug;28(7):1223-31.
150. Hughes P, Weinberger E, Shaw DW. Linear areas of echogenicity in the thalami and basal ganglia of neonates: an expanded association. Work in progress. *Radiology.* 1991 Apr;179(1):103-5.
151. Estroff JA, Parad RB, Teele RL, Benacerraf BR. Echogenic vessels in the fetal thalami and basal ganglia associated with cytomegalovirus infection. *J Ultrasound Med.* 1992 Dec;11(12):686-8.
152. Shefer-Kaufman N, Mimouni FB, Stavorovsky Z, Meyer JJ, Dollberg S. Incidence and clinical significance of echogenic vasculature in the basal ganglia of newborns. *Am J Perinatol.* 1999;16(6):315-9.
153. Duranović V, Krakar G, Mejaski-Bosnjak V, Lujčić L, Gojmerac T, Marn B. Lenticulostriatal vasculopathy - a marker for congenital cytomegalovirus infection? *Coll Antropol.* 2011 Jan;35 Suppl 1:149-53.
154. Folkerth RD. Neuropathologic substrate of cerebral palsy. *J Child Neurol.* 2005 Dec;20(12):940-9.
155. Doneda C, Parazzini C, Righini A i sur. Early cerebral lesions in cytomegalovirus infection: prenatal MR imaging. *Radiology.* 2010 May;255(2):613-21.
156. Benoist G, Salomon LJ, Mohlo M, Suarez B, Jacquemard F, Ville Y. Cytomegalovirus-related fetal brain lesions: comparison between targeted ultrasound examination and magnetic resonance imaging. *Ultrasound Obstet Gynecol.* 2008 Dec;32(7):900-5.
157. Shen EY, Huang FY. Subependymal cysts in normal neonates. *Arch Dis Child.* 1985 Nov;60(11):1072-4.

158. Yamashita Y, Outani Y, Kawano Y, Horikawa M, Matsuishi T, Hashimoto T. Clinical analyses and short-term prognoses of neonates with subependymal cysts. *Pediatr Neurol*. 1990 Nov-Dec;6(6):375-8.
159. Heibel M, Heber R, Bechinger D, Kornhuber HH. Early diagnosis of perinatal cerebral lesions in apparently normal full-term newborns by ultrasound of the brain. *Neuroradiology*. 1993;35(2):85-91.
160. Makhoul IR, Zmora O, Tamir A, Shahar E, Sujov P. Congenital subependymal pseudocysts: own data and meta-analysis of the literature. *Isr Med Assoc J*. 2001 Mar;3(3):178-83.
161. Tsutsui Y. Developmental disorders of the mouse brain induced by murine cytomegalovirus: animal models for congenital cytomegalovirus infection. *Pathol Int*. 1995 Feb;45(2):91-102.

10. Životopis

OSOBNİ PODACI

Ime i prezime	Goran Krakar
Adresa	Grada Mainza 19, 10000 Zagreb
Telefon	091 46 40 957 / 091 46 00 258
Poslovna adresa	Klinika za dječje bolesti Zagreb, Klaićeva 16
Elektronička pošta, Web adresa	goran.krakar@gmail.com
Državljanstvo	Hrvatsko
Datum rođenja	7.1.1979.
Matični broj iz Upisnika znanstvenika	277103

RADNO ISKUSTVO

• Datumi (od – do)	13.10.2003. - 12.10.2004.
Ustanova zaposlenja	OB „Sveti Duh“
Naziv radnog mjesta	Liječnik – pripravnik
• Datumi (od – do)	13.10.2004. – 6.8.2006.
Ustanova zaposlenja	Klinika za dječje bolesti Zagreb
Naziv radnog mjesta	Liječnik, znanstveni novak
Funkcija	Asistent na projektu
Područje rada	„Perinatalno oštećenje mozga u djece s patološkim fetoplacentarnim Dopplerom, voditeljice Prof.dr.sc. Vlatke Mejaški-Bošnjak, dr.med.
• Datumi (od – do)	2006. - dalje
Ustanova zaposlenja	Klinika za dječje bolesti Zagreb
Naziv radnog mjesta	Liječnik, specijalizant
Funkcija	Suradnik na projektu
Područje rada	„Neurorazvojni ishod djece s intrauterinim zastojem rasta i/ili hipoksijom“, voditeljice Prof.dr.sc. Vlatke Mejaški-Bošnjak, dr.med.
• Datumi (od – do)	7.8.2006. – 4.10.2010.
Ustanova zaposlenja	Klinika za dječje bolesti Zagreb
Naziv radnog mjesta	Liječnik
Funkcija	Specijalizant pedijatrije
Područje rada	Pedijatrija
• Datumi (od – do)	4.10.2010. - dalje
Ustanova zaposlenja	Klinika za dječje bolesti Zagreb
Naziv radnog mjesta	Liječnik na odjelu i poliklinici
Funkcija	Specijalist pedijatar
Područje rada	Neuropedijatrija

• Datumi (od – do)	1.8.2012. – dalje
Ustanova zaposlenja	Klinika za dječje bolesti Zagreb
Naziv radnog mjesta	Liječnik na odjelu i poliklinici
Funkcija	Subspecijalizacija iz neuropedijatrije
Područje rada	Neuropedijatrija

ŠKOLOVANJE

Datum	1997.-2003.
Mjesto	Zagreb
Ustanova	Medicinski fakultet, Sveučilište u Zagrebu
Zvanje	Doktor medicine

Godina	2004.-2005.
Mjesto	Zagreb
Ustanova	Klinika za dječje bolesti Zagreb, Medicinski fakultet, Sveučilište u Zagrebu
Područje	Poslijediplomski studij „Zaštita majke i djeteta“

Godina	2006. – 2009.
Mjesto	Zagreb
Ustanova	Hrvatski institut za istraživanje mozga, Medicinski fakultet, Sveučilište u Zagrebu
Područje	Poslijediplomski doktorski studij „Neuroznanost“

USAVRŠAVANJE

Godina	2004.
Mjesto	Zagreb
Ustanova	Klinika za dječje bolesti Zagreb
Područje	Intrakranijska ultrasonografija

Godina	2005.
Mjesto	Zagreb
Ustanova	Hrvatski Institut za istraživanje mozga
Područje	Neurorazvojna terapija Bobath – za liječnike

Godina	2005.
Mjesto	Vukovar
Ustanova	OB bolnica Vukovar
Područje	Munchenska funkcionalna razvojna dijagnostika i kineziološka dijagnostika

Godina	2006.
Mjesto	Zagreb / Groningen (Nizozemska)
Ustanova	Hrvatski Institut za istraživanje mozga
Područje	Procjena kvalitete spontane motorike u novorođenačkoj dobi

Godina	2007.
Mjesto	Zagreb, Ljubljana
Ustanova	Hrvatski institut za istraživanje mozga, Medicinski fakultet, Sveučilište u Zagrebu
Područje	Klinički centar Ljubljana, Institut za neurofiziologiju, Ljubljana Poslijediplomski studij iz neurofiziologije, smjer pedijatrijska elektroencefalografija

Godina	2009.
Mjesto	Zagreb
Ustanova	Klinika za dječje bolesti Zagreb
Područje	Edukacija iz dječje elektomioneurografije, Prof.dr.sc. Nina Barišić, dr.med.

Godina	2009.
Mjesto	Zagreb
Ustanova	Škola narodnog zdravlja Andrija Štampar
Područje	Advanced pediatric life support (APLS)

Godina	2012.-2013.
Mjesto	VIREPA Online learning platform
Ustanova	European Pediatric Neurology Society
Područje	EEG in the diagnosis & management of epilepsy in neonates & children" 2 nd edition

**SOCIJALNE I ORGANIZACIJSKE
VJEŠTINE I KOMPETENCIJE**

2001.-2003. European Medical Student's Association – Nacionalni koordinator
2001.-2003. Zamjenik predsjednika Odbora za zdravstvo mladih Hrvatskog saveza mladeških udruga
2002.-2004. Studentska sekcija Hrvatskog liječničkog zbora – Član Upravnog odbora
2000.-2003. Član uredništva glasila studenata medicine „Medicinar“
2007.- danas Blagajnik i uži suradnik Akademije za razvojnu rehabilitaciju
2006.- 2008. Tajnik Organizacijskog odbora EACD 2008 Annual Meeting – Zagreb, Croatia (European Academy of Childhood Disability)
2007. - danas EACD Nacionalni koordinator za Hrvatsku
2005.-2006. Predsjednik Leo Kluba Zagreb (Lions International)
2008.- danas Osnivač i Podpredsjednik „Prvog hrvatskog doktorskog moto kluba Doc Riders“
2010.- danas član Izbornog povjerenstva EACD-a (European Academy of Childhood Disability)

2012.-danas Član Povjerenstva za pedijatriju Ministarstva zdravlja Republike Hrvatske
2012.-danas Član Upravnog odbora Hrvatskog društva za dječju neurologiju

BROJ RADOVA U ČASOPISIMA CITIRANIM U CURRENT CONTENT	7
BROJ KONGRESNIH SAŽETAKA	Citiranih u CC – 6; Ostali časopisi – 14; Zbornici radova – 18; Ukupno – 38.
BROJ RADOVA CITIRANIM U DRUGIM INDEKSIMA	11
RECENZENT ZA ČASPOPISE	Paediatrica Croatica