

Ruptura slezene u trudnoći

Deak, Dajana

Master's thesis / Diplomski rad

2015

Degree Grantor / Ustanova koja je dodijelila akademski / stručni stupanj: **University of Zagreb, School of Medicine / Sveučilište u Zagrebu, Medicinski fakultet**

Permanent link / Trajna poveznica: <https://um.nsk.hr/um:nbn:hr:105:382866>

Rights / Prava: [In copyright](#)/[Zaštićeno autorskim pravom.](#)

Download date / Datum preuzimanja: **2024-09-02**



Repository / Repozitorij:

[Dr Med - University of Zagreb School of Medicine Digital Repository](#)



**SVEUČILIŠTE U ZAGREBU
MEDICINSKI FAKULTET**

Dajana Deak

Ruptura slezene u trudnoći

DIPLOMSKI RAD



Zagreb, 2015.

**SVEUČILIŠTE U ZAGREBU
MEDICINSKI FAKULTET**

Dajana Deak

Ruptura slezene u trudnoći

DIPLOMSKI RAD

Zagreb, 2015.

Ovaj diplomski rad izrađen je na KBC Zagreb - Klinika za kirurgiju Medicinskog fakulteta Sveučilišta u Zagrebu, pod vodstvom Augustina, dr. sc. Gorana, dr. med., znanstvenog suradnika, i predan je na ocjenu u akademskoj godini 2014./2015.

Popis i objašnjenje kratica

ALA aneurizma lijenalne arterije

ALV aneurizma lijenalne vene

β HCG β humani korionski gonadotropin

CT kompjuterizirana tomografija

MRA magnetic resonance angiography

MRI magnetic resonance imaging

MSCT višeslojna kompjuterizirana tomografija (MultiSlice CT)

UZV ultrazvuk

SADRŽAJ

1. RUPTURA SLEZENE	1
1.1. Traumatska ruptura slezene	2
1.3. Spontana ruptura normalne slezene	3
1.4. Postporođajna ruptura slezene	5
1.5. Klinička prezentacija	6
1.6. Diferencijalna dijagnoza	7
1.7. Dijagnoza	8
1.8. Liječenje	10
1.9. Prognoza.....	12
2. RUPTURA EKTOPIČNE TRUDNOĆE U SLEZENI	14
2.1. Definicija i klasifikacija	14
2.2. Incidencija.....	14
2.3. Patofiziologija	14
2.4. Čimbenici rizika.....	15
2.5. Klinička prezentacija	15
2.6. Dijagnoza.....	16
2.7. Terapija	17
3. SPONTANA RUPTURA ANEURIZME LIJENALNE ARTERIJE	19
3.1. Incidencija.....	19
3.2. Čimbenici rizika.....	20
3.3. Patofiziologija	21
3.4. Klinička prezentacija	22
3.5. Dijagnoza.....	23
3.6. Diferencijalna dijagnoza	25
3.7. Liječenje.....	26
3.8. Prognoza.....	27
4. SPONTANA RUPTURA ANEURIZME LIJENALNE VENE.....	28
4.1. Povijest i incidencija	28
4.2. Etiologija.....	28
4.3. Čimbenici rizika.....	29
4.4. Patofiziologija	29

4.5.	Klinička prezentacija	30
4.6.	Dijagnoza	31
4.7.	Terapija	31
4.8.	Prognoza.....	32
5.	TORZIJA SLEZENE	33
5.1.	Povijest i incidencija	33
5.2.	Etiopatogeneza	33
5.3.	Klinička prezentacija	33
5.4.	Dijagnoza	34
5.5.	Terapija	34
5.6.	Prognoza.....	35
6.	ZAHVALE.....	36
7.	LITERATURA.....	37
8.	ŽIVOTOPIS	50

Sažetak

Deak, Dajana

Ruptura slezene u trudnoći

Ruptura slezene u trudnoći je rijedak entitet. Prema uzroku, ruptura se može podijeliti na traumatsku rupturu, spontanu rupturu, rupturu povezanu s toksemijom u trudnoći te na rupturu koja nastaje u patološki promijenjenoj slezeni. Patološka stanja slezene mogu uključivati torziju slezene, aneurizme lijenalne arterije ili lijenalne vene te ektopičnu trudnoću s mjestom implantacije u tkivu slezene. Nabrojena stanja te već spomenuta trauma, koja može biti različitog intenziteta, uvelike doprinose razvoju rupture slezene. Spontana ruptura smatra se najrjeđom od svih ruptura. U kliničkoj prezentaciji znakovi i simptomi koji se najčešće javljaju jesu bol u abdomenu, osjetljivost na palpaciju te simptomi hemodinamskog šoka ukoliko je došlo do masivnog krvarenja u intraperitonealnu šupljinu. Postoji velika opasnost da se ti znakovi i simptomi pripisuju raznim opstetričkim komplikacijama ovisno o tome u kojem se tromjesečju trudnoće dogodi ruptura slezene. Najčešće primjenjivane metode za postavljanje dijagnoze, ovisno o indikaciji, jesu ultrazvuk, kompjuterizirana tomografija, magnetska rezonanca, angiografija te laparoskopija. Dijagnostička laparoskopija nam može biti osobito korisna ako drugim metodama nismo uspjeli preoperativno postaviti dijagnozu te ako se radi o hemodinamski nestabilnoj pacijentici. Još jedna od prednosti dijagnostičke laparoskopije jest ta da nakon eksploracije abdomena i utvrđivanja potrebe za intervencijom, ona može poslužiti i kao terapija. Ukoliko se pokaže potreba, moguća je i konverzija laparoskopije u laparotomiju. Najčešći oblik liječenja rupture slezene jest kirurško liječenje. Operacija koja se u većini slučajeva izvodi jest splenektomija. Prva splenektomija zbog rupture slezene u trudnoći izvedena je 1898. godine. Rano postavljanje dijagnoze te rano kirurško liječenje uvelike doprinose boljem ishodu u preživljavanju majke i fetusa.

KLJUČNE RIJEČI : slezena, ruptura, aneurizma, laparoskopija, splenektomija

Summary

Deak, Dajana

Splenic rupture in pregnancy

Splenic rupture in pregnancy is a rare entity. According to the cause, it may be classified as traumatic rupture, spontaneous rupture, rupture associated with toxemia of pregnancy and rupture following antecedent disease of the spleen. Some of the pathological entities are splenic torsion, splenic artery or vein aneurysm, or splenic pregnancy. All of the former conditions, including the trauma of varying intensity contribute splenic rupture. Spontaneous rupture is the rarest entity. Clinical signs and symptoms are abdominal pain, tenderness and symptoms of hemodynamic shock if massive intraperitoneal bleeding occurs. The most significant pitfalls are ascription of former symptoms to various obstetrics complications depending on the pregnancy trimester in which splenic rupture occurs. For diagnostic purposes, we use various methods such as the ultrasound, CT, MRI, angiography, and laparoscopy. Diagnostic laparoscopy is of great importance in cases with doubtful preoperative diagnosis or in patients in the state of hemodynamic shock. Additional benefits of the diagnostic laparoscopy are that it can also be considered as a therapy procedure after abdominal exploration and affirmation of the proceeding procedures. If is necessary, laparoscopy can be converted to laparotomy. Treatment is mainly surgical. The most usual procedure is splenectomy. Splenectomy for ruptured spleen in pregnancy was first performed in 1898. Early diagnostic and surgical intervention are of the most importance in maternal and fetal survival rate.

Key words: spleen, rupture, aneurism, laparoscopy, splenectomy

1. RUPTURA SLEZENE

Ruptura slezene može biti uzrokovana djelovanjem traume bilo kojeg stupnja na normalnu slezenu ili traume minimalnog stupnja na bolesnu slezenu. Eastman i Hellman ustanovili su tri važne činjenice vezane uz rupturu slezene u trudnoći (Eastman i Hellman 1961.) :

- rijetkost stanja
- opasnost zamjene rupture slezene s opstetričkim komplikacijama
- važnost od prije postojećih bolesti slezene

O prvom slučaju rupture slezene u trudnoći izvijestio je Sylvester Saxtorph 1803. godine (Schwing 1880.). Simpson je 1866. godine prikazao tri slučaja fatalne rupture slezene koje su se dogodile u trudnoći, tijekom porođaja i u babinju. On je ukazao na to da tijekom trudnoće vrlo često, ako ne i uvijek, dolazi do porasta broja bijelih krvnih stanica u krvi. Drugim riječima, dolazi do pojave neke vrste normalne odnosno fiziološke leukocitemije. Hipertrofiju slezene prati i određeni stupanj omekšavanja slezene što predisponira laceraciji organa prilikom jakog napora i mišićnog rada, udaraca ili slično (Simpson 1866.). Prvi pregledni rad o rupturi slezene napravili su Kotschnew i Manankow 1930. godine. Prvih 9 slučajeva bili su potvrđeni obdukcijom. Godine 1958. Sparkman je objavio pregledni rad s 44 prikupljena slučaja rupture slezene u trudnoći, s detaljnom analizom njihove etiologije (Sparkman 1958.). Buchsbaum je 1967. godine na listu dodao još 27 slučajeva (Buchsbaum 1967.). U literaturi se do 2003. godine navodi još 18 slučajeva, što čini ukupan broj od 89 slučajeva (Bljajic i sur. 2004.).

Klasifikacija prema uzroku rupture:

- traumatska ruptura
- ruptura koja nastaje u patološki promijenjenoj slezeni
- ruptura povezana s toksemijom u trudnoći
- spontana ruptura

1.1. Traumatska ruptura slezene

- Etiopatogeneza

U svom položaju iza rebara, ispod lijeve hemidijafragme, slezena je zaštićena od većine oblika izravne traume. Jedan od predloženih patogenetskih mehanizama ruptуре je countercoup mehanizam kod kojeg se slezena, zbog svoje relativne mobilnosti, kreće u smjeru suprotnom od kralježnice i rupturira (Schamaun, 1962.). Drugi mehanizam objašnjava rupturu na temelju ligamentarne fiksacije slezene, pri čemu ligamenti omogućuju ograničen stupanj pokreta, a zatim slijedi iznenadna fiksacija i laceracija. Takozvani 'mehanizam straha' uključuje duboku inspiraciju u trenutku traume, pri čemu se gornji pol slezene premješta prema dolje, dok je donji pol relativno fiksiran frenikokoličnim ligamentom uzrokujući pregibanje slezene. Trauma putem prsnog koša potom rezultira laceracijom kapsule na rastegnutoj konveksnoj površini (Schonwerth 1902.). Ponekad su patološke promjene slezene koje se eventualno nalaze u podlozi i manje ponavljajuće traume nepoznate ili neprepoznate. U slučajevima prethodno promijenjene slezene ili dodatne patologije, čak i manja ili minimalna, ali ponavljajuća trauma je dovoljna za rupturu slezene.

U jednom slučaju prominentna egzostoza desetog rebra, tijekom godina uzrokovala je zadebljanje kapsule slezene kao rezultat pomaka prsnog koša tijekom disanja te pokreta tijekom dnevnih aktivnosti svakodnevnog života. U konačnici je došlo do laceracije nezadebljane kapsule donjeg pola slezene u tijeku trudnoće, u vrijeme kada veličina slezene, njezina vaskularizacija i položaj mogu biti promijenjeni (Lamerton 1983.). U dva slučaja inicijalno je postavljena dijagnoza spontane ruptуре slezene, no kasnije je kao uzrok krvarenja utvrđen kavernozni hemangiom slezene. Moguće je da je manja trauma bila precipitirajući faktor u tim slučajevima ruptуре slezene (Campbell 1962., Simpson 1984.). Specifična etiologija uključuje komplicirani porođaj tijekom kojeg može doći do traume slezene (Christau i Klebe 1978.).

1.2. Ruptura slezene povezana s toksemijom u trudnoći

Ovaj entitet u klasifikaciju je uveo Sparkman 1958. godine, zbog brojnih slučajeva povezanih s toksemijom u trudnoći (Sparkman 1958.). Autori sugeriraju da toksemija

može biti povezana sa specifičnim promjenama kao što su hipertenzija, tromboza i difuzni angiitis, što može pogodovati vaskularnim ili visceralnim rupturama (Denehy i sur. 1988.).

1.3. Spontana ruptura normalne slezene

- Definicija

Podijeljeno je mišljenje o tome rupturira li ikada normalna slezena spontano. Neki autori poriču tu mogućnost (Anderson 1961.), dok ju drugi prihvaćaju kao rijetku pojavu (Babson i Morgan 1946.). Ne postoje vjerodostojni eksperimentalni radovi koji opisuju promjene u slezeni tijekom trudnoće. U pregledu 89 slučajeva rupture slezene u trudnoći, samo su dva slučaja (2,2%) dokumentirana kao spontane rupture u puerperiju (Denehy i sur. 1988.). Godine 1958. utvrđena su sljedeća četiri kriterija za dijagnozu spontane rupture normalne slezene (Orloff i Peskin 1958.) :

- nepostojanje traume u povijesti bolesti
- nepostojanje sistavne bolesti koja može utjecati na slezenu
- nepostojanje priraslica oko slezene koje bi ukazivale na prethodnu traumu
- parenhim slezene, krvne žile i kapsula normalnog makroskopskog i histološkog izgleda

Sličnu definiciju dao je i Sparkman (Sparkman 1958.). Visoka učestalost sekundarne rupture ukazuje na to da ukoliko bi podatci u povijesti bolesti dobiveni od strane pacijenata bili bolje i detaljnije prikupljeni, otkrilo bi se više slučajeva manjih trauma koje pacijenti zaborave tijekom dugog perioda latencije (Buchsbaum 1967.).

Vrlo je vjerojatno da takozvana spontana ruptura zapravo nastaje kao posljedica ozljede kapsule slezene putem donjih rebara zbog trivijalne tupe traume (primjerice kašljanje i naprezanje) ili zbog neke traume nezapažene od strane pacijenta u vrijeme kada se dogodila ili je od tada ta trauma zaboravljena (Orloff i Peskin 1958.). Ovi faktori značajno smanjuju broj slučajeva označenih kao spontane rupture normalne slezene u trudnoći. Godine 1948., analizom 163 rutinske opstetričke obdukcije, autori su utvrdili da je u sljedeća tri klinička stanja slezena često povećana (> 200 g) u drugoj polovici trudnoće (Sheehan i Falkiner 1948.) :

- teška anemija u trudnoći,
- slučajno krvarenje tipa abrupcije,
- tromboflebitis u babinju ili izrazit septički endometritis.

Ovo povećanje slezene je važan faktor rizika za rupturu slezene.

- Učestalost

Zuckerman i Jacobi su iz svjetske literature do 1937. godine prikupili 28 slučajeva spontane rupture slezene, od kojih se 21 slučaj odnosio na pravu spontanu rupturu normalne slezene, dok je preostalih 7 bilo dvojbena (Zuckerman i Jacobi 1937.). Još 21 slučaj spontane rupture normalne slezene tijekom trudnoće ili poroda zabilježen je u engleskoj literaturi od 1958. godine (Wang i sur. 2011.). Međutim, spontana ruptura u trudnoći bez prethodne traume je rijetkost i javlja se najčešće u trećem tromjesečju trudnoće ili tijekom babinja (McCormick i Young 1995., Wang i sur. 2011.)

- Patofiziologija

Hershey i Lubitz, u raspravi o spontanoj rupturi slezene zahvaćene malarijom, navode patogenezu i mehanizam rupture normalne slezene, sugerirajući trostruki mehanizam (Hershey i Lubitz 1948.) koji uključuje lokalne lezije kao točke slabosti, hiperplaziju i kongestiju koje povećavaju napetost te kompresiju slezene trbušnom muskulaturom. Čini se da povećanje intraabdominalnog tlaka i fiziološka kongestija slezene tijekom trudnoće imaju značajan utjecaj na razvoj rupture. Međutim, autori nisu u mogućnosti točno odrediti niti jednu teoriju kao etiologiju spontane rupture normalne slezene. Stoga je očito da minimalna trauma kao što je naprezanje za vrijeme defekacije, kašljanje, povraćanje, kihanje ili skakanje mogu biti uzročno povezani s rupturom slezene zbog povećanja intraabdominalnog tlaka, koji se zatim prenosi na brojne unutarnje trbušne organe.

Hemodinamske promjene u trudnoći mogu pogodovati spontanoj rupturi slezene putem dva moguća mehanizma. Prvo, kombinirani učinci povećanog volumena cirkulirajuće krvi i smanjenog volumena peritonealne šupljine zbog povećanja gravidne maternice vjerojatno čine slezenu krhkom i stoga osjetljivijom na rupturu (Di Vella i sur. 2008.). U skladu s tom hipotezom, zanimljivo je da su se gotovo svi slučajevi dogodili u višestrukim trudnoćama ili trećem trimestru trudnoće. Drugo, cirkulirajući hormoni poput estrogena i progesterona uzrokuju strukturne promjene u slezeni koje mogu povećati rizik od rupture slezene tijekom trudnoće čak i nakon manje traume (Maymon i sur. 2007.).

1.4. Postporođajna ruptura slezene

- Učestalost

Do danas je u literaturi objavljeno samo osam slučajeva spontane rupture slezene u postpartalnom razdoblju (Bhagrath i sur. 1993., Sakhel i sur. 2003.). Također je zabilježeno i nekoliko slučajeva rupture slezene tijekom poroda (Schwing 1880., Harper i Huertas 1950.)

- Etiopatogeneza

Etiologija spontane postpartalne rupture slezene ostaje u najboljem slučaju spekulativna. Neke od teorija su sljedeće:

Povećanje slezene (per se)

Sugerira se da povećanje slezene i povećan volumen krvi, što se obično vidi u trudnoći, uz traumu tijekom porođaja, može biti uključeno u patogenezu u nekim slučajevima rupture slezene, ali je to sporno.

Tupa (unutarnja) trauma

Predloženi etiološki čimbenik u slučajevima prave spontane rupture je tupa unutarnja trauma, to jest trauma nastala uslijed kašljanja, povraćanja, koitusa u kasnijim fazama trudnoće i naporima tiskanja tijekom druge faza poroda (Christau i Klebe 1978., Barnett 1952.). Nekoliko autora predložilo je kratku peteljku slezene ili duboko uvučeni položaj slezene kao prirođene faktore koji bi mogli pridonijeti nastanku rupture komprimiranjem dijafragme tijekom kašljanja, kihanja ili povraćanja (Orloff i Peskin 1958.).

Intrasplenična aneurizma

Još jedna raširena teorija je da se može javiti ruptura male aneurizme unutar slezene pri čemu se svi tragovi postojanja aneurizme unište uslijed krvarenja tijekom rupture. Time je onemogućeno pronalaženje aneurizme tijekom obdukcije. Zsigurno, veće aneurizme lijenalne arterije sklonije su rupturi za vrijeme trudnoće nego male aneurizme unutar slezene.

Manipulacija tijekom carskog reza

Trakcije pretjerane jačine, manipulacija s instrumentima oštih ili tupih rubova za vrijeme carskog reza i tamponiranje, teoretski mogu uzrokovati abrazivne ozljede na već

kongestiranom organu poput slezene. Primijenjena prekomjerna sila u eksploraciji gornjeg abdomena i pri manualnom istiskivanju fetusa nasilnim pritiskom na gornji abdomen u trenutku carskog reza ili čak za vrijeme uklanjanja ugrušaka iz parakoličnih žljebova mogu dovesti do ozljede slezene, posebice u osoba s visokim krvnim tlakom (Sakhel i sur. 2003.)

Brza ekspanzija plazme

Također je moguće da brza ekspanzija plazme davanjem krvnim pripravaka i drugih ekspandera volumena može rezultirati naglim porastom volumena u slezeni, što stvara predispoziciju za rupturu (Barrilleaux i sur. 1999.)

1.5. Klinička prezentacija

- Povijest bolesti

Kada je pacijent sudjelovao u ozbiljnoj nesreći i kada je ona povezana s ozljedom kostiju i mekih tkiva (najčešće je u pitanju fraktura rebra, koja se javlja u 35% slučajeva traumatske rupture slezene u općoj populaciji), često je prisutno intraperitonealno krvarenje. U nekim slučajevima nesreća se dogodila u određenom vremenu prije prijema te u nekim okolnostima podatak o traumi pacijenti zaborave. U oko 40-50% slučajeva rupture slezene ne dobiva se podatak o prethodnoj traumi.

- Klinički pregled

Ruptura se može manifestirati odmah nakon traume ili odgođeno te se prepoznata tek nakon određenog vremena latencije. Neposredna ruptura obično ne predstavlja problem u dijagnostici. Značajnost odgođenog oblika rupture slezene prvi je istaknuo McIndoe 1932. godine (McIndoe 1932.). On je izvijestio da se akutna pojava simptoma rupture mora dogoditi 48 sati ili više nakon izvorne ozljede da bi se takva ruptura nazvala odgođenom. U mnogim slučajevima razdoblje latencije prelazi 1 tjedan.

Klasični trijas simptoma i znakova kod rupture slezene uključuju epigastričnu bol, osjetljivost na palpaciju i Kehrov znak. Najčešći i najdosljedniji prijavljivan simptom je epigastrična bol. U nekim slučajevima postoji i s epigastričnom boli povezana epizoda povraćanja. Bol se pogoršava kašljanjem, dubokim disanjem i kretanjem. U mirovanju bol može gotovo nestati. Progresija težine boli je česta. U većini prijavljenih slučajeva, bol koja se dobro podnosi u mirovanju postaje sve jača i zahtijeva primjenu analgetika. U

nekoliko slučajeva kao simptom se javila dispneja koja može nastati zbog širenja intraperitonejske mase, smanjenja cirkulirajućeg volumena krvi ili gubitka hemoglobina.

Kehrov znak predstavlja iritaciju dijafragme u kojoj se javlja reflektirana bol u području vrha lijevog ramena, a neki autori kažu da je taj znak gotovo patognomoničan za rupturu slezene kada je prisutan. Krv koja se zbog bilo kojeg razloga nalazi u lijevom subfreničnom prostoru uzrokuje pozitivan Kehrov znak, a najčešći uzrok su ruptura slezene i izvanmaternična trudnoća. Kehrov znak je prisutan u manjini tih bolesnika.

Muklina prisutna kod perkusije lijevog gornjeg kvadranta je važan znak. Povećanje maternice otežava perkusiju i palpaciju eventualno postojeće mase u gornjem abdomenu. Barnett navodi da utrudnoći povećanje maternice ne izaziva pojačani Ballance-ov znak (Barnett 1952.). Taj znak označava prisutnost mukline na perkusiju u lijevoj slabini/ lijevom gornjem kvadrantu trbuha i pomicanje mukline u područje desne slabine. Muklina u području lijeve slabine javlja se zbog koagulirane krvi, a pomicanje mukline u područje desne slabine pri mijenjanju položaja zbog tekuće krvi.

U kasnijim fazama bol može postati generalizirana, s pojavom distenzije i rigidnosti abdomena. Mišićni spazam ne mora biti prisutan čak ni u prisutnosti intraperitonejskog krvarenja. S vremenom, u više od polovice pacijenta doći će do razvoja hemoragičnog šoka ako se stanje ne liječi (Denehy i sur.1988.). Neki autori su zabilježili istovremenu prisutnost hipertoniciteta muskulature maternice što može djelovati zbunjujuće pri postavljanju dijagnoze. Nije poznato je li to posljedica lokalne iritacije peritoneuma.

1.6. Diferencijalna dijagnoza

Diferencijalna dijagnoza spontane rupture slezene u općoj populaciji, u osoba koje nisu trudne, uključuje lokalne poremećaje slezene kao što su ciste slezene i difuzna angiomatoza, zatim hematološke bolesti kao što su hemofilija, kongenitalna afibrinogenemija i hemolitička anemija. Od metaboličkih poremećaja u razmatranju dijagnoze uzimaju se bolesti kao što su amiloidoza, Wilsonova bolest, Gaucher-ova bolest i Niemann-Pickova bolest. Stanja sa sličnim simptomima mogu biti inducirana lijekovima kao što su intravenski heparin, varfarin i streptokinaza. Ijatrogeni uzroci koji se mogu uzeti u obzir jesu primjena ekstrakorporalne litotripsije udarnim valovima/ klemanje/stezanje portalne trijade. Od ostalih stanja tu se ubrajaju povraćanje, uremija, sistemski eritemski lupus te druge bolesti vezivnog tkiva. Najznačajniji u diferencijalnoj dijagnozi su infektivni

uzroci, kao što je infektivna mononukleoza, koja se smatra najčešćim uzrokom spontane rupture slezene, te malarija (Debnath i Valerio 2002.)

U prvome tromjesečju ruptura slezene obično se zamijeni s rupturiranom izvanmaterničnom trudnoćom. U posljednjem tromjesečju abrupcija posteljice i ruptura maternice su dvije najvjerojatnije diferencijalne dijagnoze. Međutim, u slučaju ruptуре slezene, maternica nije osjetljiva niti tvrda na palpaciju i obično se mogu čuti otkucaji srca fetusa. Prisutnost reflektirane boli u području lijevog ramena treba uvijek upozoriti ispitivača na mogućnost patologije slezene.

Diferencijalna dijagnoza ruptуре slezene u postpartalnom razdoblju uključuju pretjerane postporođajne bolove, rupturu maternice, intraabdominalno krvarenje općenito te ozljede unutarnjih organa. Znakovi i simptomi teškog stanja šoka mogu imitirati simptome septičkog šoka, embolusa amnionskom tekućinom, plućnog embolusa, kardiogenog šoka te diseminirane intravaskularne koagulopatije.

1.7. Dijagnoza

Prava incidencija preoperativno postavljenih dijagnoza je nepoznata. Jedan od razloga kompliciranog postavljanja dijagnoze je nejasna etiologija same ruptуре. Učestalost točnih dijagnoza tijekom 1950-ih u različitoj literaturi kreće se između 14 i 25% (Sparkman 1958., Moore 1956.). U kasnijim mjesecima trudnoće u postavljanju dijagnoze možda najviše zbunjuje nalaz tetanije maternice, sugerirajući veliku mogućnost abrupcije posteljice. Prisutnost hematoperitoneuma i peritonealnog nadražaja može učiniti adekvatnu palpaciju maternice teškom, a i auskultaciju fetalnih srčanih zvukova nesigurnom. Albuminurija može biti prisutna i uzrokovati daljnje poteškoće u razlikovanju intraperitonealnog krvarenja zbog ruptуре slezene ili zbog abrupcije posteljice.

Dijagnoza se često teško postavlja, jer prisutnost trudnoće vodi opstetričara da se usredotoči na mogućnost ozljede maternice ili adneksa. Uobičajeni klinički simptomi i znakovi povezani s krvarenjem u trbušnu šupljinu mogu biti slabo izraženi. Kada je gubitak krvi brz i kada se izgubi velika količina krvi, sve karakteristične značajke šoka prepoznaju se bez poteškoća. Međutim, kada je gubitak krvi sporiji i kada se izgube manje količine krvi, odgovarajući abdominalni nalaz može biti prikriven.

- Paracenteza

Prije doba ultrazvuka i CT-a, paracenteza se koristila za dijagnosticiranje intraperitonealnog krvarenja. Nužnost punkcije sva četiri kvadranta trbušne šupljine istaknuli su Wright i Prigot. U 87% bolesnika s rupturom slezene u općoj populaciji u kojih je paracenteza izvedena, pronađena je krv u abdomenu (Wright i Prigot 1939.). Maughon i suradnici kritizirali su ovisnost o metodi paracenteze u postavljanju dijagnoze. Njihov argument bio je taj da lažno negativna punkcija može dovesti do odgađanja potrebne intervencije što može biti opasno po život (Maughon i sur. 1961.). U jednom slučaju, o kojem su izvijestili ovi autori, pacijent je umro jer točna dijagnoza nije postavljena zbog negativnog nalaza intraperitonealne punkcije. Ponovna paracenteza je obavezna ako na temelju simptoma kojima se pacijent prezentira postoji sumnja da je riječ o intraperitonealnom krvarenju. Prije navedeni autori, također vjeruju da incizija abdomena u sumnjivim slučajevima vrijedi više nego bilo koji broj ponovljenih paracenteza (Maughon i sur. 1961)

- Rendgenski pregled abdomena

Rendgenski pregled nije od neke značajne vrijednosti u dijagnosticiranju ruptуре slezene, iako pažljivo promatranje može ukazivati na:

- povišenje lijeve hemidijafragme
- premještanje želučane sjene prema desno
- subfrenično zasjenjenje u lijevom gornjem kvadrantu
- spuštanje lijevog dijela poprečnog debelog crijeva

Ovi znakovi su manje korisni u trećem tromjesečju trudnoće zbog fizioloških pomaka intraperitonealnih organa uslijed povećanja maternice.

- Ultrazvuk abdomena

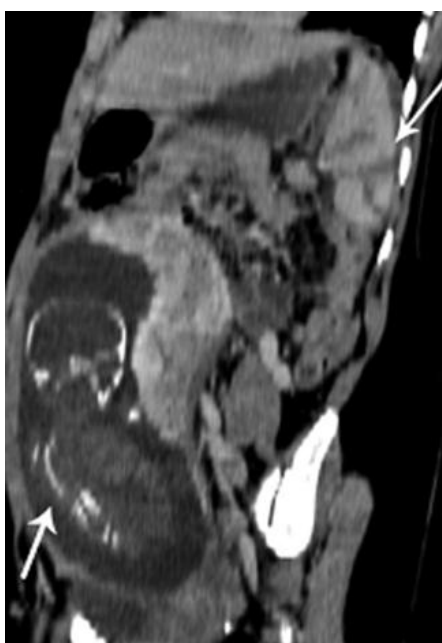
Trenutno, UZV abdomena je jeftin i praktičan način za brzo postavljanje dijagnoze intraperitonealnog nakupljanja tekućine ili hematoma, koji se može izvesti uz postelju pacijenta ili u jedinici hitne pomoći (Klinkert i sur. 1999.). Ta metoda može biti korisna u početnoj obradi pacijenta s hemodinamskom nestabilnošću i distenzijom abdomena, pogotovo ako je razmatrana mogućnost eksploracije ili ako CT nije izvediv. Slobodna tekućina u gornjem dijelu abdomena ili lijevom gornjem kvadrantu treba pobuditi sumnju na rupturu slezene (Hillemanns i sur. 1996., Herbeck i sur. 1999.).

- Angiografija

U većini slučajeva preoperativno nije poznato je li došlo do ruptуре slezene ili ruptуре aneurizme lijenalne arterije (ALA). Kod sumnje na nerupturiranu ALA, zlatni standard za postavljanje dijagnoze je arteriografija (Wagner i sur. 1997.), iako ultrazvuk i pulsirajući Doppler imaju prednost u trudnoći (Lang i sur. 2002.).

- CT abdomena

Abdominalni MSCT, posebno onaj s intravenskim kontrastom može preoperativno prikazati ALA sa ili bez ruptуре, ali se gotovo nikad ne koristi u trudnoći, kao ni angiografija. CT abdomena koristi se kada MRI nije dostupan u hitnoj obradi (Slika 1).



Slika 1. CT trudnice u 26. tjednu trudnoće prikazuje traumatsku laceraciju slezene (desna strelica) i fetus (lijeva strelica) (Puri et al. 2012.).

- Dijagnostička laparoskopija / laparotomija

Ponekad uzrok krvarenja nije preoperativno poznat, pogotovo kada je pacijentica hemodinamski nestabilna. U takvim slučajevima poželjna metoda je laparotomija.

1.8. Liječenje

Prva splenektomija zbog ruptуре slezene u trudnoći izvedena je 1898. godine (Savor 1898.). Pacijentica je preživjela te tri i pol mjeseca nakon toga rodila novorođenče u terminu.

- KONZERVATIVNI PRISTUP

Konzervativni pristup s pažljivim praćenjem hemodinamskog statusa pacijentice zagovarao se u dobro odabranim slučajevima, od kojih su većina bile rupture traumatskog podrijetla. Ne postoje kriteriji za trudne pacijentice, ali da bi pacijentica bila kandidat za neoperativno liječenje, treba biti zadovoljeno nekoliko kriterija na temelju podataka o općoj populaciji (Ochsner 2001.) :

- hemodinamska stabilnost
- odsutnost znakova nadražaja peritoneuma
- odsutnost drugih abdominalnih ozljeda koje zahtijevaju kiruršku intervenciju

Čimbenici koji predviđaju neuspjeh konzervativnih terapijskih mjera u općoj populaciji su (Ochsner 2001.) :

- otprije postojeće bolesti slezene
- osobe starije od 55 godina
- ozljede visokog stupnja
- značajan hematopritoneum
- udruživanje kontrasta (eng.contrast blush) u slezeni na CT-u (upućuje na pseudoaneurizmu)

- KIRURŠKO LIJEČENJE

Postporođajna ruptura slezene

Standardna skrb za pacijentice sa spontanom postporođajnom rupturom slezene je hitna splenektomija. Od 66 trudnica s rupturom slezene podvrgnutih splenektomiji, 63 su preživjele (preživljenje 95,4%), u usporedbi sa 100%-tnim mortalitetom u 20 pacijentica koje nisu podvrgnute splenektomiji (Denehy i sur. 1988.). Dakle, preživljenje pacijentica sa spontanom postporođajnom rupturom slezene, ovisio nekoliko čimbenika koji uključuju agresivno davanje transfuzije, ranu dijagnozu i splenektomiju.

Operativni principi

Ako je dijagnoza poznata preoperativno, treba razmotriti izvođenje medijanog ili paramedijanog vertikalnog reza kako bi se olakšao pristup i vizualizacija unutar

operacijskog polja. Problem predstavlja to što pacijenticu često prvi vidi opstetričar pa se zbog pretpostavljene zdjelične patologije najčešće kao prvi izbor napravi donji medijani rez. U 71 slučaju spontane ruptуре normalne slezene, u 75% slučajeva, koji su rezultirali splenektomijom, za otvaranje trbušne šupljine korišten je neadekvatan rez (Orloff i Peskin 1958.). U nekih pacijentica bilo je potrebno proširiti rez, a u nekih napraviti novi rez, dok je općenito operaciju bilo teško izvesti kroz prvotni rez. Dijagnoza spontane postporođajne ruptуре slezene nije se razmatrala ni u kojem od tih slučajeva preoperativno, iako nije bilo sumnje za potrebom hitne kirurške intervencije i transfuzije. Carski rez u pacijentica s intraperitonealnim krvarenjem zbog ruptуре slezene može biti koristan iz dva razloga. U nekih pacijentica ne može se poduzeti odgovarajuća operacija u slučaju ruptуре slezene sve dok se maternica ne ukloni jer veličina maternice u vrijeme termina poroda sprječava adekvatan uvid u udubinu u kojoj je smještena slezena. Drugi razlog zbog kojeg je carski rez koristan jest to što je njegovo izvođenje ponekad potrebno da bi se prevenirala intrauterina smrt uslijed hipoksije i/ili hipotenzije majke.

Laparoskopska splenektomija

Do danas su poznata dva slučaja uspješne laparoskopske operacije ruptуре slezene uzrokovane tupom traumom u žena koje su bile u 18. i 27. tjednu trudnoće (u jedne pacijentice došlo je do ruptуре dijafragme s rupturom slezene u torakalnu šupljinu). U oba slučaja operaciju su preživjeli i majka i fetus (Rolton i sur. 2009., Latic i sur. 2009.). Laparoskopski postupci su indicirani ako se ruptura prezentira rano, dok u odgođenoj prezentaciji krvni ugrušci prekrivaju operacijsko polje, što otežava odgovarajuću vizualizaciju polja te je u tom slučaju kao operacijsku metodu bolje odabrati laparotomiju. Također, laparotomija se preporuča i u hemodinamski nestabilnih pacijentica jer se u većini slučajeva tijekom izvođenja laparoskopske operacije javlja potreba za njezinom konverzijom u laparotomiju.

- **RADIOLOŠKA INTERVENCIJA**

Angiografija lijenalne arterije s istovremenom embolizacijom opisana je u općoj populaciji s uspjehom od 85% (Firstenberg i sur. 1998.). Njezina uloga u procjeni stanja i terapiji pacijentica s hematoperitoneumom još uvijek ostaje nejasna te ukoliko se trudnoća iznese do kraja, postoji rizik od štetnih posljedica ionizirajućeg zračenja za fetus.

1.9. Prognoza

Zbog niske učestalosti stanja, teško je utvrditi maternalni i fetalni ishod za svaku etiologiju zasebno. Zbog toga se ishod uglavnom prezentira za cijelu skupinu ruptura slezene.

Smrt majke često je vezana uz masivno krvarenje i pridruženi hemoragijski šok te potrošnu koagulopatiju. Barnett je 1952. godine naglasio ozbiljnost stanja s maternalnim mortalitetom u iznosu od 54% (15/28) (Barnett 1952.). Od 15 spomenutih smrti, 8 je zabilježeno prije 1880. godine. Izuzimajući navedene smrtne slučajeve, preostalih sedam smrtnih slučajeva majke dogodilo se u 20 pacijentica, što je točniji odraz rezultata u 1950-ima (maternalni mortalitet od 35%). Važnost postavljanja prave dijagnoze i rane operacije uočila se kada je zabilježeno da su od 16 pacijentica u kojih je učinjena splenektomija, samo tri umrle (19%) (Barnett 1952.). Isti postotak ukupnog maternalnog mortaliteta zabilježen je i u drugim studijama iz tog desetljeća (Sparkman 1958.). Do 1967. godine, prijavljeni ukupni maternalni mortalitet u seriji od 25 pacijentica bio je smanjen na 8% (Buchsbaum 1967.).

Hemodinamska dekompenzacija majke najčešće uzrokuje akutno smanjenje uteroplacentalnog protoka rezultirajući fetalnim distresom i u konačnici smrti fetusa (Simpson i sur. 1995.). Specifične informacije o fetalnom preživljenju su manjkave. U analizi 32 novorođenčadi do 1958. godine, fetalni mortalitet iznosio je 59% (Sparkman 1958.). Drugi autori tvrde da fetalni mortalitet iznosi 70% za sve tipove rupture slezene (Buchsbaum 1967., Barnett 1952.). U 20 prijavljenih slučajeva u engleskoj literaturi od 1958. godine, maternalni i fetalni mortalitet pri spontanoj rupturi slezene u trudnoći iznosio je 14,3% do 42,9% (Wang i sur. 2011.).

2. RUPTURA EKTOPIČNE TRUDNOĆE U SLEZENI

2.1. Definicija i klasifikacija

U oko 20 na 1000 slučajeva trudnoće, mjesto implantacije embrija ne nalazi se u šupljini maternice (ektopična trudnoća). Najčešće mjesto implantacije u izvanmaterničnoj trudnoći je jajovod (95,5%). Iako rijetko, u 1,3% ektopičnih trudnoća, jajna stanica se može implantirati u peritonealnu šupljinu (abdominalna trudnoća), izravno (primarna abdominalna trudnoća – izuzetno rijetko) ili zbog rupture jajovoda (sekundarna abdominalna trudnoća). Kriteriji za primarnu abdominalnu trudnoću (Studdiford 1942.) su :

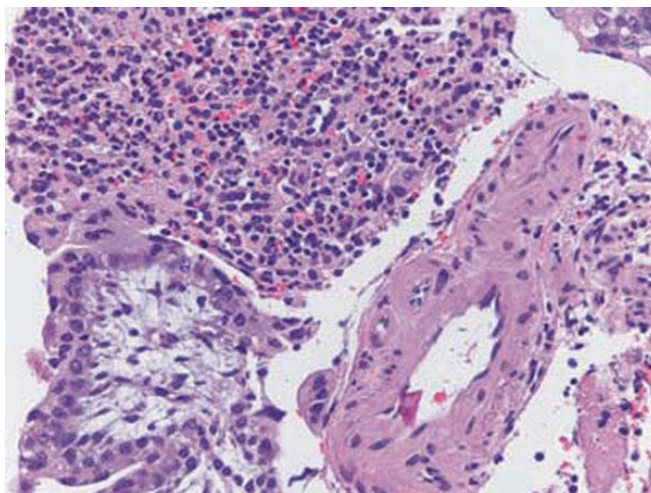
- normalni jajovodi i jajnici
- nepostojanje uteroplacentalne fistule
- trudnoća je vezana isključivo uz površinu peritoneuma i u dovoljno ranom stadiju da se može eliminirati mogućnost sekundarne implantacije nakon primarne implantacije na jajovodima

2.2. Incidencija

U literaturi postoji 13 prikaza bolesnika s primarnom trudnoćom u slezeni. Prosječna dob pacijentica bila je 29,7 godina, a raspon godina je od 24 do 41 godine (Biolchini i sur. 2010.).

2.3. Patofiziologija

Jetra i slezena su povoljne za implantaciju jer su to organi s bogatim protokom krvi i lako su dostupne oplođenoj jajnoj stanici (Kitade i sur. 2005.) (Slika 2). Međutim, one ne mogu omogućiti pričvršćenje placente, što dovodi do ruptуре organa s masivnim hematoperitoneumom ukoliko se takva trudnoća ne liječi (Tenore 2000.).



Slika 2. Histopatološki preparat tkiva slezene na kojem se vide korionske resice unutar normalnog tkiva slezene (Biolchini et al. 2010.).

2.4. Čimbenici rizika

Čimbenici rizika za nastanak abdominalne trudnoće slični su onima drugih sijela ektopične trudnoće :

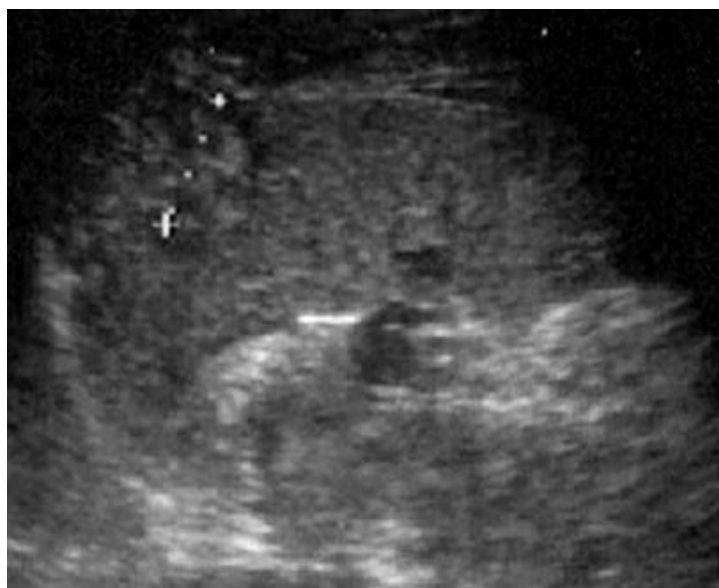- prijašnja upalna zdjelična bolest
- prijašnja ektopična trudnoća
- endometrioza
- pomoć u reprodukciji
- uterotubalna malformacija
- prijašnja operacija na jajovodima

2.5. Klinička prezentacija

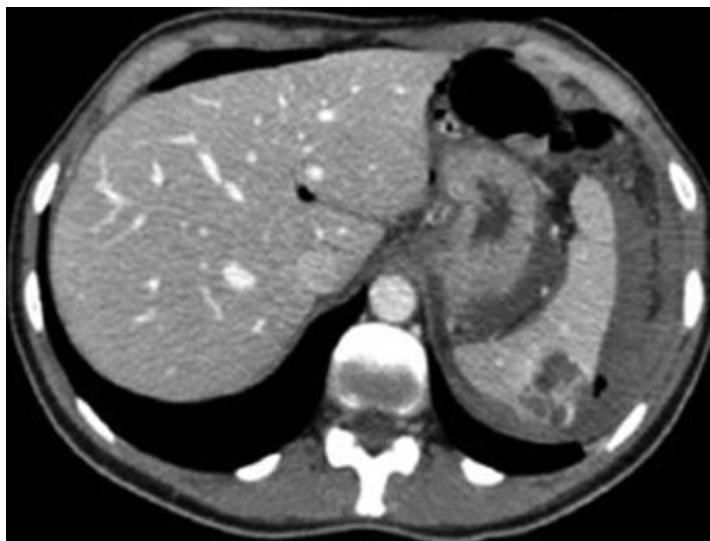Pacijentice uglavnom imaju prolongirane amenoreje. Najčešće se prezentiraju iznenadnom ili kratkotrajnom boli u trbuhu koja iradi u lijevo rame (Kehrov znak). Ovisno o težini krvarenja u trbušnu šupljinu, bol može biti lokalizirana ili difuzna. Ako je krvarenje masivno, pacijentica može upasti u hemodinamski šok s bljedilom i hladnim znojem.

2.6. Dijagnoza

U slučajevima kada se sumnja na trudnoću, treba provjeriti β HCG. U slučaju kada je koncentracija β HCG-a povišena, transvaginalnim ultrazvukom treba provjeriti status maternice i status fetusa s gestacijskom vrećicom. Ako se ultrazvukom nađe normalna veličina maternice sa zadebljanim endometrijem bez gestacijske vrećice, treba posumnjati da se radi o izvanmaterničnoj trudnoći. Ukoliko se isključi tubarna izvanmaternična trudnoća, koja je najčešća, treba napraviti transabdominalni ultrazvuk. Većina trudnoća lokalizirane su supkapsularno i imaju izgled nepravilne mase koja prelazi konture slezene (Slika 3) (Biolchini i sur. 2010.). Pojava nepravilne mase izvan kontura unutarnjeg organa abdomena treba pobuditi sumnju na izvanmaterničnu trudnoću u abdomenu (Yagil i sur. 2007.). U gotovo svih pacijentica s rupturiranom izvanmaterničnom trudnoćom u sezeni, preoperativno je postavljena dijagnoza rupturirane izvanmaternične trudnoće. U slučajevima bez hemodinamske nestabilnosti, indiciran je abdominalni CT (Slika 4).



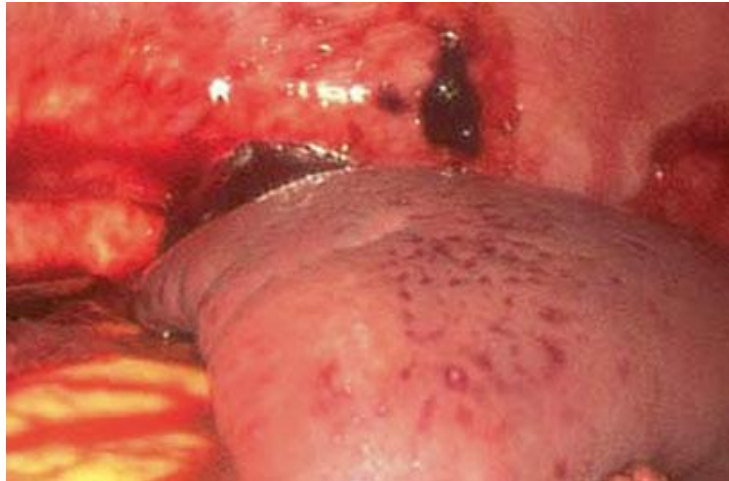
Slika 3. Abdominalni ultrazvuk prikazuje masu na gornjem polu slezene (Biolchini i sur. 2010.).



Slika 4. CT snimka prikazuje heterogenu hipervaskularna masu na gornjem polu slezene (Biolchini i sur. 2010.).

2.7. Terapija

Ponekad je teško preoperativno postaviti dijagnozu i stoga bi trebalo napraviti laparoskopiju s ciljem postavljanja dijagnoze i mogućeg liječenja (Slika 5). Treba pregledati cijelu trbušnu šupljinu i pokušati odstraniti izvanmaterničnu trudnoću, posebno u slučaju pravovremene dijagnoze. Uspješno hitno laparoskopsko liječenje abdominalne trudnoće povezano s opsežnim hematopritoneumom prijavljeno je u dva slučaja (Biolchini i sur. 2010., Yagil i sur. 2007). To pokazuje da hematoperitoneum u abdominalnoj trudnoći može biti tretiran laparoskopski i da konverzija u laparotomiju možda nije potrebna, barem ne u slučaju izvanmaternične trudnoće u slezeni, osobito ako je dijagnoza postavljena u ranom tijeku krvarenja. Inače, potrebno je izvesti medijanu laparotomiju za vizualizaciju sva četiri kvadranta abdomena i za jednostavnije izvođenje operacije.



Slika 5. Slika prikazuje hemoragijsku leziju na gornjem polu slezene u tijeku laparoskopske operacije (Biolchini i sur. 2010.).

3. SPONTANA RUPTURA ANEURIZME LIJENALNE ARTERIJE

3.1. Incidencija

- Incidencija u općoj populaciji

Aneurizma lijenalne arterije (ALA) najčešća je (60%) od svih aneurizmi visceralnih arterija. Više od 50% ruptura aneurizmi u žena ispod 40 godina povezane su s trudnoćom, a najčešće zahvaćene arterije su aorta, cerebralne arterije, lijenalna arterija, bubrežna arterija, koronarne arterije i arterije jajnika (Barrett 1982.). Učestalost ALA je nepoznata jer je većina ALA manja od 2 cm te ostaje asimptomatska i uglavnom se susreće kao slučajan nalaz pri obdukciji (Lang i sur. 2002.). Incidencija ALA u serijama obdukcijskih izvješća kreće se u rasponu od 0.01 do 10.4 % (Lowry i sur. 1986., Selo-Ojeme i Welch 2003.), iako je u jednoj seriji od 28 512 uzastopnih obdukcija izvršenih u Mayo klinici od 1911. do 1957., incidencija iznosila 0.16% (Sheps 1958.). Vrlo je vjerojatno da podatci koji se navode u većini serija obdukcija predstavljaju podcijenjene vrijednosti, budući da je aneurizme teško dijagnosticirati, osim ako se njihova nazočnost posebno ne traži. Sve češće, aneurizme se otkrivaju slučajno u tijeku korištenja sofisticiranih slikovnih metoda za dijagnosticiranje stanja i bolesti nevezanih uz aneurizme.

- Incidencija rupture ALA

Glavna komplikacija ALA je ruptura, a rizik o kojem izvještavaju u literaturi varira od 3 do 9.6% (Salo i sur. 1986., Messina i Shanley 1997.). Do danas je u literaturi opisano više od 400 slučajeva rupture ALA, s udjelom od 20 do 50% njih tijekom trudnoće. Sherlock i Learmonth su 1942. ustvrdili da se ALA najčešće dijagnosticira u trudnoći, pripisujući to činjenici da žene čine većinu opće populacije (Sherlock i Learmonth 1942.). Ova pojava je naročito zanimljiva pošto su aneurizme na svim ostalim uobičajenim mjestima nedvojbeno učestalije u muškaraca (Bedford i Lodge 1960., Kalko i sur. 2007.).

ALA su najčešće u općoj populaciji, s učestalošću oko 60%. Među visceralnim aneurizmama, ALA je najčešća (95%) u mladih gravidnih žena, a veći broj dijagnoza se postavlja tijekom trudnoće, često zbog rupture aneurizme. 65 % ALA se manifestira u trudnica i 50% ih rupturira tijekom trudnoće (Khurana i Spinello 2013.). Kada se promatra samo skupina žena reproduktivne dobi incidencija ALA raste do 53% (Owens i Coffey 1953.).

- Raspodijela tijekom trudnoće

Znatan postotak žena je trudno u vrijeme postavljanja dijagnoze, vjerojatno zahvaljujući češćoj upotrebi ultrazvuka tijekom trudnoće i korištenju slikovnih metoda visoke rezolucije (Mattar i Lumsden 1995.). Sheehan i Falkiner su 1948. istaknuli da 56% žena koje su pretrpjele rupturu ALA su bile trudne te u njihovom posljednjem trimestru trudnoće. Incidencija rupture ALA tijekom trudnoće je sljedeća (Messina i Shanley 1997., O'Grady i sur. 1977.) :

Prvo do treće tromjesečje	12%
Treće tromjesečje	69%
Porod	13%
Babinje	6%

- Incidencija pseudoaneurizme lijenalne arterije

Za razliku od ALA, pseudoaneurizma lijenalne arterije još je rjeđa. U velikoj seriji u klinici Mayo, tijekom 18 godina prikupljeno je deset slučajeva pseudoaneurizmi lijenalne arterije (Tessier i sur.). Do danas, u engleskoj literaturi izvješteno je o manje od 200 slučajeva u općoj populaciji.

3.2. Čimbenici rizika

Postoje dvije različite vrste rupture lijenalne arterije. Jedna od njih je spontana ruptura gdje se u podlozi ne može naći patologija lijenalne arterije, a druga je spontana ruptura ALA. Za prave ALA misli se da su povezane s brojnim stanjima, a najčešćim stanjima koje čine podlogu nastanka se smatraju trudnoća i portalna hipertenzija (Selo-Ojeme i Welch 2003., Dave i sur. 2000., English 1993.). Još jedno od povezanih stanja može biti i esencijalna hipertenzija. Rana izvješća o ALA sugeriraju da rizik rupture iznosi 10% (Busuttill i Brin 1980.), međutim, noviji podatci ukazuju na stope rupture bliže 2-3% (Trastek i sur. 1982.). U trenutku rupture u većine pacijenata veličina ALA je obično preko 2,5 cm (Salo i sur. 1986.), međutim izvješteno je i o rupturama manjih aneurizmi (Salo i sur. 1986., de Vries i sur.1982., Trastek i sur. 1982.).

SPONTANA RUPTURA LIJENALNE ARTERIJE ILI VENE – Slučajevi spontane rupture normalne arterije (ili vene) slezene povezani su s rizičnim faktorima kao što su dugogodišnja ciroza jetre s portalnom hipertenzijom (Pyrah i sur. 1929.). Također,

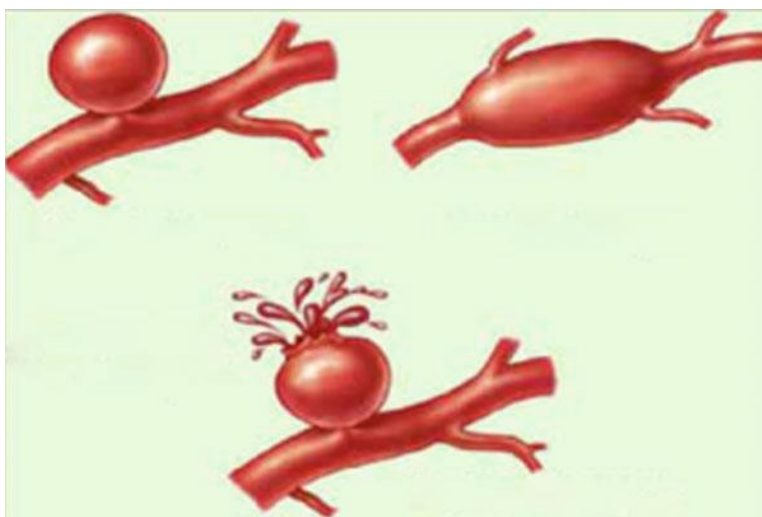
dugotrajna esencijalna hipertenzija može biti potpomažući čimbenik za nastanak rupture (Baird 1973., Shepard i Foster 1961.).

SPONTANA RUPTURA ANEURIZME LIJENALNE ARTERIJE – Gotovo svi slučajevi rupture ALA u trudnoći dogodili su se tijekom trećeg trimestra (Abbas i sur. 2002.). Stoga je očito da anamnestički podatak o trudnoći povećava rizik rupture ALA. Osim kasnog stadija trudnoće, ostali faktori rizika uključuju portalnu hipertenziju (Barrett i Caldwell 1981.), aterosklerozu, kongenitalne abnormalnosti krvnih žila, nasljedne poremećaje vaskularnog i vezivnog tkiva (fibrodisplazija medije), vaskularnu traumu, upalne procese i degenerativne bolesti arterija (Messina i Shanley 1997.). Premda je prosječni broj dotadašnjih trudnoća u žena u kojih se dogodila ruptura iznosio 4,5 (Stanley i Fry 1974.), postoje zabilježeni slučajevi rupture i u prvorotkinja (Czekelius i sur. 1990.). Visoki krvni tlak, kao u preeklampsiji ili eklampsiji, osobito za vrijeme poroda je predisponirajući čimbenik za rupturu ALA (Toes 1956.).

3.3. Patofiziologija

Mehanizmi koji su uključeni u nastanak ovog vaskularnog defekta i dalje ostaju nejasni. Različite teorije bile su predložene za objašnjenje ove pojave, uglavnom uzimajući u obzir hemodinamske i hormonalne promjene u kasnijem stadiju trudnoće. Iako rizik od rupture većinom postoji u trećem trimestru trudnoće (Parangi i sur. 2007.), do danas su u literaturi objavljena samo dva slučaja rupture ALA u prvom tromjesečju (Groussolles i sur. 2011., Chookun i sur. 2009.). Čini se da je jedan od mehanizama koji promiče krvožilni defekt u lijenalnoj arteriji tijekom kasnijeg stadija trudnoće, povišenje koncentracije cirkulirajućih estrogena i progesterona tijekom trudnoće (Dave i sur. 2000.). Povišenje koncentracije tih hormona povezano je s poticanjem različitih strukturnih promjena u arterijama, kao što je prekid unutarnje elastične lamine, fragmentacija elastičnih vlakana, degeneracija glatkih mišićnih vlakana i poremećaj formiranja vlakana elastina (Sadat i sur. 2008.). Osim toga, čini se da povišena razina relaksina tijekom trećeg tromjesečja trudnoće može utjecati na elastičnost stijenke lijenalne arterije (Nincheri Kunz i sur. 2003.) i vjerojatno može oslabiti arterijsku stijenku (Mattar i Lumsden 1995., Holdsworth i Gunn 1992., Macfarlane i Thorbjarnarson 1966.). Ova pojava je naročito izražena u slučaju višerotkinja, gdje ponovljena izloženost tim hormonalnim promjenama može objasniti povećanu učestalost rupture ALA u toj skupini žena. Također se pretpostavlja da su hemodinamske promjene koje se javljaju u kasnijem

stadiju trudnoće uključene u etiologiju rupture ALA tijekom tog razdoblja. Tako povećana veličina maternice ima sklonost komprimiranju aorte i ilijačnih arterija što rezultira pojačanim protokom kroz lijenalnu arteriju i stvara rizik za razvoj rupture ALA. Štoviše, porast volumena krvi i minutnog volumena zajedno s relativnom portalnom kongestijom svakako doprinose formiranju ALA (Parangi i sur. 2007.). Istraživanja tijekom posljednjeg desetljeća, rasvijetlila su činjenicu da je stijenka žila u trajnom stanju samoodržavanja i samoregulacije, uključujući remodeliranje koje se javlja kao odgovor na hemodinamski stres. Pretpostavlja se da remodeliranje stijenke žile uzrokuje slične histološke lezije neovisno o patogenim čimbenicima (Lelong i Logak 2004.). Postoje dva osnovna tipa aneurizmi slezene, a to su sakularna i fuziformna (Slika 6).



Slika 6. Slika prikazuje tipove aneurizmi lijenalne arterije (Dhinakar 2011).

3.4. Klinička prezentacija

Osim asimptomatskih ALA, slučajno pronađenih tijekom trudnoće, postoje dvije vrste kliničke prezentacije, ovisno o tome je li ALA samo simptomatska ili je u pitanju prava ruptura.

RUPTURIRANA ANEURIZMA LIJENALNE ARTERIJE – Ova ruptura može se dogoditi naglo ili u dvije faze, što se događa u 20 – 25% slučajeva (de Vries i sur. 1982., O'Grady i sur. 1977., Trastek i sur. 1982.). U pogledu kliničkih manifestacija, ruptura ALA nedvojbeno se prezentira kao akutni abdomen. U ranoj fazi ruptуре može se naći difuzna osjetljivost u gornjem abdomenu, u lijevom hipohondriju ili nad fundusom maternice, praćena povraćanjem i u težim slučajevima, poremećajem vitalnih znakova koji su

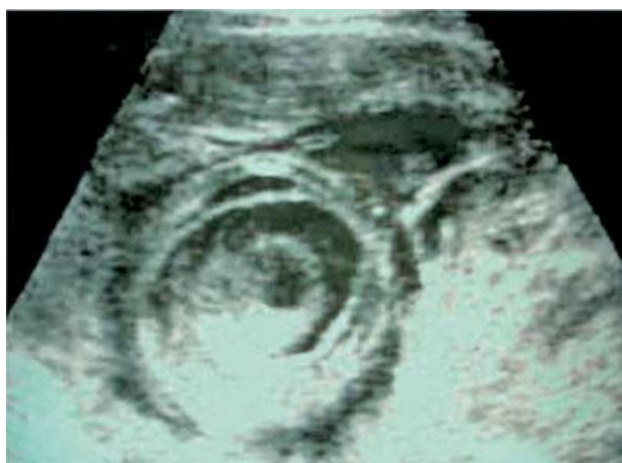kompatibilni s razvojem hemodinamskog šoka. Fizički tijek se može sastojati od jedne faze, vodeći do dramatičnog kolapsa kao posljedice nemogućnosti samozaustavljanja krvarenja ili se može prezentirati u dva vremena, kada se stvore ugrušci koji blokiraju foramen Winslow te na taj način dovedu do inicijalne tamponade krvarenja u manjoj vrećici (Nincheri Kunz i sur. 2003.). U tih pacijenata, krvarenje u manjoj vrećici može uzrokovati bol i prolaznu hipotenziju. Postupno povišenje tlaka u manjoj vrećici praćeno je iznenadnom rupturom u veću vrećicu, vodeći do masovnog intraperitonealnog krvarenja i šoka zbog čega pacijent kolabira. Početna faza u kojoj krvarenje ostaje ograničeno na manju vrećicu pruža ključno vrijeme za postavljanje dijagnoze i pripremu intervencije (Macfarlane i Thorbjarnarson 1966.). Takozvano „sentinel“ razdoblje između početnog i kasnijeg krvarenja može potrajati negdje između 6 i 96 sati. Ova pojava „dvostrukih ruptura“ nalazi se u 25% prijavljenih slučajeva (Lowry i sur. 1986., Caillouette i Merchant 1993.). Ruptura obično uzrokuje akutnu jednostranu bol u lijevom dijelu abdomena koja može isijavati u leđa, bok i subskapularnu regiju te može uzrokovati šok, distenziju abdomena i smrt. U jednoj seriji slučajeva, u općoj populaciji učestalosti pojedinih mjesta rupture bile su raspoređene na način: 38% u peritonealnu šupljinu, 10% u želudac, 7% u debelo crijevo, 4% u gušteraču i 2% u lijenalnu venu (Owens i Coffey 1953.).

SIMPTOMATSKA (NERUPTURIRANA) ANEURIZMA LIJENALNE ARTERIJE –
Simptomi nerupturirane ALA su promjenjivi i mogu posve nedostajati. Može se javiti bol nalik na kolike u lijevom epigastriju ili hipohondriju koja se karakteristično pojačava u naporu ili prilikom promjene položaja (Pasternack i Shaw 1939.). Također mogu postojati i simptomi od strane želuca, žučnog mjehura ili debelog crijeva. Palpacijom se može osjetiti periumbilikalna pulsirajuća masa ili auskultacijom čuti sistolički šum. Međutim, nema fizičkih znakova koji bi pouzdano ukazivali na prisutnost ALA (Mattar i Lumsden 1995.).

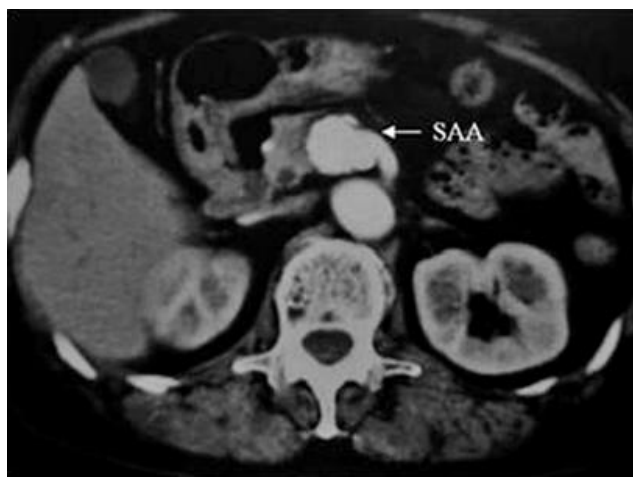
3.5. Dijagnoza

Ključ za učinkovito liječenje rupture ALA je postavljena klinička sumnja, u kombinaciji s točnom primjenom dostupnih dijagnostičkih metoda, naročito ultrazvuka abdomena i angiografije, ukoliko to hemodinamsko stanje pacijentice dopušta. ALA treba uzeti u obzir kao moguću dijagnozu kada se susretnemo s hemoragijskim šokom u trudnice bez prisutnog ginekološkog krvarenja (Chaichian i sur. 2006., Tsokos i sur. 2005.). Prva preoperativna dijagnoza na temelju šuma i pulsirajuće mase na fluoroskopiji postavljena je 1920.godine (Högler 1920.). Također, među jednim od prvih preoperativno postavljenih dijagnoza u općoj populaciji nalazi se i slučaj u kojem je dijagnoza

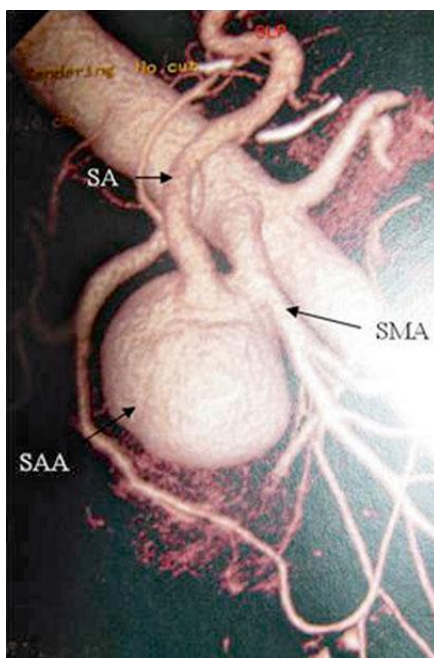
postavljena samo na temelju rendgenskog pregleda (Lindboe 1932). Skrining lijenalne arterije abdominalnim ultrazvukom i Dopplerom treba razmotriti individualno trudnih pacijentica s predisponirajućim faktorima kao što su hipertenzija, multiparitet te bolesti jetara i gušterače (Slika 7). Međutim, točnost ultrazvuka je ograničena i ovisna o iskustvu operatera, debljini bolesnika, sjeni plina u crijevima i arteriosklerozi (Derchi i sur. 1984., Lin i sur. 1999.). Vjerojatnost propusta manjih lezija je također vrlo visoka zbog ograničene prostorne rezolucije ultrazvuka (Pilleul i Beuf 2004., Agrawal i sur. 2007.). Iako to nije prva linija dijagnostičkih metoda za otkrivanje ALA, rendgenska snimka abdomena koja se izvodi zbog neke druge abdominalne patologije može otkriti kalcificiranu ALA kao karakteristični kalcificirani prsten sa središnjom prozirnomo zonom lijevo od tijela prvog lumbalnog kralješka (Parangi i sur. 2007.). CT abdomena s intravenskim kontrastom može prikazati abdominalnu aortu s njezinim ograncima te tako prikazati i ALA (Slika 8). MRA abdominalne aorte i njezinih ogranaka također može otkriti nazočnost ALA (Slika 9).



Slika 7. Abdominalni ultrazvuk prikazuje rupturiranu ALA s okolnim ugrušcima (Dhinakar 2011.).



Slika 8. Abdominalni CT s intravenskim kontrastom prikazuje nerupturiranu sakularnu ALA (Guillaumon i Chaim 2009.).



Slika 9. MRA abdomena prikazuje sakularnu ALA (Guillaumon i Chaim 2009.).

3.6. Diferencijalna dijagnoza

Postoje četiri slučaja ALA koja su se prezentirala u prvom tromjesečju trudnoće što tada čini ektopičnu trudnoću mogućom diferencijalnom dijagnozom (Groussolles i sur. 2011., Chookun i sur. 2009., Veschambre i sur. 1993., Pavlis i sur. 2012.). Približno 70% slučajeva ALA se najprije dijagnosticira kao ruptura maternice (Barrett i sur. 1982.). Zbog lokalizacije ALA, cistu ili pseudocistu gušterače također treba uzeti u obzir prilikom

razmatranja diferencijalne dijagnoze. Ciste i presudociste su češće u bolesnika koji u svojoj anamnezi imaju podatak o preboljelom pankreatitisu. Serozni cistadenom treba također razmatrati kao moguću dijagnozu, ali se on uglavnom pojavljuje u sedmom desetljeću života (Sarr i sur. 2001., Civello i sur. 1996.).

3.7. Liječenje

RUPTURIRANA ALA – U pogledu mogućnosti intervencije, osim potrebe za inicijalnom agresivnom reanimacijom, najrealniju mogućnost liječenja predstavlja embolizacija aneurizme ili hitan kirurški zahvat s podvezivanjem rupturirane aneurizme uz moguću splenektomiju (Parangi i sur. 2007., Nincheri Kunz i sur. 2003.). Liječenje rupture ALA zahtijeva agresivan kirurški pristup. Postupci koji su opisani u kirurškom liječenju jesu resekcija aneurizme sa splenektomijom ili distalna pankreatektomija sa splenektomijom te podvezivanjem lijenalne arterije proksimalno i distalno ili samo resekcija aneurizme s poštedom slezene (Barrett i sur. 1982., Holdsworth i Gunn 1992.). Poštediti slezenu je poželjan, ali obično teško izvediv zahvat u hitnim slučajevima s rupturiranom ALA (Herbeck i sur. 1999., Holdsworth i Gunn 1992.). Za liječenje pseudoaneurizmi i nerupturiranih pravih aneurizmi kao primjenjivane metode opisane su angiografija i embolizacija (Holdsworth i Gunn 1992.). Učinkovito rano liječenje u visokorizičnih pacijentica može biti arterijska embolizacija zavojnicama (Bedford i Lodge 1960., Macfarlane i Thorbjarnarson 1966.).

SIMPTOMATSKA/NERUPTURIRANA ALA – Liječenje nerupturirane aneurizme je kontroverznije, premda se elektivna resekcija ALA pronađenih u trudnica i žena u reproduktivnoj dobi preporuča ako je ALA veća od 2 cm (Selo-Ojeme i Welch 2003., Abbas i sur. 2002., Trastek i sur. 1982.). Kirurške mogućnosti liječenja uključuju resekciju aneurizme, sa ili bez splenektomije, putem laparotomije ili laparoskopije. Aneurizme smještene u proksimalnoj ili srednjoj trećini lijenalne arterije mogu biti tretirane jednostavnom ekscizijom s podvezivanjem arterije proksimalno i distalno te očuvanjem slezene. Resekcija sa splenektomijom se najčešće izvodi kada su aneurizme smještene u distalnoj trećini arterije, što je nažalost slučaj u 70% pacijenata s portalnom hipertenzijom (Stanley i Fry 1974., Puttini i sur. 1982.). Endovaskularne radiološke tehnike koje se također koriste u općoj populaciji uključuju transkateteralnu embolizaciju i perkutanu angiografsku embolizaciju (Kokkalera i sur. 2006.) te se mogu koristiti u postpartalnom razdoblju. Postembolizacijski sindrom i infarkti su česti događaji (30%), ali redovito se

rješavaju bez posljedica. Gestacijska dob fetusa je važan parametar pri postavljanju indikacije za primjenu ove metode u trudnoći.

3.8. Prognoza

U slučajevima o kojima je izvješteno 1947. godine, ruptura ALA bila je fatalna u 93.3% (14/15) trudnica (Cosgrove i sur. 1947.). U drugih 30 slučajeva rupture tijekom trudnoće, samo su dvije pacijentice preživjele, čineći isti maternalni mortalitet od 93.3% (Poidevin 1955.). Rano razmatranje i dijagnoza rupturirane ALA značajno povećava šanse za preživljenje i za majku i za fetus. U Australiji, u 30 godina (1967-1999) zabilježene su samo četiri smrti majke zbog rupture ALA (Slaytor i sur. 2004.). Za usporedbu, u Velikoj Britaniji u razdoblju od 1988. do 2002. bilo je sedam definitivnih (i jedan mogući) slučaj rupture ALA (Selo-Ojeme i Welch 2003.), a u desetogodišnjem pregledu maternalnog mortaliteta u Singapuru niti jedan slučaj ALA nije zabilježen (Lau 2002.). Ostali pregledi iz Sjeverne Amerike potvrđuju niski mortalitet entiteta (Prahlow i Barnard 2004.). U općoj populaciji postoji oko 400 pojedinačnih izvještaja u literaturi, s ukupnom stopom smrtnosti od 25% (Selo-Ojeme i Welch 2003.). Približno 25% uključuje trudnice i u toj grupi mortalitet je nerazmjerno veći od 75% za majke, a stopa fetalnog mortaliteta približava se 95% (Caillouette i Merchant 1993.). Literatura danas sadrži više od 100 slučajeva rupturirane ALA u trudnoći, ali samo 16 slučajeva preživljavanja i majke i fetusa (Selo-Ojeme i Welch 2003.), naglašavajući potrebu za neposrednom intervencijom. Literatura sugerira da su trudnice obično mlađe i imaju manje priraslica od prethodnih operacije u odnosu na opću populaciju, stoga se ruptura događa gotovo isključivo u slobodnu trbušnu šupljinu (Dave i sur. 2000.).

U ranoj trudnoći, kada kliničari uglavnom ne očekuju rupturu ALA, opisana su tri slučaja rupture (Pavlis i sur. 2012.) sa smrtnim ishodom majke zbog srčanog aresta tijekom ranog postoperativnog razdoblja (Groussolles i sur. 2011., Chookun i sur. 2009.).

4. SPONTANA RUPTURA ANEURIZME LIJENALNE VENE

4.1. Povijest i incidencija

Aneurizme portalnog sustava mogu se podijeliti u dvije skupine: ekstrahepatičke i intrahepatičke. Aneurizma lijenalne vene (ALV) je prava aneurizma i pripada u skupinu ekstrahepatičkih aneurizmi. Od 1953. godine, kada je opisan prvi slučaj ALV (Lowenthal i Jacob 1953.), u engleskoj literaturi opisano je manje od 50 slučajeva aneurizmi portalnog sustava i samo 8 slučajeva ruptur ALV koje se nisu dogodile u trudnih žena. Tih osam pacijenata sa ALV uključivalo je pet žena i tri muškarca, prosječne dobi 50 godina (Soo i sur. 1991.). Do 1961. godine postojale su samo dvije reference o spontanoj rupturi lijenalne vene u općoj populaciji (Pyrah i sur. 1927., Safioleas i sur. 2006.) i dva spontana slučaja ruptur u trudnoći (Baird 1973., Shepard i Foster 1962.). Ruptura u trudnoći prvi put je opisana 1959. godine (Rahn i Steffen 1959.). Ruptura lijenalne vene obično se javlja tijekom trećeg tromjesečja, dok je ruptura lijenalne arterije opisana u bilo kojem razdoblju trudnoće, od prvog tromjesečja pa sve do babinja. Postoji objavljen samo jedan slučaj ruptur ALV neposredno nakon poroda (Parpaglioni i sur. 2009.). Unatoč razlici u učestalosti, ALA i ALV, imaju brojne zajedničke etiološke čimbenike, simptome, klinički tijek, komplikacije i terapiju.

4.2. Etiologija

Podrijetlo ruptur u trudnoći, zbog vaskularne patologije, može biti hormonalno, genetsko, trombotično ili mehaničko. Etiologija aneurizmi slezene je spekulativna i može uključivati kongenitalne uzroke kao što su lokalne nepravilnosti vezivnog i elastičnog tkiva (Madhavan i sur. 1998., Wheelock 1982.). Aneurizma također može biti i stečena, nastala uslijed traume, upale, portalne hipertenzije (Puder 1961., Friebe 1962.) ili ciroze (Almgren i Bowald 1983.). Aneurizme slezene češće su u višerotkinja, stoga je moguće da trudnoća može utjecati na njihov razvoj zbog hemodinamskih promjena i povišene koncentracije progesterona (Stanley i Fry 1974.). Fiziološko povećanje volumena krvi i minutnog volumena srca tijekom trudnoće može dovesti do portalne kongestije i arteriovenskog šanta u slezeni što zajedno s vazodilatacijom induciranom progesteronom i slabošću stijenke krvnih žila može pogodovati nastanku aneurizme. Nedavne studije pokazale su da promjena elastičnih vlakana unutarnje elastične lamine i fibrodisplazija medijalne

lamine stijenke krvnih žila mogu biti posljedica hormonalnih promjena u trudnoći. Ti se faktori mogu kumulirati, objašnjavajući porast učestalosti rupture krvnih žila slezene s porastom broja trudnoća (Barrett i sur. 1982.). Etiologija ALV u negravidnih žena uključuje portalnu hipertenziju i cirozu jetara (Shirohara i sur. 1996.), kroničnu upalu gušterače (Shimoda i sur. 2003.) i slabost stijenke krvnih žila (Torres i sur. 1999.). Ruptura lijenalne vene tijekom trudnoće je povezana s akutnom nekrozom gušterače koja uzrokuje eroziju lijenalne vene, akutnom upalom stijenke krvnih žila (Shepard i Foster 1961.) i rupturiranjem ALA u lijenalnu venu (Murray i sur. 1961., Régent i sur. 1977.). U nekim slučajevima etiologija ostaje nepoznata i ruptura lijenalne vene se označava kao „spontana“ uzimajući u obzir izostanak očite traume ili bolesti.

4.3. Čimbenici rizika

Postoje samo dva slučaja spontane rupture normalne lijenalne vene u trudnoći. U jednom slučaju pacijentica se oporavila. Makroskopski i mikroskopski nije bilo vidljivih specifičnih patoloških lezija u slezeni. Postojala je perforacija jedne grane lijenalne vene u hilumu slezene bez ikakve patologije u podlozi (Shepard i Foster 1961.). Mehanički čimbenici, kao što je torzija slezene, mogu uzrokovati rupturu lijenalne vene (Seah i Tan 1964.).

4.4. Patofiziologija

CIROZA U NEGRAVIDNIH ŽENA

ALV je bila povezana s portalnom hipertenzijom i cirozom jetre u četiri od osam pacijentica koje nisu bile trudne. Patogenetski mehanizam rupture lijenalne vene može biti podržan s tri klinička zapažanja :

a) Splenomegalija u cirozi jetara nije uzrokovana samo portalnom kongestijom već je uglavnom posljedica hiperplazije i fibroze tkiva. Povećanje veličine slezene praćeno je povećanjem protoka krvi kroz slezenu, što sudjeluje u razvoju portalne hipertenzije, aktivno preopterećujući portalni sustav (Bolognesi i sur. 2002.).

b) Povećan otpor u portalnom krvotoku je primarni faktor u patofiziologiji portalne hipertenzije i uglavnom je određen morfološkim promjenama koje se zbivaju u

kroničnim bolestima jetara. Prijenos povećanog protoka krvi i tlaka na lijenalnu venu može dovesti do progresivne dilatacije i slabosti stijenke vene.

c) Portalna hipertenzija u uznapredovaloj cirozi karakterizirana je porastom koncentracije vazoaktivnih medijatora kao što su prostaglandini, dušikov oksid i serotonin, koji mogu uzrokovati strukturne i funkcionalne promjene u splenoportalnom venskom sustavu (Tahan i sur. 2003., Birney i sur. 2000.).

Nadalje, smanjenje veličine aneurizme povezano je sa smanjenjem protoka venske krvi kroz slezenu (Tolgonay i sur. 1998.). Ta zapažanja ukazuju na to da trajni zastoj u protoku krvi unutar portalnog sustava može imati važnu ulogu u razvoju ALV.

HEMODINAMSKE I HORMONALNE PROMJENE U TRUDNOĆI

Povećanje minutnog volumena i ukupnog volumena krvi, što se obično javlja u kasnijim mjesecima trudnoće, važan su čimbenik u gomilanju vaskularnih incidenata (Barrett i sur. 1982.). Za estrogene se vjeruje da čine stijenke kapilara krhkima, a progesteron je odgovoran za proširenje venskog sustava (Descamps i sur. 2000.). Čini se da su u patogenetski mehanizam uključeni povećanje volumena krvi, hipertrofija ili dilatacija vena te promjene u venskom tlaku (Madhavan i sur. 1998., Sarmah i Sokhi 1984.). Hemodinamske i hormonalne promjene mogu biti uzrok vaskularnih promjena koje mogu izazvati slabljenje stijenke vena.

MEHANIČKI ČIMBENICI

Torzija slezene u općoj populaciji koja vodi rupturi lijenalne vene je rijetka i povezana je s visokom smrtnošću (Seah i Tan 1963., Sarmah i Sokhi 1984.).

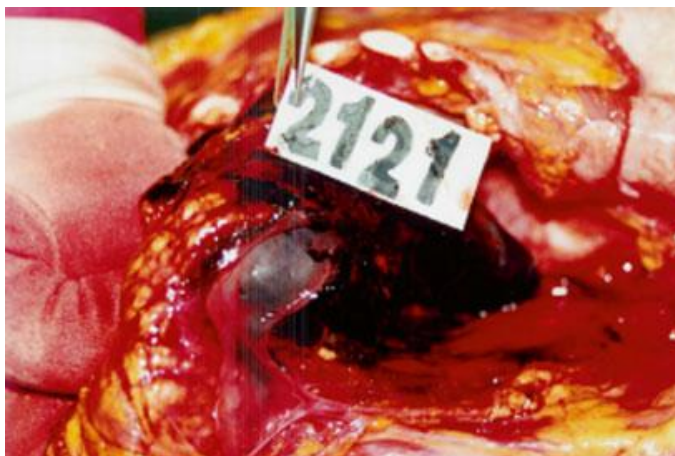4.5. Klinička prezentacija

Abdominalne aneurizme vena, uključujući ALV, obično su slučajan nalaz. Međutim, 75% negravidnih pacijentica imalo je kliničke tegobe. Pedeset posto pacijentica imalo je bolove u trbuhu i sve su imale osjećaj napuhanosti te poremećaj jetrene funkcije. Jedna pacijentica prezentirala se stanjem šoka s intraabdominalnim krvarenjem. Sličnost između spontane perforacije lijenalne vene i perforacije ALA je upečatljiva u mnogim aspektima. Neke od zajedničkih karakteristika u oba stanja odnose se na simptome, znakove, lucidni interval ublažavanja simptoma bolesti, pojavu u kasnoj trudnoći i terapijske indikacije (Pyrah i sur. 1929.). Ovisno o mehanizmu, opsegu i lokalizaciji rupture lijenalne vene,

težina krvarenja može biti promijenjiva. Ukoliko je riječ o teškom krvarenju, bol u gornjem abdomenu i mučnina su praćeni kolapsom. Pacijentica se obično oporavlja nakon nekoliko minuta, ali abdominalna bol se nastavlja. Bol može biti prisutna na vrhu lijevog (Kehrov znak) ili oba ramena (Shepard i Foster 1961.). Ako je krvarenje sporije ili pacijentica dođe u bolnicu u ranoj fazi krvarenja, u kliničkoj slici se ne javlja kolaps (Seah i Tan 1964.).

4.6. Dijagnoza

Angiografija je metoda izbora za dijagnosticiranje visceralne aneurizme i rupture ako je pacijentica hemodinamski stabilna. Također, u hemodinamski stabilnih pacijentica, za postavljanje ispravne dijagnoze može nam poslužiti i CT abdomena s intravenskim kontrastom (Ufberg i sur. 2003., D'Ambrosio i sur. 2003.). U pojedinim slučajevima dijagnoza se postavlja intraoperativno ili nažalost tijekom obdukcije (Slika 10) (Turan i sur. 2007.).



Slika 10. Hematom i spontana ruptura u lijenalnoj veni prilikom obdukcije 28-godišnje žene u petom mjesecu trudnoće (Turan i sur. 2007.).

4.7. Terapija

Prirodni tijek nerupturirane ALV je neizvjestan. Dakle, kada je riječ o asimptomatskim pacijentima u općoj populaciji, liječenje je kontroverzno. Kako bi se izbjegla opasnost od nastanka rupture, predlaže se redovito praćenje pacijenata u kojih postoje lezije veličine 1-2 cm. Za praćenje takvih pacijenata korisne metode su CT

abdomena, MRI abdomena ili abdominalni color Doppler ultrazvuk. Ako je prisutna upala, kao što je stanje kod pridruženog kroničnog pankreatitisa, svaku ALV treba liječiti kirurški jer je ruptura moguća bez obzira na veličinu promjera aneurizme (Shimoda i sur. 2003.). U trudnoći se preporučuje čak i najmanju ALV tretirati kirurški (Parpaglioni i sur. 2009.). Zbog već postojećih oštećenja na stijenci vene, rekonstrukciju vene treba izbjegavati. Odgovarajući postupci su kontrola krvarenja, podvezivanje vene, pedantna hemostaza i splenektomija. Dugo se zagovarala splenektomija za ispravljanje pancitopenije, što je rezultat hipersplenizma povezanog s portalnom hipertenzijom u pacijenata s cirozom. Međutim, iako takva intervencija može popraviti hematološku sliku, treba napomenuti da to rijetko mijenja tijek osnovne bolesti. Standardna metoda liječenja rupture ALV ostaje hitna operacija, koja omogućuje resekciju ALV, distalnu pankreatektomiju, splenektomiju i splenorenalni šant (Torres i sur. 1999.).

4.8. Prognoza

Teško je raspravljati o prognozi na temelju nekoliko pacijentica s rupturom lijenalne vene tijekom trudnoće. Vjerojatno zbog sporijeg krvarenja nego kod rupture ALA, prognoza bi mogla biti bolja.

5. TORZIJA SLEZENE

5.1. Povijest i incidencija

Torzija slezene je izuzetno rijetka komplikacija u trudnoći. Prva uspješna splenektomija nakon torzije slezene izvedena je 1907. godine (Meek 1907.).

5.2. Etiopatogeneza

Torzija slezene komplikacija je pokretne slezene, rijetkog stanja koje je karakterizirano povećanom mobilnošću slezene zbog odsutnosti ili labavosti suspenzornih ligamenata, što se može prezentirati kao akutni abdomen kada se slezena okrene oko svoje peteljke (Alimoglu i sur. 2004). Slučajevi torzije pokretne slezene prijavljeni su u stanjima kao što su abdominalna trauma, splenomegalija, nespecifična mlohavost trbušnih mišića te labavost uzrokovana hormonalnim promjenama u trudnoći (Swischuk i sur. 1993.). Kao predisponirajući čimbenici u trudnoći predloženi su omekšavajući učinak hormona trudnoće na ligamente i abdominalnu muskulaturu, smanjenje volumena peritonealne šupljine zbog povećane maternice tijekom trudnoće i maksimalni porast ukupnog volumena krvi u trećem trimestru trudnoće (Huang i sur. 2006., Parvaiz i sur. 2004.).

5.3. Klinička prezentacija

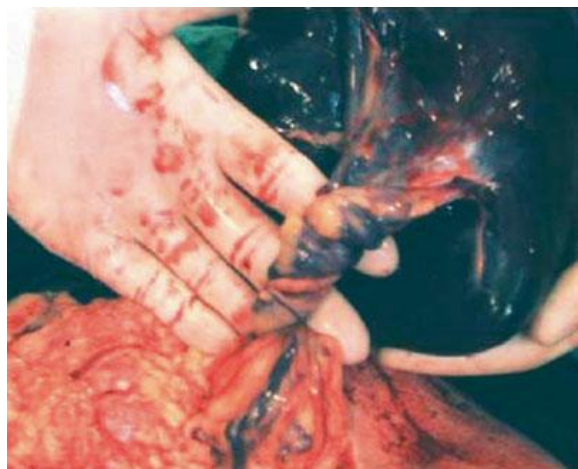Simptomi torzije slezene ovise o stupnju torzije. Blaga se torzija može očitovati kao kronična abdominalna bol zbog kongestije. Umjerenjena torzija može se očitovati teškim povremenim bolovima u truhu koji su povezani s povremenim rotacijama i derotacijama slezene (Huang i sur. 2006.). Teška i akutna torzija prezentira se simptomima koji upućuju na intraabdominalnu katastrofu (Seah i Tan 1964.). Treba naglasiti da su ponekad pacijentice i ranije imale slične simptome s jednim ili čak nekoliko napada koji su se u tim slučajevima pripisali drugim bolestima (Meek 1907.).

5.4. Dijagnoza

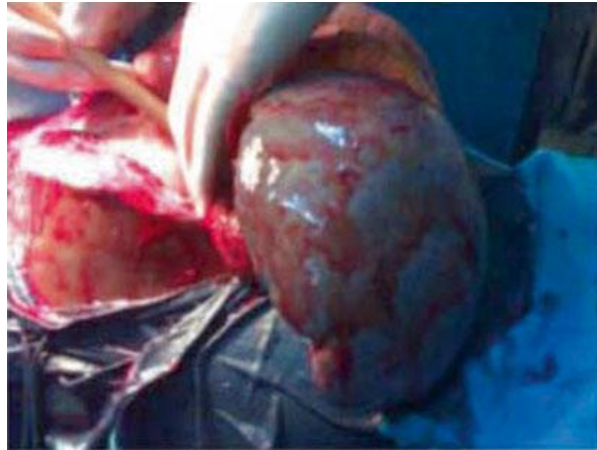
Torzija slezene tijekom trudnoće dovodi do dijagnostičkih dilema jer intrinzične komplikacije u trudnoći mogu prikriti njezine simptome. To je rijedak uzrok akutne ili recidivirajuće boli u abdomenu za vrijeme trudnoće ili babinja (Denehy i sur. 1988., Gilman i Thomas 2003.).

5.5. Terapija

Liječenje je uvijek kirurško. Inicijalna eksplorativna laparoskopija ili laparotomija rade se ovisno o sklonostima kirurga. Daljnji kirurški postupak ovisi o stanju slezene. Splenektomija je indicirana ako se dugotrajna torzija prezentira infarkom i gangrenom slezene (Slika 11) (Parvaiz i sur. 2004., Akinola i sur. 2009.). Detorzija je indicirana ako je eksploracija napravljena u ranom stadiju dok je slezena još vitalna (Slika 12) (Akinola i sur. 2009.).



Slika 11. Slika prikazuje uvrnutu vaskularnu peteljku pokretne slezene s infarciranom, hiperobilnom slezenom (Parvaiz i sur.2004).



Slika 12. Slika prikazuje povećanu slezenu na uvrnutoj peteljci (Akinola i sur. 2009.).

5.6. Prognoza

Prognoza ovisi o težini torzije. Ako se operira rano u tijeku bolesti, prognoza je odlična. Ukoliko se pacijentica prezentira stanjem hemoragijskog šoka, vjerojatnost smrti fetusa se povećava (Akinola i sur. 2009.).

6. ZAHVALE

Hvala mojoj obitelji i prijateljima na podršci tijekom studiranja, bez njih ništa ne bi bilo moguće. Veliko hvala mom mentoru Augustinu, dr. sc. Goranu, dr. med., znanstvenom suradniku, na materijalima, uputama i smjernicama koje su mi bile od velike pomoći tijekom izrade ovog diplomskog rada.

7. LITERATURA

1. Eastman NJ, Hellman LM. Williams obstetrics. 12th ed. New York: Appleton-Century-Crofts, Inc.; 1961. p. 853.
2. Schwing C. Ruptur der Milz während der Schwangerschaft. Ein Beitrag zur Ätiologie des plötzlichen Todes während der Schwangerschaft. Zentralbl Gynakol. 1880;4:291.
3. Simpson JY. On morbid conditions and injuries of the spleen in the pregnant and parturient states. Edinb Med J. 1866;268.
4. Hubbard. Rupture of the spleen after labor. N Y J Med. 1879;30:75.
5. Sparkman RS. Rupture of the spleen in pregnancy. Am J Obstet Gynecol. 1958;76:587–98.
6. Buchsbaum HJ. Splenic rupture in pregnancy: report of a case and review of the literature. Obstet Gynecol Surv. 1967;22:381–95.
7. Bljajic D, Ivanisevic M, Djelmis J, et al. Splenic rupture in pregnancy - traumatic or spontaneous event? Eur J Obstet Gynecol Reprod Biol. 2004;115:113–4.
8. Aubrey-Bassler FK, Sowers N. 613 cases of splenic rupture without risk factors or previously diagnosed disease: a systematic review. BMC Emerg Med. 2012;12:11.
9. Schamaun M. Die Zweizeitige traumatische Milzrupturen. Helv Chir Acta. 1962;29:560–75.
10. Schonwerth K. Über subkutane Milzrupturen. Dtsch Med Wochenschr. 1902;28:446–8.
11. Lamerton AJ. Spontaneous rupture of the spleen in early pregnancy. Postgrad Med J. 1983;59:596–7.
12. Campbell WS. Rupture of haemangioma of the spleen in pregnancy. J Obstet Gynaecol Br Emp. 1962;69:665–8.
13. Simpson CJ. Splenic rupture in pregnancy. Postgrad Med J. 1984;60:504.
14. Christau S, Klebe JG. Rupture of the spleen during delivery. Acta Obstet Gynecol Scand. 1978;57:187–8.
15. McCormick GM, Young DB. Spontaneous rupture of the spleen. A fatal complication of pregnancy. Am J Forensic Med Pathol. 1995;16:132–4.

16. Denehy T, McGrath EW, Breen JL. Splenic torsion and rupture in pregnancy. *Obstet Gynecol Surv.* 1988; 43:123–31.
17. Kaluarachchi A, Krishnamurthy S. Post-cesarean section splenic rupture. *Am J Obstet Gynecol.* 1995;173: 230–2.
18. Bhagrath R, Bearn P, Sanusi FA, et al. Postpartum rupture of the spleen. *Br J Obstet Gynaecol.* 1993; 100:954–5.
19. Hamed B, Shomali Z. Postpartum spontaneous rupture of spleen in a woman with severe preeclampsia: case report and review of the literature. *Bull Emerg Trauma.* 2013;1:46–8.
20. Anderson WAD. *Pathology.* St. Louis: CV Mosby; 1961.
21. Babson WW, Morgan P. Spontaneous rupture of the apparently normal spleen. *Am J Surg.* 1946;72:97–102.
22. Nelson Jr JH, Hall JE. Studies on the thymolymphatic system in humans. I. Morphologic changes in lymph nodes in pregnancy at term. *Am J Obstet Gynecol.* 1964;90:482–4.
23. Orloff MJ, Peskin GW. Spontaneous rupture of the normal spleen; a surgical enigma. *Int Abstr Surg.* 1958;106:1–11.
24. Sheehan HL, Falkiner NM. Splenic aneurysm and splenic enlargement in pregnancy. *Br Med J.* 1948;2: 1105–6.
25. Zuckerman IC, Jacobi M. Spontaneous rupture of the normal spleen. *Arch Surg.* 1937;34:917–28.
26. Wang C, Tu X, Li S, et al. Spontaneous rupture of the spleen: a rare but serious case of acute abdominal pain in pregnancy. *J Emerg Med.* 2011;41:503–6.
27. Hershey FB, Lubitz JM. Spontaneous rupture of the malarial spleen: case report and analysis of 64 reported cases. *Ann Surg.* 1948;127:40–57.
28. Di Vella G, Arpaio A, Marzullo A, et al. Rupture of the spleen or splenic vessels (splenic emergency syndrome) in late pregnancy: a report of two autopsy cases. *Forensic Sci Int.* 2008;176:e1–5.
29. Maymon R, Zimenman AL, Strauss S, Gayer G. Maternal spleen size throughout normal pregnancy. *Semin Ultrasound CT MR.* 2007;28:64–6.

30. Barcroft J, Stevens JG. The effect of pregnancy and menstruation on the size of the spleen. *J Physiol.* 1982;66:32–6.
31. Sakhel K, Aswad N, Usta I, Nassar A. Postpartum splenic rupture. *Obstet Gynecol.* 2003;102(5 Pt 2): 1207–10.
32. Harper JA, Huertas J. Spontaneous rupture of the normal spleen during labour. *Can Med Assoc J.* 1950;63: 169–70.
33. Barnett T. Rupture of the spleen in pregnancy: a review of the recorded cases with a further case report. *J Obstet Gynecol Br Emp.* 1952;59:795–802.
34. Barrilleaux PS, Adair D, Johnson G, Lewis DF. Splenic rupture associated with severe preeclampsia. *J Reprod Med.* 1999;44:899–901.
35. McIndoe AH. Delayed haemorrhage following traumatic rupture of the spleen. *Br J Surg.* 1932;20: 249–68.
36. Debnath D, Valerio D. A traumatic rupture of the spleen. *J R Coll Surg Edinb.* 2002;47:437–45.
37. Moore DW. Rupture of the spleen in pregnancy. *West J Surg Obstet Gynecol.* 1956;64:306–16.
38. Wright LT, Prigot A. Traumatic subcutaneous rupture of the normal spleen. *Arch Surg (Chic).* 1939;39: 551–76.
39. Maughon JS, Geib PO, Lenhardt HF. Splenic trauma: an increasing problem. *Surgery.* 1961;49:477–85.
40. Klinkert P, Kluit AB, de Vries AC, Puylaert JBCM. Spontaneous rupture of the spleen: role of ultrasound in diagnosis, treatment, and monitoring. *Eur J Surg.* 1999;165:712–3.
41. Hillemanns P, Knitza R, Muller-Hocker J. Rupture of splenic artery aneurysm in a pregnant patient with portal hypertension. *Am J Obstet Gynecol.* 1996;174: 1665–6.
42. Herbeck M, Horbach T, Putzenlechner C, et al. Ruptured splenic artery aneurysm during pregnancy: a rare case with both maternal and fetal survival. *Am J Obstet Gynecol.* 1999;181:763–4.
43. Wagner WH, Allins AD, Treiman RL, et al. Ruptured visceral artery aneurysms. *Ann Vasc Surg.* 1997;11: 342–7.

44. Lang W, Strobel D, Beinder E, Raab M. Surgery of a splenic aneurysm during pregnancy. *Eur J Obstet Gynecol Reprod Biol.* 2002;102:215–6.
45. Puri A, Khadem P, Ahmed S. Imaging of trauma in a pregnant patient. *Semin Ultrasound CT MRI.* 2012; 33:37–45.
46. Savor R. *Zentralbl Gynakol.* 1898;22:1305.
47. Ochsner MG. Factors of failure for nonoperative management of blunt liver and splenic injuries. *World J Surg.* 2001;25:1393–6.
48. Rolton DJ, Lovegrove RE, Dehn TC. Laparoscopic splenectomy and diaphragmatic rupture repair in a 27-week pregnant trauma patient. *Surg Laparosc Endosc Percutan Tech.* 2009;19:e159–60.
49. Latic F, Delibegovic S, Latic A, et al. Urgent laparoscopic splenectomy after traumatic splenic rupture in pregnancy. *Acta Inf Med.* 2009;17:231–2.
50. Firstenberg MS, Plaisier B, Newman JS, Malangoni MA. Successful treatment of delayed splenic rupture with splenic artery embolisation. *Surgery.* 1998;123: 584–6.
51. Simpson I, Ng A, Griffin C. A rare cause of an acute abdomen in late pregnancy. *Aust N Z J Obstet Gynaecol.* 1995;35:435–6.
52. Studdiford WE. Primary peritoneal pregnancy. *Am J Obstet Gynecol.* 1942;44:487–91.
53. Biolchini F, Giunta A, Bigi L, et al. Emergency laparoscopic splenectomy for haemoperitoneum because of ruptured primary splenic pregnancy: a case report and review of literature. *ANZ J Surg.* 2010;80:55–7.
54. Kitade M, Takeuchi H, Kikuchi I, et al. A case of simultaneous tubal-splenic pregnancy after assisted reproductive technology. *Fertil Steril.* 2005;83:1042.
55. Tenore JL. Ectopic pregnancy. *Am Fam Physician.* 2000;61:1080–8.
56. Yagil Y, Beck-Razi N, Amit A, et al. Splenic pregnancy: the role of abdominal imaging. *J Ultrasound Med.* 2007;26:1629–32.
57. Beaussier M. Sur un aneurisme de l'artere splenique dont les parois se sont ossifiées. *J Med Chir Pharm Paris.* 1770;32:157–65.
58. Parker E. *Dublin J Med Sci.* 1844;26:124.

59. Parker E. *Edinb Med Surg J.* 1844;62:132–3.
60. Crisp E. *A treatise on the structure, diseases and injuries of the blood-vessels.* London: Churchill; 1847. p. 251.
61. Winckler V. Ein fall von milzexstirpation wegen aneurysma der arteria lienalis. *Zentralbl Chir.* 1905; 32:257–60.
62. Corson EM. Aneurysm of the splenic artery: rupture and death. *Med Surg Report.* 1869;20:351.
63. Barrett JM, Van Hooydonk JE, Boehm FH. Pregnancy related rupture of arterial aneurysms. *Obstet Gynecol Surv.* 1982;37:557–66.
64. Berger JS, Forsee JH, Furst JN. Splenic arterial aneurysm. *Ann Surg.* 1953;137:108–10.
65. Owens JC, Coffey RJ. Aneurysm of the splenic artery, including a report of six additional cases. *Int Abstr Surg.* 1953;97:313–35.
66. Lowry SM, O’Dea TP, Gallagher DI, Mozenter R. Splenic artery aneurysm rupture: the seventh instance of maternal and fetal survival. *Obstet Gynecol.* 1986; 67:291–2.
67. Selo-Ojeme DO, Welch CC. Spontaneous rupture of splenic artery in pregnancy - review. *Eur J Obstet Gynecol Reprod Biol.* 2003;109:124–7.
68. Sheps SG, Spittel Jr JA, Fairbairn II JF, Edwards JE. Aneurysms of the splenic artery with special reference to bland aneurysms. *Proc Staff Meet Mayo Clin.* 1958;33:381.
69. Salo JA, Salmenkivi K, Tenhunen A, Kivilaakso EO. Rupture of splanchnic artery aneurysms. *World J Surg.* 1986;10:123–7.
70. Messina LM, Shanley CJ. Visceral artery aneurysms. *Surg Clin North Am.* 1997;77:425-42.
71. Vassalotti SB, Schaller JA. Spontaneous rupture of splenic artery aneurysm in pregnancy. Report of firstknown antepartum rupture with maternal and fetalsurvival. *Obstet Gynecol.* 1967;30:264–8.
72. Abbas MA, Stone WM, Fowl RJ, et al. Splenic artery aneurysms: two decades experience at Mayo Clinic. *Ann Vasc Surg.* 2002;16:442–9.

73. Anderson W, Gray J. Report of a case of aneurysm of the splenic artery: With references to 58 cases collected by the authors. *Br J Surg.* 1929;17:267–77.
74. Machemer WL, Fuge WW. Aneurysm of the splenic artery: report of a case and review of the literature. *Arch Surg.* 1939;39:190–204.
75. Sherlock SPV, Learmonth JR. Aneurysm of the splenic artery; with an account of an example complicating Gaucher's disease. *Br J Surg.* 1942;30: 151–60.
76. Bedford PD, Lodge B. Aneurysm of the splenic artery. *Gut.* 1960;1:312–20.
77. Kalko Y, Ugurlucan M, Basaran, et al. Visceral artery aneurysms. *Heart Surg Forum.* 2007;10:E24–9.
78. Khurana J, Spinello IM. Splenic artery aneurysm rupture: a rare but fatal cause for peripartum collapse. *J Intensive Care Med.* 2013;28:131–3.
79. Mattar SG, Lumsden AB. The management of splenic artery aneurysms: experience with 23 cases. *Am J Surg.* 1995;169:580–4.
80. Wagner WH, Cossman DV, Treiman RL, et al. Hemosuccus pancreaticus from intraductal rupture of a primary splenic artery aneurysm. *J Vasc Surg.* 1994;19:158–64.
81. Deshpande AA, Kulkarni VM, Rege S, et al. Ruptured true aneurysm of the splenic artery: an unusual cause of haemoperitoneum. *Am J Gastroenterol.* 2000;46: 191–2.
82. Moawad M, Ray S, Joseph JV. Massive upper gastrointestinal haemorrhage due to intragastric rupture of splenic artery aneurysm. *Int J Clin Pract.* 2002;56: 482–3.
83. Holdsworth RJ, Gunn A. Ruptured splenic artery aneurysm in pregnancy. A review. *Br J Obstet Gynaecol.* 1992;99:595–7.
84. de Vries JE, Schattenkerk ME, Malt RA. Complications of splenic artery aneurysm other than intraperitoneal rupture. *Surgery.* 1982;91:200–4.
85. O'Grady JP, Day EJ, Toole AL, Paust JC. Splenic artery aneurysm rupture in pregnancy. A review and case report. *Obstet Gynecol.* 1977;50:627–30.
86. Dhinakar M, Al Mashini S, Golash V. Rupture of splenic artery aneurysm during pregnancy: a report of two cases. *Oman Med J* 2011;26(5).
87. Trastek VF, Pairolero FC, Joyce JW, et al. Splenic artery aneurysms. *Surgery.* 1982;91:694–9.

88. Tessier DJ, Stone WM, Fowl RJ, et al. Clinical features and management of splenic artery pseudoaneurysm: case series and cumulative review of literature. *J Vasc Surg.* 2003;38:969–74.
89. Dave SP, Reis ED, Hossain A, et al. Splenic artery aneurysm in the 1990s. *Ann Vasc Surg.* 2000;14:223–9.
90. English JD. Spontaneous rupture of a splenic artery aneurysm in the third trimester. *Ir J Med Sci.* 1993;162:169–70.
91. Busuttill RW, Brin BJ. The diagnosis and management of visceral artery aneurysms. *Surgery.* 1980;88:619–24.
92. Stanley JC, Fry WJ. Pathogenesis and clinical significance of splenic artery aneurysms. *Surgery.* 1974;76: 898–909.
93. Pyrah LN, Stansfield FR, Garland HG. Hemoperitoneum due to spontaneous rupture of the splenic vein. *Br Med J.* 1929;1:810.
94. Baird MA. Ruptures of a splenic artery aneurysm in pregnancy. *Proc R Soc Med.* 1973;66:762–3.
95. Shepard D, Foster CE. Spontaneous rupture of the splenic vein during pregnancy. *Ann Surg.* 1961;153: 1029–32.
96. Chaichian S, Mehdizadeh A, Akbarian A, et al. Rupture of splenic artery aneurysm with portal hypertension during pregnancy: a case report. *J Obstet Gynaecol Can.* 2006;28:303–4.
97. Barrett JM, Caldwell BH. Association of portal hypertension and ruptured splenic artery aneurysm in pregnancy. *Obstet Gynecol.* 1981;57:255–7.
98. Caillouette JC, Merchant EB. Ruptured splenic artery aneurysm in pregnancy. Twelfth reported case with maternal and fetal survival. *Am J Obstet Gynecol.* 1993;168(6 Pt 1):1810–3.
99. Czekelius P, Deichert L, Gesenhues T, Schulz KD. Rupture of an aneurysm of the splenic artery and pregnancy: a case report. *Eur J Obstet Gynecol Reprod Biol.* 1990;38:229–32.
100. Toes NA. Ruptured splenic arterial aneurysm during parturition. *Br Med J.* 1956;1:495.

101. Parangi S, Levine D, Henry A, et al. Surgical gastrointestinal disorders during pregnancy. *Am J Surg*. 2007;193:223–32.
102. Groussolles Jr M, Merveille M, Alacoque X, et al. Rupture of a splenic artery aneurysm in the first trimester of pregnancy. *J Emerg Med*. 2011;41:e13–6.
103. Chookun J, Bounes V, Ducassé JL, Fourcade O. Rupture of splenic artery aneurysm during early pregnancy: a rare and catastrophic event. *Am J Emerg Med*. 2009;27(898):e5–6.
104. Sadat U, Dar O, Walsh S, Varty K. Splenic artery aneurysms in pregnancy - a systematic review. *Int J Surg*. 2008;6:261–5.
105. Nincheri Kunz M, Pantalone D, Borri A, et al. Management of true splenic artery aneurysms. Two case reports and review of the literature. *Minerva Chir*. 2003;58:247–56.
106. Macfarlane JR, Thorbjarnarson B. Rupture of splenic artery aneurysm during pregnancy. *Am J Obstet Gynecol*. 1966;95:1025–37.
107. Lelong DC, Logak M. Pathogenesis of spontaneous cervico-cerebral artery dissection. A hypothesis and a review of the literature. *Med Hypotheses*. 2004;3: 453–7.
108. Pasternack JG, Shaw JR. *New Orleans Med Surg J*. 1939;92:94–98.
109. Tsokos M, Nolting RO, Lockemann U. Sudden, unexpected death due to splenic artery aneurysm rupture. *Am J Forensic Med Pathol*. 2005;26: 83–5.
110. Högl F. Beitrag zur klinik des leber und milzarterien aneurysmas. *Wien Arch Inn Med*. 1920;1:508.
111. Lindboe EF. Aneurysm of the splenic artery diagnosed by X-rays and operated on with success. *Acta Chir Scand*. 1932;72:108–14.
112. Derchi LE, Biggi E, Cicio GR, et al. Aneurysms of the splenic artery: noninvasive diagnosis by pulsed Doppler sonography. *J Ultrasound Med*. 1984;3: 41–4.
113. Lin CT, Chiang CW, Hsieh HC. Extrasplenic pseudoaneurysm: the role of color flow Doppler ultrasound in diagnosis. *Jpn Heart J*. 1999;40:365–8.
114. Pilleul F, Beuf O. Diagnosis of splanchnic artery aneurysms and pseudoaneurysms, with special reference to contrast enhanced 3D magnetic resonance angiography: a review. *Acta Radiol*. 2004;45: 702–8.

115. Agrawal GA, Johnson PT, Fishman EK. Splenic artery aneurysms and pseudoaneurysms: clinical distinctions and CT appearances. *Am J Roentgenol.* 2007;188:992–9.
116. Guillaumon AT, Chaim EA. Splenic artery aneurysm associated with anatomic variations in origin. *J Vasc Bras.* 2009;8:177–81.
117. Veschambre P, Coppo B, Grosieux P. Rupture of aneurysm of the splenic artery during the first three months of pregnancy. *Presse Med.* 1993;22:1693–4.
118. Pavlis T, Seretis C, Gourgiotis S, et al. Spontaneous rupture of splenic artery aneurysm during the first trimester of pregnancy: report of an extremely rare case and review of the literature. *Case Rep Obstet Gynecol.* 2012;2012:528051.
119. Sarr MG, Kendrick ML, Nagorney DM, et al. Cystic neoplasms of the pancreas: benign to malignant epithelial neoplasm. *Surg Clin North Am.* 2001;81: 497–509.
120. Civello IM, Frontera D, Viola G. Cystic neoplasm mistaken for pancreatic pseudocyst. *Hepatogastroenterology.* 1996;43:967–70.
121. Puttini M, Aseni P, Brambilla G, Belli L. Splenic artery aneurysms in portal hypertension. *J Cardiovasc Surg.* 1982;23:490–3.
122. Kokkalera U, Bhende S, Ghellai A. Laparoscopic management of splenic artery aneurysms. *J Laparoendosc Adv Surg Tech A.* 2006;16:604–8.
123. La Bella GD, Muck P, Kasper G, et al. Operative management of an aberrant splenic artery aneurysm: utility of the medial visceral rotation approach: a case report and review of the literature. *Vasc Endovascular Surg.* 2006;40:331–3.
124. Piffaretti G, Tozzi M, Lomazzi C, et al. Splenic artery aneurysm: postembolization syndrome and surgical complications. *Am J Surg.* 2007;193:166–70.
125. Cosgrove GE, Watts JC, Kaump DH. Spontaneous rupture of splenic arterial aneurysms. *Am J Clin Pathol.* 1947;17:372–82.
126. Poidevin LO. Rupture of the splenic artery aneurysm in pregnancy. *Med J Aust.* 1955;1:922–3.
127. Slaytor EK, Sullivan EA, King JF. Maternal deaths in Australia 1997–1999. National Perinatal Statistics Unit. Maternal deaths series no.1. Sydney: Australian Institute of Health and Welfare; 2004.

128. Lau G. Are maternal deaths on the ascent in Singapore? A review of maternal mortality reflected by coronial casework from 1990–1999. *Ann Acad Med Singapore*. 2002;31:261–75.
129. Prahlow JA, Barnard JJ. Pregnancy related maternal deaths. *Am J Forensic Med Pathol*. 2004;25: 220–36.
130. Shahabi S, Jani J, Masters L, et al. Spontaneous rupture of a splenic artery aneurysm in pregnancy: report of two cases. *Acta Chir Belg*. 2000;100: 231–3.
131. Al Asfar F, Saber M, Dhar PM, Al Awadhi N. Rupture of splenic artery aneurysm during labor: a case report of maternal and fetal survival. *Med Princ Pract*. 2005;14:53–4.
132. Reches A, Almog R, Pauzner D, et al. Spontaneous splenic rupture in pregnancy after heparin treatment. *Br J Obstet Gynecol*. 2005;112:837–8.
133. Hunsaker DM, Turner S, Hunsaker JC. Sudden and unexpected death resulting from splenic artery aneurysm rupture: two case reports of pregnancy related fatal rupture of splenic artery aneurysm. *Am J Forensic Med Pathol*. 2002;23:338–41.
134. Lowenthal M, Jacob H. Aneurysm of splenic vein - report of a case. *Acta Med Orient*. 1953;12:170–4.
135. Boyez M, Fourcade Y, Sebag A, Valette M. Aneurysmal dilatation of the portal vein: a case diagnosed by real-time ultrasonography. *Gastrointest Radiol*. 1986;11:319–21.
136. Glazer S, Gaspar MR, Esposito V, Harrison L. Extrahepatic portal aneurysm: report of a case treated by thrombectomy and aneurysmorrhaphy. *Ann Vasc Surg*. 1992;6:338–42.
137. Barzilai R, Kleckner MS. Hemocholecyst following ruptured aneurysm of portal vein. Report of a case. *Arch Surg*. 1956;72:725–7.
138. Torres G, Hines GL, Monteleone F, et al. Splenic vein aneurysm: is it a surgical indication? *J Vasc Surg*. 1999;29:719–21.
139. Shirohara H, Endo M, Sakai K, et al. Enlarging splenic vein aneurysm associated with stagnation of splenic venous blood flow. *Am J Gastroenterol*. 1996;91:385–7.
140. Tolgonay G, Ozbek SS, Oniz H, et al. Regression of splenic vein aneurysm following resolution of splenomegaly. *J Clin Ultrasound*. 1998;26:98–102.
141. Soo MS, Houry MB, Lupetin AR. Splenic vein aneurysm: MR appearance - a case report. *Angiology*. 1991;42:590–3.

142. Schmidt HG. Splenic vein aneurysm: diagnosis with color-coded duplex ultrasound. *Leber Magen Darm*. 1995;25:227–8.
143. Shimoda M, Kubota K, Sakuma A, et al. Intraabdominal hemorrhage due to rupture of a splenic vein aneurysm: a case report. *J Gastrointest Surg*. 2003;7:683–6.
144. Ohhira MO, Ono M, Ohhira MA, et al. Case report: splenic vein aneurysm - report of a lesion that progressively expanded. *Br J Radiol*. 1994;67:656–8.
145. Parpaglioni R, Metta E, Zagari A, Celleno D. Spontaneous splenic vein aneurysm rupture in the puerperium. *Int J Obstet Anesth*. 2009;18:48–51.
146. Eckerling B, Goldman JA, Yado S. Spontaneous rupture of the splenic vein in pregnancy with massive retro- and intraperitoneal hemorrhage. *Am J Surg*. 1962;103:636–9.
147. Rahn J, Steffen FW. Splenic vein rupture during pregnancy following acute pancreatic necrosis. *Zentralbl Gynakol*. 1959;81:1823–30.
148. Turan N, Oghan F, Boran T. Spontaneous rupture of splenic vein in a pregnant woman during a religious ritual. *J Forensic Leg Med*. 2007;14:440–3.
149. Safioleas MC, Moulakakis KG. A rare cause of intraabdominal haemorrhage: spontaneous rupture of the splenic vein. *Acta Chir Belg*. 2006;106:237–9.
150. Madhavan P, Hegarty P, Akram M, Drumm J. Spontaneous rupture of the splenic vein in pregnancy. *Ir Med J*. 1998;91:64.
151. Wheelock JB. Spontaneous splenic vein rupture in pregnancy: case report. *Mil Med*. 1982;147:64.
152. Puder H. Thrombosis and rupture of the splenic vein in “acute obstetrical hypercoagulamic syndrome”. *Zentralbl Gynakol*. 1961;83:1370–5.
153. Friebel HG. Rupture of the splenic vein and pancreatic necrosis in pregnancy. *Zentralbl Gynakol*. 1962; 27(84):137–5.
154. Almgren B, Bowald S. Spontaneous rupture of the splenic vein secondary to hepatic cirrhosis. *Acta Chir Scand*. 1983;149:109–11.
155. Murray M, Thal AP, Greenspan R. Splenic arteriovenous fistulas as a cause of portal hypertension. *Am J Med*. 1960;29:849–56.

156. Régent D, Hodez C, Bigard MA, et al. Splenic arterial aneurysm rupturing into the splenic vein. A rare cause of acute portal hypertension in the postpartum period. *J Radiol Electrol Med Nucl.* 1977;58: 151–4.
157. Seah CS, Tan NC. Torsion of spleen with spontaneous rupture of splenic vein presenting as a case of accidental hemorrhage. *Br Med J.* 1964;1:1028.
158. Bolognesi M, Merkel C, Sacerdoti D, et al. Role of spleen enlargement in cirrhosis with portal hypertension. *Dig Liver Dis.* 2002;34:144–50.
159. Tahan V, Avsar E, Karaca C, et al. Adrenomedullin in cirrhotic and non-cirrhotic portal hypertension. *World J Gastroenterol.* 2003;9:2325–7.
160. Birney Y, Redmond EM, Sitzmann JV, Cahill PA. Eicosanoids in cirrhosis and portal hypertension. *Prostaglandins Other Lipid Mediat.* 2000;72:3–18.
161. Descamps P, Marret H, Binelli C, et al. Body changes during pregnancy. *Neurochirurgie.* 2000;46:68–75.
162. Sarmah BD, Sokhi GS. Spontaneous rupture of the splenic vein. *Br J Surg.* 1984;71:351.
163. Safeoleas MC, Moulakakis KG. A rare cause of intra-abdominal hemorrhage: spontaneous rupture of the splenic vein. *Acta Chir Belg.* 2006;106: 237–9.
164. Riva HL, Pickhardt WL, Breen JL. Rupture of splenic artery aneurysm in pregnancy; report of a case. *Obstet Gynecol.* 1957;10:569–72.
165. Tomsykoski AJ, Stevens RC, Izzo PA, Rodriguez CE. Aneurysm of the splenic artery in pregnancy. *Am J Obstet Gynecol.* 1953;66:1264–70.
166. Gillam MB. Ruptured aneurysm of splenic artery during pregnancy. *Br Med J.* 1942;1:69–70.
167. Ufberg JW, Mcneil B, Swisher L. Ruptured renal artery aneurysm: an uncommon cause of acute abdominal pain. *J Emerg Med.* 2003;25:35–8.
168. D'Ambrosio R, et al. Intraperitoneal hemorrhage from rupture of an aneurysm of splenic artery: case report and literature review. *Ann Ital Chir.* 2003;74: 97–101.
169. Meek H. Dislocated spleen with torsion of pedicle complicating pregnancy: removal of spleen: delivery at term. *Br Med J.* 1907;1:928.

170. Alimoglu O, Sahin M, Akleg M. Torsion of a wandering spleen presenting with acute abdomen a case report. *Acta Chir Belg.* 2004;104:221–3.
171. Swischuk LE, Williams JB, John SD. Torsion of a wandering spleen: the whorled appearance of the splenic pedicle on CT. *Pediatr Radiol.* 1993;23:476–7.
172. Huang YH, Hsu CY, Chang YF, Chen CP. Postcesarean splenic torsion. *Taiwan J Obstet Gynecol.* 2006;45:257–9.
173. Parvaiz A, Chandran S, Karim A, et al. Torted and ruptured wandering spleen presenting as a surgical emergency in pregnancy. *Sci World J.* 2004;4: 1035–7.
174. Robinson AP. Wandering spleen case report and review. *Mt Sinai J Med.* 1988;55:428–34.
175. Gilman RS, Thomas RL. Wandering spleen presenting as acute pancreatitis in pregnancy. *Obstet Gynecol.* 2003;101:1100–2.
176. Akinola O, Fabamwo A, Rabiou K, et al. Splenic torsion in pregnancy: a case report. *Int J Trop Med.* 2009;4:129–31.

8. ŽIVOTOPIS

Rođena sam 23.10.1990. u Zagrebu. Pohađala sam Osnovnu školu Krapinske Toplice koju sam završila s odličnim uspjehom. Potom sam upisala srednju medicinsku školu, Zdravstveno učilište u Zagrebu, smjer zdravstveno laboratorijski tehničar te sam srednjoškolsko obrazovanje također završila s odličnim uspjehom. U akademskoj godini 2009./2010. upisala sam Medicinski fakultet u Zagrebu na kojem sam apsolvirala 2015. godine.