

# Uloga Dopplera u planiranju revaskularizacijskoga zahvata u perifernoj arterijskoj bolesti

---

Pavić, Predrag

Doctoral thesis / Disertacija

2015

Degree Grantor / Ustanova koja je dodijelila akademski / stručni stupanj: **University of Zagreb, School of Medicine / Sveučilište u Zagrebu, Medicinski fakultet**

Permanent link / Trajna poveznica: <https://um.nsk.hr/um:nbn:hr:105:023294>

Rights / Prava: [In copyright](#) / [Zaštićeno autorskim pravom.](#)

Download date / Datum preuzimanja: **2025-04-01**



Repository / Repozitorij:

[Dr Med - University of Zagreb School of Medicine Digital Repository](#)





## **Središnja medicinska knjižnica**

**Pavić, Predrag (2015) *Uloga Dopplera u planiranju revaskularizacijskoga zahvata u perifernoj arterijskoj bolesti [The role of Doppler in revascularisation procedure planning in peripheral arterial disease].* Doktorska disertacija, Sveučilište u Zagrebu.**

<http://medlib.mef.hr/2187>

University of Zagreb Medical School Repository

<http://medlib.mef.hr/>

**SVEUČILIŠTE U ZAGREBU**  
**MEDICINSKI FAKULTET**

**Predrag Pavić**

Uloga Dopplera u planiranju  
revaskularizacijskoga zahvata u  
perifernoj arterijskoj bolesti

DISERTACIJA

**Zagreb, 2015.**

Ova disertacija u cijelosti je izrađena na Odjelu za vaskularnu kirurgiju i Kliničkom zavodu za dijagnostičku i intervencijsku radiologiju, KB Dubrava u Zagrebu.

**Mentor: prof. dr. sc. Leonardo Patrlj, dr. med.**

Zahvaljujem se mentoru i svim liječnicima Odjela za vaskularnu kirurgiju i Kliničkog zavoda za dijagnostičku i intervencijsku radiologiju na doprinosu u izradi ove disertacije.

Također se zahvaljujem na velikoj pomoći osoblju iz operacijske sale, anesteziolozima, anesteziološkim tehničarima, osoblju Odjela za vaskularnu kirurgiju i Kliničkog zavoda za dijagnostičku i intervencijsku radiologiju.

Posebno se zahvaljujem prof. dr. sc. Mirjani Kujundžić-Tiljak, dr.med., na izradi statističke analize i potpori u izradi ove disertacije.

Zahvaljujem se dr. sc. Robertu Kliček, dr.med. na svesrdnoj pomoći u izradi disertacije.

## ***Posveta***

*Ovu disertaciju posvećujem  
svome sinu, svojoj supruzi  
i svojim roditeljima.*

## ***KRATICE***

ABI	Ankle Brachial Index
ABIF	Aortobifemoralno (premoštenje)
ABIP	Aortobifundalno (premoštenje)
AF	Arteria fibularis
AFC	Arteria femoralis communis
AFS	Arteria femoralis superficialis
AI	Aortoilijačni (segment)
AIC	Arteria iliaca communis
AIE	Arteria iliaca externa
AP	Arteria poplitea
APF	Arteria profunda femoris
ATA	Arteria tibialis anterior
ATP	Arteria tibialis posterior
CLI	Critical Limb Ischaemia
DM	Diabetes mellitus
DRG	Diagnosis Related Groups
DSA	Digitalna suptrakcijska angiografija
DTP	Dijagnostičko-terapijski postupak/Diagnostic-Therapeutic Procedure
DTS/DTG	Dijagnostičko-terapijska skupina/Diagnostic-Therapeutic Group
DUAM	Duplex Ultrasound Arterial Mapping
EDV	Enddiastolic Velocity
F-F	Femoro-femoralno (premoštenje)
F-P	Femoro-poplitealno (premoštenje)
FP	Femoropoplitealni (segment)

F-C	Femoro-kruralno (premoštenje)
HZZO	Hrvatski zavod za zdravstveno osiguranje
IC	Intermitent Claudication
I-F	Ilijakofemoralno (premoštenje)
MIP	Maximal Intensity Projection
MKB	Međunarodna klasifikacija bolesti
MRA	Magnetic Resonance Angiography
MSCTA	Multi Slice Computed Tomography Angiography
PAB (PAD)	Periferna arterijska bolest (Peripheral Arterial Disease)
P-C	Popliteokruralno (premoštenje)
PC	Popliteokruralni (segment)
PSV	Peak Systolic Velocity
PTA	Perkutana transluminalna angioplastika
PTFE	Politetrafluoroetilen
PVR	Pulse Volume Recording
RVG	Reverzni venski graft
SKZZ	Specijalističko-konzilijarna zdravstvena zaštita
SLP	Systolic limb pressure
TASC	Trans-Atlantic Inter-Society Consensus Document on Management of Peripheral Arterial Disease
PAB/PAD	Periferna arterijska bolest/Peripheral Arterial Disease
TEA	Trombendarterektomija
TBI	Toe Brachial Index
UZV	Ultrazvuk

## **Sadržaj:**

<b>1. UVOD</b>	<b>1</b>
1.1. PERIFERNA ARTERIJSKA BOLEST	1
1.2. DIJAGNOSTIKA PERIFERNE ARTERIJSKE BOLEST	6
1.2.1. ABI (ankle-brachial index)	6
1.2.2. Dopler	7
1.2.3. DSA (digitalna suptrakcijska angiografija)	11
1.2.4. MSCTA (multi slice computed tomography angiography)	12
1.2.5. MRA (magnetic resonance angiography)	13
1.3. CIJENA DOPLERA I DSA	14
1.4. LIJEČENJE PERIFERNE ARTERIJSKE BOLESTI	16
1.4.1. Aortoilijačna revaskularizacija	18
1.4.2. Infraingvinalna revaskularizacija	19
1.5. DOSADAŠNJA SAZNANJA	23
<b>2. HIPOTEZA</b>	<b>26</b>
<b>3. CILJEVI ISTRAŽIVANJA</b>	<b>26</b>
<b>4. ISPITANICI I METODE</b>	<b>27</b>
4.1. RETROSPEKTIVNA STUDIJA	27
4.1.1. Doplerska analiza	35



4.1.2. DSA	35
4.1.3. Revaskularizacijski zahvati	36
4.1.4. Statistička analiza	36
4.2. COST-EFFECTIVE ANALIZA	37
<b>5. REZULTATI</b>	<b>38</b>
5.1. RETROSPEKTIVNA STUDIJA	38
5.1.1. Prikaz rezultata kappa statističke obrade	40
5.2. COST-EFFECTIVE ANALIZA	48
5.2.1. Prikaz rezultata cost-effective analize	48
<b>6.RASPRAVA</b>	<b>51</b>
<b>7.ZAKLJUČCI</b>	<b>60</b>
<b>8.SAŽETAK</b>	<b>62</b>
<b>9.SUMMARY</b>	<b>63</b>
<b>10.LITERATURA</b>	<b>65</b>
<b>11.ŽIVOTOPIS</b>	<b>72</b>

# 1. UVOD

## 1.1 Periferna arterijska bolest

Pod pojmom periferne arterijske bolesti, odnosno insuficijencije (PAB, PAD-*Peripheral Arterial Disease*) podrazumijevamo aterosklerotski obliteracijski proces infrarenalnog segmenta abdominalne aorte, zdjeličnih arterija i arterija nogu. Prema lokalizaciji se dijeli na aortoilijačnu (supraingvinalnu) i infraingvinalnu, ali i tzv. multisegmentalnu perifernu arterijsku bolest<sup>1</sup>. Kako patofiziološki dominira ateroskleroza, pod PAB-om ne podrazumijevamo druga patološka stanja koja također mogu izazvati arterijsku insuficijenciju perifernih arterija (*entrapment* poplitealne arterije, *Mb. Buerger*, arteritisi, trauma arterija, arterijske aneurizme, fibrodisplazija, periferna embolija, itd.). PAB-a se također ne odnosi na arterijsku insuficijenciju gornjih ekstremiteta<sup>1</sup>.

Glavni čimbenici rizika ateroskleroze<sup>1,2,3</sup>, a time i PAB-e su dob, spol, rasa, pušenje, šećerna bolest, arterijska hipertenzija, dislipidemija, hiperhomocisteinemija, hiperviskozna i hiperkoagulabilna stanja i kronična renalna insuficijencija.

Učestalost PAB-e se prati i proučava u brojnim epidemiološkim studijama<sup>1,2,3</sup> diljem svijeta i kreće se od 3% do 10% u općoj populaciji, a povećava na 15% do 20% u osoba starijih od 70 godina. Značajan je socioekonomski aspekt PAB-e, zbog svoje učestalosti u populaciji i potencijalne invalidnosti<sup>1,4</sup>.

Dugi niz godina koristi se klasifikacija PAB-e po Fontaine-u<sup>5,6</sup>:

1. stupanj – asimptomatski bolesnici
2. stupanj – bolesnici sa intermitentnim klaudikacijama (2A-duga hodna pruga, 2B-kratka hodna pruga)
3. stupanj – bolesnici sa bolovima u mirovanju
4. stupanj - bolesnici sa ishemičkim ulkusom ili gangrenom

U rjeđoj uporabi je i klasifikacija po Rutherfordu<sup>5,6</sup>:

0. asimptomatski
1. blage klaudikacije
2. umjerene klaudikacije
3. teške klaudikacije
4. ishemički bolovi u mirovanju
5. manji gubitak tkiva
6. veći gubitak tkiva

U novije vrijeme koristi se klasifikacija po TASC-u (*Trans-Atlantic Inter-Society Consensus Document on Management of Peripheral Arterial Disease*)<sup>5,6</sup>:

1. asimptomatski
2. intermitentne klaudikacije
3. kronična kritična ishemija ekstremiteta
4. akutna ishemija ekstremiteta
5. gangrena (amputacija)

TASC je najmjerodavnija krovna organizacija svih najvećih svjetskih nacionalnih multidisciplinarnih društava, koja vrši standardizaciju postupaka sa preporukama za konkretne zahvate na arterijama. TASC I je objavljen u siječnju 2000. godine, kao rezultat suradnje četrnaest stručnih društava (vaskularno kirurška, kardiovaskularna, radiološka i kardiološka) iz Europe i sjeverne Amerike<sup>7</sup>. TASC II je započet 2004. godine, a objavljen je početkom 2007. godine. U njegovoj izradi su pored stručnih društava nabrojanih zemalja, sudjelovala i društva iz Azije, Afrike i Australije<sup>8</sup>.

Intermitentna klaudikacija (IC) predstavlja najčešću kliničku manifestaciju simptomatske periferne arterijske bolesti i definira se kao pojava grčevite mišićne boli ili nelagode u određenome dijelu noge (ovisno o lokalizaciji arterijske stenozе ili okluzije) isključivo tijekom napora (hoda), kada se povećava potreba za krvnom opskrbom mišića, a koja prestaje kratkim odmorom (do 10 minuta). Diferencijalno dijagnostički može se raditi o kroničnom kompartment sindromu, venskoj klaudikaciji, radikularnoj kompresiji živčanih struktura, simptomatskoj Bakerovoj cisti, artritisu, spinalnoj stenozі, itd. Najčešća lokalizacija mišićne

boli tijekom IC je u predjelu lisne muskulature na potkoljenici. Učestalost intermitentnih klaudikacija u općoj populaciji raste sukladno dobi, pa se tako javlja u 3% četrdesetogodišnjaka i 6% šezdesetogodišnjaka, pri čemu 10% do 50% bolesnika nikada ne zatraži liječničku pomoć. Kod dijela ovih bolesnika dolazi s vremenom do smanjenja intenziteta smetnji radi razvoja kolateralne cirkulacije ili metaboličke adaptacije ishemijskih mišića. Tipična klaudikacija ne mora se javiti u bolesnika koji radi komorbiditeta (kongestivna srčana bolest, plućne bolesti, muskuloskeletne bolesti) nisu toliko pokretni ili tjelesno aktivni da bi se pojavila ishemijska simptomatologija na nogama. Svega 25% bolesnika razvije unutar 5 godina pogoršanje klaudikacijskih smetnji, a samo 5% bolesnika bude liječeno otvorenom angiokirurškom ili endovaskularnom intervencijom. Nadalje, samo 1% do 3,3% bolesnika sa intermitentnom klaudikacijom završi sa tzv. "velikom amputacijom" (na razini iznad stopala). Smrtnost bolesnika sa IC je poput bolesnika operiranih zbog karcinoma kolona u stadiju Dukes B, a iznosi 30%, 50% i 70 % nakon 5, 10 i 15 godina<sup>5,6</sup>.

Kronična kritična ishemija noge (CLI) je stupanj PAB-e koji se manifestira tipičnom ishemičkom boli u mirovanju, koja traje dulje od 2 tjedna, odnosno pojavom ishemičkih kožnih lezija na nozi (ulkus, gangrena). Bol u mirovanju najčešće se javlja u stopalu, intenzivnija je noću kada bolesnik pušta da noga visi pored kreveta. Bol zna biti toliko intenzivna da se ne može kontrolirati niti opijatskim analgeticima. Diferencijalno dijagnostički može se raditi o dijabetičkoj neuropatiji, kompresiji korijena živca, perifernoj neuropatiji drugoga uzroka, noćnim grčevima, *Mb. Buerger*, i sl. Ishemički ulkusi i gangrenozne promjene se obično nastavljaju na ishemičku bol u mirovanju. Obzirom na lokalizaciju, ulceracije na stopalu su obično arterijske etiologije, dok su one iznad stopala najčešće venskoga uzroka. Poseban entitet predstavlja tzv. dijabetičko stopalo, koje u kombinaciji sa PAB-om predstavlja najčešći uzrok netraumatskih amputacija donjih

akstremiteta na svijetu. Oko 15% populacije sa šećernom bolešću će tijekom života razviti ulkus na stopalu, a 14% do 24% njih će biti podvrgnuti nekoj vrsti amputacije. Prema izvješćima, u Europi i Sjevernoj Americi svake godine se evidentira od 500 do 1000 novih bolesnika sa CLI na milijun stanovnika. Smrtnost bolesnika sa CLI iznosi 25% unutar godinu dana, a također u 25% slučajeva bude učinjena tzv. velika amputacija. Oni kod kojih rekonstrukcijski zahvat nije moguć ili nije bio uspješan budu podvrgnuti farmakoterapiji. 40% istih bolesnika unutar 6 mjeseci izgubi nogu, a 20% ih umire u istome periodu. Radi se dakle o prognostički lošim bolesnicima, kod kojih postoji veliki rizik od ranog gubitka noge, infarkta miokarda ili cerebrovaskularnog inzulta<sup>5,6</sup>.

Prema nekim autorima zadnjih godina je signifikantno smanjen broj amputacijskih zahvata ekstremiteta, što se objašnjava većim brojem revaskularizacijskih zahvata kod bolesnika sa CLI<sup>9</sup>. Prema nacionalnim podacima brojnih vaskularnih društava diljem svijeta učestalost velikih amputacija se kreće od 120 do 500 na milijun stanovnika na godinu. Odnos amputacija iznad i ispod koljena je 1:1. 60% amputacija ispod koljena cijeli primarno, 15% ih cijeli nakon sekundarnih procedura, a 15% završi sa natkoljениčnom amputacijom. 10% takovih bolesnika umire u perioperacijskom periodu. Nakon dvije godine novih 15% bolesnika sa potkoljениčnom amputacijom završi sa amputacijom iznad koljena, u njih 15% se amputira druga noga, 30% ih umre, a 40% je u cijelosti mobilno (uz ortopedska pomagala). Ukupna životna dob bolesnika sa PAB-om kraća je za 10 godina u odnosu na zdravu populaciju. Kod bolesnika sa simptomatskom perifernom arterijskom bolešću, 2 do 3 puta je veća smrtnost zbog pridruženih bolesti, odnosno aterosklerotskih bolesti drugih lokalizacija (koronarna bolest, cerebralna arterijska bolest, aortalne aneurizme, stenoza renalnih arterija<sup>10</sup>).

## ***1.2 Dijagnostika periferne arterijske bolesti***

Glede dijagnostičke obrade, kod bolesnika sa PAB-om mogu se koristiti neinvazivna vaskularna mjerenja i pretrage (mjerenje segmentalnog sistoličkog tlaka-SLP, segmentalna pletizmografija i mjerenje pulsne jačine-PVR, *toe-brachial* i *ankle-brachial index*-TBI i ABI, dopler UZV), te tzv. *imaging* pretrage (digitalna suptrakcijska angiografija-DSA, magnetska angiografija-MRA i kompjutorizirana tomografska angiografija-CTA, MSCTA). U svakodnevnoj kliničkoj praksi, najčešće se nakon anamneze i kliničkoga pregleda (detaljni vaskularni status), koristi dopler arterijske cirkulacije uz mjerenje *ankle-brachial index-a* (ABI). Isti dijagnostički postupak se može u određenim vremenskim intervalima ponavljati i na taj način pratiti lokalni vaskularni status bolesnika. Temeljem nalaza navedenih pretraga i kliničke slike, postavlja se indikacija za daljnju dijagnostičku obradu (DSA, MSCTA, MRA), koja je indicirana ukoliko se u bolesnika planira neki od oblika revaskularizacije. Angiografija (DSA) je do sada predstavljala „zlatni standard“ u dijagnostici, kao i u planiranju revaskularizacijskoga liječenja<sup>8,9,10,11</sup>.

### ***1.2.1 ABI (ankle-brachial index)***

*Ankle-brachial index*, odnosno omjer sistoličkog tlaka na gležnju i na brahijalnoj arteriji vrlo je jednostavan i često primjenjivan test koji se može provoditi ambulantno u probiru bolesnika s perifernom arterijskom bolešću.  $ABI > 1$  je uredan, a manji od 0,9 je patološki. Vrijednosti od 0,9 do 0,8 označuju blage poremećaje, a vrijednosti od 0,8 do 0,5 jače poremećaje u protoku, koji se manifestiraju intermitentnim kludikacijama. Vrijednosti manje od 0,5 označuju kritičnu ishemiju, a pri 0,3 u pravilu postoje bolovi u mirovanju i trofičke promjene na nogama. Važno je praćenje učestalosti asimptomatske periferne arterijske bolesti, a to je

jedino moguće korištenjem neinvazivnih dijagnostičkih metoda u široj populaciji. U tu svrhu se koristi ABI, pri čemu nalaz  $ABI \leq 0,90$  znači da se radi o hemodinamski značajnoj arterijskoj stenozu i predstavlja dijagnostičku granicu za hemodinamsku definiciju PAB-e. U simptomatskih bolesnika  $ABI \leq 0,90$  znači da će ih 95% imati pozitivan nalaz arteriografije<sup>5,6</sup>.

### 1.2.2 Dopler

Dopler predstavlja dugo etabliranu i najčešće primjenjivanu metodu u dijagnostici periferne arterijske bolesti. Prednosti su mu neinvazivnost, bezbolnost, sigurnost, mogućnost češćega ponavljanja pretrage, niža cijena usluge i mobilnost. Pretragom se ne koristi ionizacijsko zračenje niti kontrastne otopine, čime su izbjegnute po bolesnika potencijalno opasne komplikacije<sup>11</sup>. Kvaliteta interpretacije doplera značajno ovisi o iskustvu, poznavanju tehnike doplera i vaskularne patologije liječnika koji izvodi pretragu. Nedostaci pretrage su moguća dugotrajnost, otežana vizualizacija žilnih struktura kod kalcificiranih aterosklerotskih plakova, tehnički problemi radi bolesti kože (dermatitis, ulceracije i sl.), većih ožiljaka, limfedema, hiperkeratoza, problemi sa vizualizacijom aortoilijačnoga segmenta radi prethodnog kirurškoga zahvata u trbuhu, kolostome, ascitesa, pretilosti, meteorizma, itd.<sup>8,9,10,11</sup>.

Radi se o primjeni tzv. doplerovog učinka u medicini, pri čemu se ultrazvučnim aparatom odašilje ultrazvučni snop u tijelo i prima odbijene valove iz tijela. Aparat tada mjeri razliku između emitirane i reflektirane frekvencije. Razlika tih frekvencija (doplerski pomak, izražen u hercima) razmjerna je brzini kretanja reflektora duž linije koja spaja primopredajnik UZV valova i pokretni reflektor. Eritrociti, dominantne stanice u krvi, gibaju se određenom brzinom i smjerom unutar žile, te su u medicinskoj primjeni glavni reflektori ultrazvuka. Doplerov učinak najčešće se primjenjuje tako da se insoniraju krvne žile i analiziraju



doplerski pomaci ultrazvuka raspršenog na eritrocitima. Pojedini eritrociti odbijaju ultrazvuk u različitim smjerovima, no energija valova raspršenih unatrag prema sonde (izvoru ultrazvuka), dovoljna je za procjenu brzine protoka krvi. Protok u krvnoj žili između ostaloga ovisi i o promjeru žile i kvaliteti žilne stjenke. Ako je protok laminaran (stjenka glatka), profil protoka je paraboličan. Ako u žili postoji zapreka protoku (aterosklerotični plak ili grananje žile), dolazi do odstupanja od paraboličnoga protoka, a može nastati i turbulencija. Tada u svakome presjeku u svakome trenutku krv istodobno teče različitim i teško predvidivim brzinama. Sonda kao najskuplji i najosjetljiviji dio ultrazvučnoga aparata sadrži jedan ili više piezoelektričnih pretvarača. Za prikaz perifernih arterija, najviše se koriste linearne sonde koje daju pravokutan prikaz insoniranog područja. Sonde za prikaz abdominalnih žila obično su frekvencija u rasponu od 2,5 do 5 MHz, dok su sonde za pregled perifernih žila znatno više frekvencije, u rasponu od 5 do 10 MHz. Metoda kojom se doplerski nalazi kvantificiraju naziva se spektralna frekvencijska analiza. Ovom se metodom ultrazvučni signal razlaže na frekvencijske komponente, koje se grafički prikazuju na vremenskoj skali, čime se dobiva kumulativna frekvencijska distribucija pulsnog ciklusa. Iz tih zapisa, usporedbom s normalnim nalazima, zaključuje se o stupnju poremećaja protoka u analiziranoj žili. Postoje dva načina za uprabu doplerovog učinka u medicini. To su kontinuirani i pulsni dopler. Kontinuirani dopler podrazumijeva kontinuirano odašiljanje i primanje ultrazvučnih valova, dok se kod pulsnoga ultrazvuk odašilje u obliku impulsa. Kontinuirani dopler nema dubinsku rezoluciju i prikladan je za mjerenje protoka u samo jednoj žili sa dominantnim protokom uzduž linije gledanja. Pulsni dopler omogućava analizu protoka u sasvim određenoj žili, bez obzira što se u UZV snopu nalaze i druge žile. Prva klinička primjena pulsnoga doplera započela je uvođenjem tzv. dupleks sustava, koji predstavlja kombinaciju pulsnoga doplera sa 2-D prikazom. Dvodimenzionalnim prikazom (2D) se može prikazati protok uspoređivanjem sukcesivnih dvodimenzionalnih slika i prikazivanjem na ekranu, metodom autokorelacije,

samo odjeka koji su se promijenili. Dakle, svaki se odjek korelira sa odgovarajućim odjekom iz prethodnog pulsog vala, te se tako određuje pomak koji se dogodio tijekom svakoga pulsa. Autokorelacija daje podatke o smjeru protoka krvi i o srednjoj brzini protoka. Krajnji rezultat je dvodimenzionalni prikaz krvi koja se kreće u žilama. Smjerovi i brzine se kodiraju, i to tako da se npr. raznim tonovima crvene boje prikazuju protoci u smjeru sonde, raznim tonovima plave protoci od sonde, dok se protok pod kutom od 90° na sondu, ne prikazuje. Veće brzine kodiraju se svjetlijim tonovima pojedinih boja, a manje brzine tamnijim tonovima. U praksi se samo uporabom boje može dobiti klinički vrlo važne informacije o fiziološkom ili patološkom smjeru protoka u mnogim bolestima. Iako je ovaj prikaz (obojeni dopler, *color doppler*) semikvantitativan, on ima i veliku prednost u tome što brzo pokazuje mjesto na kojemu treba kvantificirati protok (odnosno obaviti spektralnu frekvencijsku analizu). Prikaz u boji ne sadržava sve informacije kao spektar dobiven spektralnom analizom. No, spektralna analiza daje podatke samo iz područja ograničenog doplerskim uzorkom, dok obojeni dopler daje informacije o smjeru protoka, srednjoj vrijednosti brzine i varijanci iz svih položaja u anatomsom presjeku prikazanom na ekranu i ograničenim doplerskim poljem (*Doppler box*). Obojeni dopler ne može nadomjestiti pulzirajući dopler u mjerenju brzine protoka i u drugim kvantitativnim mjerenjima, ali je važan za brzu orijentaciju i pronalaženje područja patološkoga protoka, te znatno smanjuje vrijeme potrebno za provođenje spektralne analize. Prikaz protoka kodiranog bojom u žili i spektra dobivenog spektralnom analizom naziva se obojeni dupleks dopler (*color duplex doppler*). Suvremeni uređaji imaju i tzv. tripleks prikaz, kojim se istodobno na ekranu prikazuje protok krvi u žilama u živoj slici i obavlja spektralnu analizu postavljanjem osjetljivog volumena u žilu odabranu na ekranu. Prednost je tripleks sustava u tome što omogućava uočavanje izlaska osjetljivog volumena iz žile zbog respiracijskih kretnji i trenutno repositioniranje, bez prekidanja spektralne analize. Doplerom se ne može mjeriti ni protok, ni tlak niti otpor. Jedini

čimbenik koji se doplerom može relativno točno kvantificirati, odnosno izmjeriti, jest brzina strujanja krvi. Na promjenama brzine strujanja krvi i morfologije doplerskih spektara zasnivaju se sve doplerske dijagnoze i procjene o poremećajima u protoku. Obojeni i *power duplex doppler* temelji se na prikazu protoka u lumenu žile kodiranog bojom, te analizi doplerskih spektara nakon spektralne frekvencijske analize. Mjerenje maksimalne sistoličke brzine (*PSV-peak systolic velocity*) najvažniji je parametar za postavljanje dijagnoze stenoze bilo koje arterije u tijelu. PSV je također najvažniji parametar u stupnjevanju stenoze. PSV raste sve više i više, a zatim dolazi i do rasta enddiastoličke brzine (*EDV-enddiastolic velocity*). Na samome mjestu jakoga suženja doplerom se uočava velika brzina protoka, zatim se neposredno nakon stenoze uoči turbulencija, dok se distalno uočavaju *parvus et tardus* spektri. *Parvus et tardus* spektri karakterizirani su produljenjem akceleracijskoga vremena, odnosno vremena od početka sistole do postizanja maksimalne sistoličke brzine. *Parvus et tardus* spektri pojavljuju se i u arterijskim kolateralama, te su jedan od karakterističnih znakova kolateralnoga protoka, dakle nalaze se i distalno od okludirane arterije, u arterijama koje se pune preko kolaterala, što se tipično viđa u perifernim arterijama. Suženje promjera arterije do 19% očituje se minimalnim spektralnim širenjem u kasnoj sistoli i ranoj dijastoli, bez promjena PSV-a. Stenoza arterije od 20% do 49 % očituje se jače izraženim spektralnim širenjem i blagim porastom PSV-a. Trifazični oblik spektra je uglavnom održan. PSV se povećava od 30% do 100% u odnosu na neposredni proksimalni segment arterije. Smatra se da se radi o stenozu od 30% do 49% ako je brzina 1,5 do 2 puta povišena u odnosu na proksimalni segment arterije, te je apsolutna brzina ispod 2 m/s. Spektri proksimalno i distalno su normalnog izgleda. Stenoza visokoga stupnja uzroči najjače poremećaje u protoku, sa znatno povišenim PSV-om, jakim spektralnim širenjem i gubitkom obrnute dijastoličke komponente. PSV je povišen više od 100% u odnosu na proksimalni segment arterije. Može se reći da povišenje PSV-a na mjestu stenoze od 2 do 4 puta u odnosu na proksimalni segment

označuje stenozu od 50% do 75 % promjera arterije, a povišenje PSV-a više od 4 puta upućuje na stenozu veću od 75 %. Spektri distalno od stenozе visokoga stupnja ili okluzije, su u pravilu promijenjeni-monofazični, s reduciranim PSV-om, a njihov izgled ovisi i o stanju distalne cirkulacije. Dijagnoza arterijske okluzije može se postaviti prilično pouzdano, kada se ne dobije doplerski signal unutar lumena jasno vidljive žile. Neposredno proksimalno od okluzije uočava se spektre s vrlo niskim PSV-om i minimalnim ili odsutnim dijastoličkim protokom<sup>11,12,13</sup>.

### *1.2.3 DSA (digitalna suptraksijska angiografija)*

Nakon Seldingerovog povjesnoga opisa jednostavnoga uvođenja katetera u arteriju bez kirurške incizije (1953.), angiografija je kao dijagnostička metoda doživjela široku primjenu diljem svijeta. U kasnijim godinama, napretkom tehnologije kateteri i ostali materijal je postajao sve manjih dimenzija, a pretraga manje invazivna. Pojava tzv. digitalne suptraksijske angiografije (DSA) krajem sedamdesetih godina, je nadalje značajno osuvremenila samu pretragu. Također primjena zamjenskih kontrastnih sredstava kao što je Gadolinij ili primjena CO<sub>2</sub>, je smanjila komplikacije pretrage vezane za aplikaciju kontrasta. DSA je pretraga koja se odlikuje boljom slikovnom vizualizacijom arterijskoga stabla, te mogućnošću izvođenja istovremenog intervencijskog zahvata. Međutim, pretraga se obično ne izvodi u ambulantnim uvjetima, već je potrebna kratkotrajna hospitalizacija. Nadalje, zbog svoje invazivnosti je povezana sa rizicima punkcije i kateterizacije žilnih struktura, a rizici se povećavaju korištenjem ionizacijskoga zračenja i kontrastnoga sredstva<sup>14,15,16</sup>. Treba imati na umu kako je PAB-a često udružena sa aterosklerotskom bolešću bubrežnih arterija kao i bolestima bubrežnoga parenhima, zbog čega posebnu pozornost treba obratiti na nefrotoksičnost jodnih kontrastnih sredstava<sup>15</sup>.

Komplikacije angiografije dijelimo na opće i lokalne. U opće komplikacije spadaju reakcija na kontrast, embolizacija, septikemija, dok u lokalne pribrajamo one vezane za punkciju (krvarenje, hematoma, lažna aneurizma, arterio-venska fistula, perivaskularna ili subintimalna aplikacija kontrasta, lokalna tromboza, lokalna infekcija, ozljeda živaca), one vezane za lezije udaljenih organa zbog viška kontrasta, embolizaciju ugruška od katetera, puknuće i gubitak dijela žice vodilje<sup>14</sup>. Veliki stupanj invazivnosti i troškovi čine angiografiju manje pogodnom za ponavljaju primjenu i praćenje. U dosadašnjoj kliničkoj praksi dijagnostička obrada kod periferne arterijske bolesti je podrazumijevala različite dijagnostičke postupke uključujući i dopler, međutim „zlatni standard“ bila je digitalna suptrakcijska angiografija (DSA). U bolesnika sa PAB-om angiografija predstavlja najegzaktniju dijagnostičku metodu kojom se prikazom stenoza, okluzija, ulceroznih plakova koji se prikazuju kao defekti punjenja, te dilatacije arterije, može točno odrediti lokalizacija, zahvaćenost i karakteristike arterijske bolesti. Kalcificirani aterosklerotski plakovi ne ometaju analizu lumena kao što je to slučaj pri MSCT angiografiji. U svakodnevnoj kliničkoj praksi, postavljanju indikacija i planiranju revaskularizacijskoga zahvata na perifernim arterijama se gotovo isključivo pristupa temeljem nalaza DSA<sup>2,5,6,15,16,17</sup>.

#### *1.2.4 MSCTA (multi slice computed tomographic angiography-višeslojna kompjutorizirana tomografska angiografija)*

MSCTA je neinvazivna dijagnostička metoda, čiji je razvoj i primjena započela otkrićem spiralnoga CT-a, potom multidetektorskog CT uređaja i kvalitetnijih rendgenskih cijevi kojima se može snimati dulji volumen tijela, što je nužno za prikaz arterija donjih ekstremiteta. Iako je metoda prikladnija za prikaz većih žila, novije tehnologije CT uređaja omogućuju prikaz u kontinuitetu manjih žila uskoga lumena. Prednosti CTA u usporedbi s

DSA su kratko trajanje pretrage, neinvazivnost i veća sigurnost za bolesnika, te dobra dostupnost uređaja i cijena pretrage. Poput DSA, i CTA ima nedostatak – primjenu intravenskoga jednoga kontrasta te neizbježnost ionizirajućega zračenja. Interpretacija nalaza kod CTA zahtjevnija je nego kod DSA zbog nužnosti naknadne rekonstrukcije prikaza žila. Ekspozicijom dužine od 30 do 40 sekundi tijekom samo jednoga udisaja prekriva se čitavo područje interesa, što značajno minimalizira artefakte gibanja i omogućava sakupljanje skeniranih podataka tijekom prolaska intravenski primijenjenoga kontrastnoga sredstva kroz arteriju interesa tijekom maksimalne arterijske opacifikacije. Dobiven velik broj presjeka iz jednog skeniranja može se potom kompjutorski rekonstruirati u visokokvalitetnu 2D ili 3D sliku kontrastom obojenih krvnih žila. Kalcificirani plakovi smanjuju preciznost procjene stenoze krvnih žila. Na MIP rekonstrukcijama, kosti često prekrivaju tijek krvnih žila što otežava vizualizaciju patologije. Rekonstrukcijski programi omogućuju uklanjanje kostiju iz snimljenog volumena, no proces je tek poluautomatiziran te zahtijeva ulaganje dodatnog napora i vremena. Unatoč ograničenjima, CT angiografija u većini slučajeva omogućuje točnu procjenu prohodnosti premosnica, te je prva morfološka pretraga nakon kirurškog liječenja periferne arterijske bolesti, dok se DSA sve više koristi samo za razjašnjenje dvojbениh nalaza CTA<sup>15,16,17</sup>.

### *1.2.5 MRA (magnetic resonance angiography-magnetna angiografija)*

MRA jest također neinvazivna dijagnostička metoda koja uključuje niz tehnika snimanja kojima se prikazuju krvne žile različitih dijelova tijela sa ili bez intravenske primjene paramagnetnoga kontrastnoga sredstva (kelati gadolinija). Glavna prednost MRA u odnosu na CTA i DSA je da se kod pretrage ne koristi ionizirajuće zračenje, te da su alergijske reakcije na paramagnetna kontrastna sredstva znatno rjeđe nego na jodna kontrastna sredstva.

Negativne strane MRA su da je prostorna rezolucija magnetne rezonancije slabija od kompjutorizirane tomografije što otežava prikaz krvnih žila uskoga lumena, cijena pretrage je razmjerno visoka, a dugo je i trajanje same pretrage. Magnetnom rezonancijom ne prikazuju se kalcifikacije koje, za razliku od CT angiografije ne otežavaju prikaz prohodnog lumena arterije. Kontraindikacije za MRA su metalna strana tijela u pacijentu, izuzev implantata rađenih od titana. CTA je značajno brža i dostupnija metoda od MRA u svakodnevnoj kliničkoj praksi<sup>17</sup>.

### ***1.3 Cijena doplera i DSA***

Hrvatski sabor je donio Nacionalnu strategiju razvitka zdravstva 2006. godine do 2011. godine. Jedna od predviđenih aktivnosti je uvođenje obračuna bolničkoga rada, mehanizmom dijagnostičko-terapijskih skupina (DTS). DTS sustav bi trebao imati utjecaja na smanjenje duljine hospitalizacije, povećanje kvalitete zdravstvene usluge i smanjenje troškova.

DTS se zasniva na sustavu koji je razvio tim sa sveučilišta *Yale* u SAD-u, pod nazivom *Diagnosis Related Groups (DRG)*.

Mjerenjem troškova liječenja javlja se više mogućnosti za unaprijeđivanje efikasnosti. Jedan od glavnih razloga za izradu DTS klasifikacije jest da se slučajevi sa klinički sličnim problemima raspoređuju u iste skupine, tamo gdje su troškovi skrbi također bili slični. Na taj način se potiče učinkovitost zdravstvene zaštite.

Osnovna ideja plaćanja po DTS-u je plaćanje po epizodi, pri čemu je epizoda razdoblje od prijama do otpusta iz bolnice. Trajanje epizode može varirati, a svi troškovi nastali u tom razdoblju uključeni su u cijenu. Ovo znači da je sva zdravstvena zaštita uključena u epizodu i da postoji samo jedno plaćanje za epizodu.

Postoje različite inačice DTS-a. Hrvatska je odlučila koristiti australsku klasifikaciju pod nazivom *Australian Refined-Diagnosis Related Groups, version 5.1*.

Za svaku vrstu usluge mora postojati definiran iznos plaćanja. U zdravstvenim sustavima koji za plaćanje usluga liječenja akutnih bolničkih pacijenata koriste DTS, primjenjuju se koeficijenti za svaku pojedinu skupinu. Iznos plaćanja se dobiva na način da se koeficijent pomnoži s bazičnom vrijednošću. Bazičnu vrijednost izraženu u novčanom iznosu određuje državni fond zdravstvenoga osiguranja. Prilikom izračuna koeficijenta i bazične vrijednosti u početku se koriste podaci o stvarnim troškovima bolnica u prethodnom razdoblju, čime se osigurava stabilnost zdravstvenoga sustava. Slijedeći korak mora biti izračun zasnovan na standardnim troškovima (troškovi do kojih bi došlo ukoliko se zdravstvena skrb pruža na najrazumniji način temeljen na kliničkim protokolima).

Osnova za razvrstavanje pacijenata u dijagnostičko-terapijske skupine su šifre dijagnoza i postupaka. Međunarodni standard za šifriranje dijagnoza je Međunarodna klasifikacija bolesti i srodnih zdravstvenih problema, deseta revizija (MKB-10), koju je Svjetska zdravstvena organizacija objavila 1993. godine. Od tada je ažurirana u nekoliko navrata, međutim tiskana verzija MKB-10 koja se koristi u Hrvatskoj nije pratila ta događanja, te se za potrebe DTS-a koristi elektronička verzija MKB-10, koja je prilagođena potrebama DTS-a.

Cijena usluge u specijalističko-konzilijarnoj zdravstvenoj zaštiti (SKZZ) se obračunava prema dijagnostičko-terapijskom postupku (DTP). Dopler arterija nogu spada u dijagnostičko-terapijski postupak III. skupine prema HZZO-u (postupci za koje su potrebna značajna ulaganja u opremu i edukaciju). Prema DTS-u se DSA perifernih arterija fakturira HZZO-u 6.229,35 kn, dok se dopler perifernih arterija prema DTP-u fakturira 152,20 kn.



## ***1.4 Liječenje periferne arterijske bolesti***

Kod bolesnika sa PAB-om način i vrsta liječenja ovisi o stupnju bolesti. Kod asipntomatskih bolesnika potrebna je redovita kontrola i korekcija čimbenika rizika aterosklerotske bolesti, uz promjenu načina i stila života (prestanak pušenja, redovito svakodnevno hodanje više kilometara, zdravija prehrana, izbjegavanje stresa, itd.), te liječenje pridruženih bolesti. U bolesnika sa intermitentnim klaudikacijama, pored navedenoga (poseban naglasak na hodanju do granice boli), uvodi se i farmakoterapija. Primjenjuju se antiagregacijski lijekovi (acetilsalicilna kiselina), pentoksifilin, klopidogrel, cilostazol, naftidrolfuril, carnitine, antilipemici, itd. U budućnosti se očekuju daljnja ispitivanja i primjena tzv. angiogenih faktora rasta (VEGF-*vascular endothelial growth factor* i bFGF-*basic fibroblast growth factor*), koji kao mitogeni agensi stimuliraju angiogenezu<sup>19,20</sup>.

U bolesnika sa klaudikacijama koje se javljaju nakon vrlo kratke hodne pruge, što znatno smanjuje kvalitetu života, kao i kod onih sa kroničnom kritičnom ishemijom, indiciran je revaskularizacijski zahvat ( otvoreni angiokirurški ili intervencijski radiološki-endovaskularni zahvati, kombinacija istih-hibridni zahvati)<sup>18,19,21</sup>. Kod stenozirajućih ili okluzivnih promjena na kraćem segmentu arterija, postoji mogućnost perkutane transluminalne angioplastike (PTA), sa ili bez postavljanja stenta<sup>21</sup>. Uspješan revaskularizacijski zahvat će rezultirati prestankom boli i postupnim cijeljenjem ulceracije, odnosno manjim gubitkom tkiva ukoliko se radi o gangrenoznim promjenama. Pored toga postoji mogućnost lokalnoga liječenja ulceracija (antibiotici, fototerapija, terapija hiperbaričnim kisikom, lokalna aplikacija raznovrsnih obloga, itd.)<sup>22</sup>.

Indikacije za revaskularizacijski zahvat na perifernim arterijama kod simptomatske periferne arterijske bolesti strogo su određene dobrim odabirom pacijenata<sup>18,19,21,22</sup>. Naime, neophodan je dobar omjer rizika određene intervencije i onoga što se od nje očekuje. Osim toga, ishod

revaskularizacije direktno ovisi i o lokalnim hemodinamskim parametrima (dotok, odtok, lokalizacija i duljina bolesnog segmenta arterije), o čestim pridruženim bolestima i naravno o vrsti postupka koji se primijenjuje<sup>22</sup>. Upravo u ovome segmentu je velika uloga TASC-a koji daje svoje preporuke za sve postupke ovisno o stupnju i opsegu periferne arterijske bolesti, a rezultat su velikih multicentričnih kontroliranih randomiziranih studija na velikom broju bolesnika. Glavna indikacija za revaskularizacijski zahvat kod PAB-e je kronična kritična ishemija noge, zbog prijetećega gubitka iste<sup>5,6,22</sup>. Koriste se endovaskularni (intervencijski radiološki), odnosno angiokirurški zahvati, kao i njihova kombinacija (hibridni zahvati). Kod bolesnika sa intermitentnim klaudikacijama indikacije za ovakve zahvate su vrlo ograničene, obzirom na prirodni tijek bolesti (samo 25% bolesnika sa IC ima pogoršanje lokalnoga nalaza tijekom života), a preporuka su endovaskularni zahvati kod radno aktivnih i mlađih bolesnika sa vrlo kratkom hodnom prugom<sup>21</sup>. Osnovni princip bilo kojega revaskularizacijskoga zahvata na arterijama je osiguranje najbolje perfuzije ekstremiteta uz najmanji rizik za bolesnika, poznavajući prirodni tijek bolesti i očekivano trajanje života bolesnika<sup>18,19,21,22</sup>. Dobrom selekcijom bolesnika, izvrsnom kirurškom tehnikom uz korištenje sada usavršenih direktnih, indirektnih, anatomskih ili ekstraanatomskih postupaka, te u novije vrijeme endovaskularnih i hibridnih zahvata, taj cilj je dostignut<sup>18,19,21,22</sup>. Obzirom na lokalizaciju PAB-e, postoji aortoilijačna (supringvinalna) i infraingvinalna revaskularizacija.

### 1.4.1 Aortoilijačna revaskularizacija

Britanski anatom i kirurg John Hunter je prvi opisao posljedice arterijske okluzivne bolesti aortalne bifurkacije (1700.) Moderno doba kirurške rekonstrukcije aterosklerotske okluzivne bolesti počinje 1947. godine uspješnom endarterektomijom zajedničke femoralne arterije koju je izveo portugalski kirurg Dos Santos. Četrnaest godina kasnije, Wylie i suradnici primijenili su istu tehniku na aortoilijačni segment. Prošlo je daljnjih deset godina do prve primjene sintetskoga grafta kod aortalne rekonstrukcije<sup>23</sup>. U današnje vrijeme se koriste moderni sintetski graftovi (Dakron/Poliester, PTFE, itd.) koji jamče manje komplikacija i dugotrajniju prohodnost. Kod difuzne aortoilijačne bolesti uobičajena je angiokirurška revaskularizacija i to aortobifemoralno premoštenje uz korištenje PTFE ili Dakronskoga grafta (TASC D). Kirurški pristup podrazumijeva medijanu laparotomiju ili minilaparotomiju. Kod adipoznih ili prethodno laparotomiranih bolesnika, moguć je modificirani retroperitonealni pristup sa unilateralnim aortofemoralnim, potom femoro-femoralnim *crossover* premoštenjem. Kod izrazito rizičnih bolesnika radi se aksilobifemoralno premoštenje. Kod unilateralne ilijačne lezije prakticira se endarterektomija (retoperitonealni ili laparotomijski pristup), ilijako-femoralno ili femoro-femoralno ekstraanatomsko premoštenje<sup>5,6,15,23</sup>. Petogodišnja prohodnost (*patency rate*) kod aortobifemoralnih premoštenja prema različitim izvješćima iznosi (TASC II) od 87% do 91%, a desetogodišnja prohodnost je od 81% do 86%. Petogodišnja prohodnost ekstraanatomskih premoštenja je slijedeća: aksilo-unifemoralno 51%, aksilo-bifemoralno 71% i femoro-femoralno 75%<sup>5,6</sup>. U novije vrijeme sve češće se primjenjuju endovaskularni (intervencijski radiološki) postupci u aortoilijačnoj revaskularizaciji. U odnosu na klasično aortobifemoralno premoštenje, ovakav zahvat je manje rizičan za pacijenta i znatno je brži povratak u svakodnevne aktivnosti. S druge pak strane, kirurška rekonstrukcija je dobro rješenje za kompleksnije slučajeve, gdje je odmah jasno da endovaskularno liječenje nije

moguće. Također, kirurška revaskularizacija je postupak izbora kao druga ili treća opcija kod ranije endovaskularno tretirane aortoilijačne periferne arterijske bolesti<sup>21,22,23,24</sup>. Danas je PTA (perkutana transluminalna angioplastika) i *stenting* najčešće prvi način revaskularizacije aortoilijačnog segmenta. Ranije je ta metoda bila rezervirana isključivo za kraće segmente arterija (TASC A ili B). Napretkom tehnologije i primjenom modernih materijala endovaskularno se uspjevaju tretirati i dulji aortoilijačni segmenti (TASC C). Međutim, petogodišnja prohodnost je nešto lošija u odnosu na otvorenu kiruršku metodu<sup>5,6,23</sup>. Galaria i Davies su 2005. godine na uzorku od 276 pacijenata sa TASC A i B lezijom izvijestili desetogodišnju prohodnost nakon primarnoga stentiranja u 71% slučajeva. Leville i suradnici su 2006. godine na 92 pacijenta sa TASC C i D lezijom imali trogodišnju prohodnost nakon primarnoga stentiranja od 76%<sup>23</sup>. U nekim slučajevima endovaskularni postupak nije moguć zbog anatomske varijacije ili uznapredovalosti aterosklerotske bolesti. Konačno, kod nekih pacijenata je moguće izvesti tzv. hibridni angiokirurški operacijski zahvat, pri čemu se u istome aktu učini endovaskularni i angiokirurški zahvat. Npr. kod pacijenta sa aterosklerotskom lezijom na ilijačnom i femoralnom segmentu, u istome aktu se učini endarterektomija femoralno i angioplastika (sa ili bez stenta) ilijačno<sup>23</sup>.

#### *1.4.2 Infraingvinalna revaskularizacija*

I u ovome segmentu je sve veća uloga endovaskularnih zahvata: PTA sa ili bez stentiranja s prohodnošću na femoropoplitealnom segmentu od oko 65% nakon 3 godine do 55% nakon 5 godina<sup>5,6</sup>. Prva periferna angioplastika je učinjena 1964. godine (Charles Dotter), i to na površinskoj bedrenoj arteriji. Pri planiranju endovaskularne infraingvinalne revaskularizacije, treba uzeti u obzir slijedeće čimbenike: 1. indikaciju (klaudikacija ili kritična ishemija), 2. lokalizaciju i opseg lezije, 3. ograničenja životnih aktivnosti i smanjenje kvalitete života, 4.

pridružene bolesti i anesteziološki rizik, 5. prijašnje vaskularne rekonstrukcije i intervencije na istoj nozi, 6. izgleda za dugoročni funkcijski status i preživljenje bolesnika. U sklopu infraingvinalne endovaskularne revaskularizacije, razlikujemo femoropoplitealnu i infrapoplitealnu lokalizaciju bolesti (supragenikularna i infragenikularna)<sup>22,23</sup>. Prema TASC-u lezije pogodne za femoropoplitealnu endovaskularnu revaskularizaciju su A tipa, dok je kod tipa D apsolutno indicirana kirurška revaskularizacija. Što se tiče tipa B i C, iste lezije mogu biti tretirane endovaskularno ili angiokirurški, što ovisi o konkretnim kliničkim okolnostima. Stav oko endovaskularne revaskularizacije infrapoplitealnog segmenta nije decidan. Naime, prema TASC smjernicama, infrapoplitealna angioplastika je indicirana u sklopu tzv. *limb salvage procedure* (postupak spašavanja noge). Nema dovoljno podataka koji bi jamčili sigurnu preporuku iste metode u slučaju intermitentnih klaudikacija. Dakle, ukoliko je bolesnik visokoga rizika za angiokiruršku revaskularizaciju i prijeti mu gubitak noge, PTA infrapoplitealno je indicirana u pokušaju sprječavanja amputacijskoga zahvata. Bosiers i suradnici su u svojoj retrospektivnoj studiji iz 2006. godine, na uzorku od 443 infrapoplitealne endovaskularne procedure pokazali dobre rezultate jednogodišnje prohodnosti, kod pacijenata sa kritičnom ishemijom noge, a u sklopu postupka spašavanja ekstremiteta (*limb salvage procedure*). Jednogodišnja prohodnost nakon PTA potkoljeničnih arterija je bila 68,6%, a nakon PTA sa stentiranjem 75,5%<sup>25</sup>. Angiokirurške metode revaskularizacije se infraingvinalno i dalje dosta koriste, posebice ukoliko se radi o dugačkoj arterijskoj leziji ili multiplim stenotsko-okluzivnim promjenama (TASC D)<sup>5,6,21,22,23</sup>. Postoji mogućnost prethodne PTA sa ili bez stentiranja, potom u drugom aktu angiokirurški zahvat, ili tzv. hibridni zahvat (endovaskularni i angiokirurški zahvat u istome aktu)<sup>23</sup>. Kandidati za angiokiruršku infraingvinalnu revaskularizaciju su rjeđe bolesnici sa intermitentnim klaudikacijama, a uglavnom su to bolesnici sa kritičnom ishemijom noge (CLI). U centrima izvrsnosti, udio bolesnika sa klaudikacijama kod kirurške infraingvinalne revaskularizacije

iznosi 15% do 30%, dok je većina operiranih bolesnika sa kritičnom ishemijom (CLI). Od angiokirurških zahvata prakticiraju se supragenikularna i infragenikularna premoštenja, te endarterektomija i profundoplastika. Glede uporabe grafta, apsolutna preporuka je autologna vena (velika ili mala safena, femoralna vena, umbilikalna vena, bazilika ili cefalika) kada god je to moguće, potom tzv. kompozit graft (kombinacija umjetnoga i venskoga grafta) i na kraju graft od umjetnoga materijala (PTFE ili Dakron). Kod korištenja sintetskoga grafta, preporuka je, posebice kod infragenikularnih premoštenja koristiti tzv. venski kaf na distalnome pripoju<sup>21,22,23</sup>. Venski graft se može primijeniti *in situ* ili reverznom tehnikom. Prohodnost reverznoga venskoga grafta je značajno bolja od *in situ* grafta (Watelet i suradnici, 1997. RVG 88%, *in situ* 71%)<sup>23</sup>. Petogodišnja prohodnost kod femoropoplitealnog premoštenja ovisno o vrsti grafta, stupnju bolesti i poziciji premosnice je slijedeća: venski graft 66% do 80%, PTFE graft 47% do 75%<sup>5,6,23</sup>. Važno je napomenuti i ulogu ponovljenih (*re-do*) operacijskih zahvata, kojima je minimaliziran broj bolesnika sa velikim amputacijskim zahvatima. Obzirom na sve veći udio endovaskularnih infraingvinalnih revaskularizacija u svakodnevnoj kliničkoj praksi, postavlja se pitanje koja je metoda bolja za pacijente, endovaskularna ili angiokirurška? *BASIL trial (Bypass versus Angioplasty in Severe Ischemia of the Leg)*, multicentrična randomizirana kontrolirana studija na 452 pacijenta koji su bili podijeljeni na one tretirane kirurški i endovaskularno, je pokazala da nema bitne razlike u rezultatima pri šestomjesečnome praćenju između te dvije skupine. Naglasak je bio na spašavanju noge od amputacijskoga zahvata. Istraživanje je također pokazalo da nema bitne razlike niti u kvaliteti života kod tih dviju skupina bolesnika<sup>23</sup>.

U novije vrijeme nameće se novi i moderan način brzoga i efikasnoga zbrinjavanja bolesnika sa perifernom arterijskom bolešću. Radi se o tzv. hibridnim operacijskim zahvatima. To su kombinirani radiološko-angiokirurški revaskularizacijski zahvati, tijekom kojih se u istome

aktu pacijent podvrgava intervencijskom radiološkom endovaskularnom zahvatu i operacijskoj revaskularizaciji. Zahvat je u istome aktu moguće izvršiti na jednom, dva ili tri arterijska anatomska segmenta, pa čak i na obje noge istovremeno. Ovakvim liječenjem bolesnik je pošteđen dugotrajnoga boravka u bolnici, podvrgavanju višestrukim odvojenim radiološkim odnosno angiokirurškim zahvatima, a to zasigurno smanjuje rizik od perioperacijskih komplikacija, reducira duljinu hospitalizacije i ekonomski je isplativije.

Kod bolesnika u terminalnoj fazi PAB-e, kod kojih ne postoji mogućnost bilo kakvoga rekonstrukcijskog postupka, indiciran je "veliki" amputacijski zahvat (potkoljениčna ili natkoljениčna amputacija)<sup>23</sup>.

## ***1.5 Dosadašnja saznanja***

Temeljem uvida u dostupnu literaturu u kojoj su objavljeni rezultati analiza srodnih temi mojega istraživanja, može se uočiti kako u većini studija koje su analizirale ulogu doplera u planiranju revaskularizacije kod periferne arterijske bolesti, nisu obuhvaćeni svi arterijski segmenti zahvaćeni perifernom arterijskom bolešću<sup>26,28-33</sup>.

Dio dostupnih studija uspoređivao je dijagnosticiranje periferne arterijske bolesti po svim arterijskim segmentima, osim aortoilijačnoga<sup>26,28,29,32</sup>. Druge su naprotiv težište svoga istraživanja usmjerile i ograničile isključivo samo na segment potkoljenice<sup>30,31,33</sup>. S druge strane, među dosad publiciranim studijama ističe se ona kojoj je autor F. Mazzariol, koji je 2000. godine sa suradnicima analizirao uspješnost doplera pri postavljanju indikacije za revaskularizacijski zahvat, bez izravne usporedbe nalaza doplera i angiografije<sup>34</sup>. Nadalje, u objavljenim srodnim studijama, znakovit je broj onih koje su provedene na relativno malom broju bolesnika, bez obzira misli li se pritom na ukupan broj bolesnika obuhvaćenih studijom, ukupan broj ispitivanih nogu kod istih bolesnika, ili na broj istraživanih pojedinih arterijskih segmenata nogu u istih bolesnika<sup>35,36,37</sup>. Pretraživanjem je pronađena studija autora E. Aschera sa suradnicima iz 2004. godine, kojom su obuhvaćeni svi segmenti, od aortoilijačnoga pa čak do stopala, međutim u njoj je uzorak sužen samo na bolesnike s arterijskom bolešću nogu u sklopu dugogodišnje šećerne bolesti i bubrežne insuficijencije<sup>38</sup>. Canciglia i Mandolino su 2008. godine proučavali rezultate infraingvinalne endovaskularne revaskularizacije, temeljene samo na nalazu doplera<sup>27</sup>. U drugim pak studijama, uloga doplera razmatrana je samo u kontekstu kirurške revaskularizacije<sup>34,36,40</sup>. Mazzariol je sa suradnicima u dva rada (1998. i 2000.) proučavao ulogu doplera, kao jedine dijagnostičke metode prije angiokirurške revaskularizacije na donjim ekstremitetima. Pri tome je radi bolje kirurške prijeoperacijske vizualizacije arterijskoga stabla, korišten tzv. DUAM (*Duplex Ultrasound*



*Arterial Mapping*)<sup>34,40</sup>. Općenito, u nekim studijama koje su provele analizu po pojedinim arterijskim segmentima nogu, u analizi i/ili interpretaciji rezultata nije prikazan jasan broj pacijenata po pojedinom segmentu<sup>35</sup>. E. Ascher sa suradnicima u radu iz 2002. godine opisuje neke elemente usporedbe dijagnostike periferne arterijske bolesti uporabom doplera i angiografije, međutim u toj publikaciji uzorak je definitivno preširok, te uključuje spektar bolesnika u preširokom rasponu dobi (30-97 godina)<sup>39</sup>. Na uzorku od 50 pacijenata, Larch i dr. (1997.) su, uspoređujući obojeni dupleks sa DSA na potkoljениčnim arterijama pacijenata koji su bili kandidati za femorokuralno premoštenje, zaključili da dopler ne može adekvatno zamijeniti nalaz DSA u planiranju revaskularizacije<sup>41</sup>. Lujan i suradnici su 2002. godine objavili rad u kojemu su prikazali usporedbu nalaza doplera i DSA pri planiranju revaskularizacije donjih ekstremiteta, pri čemu su vaskularni kirurzi koji su vršili angiokiruršku revaskularizaciju bili podijeljeni u dvije grupe, jednu koja je pristupila revaskularizaciji samo temeljem nalaza doplera, i drugu koja je vršila iste zahvate isključivo temeljem nalaza angiografije. Jedna grupa je bila slijepa u odnosu na drugu, što znači da nisu imali podatke druge pretrage prije revaskularizacijskoga zahvata. Rezultati su bili takvi da je kirurški plan baziran na nalazu doplera bio u 77 % slučajeva podudaran planu temeljenome na nalazu angiografije. Dijagnostička podudarnost doplera i angiografije je bila izvrsna, prema Kappa analizi<sup>36</sup>. Danski vaskularni kirurg Eigberg je sa suradnicima u radu iz 2003. godine zaključio da se pri dupleks analizi teže dostupnih arterijskih segmenata (poplitealna trifurkacija, potkoljениčne arterije), može koristiti ultrazvučno kontrastno sredstvo, kojim se znatno bolje mogu vizualizirati navedeni segmenti arterija nogu. U usporedbi sa angiografijom, podudarnost bez kontrasta na potkoljениčnom nivou se sa slabe, povisila na srednje dobru podudarnost<sup>42</sup>. Uspoređujući prijeoperacijske nalaze MRA, DSA i doplera kod 33 bolesnika, Hingorani i suradnici (2004.) su došli do zaključka da MRA ne daje dovoljno pouzdanih podataka o infrapoplitealnome segmentu, a da dopler nije adekvatan na

potkoljenici kod sporijih protoka i na mjestima opsežnijih kalcifikata<sup>43</sup>. Favaretto je sa suradnicima (2007.) uspoređivao nalaze doplera i angiografije kod 49 pacijenata, bez usporedbe sa intraoperacijskim ili intraintervencijskim nalazima. Rezultati su ukazali na dobru podudarnost nalaza na aortoilijačnome segmentu, još bolju podudarnost femoropoplitealno, dok je infrapoplitealno suglasnost ovih dviju dijagnostičkih metoda bila loša<sup>44</sup>. Eiberg i suradnici su 2010. godine svojim istraživanjem na 169 pacijenata dokazali vrlo dobru podudarnost nalaza doplera i angiografije supragenikularno, u odnosu na nivo tibioperonealnoga trunkusa i peronealne arterije na potkoljenici, gdje je podudarnost ovih dviju dijagnostičkih metoda bila značajno slabija<sup>45</sup>.

Godine 1995. Geitung je sa suradnicima proveo cost-effective analizu dupleksa u usporedbi sa angiografijom zdjelčnih i arterija nogu. Obzirom na značajan broj neadekvatnih prijeoperacijskih nalaza dobivenih dupleksom, koji su rezultirali naknadnim povećanjem troškova dijagnostike i liječenja, njihov tadašnji zaključak je bio da zbog niske osjetljivosti, dupleks nije isplativiji u odnosu na angiografiju kod preoperativne obrade arterija zdjelice i nogu<sup>46</sup>. Visser je sa suradnicima (2003.) proveo cost-effective analizu neinvazivnih dijagnostičkih metoda (dupleks i MRI) u odnosu na DSA kod bolesnika sa PAB-om, kod kojih je rađena angioplastika, odnosno angiokirurško premoštenje. Radilo se o bolesnicima sa infraingvinalnom lokalizacijom PAB-e. Zaključak jest da kod bolesnika sa intermitentnim klaudikacijama, neinvazivne dijagnostičke metode mogu zamjeniti DSA bez gubitka učinkovitosti i uz minimalne uštede. U usporedbi sa angioplastikom, niti kod angiokirurških premoštenja učinkovitost invazivne dijagnostičke obrade ne opravdava dodatne troškove<sup>47</sup>. Coffi i suradnici (2007.) su napravili cost-effective analizu doplera u odnosu na angiografiju, kod bolesnikom sa femoropoplitealnom perifernom arterijskom bolešću. Formirali su tri strateške opcije dijagnostičke preoperativne obrade: angiografiju kao osnovnu pretragu,

dopler plus eventualna dodatna angiografija i dopler sa obaveznom angiografijom. Zaključili su da je u najvećem broju slučajeva najisplativija kombinacija doplera uz eventualnu dodatnu angiografiju<sup>48</sup>.

## **2. HIPOTEZA**

Uporaba doplera bez korištenja DSA je dostatna za planiranje revaskularizacijskoga zahvata (endovaskularnog ili angiokirurškog) po pojedinom arterijskom segmentu donjih ekstremiteta, u slučajevima periferne arterijske bolesti.

Uporaba doplera bez korištenja DSA, značajno smanjuje troškove liječenja bolesnika podvrgnutih revaskularizacijskome zahvatu radi periferne arterijske bolesti.

## **3. CILJEVI ISTRAŽIVANJA**

Prvi i osnovni cilj ovoga istraživanja jest ispitati ulogu, odnosno potencijalnu dostatnost doplera kao jedine dijagnostičke metode pri planiranju revaskularizacijskoga zahvata kod periferne arterijske bolesti i to usporedbom nalaza doplera sa nalazom DSA, te sa intraintervencijskim/intraoperacijskim nalazom, po pojedinom arterijskom segmentu (aortoilijačni, femoropoplitealni i popliteokruralni).

Drugi cilj istraživanja jest procijeniti moguće smanjenje troškova liječenja bolesnika s perifernom arterijskom bolešću, u slučaju da se kod bolesnika uključenih u ovo istraživanje prijeintervencijski/prijeoperacijski koristio samo dopler, bez DSA.

## **4. ISPITANICI I METODE**

Istraživanje se sastojalo od dva dijela: retrospektivne studije kojom su obuhvaćeni ispitanici, u daljnjem tekstu bolesnici, liječeni na Odjelu vaskularne kirurgije KB Dubrava s verificiranom perifernom arterijskom bolešću u periodu od četiri godine, te *cost-effective* analize koja je pokazala da postoji značajna financijska ušteda i ekonomičnost temeljem rezultata iz restrospektivne studije.

### ***4.1 Retrospektivna studija***

Studijom su obuhvaćeni bolesnici u kojih se pristupilo indiciranom revaskularizacijskome zahvatu zbog periferne arterijske bolesti, na Odjelu vaskularne kirurgije KB Dubrava od njegova osnutka u studenom 2005. godine do studenoga 2009.godine, sukladno postavljenim kriterijima. Analizirani su arhivirani podaci ukupno 224 bolesnika, odnosno ukupno 252 noge, budući da su kod 28 bolesnika su liječene obje noge.

Kriteriji za ulazak pojedinog bolesnika u studiju bila je klinički i radiološki dijagnosticirana periferna arterijska bolest, zbog koje se pristupilo revaskularizacijskome zahvatu, uz dostupnost svih potrebnih dijagnostičkih nalaza neophodnih za adekvatno provođenje retrospektivne analize. Klinička indikacija za revaskularizaciju bila je kritična ishemija noge ili intermitentna klaudikacija sa značajnim skraćanjem hodne linije. Među potrebnim nalazima bili su anamnestički podaci o dobi, spolu, zanimanju, komorbiditetima te rizičnim faktorima, duljini hodne pruge, zatim klinički nalaz na perifernim arterijama u smislu pulzacija i eventualnih nekrobiotičkih promjena na nogama.

Prema dobi izbor bolesnika bio je ograničen na starije od 45 godina. Sukladno tome, dob bolesnika uključenih u studiju bila je raspona od 46 godina do 88 godina, prosječna dob 65, 4 godine.

Od ukupnoga broja bolesnika, žena je bilo 58, muškaraca 166, uz napomenu da su svi bolesnici kod kojih su revaskularizirane obje noge bili muškarci. *Tablica 1.*

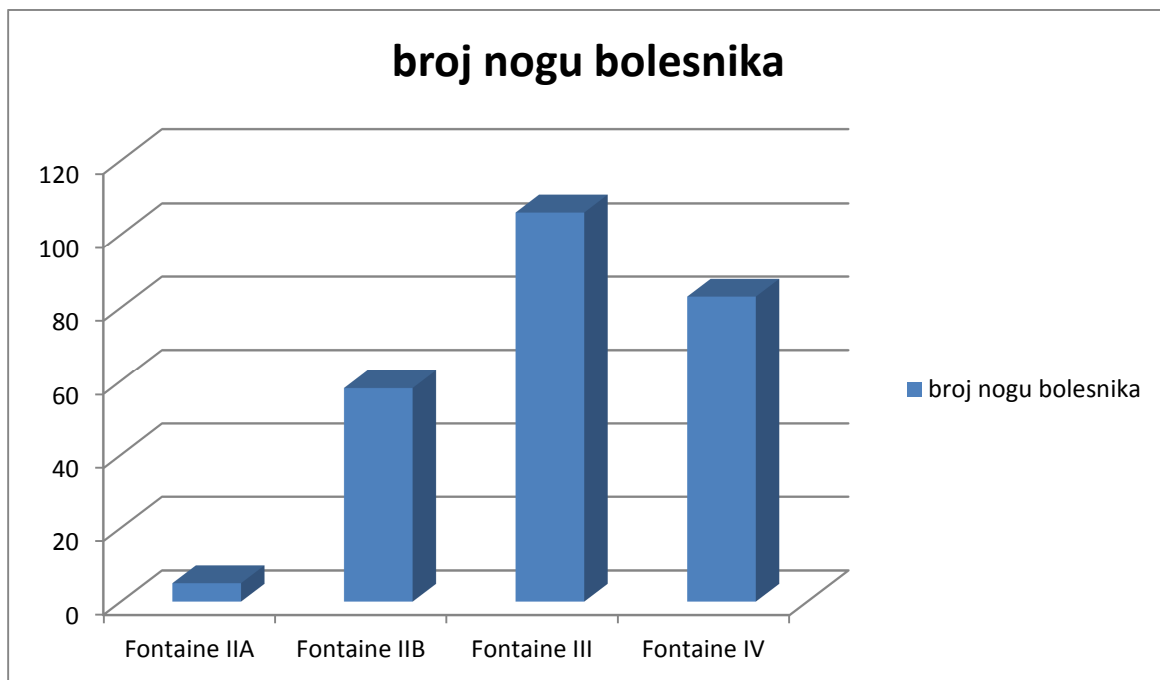
Što se tiče komorbiditeta, hipertoničara je bilo 177(79.0%), bolesnika sa hiperlipidemijom 145(64.7%), diabetes mellitus tip I 31(13.8%), tip II 37(16.5%), pušača je bilo 168 od 224(75%) revaskularizirana bolesnika sa perifernom arterijskom bolesti. *Tablica 1.*

UKUPAN BROJ PACIJENATA	224
UKUPAN BROJ NOGU	252
SPOL U UKUPNOM BROJU PACIJENATA	
muškarci	166 (74,1%)
žene	58 (25,9%)
SPOL KOD BOLESNIKA S REVASKULARIZ. NA OBJE NOGE (muškarci/žene)	28/0
DOB BOLESNIKA	65,43 (46-88)
PUŠENJE	168/224 (75,0%)
HIPERTENZIJA	177/224 (79,0%)
HIPERLIPIDEMIJA	145/224 (64,7%)
ŠEĆERNA BOLEST TIPA 1	31/224 (13,8%)
ŠEĆERNA BOLEST TIPA 2	37/224 (16,5%)

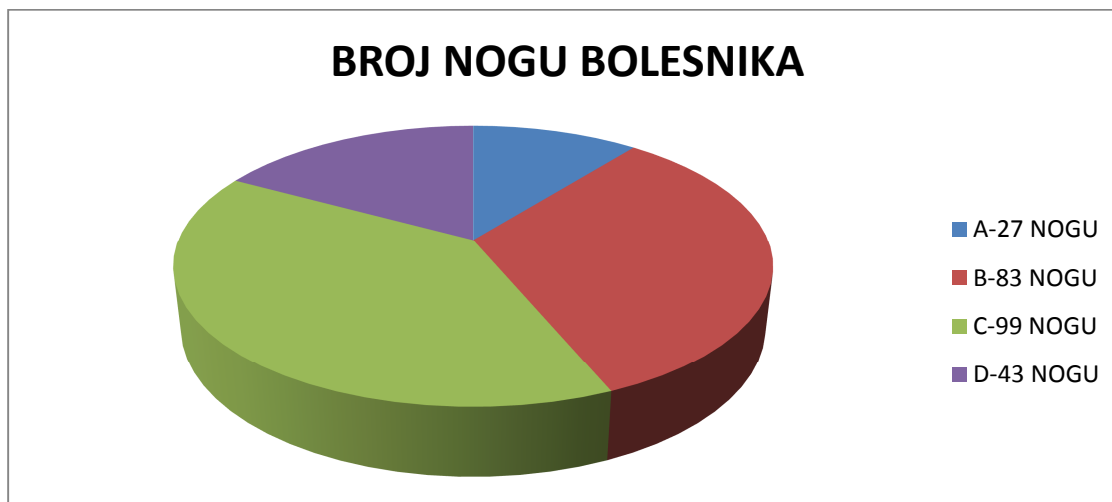*Tablica 1.* Prikaz demografskih i epidemioloških podataka o bolesnicima uključenim u studiju

Podaci o svakome bolesniku su sadržavali skorove prema odgovarajućim klasifikacijama:

Fontaine (*Grafikon 1*) i TASC II (*Grafikon 2*).



*Grafikon 1.* Broj nogu bolesnika po Fontaineovoj podjeli



*Grafikon 2.* Broj nogu bolesnika po TASC II podjeli

Fontaine III i IV predstavljaju bolesnike (noge) sa kroničnom kritičnom ishemijom (uk. 189/252).

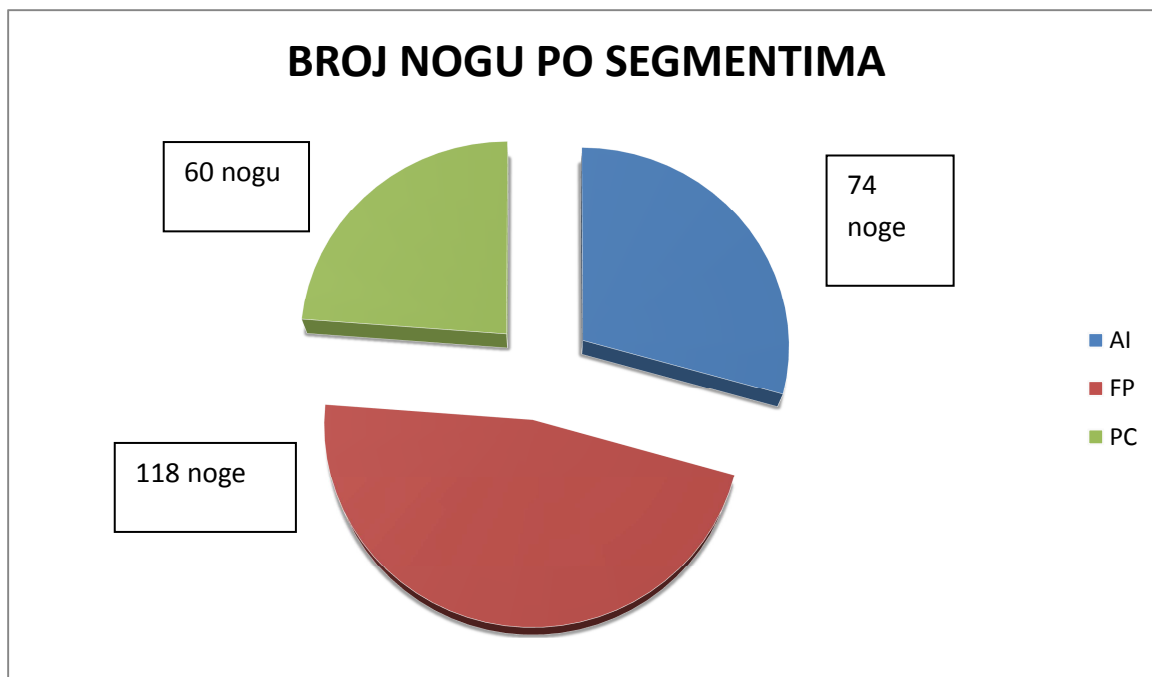
Pored navedenoga, kriterij za ulazak bolesnika u studiju su bili dostupni nalazi doplera arterija za aortoilijačni, femoropoplitealni i popliteokruralni arterijski segment, nalaz DSA za navedene segmente, kao i precizan intraintervencijski ili intraoperacijski nalaz s podacima o točnome mjestu i tipu revaskularizacijskog zahvata.

Nalazi doplera učinjeni su od strane trojice iskusnih i neovisnih specijalista radiologa (subspecijalista UZV) sa Kliničkoga zavoda za radiologiju KB Dubrava. DSA su radili iskusni i neovisni specijalisti radiolozi (trojica subspecijalista intervencijske radiologije) sa istoga Kliničkoga zavoda. Isti radiolozi su izvršili i sve intervencijske radiološke (endovaskularne) zahvate. Sve angiokirurške revaskularizacijske zahvate izvršila su trojica iskusnih subspecijalista vaskularne kirurgije, istoimenoga Odjela KB Dubrava.

Podaci su prikupljeni temeljem uvida u povijesti bolesti arhiviranih na Odjelu za vaskularnu kirurgiju ili u bolničkom arhivu.

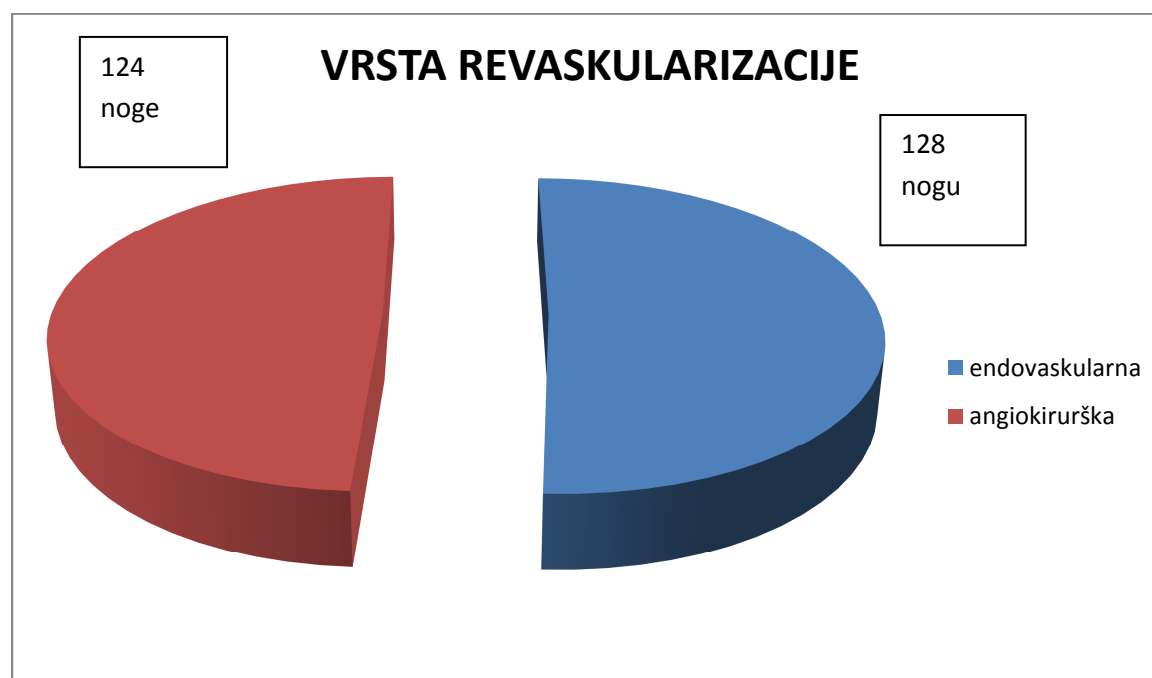
Svi postupci su provedeni u skladu s etičkim i zakonskim normama, te uz odobrenja Etičkog povjerenstva KB Dubrava, Etičkog povjerenstva Medicinskog fakulteta Sveučilišta u Zagrebu, kao i uz suglasnost mentora i predstojnika Klinike za kirurgiju KB Dubrava. Prilikom prikupljanja i upisivanja podataka poštivana je tajnost i povjerljivost podataka o bolesnicima i njihovoj bolesti.

Bolesnici, odnosno noge su podijeljene po segmentima, i to na aortoilijačni segment (74), femoropoplitealni (118) i popliteokruralni (60). *Grafikon 3.*



Grafikon 3. Ukupan broj bolesnika-nogu uključenih u studiju po segmentima

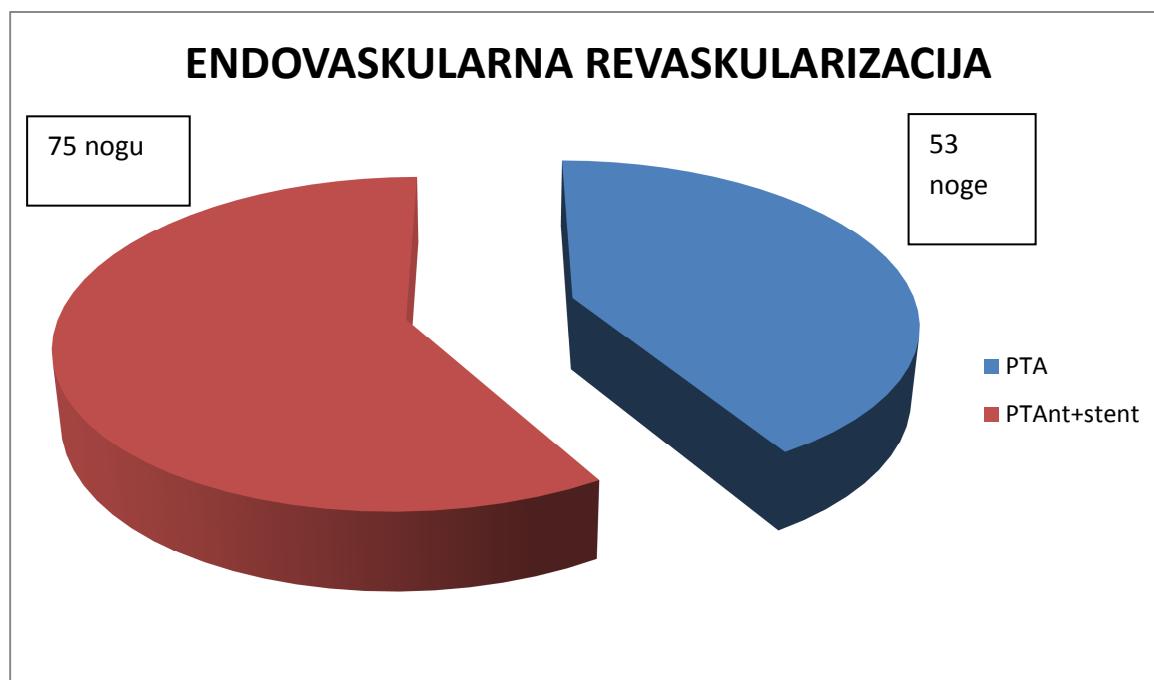
Svi pacijenti su bili podvrgnuti endovaskularnoj ili angiokirurškoj revaskularizaciji.



Grafikon 4. Vrsta revaskularizacije prema broju nogu bolesnika



Endovaskularna revaskularizacija je bila učinjena na 128 nogu, od toga je kod 53 noge učinjena samo angioplastika, a kod 75 angioplastika sa postavljanjem stenta. *Grafikon 5.*



*Grafikon 5.* Endovaskularna revaskularizacija prema broju nogu bolesnika

Od 53 noge kod kojih je učinjena PTA bez postavljanja stenta, u 5 nogu se radilo o zajedničkoj ilijačnoj arteriji (AIC), u 8 nogu o vanjskoj ilijačnoj arteriji (AIE), kod 26 nogu je dilatirana AFC, APF i AFS, u 9 slučajeva poplitealna arterija (AP), te u 5 potkoljениčne arterije (ATA, ATP i AF). U 75 nogu je učinjena PTA sa postavljanje stenta. Kod 21 slučaja radilo se o zajedničkoj ilijačnoj arteriji (AIC), kod 27 o vanjskoj ilijačnoj arteriji (AIE), u 18 se radilo o površinskoj bedrenoj arteriji (AFS), u 7 o poplitealnoj arteriji (AP), te u 2 o potkoljениčnim arterijama (1xATA, 1xAF). *Tablica 2.*

	AIC	AIE	AFC APF AFS	AP	Potkoljenične arterije: ATA ATP AF
PTA bez stentiranja  N=53	5	8	26	9	5
PTA+ stentiranje  N=75	21	27	18	7	2

Tablica 2. Endovaskularna revaskularizacija po lokalizaciji

Angiokirurškoj revaskularizaciji su bile podvrgnute 124 noge. U 10 slučajeva je bila učinjena aortobifemoralna odnosno aortobiprofundalna rekonstrukcija, kod 3 ilijakofemoralna premosnica, 16 je bilo endarterektomija femoralnih arterija u preponi, sa ili bez rekonstrukcije zakrpom, 14 femoro-femoralnih ili femoro-profundalnih *crossover* ekstraanatomskih premoštenja, 44 femoropolitealna premoštenja, 28 femorokruralnih premoštenja, 9 popliteokruralnih premoštenja. Tablica 3.

Angiokirurška revaskularizacija	ABIF	ILI-FEM	TEA	F-F	F-P	F-C	P-C
N= 124	10	3	16	14	44	28	9

Tablica 3. Broj nogu bolesnika po pojedinom angiokirurškom revaskularizacijskom zahvatu

Po anatomskim segmentima, PTA sa ili bez stentiranja je kod 61 noge učinjena na aortoilijačnom segmentu, kod 44 noge na femoropoplitealnome segmentu, te kod 23 noge na popliteokruralnome segmentu. Po anatomskim segmentima, angiokirurška revaskularizacija je učinjena na aortoilijačnom segmentu kod 13 nogu, na femoropoplitealnome segmentu kod 74 noge, te na popliteokruralnome segmentu kod 37 nogu. *Tablica 4.*

	AI	FP	PC
PTA +/- stent po segmentima N=128	61	44	23
Angiokirurška revaskularizacija po segmentima N=124	13	74	37

*Tablica 4.* Broj nogu bolesnika revaskulariziranih endovaskularno ili angiokirurški po segmentima

#### 4.1.1 Doplerska analiza

Svim bolesnicima je nakon kliničkoga pregleda učinjen duplex dopler arterija nogu, a pretragu su izvodila tri iskusna radiologa, subspecijalista ultrazvuka na istome uređaju (*General Electric Logiq E9, General Electric Medical Healthcare, Wauwatosa, Winsconsin, USA*) sondama od 7 do 9 i od 9 do 14 MHz. Stupanj stenozе analiziranih arterija procjenjivan je temeljem maksimalne sistoličke brzine prema standardnim tablicama.  $PSV > 2$  je uzet kao kriterij za dijagnosticiranje hemodinamski značajne arterijske stenozе ( $> 50\%$ ). Analizom u B-modu dobivane su informacije o morfologiji (izgledu i duljini stenozе, odnosno okluzije) analizirane arterije.

#### 4.1.2 DSA

Digitalnu suptraksijsku angiografiju radili su također iskusni radiolozi, subspecijalisti intervencijske radiologije sa Kliničkoga zavoda za radiologiju KB Dubrava i to najčešće transfemoralim pristupom, a kada to nije bilo moguće, pribjegavalo se transbrahijalnome pristupu. Pretraga je rađena na aparatu *Shimadzu Digital Angiography System Bransist Sapphire, Shimadzu Corporation, Kyoto, Japan*. Isti radiolozi su najčešće u istome aktu, ponekad i naknadno radili PTA, sa ili bez stentiranja.

#### *4.1.3 Revaskularizacijski zahvati*

Svi bolesnici koji su obuhvaćeni ovom studijom, podvrgnuti su nekom od oblika revaskularizacije. PTA, sa ili bez stentiranja rađena je najčešće u istome aktu sa angiografijom, ponekad u drugome aktu. Izvodili su ih invazivni radiolozi Kliničkoga zavoda za radiologiju KB Dubrava u sali za angiografiju. Operacijski revaskularizacijski zahvati rađeni su uvijek nakon dijagnostičke obrade (Dopler i DSA). Obavljali su ih subspecijalisti vaskularne kirurgije sa Odjela za vaskularnu kirurgiju KB Dubrava, i to u operacijskoj dvorani koja je posebno opremljena upravo za tu vrstu operacijskih zahvata. Radi se o najsuvremenijoj operacijskoj dvorani sa pokretnim RTG aparatom i popratnom suvremenom opremom (tzv. Hibridna operacijska dvorana).

#### *4.1.4 Statistička analiza*

Za opis distribucija prikupljenih podataka primijenjene su deskriptivne statističke metode. Nalazi doplera su po anatomskim segmentima uspoređivani sa nalazima DSA, te sa intraintervencijskim/intraoperacijskim nalazima. Za procjenu slaganja nalaza analiziranih dijagnostičkih metoda i lokalnog intraintervencijskog/intraoperacijskoga nalaza, izračunata je kappa statistika.

## **4.2 *Cost-effective analiza***

U drugom dijelu istraživanja prikazan je odnos prednosti i nedostataka dijagnostičkih metoda doplera i DSA u dijagnostici periferne arterijske bolesti, s osvrtom na financijsko-ekonomski aspekt. Prikazani su i troškovi dijagnostičke obrade koja uz dopler uključuje i DSA, potom analizirani troškovi provedene dijagnostičke obrade u onim slučajevima gdje je bilo moguće planirati revaskularizacijski zahvat koristeći isključivo nalaz doplera pored kliničkoga pregleda.

Osnova za provođenje analize ekonomske učinkovitosti, odnosno *cost-effective* analize bili su rezultati dobiveni prvim dijelom istraživanja. Stvarni iznos troškova dijagnostike i liječenja izračunat je kod bolesnika liječenih na Odjelu vaskularne kirurgije KB Dubrava u razdoblju od studenoga 2005. godine do studenoga 2009. godine. Osim toga prikazan je troškovnik dijagnostičke obrade kod tih istih bolesnika, kada bi se u slučajevima gdje je to moguće, izostavila angiografija kao dijagnostička metoda.

## 5. REZULTATI

### *5.1 Retrospektivna studija*

Za svakoga bolesnika uključenoga u retrospektivnu studiju, iz bolničkih povijesti bolesti bilježili su se sljedeći parametri: dob, spol, komorbiditeti, klasifikacija po Fontaineu, klasifikacija po TASC II.

Nakon toga su svi bolesnici skorirani prema anatomskom arterijskom segmentu (1-aortoilijačni, 2-femoropoplitealni, 3-popliteokruralni), te izvršenom revaskularizacijskom zahvatu (1-intervencija, 2-operacija).

Skoriranje arterija rađeno je na svakom anatomskom segmentu i to proksimalno od aterosklerotske lezije, u nivou lezije i distalno od lezije, iz nalaza doplera, DSA, intervencije i operacije.

Skoriranje arterijske lezije rađeno je prema sljedećem kriteriju:

1-okluzija >5 cm

2-okluzija <5 cm

3-stenoza >50%

4-stenoza <50%

5-bez stenoze

Prikupljeni skorirani podaci su obrađeni Kappa statistikom, pri čemu su uspoređivani nalazi doplera i DSA, potom doplera i intraintervenzijskog/intraoperacijskog nalaza, proksimalno, u nivou lezije i distalno od lezije, po svakom anatomskome segmentu (aortoilijačno, femoropoplitealno i popliteaokruralno).

Podudarnost uspoređivanih nalaza obrađenih Kappa statističkom obradom, intepretirana je na slijedeći način:

• <0	nema podudarnosti	
• 0,01-0,20	slaba podudarnost	LOŠA PODUDARNOST
• 0,21-0,40	blaga podudarnost	
• 0,41-0,60	umjerena podudarnost	
• 0,61-0,80	jaka podudarnost	DOBRA PODUDARNOST
• 0,81-0,99	izvrsna podudarnost	



### *5.1.1 Prikaz rezultata Kappa statističke analize*

U aortoilijačnom segmentu, proksimalno od aterosklerotske lezije nađena je slaba podudarnost nalaza doplera i DSA, kao i nalaza doplera i intraintervencijskoga nalaza, te blaga podudarnost nalaza doplera i intraoperacijskoga nalaza. U istome segmentu na nivou aterosklerotske lezije, nađena je umjerena podudarnost nalaza doplera i DSA, kao i podudarnost nalaza doplera i intraintervencijskog nalaza, dok je podudarnost nalaza doplera i intraoperacijskoga nalaza bila blaga. Aortoilijačni segment distalno od lezije bilježi izvrsnu podudarnost nalaza doplera i DSA, kao i nalaza doplera i intraintervencijskoga nalaza, dok je podudarnost doplera i intraoperacijskoga nalaza jaka.

Na femoropoplitealnome nivou proksimalno od lezije nađena je jaka podudarnost nalaza doplera i DSA, izvrsna podudarnost nalaza doplera i intraintervencijskoga nalaza, te jaka podudarnost nalaza doplera i intraoperacijskoga nalaza. Isti segment na nivou lezije je zabilježio izvrsnu podudarnost svih uspoređenih nalaza. Distalno od lezije, na femoropoplitealnome segmentu zabilježena je izvrsna podudarnost nalaza doplera i DSA, jaka podudarnost nalaza doplera i intraintervencijskoga nalaza, te izvrsna podudarnost nalaza doplera i intraoperacijskoga nalaza.

Na popliteokruralnome segmentu proksimalno od lezije zabilježena je jaka podudarnost uspoređenih nalaza dopler i DSA, doplera i intraintervencijskoga nalaza, te nalaza doplera i intraoperacijskoga nalaza. Na nivou lezije također je zabilježena jaka podudarnost svih uspoređivanih nalaza. Distalno od lezije na ovome arterijskome segmentu, nađena je blaga podudarnost, kako pri usporedbi nalaza doplera i DSA, tako i pri usporedbi nalaza doplera i intraoperacijskoga te intraintervencijskoga nalaza.

PODUDARNOST NALAZA PO SEGMENTIMA (KAPPA)									
	aortoilijačni segment			femoropoplitealni segment			popliteokruralni segment		
	proksim.	lezija	distalno	proksim.	lezija	distalno	proksim.	lezija	distalno
<i>dopler – DSA</i>	0,154	0,518	0,850	0,774	0,991	0,868	0,700	0,624	0,360
<i>dopler – intervencija</i>	0,077	0,468	0,894	0,841	0,978	0,786	0,685	0,714	0,310
<i>dopler – operacija</i>	0,286	0,314	0,726	0,640	0,947	0,849	0,778	0,787	0,213

Tablica 5 . Podudarnost (Kappa) nalaza dopler-DSA i dopler-intervencija/operacija po anatomskim segmentima.  
Crveno označena dobra podudarnost (jaka i izvrsna)

PODUDARNOST NALAZA PO SEGMENTIMA (KAPPA)									
	aortoilijačni segment			femoropoplitealni segment			popliteokruralni segment		
	proksim.	lezija	distalno	proksim.	lezija	distalno	proksim.	lezija	distalno
<i>dopler – DSA</i>	SLABA	UMJERENA	IZVRSNA	JAKA	IZVRSNA	IZVRSNA	JAKA	JAKA	BLAGA
<i>dopler – intervencija</i>	SLABA	UMJERENA	IZVRSNA	IZVRSNA	IZVRSNA	JAKA	JAKA	JAKA	BLAGA
<i>dopler – operacija</i>	BLAGA	BLAGA	JAKA	JAKA	IZVRSNA	IZVRSNA	JAKA	JAKA	BLAGA

Tablica 6 . Interpretacija podudarnosti (Kappa) nalaza dopler - DSA i dopler - intervencija/operacija po anatomskim segmentima.  
Crveno označena dobra podudarnost (jaka i izvrsna)

KAPPA VRIJEDNOSTI			DOPLER								
			AI segment			FP segment			PC segment		
			P	L	D	P	L	D	P	L	D
DSA	AI segment	P	0,154								
		L		0,518							
		D			0,850						
	FP segment	P				0,774					
		L					0,991				
		D						0,868			
	PC segment	P							0,700		
		L								0,624	
		D									0,360

Tablica 7. Podudarnost nalaza dopler-DSA po arterijskim anatomskim segmentima.  
Crveno označena dobra podudarnost (jaka i izvrsna)

KAPPA VRIJEDNOSTI			DOPLER								
			AI segment			FP segment			PC segment		
			P	L	D	P	L	D	P	L	D
INTERVENCIJA	AI segment	P	0,077								
		L		0,468							
		D			0,894						
	FP segment	P				0,841					
		L					0,978				
		D						0,786			
	PC segment	P							0,685		
		L								0,714	
		D									0,310

Tablica 8. Podudarnost nalaza dopler-intervencija po arterijskim anatomskim segmentima.

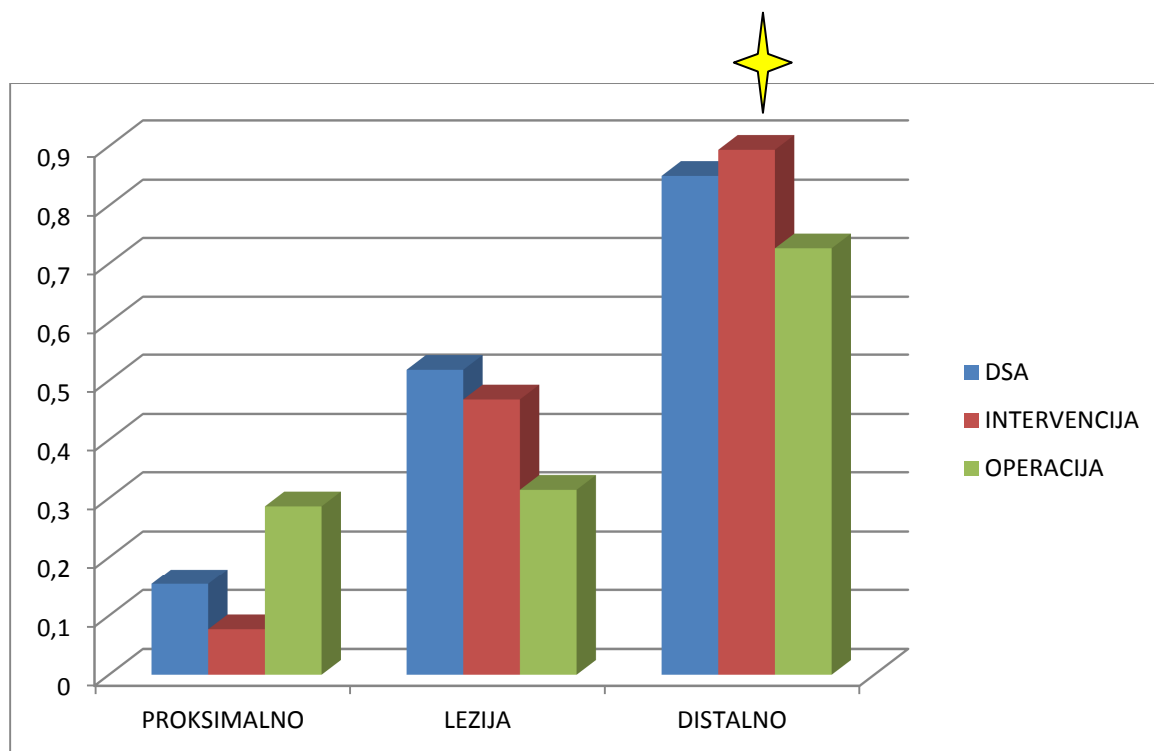
Crveno označena dobra podudarnost (jaka i izvrsna)

KAPPA VRIJEDNOSTI			DOPLER								
			AI segment			FP segment			PC segment		
			P	L	D	P	L	D	P	L	D
OPERACIJA	AI segment	P	0,286								
		L		0,314							
		D			0,726						
	FP segment	P				0,640					
		L					0,947				
		D						0,849			
	PC segment	P							0,778		
		L								0,787	
		D									0,213

Tablica 9. Podudarnost nalaza dopler-operacija po arterijskim anatomskim segmentima.  
Crveno označena dobra podudarnost (jaka i izvrsna)

AORTOILJAČNI SEGMENT	PROKSIMALNO	LEZIJA	DISTALNO
	DOPLER	DOPLER	DOPLER
DSA	0,154 (SLABA)	0,518 (UMJERENA)	0,850 (IZVRSNA)
INTERVENCIJA	0,077 (SLABA)	0,468 (UMJERENA)	0,894 (IZVRSNA)
OPERACIJA	0,286 (BLAGA)	0,314 (BLAGA)	0,726 (JAKA)

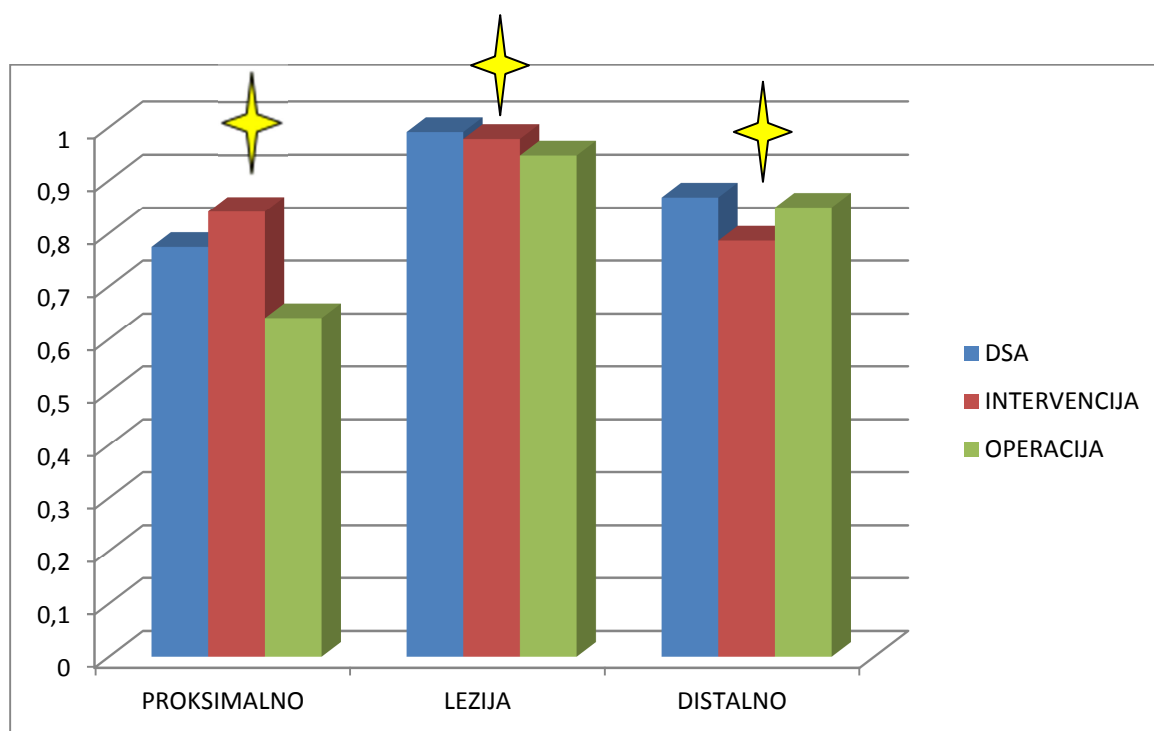
Tablica 10. Podudarnost nalaza na aortoilijačnom segmentu.  
Crveno označena dobra podudarnost (jaka i izvrsna)



Grafikon 6. Podudarnost nalaza na aortoilijačnom segmentu.  
Dobra podudarnost svih uspoređivanih nalaza distalno od lezije

FEMOROPOPLITEALNI SEGMENT	PROKSIMALNO	LEZIJA	DISTALNO
	DOPLER	DOPLER	DOPLER
DSA	0,774 (JAKA)	0,991 (IZVRSNA)	0,868 (IZVRSNA)
INTERVENCIJA	0,841 (IZVRSNA)	0,978 (IZVRSNA)	0,786 (JAKA)
OPERACIJA	0,640 (JAKA)	0,947 (IZVRSNA)	0,849 (IZVRSNA)

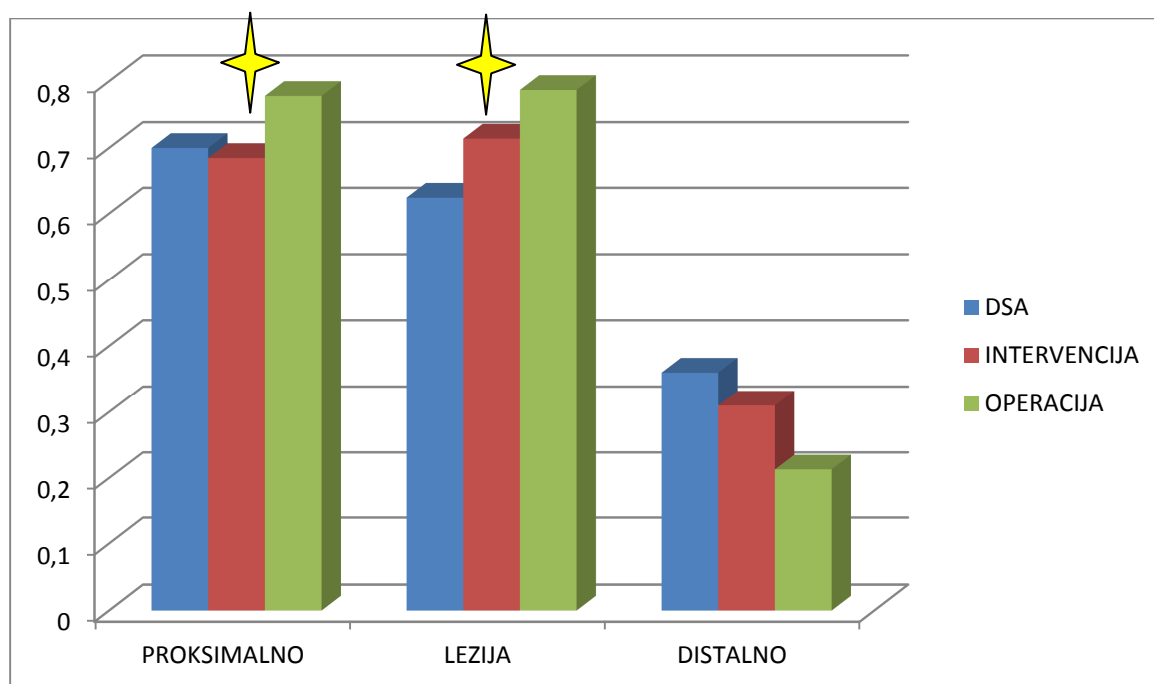
Tablica 11. Podudarnost nalaza na femoropoplitealnome segmentu.  
Crveno označena dobra podudarnost (jaka i izvrsna)



Grafikon 7. Podudarnost nalaza na femoropoplitealnome segmentu.  
Dobra podudarnost svih uspoređivanih nalaza proksimalno, u nivou i distalno od lezije

POPLITEOKRURALNI SEGMENT	PROKSIMALNO	LEZIJA	DISTALNO
	DOPLER	DOPLER	DOPLER
DSA	0,700 (JAKA)	0,624 (JAKA)	0,360 (BLAGA)
INTERVENCIJA	0,685 (JAKA)	0,714 (JAKA)	0,310 (BLAGA)
OPERACIJA	0,778 (JAKA)	0,787 (JAKA)	0,213 (BLAGA)

Tablica 12. Podudarnost nalaza na popliteokruralnome segmentu.  
Crveno označena dobra podudarnost (jaka i izvrsna)



Grafikon 8. Podudarnost nalaza na popliteokruralnome segmentu.  
Dobra podudarnost svih uspoređivanih nalaza proksimalno i u nivou lezije.



## *5.2 Cost-effective analiza*

Jedan od ciljeva ovoga istraživanja jest procijeniti moguće smanjenje troškova liječenja bolesnika s perifernom arterijskom bolešću, u slučaju da se kod ispitanika uključenih u ovo istraživanje prijeintervencijski/prijeoperacijski koristio samo dopler, bez DSA.

Osnova za provođenje analize ekonomske učinkovitosti, odnosno cost-effective analize su rezultati dobiveni prvim dijelom istraživanja, odnosno retrospektivnom studijom. Stvarni iznos troškova dijagnostike i liječenja izračunao sam kod bolesnika liječenih na Odjelu vaskularne kirurgije KB Dubrava u razdoblju od studenog 2005. godine do studenog 2009. godine. Osim toga prikazao sam troškovnik dijagnostike obrade kod tih istih bolesnika, kada bi se u slučajevima gdje je to moguće, izostavila digitalna suptrakcijska angiografija kao dijagnostička metoda.

### *5.2.1 Prikaz rezultata cost-effective analize*

Rezultati dobiveni prvim dijelom ovoga istraživanja ukazuju na činjenicu da je dopler kao neinvazivna dijagnostička pretraga, sasvim dostatan za planiranje kako endovaskularnih, tako i operacijskih angiokirurških revaskularizacijskih zahvata jedino na femoropoplitealnome arterijskome segmentu. Rezultati su pokazali da je jedino na ovome segmentu dobra podudarnost nalaza doplera sa nalazima DSA i intraintervenijskim/intraoperacijskim nalazima proksimalno, u nivou i distalno od aterosklerotske lezije. Za razliku od femoropoplitealnoga, na aortoilijačnom i popliteokruralnome segmentu, dopler osim u rijetkim slučajevima nije potpuno dostatan kao jedina dijagnostička pretraga za planiranje bilo kojega oblik revaskularizacije. Dakle, za ova dva arterijska segmenta i dalje ostaje potreba za

DSA prije revaskularizacije, koja i nadalje ostaje tzv. „zlatni dijagnostički standard“ u planiranju revaskularizacije kod periferne arterijske bolesti.

Retrospektivnom studijom su obuhvaćeni bolesnici u kojih se pristupilo indiciranom revaskularizacijskome zahvatu zbog periferne arterijske bolesti, na Odjelu vaskularne kirurgije KB Dubrava od njegova osnutka u studenome 2005. godine do studenoga 2009. godine, sukladno postavljenim kriterijima. Analizirani su arhivirani podaci ukupno 224 bolesnika, odnosno ukupno 252 noge, dakle kod 28 bolesnika su liječene obje noge. Bolesnici, odnosno noge su podijeljene po segmentima, i to aortoilijačni segment (74), femoropoplitealni (118) i popliteokruralni (60).

Dakle, na Odjelu za vaskularnu kirurgiju KB Dubrava, u periodu od studenoga 2005. godine do studenoga 2009. godine u 118 slučajeva periferne arterijske bolesti je učinjena revaskularizacija na femoropoplitealnom segmentu. Sukladno rezultatima retrospektivne studije, u svim ovim slučajevima planiranje revaskularizacije je bilo moguće samo temeljem nalaza doplera, bez nalaza DSA.

Prema DTS-u, za navedenih 118 slučajeva revaskularizacije u femoropoplitealnome arterijskome segmentu, za učinjen nalaz DSA ispostavljeno je faktura prema HZZO-u ukupne vrijednosti 735.063,30 kn (118x6.229,35).

Da su isti slučajevi prije revaskularizacije dijagnostički obrađeni samo doplerom, prema DTP-u ukupna cijena bi iznosila 17.959,60 kn (118x152,20).

Razlika cijene koštanja, a ujedno i ušteda bi iznosila 717.103,70 kn (735.063,30 kn - 17.959,60 kn). Po svakom pacijentu/nozi, razlika u cijeni koštanja doplera i DSA iznosi 6.077,15 kn (6.229,35 kn - 152,20 kn). Dakle, radi se o mogućoj iznimno velikoj financijskoj uštedi, bez ugrožavanja nivoa zdravstvene skrbi bolesnika. Pored toga, radi se o primijeni dijagnostičke metode koja je neinvazivna, brza, bez uporabe kontrastnih sredstava i

ionizacijskoga zračenja, komforna za pacijente, a opet pouzdana, dostatna i sigurna. Ovdje je učinjena osnovna analiza ekonomske učinkovitosti bazirana na 118 slučajeva revaskularizacije u femoropoplitealnome nivou analiziranih u retrospektivnoj studiji. Kada bi se ovoj analizi pridodali i mogući troškovi koji mogu nastati uslijed komplikacija nakon DSA, što može produljiti i liječenje i tijekom oporavka, razlika u troškovima bi se znatno povećala.

## 6. RASPRAVA

Za razliku od ovoga istraživanja, a temeljem uvida u dostupnu literaturu, razvidno je kako u radovima u kojima je analizirana uloga doplera u planiranju revaskularizacije kod periferne arterijske bolesti, uglavnom nisu obuhvaćeni svi arterijski segmenti nogu zahvaćeni PAB-om<sup>26,28-33</sup>. Nadalje, u publiciranoj studiji koju je objavio F. Mazzariol sa suradnicima (2000.), analizirana je uspješnost doplera pri postavljanju indikacije za revaskularizacijski zahvat, ali za razliku od ovoga istraživanja, bez izravne usporedbe nalaza doplera i angiografije<sup>34</sup>. U mojemu istraživanju se uloga doplera kao jedine dijagnostičke metode pri planiranju revaskularizacijskoga zahvata, analizirala temeljem usporedbe s nalazom DSA i lokalnog intraintervencijskog/intraoperacijskog nalaza, pojedinačno po svakom segmentu od aortoilijačnoga do popliteokruralnoga. Pored toga, kroz ovo istraživanje prikazao sam rezultate po pojedinom arterijskom segmentu noge, s tim da je pri svakom segmentu dostignut statistički signifikantan uzorak. Nasuprot tome, u objavljenim srodnim studijama, znakovit je broj onih koje su provedene na relativno malom broju bolesnika, bez obzira misli li se pritom na ukupan broj bolesnika obuhvaćenih studijom, ukupan broj ispitivanih nogu kod istih bolesnika, ili na broj istraživanih pojedinih arterijskih segmenata nogu u istih bolesnika<sup>35,36,37</sup>. Za razliku od objavljene studije E. Aschera i suradnika iz 2004. godine, kojom su obuhvaćeni svi arterijski segmenti nogu, ali je izbor bolesnika sužen samo na one s arterijskom bolešću nogu u sklopu šećerne bolesti i bubrežne insuficijencije<sup>38</sup>, ovim istraživanjem su obuhvaćeni bolesnici sa verificiranom PAB-om kod kojih se pristupilo indiciranom revaskularizacijskom zahvatu. Dakle, u ovome sam istraživanju pratio bolesnike u kojih je učinjena revaskularizacija, bilo da se radilo o endovaskularnome zahvatu ili o nekoj od angiokirurških metoda (endarterektomija, premoštenje), dok su pojedine dosadašnje studije bile ograničene samo na endovaskularne zahvate<sup>27</sup>, a kod drugih uloga doplera je bila razmatrana samo u

kontekstu kirurške revaskularizacije<sup>34,36,40</sup>. U nekim studijama koje su provele analizu po pojedinim arterijskim segmentima nogu, u analizi i/ili interpretaciji rezultata nije prikazan jasan broj pacijenata po pojedinom segmentu<sup>35</sup>, što je u ovome doktoratu jasno navedeno. Ascher sa suradnicima u radu iz 2002. godine opisuje neke elemente usporedbe dijagnostike periferne arterijske bolesti upotrebom doplera i angiografije, međutim u toj publikaciji uzorak je definitivno preširok, te uključuje spektar bolesnika u preširokom rasponu dobi (30-97 godina), što nadilazi okvire ovoga istraživanja i proširuje se na spektar patologije koji nije samo periferna arterijska bolest<sup>39</sup>.

Većina do sada objavljenih cost-effective analiza polazi od podataka istraživanja senzitivnosti doplera, a ne temelje se na podacima dobivenima retrospektivnom analizom kakva je provedena u ovome istraživanju<sup>46,47,48</sup>.

Retrospektivna studija u sklopu ovoga istraživanja je jasno pokazala da je na aortoilijačnome segmentu proksimalno od lezije podudarnost nalaza doplera sa svim nalazima loša (slaba do blaga), dok je na nivou lezije loša (blaga) do umjerena. Distalno od lezije podudarnost doplera sa ostalim uspoređivanim nalazima je dobra (jaka do izvrsna). Temeljem ovoga rezultata, može se ustvrditi kako je aortoilijačno proksimalno od lezije, kao i u nivou lezije zona koja se nešto teže vizualizira doplerom, posebice ukoliko se radi o adipoznijem bolesniku, meteorizmu crijeva ili stanju nakon ranije izvedenoga operacijskoga zahvata u trbuhu. Vizualizacija doplerom je također otežana nakon iradijacijske terapije u području zdjelice. Distalno od aterosklerotske lezije na ovome arterijskome segmentu, doplerom se može dobiti znatno detaljniji i pouzdaniji nalaz arterijske cirkulacije, jer su navedeni segmenti dostupniji za navedenu pretragu. To posebice vrijedi za slučaj kada se lezija nalazi distalnije u istome segmentu, odnosno u predjelu zajedničke ili vanjske ilijačne arterije. U tome slučaju distalno od lezije nalaze se preponske odnosno femoralne arterije, koje su izrazito pogodne i dostupne

za doplersku analizu. Razvidno je dakle, da je kod aortoilijačnoga arterijskoga segmenta, nalaz doplera od značajne koristi uglavnom distalno od lezije, dok je u nivou lezije i proksimalnije vizualizacija arterija doplerom značajno otežana, iz gore opisanih razloga. To znači da je za planiranje revaskularizacije u navedenome segmentu, nalaz doplera uglavnom potrebno dopuniti nalazom DSA. Rijetko, ukoliko se radi o mršavijem bolesniku, sa distalno lociranom lezijom, dopler može dati dovoljno podataka za planiranje revaskularizacije. To se posebice odnosi na endovaskularne zahvate u ilijačnom segmentu. Naime, endovaskularni zahvat ionako podrazumijeva DSA prije samoga čina PTA, pa bi eventualno nesuglasje nalaza doplera sa nalazom DSA moglo biti na vrijeme uočeno, čime bi se mogao korigirati plan revaskularizacije. U takvim rjeđim slučajevima bi se mogao planirati i neki od angiokirurških oblika revaskularizacije, kao npr. endarterektomija, sa ili bez plastike zakrpom, ili eventualno ilijako-femoralno i femoro-femoralno crossover premoštenje. Ipak, temeljem dobivenih rezultata se načelno može izvesti zaključak da na aortoilijačnome segmentu dopler nije dostatna pretraga temeljem koje bi se mogao sa sigurnošću planirati bilo koji od oblika revaskularizacije u slučajevima periferne arterijske bolesti.

Na femoropoplitealnome segmentu rezultati kappa analize ukazuju na dobru podudarnost (jaka i izvrsna) nalaza doplera sa svim uspoređivanim nalazima, kako proksimalno, tako u nivou i distalno od lezije. Navedeni rezultati ukazuju na apsolutnu dostatnost nalaza doplera za planiranje i postavljanje indikacija za bilo koji oblik revaskularizacije na ovome arterijskom segmentu. Doplerom je na ovome segmentu moguće dobiti sve podatke o morfologiji i hemodinamici proksimalno, na nivou i distalno od aterosklerotske arterijske lezije. Temeljem istih podataka, moguće je klasificirati leziju, planirati i postaviti indikaciju za endovaskularnu, odnosno angiokiruršku revaskularizaciju. Ukoliko se radi o predmnijevanoj endovaskularnoj revaskularizaciji, doplerom je moguće dobiti sve relevantne

hemodinamske i morfološke podatke, te planirati i indicirati PTA, sa ili bez stentiranja. Odluka o postavljanju stenta se donosi tijekom samoga endovaskularnoga zahvata, kada se ionako mora učiniti DSA, koja ja sastavni dio istoga zahvata. U slučaju indiciranja femoropoplitealne prenosnice, doplerom je moguće planirati točna mjesta proksimalnoga i distalnoga pripoja prenosnice, te steći detaljni uvid u stanje arterijskoga dotoka (inflow) proksimalno i odtoka (outflow) distalno od stenotsko-okluzivne arterijske lezije. U slučaju indiciranja endarterektomije npr. femoralnih arterija u preponi, sa ili bez plastike zakrpom, moguće je steći potpuni uvid u opsežnost stenotsko-okluzivne lezije, kvalitetu i morfologiju plaka, te hemodinamske i morfološke parametre proksimalno i distalno od lezije. Na taj način moguće je pouzdano i sigurno kako planirati, tako i pristupiti svakome obliku revaskularizacije na femoropoplitealnome nivou i očekivati dobar rezultat bez DSA prije samoga zahvata. Dakle, nameće se zaključak da je na femoropoplitealnome nivou dopler apsolutno dostatan za planiranje, pa čak i postavljanje indikacija za sve vrste revaskularizacije.

Na popliteokruralnome segmentu kappa analiza je ukazala na dobru podudarnost (jaka) nalaza doplera sa svim uspoređivanim nalazima proksimalno i na nivou aterosklerotske lezije. Distalno od aterosklerotske lezije podudarnosti su opisane kao loše (blage). Iz navedenih rezultata proizlazi kako nalaz doplera na popliteokruralnome segmentu može biti od velike koristi pri inicijalnome uvidu u stanje arterijske cirkulacije popliteokruralno. To se posebice odnosi na zonu proksimalno i u nivou lezije, naročito ako je lezije locirana kranijalno u navedenome segmentu (drugi ili treći segment poplitealne arterije, trifurkacija, početni segmenti potkoljениčnih arterija). U tim slučajevima, ponekad je moguće planirati revaskularizaciju samo temeljem nalaza doplera, bez DSA. Ovdje mislim prije svega na PTA (sa ili bez stentiranja) navednih arterije, te femorokruralno ili popliteokruralno premoštenje,

kada je distalni pripoj prenosnice na trećem poplitealnome segmentu ili u zoni tibioperonealnoga trunkusa i proksimalnoga dijela stražnje tibijalne arterije. Međutim, dopler načelno možemo smatrati nedostatnim za planiranje revaskularizacije na navedenome arterijskom segmentu. To posebice zbog činjenice da se doplerom ne može sa sigurnošću izvršiti temeljiti uvid u nalaz arterija distalno od lezije, odnosno u srednjem i distalnome segmentu potkoljениčnih arterija. Anatomska pozicija potkoljениčnih arterija u značajnoj mjeri onemogućava detaljniju doplersku analizu, te zbog toga nije moguće dobiti dovoljno podataka za planiranje revaskularizacije u perifernoj arterijskoj bolesti.

Zaključno se može reći da rezultati ovoga istraživanja ukazuju na izuzetno značajnu uloga doplera kao neinvazivne dijagnostičke pretrage u planiranju, pa i postavljanju indikacije za revaskularizaciju kod periferne arterijske bolesti. Naime, dopler je kao neovisna i jedina pretraga u potpunosti dostatan za planiranje, pa čak i indiciranje kako endovaskularnih, tako i operacijskih angiokirurških revaskularizacijskih zahvata na femoropoplitealnome arterijskome segmentu kod periferne arterijske bolesti. On u cijelosti u ovome arterijskom segmentu može kvalitetno zamjeniti DSA u dijagnostici periferne arterijske bolesti, jer je ovom retrospektivnom studijom dobivena statistički značajno dobra (jaka i izvrsna) podudarnost nalaza doplera i DSA kako proksimalno, tako u nivou i distalno od aterosklerotske lezije. Također, obzirom na dobru podudarnost nalaza doplera sa intraintervencijskim nalazima na ovome segmentu, sa sigurnošću se može tvrditi da je dopler dostatan kao jedina dijagnostička pretraga u planiranju i indiciranju endovaskularne revaskularizacije. Konačno, dobra podudarnost doplera sa intraoperacijskim nalazima, govori u prilog dostatnosti doplera i pri planiranju i postavljanju indikacija za angiokiruršku revaskularizaciju na femoropoplitealnome nivou. Naravno da je unatoč rezultatima ove studije, moguće da se u pojedinim slučajevima ukaže potreba za dopunom dijagnostičke



obrade nalazom digitalne suptrakcijske angiografije. Međutim, to bi bili rijetki i iznimni slučajevi, kada iz određenih tehničkih ili drugih razloga doplerom nije moguće dobiti relevantne podatke za planiranje revaskularizacije na femoropoplitealnome arterijskom nivou.

Što se tiče aortoilijačnoga i popliteokruralnoga segmenta, istraživanje je ukazalo na načelno nedovoljnu dostatnost nalaza doplera za planiranje revaskularizacije kod periferne arterijske bolesti. Loša podudarnost nalaza doplera i DSA, kao i nalaza doplera i intraintervencijskoga/intraoperacijskoga nalaza, proksimalno i u nivou lezije na aortoilijačnom segmentu, podupire ovu tvrdnju. Također, jednako loša podudarnost svih uspoređivanih nalaza distalno od aterosklerotske lezije na popliteokruralnome segmentu, odnosno na srednjem i distalnom dijelu potkoljenice, je dovoljan razlog da se doplerski nalaz mora dopuniti nalazom DSA pri planiranju revaskularizacije u ovome segmentu. Međutim, u pojedinim slučajevima bi bilo moguće planirati endovaskularni ili neki od oblika otvorenih zahvata aortoilijačno, ukoliko bi se mogao dobiti pouzdan doplerski nalaz proksimalno od lezije, ili ukoliko bi kod mršavijega bolesnika revaskularizaciju trebalo izvršiti distalno u istome segmentu. Također, u pojedinim slučajevima proksimalno locirane aterosklerotske lezije u popliteokruralnom segmentu, moguće je planirati i pristupiti pojedinom obliku revaskularizacije isključivo temeljem nalaza doplera. Ukoliko dopler ipak ne priskrbi dovoljno informacija za sigurnu revaskularizaciju, dijagnostička obrada se uvijek može dopuniti nalazom DSA. Načelno, kod aortoilijačnog i popliteokruralnoga segmenta DSA i dalje ostaje „zlatni dijagnostički standard“ u planiranju revaskularizacije kod periferne arterijske bolesti.

*Cost-effective* analiza koja je rađena u kontekstu rezultata retrospektivne studije u sklopu ove disertacije, je pokazala moguću značajnu financijsku uštedu. Naime, rezultati retrospektivne studije su ukazali na potpuno dostatnost doplera pri planiranju revaskularizacijskoga zahvata

na femoropoplitealnome nivou. Kada usporedimo cijenu koštanja nalaza doplera prema DTP-u i cijenu koštanja DSA prema DTS-u, jedinična razlika jest 6.077,15 kn. Kod svih pacijenata u retrospektivnoj studiji je prije revaskularizacije u sklopu dijagnostičke obrade učinjen i dopler i DSA. Obzirom da je obrađeno 118 pacijenata/nogu u periodu od četiri godine, sa revaskularizacijom na femoropoplitealnome segmentu, ukupna razlika u cijeni koštanja iznosi 717.103,70 kn.

Rezultati ove retrospektivne studije su pokazali da bi u pojedinim specifičnim slučajevima nalaz doplera bez DSA mogao biti dostatan i za planiranje revaskularizacije kod PAB-e u aortoilijačnom i popliteokruralnom arterijskom segmentu. To bi značilo potencijalnu dodatnu financijsku uštedu u dijagnostici i liječenju takvih bolesnika.

Pored endovaskularnih i otvorenih angiokirurških terapijskih postupaka, u novije vrijeme se ponekad rade tzv. hibridni revaskularizacijski zahvati. Radi se o kombinaciji endovaskularnog i otvorenog angiokirurškoga zahvata u istome aktu. Navedeni zahvati su rezervirani za bolesnike kod kojih su stenotsko-okluzivne arterijske promjene prisutne na jednome arterijskom segmentu u više nivoa ili na dva ili tri arterijska segmenta. Odjel za vaskularnu kirurgiju KB Dubrava, raspolaže sa tzv. hibridnom operacijskom dvoranom, u kojoj se izvode istoimeni revaskularizacijski zahvati. Oni omogućuju istovremeno rješavanje kompleksnijih slučajeva periferne arterijske bolesti na više anatomskih razina, što smanjuje perioperacijske rizike i skraćuje duljinu hospitalizacije pacijenta. Nameće se logično pitanje uloge doplera pri planiranju takvih zahvata. Sukladno rezultatima ove retrospektivne studije, može se zaključiti da je uloga doplera od velike koristi kod inicijalnoga upoznavanja sa lokalizacijom i karakterom stenotsko-okluzivne aterosklerotske lezije. Također, dopler bi bio koristan kod planiranja revaskularizacije, pa čak i postavljanju indikacije za hibridni zahvat na femoropoplitealnome nivou, u slučaju da se radi o više hemodinamski značajnih lezija na

istome segmentu. Također, dopler bi mogao biti od velike koristi ukoliko su stenotsko-okluzivne promjene locirane u FP segmentu i u distalnome dijelu AI segmenta, odnosno proksimalno u PC segmentu. Međutim, kako se radi o zahvatima dio kojih je PTA, a koja podrazumjeva prijeintervencijsku i poslijeintervencijsku DSA, odluka temeljena na nalazu doplera prije revaskularizacije se lako može korigirati prema nalazu *on table* angiografije.

Dakle, radi se o mogućoj iznimno velikoj financiskoj uštedi, koja se mogla postići da je kod nabrojanih pacijenata pri planiranju revaskularizacije rađen isključivo dopler, bez DSA. Pritom, niti u jednom trenutku nebi bio ugrožen nivo zdravstvene skrbi pacijenata. Radi se o primjeni dijagnostičke metode koja je neinvazivna, brza, bez primjene kontrastnih sredstava i ionizacijskoga zračenja, komforna za pacijente, a opet pouzdana, dostatna i sigurna.

Teško je i zamisliti kolika bi ušteda bila za hrvatsko zdravstvo, ukoliko bi se u svim zdravstvenim ustanovama na nivou države, gdje je to moguće, za bolesnike sa PAB-om na femoropoplitealnome segmentu prije revaskularizacije koristio samo dopler, bez DSA. Naravno da bi za takvu dijagnostičku obradu bilo potrebno imati dobro educiran subspecijalistički kadar u svim bolnicama, te dobru tehničku infrastrukturu.

Svjestan sam, kao vaskularni kirurg da u našem svakodnevnom poslu nije lako nakon dugogodišnje svakodnevne rutinske primjene DSA u dijagnostici PAB-e, odreći se iste i koristiti samo nalaz doplera. Tim više što vaskularni kirurzi za planiranje revaskularizacije žele imati vizualni prikaz arterijskoga stabla, sa što manje artefakata i sa detaljnim prikazom lokalne patologije. Međutim, kvalitetan dopler pored morfologije pruža i hemodinamske podatke koji su od velike koristi u dijagnostici. Također, što se tiče vizualizacije nalaza, postoji mogućnost tzv. *mappinga*, odnosno oslikavanja morfologije perifernih arterije na temelju nalaza doplera, što može biti vrlo pouzdana zamjena vizualnome nalazu DSA.

Razvojem neinvazivnih radioloških dijagnostičkih metoda (Dopler, CTA, MRA), u kliničkoj praksi sve je rjeđa primjena kateterske angiografije. Brojne komplikacije vezane za invazivnu prirodu ove pretrage, kao i one vezane za zračenje i primjenu kontrastnog sredstva, ponukale su brojne radiologe diljem svijeta da unaprjeđuju neinvazivne dijagnostičke metode. Međutim, nesporna je i za sada nezamjenjiva uloga ove invazivne metode u endovaskularnoj terapiji. Tu se prije svega misli na perkutane revaskularizacijske postupke koronarnih, visceralnih i perifernih arterija - PTA, *stenting*, tromboliza. Zatim, različite vrste embolizacija tumora, žilnih malformacija, aneurizmi, krvarenja. Potom, neizostavna je i primjena u kemoembolizaciji tumora i endovaskularnoj primjeni različitih lijekova (vazokonstriktora, vazodilatatora, i sl.). Konačno, neizostavna je i uporaba endovaskularnih tehnika pri postavljanju endograftova kod modernoga liječenja aneurizmi abdominalne i torakalne aorte (EVAR, TEVAR). Za sve ove navedene postupke kateterska angiografija je još uvijek nezamjenjiva. Međutim, gdje god neinvazivne dijagnostičke metode budu mogle pružiti dovoljno pouzdanih i kvalitetnih informacija, primjena invazivne angiografije će biti reducirana ili napuštena<sup>34</sup>.

Sukladno tome, mislim da je došlo vrijeme da se kod značajnog broja bolesnika sa perifernom arterijskom bolesti, posebice s lokalizacijom na femoropoplitealnom anatomskom segmentu, reducira ako ne i potpuno napusti primjena DSA u planiranju revaskularizacije.

## 7. ZAKLJUČAK

Retrospektivna studija u ovome radu je na aortoilijačnom arterijskom segmentu, proksimalno od aterosklerotske lezije pokazala lošu podudarnost kako nalaza doplera sa nalazom DSA, tako i nalaza doplera sa intraintervencijskim i intraoperacijskim nalazom. U nivou lezije podudarnost doplera sa DSA i intraintervencijskim nalazom je bila umjerena, a doplera sa intraoperacijskim nalazom loša. Distalno od lezije, na ovome segmentu podudarnost svih uspoređivanih nalaza je bila dobra. Iz navedenih rezultata nameće se zaključak da je načelno dopler kao jedina dijagnostička metoda nedostatan za planiranje revaskularizacije na aortoilijačnom segmentu kod periferne arterijske bolesti. Isti nalaz je uglavnom potrebno dopuniti nalazom DSA. Iznimno, ukoliko se radi o mršavom bolesniku sa distalno lociranom aterosklerotskom lezijom, doplerom se ilijačno arterijsko stablo može dobro vizualizirati i dobiti dovoljno kvalitetnih podataka za planiranje revaskularizacije.

Na femoropoplitealnome arterijskom segmentu, retrospektivna studija je pokazala dobru podudarnost svih uspoređivanih nalaza iznad, u nivou i ispod aterosklerotske lezije. Temeljem ovakvih rezultata, sa sigurnošću se može zaključiti da je u ovome anatomskom arterijskom segmentu dopler potpuno dostatan za planiranje pa i postavljenje indikacije za bilo koji od oblika revaskularizacije, te je istome postupku moguće pristupiti bez prethodnog nalaza DSA.

Što se tiče popliteokruralnoga arterijskoga segmenta, ovom studijom je dobivena dobra podudarnost svih uspoređivanih nalaza proksimalno i u nivou aterosklerotske lezije, dok je distalno od lezije podudarnost svih nalaza loša. Zaključak je da je radi loše podudarnosti distalno o lezije, dopler ipak nedostatan kao jedina dijagnostička metoda pri planiranju revaskularizacije. Međutim, obzirom na dobru podudarnost proksimalno i u nivou lezije, dopler nam može dati puno korisnih podataka ukoliko se radi o proksimalno lociranoj leziji. Također, moguće je temeljem nalaza doplera planirati točno mjesto distalnoga pripoja

premosnice kod femorodistalnih premoštenja ili planirati i postaviti indikaciju za PTA u proksimalnoj zoni potkoljenice (III seg. AP, trifurkacija, proksimalni segmenti potkoljeničnih arterija).

*Cost-effective* analiza u ovome radu, koja proizlazi iz rezultata retrospektivne studije, je pokazala da bi uporaba doplera kao jedine prijeintervencijske/prijeoperacijske dijagnostičke metode kod revaskularizacije u perifernoj arterijekoju bolesti, na femoropoplitealnome arterijskom segmentu donijela značajne financijske uštede. Naime, obzirom na dobru podudarnost nalaza doplera sa svim uspoređivanim nalazima u femoropoplitealnome segmentu, sa sigurnošću se može reći da je dopler u tom segmentu dostatan kao dijagnostika metoda prije revaskularizacije kod periferne arterijske bolesti, što isključuje potrebu za DSA i na taj način osigurava značajnu financijsku uštedu bolnicama i zdravstvenom sustavu u cjelini.

## 8. SAŽETAK

Zlatni dijagnostički standard kod periferne arterijske bolesti je godinama bila DSA. Međutim, radi se o invazivnoj metodi, koja je skupa i vezana za potencijalne brojne komplikacije. Uporaba doplera kao neinvazivne dijagnostičke metode pruža mnogo kvalitetnih informacija, potencijalno dostatnih za planiranje revaskularizacije kod periferne arterijske bolesti.

U prvome dijelu ovoga istraživanja provedena je retrospektivna studija kojom su analizirani nalazi 224 bolesnika (252 noge) u kojih je učinjena revaskularizacija. Uspoređivani su nalazi doplera arterija sa nalazima DSA, te sa nalazima intervencije ili operacije. Usporedba je provedena na tri anatomska arterijska segmenta (aortoilijačni, femoropoplitealni i popliteokruralni), adekvatno skorirana, te potom obrađena Kappa statističkom analizom. Analizirana je podudarnost nalaza doplera sa svim uspoređivanim nalazima., na pojedinim arterijskim segmentima. Rezultati su ukazali na dobru podudarnost doplera sa svim uspoređivanim nalazima jedino na femoropoplitealnome segmentu, dok je aortoilijačno dobivena dobra podudarnost samo distalno od lezije, a popliteokruralno proksimalno i u nivou lezije. Zaključno, dostatnost doplera pri planiranju revaskularizacije dokazana je jedino na femoropoplitealnome segmentu. Na ostala dva anatomska segmenta, dopler samo iznimno može biti dostatan, stoga je i dalje DSA zlatni dijagnostički standard.

U drugome dijelu ovoga rada, provedena je *cost-effective* analiza iz dobivenih rezultata retrospektivne studije. Naime, ukoliko bi se DSA izostavila kod dijagnostičke obrade prije revaskularizacije na femoropoplitealnom segmentu, nameće se pitanje financijske uštede. Razlika cijene koštanja nalaza doplera prema DTP-u i cijene koštanja DSA prema DTS-u, u 118 bolesnika sa femoropoplitealnom revaskularizacijom, donijela bi uštedu od 717.103,70 kn. Ušteda bi vjerojatno bila i veća, jer bi prema rezultatima iz retrospektivne studije, u pojedinim slučajevima bilo moguće koristiti dopler kao isključivu dijagnostičku pretragu i kod revaskularizacije na aortoilijačnom te popliteokruralnom segmentu.

## 9. SUMMARY

For years DSA has been the golden standard in peripheral arterial disease. However, it is an invasive and costly method, associated with numerous potential complications. As a noninvasive diagnostic method Doppler offers quite a few valuable information, potentially sufficient for planning revascularisation in patients suffering from peripheral arterial disease. The first part of this study involved the analysis of findings on 224 patients (252 legs) who had undergone revascularisation. Arterial Doppler findings were compared with DSA and intrainterventional/intraoperative findings. The comparison was carried out on three anatomical arterial segments, i.e., the aortoiliac, femoropopliteal and popliteocrural segments. It was appropriately scored and subsequently processed by Kappa statistical analysis. The agreement of Doppler findings with the compared findings on specific arterial segments was analysed. The results showed a good Doppler agreement with the compared findings only on the femoropopliteal segment. On the aortoiliac segment agreement was good only distally from the lesion, and on the popliteocrural segment proximally and at the level of the lesion. Conclusively, the sufficiency of Doppler in planning revascularisation has only been demonstrated on the femoropopliteal segment. On the other two anatomical segments Doppler can be sufficient only exceptionally, which still leaves DSA as the golden standard. The second part of the study focused on the cost-effectiveness analysis based on the results obtained in the retrospective study. That is, if DSA were omitted in diagnosis before revascularisation on the femoropopliteal segment, the issue of financial savings comes up. The difference between the cost price of Doppler according to DTP and the cost price of DSA according to DTG in 118 patients with femoropopliteal revascularisation would imply savings in the amount of Hrk 717,103.70. The savings could probably be even higher because, as



shown by the results of the retrospective study, in some cases Doppler could also be used as the exclusive diagnostic tool in revascularisation on the aortoiliac and politeocrural segments.

The title: The role of Doppler in revascularisation procedure planning in peripheral arterial disease.

Predrag Pavić

Godina obrane: 2015.

## 10. LITERATURA

1. Pavić P, Šarlija M, Ajduk M, Šalamon T. Peripheral arterial disease and chronic venous insufficiency as the leading causes of lower extremity chronic ulcers [Periferna arterijska bolest i kronična venska insuficijencija kao vodeći uzroci kroničnog vrieda donjih ekstremiteta]. *Acta Medica Croatica* 2009;63(4):39-45.
2. Espinola-Klein C, Savvidis S. Peripheral arterial disease: epidemiology, symptoms and diagnosis. *Internist (Berl)* 2009;50(8):919-26.
3. Meadows TA, Bhatt DL, Hirsch AT, et al. REACH Registry Investigators. Ethnic differences in the prevalence and treatment of cardiovascular risk factors in US outpatients with peripheral arterial disease: insights from the reduction of atherothrombosis for continued health (REACH) registry. *Am Heart J* 2009;158(6):1038-45.
4. Salameh MJ, Ratchford EV. Update on peripheral arterial disease and claudication rehabilitation. *Phys Med Rehabil Clin N Am* 2009;20(4):627-56.
5. TASC Working Group. Management of Peripheral Arterial Disease. TransAtlantic Inter-Society Consensus (TASC). *J Vasc Surg* 2000;31(2):135-167.
6. TASC Working Group. Management of Peripheral Arterial Disease. TransAtlantic Inter-Society Consensus (TASC II). *Eur J Vasc Endovasc Surg* 2007;33(1):1-75
7. Jaffery Z, Greenbaum AB, Siddiqui MF, et al. Predictors of Mortality in Patients with Lower Extremity Peripheral Arterial Disease: 5-Year Follow-up. *J Interv Cardiol* 2009;22(6):564-70.

8. Management of intermittent claudication: The importance of secondary prevention. *Eur J Vasc Endovasc Surg* 2002;2(23):100-8.
9. Ascher E, Marks N. Duplex Arteriography for Lower Extremities revascularization. *Perspect Vasc Surg Endovasc Ther* 2007;19(1):6-20.
10. Ascher E, Salles-Cunha SX, Marks N, Higorani A. Lower Extremity Arterial Mapping: Duplex Ultrasound as an alternative to Arteriography to Femoral and Popliteal Reconstruction. *Noninvasive Vascular Diagnosis, Sec. Edition A Practical Guide to Therapy Am J Surg* 1999;178(2):162-5.
11. Schwartz H, Gatz VL, Little S, et al. Arterial Duplex is the most cost-effective, noninvasive imaging modality before treatment of lower-extremity arterial occlusive disease. *The Journal for Vascular Ultrasound* 2009; 33(2):75–79.
12. Strauss AL, Schäberle W, Rieger H, Roth FJ. Use of duplex scanning in the diagnosis of arteria profunda femoris stenosis. *J Vasc Surg* 1991;13(5):698-704.
13. Brkljačić B. *Vaskularni ultrazvuk*. Zagreb: Medicinska naklada; 2010, str. 63-113.
14. White RA, Hollier LH. *Vascular Surgery. Basic Science and Clinical Correlations*. Second Edition. Oxford: Blackwell Futura; 2005, str. 395-400.
15. Hobson RW, Wilson SE, Veth FJ. *Vascular Surgery. Principles and Practice*. Third Edition. New York: Marcel Dekker INC; 2004, str. 195-235.
16. Katzen BT. The Future of Catheter-based Angiography: Implications for the Vascular Interventionalist. *Radiol. Clin. N. Am* 2002;(40)689-692.

17. Sutton D. Textbook of radiology and Imaging. Seventh Edition. London: Churchill Livingstone; 2003(1), str. 411-462.
18. Burns P, Lima E, Bradbury AW. What constitutes best medical therapy for peripheral arterial disease? *Eur J Vasc Endovasc Surg* 2002;1(24):6-13.
19. Shamoun F, Sural N, Abela G. Peripheral artery disease: therapeutic advances. *Expert Rev Cardiovasc Ther* 2008;6(4):539-53.
20. Morrow DA, Scirica BM, Fox KA, et al. TRA 2(o)P-TIMI 50 Investigators. Evaluation of a novel antiplatelet agent for secondary prevention in patients with a history of atherosclerotic disease: design and rationale for the Thrombin-Receptor Antagonist in Secondary Prevention of Atherothrombotic Ischemic Events (TRA 2 degrees P)-TIMI 50 trial. *Am Heart J* 2009;158(3):335-341.
21. Allaqaband S, Kirvaitis R, Jan F, Bajwa T. Endovascular treatment of peripheral vascular disease. *Curr Probl Cardiol* 2009;34(9):359-476.
22. Weiss N, Bergert H. Structured surveillance of patients with peripheral arterial occlusive disease after peripheral vascular interventions. *Vasa* 2009;38(4):302-15.
23. Rutherford R. Vascular Surgery. Seventh Edition. Philadelphia: Saunders; 2010, str. 1613-1780.
24. Cowling MG. Vascular Interventional Radiology, Current Evidence in Endovascular Surgery. Heidelberg: Springer; 2007, str. 29-56.

25. Bosiers M, Hart JP, Deloosse K, Verbist J, Peters P. Endovascular Therapy as the primary approach for the limb salvage in patients with critical limb ischemia: experience with 443 infrapopliteal procedures. *Vascular* 2006;14:63-69.
26. Alexander JQ, Leos SM, Katz SG.: Is duplex ultrasonography an effective single modality for the preoperative evaluation of peripheral vascular disease? *Am Surg* 2002; 68(12):1107-10.
27. Canciglia A, Mandolfino T.; Infringuinal endovascular procedures based upon the results of duplex scanning. *Int Angiol* 2008;27(4):291-5.
28. Wain RA, Berdejo GL, Devalle WN, et al. Can duplex scan arterial mapping replace contrast arteriography as the test of choice before infringuinal revascularization? *J Vasc Surg* 1999;29(1):100-7.
29. Bostroem A, Ljungman C, Hellberg A, et al. Duplex scanning as the sole preoperative imaging method for infringuinal arterial surgery. *Eur J Vasc Endovasc Surg* 2002; 23(2):140-5.
30. Grassbaugh JA, Nelson PR, Rzucidlo EM, et al. Blinded comparison of preoperative duplex ultrasound scanning and contrast arteriography for planning revascularization at the level of the tibia. *J Vasc Surg* 2003;37(6):1186-90.
31. Proia R, Walsh D, Nelson P, Connors J, et al. Early results of infragenicular revascularization based solely on duplex arteriography. *J Vasc Surgery* 2001;33(6): 1165-1170.
32. Pemberton M, Nydahl S, Hartshorne T, Naylor AR, Bell PR, London NJ. Can lower limb vascular reconstruction be based on colour Duplex imaging alone? *Eur J Vasc Endovasc Surg* 1997;14(4):318-9.

33. Koelemay MJ, Legemate DA, de Vos H, van Gorp JA, Reekers JA, Jacobs MJ. Can cruropedal colour duplex scanning and pulse generated run-off replace angiography in candidates for distal bypass surgery. *Eur J Vasc Endovasc Surg* 1998;16(1):13-8.
34. Mazzariol F, Ascher E, Hingorani A, Gunduz Y, Yorkovich W, Salles-Cunha S. Lower-extremity revascularization without preoperative contrast arteriography-185 cases:lessons learned with duplax ultrasound arterial mapping. *Eur J Vasc Endovasc Surg* 2000;19:509-515.
35. Katsamouris AN, Giannoukas AD, Tsetis D, Kostas T, Petinarakis I, Gourtsoyiannis N. Can ultrasound replace arteriography in the management of chronic arterial occlusive disease of the lower limb? *Eur J Vasc Endovasc Surg* 21(2001):155-159.
36. Lujan S, Criado E, Puras E, Izquierdo LM, Duplex scanning or arteriography for preoperative planning of lower limb revascularization. *Eur J Vasc Endovasc Surg* 2002;24:31-36.
37. Avenarius JKA, Breek JC, Lampmann LEH, Lohle PNM, van Berge Henegouwen DP, Hamming JF. The additional value of angiography after colour-coded duplex on Decision in patients with critical limb ischaemia. A prospective study. *Eur Vasc Endovasc Surg* 2002;23:393-397.
38. Ascher E, Hingorani A, Markevich N, et al. Role of duplex arteriography as the sole preoperative imaging modality lower extremity revascularization surgery in diabetic and renal patients. *Ann Vasc Surg* 2004;18(4):433-439.
39. Ascher E, Hingorani A, Markevich N, et al. Lower Extremity Revascularization without Preoperative Contrast Arteriography: Experience with Duplex Ultrasound Mapping in 485 cases. *Ann Vasc Surg* 2002;16;(1):108-114.

40. Mazzariol F, Ascher E, Salles-Cunha SX, Gade P, Hingorani A. Values and Limitations of Duplex Ultrasonography as the Sole Imaging Method of Preoperative Evaluation for Popliteal and Infrapopliteal Bypasses. *Ann Vasc Surg* 1998;13:1-10.
41. Larch E, Minar E, Ahmadi R et al. Value of color duplex sonography for evaluation of tibioperoneal arteries in patients with femoropopliteal obstruction: A prospective comparison with antegrade intraarterial digital subtraction angiography. *J Vasc Surg* 1997;25:629-36.
42. Eigberg JP, Hansen MA, Jensen F, Gronvall Rasmussen JB, Schroeder TV. Ultrasound Contrast-agent Improves Imaging of Lower Limb Occlusive Disease. *Eur J Vasc Endovasc Surg* 2003;25:23-28.
43. Hingorani A, Ascher E, Markevich N et al. A Comparison of Magnetic Resonance Angiography, Contrast Arteriography, and Duplex Arteriography for Patients Undergoing Lower Extremity Revascularisation. *Ann Vasc Surg* 2004;18:294-301.
44. Favaretto E, Pili C, Amato A et al. Analysis of agreement between Duplex ultrasound scanning and arteriography in patients with lower limb artery disease. *J Cardiovasc Med* 2007;8:337-41.
45. Eigberg JP, Gronvall Rasmussen JB, Hansen MA, Schroeder TV. Duplex Ultrasound Scanning of Peripheral Arterial Disease of the Lower Limb. *Eur J Vasc Endovasc Surg* 2010;40:507-512.
46. Geitung JT, Wikstrom T, Zeuchner J, Gothlin JH. Cost-effectiveness of Colour Duplex Sonography compared with Angiography of the Pelvis and Lower Limb. *Eur Radiol* 1996;6:481-484.

47. Visser K, de Vries SO, Kitslaar PJ, van Engelshoven JM, Hunink MG. Cost-effectiveness of Diagnostic Imaging Work-up and Treatment for Patients with Intermittent Claudication in the Netherlands. *Eur J Vasc Endovasc Surg* 2003;25:213-223.
  
48. Coffi SB, Ubbink DT, Dijkgraaf MG, Reekers JA, Legemate DA. Cost-effectiveness of identifying aortoiliac and femoropopliteal arterial disease with angiography or duplex scanning. *Eur J Radiol* 2008;66(1):142-8.



## 11. ŽIVOTOPIS

Rođen sam 15. 06. 1964. godine u Rijeci. Osnovnu školu završio sam u Sukošanu, a Gimnaziju u Zadru. Medicinski fakultet u Rijeci upisao sam 1983.godine, nakon tri godine nastavio studij na Medicinskome fakultetu Sveučilišta u Zagrebu, gdje sam i diplomirao 1989. godine. Specijalistički ispit iz opće kirurgije položio sam 1998. godine, a subspecijalistički iz vaskularne kirurgije 2007. godine. Doktorski studij „Biomedicina i zdravstvo“ završio sam 2010. godine. Govorim engleski i njemački jezik.

Autor sam i koautor više radova objavljenih u CC, te citiranih u drugim bazama. Koautor sam poglavlja u jednom udžbeniku iz područja kirurgije, te jednom iz područja radiologije. Također sam autor ili koautor brojnih stručnih radova i kongresnih izvješća, te predavač na poslijediplomskome tečaju I kategorije „Rane“ na KB Dubrava. Aktivno i pasivno sam sudjelovao na brojnim domaćim i inozemnim kongresima.

Educiran sam iz područja vaskularne kirurgije u dva navrata na Klinici za kardijalnu i vaskularnu kirurgiju Semmelweis u Budimpešti.

Član sam Europskoga društva za vaskularnu kirurgiju (ESVS-European Society for Vascular Surgery), Hrvatskoga kirurškoga društva, Hrvatskoga flebološkoga društva, Hrvatskoga društva za vaskularnu kirurgiju, Hrvatskoga društva sudskih vještaka.

Sudionik sam Domovinskoga rata i vlasnik Spomenice domovinskoga rata.

Do 2005. godine radio sam kao opći kirurg na kirurškoj klinici KB Sveti Duh, a od tada sam odjelni liječnik Odjela za vaskularnu kirurgiju, kirurške klinike KB Dubrava u Zagrebu.

Oženjen sam i otac jednoga studenta.