

Uloga obojenog i pulsirajućeg doplera u procjeni aktivnosti Crohnove bolesti temeljem protoka u gornjoj mezenteričnoj arteriji i u zadebljanoj stijenci crijeva

Sjekavica, Ivica

Doctoral thesis / Disertacija

2005

Degree Grantor / Ustanova koja je dodijelila akademski / stručni stupanj: **University of Zagreb, School of Medicine / Sveučilište u Zagrebu, Medicinski fakultet**

Permanent link / Trajna poveznica: <https://urn.nsk.hr/urn:nbn:hr:105:343446>

Rights / Prava: [In copyright](#)/[Zaštićeno autorskim pravom.](#)

Download date / Datum preuzimanja: **2024-07-11**



Repository / Repozitorij:

[Dr Med - University of Zagreb School of Medicine Digital Repository](#)





Središnja medicinska knjižnica

Sjekavica, Ivica (2005) *Uloga obojenog i pulsirajućeg doplera u procjeni aktivnosti Crohnove bolesti temeljem protoka u gornjoj mezenteričnoj arteriji i u zadebljanoj stijenci crijeva. Doktorska disertacija, Sveučilište u Zagrebu.*

<http://medlib.mef.hr/255>

University of Zagreb Medical School Repository

<http://medlib.mef.hr/>

SVEUČILIŠTE U ZAGREBU
MEDICINSKI FAKULTET

Ivica Sjekavica

ULOGA OBOJENOG I PULSIRAJUĆEG DOPLERA U PROCJENI
AKTIVNOSTI CROHNOVE BOLESTI TEMELJEM PROTOKA U
GORNJOJ MEZENTERIČNOJ ARTERIJI I U ZADEBLJANOJ
STIJENCI CRIJEVA

Doktorska disertacija

Zagreb, 2005.

SADRŽAJ

1. UVOD	1
1.1. Definicija	1
1.2. Epidemiologija	1
1.3. Etiologija	2
1.4. Patogeneza i genetika	2
1.5. Patologija	3
1.6. Klinička slika	4
1.7. Komplikacije	5
1.8. Liječenje	6
2. DIJAGNOSTIČKI POSTUPCI KOD CROHNOVE BOLESTI	7
2.1. Klinički indeksi aktivnosti CB	8
2.2. Laboratorijski parametri	12
2.3. Endoskopske pretrage	15
2.4. Scintigrafija kod CB	16
2.5. Konvencionalne radiološke metode kod CB	20
2.6. B-mod ultrazvuk probavnog sustava i kod CB	23
2.7. Dopler UZV kod CB	
27	
2.8. Kompjutorizirana tomografija (CT) kod CB	29
2.9. Magnetska rezonancija (MR) kod CB	33
3. SVRHA RADA	38
4. MATERIJAL I METODE	40
4.1. Statistička analiza	44

4.2. Slikovni prikazi obojenim i pulsirajućim doplerom	44
5. REZULTATI	53
5.1. Usporedba mjerenja doplerom u arteriji mezenterici superior	54
5.2. Usporedba mjerenja doplerom u stijenci zadebljane vijuge	75
5.3. Distribucija nalaza dopler ultrazvuka	101
5.4. Usporedba ostalih metoda prema nalazima dopler ultrazvuka	103
5.5. Dodatni rezultati u tijeku studije	105
6. RASPRAVA	109
6.1. Usporedba mjerenja doplerom u arteriji mezenterici superior	109
6.2. Usporedba mjerenja ultrazvukom debljine stijenke crijeva	117
6.3. Usporedba bojanja doplerom u stijenci crijeva	120
6.4. Spektralna frekvencijska analiza u stijenci crijeva	124
6.5. Usporedba dopler ultrazvuka s ostalim metodama	127
7. ZAKLJUČCI	140
8. SAŽETAK	143
9. SUMMARY	145
10. LITERATURA	147
11. ŽIVOTOPIS	167

1. UVOD

1.1. Definicija

Upalne bolesti crijeva (engl. inflammatory bowel disease - IBD) karakterizirane su kroničnom upalom gastrointestinalnog trakta, odnosno pojedinih njegovih dijelova, za sada nerazjašnjene etiologije^{1,2}. Unutar ovog skupnog pojma dobro su klinički i patoanatomski definirana dva velika entiteta; Crohnova bolest i ulcerozni kolitis^{1,2}. Obje bolesti su idiopatske, jer patogeneza nije do kraja razjašnjena. U oko 10% bolesnika s kroničnom upalnom bolesti crijeva nije moguće, čak ni nakon adekvatno provedene dijagnostičke obrade, decidirano razlikovati ulcerozni kolitis od Crohnove bolesti, što odgovara intermedijarnom tipu IBD-a³.

Crohnova bolest (CB) u originalnom opisu Crohna, Ginzburga i Oppenheimerera (1932 godine), predstavljena je upalnim promjenama na terminalnom ileumu⁴. Danas je poznato da promjene mogu zahvatiti sve dijelove gastrointestinalnog trakta od usne šupljine do anusa. U CB upala zahvaća sve slojeve crijevne stijenke, kao i pripadajući mezenterij i regionalne limfne čvorove, a upalni je proces obično diskontinuiran^{5,6}. CB je karakterizirana čestim egzacerbacijama, s raznovrsnim kliničkim manifestacijama, te kroničnim nepredvidljivim tijekom bolesti⁶.

1.2. Epidemiologija

CB se javlja češće u bijeloj negoli u crnoj i žutoj rasi, a posebno je učestala u Židova^{7,8}. Iako postoje naznake da se bolest češće javlja u žena, za sada je opće prihvaćen stav da je podjednako zastupljena u oba spola⁶. CB se najčešće javlja između 20-te i 40-te godine života, ali je opisana u svim dobnim skupinama^{6,8}. Drugi vrhunac bolesti, obično je klinički blažeg oblika, a javlja se oko 60-te godine života³. U pedijatrijskoj populaciji većina djece oboli u dobi od 10-16 godine, a u 5% slučajeva javlja se u djece mlađe od 5 godina⁹.

Broj novootkrivenih oboljelih od CB u Zapadnoj Europi i SAD je oko 4-8 slučajeva na 100 000 stanovnika, a prevalencija između 30-60 bolesnika na 100 000 stanovnika^{10,11}. Incidencija CB pokazuje porast u zadnjem desetljeću, osobito u razvijenim sociogeografskim područjima Sjeverne Amerike i Europe^{3,10}. Incidencija u južnoj i jugoistočnoj Europi, te u našoj zemlji, niža je i kreće se oko jednog novog bolesnika na 100 000 stanovnika¹². Rezultati novijih istraživanja iz grada Rijeke, te Istarske županije pokazuju porast incidencije koja se

kreće do 2,5 na 100 000 stanovnika³. Osim prevalencije u zemljama s višim socio-ekonomskim stupnjem razvoja, bolest je češća u urbanim u odnosu na ruralne sredine. Niz studija pokazuje familijarnu povezanost bolesti. Rođaci prvog nasljednog reda imaju 10 do 15 puta povećani rizik. U 6 do 20% bolesnika postoji pozitivna obiteljska anamneza³.

1.3. Etiologija

Etiologija CB nije poznata². Kao mogući etiološki čimbenici analizirani su brojni mikroorganizmi, različiti poremećaji humoralne i celularne imunosti, utjecaj brojnih tvari iz okoline kao i prehrambene tvari, te neki psihički poremećaji kao i nasljeđe odnosno potencijalne genetske promjene¹³⁻²¹. Iako obiteljska povezanost kod CB podupire teoriju o genetskim promjenama kao mogućem etiološkom čimbeniku, ne mogu se zanemariti brojni čimbenici iz okoline kao pokretači patogenetskog zbivanja²². Pušenje cigareta je povezano s povećanom učestalosti relapsa CB, no uloga u patogenezi je nejasna²³. Kod ulceroznog kolitisa pušenje je prepoznato kao zaštitni čimbenik, dok je rizik pušača da dobiju CB dvaput viši od nepušača²⁴. Povremeno se javljaju podaci o povećanoj incidenciji CB u žena koje koriste oralne kontraceptive s 1.5 do 1.7 puta većim rizikom negoli u onih koje ih ne koriste²⁵. Uloga prehrane u etiopatogenezi CB i dalje je nejasna. Postoje radovi koji ukazuju da povećana konzumacija rafiniranih šećera i smanjen unos svježeg voća predisponiraju razvoj bolesti¹⁸. Pitanje akcidentalne konzumacije zubne paste kao mogućeg izvora granulomatozne upale bilo je popularno zadnjih godina. Abrazivi u zubnim pastama, pjenećim agensima, dodacima za okus u hrani nemaju dokazani oštećujući učinak na crijevo²⁵. Uz navedene postoji više hipoteza o infektivnom uzročniku: bakterijskom, virusnom ili parazitarnom. Infekciозна teorija o etiologiji CB navodi se dugi niz godina. Kao potencijalnog uzročnika izdvaja se *Mycobacterium paratuberculosis*²⁶.

1.4. Patogeneza i genetika

Neki istraživači ukazuju na povećanu crijevnu permeabilnost u bolesnika sa CB i njihovih bližih srodnika što bi moglo biti dio patogenetskog zbivanja u početku bolesti²⁷. Naime, povećana epitelna permeabilnost omogućuje pristup luminalnih bakterijskih produkata sluznici²⁸. Daljni korak u slijedu je ekspresija antigena na staničnoj površini i aktivacije stanica T, specifičnih za taj antigen. U zdravih osoba nastati će kontrolirana upala. U slučaju IBD-a, zbog poremećaja u imunoregulaciji, dolazi do nekontroliranog upalnog odgovora. Čini se da je ključ poremećene imunoregulacije manjak supresorskih limfocita T. Oštećenje

sluznice olakšava migraciju luminalnog sadržaja što podržava upalni odgovor. Površinski epitel ima golemu sposobnost za brzo uspostavljanje integriteta nakon ozljede. Epitelna restitucija posredovana je regulatornim peptidima, faktorima rasta i citokinima. Stimulacija mehanizama reparacije predstavlja jedan od budućih terapijskih pristupa. Tip imunog odgovora različit je u CB i ulceroznom kolitisu što potvrđuju histopatološke promjene poput granuloma u CB. Također u CB se pojavljuje Th 1 tip, a u ulceroznom kolitisu Th 2 tip imunog odgovora. Na osnovi spomenutih činjenica, smatra se da neregulirani imuni odgovor na luminalne antigene inducira kroničnu upalu u genski osjetljivog domaćina³.

Antineutrofilna citoplazmatska antitijela (ANCA) su etabliran subklinički genetski biljeg upalnih bolesti crijeva, ali je sve više radova koji upozoravaju da se možda radi o epifenomenu same bolesti. Iako predstavljen kao mogući biljeg u razlikovanju CB i ulceroznog kolitisa, nema još dovoljno jasnih dokaza za to²⁹⁻³¹. Povezanost pANCA s ulceroznim kolitisom je nađena u gotovo 80% slučajeva, te u manje od 10% bolesnika sa CB. Antitijela na *Saccharomyces cerevisiae* (ASCA) češće se pojavljuju u CB (60%), no i kod bolesnika s ulceroznim kolitisom rezistentnim na terapiju³.

Zbivanja na staničnom nivou, posebno mreža citokina cilj su mnogih istraživanja posljednjih godina. Nejasan je odnos imunoregulatornih citokina (produkata T limfocita) kao što su IL-2, IL-4, interferon gama i sl., naspram potentnih proinflamatornih citokina (produkata monocita / makrofaga) kao što su IL-1, IL-6, IL-8 i TNF alfa³²⁻³⁴. U CB postoji povezanost s kombinacijom antigena HLA-DR 1 i DQW 5 sustava HLA klase II. Iako je opažena jaka povezanost CB i Turnerovog sindroma nije dokazana sveza bolesti s autosomalnom regijom X kromosoma^{20,21,35}. Također je opažena povezanost CB uz Turnerov sindrom s genski determiniranim bolestima poput albinizma, ankilozirajućeg spondilitisa (HLA-B 27) i cistične fibroze. Velike studije genoma upućuju na postojanje gena susceptibilnosti za CB na kromosomu 16 (IBD 1 lokus). Novije studije pokazale su da broj mutacija toga gena ima utjecaj na fenotip bolesti, tako da su više od dvije mutacije povezane s pojavom striktura. Očito je da su potrebne velike multicentrične genetičke studije koje bi dovele do sigurne povezanosti određenih gena i CB³.

1.5. Patologija

U CB upala se proteže kroz cijeli zid crijeva, a zahvaćeni su i mezenterij i limfni čvorovi⁵. Transmuralna upala u CB dovodi do zadebljanja stijenke crijeva, nastajanja stenoza, dubokih longitudinalnih ulceracija, te formiranja otoka upalnog tkiva koji sluznici daju

"kaldrmasti" izgled (engl. "cobble-stoning"). Nastajanje fistula između crijevnih vijuga, kao i između crijeva i okoline, te uvećanje intra-abdominalnih limfnih čvorova, posljedica su istih zbivanja⁵. Upalni proces u CB je diskontinuiran, tako da se izmjenjuju zdravi i upalno promijenjeni dijelovi gastrointestinalnog sustava tzv. preskočne lezije (engl. "skip areas"). Najčešće upalne promjene nalazimo u terminalnom ileumu i kolonu (58%), samo u tankom crijevu (31%), ili samo u kolonu (11%). Ostale lokalizacije u gastrointestinalnom sustavu poput zahvaćanja usne šupljine, jednjaka i gastroduodenuma su rijetke⁶. Perianalna bolest je često udružena s kolitisom i javlja se u oko 25% bolesnika. Važno je istaći da je rektum zahvaćen u 50% bolesnika što je dijagnostički važno³.

Histopatološki karakteristični nalaz su nekazeozni epiteloidni granulomi koji se nalaze u 50-60% slučajeva, s ili bez gigantskih Langhansovih stanica^{9,36}. Mogu se nalaziti u svim slojevima crijevne stijenke, a makroskopski izgledaju kao milijarni čvorići. Nerijetko histopatologija nije specifična, odnosno pronalazi se sluzničko krvarenje, fokalni kriptalni apscesi i destrukcija kriptalnog epitela³⁶. Uz navedeno, prisutna su oštećenja endotela submukoznih i mezenterijskih krvnih žila. Upalne promjene u ranoj fazi bolesti dominantnije su u podsluznici uslijed limfedema nego u sluznici³⁶. Lamina proprije sluznice infiltrirana je polimorfnonuklearnim leukocitima pri čemu se formiraju kriptalni apscesi kao znak najranije lezije - kriptalne upale³. Potom se pojavljuje povećanje limfoidnih folikula okruženih prstenom eritema (engl. "red ring"). Na sluznici se razvija aftoidna ulceracija koja tijekom bolesti progredira u duboke, najčešće longitudinalne ulceracije. S napredovanjem bolesti inflamacija se širi transmuralno s formiranjem dubokih fisura i ulceracija u čitavoj debljini stijenke. U uznapredovaloj fazi bolesti nastaju fibrozne strikture, te ekstramuralne fistule i apscesi^{3,9,36}.

1.6. Klinička slika

U CB simptomi ovise o lokalizaciji upale, veličini zahvaćenog segmenta crijeva, o aktivnosti bolesti, pojavi ekstraintestinalnih komplikacija, kao i o odnosu zahvaćenog odsječka crijeva sa susjednim strukturama. Najčešće je prisutna povišena tjelesna temperatura, bol u trbuhu, proljevaste stolice bez primjesa krvi, opća slabost i gubitak tjelesne težine^{6,37}. Kod zahvaćenosti tankog crijeva bol često počinje naglo i imitira akutni apendicitis³⁸. Kod zahvaćenosti debelog crijeva dominiraju proljevi i bol. Rektalno krvarenje rjeđe je nego kod ulceroznog kolitisa. Promjenama u kolonu kod gotovo trećine bolesnika,

pridružena je i perianalna bolest. Manifestira se perianalnim fistulama, fisurama rektuma i anusa, kao i perirektalnim apscesima³⁹.

U djece dominiraju kronični abdominalni bolovi niskog intenziteta. Presentacija simptoma može biti atipična što dovodi do kasne dijagnoze. Monoartikularni artritis, te artralgijske kod četvrtine djece mogu biti prisutni nekoliko godina prije gastrointestinalnih simptoma. Smanjeni rast i zakašnjeni pubertet mogu dominirati kliničkom slikom s minimalnim gastrointestinalnim smetnjama⁹.

Manji broj bolesnika ima inicijalno difuznu bolest s proljevima, deplecijom tekućine i elektrolita, znatnim gubitkom tjelesne težine i progresivnim tijekom uz stalnu aktivnost. Klinički tok CB je nepredvidiv, asimptomatske faze postaju s vremenom sve rjeđe, uz progresivno pogoršanje općeg stanja bolesnika^{38,40}.

1.7. Komplikacije

U CB javljaju se brojne lokalne i ekstraintestinalne komplikacije, koje čine sastavni dio kliničke slike ove bolesti⁶.

1.7.1 Lokalne komplikacije

Lokalne komplikacije koje se javljaju u Crohnoj bolesti čest su razlog kirurških intervencija. To se prije svega odnosi na intestinalnu opstrukciju, koja u akutnim stadijima bolesti predstavlja rezultat upale i edema, a kasnije fibroze koja dovodi do fiksiranih suženja crijevnog lumena i striktura^{6,38}. Fistulacija je posljedica transmuralnosti upale i širenja upale ekstramuralno. Stvaraju se sinusni traktovi koji završavaju slijepo ili formiranjem intrabdominalnih i retroperitonealnih apscesa. Fistule koje su vrlo česta komplikacija ove bolesti mogu biti enterokutane, enteroenteralne, enterovezikalne, rektovaginalne, perianalne i perirektalne⁶. Fistule se klinički dijele u tri kategorije: benigne inočne, simptomatske fistule bez teške crijevne bolesti, te komplicirane fistule udružene s apscesima i teškom crijevnom upalom³. Kod perianalne forme bolesti kao komplikacije nastaju fistule te perianalni i perirektalni apscesi⁶.

Karcinom kolona u bolesnika s CB nastaje češće nego u općoj populaciji, ali se javlja rjeđe nego kod ulceroznog kolitisa^{36,41}. Rizik od nastanka kolorektalnog karcinoma je povećan u bolesnika s ekstenzivnim zahvaćanjem kolona, te kod razvoja striktura. Karcinomi su češći desnostrano, obično u blizini mjesta fistulacije³⁶. U CB povećan je relativni rizik za 3 do 50 puta za nastanak karcinoma tankog crijeva. Gastrointestinalni limfom ima veću

učestalost od one u općoj populaciji. Razlog za moguće povećanje rizika može biti u širokom korištenju imunomodulatorne terapije ³.

1.7.2. Ekstraintestinalne komplikacije

Nutritivne i metaboličke komplikacije vrlo su čest i složen problem u Crohnovoj bolesti, a ovisе o lokalizaciji upalnog procesa. Različitim patofiziološkim mehanizmima na sluznici tankog i debelog crijeva dolazi do smanjene apsorpcije vitamina B12, D i K, zatim i masti, žučnih soli i disaharidaza, te do gubitka proteina i minerala, što sve za posljedicu ima gubitak tjelesne težine. Hematološke komplikacije uključuju sideropeničnu anemiju uslijed kroničnog gubitka krvi, te leukocitozu, trombocitozu, i tromboembolijsku bolest u teškim oblicima. Artritis, ankilozantni spondilitis, nodozni eritem, gangrenozna piodermija, iritis i jetrene lezije javljaju se rjeđe nego u ulceroznom kolitisu. Malapsorpcija žučnih kiselina može uzrokovati nastanak kolelitijaze. Jetrene komplikacije se kreću u rasponu od benigne masne metarmofoze do kroničnog aktivnog hepatitisa i ciroze jetre. Komplikacije na bilijarnom sustavu mogu biti sklerozirajuću kolangitis i perikolangitis. Od komplikacija urotrakta relativno česte su infekcije i oksalatni uroliti, a nešto rjeđi dilatacija kanalnih sustava bubrega i uretera uslijed mehaničke opstrukcije. Sve je više izvještaja o komplikacijama koštanog sustava, primarno radi demineralizacije i osteoporoze kao posljedica dugotrajne steroidne terapije ali i same bolesti ^{6,25}.

1.8. Liječenje

Preduvjeti za racionalno liječenje upalnih bolesti crijeva jesu adekvatno postavljena dijagnoza bolesti, evaluacija anatomske proširenosti bolesti, procjena intenziteta upalne aktivnosti, odnosno težine bolesti, analiza tijeka bolesti, te otkrivanje postojećih komplikacija. Osnovni su ciljevi liječenja postizanje i održavanje remisije, nadoknada hranidbenih gubitaka, te sprečavanje i liječenje eventualnih komplikacija ².

Medikamentozna terapija dizajnira se za svakog bolesnika individualno, s obzirom na lokalizaciju i aktivnost bolesti, te prisustvo lokalnih i ekstraintestinalnih komplikacija. Kortikosteroidi predstavljaju standard u liječenju upalnih bolesti crijeva u akutnim stanjima s izraženom upalnom aktivnosti i jasnim kliničkim simptomima. Nema dokaza za njihovu ulogu u održanju remisije CB ^{42,43}. Aminosalicilati poput 5-ASA (mesalamin) su lijek izbora u liječenju blažih oblika CB i kod Crohn kolitisa ^{44,45}. Azatioprin i 6-merkaptopurin kao imunomodulatori imaju svoje mjesto u liječenju CB primarno u bolesti rezistentnoj na

terapiju, koja zahtijeva visoke doze kortikosteroida⁴⁶. Ciklosporin A je atraktivan imunomodulator, u prvim rezultatima pokazao je brz učinak primarno na cijeljenje fistula⁴⁷. Anticitokinska terapija primjenom antitijela na TNF alfa ulazi u široku primjenu, ne samo u fistulirajućem obliku CB, već i u onih bolesnika koji su rezistentni na standardne oblike liječenja^{48,49}. Antibiotici kao terapija CB otvoreno su i još uvijek nerazjašnjeno područje koje zahtijeva u budućnosti dosta reevaluacije. Sada se u empirijskoj uporabi nalaze metronidazol (za perianalne komplikacije) i ciprofloksacin (za “pouchitis”)⁵⁰. Uloga hiperbaričnih komora u liječenju perirektalnih komplikacija se još ispituje⁵¹.

Kirurški pristup u CB nalaže precizno indiciranje i provođenje što poštenijih zahvata, zbog velike vjerojatnosti nastanka novih komplikacija koje će zahtijevati ponovni operativni zahvat. CB se naime, za razliku od ulceroznog kolitisa, ne može izliječiti operacijom⁵².

Psihoterapija se još uvijek ne primjenjuje u rutinskim terapijskim protokolima, unatoč dojmu brojnih kliničara i nekim dobro dokumentiranim radovima o poremećajima u strukturi ličnosti oboljelih od IBD-a. Vjeruje se da bi dobro indicirana i stručno provedena psihoterapija mogla biti korisna nadopuna osnovnoj terapiji^{19,40}.

2. DIJAGNOSTIČKI POSTUPCI KOD CROHNOVE BOLESTI

CB je karakterizirana nepredvidljivim kliničkim tokom s čestim izmjenama egzacerbacija i remisija, tako da predstavlja složen problem kako u svakodnevnom kliničkom, tako i u znanstveno-istraživačkom radu^{1,2,6}. Procjena aktivnosti CB, proširenosti i komplikacija, nužan su preduvjet za odabir terapije i za prognozu daljnjeg toka bolesti³. Dijagnostički postupci evaluacije CB, kao i procjene aktivnosti obuhvaćaju raznovrsne radiološke kao i neradiološke metode.

U neradiološke dijagnostičke postupke, važne za procjenu aktivnosti bolesti, ubrajaju se klinički indeksi aktivnosti, laboratorijski parametri, endoskopske pretrage, te scintigrafske metode. Radiološki dijagnostički postupci bitni u evaluaciji CB su: konvencionalne radiološke metode, konvencionalni ili B-mod UZV; te novije tehnike slojevnog snimanja poput dopler ultrazvuka, CT i MR.

2.1. Klinički indeksi aktivnosti CB

Procjena aktivnosti bolesti u svakidašnjem radu osniva se na kliničkom iskustvu, te dijagnostičkim postupcima, od kojih su radiološke i endoskopske pretrage, te imunoscintigrafija najvrednije. Aktivnost CB moguće je procjenjivati korištenjem kliničkih i/ili laboratorijskih parametara, te na taj način formirati indekse aktivnosti.

Procjena daljnjeg tijeka bolesti, tj. prognoza bolesti temelji se na kliničkoj procjeni, no ni danas ne postoji adekvatna objektivna metoda. Klinički indeksi upalne aktivnosti bolesti potakli su stvaranje prognostičkih indeksa, kojima je cilj što preciznije praćenje evolucije bolesti zbog pravovremenog uvođenja određenih terapijskih metoda.

U sklopu američke nacionalne kooperativne studije Crohnove bolesti (engl. "National Cooperative Crohn's Disease Study") razvijen je, kao jedna od metoda praćenja bolesnika, indeks aktivnosti Crohnove bolesti (engl. "Crohn's Disease Activity Index - CDAI")^{53,54}. CDAI je numerički indeks, sačinjen od osam varijabli, a svakoj od njih je pridodan koeficijent preračunavanja dobiven na osnovi statističke analize učešća pojedinog parametra u aktivnosti bolesti. Aktivnost bolesti je moguće pratiti na linearnoj skali, na osnovu dobivenog zbroja bodova. Vrijednost indeksa ispod 150 predstavlja remisiju bolesti, vrijednost između 150-450 bodova označuje aktivnu fazu bolesti, dok iznad 450 bodova imaju bolesnici sa slikom ekstremno teške bolesti (tablica 1). Česte su zamjerke CDAI zbog potrebe registracije simptoma u roku od 7 dana; subjektivni elementi imaju značajan utjecaj, te uključuje hematokrit koji slabo korelira s aktivnosti bolesti. CDAI nije toliko mjera aktivnosti, koliko mjera stupnja oboljenja, odnosno težine bolesti⁵⁵.

Tablica 1. Indeks aktivnosti Crohnove bolesti (CAI).

	PARAMETRI	KOEFICIJENTI
1.	BROJ TEKUĆIH/MEKANIH STOLICA KROZ 7 DANA	x2
2.	BOL U TRBUHU KROZ 7 DANA 0 = odsutna 1 = blaga 2 = umjerena 3 = teška	x6
3.	OPĆE STANJE KROZ 7 DANA 0 = dobro 1 = umjereno 2 = loše 3 = vrlo loše 4 = izrazito loše	x6
4.	IZVANCRIJEVNI SIMPTOMI 1 = artritis/artralgije 2 = iritis ili uveitis 3 = erythema nodosum, pyoderma gangraenosum, stomatitis aphthosa 4 = analne fisure, fistule ili apsces 5 = ostale fistule 6 = febrilitet tijekom prethodnog tjedna iznad 37,2 C	x30
5.	OPIJATI KAO TERAPIJA PROLJEVA 0 = ne 1 = da	x4
6.	PALPABILNE ABDOMINALNE MASE 0 = ne 2 = vjerojatno 5 = sigurno	x10
7.	HEMATOKRIT - muškarci 47 - žene 42	x6
8.	TJELESNA TEŽINA Tjelesna težina računa se prema formuli: $1 - \frac{\text{tjelesna težina}}{\text{standardna težina}} \times 100$	x1
	ZBROJ	Remisija < 150 Umjerena aktivn. 150–450 Teška bolest > 450

Harvey i Bradshaw iznose 1980. godine prijedlog novog, znatno pojednostavljenog kliničkog indeksa, kao odgovor na CDAI^{56,57}(tablica 2). Jednostavan indeks koji su predstavili Harvey i Bradshaw odnose se na iste simptome no u vremenu od samo jednog dana. Ovaj indeks je kasnije revidiran, jer frekvencija stolice utječe previše na totalne vrijednosti.

Tablica 2. "Jednostavni indeks" (engl. "Simple index") prema Harvey i Bradshaw

1. OPĆE STANJE:	- dobro	0
	- umjereno	1
	- loše	2
	- vrlo loše	3
	- izuzetno loše	4
2. BOL U TRBUHU:	- odsutna	0
	- blaga	1
	- umjerena	2
	- teška	3
3. BROJ TEKUĆIH STOLICA DNEVNO:		_____
4. PALPABILNE TRBUŠNE MASE:	- nema	0
	- sumnjivo	1
	- prisutne	2
	- prisutne i osjetljive	3
5. KOMPLIKACIJE:	- odsutne	0
	(artralgija, uveitis, erythema nodosum, pyoderma gangraenosum, perianalne fistule)	- prisutne 1

Uz navedene indekse kliničke aktivnosti, u literaturi se opisuju i mnogi drugi, no u rutinskom radu manje zastupljeni indeksi. Tako se opisuju "nizozemski indeks" prema van Hees i suradnicima⁵⁸, "Oxfordski indeks"⁵⁹, te "Cape-Townski indeks"⁶⁰. U pokušaju da izbjegnu utjecaj subjektivnih faktora, van Hees i suradnici su razvili indeks neovisan od konzistencije stolice koje uključuje objektivne varijable i biokemijske vrijednosti. Međunarodno udruženje za upalne bolesti crijeva i grupa sjevernoameričkih kliničara

predstavili su tzv. Delfijski pristup (engl. "Delphi approach") formiranju indeksa za Crohnovu bolest⁶¹. Reibnegger i suradnici⁶² su opisali indeks sastavljen od samo tri varijable i nazvali ga "3-CDAI". Upitnik o upalnoj bolesti crijeva (engl. "Inflammatory Bowel Disease Questionnaire - IBDQ") predstavili su 1989. godine Guyatt i suradnici⁶³, a bitna mu je karakteristika da se aktivnost bolesti procjenjuje i kroz analizu kvalitete života oboljelih. Neki autori navode kao vrlo bitnu i psihosocijalnu varijablu utjecaja bolesti. Bolesnici naime navode najveću zabrinutost kod neposrednog operativnog zahvata, gubitka fizičke energije i tjelesnog izgleda te radne sposobnosti⁵⁵.

CB se javlja u svim dobnim skupinama, pa se u osmišljavanju kliničkih indeksa aktivnosti nametnuo problem procjene aktivnosti bolesti u djece i adolescenata. Naime, dominantan simptom u tih bolesnika, fenomen usporavanja rasta, nije bio obuhvaćen dotadašnjim indeksima. Od pedijatrijskih indeksa aktivnosti bolesti najjednostavniji je Whittingtonov indeks, kod adolescenata⁶⁴. Loyd-Still razradio je složeniji pedijatrijski indeks aktivnosti Crohnove bolesti, utemeljen na kliničkim simptomima, procjeni stanja uhranjenosti, nekoliko laboratorijskih parametara, kao i endoskopskom i radiološkom nalazu⁶⁵. PCDAI (engl. "Pediatric Crohn's Disease Activity Index") koristi se kod nas u rutinskom radu i predstavlja modifikaciju CDAI. Broj bodova manji od 15 odnosi se na neaktivnu bolest, 15-30 govori u prilog blago aktivne bolesti, 30-40 umjereno teške bolesti, a više od 40 za tešku aktivnost.

Veliki broj kliničkih indeksa aktivnosti, govori u prilog činjenice da zasad ne postoji zlatni standard kliničkih indeksa aktivnosti. Klinički indeksi pokušavaju kvantificirati upalu, no oni uključuju u ocjenu i subjektivni faktor, odnosno opće stanje bolesnika. Kada se kvantificira upala, najbolje je izbjegavati subjektivni faktor. Procjena ozbiljnosti bolesti kod CB je često teška, a razvoj kliničkih indeksa je imao kontroverzan put. Negdje problemi nastaju zbog utjecaja subjektivnih faktora kod CDAI i H&B indeksa, dok van Hees indeks nastoji mjeriti objektivne dokaze bolesti i upale⁵³⁻⁵⁸. Dombal i Softley imaju veliku varijaciju ovisno o promatraču kao i problem reproducibilnosti⁶⁶. Gore navedeni indeksi nisu adekvatni u svim kliničkim situacijama odnosno ondje gdje postoji komplikacija bolesti poput striktura, fistula, apscesa te prethodnih operativnih zahvata^{55,67}. Za ovu posljednju grupu pacijenata predloženo je računanje povećanog broja stolica zbog sindroma tankog crijeva. Neslaganje između nalaza endoskopije i kliničkih indeksa može biti značajno. Bolesnici s ozbiljnom upalom mogu biti u dobrom stanju, dok bolesnici s intestinalnom fibrozom i obstrukcijom ili sindromom kratkog crijeva imaju ozbiljne simptome nasuprot niskom skoru aktivnosti⁶⁷.

2.2. Laboratorijski parametri

Različiti laboratorijski parametri pokazuju promjene koje su posljedica upalnog procesa, te tako pružaju mogućnost objektivnijeg mjerenja aktivnosti bolesti^{61,68,69} (tablica 3). Nekolicina laboratorijskih parametara uključena je u sastav kliničkih indeksa za procjenu aktivnosti kroničnih upalnih bolesti crijeva^{58,70,71}. Laboratorijski testovi se upotrebljavaju i za evaluaciju medikamentozne terapije te isključivanje infektivne superponirane bolesti.

Tablica 3. Laboratorijski parametri u krvi za procjenu aktivnosti upalnih bolesti crijeva

HEMATOLOŠKI PARAMETRI: Hemoglobin Hematokrit Leukociti Trombociti
SEDIMENTACIJA ERITROCITA
ALBUMIN
PROTEINI AKUTNE FAZE: C-reaktivni protein alfa-1- kiseli glikoprotein (orozomukoid) alfa-1-antitripsin haptoglobin fibrinogen ceruloplazmin transferin serumski amiloid A

2.2.1. Hematološki parametri

Sniženi hematokrit i pad koncentracije hemoglobina su nespecifični pokazatelji aktivnosti kod kronične upalne bolesti crijeva. Promjene hemoglobina reflektiraju ne samo upalu nego i druga stanja. Stoga hematokrit slabo korelira s aktivnosti kod CB^{71,72}. Leukocitoza je također dobar, no nespecifičan pokazatelj upalne aktivnosti⁷¹. Trombocitoza je

često prisutna u upalnim bolestima crijeva. Povišenje trombocita predstavlja nespecifični odgovor na upalu^{69,73}.

2.2.2. Sedimentacija eritrocita

Ubrzanje sedimentacije eritrocita (SE) u upalnim bolestima crijeva korelira sa stupnjem aktivnosti bolesti, pa je vrlo rano našla svoje mjesto u kliničkim indeksima aktivnosti CB^{58,74}. U bolesnika s aktivnom bolesti SE je povišena, ali ne diferencira bolesnike s blagom formom od onih s umjerenom i izrazitom aktivnosti bolesti. Neke studije ističu dobru korelaciju SE sa Crohn kolitisom, no slabiju korelaciju kod zahvaćenosti tankog crijeva⁷⁵.

2.2.3. Albumin

Albumin čini 55-65% svih serumskih proteina. Referentne vrijednosti kreću se od 34-52 g / L. Hipoalbuminemija je čest nalaz u upalnim bolestima crijeva, a posljedica je manjka proteina u ishrani, katabolizma, malapsorpcije i gubitka proteina fecesom⁷⁶. Serumaska koncentracija albumina važan je dio van Heesovog indeksa aktivnosti Crohnove bolesti⁵⁸. S porastom aktivnosti bolesti, serumski albumini se obično snizuju. Intestinalni gubitak proteina, povećana crijevna permeabilnost i promjene albumina su izrazito naglašeni u IBD⁷⁴. Procjena gubitka intestinalnih proteina se može određivati pomoću radioaktivnih supstanci u stolici. U tu svrhu se serumski proteini označuju pomoću radioizotopa indija, a u stolici se mjeri fekalna ekskrecija ¹¹¹In. Drugi način procjene gastrointestinalnog gubitka proteina, je mjerenjem alfa-1 antitripsina (L1-AT) u stolici⁷⁷. L1-AT ekskrecija u fecesu raste kod IBD u odnosu na kontrolnu skupinu i neupalne bolesti crijeva, no ne pokazuje korelaciju s veličinom odnosno površinom zahvaćenog crijeva. Također, navodi se ozbiljno preklapanje kod pacijenata s aktivnom i inaktivnom fazom bolesti⁷⁷.

2.2.4. Proteini akutne faze

Reakcija organizma na različita oštećenja tkiva kao što su bakterijska ili parazitarna infekcija, mehanička ili toplinska trauma, maligni rast ili ishemijska nekroza manifestira se kao rani i nespecifični, ali složen slijed događaja, koji uobičajamo nazivati odgovorom akutne faze (engl. "acute phase response")^{78,79}. Odgovor akutne faze se sastoji od velikog broja sistemskih i lokalnih promjena za koje se vjeruje da organizmu omogućuju preživljavanje u najranijem periodu nakon nastalog oštećenja tkiva. Porast koncentracije

brojnih serumskih proteina jedna je od promjena u sklopu odgovora akutne faze, a njihovo vraćanje na normalnu razinu uvjetovano je sanacijom^{78,79}. Tu skupinu serumskih proteina strukturno i funkcijski raznoliku, čija se sinteza u najvećem opsegu zbiva u jetri, unutar prvih nekoliko sati nakon oštećenja tkiva, nazivamo proteinima akutne faze (engl. "acute phase proteins")⁷⁸⁻⁸¹. Do sada je u sklopu odgovora akutne faze identificirano oko trideset različitih proteina, medijatora akutne upale⁷⁹. Među klinički najvažnije proteine akutne faze, koji koreliraju s kliničkom aktivnosti kod upalnih bolesti crijeva, ubrajaju se C-reaktivni protein, fibrinogen, orozomukoid (alfa-1 kiseli glikoprotein) te alfa-1 antitripsin, vrijednosti kojih u serumu rastu^{80,81}. Suprotno, sinteza nekolicine reaktanata akutne faze se smanjuje. Koncentracije prealbumina, albumina, L2-HS-glikoproteina i ceruloplazmina u serumu opadaju⁵⁵. Ovi su proteini poznati kao dio negativnog odgovora akutne faze.

C-reaktivni protein je prvi medijator akutne upale koji je otkriven i on je u skupini onih proteina akutne faze koji pokazuju najdramatičniji porast koncentracije nakon lezije^{82,83}. Pojavljuje se u serumu u malim ozljedama i blagim inflamacijama. Pomaže u diferencijaciji funkcionalnih bolesti crijeva od upalnih. CRP raste brže od svih ostalih reaktanata akutne faze i može se detektirati 6-10 sati, dok je porast fibrinogena i orozomukoida 24-48 sati nakon ozljede. Spontani oporavak i efekt medikamentozne terapije praćen je padom CRP kroz prva 4 dana (brzo raste i brzo opada, vrlo je senzitivna i kod male nokse). U bolesnika s upalnim bolestima crijeva nalazimo povišenje koncentracije CRP koje dobro korelira s kliničkom aktivnosti bolesti⁸⁴⁻⁸⁶. Bolesnici koji zahtijevaju kirurški zahvat imaju kontinuirano visok nivo CRP kao i bolesnici s teškom formom bolesti koja slabo reagira na terapiju. Normalne vrijednosti koncentracije CRP u serumu su od 0.007 do 8.2 mg/l.

Nekolicina autora opisuje porast koncentracije fibrinogena u upalnim bolestima crijeva, osobito u Crohnovoj bolesti^{79,80}. Direktna posljedica povišene koncentracije fibrinogena je ubrzana sedimentacija eritrocita. Normalne vrijednosti fibrinogena u plazmi kreću se od 2 do 4 g/l. Na povišenje koncentracije alfa-1 antitripsina u upalnim bolestima crijeva, te njegovu korelaciju sa stadijima upalne aktivnosti, ukazuju različite studije. Normalne vrijednosti se u serumu kreću od 1.9 do 3.5 g/l.

Publicirane su i studije o važnom djelovanju endotoksina i citokina kao medijatora upalnog procesa kod CB, koji sprečavaju sintezu holinesteraze. S porastom aktivnosti bolesti vrijednosti holinesteraze u serumu opadaju. Korelacija s ostalim laboratorijskim testovima te kliničkim indeksima pokazala je najveću pouzdanost u procjeni aktivnosti upravo kod holinesteraze u rasponu od blagih do teških upalnih formi⁸⁷.

Akutni proteinski odgovor u CB je dinamičan proces, u kojemu proširenost bolesti, individualna reakcija pacijenata i različiti odgovori proteina akutne faze se trebaju uzeti u obzir kod procjene aktivnosti .

Idealni biokemijski marker aktivnosti bolesti trebao bi definirati proširenost i stupanj ozbiljnosti bolesti te biti neovisan o tretmanu dok se upala ne smiri i bolesnik ne postigne remisiju. Ne postoji konsenzus o optimalnom biokemijskom markeru za kvantifikaciju upale i odgovora na medikamentozni tretman. Različiti markeri se mogu svrstati u dvije grupe: nespecifični indikatori poput SE⁷⁴ i broja trombocita⁷³ te više specifični markeri poput proteina akutne faze⁷⁸⁻⁸¹: CRP, fibrinogen i orozomukoid (alfa-1 kiseli glikoprotein). CRP ima visoku senzitivnost i raste brzo. Bolesnici u remisiji s povećanim CRP imaju veći rizik relapsa od pacijenata s normalnim nalazima^{82,83}. Orozomukoid također dobro korelira s aktivnosti bolesti no reagira sporije, što može biti važno kod kronične forme bolesti⁵⁵. Procjena proširenosti bolesti mjerenjem gubitka intestinalnih proteina se može određivati pomoću radioaktivnih supstanci u stolici i daje pouzdanu kvantitativnu informaciju⁵⁵. Mjerenje L1-antitripsina (L1-AT) u stolici je vremenski dugotrajan i skup test za rutinski svakodnevni klinički rad, iako se preporuča kao odličan indikator upalne aktivnosti kod CB⁷⁷. Tromm i sur.⁸⁷ ističu pad serumske holinesteraze kod pojačane aktivnosti bolesti najpouzdanijim laboratorijskim testom. U studiji je bolja korelacija aktivnosti pronađena kod van Heesov (VHAI) nego Bestovog indeksa (CDAI). Veliki broj testova ističe napore da se pronađe objektivni laboratorijski parametar upalne aktivnosti kod CB, no što govori i u prilog činjenici da idealan test ne postoji. S današnjim saznanjima, pouzdani laboratorijski test za praćenje kratkotrajnih i dugotrajnih promjena kod CB je i dalje predmet proučavanja.

2.3. Endoskopske pretrage

Endoskopske pretrage (ezofagogastroduodenoskopija, jejunoskopija, proktosigmoidoskopija, kolonoskopija) omogućuju vizualizaciju upalnih promjena, procjenu aktivnosti u zahvaćenim segmentima probavnog trakta, te istovremeno uzimanje bioptičkog materijala za patološkoanatomsku dijagnostiku²⁵.

Današnja primarna dijagnostička metoda za procjenu sluznice gastroduodenuma i kolona je endoskopija. Kolonoskopija, kada je kombinirana s biopsijom, omogućuje korektnu klasifikaciju kroničnih upalnih bolesti crijeva u 90% pacijenata⁸⁸. Kolonoskopski znakovi koji razlikuju CB od UK uključuju aftoidne ulceracije, diskontinuitet s preskočnim lezijama,

asimetričnost upale, kaldrnasti izgled sluznice (engl. "cobblestoning"), te pošteđu rektuma^{88,89}. Terminalni ileum i gornji gastrointestinalni trakt su također dostupni endoskopskim metodama, gdje se diskretne promjene bolje uočavaju nego radiološkim metodama. Važno je naglasiti da je zahvaćenost duodenuma i oralnih vijuga jejunuma dva puta češća kod djece u odnosu na odrasle⁹⁰.

Endoskopski blage promjene prikazuju se s edemom i eritemom sluznice, diskretnim inflamatornim lezijama bez sluzničke izbočenosti, superficijalnim erozijama te ranim aftoznim ulkusima³⁶. Uz aftozne, ulkusi mogu biti linearni, stelatni i serpiginozni. Uspješnost kanulacije terminalnog ileuma kod iskusnih kolonoskopičara je 70-80%^{88,91}. Ileoskopija bitno pridonosi točnosti dijagnoze. Nedostaci endoskopskih metoda su invazivnost, zahtijevaju sedaciju, nose rizik od jatrogenih ozljeda i često su necjelovite³⁶.

Kod pacijenata koji su kirurški resecirali terminalni ileum, recidiv na mjestu anastomoze se također dobro evaluira endoskopijom. Endoskopski detektibilni recidiv na anastomozi se uvijek razvija na oralno priključenoj vijuzi tankog crijeva i može se vremenom približiti i 100% recidivitetu kod operiranih bolesnika⁹². U jednoj studiji, 80% operiranih bolesnika s minimalnim ili bez endoskopskih promjena unutar jedne godine ostaju klinički stabilni u periodu od 3 godine⁹³.

Pokušaji razvoja endoskopskog indeksa aktivnosti, koji bi korelirao nalaz endoskopije s praćenjem bolesti i odgovorom na terapiju, do danas nisu zaživjeli, te takav indeks ne postoji u kliničkoj praksi. Sa sadašnjim kriterijima endoskopske metode ne mogu obaviti pouzdanu predikciju kliničkog odgovora na terapiju, a ponekad postoji i slaba korelacija između kliničkih simptoma i nalaza endoskopije⁹⁴.

2.4. Scintigrafija kod CB

CB je kronična bolest s predominantno mononuklearnom infiltracijom. Obilježeni leukociti su pogodni za vizualizaciju inflamiranog segmenta crijeva u aktivnoj fazi bolesti gdje postoji aktivna mukozna granulocitna infiltracija. Postoje in vivo i in vitro metode za obilježavanje leukocita. Za in vitro obilježavanje mogu se upotrijebiti radioizotopi poput ¹¹¹In oxime, ¹¹¹In tropolonat ili ^{99m}Tc HMPAO^{95,96}. Izolacija i obilježavanje leukocita mora biti obavljeno pod aseptičnim uvjetima i postupak traje 120-150 minuta⁹⁷. Prvi korak predstavlja vađenje 20-45 ml venozne krvi, a zatim se leukocitima bogata plazma kolektira i centrifugira. Odabrani radioizotop se dodaje u plazmu, nježno promiješa i inkubira. Prosječna efikasnost označavanja leukocita je 62%. Označeni leukociti se reinjektiraju intravenozno. Nakon

reinjektiranja obilježeni leukociti (kao i oni neobilježeni) lociraju se u oboljeloj crijevnoj stijenci, i nakon prelaska stijenke dolaze u lumen te stolicu. Ovaj fenomen uzrokuje vizualizaciju distalno od oboljelog segmenta na kasnijim skenovima. Najbolji prikaz inflamiranog segmenta prije pojave intraluminalne ekskrecije, je 30 min do 5 sati poslije injekcije. Tipično vrijeme skeniranja je 3-4 sata i 24 sata nakon injekcije za ^{111}In , 15-60 min i 2-4 sata za $^{99\text{m}}\text{Tc HMPAO}^{98}$. Za in vivo obilježavanje rabi se $^{99\text{m}}\text{Tc AGAb}$. AGAb ne zahtijeva leukocitnu izolaciju, pohranjuje se kao hladni kit (smjesa) i može selektivno obilježiti granulocite u vremenu od otprilike 15 min⁹⁹. Također se upotrebljava i za scintigrafiju koštane srži. Skeniranje se obavlja 2-6 sati i 24 sata nakon injektiranja pomoću gama kamere. Za prikaze ("imaging") se koristi planarna scintigrafija i SPECT (engl. "single photon emission computed tomography")¹⁰⁰. Planarne anteriorne i često posteriorne projekcije abdomena se obavljaju rutinski. Pelvična kaudalna projekcija je korisna u procjeni rektalne bolesti zbog razlikovanja od urinarne aktivnosti (mokraćni mjehur). U rutinskoj obradi SPECT se ne radi ako je planarni prikaz pozitivan. SPECT prikazi mogu biti korisni kod separacije superponirane aktivnosti u crijevima i drugim organima, osobito koštanoj srži. Također SPECT može biti koristan u zdjelici za evaluaciju rektalne aktivnosti¹⁰⁰.

Komparacija crijevnog nakupljanja radioizotopa je široko upotrebljavana metoda. Stupanj crijevnog nakupljanja radioizotopa komparira se s koštanom srži, jetrom i slezenom¹⁰¹ (tablica 4). Upala kod CB (nakupljanje obilježenih leukocita) je obično ovalnog oblika, ne miče se na kasnijim skenovima i raste joj intenzitet nakupljanja tijekom vremena.

Tablica 4. Komparacija nakupljanja radioizotopa u crijevima s koštanom srži i jetrom.

STUPNJEVI	INTENZITET AKTIVNOSTI
0	nema upalne aktivnosti
1	upalna aktivnost manja od ilijačne kosti
2	upalna aktivnost jednaka ilijačnoj kosti
3	upalna aktivnost veća od ilijačne kosti
4	aktivnost jednaka nakupljanju u jetri
5	aktivnost veća od nakupljanja u jetri
6	aktivnost jednaka nakupljanju u slezeni
* Stupnjevi 1 i 2 predstavljaju blagu aktivnost, stupnjevi 3 i 4 umjerenu do jaku, a 5 i 6 izrazitu aktivnost	

^{111}In i $^{99\text{m}}\text{Tc}$ HMPAO su radioizotopi koji se najčešće upotrebljavaju u obilježavanju leukocita zbog visoke pouzdanosti, bolje kvalitete prikaza, lakoće uporabe i niže doze radijacije^{95,96}. Visoka senzitivnost, specifičnost i pouzdanost u razlikovanju aktivne i inaktivne IBD je opažena osobito za debelo crijevo. Evaluacija aktivnosti u tankom crijevu je manje pouzdana, kod ^{111}In , jer su referirani lažno negativni nalazi kod aktivne upale u tankom crijevu. $^{99\text{m}}\text{Tc}$ HMPAO je pouzdaniji u procjeni upalne aktivnosti TC^{97,99}.

U 25% bolesnika aktivne forme CB može biti povezana sa septičkim komplikacijama (apscesi, fistule i sinusi) koje su rezistentne na medikamentoznu terapiju. Apsces može biti detektiran obilježenim leukocitima, a pojavljuje se kao fokalna zona pojačane aktivnosti na serijskim skenovima do 24 sata, jer u tom vremenu obilježeni leukociti migriraju u područje apscesa^{102,103}. Upotrebom ^{111}In ili $^{99\text{m}}\text{Tc}$ HMPAO obilježenim leukocitima, diferencijacija od crijevne aktivnosti je moguća na bazi opadanja aktivnosti u crijevu s vremenom zbog ekskrecije obilježenih leukocita u lumen i distalnog tranzita¹⁰³. Ovo je korisno u detekciji upalnih masa kod CB (konglomerat crijevnih vijuga, flegmona ili apscesna formacija). Scintigrafske metode korisne su također za prikaz upalne aktivnosti u zglobovima. Navedene scintigrafske metode mogu proizvesti nespecifičnu crijevnu aktivnost te dovesti do lažno pozitivnog rezultata. Nespecifična aktivnost smanjuje pouzdanost scintigrafskih metoda. Normalno crijevo ne pokazuje znakova aktivnosti unutar 3-4 sata; ipak neki bolesnici pokazuju crijevnu aktivnost u prvom satu što se može interpretirati kao lažno pozitivni nalaz¹⁰⁴. Iako mnogi autori komentiraju da je nespecifična aktivnost slaba i lako se razlikuje od mukoznog crijevnog nakupljanja, nepoznat je razlog nespecifične crijevne aktivnosti kod scintigrafije^{100,105}.

Također postoje i druge neinvazivne pretrage nuklearne medicine koje kvantificiraju intestinalnu upalnu aktivnost. Fekalna ekskrecija ^{111}In (FIE) se izražava kao postotak injektirane doze ^{111}In nakon 4 dnevne kolekcije fecesa. Kratko vrijeme poluraspada isključuje $^{99\text{m}}\text{Tc}$ HMPAO u studijama fekalne ekskrecije. Normalna ekskrecija kod zdravih osoba iznosi <2% injektiranog indija, dok bolesnici s IBD-om izbacuju oko 40% proporcionalno stupnju težine bolesti. Dugo se ova metoda smatrala kao zlatni standard za procjenu aktivnosti kod IBD¹⁰⁶. Iako objektivna, potencijalno je nepouzdana zbog nekompletnog uzimanja stolice. Stoga je neugodna, komplicirana i vremenski zahtjevna za bolesnike i osoblje.

Ispravna dijagnoza IBD je kompleksna i osnovno je odrediti točan opseg zahvaćenosti probavnog trakta, te stupanj aktivnosti bolesti kao i eventualne komplikacije (poput apscesa). Za detekciju IBD scintigrafskim metodama, u netretiranih bolesnika, različiti autori navode

83-98% senzitivnost i 92-100% specifičnost^{98,107,108}. Nasuprot visoke specifičnosti, postoje neki izvještaji o lažno pozitivnim slučajevima poput ozbiljnih slučajeva *Yersinia enteritisa*, apendicitisa, inflamiranog polipa, pseudomembranoznog kolitisa, autoimunog kolitisa, krvarenja iz probavnog trakta i karcinoma kolona¹⁰⁹. Lažno negativni nalazi su mogući kod blažih kroničnih inflamacija, te kod osoba s minimalnim aftoidnim ulceracijama¹⁰⁹.

Scintigrafija može detektirati upalnu aktivnost kada su nalazi radiološke ili endoskopske metode dvojbene¹⁰⁸. Tako scintigrafija može razlikovati IBD od limfoidne nodularne hiperplazije što radiološke metode ne mogu¹⁰⁸. Ipak scintigrafija može biti neosjetljiva u otkrivanju blagih makroskopskih promjena¹¹⁰. Također scintigrafija nema mogućnost razlikovanja dva tipa IBD; iako u prilog CB govore skip lezije, dominantno desnostrana kolonična aktivnost, pošteda rektuma i perianalna bolest^{111,112}.

Evaluacija proširenosti i aktivnosti CB bitna je za planiranje i praćenje tretmana. Scintigrafska mjerenja aktivnosti su pouzdana pretraga upalnog procesa u probavnom traktu, koja ispunjava većinu kriterija za idealan test. Procjena aktivnosti na osnovu kliničkih simptoma (CDAI, Harvey-Bradshaw indeks i van Heesov index) je subjektivna i može biti zamaskirana drugim neupalnim stanjima koji se javljaju sa sličnim simptomima. Laboratorijski podaci (SE, CRP kao najšire upotrebljavani) su objektivni, ali im nedostaje specifičnost za crijevnu inflamaciju. U odnosu na radiološke pretrage efektivna doza je 3 mSv za scintigrafiju ^{99m}TC, 6 mSv za pasažu te 8.5 mSv za irigografiju¹⁰¹.

Mogućnost za procjenu aktivnosti je vrlo bitna kod opstruktivnog sindroma i tu treba razlikovati zadebljanje stijenke uslijed upalne aktivnosti od kronične fibrozne strikture. Ovo je od osobitog značenja jer prvi uzrok suženja lumena je podložan farmakološkoj terapiji, a drugi uzrok kirurškoj terapiji. Scintigrafija obilježenim leukocitima može biti korisna kod isključivanja aktivne upale u bolesnika s fibroznim strikturama, no tu već druga metoda mora ukazati na postojanje stenozе^{101,109}. Neke studije pokazuju razočaravajuće rezultate u mogućnosti scintigrafije da otkrije proširenost bolesti, osobito ako je bolest u inaktivnom obliku¹⁰⁹. Ipak kod aktivne bolesti postoji velika senzitivnost scintigrafije (90-95%)¹⁰¹.

Nedostaci scintigrafije kod CB su nemogućnost prikaza anatomskih detalja kao što su fibrozne strikture, prestenotične dilatacije, te fistule koje bolje detektiraju radiološke barijeve pretrage¹⁰¹. Također scintigrafija može biti nesenzitivna u otkrivanju blagih makroskopskih promjena, kod inaktivne faze bolesti, kao i lažno pozitivna metoda u slučajevima nespecifične crijevne aktivnosti, krvarenja iz probavnog trakta, apendicitisa te kod težih formi *Yersinia enterokolitisa*¹⁰⁹.

2.5. Konvencionalne radiološke metode kod CB

Konvencionalne radiološke pretrage gastrointestinalnog trakta, u kojima je barij kontrastno sredstvo, tradicionalno se smatraju temeljem radiološke evaluacije CB^{113,114}. Metoda dvostrukog kontrasta gastroduodenuma, te debelog crijeva u kombinaciji s pasažom ili enteroklizom tankog crijeva smatraju se pouzdanim metodama u razlikovanju od UK u velikom postotku slučajeva¹¹⁵. Karakteristični radiološki prikaz CB bilo gdje u probavnom kanalu su aftoidne i duboke ulceracije s okolnom održanom sluznicom, izgledom sluznice poput makadama (engl. "cobblestone"), fisurama i sinusnim kanalima te fistulama¹¹⁶. Uz to javljaju se preskočna područja (engl. "skip areas"), fenestracija ili razmicanje vijuga zbog procesa u mezenteriju i zadebljanja stijenke crijeva, "znak vrpce" (engl. "string sign"), pseudodivertikuloza (pseudosakulacija), strikture i prestenotičke dilatacije^{116,117}.

Stadiji CB¹¹⁸ prikazani konvencionalnim radiološkim metodama su:

- a) povećanje limfatičkih folikula
- b) aftoidni ulkusi - vrijedovi epitela koji prekrivaju povećane limfatičke folikule
- c) granulomi i uzdužni te poprečni ulkusi različitih dubina - stvaraju privid pokockane ceste
- d) reparacijsko proliferacijska faza - nestanak vrijedova i pojava sitnih regeneracijskih pseudopolipa - hiperplastičnih izraslina očuvane sluznice
- e) stenotična faza - nestanak normalnih značajki crijeva (jače izražene nego kod UK)

U početnoj fazi, kod 80% bolesnika zamjećuje se difuzno zrnati uzorak sluznice, radi upalnih promjena resica infiltriranih limfocitima. Sluznica je zadebljanih nabora, kompromitirana je cirkulacija limfe, s limfedemom u podsluznici. Najraniji karakteristični radiološki znak je povećanje solitarnih limfatičkih folikula na kojima nastaju centralno smještene plitke malene aftoidne ulceracije. Povećani folikul doima se poput svjetlog obruča oko aftoidnog ulkusa. Dok samo uvećanje limfatičkih folikula odgovara poligonalnim pravilnim defektima punjenja kontrasta, aftoidne ulceracije su defekti epitela u kojima se nakuplja kontrastno sredstvo. Nazivaju se i lezijama poput "bikova oka", odnosno "ružinog trna", dubine su do 3 mm i važan su dif.dg. znak prema UK¹¹⁵. Limfoidno tkivo najbogatije je u završnom dijelu ileuma, te CB prvo zahvaća aboralnih 10-15 cm terminalnog ileuma. Daljne promjene aftoidnih ulkusa nisu predvidive, te mogu perzistirati, progredirati ili spontano nestati. Dif.dg. aftoidni ulkusi se mogu naći u amebnom kolitisu, kod šigeloza, enterokolitisa uzrokovanog Yersiniom enterocolicom te Campylobacterom jejuni, Behçetova sindroma, eozinofilnog enteritisa, nodularnog limfomom, TBC, te ishemijskog, psuedomembranoznog i postiradiacionog kolitisa¹¹⁸.

U uznapredovaloj fazi, upala sluznice i podsluznice zahvaća ostale slojeve stijenke crijeva što dovodi do uzdužnih i poprečnih ulceracija. Ukoliko uzdužni i poprečni ulkusi konfluiraju, opisuje se izgled crijeva poput "tračnice". Nezahvaćena sluznica između ulkusa može prominirati u lumen, što sluznici daje izgled pokockane ceste. Progresija bolesti dovodi do induracija, fistula i stenoza. CB može zahvatiti limfne čvorove i limfne žile mezenterija, pa dolazi do smetnji toka limfe, s posljedicom zadebljanja mezenterija i izdvajanja crijevne vijuge (limfomi mogu imati sličan radiološki prikaz). "Znak vrpce" ili Kantorov znak, kombinacija je organske stenozе ali i spazma glatke muskulature terminalnog ileuma radi upale⁹. Znak nije specifičan i valja ga razlikovati od normalnog apendiksa, stenozirajućih neoplazmi kao i tuberkuloze ileocekalne regije¹¹⁸. U reparacijsko–proliferacijskoj fazi nastaju na rubovima ulkusa "pseudopolipi". Pseudopolipi su kombinacija inflamatornih polipa i regenerativne hiperplazije ostatne sluznice, obično ne veće od 1 cm. U stenozirajućoj fazi zahvaćeni dijelovi crijeva su neelastični, ekscentrično suženi, skraćeni i deformirani s "pseudodivertikuloznim" izbočenjima. Pseudosakulacija predstavlja oblik asimetrične afekcije stijenke crijeva, obično je jače izbočenje na antimezenterijalnoj strani stijenke, a retrakcija na mezenterijalnoj strani crijevne stijenke. Separacija crijevnih vijuga (fenestracija) nastaje zbog zadebljanja stijenke i/ili upalnog procesa u mezenteriju. Striktura i fibrozno promijenjeni dijelovi dovode do smetnji u pasaži i prestenotičkih dilatacija što je indikacija za operativni zahvat.

Konvencionalne rtg metode također mogu ukazivati na lokalne komplikacije kod CB^{119,120}. Lokalne komplikacije su striktura, fistule, te apscesi. Fistule nastaju nakon perforacije dubokih vrijedova stijenke, obično proksimalno od mjesta opstrukcije, te odgovaraju abnormalnoj komunikaciji između dvije epitelizirane strukture. Mogu biti entero-enteralne, entero-količne, entero-vezikalne, entero-kutane, kolo-kutane i rekto-vaginalne. Fistulografija se izvodi obično prije kirurških zahvata zbog patomorfološkog prikaza komunikacije⁹. Za intubaciju fistuloznog kanala koristi se tvrdi plastični kateter uskog lumena, kroz koji se aplicira vodotopivo kontrastno sredstvo. Kod unutrašnjih fistula treba koristiti profilne snimke. Jedna od najtežih komplikacija je toksična dilatacija kolona, širina plinom distendiranog poprečnog kolona je veća od 5 cm, a haustra su odsutna. Toksični megakolon nosi rizik perforacije crijeva, a javlja se kao komplikacija akutne forme obično kod UK a rjeđe u CK.

2.5.1. Konvencionalne radiološke pretrage tankog crijeva

Pasaža tankog crijeva (TC)^{121,122} ima sljedeće prednosti: metoda je jednostavna i univerzalno prihvaćena; bolesnici je dobro prihvaćaju; postoji mogućnost procjene peristaltike crijeva u relativno fiziološkom stanju; prikaz probavne cijevi od farinksa do kolona; relativno niska doza radijacije za bolesnika i radiologa, te niska cijena koštanja. Postupak kod pasaže je slijedeći: prvi uvjet je peroralna primjena adekvatne količine kontrasta, što ovisi o dobi bolesnika, no za odrasle je adekvatna količina 300 ml suspenzije nerazrijeđenog barijevog sulfata. Pasaža se individualno prati ovisno o brzini prolaza kontrasta. Nakon završetka dijaskopije ezofagusa i gastroduodenuma, rentgenogrami se rade 15, 45, 90 i 180 minuta nakon peroralno uzetog kontrasta. Nakon 3-4 sata obično se prikaže cijelo tanko crijevo. Specijalna i pažljiva dijaskopija terminalnog ileuma sa ciljanim snimkama TC ovisi o procjeni radiologa. Nedostaci pasaže su previd važnih informacija ako su crijevne vijuge nablizu smještene te kada se preklapaju, kao i nemogućnost adekvatne distenzije lumena tankog crijeva. Pažljiva dijaskopija s manualnom kompresijom i ciljani pregled sumnjivih područja podižu pouzdanost konvencionalne pasaže.

Enterokliza^{123,124} ima sljedeće prednosti: pouzdanost u detekciji i procjeni proširenosti bolesti i u vrlo ranom stadiju; pouzdano isključuje CB ako je nalaz negativan; mogućnost razlikovanja spazma uslijed aktivne upale od fibrozne strikture u bolesnika sa suspektom obstrukcijom te prepoznavanje postoperativnog recidiva. Nedostaci enteroklize su: metoda nije opće prihvaćena; viša doza zračenja za bolesnika i radiologa; pregled je neugodan za bolesnika jer zahtijeva intubaciju i sedaciju; nemogućnost prikaza gastroduodenuma i jednjaka¹²⁵. Enterokliza je superiorna u evaluaciji ranih sluzničkih promjena poput edematoznih sluzničkih nabora, aftoidnih ulceracija, fisura i plićih ulceracija te uzdužnih ulkusa¹²⁶. Jedan od važnih odgovora koji daje enterokliza je razlikovanje suženja lumena uslijed spazma kod aktivne upale u odnosu na fibrozu stenoza¹²⁶. Kod aktivne faze, stupanj luminalnog suženja se mijenja tijekom dijaskopije i ne dovodi do prestenotičke dilatacije. Kod fibroznog prožimanja stijenke suženje lumena se ne mijenja i prisutna je prestenotička dilatacija. U uznapredovalim fazama je također pouzdana metoda u prikazu "cobblestona", fistula, fibroznih stenoza, skip lezija, te pseudopolipa.

Izbor pasaža TC ili enterokliza ovisi o vještinama i preferencijama te iskustvu radiologa¹²⁷. Prosječno trajanje pasaže je 86 min. a enteroklize 44 min. (polovica vremena se odnosi na intubaciju)¹²⁸. Enterokliza je povezana s većom dozom radijacije zbog dulje

dijaskopije (prosječno 22 min. za enterokliznu, a 4 min. za pasažu) i potrebom sedacije bolesnika¹²⁵. Stoga enteroklizna nije primarna metoda izbora kod djece sa sumnjom na CB⁹.

2.5.2. Konvencionalne radiološke pretrage debelog crijeva: komparacija s kolonoskopijom

Prednost irigografije¹²⁹ je kompletnost (potpuni prikaz debelog crijeva, što kolonoskopom u 20-30% slučajeva nije moguće) te sigurnost (nema opasnosti od jatrogene perforacije) kod izvođenja pregleda. Također irigografija je superiorna u prikazu strukturalnih abnormalnosti (fistule, perforacije i strikture), kao i procjena dubine ulceracija. Najveća prednost irigografije dvostrukim kontrastom je u prikazu sluznice kolona oralnije od mjesta prikaza kod inkompletne kolonoskopije uslijed boli, stenoze, oštokutnih presavinuća, i ekstraluminalnih adhezija³⁶.

Prednost kolonoskopije u odnosu na irigografiju je u superiornom prikazu diskretnih promjena sluznice (diskoloracija sluznice, male i superficijalne lezije, prikaz abnormalne sluznice koja okružuje ulkuse), kao i mogućnost uzimanja uzoraka za biopsiju te patohistološku dijagnozu^{36,88}. Kolonoskopija u kombinaciji s biopsijom je vrlo senzitivna metoda u procjeni proširenosti bolesti. Ipak, makroskopski normalne površine sluznice mogu sadržavati histološki dokaz bolesti, te kolonoskopija bez biopsije nije adekvatna u evaluaciji proširenosti CB⁹⁴. Kolonoskopija je kontraindicirana kod akutne bolesti, toksičnog megakolona te u bolesnika s dokazanim opsežnim fistulama.

Irigografija i kolonoskopija su komplementarne dijagnostičke metode od kojih svaka ima prednosti ali i nedostatke^{36,91}. Kolonoskopija s biopsijom bolje evaluira proširenost promjena na sluznici, dok irigografija prikazuje bolje promjene locirane dublje u sluznici te prikaz ostatnog dijela kolona kod parcijalne kolonoskopije. Obje dijagnostičke metode dijele zajedničke probleme koje podrazumijevaju pripremu i kooperativnost bolesnika za vrijeme izvođenja pregleda kao i teškoće u prikazu sve do dna cekuma odnosno valvule Bauchini. Kolonoskopija s multiplim biopsijama i irigografija dvostrukim kontrastom daju važne informacije o sluznici, no obje su limitirane na površinu sluznice i ne evaluiraju dublje strukture u stijenci crijeva.

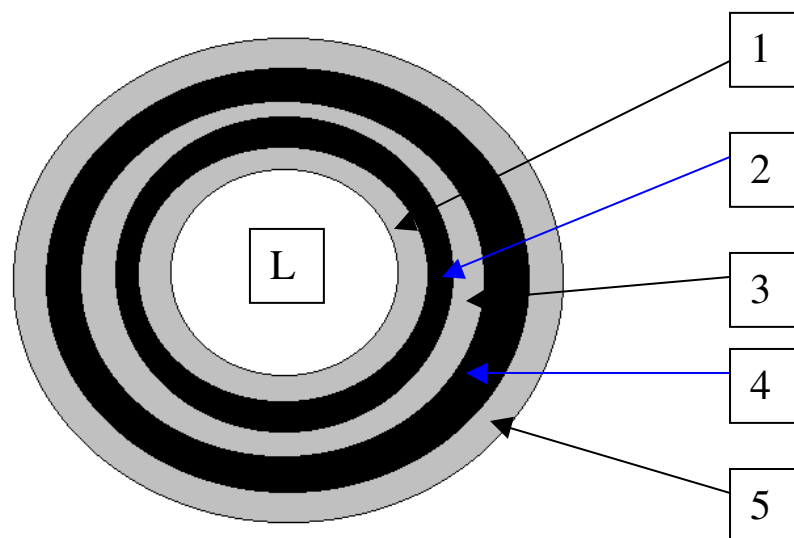
2.6. B-mod ultrazvuk probavnog sustava i kod CB

Dijagnostička uloga transabdominalnog UZV-a u bolestima gastrointestinalnog trakta je ograničena, prvenstveno zbog artefakata uslijed zraka, tekućeg crijevnog sadržaja i fekalnih masa u lumenu, te eventualnim adipozitetom ispitanika, što onemogućuje penetraciju,

odnosno dovodi do totalne refleksije ultrazvučnog vala. Ipak, u nekim patološkim stanjima kada izostaje peristaltika crijeva, uslijed zadebljanja stijenke i ekstramuralnog širenja procesa (najčešće zbog upale ili neoplazme), moguće je vizualizirati zahvaćene segmente probavnog trakta¹³⁰.

Tehnološki napredak te sve veće iskustvo radiologa čini UZV sve vrednijom metodom u dijagnostici bolesti gastrointestinalnog trakta. Tehnika postupne kompresije, multifrekventne linearne sonde visoke rezolucije s rasponom od 5–10 MHz, omogućuje prikaze i minimalnih promjena stijenke crijeva¹³¹. Uz izbor linearnih sondi, fokus i gain, te dinamički raspon treba podesiti za prikaz što više detalja. UZV ima veliku ulogu u oboljenjima probavnog trakta kod upalnih bolesti crijeva, obstrukcije tankog crijeva, apendicitisa, intususcepcije i hipertofične stenozе pilorusa u novorođenačkoj dobi¹³⁰.

Shema 1. Kriteriji stratifikacije stijenke crijeva po Kimmeyu¹³².



1	mukoza (interface)	hiperehogena
2	duboka mukoza	hipoehogena
3	submukoza	hiperehogena
4	lamina muskularis	hipoehogena
5	seroza (interface)	hiperehogena

Sonografske linije stijenke odgovaraju više prelaznim područjima ("interfaces") nego pravim histološkim slojevima stijenke. No jasno je dokazano da središnji izrazito zadebljani sloj odgovara submukozi, a vanjski i unutrašnji hipoehogeni sloj mukozi odnosno muskularisu (shema 1)¹³². Stijenka se smatra normalno stratificiranom ako su mukoza, submukoza i muskularis proprija vidljivi kao zasebni slojevi stijenke. Gubitak stratifikacije je nemogućnost razlikovanja navedenih slojeva ili barem nemogućnost razlikovanja mukoze od submukoze s vidljivim muskularisom. Normalna debljina stijenke želuca je do 5 mm, tankog crijeva 2 mm, te do 3 mm kod debelog crijeva.

Nakon konvencionalnog UZV abdomena polukonveksnom sondom raspona 2-5 MHz, pregled gastrointestinalnog trakta obavlja se visokorezolutnim linearnim sondama raspona 5-10 MHz. Pri pregledu crijevnih vijuga koristi se tehnika postupne kompresije koja potiskuje zrak iz crijeva, a dokaz nekompresibilnosti te zadebljanja su važni znakovi patomorfološke promjene stijenke. Patomorfološki promijenjeni segment crijeva rezultira koncentričnim zadebljanjem stijenke, odsustvom ili redukcijom peristaltike, te izostankom kompresibilnosti kod pritiska UZV sondom¹¹⁹. Debljina stijenke iznad 3 mm u crijevu može se smatrati patološkim nalazom¹²⁰. Ovakav nalaz na poprečnom sloju rezultira u prikazu "pseudobubrega" ili "znaku mete", koji predstavlja zadebljanu, relativno hipoehogenu stijenku koja okružuje hiperehogeni lumen^{130,133}. Uzdužni sloj pokazuje tubularnu strukturu, poput prsta rukavice. Znak "mete" nije specifičan i može biti uzrokovan osim upalom i drugim patološkim stanjima (neoplazme, intususcepcije, hematomi stijenke, hipertrofična stenoza pilorusa, ishemija, apendicitis, divertikulitis, itd)¹³⁰. U slučajevima neoplastičke infiltracije stijenke postoji iregularno, asimetrično zadebljanje stijenke s hipoehogenim tumorskim tkivom koje prekida normalnu crijevnu stratifikaciju, te ovisno o stadiju prodire i u okolno masno tkivo¹³¹. Kod upalnog procesa vijuga, iako edematozna i zadebljana, zadržava simetričnost no ne nužno i stratifikaciju¹³⁴. U slučajevima bez komplikacija, odnosno ekstramuralnog prodora inflamacije održana je vanjska seroza. Prijelaz neoplazmom zahvaćenog crijeva prema zdravom segmentu crijeva je abruptan, a postupan kod upalne bolesti crijeva^{131,134}. U kliničkoj praksi UZV ima malu senzitivnost u detekciji i stagingu neoplazmi te je CT zastupljeniji u dijagnostičkom protokolu¹³⁵. Nasuprot tome, transabdominalni visokorezolutni ultrazvuk kao primarna metoda u detekciji upalnih patoloških procesa pokazao je visoku pouzdanost, no izrazito je ovisan o ultrasoničaru^{136,137,138}. Neki autori navode pronalaženje zadebljanih crijevnih vijuga i do 90% visokorezolutnim ultrazvukom, no teže je odrediti egzaktnu duljinu zahvaćenog segmenta nego debljinu stijenke^{139,140}. Stoga se određivanje dužine zahvaćenog segmenta pouzdanije

procjenjuje konvencionalnim radiološkim metodama^{119,120}. Kod kroničnih upalnih bolesti crijeva sve veći broj autora ističe vrijednost ultrazvuka u detekciji, praćenju i evaluaciji, procjeni efikasnosti medikamentozne terapije i prikazu ekstramuralnih komplikacija (fistule, apscesi, limfni čvorovi, slobodna tekućina)^{141,142}.

2.6.1. B-mod UZV kod CB i diferencijalna dijagnoza

Razlikovanje UK od CB omogućuje lokalizacija kod zahvaćenosti terminalnog ileuma, što je tipično za CB, a rijetko se nađe kod UK (osim kod back-wash ileitisa)¹⁴⁰. Upalne promjene kod UK češće se nađu u lijevom hemiabdomenu, ali takav nalaz ne isključuje Crohn kolitis. Upalne promjene kod UK zahvaćaju prvenstveno sluznicu, a kod CB sve slojeve, no prvenstveno submukozu i muskularis propriju^{130,131}. Kod CB tipično hiperehogenu submukozu prekidaju hipoehogeni odjeci koji odgovaraju dubokim ulkusima, a ukoliko penetriraju kroz stijenku radi se o fistuloznim kanalima¹⁴⁰. Postoje opažanja vezena za CB da gubitak stratifikacije uslijed edema stijenke korelira s aktivnom fazom bolesti, dok u subakutnoj te kroničnoj fazi zbog fibroze prevladava prepoznatljiva stratifikacija s održanih 5 slojeva¹⁴³. Nalaz zadebljane stijenke s upalnim masama u mezenteriju upućuje na CB. Upalne mase kod CB čine apscesi, flegmona, konglomerat crijevnih vijuga (hipoperistaltične vijuge crijeva ispunjene većom količinom tekućeg sadržaja)¹⁴⁴. Izolirano postojanje apscesa mora se smatrati nespecifičnim, a ne isključivim znakom CB.

Diferencijalna dijagnoza kod CB^{130,140} osim UK uključuje i mezenterijalni limfadenitis, akutni apendicitis, divertikulitis, pseudomembranozni kolitis, ishemični kolitis, intususcepciju, intramuralnu hemoragiju, te intestinalni oblik purpure Henoch-Schönlein. Razlikovanje je potrebno i od karcinoma, karcinoida, mezenhimalnih tumora te limfoma. U dif.dg. postojanje ekstraintestinalnih masa u mezenteriju kod CB treba razlikovati od perforiranih neoplazmi crijeva ili retroperitoneuma, kao i omentalnih metastaza. Razlikovanje može biti otežano no interpretacija ovisi o iskustvu pregledavača, poznavanju kliničke slike, dinamičkom praćenju bolesti, kao i o tehnološkoj razini ultrazvučnih uređaja.

UZV-om kod mezenterijalnog limfadenitisa prikazuju se uvećani limfni čvorovi ileocekalno, a stijenka terminalnog ileuma i cekuma je samo diskretno i tranzitorno zadebljane sluznice¹⁴⁵. Bolest je benignog kliničkog tijeka, oponaša apendicitis, te je često razlog nepotrebne laparatomije. UZV kod akutnog apendicitisa pokazuje nekompresibilnost, ponekad apendikolit, povećanje dijametra crvuljka više od 6 mm¹⁴⁶. Definiranje slijepog kraja crvuljka je neobično važno u razlikovanju od terminalnog ileuma. Kod divertikulitisa tipična

je lokalizacija lijevi hemikolon. Divertikuli sadrže ehogeni materijal uslijed sadržaja u njima – fekalnih masa sa zrakom, koje stvaraju jaku akustičnu sjenu¹³⁰. Meckelov divertikulitis pokazuje ultrazvučno znakove poput apendicitisa s izraženom hiperemijom, no veća je udaljenost od cekuma. Dilatirane vijuge ispunjene tekućim sadržajem su također nespecifičan znak koji se može naći u infektivnom enteritisu i ileusu^{130,147}. Pseudomembranozni kolitis također može dati ultrazvučnu sliku zadebljane vijuge debelog crijeva. Zbog izrazitog edema stijenke, pseudomembranozni kolitis ultrazvučno se prikazuje znakom "harmonike", uslijed zadebljanja haustra kolona¹⁴⁰. Taj znak je patognomoničan i rijetko se susreće kod ostalih oblika IBD. Upotreba antibiotika širokog spektra te izoliranje Clostridium difficile su odlučujući u točnoj dijagnozi. Campylobacter i Salmonella infekcija također daju pozitivan nalaz u stolici. U slučajevima infektivnog enterokolitisa nema zadebljanja stijenke, odnosno može se, u izoliranim slučajevima, javiti tranzitorno zadebljanje (Yersinia enterocolitica)¹⁴⁵. Razlikovanje pseudomembranoznog, ishemičnog i infektivnog kolitisa od CB, na osnovi B-moda nije u potpunosti moguće. Ipak upotreba doplera uz precizne anamnestičke podatke može doprinijeti točnosti dijagnoze. Pozitivan nalaz stolice na infektivnog uzročnika, upotreba antibiotika širokog spektra, te izostanak bojenja na dopleru mogu ukazivati na točnu dijagnozu. Također kratkotrajno praćenje bolesti pokazuje brzi oporavak unutar tjedan dana kod akutne forme enterokolitisa u odnosu na kroničnu upalnu bolest crijeva¹⁴⁰.

2.7. Dopler UZV kod CB

Parametre na obojenom i power dopleru te pri spektralnoj analizi treba podesiti za otkrivanje niskih brzina protoka, te spustiti wall-filtre za registriranje i najnižih brzina svih signala uz bazičnu liniju, od par cm/sec na više. Upotrebom visokorezolutnih sondi i obojenog te power-doplera mogu se vizualizirati malene žile unutar stijenke crijeva i okolnih mezenterijalnih struktura^{120,131}. Analiza muralne vaskularizacije može potencijalno poboljšati dijagnozu u bolesnika s fokalnim zadebljanjem stijenke crijeva^{148,149}.

Kod pregleda dopler ultrazvukom crijevnih vijuga, analizira se debljina i stratifikacija stijenke, kompresibilnost te peristaltika, odnosno nekompresibilnost i odsustvo peristaltike, pojačana prokrvljenost upotrebom doplera, te analiza signala pomoću pulsirajućeg doplera¹¹⁹. Uredan nalaz je debljina stijenke ispod 3 mm, održana peristaltika i kompresibilnost, s akcidentalnim doplerskim signalom u stijenci¹²⁰. Uz analizu stijenke pažnju treba posvetiti i ekstramuralnom masnom tkivu s postojanjem eventualnih patološki promjena kao što su:

pojačana ehogenost masnog tkiva uslijed upale, mezenteritis s hiperemijom, limfni čvorovi, apscesi, slobodni ili lokulirani tekući sadržaj, fistule, itd¹³¹.

Doplerska analiza pri upalnoj hiperemiji pokazuje povećani broj krvnih žila (pojačana obojenost upotrebom obojenog doplera)¹⁵⁰, a spektralna frekvencijska analiza arterijskog protoka povišeni dijastolički protok, odnosno sniženje indeksa otpora ovisno o stupnju hiperemije (teoretski što je upala jača, viši je dijastolički protok, a niži indeks otpora)¹⁵¹. Također se može uočiti i pojačanje venskog protoka uz povišenje brzine protoka, ali takav nalaz nije od značaja kao što su promjene u arterijskom protoku koje se mogu lakše kvantificirati¹⁵¹.

Uloga ultrazvuka kod CB, a napose doplera još je predmet istraživanja različitih prospektivnih studija, ali je utvrđena njegova korisnost u otkrivanju i procjeni aktivnosti bolesti^{152,153,154}. Kod CB nalaz obojenog doplera je vrlo uočljiv, a izrazita hiperemija u aktivnoj fazi bolesti, se gotovo ne može komparirati niti s jednim upalnim procesom u abdomenu^{131,150}. Hipervaskularizacija se uočava u stijenci, mezenteriju, limfnim čvorovima te solidnim dijelovima apscesa¹³¹. Izmjereni indeksi otpora upotrebom pulsirajućeg doplera ukazuju na niskorezistentni, upalni obrazac protoka¹⁵⁵. Također se uočava i pojačanje venskog protoka u stijenci i mezenteriju uz pulsatilni ili kontinuirani venski protok. Najčešće mjesto afekcije je desni donji kvadrant odnosno terminalni ileum te cecoascendens ali se zadebljane vijuge kod CB mogu naći i u lijevom hemiabdomenu (lijevi hemikolon sasvim periferno lijevo, a vijuge jejunuma te jejunoilealnog prijelaza nešto niže i centralnije u abdomenu)¹⁵⁵.

Brojni istraživači predlažu različite uzroke hipervaskularizacije kod CB. Wakefield i sur.¹⁵⁶ pronašli su granulomatozni vaskulitis u muskularis propriji involviranog crijeva s multifokalnim gastrointestinalnim infarktima stijenke. Identificirali su područja vaskularne proliferacije kao pokušaj premoštenja područja ishemije stijenke crijeva. Otkriće Bousvarosa i sur.¹⁵⁷ povezuje porast bazičnog fibroblast faktora rasta (BFGF) i aktivnost bolesti. BFGF stimulira angiogenezu i ubrzava cijeljenje oštećenja u tkivu, te može imati značajnu ulogu u neovaskularizaciji kod CB¹⁵⁷.

Dopler UZV u diferencijalnoj dijagnozi kod CB je korisna dijagnostička metoda. Kod UK upala je ograničena na mukozu i submukozu, bez daljne propagacije bolesti u stijenci¹⁴⁰. Stoga je zadebljanje stijenke nešto manje izraženo, uz vidljivu hipervaskularizaciju u aktivnoj fazi bolesti, ali bez perikoličnih promjena¹³¹. Kako rektum nije dostupan transabdominalnom ultrazvuku (optimalna je endoskopska metoda ili endoskopski UZV)¹⁵⁸, kod UK pregled je moguć od visine rektosigmoidnog prijelaza prema oralno. Za razlikovanje CB od ishemičnog kolitisa, kao i intestinalne lokalizacije anafilaktoidne purpуре, neophodna je upotreba

obojenog doplera¹⁵⁹. Kod ishemičnog kolitisa prevladava umjereno do izrazito zadebljanje stijenke na duljem segmentu, no bez protoka u stijenci radi ishemije. Kod intestinalnog vaskulitisa (uz pozitivnu anamnezu) prisutna je izrazita hiperemija zahvaćenog segmenta crijeva s diskretnim zadebljanjem stijenke. Ishemični kolitis zahvaća kolon, a vaskulitis distalne dijelove tankog crijeva. Asimetrično zadebljanje stijenke s ekscentričnom stenozom kod kroničnih upalnih bolesti crijeva pobuđuje sumnju na malignu infiltraciju. Iako dopler nije visoko senzitivna kod karcinoma, prevladavaju visokorezistentni spektri uslijed neovaskularizacije, nasuprot niskorezistentnim arterijskim spektrima kod upalne bolesti¹³¹.

Dopler UZV je korisna metoda u procjeni proširenosti, te procjeni aktivnosti bolesti¹⁵⁰⁻¹⁵⁵. Također se smanjuje izlaganje ionizirajućem zračenju (CT, konvencionalne radiološke metode, scintigrafske metode), što je izuzetno važno jer bolest zahvaća pretežno mlađe dobne skupine, a česte su evaluacije patomorfoloških promjena crijeva i stupnja aktivnosti kod praćenja tijeka bolesti^{119,120}. Daljni razvoj tehnologije uz pojačanu senzitivnost doplera, power-doplera, 3D prikaz kao i uporaba ultrazvučnih kontrastnih agensa poboljšati će prikaz vaskularizacije crijevnih vijuga kod CB¹⁵⁰.

2.8. Kompjutorizirana tomografija (CT) kod CB

Tehnološki napredak razvojem visokorezolutnih (višeslojevnih) spiralnih CT uređaja, te veće kliničko-radiološko iskustvo, izrazito su poboljšali CT dijagnostiku gastrointestinalnog sustava. Konvencionalne radiološke metode te endoskopija su superiorne u prikazu promjena sluznice^{36,91}. Novije tehnike slojevnog snimanja kod CT-a i MR-a, daju ograničeni prikaz sluznice, ali mogu prikazati zadebljanje stijenke crijeva, kao i ekstramuralne strukture poput krvnih žila, mezenterija i parenhimatoznih organa^{160,161}. Kompletni prikaz abdominalnih organa se postiže u nekoliko sekundi, bez artefakata gibanja i peristaltike. Kako je distenzija bitna za evaluaciju tankog crijeva, optimalni prikaz se postiže nakon duodenalne intubacije, te se uvodi i CT enterokliza¹⁶². I.v. bolus jednog kontrasta omogućuje imbibiciju stijenke i vizualizaciju krvnih žila mezenterija. Prožimanje crijevnih stijenke kontrastom nakon intravenoznog davanja kontrasta ukazuje na lokalne promjene u stijenci uslijed povećane permeabilnosti krvnih žila uzrokovanih upalnim ili neoplastičnim promjenama¹⁶³.

U svim suvremenim tehnikama slojevnih snimanja, prostorna rezolucija je poboljšavana tijekom posljednje dekade. Poboljšanje rezolucije povećalo je i broj aksijalnih slojevnih prikaza kod pregleda abdomena spiralnim CT-om. Primjene "postprocesing" tehnika, poput 2D i 3D te multiplanarnih rekonstrukcija, površnog i volumnog renderiranja,

kao i virtualna endoskopija znatno pridonose dijagnostici¹⁶⁴. Virtualna endoskopija omogućuje unutrašnji pogled na sluznicu debelog crijeva, no još u potpunosti ne može zamijeniti endoskopiju i izlaže bolesnika visokim dozama zračenja¹⁶⁵. Navedeno upozorava, da uz superiornu mogućnost prikaza promjena kod CB pomoću spiralnog CT-a, ipak mora postojati dozirana uporaba ove metode s obzirom na sve veći broj slojeva i više doze zračenja¹⁶⁶⁻¹⁶⁸.

Postoje različiti protokoli izvođenja CT pregleda radi analize probavnog sustava¹⁶⁹. Lumen crijeva kod CT pregeleda, mora biti prazan i distendiran. Za optimalnu opacifikaciju i distenziju vijuga tankog crijeva upotrebljavaju se diluirana 2% vodotopiva ili nevodotopiva kontrastna sredstva u količini od 800-1500 ml, ingestirani per os kroz 60-120 min¹⁶³. Za prikaz debelog crijeva koristi se zrak ili kontrastna klizma u količini od 1500-1800 ml¹⁶⁹. Analiza kolona iziskuje pripremu i čišćenje, kao i za ostale preglede debelog crijeva. Snimanje se može obavljati s ili bez i.v. aplikacije kontrasta. Kod intravenske primjene kontrasta skeniranje se izvodi u arterijskoj, te češće u venskoj fazi. Snima se cijeli volumen abdomena, od ošita do perineuma. Moguće su pogreške u CT interpretaciji kod kolabiranih crijevnih vijuga koje imitiraju mekotkivno zadebljanje, tj. tumor ili uvećane limfne čvorove. Parcijalna distenzija može dovesti do lažnog nalaza debljine stijenke¹²⁶, što je nedostatak u odnosu na visokorezolutni UZV gdje se može precizno prikazati zadebljanje i stratifikacija stijenke crijeva¹⁴³.

Kriteriji za dijagnozu CB kod spiralnog CT-a su: homogeno zadebljanje stijenke crijeva uz pojačanje denziteta nakon intravenske aplikacije kontrasta, suženje lumena crijeva, zahvaćanje mezenterija s razmicanjem crijevnih vijuga radi fibrozno-masne proliferacije, uvećanje limfnih čvorova, postojanje fistula, flegmone, apscesa i eventualna promjena osteo-muskularnog sustava¹²⁶.

CT-om dokazano muralno zadebljanje stijenke crijevne vijuge je najvažniji pokazatelj patološkog nalaza¹⁷⁰. CB kao tipična upalna lezija, pokazuje segmentalno zadebljanje stijenke najčešće u području terminalnog ileuma i cekuma¹⁷¹. Kod CT pregleda, zadebljanje stijenke je simetrično i homogenog denziteta¹³⁵. Iregularno, asimetrično zadebljanje stijenke kod CB je opisano u literaturi, iako u vrlo malom broju slučajeva¹⁷¹. Asimetrično i ekscentrično zadebljanje stijenke u pravilu treba smatrati znakom maligniteta¹³⁵. CT-om uočeno suženje lumena sa zadebljanjem stijenke može se utvrditi u akutnom ili kroničnom stadiju bolesti. Nakon i.v. davanja kontrasta kod nezahvaćenog segmenta crijeva, apsorpcijski koeficijenti su između 20 i 50, a porast apsorpcijskih koeficijenata, od 70 do 130, uočava se kod upalom

zahvaćenog segmenta¹²⁶. Jače prožimanje stijenke kontrastom je dobar pokazatelj upalne aktivnosti¹²⁶, koja može pomoći planiranju medikamentozne terapije.

Spiralnim CT-om mogu se razlikovati abdominalne mase i separacija crijevnih vijuga uzrokovane apscesom, flegmonom, fibroznomasnom proliferacijom (engl. "creeping fat") u mezenteriju, zadebljanjem stijenke crijeva te mezenteričnom limfadenopatijom. Fibroznomasna proliferacija prikazuje se povećanjem volumena i apsorpcijskih vrijednosti mezenterične masti svezivnim tračcima, separacijom crijevnih vijuga, uz mezenteričnu adenopatiju i hipervaskularizaciju mezenterija⁹⁴. Flegmona se prikazuje kao mekotkivna masa, slabo definiranih rubova, s okolnim zamućenjem masnog tkiva i apsorpcijskim koeficijentima iznad 20. Iako nije pravilo, flegmona može progredirati u apscesnu tvorbu⁹⁴. Važna je što ranija dijagnoza, a CT je metoda izbora za otkrivanje apscesa. Na CT-u apsces je ovalna inkapsulirana tvorba, koja sadrži gusti tekući sadržaj (10-25 Hj) i plin. Plin u apcesu rezultat je anaerobnih bakterija ili komunikacije apscesa s površinom tijela, odnosno gastrointestinalnim traktom. Također CT je uz UZV, metoda izbora kod postupka perkutane aspiracije i drenaže intraabdominalnog apscesa⁹⁴. Phillipots i sur.¹⁷² navode da su fibroznomasna proliferacija, zahvaćanje tankog crijeva, te postojanje apscesa tri najvažnija CT znaka CB u dif.dg. prema UK.

Perianalna bolest se bolje detektira sa spiralnim CT-om u odnosu na irigografiju. Naime kod irigografije, postavljanje vrška rektalnog nastavka je obično oralnije od anusa, uz nedostatak adekvatne evaluacije analnog kanala i perianalne regije. Pregledi CT-om ili MR-om, indicirani su u slučajevima rektalnog zadebljanja stijenke, perirektalne upale, apscesa ishiorektalne fose ili glutealnog mišića, perianalnih ili perirektalnih fistula⁹⁴.

2.8.1. Procjena aktivnosti CB spiralnim CT-om

U aktivnoj upalnoj fazi bolesti, kontrastna imbibicija pokazuje na CT-u zadebljanje stijenke i "stratifikaciju", koja se prikazuje dvostrukim haloom ("znak mete")^{135,172}. Ovaj efekt može biti uzrokovan hiperemijom mukoze, submukoznim edemom ili muralnom masnom infiltracijom^{94,172}. Mogućnost ovakvog prikaza ovisi o rezoluciji CT uređaja, u radovima starijeg datuma se ne opisuje^{173,174}. Neki autori navode da muralna stratifikacija nije specifična za CB, te se nalazi i kod ostalih enterokolitisa: ishemičnog i postiradijacionog enteritisa, ulceroznog kolitisa, infektivnog kolitisa te intestinalnog vaskulitisa^{94,172}. Kod dugotrajne bolesti i transmuralne fibroze, zadebljanje stijenke postaje homogeno uz gubitak haustracije⁹⁴. Gore i sur.¹⁷⁵, pak navode dobru korelaciju "znaka mete" na postkontrastnim

skenovima s kliničkom aktivnosti. CT potencijalno može praćenjem promjena u debljini i stratifikaciji stijenke dati odgovor o uspješnosti terapije. Ipak senzitivnost i specifičnost muralne stratifikacije (ili njezino odsustvo) u određivanju stupnja bolesti još nisu dovoljno evaluirane⁹⁴.

Schober i sur.¹⁷⁶ kod CT-enteroklize naglašavaju mogućnost prikaza stenozе (fibroze), prestenotičke dilatacije te pojačanja denziteta stijenke kod aktivne upale. Bender i sur.¹⁷⁷ te Rolandi i sur.¹⁷⁸ iznose mogućnost prikazivanja sinusnih kanala i fistula, sluzničkih abnormalnosti, zadebljanja stijenke i ekstramuralnog širenja CT-enteroklizom. Prema Meyersu i McGuire¹⁷⁹ spiralni CT s intravenskim kontrastom može biti od koristi u detekciji mezenterične hipervaskularizacije. Tortuotične dilatirane mezenterijske žile s prominentnim vasa recta ("znak češlja") ukazuju na aktivnu CB.

2.8.2. CT kolonografija kod CB

Spiralni CT uređaji mogu skenirati veliki volumen bez artefakata gibanja. Prijenos ovih podataka u računala s velikim softverskim i grafičkim mogućnostima vodi do mogućnosti rekonstrukcije realističnog 2D i 3D prikaza različitih organa. Također računalo simulira izgled unutar šupljeg organa što dovodi do novog pregleda – virtualne endoskopije¹⁸⁰. Virtualna ili CT kolonografija su sinonimi evaluacije kolona s 2D i 3D prikazom lumena crijeva poput endoskopije¹⁸¹. Većina studija virtualne kolonoskopije opisuje detekciju kolorektalnih polipa ili neoplazmi^{165,169}. Senzitivnost CT kolonografije za polipe veće od 5 mm je preko 75%, za polipe veće od 10 mm preko 85%, a karcinome kolona 100%¹⁶⁴.

Mali broj studija CT kolonografije je rađen kod bolesnika sa Crohn kolitisom. Studija Tarjana i sur.¹⁶⁴ obuhvaća mali broj pacijenata (samo pet). CT kolonografija je pokazala zadebljanje stijenke i suženje lumena, fistule, gubitak haustracije te duboke ulkuse. 3D endoluminalni prikaz pokazuje pseudopolipe jednako kao i endoskopija. CT kolonografija nije pokazala plitke ulceracije, aftoidne ulceracije ili granuliranu mukoznu površinu kao i sluzničku diskoloraciju. CT kolonografija je u prednosti nasuprot kolonoskopije, jer je manje invazivna i 100% uspješna (podaci iz literature daju uspješnost totalne kolonoskopije kod 70-80% ispitanika), no veća je doza zračenja zbog tankih slojeva¹⁶⁴. U budućnosti retrogradno punjenje terminalnog ileuma ili čitavog tankog crijeva, uz veće prospektivne studije CT kolonografije, dati će odgovor o ulozi ove pretrage kod CB.

2.9. Magnetska rezonancija (MR) kod CB

Slikovni prikaz magnetskom rezonancijom je donedavno imao ograničenu ulogu u evaluaciji gastrointestinalnog trakta. Više je razloga tome: niska prostorna i kontrastna rezolucija, nedostatak odgovarajućeg oralnog kontrastnog sredstva, peristaltička aktivnost crijevnih vijuga te artefakti uslijed disanja¹⁸². Također visoka cijena je jedan od limitirajućih faktora. Tehnički napredak s brzim sekvencama (GRE i EPI sekvence, osobito HASTE) minimizirali su problem artefakata uslijed disanja i peristaltike¹⁸³. Supresija signala masti je jedna od tehničkih modifikacija kojom se postiže bolja kontrastnost MR slike¹⁶³. Prostorna rezolucija kod MR-a je niža u usporedbi sa CT-om, tako da se normalna debljina stijenke koja je manja od 3 mm, može teško izdvojiti od ostalih struktura¹⁸². Reduciranje peristaltičke aktivnosti se postiže antiperistaltičnim lijekovima poput Buscopana. Intravenska primjena gadolinij helata poboljšava prikaz patoloških upalnih i neoplastičnih procesa na postkontrastnim prikazima¹⁸⁴.

Dijagnostička vrijednost kontrastnih sredstava kod MR abdomena uključuje bolje ocrtavanje lumena crijeva, što omogućuje razlučivanje intraluminalne patologije, te razlučivanje crijeva od okolnih ekstraintestinalnih struktura. Tehnološki napredak koji je riješio artefakte gibanja, utjecao je i na razvoj kontrastnih sredstava. Pozitivna kontrastna sredstva povisuju intenzitet signala u T1 i T2 mjerenoj slici dok negativna snizuju intenzitet signala u T1 i T2 mjerenoj slici¹⁸⁵. Primjeri negativnih kontrastnih sredstava su perfluorkarbonat, superparamagnetske čestice, barijev sulfat ili zrak. Pozitivna kontrastna sredstva su bazirana na gadopentat dimegluminu, ulju ili masti. Postoje također kontrastna sredstva koja se ponašaju dualno (pozitivno na T1 te negativno na T2 mjerenoj slici). Jedan od potencijalnih bifazičnih kontrastnih sredstava je sok borovnice¹⁸⁶, zbog sastojaka paramagnetičnih iona. U najnovije vrijeme, kao potencijalno dobro kontrastno sredstvo navodi se 50% gastrografin koji služi za MR prikaz crijevnih vijuga¹⁸⁷. Najnoviji pristup MR kolonografijama uključuje označivanje fekalnih masa (te razlikovanjem od polipa) peroralno uzetim gadolinijem, bez prethodne klizme¹⁸⁸.

2.9.1. Uloga MR u bolestima tankog crijeva

Donedavno MR je uglavnom služila za evaluaciju analne i perianalne bolesti kod CB, jer su artefakti peristaltike limitirali pregled tankog i debelog crijeva^{189,190}. Jedan od najranijih radova, koji ukazuje na visoku senzitivnost preko 90% u detekciji fistula kod CB, opisali su Koelbel i suradnici¹⁹¹. U radu Shoenuta i sur.¹⁹² zadebljanje stijenke, duljina upalom

zahvaćenog crijeva, te muralno pojačanje signala nakon i.v. gadolinija koreliraju s aktivnosti kod CB. No Mirowitz¹⁹³ je dokazao pojačanje signala u normalnoj stijenci crijeva nakon i.v. gadolinija. Stoga autor ne smatra pojačanje signala u stijenci, nakon aplikacije gadolinija indikativnim za CB.

MR pregled je optimiziran oralnom aplikacijom kontrasta naročito ako se kombiniraju s konvencionalnom enteroklizom (MR enterokliza). Rieber i sur.¹⁹⁴ evaluiraju prikaz MR nakon enteroklize i primjene pozitivnih i negativnih oralnih kontrastnih sredstava kod 50 ispitanika sa sumnjom na upalnu bolest ili tumore TC. Dokazana je i klinički manifestna CB u 27 slučajeva te kirurški 2 tumora TC, dok je 21 ispitanik bio negativan. MR je imala važne dodatne informacije u smislu detekcije fistula i apscesa u 20 bolesnika. Kod pozitivnog kontrastnog sredstva dobar je kontrast između hipointenzivne zadebljane stijenke te intraluminalnog sadržaja kao i okolnog masnog tkiva na T1 mjerenoj slici. Zbog patološkog pojačanja inflamirane stijenke crijeva nakon i.v. primjene Gd-DTPA ovaj kontrast je reduciran. Upotreba supresije masti pojačava kontrast između stijenke i mezenterija ali ne intestinalnog lumena i stijenke (što isključuje precizno određivanje debljine stijenke). Ovaj magloviti efekt (engl. "fogging effect"), nije dosad publiciran u literaturi, jer se kod uporabe pozitivnih oralnih kontrastnih sredstava nije dodatno injicirao gadolinij. Kod uporabe negativnog kontrastnog sredstva inicijalni kontrast između hipointenzivne inflamirane stijenke i hipointenzivnog lumena nije bio velik, iako je detekcija inflamiranog crijeva bila moguća u svim slučajevima. I.v. primjena gadolinija rezultirala je značajnim poboljšanjem kontrasta između lumena i upalno promijenjene stijenke. Također ne treba smetnuti s uma da i solidni tumori crijeva dovode do pozitivnog nakupljanja gadolinija što treba razlikovati od inflamiranog segmenta. Zaključno, zadebljanje stijenke je pouzdanije detektirano s pozitivnim oralnim kontrastnim sredstvom bez gadolinija, dok je negativno oralno kontrastno sredstvo zahtijevalo uporabu gadolinija¹⁹⁴.

MR je pokazala važne dodatne informacije u smislu detekcije fistula i apscesa u 20 bolesnika. Fistule su se najbolje vidjele na aksijalnim i koronalnim slojevima u T1 mjerenoj slici i aksijalnim T1 postkontrastnim prikazima sa supresijom masti. Detekcija fistula nije ovisila o izboru oralnog kontrasta. Za točnu dijagnozu interintestinalnih apscesa u T1 mjerenoj slici, s primjenom i.v. gadolinija, pouzdana je s pozitivnim oralnim kontrastnim sredstvom. Tekućina u apscesu ostaje hipointenzivna, a u crijevu ostaje hiperintenzivni signal. Ova metoda je visoko senzitivna za detekciju apscesa. No u T2 mjerenoj slici, apsces može biti maskiran, jer oboje, intraluminalna tekućina i apsces proizvode signal visokog intenziteta. Kod negativnog kontrastnog sredstva u T1 mjerenoj slici s gadolinijem ne stvaraju se razlike

jer i lumen i apsces ostaju niskog signala. Na T2 mjerenoj slici apsces postaje hiperintenzivan, a sadržaj crijeva ostaje hipointenzivan zbog administracije ferita (negativni oralni kontrast i u T1 i T2 ostaje niskog signala). Zaključno, apsces se najbolje prikazuje na T1 mjerenoj slici uz pozitivno kontrastno sredstvo tako da je upotreba T2 sekvence neobavezna. Ovisno o upotrebi kontrastnog sredstva te mjerenoj vremenu postižu se različite dijagnostičke informacije, što je bitno za istaći. Preporuča se uporaba MR kod sumnje na ekstraintestinalne komplikacije poput apscesa i fistula, jer je senzitivnost u detekciji velika¹⁹⁴.

Kod bolesnika sa subileusom, upotreba negativnog oralnog kontrasta može rezultirati u neadekvatnoj perfuziji intestinalnog sadržaja te u visokom intenzitetu signala u T2 mjerenoj slici. U ovu studiju nisu bili uključeni bolesnici s ileusom ili subileusom, tako da nije opažen fenomen opisan od strane Holzknechta¹⁹⁵. No manji artefakti pronađeni su kod 11 ispitanika zbog mjehurića zraka u crijevima, što ukazuje na potencijalni limit kod izvođenja ove pretrage.

2.9.2. MR procjena aktivnosti kod CB

Visoki signal u T2 mjerenoj slici kao dobro poznati indikator upale u humanom tkivu, trebao bi biti dobar indikator upale i u CB, iako ne postoji puno objavljenih radova koji bi govorili u prilog te tvrdnje. Upalno promijenjena stijenka crijeva u T2 mjerenoj slici ima niskokontrastnu rezoluciju jer se inflamirana stijenka teže razlikuje od visokog signala intraluminalne tekućine te perivisceralnog masnog tkiva u T2. Supresija signala perivisceralnog masnog tkiva s "fat suppression" tehnikom pojačava intenzitet signala na nivou inflamiranog crijeva. Također upotreba superparamagnetskog kontrasta (čestice željeznog oksida) reduciraju visoki intraluminalni signal u T2 mjerenoj slici. Kombinacija navedenog (supresija masti i superparamagnetski kontrast) maksimalno poboljšava visoki T2 signal u stijenci crijeva. Drugim riječima, signal mezenterijalnog masnog tkiva i luminalnog sadržaja su "subtrahirani" iz prikaza, što pojačava signal inflamirane stijenke crijeva u T2.

Maccioni i sur.¹⁹⁶, opisanom tehnikom, istraživali su pouzdanost MR u procjeni aktivnosti, kod 20 bolesnika s dijagnosticiranom CB. Svi bolesnici su bili pod farmakološkim tretmanom (dakle medikamentozna terapija nije limitirajuća za procjenu aktivnosti). 19 od 20 bolesnika je bilo u kliničkoj remisiji (CDAI < 150), no u ovoj studiji, klinički indeksi nisu smatrani standardom aktivnosti, već laboratorijski parametri (SE, leukociti, CRP, orozomukoidi). Na bazi laboratorijskih testova, 9 od 20 bolesnika je imalo biološku aktivnu bolest. Prema Bečkoj klasifikaciji, 11 bolesnika je imalo obstruktivno/fibrostenotičku bolest,

6 upalnu bolest, 3 perforirajuću formu bolesti. Kod 9 bolesnika bila je pozitivna biološka aktivnost i svi su pripadali inflamatornoj odnosno perforirajućoj grupi. Slijedeći MR parametri su evaluirani od strane radiologa: debljina stijenke (WT), visoki signal u T2 mjerenoj slici u stijenci (T2W), kontrastna imbibicija stijenke (WE), količina fibroznomasne proliferacije (FP), i T2 signal fibroznomasne proliferacije na supresiji masti (T2FP). Tri parametara su se odnosila na stijenku (zadebljanje, imbibicija kontrasta, visoki signal u T2), a dva na mezenterijalnu mast.

Kod inaktivne forme bolesti opazilo se odsustvo zadebljanja stijenke u većini slučajeva (8 od 11). Ipak jedan bolesnik je imao izrazito zadebljenje stijenke, a dvoje umjereno zadebljanje. Zanimljivo je da kod bolesnika sa zadebljanjem stijenke nije bilo pojačanja signala u T2. Kod bolesnika s inaktivnom bolesti opaža se odsustvo kontrastne imbibicije i visokog signala u T2 mjerenoj slici u 10 od 11 bolesnika, kao i odsustvo T2FP kod svih 11.

U studiji je pronađena odlična korelacija između biološke aktivnosti i kontrastne imbibicije stijenke, visokog signala na T2 u stijenci i mezenteriju (kod supresije masti); a nešto niža korelacija između biološke aktivnosti i debljine stijenke kao i količine fibroznomasne proliferacije. Nedostatak statističke korelacije između parametara MR i kliničkih indeksa aktivnosti, ne iznenađuje zbog vrlo niske senzitivnosti ovih indeksa. Odlična statistička korelacija je također nađena između kontrastne imbibicije stijenke i visokog signala na T2 kao i T2FP, kod bolesnika koji su pripadali inflamatorno - perforirajućoj grupi. Niti jedan bolesnik s obstruktivno-fibrostenotičnom bolesti nije pokazao povišene laboratorijske vrijednosti, kontrastnu imbibiciju ili hiperintenzitet signala u stijenci ili mezenteriju u T2 mjerenoj slici. Maccioni i sur.¹⁹⁶ stoga ističu vrijednost MR u procjeni aktivnosti kod CB.

2.9.3. Prednosti i nedostaci MR kod CB

Prednosti MR su:

- nema ionizirajućeg zračenje što je osobito važno za mladu populaciju
- mogućnost uporabe različitih parametara za evaluaciju upalne aktivnosti (T2 sekvenca)
- mogućnost izrade multiplanarnih i koronalnih prikaza
- visoki intenzitet signala nakon aplikacije gadolinija kod patoloških promjena stijenke crijeva
- dobra kontrastna rezolucija (prikaz edema stijenke), s upotrebom tehnike supresije masti
- visoka pouzdanost u prikazu fistula

Nedostaci MR su:

- visoka cijena pretrage, te otežana dostupnost
- dulje vrijeme izvođenja pretrage, te s time povezana klaustrofobija
- metalna strana tijela
- slabija prostorna rezolucija

Na posljednjem ECR (2003)¹⁹⁷ skupina njemačkih radiologa predložila je True FISP sekvencu koja bolje razdvaja zadebljanje stijenke i peri-intestinalnu inflamaciju u usporedbi s konvencionalnim MR sekvencama. Talijanski autori ističu dobar prikaz s T1 i T2 sekvencama, dok neki iznose i prednosti MR-enteroklize. Nasuprot njima, američki radiolozi ističu vrijednost MSCT-a, jer po njima ne postoji indikacija za obradu tankog crijeva, koji bi MR prikazao bolje od CT-a. Također izbjegavaju enteroklize kod CT-a ili MR-a jer su invazivne i zahtijevaju sedaciju. Po autorima 3D CT daje bolje informacije od CT enteroklize. Na posljednjem ESGAR (2003)¹⁹⁸ iznesen je podatak da usprkos ohrabrujućim rezultatima MR kod CB nije u potpunosti odgovorio na pitanja vezana uz procjenu aktivnosti kod CB, osobito u procjeni inaktivnosti kao i slabije aktivnosti uz minimalne upalne promjene stijenke crijeva.

3. SVRHA RADA

Crohnova bolest (CB) je idiopatska, kronična, transmuralna bolest probavnog sustava koja prvenstveno zahvaća završni dio tankog crijeva (terminalni ileum), a karakterizirana je akutnim egzacerbacijama i remisijama. Klinički tijek CB je izuzetno varijabilan: vrijeme remisije se prekida egzacerbacijom bolesti u vidu grčevitih abdominalnih bolova, porasta temperature, proljevima i gubitkom tjelesne težine. U literaturi se navodi podatak da 99% bolesnika doživi barem jedan relaps¹⁹⁹.

U svakodnevnoj kliničkoj praksi, nerijetko je teško razlučiti kod bolesnika, koji dolaze radi akutnih abdominalnih tegoba, one s aktivnim upalnim oblikom CB, od onih čije su smetnje uzrokovane stenozama kod inaktivnog oblika CB. Patomorfološki kod inaktivnog stadija bolesti prevladava zadebljanje crijevne vijuge prvenstveno zbog fibroze sa slabim vaskularnim protokom, dok kod aktivne faze bolesti prevladava zadebljanje crijevne vijuge s hiperemičnim protokom uslijed upale, uz moguće postojanje komplikacija poput apscesa ili fistula. Neupalne stenozе dovode do kliničke slike obstrukcije i zahtijevaju kirurški zahvat, dok se aktivni upalni oblik bolesti prvenstveno liječi medikamentozno. Dosadašnji dijagnostički algoritam pregleda, kod pretežno mlađih bolesnika, zbog učestalih evaluacija proširenosti, komplikacija te određivanja stupnja aktivnosti bolesti, obuhvaća čitav niz dijagnostičkih metoda s primjenom ionizirajućeg zračenja poput: scintigrafije, konvencionalnih radioloških metode pasaže probavnog sustava ili enteroklize, irigografije i CT-a^{109,126,200}.

Tijekom posljednjeg desetljeća usporedno s razvojem doplera kao neinvazivne, neionizirajuće i jeftine dijagnostičke metode, pokušavaju se iskoristiti mogućnosti dopler ultrazvuka u dijagnostici upalnih bolesti crijeva (IBD)^{140,150}. Pri tome se referentni europski i svjetski radovi kreću u smjeru spektralne frekvencijske analize protoka krvi u gornjoj mezenteričnoj arteriji (AMS)^{199,201}. Kao važni parametri razmatraju se volumni protok (FVO), maksimalna sistolička brzina (PSV), enddiastolična brzina (EDV) te indeks otpora (RI)^{202,203}.

Prvobitni zaključak više nezavisnih skupina autora^{204,205}, u početnim istraživanjima hemodinamike gornje mezenterične arterije (AMS) kod Crohnove bolesti daje naglasak na RI, kao indikatora aktivnosti kojim se može razlučiti aktivnu od inaktivne faze bolesti. Uz niže vrijednosti RI ističu i povećane vrijednosti EDV, što je u skladu s pretpostavljenim obrascem hiperemičnog protoka. Druga skupina autora^{143,202} u nešto kasnijim radovima ističe

arterijski volumni protok (FVO) u ml/min kroz AMS kao referentni parametar, osobito u aktivnoj fazi bolesti, što je također u pretpostavljenom hiperemičnom modelu očekivano. Prigovor zaključcima donesenim temeljem mjerenja volumnog protoka općenito, ali i u AMS, su velika mogućnost pogreške u mjerenju protoka krvi²⁰⁶. U najnovijim radovima skupina talijanskih autora^{207,208} mjeri protoke kroz donju mezenteričnu arteriju (AMI) kod onih oblika upalnih crijevnih bolesti (IBD) koje zahvaćaju lijevi hemikolon do lijenalne fleksure, prvenstveno kod ulceroznog kolitisa.

Svrha ovoga rada je, da uz već poznatu ulogu B-mod ultrazvuka, ukaže na vrijednost obojenog i pulsirajućeg doplera pri razlikovanju bolesnika s aktivnim oblikom od bolesnika s inaktivnim oblikom CB. Također, željeli smo utvrditi vrijednost dopler ultrazvuka, kao "screening" metode kod bolesnika koji se javljaju s abdominalnim bolovima, a boluju od CB koja nije dijagnosticirana. U pilot istraživanju uočili smo mogućnost otkrivanja ekstramuralnih komplikacija, prvenstveno apscesa, pomoću doplera^{119,120}.

Našom studijom istražiti će se koji su to dopler parametri indikativni za procjenu aktivnosti CB, obzirom na brojne kontroverze mjerenja volumnog protoka u AMS (poznata je mogućnost pogreške u mjerenjima volumnog protoka, čak i do 25%, već kod malih odklona u mjerenju kuta između arterije i sonde, kao i kod male pogreške u mjerenju promjera arterije)²⁰⁹⁻²¹¹. Uz mjerenja doplerskih parametara u AMS, poterbno je kvantificirati upotrebom obojenog i pulsirajućeg doplera, lokalne arterijske protoke u stijenci zadebljane crijevne vijuge. Naše preliminarno istraživanje ukazalo je kao najbolji parametar aktivnosti, RI u stijenci zadebljane crijevne vijuge¹⁵⁵. Također je potrebno istražiti postojanje eventualne povezanosti doplerskih parametara u AMS i lokalno u stijenci zadebljane crijevne vijuge.

Ovim radom evaluirati će se, objektivno i kritički, dosadašnje spoznaje, odnosno parametri doplera koji se smatraju bitnim u procjeni aktivnosti kod Crohnove bolesti, ali i ukazati na nove numeričke vrijednosti i parametre, koji bi po preliminarnim istraživanjima bili i indikativniji od dosad publiciranih¹⁵⁵. Izmjerene vrijednosti doplerskih parametara, osim za procjenu aktivnosti CB, mogu poslužiti kao korisna informacija u praćenju (follow up) svrhovitosti primjene medikamentozne terapije.

Upotrebom obojenog i pulsirajućeg dopler ultrazvuka mjerenjima protoka u AMS, a osobito u stijenci zadebljane crijevne vijuge, može se s visokom pouzdanosti razlučiti kontrolna skupinu ispitanika, te inaktivna od aktivne skupine bolesnika s CB i time smanjiti uporaba ionizirajućih dijagnostičkih metoda.

4. MATERIJAL I METODE

Svi naši bolesnici bili su hospitalizirani ili obrađivani u Zavodu za gastroenterologiju Interne klinike KBC-a, koji je ujedno i referalni centar u Republici Hrvatskoj za bolesnike oboljele od upalnih crijevnih bolesti. U razdoblju od jedne godine dijagnostički se evaluira u Zavodu za radiologiju KBC-a, približno stotinjak pretežno mlađih bolesnika, nerijetko primjenom brojnih radioloških dijagnostičkih metoda s ionizirajućim zračenjem, čiju štetnost ne treba posebno isticati.

Ukupan broj ispitanika u studiji iznosi 205. Od toga 67 ili 33% se odnosi na kontrolnu skupinu. Kontrolnu skupinu su sačinjavali pretežno zdravi ispitanici, bez većih zdravstvenih poremećaja. Ukupno 138 bolesnika s CB, po doplerskim parametrima, podijeljeni su u dvije skupine. U skupini s inaktivnim oblikom CB bilo je 64 bolesnika ili 31% ispitanika. U skupini s aktivnim oblikom CB bilo je 74 bolesnika ili 36% ispitanika. Ova skupina od 74 bolesnika s aktivnim oblikom CB dodatno se može podijeliti, pomoću doplerskih parametara, na bolesnike s izmjerenom slabijom aktivnosti (16 bolesnika ili 8%), te bolesnike s umjerenom i izrazitom aktivnosti (58 bolesnika ili 28%).

Kontrola rezultata dobivenih doplerom korelirana je s tzv."globalnom aktivnosti"²¹². Globalna aktivnost uključuje: kliničku procjenu aktivnosti bez ili s CDAI (clinical disease activity index), laboratorijske nalaze (SE i CRP), endoskopske nalaze, radiološku obradu (konvencionalne radiološke metode i CT), kao i nalaze scintigrafije ako su bolesnici obrađivani i tom metodom. U studiji nismo inzistirali na postojanju svih navedenih dijagnostičkih metoda kod svih bolesnika za procjenu globalne aktivnosti, no kod većine bolesnika aktivnost je evaluirana kliničko-laboratorijskim, te endoskopsko-radiološkim metodama i uspoređena s doplerskim parametrima. Također je bitno istaknuti da je internist bio upoznat sa stupnjem aktivnosti bolesti, dok je radiolog bio upoznat samo sa činjenicom da bolesnik boluje od CB. Za četiri metode (dopler UZV, kliničko-laboratorijske nalaze, scintigrafiju i endoskopiju) naveli smo četiri stupnja aktivnosti :

- inaktivan
- slabija aktivnost
- umjerena aktivnost
- izrazita aktivnost

Za dvije metode (konvencionalne rtg metode i CT) naveli smo slične stadije, no razlika ovih metoda od gore navedenih je da prvenstveno dijagnosticiraju morfološke promjene, a ne procjenu same aktivnosti. Zbog toga su pokazatelji nešto drugačije dizajnirani:

- bez morfoloških promjena
- diskretne morfološke promjene
- izražene morfološke promjene
- izražene morfološke promjene s komplikacijama

Bolesnici su pregledani ultrazvučnim aparatom Logic 500 PRO SERIES, GE, s konveksnom abdominalnom sondom C 358 raspona frekvencije od 2-5 MHz, te linearnom sondom 739 L raspona frekvencije od 6-9 MHz, tehnikom tripleks doplera. Tehnika obojenog i pulsirajućeg tripleks doplera, koja omogućuje živu sliku (real-time) za vrijeme spektralne frekvencijske analize, od važnosti je kod uzimanja uzoraka radi dobivanja što točnijih vrijednosti. Obzirom na razliku splahnjičke cirkulacije odnosno arterijskih krivulja splahnjičkog bazena pre i postprandijalno, a zbog što objektivnijeg mjerenja, bolesnici su na pregled dolazili natašte, a većina odmah nakon buđenja. Ovakav pristup zagovara većina autora, iako neki autori svoja istraživanja splahnjičke cirkulacije baziraju i na postprandijalnim studijama²¹³⁻²¹⁷.

Dopler UZV mezenterijske cirkulacije u IBD je tehnički zahtjevan i neslaganja u rezultatima kao i zaključcima, uzrokovana su pogreškom kod mjerenja, tj. uzimanju uzoraka^{206,209-211,218}. Što se tiče uzimanja uzoraka prilikom mjerenja u AMS, opazili smo da postoji razlika u volumenu protoka, ovisno o mjestu na kojem se osjetljivi volumen (kursorski prozor) u arteriji postavi. Ova pojava ima svoje objašnjenje u jednostavnoj matematičkoj formuli gdje volumni protok (ml/min) ovisi o umnošku prosječne srednje brzine protoka (cm/sec) i površine arterije (cm²). Idući od ishodišta AMS prema distalno promjer arterije se smanjuje, te se smanjuju i vrijednosti volumnog protoka. Stoga smo mišljenja da je najpovoljnije mjesto pozicioniranja osjetljivog volumena, u uvećanom uzdužnom skenu, "zavoju" AMS 2 do 3 cm iza ishodišta, a prije prve grane. Bitno je i korektno postavljanje kuta ultrazvučnog snopa u odnosu na krvnu žilu od 45 do 60 stupnjeva, kao i točno određivanje promjera AMS u području kursora. Cursor treba biti namješten tako da pokrije većinu lumena arterije. Od doplerskog spektra izračunava se automatski srednja

brzina od najmanje tri kardijalna ciklusa. Srednja brzina se množi s površinom presjeka arterije, koja se pak određuje od promjera arterije na mjestu mjerenja, a konačni umnožak predstavlja volumni protok (FVO). Poželjno je obavljena mjerenja ponoviti nekoliko puta, da bi se izbjegla mogućnost većih odstupanja koja su moguća kod određivanja FVO, kod iste osobe. Uz volumni protok (ml/min), površinu (cm²), te prosječnu brzinu (cm/sec) protoka u studiji su promatrani i maksimalna sistolička brzina (PSV u m/s), enddiastolična brzina (EDV u m/s) te indeks otpora (RI) u AMS.

Nakon izvršenih mjerenja i spektralne frekvencijske analize protoka kroz AMS, daljnim skeniranjem insonira se aficirana (zadebljana) crijevna vijuga ili vijuge. Napominjemo da je pronalaženje zadebljane crijevne vijuge, ili više njih, moguće pomoću abdominalne polukonveksne sonde nižih raspona frekvencije. No detaljna analiza crijevne stijenke moguća je samo pomoću visokorezolutne sonde viših raspona frekvencije, tehnikom dozirane kompresije.

Debljina stijenke se mjeri od vanjskog hipoehogenog muskularnog sloja do unutarnjeg sluznica-lumen hiperehogenog "interfacea" (Shema1). Na konvencionalnom B-modu notiraju se i ostali patomorfološki nalazi: suženje lumena s eventualnom prestenotičkom dilatacijom, normalna ili odsutna stratifikacija crijevne stijenke, prisustvo izrazito hiperehogene mezenterijalne masti ("dirty fat"), prisustvo uvećanih limfnih čvorova (većih od 5 mm), prisustvo slobodne ili lokulirane tekućine, prisustvo fistula (hipoehogeni tračci van stijenke koji sadrže plin ili bez mjehurića plina), te mezenterijalnih ekstraintestinalnih masa u smislu konglomerata crijevnih vijuga, flegmone ili apscesa.

Kod CB zadebljana crijevna vijuga (više od 3 mm) nalazi se iznad ilijakalnih krvnih žila desno i u najvećem broju slučajeva odgovara terminalnom ileumu; dok se kod ulceroznog kolitisa (UK), ali i Crohn kolitisa zadebljana vijuga nalazi u lijevom hemiabdomenu (lijevi hemikolon najčešće). Insonacija terminalnog ileuma je olakšana činjenicom da se završni ileum nalazi površnije od ostalih dijelova crijeva, a točke markacije su ilijakalna arterija i vena s desne strane kao i mišić ileopsoas. Na njega se idući kranijalnije nadovezuje cekoascendens, a i debelo crijevo se u slučaju zahvaćenosti lako prati po obodu abdomena. Na kraju insonira se pažljivo čitava regija središnjeg abdomena i male zdjelice koje sadrže vijuge tankog crijeva, također tehnikom dozirane kompresije. Ultrazvuku nedostupni dijelovi su rektum, rektosigmoidni prijelaz te perirektalno područje gdje je endoskopija metoda izbora, a teže su dostupne dublje položene vijuge jejunuma te jejunoilealnog prijelaza.

Lociranjem zadebljane crijevne vijuge B-modom, upotrebom obojenog ili power-doplera identificira se i vaskularni protok kroz stijenku zadebljane crijevne vijuge¹⁵⁰. Vaskularizacija vijuge se procjenjuje subjektivno obojenim doplerom na slijedeći način:

-Nepostojanje obojenog signala	0
-Prigušeni ili slabi obojeni signal	1
-Dobro obojeni signal	2
-Izraziti obojeni signal	3

Za dobivanje adekvatnog obojenog signala potrebno je spustiti brzinu protoka na aparatu, odnosno podesiti pulsirajuću opetovanu frekvenciju (PRF, engl. "pulse repetition frequency") za hvatanje niskih brzina protoka. Izbor filtera treba odgovarati najnižim protocima uz bazalnu liniju, uz maksimalan gain i power. Brzine skale treba podesiti u rasponu od 5-25 cm/sec. Da bi se umanjili "flash" artefakti i optimizirala rezolucija, kolor-prozor se mora držati što je moguće manjim. Zadržavanje disanja ispitanika također reducira "flash" artefakte zbog respiratornih pomaka i peristaltike. Kod ispitanika koji ne mogu zadržati dah, te kod struktura blizu torakalnih organa pojačani su artefakti gibanja. Prisustvo peristaltike zahtijeva veće strpljenje za evaluaciju fokalnih lezija gastrointestinalnog trakta. Da bi se razlikovao muralni protok od artefakata zbog peristaltike, signal je proglašen signifikantnim ako je lociran na istom mjestu kontinuirano²¹⁹.

Aparat na kojem su obavljena sva mjerenja ima mogućnost power-doplera koji je bitan za detekciju niskih brzina protoka odnosno za postavljanje osjetljivog volumena u željenu krvnu žilu, kao i izrazito senzibilne kolor mape koje su također podobne za prikaz vaskularnih struktura stijenke crijeva kod niskih brzina protoka. Nedostaci power-doplera su pojačana senzitivnost za micanje tkiva, te nemogućnost određivanja smjera protoka (što je ipak od manje važnosti u stijenci crijeva). Od velike je pomoći pri mjerenjima niskih brzina protoka u stijenci vijuge tzv. tripleks prikaz koji omogućuje trenutno repositioniranje osjetljivog volumena uslijed izlaska kursora iz žile zbog respiratornih kretnji, bez prekidanja spektralne analize. Točno namještanje i repositioniranje osjetljivog volumena kod krvnih žila, koje su podložne respiratornim i peristaltičnim gibanjima, je

olakšano postojanjem žive slike, a što bi tehnikom dupleks doplera (bez žive slike), dodatno otežalo postupak mjerenja.

Pošto se identificira zadebljana, dobro vaskularizirana crijevna vijuga ili više njih, upotrebom pulsirajućeg doplera razluči se arterijski od venskog protoka. Zatim se uradi spektralna frekvencijska analiza signifikantnih arterijskih protoka u stijenci te obavi po mogućnosti što više mjerenja. Kod svakog bolesnika se uzima 5-10 arterijskih spektralnih signala. U ovom dijelu spektralne analize, uz izmjereni PSV i EDV u cm/sec, naročita pažnja se obraća na vrijednosti indeksa otpora (RI). U konačnici se kao referentna vrijednost RI, uzima prosjek više izvršenih mjerenja. Zbog malog promjera krajnjih arterijskih ogranaka u stijenci crijeva, praktički radi se o arteriolama, volumni protok nije moguće mjeriti.

Kombinacija obojenih signala i spektralnih podataka doplerskog signala omogućuje fiziološku informaciju o arterijskoj ili venskoj hemodinamici. Stoga integrirana informacija oba tipa doplerskog signala je obavezna u svakodnevnoj praksi. Intenzitet vaskularizacije obojenim doplerom je kvalitativni i subjektivni parametar, a RI izmjeren pomoću spektralne analize kvantitativni i objektivni parametar. Vrijednost RI je u tome da je ovaj pokazatelj hiperemije neovisan o kutu insonacije²²⁰.

4.1. STATISTIČKA ANALIZA

Primijenjene su metode deskriptivne statističke analiza za opis distribucija ispitivanih varijabli.

Za testiranje normalnosti distribucija kvantitativnih varijabli primijenjen je Kolmogorov-Smirnov test.

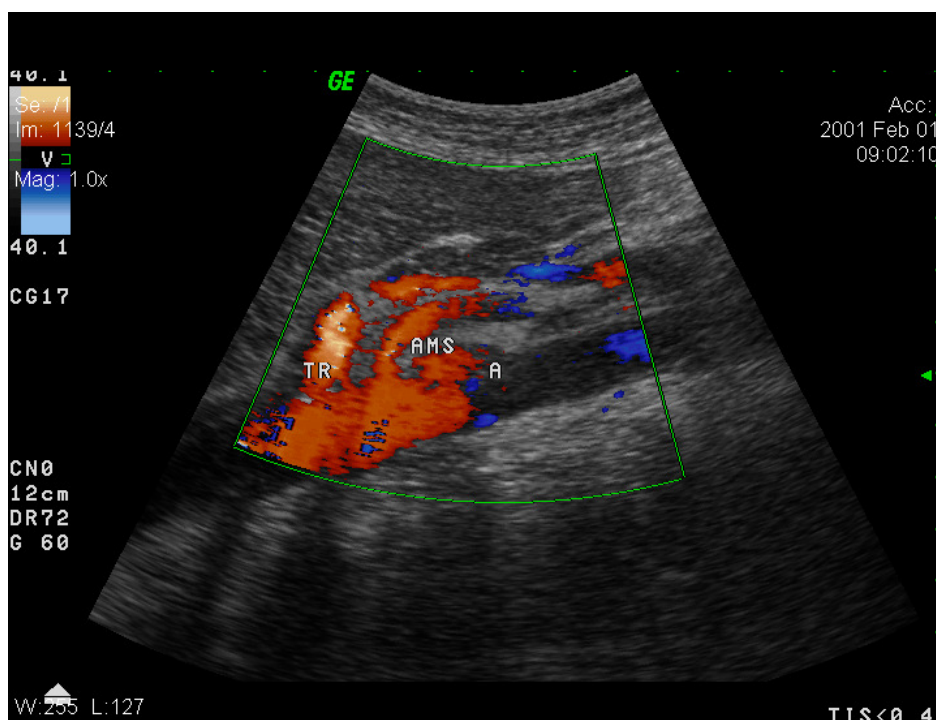
Za testiranje razlika u vrijednostima kvantitativnih varijabli kada su ispitanici bili podijeljeni u tri skupine primijenjena je jednosmjerna analiza varijance i Tukey HSD test višestruke usporedbe, odnosno njezin neparametrijski ekvivalent Kruskal Wallis ANOVA kada distribucije nisu slijedile normalnu distribuciju.

Za testiranje razlika u vrijednostima kvantitativnih varijabli kada su ispitanici bili podijeljeni u dvije skupine primijenjen je Studentov t-test, odnosno njegov neparametrijski ekvivalent Mann-Whitney test kada distribucije nisu slijedile normalnu distribuciju.

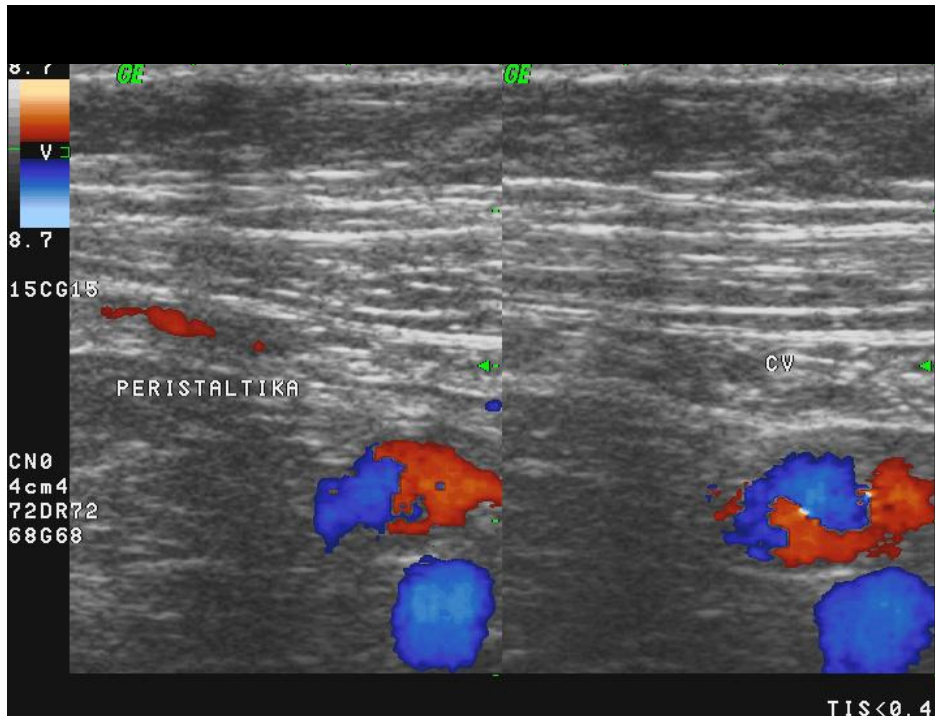
Za analizu razlika u distribucijama kvalitativnih varijabli primijenjen je χ^2 -test, odnosno Fisherov egzaktni test kada je to bilo potrebno.

4.2. SLIKOVNI PRIKAZI OBOJENIM I PULSIRAJUĆIM DOPLEROM

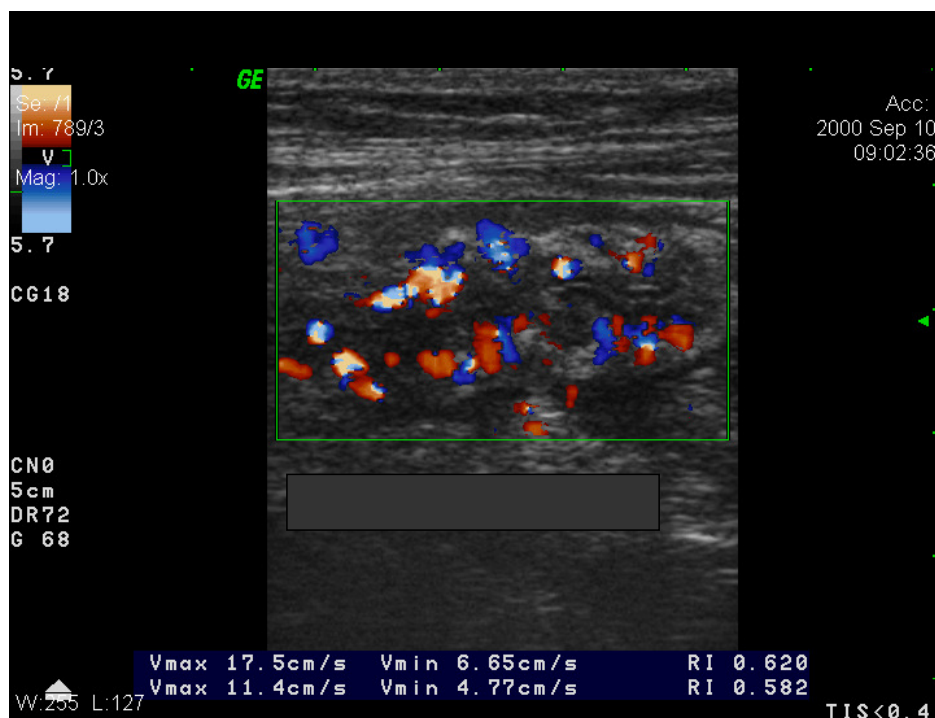
Slikovni prikazi B-mod ultrazvuka, te obojenog i pulsirajućeg doplera za sve tri skupine ispitanika, kod mjerenja u AMS kao i u stijenci zadebljane vijuge kod CB, priloženi su zbog jasnijeg vizualnog prikaza gore opisane metode procjene aktivnosti CB dopler ultrazvukom (slike 1-15).



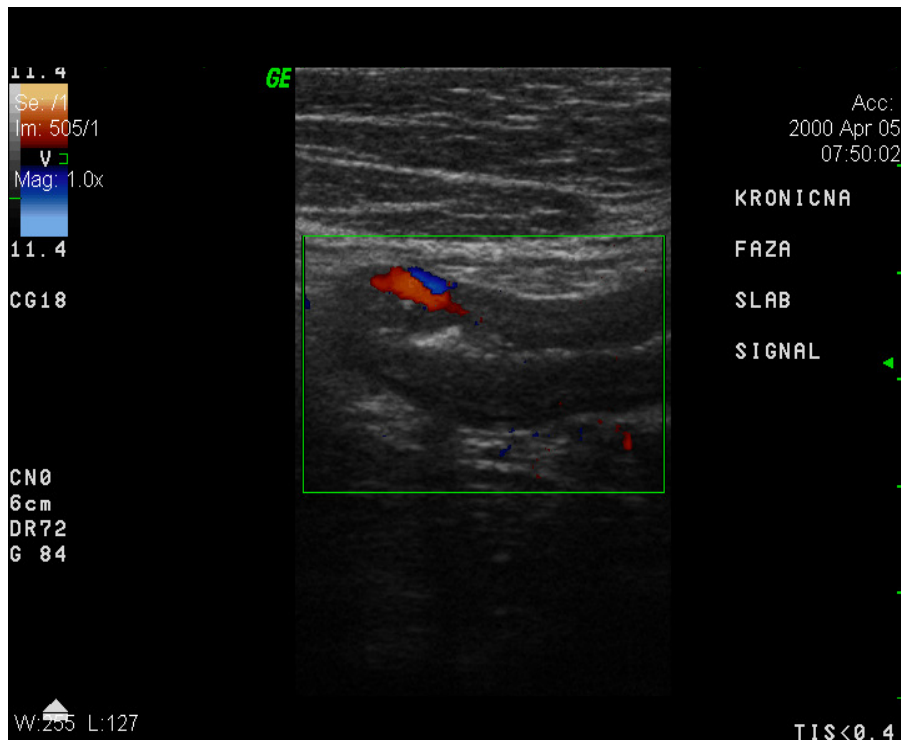
Slika 1. Obojeni dopler. Prikaz izlazišta visceralnih arterija (trunkus celijakus i arterija mezenterika superior) kod kontrolne skupine.



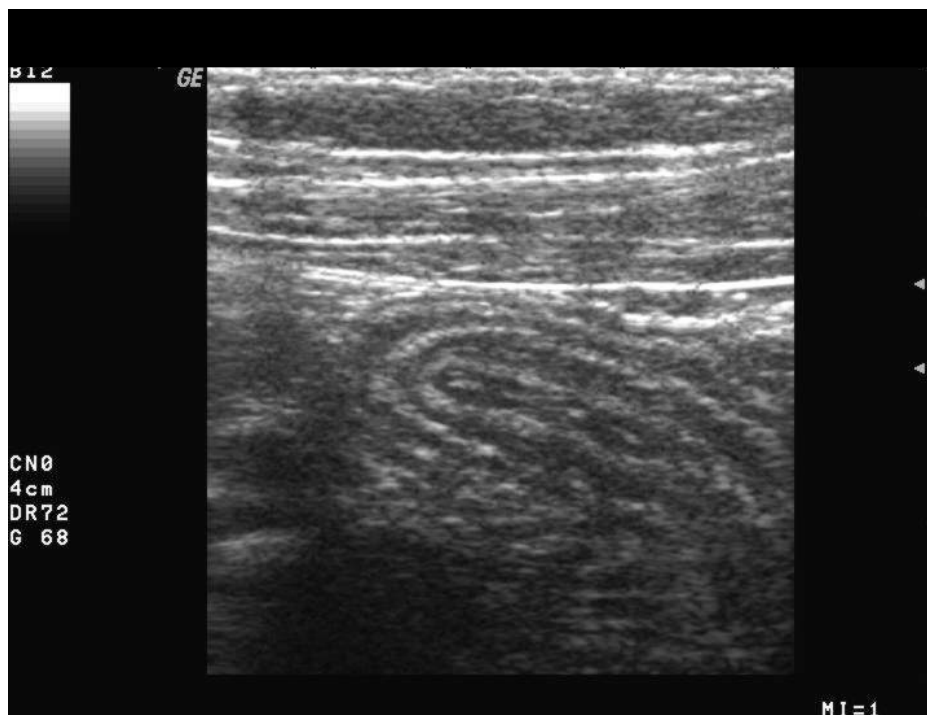
Slika 2. Obojeni dopler. Kontrolna skupina. Artefakt u lumenu crijeva uslijed peristaltike. Nema zadebljanja stijenke. Obojeni A.i V. ilijaka.



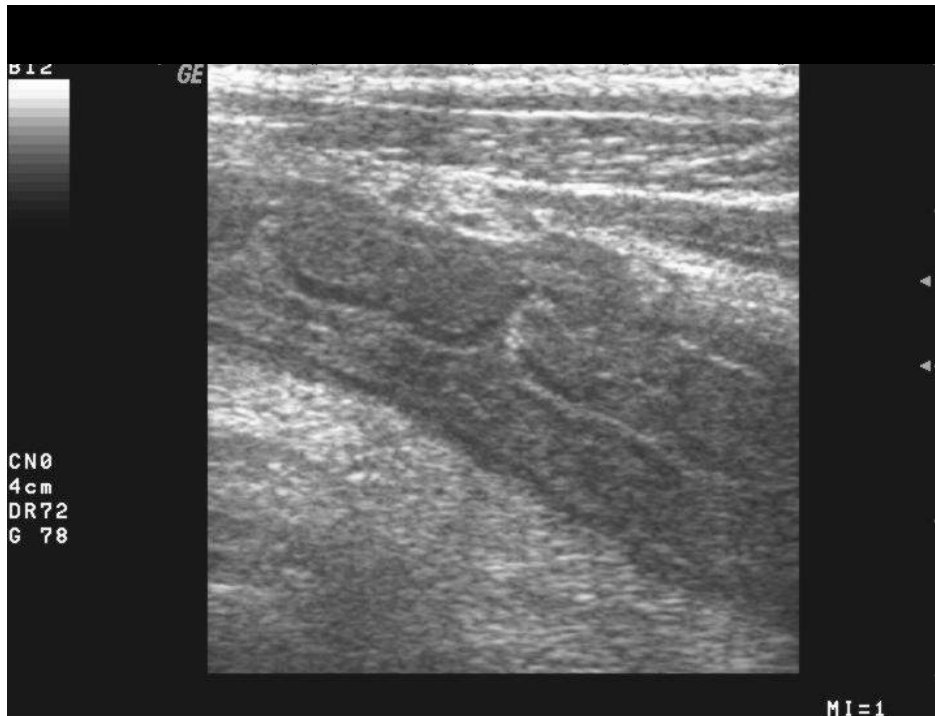
Slika 3. Obojeni dopler. Hiperemija terminalnog ileuma kod aktivne faze.



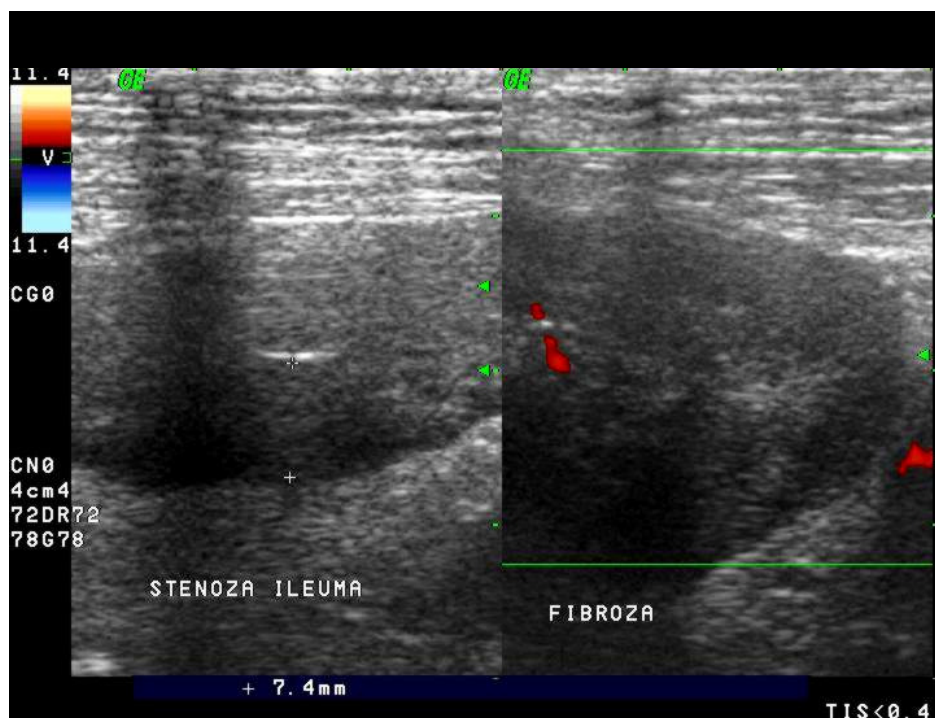
Slika 4. Obojeni dopler. Inaktivna faza sa slabijim signalom u izrazito zadebljanom ileumu.



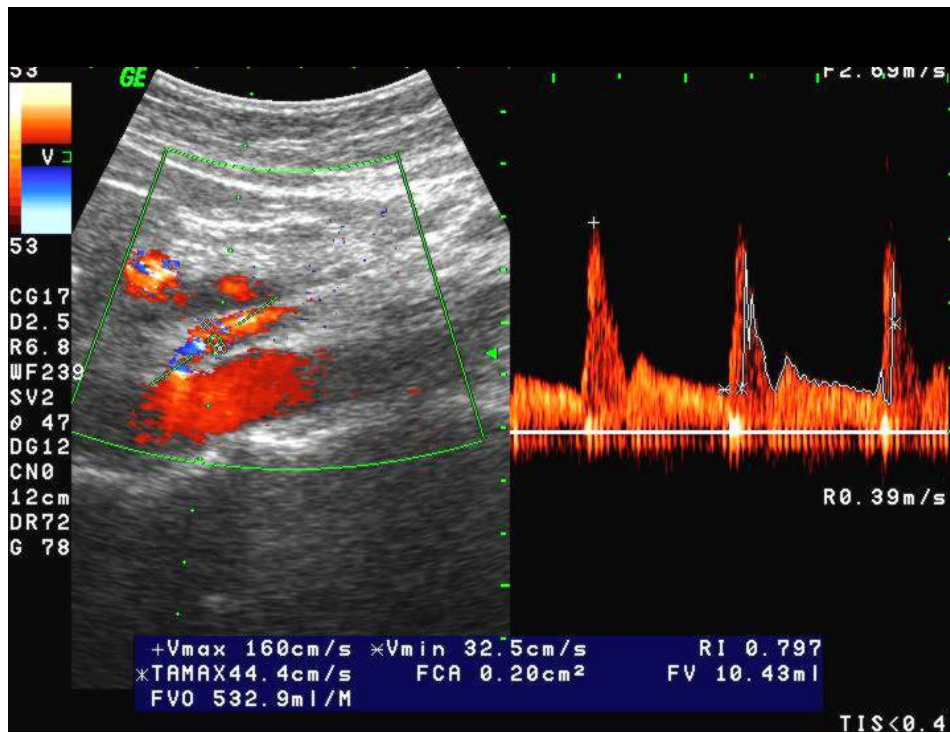
Slika 5. B-mod UZV. Zadebljana vijuga tankog crijeva održane stratifikacije.



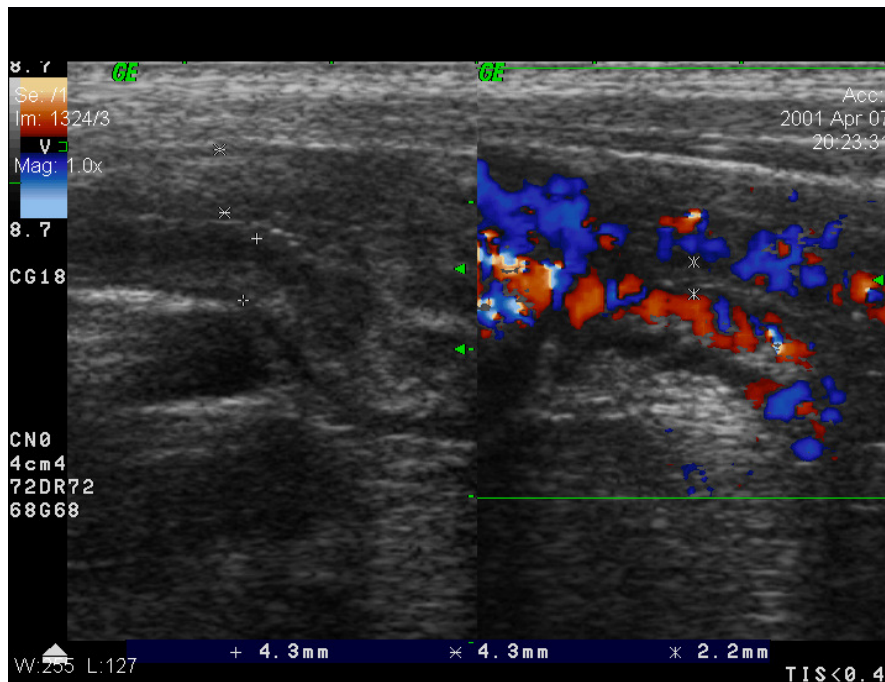
Slika 6. B-mod UZV. Zadebljanje vijuge debelog crijeva, uz djelomični gubitak stratifikacije kod Crohn kolitisa.



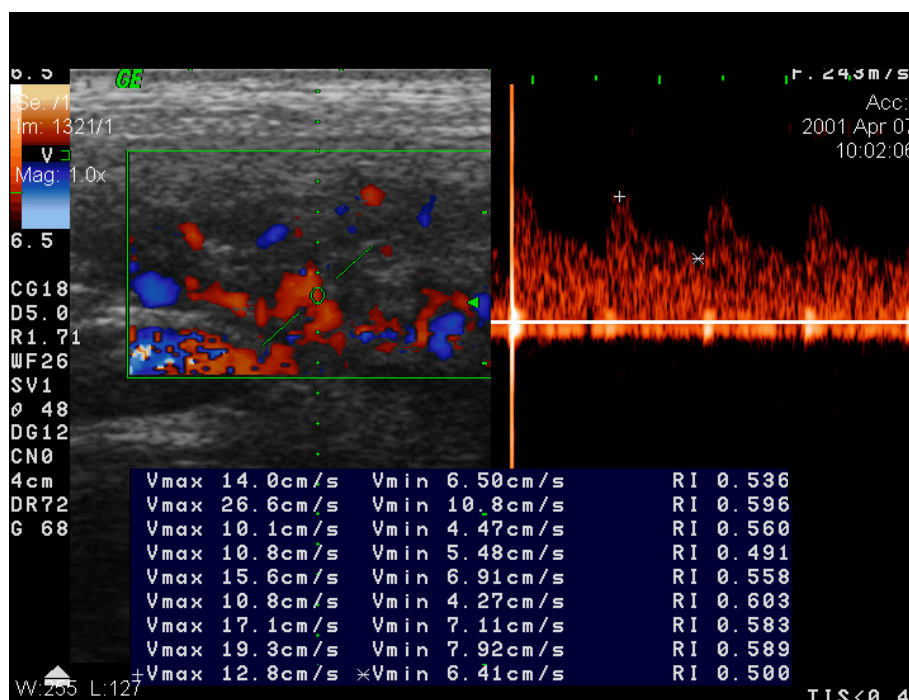
Slika 7. Obojeni dopler. Inaktivna faza s jedva vidljivim signalom uz izrazito fibrozno zadebljanu stijenku i stenozu ileuma.



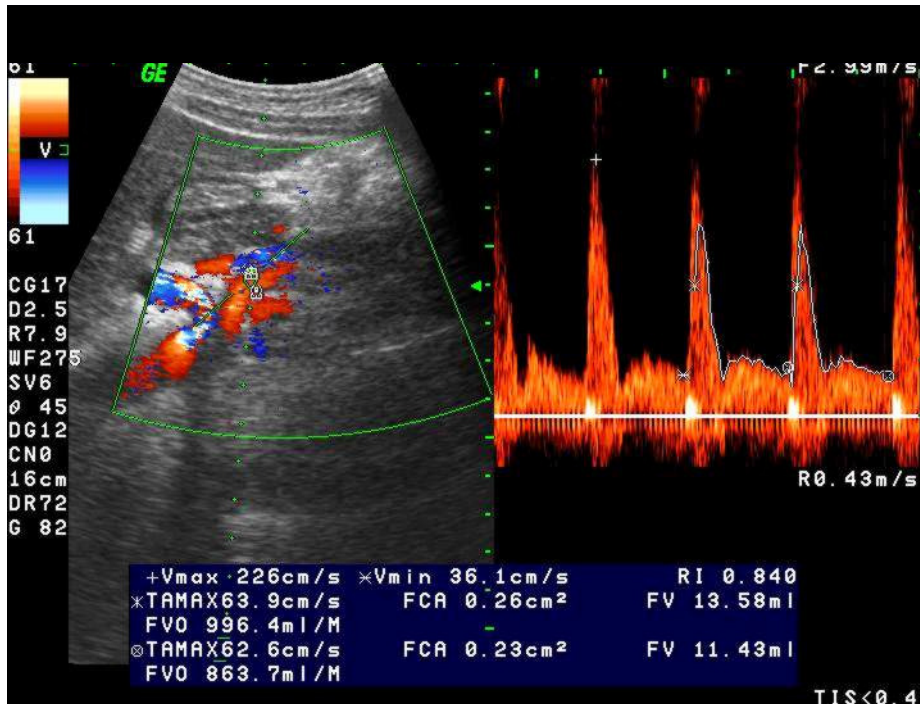
Slika 8. Obojeni i pulsirajući dopler. Mjerenja u AMS kod inaktivne faze bolesti.



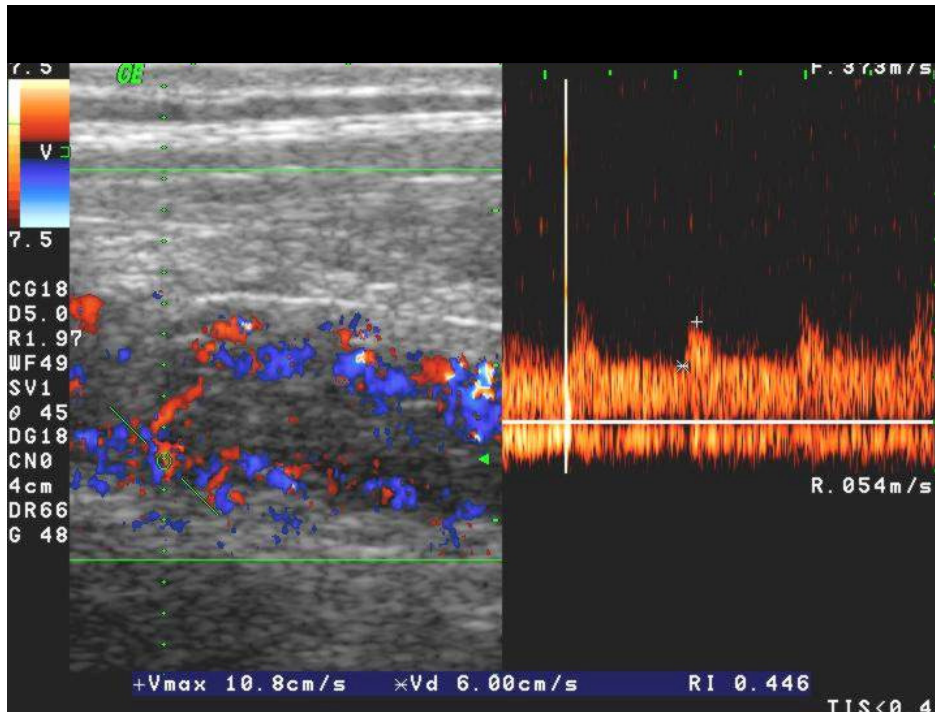
Slika 11. B-mod UZV i obojeni dopler. Zadebljane stijenke i izrazita hiperemija terminalnog ileuma u aktivnoj fazi bolesti.



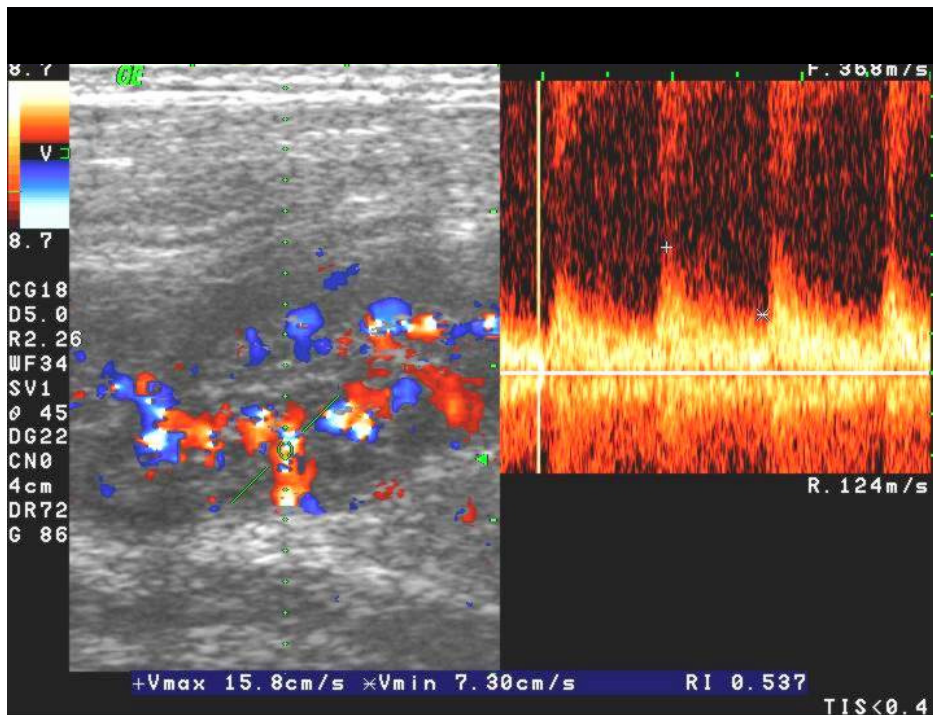
Slika 12. Pulsirajući i obojeni dopler (isti bolesnik kao na slici 11.). Mjerenje lokalnih arterijskih spektara u stijenci terminalnog ileuma odgovara aktivnoj fazi (RI<0,60).



Slika 13. Obojeni i pulsirajući dopler. Mjerenja u AMS. Aktivna faza bolesti s višim volumnim protokom (FVO>850 ml/min).



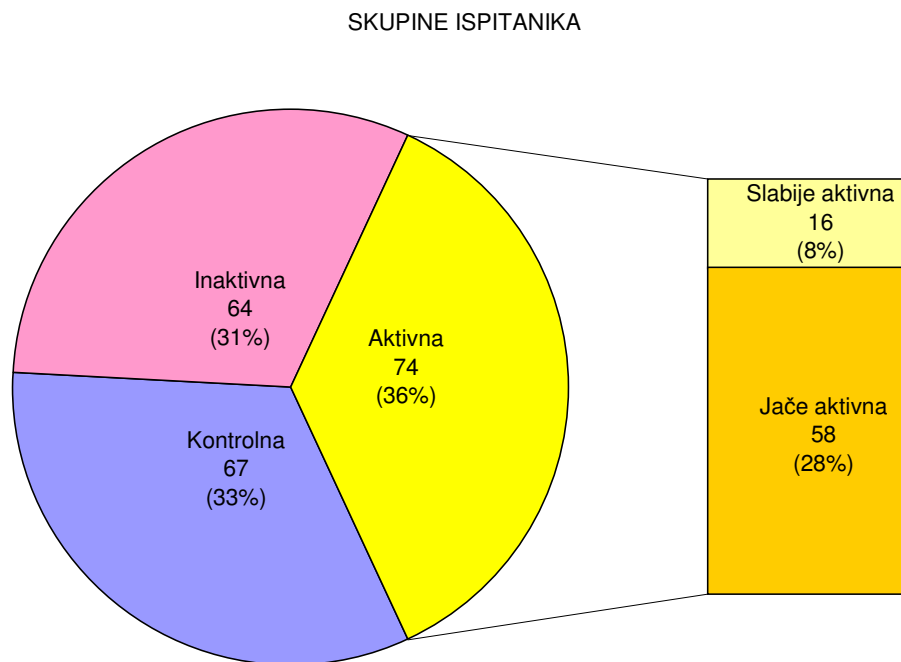
Slika 14. Obojeni i pulsirajući dopler. Izazita hipevaskularizacija stijenke s niskim RI. Jedan od najaktivnijih bolesnika u ispitivanju (isti kao na slici 13.).




Slika 15. Obojeni i pulsirajući dopler. Aktivna faza bolesti u visokom stadiju trudnoće (CB otkrivena doplerom).

5. REZULTATI

Shema 2. Distribucija ispitanika po skupinama



Ukupan broj ispitanika u studiji iznosi 205. Od toga 67 ili 33% se odnosi na kontrolnu skupinu. Kontrolnu skupinu su sačinjavali pretežno zdravi ispitanici, bez većih zdravstvenih poremećaja. Bolesnici koji boluju od Crohnove bolesti, ukupno 138, po doplerskim parametrima podijeljeni su u dvije skupine. U skupini sa inaktivnom formom bilo je 64 bolesnika ili 31% ispitanika. U skupini s aktivnom formom bolesti bilo je 74 ili 36% ispitanika. Ova skupina od 74 bolesnika s aktivnom formom se dodatno može podijeliti na bolesnike s izmjerenom slabijom aktivnosti (16 bolesnika ili 8%), te bolesnike s umjerenom i izrazitom aktivnosti (58 bolesnika ili 28%)(Shema 2).



5.1. USPOREDBA MJERENJA DOPLEROM U ARTERIJI MEZENTERICI SUPERIOR

VOLUMNI PROTOK (FVO) U ARTERIJI MEZENTERICI SUPERIOR

Tablica 5. Parametri distribucije volumnog protoka (FVO u ml/min) izmjerenog u arteriji mezenterici superior u tri ispitivane skupine

Tablica 6. Analiza varijance razlika u distribucijama volumnog protoka (FVO u ml/min) izmjerenog u arteriji mezenterici superior između 3 ispitivane skupine (parametrijski test)

	SS	df	MS	SS	df	MS	F	p
	Effect	Effect	Effect	Error	Error	Error		

	677295,6	2	338647,8	5395938	189	28549,94	11,86159	0,000014
--	----------	---	----------	---------	-----	----------	----------	----------

Tablica 7. Razlike u vrijednostima volumnog protoka (FVO u ml/min) izmjerenog u arteriji mezenterici superior između 3 ispitivane skupine: statističke značajnosti (p-vrijednosti) post-hoc testa višestruke usporedbe (Tukey HSD za različiti N)

Skupine ispitanika	{1}	{2}	{3}
Kontrolna {1}		0,938	<0,001
Inaktivna {2}	0,938		<0,001
Aktivna {3}	<0,001	<0,001	

Tablica 8. Kruskal-Wallis analiza varijance razlika u distribucijama volumnog protoka (FVO u ml/min) izmjerenog u arteriji mezenterici superior između 3 ispitivane skupine (neparametrijski test) i statističke značajnosti (p-vrijednosti) post-hoc testa višestruke usporedbe

<i>Kruskal-Wallis ANOVA</i>			
<i>Zavisna varijabla: FVO; nezavisna varijabla: skupine ispitanika</i>			
<i>Kruskal-Wallis test: $H(2, N=192) = 19,57671$ $p = 0,0001$</i>			
Statističke značajnosti post-hoc testa:			
Skupine ispitanika	{1}	{2}	{3}
Kontrolna {1}		1,000	0,002
Inaktivna {2}	1,000		<0,001
Aktivna {3}	0,002	<0,001	

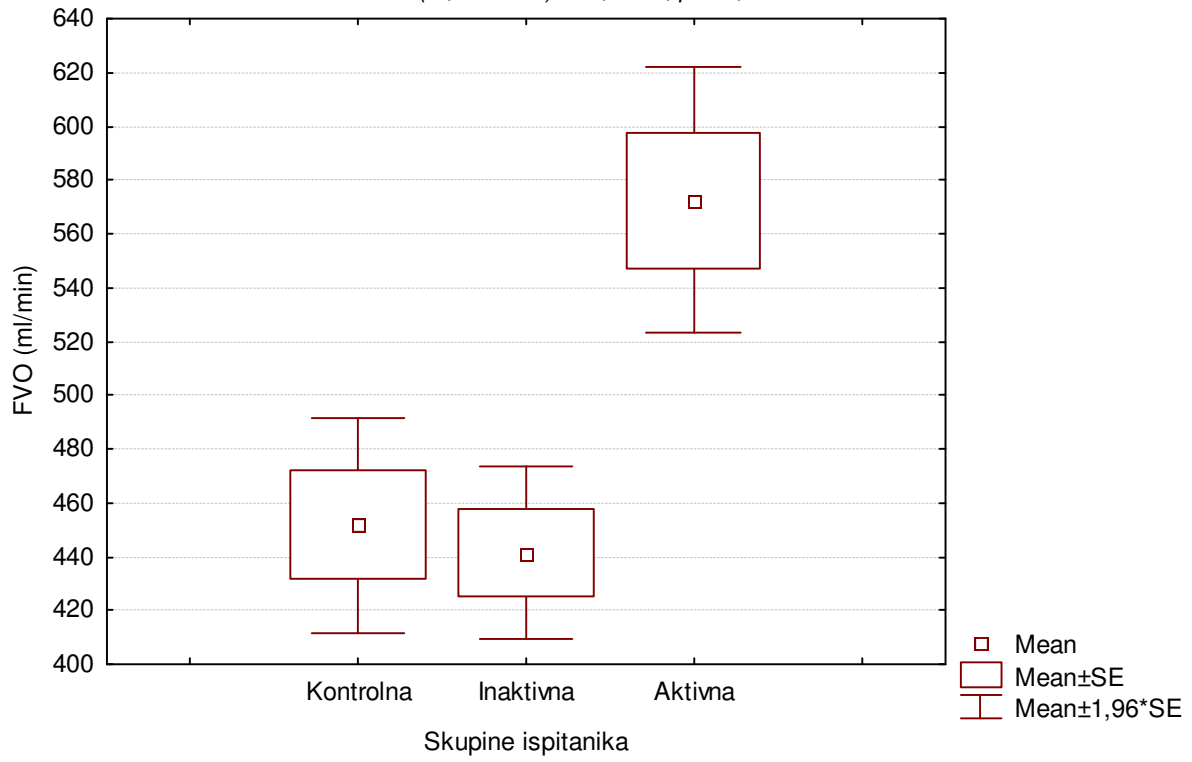
Slika 16. Distribucija volumnog protoka (FVO u ml/min) izmjerenog u arteriji mezenterici superior u tri skupine ispitanika

ARTERIA MESENTERICA SUPERIOR

Boxplot: FVO x skupine ispitanika

ANOVA: $F(2, 189) = 11,86159; p = 0,000014$

Kruskal-Wallis test: $H(2, N= 192) = 19,5767; p = 0,0001$



U tablici 5 prikazani su parametri distribucija frekvencija volumnog protoka (FVO u ml/min) izmjerenog u arteriji mezenterici superior u 3 skupine ispitanika. Za testiranje normalnosti opisanih distribucija primijenjen je Kolmogorov-Smirnov test čiji rezultati su također prikazani u tablici 5. U sve tri skupine distribucije FVO izmjerenog u arteriji mezenterici superior nisu slijedile normalnu raspodjelu. Za analizu razlika u distribucijama volumnog protoka u arteriji mezenterici superior primijenjene su stoga i parametrijska jednosmjerna analiza varijance (tablice 6 i 7, slika 16) i neparametrijska Kruskal-Wallis analiza varijance (tablica 8 i slika 16) čiji rezultati se slažu. Razlika u izmjerenim vrijednostima FVO u arteriji mezenterici superior među ispitivanim skupinama statistički je značajna. Prema rezultatima primijenjenih post-hoc testova kontrolna i inaktivna skupina ne razlikuju se statistički značajno u izmjerenim vrijednostima FVO u arteriji mezenterici superior, dok su vrijednosti volumnog protoka izmjerene u arteriji mezenterici superior u aktivnoj skupini statistički značajno više u odnosu i na kontrolnu i na inaktivnu skupinu ispitanika.

PROSJEČNI PROTOK U ARTERIJI MEZENTERICI SUPERIOR

Tablica 9. Parametri distribucije prosječnog protoka (cm/sec) izmjerenog u arteriji mezenterici superior u tri ispitivane skupine

PROSJEČNI PROTOK	Skupine ispitanika		
	Kontrolna	Inaktivna	Aktivna
N	67	59	64
\bar{x}	36,39	35,01	40,21
s	12,91	10,90	12,80
minimum	15	17,2	14,7
maksimum	76	60	80,2
Q ₁	26,3	26,9	32,15
medijan	33,5	33,1	39,05
Q ₃	44	40,2	47,5
<i>Kolmogorov-</i>			

<i>Smirnov test:</i>			
<i>d</i>	<i>0,64602</i>	<i>0,68813</i>	<i>0,66181</i>
<i>p</i>	<i>< 0,01</i>	<i><0,01</i>	<i><0,01</i>

Tablica 10. Analiza varijance razlika u distribucijama prosječnog protoka (cm/sec) izmjerenog u arteriji mezenterici superior između 3 ispitivane skupine (parametrijski test)

ANOVA:	SS	df	MS	SS	df	MS	F	p
PROSJEČNI	Effect	Effect	Effect	Error	Error	Error		
PROTOK	905,3395	2	452,6698	28212,25	187	150,8677	3,000442	0,052167

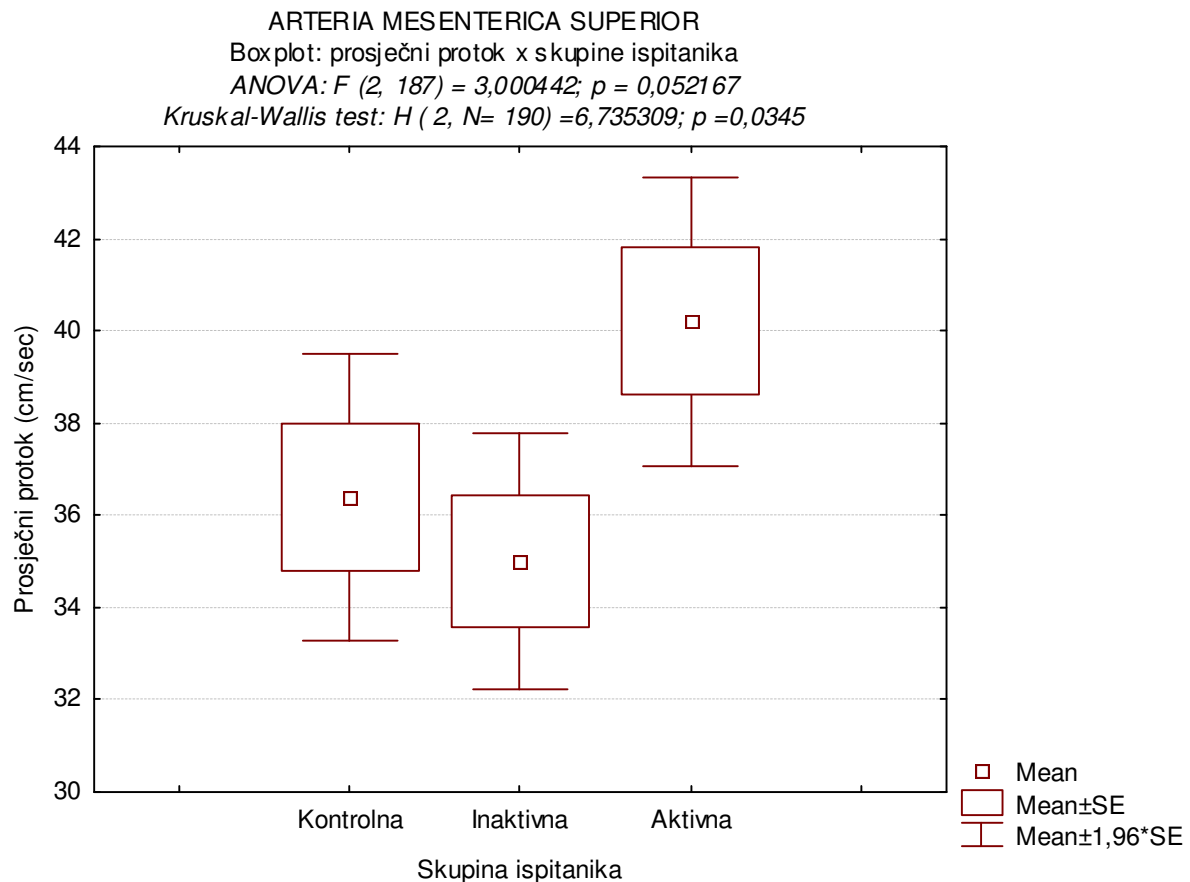
Tablica 11. Razlike u vrijednostima prosječnog protoka (cm/sec) izmjerenog u arteriji mezenterici superior između 3 ispitivane skupine: statističke značajnosti (p-vrijednosti) post-hoc testa višestruke usporedbe (Tukey HSD za različiti N)

Skupine ispitanika	{1}	{2}	{3}
Kontrolna {1}		0,814	0,184
Inaktivna {2}	0,814		0,056
Aktivna {3}	0,184	0,056	

Tablica 12. Kruskal-Wallis analiza varijance razlika u distribucijama prosječnog protoka (cm/sec) izmjenjenog u arteriji mezenterici superior između 3 ispitivane skupine (neparametrijski test) i statističke značajnosti (p-vrijednosti) post-hoc testa višestruke usporedbe

<i>Kruskal-Wallis ANOVA</i>			
<i>Zavisna varijabla: prosječni protok;</i>			
<i>nezavisna varijabla: skupine ispitanika</i>			
<i>Kruskal-Wallis test: $H (2, N= 190) =6,735309 p =0,0345$</i>			
Statističke značajnosti post-hoc testa:			
Skupine ispitanika	{1}	{2}	{3}
Kontrolna {1}		0,254	0,385
Inaktivna {2}	0,254		0,004
Aktivna {3}	0,385	0,004	

Slika 17. Distribucija prosječnog protoka izmjenog u arteriji mezenterici superior u tri skupine ispitanika



U tablici 9 prikazani su parametri distribucija frekvencija prosječnog protoka izmjenog u arteriji mezenterici superior u 3 skupine ispitanika. Za testiranje normalnosti opisanih distribucija primijenjen je Kolmogorov-Smirnov test čiji rezultati su također prikazani u tablici 9. U sve tri skupine distribucije prosječnog protoka izmjenog u arteriji mezenterici superior nisu slijedile normalnu raspodjelu. Za analizu razlika u distribucijama prosječnog protoka u arteriji mezenterici superior primjenjene su stoga i parametrijska jednosmjerna analiza varijance (tablice 10 i 11, slika 17) i neparametrijska Kruskal-Wallis analiza varijance (tablica 12, slika 17). Jednosmjerna analiza varijance pokazala je da između tri ispitivane skupine nema statistički značajne razlike u vrijednostima prosječnog protoka izmjenog u arteriji mezenterici superior. Neparametrijska pak Kruskal-Wallis ANOVA pokazala je da među ispitivanim skupinama postoji statistički značajna razlika u vrijednostima prosječnog protoka izmjenog u arteriji mezenterici superior. Prema rezultatima primijenjenog post-hoc testa međusobno se statistički razlikuju samo inaktivna i aktivna skupina; rječju u aktivnoj

skupini zabilježene su statistički značajno više vrijednosti prosječnog protoka izmjerenog u arteriji mezenterici superior u odnosu na inaktivnu skupinu.

POVRŠINA U ARTERIJI MEZENTERICI SUPERIOR

Tablica 13. Parametri distribucije površine (cm²) u arteriji mezenterici superior u tri ispitivane skupine

POVRŠINA	Skupine ispitanika		
	Kontrolna	Inaktivna	Aktivna
N	67	59	64
\bar{x}	0,21	0,21	0,24
s	0,05	0,05	0,05
minimum	0,10	0,13	0,15
maksimum	0,41	0,39	0,39
Q ₁	0,18	0,19	0,21
medijan	0,20	0,21	0,24
Q ₃	0,25	0,23	0,26
<i>Kolmogorov-Smirnov test:</i>			
<i>d</i>	0,64736	0,68947	0,66315
<i>p</i>	< 0,01	< 0,01	< 0,01

Tablica 14. Analiza varijance razlika u distribucijama površine (cm²) izmjerene u arteriji mezenterici superior između 3 ispitivane skupine (parametrijski test)

ANOVA: POVRŠINA	SS Effect	df Effect	MS Effect	SS Error	df Error	MS Error	F	p
	0,025755	2	0,012877	0,454332	187	0,002430	5,300245	0,005768

Tablica 15. Razlike u vrijednostima površine (cm²) izmjerene u arteriji mezenterici superior između 3 ispitivane skupine: statističke značajnosti (p-vrijednosti) post-hoc testa višestruke usporedbe (Tukey HSD za različiti N)

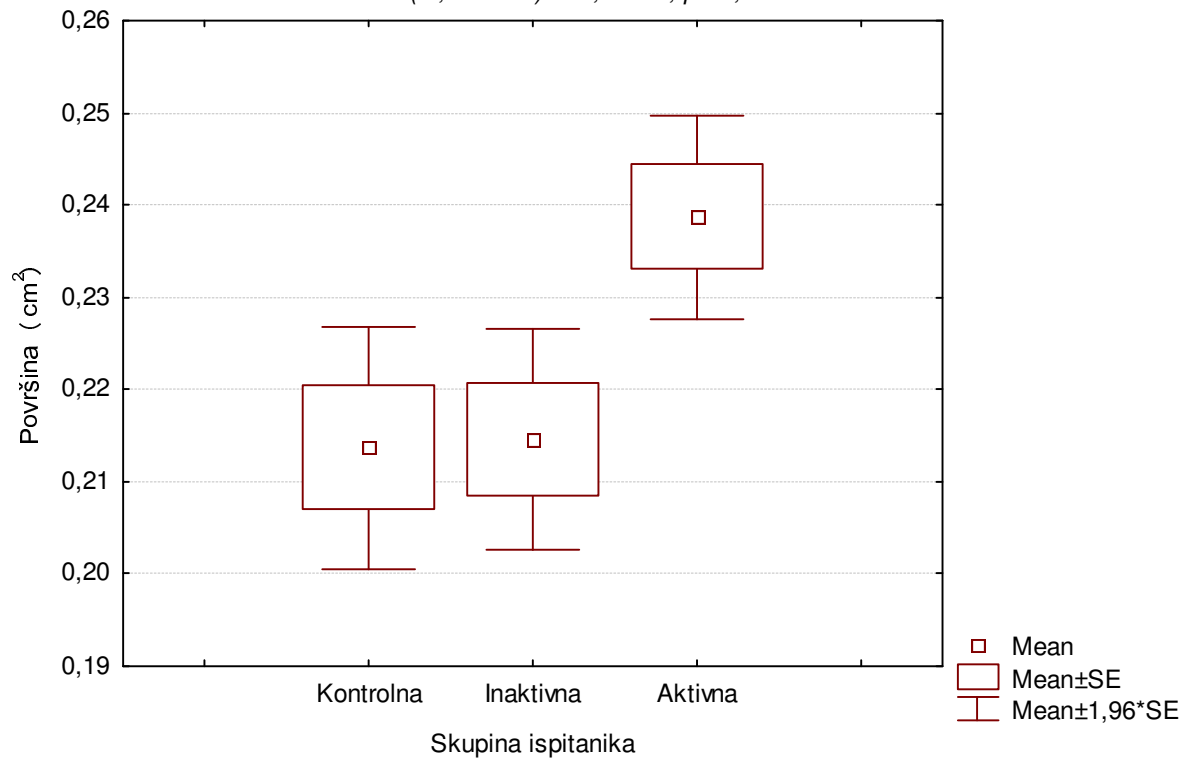
Skupine ispitanika	{1}	{2}	{3}
Kontrolna {1}		0,995	0,011
Inaktivna {2}	0,995		0,021
Aktivna {3}	0,011	0,021	

Tablica 16. Kruskal-Wallis analiza varijance razlika u distribucijama površine (cm²) izmjerene u arteriji mezenterici superior između 3 ispitivane skupine (neparametrijski test) i statističke značajnosti (p-vrijednosti) post-hoc testa višestruke usporedbe

<i>Kruskal-Wallis ANOVA</i>			
<i>Zavisna varijabla: površina;</i>			
<i>nezavisna varijabla: skupine ispitanika</i>			
<i>Kruskal-Wallis test: $H(2, N=190) = 13,26359$ $p = 0,0013$</i>			
Statističke značajnosti post-hoc testa:			
Skupine ispitanika	{1}	{2}	{3}
Kontrolna {1}		0,585	0,023
Inaktivna {2}	0,585		<0,001
Aktivna {3}	0,023	<0,001	

Slika 18. Distribucija površine (cm²) izmjerene u arteriji mezenterici superior u tri skupine ispitanika

ARTERIA MESENTERICA SUPERIOR
Boxplot: površina x skupine ispitanika
ANOVA: $F(2, 187) = 5,300245; p = 0,005768$
Kruskal-Wallis test: $H(2, N= 190) = 13,26359; p = 0,0013$



U tablici 13 prikazani su parametri distribucija frekvencija površine izmjerene u arteriji mezenterici superior u 3 skupine ispitanika. Za testiranje normalnosti opisanih distribucija primijenjen je Kolmogorov-Smirnov test čiji rezultati su također prikazani u tablici 13. U sve tri skupine distribucije površine izmjerene u arteriji mezenterici superior nisu slijedile normalnu raspodjelu. Za analizu razlika u distribucijama površine u arteriji mezenterici superior primijenjene su stoga i parametrijska jednosmjerna analiza varijance (tablice 14 i 15, slika 18) i neparametrijska Kruskal-Wallis analiza varijance (tablica 16 i slika 18) čiji rezultati se slažu. Razlika u izmjerenim vrijednostima površine u arteriji mezenterici superior među ispitivanim skupinama statistički je značajna. Prema rezultatima primijenjenih post-hoc testova kontrolna i inaktivna skupina ne razlikuju se statistički značajno u izmjerenim vrijednostima površine u arteriji mezenterici superior, dok su vrijednosti površine izmjerene u arteriji mezenterici superior u aktivnoj skupini statistički značajno više u odnosu i na kontrolnu i na inaktivnu skupinu ispitanika.

PEAK SISTOLIC VELOCITY (m/s) U ARTERIJI MEZENTERICI SUPERIOR

Tablica 17. Parametri distribucije PSV (m/sec) izmjerenog u arteriji mezenterici superior u tri ispitivane skupine

PSV	Skupine ispitanika		
	Kontrolna	Inaktivna	Aktivna
N	67	60	63
\bar{x}	1,48	1,57	1,58
s	0,48	0,41	0,44
minimum	0,7	0,74	0,9
maksimum	2,87	2,5	2,57
Q ₁	1,12	1,22	1,24
medijan	1,4	1,575	1,45
Q ₃	1,9	1,825	1,97
<i>Kolmogorov-Smirnov test:</i>			
<i>d</i>	0,64709	0,68393	0,66814
<i>p</i>	<0,01	<0,01	<0,01

Tablica 18. Analiza varijance razlika u distribucijama PSV (m/sec) izmjenog u arteriji mezenterici superior između 3 ispitivane skupine (parametrijski test)

ANOVA: PSV	SS Effect	df Effect	MS Effect	SS Error	df Error	MS Error	F	p
	0,352803	2	0,176401	37,28634	187	0,199392	0,884695	0,414561

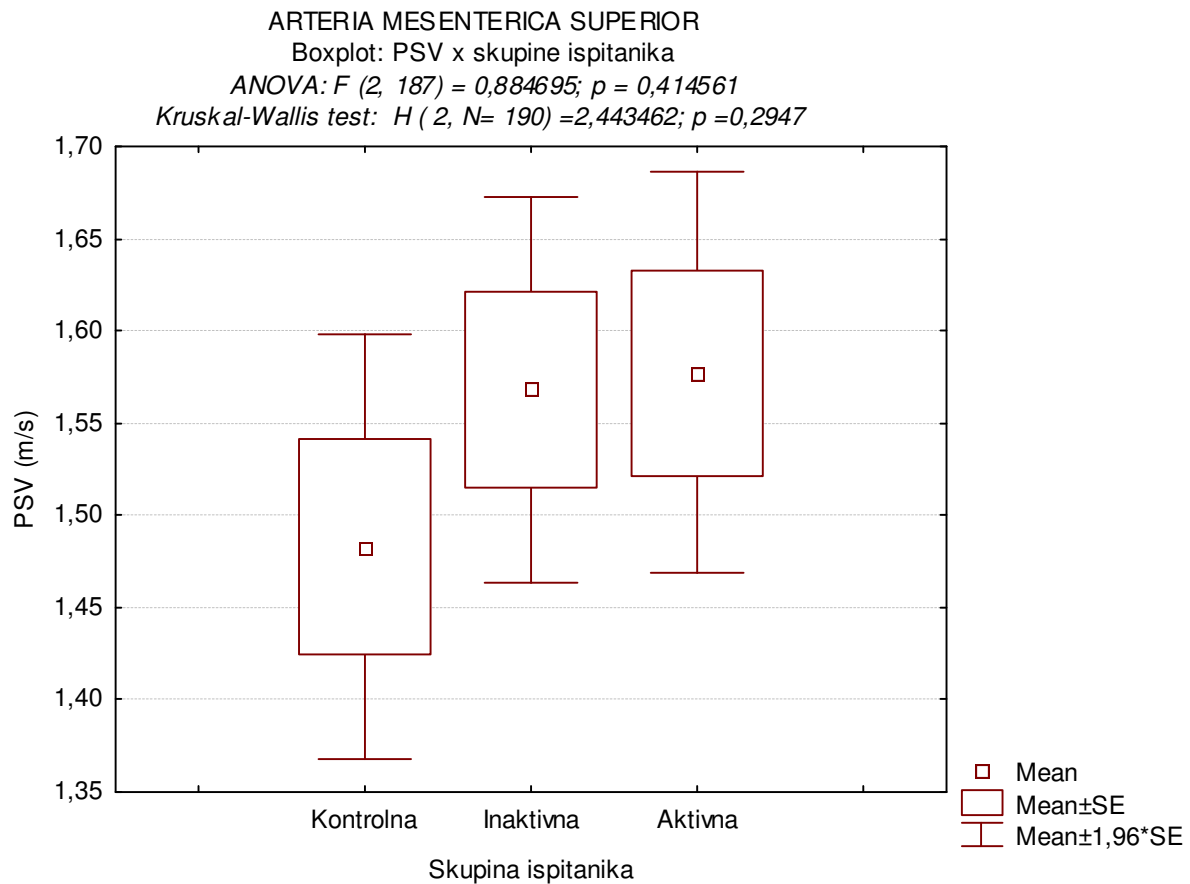
Tablica 19. Razlike u vrijednostima PSV (m/sec) izmjenog u arteriji mezenterici superior između 3 ispitivane skupine: statističke značajnosti (p-vrijednosti) post-hoc testa višestruke usporedbe (Tukey HSD za različiti N)

Skupine ispitanika	{1}	{2}	{3}
Kontrolna {1}		0,549	0,462
Inaktivna {2}	0,549		0,993
Aktivna {3}	0,462	0,993	

Tablica 20. Kruskal-Wallis analiza varijance razlika u distribucijama PSV (m/s) izmjenog u arteriji mezenterici superior između 3 ispitivane skupine (neparametrijski test) i statističke značajnosti (p-vrijednosti) post-hoc testa višestruke usporedbe

<i>Kruskal-Wallis ANOVA</i>			
<i>Zavisna varijabla: PSV; nezavisna varijabla: skupine ispitanika</i>			
<i>Kruskal-Wallis test: $H(2, N=190) = 2,443462$ $p = 0,2947$</i>			
Statističke značajnosti post-hoc testa:			
Skupine ispitanika	{1}	{2}	{3}
Kontrolna {1}		1,000	1,000
Inaktivna {2}	1,000		1,000
Aktivna {3}	1,000	1,000	

Slika 19. Distribucija PSV (m/s) izmjenog u arteriji mezenterici superior u tri skupine ispitanika



U tablici 17 prikazani su parametri distribucija frekvencija PSV izmjenog u arteriji mezenterici superior u 3 skupine ispitanika. Za testiranje normalnosti opisanih distribucija primijenjen je Kolmogorov-Smirnov test čiji rezultati su također prikazani u tablici 17. U sve tri skupine distribucije PSV izmjenog u arteriji mezenterici superior nisu slijedile normalnu raspodjelu. Za analizu razlika u distribucijama PSV u arteriji mezenterici superior primijenjene su stoga i parametrijska jednosmjerna analiza varijance (tablice 18 i 19, slika 19) i neparametrijska Kruskal-Wallis analiza varijance (tablica 20 i slika 19) čiji rezultati se slažu. Iako su zabilježene prosječno niže vrijednosti PSV u kontrolnoj skupini u odnosu na ostale dvije skupine (aktivnu i inaktivnu), te razlike u izmjerenim vrijednostima PSV u arteriji mezenterici superior među ispitivanim skupinama nisu statistički značajne.

END DIASTOLIC VELOCITY (m/s) U ARTERIJI MEZENTERICI SUPERIOR

Tablica 21. Parametri distribucije EDV (m/sec) izmjenog u arteriji mezenterici superior u tri ispitivane skupine

EDV	Skupine ispitanika		
	Kontrolna	Inaktivna	Aktivna
N	67	60	63
\bar{x}	0,20	0,22	0,25
s	0,06	0,06	0,07
minimum	0,1	0,12	0,13
maksimum	0,38	0,39	0,43
Q ₁	0,16	0,18	0,2
medijan	0,2	0,22	0,24
Q ₃	0,23	0,26	0,3
<i>Kolmogorov-Smirnov test:</i>			
<i>d</i>	0,64681	0,68365	0,66786
<i>p</i>	<0,01	<0,01	<0,01

Tablica 22. Analiza varijance razlika u distribucijama EDV (m/sec) izmjenog u arteriji mezenterici superior između 3 ispitivane skupine (parametrijski test)

ANOVA:	SS	df	MS	SS	df	MS	F	p
EDV	Effect	Effect	Effect	Error	Error	Error		
	0,070037	2	0,035019	0,836049	187	0,004471	7,832674	0,000541

Tablica 23. Razlike u vrijednostima EDV (m/sec) izmjerenog u arteriji mezenterici superior između 3 ispitivane skupine: statističke značajnosti (p-vrijednosti) post-hoc testa višestruke usporedbe (Tukey HSD za različiti N)

Skupine ispitanika	{1}	{2}	{3}
Kontrolna {1}		0,259	<0,001
Inaktivna {2}	0,259		0,067
Aktivna {3}	<0,001	0,067	

Tablica 24. Kruskal-Wallis analiza varijance razlika u distribucijama EDV (m/s) izmjerenog u arteriji mezenterici superior između 3 ispitivane skupine (neparametrijski test) i statističke značajnosti (p-vrijednosti) post-hoc testa višestruke usporedbe

<i>Kruskal-Wallis ANOVA</i>			
<i>Zavisna varijabla: EDV; nezavisna varijabla: skupine ispitanika</i>			
<i>Kruskal-Wallis test: $H (2, N= 190) =14,02129 p =0,0009$</i>			
Statističke značajnosti post-hoc testa:			
Skupine ispitanika	{1}	{2}	{3}
Kontrolna {1}		1,000	0,004
Inaktivna {2}	1,000		0,057
Aktivna {3}	0,004	0,057	

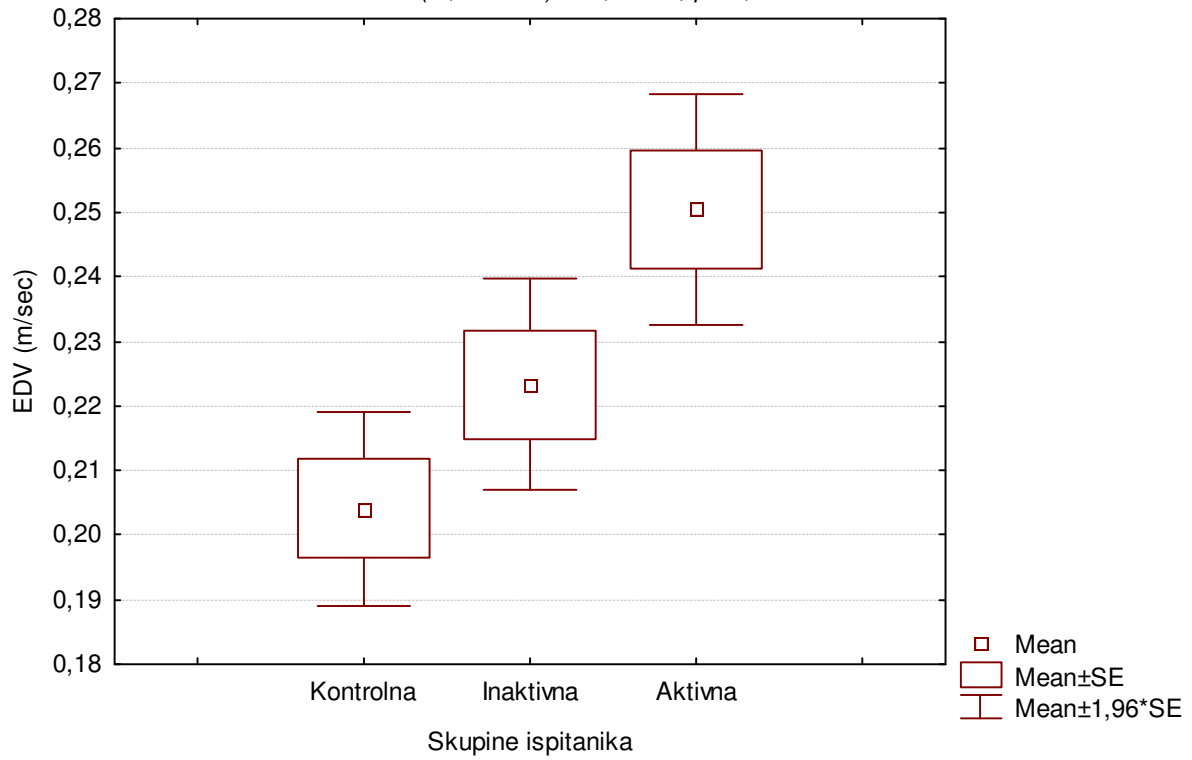
Slika 20. Distribucija EDV (m/s) izmjerenog u arteriji mezenterici superior u tri skupine ispitanika

ARTERIA MESENTERICA SUPERIOR

Boxplot: EDV x skupine ispitanika

ANOVA: $F(2, 187) = 7,832674; p = 0,000541$

Kruskal-Wallis test: $H(2, N= 190) = 14,02129; p = 0,0009$



U tablici 21 prikazani su parametri distribucija frekvencija EDV izmjenog u arteriji mezenterici superior u 3 skupine ispitanika. Za testiranje normalnosti opisanih distribucija primijenjen je Kolmogorov-Smirnov test čiji rezultati su također prikazani u tablici 21. U sve tri skupine distribucije EDV izmjenog u arteriji mezenterici superior nisu slijedile normalnu raspodjelu. Za analizu razlika u distribucijama EDV u arteriji mezenterici superior primijenjene su stoga i parametrijska jednosmjerna analiza varijance (tablice 22 i 23, slika 20) i neparametrijska Kruskal-Wallis analiza varijance (tablica 24 i slika 20) čiji rezultati se slažu. Razlika u izmjerenim vrijednostima EDV u arteriji mezenterici superior među ispitivanim skupinama statistički je značajna. Prema rezultatima primijenjenih post-hoc testova kontrolna i inaktivna skupina ne razlikuju se statistički značajno u izmjerenim vrijednostima EDV u arteriji mezenterici superior, dok su vrijednosti EDV izmjerene u arteriji mezenterici superior u aktivnoj skupini statistički značajno više u odnosu na kontrolnu i na inaktivnu skupinu ispitanika.

RESISTANCE INDEKS (RI) U ARTERIJI MEZENTERICI SUPERIOR

Tablica 25. Parametri distribucije RI izmjenog u arteriji mezenterici superior u tri ispitivane skupine

RI	Skupine ispitanika		
	Kontrolna	Inaktivna	Aktivna
N	67	60	63
\bar{x}	0,854	0,855	0,838
s	0,033	0,0268	0,027
minimum	0,797	0,792	0,743
maksimum	0,910	0,910	0,885
Q ₁	0,820	0,839	0,823
medijan	0,860	0,856	0,839
Q ₃	0,880	0,872	0,859
<i>Kolmogorov-Smirnov test:</i>			
<i>d</i>	0,64737	0,68421	0,67349
<i>p</i>	<0,01	<0,01	<0,01

Tablica 26. Analiza varijance razlika u distribucijama RI izmjenog u arteriji mezenterici superior između 3 ispitivane skupine (parametrijski test)

ANOVA:	SS	df	MS	SS	df	MS	F	p
RI	Effect	Effect	Effect	Error	Error	Error		
	0,010874	2	0,005437	0,157442	187	0,000842	6,457980	0,001941

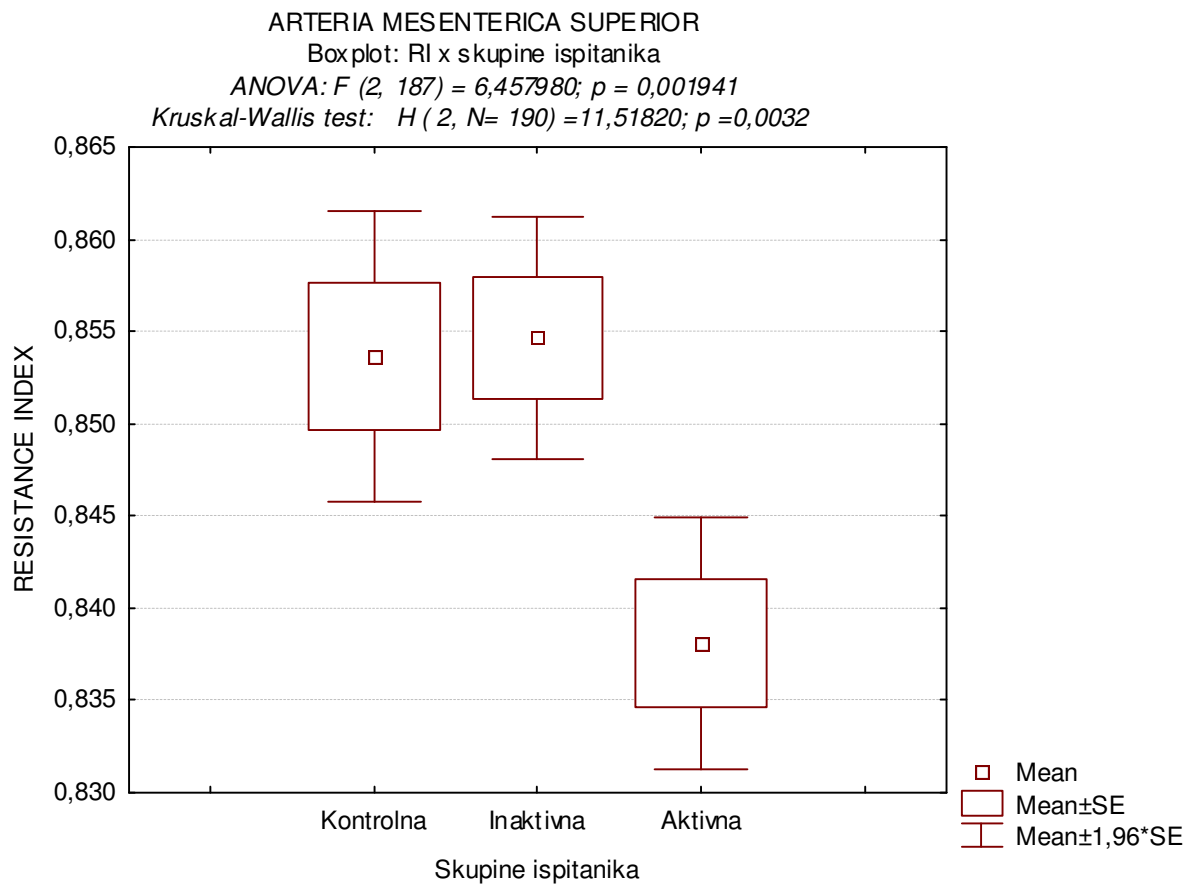
Tablica 27. Razlike u vrijednostima RI izmjenog u arteriji mezenterici superior između 3 ispitivane skupine: statističke značajnosti (p-vrijednosti) post-hoc testa višestruke usporedbe (Tukey HSD za različiti N)

Skupine ispitanika	{1}	{2}	{3}
Kontrolna {1}		0,981	0,007
Inaktivna {2}	0,981		0,005
Aktivna {3}	0,007	0,005	

Tablica 28. Kruskal-Wallis analiza varijance razlika u distribucijama RI (m/s) izmjenog u arteriji mezenterici superior između 3 ispitivane skupine (neparametrijski test) i statističke značajnosti (p-vrijednosti) post-hoc testa višestruke usporedbe

<i>Kruskal-Wallis ANOVA</i>			
<i>Zavisna varijabla: RI; nezavisna varijabla: skupine ispitanika</i>			
<i>Kruskal-Wallis test: $H(2, N=190) = 11,51820$ $p = 0,0032$</i>			
Statističke značajnosti post-hoc testa:			
Skupine ispitanika	{1}	{2}	{3}
Kontrolna {1}		1,000	0,002
Inaktivna {2}	1,000		0,033
Aktivna {3}	0,002	0,033	

Slika 21. Distribucija RI izmjenog u arteriji mezenterici superior u tri skupine ispitanika



U tablici 25 prikazani su parametri distribucija frekvencija RI izmjenog u arteriji mezenterici superior u 3 skupine ispitanika. Za testiranje normalnosti opisanih distribucija primijenjen je Kolmogorov-Smirnov test čiji rezultati su također prikazani u tablici 25. U sve tri skupine distribucije RI izmjenog u arteriji mezenterici superior nisu slijedile normalnu raspodjelu. Za analizu razlika u distribucijama RI u arteriji mezenterici superior primijenjene su stoga i parametrijska jednosmjerna analiza varijance (tablice 26 i 27, slika 21) i neparametrijska Kruskal-Wallis analiza varijance (tablica 28 i slika 21) čiji rezultati se slažu. Razlika u izmjerenim vrijednostima RI u arteriji mezenterici superior među ispitivanim skupinama statistički je značajna. Prema rezultatima primijenjenih post-hoc testova kontrolna i inaktivna skupina ne razlikuju se statistički značajno u izmjerenim vrijednostima RI u arteriji mezenterici superior, dok su vrijednosti RI izmjerene u arteriji mezenterici superior u aktivnoj skupini statistički značajno niže u odnosu na kontrolnu i na inaktivnu skupinu ispitanika.

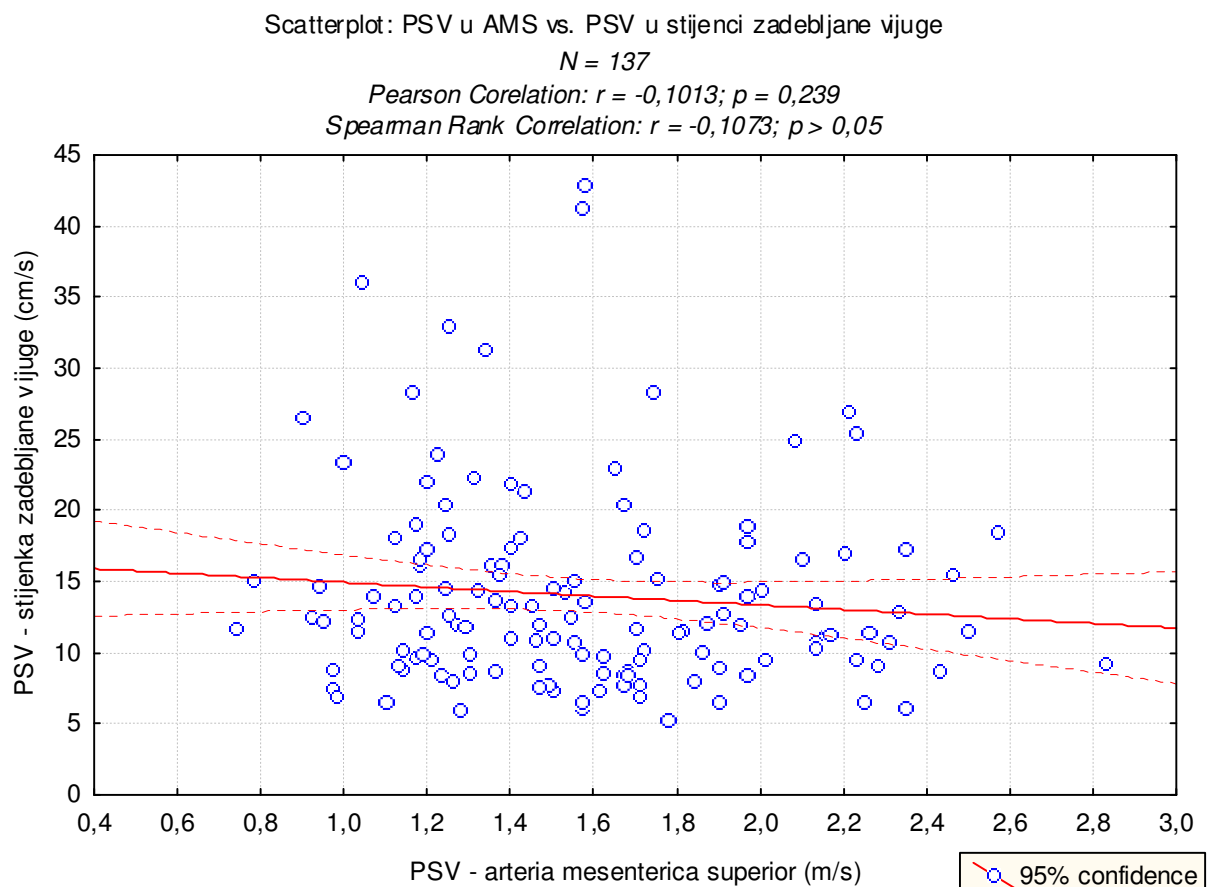
ANALIZA KORELACIJE MJERENJA U ARTERIJI MEZENTERICI SUPERIOR I U STIJENCI ZADEBLJANE VIJUGE

U kontrolnoj skupini izmjereni su vrijednosti lokalno kod 15 ispitanika. Korelacija između varijabli analizirana je kod svih ispitanika za koje postoje izmjerene varijabla (kontrolna, aktivna i inaktivna skupina).

KORALACIJA IZMEĐU PSV IZMJERENOG U ARTERIJI MEZENTERICI SUPERIOR I U STIJENCI ZADEBLJANE VIJUGE

Slika 22A. Dijagram raspršenja peak systolic velocity (PSV) izmjerene u arteriji mezenterici superior i u stijenci zadebljane vijuge (N = 137).

Napomena: Analizirani su svi ispitanici koji imaju izmjeren PSV u AMS i lokalno (uključeno je i 15 ispitanika kontrolne skupine).

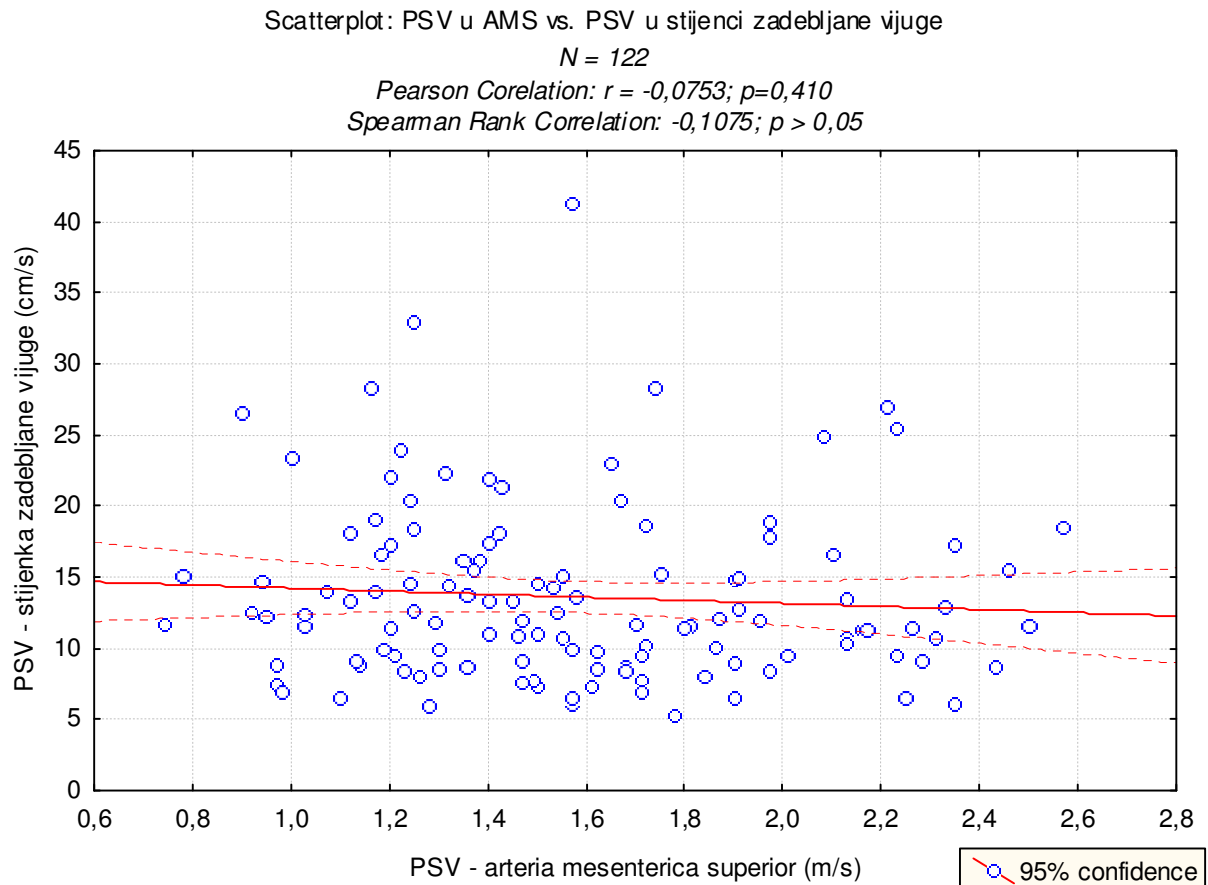


Na slici 22A prikazan je dijagram raspršenja peak systolic velocity izmjenog u arteriji mezenterici superior i u stijenci zadebljane vijuge. Izračunati su i Pearsonov ([parametrijski](#)) i Spearmanov ([neparametrijski](#)) koeficijenti korelacije (slika 22A) koji ukazuju da ne postoji statistički značajna korelacija između PSV izmjenog u arteriji mezenterici superior i u stijenci zadebljane vijuge.

DRUGA OPCIJA

Slika 22B Dijagram raspršenja peak systolic velocity (PSV) izmjenenog u arteriji mezenterici superior i u stijenci zadebljane vijuge (N = 122).

Napomena: Analizirani su samo ispitanici koji su bolesni (inaktivna i aktivna skupina) koji imaju izmjeren PSV u AMS i lokalno

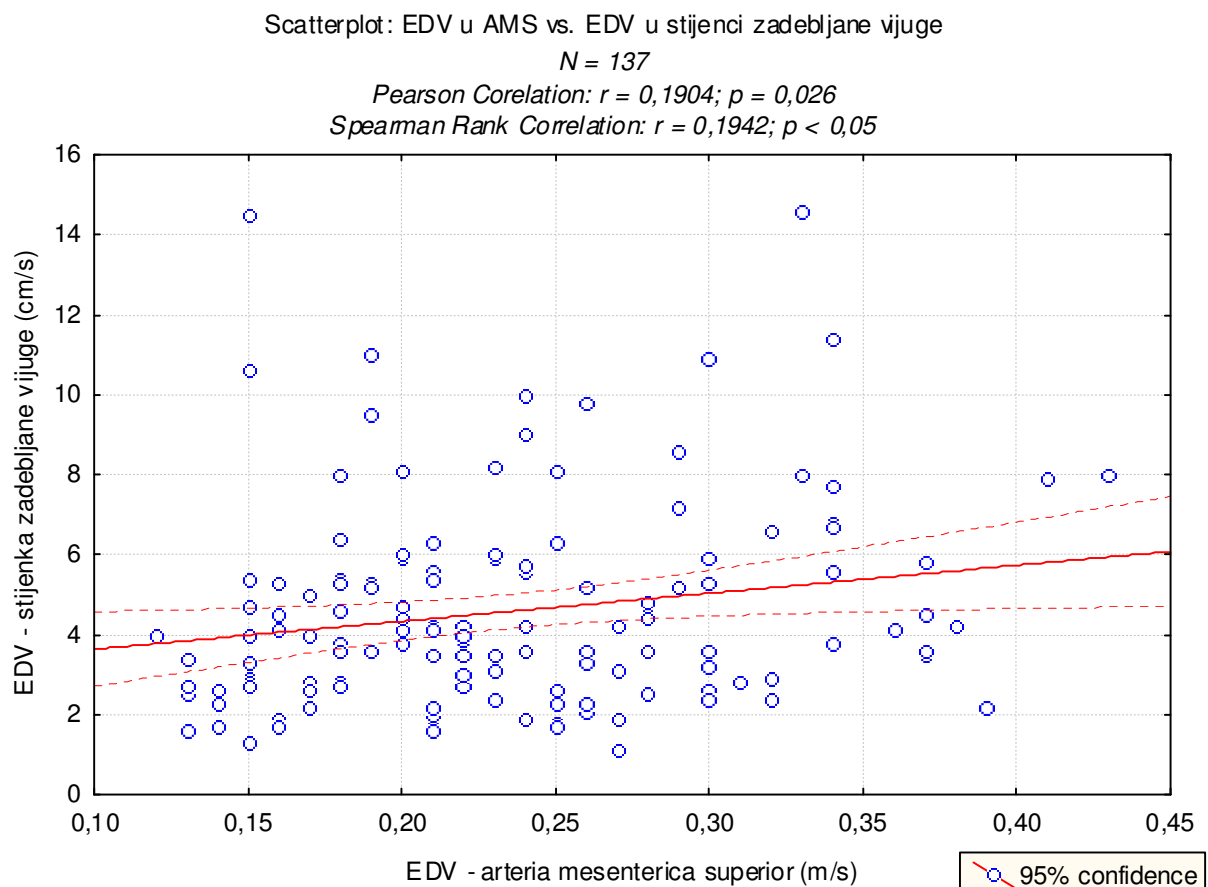


Na slici 22B prikazan je dijagram raspršenja peak systolic velocity izmjenenog u arteriji mezenterici superior i u stijenci zadebljane vijuge. Izračunati su i Pearsonov ([parametrijski](#)) i Spearmanov ([neparametrijski](#)) koeficijenti korelacije (slika 22B) koji ukazuju da ne postoji statistički značajna korelacija između PSV izmjenenog u arteriji mezenterici superior i u stijenci zadebljane vijuge.

KORALACIJA IZMEĐU EDV IZMJERENOG U ARTERIJI MEZENTERICI SUPERIOR I U STIJENCI ZADEBLJANE VIJUGE

Slika 23A. Dijagram raspršenja end diastolic velocity (EDV) izmjenog u arteriji mezenterici superior i u stijenci zadebljane vijuge (N = 137).

Napomena: Analizirani su svi ispitanici koji imaju izmjeren EDV u AMS i lokalno (uključeno je i 15 ispitanika kontrolne skupine).

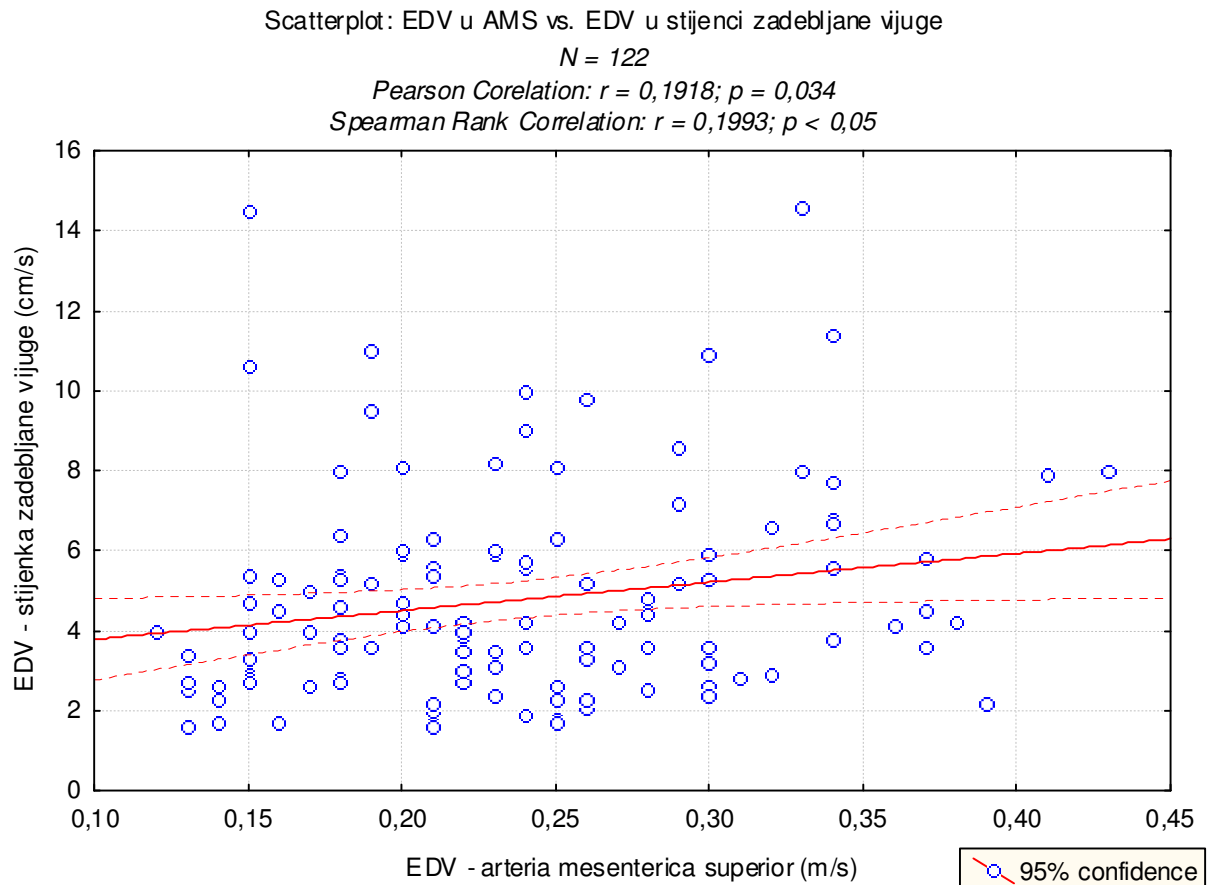


Na slici 23A prikazan je dijagram raspršenja end diastolic velocity izmjenog u arteriji mezenterici superior i u stijenci zadebljane vijuge. Izračunati su i Pearsonov ([parametrijski](#)) i Spearmanov ([neparametrijski](#)) koeficijenti korelacije (slika 23A) koji ukazuju na statistički značajnu blagu pozitivnu korelaciju između EDV izmjenog u arteriji mezenterici superior i EDV izmjenog u stijenci zadebljane vijuge.

DRUGA OPCIJA

Slika 23B. Dijagram raspršenja end diastolic velocity (EDV) izmjenog u arteriji mezenterici superior i u stijenci zadebljane vijuge (N = 122).

Napomena: samo ispitanici koji su bolesni (inaktivna i aktivna skupina) koji imaju izmjeren EDV u AMS i lokalno

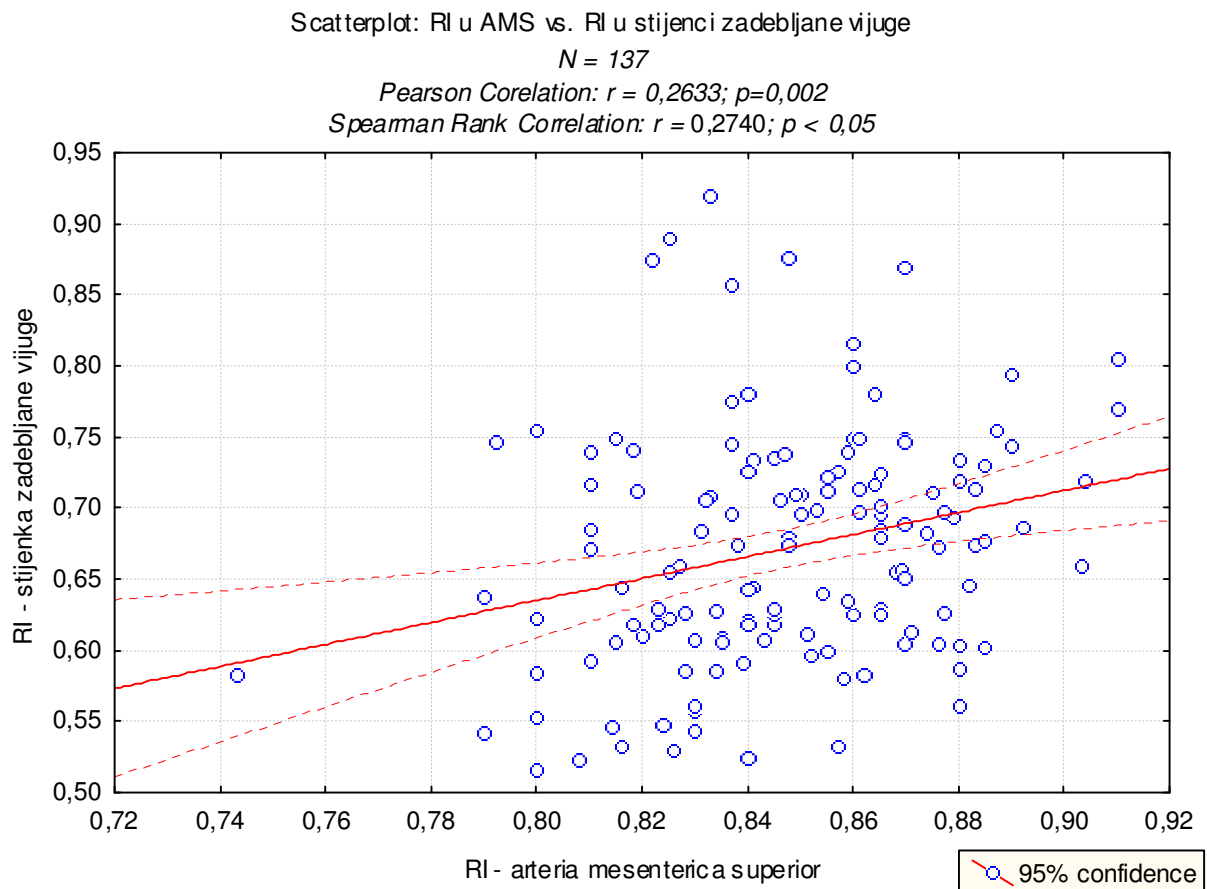


Na slici 23B prikazan je dijagram raspršenja end diastolic velocity izmjenog u arteriji mezenterici superior i u stijenci zadebljane vijuge. Izračunati su i Pearsonov ([parametrijski](#)) i Spearmanov ([neparametrijski](#)) koeficijenti korelacije (slika 23B) koji ukazuju na statistički značajnu blagu pozitivnu korelaciju između EDV izmjenog u arteriji mezenterici superior i EDV izmjenog u stijenci zadebljane vijuge.

KORALACIJA IZMEĐU RI IZMJERENOG U ARTERIJI MEZENTERICI SUPERIOR I U STIJENCI ZADEBLJANE VIJUGE

Slika 24A. Dijagram raspršenja indeksa otpora (RI) izmjerenog u arteriji mezenterici superior i u stijenci zadebljane vijuge (N = 137).

Napomena: Analizirani su svi ispitanici koji imaju izmjeren RI u AMS i lokalno (uključeno je i 15 ispitanika kontrolne skupine).

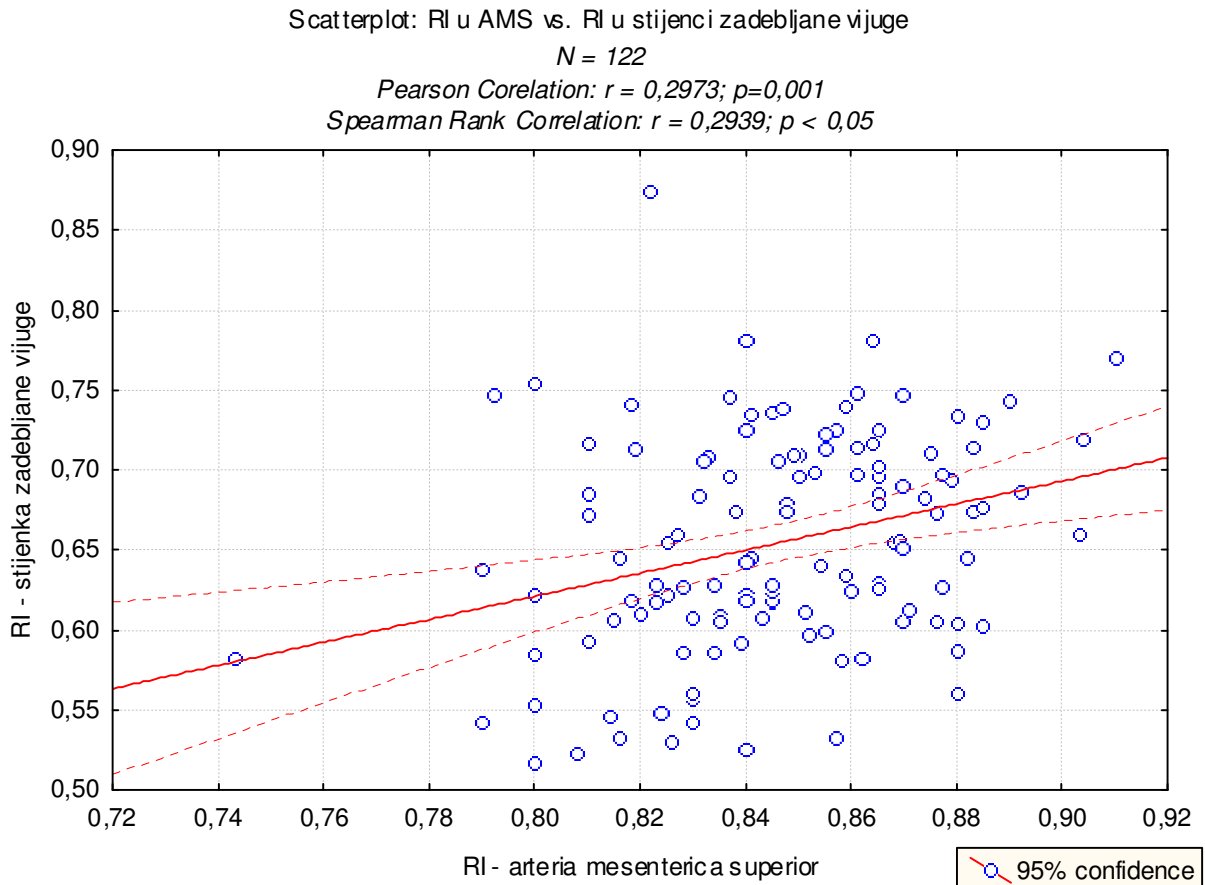


Na slici 24A prikazan je dijagram raspršenja RI izmjerenog u arteriji mezenterici superior i u stijenci zadebljane vijuge. Izračunati su i Pearsonov ([parametrijski](#)) i Spearmanov ([neparametrijski](#)) koeficijenti korelacije (slika 24A) koji ukazuju na statistički značajnu blagu pozitivnu korelaciju između RI izmjerenog u arteriji mezenterici superior i RI izmjerenog u stijenci zadebljane vijuge.

DRUGA OPCIJA

Slika 24B Dijagram raspršenja indeksa otpora (RI) izmjenog u arteriji mezenterici superior i u stijenci zadebljane vijuge (N = 122).

Napomena: samo ispitanici koji su bolesni (inaktivna i aktivna skupina) koji imaju izmjeren RI u AMS i lokalno



Na slici 24B prikazan je dijagram raspršenja RI izmjenog u arteriji mezenterici superior i u stijenci zadebljane vijuge. Izračunati su i Pearsonov ([parametrijski](#)) i Spearmanov ([neparametrijski](#)) koeficijenti korelacije (slika 24B) koji ukazuju na statistički značajnu blagu pozitivnu korelaciju između RI izmjenog u arteriji mezenterici superior i RI izmjenog u stijenci zadebljane vijuge.

5.2. USPOREDBA MJERENJA DOPLEROM U STIJENCI ZADEBLJANE VIJUGE

PEAK SISTOLIC VELOCITY (cm/s) U STIJENCI ZADEBLJANE VIJUGE

(OPCIJA 1)

Tablica 29A. Parametri distribucije PSV (cm/sec) izmjerenog u stijenci zadebljane vijuge u tri ispitivane skupine

PSV	Skupine ispitanika		
	Kontrolna	Inaktivna	Aktivna
N	15	64	73
\bar{x}	17,31	12,67	13,89
s	10,74	5,74	6,29
minimum	7,8	5,3	5,7
maksimum	43	28,4	41,3
Q ₁	9,7	8,65	9,8
medijan	14	11,5	12,4
Q ₃	17	15	16,7
<i>Kolmogorov-Smirnov test:</i>			
<i>d</i>	<i>0,88071</i>	<i>0,55834</i>	<i>0,49913</i>
<i>p</i>	<i><0,01</i>	<i><0,01</i>	<i><0,01</i>

Tablica 30A. Analiza varijance razlika u distribucijama PSV (cm/sec) izmjerenog u stijenci zadebljane vijuge između 3 ispitivane skupine (parametrijski test)

	SS Effect	df Effect	MS Effect	SS Error	df Error	MS Error	F	p
--	--------------	--------------	--------------	-------------	-------------	-------------	---	---

	265,9064	2	132,9532	6545,377	149	43,92870	3,026568	0,051473
--	----------	---	----------	----------	-----	----------	----------	----------

Napomena: p-vrijednost tek je nešto viša od razine značajnosti 0,05.

Tablica 31A. Razlike u vrijednostima PSV (cm/sec) izmjerenog u stijenci zadebljane vijuge između 3 ispitivane skupine: statističke značajnosti (p-vrijednosti) post-hoc testa višestruke usporedbe (Tukey HSD za različiti N)

Skupine ispitanika	{1}	{2}	{3}
Kontrolna {1}		0,039	0,163
Inaktivna {2}	0,039		0,530
Aktivna {3}	0,163	0,530	

Tablica 32A. Kruskal-Wallis analiza varijance razlika u distribucijama PSV (cm/s) izmjerenog u stijenci zadebljane vijuge između 3 ispitivane skupine (neparametrijski test) i statističke značajnosti (p-vrijednosti) post-hoc testa višestruke usporedbe

<i>Kruskal-Wallis ANOVA</i>			
<i>Zavisna varijabla: PSV; nezavisna varijabla: skupine ispitanika</i>			
<i>Kruskal-Wallis test: $H (2, N= 152) =3,535691 p =0,1707$</i>			
Statističke značajnosti post-hoc testa:			
Skupine ispitanika	{1}	{2}	{3}
Kontrolna {1}		<0,001	<0,001
Inaktivna {2}	<0,001		0,027
Aktivna {3}	<0,001	0,027	

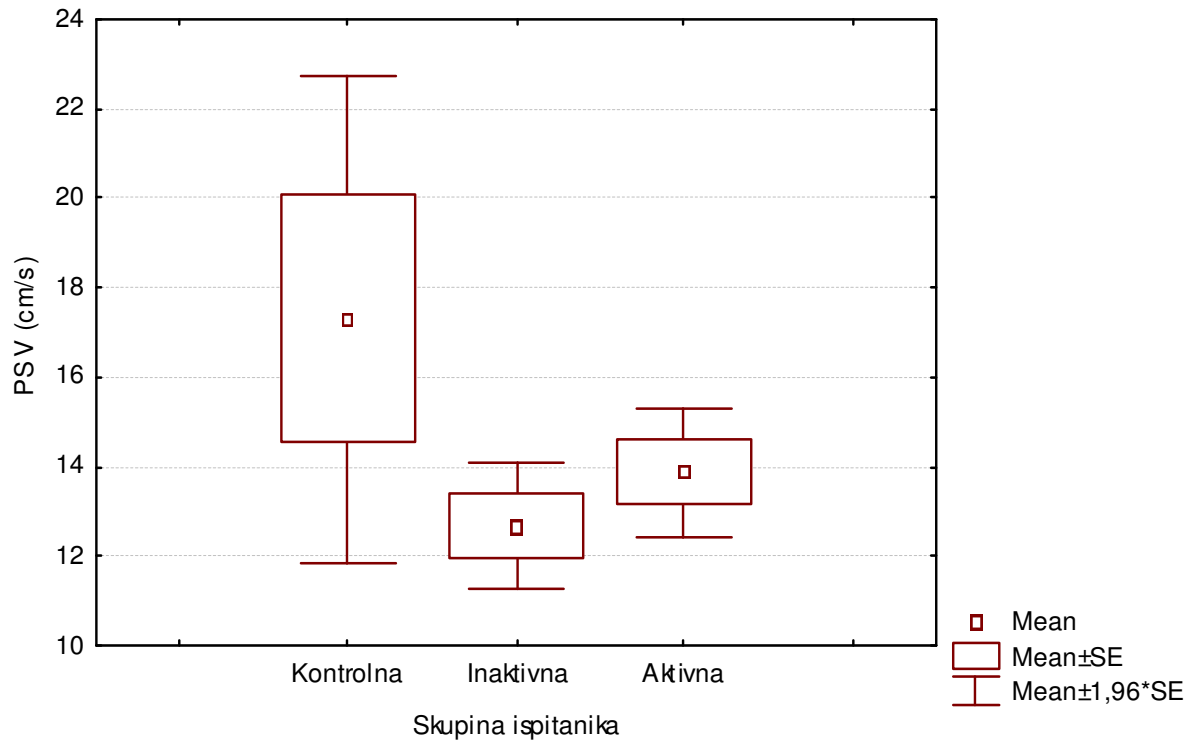
Slika 25A. Distribucija PSV (cm/s) izmjerenog u stijenci zadebljane vijuge u tri skupine ispitanika

STIJENKA ZADEBLJANE VIJUGE

Boxplot: PSV x skupine ispitanika

ANOVA: $F(2, 149) = 3,026568; p = 0,051473$

Kruskal-Wallis test: $H(2, N= 152) = 3,535691 p = 0,1707$



U tablici 29A prikazani su parametri distribucija frekvencija PSV izmjerenog u stijenci zadebljane vijuge u 3 skupine ispitanika. Za testiranje normalnosti opisanih distribucija primijenjen je Kolmogorov-Smirnov test čiji rezultati su također prikazani u tablici 29A. U sve tri skupine distribucije PSV izmjerenog u stijenci zadebljane vijuge nisu slijedile normalnu raspodjelu. Za analizu razlika u distribucijama PSV u stijenci zadebljane vijuge primijenjene su stoga i parametrijska jednosmjerna analiza varijance (tablice 30A i 31A, slika 25A) i neparametrijska Kruskal-Wallis analiza varijance (tablica 32A i slika 25A) čiji rezultati se slažu. Razlike u izmjerenim vrijednostima PSV u stijenci zadebljane vijuge među ispitivanim skupinama nisu statistički značajne.

PEAK SISTOLIC VELOCITY (cm/s) U STIJENCI ZADEBLJANE VIJUGE

(OPCIJA 2)

Tablica 29B. Parametri distribucije PSV (cm/sec) izmjenog u stijenci zadebljane vijuge u dvije ispitivane skupine

PSV	Skupine ispitanika	
	Inaktivna	Aktivna
N	64	73
\bar{x}	12,67	13,89
s	5,74	6,29
minimum	5,3	5,7
maksimum	28,4	41,3
Q ₁	8,65	9,8
medijan	11,5	12,4
Q ₃	15	16,7
<i>Kolmogorov-Smirnov test:</i>		
<i>d</i>	0,55834	0,49913
<i>p</i>	<0,01	<0,01

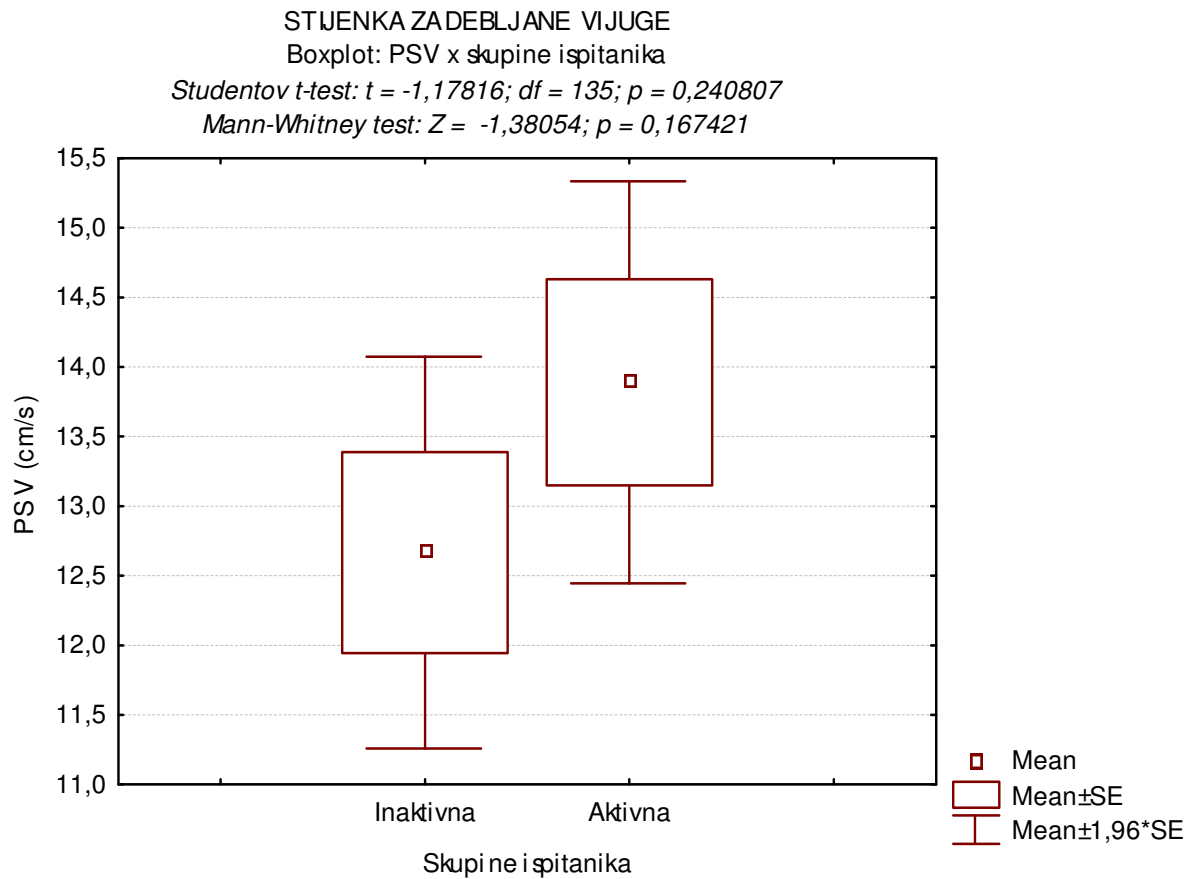
Tablica 30B. Studentov t-test razlika u distribucijama PSV (cm/sec) izmjenog u stijenci zadebljane vijuge između 2 ispitivane skupine (parametrijski test)

T-TEST:	Mean	Mean	t-value	df	p	Valid N	Valid N
skupina	inaktivna	aktivna				inaktivna	aktivna
PSV	12,66719	13,88630	-1,17816	135	0,240807	64	73

Tablica 31B. Mann-Whitney test razlika u distribucijama PSV (cm/s) izmjenog u stijenci zadebljane vijuge između 2 ispitivane skupine (neparametrijski test)

Mann-Whitney: skupina	Rank Sum	Rank Sum	U	Z	p-level	Valid N	Valid N
	inaktivna	aktivna				inaktivna	aktivna
PSV	4096,000	5357,000	2016,000	-1,38054	0,167421	64	73

Slika 25B. Distribucija PSV (cm/s) izmjenog u stijenci zadebljane vijuge u dvije skupine ispitanika (inaktivna i aktivna skupina bolesnika)



U tablici 29B prikazani su parametri distribucija frekvencija PSV izmjenog u stijenci zadebljane vijuge u 2 skupine ispitanika: inaktivna i aktivna skupina bolesnika. Za testiranje normalnosti opisanih distribucija primijenjen je Kolmogorov-Smirnov test čiji rezultati su također prikazani u tablici 29B. U obje skupine distribucije PSV izmjenog u stijenci zadebljane vijuge nisu slijedile normalnu raspodjelu. Za analizu razlika u distribucijama PSV u stijenci zadebljane vijuge primijenjene su stoga i parametrijski Studentov t-test (tablica 30B, slika 25B) i neparametrijski Mann-Whitney test (tablica 31B i slika 25B) čiji rezultati se slažu. Iako su u skupini aktivnih bolesnika zabilježene više vrijednosti PSV u stijenci zadebljane vijuge, opisana razlika među ispitivanim skupinama nije statistički značajna.

PEAK SISTOLIC VELOCITY (cm/s) U STIJENCI ZADEBLJANE VIJUGE

(OPCIJA 3)

Tablica 29C. Parametri distribucije PSV (cm/sec) izmjerenog u stijenci zadebljane vijuge u tri skupine bolesnika: inaktivni, slabije aktivni i jače aktivni

PSV	Skupine ispitanika		
	Inaktivni	Slabije aktivni	Jače aktivni
N	64	15	58
\bar{x}	12,67	11,31	14,55
s	5,74	4,62	6,52
minimum	5,3	5,7	6,2
maksimum	28,4	24	41,3
Q ₁	8,65	8,5	10,3
medijan	11,5	9,8	13,3
Q ₃	15	12,3	17,2
<i>Kolmogorov-Smirnov test:</i>			
<i>d</i>	0,55834	0,88071	0,59782
<i>p</i>	<0,01	<0,01	<0,01

Tablica 30C. Analiza varijance razlika u distribucijama PSV (cm/sec) izmjerenog u stijenci zadebljane vijuge između 3 skupine bolesnika: inaktivni, slabije i jače aktivni (parametrijski test)

	SS Effect	df Effect	MS Effect	SS Error	df Error	MS Error	F	p
--	--------------	--------------	--------------	-------------	-------------	-------------	---	---

	175,6681	2	87,83407	4804,463	134	35,85420	2,449756	0,090172
--	----------	---	----------	----------	-----	----------	----------	----------

Tablica 31C. Razlike u vrijednostima PSV (cm/sec) izmjerenog u stijenci zadebljane vijuge između 3 skupine bolesnika (inaktivni, slabije i jače aktivni): statističke značajnosti (p-vrijednosti) post-hoc testa višestruke usporedbe (Tukey HSD za različiti N)

Skupine ispitanika	{1}	{2}	{3}
Inaktivna {1}		0,810	0,207
Slabije aktivna {2}	0,810		0,300
Jače aktivna {3}	0,207	0,300	

Tablica 32C. Kruskal-Wallis analiza varijance razlika u distribucijama PSV (cm/s) izmjerenog u stijenci zadebljane vijuge između 3 skupine bolesnika (inaktivni, slabije i jače aktivni) (neparametrijski test) i statističke značajnosti (p-vrijednosti) post-hoc testa višestruke usporedbe

<i>Kruskal-Wallis ANOVA</i>			
<i>Zavisna varijabla: PSV; nezavisna varijabla: skupine ispitanika</i>			
<i>Kruskal-Wallis test: $H(2, N=137) = 5,941850$ $p = 0,0513$</i>			
Statističke značajnosti post-hoc testa:			
Skupine ispitanika	{1}	{2}	{3}
Inaktivna {1}		< 0,001	0,925
Slabije aktivna {2}	< 0,001		< 0,001
Jače aktivna {3}	0,925	< 0,001	

NAPOMENA: Dobivena p-vrijednost vrlo malo je viša od 0,05.

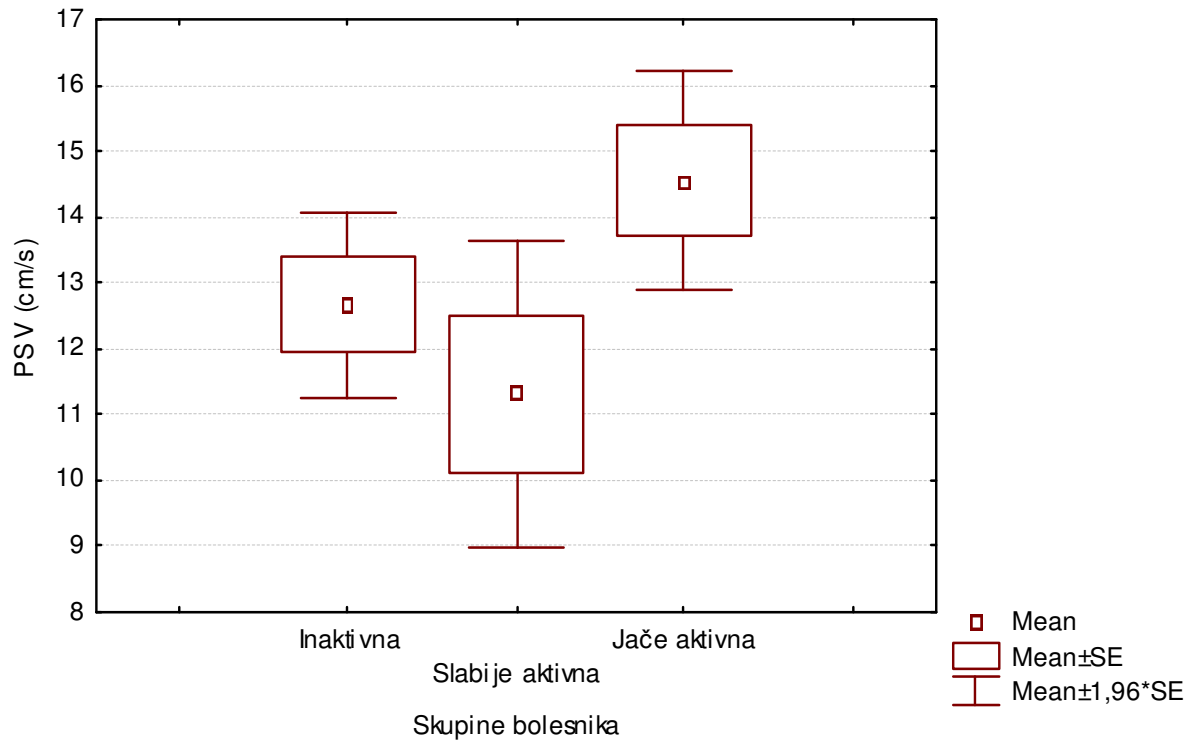
Slika 25C. Distribucija PSV (cm/s) izmjerenog u stijenci zadebljane vijuge u tri skupine bolesnika (inaktivni, slabije i jače aktivni)

STIJENKA ZADEBLJANE VIJUGE

Boxplot: PSV x skupine bolesnika

ANOVA: $F(2, 134) = 2,449756; p = 0,090172$

Kruskal-Wallis test: $H(2, N= 137) = 5,941850 p = 0,0513$



U tablici 29C prikazani su parametri distribucija frekvencija PSV izmjenog u stijenci zadebljane vijuge u 3 skupine bolesnika: inaktivni, slabije aktivni i jače aktivni. Za testiranje normalnosti opisanih distribucija primijenjen je Kolmogorov-Smirnov test čiji rezultati su također prikazani u tablici 29C. U sve tri skupine distribucije PSV izmjenog u stijenci zadebljane vijuge nisu slijedile normalnu raspodjelu. Za analizu razlika u distribucijama PSV u stijenci zadebljane vijuge primijenjene su stoga i parametrijska jednosmjerna analiza varijance (tablice 30C i 31C, slika 25C) i neparametrijska Kruskal-Wallis analiza varijance (tablica 32C i slika 25C) čiji rezultati se slažu. Razlike u izmjenim vrijednostima PSV u stijenci zadebljane vijuge među ispitivanim skupinama bolesnika nisu statistički značajne.

END DIASTOLIC VELOCITY (cm/s) U STIJENCI ZADEBLJANE VIJUGE

(OPCIJA 1)

Tablica 33A. Parametri distribucije EDV (cm/sec) izmjerenog u stijenci zadebljane vijuge u tri ispitivane skupine

EDV	Skupine ispitanika		
	Kontrolna	Inaktivna	Aktivna
N	15	64	73
\bar{x}	3,11	3,55	5,64
s	1,27	1,70	2,79
minimum	1,1	1,2	2,2
maksimum	5,3	8,6	14,6
Q ₁	1,9	2,3	3,6
medijan	3,5	3,05	4,8
Q ₃	4,1	4,35	6,7
<i>Kolmogorov-Smirnov test:</i>			
<i>d</i>	0,86552	0,54315	0,48394
<i>p</i>	<0,01	<0,01	<0,01

Tablica 34A. Analiza varijance razlika u distribucijama EDV (cm/sec) izmjerenog u stijenci zadebljane vijuge između 3 ispitivane skupine (parametrijski test)

ANOVA: EDV	SS	df	MS	SS	df	MS	F	p
	Effect	Effect	Effect	Error	Error	Error		
	181,6707	2	90,83536	765,5955	149	5,138225	17,67835	<0,000001

Tablica 35A. Razlike u vrijednostima EDV (cm/sec) izmjerenog u stijenci zadebljane vijuge između 3 ispitivane skupine: statističke značajnosti (p-vrijednosti) post-hoc testa višestruke usporedbe (Tukey HSD za različiti N)

Skupine ispitanika	{1}	{2}	{3}
Kontrolna {1}		0,857	0,006
Inaktivna {2}	0,857		<0,001
Aktivna {3}	0,006	<0,001	

Tablica 36 A. Kruskal-Wallis analiza varijance razlika u distribucijama EDV (cm/s) izmjerenog u stijenci zadebljane vijuge između 3 ispitivane skupine (neparametrijski test) i statističke značajnosti (p-vrijednosti) post-hoc testa višestruke usporedbe

<i>Kruskal-Wallis ANOVA</i>			
<i>Zavisna varijabla: EDV; nezavisna varijabla: skupine ispitanika</i>			
<i>Kruskal-Wallis test: $H(2, N=152) = 32,23503$ $p < 0,0001$</i>			
Statističke značajnosti post-hoc testa:			
Skupine ispitanika	{1}	{2}	{3}
Kontrolna {1}		<0,001	<0,001
Inaktivna {2}	<0,001		<0,001
Aktivna {3}	<0,001	<0,001	

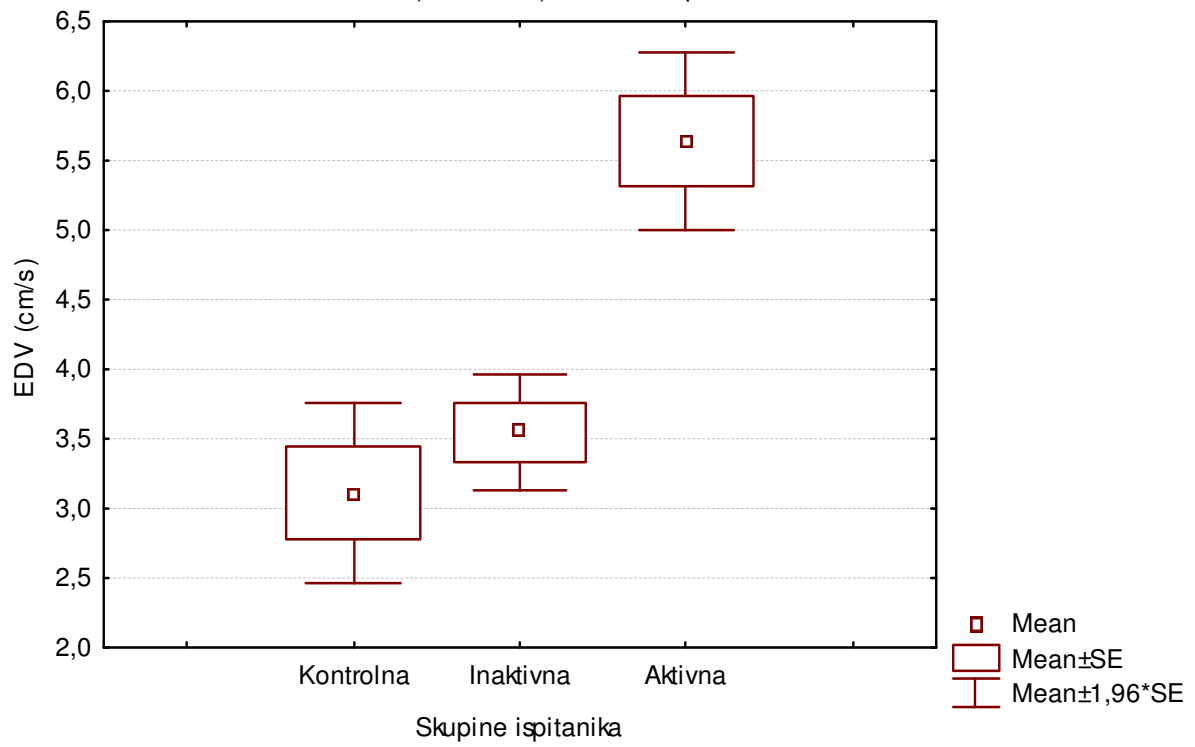
Slika 26A. Distribucija EDV (cm/s) izmjenog u stijenci zadebljane vijuge u tri skupine ispitanika

STIJENKA ZADEBLJANE VIJUGE

Boxplot: EDV x skupine ispitanika

ANOVA: $F(2, 149) = 17,67835$; $p < 0,001$

Kruskal-Wallis test: $H(2, N= 152) = 32,23503$ $p < 0,001$



U tablici 33A prikazani su parametri distribucija frekvencija EDV izmjerenog u stijenci zadebljane vijuge u 3 skupine ispitanika. Za testiranje normalnosti opisanih distribucija primijenjen je Kolmogorov-Smirnov test čiji rezultati su također prikazani u tablici 33A. U sve tri skupine distribucije EDV izmjerenog u stijenci zadebljane vijuge nisu slijedile normalnu raspodjelu. Za analizu razlika u distribucijama EDV u stijenci zadebljane vijuge primijenjene su stoga i parametrijska jednosmjerna analiza varijance (tablice 34A i 35A, slika 26A) i neparametrijska Kruskal-Wallis analiza varijance (tablica 36A i slika 26A) čiji rezultati se slažu. Izmjerene vrijednosti EDV u stijenci zadebljane vijuge u skupini aktivnih bolesnika statistički su značajno više u odnosu na skupinu inaktivnih bolesnika, kao i na kontrolnu skupinu. Nije zabilježena značajna statistička razlika između vrijednosti EDV izmjerenih u stijenci zadebljane vijuge između kontrolne i inaktivne skupine.

END DIASTOLIC VELOCITY (cm/s) U STIJENCI ZADEBLJANE VIJUGE

(OPCIJA 2)

Tablica 33B. Parametri distribucije EDV (cm/sec) izmjerenog u stijenci zadebljane vijuge u dvije ispitivane skupine

EDV	Skupine ispitanika	
	Inaktivna	Aktivna
N	64	73
\bar{x}	3,55	5,64
s	1,70	2,79
minimum	1,2	2,2
maksimum	8,6	14,6
Q ₁	2,3	3,6
medijan	3,05	4,8
Q ₃	4,35	6,7
<i>Kolmogorov-Smirnov test:</i>		
<i>d</i>	<i>0,54315</i>	<i>0,48394</i>
<i>p</i>	<i><0,01</i>	<i><0,01</i>

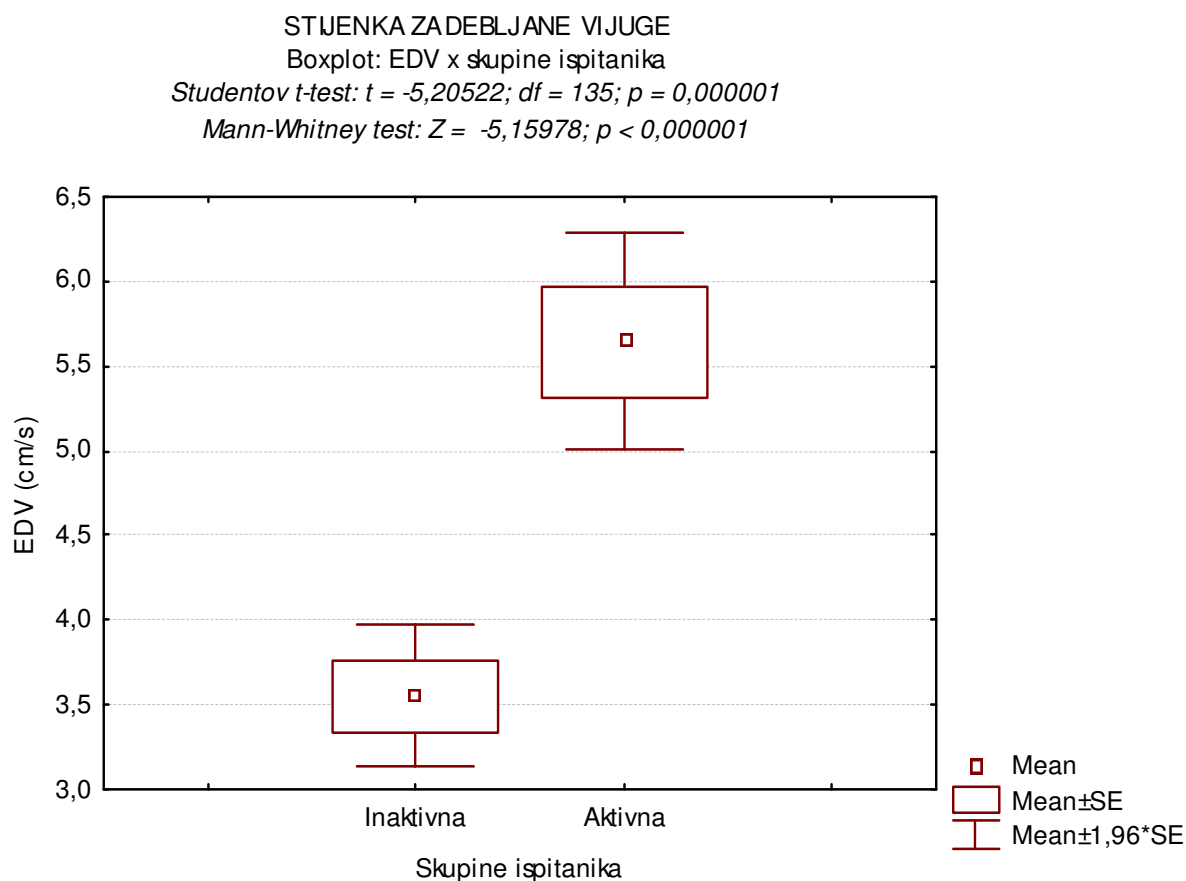
Tablica 34B. Studentov t-test razlika u distribucijama EDV (cm/sec) izmjerenog u stijenci zadebljane vijuge između 2 ispitivane skupine (parametrijski test)

T-TEST:	Mean	Mean	t-value	df	p	Valid N	Valid N
skupina	inaktivna	aktivna				inaktivna	aktivna
EDV	3,551562	5,642466	-5,20522	135	0,000001	64	73

Tablica 35B. Mann-Whitney test razlika u distribucijama EDV (cm/s) izmjenog u stijenci zadebljane vijuge između 2 ispitivane skupine (neparametrijski test)

Mann-Whitney: skupina	Rank Sum	Rank Sum	U	Z	p-level	Valid N	Valid N
	inaktivna	aktivna				inaktivna	aktivna
EDV	3220,000	6233,000	1140,000	-5,15978	<0,000001	64	73

Slika 26B. Distribucija EDV (cm/s) izmjenog u stijenci zadebljane vijuge u dvije skupine ispitanika (inaktivna i aktivna skupina bolesnika)



U tablici 33B prikazani su parametri distribucija frekvencija EDV izmjenog u stijenci zadebljane vijuge u 2 skupine ispitanika: inaktivna i aktivna skupina bolesnika. Za testiranje normalnosti opisanih distribucija primijenjen je Kolmogorov-Smirnov test čiji rezultati su također prikazani u tablici 33B. U obje skupine distribucije EDV izmjenog u stijenci zadebljane vijuge nisu slijedile normalnu raspodjelu. Za analizu razlike u distribucijama EDV u stijenci zadebljane vijuge primijenjene su stoga i parametrijski Studentov t-test (tablica 34B, slika 26B) i neparametrijski Mann-Whitney test (tablica 35B i slika 26B) čiji rezultati se slažu. U skupini aktivnih bolesnika zabilježene su statistički značajno više vrijednosti EDV izmjerene u stijenci zadebljane vijuge nego u skupini inaktivnih bolesnika.

END DIASTOLIC VELOCITY (cm/s) U STIJENCI ZADEBLJANE VIJUGE

(OPCIJA 3)

Tablica 33C. Parametri distribucije EDV (cm/sec) izmjerenog u stijenci zadebljane vijuge u tri skupine bolesnika: inaktivni, slabije aktivni i jače aktivni

EDV	Skupine ispitanika		
	Inaktivni	Slabije aktivni	Jače aktivni
N	64	15	58
\bar{x}	3,55	4,20	6,02
s	1,70	1,86	2,88
minimum	1,2	2,2	2,4
maksimum	8,6	9,5	14,6
Q ₁	2,3	3	4
medijan	3,05	3,7	5,35
Q ₃	4,35	4,7	8
<i>Kolmogorov-Smirnov test:</i>			
<i>d</i>	0,48394	0,86552	0,58262
<i>p</i>	<0,01	<0,01	<0,01

Tablica 34C. Analiza varijance razlika u distribucijama EDV (cm/sec) izmjerenog u stijenci zadebljane vijuge između 3 skupine bolesnika: inaktivni, slabije i jače aktivni (parametrijski test)

	SS Effect	df Effect	MS Effect	SS Error	df Error	MS Error	F	p
--	--------------	--------------	--------------	-------------	-------------	-------------	---	---

	188,3729	2	94,18644	703,5759	134	5,250566	17,93834	<0,000001
--	----------	---	----------	----------	-----	----------	----------	-----------

Tablica 35C. Razlike u vrijednostima EDV (cm/sec) izmjerenog u stijenci zadebljane vijuge između 3 skupine bolesnika (inaktivni, slabije i jače aktivni): statističke značajnosti (p-vrijednosti) post-hoc testa višestruke usporedbe (Tukey HSD za različiti N)

Skupine ispitanika	{1}	{2}	{3}
Inaktivna {1}		0,718	<0,001
Slabije aktivna {2}	0,718		0,076
Jače aktivna {3}	<0,001	0,076	

Tablica 36C. Kruskal-Wallis analiza varijance razlika u distribucijama EDV (cm/s) izmjerenog u stijenci zadebljane vijuge između 3 skupine bolesnika (inaktivni, slabije i jače aktivni) (neparametrijski test) i statističke značajnosti (p-vrijednosti) post-hoc testa višestruke usporedbe

<i>Kruskal-Wallis ANOVA</i>			
<i>Zavisna varijabla: EDV; nezavisna varijabla: skupine ispitanika</i>			
<i>Kruskal-Wallis test: $H(2, N=137) = 31,66957$ $p < 0,0001$</i>			
Statističke značajnosti post-hoc testa:			
Skupine ispitanika	{1}	{2}	{3}
Inaktivna {1}		< 0,001	< 0,001
Slabije aktivna {2}	< 0,001		< 0,001
Jače aktivna {3}	< 0,001	< 0,001	

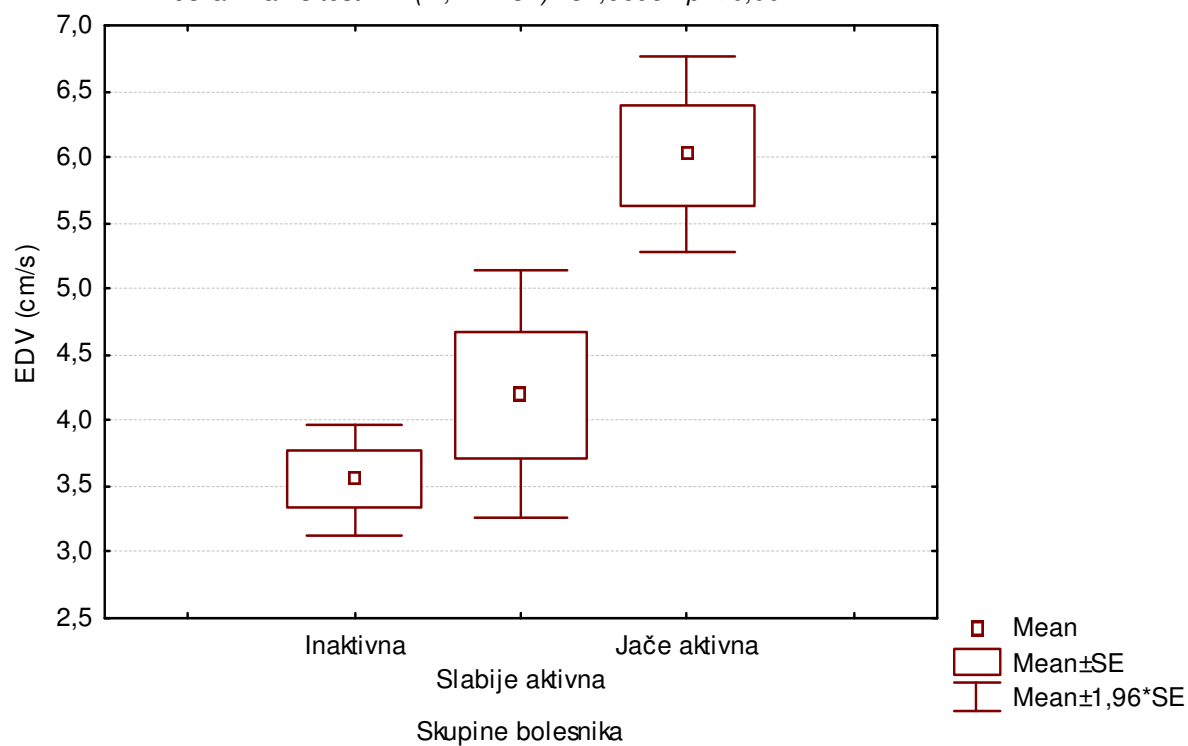
Slika 26C. Distribucija EDV (cm/s) izmjerenog u stijenci zadebljane vijuge u tri skupine bolesnika (inaktivni, slabije i jače aktivni)

STIJENKA ZADEBLJANE VIJUGE

Boxplot: EDV x skupine bolesnika

ANOVA: $F(2, 149) = 17,93834$; $p < 0,001$

Kruskal-Wallis test: $H(2, N= 137) = 31,66957$ $p < 0,001$



U tablici 33C prikazani su parametri distribucija frekvencija EDV izmjerenog u stijenci zadebljane vijuge u 3 skupine bolesnika: inaktivni, slabije aktivni i jače aktivni. Za testiranje normalnosti opisanih distribucija primijenjen je Kolmogorov-Smirnov test čiji rezultati su također prikazani u tablici 33C. U sve tri skupine distribucije EDV izmjerenog u stijenci zadebljane vijuge nisu slijedile normalnu raspodjelu. Za analizu razlika u distribucijama EDV u stijenci zadebljane vijuge primijenjene su stoga i parametrijska jednosmjerna analiza varijance (tablice 34C i 35C, slika 26C) i neparametrijska Kruskal-Wallis analiza varijance (tablica 36C i slika 26C) čiji rezultati se slažu. Sve tri skupine bolesnika razlikuju se međusobno u izmjerenim vrijednostima EDV u stijenci zadebljane vijuge.

RESISTANCE INDEX U STIJENCI ZADEBLJANE VIJUGE

(OPCIJA 1)

Tablica 37A. Parametri distribucije RI izmjenog u stijenci zadebljane vijuge u tri ispitivane skupine

RI	Skupine ispitanika		
	Kontrolna	Inaktivna	Aktivna
N	15	64	74
\bar{x}	0,804	0,713	0,599
S	0,061	0,037	0,039
minimum	0,720	0,645	0,517
maksimum	0,920	0,875	0,670
Q ₁	0,750	0,686	0,581
medijan	0,798	0,710	0,609
Q ₃	0,864	0,735	0,627
<i>Kolmogorov-Smirnov test:</i>			
<i>D</i>	0,88406	0,53623	0,53260
<i>P</i>	<0,01	<0,01	<0,01

Tablica 38A. Analiza varijance razlika u distribucijama RI izmjenog u stijenci zadebljane vijuge između 3 ispitivane skupine (parametrijski test)

ANOVA: RI	SS	df	MS	SS	df	MS	F	p
	Effect	Effect	Effect	Error	Error	Error		
	0,774673834	2	0,387337	0,253555	151	0,001679	230,6714	<0,001

Tablica 39A. Razlike u vrijednostima RI izmjerenog u stijenci zadebljane vijuge između 3 ispitivane skupine: statističke značajnosti (p-vrijednosti) post-hoc testa višestruke usporedbe (Tukey HSD za različiti N)

Skupine ispitanika	{1}	{2}	{3}
Kontrolna {1}		<0,001	<0,001
Inaktivna {2}	<0,001		<0,001
Aktivna {3}	<0,001	<0,001	

Tablica 40A. Kruskal-Wallis analiza varijance razlika u distribucijama RI izmjenog u stijenci zadebljane vijuge između 3 ispitivane skupine (neparametrijski test) i statističke značajnosti (p-vrijednosti) post-hoc testa višestruke usporedbe

<i>Kruskal-Wallis ANOVA</i>			
<i>Zavisna varijabla: RI; nezavisna varijabla: skupine ispitanika</i>			
Kruskal-Wallis test: $H (2, N= 154) =121,5599 p < 0,001$			
Statističke značajnosti post-hoc testa:			
Skupine ispitanika	{1}	{2}	{3}
Kontrolna {1}		<0,001	1,000
Inaktivna {2}	<0,001		<0,001
Aktivna {3}	1,000	<0,001	

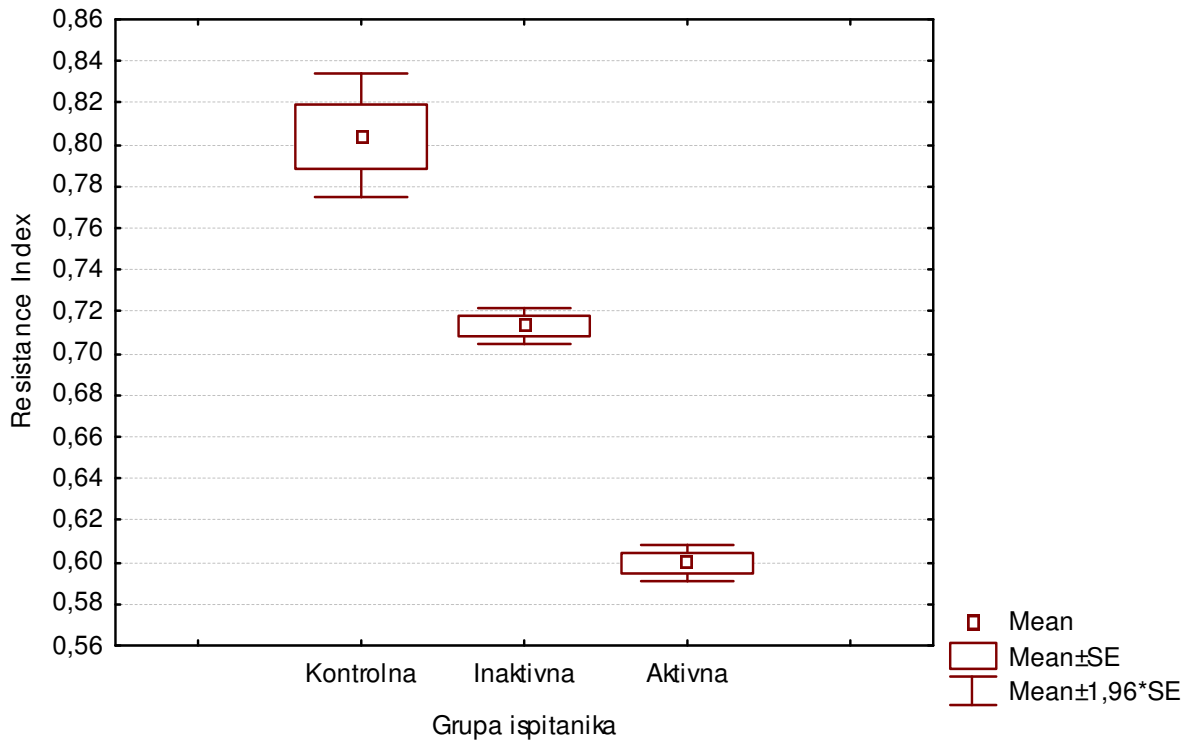
Slika 27A. Distribucija RI izmjenog u stijenci zadebljane vijuge u tri skupine ispitanika

STIJENKA ZADEBLJANE VIJUGE

Boxplot RI x skupine ispitanika

ANOVA: $F(2, 151) = 230,6714; p < 0,001$

Kruskal-Wallis test: $H(2, N= 154) = 121,5599 p < 0,001$



U tablici 37A prikazani su parametri distribucija frekvencija RI izmjenog u stijenci zadebljane vijuge u 3 skupine ispitanika. Za testiranje normalnosti opisanih distribucija primijenjen je Kolmogorov-Smirnov test čiji rezultati su također prikazani u tablici 37A. U sve tri skupine distribucije RI izmjenog u stijenci zadebljane vijuge nisu slijedile normalnu raspodjelu. Za analizu razlika u distribucijama RI u stijenci zadebljane vijuge primijenjene su stoga i parametrijska jednosmjerna analiza varijance (tablice 38A i 39A, slika 27A) i neparametrijska Kruskal-Wallis analiza varijance (tablica 40A i slika 27A) čiji rezultati se slažu. Izmjerene vrijednosti RI u stijenci zadebljane vijuge između tri skupine ispitanika statistički su značajno različite. Najviše vrijednosti zabilježene su u kontrolnoj skupini, potom slijedi inaktivna skupina, dok su najniže vrijednosti RI u stijenci zadebljane vijuge zabilježene u aktivnoj skupini bolesnika.

RESISTANCE INDEX U STIJENCI ZADEBLJANE VIJUGE

(OPCIJA 2)

Tablica 37B. Parametri distribucije RI izmjerenog u stijenci zadebljane vijuge u dvije ispitivane skupine

RI	Skupine ispitanika	
	Inaktivna	Aktivna
N	64	74
\bar{x}	0,713	0,599
s	0,037	0,039
minimum	0,645	0,517
maksimum	0,875	0,670
Q ₁	0,686	0,581
medijan	0,710	0,609
Q ₃	0,735	0,627
<i>Kolmogorov-Smirnov test:</i>		
<i>d</i>	0,53623	0,53260
<i>p</i>	<0,01	<0,01

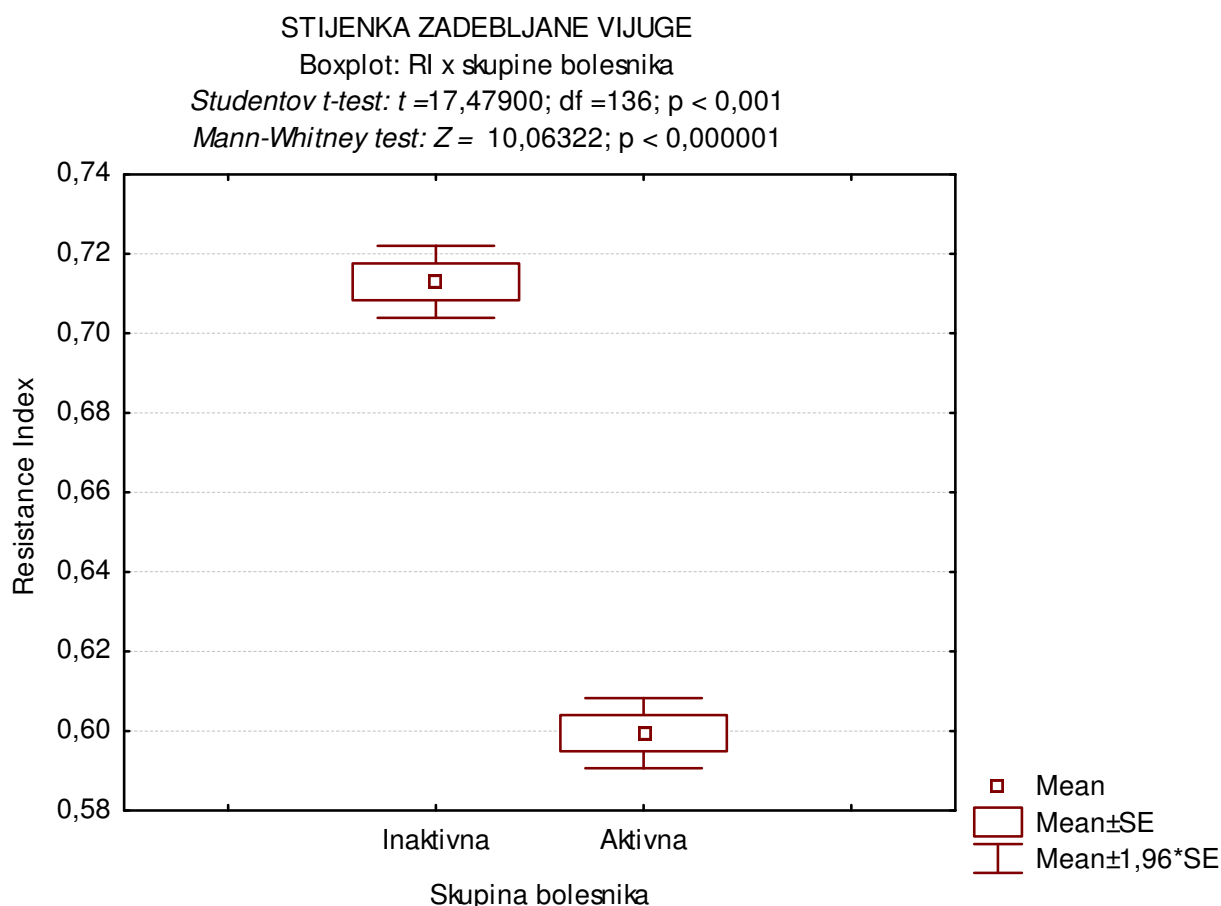
Tablica 38B. Studentov t-test razlika u distribucijama RI izmjerenog u stijenci zadebljane vijuge između 2 ispitivane skupine (parametrijski test)

T-TEST:	Mean	Mean	t-value	df	p	Valid N	Valid N
skupina	inaktivna	aktivna				inaktivna	aktivna
RI	0,712953	0,599446	17,47900	136	< 0,001	64	74

Tablica 39B. Mann-Whitney test razlika u distribucijama RI izmjerenog u stijenci zadebljane vijuge između 2 ispitivane skupine (neparametrijski test)

Mann-Whitney: skupina	Rank Sum	Rank Sum	U	Z	p-level	Valid N	Valid N
	inaktivna	aktivna				inaktivna	aktivna
EDV	6805,000	2786,000	11,00000	10,06322	<0,000001	64	74

Slika 27B. Distribucija RI izmjenog u stijenci zadebljane vijuge u dvije skupine ispitanika (inaktivna i aktivna skupina bolesnika)



U tablici 37B prikazani su parametri distribucija frekvencija RI izmjenog u stijenci zadebljane vijuge u 2 skupine ispitanika: inaktivna i aktivna skupina bolesnika. Za testiranje normalnosti opisanih distribucija primijenjen je Kolmogorov-Smirnov test čiji rezultati su također prikazani u tablici 37B. U obje skupine distribucije RI izmjenog u stijenci zadebljane vijuge nisu slijedile normalnu raspodjelu. Za analizu razlike u distribucijama RI u stijenci zadebljane vijuge primijenjene su stoga i parametrijski Studentov t-test (tablica 38B, slika 27B) i neparametrijski Mann-Whitney test (tablica 39B i slika 27B) čiji rezultati se slažu. U skupini aktivnih bolesnika zabilježene su statistički značajno niže vrijednosti RI izmjerene u stijenci zadebljane vijuge nego u skupini inaktivnih bolesnika.

RESISTANCE INDEX U STIJENCI ZADEBLJANE VIJUGE

(OPCIJA 3)

Tablica 37C. Parametri distribucije RI izmjerenog u stijenci zadebljane vijuge u tri skupine bolesnika: inaktivni, slabije aktivni i jače aktivni

RI	Skupine ispitanika		
	Inaktivni	Slabije aktivni	Jače aktivni
N	64	16	58
\bar{x}	0,713	0,625	0,592
s	0,037	0,025	0,039
minimum	0,645	0,573	0,517
maksimum	0,875	0,670	0,653
Q ₁	0,686	0,615	0,557
medijan	0,710	0,621	0,605
Q ₃	0,735	0,643	0,625
<i>Kolmogorov-Smirnov test:</i>			
<i>d</i>	0,53260	0,88406	0,61175
<i>p</i>	<0,01	<0,01	<0,01

Tablica 38C. Analiza varijance razlika u distribucijama RI izmjerenog u stijenci zadebljane vijuge između 3 skupine bolesnika: inaktivni, slabije i jače aktivni (parametrijski test)

ANOVA:	SS	df	MS	SS	df	MS	F	p
RI	Effect	Effect	Effect	Error	Error	Error		
	0,455752	2	0,227876	0,183235	135	0,001357	167,8901	< 0,001

Tablica 39C. Razlike u vrijednostima RI izmjenjenog u stijenci zadebljane vijuge između 3 skupine bolesnika (inaktivni, slabije i jače aktivni): statističke značajnosti (p-vrijednosti) post-hoc testa višestruke usporedbe (Tukey HSD za različiti N)

Skupine ispitanika	{1}	{2}	{3}
Inaktivna{1}		0,000	0,000
Slabije aktivna {2}	0,000		0,031
Jače aktivna {3}	0,000	0,031	

Tablica 40C. Kruskal-Wallis analiza varijance razlika u distribucijama RI izmjenog u stijenci zadebljane vijuge između 3 skupine bolesnika (inaktivni, slabije i jače aktivni) (neparametrijski test) i statističke značajnosti (p-vrijednosti) post-hoc testa višestruke usporedbe

<i>Kruskal-Wallis ANOVA</i>			
<i>Zavisna varijabla: RI; nezavisna varijabla: skupine ispitanika</i>			
<i>Kruskal-Wallis test: $H(2, N=138) = 103,9780$ $p < 0,001$</i>			
Statističke značajnosti post-hoc testa:			
Skupine ispitanika	{1}	{2}	{3}
Inaktivna {1}		<0,001	<0,001
Slabije aktivna {2}	<0,001		0,029
Jače aktivna {3}	<0,001	0,029	

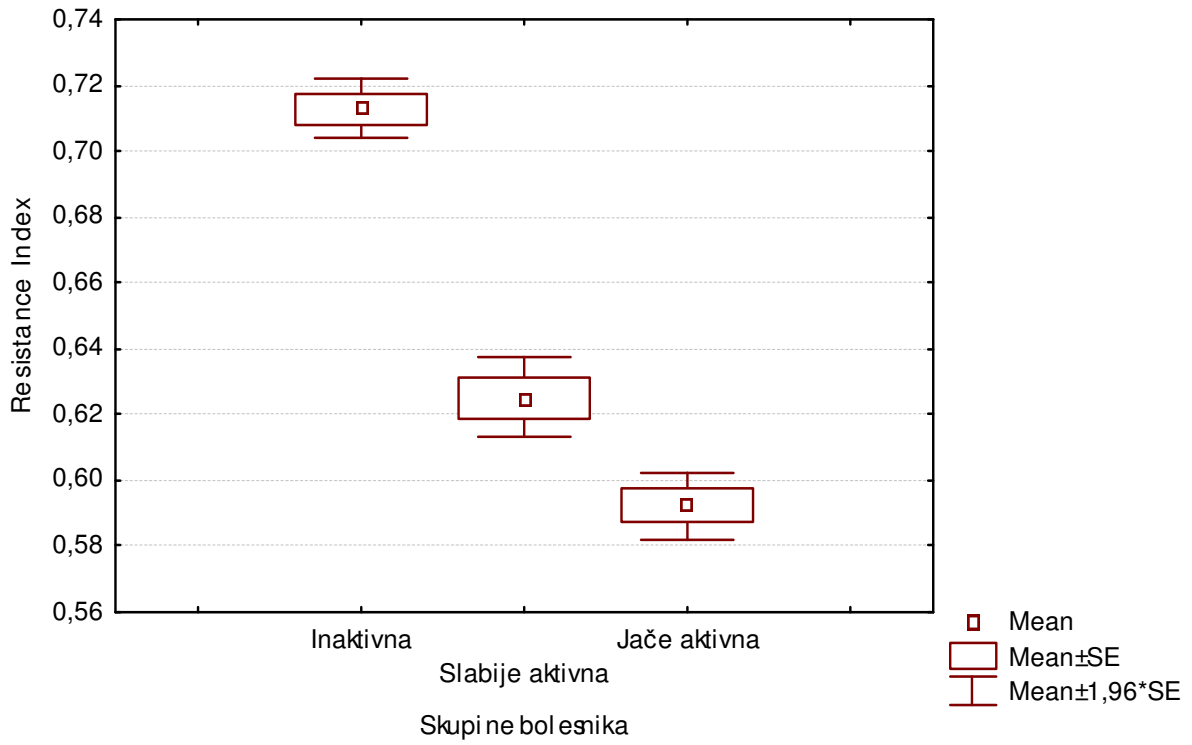
Slika 27C. Distribucija RI izmjenog u stijenci zadebljane vijuge u tri skupine bolesnika (inaktivni, slabije i jače aktivni)

STIJENKA ZADEBLJANE VIJUGE

Boxplot RI x skupine bolesnika

ANOVA: $F(2, 135) = 167,8901$; $p < 0,001$

Kruskal-Wallis test: $H(2, N= 138) = 103,9780$ $p < 0,001$



U tablici 37C prikazani su parametri distribucija frekvencija RI izmjenog u stijenci zadebljane vijuge u 3 skupine bolesnika: inaktivni, slabije aktivni i jače aktivni. Za testiranje normalnosti opisanih distribucija primijenjen je Kolmogorov-Smirnov test čiji rezultati su također prikazani u tablici 37C. U sve tri skupine distribucije RI izmjenog u stijenci zadebljane vijuge nisu slijedile normalnu raspodjelu. Za analizu razlika u distribucijama RI u stijenci zadebljane vijuge primijenjene su stoga i parametrijska jednosmjerna analiza varijance (tablice 38C i 39C, slika 27C) i neparametrijska Kruskal-Wallis analiza varijance (tablica 40C i slika 27C) čiji rezultati se slažu. Sve tri skupine bolesnika razlikuju se međusobno u izmjerenim vrijednostima RI u stijenci zadebljane vijuge. Najviše vrijednosti zabilježene su u skupini inaktivnih bolesnika, potom slijedi skupina slabije aktivnih dok su najniže vrijednosti RI zabilježene u jače aktivnih ispitanika.

PROSJEČNA DEBLJINA CRIJEVNE STIJENKE u mm

Tablica 41. Parametri distribucije prosječne debljine crijevne stijenke u mm kod dvije ispitivane skupine

RI	Skupine ispitanika	
	Inaktivna	Aktivna
N	51	66
\bar{x}	3,71	5,23
S	1,73	1,80
minimum	1,1	2,7
maksimum	8,5	15
Q ₁	2,7	4,2
medijan	3,1	5
Q ₃	4,05	6
<i>Kolmogorov-Smirnov test:</i>		
<i>D</i>	0,57726	0,43920
<i>P</i>	<0,01	<0,01

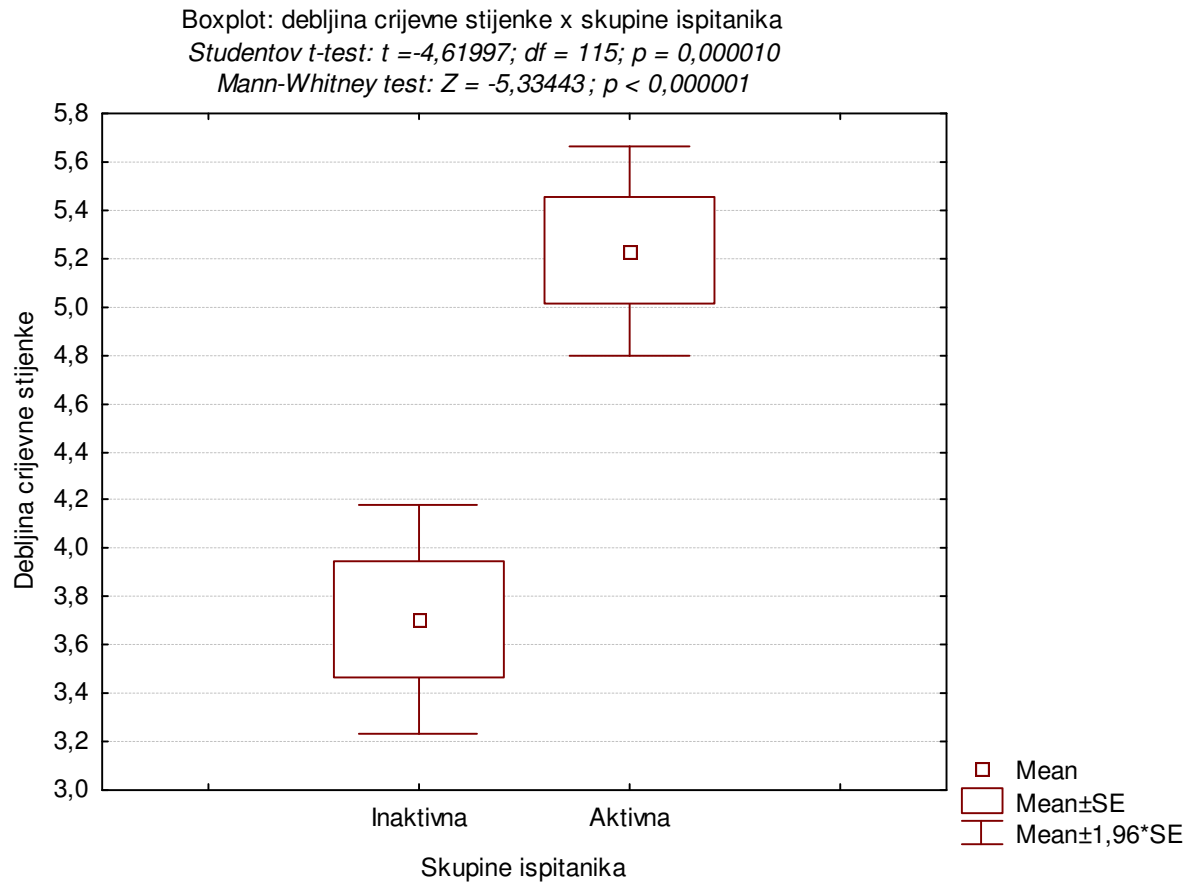
Tablica 42. Studentov t-test razlika u distribucijama debljine crijevne stijenke između 2 ispitivane skupine (parametrijski test)

T-TEST:	Mean	Mean	t-value	df	p	Valid N	Valid N
skupina	inaktivna	aktivna				inaktivna	aktivna
Debljina stijenke	3,707843	5,232576	-4,61997	115	0,000010	51	66

Tablica 43. Mann-Whitney test razlika u distribucijama debljine crijevne stijenke između 2 ispitivane skupine (neparametrijski test)

Mann-Whitney: skupina	Rank Sum	Rank Sum	U	Z	p-level	Valid N	Valid N
	inaktivna	aktivna				inaktivna	aktivna
EDV	2038,500	4864,500	712,5000	-5,33443	<0,000001	51	66

Slika 28. Distribucija frekvencije prosječne debljine crijevne stijenke u dvije skupine ispitanika (inaktivna i aktivna skupina bolesnika)



U tablici 41 prikazani su parametri distribucija frekvencija prosječne debljine crijevne stijenke u mm kod 2 skupine ispitanika: inaktivna i aktivna skupina bolesnika. Za testiranje normalnosti opisanih distribucija primijenjen je Kolmogorov-Smirnov test čiji rezultati su također prikazani u tablici 41. U obje skupine distribucije prosječne debljine crijevne stijenke nisu slijedile normalnu raspodjelu. Za analizu razlike u distribucijama prosječne debljine crijevne stijenke primijenjene su stoga i parametrijski Studentov t-test (tablica 42, slika 28) i neparametrijski Mann-Whitney test (tablica 43 i slika 28) čiji rezultati se slažu. U skupini aktivnih bolesnika zabilježene su statistički značajno više vrijednosti prosječne debljine crijevne stijenke nego u skupini inaktivnih bolesnika.

5.3. DISTRIBUCIJA NALAZA DOPLER ULTRAZVUKA

Tablica 44. Distribucija dopler UZV u skupini inaktivnih i aktivnih bolesnika

DOPLER UZV	Skupine bolesnika		Ukupno
	Inaktivna	Aktivna	
nema znakova bolesti	16*	0	16
inaktivan	48	0	48
slabija aktivnost	0	16	16
umjerena aktivnost	0	40	40
izrazita aktivnost	0	18	18
Ukupno	64	74	138

Distribucija dopler UZV nalaza u dvije skupine bolesnika (inaktivni i aktivni) prikazana je u tablici 44. Podjela bolesnika na inaktivnu (64) i aktivnu (74) skupinu, obavljena je sukladno postupku opisanom u Materijalu i metodama (najbolji parametar tijekom studije pokazala se kombinacija procjene obojenosti stijenke pomoću obojenog doplera, kao i mjerenja RI u stijenci zadebljane vijuge. U graničnim slučajevima uzimali smo u obzir i mjerenja u AMS). Kod 16 bolesnika (*) inaktivne skupine zadebljanje stijenke je bilo granično, a doplerski signal bez boje te spektralna frekvencijska analiza otežana. Preostalih 48 bolesnika odgovaralo je također inaktivnoj skupini. U aktivnoj skupini 16 ispitanika pripadalo je slabije aktivnoj, 40 umjereno aktivnoj te 18 ispitanika skupini s izrazitom aktivnosti.

Tablica 45. Distribucija frekvencija subjektivne procjene bojanja stijenke obojenim doplerom u skupini inaktivnih i aktivnih bolesnika

BOJA	Skupina bolesnika		Ukupno
	Inaktivna	Aktivna	
nema boje (0)	16	0	16
bez boje/slab signal (0-1)	28	1	29
slabiji signal (1)	17	5	22
slabiji do umjereni signal (1-2)	3	25	28
dobar signal (2)	0	31	31
dobar do izrazit signal (3)	0	12	12
Ukupno	64	74	138
$\chi^2 = 106,992; df = 5; p < 0,001$			

Distribucija frekvencija subjektivne procjene bojanja stijenke obojenim doplerom u dvije skupine bolesnika (inaktivni i aktivni) prikazana je u tablici 45. Subjektivna procjena bojanja stijenke izražena je ocjenom od 0 do 3, sukladno postupku opisanom u Materijalu i metodama. U inaktivnoj skupini bolesnika zabilježen je veći udio bez boje i slabijih signala (0,1), dok je u aktivnoj skupini veći udio sa slabijim do umjerenim signalom (1-2), dobrim (2) te izrazitim (3) signalom. Zabilježena razlika u distribuciji subjektivne procjene bojanja stijenke obojenim doplerom između dvije skupine bolesnika statistički je značajna ($\chi^2 = 106,992; df=5; p<0,001$).

Tablica 46. Distribucija dopler UZV u odnosu na ekstramuralno širenje bolesti u skupini inaktivnih i aktivnih bolesnika

DOPLER UZV	Skupine bolesnika		Ukupno
	Inaktivna	Aktivna	
bez ekstramuralnog širenja bolesti	59	52	111
konglomerat crijevnih vijuga sa slabom hiperemijom	4	1	5
ekstramuralno širenje bolesti (više znakova)	0	7	7
mezenterij s izrazitom hiperemijom	0	4	4
slobodni tekući sadržaj	0	3	3

apsces s hiperemijom	0	3	3
fistule	0	1	1
limfonodi	1	3	4
Ukupno	64	74	138
$\chi^2 = 20,6251, df = 7, p = 0,004$			

Distribucija dopler UZV nalaza u odnosu na ekstramuralno širenje bolesti u dvije skupine bolesnika (inaktivni i aktivni) prikazana je u tablici 46. Ovdje napominjemo da analiza ekstramuralnih promjena pomoću dopler UZV nije bila primarna svrha istraživanja. U inaktivnoj skupini bolesnika zabilježeno je ekstramuralno širenje bolesti u 5 ispitanika, dok je u aktivnoj skupini ekstramuralno širenje bolesti zabilježeno u 22 ispitanika. Zabilježena razlika u distribuciji nalaza dopler UZV o ekstramuralnom širenju bolesti između dvije skupine bolesnika statistički je značajna ($\chi^2 = 20,6251, df = 7, p = 0,004$).

5.4. USPOREDBA OSTALIH METODA PREMA NALAZIMA DOPLER UZV

Tablica 47. Distribucija frekvencija kliničko-laboratorijskih pokazatelja aktivnosti u skupini inaktivnih i aktivnih bolesnika

Kliničko-laboratorijski pokazatelji aktivnosti	Skupine bolesnika		Ukupno
	Inaktivna	Aktivna	
inaktivan	45	0	45
slabija aktivnost	2	27	29
umjerena aktivnost	0	30	30
izrazita aktivnost	0	9	9
Ukupno	47	66	113
$\chi^2 = 105,3350; df = 3; p < 0,0001$ <i>Fisherov egzaktni test: $p < 0,0001$</i>			

Distribucija frekvencija kliničko-laboratorijskih pokazatelja aktivnosti u dvije skupine bolesnika (inaktivni i aktivni) prikazana je u tablici 47. Nedostaju podaci za ukupno 25 ispitanika: 17 inaktivnih i 8 aktivnih. Postoji statistički značajna povezanost stanja bolesti (inaktivni i aktivni) s kliničko-laboratorijskim nalazima ($\chi^2 = 105,3350; df = 3; p < 0,0001$).

Tablica 48. Distribucija scintigrafije u skupini inaktivnih i aktivnih bolesnika

Scintigrafija	Skupine bolesnika		Ukupno
	Inaktivna	Aktivna	
inaktivan	10	1	11
slabija aktivnost	4	5	9
umjerena aktivnost	0	11	11
izrazita aktivnost	0	8	8
Ukupno	14	25	39
$\chi^2 = 25,3922; df = 3; p < 0,0001$			

Fisherov egkaktni test: $p < 0,0001$

Distribucija frekvencija nalaza scintigrafije u dvije skupine bolesnika (inaktivni i aktivni) prikazana je u tablici 48. Za 99 (50 inaktivnih i 49 aktivnih) od 138 ispitanika nema podataka. Postoji statistički značajna povezanost stanja bolesti (inaktivni i aktivni) sa scintigrafskim nalazima ($\chi^2 = 25,3922$; $df = 3$; $p < 0,0001$).

Tablica 49. Distribucija endoskopije u skupini inaktivnih i aktivnih bolesnika

Endoskopija	Skupine bolesnika		Ukupno
	Inaktivna	Aktivna	
inaktivan	19	3	22
slabije fokalne upalne promjene	10	7	17
umjerene upalne promjene	0	9	9
izražene upalne promjene	0	22	22
Ukupno	29	41	70
$\chi^2 = 42,3533$; $df = 3$; $p < 0,0001$			
<i>Fisherov egkaktni test: $p < 0,0001$</i>			

Distribucija frekvencija nalaza endoskopije u dvije skupine bolesnika (inaktivni i aktivni) prikazana je u tablici 49. Od ukupnog broja 138 ispitanika, kod 52 nema podataka, a kod 16 pregled je insuficijentan. U inaktivnoj skupini bolesnika zabilježen je veći udio urednih nalaza, te nalaza slabije fokalne upalne promjene, dok je u aktivnoj skupini zabilježen veći udio umjerenih i izraženijih upalnih promjena. Postoji statistički značajna povezanost stanja bolesti (inaktivni i aktivni) s endoskopijom ($\chi^2 = 42,3533$; $df = 3$; $p < 0,0001$).

Tablica 50. Distribucija nalaza konvencionalnih radioloških metoda u skupini inaktivnih i aktivnih bolesnika

RTG	Skupine bolesnika		Ukupno
	Inaktivna	Aktivna	
bez promjene, uredan nalaz	21	3	24
diskretne morfološke promjene	18	6	24
izražene morfološke promjene	13	38	51
morf. promjene s komplikacijama	5	18	23
Ukupno	57	65	122
$\chi^2 = 38,7447; df = 3; p < 0,0001$ <i>Fisherov egkaktni test: p < 0,0001</i>			

Distribucija frekvencija nalaza konvencionalnih radioloških metoda u dvije skupine bolesnika (inaktivni i aktivni) prikazana je u tablici 50. Nedostaju podaci za ukupno 16 ispitanika: 7 inaktivnih i 9 aktivnih. U inaktivnoj skupini bolesnika zabilježen je veći udio urednih nalaza, te nalaza diskretnih morfoloških promjena, dok je u aktivnoj skupini zabilježen veći udio izraženih morfoloških promjena kao i upalnih komplikacija. Postoji statistički značajna povezanost stanja bolesti (inaktivni i aktivni) s konvencionalnim radiološkim metodama ($\chi^2 = 38,7447; df = 3; p < 0,0001$).

Tablica 51. Distribucija nalaza kompjutorizirane tomografije (CT) u skupini inaktivnih i aktivnih bolesnika

CT	Skupine bolesnika		Ukupno
	Inaktivna	Aktivna	
bez promjene, uredan nalaz	9	3	12
diskretne morfološke promjene	2	3	5
izražene morfološke promjene	0	9	9
morf. promjene s komplikacijama	3	13	16
Ukupno	14	28	42
$\chi^2 = 15,5063; df = 3; p = 0,0014$ <i>Fisherov egkaktni test: p = 0,0009</i>			

Distribucija frekvencija nalaza CT u dvije skupine bolesnika (inaktivni i aktivni) prikazana je u tablici 51. Nedostaju podaci za ukupno 96 ispitanika: 50 inaktivnih i 46 aktivnih. Postoji statistički značajna povezanost stanja bolesti (inaktivni i aktivni) s CT ($\chi^2 = 15,5063$; $df = 3$; $p = 0,0014$).

5.5. DODATNI REZULTATI U TIJEKU STUDIJE

Tablica 52. Distribucija proširenosti bolesti u skupini inaktivnih i aktivnih bolesnika

Ekstenzija bolesti	Skupine bolesnika		Ukupno
	Inaktivna	Aktivna	
nema podataka	2	1	3
tanko crijevo	33	24	57
debelo crijevo	10	21	31
TC + DC	13	28	41
perianalna forma bolesti	6	(9)*	6
Ukupno	64	74	138

Distribucija proširenosti bolesti u dvije skupine bolesnika (inaktivni i aktivni) prikazana je u tablici 52. U inaktivnoj skupini bolesnika zabilježen je nešto veći udio ekstenzije bolesti u tankom crijevu, dok je u aktivnoj skupini zabilježen veći udio CB u debelom crijevu, te tankom i debelom crijevu zajedno. Blaga perianalna forma bolesti bez zahvaćenosti ostalog dijela crijeva opažena je u 6 bolesnika inaktivne skupine. U 9* bolesnika aktivne skupine perianalna bolest je bila samo jedan od simptoma CB (stoga su ti bolesnici pribrojani anatomskoj lokalizaciji aktivnijih segmenata crijeva).

Tablica 53. Distribucija histoloških nalaza u skupini inaktivnih i aktivnih bolesnika

Histologija	Skupine bolesnika		Ukupno
	Inaktivna	Aktivna	
nema podataka	4	3	7
pouzdana	42	61	103
nepotpuna	14	0	14
intermedijarni tip	1	6	7
ndefinirani fenotip	3	4	7
Ukupno	64	74	138

Distribucija histoloških nalaza u dvije skupine bolesnika (inaktivni i aktivni) prikazana je u tablici 53. U inaktivnoj skupini bolesnika zabilježen je veći udio nepotpunih histoloških nalaza, dok je u aktivnoj skupini zabilježen veći udio pouzdane histologije. Kod 14 ispitanika inaktivne skupine, patohistološki nalaz nije bio odlučujući u dijagnozi CB.

Tablica 54. Distribucija terapije u skupini inaktivnih i aktivnih bolesnika

Terapija	Skupine bolesnika		Ukupno
	Inaktivna	Aktivna	
nema podataka	6	13	19
redovita	28	23	51
neredovita	10	19	29
bez terapije	14	10	24
operativni zahvat	4	4	8
redovita s op. zahvatom	2	5	7
Ukupno	64	74	138

Distribucija terapije u dvije skupine bolesnika (inaktivni i aktivni) prikazana je u tablici 54. U istraživanju smo nastojali da sudjeluje što manji broj bolesnika s operativnim zahvatima, zbog redukcije arterijskog mezenterijskog protoka, koji može utjecati na mjerenja u AMS. U 15 navedenih bolesnika s operativnim zahvatima radilo se o manjim resekcijama crijevnih

segmenata ili drenaži apscesa. U obje skupine veliki je broj bolesnika koji neredovito uzima terapiju (29) ili bez terapije (24).

Tablica 55. Distribucija trajanja bolesti u skupini inaktivnih i aktivnih bolesnika

Trajanje bolesti	Skupine bolesnika		Ukupno
	Inaktivna	Aktivna	
nema podataka	2	2	4
novootkriveni	6	10	16
do 1 g.	6	9	15
1-5 g.	21	25	46
5-10 g.	14	12	26
više od 10 g.	15	9	24
novootkriveni dopler UZV	0	7*	7
Ukupno	64	74	138

Distribucija trajanja bolesti u dvije skupine bolesnika (inaktivni i aktivni) prikazana je u tablici 55. *Kod sedam ispitanika aktivne skupine dopler UZV je bila prva metoda pregleda koja je ukazala na postojanje bolesti.

Tablica 56. Distribucija spola u skupini inaktivnih i aktivnih bolesnika

Spol	Skupine bolesnika		Ukupno
	Inaktivna	Aktivna	
muškarci	34	38	72
žene	30	36	66
Ukupno	64	74	138
$\chi^2 = 0,043266, df = 1, p = 0,835$			

Distribucija spola u dvije skupine bolesnika (inaktivni i aktivni) prikazana je u tablici 56. Distribucija spola nije statistički značajno različita između dvije skupine bolesnika ($\chi^2 = 0,043266, df = 1, p = 0,835$). Podjednaka je zastupljenost oba spola, od kojih je 66 žena i 72 muškaraca, što je očekivano.

Tablica 57. Distribucija dobi u skupini inaktivnih i aktivnih bolesnika

Dob	Skupine bolesnika		Ukupno
	Inaktivna	Aktivna	
do 20 g.	7	24	31
21-40 g	35	33	68
41-60 g.	14	16	30
> 60 g.	8	1	9
Ukupno	64	74	138
χ^2 14,3097, $df = 3$, $p = 0,003$			

Distribucija dobi u dvije skupine bolesnika (inaktivni i aktivni) prikazana je u tablici 57.

U skupini aktivnih bolesnika zabilježen je veći udio mladih do 20 godina dok je u skupini inaktivnih bolesnika zabilježen veći udio starijih od 60 godina. Ostale dobne skupine podjednako su zastupljene u obje skupine bolesnika. Zabilježene razlike u distribuciji dobi između inaktivne i aktivne skupine bolesnika statistički su značajne (χ^2 14,3097, $df = 3$, $p = 0,003$).

6. RASPRAVA

6.1. Usporedba mjerenja doplerom u arteriji mezenterici superior

Prva skupina promatranih parametara u gornjoj mezenteričnoj arteriji (AMS) odnosi se na volumni protok (FVO u ml/min), prosječni protok (cm/sec) i površinu arterije (cm²). Ovdje treba još jedanput istaknuti da umnožak prosječnog protoka i površine arterije odgovara volumnom protoku (FVO). S aktivnom CB bilo je 64 ispitanika, a kod inaktivne CB 61 ispitanik. Kontrolnu skupinu činilo je 67 ispitanika. Volumni protok u kontrolnoj skupini je iznosio 452 ± 167 ml/min (prosjeak \pm SD); a raspon 220 - 907 ml/min. U skupini s inaktivnom CB, FVO je iznosio 441 ± 129 ml/min, a raspon 218 - 824 ml/min. U skupini s aktivnom CB, FVO je iznosio 572 ± 202 , a raspon 154 - 1130 ml/min. Prema rezultatima primijenjenih statističkih testova kontrolna i skupina s inaktivnom CB ne razlikuju se značajno u izmjerenim vrijednostima FVO u AMS, dok su vrijednosti FVO izmjerene u AMS kod aktivne skupine s CB statistički značajno više u odnosu i na kontrolnu i na skupinu ispitanika s inaktivnom CB (tablice 5-8, slika 16).

Prosječni protok u cm/sec kod kontrolne skupine ispitanika je 36 ± 13 cm/s (srednja vrijednost \pm SD), s rasponom od 15 - 76 cm/s. Kod skupine s inaktivnom CB prosječni protok je 35 ± 11 cm/s, s rasponom od 17 - 60 cm/s. U skupini s aktivnom CB prosječni protok je 40 ± 13 cm/s, s rasponom od 15 - 80 cm/s (tablica 9, slika 17). Za analizu razlika distribucija prosječnog protoka u AMS primijenjene su i parametrijska jednosmjerna analiza varijance (tablice 10 i 11) i neparametrijska Kruskal-Wallis analiza varijance (tablica 12). Parametrijska analiza pokazala je da između tri ispitivane skupine nema statistički značajne razlike u vrijednostima prosječnog protoka mjenog u AMS. Neparametrijski Kruskal-Wallis test pokazao je da među ispitivanim skupinama postoji statistički značajna razlika u vrijednostima prosječnog protoka mjenog u AMS. Prema rezultatima primijenjenog post-hoc testa međusobno se statistički razlikuju samo skupine s inaktivnom CB i aktivnom CB. Ova dualnost ukazuje da je prosječni protok slabiji pokazatelj aktivnosti u odnosu na volumni protok kada se promatra izolirano, što je opaženo i u radu Byrnea²²¹.

Površina AMS na mjestu uzimanja uzoraka u kontrolnoj i skupini s inaktivnom CB iznosi 0.21 ± 0.05 cm². Raspon u kontrolnoj skupini kreće se od 0.10 - 0.41 cm² dok je kod skupine s inaktivnom CB 0.13 - 0.39 cm². U skupini s aktivnom CB površina iznosi 0.24 ± 0.05 cm²; a raspon od 0.15 - 0.39 cm². Prema rezultatima primijenjenih statističkih

testova kontrolna i skupina s inaktivnom CB ne razlikuju se statistički značajno u izmjerenim vrijednostima površine u AMS, dok su vrijednosti površine mjerene u AMS kod skupine s aktivnom CB statistički značajno više u odnosu na kontrolnu i na skupinu s inaktivnom CB (tablice 13-16, slika 18).

U početnoj fazi studije kod određivanja volumnog protoka opazili smo povišene vrijednosti FVO i EDV u 10 ispitanika. Od toga 5 osoba nisu bile natašte, te se pokazao promijenjeni postprandijalni izgled arterijskog spektra. Izgled spektralne krivulje AMS postprandijalno mijenja se s jačom komponentom dijastoličkog protoka (EDV 0.24 - 0.36 m/sec) i jasno većim FVO (750 - 1300 ml/min) u odnosu na osobe iz kontrolne skupine koji su natašte. No uočene su i izrazito visoke vrijednosti FVO kod 3 bolesnika s arterijskom hipertenzijom i 2 bolesnika s renalnom insuficijencijom. Vrijednosti FVO kretale su se od 750 - 1200 ml/min, a EDV 0.28 - 0.31 m/sec. Kod bolesnika s arterijskom hipertenzijom mogući uzrok je veći kardijalni "output", no nerazjašnjen je mehanizam povećanja FVO kod dva bolesnika na dijalizi i kroničnom renalnom insuficijencijom. Zbog problema definiranja kontrolne skupine smatrali smo da gore navedene podskupine (osobe koje nisu natašte, bolesnici s artrijskom hipertenzijom, dijalizirani bolesnici) nisu reprezentativne za određivanje protoka u AMS, te nisu uključene u studiju. Stoga su kontrolnu skupinu ispitanika činile samo osobe bez poznatih zdravstvenih tegoba. Izmjerene vrijednosti FVO kod 67 ispitanika kontrolne skupine od 452 ± 167 ml/min, ukazuju na pravilan odabir ispitanika. Sličan rezultat je naveden u studiji Nakamure i suradnika²²², gdje FVO kontrolne skupine u AMS iznosi 478 ± 166 ml/min.

U radu Erdena i sur.²⁰³ kod 22 bolesnika s CB, kod kojih je zabilježena ileocekalna upala, određivani su i doplerski parametri u AMS, te uspoređeni s 22 zdrava ispitanika kontrolne skupine. FVO kontrolne skupine Erdena²⁰³ je viši i iznosi 643 ± 191 ml/min, nasuprot našim rezultatima kod kontrolne skupine od 452 ± 167 ml/min. Isti autori iznose visoke vrijednosti FVO od 1128 ± 430 ml/min kod CB s ileocekalnom upalom. Izmjerene vrijednosti FVO, po svemu kod skupine s aktivnom CB, smatramo ipak previsokima.

Maconi i sur.^{223,224} u dva rada razmatraju procjenu splanhničke cirkulacije kod upalnih bolesti crijeva. U prvome radu²²³ autori više pažnje posvećuju mjerenjima volumnog protoka u portalnoj veni (VP) i gornjoj mezenteričnoj veni (VMS), dok u AMS mjere samo RI. Istraživanje je uključivalo 31 ispitanika, od kojih 3 bolesnika s iritabilnim sindromom, 17 bolesnika s CB i 11 bolesnika s ulceroznim kolitisom, te 4 ispitanika kontrolne skupine. Izmjerene vrijednosti volumnog protoka u VMS i VP autori smatraju dovoljnim za razlikovanje aktivnog i inaktivnog ulceroznog kolitisa, ali ne aktivnog i inaktivnog oblika CB,

što nije pojašnjeno. Radi malog broja ispitanika i pogrešno odabranih metoda mjerenja, studija je važna tek kao uvod u drugi rad istih autora. U nastavku Maconi i suradnici²²⁴, s 40 ispitanika u kontrolnoj skupini i 54 bolesnika s CB određuju doplerske parametre u AMS. Kod bolesnika s CB, koje ne dijele po aktivnosti bolesti, FVO iznosi 889 ± 354 ml/min, prosječni protok je 46.5 ± 11 cm/sec, a prosječni promjer arterije od 6.5 ± 0.9 mm. U kontrolnoj skupini FVO je 534 ± 139 ml/min, prosječni protok 35.3 ± 6.4 cm/sec, a prosječni promjer arterije od 5.7 ± 0.8 mm. Uspoređujući rezultate Maconia²²⁴ s našim rezultatima, opažaju se kod Maconia nešto više vrijednosti FVO u skupini s CB, te diskretno više vrijednosti kod kontrolne skupine. Također su izmjerili nešto viši prosječni protok u AMS kod CB, dok je mjereni prosječni protok u AMS kod kontrolne skupine isti kao i u našem radu. Promjer AMS kod CB širi je u odnosu na kontrolnu skupinu u radu Maconia, što se može usporediti s razlikom u površini žile između aktivne te inaktivne i kontrolne skupine u našem radu. Usporedbom rezultata, bitno je naglasiti da Maconi promatra bolesnike s CB bez podjele s obzirom na aktivnost, dok je kod nas izvršena podjela na bolesnike s inaktivnom i aktivnom CB.

Maconi²²⁴ opaža opadanje protoka u AMS nakon kirurške resekcije crijeva. U našem radu također je opažen pad FVO kod šest bolesnika s CB, kod kojih je učinjena desnostrana hemikolektomija. Ovo je očekivano obzirom na redukciju mezenterijske cirkulacije, te smanjenje duljine bolešću zahvaćenog crijeva. Izmjerene vrijednosti FVO kod operiranih bolesnika kretale su se od 330 - 530 ml/min, stoga smo ove bolesnike isključili iz studije. Iz našeg istraživanja nismo isključili bolesnike u kojih su učinjene kraće resekcije crijeva, te drenaže apscesa. Kod dva bolesnika s aktivnom CB u našem radu, praćen je i učinak terapije u periodu od mjesec dana. Opažen je pad FVO za 100 - 150 ml/min ali bez promjene RI u AMS koji je i prije kao i poslije terapije ostao jednak. Suglasni smo s Maconijem, da su potrebne veće prospektivne studije procjene doplerom učinka terapije. Uz navedene parametre u AMS Maconi istražuje i brojne druge parametre vezane uz bolesnike s CB (pomoću statističke metode multiple regresione analize), kao što su CDAI, CRP, venski protok u VP, trajanje bolesti i anatomska lokalizacija, broj kliničkih relapsa, pušenje, terapija bolesti, maksimalna debljina stijenke, te neke manje važnije parametre. Maconi i sur.²²⁴ iznose zaključke, koji polaze od pretpostavke da hiperdinamička mezenterična cirkulacija postoji kod CB, ali da nije rezultat biokemijske aktivnosti bolesti, već je ovisna o lokalizaciji i proširenosti bolesti, što je razumljivo ako je lokalizacija bolesti u irigacionom području AMS, ali i debljinom stijenke što nije sasvim jasno. Naime, samo debljina crijevnog stijenke je slabi

indikator aktivnosti bolesti budući da stijenka crijeva može biti zadebljana kod fibroze, a ne nužno kod aktivne upale.

Hare i sur.²²⁵ u istraživanju kod 48 ispitanika, od kojih je 24 s CB mjere razne doplerske parametre u AMS. Tako navode značajno veće vrijednosti FVO, EDV, te površinu AMS, kod skupine bolesnika s CB u odnosu na kontrolnu skupinu. U studiji je dobra korelacija između promatranih parametara i CDAI, ali ne i s CRP-om. Također iznose zanimljivo razmišljanje po kojemu bi granica između normalnih i povišenih vrijednosti volumnog protoka u AMS iznosila 500 ml/min. I naša mjerenja mogu govoriti u prilog toj tvrdnji uz napomenu da su naše prosječne vrijednosti za aktivnu skupinu CB iznad 500 ml/min (572 ml/min), a u kontrolnoj i inaktivnoj skupini s CB prosječne vrijednosti su ispod 500 ml/min (452 i 441 ml/min).

Byrne i sur.²²¹ u prospektivnoj studiji evaluiraju protok kroz AMS pomoću dopler parametara kod 19 bolesnika s aktivnom CB, 17 s inaktivnom CB i 17 zdravih ispitanika. Parametri su komparirani s CDAI. Prema rezultatima primijenjenih post-hoc statističkih testova samo tri parametra su značajno različita između bolesnika s aktivnom i inaktivnom CB. Radi se o EDV, FVO i prosječnom protoku koji dobro koreliraju s CDAI. Ipak od tri parametra postoje kod dva, EDV i prosječni protok, veći stupanj preklapanja, a kod FVO manji stupanj preklapanja izmjerenih vrijednosti što ovaj parametar čini vrednijim u procjeni aktivnosti bolesti. Autori smatraju da, iako postoji razlika između promatranih dopler parametara, ipak procjena aktivnosti Crohnove bolesti samo na osnovu doplerskih mjerenja u AMS nije pogodna za rutinsku kliničku praksu²²¹.

U tri rada J. van Oostayena i sur.²²⁶⁻²²⁸ izmjerene vrijednosti volumnog protoka u AMS kod aktivnog oblika CB su: 738 ± 411 u 10 bolesnika, 826 ± 407 u 12 bolesnika, te čak 1588 ± 576 ml/min kod 10 bolesnika. Vrijednosti skupine s inaktivnom CB su: 288 ± 113 u 10 bolesnika, 323 ± 103 u 15 bolesnika, te 364 ± 101 ml/min kod 9 bolesnika. Vrijednosti kontrolne skupine su: 417 ± 147 u 10 bolesnika i 300 ± 91 ml/min kod 12 bolesnika. Usporedbom rezultata mjerenja volumnog protoka u AMS van Oostayena, s manjim brojem bolesnika od našeg rada, uočavaju se više vrijednosti FVO kod aktivne CB od naših i s većom standardnom devijacijom. Izmjerene prosječne vrijednosti od 1558 ml/min (van Oostayen)²²⁶ te 1128 ml/min (Erden)²⁰³ su po našem mišljenju izrazito visoke, te je moguće da se radi o pogrešci kod izvođenja mjerenja. Mogući uzrok ovako visokog FVO je mjesto mjerenja sasvim blizu polazišta AMS, gdje je promjer arterije najveći, a što utječe na vrijednost FVO. Napominjemo da je najviši izmjereni protok u našoj studiji 1130 ml/min kod aktivne CB. Vrijednosti FVO kod inaktivne CB te kontrolne skupine, u naših ispitanika su blago više nego

kod van Oostayena. U našem radu te navedenim radovima van Oostayena²²⁶⁻²²⁸, ne mogu se razgraničiti inaktivna i kontrolna skupina ispitanika pomoću volumnog protoka, već samo skupina s aktivnom CB. Potrebno je istaknuti da van Oostayen²²⁷ naglašava područje tzv. "sive zone" FVO u AMS između 450 i 600 ml/min, gdje je moguće preklapanje kontrolne skupine s inaktivnim oblikom CB ali i slabo aktivnim oblikom CB, a što je pokazala i naša studija. Ako upotrijebimo odstupanje od jedne SD od prosječne vrijednosti, a što obuhvaća 2/3 ispitanika po skupini u našem radu, vrijednosti FVO kod aktivne skupine se kreću od 370 - 770 ml/min, inaktivne 312 - 570 ml/min te kontrolne 285 - 619 ml/min; a što upućuje na moguće preklapanje između tri promatrane skupine.

Neke studije bazirale su svoja istraživanja na razlikama pre i postprandijalnog izgleda spektra u AMS također mjerenjem FVO kao i RI, naglašavajući razliku kod zdrave populacije i kod bolesnika s CB. Takve pretrage su dugotrajnije i kompliciranije od pretraga baziranih na preprandijalnim mjerenjima u AMS, koje su jednostavnije i tehnički manje zahtjevne. Britton i sur.²¹⁷ mjere razliku u volumnom protoku prije i poslije obroka s mjerenjima u trajanju oko 60 minuta. Giovagnorio i sur.²⁰⁵ kod 15 bolesnika s aktivnom i 15 bolesnika s inaktivnom formom CB, mjere matematičku razliku vrijednosti RI prije obroka i 15 minuta postprandijalno. Pritom definiraju novi parametar – rezistivnu diferencu (RD), koja je reducirana kod skupine s aktivnom CB, ali ne i kod onih s inaktivnom CB. Ludwig¹⁹⁹ istražuje razliku izmjerenu pulsatilnim indeksom (PI) pre i postprandijalno, te navodi razliku između skupine od 12 bolesnika s relapsom bolesti od 9 bolesnika u remisiji. Najnovija istraživanja Marshalla i sur.²²⁹ ukazuju na mogućnost funkcionalnog mjerenja splahnhičkog tranzitnog vremena power doplerom, pre i postprandijalno u AMS, upotrebom Levovist kontrastnog sredstva.

Drugi dio doplerskih parametara izmjerenih u AMS, u našem istraživanju, odnosi se na izmjerene brzine u arteriji: PSV i EDV, te indeks otpora - RI. Broj ispitanika u kontrolnoj skupini je iznosio 67, inaktivnoj CB 60, te aktivnoj CB 63 ispitanika.

Dauzat i Lafortune²³⁰ iznose najviše izmjerene vrijednosti u AMS, kod zdravih ispitanika, PSV do 3 m/sec i EDV do 0.45 m/sec kao gornju granicu. Brkljačić²³¹ navodi vrijednosti PSV kod zdravih ispitanika od 0.80 do 1 m/sec. Kao gornje vrijednosti PSV navodi različite autore koji navode gornju granicu do 2.75 m/sec odnosno 2.3 m/sec²³¹. Izmjerene vrijednosti kontrolne skupine u našoj studiji se kreću u navedenim iznosima gdje prosječni PSV iznosi 1.48 ± 0.48 m/sec, a EDV 0.20 ± 0.06 m/sec. Zanimljivo je primijetiti da je najviši izmjereni PSV u našoj kontrolnoj skupini, bez kliničkih simptoma, izmjeren kod izrazito krupnog muškarca, čiji PSV je iznosio gotovo 3 m/sec. PSV i EDV naše kontrolne

skupine su gotovo identični s kontrolnom skupinom od 22 ispitanika u radu Erdena²⁰³, gdje prosječni PSV mjeri 1.44 ± 0.26 m/sec, a EDV 0.20 ± 0.05 m/sec. Kod CB od 22 ispitanika, koje autor ne dijeli po aktivnosti, vrijednosti PSV i EDV su nešto više (1.87 ± 0.44 m/sec i 0.31 ± 0.18 m/sec)²⁰³. Izrazito visoke vrijednosti PSV i EDV navodi van Oostayen²²⁶⁻²²⁸ kod 10 ispitanika aktivne faze od 2.44 ± 0.57 m/sec i 0.55 ± 0.27 m/sec. Inaktivna skupina kod istog broja ispitanika ima nešto niže vrijednosti od naših, i to PSV i EDV od 1.34 ± 0.34 m/sec i 0.19 ± 0.05 m/sec. Vrijednosti kontrolne skupine su vrlo slične našima i iznose za PSV i EDV 1.42 ± 0.39 m/sec i 0.18 ± 0.06 m/sec²²⁶⁻²²⁸.

U našem istraživanju zabilježene su prosječno niže vrijednosti PSV u kontrolnoj skupini u odnosu na ostale dvije skupine (aktivnu i inaktivnu CB), no razlike u izmjerenim vrijednostima PSV u AMS među ispitivanim skupinama nisu statistički značajne (tablice 17-20, slika 19). Ovo je za očekivati jer PSV ne može biti parametar razlikovanja među promatranim skupinama, a ne navodi se kod ostalih istraživača kao diskriminirajući parametar. Kontrolna skupina (0.20 ± 0.06 m/sec) i skupina s inaktivnom CB (0.22 ± 0.06 m/sec) ne razlikuju se statistički značajno u izmjerenim vrijednostima EDV u AMS. Vrijednosti EDV od 0.25 ± 0.07 m/sec izmjerene u skupini s aktivnom CB, statistički su značajno više u odnosu na kontrolnu i na inaktivnu skupinu ispitanika (tablice 21-24, slika 20). U radovima Byrnea i sur.²²¹ EDV se uzima kao potencijalni diskriminirajući parametar, iako autori navode stanoviti stupanj preklapanja vrijednosti kod tri promatrane skupine. Hare i sur.²²⁵ uz FVO ističu i EDV koji je značajno viši kod bolesnika s CB u odnosu na kontrolnu skupinu.

Jedan od prvih parametara koji se nametnuo u procjeni aktivnosti CB doplerskim mjerenjima u AMS i prije mjerenja volumnog protoka, bilo je određivanje indeksa otpora (RI). Obzirom na niski dijastolički protok preprandijalno, indeks otpora u AMS je relativno visok i u zdravoj populaciji se kreće od 0.80 do 0.90. Prvi zaključci istraživača upućivali su na niže vrijednosti RI kod aktivne forme CB, nešto više kod inaktivne CB, a još više kod kontrolne skupine¹⁵³. No ta su se razmišljanja samo dijelom pokazala točnim.

Tako Bolondi i sur.²⁰⁴, u studiji od 45 zdravih ispitanika te 22 oboljelih od CB navode da je RI u AMS značajno niži u aktivnoj skupini, u odnosu na kontrolnu skupinu. No ne pronalaze statistički bitne razlike između RI kod aktivne i inaktivne skupine bolesnika s CB. Izmjerene vrijednosti RI kod aktivne CB su 0.846 ± 0.049 , kod inaktivne CB 0.872 ± 0.029 i kontrolne skupine 0.908 ± 0.026 . Bolondi²⁰⁴ navodi povišenje RI od 0.830 na 0.874 kod 7 bolesnika (4 CB i 3 UK) koji su pregledani doplerom u razmaku od 7 do 25 dana kao dokaz uspješnosti medikamentozne terapije. J van Oostayen i sur.²²⁶ kod 10 ispitanika u svakoj

skupini, navode RI 0.77 ± 0.11 za aktivnu CB, 0.85 ± 0.04 za inaktivnu CB te 0.87 ± 0.05 za kontrolnu skupinu. Maconi i sur.²²⁴ nalaze prosječni RI 0.82 ± 0.05 kod 54 bolesnika s CB, a RI kontrolne skupine 0.85 ± 0.02 na uzorku od 40 zdravih osoba. Nasuprot njima Hare²²⁵ i Byrne²²¹ ne nalaze RI kao bitan parametar u razlikovanju tri promatrane skupine. Taourel i suradnici²¹⁶ navode kod 15 zdravih osoba RI 0.85 ± 0.04 . Identične vrijednosti navodi Erden²⁰¹ gdje RI kod zdravih ispitanika također iznosi 0.85 ± 0.04 . Dosta niže prosječne vrijednosti RI 0.80 ± 0.04 kod 10 zdravih osoba navodi Giovagnorio²⁰⁵. Nasuprot njemu, a poput Bolondia²⁰⁴, Dauzat i Lafortune²³⁰ navode RI zdravih ispitanika 0.90.

Usporedbom s gore navedenim vrijednostima, naš rad na većem broju ispitanika, evaluira vrijednost RI kao kvantitativnog diskriminirajućeg dopler parametra. Vrijednosti RI za kontrolnu skupinu iznose 0.854 ± 0.033 s rasponom od 0.797 do 0.910. U inaktivnoj skupini s CB vrijednosti RI iznose 0.855 ± 0.027 s rasponom od 0.792 do 0.910. U aktivnoj skupini s CB vrijednosti RI iznose 0.838 ± 0.027 s rasponom od 0.743 do 0.885. Vrijednosti RI izmjerene u AMS u skupini s aktivnom CB statistički su značajno niže u odnosu na kontrolnu i na inaktivnu skupinu ispitanika (tablice 25-28, slika 21).

Podudarnosti su u kontrolnoj skupini gdje vrijednost od 0.854 ± 0.033 u našem radu je identična vrijednosti RI od 0.85 kontrolne skupine u radovima Taourela²¹⁶, Erdena²⁰¹ te Maconia²²⁴. Krajnje vrijednosti kod zdravih ispitanika koje navodi Giovagnorio²⁰⁵ od RI 0.80 te nasuprot njemu, Bolondi²⁰⁴, Dauzat i Lafortune²³⁰ od RI 0.90, moguće su uvjetovane pogreškama kod mjerenja RI. Maconi i sur.²²⁴ navode RI 0.82 ± 0.05 kod 54 bolesnika s CB, međutim ne dijele ih po aktivnosti. J van Oostayen i sur.²²⁶ navode izrazito niske vrijednosti RI: 0.77 ± 0.11 za skupinu s aktivnom CB od 10 ispitanika. Pogreška može biti uvjetovana uzimanjem uzorka ili mjerenjem postprandijalnog spektra. Vrijednosti RI od 0.85 ± 0.04 za inaktivnu skupinu u ovom radu se podudaraju s našima. Vrijednosti od 0.87 ± 0.05 za kontrolnu skupinu nešto su više, od naših vrijednosti i gore navedenih autora. Izmjerene vrijednosti RI kod aktivne CB od 0.846 ± 0.049 u radu Bolondia²⁰⁴ su tek nešto više od vrijednosti koje smo dobili kod bolesnika s aktivnom CB od 0.838 ± 0.027 . No vrijednosti RI kod inaktivne CB 0.872 ± 0.029 i kontrolne skupine 0.908 ± 0.026 , u radu Bolondia²⁰⁴ smatramo previsokima. Iz rezultata Bolondia i sur.²⁰⁴ uočljivo je da postoji razlika između aktivne i kontrolne skupine, no nije jasno zbog čega ne postoji signifikantna razlika između aktivne i inaktivne skupine (viša odstupanja od prosjeka u aktivnoj skupini?). Također je mali broj od 4 bolesnika u radu Bolondia²⁰⁴ za procjenu promjene RI kao indikatora uspješnosti medikamentozne terapije u praćenju bolesnika oboljelih od CB.

U našem radu, mjerenja u arteriji mezenterici superior (AMS) obuhvaćala su šest parametara, a za tri parametra uočene su statistički značajne razlike. Uočene razlike odnosile su se na mjerenja volumnog protoka (FVO), enddiastoličke brzine (EDV) i indeksa otpora (RI) (tablica 58).

Tablica 58. Srednje vrijednosti FVO, EDV i RI u AMS za tri skupine ispitanika.

SKUPINA	FVO ml/min	EDV m/sec	RI
Kontrolna	452 ± 167	0.20 ± 0.06	0.854 ± 0.033
Inaktivna CB	441 ± 129	0.22 ± 0.06	0.855 ± 0.027
Aktivna CB	572 ± 202	0.25 ± 0.07	0.838 ± 0.027

Naša studija je na većem broju ispitanika ukazala na niži RI i viši EDV u aktivnoj skupini u odnosu na kontrolnu i inaktivnu skupinu (koje su imale gotovo identičan RI). Mišljenja smo da samo određivanje RI i EDV u AMS nije dovoljno u razlikovanju sve tri promatrane skupine ispitanika. U našem radu dokazali smo da postoji i hiperemični obrazac protoka u AMS kod aktivne CB u obliku povećanog FVO. No otvoreno je pitanje primjene FVO u svakodnevnoj praksi zbog veće mogućnosti pogreške kod mjerenja. RI je neusporedivo lakše i točnije izmjeriti s manjom mogućnošću pogreške nego kod FVO; ipak razlike u RI među promatranim skupinama su male. Stoga se slažemo s najnovijim zaključcima Byrnea i sur.²²¹ koji smatraju da iako postoji razlika kod tri doplerska parametra, ipak procjena aktivnosti Crohnove bolesti samo na osnovu doplerskih mjerenje u AMS nije pogodna za rutinsku kliničku praksu. Bitno je zaključiti da i najsenzitivniji doplerski parametri u AMS (FVO i RI) ne razlikuju bolesnike s inaktivnom CB od kontrolne skupine, a što je moguće mjerenjima u stijenci crijevne vijuge. Također mjerenjima samo u AMS, kod moguće zahvaćenosti lijevog hemikolona CB, aktivnost ostaje nezabilježena. Osim mjerenja u AMS smatramo da je za procjenu aktivnosti kod CB, izuzetno važna i obrada doplerom zadebljane crijevne vijuge (> 3mm) ili više njih lokalno. Detaljna analiza crijevne stijenke moguća je samo pomoću visokorezolutne sonde viših raspona frekvencije, tehnikom dozirane kompresije. Najčešće mjesto mjerenja je ileocekalno neposredno iznad ilijakalnih krvnih žila, no kod Crohn kolitisa i u lijevom hemiabdomenu.

6.2. Usporedba mjerenja ultrazvukom debljine stijenke crijeva

U radu Worliceka i sur.¹⁴⁴, u prospektivnoj studiji koja je obuhvaćala 118 bolesnika s CB, 51 bolesnika s UK, te 72 zdrava ispitanika, istraživana je korisnost B-mod UZV u detekciji upalnih bolesti crijeva, s osobitim osvrtom na debljinu stijenke crijeva. Pri tom autori postavljaju granicu zadebljanja stijenke od 4 mm. U kontrolnoj skupini od 72 ispitanika (< 4 mm), samo kod dva ispitanika pronađeno je zadebljanje stijenke, što je protumačeno spazmom odnosno peristaltičkom kontrakcijom. Kod ostalih 70 ispitanika kontrolne skupine debljina stijenke se kreće od 2 - 3 mm. Srednja vrijednost zadebljanja stijenke kod CB je 8 mm, a kod UK 4 mm. UZV prikaz stijenke je homogeno hipoehogen, tek ponekad inhomogen i sličan je kod obje bolesti. U pojedinim slučajevima održana je bila stratifikacija od 3 sloja. Također je tipično suženje lumena, reducirana i odsutna peristaltika, relativni rigiditet stijenke i gubitak haustri. U radu je potvrđeno da nema korelacije između debljine stijenke i CDAI indeksa. Worlicek¹⁴⁴ iznosi da je zadebljanje kod CB dvostruko naspram UK, što nije potvrđeno u radu Lima²³². Lim i sur.²³² navode zadebljanje stijenke od 9 - 10 mm kod CB (8 bolesnika), a 7 - 10 mm kod UK (11 bolesnika), iako i oni uzimaju granicu zadebljanja od 4 mm. Također navode da nije moguće korelirati stupanj zadebljanja stijenke s težinom i aktivnosti bolesti. Khaw i sur.²³³ navode dubioznu teoriju za ultrazvučno razlikovanje CB i UK. Kod CB na poprečnom presjeku postoji hiperehogeni lumen i hipoehogena stijenka, dok kod UK ta distinkcija je slabije izražena, a i manje je zadebljanje stijenke. Bozkurt i sur.²³⁴ u radu kojim istražuju ulogu B-mod ultrazvuka kao primarne dijagnostičke metode kod bolesnika s IBD i nadalje navode 4 mm kao graničnu debljinu stijenke. Nestratificirano i disproporcionalno zadebljanje stijenke je izraženije kod CB nego UK, no autori navode da UZV diferencijacija između dva entiteta na temelju promjena u stijenci nije moguća. Ekstramuralne promjene u smislu mezenteritisa, apscesa, fistula i uvećanih limfnih čvorova govore u prilog CB. Debljina stijenke u njihovom radu je kod CB 6 - 12 mm, a kod UK 6 - 9 mm. Korektna dijagnoza ultrazvučno je dijagnosticirana u 74% bolesnika s IBD. Kod 7 bolesnika s CB, UZV nalaz je bio lažno negativan, a promjene su se sastojale od aftoidnih i plitkih erozija sluznice kolona. Autori preporučaju B-mod UZV kao potencijalnu dijagnostičku metodu kod bolesnika s visokom aktivnošću ili kad bolesnici odbijaju endoskopski pregled.

Teefey i sur.²³⁵ navode graničnu debljinu stijenke od 3 mm, što je i današnji UZV standard razlikovanja patološkog zadebljanja od normalne stijenke. Kod 21 bolesnika s IBD debljina stijenke se kreće u rasponu od 6 do 25 mm. U radu Siegela i sur.¹⁵⁹ kod 16 pedijatrijskih bolesnika s CB debljina stijenke je bila 7.8 ± 2.7 mm. Granična debljina stijenke

je također bila 3 mm. Razlika u stratifikaciji stijenke između različitih entiteta (upalne bolesti i vaskulitisa) kao i unutar skupine s IBD nije pronađena, što umanjuje važnost znaka održane odnosno brisane slojevite stratifikacije stijenke. Erdozian i sur.²³⁶ evaluirali su debljinu stijenke kod 24 bolesnika s aktivnom CB (CDAI > 150). Pronašli su signifikantnu korelaciju između debljine stijenke i CDAI - što je više zadebljanje stijenke, viša je vrijednost CDAI. Debljina stijenke veća od 4 mm je pronađena kod bolesnika s aktivnom CB, a više od 6 mm suspektno je na prisustvo stenoze. Kod 10 bolesnika, koji su praćeni u duljem periodu za vrijeme terapije, došlo je do normalizacije debljine stijenke, kao i ponovnog zadebljanja u periodu egzacerbacije bolesti.

Haber i sur.²³⁷ kod 23 pedijatrijska bolesnika (prosjeak 13.5 g.) s CB, pomoću visokorezolutnog UZV određuju debljinu stijenke u četiri segmenta: ileum, uzlazni, poprečni i silazni kolon. Kod zdravih ispitanika debljina stijenke se nije kretala iznad 1.5 mm u ileumu te 2 mm u kolonu, što su autori postavili kao graničnu vrijednost. Prosječna debljina stijenke za bolesnike s CB, u ileumu bila je 2.7 ± 1.4 mm (raspon 0.8 - 5 mm), a u kolonu 3.7 ± 2.5 mm (raspon 1.5 – 8.2 mm). Po autorima ultrazvučni kriterij za razlikovanje blage od izrazite aktivnosti je debljina stijenke od 4.5 mm. Pri tom senzitivnost UZV za otkrivanje umjerene i teške aktivnosti je iznad 80%, no kod blage aktivnosti senzitivnost opada na 23%. Pomoću PCDAI bolesnici su podijeljeni u tri grupe: bez aktivnosti, s blagom upalom, te umjerenom i teškom aktivnošću. Korelirani su nalazi PCDAI i izmjerene debljine stijenke, te je pronađena pozitivna korelacija, odnosno s porastom PCDAI zamijećena je i veća debljina stijenke. Autori smatraju da je debljina stijenke pokazatelj koji može govoriti o aktivnosti CB, iako zamjećuju i debljine stijenke iznad 4.5 mm (u radu citirana granična vrijednost) kod koje su upalne promijene blage s niskim PCDAI. Stoga preporučaju UZV u pedijatrijskoj populaciji kod praćenja i detekcije CB²³⁷.

U našem radu kod 66 ispitanika s aktivnom CB zabilježene su statistički značajno više vrijednosti prosječne debljine crijevne stijenke, nego kod 51 bolesnika s inaktivnom CB (tablice 41-43, slika 28). Prosječna debljina stijenke kod aktivne CB iznosi 5.2 ± 1.8 mm, a kod inaktivne CB 3.7 ± 1.7 mm. Maksimalna izmjerena vrijednost kod inaktivne CB je iznosila 8.5 mm, a kod aktivne CB 15 mm. Iako mjerenje prosječne debljine stijenke, te izgled stratifikacije stijenke nije bio primarni interes u studiji, obrada rezultata je pokazala manju prosječnu debljinu stijenke u inaktivnoj CB u odnosu na aktivnu CB. Usporedba rezultata navedenih radova s našim rezultatima do kojih smo došli tijekom istraživanja ukazuje na slijedeće zaključke:

Debljina stijenke u radovima Worlicecka¹⁴⁴, Lima²³² i Bozkurta²³⁴ je precijenjena (veća od 8, 9-10, te 6-12 mm), a granična debljina stijenke je također previsoka (4 mm). Razlog tome vjerojatno leži u činjenici, da su sonde nešto nižih frekvencija u odnosu na današnje visokorezolutne sonde. Teefey²³⁵ i Siegel¹⁵⁹ navode graničnu debljinu stijenke od 3 mm, što smatramo objektivnim kriterijem. Rasponi debljine stijenke kod Teefeya²³⁵ su po našem mišljenju previsoki (6 - 25 mm) iako se ne radi isključivo o bolesnicima s CB. Siegel¹⁵⁹ navodi nešto nižu prosječnu debljinu stijenke kod pedijatrijske populacije od 7.8 ± 2.7 mm. U radu Habera²³⁷ granična debljina stijenke od 1.5 mm u tankom crijevu te 2 mm u kolonu je strog kriterij, no i u našem radu opazili smo da se oko 90% ispitanika u kontrolnoj skupini kreće do navedene debljine. Prosječna debljina stijenke za bolesnike s CB u radu Habera²³⁷, u ileumu iznosi 2.7 ± 1.4 mm, a kolonu 3.7 ± 2.5 mm. Niža prosječna vrijednost u odnosu na gore navedene radove, uvjetovana je tehnikom visokorezolutnog ultrazvuka i činjenicom da se radi o pedijatrijskoj populaciji s CB. U našem radu je također korištena visokorezolutna ultrazvučna tehnika s multifrekventnom sondom raspona frekvencija 6-9 Mhz. To je važno naglasiti, jer pomoću takve rezolucije mogu se uočiti fini detalji u stijenci i pravilno izmjeriti točna debljina stijenke. Mjerenje debljine stijenke se može obavljati, bez oralnog ili rektalnog davanja kontrastnog sredstva, s prikazom u živoj slici. To je po našem mišljenju prednost u procjeni debljine stijenke mjerene visokorezolutnim dopler UZV nad CT-om, jer spazam kod inflamacije te nedovoljna distenzija na CT-u, mogu dovesti do krive procjene debljine stijenke^{143,238}. U našem radu zabilježene su statistički značajno više vrijednosti prosječne debljine crijevne stijenke kod aktivne CB nego u skupini inaktivne CB. Ovaj podatak ide u prilog činjenici da je kod aktivne upale izraženije zadebljanje stijenke, uslijed edema i submukozne celularne upalne infiltracije. Samo procjena zadebljanja stijenke ne može biti kriterij upalne aktivnosti CB, a što opisuje Haber²³⁷, jer stijenka može biti izrazito zadebljana kod inaktivnog oblika CB s jako naglašenom fibroznom komponentom.

Futagami i sur.²³⁹ kod 55 bolesnika s CB pokušavaju definirati ultrazvučni indeks aktivnosti CB na osnovu dva parametra: debljine stijenke i stratifikacije. U studiji je pronađena dobra korelacija između ultrazvučnog indeksa i endoskopsko-radioloških nalaza, no slaba korelacija ultrazvučnog indeksa prema CDAI s biokemijskim markerima aktivnosti. Kao odgovor na ovu studiju Jakab i sur.²⁴⁰ ističu da je uporaba doplera dodatni parametar uz visokorezolutni prikaz crijevnih vijuga sivom skalom. Uporabu pulsirajućeg doplera autori preporučuju za mjerenje povećanog protoka u AMS i portalnoj veni kod CB, a uporabu obojenog doplera kod procjene hiperemije crijevnih vijuga. Zbog porasta vaskularizacije, broja i veličine krvnih žila, količina obojenih signala raste u i oko stijenke crijeva. Kao

rezultat arterijske vazodilatacije i kongestije vaskularni otpor opada proporcionalno stupnju aktivnosti. Ovo opažanje Jakaba i sur.²⁴⁰ pokazalo je i naše istraživanje na velikom uzorku, no napominjemo da autori ne navode konkretne brojke, već idealni teorijski model hiperemije i dotadašnja iskustva s doplerom kod IBD. Zanimljiv je odgovor Futagame²³⁹ na opažanja Jakaba²⁴⁰ vezana uz obojeni dopler. Futagami²³⁹ naime smatra da je uporaba obojenog doplera predmet prospektivne studije, jer je u njihovom istraživanju detektibilnost obojenih signala ovisila o konstituciji ispitanika. To nismo utvrdili našim istraživanjem, jer kod svih ispitanika bez obzira na konstituciju uspjeli smo insonirati zadovoljavajuće obojene signale u stijenci ovisno o stupnju aktivnosti bolesti. Što se tiče UZV indeksa aktivnosti koji navode Futagami²³⁹, mislimo da uporaba samo gore navedena dva parametra (stratifikacija i debljina stijenke), bez uporabe doplera, nije dovoljna za procjenu aktivnosti CB ultrazvukom. Mayer i sur.²⁴¹ metodom analize crijevnih vijuga segment po segment, u kombinaciji sa sofisticiranom tehnikom mjerenja "volumena inflamirane stijenke crijeva" (koja proizlazi iz mjerenja debljine stijenke i longitudinalne ekstenzije upalno promijenjenog segmenta) nisu našli direktnu korelaciju između ovog parametra i CDAI. Ispitivanje je provedeno na 137 bolesnika s CB, no važno je naglasiti da autori nisu koristili dopler UZV, već samo konvencionalni ultrazvuk s prikazom crijevnih vijuga pomoću sive skale.

6.3. Usporedba bojanja doplerom u stijenci crijeva

Distribucija frekvencija subjektivne procjene bojanja stijenke obojenim doplerom kod dvije skupine bolesnika s CB (inaktivni i aktivni), u našem radu prikazana je u tablici 45. Upotrebom obojenog doplera možemo subjektivno procijeniti obojenost zadebljane crijevne vijuge ocjenom 0 i 1 (bez boje ili slab signal, odnosno bez ili s malim brojem obojenih piksela), koje odgovaraju uglavnom inaktivnoj formi bolesti. Ocjena 2 i 3 (dobar te izrazit signal, odnosno višestruki obojeni pikseli) odgovaraju aktivnoj formi upalne bolesti. Procjenu obojenosti crijevne vijuge obojenim doplerom analizirali smo kod 64 ispitanika u inaktivnoj CB, te 74 s aktivnom CB. U skupini s inaktivnom CB, zabilježen je veći udio bez boje i slabijih signala kod 61 ispitanika (ocjena 0 i 1), dok su kod samo 3 ispitanika opaženi slabiji do umjereni signali (1 - 2). U aktivnoj skupini kod 25 ispitanika signal je bio slabiji do umjeren (1 - 2), a kod 43 ispitanika dobar te izrazit (ocjena 2 i 3). Slabiji signal (1) je opažen kod 6 ispitanika s aktivnom CB. Zabilježena razlika u distribuciji subjektivne procjene bojanja stijenke obojenim doplerom između dvije skupine bolesnika statistički je značajna

($p < 0.001$). Ovakva raspodjela odnosno zabilježena razlika u distribuciji bojanja stijenke kod dvije ispitivane skupine je očekivana.

Jeffrey i sur.¹⁴⁸ pomoću obojenog doplera i tehnikom dozirane kompresije, evaluiraju protok krvi kod 32 bolesnika s različitim fokalnim gastrointestinalnim lezijama, dok kontrolnu skupinu čini 20 zdravih ispitanika. Od 32 bolesnika, 19 je imalo upalnu bolest, 9 neoplazme debelog crijeva, a 4 ishemiju tankog crijeva. Najuočljivije pojačanje protoka je zabilježeno kod 4 bolesnika s CB i 2 s citomegalovirus kolitisom. Blago pojačanje protoka pomoću obojenog doplera je opaženo kod akutnog divertikulitisa i ulceroznog kolitisa. Kod 4 bolesnika s ishemijom crijeva opaženo je zadebljanje stijenke crijeva bez detektibilnog muralnog protoka. Uloga obojenog doplera u ovom radu, kod neoplazmi crijeva je dvojben.

Clautice-Engle i sur.²⁴² komparativno proučavaju korisnost obojenog i power-doplera kod 21 bolesnika s fokalnim gastrointestinalnim lezijama. Bolesnici su podijeljeni u dvije skupine: ishemičnim i neishemičnim gastrointestinalnim lezijama. Određivanje indeksa otpora i kod detekcije muralnog protoka nije se rutinski mjerilo, a također niti u gore navedenom radu Jeffreya¹⁴⁸. Power-dopler otkriva muralni protok kod 16 bolesnika, a obojeni dopler kod 11 bolesnika s neishemičnim lezijama. Zaključak studije je da power-dopler poboljšava vizualizaciju intramuralne vaskularizacije, povisujući tako stupanj pouzdanosti u diferencijaciji ishemičnih od neishemičnih lezija²⁴².

Siegel i sur.¹⁵⁹ navode kod djece upotrebu obojenog doplera u diferencijaciji vaskularnog, ishemičnog ili inflamatornog uzroka zadebljanja cijevne vijuge, no ne analiziraju signale pomoću spektralne frekvencijske analize. U skupini s upalom i zadebljanjem stijenke, najveći broj bolesnika (16) odnosio se na CB, dok su ostali uzroci upale crijeva zastupljeni u manjem broju (9 bolesnika s pretežno bakterijskom etiologijom upale). Vaskularni intestinalni oblik kod purpura Henoch-Schönlein je analiziran u 7 bolesnika, te kod 4 bolesnika s ishemijom crijeva. Autori nalaze slabu i jasno vidljivu obojenost kod svih bolesnika s CB, te isključivo jasno vidljivu obojenost kod bolesnika s vaskulitisom. Nijedan od bolesnika s ishemijom crijeva ne pokazuje obojenost uporabom obojenog doplera, no zato je zadebljanje stijenke (14.6 ± 3.6 mm) statistički značajno više u odnosu na promatrane skupine. Iako je u radu opažena gradacija u bojanju stijenke od minimalne do jasno vidljive, autori ne razdvajaju aktivnu od inaktivne CB¹⁵⁹.

Teefey i sur.²³⁵ upotrebom obojenog doplera razlikuju ishemični kolitis s minimalnim ili odsutnim bojanjem od inflamatornog kolitisa s multiplim obojenim signalima u stijenci. U istom radu analiziraju arterijske protoke kod 21 bolesnika s inflamacijom, 14 bolesnika s ishemijskim kolitisom, te kod 20 ispitanika kontrolne skupine. Skupinu s inflamacijom

sačinjavali su različiti etiološki entiteti: 9 bolesnika s pseudomembranoznim kolitisom, 5 bolesnika s CB, 3 bolesnika s nespecifičnim kolitisom, i 4 bolesnika s etiološki različitim uzrocima kolitisa. Kod kontrolne skupine (iako se ne navodi točan broj ispitanika s izmjerenim arterijskim spektrima), prosječni RI iznosi 0.71 ± 0.03 s rasponom od 0.60 – 0.84. Prosječni RI kod bolesnika s inflamatornim zadebljanjem stijenke iznosi 0.59 ± 0.02 ; s rasponom od 0.37 – 0.81. RI kod skupine s ishemijskim kolitisom se kretao od 0.60 do 0.77. Izmjereni RI odnosi se na polovinu bolesnika u skupini, odnosno 7 od 14, no autori ne navode prosječne vrijednosti. Autori zaključuju da uz vidljivu razliku bojanja stijenke pomoću obojenog doplera, postoji i signifikantna razlika mjerenjem RI u stijenci zadebljane vijuge, između skupine s inflamacijom i kontrolne skupine. Između skupine s inflamacijom i skupine s ishemijom ne postoji statistički signifikantna razlika. Naime, prosječni RI kod 21 bolesnika s inflamacijom iznosi 0.59, no polovina bolesnika ima RI ispod 0.60, a ostalih 50% iznad 0.60, dok svih 7 bolesnika s ishemijom imaju RI iznad 0.60. Takav rezultat nije mogao diferencirati ove dvije vrste kolitisa pomoću RI, no ukazao je na jaku indiciju postojanja inflamacije s RI ispod 0.60. Iako nakana navedenog istraživanja nije bila razdvajanje aktivne i inaktivne forme upale, upravo zbog toga je dijelom i izveden, po našem mišljenju, pogrešan zaključak, odnosno Teefey²³⁵ nije uzeo u obzir slabije aktivnu ili inaktivnu formu upale koja je vjerojatno predstavljala polovinu bolesnika s RI iznad 0.60. Drugi uzrok nerazlikovanja upale od ishemije pomoću određivanja RI leži u etiološki vrlo šarolikoj skupini bolesnika s upalnim bolestima crijeva (pseudomembranozni kolitis, Crohnova bolest, nespecifični i neutropeni kolitis, divertikulitis, Shigella i citomegalovirus infekcija). Potrebno je naglasiti, da se važnost navedenog istraživanja ogleda i u tome da je Teefey određivao RI iz arterijskih spektara u stijenci zadebljane vijuge, te je ukazao na vrijednosti ovog parametra²³⁵.

Gore navedeni radovi evaluiraju vrijednost obojenog doplera kod etiološki različitih bolesti probavnog kanala, dok slijedeći radovi navode ulogu obojenog doplera kod bolesnika s IBD. Jedan od najranijih radova Lee i Leesa²⁴³, kod 12 bolesnika s poznatom CB pokušava evaluirati proširenost i aktivnost bolesti pomoću obojenog doplera. Pri tome autori promatraju dva važna parametra: prisustvo zadebljanih vijuga te pojačanje lokalnog protoka. Kod šest bolesnika s biokemijskim znakovima aktivnosti pronađeno je zadebljanje stijenke crijeva s hiperemijom. Kod šest bolesnika bez znakova biokemijske aktivnosti, pronađeno je zadebljanje stijenke, no bez znakova bojanja stijenke odnosno hiperemije²⁴³.

Heyne i sur.²⁴⁴ istraživali su 99 bolesnika s IBD (60 s CB i 39 s UK) pomoću B-mod i power-dopler UZV. Prosječna izmjerena debljina stijenke je iznosila 7 mm kod CB, a 5 mm kod UK; nasuprot zdravoj populaciji gdje je prosječna debljina stijenke iznosila 2 mm. Kod

kontrolne skupine nije pronađena vaskularizacija stijenke, dok je obojenost stijenke power-doplerom pronađena u 100% slučajeva kod aktivne CB, te 91% kod aktivnog UK. Zanimljivo je da vaskularizacija signifikantno opada kod bolesnika s inaktivnim oblikom UK, ali ne i kod bolesnika s CB. To ide u prilog i našem opažanju da usprkos kliničke remisije, kod skupine s inaktivnom CB ostaje određeni slabiji stupanj vaskularizacije stijenke.

Gonzales i sur.²⁴⁵ evaluirali su visokorezolutni UZV i obojeni dopler kod 34 bolesnika s IBD, od čega su se 22 odnosila na CB. Zadebljanje stijenke se kretalo od 7-18 mm. Održana stratifikacija se odnosila na 17 (77%) bolesnika. Mezeneteričke komplikacije, u smislu apscesa, slobodne tekućine i fistula, bile su prisutne u 13 bolesnika (59%). Obojeni dopler je otkrio povišeno bojanje zahvaćenih segmenata crijeva. Potvrđena je direktna korelacija između fokalne vaskularizacije i aktivnosti bolesti. Autori zaključuju da je UZV važna metoda u dijagnozi IBD, a dopler pomaže u determinaciji aktivnosti bolesti²⁴⁵.

Spalinger i sur.¹⁵⁰ su proučavali korelaciju hipervaskularizacije, koja je povezana s CB, s kliničkom aktivnosti bolesti. U istraživanju su koristili visokorezolutne sonde raspona frekvencije od 7.5-10 i 8-12 MHz. Pri tome su kao bitne parametre razmatrali duljinu i debljinu zahvaćenog segmenta, te broj doplerskih obojenih signala po cm^2 . Pulsirajući dopler im je služio samo za potvrdu arterijskog ili venskog signala, i razlikovanja od artefakata gibanja. U studiji je ispitano 92 pretežno mlađa bolesnika s rasponom od 7-20 godina. Kod svih bolesnika uspješno je provedena procjena obojenosti crijevnih vijuga doplerom, kao i u našoj studiji, a što Futagami²³⁹ ne uspijeva. No ipak kao potencijalni problem autori ističu procjenu bojanja zahvaćenih vijuga kod pretilih bolesnika, koje su locirane duboko u maloj zdjelici što zahtjeva uporabu sonde nižih frekvencija. Po autorima kriterij debljine normalne stijenke je 2.5 mm, a kod CB debljina stijenke je gotovo dvostruka. Zanimljiva je i metoda procjene obojenosti stijenke. Područje interesa je suženo na 1-2 cm^2 i mjeren je broj doplerskih signala po cm^2 stijenke. Bojanje je ocijenjeno niskim za 0-2 signala, umjerenim za 3 - 5 signala i visokim za više od 5 signala po cm^2 . No broj obojenih signala je procjena, a ne direktno brojanje, jer jedna tortuotična krvna žila može rezultirati s više obojenih dopler signala. Kod kontrolne skupine od 10 ispitanika, s debljinom stijenke ispod 3 mm, prosječno su dobili manje od jednog signala u stijenci. Bolesnici s aktivnom CB imali su visoku ili umjerenu obojenost, a kod bolesnika s inaktivnom CB nisku te rijetko umjerenu obojenost. Procjena vaskularizacije zadebljane stijenke obojenim doplerom korelirala je s kliničkom aktivnosti. Kod bolesnika s aktivnom CB veće je zadebljanje stijenke (10.6 prema 4.6 mm) i obojenost stijenke nego kod inaktivne faze bolesti. Statistički bitna razlika u procjeni bojanja stijenke doplerom opažena je i u našem istraživanju, dok je razlika u debljini stijenke viša u

korist aktivne skupine kod Spalingera. Autori zaključuju da povećanje broja obojenih signala u stijenci koji reflektiraju hipervaskularizaciju i debljina stijenke iznad 5 mm, govore u prilog aktivne bolesti. Kombinacija ova dva kriterija imala je visoku pozitivnu prediktivnu vrijednost od 94%. Po našem mišljenju ova vrijednost debljine stijenke je previsoko postavljena, jer dobra aktivnost je mjerena u našem istraživanju i kod vijuga debljine ispod 5 mm. Autori u svom radu nisu kod pedijatrijske populacije (slabija kooperativnost kod zadržavanja zraka) pribjegavali mjerenjima u AMS, već samo uporabu doplera u zahvaćenoj vijuzi crijeva. Spalinger¹⁵⁰ ističe da je mjerenje duljine zahvaćene vijuge teško, jer su vijuge tortuotične i zbog ograničenog polja pregleda kod UZV, s čime smo suglasni. Kod 14 aktivnih bolesnika, te 8 inaktivnih bolesnika bojanje je bilo umjereno, te nije jasno na temelju čega je rađena distinkcija (debljine stijenke?). Spalinger zaključuje da je visokorezolutni dopler neinvazivni test procjene aktivnosti, brži od procjene aktivnosti pomoću CDAI¹⁵⁰.

6.4. Spektralna frekvencijska analiza u stijenci crijeva

U našoj studiji korišten je sljedeći postupak: nakon što se identificira zadebljana, dobro vaskularizirana crijevna vijuga ili više njih, upotrebom pulsirajućeg doplera razlučuje se arterijski od venskog protoka, a što nije moguće samo pomoću obojenog doplera. Zatim se uradi spektralna frekvencijska analiza signifikantnih arterijskih protoka u stijenci te obavi po mogućnosti što više mjerenja. Kod svakog bolesnika se uzima 5-10 spektralnih signala u arteriolama zadebljane stijenke crijeva. U ovom dijelu spektralne analize, uz izmjereni PSV i EDV u cm/sec, osobita pažnja je posvećena vrijednostima indeksa otpora (RI); te se u konačnici kao referentna vrijednost RI uzima prosjek iz više obavljenih mjerenja. Sva tri parametra zasebno su statistički obrađena u tri opcije: usporedbom kontrolne, inaktivne i aktivne skupine bolesnika s CB (opcija A), usporedbom inaktivne i aktivne skupine bolesnika s CB (opcija B), te usporedbom inaktivne, slabije aktivne i umjereno do jače aktivne skupine bolesnika s CB (opcija C). Broj ispitanika u kontrolnoj skupini je iznosio 15, inaktivnoj skupini s CB 64, a aktivnoj skupini s CB 74. Aktivna skupina je dodatno podijeljena na 16 bolesnika sa slabijom aktivnosti, dok je skupina s umjerenom do izrazitom aktivnosti brojila 58 bolesnika. Razlike u izmjerenim vrijednostima PSV u stijenci zadebljane vijuge među ispitivanim skupinama bolesnika nisu statistički značajne (tablice 29-32, slika 25). Ovakav rezultat je očekivan jer PSV ne može biti parametar razlikovanja promatranih skupina. Izmjerene vrijednosti EDV u stijenci zadebljane vijuge u skupini bolesnika s aktivnom CB statistički su značajno više u odnosu na skupinu bolesnika s inaktivnom CB, kao i u odnosu

na kontrolnu skupinu (tablice 33-36, slika 26). Nije zabilježena značajna statistička razlika između vrijednosti EDV izmjerenih u stijenci zadebljane vijuge između kontrolne i inaktivne skupine CB. No zabilježena je značajna razlika u izmjerenim vrijednostima EDV u stijenci zadebljane vijuge kod usporedbe tri skupine bolesnika: inaktivna, slabija i jače aktivna CB (slika 26C). Izmjerene vrijednosti RI u stijenci zadebljane vijuge između tri skupine ispitanika statistički su značajno različite. Najviše vrijednosti zabilježene su u kontrolnoj skupini, potom slijedi inaktivna skupina s CB, dok su najniže vrijednosti RI u stijenci zadebljane vijuge zabilježene u aktivnoj skupini CB (tablice 37-40, slika 27). U aktivnoj skupini CB više vrijednosti ima skupina slabije aktivnih ispitanika dok su niže vrijednosti RI zabilježene kod jače aktivnih ispitanika (slika 27C).

Rad Estebana i sur.²⁴⁶ je jedini objavljeni rad koji spektralnom frekvencijskom analizom najstinih arterijskih ogranaka u stijenci zadebljane vijuge i određivanjem RI razlikuje aktivnu od inaktivne skupine bolesnika s CB. Ukupan broj ispitanika s CB je 79, od čega 44 s aktivnim, a 35 s inaktivnim oblikom CB. Kao kontrolna skupina, u radu je uključena i grupa od 35 zdravih ispitanika. Osim uporabe pulsirajućeg doplera, subjektivna procjena hiperemije stijenke određivana je i obojenim doplerom. Kod 35 ispitanika kontrolne skupine debljina stijenke aboralnih vijuga ileuma nije prelazila 2-3 mm, s vidljivom peristaltičkom aktivnosti. U ovoj grupi nije se mogla otkriti vaskularizacija u stijenci crijeva. Kod bolesnika s inaktivnom CB, debljina stijenke se kretala od 3 do 4 mm. U manjem broju slučajeva izmjerena debljina je iznosila 5 mm i više, s otporom na kompresiju sondom, uslijed kroničnog oblika bolesti i tendencije k fibroziranju. Interesantno je istaknuti da od 35 bolesnika s inaktivnom CB, kod 14 je registriran doplerski signal slabijeg intenziteta u stijenci, a kod čak 21 bolesnika signal se nije mogao izmjeriti. Od 14 bolesnika, kod 4 obojeni signal se odnosio na peristaltičke artefakte, a tek kod 10 uspješno je mjeren RI. Prosječni RI skupine s inaktivnom CB iznosio je 0.76 ± 0.05 . U aktivnoj CB zadebljanje stijenke je iznosilo 5 mm i više, a uočeni su u nekim slučajevima znakovi fibroznomasne proliferacije, uvećanja limfnih čvorova te slobodne tekućine. Od ukupno 44 bolesnika s aktivnom CB obrađenih obojenim doplerom, kod 40 bolesnika se jasno uočavaju znakovi pojačane hiperemije, dok je tek kod 4 bolesnika signal slabijeg intenziteta. Analiza pulsirajućim doplerom je bila moguća kod svih 44 bolesnika, gdje je prosječni RI iznosio 0.65 ± 0.06 . Uočena razlika prosječnog RI aktivne i inaktivne skupine je statistički značajna. Ovakav rezultat autori tumače distalnom arteriolarnom vazodilatacijom koja prati akutna upalna stanja u submukozi. Ipak u nekim slučajevima opažen je sličan tip vaskularizacije stijenke, sa slabijim signalom kod obje skupine s CB. Autori preporučaju mjerenje RI za razlikovanje

ovakvih graničnih stanja, kod bolesnika klasificiranih kao inaktivni ali s prijetećim relapsom. Pri tome autori navode granični RI 0.75, s izmjerenim RI aktivne skupine uvijek ispod, a RI inaktivne skupine uglavnom iznad 0.75. Ovako postavljen granični RI je po našem mišljenju previsok, no autori ukazuju na mogućnost preklapanja između graničnih inaktivnih bolesnika s prijetećim relapsom, te skupine bolesnika sa slabijom fokalnom aktivnosti (iako ovu posljednu skupinu ne izdvajaju). U zaključku studije Esteban²⁴⁶ naglašava veće zadebljanje stijenke, veći stupanj obojenosti tj. hiperemije, te značajno niži RI aktivne skupine s CB u odnosu na inaktivnu skupinu s CB. Iako je rad Estebana i sur.²⁴⁶ vrlo zapažen, sadrži neke manje nedostatke.

U usporedbi s našim rezultatima, nešto je manji broj ispitanika u sve tri skupine. Esteban i sur.²⁴⁶ nisu obavljali mjerenja u AMS, što pojednostavljuje postupak procjene aktivnosti doplerom, no kod graničnih slučajeva i mjerenja u AMS mogu biti ključna. Objekti kontrolne skupine se podudaraju. Kod 67 zdravih ispitanika, koji su činili našu kontrolnu skupinu nema lokalnog nalaza zadebljanja crijevne vijuge; naime stijenka crijeva najčešće je debljine 1-2 mm, a rijetko do 3 mm. Upotrebom obojenog doplera evidentiraju se uglavnom artefakti gibanja uslijed peristaltike. Ponekad smo uspjeli detektirati krajnje ogranke gornje mezenterične arterije (intestinalne arterije, arkade ili vasa recta), uz stijenku crijeva, visokorezistentnog izgleda arterijskog spektra poput AMS¹⁵⁵. Kod 15 ispitanika kontrolne skupine izmjeren je RI s prosječnom vrijednošću 0.80 ± 0.06 i rasponom od 0.72 do 0.92. U inaktivnoj CB, broj izmjerenih ispitanika s RI je u radu Estebana²⁴⁶ vrlo malen, gdje se navodi samo 10 od 35 bolesnika s izmjerenim indeksima otpora. U našem radu susreli smo se sa sličnom poteškoćom kod inaktivne CB, no ipak smo uspjeli i kod oslabljenih signala učiniti spektralnu frekvencijsku analizu za 64 ispitanika. Prosječni RI naše skupine s inaktivnom CB iznosi 0.71 ± 0.04 s rasponom od 0.65 do 0.87. U skupini s aktivnom CB izmjerili smo RI kod 74 bolesnika, s prosječnim RI 0.60 ± 0.04 i rasponom od 0.52 do 0.67. U oba rada zapaženo je nešto manje zadebljanje stijenke i stupanj obojenosti kod inaktivne CB u odnosu na aktivnu CB. Izmjereni prosječni RI za obje skupine CB kao i rasponi niži su u našim rezultatima nego kod Estebana²⁴⁶. Prosječna vrijednost RI u našem radu, za aktivnu CB iznosi 0.60 nasuprot 0.65, a za inaktivnu CB 0.71 nasuprot 0.76 kod Estebana. Zbog toga smatramo da je granični RI za obje skupine kojeg navodi Esteban²⁴⁶ od 0.75 previsok. Naše je mišljenje da je granični RI 0.65 - 0.67; jer je zanemariv broj slučajeva kod inaktivne CB ispod 0.65, ili aktivne CB iznad 0.67. Tome u prilog govori i posebno izdvojena skupina od 16 ispitanika sa slabijom aktivnosti čiji prosječni RI iznosi 0.625 ± 0.03 , s rasponom od 0.57 do 0.67. Skupina s umjernom i jače izraženom aktivnosti ima prosječni RI 0.59 ± 0.04 , a raspon od 0.52 do 0.65.

Esteban²⁴⁶ u svome radu nije posebno izdvojio slabiju od dobro izražene aktivnosti CB, što smo u našem istraživanju uspjeli razdijeliti pomoću mjerenja RI. Grafički prikaz (slike 27A, B i C) govori u prilog gore navedenih rezultata, iz kojih se vidi da se izmjereni indeksi otpora u kontrolnoj skupini, inaktivnoj CB, aktivnoj CB, kao i slabije i jače aktivnoj CB gotovo ne preklapaju. Po tome je RI u zadebljanoj stijenci crijeva gotovo idealan doplerski parametar za procjenu aktivnosti, lako odrediv u svakodnevnoj kliničkoj praksi.

Analiza korelacije mjerenja u gornjoj mezenteričnoj arteriji i stijenci zadebljane vijuge rađena je pomoću Pearsonova (parametrijski) i Spearmanova (neparametrijski) koeficijenta korelacije. Uspoređivana su tri parametra; PSV, EDV, te RI u AMS i u stijenci zadebljane vijuge u dvije opcije (s ili bez 15 ispitanika iz kontrolne skupine, ukupni broj promatranih ispitanika je 122 odnosno 137). Usporedba PSV ukazuje da ne postoji statistički značajna korelacija između PSV izmjenenog u AMS i u stijenci zadebljane vijuge, što je bilo očekivano (slike 22A i B). Usporedba EDV ukazuje na statistički značajnu blagu pozitivnu korelaciju između EDV izmjenenog u AMS i EDV izmjenenog u stijenci zadebljane vijuge (slike 23A i B). Dokazana je također statistički značajna blago pozitivna korelacija između RI izmjenenog u AMS i RI izmjenenog u stijenci zadebljane vijuge (slike 24A i B). Statistički značajne blago pozitivne korelacije EDV i RI u AMS i lokalno u stijenci zadebljane vijuge su važan rezultat, na velikom uzorku od 122 odnosno 137 ispitanika. Ova analiza korelira iste doplerske parametre, kod istih ispitanika, mjerene na različitim mjestima, te pokazuje njihovu međuovisnost. Ona dokazuje da hiperemični obrazac arterijskog protoka u AMS kod CB, odgovara arterijskoj hiperemiji koja prati upalna stanja u stijenci zadebljane vijuge.

6.5. Usporedba dopler ultrazvuka s ostalim metodama

Za procjenu aktivnosti CB postoji više dijagnostičkih metoda, ali niti jedna od njih nije savršena. Procjena aktivnosti CB je težak zadatak, zbog relativne heterogenosti prezentacije bolesti, odnosno različitih stadija istovremeno u različitim dijelovima gastrointestinalnog sustava. U praksi postoje brojne neradiološke metode za evaluaciju aktivnosti koji počivaju na kliničkim simptomima (klinički indeksi aktivnosti), endoskopskim nalazima, laboratorijskim testovima (SE, CRP, L1-antitripsin fekalna aktivnost, gubitak intestinalnih proteina, itd). Radiološke metode procjene aktivnosti mogu se podijeliti u ionizirajuće (konvencionalne radiološke metode, scintigrafske metode, CT) te neionizirajuće (dopler UZV i MR). Nijedna od ovih metoda zasebno ne omogućava zadovoljavajuću procjenu aktivnosti i težinu stupnja bolesti, no svaka daje korisne informacije. U našem

istraživanju, podjelu bolesnika na inaktivnu CB s 64 i aktivnu CB s 74 bolesnika, izvršili smo na temelju dopler UZV-a. Obzirom da ne postoji zlatni standard procjene aktivnosti CB, već samo skupine metoda koje procjenjuju aktivnost, analizirali smo statističku korelaciju ostalih metoda bitnih u evaluaciji aktivnosti i proširenosti CB s našim razultatima dopler ultrazvuka.

Distribucija dopler ultrazvukom u dvije skupine bolesnika s CB (inaktivni i aktivni) prikazana je u tablici 44. Najbolji parametar tijekom istraživanja pokazala se kombinacija procjene obojenosti stijenke pomoću obojenog doplera i mjerenja RI u stijenci zadebljane vijuge. U граниčnim slučajevima uzimali smo u obzir i mjerenja u AMS. U skupini inaktivnih ispitanika kod 48 postojalo je zadebljanje stijenke veće od 3 mm, slabiji doplerski signal, te mogućnost spektralne frekvencijske analize. Esteban i sur.²⁴⁶ mjere prosječni RI kod samo 10 od 25 bolesnika inaktivne CB, koji iznosi 0.76 i viši je od našeg RI (0.71), te nepouzdaniji zbog manjeg broja ispitanika inaktivne skupine s izmjerenim RI. U našem radu također smo opazili činjenicu da se kod bolesnika s dugotrajnom CB u stabilnoj remisiji teško izdvajaju zadebljane crijevne vijuge, kao i doplerski spektri u njima, moguće radi inicijalno slabe biološke aktivnosti ili efekta terapije. Kod 16 bolesnika s inaktivnom CB zadebljanje stijenke je bilo граниčno, a doplerski signal bez boje te je spektralna frekvencijska analiza otežana. U literaturi se opisuju takvi bolesnici kod procjene aktivnosti s MR, a ovakvi teško detektibilni segmenti se nazivaju "izgorenim" (engl. "burned out segments")¹⁹⁵. Pošto smo znali da se radi o bolesnicima s CB, a dopler tehnika je ovisna o izvođaču, ipak smo uspjeli insonirati relativno zadovoljavajuće spektre. No u drugačije dizajniranoj studiji (pitanje detekcije Crohnove bolesti) ovi bolesnici ne bi bitno odstupali od kontrolne skupine, odnosno bili bi lažno negativni. Naime, uvijek je lakše mjeriti i stupnjevati aktivnost, nego utvrđivati inaktivnost ili slabu fokalnu aktivnost. Zato su i istraživanja provedena i bazirana tako da u većini imaju bolesnike s aktivnom CB, bez obzira na metodu (dopler UZV, CT ili MR) pouzdanije i s boljim rezultatima¹⁴¹. Kod aktivne CB, 16 ispitanika pripadalo je slabije aktivnoj, 40 umjereno aktivnoj te 18 ispitanika skupini s izrazito aktivnom CB. Potencijalni problem s kojim smo se susretali, kod bolesnika s aktivnom CB, nije procjena, već stupnjevanje aktivnosti od slabo aktivne, preko umjereno do izrazito aktivne CB.

Distribucija frekvencija kliničko-laboratorijskih pokazatelja aktivnosti CB prikazana je u tablici 47. Nedostaju podaci za ukupno 25 ispitanika (18%), dok za 113 ispitanika (82%) postoje pokazatelji. Dokazana je statistički značajna povezanost stanja bolesti (inaktivni i aktivni) s kliničko-laboratorijskim pokazateljima aktivnosti ($p < 0.0001$).

Distribucija frekvencija nalaza endoskopije prikazana je u tablici 49. Od ukupnog broja 138 ispitanika, kod 52 nema podataka, a kod 16 pregled je insuficijentan, što čini oko

50% ispitanika. U inaktivnoj CB zabilježen je veći udio normalnih nalaza, te nalaza slabije fokalne upalne promjene, dok je u aktivnoj CB zabilježen veći udio umjerenih i izraženijih upalnih promjena. Postoji statistički značajna povezanost stanja bolesti (inaktivni i aktivni) s endoskopijom ($p < 0.0001$). Kod 10 ispitanika inaktivne CB, endoskopski nalaz slabije fokalne upalne promjene je moguć. Naime slabije fokalne promjene mogu biti i rezidue sluznice nakon aktivne faze bolesti, a ako su promjene ograničene na sluznicu, ne mora biti i promjena u ostalim dijelovima stijenke, koje se pak registriraju doplerom. To se opisuje i u literaturi: endoskopske te konvencionalne radiološke metode su ograničene na sluznicu, a dopler UZV i CT na stijenku crijeva^{126,143,150-155}. Početne promjene kod CB (aftoidne lezije i limfoidna hiperplazija) ograničene su na sluznicu crijeva, koje UZV bez obzira na rezoluciju neće detektirati. Napredovanjem upale u podsluznicu i dublje u muskularni sloj, promjene bivaju vidljive i dopler ultrazvukom.

Distribucija frekvencija nalaza konvencionalnih radioloških metoda prikazana je u tablici 50. Nedostaju podaci za ukupno 16 ispitanika (11%). U inaktivnoj CB zabilježen je veći udio normalnih nalaza, te nalaza diskretnih morfoloških promjena, dok je u aktivnoj CB zabilježen veći udio izraženih morfoloških promjena kao i upalnih komplikacija. Postoji statistički značajna povezanost stanja bolesti s konvencionalnim radiološkim metodama ($p < 0.0001$). Razlog zbog čega se i kod CT (3 ispitanika) i konvencionalnih radioloških pretraga (18 ispitanika) nalaze izražene upalne promjene s ili bez komplikacija u skupini inaktivnih bolesnika, leži u pojavi fibroznih rigidnih stenoza, koje jesu teške patomorfološke promjene ali u naravi inaktivne, jer na mjestu fibroze stijenke i suženja lumena, nema znakova aktivnosti.

Za scintigrafiju kao i za CT uočava se da približno 70% bolesnika nema podataka. Opravdanje za navedeno je da su obje ionizirajuće metode, te ne bi bilo etično (ali ni ekonomski opravdano) bolesnike obrađivati i ovim pretragama. Stoga smo za komparaciju koristili samo one bolesnike (približno 30%), koji su u svojoj evaluaciji bolesti imali i navedene pretrage (CT i/ili scintigrafiju). Uz to postoje i drugi pokazatelji aktivnosti, gdje je veći broj ispitanika evaluiran pomoću kliničko-laboratorijskih parametara, konvencionalnih radioloških pretraga te endoskopije. Distribucija frekvencija nalaza scintigrafije prikazana je u tablici 48. Za 39 ispitanika dokazana je statistički značajna povezanost stanja bolesti sa scintigrafskim nalazima ($p < 0.0001$). Distribucija frekvencija nalaza CT-a prikazana je u tablici 51. Za 42 ispitanika dokazana je statistički značajna povezanost stanja bolesti s CT-om ($p = 0.0014$). Zaključno, možemo istaći da su sve primjenjene metode u radu statistički

značajno korelirale s ispitanicima podjeljenim u dvije skupine, s inaktivnim i aktivnim oblikom CB, pomoću dopler ultrazvuka.

Popratno dobiveni rezultati istraživanja odnosili su se na ektramuralno širenje bolesti, ekstenziju bolesti, histologiju, trajanje bolesti, terapiju, spol i dob ispitanika, kod inaktivne i aktivne CB. Distribucija dopler UZV u odnosu na ektramuralno širenje bolesti prikazana je u tablici 46. Ovdje napominjem da analiza ektramuralnih promjena kod CB pomoću dopler UZV nije bila primarna svrha istraživanja. Zanimljivo je da se kod 4 ispitanika s inaktivnom CB komplikacije nalaze u vidu konglomerata crijevnih vijuga, no bez formiranja apscesa, te postojanjem povećanih limfnih čvorova kod 1 bolesnika. Kod 7 ispitanika s aktivnom CB postojalo je više od jednog ultrazvučnog znaka, dok je za 15 ispitanika s aktivnom CB dominantan bio jedan simptom: hiperemija u mezenteriju, prisutnost slobodne tekućine, apscesa, fistula ili povećanih limfnih čvorova.

Distribucija proširenosti CB prikazana je u tablici 52. Kod inaktivne CB zabilježen je nešto veći udio proširenosti bolesti u tankom crijevu, dok je kod aktivne CB zabilježen veći udio proširenosti bolesti u debelom crijevu, te tankom i debelom crijevu istovremeno. Blaga perianalna forma bolesti bez zahvaćanja ostalog dijela crijeva opažena je u 6 bolesnika s inaktivnom CB. U 9 bolesnika s aktivnom CB perianalna bolest je bila samo jedan od simptoma. Distribucija histoloških nalaza prikazana je u tablici 53. U aktivnoj CB zabilježen je veći udio pouzdane histologije. Kod 14 ispitanika s inaktivnom CB, patohistološki nalaz nije bio odlučujući u dijagnozi same bolesti.

Distribucija terapije u dvije skupine bolesnika (inaktivni i aktivni) prikazana je u tablici 54. U istraživanju smo nastojali da sudjeluje što manji broj bolesnika nakon operativnih zahvata, zbog smanjenja splanhičkog krvotoka koji može utjecati na mjerenja u AMS. U 15 navedenih bolesnika s kirurškim zahvatima radilo se o manjim resekcijama crijevnih segmenata ili drenaži apscesa. U obje skupine veliki je broj bolesnika koji neredovito uzima terapiju (29) ili je bez terapije (24). Distribucija trajanja bolesti prikazana je u tablici 55. Ona nije statistički značajno različita između dvije skupine bolesnika, što je bilo i očekivano. Kod sedam ispitanika s aktivnom CB dopler UZV je bio prva metoda pregleda koja je ukazala na postojanje bolesti, što ukazuje na potencijalnu vrijednost doplera kao korisne "screening" metode u dijagnozi CB. Istraživanje je pokazalo da uz detekciju CB, korisne informacije dopler ultrazvuk daje i u procjeni proširenosti (jedan ili više segmenata), lokalizaciju te stupanj aktivnosti bolesti.

Distribucija po spolu prikazana je u tablici 56. Podjednaka je zastupljenost oba spola, od kojih je 66 žena i 72 muškaraca, što je očekivano. Ne postoji razlika s obzirom na spol

između aktivne i inaktivne CB. Distribucija po dobi prikazana je u tablici 57. U skupini bolesnika s aktivnom CB zabilježen je veći udio mladih do 20 godina, dok je u skupini bolesnika s inaktivnom CB zabilježen veći udio starijih od 60 godina. Ostale dobne grupe podjednako su zastupljene u obje skupine bolesnika. Opažena razlika je zanimljiva, jer govori u prilog pretpostavci o višoj aktivnosti CB kod mlađe populacije, te nižoj aktivnosti CB u starijoj dobnoj skupini.

U literaturi postoji niz radova koji uspoređuju UZV, s ili bez doplera, s ostalim slikovnim dijagnostičkim metodama radi "screeninga", praćenja, procjene aktivnosti i detekcije komplikacija kod CB.

Tarjan i sur.¹⁴³ u radu koji opisuje ulogu UZV kod CB tankog crijeva kompariraju vrijednost visokorezolutnog UZV s enteroklizom, spiralnim CT-om i ^{99m}Tc AgAb scintigrafijom kod 43 bolesnika s CB. Senzitivnost, specifičnost i pouzdanost UZV u istraživanju bila je 88.4, 93.3 te 90.4%. U odnosu na UZV enterokliza je bila pouzdanija, CT više senzitivna, no manje specifičan; a imunoscintigrafija manje senzitivna. U ranom stadiju bolesti enterokliza i imunoscintigrafija su više senzitivne u odnosu na UZV, čija senzitivnost u ranoj fazi bolesti opada, te je mogućnost lažno negativnih nalaza veća. U uznapredovalim oblicima aktivne bolesti, UZV i CT otkrivaju apscese i fistule bolje nego pri enteroklizi. Autori ističu uzorak muralne stratifikacije zadebljane vijuge kod UZV-a, koja korelira sa stupnjem bolesti kod enteroklize. Tarjan i sur.¹⁴³ dobro opažaju nedostatke UZV-a, koji su se pokazali i u našoj studiji. Činjenica da se rektum ne može prikazati transabdominalno već samo transrektalno, te ograničenost prikaza duboko smještenih vijuga tankog crijeva u maloj zdjelici superponiranih sa zrakom, su nedostaci ultrazvuka. Postojanje CB, kao i procjena aktivnosti u ovim segmentima crijeva, može biti i previđeno visokorezolutnim UZV, gdje su CT i MR u prednosti. Za CB važna je i činjenica da različiti stadiji bolesti mogu biti prisutni istovremeno na različitim mjestima gastrointestinalnog trakta, što svakako otežava procjenu aktivnosti. U radu se kod 43 bolesnika s CB mjerila aktivnost pomoću dopler ultrazvuka, odnosno pomoću dva parametra koje autori smatraju najsenzitivnijim u procjeni aktivnosti. Aktivnost dopler ultrazvukom je određivana pomoću mjerenja FVO u AMS, gdje je kao granica aktivnosti postavljen volumni protok od 500 ml/min, te pojačanje bojanja u stijenci zadebljane vijuge uporabom power-doplera. Dopler mjerenja aktivnosti nisu korelirala s CDAI, koji je bio referenca aktivnosti. Dva su moguća razloga ovakvom zaključku. Prvi je referenca u mjerenju aktivnosti - CDAI; naime u radu van Oostayena²⁰² koji je prvi ukazao na povišeni FVO u aktivnoj fazi bolesti standard aktivnosti nije bio samo CDAI, već i laboratorijski parametri te kirurško-patološki nalaz. Ovako postavljen standard aktivnosti

pokazuje veću korelaciju s dopler mjerenjima, nego u slučaju samo CDAI kao reference aktivnosti. Drugi uzrok je postavljanje kolor prozora uglavnom na područje terminalnog ileuma, te kvantifikacija obojenih signala u stijenci crijeva kao prisutna ili odsutna. Pitanje je što je s ostalim segmentima tankog crijeva, kao i debelog crijeva u kojima može postojati potencijalna aktivnost.

Bru i sur.²⁴⁷ komparirali su hidrokolonični UZV s ^{99m}Tc-HMPAO kod 68 bolesnika s IBD kolona. Zahvaćanje kolona s IBD definirano je slijedećim kriterijima: zadebljanje sluznice veće od 1.5 mm, a stijenske veće od 4 mm, sluzničkom iregularnosti, odsustvu haustri, zahvaćanjem terminalnog ileuma. Pomoću ovakvih kriterija, hidrokolonički UZV je pokazao veću pozdanost (87%) nego scintigrafija (77%). Concepcion i sur.²⁴⁸ evaluirali su B-mod i obojeni dopler UZV, kao neinvazivnu metodu u procjeni aktivnosti i proširenosti kod 60 bolesnika s CB. Nalazi UZV korelirani su s ^{99m}Tc-HMPAO, te endoskopskim nalazom s biopsijom intestinuma. Autori navode korelaciju UZV s nalazom scintigrafije kao vrlo dobru ($p < 0.001$), a s intestinalnom biopsijom kao dobru ($p < 0.005$). Brignola i sur.²⁴⁹ komparirali su konvencionalni UZV s ¹¹¹In obilježenim leukocitima kod 31 bolesnika s CB. Po rezultatima autora, UZV se kao neškodljiva i jeftinija metoda, pokazao nešto boljim nego ¹¹¹In, u otkrivanju CB.

Weldon i sur.¹⁰³ komparirali su ^{99m}Tc-HMPAO obilježene leukocite i konvencionalni UZV u dijagnozi intraabdominalnih apscesa, kod 21 bolesnika s CB. Obje metode su otkrile 17 apscesa, od čega 13 apscesa scintigrafija, a UZV 12. Zanimljivo je da je među 12 apscesa, UZV detektirao i 4 jetrena apscesa u nastajanju bez znakova purulencije. Sva 4 apscesa jetre ^{99m}Tc-HMPAO obilježeni leukociti nisu registrirali, jer nije bilo gnojenja apscesa. Iako je scintigrafija pokazala nešto bolje rezultate, ostaje činjenica da metoda ^{99m}Tc-HMPAO nije senzitivna za ranu fazu nastajanja apscesa, gdje je UZV u izrazitoj prednosti.

Alberini i sur.²⁵⁰ komparirali su ^{99m}Tc-HMPAO obilježene leukocite, UZV, te konvencionalne radiološke metode kod 28 djece (prosječno 10.2 godine) s etiološki raznolikim kolitisima. Iako se scintigrafija pomoću ^{99m}Tc-HMPAO pokazala osjetno osjetljivija dijagnostička metoda u odnosu na UZV, ne smijemo zaboraviti dva moguća razloga. Prvi leži u tome da je UZV tehnika ovisna o izvođaču, a drugi u većem broju etiološki različitih kolitisa, kod kojih zadebljanje stijenske nije toliko izraženo kao kod CB.

Valek¹²⁴ uspoređuje UZV i enterokliznu kod 258 bolesnika s CB. Bolest je korektno dijagnosticirana kod 89% bolesnika pomoću enteroklize i kod 95% bolesnika pomoću UZV-a. Po iskustvu autora senzitivnost UZV ravna je, te čak i bolja u odnosu na standard u dijagnozi CB tankog crijeva – enterokliznu, no ovdje moramo uzeti u obzir da su rezultati UZV-a ovisni o iskustvu izvođača. Mako i

sur.¹²⁶ kod 74 bolesnika s CB, komparirali su vrijednost enteroklize nasuprot spiralnom CT-u. Senzitivnost i specifičnost za enteroklizu iznosila je 96% i 98%, a za spiralni CT 94 i 95%. Enterokliza je superiorna u dijagnostici ranih lezija te funkcionalnih poremećaja koji isključuju dijagnozu CB, dok je spiralni CT superioran u evaluaciji transmuralnih i ekstraintestinalnih promjena. Prema autorima postkontrastni spiralni CT je superioran u odnosu na visokorezolutni i power-dopler UZV u prikazu muralnog zadebljanja i stratifikacije stijenke crijeva kod CB.

U radu Lee i sur.²⁵¹ koreliran je nalaz spiralnog CT-a s naznačenom perikoličnom ili perienteričnom vaskulaturom prema kliničkoj aktivnosti, te konvencionalnim radiološkim metodama. 33 bolesnika s CB podijeljeni su prema CDAI u tri kategorije: aktivni, umjereni i inaktivni, a izraženost periintestinalne vaskulature je komparirana među njima. Meyers i McGuire¹⁷⁹ prvi su opisali mezenteričku hipervaskularizaciju uporabom jednoslojnog spiralnog CT-a s i.v. kontrastom. U radu se opisuje tortuozitet i dilatacija s prominentnim sitnim krvnim žilama - vasa recta, kod dva bolesnika s CB. Hipervaskularizacija u mezenteriju je na spiralnom CT-u izražena osim povećanim brojem i tortuozitetom vasa recta, abruptnim ušiljenjem, elongacijom i pravokutnim grananjem mezenterijalnih ogranaka, te ranom venoznom opacifikacijom stijenke crijeva. Ovakav znak autori su nazvali "znak češlja" odnosno "vaskularna jejunizacija ileuma"¹⁷⁹. Lee i sur.²⁵¹ izdvajaju "znak češlja" kao čest nalaz u aktivnoj bolesti (13 od 16 bolesnika ili 81%), rjeđi kod umjerenih (3 od 9 bolesnika ili 33%), dok se ne nalazi u inaktivnoj fazi bolesti (0 od 8 bolesnika), što je statistički signifikantna razlika. Suprotno Meyersu i McGuireu¹⁷⁹, koji su "znak češlja" shvatili kao rani znak bolesti, Lee i sur.²⁵¹ ga smatraju znakom aktivne i uznapredovale bolesti. Također, Lee i sur.²⁵¹ kod bolesnika s ovim znakom na CT-u nalaze češće hospitalizacije i agresivniji medikamentozni tretman poput kortikosteroida. Korelacija s klasičnim radiološkim metodama ukazala je na povezanost mezenterijalne hipervaskularizacije i promjena sluznice u vidu "makadama". Prominentna vaskulatura mezenterija na CT-u nije specifičan znak za dijagnozu CB, već se nalazi i kod vaskulitisa (SLE i poliarteritis nodosa), divertikulitisa i perforiranog karcinoma debelog crijeva.

Usporedba gore opisanog znaka "češlja" s našim opažanjima je zanimljiva. Ponekad smo, prilikom mjerenja uz stijenku zadebljane vijuge u aktivnoj fazi bolesti, pronašli hipertrofične mezenterijalne arterijske i venske ogranke (intestinalne arkade i vasa recta). Hiperemija krvnih žila mezenterija korelira s fibroznomasnom proliferacijom koja se opaža na CT-u, te opisanim "znakom češlja". U našem radu kod 7 bolesnika mezenterijalna hiperemija je bila vodeći ekstramuralni simptom ili jedan od znakova ekstramuralne manifestacije bolesti. Svi bolesnici s ovim znakom su odgovarali aktivnoj CB, dok kod bolesnika s

inaktivnom CB ovaj znak nije uočen. No, naša spektralna analiza isključuje mezenterijalne arterijske ogranke kao signifikantne (iako je mali broj bolesnika analiziran). Naime spektralna krivulja ovih ogranaka je sličnija krivulji AMS (visokorezistentni obrazac protoka preprandijalno), što je u suprotnosti s niskorezistentnim, hiperemičnim obrazcem protoka u stijenci kod istog bolesnika. U radu Lee i sur.²⁵¹ kod bolesnika s diskretno povišenim vrijednostima CDAI koji govore u prilog blage aktivnosti, spiralni CT "znak češlja" nije registrirao. U našem istraživanju najveći problem doplera je također bila blaga i granična aktivnost, dok je umjerena i izražena aktivnost kod CB lakše prepoznatljiva.

Maconi i sur.²⁵² kod 45 bolesnika s CB, proučavaju vaskularnost unutrašnjih fistula, pomoću power-doplera. Iako ultrazvuk nije metoda za detekciju unutrašnjih fistula, ni ostale radiološke metode (s mogućom iznimkom MR-a) nisu visoko osjetljive. UZV periintestinalni znakovi kompatibilni s fisurama i fistulama teško se razlikuju od malih periintestinalnih apscesa ili limfnih čvorova. Ipak autori naglašavaju ulogu power-doplera u detekciji fistula i fisura, upravo zbog činjenice da su ove tvorbe građene od granulacionog tkiva i bogate mikrovaskulaturom. Stoga Maconi i sur.²⁵² ističu visoku osjetljivost power-doplera u detekciji unutrašnjih fistula kao hipervaskulariziranih struktura. Zanimljivo je da se signal na power dopleru analizira i uporabom pulsirajućeg doplera s mjerenjem RI. Srednja izmjerena vrijednost RI kod 31 bolesnika, iznosila je 0.715 s rasponom od 0.350 - 0.853. U radu nije pronađena relevantna korelacija između intenziteta vaskularnog signala unutar fistule i aktivnosti, iako je uočen trend težih oblika bolesti kod pojačane vaskularizacije. Maconi navodi i signifikantno viši RI kod bolesnika s višom biokemijskom aktivnosti²⁵².

Naša opažanja kod malog broja detektiranih fistula ne idu u prilog ovoga rada, jer fistule su hipoehogene, hipovaskularizirane nepravilne ekstraintestinalne tvorbe, s ili bez hiperehogenog sadržaja u smislu plina. Također dubiozna je i uporaba konveksne sonde niskih frekvencija od 3.5 MHz u radu Maconia²⁵², za otkrivanje izuzetno malenih struktura poput fistula. Iako se Maconi²⁵² dijelom ograđuje od interpretacije vrijednosti izmjerenih RI, nejasno je opažanje da viši RI korelira s višim biokemijskim stupnjem aktivnosti, jer upravo niži RI je parametar pojačane vaskularizacije i višeg stupnja aktivnosti.

U svojoj drugoj prospektivnoj studiji Maconi i sur.¹⁴¹ analizirali su kod 128 bolesnika s CB ulogu konvencionalnih radioloških metoda, CT-a i UZV-a u detekciji unutrašnjih fistula i abdominalnih apscesa. Prva metoda pretrage je bio UZV, zatim konvencionalne radiološke metode, a CT je izvođen kod bolesnika sa septičkim komplikacijama i ozbiljnom aktivnosti s CDAI > 250. U detekciji fistula, UZV i konvencionalne radiološke metode pokazale su podjednaku senzitivnost (70%) i specifičnost (95%). No kombinacija obaju metoda, značajno je podigla senzitivnost (90%), što je i prvi zaključak ove prospektivne studije. U otkrivanju

intraabdominalnih apscesa UZV i CT su pokazali visoku pouzdanost, iako je CT pokazao višu specifičnost nego UZV. Obje metode pokazale su veću osjetljivost za dijagnozu površnih u odnosu na duboko smještene apscese, uz pet lažno negativnih nalaz kod UZV-a i tri kod CT-a. Mali intraparijetalni apscesi mogu biti previđeni s CT-om, a pogrešno interpretirani s UZV-om kao kratki fistulozni kanali ili hipoehogeni limfni čvorovi. Također poteškoća za obje metode leži u razlikovanju apscesa od dilatiranih crijevnih vijuga s tekućim sadržajem. Cybulsky i Tam²⁵³ su i kod UZV-a i CT-a griješili u otkrivanju 17% apscesa, osobito ako su apscesi maleni, duboki ili lokalizirani u stijenci vijuge. Visoki postotak u otkrivanju fistula i intrabdominalnih apscesa, u radu Maconia i sur.¹⁴¹ može odgovarati planu studije. Naime radilo se o bolesnicima s visokom aktivnosti i komplikacijama CB, od kojih je svih 128 kirurški eksplorirano, a što je poslužilo kao referentni standard u radu. Stoga autori upozoravaju na mogućnost preračunavanja rezultata, odnosno bolje procjene pouzdanosti metoda od stvarne¹⁴¹.

U našem radu, zabilježili smo u nekim slučajevima ekstramuralne komplikacije bolesti, iako naše istraživanje nije bilo planirano za otkrivanje ovih promjena. Od 5 bolesnika s inaktivnom CB, pronašli smo u 4 bolesnika konglomerat crijevnih vijuga ispunjenih tekućim sadržajem bez formiranja apscesa, a kod 1 bolesnika manje limfne čvorove promjera 5-8 mm. U 22 bolesnika s aktivnom CB, kod 7 smo pronašli više od jednog znaka ekstramuralnog širenja bolesti, a kod ostalih 15 dominantno jedan znak. Tako smo kod 1 bolesnika otkrili konglomerat dilatiranih crijevnih vijuga, kod 1 fistulozni kanal, kod 4 mezenterij s izrazitom hiperemijom (mezenteritis), kod 3 slobodni tekući sadržaj, kod 3 apsces s hiperemijom, te kod 3 bolesnika uvećane limfne čvorove. Zabilježena razlika u distribuciji nalaza dopler UZV-om u ekstramuralnom širenju bolesti između dvije skupine bolesnika statistički je značajna.

Kod procjene aktivnosti IBD pomoću UZV, rektum je segment koji je često nedostupan analizi. No novije metode poput TRUS-a mogu evaluirati sluznicu i stijenkku rektuma. Solomon²⁵⁴ navodi da se perianalna bolest u različitim formama pojavljuje kod 90% bolesnika s CB. Mnogi od ovih bolesnika imaju blage simptome ili su bez kliničkih manifestacija. Tako se i kod 6 naših bolesnika s blagim znakovima perianalne bolesti ne nalazi pomoću doplera daljne proširenosti, te su svrstani u inaktivnu skupinu. Perianalni apsces i fistule se javljaju simultano i obično su znak aktivnosti te najčešći simptom perianalne CB. U našem radu također pronašli smo povezanost između ovih simptoma i zahvaćenosti debelog ili tankog crijeva, kod 9 bolesnika s aktivnom CB. Među kliničarima postoji nesuglasje u dijagnosticiranju, praćenju i liječenju perianalne CB. Dijelom je to i zbog varijabilnosti u frekvenciji, te težine kliničke slike u egzacerbaciji, kao i spontanim

remisijama. Dijagnostičke metode kreću se od kliničke evaluacije, limitiranih konvencionalnih fistulografija, CT-a zdjelice i obećavajućih rezultata MR-a. TRUS se pokazao kao korisna metoda u detekciji fistula i pararektalnih apscesa s boljim rezultatima od gore navedenih metoda, osim MR-a. Zadebljanje stijenke rektuma mjereno TRUS-om može reflektirati aktivnost bolesti, zaključuje Solomon²⁵⁴. Dagli i sur.¹⁵⁸ pomoću TRUS-a evaluirali su stijenku rektuma kod 30 ispitanika kontrolne skupine, te 76 bolesnika s IBD; od čega 50 s UK, a 26 s CB. U kontrolnoj skupini opaža se svih pet slojeva, prosječne debljine stijenke 2.6 mm. TRUS je otkrio transmuralnu upalu kod 21 bolesnika s CB, a mukoznu upalu kod svih 50 bolesnika s UK. U ranijem radu Rasmussena i Riisa²⁵⁵ prosječna debljina stijenke rektuma za 19 ispitanika kontrolne skupine iznosila je 2.6 mm; 33 bolesnika s UK 2.8 mm, a kod 18 bolesnika s CB 3.2 mm. Opisane razlike nisu se statističke razlikovale. Najnoviji radovi ističu vrijednost 3D TRUS-a kod IBD. Szilvas i sur.²⁵⁶ predstavljaju ovu novu metodu, komplementarnu endoskopiji, u prikazu rektuma. Dobra strana ove metode je mogućnost procjene zahvaćenosti stijenke, kao i perirektalnih komplikacija: tekućine, limfnih čvorova i fistula. Autori ističu ovu metodu kao superiornu fistulografiji u prikazivanju fistula.

Aktivnost kod IBD moguće je također procijeniti i MR-om²⁵⁷⁻²⁵⁹, no nedostatak u odnosu na dopler je svakako visoka cijena izvođenja pretrage kao i manja dostupnost, što je u našim uvjetima osobito limitirajući faktor. U našem radu zbog objektivnih mogućnosti nije rađena jedino poredba UZV s MR-om, no sve ostale metode koje služe u procjeni aktivnosti su korelirane s doplerom. Stoga je zanimljiv slijedeći rad koji uspoređuje UZV i MR.

Miao i sur.²⁶⁰ su kod 30 bolesnika s poznatom CB, komparirali UZV i MR u procjeni aktivnosti CB. "Zlatni standard" aktivnosti je baziran na kliničkoj procjeni, i jednoj ili više metoda: endoskopija, barijeve kontrastne pretrage ili kirurški zahvat. Signifikantni parametri aktivnosti za UZV su bili hipoehogeno zadebljanje stijenke iznad 3 mm i povišeni volumni protok u AMS, a notirane su i periintestinalne promjene. Kriteriji za MR bili su zadebljanje stijenke veće od 3 mm, kontrastno pojačanje stijenke nakon aplikacije gadolinija i mezenterička hipervaskularizacija masnog tkiva uz prisustvo limfnih čvorova. Senzitivnost i specifičnost UZV iznosila je 87% i 100%, a za MR 87% i 71%. UZV i MR po navedenim kriterijima za 30 bolesnika pokazali su identičnu senzitivnost, no MR je s gadolinijem bio manje specifičan. Na temelju zlatnog standarda 23 bolesnika su svrstana u aktivnu skupinu, a 7 u inaktivnu. Vrijeme izvođenja UZV pretrage iznosilo je 10-20 minuta. B-mod UZV je otkrio 20 od 23 bolesnika u aktivnoj skupini i svih 7 bolesnika inaktivne skupine. Mjerenja volumnog protoka u AMS nisu pokazala statistički signifikantnu razliku između aktivne i inaktivne skupine. Stoga autori zaključuju da je mjerenje u AMS za procjenu aktivnosti CB

od manje važnosti, a značajno produljuje vrijeme pregleda. MR je poput UZV-a dobro prihvaćen od strane bolesnika, a vrijeme izvođenja pretrage iznosilo je 40-50 minuta. MR je detektirao 20 od 23 aktivna bolesnika, te 5 od 7 u inaktivnoj skupini. Lažno pozitivni nalazi aktivnosti su utvrđeni kod kolabiranih i nedovoljno distendiranih crijevnih vijuga. To svakako upućuje na potrebu što bolje distenzije crijeva uporabom oralnih ili rektalnih kontrastnih sredstava. Iako je stratifikacija stijenke nakon aplikacije kontrasta prema autorima važan znak aktivnosti, pronađena je kod samo 26% aktivnih bolesnika. Zanimljivo je opažanje u studiji o CDAI koji je imao slabu specifičnost (0%) i CRP s niskom senzitivnosti od 30%, što ukazuje na teškoće u definiranju zlatnog standarda aktivnosti kod CB. Prednosti UZV nad MR su sigurnost, cijena, vrijeme pregleda, šira uporaba, dobra senzitivnost i visoka specifičnost. Prednosti MR nad UZV su bolja anatomska lokalizacija te procjena ekstenzije oboljelog crijeva (osobito uporabom koronalnih slojeva), pojačana senzitivnost nakon aplikacije gadolinija (ali smanjena specifičnost), te bolji prikaz dubokih kolekcija i fistula. MR je tehnika manje ovisna o izvođaču, ali i o bolesniku. Obje metode su neinvazivne i neionizirajuće, a autori preporučaju UZV kao prvu metodu pregleda kod sumnje na relaps CB, dok je MR komplementarna metoda, kada specifični problemi u interpretaciji nalaza ostaju nakon inicijalnog abdominalnog UZV²⁶⁰.

Usporedba s našim rezultatima pokazuje slijedeće: Miao i sur.²⁶⁰ navode prosječnu debljinu stijenke u aktivnoj skupini 7 mm za UZV, a 6 mm za MR; što je blizu našoj vrijednosti kod aktivne skupine, koja iznosi 5.2 ± 1.8 mm. Kod inaktivnih bolesnika prosječna vrijednost dobivena ultrazvukom je 2 mm, a MR-om 3 mm, što je također blizu našoj vrijednosti kod inaktivnih od 3.7 ± 1.7 mm. No postavlja se pitanje prosječne debljine stijenke inaktivne skupine u radu Miao²⁶⁰ od 2 odnosno 3 mm, a što je ispod kriterija zadebljane vijuge iznad 3 mm. To ukazuje na problem detektiranja inaktiviteta kod bolesnika bez anamnestičkog podatka o CB, s čime smo se susreli i u našem radu (16 od 64 ispitanika inaktivne skupine se vrlo teško detektiraju dopler ultrazvukom). U radu Miao²⁶⁰, postavlja se i pitanje procjene aktivnosti UZV-om samo na osnovu debljine stijenke crijeva, bez uporabe doplera. Izmjereni volumni protok kod obje skupine je sličan s našim vrijednostima, no bez statistički značajne razlike. Tako Miao²⁶⁰ navodi za aktivnu i inaktivnu skupinu prosječni FVO od 591 i 404 ml/min; a u našem radu vrijednosti su 572 i 441 ml/min. Zanimljiv je nalaz limfnih čvorova mezenterija kod 2 bolesnika inaktivne skupine kod Miao²⁶⁰ (1 bolesnik u našem radu), što upućuje da limfni čvorovi nisu isključivo znak aktivnosti. Interesantno je zapažanje, da je stratifikacija stijenke nakon aplikacije kontrasta kod MR-a prepoznata u samo 26% bolesnika aktivne skupine. Ova činjenica u radu Miao²⁶⁰, a nasuprot mišljenju Makoa¹²⁶

i Tarjana¹⁴³, odgovara i našem opažanju da stratifikacija stijenke crijeva nije toliko bitna u procjeni aktivnosti CB.

Holzknrecht i sur.¹⁹⁵ u svom istraživanju iznijeli su potencijalne nedostatke MR-enteroklize kod bolesnika s ileusom ili subileusom, jer zrak u vijugama tankog crijeva proizvodi artefakte, uslijed inhomogene opacifikacije lumena kontrastnim sredstvom. Također Holzknrecht¹⁹⁵ sugerira da inaktivni segmenti ("burned out") tankog crijeva mogu izbjeći detekciji kod MR-a, jer se ti segmenti ne prezentiraju zadebljanjem stijenke niti patološkim kontrastnim markiranjem nakon iv. aplikacije gadolinija. Identičan problem je uočen u našem istraživanju kod 16 ispitanika inaktivne skupine.

Na ESGAR-u 2003¹⁹⁸, evaluirana je uloga MR kod IBD u oralnoj prezentaciji. Na temelju dosadašnjih istraživanja navedene su neosporne činjenice. Sigurni znak aktivnosti kod CB je povišenje T2 signala u zadebljanoj stijenci¹⁹⁶. Submukozni edem je znak aktivnosti, nasuprot fibroze koja je znak inaktivnosti. No, MR (i s najnovijim FISP i HASTE sekvencama) ne može superiorno razdvojiti aktivne i inaktivne bolesnike, a također je insuficijentan u procjeni ranih sluzničkih promjena, gdje su superiornije metode endoskopija i konvencionalne radiološke metode¹⁹⁸. Važni znakovi aktivnosti su hiperemija krvnih žila mezenterija ("comb sign") koje su prvotno opisane kod spiralnog CT^{179,251}. Hiperemija mezenterija je uočena i u našem istraživanju. Limfni čvorovi se smatraju znakom aktivnosti, ako se signal nakon aplikacije gadolinija pojačava. U suprotnom se limfni čvorovi u mezenteriju smatraju inaktivnima¹⁹⁸.

Rioux i Gagnon²⁶¹ u svom preglednom komentaru razmatraju razne dijagnostičke metode prikaza kod IBD, s posebnim osvrtom na visokorezolutni UZV. Prema autorima nijedna slikovna metoda nije kompletno ispravna ili pogrešna, a izbor metode ovisi o tri različita aspekta: bolesniku, liječniku i društvu. Bolesnik želi lako dostupnu metodu s brzim i preciznim informacijama o bolesti, bez popratnih efekata u smislu neugodnosti, zračenja i gubitka digniteta. Liječnici žele metodu s visokim stupnjem senzitivnosti, specifičnosti i pouzdanosti. Za društvo bitni su troškovi pregleda, što indirektno utječe na liječnike da pronađu manje skupe metode dijagnosticiranja. Zračenje također može biti od socijalnog značenja, s obzirom da se radi o reproduktivnoj skupini ljudi s potencijalnim genetskim oštećenjem zbog ionizirajućeg zračenja. Po mišljenju autora, obzirom na gore navedeno, visokorezolutni UZV je metoda prvog izbora u "screeningu", uz napomenu da su u ranoj fazi

bolesti sa zahvaćanjem samo sluznice, endoskopija i radiološke kontrastne pretrage metode izbora. Otvoreno je pitanje kompeticije dopler UZV-a i scintigrafije u procjeni aktivnosti. CT ima važnu ulogu kod postojanja septičkih komplikacija, a MR usprkos obećavajućim rezultatima je nerealistična kao metoda prvog izbora zbog ograničenog pristupa i cijene. IBD možemo figurativno usporediti sa slagalicom, gdje svaki simptom ili znak odgovara djeliću slagalice, a svaki dijagnostički postupak predstavlja različit pristup u slaganju. Svrha je anticipirati konačnu sliku slagalice, s najmanjim brojem komadića da bi se minimizirali troškovi i nepoželjni efekti. Visokorezolutni dopler UZV kao neionizirajuća, jeftina, reproducibilna, široko dostupna i pouzdana, a za bolesnike ugodna, je obećavajuća metoda u kompleksnoj slagalici pod nazivom IBD²⁶¹.

7. ZAKLJUČCI

- Mjerenja u arteriji mezenterici superior (AMS) kod bolesnika s Crohnovom bolesti (CB) i kontrolnom skupinom obuhvaćala su šest parametara. Kod tri parametra uočene su statistički značajne razlike. Uočene razlike odnosile su se na mjerenja volumnog protoka (FVO), enddiastoličke brzine (EDV) i indeksa otpora (RI).
- Prosječni FVO kod aktivne skupine CB iznosio je 572 ± 202 ml/min, 441 ± 129 ml/min za inaktivnu skupinu CB i 452 ± 167 ml/min za kontrolnu skupinu. Vrijednosti EDV iznosile su 0.25 ± 0.07 m/sec u aktivnoj skupini CB, 0.22 ± 0.06 m/sec za inaktivnu skupinu CB i 0.20 ± 0.06 m/sec za kontrolnu skupinu. Vrijednosti RI iznosile su 0.838 ± 0.027 u aktivnoj skupini CB, 0.855 ± 0.027 za inaktivnu skupinu CB i 0.854 ± 0.033 za kontrolnu skupinu.
- Vrijednosti FVO i EDV izmjerene u skupini bolesnika s aktivnom CB statistički su značajno više, a RI statistički značajno niže, u odnosu na kontrolnu i skupinu ispitanika s inaktivnom CB. Vrijednosti FVO, EDV i RI ne razlikuju se statistički značajno kod skupine bolesnika s inaktivnom CB i kontrolne skupine ispitanika. U našem radu dokazali smo da postoji pojačanje arterijskog protoka u AMS kod bolesnika s aktivnom CB.
- Iako postoji statistička razlika između promatranih dopler parametara u AMS kod bolesnika s aktivnom CB, ipak procjena aktivnosti Crohnove bolesti samo na osnovu doplerskih mjerenja u AMS nije pogodna za rutinsku kliničku praksu. Također mjerenjima samo u AMS, kod zahvaćenosti lijevog hemikolona s CB, potencijalna aktivnost ostaje nezabilježena.
- Nakon izvršenih mjerenja i spektralne frekvencijske analize protoka u AMS, smatramo da je za procjenu aktivnosti kod CB, izuzetno važan pregled obojenim i pulsirajućim doplerom zadebljane (> 3 mm), nekompresibilne, crijevne vijuge ili više njih. Detaljna analiza crijevne stijenke moguća je samo pomoću visokorezolutne sonde viših raspona frekvencije, tehnikom dozirane kompresije. Subjektivna procjena prokrvljenosti stijenke crijeva, vršena je pomoću obojenog doplera, a objektivna procjena pomoću pulsirajućeg doplera, mjerenjem indeksa otpora (RI) u stijenci crijevne vijuge.

- Kod kontrolne skupine ispitanika nema lokalnog nalaza zadebljanja crijevne vijuge (< 3 mm). U skupini bolesnika s aktivnom CB prosječna debljina stijenke je viša u odnosu na inaktivnu skupinu s CB, a opažena razlika je statistički značajna. Određivanje debljine stijenke nije bilo primarno u istraživanju. Naše mišljenje je da debljina stijenke nije parametar aktivnosti bolesti, no bitna je u razlikovanju kontrolne skupine od bolesnika s CB.

- Obojenim doplerom kod kontrolne skupine ispitanika evidentiraju se uglavnom artefakti gibanja uslijed peristaltike. Procjenu obojenosti crijevne vijuge obojenim doplerom analizirali smo kod svih 138 ispitanika s CB. U bolesnika s inaktivnom CB zabilježen je veći udio bez boje i slabijih signala kod 61 ispitanika, dok su u samo 3 ispitanika opaženi umjereni signali. U bolesnika s aktivnom CB kod 25 ispitanika signal je bio umjeren, a kod 43 ispitanika dobar te izrazit. Slabiji signal je opažen tek kod 6 ispitanika aktivne skupine CB. Zabilježena razlika u distribuciji subjektivne procjene bojanja stijenke obojenim doplerom kod inaktivne i aktivne skupine s CB statistički je značajna.

- Pulsirajućim doplerom kod kontrolne skupine ispitanika ponekad se uspiju detektirati mezenterijalni arterijski ogranci uz stijenku crijeva, visokorezistentnog izgleda arterijskog spektra poput AMS. Kod 15 ispitanika kontrolne skupine izmjeren je RI s prosječnom vrijednosti 0.80 ± 0.06 . Prosječni RI inaktivne skupine s CB kod 64 ispitanika iznosi 0.71 ± 0.04 s rasponom od 0.65 do 0.87. U skupini s aktivnom CB, izmjerili smo RI kod 74 ispitanika, s prosječnim RI 0.60 ± 0.04 i rasponom od 0.52 do 0.67. Izmjerene vrijednosti RI u stijenci zadebljane vijuge između tri skupine ispitanika statistički su značajno različite. Najviše vrijednosti zabilježene su u kontrolnoj skupini ispitanika, potom slijedi inaktivna skupina CB, dok su najniže vrijednosti RI zabilježene kod aktivne skupine s CB.

- Mišljenja smo da granična vrijednost RI između dviju promatranih skupina s CB iznosi 0.65-0.67; naime mali broj slučajeva inaktivne skupine CB kreće se ispod 0.65, ili aktivne skupine CB iznad 0.67. Tome u prilog govori i posebno izdvojena skupina od 16 ispitanika sa slabijom aktivnosti čiji prosječni RI iznosi 0.625 ± 0.03 , s rasponom od 0.57 do 0.67. Skupina s umjerenom i jače izraženom aktivnosti kod 58 ispitanika ima prosječni RI 0.59 ± 0.04 , a raspon od 0.52 do 0.65. Također je uočena statistički značajna razlika između tri promatrane skupine bolesnika s CB: inaktivnih, slabije aktivnih i jače aktivnih bolesnika s CB.

- Smatramo da se upotrebom obojenog i pulsirajućeg doplera u stijenci zadebljane crijevne vijuge, može postići značajan napredak u procjeni aktivnosti Crohnove bolesti, osobito mjerenjem RI kao najboljeg i lako mjerljivog doplerskog pokazatelja aktivnosti Crohnove bolesti u svakodnevnoj kliničkoj praksi.

- U istraživanju je dokazana statistički značajna blago pozitivna korelacija između RI i EDV izmjerenih u arteriji mezenterici superior, te RI i EDV izmjerenih u stijenci crijevne vijuge, kod 122 ispitanika s CB. Analiza korelira iste doplerske parametre, kod istih ispitanika, no mjerene na različitim mjestima, te pokazuje njihovu međuovisnost. Mišljenja smo da hiperemični obrazac arterijskog protoka kod Crohnove bolesti u arteriji mezenterici superior, odgovara stupnju arterijske hiperemije koja prati upalna stanja u stijenci crijeva kod CB.

8. SAŽETAK

Svrha ovoga rada je evaluacija parametara dopler ultrazvuka kod Crohnove bolesti (CB), koji bi bili dovoljno senzitivni da razdvoje aktivnu, inaktivnu i kontrolnu skupinu ispitanika. Upotrebom obojenog i pulsirajućeg doplera u dijagnozi i procjeni aktivnosti CB, smanjili smo izloženost bolesnika ionizirajućem zračenju.

U radu smo mjerili arterijski protok u arteriji mezenterici superior (AMS), stijenci zadebljane vijuge i okolnom mezenteriju. U istraživanju od ukupno 205 ispitanika, bilo je 67 ispitanika kontrolne skupine, te 138 bolesnika s CB (74 s aktivnom CB, 64 s inaktivnom CB). Svi naši ispitanici su pregledani na ultrazvučnom aparatu Logic 500 PRO, GE (General Electric), pomoću abdominalne polukonveksne sonde frekvencije 2-5 MHz i linearne sonde frekvencije 6-9 MHz, tehnikom tripleks doplera. Više parametara doplera u AMS je evaluirano: PSV (maksimalna sistolička brzina), EDV (enddiastolična brzina), RI (indeks otpora), prosječna brzina, površina arterije, te FVO (volumni protok). Nakon izvršenih mjerenja arterijskog protoka kroz AMS, analizira se zahvaćeni segment crijeva pomoću obojenog doplera, s osobitom pažnjom na desni donji kvadrant. Hiperemija stijenke crijeva se procjenjuje subjektivno na slijedeći način: nepostojanje obojenog signala (0), prigušeni ili slabiji obojeni signal (1), multipli obojeni signali (2), intenzivna hipevaskularizacija (3). Pošto se identificira zadebljana, te dobro vaskularizirana crijevna vijuga ili više njih, upotrebom pulsirajućeg doplera odredi se vrijednost indeksa otpora RI. Spektralna frekvencijska analiza razlučuje arterijski od venskog protoka i objektivizira hipervaskularizaciju inflamiranog crijevnog segmenta mjerenjem RI.

Razlika između parametara u tri skupine ispitanika testirane su parametrijskim (Studentov t-test, Tukey HSD test) i neparametrijskim statističkim testovima (Kruskal Wallis ANOVA i Mann-Whitney test). Doplerski parametri korelirani su s "globalnom aktivnosti", koja uključuje kliničke i laboratorijske nalaze, endoskopiju, konvencionalne radiološke metode, CT i scintigrafske nalaze. U radu smo dokazali značajnu korelaciju između globalne aktivnosti i bolesnika svrstanih pomoću doplerskih parametara.

Mjerenja u AMS nisu pokazala razliku između tri skupine ispitanika, određivanjem PSV, prosječne brzine i površine arterije. Dokazana je statistički značajna razlika aktivne skupine u usporedbi s inaktivnom i kontrolnom skupinom ispitanika (ipak ove zadnje dvije skupine se nisu mogli razlikovati) pomoću FVO, EDV i RI. Prosječni FVO aktivne skupine iznosio je 572 ± 202 ml/min, 441 ± 129 ml/min za inaktivnu skupinu i 452 ± 167 ml/min za

kontrolnu skupinu. Vrijednosti EDV iznosile su 0.25 ± 0.07 m/sec u aktivnoj skupini, 0.22 ± 0.06 m/sec za inaktivnu skupinu i 0.20 ± 0.06 m/sec za kontrolnu skupinu. Vrijednosti RI iznosile su 0.838 ± 0.027 u aktivnoj skupini, 0.855 ± 0.027 za inaktivnu skupinu i 0.854 ± 0.033 za kontrolnu skupinu.

Procjena aktivnosti Crohnove bolesti samo na osnovu doplerskih mjerenja u AMS nije pogodna za rutinsku svakodnevnu praksu. U istraživanju je dokazana statistički značajna korelacija između RI i EDV izmjerenih u AMS i stijenci crijevne vijuge, kod 122 ispitanika s CB. Mišljenja smo da hiperemični obrazac arterijskog protoka u AMS kod CB, odgovara stupnju arterijske hiperemije koja prati upalna stanja u stijenci crijeva kod CB.

Nakon izvršenih mjerenja i spektralne frekvencijske analize protoka u AMS, izuzetno je važan pregled visokorezolutnim dopler ultrazvukom zadebljane crijevne vijuge ili više njih. Kod 67 ispitanika kontrolne skupine nema lokalnog nalaza zadebljanja crijevne vijuge ili hiperemije (stupanj 0). Debljina stijenke iznosila je maksimalno 2 mm s naznačenom peristaltičkom aktivnosti. U 15 ispitanika kontrolne skupine uz stijenku crijeva, uspjeli smo detektirati mezenterijalne arterijske ogranke AMS. Izmjeren je RI s prosječnom vrijednošću od 0.80 ± 0.06 . U skupini 64 bolesnika s inaktivnom CB pronašli smo zadebljanje stijenke crijeva od 3.7 ± 1.7 mm, bez peristaltičke aktivnosti. Obojenim doplerom 61 bolesnik inaktivne skupine imao je slabiji signal (stupanj 0,1), a samo 3 umjereni signal. Prosječni RI kod 64 bolesnika s inaktivnom CB iznosio je 0.71 ± 0.04 ; s rasponom 0.65-0.87. U skupini 74 bolesnika s aktivnom CB pronašli smo aficirane, nekompresibilne crijevne vijuge, zadebljane stijenke od 5.2 ± 1.8 mm, s jasno vidljivom hiperemijom stijenke (stupanj 2,3). Pulsirajućim doplerom izdvojili smo niskorezistentne arterijske spektre prosječnog RI 0.60 ± 0.04 ; s rasponom 0.52-0.67. Također smo uspjeli izdvojiti 16 bolesnika sa slabijom aktivnosti prosječnog RI 0.625 ± 0.03 , s rasponom 0.57-0.67; kao i 58 bolesnika s umjerenom i izrazitom aktivnosti prosječnog RI 0.59 ± 0.04 , s rasponom 0.52-0.65.

Analiza zadebljanih crijevnih vijuga pokazuje statistički značajnu razliku između sve tri skupine ispitanika određivanjem vaskularizacije i mjerenjem RI u stijenci crijeva pomoću obojenog i pulsirajućeg doplera. Mišljena smo da je RI upalno promijenjene stijenke crijeva odličan pokazatelj aktivnosti kod CB.

9. SUMMARY

The aim of this study was to evaluate Doppler ultrasound parameters in Crohn's disease (CD), which can be sensitive enough to discriminate active, inactive and control group. We reduced a patients radiation exposure, by using colour and pulsed Doppler ultrasound in diagnosis and assessment activity of CD.

We have measured arterial flow in superior mesenteric artery (SMA), affected bowel wall and adjacent mesenterium. From total number of 205; 138 patients with Crohn's disease (74 with active CD, 64 inactive patients), and 67 healthy volunteers were included. All of our patients were examined with Logic 500 PRO scanner, GE (General Electric), using semiconvex abdominal probe 2-5 MHz, and linear probe 6-9 MHz, with technique of triplex Doppler. Several SMA Doppler parameters were evaluated: PSV (peak systolic velocity), EDV (enddiastolic velocity), RI (resistance index), TAV (time-averaged velocity), cross-sectional area and FVO (flow volume). After SMA measurements, we analysed an affected intestinal segment by colour Doppler study, with special attention to right lower quadrant. Hyperemia of the bowel wall are subjectively divided in four grades: no colour signal (0), weak or scattered colour signals (1), multiple colour signals (2), intensive hyperascularization (3). When gut wall vessels were identified, we performed spectral analysis of arterial spectrum by pulsed Doppler, with a measurement of the RI. Pulsed Doppler analysis discriminate arterial from venous signals, and objectivized hypervascularisation of inflamed intestinal segment by spectral RI measurments.

Differences between parameters in the three groups were tested by parametric (Studentov t-test, Tukey HSD test) and nonparametric statistical tests (Kruskal Wallis ANOVA and Mann-Whitney test). Doppler parameters were compared with "global activity" which includes clinical and laboratory findings, endoscopy, X-ray examinations, CT and abdominal scintigraphy findings. We found significant correlation between global activity and patients divided by doppler parameters.

The measurements in SMA show no difference between this three groups, by measuring PSV, TAV and cross sectional area of SMA. We observed statistical difference in active CD compared to inactive and control group (these last two groups can't be discriminated) by measuring FVO, EDV and RI. The mean FVO in active CD was 572 ± 202 ml/min, 441 ± 129 ml/min for inactive CD and 452 ± 167 ml/min for control group. EDV

values were 0.25 ± 0.07 m/sec in active CD, 0.22 ± 0.06 m/sec for inactive CD and 0.20 ± 0.06 m/sec for control group. RI values were 0.838 ± 0.027 in active CD, 0.855 ± 0.027 for inactive CD and 0.854 ± 0.033 for control group.

Doppler parameters in SMA are not suitable for routinely ultrasound assessment of Crohn's disease activity. Important finding of the study was statistical correlation between EDV and RI measured in SMA and affected bowel wall in 122 patients with CD. We conclude that arterial hyperemia in affected bowel wall reflects higher flow in SMA in patients with CD.

After measurements in SMA, another part of examination include high resolution sonography of inflamed intestinal segment. In the control group with 67 patients there was no thickening or hyperemia (grade 0) of the bowel wall. We found gut wall thickness to maximum 2 mm with peristaltic activity. In 15 cases we were able to detect some intestinal branches of SMA. The mean RI of these intestinal branches were 0.80 ± 0.06 . In the group with inactive CD we revealed mean thickening of the gut wall (3.7 ± 1.7 mm), without peristaltic activity. 61 inactive patients had weak or scattered colour signals (grade 0,1) by using colour Doppler, and only 3 moderate signals. The mean RI for 64 patients in inactive group was 0.71 ± 0.04 ; with range 0.65-0.87. In the 74 patients with active CD we found affected, noncompressible loops with thickened wall (5.2 ± 1.8 mm), and clearly visible wall hyperemia (grade 2,3). The spectral analysis shows low resistance arterial spectrums with mean RI 0.60 ± 0.04 ; range 0.52-0.67. In addition, we found in 16 patients with weak activity mean RI 0.625 ± 0.03 , range 0.57-0.67; and in 58 patients with moderate and strong activity mean RI 0.59 ± 0.04 , range 0.52-0.65.

Analysis of affected bowel loops shows statistical significant difference between all three groups, by colour and pulsed Doppler measuring vascularity and RI in the gut wall. We conclude that RI of affected bowel wall could be strong indicator of CD activity.

10. LITERATURA

1. Rotter JJ. Inflammatory bowel disease. *Lancet* 1994; 343:1360.
2. Podolsky DK. Inflammatory bowel disease. *Current Opinion in Gastroenterology* 1995; 11:289-291.
3. Vucelić B. Upalne bolesti crijeva. U: Vucelić B. i suradnici: *Gastroenterologija i hepatologija*. Medicinska nakalada, Zagreb, 2002, 723-760.
4. Crohn BB, Ginzburg L, Oppenheimer GD. Regional ileitis, a pathologic and clinical entity. *JAMA* 1932; 99:1323-1329.
5. Crohn BB, Ginzburg L, Oppenheimer GD. Landmark article. Regional ileitis, a pathologic and clinical entity. *JAMA* 1982; 251:73-79 .
6. Herlinger H, Caroline DF. Crohn's disease. In: Gore RM, Levine MS, Laufer I. *Textbook of gastroenterology*. Philadelphia, Pa: Saunders, 1994; 824-844.
7. Mayberry JF, Judd D, Smart H, Rhodes J, Calcraft B, Morris JS. Crohn's disease in Jewish people - An epidemiological study in South-East Wales. 1986; 35:237-240.
8. Rozen P, Zonis J, Yekutiel P, Gilat T. Crohn's disease in the Jewish population of Tel-Aviv-Yaffa. *Epidemiological and Clinical Aspects. Gastroenterology* 1979; 76:25-30.
9. Ali SI, Carty HML. Paediatric Crohn's disease: a radiological review. *Eur Radiol* 2000;10:1085-94.
10. Binder V, Both H, Hansen PK, Hendriksen C, Kreiner S, Torp-Pedersen K. Incidence and prevalence of ulcerative colitis and Crohn's disease in the county of Copenhagen, 1962 to 1978. *Gastroenterology* 1982; 83:563-568.
11. Manousos ON, Koutroubakis I, Potamianos S, Roussomoustakaki M, Gourtsoyiannis N, Vlachonikolis IG. A prospective epidemiologic study of Crohn's disease in Heraklion, Crete. *Scand J Gastroenterol* 1996;31:599-603.
12. Vucelić B, Korać B, Sentić M, Miličić D, Hadžić N, Jureša V. Epidemiology of Crohn's disease in Zagreb. A ten years prospective study. *Int J Epid* 1991;216-20.
13. Tytgat GN, Mulder CJ. The etiology of Crohn's disease. *Int J Colon Dis* 1986;1:188.
14. Funakoshi O. Mycobacterial etiology of Crohn's disease. *Jpn J Gastroenterol*. 1988;85:1340.
15. Patel RT, Pall AA, Stokes R, Birch D, Hail C, Adu D, Keighley RB. Autoantibody prevalence and association in inflammatory bowel disease. *Eur J Gastroenterol Hepatol* 1994; 6:705-9.

16. Greenwald BD, James SP. Immunology of inflammatory bowel disease, *Current Opinion in Gastroenterology* 1995; 11:298-304.
17. Braegger CP, Mac Donald TT. Immune mechanisms in chronic inflammatory bowel disease. *Ann Allergy* 1994; 72:135-141.
18. Persson PG, Ahlbom A, Hellers G. Diet and inflammatory disease: a case-control study. *Epidemiology* 1992; 3:47-52.
19. Andrews H, Berczak P, Allan RN. Psychiatric illness in patients with inflammatory bowel disease. *Gut* 1987; 28:1600-1604.
20. Dignass A, Goebell H. Genetics of inflammatory bowel disease, *Current Opinion in Gastroenterology* 1995; 11:292-297.
21. Sitsangi J, Jewell DP, Rosenberg WMC, Bell JI. Genetics of inflammatory bowel disease. *Gut* 1994; 35:696-700.
22. Gulwani-Akolkar B, Shalon L, Akolkar PN, Fisher SE, Silver J. Analysis of the peripheral blood T cell receptor repertoire in monozygotic twins discordant for Crohn's disease. *Autoimmunity* 1994; 17:241-248.
23. Cottone M, Rosselli M, Orlando A, Oliva I, Puleo A, Cappello M, Traina M, Tonelli G, Pagliaro L. Smoking habits and recurrence in Crohn's disease. *Gastroenterology* 1994; 106:643-648.
24. Rhodes J, Thomas GAO: Smoking. Good or Bad for Inflammatory Bowel Disease? *Gastroenterology* 1994; 106:807-809.
25. Kornbluth A, Salomon P, Sachar BD. Crohn's disease. U: Sleisenger MH, Fordtran JS, *Gastrointestinal disease*. Philadelphia: WB Saunders, 1993:1270-1304.
26. Sanderson JD, Moss MT, Tizard MLV, Hermon-Taylor J. Mycobacterium paratuberculosis DNA in Crohn's disease tissue. *Gut* 1992; 33:890-896.
27. Howden CW, Gillanders I, Morris AJ, Duncan A, Danesh B, Russell RI. Intestinal permeability in patients with Crohn's disease and their first degree relatives. *Am J Gastroenterol* 1994; 89:1175-1176.
28. Peters M, Ghooys Y, Maes B, Hiele M, Geboes K, Vantrappen G, Rutgeerts P. Increased permeability of macroscopically normal small bowel in Crohn's disease. *Dig Dis Sci* 1994; 39:2170-2176.
29. Mulder AHL, Broekroelofs J, Horst G, Limburg PC, Nelis GF. Anti-neutrophil cytoplasmic antibodies (ANCA) in inflammatory bowel disease: characterization and clinical correlates. *Clin Exp Immuno* 1994; 95:490-7.

30. Shanahan F. Neutrophil autoantibodies in inflammatory bowel disease: are they important? *Gastroenterology* 1994; 107:586-589.
31. Broekroelofs J, Mulder AHL, Nelis GF, Wersterveld BD, Cohen Tervaert AW, Kallenberg CGM. Anti-neutrophil cytoplasmic antibodies (ANCA) in serum from patients with inflammatory bowel disease: relation to disease pattern and disease activity. *Dig Dis Sci* 1994; 39:545-549.
32. Sartor RB. Cytokines in intestinal inflammation: pathophysiological and clinical considerations. *Gastroenterology* 1994; 106:533-9.
33. Mazlam MZ, Hodgson HJF. Interrelations between interleukin-6, interleukin1b, plasma C-reactive protein values, and in vitro C-reactive protein generation in patients with inflammatory bowel disease. *Gut* 1994; 35:77-83.
34. Schreiber S, Heinig T, Panzer U, Teinking R, Bouchard A, Stahl PD, Raedler A. Impaired response of activated mononuclear phagocytes to interleukin 4 in inflammatory bowel disease. *Gastroenterology* 1995; 108:21-33.
35. Wassmuth R, Keller Y, Thomson G, Starck M, Lindhagen T, Holmberg E, Eriksson S, Kalden JR, Sundkvist G, Lindgren S. HLA DPB1 alleles provide protection against Crohn's disease in caucasians. *Eur J Gastroenterol Hepatol* 1994; 6:405-411.
36. Reeders JW. Inflammatory bowel disease. In: *Radiologic-Pathologic Correlations*. *Eur Radiol* 2000; 10(Suppl 2): S146-156.
37. Simmonds NJ, Rampton DS. Inflammatory bowel disease: a radical view. *Gut* 1993; 4:865-8.
38. Truelove SC, Pena AS. Course and prognosis of Crohn's disease. *Gut* 1976; 17:192-201.
39. Da Costa LR. What is inflammatory bowel disease? *Can J Gastroenterol* 1993; 7:503-508.
40. Thomson ABR. The patient with inflammatory bowel disease: Who am I? *Can J Gastroenterol* 1993; 7:42-50.
41. Ekbohm A. Cancer in inflammatory bowel disease. *Current Opinion in Gastroenterology* 1995; 11:316-320.
42. Rutgeerts P, Lefberg R, Malchow H, Lamers C, Olaison G, Jewell D, Danielsson A, Goebell H, Thomsen OŽ, Lorenz-Meyer H, Hodgson H, Persson T, Seidegard C. A comparison of budesonide with prednisolone for active Crohn's disease. *N Engl J Med* 1994; 331:842-845.
43. Munkholm P, Langholz E, Davidsen M, Binder V. Frequency of glucocorticoid resistance and dependency in Crohn's disease. *Gut* 1994; 35:360-362.

44. Steinhart AH, Hemphill D, Greenberg GR. Sulfasalazine and mesalazine for the maintenance therapy of Crohn's disease: a meta-analysis. *Am J Gastroenterol* 1994;89:2116-2124.
45. Messori A, Brignola C, Trallori G, Rampazzo R, Bardazzi G, Belloli C, d'Albasio G, De Simone G, Martini N. Effectiveness of 5-aminosalicylic acid for maintaining remission in patients with Crohn's disease: a meta-analysis. *Am J Gastroenterol* 1994;89:692-698.
46. Pearson DC, May CR, Fick GH, Sutherland LR. Azathioprine and 6-mercaptopurine in Crohn's disease: a meta-analysis. *Gastroenterology* 1994; 106:A1045.
47. Hanauer SB, Smith MB. Rapid closure of Crohn's disease fistulas with continuous intravenous cyclosporin A. *Am J Gastroenterol* 1993; 88:646-649.
48. Van Dullemen HM, Hommes DW, Meenan J. Complete remissions of steroid-refractory Crohn's disease after administration of monoclonal anti-TNF antibody cA2. *Gastroenterology* 1994; 106:A1054.
49. Cohen RD, Hanauer SB. Immunomodulatory agents and other medical therapies in inflammatory bowel disease. *Current Opinion in Gastroenterology* 1995; 11:321-330.
50. Prantera C, Kohn A, Zannoni F, Spimpolo N, and Bonfa M. Metronidazole plus ciprofloxacin in the treatment of active, refractory Crohn's disease: Results of an open study. *J Clin Gastroenterol* 1994; 19:79-88.
51. Lavy A, Weisz G, Adir Y, Ramon Y, Melamed Y, Eidelman S. Hyperbaric oxygen for perianal Crohn's disease. *J Clin Gastroenterol* 1994; 19:202-205.
52. Rombeau JL, Gincherman Y. Surgical and nutritional treatment of inflammatory bowel disease. *Curr Opin Gastroenterol* 1994; 10:409-16.
53. Best WR, Beckett J M, Singleton JW, Kern F. Development of a Crohn's disease activity index. *Gastroenterology* 1976; 70:439-444.
54. Winship DH, Summers RW, Singleton JW, Best WR, Beckett JM, Lenk LF, Kern F. National cooperative Crohn's disease study: Study design and conduct of the study. *Gastroenterology* 1979; 77:829-842.
55. Kjeldsen J, Schaffalitzky de Muckadell OB. Assessment of disease severity and activity in inflammatory bowel disease. *Scand J Gastroenterol* 1993; 28:1-9.
56. Harvey RF, Bradshaw JM. A simple index of Crohn's disease activity. *Lancet* 1980: 514.
57. Elliot PR, Lennard-Jones JE, Hathway N. Simple index of Crohn's disease activity. *Lancet* 1980: 876.
58. Van Hess PAM, van Elteren PH, van Lier HJJ, van Tongeren JHM. An index of inflammatory activity in patients with Crohn's disease. *Gut* 1980; 21:279-286.

59. Myren J, Bouchier IAD, Watkinson G, Softley A, Clamp SE, de Dombal FT. The OMGE Multinational inflammatory bowel disease survey 1976-1982. A further report on 2657 cases. *Scand J Gastroenterol* 1984; 19 (Suppl. 95):1-27.
60. Wright JP, Marks IN, Parfitt A. A simple clinical index of Crohn's disease activity: The Cape-Town index. *South Afr Med J* 1985; 68:502-503.
61. Singleton JW. Clinical activity assessment in inflammatory bowel disease. *Dig Dis Sci* 1987; 32:42S-45S.
62. Reibnegger G, Bollbach R, Fuchs D, Hausen A, Judmaier G, Prior C, Rotthauwe HW, Werner ER, Wachter H. A simple index relating clinical activity in Crohn's disease with T cell activation: Hematocrit, frequency of liquid stools and urinary neopterin as parameters. *Immunobiol* 1986; 173:1-11.
63. Guyatt G, Mitchell A, Irvine EJ, Singer J, Williams N, Goodacre R, Tompkins C. A new measure of health status for clinical trials in inflammatory bowel disease. *Gastroenterology* 1989; 96:804-810.
64. Whittington PF, Barnea VH, Byless TM. Medical management of Crohn's disease in adolescence. *Gastroenterology* 1977; 72:1338-1344.
65. Lloyd-Still JD, Green OC. A clinical scoring system for chronic inflammatory bowel disease in children. *Dig Dis Sci* 1979; 24:620-624.
66. de Dombal FT, Softley A. IOIBD report no.1: observer variation in calculating indices of severity and activity in Crohn's disease. *Gut* 1987;28:474-81.
67. Garrett JW, Drossman DA. Health status in inflammatory bowel disease. Biological and behavioral considerations. *Gastroenterology* 1990; 99:90-6.
68. Beck IT. Laboratory assessment of inflammatory bowel disease. *Dig Dis Sci* 1987; 32:26S-41S.
69. Bartholomeusz FDL, Shearman JC. Measurement of activity in Crohn's disease. *J Gastroenterol Hepatol* 1989; 4:81-94.
70. Wienbeck M, Goebell H, Jesdinsky HJ, Schomerus H, Melchow H. Development of a new prognostic index (PI) in Crohn's disease. *Gastroenterology* 1984; 86:1298.
71. Brignola C, Lanfranchi GA, Campieri M, Bazzocchi G, Devoto M, Boni P, Farruggia P, Veggetti S, Tragnone A. Importance of laboratory parameters in the evaluation of Crohn's disease activity. *J Clin Gastroenterol* 1986; 8:245-248.
72. Best WR, Beckter JM, Singleton JW. Rederived values of the eight coefficients of the Crohn's disease activity index (CDAI). *Gastroenterology* 1979; 77:843-846.
73. Harries AD, Fitzsimons E, Fifield R, Dew MJ, Phodes J. Platelet count: a simple measure of activity in Crohn's disease. *Br Med J* 1983; 286:1476.

74. Brignola C, Campieri M, Bazzocchi G, Farruggia P, Tragnone A, Langranchi GA. A laboratory index for predicting relapse in asymptomatic patients with Crohn's disease. *Gastroenterology* 1986; 91:1490-1494.
75. Sachar DB, Luppescu NE, Bodian C, Shlien RD, Fabry TL, Gumaste VV. Erythrocyte sedimentation as a measure of Crohn's disease activity: opposite trends in ileitis versus colitis. *J Clin Gastroenterol* 1990;12:643-6.
76. Krznarić Ž. Enteral and parenteral nutrition in Crohn's disease. *Neurologia Croatica* 1998; 45:151-155.
77. Miura S, Yoshioka M, Tanaka S, et al. Fecal clearance of alpha₁-antitrypsin reflects disease activity and correlates with rapid turnover proteins in chronic inflammatory bowel disease. *J Gastroenterol Hepatol* 1991;6:49-52.
78. Fleck A, Path FR. Acute phase response: Implications for nutrition and recovery. *Nutrition* 1988; 4:109-117.
79. Chambers RE, Whicher JT, Dieppe PA. Acute phase proteins in inflammatory disease. *Clin Diag Lab* 1988; 1:29-37.
80. Koj A: Definition and classification of acute-phase proteins. U: Gordon M, Koj A. ur.: *The acute-phase response to injury and infection*. Amsterdam: Elsevier 1985; 139-44.
81. Whicher JT, Gauldie J, Baumann H, Westascott C. Acute phase proteins. U: Bomford R, Henderson B, ur. *Interleukin-1, inflammation and disease*. Amsterdam: Elsevier 1989; 191-216.
82. Shultz DR, Arnold PI. Properties of four acute phase proteins: C-reactive protein, serum amyloid A protein, alpha 1-acid glycoprotein, and fibrinogen. *Semin Arth Rheum* 1990; 20:129-47.
83. Steel DM, Whitehead AS. The major acute phase reactants: C-reactive protein, serum amyloid P component and serum amyloid A protein. *Immunol Today* 1994; 15:81-8.
84. Boirivant M, Leoni M, Tariciotti D, Fais S, Squarcia O, Pallone F. The clinical significance of serum C reactive protein levels in Crohn's disease. *J Clin Gastroenterol* 1988; 10:401-405.
85. Fagan EA, Dyck RF, Maton PN, Hodgson HJF, Chadwick VS, Petrie A, Pepys MB. Serum levels of C-reactive protein in Crohn's disease and ulcerative colitis. *Eur J Clin Invest* 1982; 12:351-359.
86. Andre C, Descos L, Vignal J. C-reactive protein level predicts Crohn's disease in quiescent patients. *Gut* 1979; 20:940.
87. Tromm A, Tromm CD, Huppe D, Schwegler U, Krieg M, May B. Evaluation of different laboratory tests and activity indices reflecting the inflammatory activity of Crohn's disease. *Scand J Gastroenterol* 1992; 27:774-778.

88. Quinn PG, Binion DG, Connors PJ. The role of endoscopy in inflammatory bowel disease. *Med Clin North Am* 1994; 78: 1331- 1352.
89. Ogorek CP, Fisher RS. Differentiation between Crohn's disease and ulcerative colitis. *Med Clin North Am* 1994; 78:1249-1258.
90. Hofley PM, Piccoli DA. Inflammatory bowel disease in children. *Med Clin North Am* 1994; 78:1281-1302.
91. Dijkstra J, Reeders JWA, Tytgat GNJ. Idiopathic inflammatory bowel disease: endoscopic-radiologic correlation. *Radiology* 1995; 197:369-375.
92. Olaison G, Smedh K, Sjodahl R. Natural course of Crohn's disease after ileocolic resection: endoscopically visualized ileal ulcers preceding symptoms. *Gut* 1992; 33:331-335.
93. Rutgeerts P, Geboes K, Vantrappen G, et al. Predictability of the postoperative course of Crohn's disease. *Gastroenterology* 1990; 99:956-963.
94. Wills JS, Lobis IF, Denstman FJ. Chron disease: State of the art. *Radiology* 1997; 202:597-610.
95. Allan RA, Sladen GE, Bassingham S, et al. Comparison of simultaneous ^{99m}Tc-HMPAO and ¹¹¹In oxine labelled white cell scans in the assessment of inflammatory bowel disease. *Eur J Nucl Med* 1993; 20:195-200.
96. Segarra I, Roca M, Ballellas C, et al. Granulocyte-specific monoclonal antibody technetium-99m-BW 250/183 and indium-111 oxine-labelled leucocyte scintigraphy in inflammatory bowel disease. *Eur J Nucl Med* 1991;18:715-9.
97. Arndt JW, van der Sluys Veer A, Blok D, et al. Prospective comparative study of technetium-99m-WBC and indium-111-granulocytes for the examination of patients with inflammatory bowel disease. *J Nucl Med* 1993; 34:1052-7.
98. Del Rosario MA, Fitzgerald JF, Siddiqui AR, et al. Clinical applications of Tc-99m hexamethyl propylene amine oxime leucocyte scan in children with inflammatory bowel disease. *J Pediatr Gastroenterol Nutr* 1999; 28:63-70.
99. Papos M, Nagy F, Narai G, et al. Anti-granulocyte immunoscintigraphy and ^{99m}Tc labeled leukocyte scintigraphy in inflammatory bowel disease. *Dig Dis Sci* 1996; 41:412-20.
100. Weldon MJ, Masoomi Am, Britten AJ, et al. Quantification of inflammatory bowel disease activity using technetium-99m HMPAO labelled leucocyte with single photon emission computerized tomography (SPECT). *Gut* 1995; 36:243-50.
101. Charron M, Del Rosario JF, Kocoshis S. Pediatric inflammatory bowel disease: assessment with scintigraphy with ^{99m}Tc white blood cells. *Radiology* 1999;212(2):507-513.

102. Wheeler JG, Slack NF, Duncan A, et al. The diagnosis of intra-abdominal abscesses in patients with severe Crohn's disease. *Q J Med* 1992; 82:159-67.
103. Weldon MJ, Joseph AE, French A, Saverymuttu SH, Maxwell JD. Comparison of ^{99m}Tc hexamethylpropylene-amine oxime labelled leucocyte with ¹¹¹indium tropolonate labelled granulocyte scanning and ultrasound in the diagnosis of intra-abdominal abscess. *Gut* 1995; 37(4):557-64.
104. Ivančević V, Munz DL. Nonspecific bowel activity in ^{99m}Tc-labelled monoclonal anti-granulocyte antibody imaging. *Nucl Med Commun* 1992; 13:899-900.
105. Lantto E, Jarvi K, Krekela I, et al. Technetium - ^{99m} hexamethyl propylene amine oxime leucocytes in the assessment of disease activity in inflammatory bowel disease. *Eur J Nucl Med* 1992; 19:14-18.
106. Leddin DJ, Paterson WG, DaCosta LR, et al. Indium-111- labeled autologous leukocyte imaging and faecal excretion. Comparison with conventional methods of assessment of inflammatory bowel disease. *Dig Dis Sci* 1987; 32:377-87.
107. Guimbaud R, Beades E, Chauvelot-Moachon L, et al. Technetium ^{99m}Tc leucocyte scintigraphy in patients with ulcerative colitis: correlation with clinical, biologic, endoscopic, and pathologic intensity, and local release of interleukin 8. *Gastrointest Endosc* 1998; 48:491-496.
108. Charron M, Del Rosario JF, Kocoshis S. Assessment of terminal ileal and colonic inflammation in Crohn's disease with ^{99m}Tc-WBC. *Acta Paediatr* 1999; 88:193-8.
109. Gyorke T, Duffek L, Bartfai K, Mako E, Karlinger K, Mester A, Tarjan Z. The role of nuclear medicine in inflammatory bowel disease. *Eur J Radiol* 2000; 35:183-92.
110. Aburano T, Saito Y, Shuke N, et al. ^{99m}Tc-leukocyte imaging for evaluating disease severity and monitoring treatment response in ulcerative colitis: comparison with colonoscopy. *Clin Nucl Med* 1998; 23:509-13.
111. Weldon MJ, Saverymuttu SH, Joseph EA, et al. Technetium white cell scanning can distinguish between Crohn's and ulcerative colitis. *Gut* 1992; 33:S67.
112. Charron M, Del Rosario JF, Kocoshis S. Use of technetium-tagged white blood cells in patients with Crohn's disease and ulcerative colitis: is differential diagnosis possible? *Pediatr Radiol* 1998; 28:871-7.
113. Bruel JM. Abdominal: gastrointestinal tract. In: Baert AL, Grenier P, Willi UV. *Clinical radiology: an update to new imaging modalities for the general radiologist. Categorical course ECR* 1993; 25-32.
114. Herlinger H. Barium examinations. In: Gore RM, Levine MS, Laufer I.

Textbook of gastroenterology. Philadelphia, Pa: Saunders, 1994; 767-788.

115. Gore RM, Laufer I. Ulcerative colitis and granulomatous colitis: idiopathic inflammatory bowel disease. In: Gore RM, Levine MS, Laufer I. Textbook of gastroenterology. Philadelphia, Pa: Saunders, 1994; 1098-1141.

116. Gleeson JA. Crohn's disease. In: Sutton D. Textbook of radiology and imaging. Churchill Livingstone, Edinburgh, 1993; 2:832-835.

117. Frost RA. Colon and rectum: inflammatory and neoplastic conditions. In: Halley project 1998-2000, 2nd refresher course. Springer Verlag, Milano, 1998; 41-42.

118. Plavšić B. Ulceracijski kolitis (UK) i Crohnova bolest (CB).U: Plavšić B. Radiologija probavnog kanala. Školska knjiga, Zagreb 1989;415-440.

119. Barbarić-Babić V, Sjekavica I, Molnar M, Marinić J, Frković M, Dumić E, Krznarić Ž, Razumović JJ. Sonography of Crohn's disease compared with barium study, CT and patohistological examination. Eur Radiol (suppl.1) 2000;10:313.

120. Barbarić-Babić V, Sjekavica I, Molnar M, Marinić J, Frković M, Krznarić Ž, Padovan-Štern R. Crohn's disease-sonography,barium study,CT. Eur Radiol 2001;11:C42.

121. Dixon PM, Roulston ME, Nolan DJ. The small bowel enema: a 10 year review. Clin Radiol 1993;47:46-48.

122. Nolan DJ. Radiological examination of the small intestine. In: Gourtsoyiannis NC, Nolan DJ. Imaging of small intestinal tumours. Elsevier, Amsterdam,1997;15-28.

123. Maglinte DDT, Chernish SM, Kelvin FM, O'Connor KW, Hage JP. Crohn disease of the small intestine: accuracy and relevance of enteroclysis. Radiology 1992; 184: 541-545.

124. Valek V. Crohn's disease: ultrasound examination versus enteroclysis. Knjiga sažetaka, ECR Beč, 1999; S76.

125. Thoeni RF, Gould RG. Enteroclysis and small bowel series: comparison of radiation dose and examination time. Radiology 1991;178:659-662.

126. Mako EK, Mester AR, Tarjan Z, Karlinger K, Toth G. Enteroclysis and spiral CT examination in diagnosis and evaluation of small bowel Crohn's disease. Eur J Radiol 2000; 35:168-75.

127. Bernstein CN, Boult IF, Greenberg HM, van der Putten W, Duffy G, Grahame GR. A prospective randomized study of small bowel entroclysis vs. small bowel follow-through in patients with Crohn's disease. Gastroeneterology 1996; 110:A863.

128. Trail ZC, Nolan DJ. Intubation fluoroscopy times using a new enteroclysis tube. Clin Radiol 1995; 50: 339-340.

129. Markus JB, Somers S, O'Malley BP, et al. Double-contrast barium enema studies: effect of multiple reading on perception error. Radiology 1990;175:155-156.

130. Derchi LE, Martinoli C, Valle M, Falchi M. Transabdominal ultrasound in the study of the gastrointestinal tract. In: Gandolfi L, Fukuda M. Current trends in digestive ultrasonography. Front Gastrointest Res. Karger, Basel 1997; vol 24:56-78.
131. Brkljačić B. Dopler pri upalama u abdomenu. U: Brkljačić B. Dopler krvnih žila. Medicinska naklada, Zagreb 2000;171-181.
132. Kimmey MB, Martin RW, Haggitt RC, Wang KY, Franklin DW, Silverstein FE. Histologic correlates of gastrointestinal ultrasound images. Gastroenterol 1989; 96:433-441.
133. Limberg B. Diagnosis of chronic inflammatory bowel disease by ultrasonography. Z Gastroenterol 1999;37(6):495-508.
134. Rubini B, Jaafar S, Gaucher H, Kissel A, Gobertier-Gasparini G, Fromaget JM, Tabary D, Muller M, Etzel JC. Value of sonography for diagnosis and follow-up of patients with inflammatory bowel diseases: review of a 10 year experience in a community hospital. J Radiol 2001; 82:1601-11.
135. Baltazar EJ. CT of the gastrointestinal tract: principles and interpretation. AJR 1991;156:23-32.
136. Reimund JM, Jung-Chaigneau E, Chamouard P, Wittersheim C, Duclos B, Baumann R. Diagnostic value of high resolution sonography in Crohn's disease and ulcerative colitis. Gastroenterol Clin Biol 1999; 23:740-746.
137. Schwerek WB, Beckh K, Raith M. A prospective evaluation of high resolution sonography in the diagnosis of inflammatory bowel disease. Eur J Gastroenterol 1992; 4:173-178.
138. Hirche TO, Russler J, Schroder O, Schuessler G, Kappeser P, Caspa WF, Dietrich CF. The value of routinely performed ultrasonography in patient with Crohn disease. Scand J Gastroenterol 2002; 37(10):1178-83.
139. Tarjan Z, Devai T, Bartafi K, Toth G, Galgoczy H, Mako E. Sonography of Crohn's disease of the small intestine. Knjiga sažetaka, ECR Beč, 1999; S75-S76.
140. Valette PJ, Rioux M, Pilleul F, Saurin JC, Fouque P, Henry L. Ultrasonography of chronic inflammatory bowel diseases. Eur Radiol 2001; 11(10):1859-66.
141. Maconi G, Sampietro GM, Parente F, Pompili G, Russo A, Cristaldi M, Arborio G, Ardizzone S, Maticena G, Taschieri AM, Bianchi Porro G. Contrast radiology, CT and ultrasonography in detecting internal fistulas and intra-abdominal abscesses in Crohn's disease: a prospective comparative study. Am J Gastroenterol 2003;98(7):1545-55.
142. Hata J, Haruma K, Suenaga K, Yoshihara M, Yamamoto G, Tanaka Shimamoto T, Sumii K, Kajiyama G. Ultrasonographic assessment of inflammatory bowel disease. Am J Gastroenterol 1992; 87(4):443-7.

143. Tarjan Z, Toth G, Gyorke T, Mester A, Karlinger K, Mako EK. Ultrasound in Crohn's disease of the small bowel. *Eur J Radiol* 2000; 35(3):176-82.
144. Worlicek H, Lutz H, Heyder N, Matek W. Ultrasound findings in Crohn's disease and ulcerative colitis: prospective study. *J Clin Ultrasound* 1987; 15(3):153-63.
145. Puylaert JBCM, Van der Zant FM, Mutsaers JAEM. Infectious ileocecolitis caused by *Yersinia*, *Campylobacter* and *Salmonella*: clinical, radiological and ultrasound findings. *Eur Radiol* 1997; 7:3-9.
146. Jeffrey RB, Laing FC, Lewis FR. Acute appendicitis: sonographic criteria based upon 250 cases. *Radiology* 1988; 167(2):327-329.
147. Gimondo P, La Bella A. Experimental use of duplex Doppler ultrasonography in the evaluation of intestinal motility in occlusive syndromes. *Radiol Med* 1995;89(3):264-9.
148. Jeffrey RB, Sommer G, Debatin JF. Color Doppler sonography of focal gastrointestinal lesions: initial clinical experience. *J Ultrasound Med* 1994;13:473-478.
149. Garriga V, Pruna X, Gallardo E, Serres X, Barber I, Inaraja L. Power Doppler sonography of gastrointestinal inflammatory and neoplastic disease. *Knjiga sažetaka, ECR Beč, 1999; S392.*
150. Spalinger J, Patriquin H, Miron MC, Marx G, Herzog D, Dubois J, Dubinsky M, Seidman EG. Doppler US in patients with Crohn disease: vessel density in the diseased bowel reflects disease activity. *Radiology* 2000; 217:787-791.
151. Esteban JM, Maldonado L, Sanchiz V, Minguez M, Benages A. Activity of Crohn's disease assessed by color Doppler ultrasound analysis of the affected loops. *Knjiga sažetaka, ECR Beč, 2000; S311.*
152. Esteban JM, Maldonado L, Pena A, Pascual I, Benages A. Contrast-enhanced color Doppler sonography in Crohn's disease. *Knjiga sažetaka, ECR Beč, 2000; S315.*
153. Silvan Delgado M, Juanco Pedregal C, Parra Blanco JA, Barreda Gonzales M. Usefulness of Doppler ultrasound in the evaluation of patients with active Crohn's disease. *Rev Esp Enferm Dig* 1997; 89:677-684.
154. Cserepes E, Jakab ZS, Banai J, Tulassay ZS. The role of ultrasound in the detection of activity and complications of Crohn's disease. *Knjiga sažetaka, ECR Beč, 1997; S307.*
155. Sjekavica I, Barbarić-Babić V, Krznarić Ž, Čikara I, Štern-Padovan R. Comparison of mesenteric arterial blood flow in the superior mesenteric artery and affected bowel loops by Doppler US in the assessment of Crohn's disease activity: preliminary results. *Eur Radiol* 2003; June; S122.

156. Wakefield AJ, Sawyerr AM, Dhillon AP, et al. Pathogenesis of Crohn's disease: multifocal gastrointestinal infarction. *Lancet* 1989; 2:1057-62.
157. Bousvaros A, Zurakowski D, Fishman SJ, et al. Serum basic fibroblast growth factor in pediatric Crohn's disease: implications for wound healing. *Dig Dis Sci* 1997; 42:378-386.
158. Dagli U, Over H, Tezel A, Ulker A, Temucin G. Transrectal ultrasound in the diagnosis and management of inflammatory bowel disease. *Endoscopy* 1999; 31(2):152-7.
159. Siegel MJ, Friedland JA, Hildebolt CF. Bowel wall thickening in children: differentiation with US. *Radiology* 1997; 203(3):631-635.
160. Wasser MN, Stoker J, van Hogezaand RA, Griffioen G. Unconventional imaging techniques in inflammatory bowel diseases. *Ned Tijdschr Geneesk* 1998; 142(40):2179-86.
161. Wiesner W, Steinbrich W. Imaging diagnosis of inflammatory bowel disease. *Ther Umsch* 2003; 60(3):137-44.
162. Hassan C, Cerro P, Zullo A, Spina C, Morini S. Computed tomography enteroclysis in comparison with ileoscopy in patients with Crohn's disease. *Int J Colorectal Dis* 2003; 18(2):121-5.
163. Štern-Padovan R. CT i MR u gastroenterologiji. U: Vucelić B. i suradnici. *Gastroenterologija i hepatologija*. Medicinska naklada, Zagreb, 2002; 327-338.
164. Tarjan Z, Zagoni T, Gyorke T, Mester A, Karlinger K, Mako EK. Spiral CT colonography in inflammatory bowel disease. *Eur J Radiol* 2000; 35:193-8.
165. Cotton PB, Durkalski VL, Pineau BC, et al. Computed tomographic colonography (virtual colonoscopy): a multicenter comparison with standard colonoscopy for detection of colorectal neoplasia. *JAMA* 2004; 291:1713-1719.
166. Paterson A, Frush DP, Donnelly LF. Helical CT of the body: are settings adjusted for pediatric patients? *AJR* 2001; 176:297-301.
167. Donnelly LF, Emery KH, Brody AS, et al. Minimizing radiation dose for pediatric body applications of single-detector helical CT: strategies at a large children's hospital. *AJR* 2001; 176:303-306.
168. Berrington de Gonzales A, Darby S. Risk of cancer from diagnostic X-rays: estimates for the UK and 14 other countries. *Lancet* 2004; 363:345-351.
169. Fletcher JG, Luboldt W. CT colonography and MR colonography: current status, research directions and comparison. *Eur Radiol* 2000; 10:786-801.
170. Tomei E, Diacinti D, Boirivant M, Marini M. CT of bowel wall in patients with Crohn disease: relation to disease activity. *Knjiga sažetaka, ECR Beč*, 1995; S134.

171. Gossios KJ, Tsianos EV, Tsimoyiannis EC. CT evaluation of right colonic wall lesions. *Eur Radiol* 1994; 4:298-301.
172. Philpotts LE, Heiken JP, Westcott MA, Gore RM. Colitis: Use of CT findings in differential diagnosis. *Radiology* 1994; 190:445-449.
173. Goldberg HI, Gore RM, Margulis AR. Computed tomography in the evaluation of Crohn's disease. *Am J Roentgenol* 1983; 140:277-283.
174. Jabra AA, Fishman EK, Taylor GA. Crohn's disease in the pediatric patient: CT evaluation. *Radiology* 1991; 179:495-498.
175. Gore RM, Balthazar EJ, Ghahremani GG, et al. CT features of ulcerative colitis and Crohn's disease. *Am J Radiol* 1996;167:3-15.
176. Schober E, Turetscek K, Schima G, et al. Methylcellulose enteroclysis spiral CT in the preoperative assessment of Crohn's disease: radiologic-pathologic correlation. *Radiology* 1997; 205:717.
177. Bender GN, Maglinte DDT, Kopel R, et al. CT enteroclysis: a superfluous diagnostic procedure or valuable when investigating small-bowel disease? *Am J Radiol* 1999; 172:373-378.
178. Rollandi GA, Curome PF, Bertolotto M, et al. Crohn's disease: evaluation with spiral CT and transparent bowel enema. *Radiology* 1995; 197(P):314.
179. Meyers MA, McGuire PV. Spiral CT demonstration of hypervascularity in Crohn's disease: "vascular jejunitization of the ileum" or the "comb sign". *Abdom Imaging* 1995; 20:327-332.
180. Vining DJ. Virtual endoscopy: is it reality? *Radiology* 1996; 200:30-31.
181. Hara AK, Johnson CD, Reed JE, Ahlquist Ad, Nelson H, Ehman RL, Harmsen WS. Reducing data size and radiation dose for CT colonography. *Am J Roentgenol* 1997; 168:1181-1184.
182. Klein HM. CT and MRI assume role in bowel disease. *Diagnostic Imaging*, March 1997; 31-38.
183. Papanikolaou N, Grammatikakis J, Maris TG, Chrysou E, Prassopoulos P, Gourtsoyiannis N. A comprehensive MRI protocol for small bowel studies. *Eur Radiol* 2001;11:C15.
184. Schnall M, Lichtenstein GR, Herlinger H. MRI evaluation of Crohn disease. *Abdom Imaging* 2000; 25:229.
185. Rijcken THP, Davies MA, Ros PR. Intraluminal contrast agents for MR imaging of the abdomen and pelvis. *J Magn Reson Imaging* 1994; 4:292-300.

186. Karantanas AH, Papanikolaou N, Kalef-Ezra J, Challa A, Gourtsoyiannis N. Blueberry juice used per os in upper abdominal MR imaging: composition and initial clinical data. *Eur Radiol* 2000;10:909-913.
187. Borthne AS, Dormagen JB, Gjesdal KI, Storaas T, Lygren I, Geitung JT. Bowel MR imaging with oral Gastrografin: an experimental study with healthy volunteers. *Eur Radiol* 2003;13:100-106.
188. Papanikolaou N, Grammatikakis J, Maris T, Lauenstein T, Prassopoulos P, Gourtsoyiannis N. MR colonography with fecal tagging: comparison between 2D turbo FLASH and 3D FLASH sequences. *Eur Radiol* 2003; 13:448-452.
189. Rafai RB, Nichols JN, Cennerazzo WJ, et al. MRI for evaluation of perianal inflammation. *Abdom Imaging* 1995; 20:248-252.
190. O'Donovan AN, Somers S, Farrow R, et al. MR imaging of ano-rectal Crohn disease: a pictorial essay. *Radiographics* 1997; 17:101-107.
191. Koelbel G, Schmiedl U, Majer MC, et al. Diagnosis of fistulae and sinus tracts in patients with Crohn's disease: value of MR imaging. *AM J Roentgenol* 1989;152:999-1003.
192. Shoenut JP, Semelka RC, Silverman R, Yaffe CS, Micflikier AB. Magnetic resonance imaging in inflammatory bowel disease. *J Clin Gastroenterol* 1993; 17:73-78.
193. Mirowitz SA. Contrast enhancement of the gastrointestinal tract on MR images using intravenous gadolinium-DTPA. *Abdom imaging* 1993; 18:215-219.
194. Rieber A, Aschoff A, Nüssle K, Wruk R, Tomczak R, Reinshagen M, Adler G, Brambs HJ. MRI in the diagnosis of small bowel disease: use of positive and negative oral contrast media in combination with enteroclysis. *Eur Radiol* 2000;10:1377-1382.
195. Holzknacht N, Helmberger T, Ritter C, von Gauger J, Faber S, Reiser M. MRI of the small intestine with rapid MRI sequences in Crohn's disease after enteroclysis with oral iron particles. *Radiologe* 1998; 38:29-36.
196. Maccioni F, Viscidi A, Broglia L, Marrollo M, Masciangelo R, Caprilli R, Rossi P. Evaluation of Crohn disease activity with MRI. *Abdom Imaging* 2000; 25:219-228.
197. Kaiser CP. MR and CT for Crohn's stay in two different worlds. *Diagnostic Imaging*, July 2003.
198. Gourtsoyiannis N. Assessing activity of inflammatory bowel disease: MRI. *Eur Radiol* 2003 June; S39.
199. Ludwig D, Wiener S, Bruning A, Schwarting K, Jantschek G, Stange EF. Mesenteric blood flow is related to disease activity and risk of relapse in Crohn's disease: a prospective follow-up study. *Am J Gastroenterol* 1999; 94(10):2942-50.

200. Keogh S, Carter M, Sanders D, Lobo A, Blakeborough A, Collins M, Lee F. Predictive value of small bowel series for the subsequent clinical course of newly diagnosed small bowel Crohn's disease. *Eur Radiol* 2001;11:C41-42.
201. Erden A, Cumhuri T, Olcer T. Superior mesenteric artery blood flow in patients with small bowel diseases: evaluation with duplex Doppler sonography. *J Clin Ultrasound* 1998; 26:37-41.
202. Van Oostayen JA, Wasser MN. Use of Doppler ultrasound in Crohn's disease. *Gut* 2000 Jul; 47(1):156.
203. Erden A, Cumhuri T, Olcer T. Superior mesenteric artery Doppler waveform changes in response to inflammation of the ileocecal region. *Abdom Imaging* 1997; 22(5):483-6.
204. Bolondi L, Gaiani S, Brignola C, Campieri M, Rigamonti A, Zironi G, Gionchetti P, Belloli C, Miglioli M, Barbara L. Changes in splanchnic hemodynamics in inflammatory bowel disease. *Scand J Gastroenterol* 1992; 27:501-507.
205. Giovagnorio F, Diacinti D, Vernia P. Doppler sonography of the superior mesenteric artery in Crohn's disease. *AJR* 1998;170(1):123-6.
206. Taylor GA. Blood flow in the superior mesenteric artery: estimation with Doppler US. *Radiology* 1990;174:15-16.
207. Mirk P, Palazzoni G, Cotroneo AR, Di Stasi C, Fileni A. Sonographic and Doppler assessment of the inferior mesenteric artery. *Abdom Imaging* 1998; 23:364-369.
208. Mirk P, Palazzoni G, Gimondo P. Doppler sonography of hemodynamic changes of the inferior mesenteric artery in inflammatory bowel disease: preliminary data. *AJR* 1999;173:381-387.
209. Perko MJ, Just S. Duplex ultrasonography of superior mesenteric artery: interobserver variability. *J Ultrasound Med* 1993;12:259-263.
210. Rizzo RJ, Sandager G, Astleford P, Payne K, Peterson-Kennedy L, Flin WR, Yao JST. Mesenteric flow velocity variations as a function of angle of insonation. *J Vasc Surg* 1990;11:688-694.
211. Zoli M, Merkel C, Sabba C, Sacerdoti D, Gaiani S, Ferraioli G, Bolondi I. Interobserver and inter-equipment variability of echo-Doppler sonographic evaluation of the superior mesenteric artery. *J Ultrasound Med* 1996; 15(2):99-106.
212. Hodgson HJF, Bhatti M. Assessment of disease activity in ulcerative colitis and Crohn's disease. *Inflamm Bowel Dis* 1995;1:117-34.
213. Muller AF. Role of duplex Doppler ultrasound in the assessment of patients with postprandial abdominal pain. *Gut* 1992; 33:460-65.

214. Sieber C, Beglinger C, Jager K, Stalder GA. Intestinal phase of superior mesenteric artery blood flow in man. *Gut* 1992; 33:497-501.
215. Sabba C, Ferraioli G, Genecin P, et al. Evaluation of postprandial hyperemia in superior mesenteric artery and portal vein in healthy and cirrhotic humans: an operator-blind echo-Doppler study. *Hepatology* 1991;13:714.
216. Taourel P, Perney P, Dauzat M, Gallix B, Pradel J, Blanc F, Pourcelot L, Bruel JM. Doppler study of fasting and postprandial resistance indices in the superior mesenteric artery in healthy subjects and patients with cirrhosis. *J Clin Ultrasound* 1998; 26(3):131-136.
217. Britton I, Maguire C, Adams C, Russell I, Leen E. Assessment of the role and reliability of sonographic post-prandial flow response in grading Crohn's disease activity. *Clin Radiol* 1998; 53:599-603.
218. Cosgrove D, Eckersley R, Blomley M, Harvey C. Quantification of blood flow. *Eur Radiol* 2001;11:1338-1344.
219. Nilsson A. Artefacts in sonography and Doppler. *Eur Radiol* 2001;11:1308-1315.
220. Grenier N, Basseau F, Rey MC, LaGoarde-Segot L. Interpretation of Doppler signals. *Eur Radiol* 2001;11:1295-1307.
221. Byrne MF, Farrell MA, Abass S, Fitzgerald A, Varghese JC, Thornton F, Murray FE, Lee MJ. Assessment of Crohn's disease activity by doppler sonography of the superior mesenteric artery, clinical evaluation and the Crohn's disease activity index: a prospective study. *Clinical Radiology* 2001; 56(12):973-978.
222. Nakamura T, Moriyasu F, Ban N, Nishida O, Tamada T, Kawasaki T, Sakai M, Uchino H. Quantitative measurement of abdominal arterial blood flow using image-directed Doppler ultrasonography: Superior mesenteric, splenic, and common hepatic arterial blood flow in normal adults. *J Clin Ultrasound* 1989;17:261-268.
223. Maconi G, Imbesi V, Bianchi Porro G. Doppler ultrasound measurement of intestinal blood flow inflammatory bowel disease. *Scand J Gastroenterol* 1996; 31(6): 590-3.
224. Maconi G, Parente F, Bollani S, Imbesi V, Ardizzone S, Russo A, Bianchi Porro G. Factors affecting splanchnic haemodynamics in Crohn's disease: a prospective controlled study using Doppler ultrasound. *Gut* 1998; 43(5):645-50.
225. Hare C, Hassan MT, Bartram CI, Forbes A. Superior mesenteric artery Doppler flow: a valuable indicator of disease activity in Crohn's disease. *Gastroenterology* 1996;110:A921.
226. Van Oostayen JA, Wasser MN, van Hogezaand RA, Griffioen G, de Roos A. Activity of Crohn disease assessed by measurement of superior mesenteric artery flow with Doppler US. *Radiology* 1994;193:551-554.

227. Van Oostayen JA, Wasser MN, van Hogezaand RA, Griffioen G, Biemond I, Lamers CB, de Roos A. Doppler sonography evaluation of superior mesenteric artery flow to assess Crohn's disease activity: Correlation with clinical evaluation, Crohn's disease activity index, and alpha1-antitrypsin clearance in feces. *AJR* 1997; 168(2):429 – 433.
228. Van Oostayen JA, Wasser MN, van Hogezaand RA, Griffioen G, Lamers CB, de Roos A. Diagnosis of Crohn's ileitis and monitoring of disease activity: Value of Doppler ultrasound of superior mesenteric artery flow. *AmJ Gastroenterol* 1998; 93(1):88-91.
229. Marshall MM, Halligan S, Williams A, Levine D, Blomley MJ, Cosgrove D, Bartram CI. A novel technique to measure splanchnic transit time using power Doppler Levovist-enhanced ultrasound. *Eur Radiol* 2001;11:C4.
230. Dautzat M., Lafortune M. Doppler ultrasound of abdominal arteries. U: Gandolfi L, Fukuda M. *Current trends in digestive ultrasonography*. Karger, Basel, 1997; vol 24, pp. 285-304.
231. Brkljačić B. Dopler visceralnih krvnih žila. U: Brkljačić B. *Dopler krvnih žila*. Medicinska naklada, Zagreb 2000;133-139.
232. Lim JH, Ko YT, Lee DH, Lim JW, Kim TH. Sonography of inflammatory bowel disease: findings and value in differential diagnosis. *AJR* 1994;163:343-347.
233. Khaw KT, Yeoman LJ, Saverymuttu SH. Ultrasonic patterns in inflammatory bowel disease. *Clin Radiol* 1991; 43:171-175.
234. Bozkurt T, Richter F, Lux G. Ultrasonography as a primary diagnostic tool in patients with inflammatory disease and tumors of the small intestine and large bowel. *J Clin Ultrasound* 1994; 22:85-91.
235. Teefey SA, Roarke MC, Brink JA, Middleton WD, Balfe DM, Thyssen EP, Hildebolt CF. Bowel wall thickening: differentiation of inflammation from ischemia with color Doppler and duplex US. *Radiology* 1996;198(2):547-551.
236. Erdozain JC, Herrera A, Molina E, Conde P, Moreno A, Oliveira A, Martinez A, Segura JM. Usefulness of abdominal echography in the diagnosis of active Crohn's disease. *Gastroenterol Hepatol* 1998; 21(6):272-6.
237. Haber HP, Busch A, Ziebach R, Stern M. Bowel wall thickness measured by ultrasound as a marker of Crohn's disease activity in children. *Lancet* 2000; 355(4):1239-1240.
238. Markose G, Ng CS, Freeman AH. The impact of helical computed tomography on the diagnosis of unsuspected inflammatory bowel disease in the large bowel. *Eur Radiol* 2003;13:107-113.

239. Futagami Y, Haruma K, Hata J, Fujimura J, Tani H, Okamoto E, Kajiyama G. Development and validation of an ultrasonographic activity index of Crohn's disease. *Eur J Gastroenterol Hepatol* 2000;12(12):1355-6.
240. Jakab Z, Cserepes E, Tulassay Z. Development and validation of an ultrasonographic activity index of Crohn's disease. *Eur J Gastroenterol Hepatol* 2000;12:1355-56.
241. Mayer D, Reinshagen M, Mason RA, Nuche R, von Tirpitz C, Eckel K, Adler G, Beckh K, Kratzer W. Sonographic measurement of thickened bowel wall segments: a quantitative parameter for activity in inflammatory bowel disease. *Z Gastroenterol* 2000; 38(4):295-300.
242. Clautice-Engle T, Jeffrey RB, Li KCP, Barth RA. Power Doppler imaging of focal lesions of the gastrointestinal tract: comparison with conventional color Doppler imaging. *J Ultrasound Med* 1996;15:63-66.
243. Lee SH, Lees WR. Colour doppler imaging in inflammatory bowel disease. *Gut* 1989; 30:A1480-1481.
244. Heyne R, Rickes S, Bock P, Schreiber S, Wermke W, Lochs H. Non-invasive evaluation of activity in inflammatory bowel disease by power Doppler sonography. *Z Gastroenterol* 2002; 40(3):171-5.
245. Gonzales F, Landeras R, Juanco C, Garcia Barredo R, Lopez M, Silvan M. Role of high resolution sonography and color-Doppler sonography to evaluate inflammatory bowel disease. *Knjiga sažetaka, ECR Beč, 1999; S 392.*
246. Esteban JM, Maldonado L, Sanchiz V, Minguez M, Benages A. Activity of Crohn's disease assessed by Colour Doppler ultrasound analysis of the affected loops. *Eur Radiol* 2001;11:1423-28.
247. Bru C, Sans M, Defelitto MM, Gilabert R, Fuster D, Llach J, Lomena F, Bordas JM, Pique JM, Panes J. Hydrocolonic sonography for evaluating inflammatory bowel disease. *AJR* 2001;177(1):99-105.
248. Concepcion L, Ripolles T, Morote V, De la Cueva L, Paredes JM, Barrachina M. Inflammatory bowel disease (IBD): Color Doppler US in the evaluation of activity and extension of disease. *Knjiga sažetaka, ECR Beč, 1999; S390.*
249. Brignola C, Belloli C, Iannone P, De Simone G, Corbelli C, Levorato M, Arienti V, Boriani L, Gionchetti P, Belluzzi A, et al. Comparison of scintigraphy with indium-111 leukocyte scan and ultrasonography in assessment of X-ray-demonstrated lesions Crohn's disease. *Dig Dis Sci* 1993; 38(3):433-437.
250. Alberini JL, Badran A, Freneaux E, Hadji S, Kalifa G, Devaux JY, Dupont T. Technetium-99m HMPAO-labeled leukocyte imaging compared with endoscopy,

ultrasonography, and contrast radiology in children with inflammatory bowel disease. *J Pediatr Gastroenterol Nutr* 2001; 32(3):278-86.

251. Lee SS, Ha HK, Yang SK, Kim AY, Kim TK, Kim PN, Lee MG, Myung SJ, Jung HY, Kim JH, Min YI. CT of prominent pericolic or perienteric vasculature in patients with Crohn's disease: Correlation with clinical disease activity and findings on barium studies. *AJR* 2002; 179:1029-1036.

252. Maconi G, Sampietro GM, Pompili G, Russo A, Bollani S, Cristaldi M, Parente F, Dottorini F, Bianchi Porro G. The vascularity of internal fistulae in Crohn's disease: an in vivo power Doppler ultrasonography assessment. *Gut* 2002; 50(4):496-500.

253. Cybulsky IJ, Tam P. Intra-abdominal abscesses in Crohn's disease. *Am J Surg* 1990;56: 678-681.

254. Solomon MJ. Fistulae and abscesses in symptomatic perianal Crohn's disease. *Int J Colorectal Dis* 1996;11(5):222-6.

255. Rasmussen SN, Riis P. Rectal wall thickness measured by ultrasound in chronic inflammatory diseases of the colon. *Scand J Gastroenterol* 1985; 20(1):109-14.

256. Szilvas A, Szekely G, Sagi S. Three-dimensional rectal ultrasonography in inflammatory bowel diseases. *Orv Hetil* 1998; 139(44):2645-8.

257. Madsen SM, Thomsen HS, Munkholm P, Dorph S, Schlichting P. Active Crohn's disease and ulcerative colitis evaluated by low field magnetic resonance imaging. *Scand J Gastroenterol* 1998; 33(11):1193-1200.

258. Koh DM, Miao Y, Chinn RJ, Amin Z, Zeegen R, Westaby D, Healy J. MR imaging evaluation of the activity of Crohn's disease. *AJR* 2001;177(6):1325-32.

259. Prassopoulos P, Papanikolaou N, Grammatikakis J, Rousomoustakal M, Maris T, Gourtsoyiannis N. MR enteroclysis imaging of Crohn disease. *Radiographics* 2001;21: S161-172.

260. Miao YM, Koh DM, Amin Z, Healy JC, Chinn RJ, Zeegen R, Westaby D. Ultrasound and magnetic resonance imaging assessment of active bowel segments in Crohn's disease. *Clin Radiol* 2002; 57(10):913-8.

261. Rioux M, Gagnon J. Imaging modalities in the puzzling world of inflammatory bowel disease. *Abdom Imaging* 1997; 22:173-174.

11. ŽIVOTOPIS

Rođen sam 10. rujna 1961 godine u Dubrovniku gdje sam završio osnovnu i srednju školu. 1981 godine upisao sam Medicinski fakultet Sveučilišta u Zagrebu. U svibnju 1987 godine sam diplomirao. Pripravnički staž sam obavio u Domu zdravlja "Novi Zagreb" te sam u studenom 1988 godine položio i državni ispit. Školske godine 1987/88 upisao sam poslijediplomski studij iz smjera Epidemiologija na Medicinskom fakultetu Sveučilišta u Zagrebu. U rujnu 1989 godine sam magistrirao radom "Učestalost malignih neoplazmi debelog crijeva i završnog dijela debelog crijeva". Od studenog 1989 godine do odlaska na specijalizaciju u prosincu 1992 godine radio sam kao liječnik Hitne medicinske pomoći Opće bolnice u Dubrovniku. Sudjelovao sam u Domovinskom ratu, gdje sam uz rad u Hitnoj medicinskoj pomoći obavljao i dužnost načelnika saniteta domobranskih postrojbi 163. brigade HV-a.

Specijalizaciju sam obavio u Zavodu za dijagnostičku i intervencijsku radiologiju Kliničke bolnice "Sestre milosrdnice" u Zagrebu od siječnja 1993 do siječnja 1996 godine. U veljači 1996 godine položio sam specijalistički ispit iz Radiologije, a od ožujka iste godine radim kao specijalist radiolog u Kliničkom Zavodu za dijagnostičku i intervencijsku radiologiju, KBC-a Zagreb. Od siječnja 2001 izabran sam u suradničko zvanje asistent u Katedri za radiologiju i opću kliničku onkologiju. Područje mog posebnog interesa u radiologiji je radiološka gastroenterologija i intervencija kao i dopler UZV.

Član sam Hrvatske liječničke komore, Hrvatskog društva radiologa, a od ožujka 2001 aktivni član Europske sekcije gastrointestinalne i abdominalne radiologije (ESGAR). Govorim engleski i njemački jezik. Hrvatski sam državljanin, oženjen i otac jednog djeteta.