

# Učinak pentadekapeptida BPC 157 na cijeljenje rane u uvjetima inducirane ishemije stražnjih nogu štakora

---

Šitum, Andrej

Doctoral thesis / Disertacija

2015

Degree Grantor / Ustanova koja je dodijelila akademski / stručni stupanj: **University of Zagreb, School of Medicine / Sveučilište u Zagrebu, Medicinski fakultet**

Permanent link / Trajna poveznica: <https://um.nsk.hr/um:nbn:hr:105:103626>

Rights / Prava: [In copyright](#) / [Zaštićeno autorskim pravom.](#)

Download date / Datum preuzimanja: **2024-10-14**



Repository / Repozitorij:

[Dr Med - University of Zagreb School of Medicine Digital Repository](#)



**SVEUČILIŠTE U ZAGREBU  
MEDICINSKI FAKULTET**

**Andrej Šitum**

**Učinak pentadekapeptida BPC 157 na  
cijeljenje rane u uvjetima inducirane  
ishemije stražnjih nogu štakora**

**DISERTACIJA**



**Zagreb, 2015.**

**SVEUČILIŠTE U ZAGREBU  
MEDICINSKI FAKULTET**

**Andrej Šitum**

**Učinak pentadekapeptida BPC 157 na  
cijeljenje rane u uvjetima inducirane  
ishemije stražnjih nogu štakora**

**DISERTACIJA**

**Zagreb, 2015.**

Disertacija je izrađena u Zavodu za farmakologiju i Zavodu za patologiju  
Medicinskog fakulteta Sveučilišta u Zagrebu

Voditelj rada 1: Prof. dr. sc. Leonardo Patrlj  
Voditelj rada 2: Prof.dr.sc. Predrag Sikirić

**Ovu disertaciju posvećujem svojoj obitelji.**

Zahvaljujem se voditelju rada Prof.dr.sc. Leonardu Partlju, izvanrednom profesoru Medicinskog fakulteta Sveučilišta u Zagrebu i prof.dr.sc. Predragu Sikiriću, redovnom profesoru Medicinskog fakulteta Sveučilišta u Zagrebu na ukazanoj podršci, uloženom trudu, strpljivosti i svesrdnoj pomoći, bez kojih ovaj znanstveni rad ne bi bio moguć.

Posebna zahvala dr. Aniti Sever zbog patohistološke obrade preparata. Zahvalnost dugujem i cjelokupnom osoblju Zavoda za farmakologiju Medicinskog fakulteta Sveučilišta u Zagrebu, zbog neizmjerne pomoći u radu sa laboratorijskim životinjama.

Svim kolegama sa Klinike za kirurgiju KB „Dubrava“, Zagreb, veliko hvala zbog ukazanog razumijevanja i pružene podrške prilikom provođenja ovog istraživanja.

Osobitu zahvalnost dugujem svojoj supruzi, dr. Svjetlani Šitum, na iznimnom razumjevanju te nesebičnoj podršci i pomoći prilikom provođenja ovog istraživanja i izradi doktorske disertacije.

Mojim roditeljima i sestri veliko hvala na bezuvjetnoj podršci, vjeri i ljubavi tijekom svih mojih životnih nastojanja.

## Popis kratica

BPC 157	–	Body Protective Compound 157, pentadekapeptid
br.	–	broj
cm <sup>2</sup>	–	centimetar kvadratni
CNS	–	središnji živčani sustav
EDRF	–	endotel derived relaxing factor (relaksirajući čimbenik iz endotela)
EGF	–	epidermal growth factor (epidermalni čimbenik rasta)
EPT	–	extensor postural thrust (ekstenzorni posturalni potisak)
ERG	–	early growth factor (rani čimbenik rasta)
g	–	gram
h	–	sat
HE	–	hematoksilin / eozin
HPLC	–	high pressure liquid chromatography / high performance liquid chromatography (tekućinska kromatografija visoke djelotvornosti)
i.g.	–	intragastrično
i.m.	–	intramuskularno
i.p.	–	intraperitonealno
i.v.	–	intravenski
kg	–	kilogram
L-arginin	–	NO prekursor
LD	–	letalna doza
L-NAME	–	nitro-L-arginine methylester, kompetitivni inhibitor stvaranja endotelnog nitrid oksida (NO)
LTB4	–	leukotrien B4
MFI	–	motor function index ( indeks motorne funkcije)

mg	–	miligram
ml	–	mililitar
MMP	–	metaloproteinaza
MPO	–	mijeloperoksidaza
NAB 2	–	nerve growth factor 1a binding protein 2 (čimbenik rasta živca 1a vezujući protein2)
ng	–	nanogram
NOS	–	NO sintetaza
PDGF	–	platelet derived growth factor (čimbenik rasta podrijetlom iz trombocita)
per os	–	peroralno
s.c.	–	subkutano
TGF	–	transforming growth factor (transformirajući čimbenik rasta)
TNF	–	tumor necrosis factor (tumor nekrotizirajući čimbenik)
TxB2	–	tromboksan B2
VEGF	–	vascular endothelial growth factor (čimbenik rasta endotela krvožilnih prostora)
μg	–	mikrogram
μm	–	mikrometar

## SADRŽAJ

1. UVOD I SVRHA RADA .....	1
1.1. Pentadekapeptid BPC 157 .....	6
1.1.1. Uvod .....	6
1.1.2. Utjecaj pentadekapeptida BPC 157 na različita tkiva i organske sustave .....	8
1.1.3. Utjecaj pentadekapeptida BPC 157 na cijeljenje kože .....	9
1.2. NO-sustav .....	11
1.2.1. Utjecaj NO sustava na cijeljenje kože .....	14
2. HIPOTEZA .....	16
3. CILJEVI RADA .....	18
4. MATERIJALI I METODE .....	19
4.1. Životinje .....	19
4.2. Izvođenje istraživanja .....	19
4.2.1. Agensi .....	19
4.2.2. Eksperimentalni protokol .....	20
4.3. Vrednovanje učinka .....	25
4.3.1. Makroskopska analiza .....	25
4.3.2. Funkcionalna analiza .....	27
4.3.3. Histološka analiza .....	27
4.4. Statistička analiza .....	28
5. REZULTATI .....	29
5.1. Kontrola, ligatura lijeve AIC, rana na stražnjem lijevom ekstremitetu i 0.9% NaCl i.p. (skupina 1A-E) .....	29
5.2. Pentadekapeptid BPC 157 i.p., ligatura lijeve AIC i rana na stražnjem lijevom ekstremitetu .....	29
5.2.1. Pentadekapeptid BPC 157 µg (mikrogrami) - skupina 4A-E .....	29
5.2.2. Pentadekapeptid BPC 157 ng (nanogrami) - skupina 7A-E .....	30
5.3. Kontrola, ligatura lijeve AIC, rana na stražnjem lijevom ekstremitetu i voda za piće, per os (skupina 2A-E) .....	37
5.4. Pentadekapeptid BPC 157 per os., ligatura lijeve AIC i rana na stražnjem lijevom ekstremitetu .....	37
5.4.1. Pentadekapeptid BPC 157 µg (mikrogrami) - skupina 5A-E .....	37
5.4.2. Pentadekapeptid BPC 157 ng (nanogrami) - skupina 8A-E .....	38
5.5. Kontrola, ligatura lijeve AIC, rana na stražnjem lijevom ekstremitetu i neutralna krema, lokalno (skupina 3A-E) .....	45
5.6. Pentadekapeptid BPC 157 lokalna primjena, ligatura lijeve AIC i rana na stražnjem lijevom ekstremitetu .....	46
5.6.1. Pentadekapeptid BPC 157 µg (mikrogrami) - skupina 6A-E .....	46
5.6.2. Pentadekapeptid BPC 157 ng (nanogrami) - skupina 9A-E .....	46

5.7. L-arginin i.p., ligatura lijeve AIC i rana na stražnjem lijevom ekstremitetu (skupina 10A) .....	53
5.8. L-NAME i.p., ligatura lijeve AIC i rana na stražnjem lijevom ekstremitetu (skupina 10B) .....	54
5.9. L-arginin i L-NAME i.p., ligatura lijeve AIC i rana na stražnjem lijevom ekstremitetu (skupina 10C) .....	54
5.10. L-arginin i pentadekapeptid BPC 157 $\mu$ g i.p., ligatura lijeve AIC i rana na stražnjem lijevom ekstremitetu (skupina 11A) .....	55
5.11. L-NAME i pentadekapeptid BPC 157 $\mu$ g i.p., ligatura lijeve AIC i rana na stražnjem lijevom ekstremitetu (skupina 11B) .....	56
5.12. L-arginin, L-NAME i pentadekapeptid BPC 157 $\mu$ g i.p., ligatura lijeve AIC i rana na stražnjem lijevom ekstremitetu (skupina 11C) .....	57
5.13. Histološka analiza preparata .....	65
6. RASPRAVA .....	67
7. ZAKLJUČAK .....	75
8. KRATKI SADRŽAJ I NASLOV DISERTACIJE NA HRVATSKOM JEZIKU .....	77
9. KRATKI SADRŽAJ I NASLOV DISERTACIJE NA ENGLESKOM JEZIKU .....	81
10. POPIS LITERATURE .....	85
11. BIOGRAFIJA .....	99



# 1. UVOD I SVRHA RADA

Cijeljenje rane predstavlja proces, kojim sva oštećena tkiva nastoje uspostaviti strukturalnu cijelovitost i normalnu funkcionalnost. U tom nastojanju tkiva mogu cijeliti procesom regeneracije ili procesom reparacije, ovisno o sposobnosti diobe stanica. Sam proces regeneracije predstavlja cijeljenje tkiva u kojem se uništene ili izgubljene stanice oštećenog tkiva nadomiještaju novim stanicama istog tkiva. Nasuprot tome, tkiva koja nemaju sposobnost regeneracije zacijelit će procesom reparacije. U tom procesu cijeljenja, specijalizirane parenhimske stanice nemaju sposobnost diobe te se nadomiještaju vezivnim tkivom i kao krajnji rezultat dolazi do fibroze oštećenog tkiva, tj. odlaganja vezivnog tkiva, što se makroskopski može zamijetiti kao ožiljak. Isto tako, kod opsežnih oštećenja tkiva će cijeliti procesom reparacije, neovisno o regeneracijskom potencijalu oštećenog tkiva.

Rane možemo podijeliti obzirom na uzrok nastanka i vrijeme cijeljenja [1]. Prema uzroku nastanka dijelimo ih na traumatske rane, koje nastaju kao posljedica djelovanja vanjske energije (npr. mehaničke, električne, kemijske, toplinske itd.) i kirurške rane nastale tijekom kirurškog zahvata [1]. Prema vremenu cijeljenja oštećenog tkiva, rane dijelimo na akutne i kronične [1]. Kod akutnih rana oštećeno tkivo prolazi kroz odgovarajuće faze cijeljenja, koje u konačnici dovode do ponovne uspostave anatomske (strukturalne) i funkcionalne cjelovitosti tkiva. Kronične rane predstavljaju rezultat promjena u procesu cijeljenja, koji ne prolazi sve faze (uglavnom ostaju u fazi upale) te ne dovodi do uspostave strukturalne i funkcionalne cjelovitosti oštećenog tkiva [2]. Obzirom na rastući udio ljudi starije životne dobi u ukupnoj populaciji, sa brojnim komorbiditetima koji dovode do otežanog cijeljenja oštećenog tkiva, u sve većem je

porastu i udio kroničnih rana (npr. ishemijski ulkusi, dijabetički ulkusi na nogama, dekubitalne rane itd.)[1].

Uspješno cijeljenje rane ključni je temelj kirurških postupaka. Obzirom da kod čovjeka, kao i kod drugih primata, nije moguća regeneracija tkiva, cijeljenje oštećenog tkiva prolazi složeni proces, koji u konačnici dovodi do stvaranja ožiljka [2]. Bez obzira na vrstu tkiva, cijeljenje rane (oštećenog tkiva) prolazi kroz odgovarajući slijed zbivanja, koji se može podijeliti u četiri faze: hemostaza/upala, proliferacija/angiogeneza, maturacija/remoduliranje i kontrakcija [1]. U fazi hemostaze/upale prvi korak u procesu cijeljenja rane ima oštećenje krvnih žila u rani, koje dovodi do agregacije trombocita i aktivacije intrinzičkog mehanizma koagulacijske kaskade [1]. Fibrinski ugrušak pokretač je upalnog odgovora kao inicijatora cijeljenja. Ovako nastala upalna reakcija dovodi do povećane propusnosti krvnih žila, kemotaksije upalnih stanica u područje rane, lokalnog oslobađanja citokina i čimbenika rasta te aktivacije migrirajućih stanica. Proces angiogeneze, proliferacije i epitelizacije glavni su dijelovi iduće faze cijeljenja rane [1]. Fibroblasti zauzimaju važno mjesto u procesu cijeljenja, jer njihovo djelovanje utječe na stvaranje kolagena, glavne sastavnice izvanstaničnog matriksa. Osim kolagena, fibroblasti su odgovorni za sintezu i ostalih elemenata izvanstaničnog matriksa kao što su fibronektin, hijaluronska kiselina i glikozaminoglikan. Tako usporedno sa stvaranjem granulacijskog tkiva i sinteze kolagena dolazi do migracije stanica epidermisa sa rubova rane, koje započinju mitotičku aktivnost i proces reepitalizacije tkiva. Fazu maturacije/remoduliranja karakterizira sinteza i razgradnja kolagena te promjene u strukturi izvanstaničnog matriksa [1]. Kolagen ima posebnu ulogu za uspješan završetak cijeljenja rane. Njegovo odlaganje, sazrijevanje i remoduliranje, kritični su za postizanje funkcionalne cjelovitosti stvorenog ožiljka. Posljednju fazu u cijeljenju rane predstavlja faza kontrakcije, a karakteriziraju je dvije pojave: miofibroblasti, koji su

odgovorni za kontrakciju rane i migrirajući fibroblasti, koji uzrokuju reorganizaciju matriksa, što posljedično dovodi do kontrakcije [1].

Poremećaj u bilo kojoj fazi može dovesti do promjena u cijeljenju rane. Prema dosadašnjim spoznajama ističe se važna uloga u promjenama na razini miofibroblasta, koja se prije svega očituje smanjenjem broja stanica unutar rane te posljedično smanjenom kontraktilnošću, objašnjavajući tako otežano cijeljenje rane [4]. Isto tako, navodi se smanjenje produkcije faktora angiogeneze i posljedične odgođene angiogeneze, kao jednog od uzroka otežanog cijeljenja rane u ishemijskim uvjetima [5]. Neke studije su pokazale kako u ishemijskim uvjetima postoji povećana količina slobodnih radikala, koji utječu na organizaciju kolagena unutar rane [7], povećana koncentracija matriks metaloproteinaze 2 i 9 (MMPs 2 i 9) te proteaza i faktora nekroze tumora-alfa (TNF-alfa) unutar ishemijskih rana [6].

Poznato je kako u procesu cijeljenja rane često dolazi do određenih komplikacija, osobito u nekim patološkim stanjima, koja su i sama uzrok otežanom cijeljenju, kako akutne tako i kronične rane [1-3]. Kao uzrok otežanom cijeljenju rane navodi se hipoksija tkiva, koja osim što otežava proces cijeljenja tkiva, predstavlja važan čimbenik pojave brojnih komplikacija kao što su nekroza tkiva, pojava bakterijske superinfekcije rane, sepse te posljedičnog većeg mortaliteta oboljelih. Sukladno tome, otežano cijeljenje rane predstavlja veliki terapijski izazov u području rada opće i vaskularne kirurgije. Kirurški pristup liječenju otežanog cijeljenja rane sastoji se od lokalnog tretiranja same rane, kako u poticanju boljeg cijeljenja, tako i u tretiranju samih komplikacija, dok osobitu pozornost i izazov predstavlja uzročno liječenje patoloških entiteta, kao što su okluzivne bolesti perifernih arterija, koji su uzrok pojave i otežanog cijeljenja rane [3].

U dosadašnjoj literaturi postoje objavljeni eksperimentalni modeli, kojima se ispituje cijeljenje tkiva u ishemijskim uvjetima, ali općenito još uvijek nedostaju eksperimentalne studije koje bi proučavale problem moguće terapije otežanog cijeljenja tkiva u ishemijskim uvjetima, jednako kao što nedostaju studije koje bi pokušale razjasniti praktičnu i teoretsku pozadinu cijeljenja tkiva u uvjetima ishemije. U literaturi, međutim, postoje radovi kojima se dokazuje povoljan učinak pentadekapeptida BPC 157 na cijeljenje rana. Dokazano je kako primjena pentadekapeptida BPC 157 kod opekline dovodi do poboljšavanja parametara cijeljenja rane [21,22,51]. Na mjestu opeklinske rane javlja se manje edema, jasno je naglašena angiogeneza sa više formiranih kapilara te je bolja organizacija kolagenskih vlakana unutar same rane [21,22,51]. Isto tako, drugom studijom uočeno je da PDGF-BB i BPC 157 imaju sličnu selektivnost stimulacije granuloznog tkiva i kod spužvastog granuloma i kod cijeljenja rana u db/db miševa. Ipak, BPC 157 aktivnije potiče ranu organizaciju kolagena. Također potiče ekspresiju EGR-1 te njegov represorni faktor rasta živaca 1-A vežući protein-2 (nab2) u nediferenciranim Caco-2 stanicama, brže od PDGF-BB [26]. EGR-1 inducira proizvodnju citokina i faktora rasta te ranu tvorbu izvanstaničnog matriksa (kolagena) pa na taj način nudi pojašnjenje pozitivnog učinka BPC 157 na cijeljenje rane [26]. Jednako tako, postoje znanstveni radovi koji pokazuju kako pentadekapeptid BPC 157 dovodi do otpuštanja NO te antagonizira učinke prekursora NO (L-arginin) kao i učinke blokatora NOS-a (L-NAME) [11,14,34,54-59]. Time se objašnjavaju učinci pentadekapeptida BPC 157, koji su posredovani djelovanjem NO sustava.

Unatoč brojnim dosadašnjim radovima o cijeljenju rana te raznim noksama, koje su dovele do otežanog cijeljenja rana, do sada nije istraživano djelovanje pentadekapeptida BPC 157 na cijeljenje rane u uvjetima inducirane ishemije stražnjeg ekstremiteta, pri trajnom ligiranju zajedničke ilijačne arterije. Iz tog razloga bilo bi zanimljivo istražiti terapijski učinak pentadekapeptida BPC 157 u bržem i boljem cijeljenju rana u ishemijskim uvjetima (pri trajnom

ligiranju zajedničke ilijačne arterije) te njegovu interakciju sa L-NAME (blokatorom NOS sustava), L-arginin-om (prekursorom NO sustava) i njihovim kombinacijama, jer ti spojevi sudjeluju u učincima pentadekapeptida BPC 157.

## **1.1. PENTADEKAPEPTID BPC 157**

### **1.1.1. Uvod**

BPC 157 predstavlja stabilni želučani pentadekapeptid, dio je sekvence proteina BPC izoliranog iz ljudskog želučanog soka, topiv je u vodi kod pH 7.0, jednako kao i u fiziološkoj otopini, peptid sa 99% (HPLC) čistoćom (1-des-Gly peptid kao nečistoća). Proizveden je od strane Diagen (Ljubljana, Slovenija, GEPPPGKPADDAGLV, M.W. 1419., PL 14736). Radi se o antiulkusnom peptidergičkom agensu, koji je stabilan u želučanom soku, učinkovit u cijeljenju različitih tkiva pri sistemske i topičke primjeni [60-62] te djeluje sam, bez nosača [62]. Isto tako, do sada nije zabilježena njegova toksičnost (LD1 nije postignuta).

Farmakološko shvaćanje peptida odnosi se na njihovu važnu ulogu u procesima cijeljenja i imunološkom sustavu. Veliki problem u eksperimentalnom radu sa peptidima predstavlja njihova nestabilnost i potreba za nosačem/nosačima, bez kojih imaju slabu ili gotovo nikakvu aktivnost. Mnoštvo različitih nosača-peptida proizvedenih od strane različitih proizvođača predstavlja značajan problem u njihovoj jednoznačnosti, obzirom da redovito isti nosači proizvedeni u različitim istraživačkim ili komercijalnim tvrtkama imaju različite karakteristike. Isto tako, nedovoljno je definirana aktivnost samih peptida, njihovo otpuštanje na mjestu djelovanja te je nemoguće utvrditi jeli pojedini učinak peptida djelo njega samog, njegovog nosača ili kombinacije pojedinih komponenti u peptid/nosač kompleksu. Sve navedeno ograničava praktičnu i terapijsku primjenu peptida, koja još uvijek nije dosegla svoj potencijal.

Kao što smo već spomenuli, pentadekapeptid BPC 157 je stabilan želučani peptid, koji za svoje djelovanje ne treba nosač-peptid, zbog čega se njegov učinak može pripisati isključivo njemu samome. Obzirom da je izoliran iz ljudskog želučanog soka pripada posebnoj kategoriji peptida iz gastrointestinalnog trakta te pokazuje iznimnu stabilnost i otpornost, dok se peptidi kao što su TGF- $\beta$  [28] i EGF [74] razgrađuju u vremenskom periodu od nekoliko minuta [28] i zahtijevaju primjenu nosača, tvoreći na taj način kompleks peptid-nosač. Zbog toga je teško pripisati učinak samom peptidu, nosaču ili cijelom kompleksu, kao što je već ranije spomenuto. Peptidi iz GI trakta moraju biti u mogućnosti podnijeti izrazito nepovoljne uvjete zbog širokog raspona pH vrijednosti (1-10), temperaturnih razlika (4-80°C), prisutnosti brojnih bakterija, virusa i proteolitičkih enzima te izrazito brzom izmjeni sluzničkog pokrova. Jednako tako, peptidi iz grupe peptida GI trakta mogli bi imati visok kapacitet cijeljenja, biti vrlo sigurnog profila, bez toksičnih fenomena, djelovati antibakterijski i protuvirusno te imati određeni biološki učinak na želučanu sluznicu. Valja spomenuti i njihovu mogućnost izolacije i sinteze te njihov povoljan učinak na ciljane tkiva/organe nakon sustavne (i.p., i.v., i.g., i.m.) i topičke primjene na mjesto oštećenja. Pentadekapeptid BPC 157 predstavlja upravo takav želučani peptid, koji je u potpunosti zadovoljio kriterije, djeluje antiulkusno, siguran je u kliničkim istraživanjima za upalnu bolest crijeva i cijeljenje rana, stabilan u želučanom soku te bez poznate toksičnosti, a djeluje sam, bez nosača. Njegov učinak na različita oštećenja i organske lezije dokazan je prilikom izvođenja brojnih eksperimentalnih istraživanja preko postojećih farmakoloških modela in vivo i in vitro, a obzirom da je postojan (za razliku od ostalih standardnih peptida) ne iznenađuje njegov pozitivni učinak u cijeljenju različitih tkiva nakon sistemske ili topičke primjene.

### 1.1.2. Utjecaj pentadekapeptida BPC 157 na različita tkiva i organske sustave

Djelovanje pentadekapeptida BPC 157 na različita tkiva i organe objašnjava se njegovom interakcijom sa drugim sustavima, kao što su: NO-sustav [11,14,34,54,56,57], središnji dopaminergički sustav [9,36,37,63-67], GABA-ergički sustav [68], nekolinerški i neadrenerški inhibički somatosenzorni sustav [60,62].

Pentadekapeptid BPC 157 uspješan je u terapiji upalne bolesti crijeva (PL-10, PLD-116, PL 14736, Pliva) [19,20] i u cijeljenju rana različitih tkiva kao što su koža [10,21,22,26,45,51], mišići [25,27,46], tetive [23,24,47,48], ligamenti [49], živčano tkivo [43,44], kosti [52,53], tkivo gastrointestinalnog sustava [9-20,50,65,66] i krvnih žila [39]. Učinkovitost mu je vidljiva nakon sistemske [40,60,64], ali i nakon topičke primjene [21,22,46,49,51,69] u obliku kreme, što je jasno vidljivo čak i kod poremećenog stanja cijeljenja uz prisutnost sistemskih kortikosteroidnih poremećaja cijeljenja i imunosupresije [40]. Također je pokazano kako u procesu cijeljenja potiče angiogenezu [8]. Istraživanja su pokazala citoprotektivan učinak BPC 157 na sluznicu želuca u štakora izloženu oštećenjima (alkohol, nesteroidni protuupalni lijekovi) [29-31]. BPC 157 antagonizira učinke etanola i nastanak akutnih i kroničnih lezija želuca i jetre [9,13-15,32-34] te lezija prouzročenih uporabom nesteroidnih protuupalnih lijekova [35,41,42]. Učinak pentadekapeptida BPC 157, kao mogućeg organoprotektivnog medijatora, zapažen je u brojnim studijama koje su istraživale farmakodinamičke učinke BPC 157 na različitim modelima oštećenja tkiva i organa pa tako, između ostalog, i na poremećaje u koagulaciji [40]. Primijenjen odmah nakon formiranja anastomoze na abdominalnoj aorti, BPC 157 značajno smanjuje formiranje tromba i edema stijenke krvnih žila te dovodi do ubrzanog cijeljenja anastomoze [39]. Također BPC 157 preokreće tijek kroničnog zatajenja srca izazvanog doksorubicinom [54],



antagonizira aritmije [57], smanjuje oštećenje endotela srca [54,56,57] te djeluje na ravnotežu krvnog tlaka (korigira hipertenziju i hipotenziju). Dokazano je da smanjuje učinak morfija nakon akutne primjene [63]. Jednako tako proučavan je učinak ovog pentadekapeptida na poremećaje centralnog živčanog sustava (CNS-a) pomoću bihevioralnih studija [70], poglavito fenomeni hipersenzitivnosti dopaminskih receptora izazvanih amfetaminom i posljedične primjene haloperidola [36], diazepamske tolerancije i apstinencije [68], fenomen stereotipnog amfetaminskog ponašanja [36,71], neuroleptičke katalepsije [37] te akutne alkoholne intoksikacije [32,34]. Osim toga, pentadekapeptid BPC 157 štiti somatosenzorne živce nakon primjene neurotoksina kapsaicina i obnavlja njihovu funkciju [36,37], poništava serotoninški sindrom u štakora [38], potiče sintezu serotonina i njegovo povećano otpuštanje [72]. Novija istraživanja pokazuju i njegov pozitivan učinak u zatvaranju traheotomijske rane na animalnom modelu [73].

Djelovanjem na ove složene fiziološke sustave (NO, dopaminergički, GABA, prostaglandinski, somatosenzorni neuronski sustav) [61] mogu se objasniti učinci pentadekapeptida BPC 157, koji vrlo vjerojatno djeluje u sklopu fiziološkog obrambenog sustava. Pentadekapeptid BPC 157 sposoban je suprotstaviti se kako hiperaktivnosti, tako i inhibiciji gore navedenih sustava te poništiti njihov negativan učinak u smislu stvaranja lezija različitih tkiva i organa.

### **1.1.3. Utjecaj pentadekapeptida BPC 157 na cijeljenje kože**

Kao što je prethodno spomenuto pentadekapeptid BPC 157 ima pozitivan učinak u cijeljenju brojnih tkiva i organskih sustava, kao što su koža [10,21,22,26,45,51], mišići [25,27,46], tetive

[23,24,47,48], ligamenti [49], živčano tkivo [43,44], kosti [52,53], tkivo gastrointestinalnog sustava [9-20,50,65,66] i krvnih žila [39]. Kroz brojne znanstvene radove ostvaren je poseban osvrt na utjecaj BPC 157 u cijeljenju opeklinoskih rana kože eksperimentalnih životinja [21,22, 51]. Opekline dovode do pojačanog upalnog odgovora tkiva, u koji su uključene brojne vazoaktivne tvari kao što su histamin, serotonin, leukotrieni i prostaglandini, koji dovode do povećane propusnosti stijenke krvnih žila i pojave većeg edema. Primjenom pentadekapeptida BPC 157 upravo je pokazan suprotni efekt, sa smanjenim odgovorom upalnih stanica, pojavom manjeg edema i smanjenom nekrozom opeklinoz zahvaćenog tkiva te boljom organizacijom kolagena, povećanom angiogenezom, boljom reepitelizacijom tkiva i većim brojem očuvanih folikula dlaka [22]. Poznato je kako kortikosteroidi negativno utječu na mehanizam cijeljenja oštećenog tkiva te dovode do odgovarajuće supresije tog mehanizma cijeljenja. Pokazano je kako BPC 157 upravo poništava taj negativni utjecaj kortikosteroida u procesu cijeljenja kože eksperimentalnih životinja, dovodi do bolje organizacije kolagenih vlakana i pojačane angiogeneze oštećene kože te povećava "čvrstoću" kože ( potrebne su veće tenzijske sile za pucanje kože eksperimentalnih životinja) te smanjuje utjecaj nokse (smanjuje dubinu oštećenja opeklinoz zahvaćene kože) [21]. Također se smatra da BPC 157 primijenjen lokalno pospješuje cijeljenje rane na koži eksperimentalnih životinja (uzrokovane CO2 laserom), što se tumači njegovim djelovanjem preko NO sustava i time da je pentadekapeptid bez nosača [51]. Na kraju pokazano je da BPC 157 štiti endotelne stanice, smanjuje pojavu granulocita u oštećenom tkivu te dovodi do ranije i bolje organizacije kolagenih vlakana, stimulira odgovor mononuklearnih upalnih stanica, smanjuje medijatore akutne upale u serumu i tkivima (kao što su LTB4 i TxB2) te smanjuje razinu MPO u upalom zahvaćenom tkivu [45].

## 1.2. NO-SUSTAV

Prethodno je već spomenuto kako pentadekapeptid BPC 157 sudjeluje u interakciji sa NO sustavom. NO sustav ima esencijalnu važnost u mnogim različitim procesima, uključujući odlučujuću ulogu u procesu cijeljenja rane [75]. Za mnoge agense se pretpostavljalo, kako su na neki način povezani sa NO sustavom, ali samo mali broj znanstvenih studija je promatrao utjecaj NO-prekursora, NOS-blokatora i učinak njihove kombinacije (NO-prekursor+NOS-blokator) zajedno sa testiranim agansom na cijeljenje različitih tkiva i organa. Za razliku od drugih agensa, pentadekapeptid BPC 157 je testiran upravo sa pozornosti usmjerenom na djelovanje NO sustava. Tako je ispitivan njegov učinak u interakciji sa NO-prekursorom ili NOS-blokatorom zasebno, kao i sa NO-prekursorom i NOS-blokatorom u kombinaciji. U brojnim objavljenim člancima je pokazano, da u različitim tkivima i kod različitih eksperimentalnih životinjskih vrsta BPC 157 utječe na otpuštanje NO-a te može poništiti učinak i NOS-blokatora L-NAME i NO-prekursora L-arginina. Ova interakcija BPC 157 i NO sustava može objasniti široki raspon blagotvornih učinaka dobivenih primjenom pentadekapeptida BPC 157 u različitim istraživanjima [9,14,34,56,57,60,67].

Istraživanja su pokazala kako u in vivo i u in vitro pokusima BPC 157 može nadvladati učinak L-NAME, kompetitivnog inhibitora endotelnog NO-a, što govori u prilog njegove posebne interakcije sa NO sustavom (blokadom sinteze kod primjene L-NAME i hiperstimulacijom kod primjene prekursora L-arginina.). Ove složene interakcije mogu se objasniti pretpostavkom da agensi kao L-NAME inhibiraju NO sintetazu (NOS) u kompeticiji sa L-argininom te je jednako tako moguća kompeticija i sa BPC-om 157. Stvaranje NO bilo je smanjeno u kombinaciji pentadekapeptida BPC 157 i L-arginina iako kod samostalne odnosno pojedinačne primjene oba iniciraju sintezu NO-a. Pokus sa akoholnim lezijama želuca i sa

krvnim tlakom [14] govori u prilog dodatne inhibicije aktivnosti BPC-a 157 kada je L-argininu dodan L-NAME, vjerojatno zbog ograničene raspoloživosti NO-sintetaze. Sposobnost pentadekapeptida BPC 157 u induciranju sinteze NO-a nije bila inhibirana dodatkom L-NAME u čak pet ili deset puta većoj dozi od one potrebne za zaustavljanje učinka L-arginina što govori u prilog kako BPC 157 ipak ima nešto drugačiji učinak na NO od učinka L-arginina. Isto je dokazano na modelu supernatanta homogenata sluznice želuca štakora gdje BPC 157 ima učinak na stvaranje NO na izraženiji i/ili različit način u odnosu na L-arginin [14]. Na animalnom modelu pilića učinjena su daljnja ispitivanja gdje su ascites ili plućna hipertenzija inducirani kroničnom primjenom L-NAME, što je prevenirano simultanom primjenom L-arginin-a i BPC 157 [56]. Na istom modelu promatrani su i fenomeni akutne i kronične toksičnosti gdje je L-NAME uzrokovao teška oštećenja različitih tkiva (miokard, jetra, slezena), dok je L-arginin predominantno uzrokovao kongestiju, edem i hemoragiju u različitim organima [56]. Učinak L-NAME je uspješno inhibiran aplikacijom L-arginina i BPC 157 uz napomenu da BPC 157 nije uzrokovao nikakvo oštećenje tkiva ili organa [56]. BPC 157 značajno prevenira pojavu lezija u različitim organima, a posebice je bitan u održavanju integriteta sluznice želuca. Učinak L-arginina kod alkohonih ozljeda štakora bio je u potpunosti inhibiran nakon primjene L-NAME dok je učinak BPC-a 157 nakon primjene L-NAME bio samo oslabljen [34]. Obzirom da je pentadekapeptid BPC 157 po svojim karakteristikama drugačiji od ostalih poznatih peptida te je izrazito stabilan u želučanom okruženju, može se objasniti njegova složena interakcija sa NO sustavom, koji ima važnu signalnu ulogu u održavanju integriteta sluznice želuca i vrijednosti krvnog tlaka [14]. BPC 157 je također pokazao značajan profilaktički i terapijski učinak u inhibiciji aritmija induciranih metildigoksinom, a dodatno je i u ovom istraživanju istražena interakcija sa NO sustavom [57]. Primjena L-NAME je dovela do pogoršanja metildigoksinom

induciranih aritmija, L-arginin sam nije imao učinka dok je antagonizam L-NAME i BPC 157 doveo do sličnog učinka učinku samog BPC 157. Iz svega navedenog može se zaključiti kako digitalisom inducirane aritmije mogu biti spriječene ili im se može suprotstaviti primjenom pentadekapeptida BPC 157 i to uglavnom djelovanjem preko interakcije sa NO sustavom [57]. Značajnu ulogu u prevenciji alkoholom induciranih lezija želuca ima zaštita endotela, jer endotel krvnih žila može modulirati tonus krvnih žila stvaranjem tvari koja je znana kao čimbenik porijeklom iz endotela (EDRF). BPC 157 štiti endotel [9] kod etanolom induciranih lezija želuca, a značajna je i njegova posebna citoprotektivna uloga [67]. In vivo je jasno vidljiv angiogenetski odgovor BPC 157 uključujući i povećanje broja pozitivnih vaskularnih elemenata VEGF, CD 34 i FVIII [60]. NO sustav je izuzetno bitan i u cijeljenju kolokutanih fistula na način koji je već prethodno detaljno objašnjen [11]. Nedavno su Sikirić i grupa autora sumirali poznate spoznaje o interakciji BPC-a 157 i NO sustava, gdje je ponovno naglašeno sudjelovanje ovog pentadekapeptida u Moncadinom homeostatskom odgovoru cijeljenja preko NO sustava kao reakcije na ozljedu [76]. BPC 157 djeluje na oporavak vaskularnih struktura nakon gubitka vaskularnog integriteta te ovisno o okolnostima dovodi do reducirane pojave tromboze (model anastomoze abdominalne aorte) ili do redukcije krvarenja/trombocitopenije (modeli amputacije, heparin, varfarin, aspirin). Djeluje na cijeljenje različitih tkiva koja normalno ne cijele i to nakon akutnog i kroničnog djelovanja nokse, a stimulira i egr-1 i nab2 gene. U tom radu naglašeno je djelovanje pentadekapeptida BPC 157 na (i) želučanu sluznicu i njezinu protekciju prilikom alkoholnih oštećenja, stvaranje NO-a i regulaciju krvnog tlaka, (ii) akutnu i kroničnu intoksikaciju i njezino povlačenje, (iii) kardiovaskularne poremećaje, kronično zatajenje srca, plućnu hipertenziju i aritmije, (iv) poremećaje izazvane hipokalemijom i hiperkalemijom,

disfunkciju stanične membrane uzrokovanu kalijem te na (v) složeno cijeljenje kolokutanih i ezofagokutanih fistula [76].

### **1.2.1. Utjecaj NO sustava na cijeljenje kože**

U brojnim dosadašnjim studijama prikazan je međusobni utjecaj pentadekapeptida BPC 157 i NO sustava te njihov učinak na cijeljenje rane i lezija različitih tkiva, osobito kože. Kroz te dosadašnje znanstvene radove, također je prikazana povezanost između uspješnog cijeljenja vanjskih fistuloznih rana [10,11,55] u uvjetima oslabljene produkcije NO-a (pogoršanja) i primjene NO substrata (zaštita) uz istovremenu protekciju gastričnim pentadekapeptidom [11,55]. Isto tako, prikazana je posebna uloga NO sustava u istovremenom cijeljenju kombiniranih, teških ozljeda kože i lezija gastrointestinalnog sustava [76, 95-97]. Iako je općenito prihvaćena ključna uloga NO sustava u cijeljenju kože [76], u nekim istraživanjima dokazan je međusobno različiti utjecaj L-NAME tijekom procesa cijeljenja. Tako se u nekim studijama govori o negativnom utjecaju L-NAME (npr.negativni utjecaj na proliferaciju keratinocita i akumulaciju kolagena), koji dovodi do pogoršanja tijekom procesa cijeljenja (npr. tijekom cijeljenja nekrotičnog areala kože izazvanog UV-iradijacijom, nakon kirurške ekscizije kože) [98,101]. Nasuprot tome, kroz druge radove, prikazan je pozitivan utjecaj L-NAME na proces cijeljenja (npr.pozitivan utjecaj na sadržaj kolagena kod ekscizijskih rana kože), dok je utjecaj L-arginina rijetko istovremeno istraživani [99]. Osim toga, u dosadašnjim studijama, koje su istraživale proces angiogeneze u uvjetima ishemije stražnjih ekstremiteta (nakon ligiranja femoralne arterije) nisu se istraživali istovremeni učinci i na cijeljenje ishemijskih kožnih rana (kožnih ulkusa) [100]. Iz svega navedenog, vidi se potreba za daljnjim istraživanjem o utjecaju

NO sustava na proces cijeljenja kože, osobito utjecaju na cijeljenje kožnih rana u ishemijskim uvjetima te potreba za proučavanjem utjecaja pentadekapeptida BPC 157 u procesu cijeljenja takvih rana, obzirom da je njegov utjecaj posredovan NO sustavom.

## 2. HIPOTEZA

Temeljem ranije pokazanih učinaka pentadekapeptida BPC 157 na cijeljenje rana, kao i njegovog utjecaja na regulaciju NO, hipoteza ovog istraživanja je sljedeća:

- Primjena pentadekapeptida BPC 157 dovodi do ubrzanog cijeljenja rane u uvjetima inducirane ishemije stražnjeg ekstremiteta prilikom trajnog ligiranja zajedničke ilijačne arterije. Taj učinak pentadekapeptida BPC 157 je posredovan djelovanjem NO sustava.

Obzirom da u suvremenoj konzervativnoj terapiji otežanog cijeljenja rane u ishemijskim uvjetima nedostaju adekvatna farmakoterapijska sredstva te da takve rane, kao i sami patološki entiteti (npr. okluzivne bolesti perifernih arterija) koji su uzrok pojave i otežanog cijeljenja rane, predstavljaju važan i veliki problem u suvremenom društvu, jasno je vidljiva potreba za pronalaženjem učinkovitijeg modela liječenja novim terapijskim sredstvima, koja bi mogla prevenirati pojavu otežanog cijeljenja rane (u ishemijskim uvjetima), kao i pojavu brojnih komplikacija takvog cijeljenja. Iako su dosadašnje studije već pokazale pozitivan učinak pentadekapeptida BPC 157 na cijeljenje rana u otežanim uvjetima (kod opeklinških rana), do sada nije istraživano djelovanje pentadekapeptida BPC 157 na cijeljenje rane u uvjetima inducirane ishemije stražnjeg ekstremiteta, pri trajnom ligiranju zajedničke ilijačne arterije, što bi najrealnije oponašalo patofiziološki put nastanka ulkusnih rana na donjim ekstremitetima kod okluzivnih bolesti perifernih arterija te pojavu njihovog otežanog cijeljenja. Dosadašnji već dokazani pozitivni učinak pentadekapeptida BPC 157 u cijeljenju različitih vrsta tkiva, osobito kože [21,22, 51], podupire hipotezu kako će BPC 157 u predloženom animalnom modelu biti



učinkovit u cijeljenju rane u uvjetima inducirane ishemije stražnjeg ekstremiteta. Na kraju, obzirom da je kroz brojne dosadašnje studije pokazano kako BPC 157 dovodi do otpuštanja NO te antagonizira učinke prekursora NO (L-arginin), kao i učinke blokatora NOS-a (L-NAME) [11,14,34,54-59], bilo bi svakako potrebno utvrditi ulogu NO-sustava u procesu cijeljenja rane u ishemijskim uvjetima (pri trajnom ligiranju zajedničke ilijačne arterije) preko njegove stimulacije ili inhibicije te odnos pentadekapeptida BPC 157 i NO sustava prilikom njegove blokade (L-NAME) ili stimulacije (L-arginin). Zanimljive interakcije opisanih spojeva, jednako kao i konačan učinak na proces cijeljena rane na stražnjem ekstremitetu štakora u uvjetima inducirane ishemije pri trajnom ligiranju zajedničke ilijačne arterije predmet su ovog istraživanja.

### 3. CILJEVI RADA

#### OPĆI CILJEVI ISTRAŽIVANJA:

- primjenom pentadekapeptida BPC 157 dolazi do ubrzanog cijeljenja rane na stražnjem ekstremitetu u uvjetima ishemije, prilikom trajnog ligiranja zajedničke ilijačne arterije
- taj je učinak posredovan djelovanjem NO sustava

#### SPECIFIČNI CILJEVI ISTRAŽIVANJA:

- pentadekapeptid BPC 157 utječe na stanje ishemije (utvrditi djelovanje BPC 157 na neuromuskularni status stražnjeg ekstremiteta nakon inducirane ishemije, odnosno trajnog ligiranja zajedničke ilijačne arterije)
- pentadekapeptid BPC 157 utječe na cijeljenje rane (utvrditi utjecaj pentadekapeptida BPC 157 na veličinu i kontraktilnost rane, rubove rane te prisutnost/odsutnost komplikacija otežanog cijeljenja rane)
- učinak pentadekapeptida BPC 157 je posredovan djelovanjem NO sustava (utvrditi međudjelovanje pentadekapeptida BPC 157, L-arginina i L-NAME na cijeljenje rane stražnjeg ekstremiteta pri trajnom ligiranju zajedničke ilijačne arterije)

## **4. MATERIJALI I METODE**

### **4.1. Životinje**

U provedenom istraživanju koristio se štakorski model cijeljenja rane u uvjetima inducirane ishemije stražnjeg ekstremiteta, pri trajnom ligiranju zajedničke ilijačne arterije. Korišteni su mužjaci Wistar Albino štakora, tjelesne mase 350-450 g, držani u normalnim uvjetima, sa najmanje 5 štakora po eksperimentalnoj grupi i vremenskom periodu. Eksperimentalne životinje su nasumično raspoređene u svim pokusima, a istraživanje je odobreno od strane Etičkog povjerenstva Medicinskog fakulteta Sveučilišta u Zagrebu.

### **4.2. Izvođenje istraživanja**

#### **4.2.1. Agensi**

Pentadekapeptid BPC 157 (GEPPPGKPADDAGLV, M.W. 1419, PL 14736), (Diagen, Ljubljana, Republika Slovenija), otopljen u fiziološkoj otopini, korišten je u svim pokusima. Peptid BPC 157 je dio sekvence proteina BPC iz ljudskog želučanog soka te je u potpunosti topiv u vodi pri PH 7.0 i fiziološkoj otopini. Pripremljen je kao što je prije opisano [10,11,40,61,62,64], sa 99% čistoćom pomoću visokotlačne kromatografije (HPLC), uz 1-des-Gly peptid kao nečistoćom. Korištene doze pentadekapeptida BPC 157 su:

- 10 µg/kg (2 µg/ml i.p., 0.16 µg/ml u vodi za piće)

- u obliku kreme: BPC 157 u dozi od 1  $\mu\text{g/g}$  - 50  $\mu\text{g}$  u 2ml destilirane vode + 50g komercijalne neutralne kreme Belobaza (Belupo, Hrvatska).
- na isti način primijenjena je u dozi od 10 ng/kg (odnosno 1 ng/g za topički pripravak-u kremi)

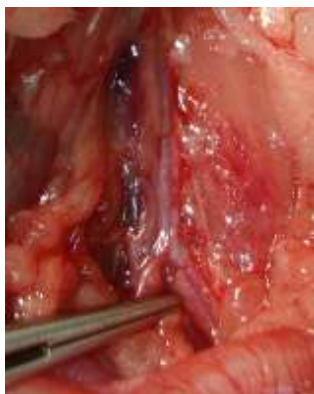Također su korišteni L-NAME (Sigma, USA) u dozi od 5 mg/kg, L-arginin (Sigma, USA) u dozi od 200 mg/kg i 0,9% NaCl 5 ml/kg. Sve navedene doze pentadekapeptida BPC 157 te L-arginina, L-NAME i 0,9% NaCl su u skladu sa dosadašnjim istraživanjima [21,22,51]. Dvije doze pentadekapeptida BPC 157 (10  $\mu\text{g/kg}$  i 10 ng/kg) korištene su kako bi se istražio doza ovisan ili doza neovisan učinak pentadekapeptida BPC 157 na različita tkiva i organske sustave. Isto tako, u cijelom eksperimentu za uvođenje životinja u opću anesteziju korišteni su ketamin (Ketamine 40-60 mg/kg i.p., Ketanest, Parke-Davis GmbH, Berlin, Njemačka) i diazepam (Normabel 5-10 mg/kg i.p., Belupo, Ludbreg, Hrvatska) sukladno dosadašnjim istraživanjima [102]. Tijekom eksperimenta za postavljenje ligature na zajedničkoj ilijačnoj arteriji korišten je Ethibond Excel kirurški konac debljine 3-0 (Ethicon inc. Johnson & Johnson company), a za šivanje trbušne stijenke po slojevima korišteni su Vicryl kirurški konac debljine 3-0 (Ethicon inc. Johnson & Johnson company) i Ethilon kirurški konac debljine 3-0 (Ethicon inc. Johnson & Johnson company). Postoperacijska analgezija provodila se najmanje jednom dnevno, primjenom ketoprofena (5 mg/kg s.c).

#### **4.2.2 Eksperimentalni protokol**

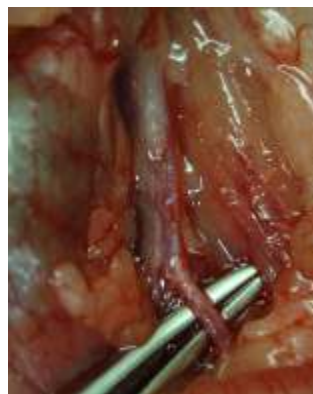U provedenom istraživanju koristio se štakorski model cijeljenja rane u uvjetima inducirane ishemije stražnjeg ekstremiteta, pri trajnom ligiranju zajedničke ilijačne arterije.

Randomizacijom podijeljeno je po 5 štakora u svaku skupinu za određeni vremenski period ispitivanja učinka datih agensa (tablica br.1). Svaka životinja je bila pojedinačno numerirana i smještena u zaseban vivarij nakon čega je podvrgnuta daljnjem istraživanju. Eksperiment je proveden na 255 mužjaka Wistar Albino štakora, tjelesne mase 350-450 g sukladno standardima propisanim od strane nadležnog Etičkog povjerenstva. Svi postupci na životinjama provodili su se u dubokoj anesteziji, primjenom ketamina (Ketamine 40-60mg/kg i.p., Ketanest, Parke-Davis GmbH, Berlin, Njemačka) i diazepamom (Normabel 5-10mg/kg i.p., Belupo, Ludbreg, Hrvatska) sukladno dosadašnjim istraživanjima [102]. Eksperimentalne životinje su po uvođenju u opću anesteziju podvrgnute operativnom zahvatu.

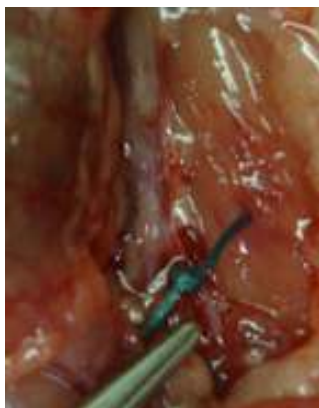Kroz srednju medijalnu laparatomiju pristupilo se u trbušnu šupljinu. Nakon pažljivog prepariranja prikazana je abdominalna aorta te obje zajedničke ilijačne arterije (slika 1a.). Navedeni dio abdominalne aorte i ilijačnih arterija pažljivo su odvojeni od ostalih okolnih struktura te je lijeva zajednička ilijačna arterija trajno podvezana slobodnom ligaturom (slike 1b i 1c.). U tu svrhu je korišten Ethibond Excel kirurški konac debljine 3-0 (Ethicon inc. Johnson & Johnson company). Zatim je trbušna stijenka sašivena (rekonstruirana) pojedinačnim šavima, po slojevima. U tu svrhu korišteni su Vicryl kirurški konac (Ethicon inc. Johnson & Johnson company) debljine 3-0 za rekonstrukciju peritoneuma i Ethilon kirurški konac debljine 3-0 (Ethicon inc. Johnson & Johnson company) za rekonstrukciju svih drugih slojeva trbušne stijenke. Nakon toga učinjena je rana u vidu defekta (ekscizije) kože (krzna) i potkožja, veličine 3x3cm, sa lateralne strane lijeve natkoljenice (slika 1d.). Po dovršenom operacijskom zahvatu životinje su grijane i promatrane dok nisu uspostavile stabilnu sternalnu rekumbenciju, kada su vraćene u vivarij. Hranu i vodu su dobivale ad libitum. Postoperacijska analgezija provedena je najmanje jednom dnevno primjenom ketoprofena (5 mg/kg s.c).



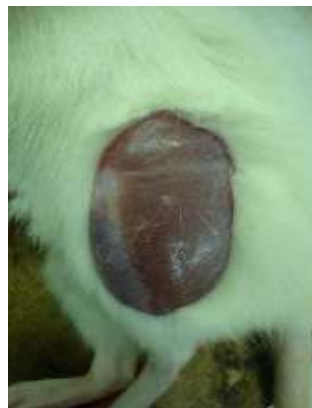Slika 1a



Slika 1b



Slika 1c



Slika 1d

Slika 1a-c: Prikaz operacijskog protokola. Slika 1a prikazuje abdominalnu aortu zajedno sa obje zajedničke ilijačne arterije. Slika 1b prikazuje proces zaomčavanja lijeve zajedničke ilijačne arterije. Slika 1c prikazuje ligiranu lijevu zajedničku ilijačnu arteriju. Slika 1d prikazuje kožni defekt (ranu učinjenu kirurškom ekscizijom) na lijevom stražnjem ekstremitetu štakora.

Nakon učinjenog operacijskog zahvata eksperimentalne životinje su slučajnim odabirom razvrstane u sveukupno 11 skupina: 9 skupina sa po 5 podskupina i 2 skupine sa po 3 podskupine. Randomizacijom je dodjeljeno najmanje 5 životinja po skupini, za određeni tretman i određeni vremenski period ispitivanja učinka datih agensa (tablica br.1). Svaka eksperimentalna životinja je pojedinačno označena jednim brojem, pod kojim je dalje praćena.

Analizu istraživanih parametara proveli su suradnici, kojima su predočene eksperimentalne životinje označene samo pripadajućim brojem, ali im nije bilo poznato kojoj eksperimentalnoj skupini pripada određena eksperimentalna životinja.

**Tablica 1.** Sumarni prikaz skupina životinja i vremenskih perioda

Oznaka skupine	Broj životinja					Vrsta skupine	Tretman		Način aplikacije
	A	B	C	D	E				
1 (A,B,C,D,E)	5	5	5	5	5	Ligatura AIC, kontrola		0.9%NaCl (5ml/kg)	i.p.
2 (A,B,C,D,E)	5	5	5	5	5	Ligatura AIC, kontrola		voda	per os
3 (A,B,C,D,E)	5	5	5	5	5	Ligatura AIC, kontrola		neutralna krema	lokalno
4 (A,B,C,D,E)	5	5	5	5	5	Ligatura AIC, tretirane	BPC 157 µg		i.p.
5 (A,B,C,D,E)	5	5	5	5	5	Ligatura AIC, tretirane	BPC 157 µg		per os
6 (A,B,C,D,E)	5	5	5	5	5	Ligatura AIC, tretirane	BPC 157 µg krema		lokalno
7 (A,B,C,D,E)	5	5	5	5	5	Ligatura AIC, tretirane	BPC 157 ng		i.p.
8 (A,B,C,D,E)	5	5	5	5	5	Ligatura AIC, tretirane	BPC 157 ng		per os
9 (A,B,C,D,E)	5	5	5	5	5	Ligatura AIC, tretirane	BPC 157 ng krema		lokalno
10A					5	Ligatura AIC, kontrola		L-ARG	i.p.
10B					5	Ligatura AIC, kontrola		L-NAME	i.p.
10C					5	Ligatura AIC, kontrola		L-ARG + L-NAME	i.p.
11A					5	Ligatura AIC, tretirane	BPC 157 µg	L-ARG	i.p.
11B					5	Ligatura AIC, tretirane	BPC 157 µg	L-NAME	i.p.
11C					5	Ligatura AIC, tretirane	BPC 157 µg	L-ARG + L-NAME	i.p.
Ukupno životinja:	255								

Kontrolne skupine životinja tretirane su 0.9% otopinom NaCl (5 ml/kg) intraperitonealnom primjenom (1A-E), vodom za piće (12 ml/štakor/dan) peroralnom primjenom (2A-E) te

neutralnom kremom (Belobaza) lokalnom primjenom (3A-E). Eksperimentalne skupine tretirane su pentadekapeptidom BPC 157 u dvije doze ( $\mu\text{g}$  i  $\text{ng}$ ) i na tri načina primjene (i.p, per os i lokalno), ovisno o skupini. Tako je 4A-E skupina dobivala BPC 157 u dozi od  $10 \mu\text{g}/\text{kg}$  i.p ( $2 \mu\text{g}/\text{ml}$ ) intraperitonealnom primjenom (i.p.), 5A-E skupina u dozi od  $10 \mu\text{g}/\text{kg}$  ( $0.16 \mu\text{g}/\text{ml}$  u vodi za piće) peroralnom primjenom (per os) i 6A-E skupina u dozi od  $1 \mu\text{g}/\text{g}$  ( $50 \mu\text{g}$  u  $2\text{ml}$  destilirane vode +  $50\text{g}$  komercijalne neutralne kreme-Belobaza, Belupo, Hrvatska) lokalnom primjenom u vidu kreme (topička primjena). Na isti način, pentadekapeptid BPC 157 primjenjen je i u dozi od  $10 \text{ng}/\text{kg}$  (odnosno  $1 \text{ng}/\text{g}$  za topički pripravak u obliku kreme) u 7A-E skupini intraperitonealno, 8A-E skupini peroralno i u 9A-E skupini lokalno. U skupini 10A-C životinje su tretirane L-argininom u dozi od  $200 \text{mg}/\text{kg}$  intraperitonealnom primjenom, L-NAME-om u dozi od  $5 \text{mg}/\text{kg}$ , također intraperitonealnom primjenom te njihovom međusobnom kombinacijom (kako je prikazano u tablici 1.). U skupini 11A-C skupini životinje su tretirane L-argininom u dozi od  $200 \text{mg}/\text{kg}$ , intraperitonealnom primjenom, L-NAME-om u dozi od  $5 \text{mg}/\text{kg}$ , intraperitonealnom primjenom, pentadekapeptidom BPC 157 u mikrogramskoj dozi ( $\mu\text{g}$ ) također intraperitonealnom primjenom te međusobnom kombinacijom prethodno navedenih agensa (kako je prikazano u tablici 1.).

Prva doza pentadekapeptida BPC 157 primjenjena je neposredno nakon operacije, a zatim jednom dnevno kod i.p. i lokalne primjene, odnosno kontinuirano vodom za piće kod per os primjene, kroz cijeli eksperimentalni period. Posljednja doza primjenjena je 24 sata prije žrtvovanja životinje.

Istraživanje je provedeno u sljedećim vremenskim intervalima eksperimentalnih perioda: 24 sata (A), 3 dana (B), 7 dana (C), 14 dana (D) te 21 dan (E) za skupine 1-9, odnosno 21 dan za skupine 10 i 11. Odlučili smo se za ove vremenske intervale eksperimentalnih perioda, jer osim



što smo željeli istražiti utjecaj pentadekapeptida BPC 157 na cijeljenje rane na stražnjem ekstremitetu štakora u uvjetima inducirane ishemije (pri trajnom ligiranju zajedničke ilijačne arterije), htjeli smo vidjeti i dinamiku procesa cijeljenja u tim uvjetima, a u skladu sa prethodnim znanstvenim istraživanjima [21,22,51].

Po isteku pojedinog eksperimentalnog perioda životinje su žrtvovane prema utvrđenim standardima sukladno odredbama Etičkog kodeksa o laboratorijskim životinjama, Zakonom o zaštiti životinja (NN 135/06), kao i Pravilniku o uvjetima držanja pokusnih životinja (NN 176/04). U tu svrhu intraperitonealno je aplicirana trostruko veća doza prethodno navedenih lijekova, korištenih za uvođenje eksperimentalnih životinja u opću anesteziju.

### **4.3. Vrednovanje učinka**

#### **4.3.1. Makroskopska analiza**

Makroskopska analiza obuhvaćala je promatranje rane (cijeljenje rana) na stražnjem lijevom ekstremitetu štakora u uvjetima inducirane ishemije, pri trajnom ligiranju lijeve zajedničke ilijačne arterije. U tu svrhu analizirani su, praćeni i izračunavani sljedeći parametri:

- izračunavana je veličina rane na stražnjem lijevom ekstremitetu, odnosno površina rane izražena u  $\text{cm}^2$
- kontraktilnost rane izražena u %, a izračunata prema sljedećoj formuli [103]:

$$\text{kontraktilnost rane} = \frac{\text{inicijalna površina rane} - \text{izračunata površina rane}}{\text{inicijalna površina rane}} \times 100$$

- analizirani su i skorirani rubovi rane
- analizirani su i skorirani postojanje te vrsta komplikacija cijeljenja rane

Vrednovanje rubova rane (skoriranje) vršeno je na sljedeći način:

1. visoki rubovi rane
2. blago uzdignuti rubovi rane
3. rubovi u razini rane
4. bez rubova (rana u potpunosti zacijelila)

Vrednovanje postojanja i vrste komplikacija cijeljenja rane (skoriranje) vršeno je na sljedeći način:

1. bez komplikacija cijeljenja rane
2. serozna sekrecija iz rane
3. gnojna sekrecija iz rane
4. nekroza tkiva rane
5. gnojna sekrecija iz rane uz postojanje nekroze tkiva u rani

Za izračunavanje površine rane korišteno je ravnalo, a mjerene su po dvije najdulje dimenzije rane, koje su međusobno okomite (međusobno stvarale kut od  $90^\circ$ ). Zatim su te vrijednosti korištene za izračunavanje površine te iste rane, izražene u  $\text{cm}^2$ . Sve promjene tijekom promatranja i analiziranja cijeljenja rane su dokumentirane digitalnim fotoaparatom (Olympus mju 300 digital).

Prethodno opisana makroskopska analiza cijeljenja rane vršena je svakih 24 sata i u skladu je sa dosadašnjim znanstvenim radovima [21,22,51].

### **4.3.2. Funkcionalna analiza**

Funkcionalna analiza podrazumijevala je praćenje stanja ishemije stražnjeg lijevog ekstremiteta štakora u uvjetima inducirane ishemije, pri trajnom ligiranju lijeve zajedničke ilijačne arterije. U tu svrhu korišten je test ekstenzornog potiska donjeg ekstremiteta (EPT- extensor postural thrust), odnosno mjeren je motorni funkcionalni indeks (MFI- motor function index) posebnim, za tu svrhu predviđenim uređajem. Ova vrsta analize vršena je sukladno odgovarajućoj eksperimentalnoj skupini životinja u periodima od 24 sata, 3 dana, 7 dana, 14 dana i 21 dan, u skladu sa dosadašnjim znanstvenim istraživanjima [21,22,35,51].

### **4.3.3. Histološka analiza**

Neposredno nakon žrtvovanja eksperimentalnih životinja uzeti su uzorci mekotkivnog natkoljениčnog dijela ekstremiteta, koji u sebi sadrži ranu (dno rane i rubove rane) uz dio okolnog tkiva, koji su potom fiksirani pribadačama za stiroporsku podlogu, uz minimalnu tenziju tkiva. Tako pripremljeni uzorci tkiva ulagani su u puferiranu otopinu formalina (pH 7.4) odmah po uzimanju iz netom žrtvovane eksperimentalne životinje, gdje su ostajali narednih 24 sata, sukladno dosadašnjem protokolu [9]. Potom su uzorci tkiva, uz prethodno ulaganje u parafin, serijski narezivani na kliznom mikrotomu (na debljinu od 4  $\mu$ m) te su obojani hematoksilinom i eozinom. Od svakog uzorka tkiva odabrana su po dva mikroskopska polja (mag.6,3x), koji su dokumentirani i pohranjeni te su korišteni za morfometrijsku analizu slojeva rane, pomoću programa SFORM (VAMS Software Company, Zagreb, Hrvatska). Sve uzorke analizirali su iskusni promatrači, koji nisu bili upoznati sa podrijetlom materijala. Vršena je histološka evaluacija promjena unutar rane prethodno uočenih makroskopskom analizom, određivano se

prisustvo ili odsutnost upalnih promjena tkiva odnosno upalnih stanica te je promatrana angiogeneza, odnosno broj i promjer krvnih žila (kapilara). Histološka analiza rane vršena je nakon isteka odgovarajućeg eksperimentalnog perioda, ovisno kojoj je skupini pripadala eksperimentalna životinja, na prethodno opisan način, a u skladu sa dosadašnjim znanstvenim radovima [21,22,45,51].

#### **4.4. Statistička analiza**

Za statističku analizu podataka korišten je program STATISTICA 7.1 (StatSoft, Inc, Tulsa, USA). Podaci su bili testirani Kolmogorov-Smirnoff testom za procjenu distribucije podataka. U slučaju normalne distribucije bio je primjenjen one-way ANOVA test sa Newman-Keuls post hoc testom, dok je u slučaju nenormalne distribucije bio primjenjen Kruskal-Wallis test sa Mann-Whitney post hoc testom. Razina značajnosti bila je  $p < 0.05$ . Podaci su prikazani grafički. Prethodno opisana statistička analiza podataka učinjena je u suradnji sa iskusnim timom za statističku analizu i sukladna je dosadašnjim znanstvenim istraživanjima [21,22,51].

## **5. REZULTATI**

### **5.1. Kontrola, ligatura lijeve AIC, rana na stražnjem lijevom ekstremitetu i 0.9% NaCl i.p. (skupina 1A-E)**

U kontrolnoj skupini životinja rana je sporo i teško cijelila te nije zacijelila niti u jednom eksperimentalnom vremenskom periodu (slika 2a, graf 1), u odnosu na normalne štakore, kod kojih nije bila inducirana ishemija stražnjeg ekstremiteta. Isto tako, u kontrolnoj skupini životinja rana je imala smanjenu kontraktilnost te niti u jednom eksperimentalnom vremenskom periodu nije postigla potpunu kontraktilnost (graf 2). Rubovi rane su bili visoki (score 1) u odnosu na ostatak rane sve do 14. dana kada su postali blago uzdignuti (većinom score 2), da bi 21. dana većinom bili blago uzdignuti do u razini rane (score 2-3 slika 2a, graf 3), što je u konačnici daleko lošije i sporije dinamike u odnosu na normalne životinje. Tijekom procesa cijeljenja rane u kontrolnoj skupini kod većine životinja došlo je do pojave komplikacije cijeljenja u smislu serozne sekrecije iz rane i to u vremenskim periodima od 3 dana, 7 dana, 14 dana i 21 dan (većinom score 2, graf 4). Na kraju, kod svih eksperimentalnih životinja iz kontrolne skupine bila je inducirana teška ishemija, koja se nije popravljala tijekom čitavog eksperimenta za sve vremenske periode (graf 5).

#### **5.2.1. Pentadekapeptid BPC 157 $\mu$ g (mikrogrami) i.p., ligatura lijeve AIC i rana na stražnjem lijevom ekstremitetu (skupina 4A-E)**

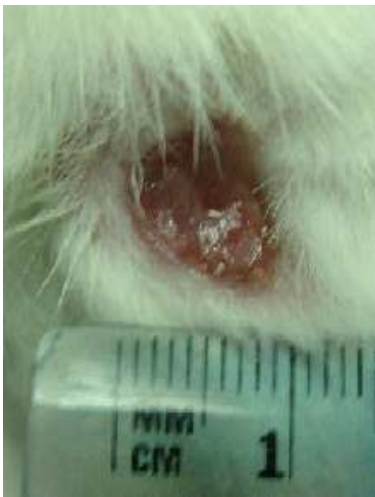U skupini životinja tretiranih sa pentadekapeptidom BPC 157 u  $\mu$ g (mikrogramskoj dozi) i.p., rana je izrazito brzo i bolje cijelila u odnosu na kontrolnu skupinu, tako da je 3. dana imala

dvostruko manju površinu od inicijalne, 14. dana gotovo zacijelila, da bi 21. dana u potpunosti zacijelila (slika 2b, graf 1). Kontraktilnost rane je već od 14. dana bila gotovo 100% ( graf 2). Rubovi rane su nakon 24 h bili blago do visoko uzdignuti (score 1-2), 3. dana su bili blago udignuti (score 2), 7 dana. blago uzdignuti do u razini rane (score 2-3), 14. dana u razini rane (score 3), da bi 21. dana rana u potpunosti zacijelila bez vidljivih rubova (score 4, slika 2b, graf 3). Tijekom svih eksperimentalnih perioda nije došlo do komplikacija cijeljenja rane (score 1, graf 4), dok je nakon 24h došlo do izrazitog smanjenja ishemije stražnjeg lijevog ekstremiteta, koji kroz sve iduće vremenske periode više nije pokazivao znakove ishemije te je od 7. dana u potpunosti dosegao stanje kontralateralnog ekstremiteta, kod kojeg nije bila inducirana ishemija (graf 5). Na kraju, treba istaknuti da su u ovoj skupini svi prethodno opisani parametri makroskopskog i funkcionalnog analiziranja i praćenja eksperimentalnih životinja bili znatno bolji u odnosu na kontrolnu skupinu životinja.

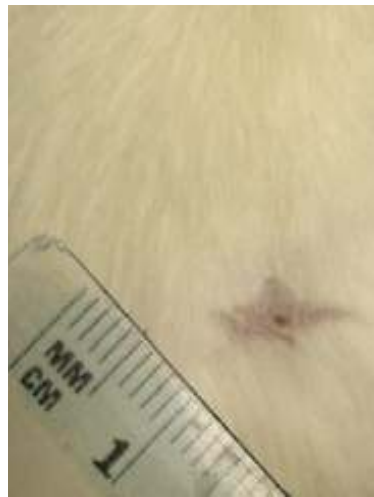### **5.2.2. Pentadekapeptid BPC 157 ng (nanogrami) i.p., ligatura lijeve AIC i rana na stražnjem lijevom ekstremitetu (skupina 7A-E)**

Pentadekapeptid BPC 157 u ng (nanogramskoj dozi) ima sličan ili gotovo jednak učinak, kao i BPC 157 u mikrogramskoj dozi. Također dolazi do boljeg i bržeg cijeljenja rane u odnosu na kontrolnu skupinu, ali nešto sporije dinamike cijeljenja nego kod životinja iz skupine koja je dobivala BPC 157 u mikrogramskoj dozi. Rana je 14. dana gotovo zacijelila, a 21. dana u potpunosti zacijelila (slika 2c, graf 1). Kontraktilnost rane je 14. dana također dosegla 100% (graf 2). Rubovi rane su nakon 24 h bili blago do visoko uzdignuti (score 1-2), 3. dana bili blago uzdignuti (score 2), 7. dana blago uzdignuti do u razini rane (score 2-3), 14. dana u razini rane

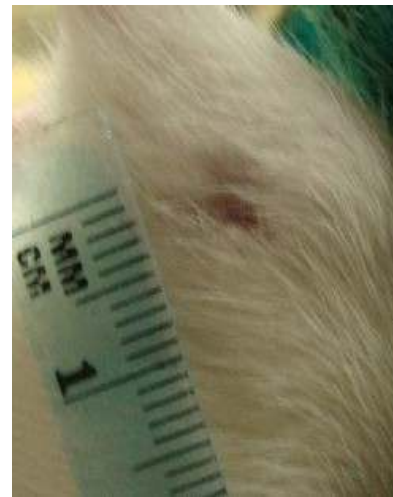(score 3), a 21. dana rana je također u potpunosti zacijelila (score 4, slika 2c, graf 3). Tijekom cijeljenja rane nije došlo do pojave bilo kakve komplikacije (score 1, graf 4). Također, stanje ishemije stražnjeg lijevog ekstremiteta je pokazalo sličnu dinamiku smanjivanja kao i tijekom primjene BPC 157 u mikrogramskoj dozi, tako da je gotovo u potpunosti dosegla stanje kontralateralnog ekstremiteta, kod kojeg nije bila inducirana ishemija (graf 5).



Slika 2a

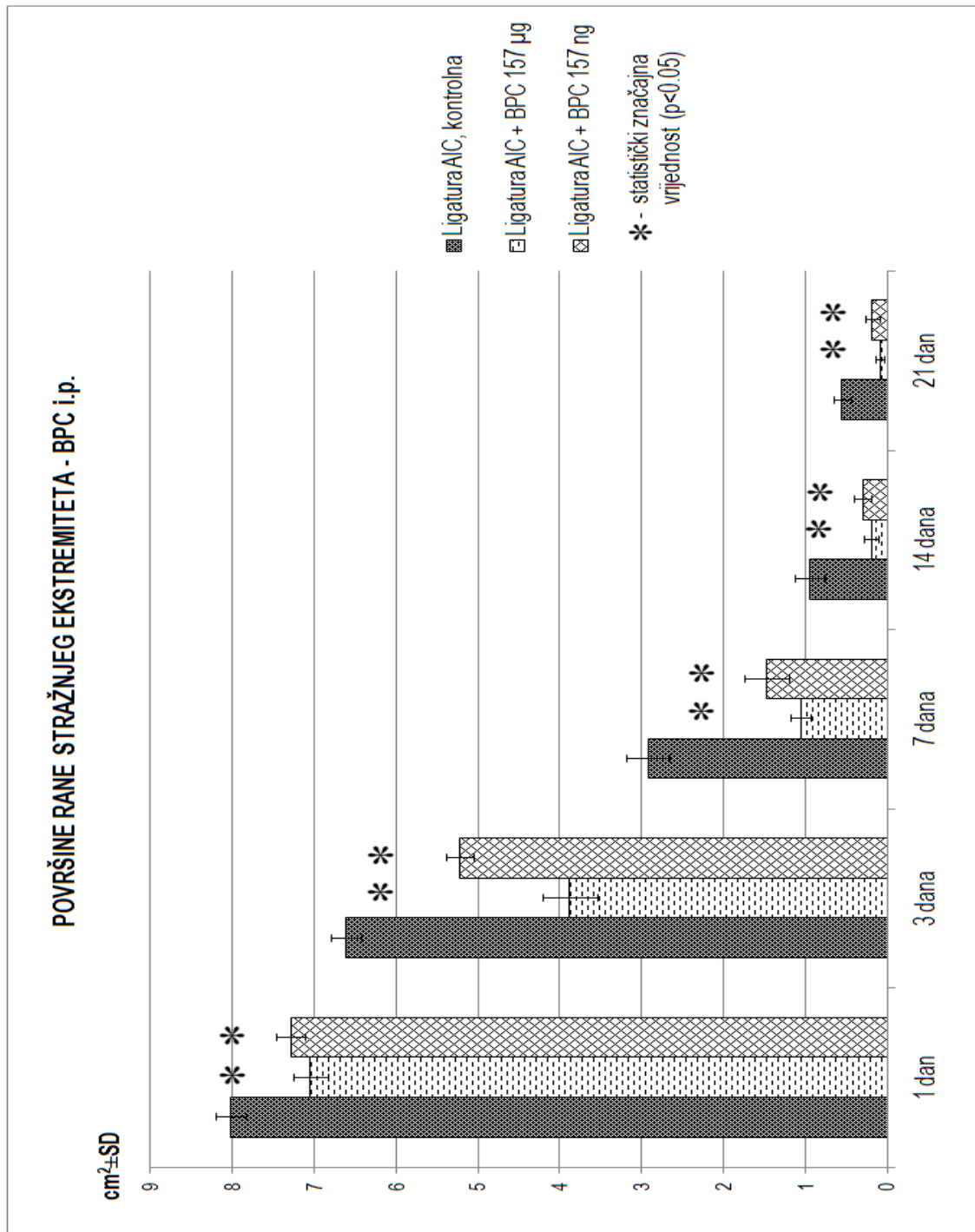


Slika 2b



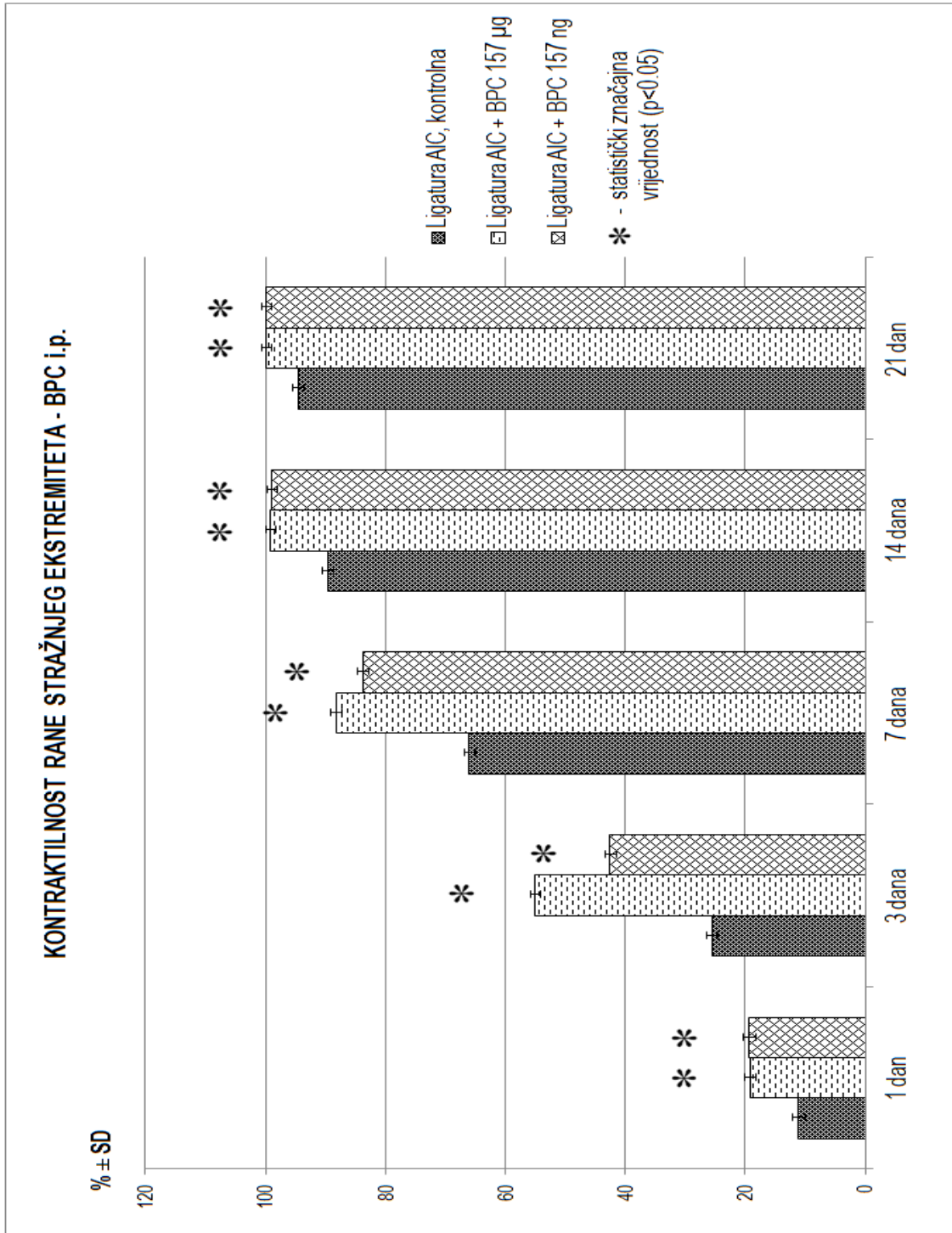
Slika 2c

Slika 2a, 2b i 2c: Prikaz rane na stražnjem lijevom ekstremitetu u uvjetima inducirane ishemije, pri trajnom ligiranju zajedničke ilijačne arterije. Slika 2a prikazuje ranu u 21. danu, iz kontrolne skupine životinja, tretiranih otopinom 0,9% NaCl i.p. Slike 2b i 2c prikazuju ranu u 21. danu, iz skupine životinja tretiranih pentadekapeptidom BPC 157 u mikrogramskoj i nanogramskoj dozi, i.p.

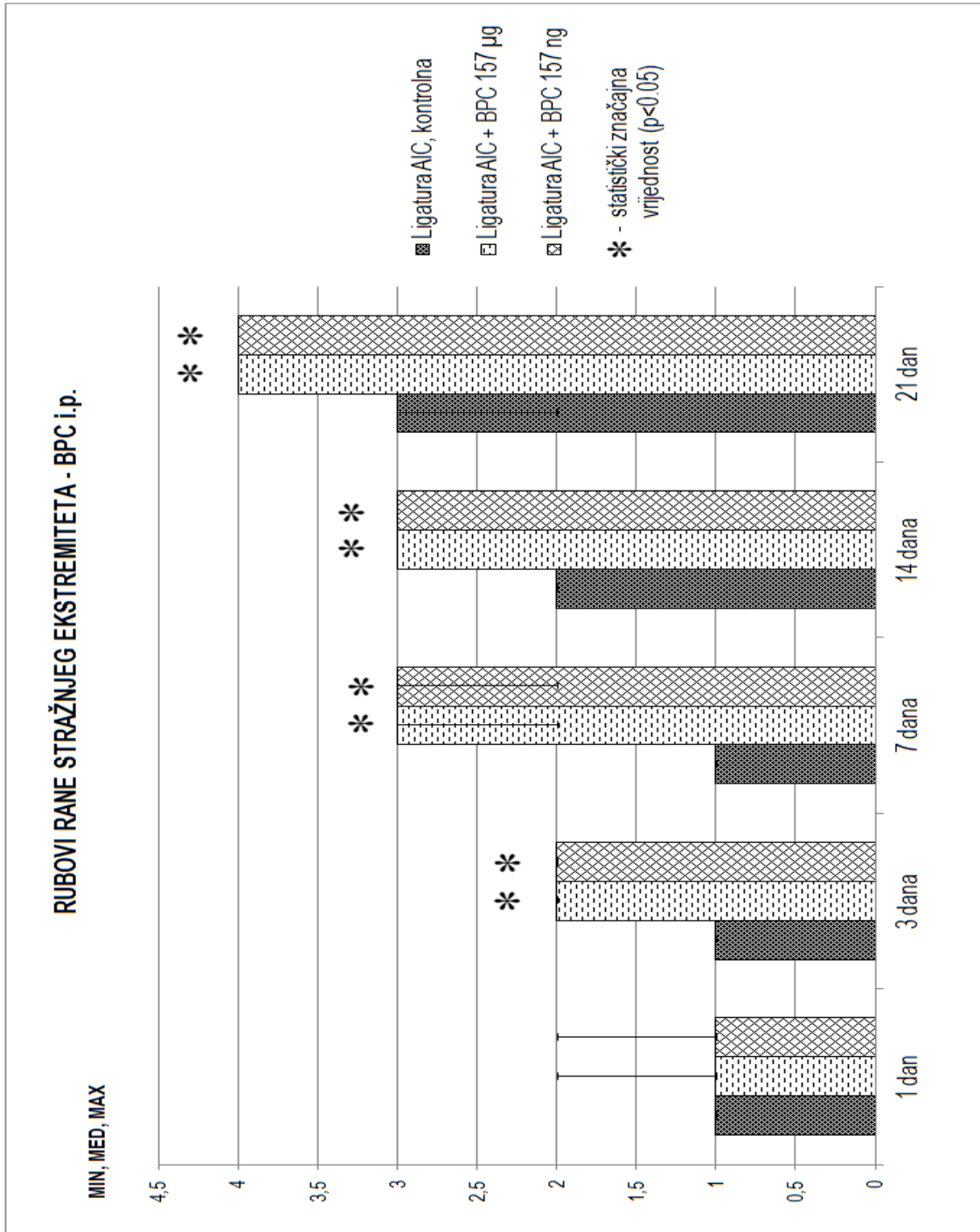


Graf 1: prikaz distribucije površine rane u testiranim vremenskim intervalima, kontrola, BPC 157 mikrogrami, BPC 157 nanogrami; intraperitonealna primjena

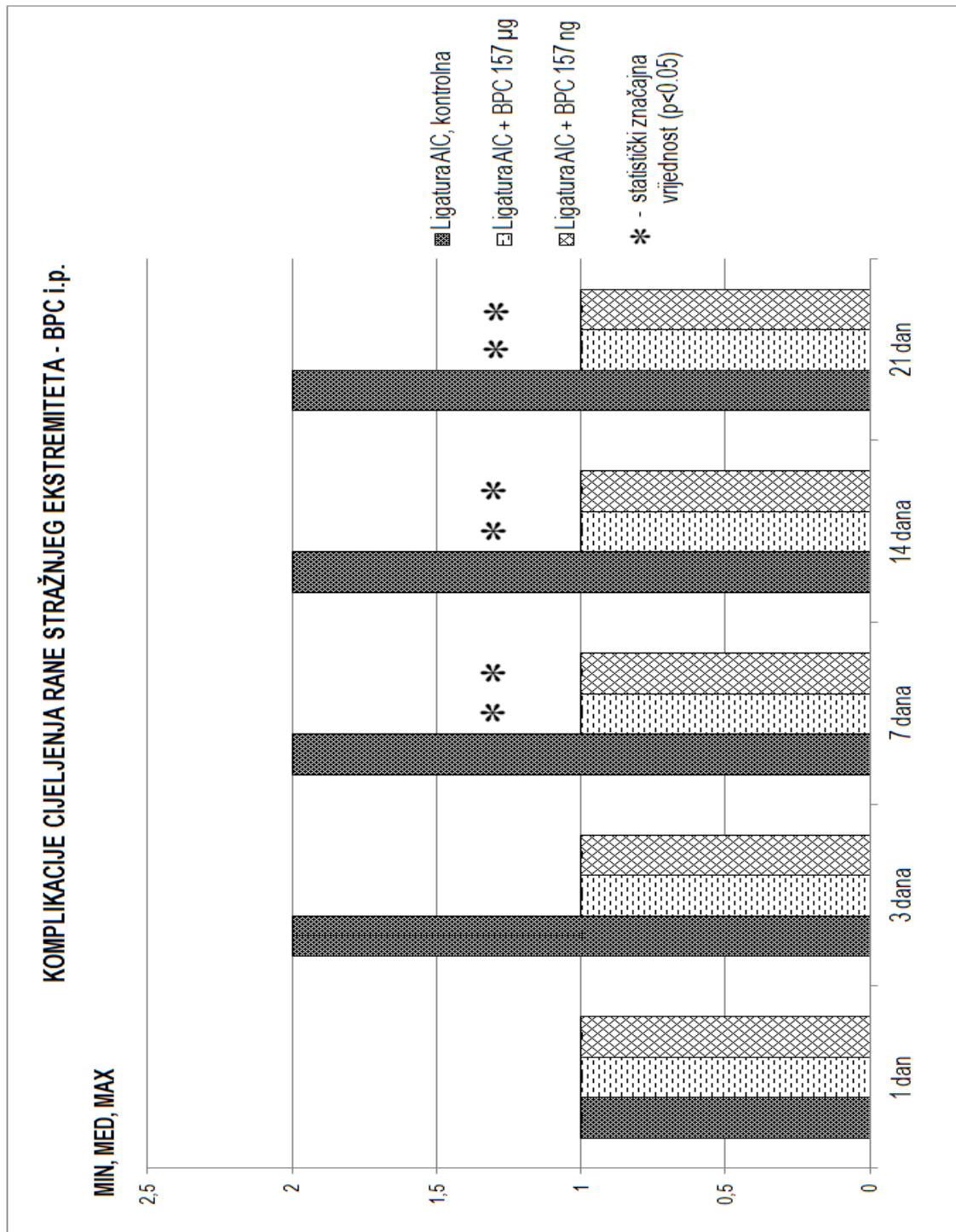




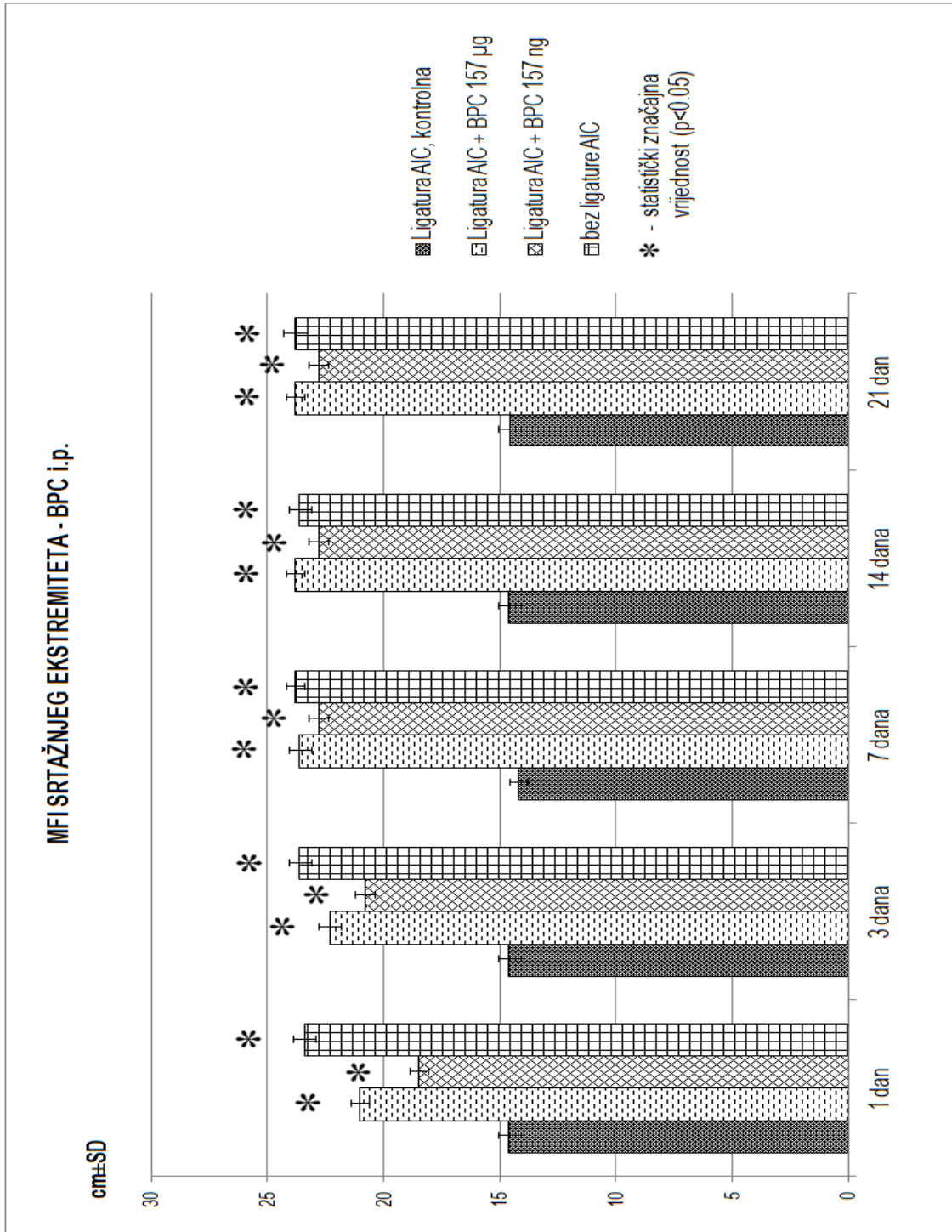
Graf 2: prikaz distribucije kontraktilnosti rane u testiranim vremenskim intervalima, kontrola, BPC 157 mikrogrami, BPC 157 nanogrami; intraperitonealna primjena



Graf 3: prikaz distribucije score-ova rubova rane u testiranim vremenskim intervalima, kontrola, BPC 157 mikrogrami, BPC 157 nanogrami; intraperitonealna primjena



Graf 4: prikaz distribucije score-ova komplikacija cijeljenja rane u testiranim vremenskim intervalima, kontrola, BPC 157 mikrogrami, BPC 157 nanogrami; intraperitonealna primjena



Graf 5: prikaz distribucije vrijednosti MFI u testiranim vremenskim intervalima, kontrola, BPC 157 mikrogrami, BPC 157 nanogrami; intraperitonealna primjena

### **5.3. Kontrola, ligatura lijeve AIC, rana na stražnjem lijevom ekstremitetu i voda za piće, per os (skupina 2A-E)**

U ovoj kontrolnoj skupini životinja rana je, kao i kod kontrolne skupine životinja tretiranih 0,9% otopinom NaCl i.p., sporo i teško cijelila te nije zacijelila niti u jednom eksperimentalnom vremenskom periodu (slika 3a, graf 6), u odnosu na normalne štakore, kod kojih nije bila inducirana ishemija stražnjeg ekstremiteta. Isto tako u kontrolnoj skupini životinja rana je imala smanjenu kontraktilnost te niti u jednom eksperimentalnom vremenskom periodu nije postigla potpunu kontraktilnost od 100% (graf 7). Rubovi rane su bili visoki (score 1) u odnosu na ostatak rane sve do 7. dana kada su kod nekih životinja postali blago uzdignuti (score 1-2), a 14. dana su kod većine životinja postali blago uzdignuti (score 2), da bi 21. dana većinom bili od blago uzdignutih do u razini rane (score 2-3, slika 3a, graf 8), što je u konačnici daleko lošije i sporije dinamike u odnosu na normalne životinje. Tijekom procesa cijeljenja rane u kontrolnoj skupini kod većine životinja došlo je do pojave komplikacije cijeljenja u smislu serozne sekrecije iz rane i to u vremenskim periodima od 3 dana, 7 dana, 14 dana i 21 dan (većinom score 2, graf 9). Na kraju, kod svih eksperimentalnih životinja iz kontrolne skupine (tretiranih samo vodom za piće) također je bila inducirana teška ishemija, koja se nije popravljala tijekom čitavog eksperimenta, za sve vremenske periode (graf 10).

#### **5.4.1. Pentadekapeptid BPC 157 µg (mikrogrami) per os., ligatura lijeve AIC i rana na stražnjem lijevom ekstremitetu (skupina 5A-E)**

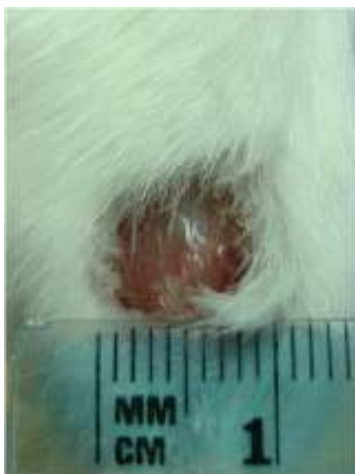
U skupini životinja tretiranih pentadekapeptidom BPC 157 u µg (mikrogramskoj dozi) per os., rana je kao i kod primjene BPC 157 u mikrogramskoj dozi i.p., izrazito brzo i bolje cijelila u

odnosu na kontrolnu skupinu, tako da je 3. dana imala dvostruko manju površinu od inicijalne, 14. dana gotovo zacijelila, da bi 21. dana u potpunosti zacijelila (slika 3b, graf 6). Kontraktilnost rane je već od 14. dana bila gotovo 100% ( graf 7). Rubovi rane su nakon 24 sata i 3. dana bili blago do visoko udignuti (score 1-2), 7. i 14. dana u razini rane (score 3), da bi 21. dana rana u potpunosti zacijelila bez vidljivih rubova (score 4, slika 3b, graf 8). Za razliku od skupine životinja, koji su dobivali BPC 157 u  $\mu\text{g}$  i.p., u ovoj skupini, kod malog broja životinja, došlo je do pojave blagih komplikacija cijeljenja rane u smislu serozne sekrecije i to za vremenske periode od 3 dana i 7 dana (većinom score 1-2, graf 9). Kod svih životinja ove skupine (isto kao i kod primjene BPC 157 u  $\mu\text{g}$  i.p.) već nakon 24 sata došlo je do izrazitog smanjenja ishemije stražnjeg lijevog ekstremiteta, koji kroz sve naredne vremenske periode više nije pokazivao znakove ishemije (graf 10) te je u vremenskim periodima od 14 dana i 21 dan u potpunosti dosegao stanje kontralateralnog ekstremiteta, kod kojeg nije bila inducirana ishemija. Na kraju treba istaknuti da su u ovoj skupini svi prethodno opisani parametri makroskopskog i funkcionalnog analiziranja i praćenja eksperimentalnih životinja bili znatno bolji u odnosu na kontrolnu skupinu životinja.

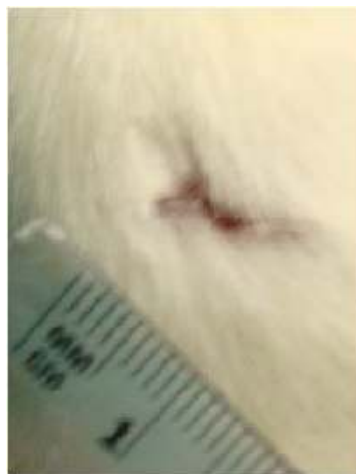#### **5.4.2. Pentadekapeptid BPC 157 ng (nanogrami) per os, ligatura lijeve AIC i rana na stražnjem lijevom ekstremitetu (skupina 8A-E)**

Pentadekapeptid BPC 157 u ng (nanogramskoj dozi) ima sličan ili gotovo jednak učinak, kao i BPC 157 u mikrogramskoj dozi. Također dolazi do boljeg i bržeg cijeljenja rane u odnosu na kontrolnu skupinu, ali nešto sporije dinamike cijeljenja nego kod životinja iz skupine koja je dobivala BPC 157 u mikrogramskoj dozi. Rana je 14. dana gotovo zacijelila, a 21. dana u

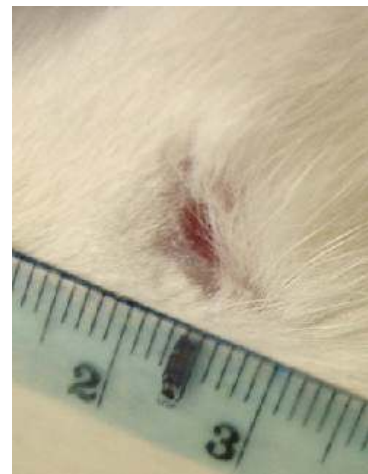
potpunosti zacijelila (slika 3c, graf 6). Kontraktilnost rane je 14. dana dosegla gotovo 100%, da bi 21. dana imala kontraktilnost od 100% (graf 7). Rubovi rane su nakon 24 h i 3. dana bili blago do visoko uzdignuti (score 1-2), 7. i 14. dana blago uzdignuti do u razini rane (score 2-3), a 21. dana rana je također u potpunosti zacijelila (score 4, slika 3c, graf 8). Tijekom cijeljenja rane također je kod malog broja životinja došlo do pojave blagih komplikacija cijeljenja rane u smislu serozne sekrecije i to za vremenske periode od 3 dana, 7 dana i 14 dana (score 1-2, graf 9). Kod svih životinja iz ove skupine također je već nakon 24 sata došlo do naglog smanjivanja ishemije stražnjeg lijevog ekstremiteta, koja je pokazala sličnu tendenciju progresivnog smanjivanja, kao i kod skupine životinja koji su dobivali BPC 157 u mikrogramskoj dozi, ali sporije dinamike. Na kraju je stražnji lijevi ekstremitet gotovo u potpunosti dosegao stanje kontralateralnog ekstremiteta, kod kojeg nije bila inducirana ishemija (graf 10).



Slika 3a

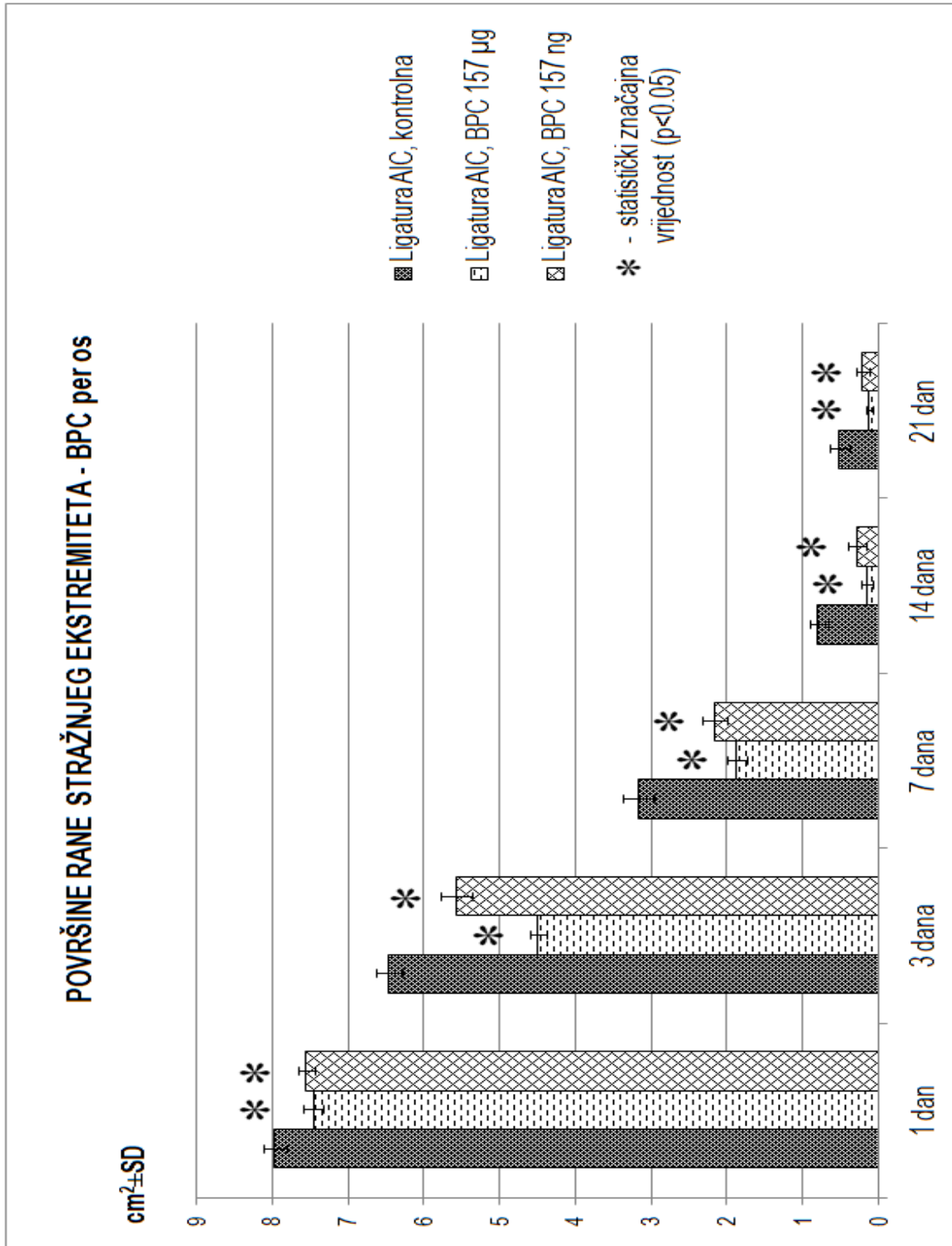


Slika 3b



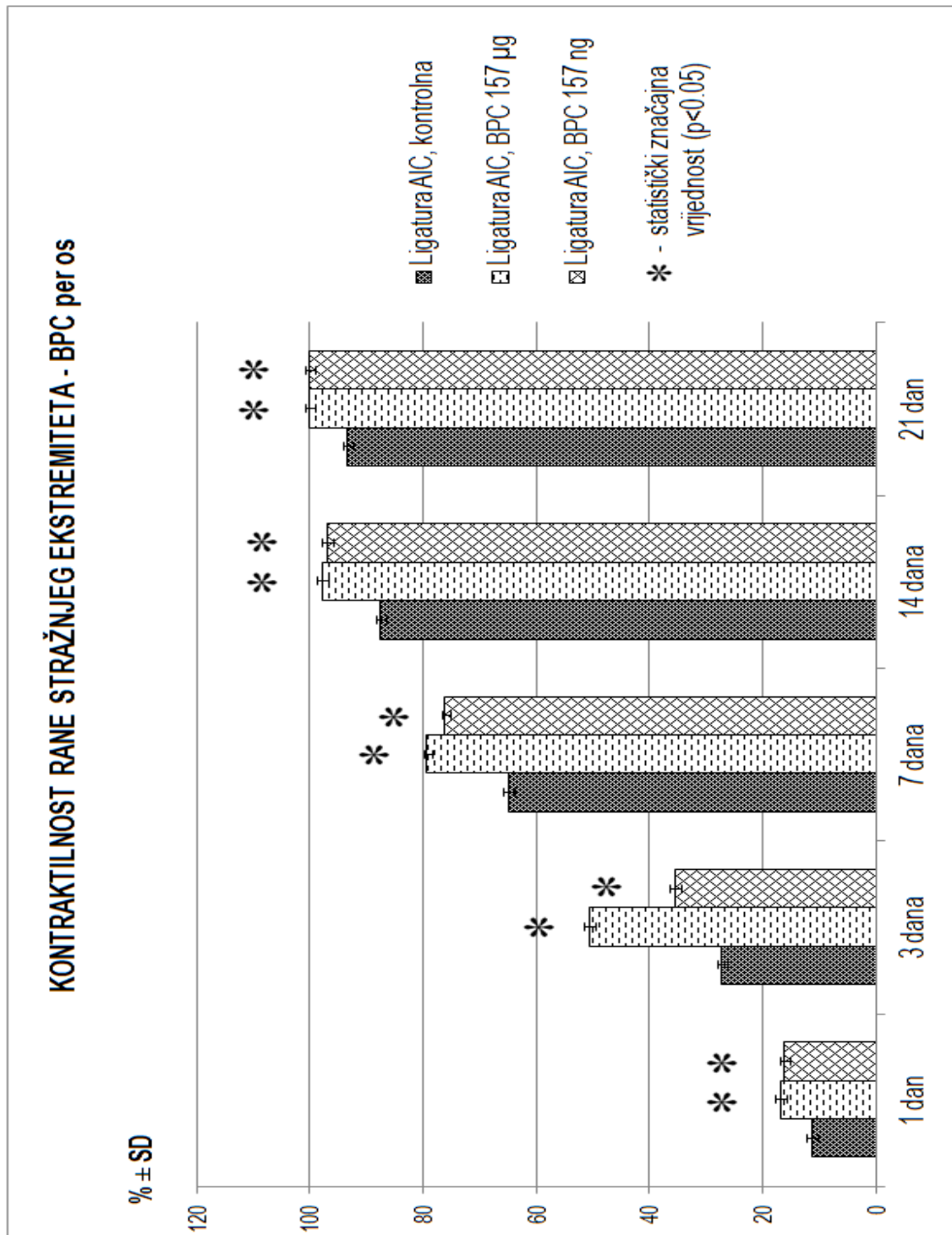
Slika 3c

Slika 3a, 3b i 3c: Prikaz rane na stražnjem lijevom ekstremitetu u uvjetima inducirane ishemije, pri trajnom ligiranju zajedničke ilijačne arterije. Slika 3a prikazuje ranu u 21. danu, iz kontrolne skupine životinja, tretiranih vodom za piće (per os). Slike 3b i 3c prikazuju ranu u 21. danu, iz skupine životinja tretiranih pentadekapeptidom BPC 157 u mikrogramskoj i nanogramskoj dozi, per os.

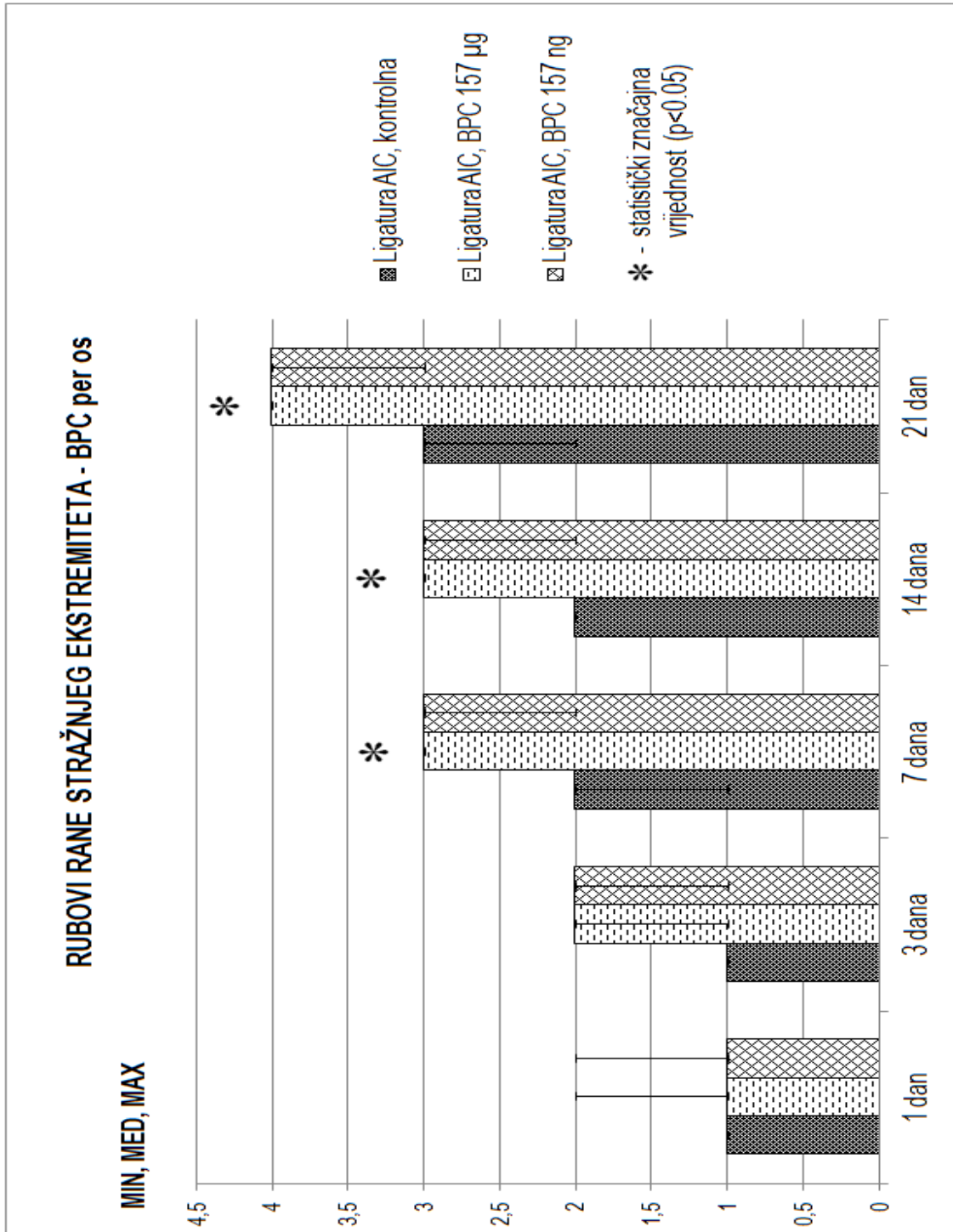


Graf 6: prikaz distribucije površine rane u testiranim vremenskim intervalima, kontrola, BPC 157 mikrogrami, BPC 157 nanogrami; per os primjena

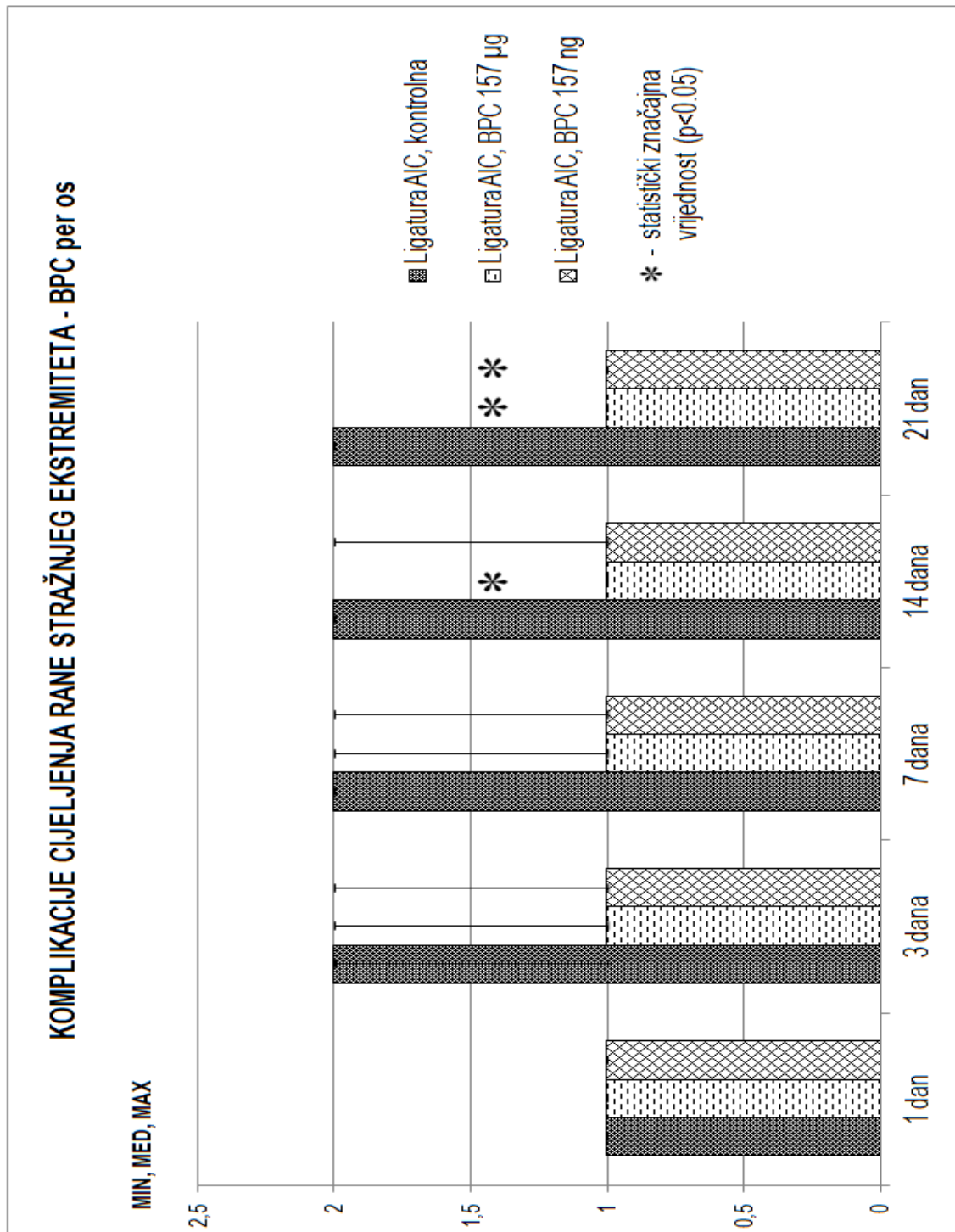




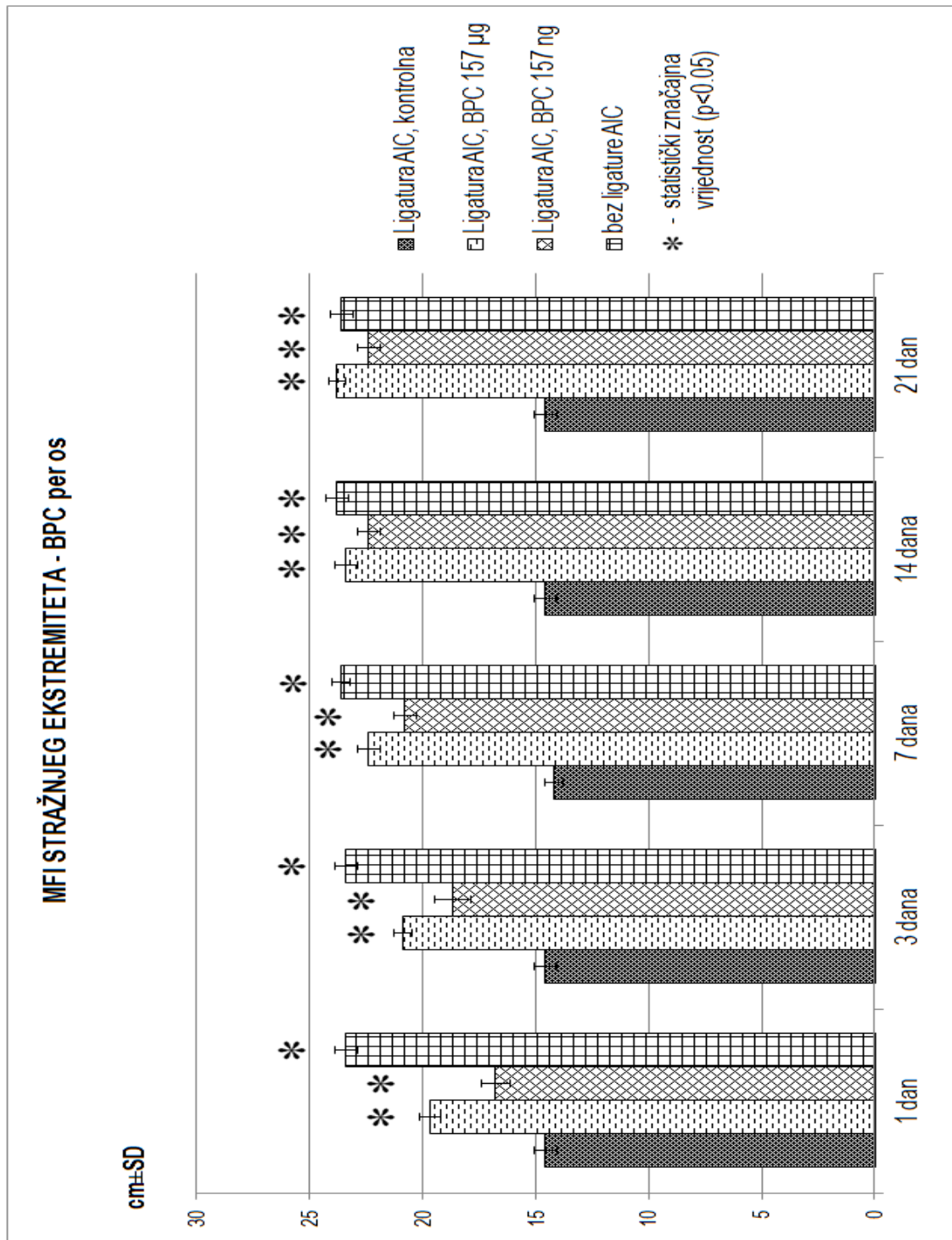
Graf 7: prikaz distribucije kontraktilnosti rane u testiranim vremenskim intervalima, kontrola, BPC 157 mikrogrami, BPC 157 nanogrami; per os primjena



Graf 8: prikaz distribucije score-ova rubova rane u testiranim vremenskim intervalima, kontrola, BPC 157 mikrogrami, BPC 157 nanogrami; per os primjena



Graf 9: prikaz distribucije score-ova komplikacija cijeljenja rane u testiranim vremenskim intervalima, kontrola, BPC 157 mikrogrami, BPC 157 nanogrami; per os primjena



Graf 10: prikaz distribucije vrijednosti MFI u testiranim vremenskim intervalima, kontrola, BPC 157 mikrogrami, BPC 157 nanogrami; per os primjena

### **5.5. Kontrola, ligatura lijeve AIC, rana na stražnjem lijevom ekstremitetu i neutralna krema, lokalno (skupina 3A-E)**

U ovoj kontrolnoj skupini životinja rana je, kao i kod kontrolne skupine životinja tretiranih 0,9% otopinom NaCl i.p. te kontrolne skupine životinja tretiranih vodom za piće (per os), sporo i teško cijelila te nije zacijelila niti u jednom eksperimentalnom vremenskom periodu (slika 4a, graf 11) u odnosu na normalne štakore, kod kojih nije bila inducirana ishemija stražnjeg ekstremiteta. Isto tako u kontrolnoj skupini životinja rana je imala smanjenu kontraktilnost te nije postigla potpunu kontraktilnost od 100% niti u jednom eksperimentalnom vremenskom periodu (graf 12). Rubovi rane su bili visoki (score 1) u odnosu na ostatak rane sve do 7. dana kada su kod nekih životinja postali blago uzdignuti (score 1-2), a 14. dana su kod većine životinja postali blago uzdignuti (score 2), da bi 21. dana većinom bili od blago uzdignutih do u razini rane (score 2-3, slika 4a, graf 13), što je u konačnici daleko lošije i sporije dinamike u odnosu na normalne životinje. Tijekom procesa cijeljenja rane u kontrolnoj skupini kod većine životinja došlo je do pojave komplikacije cijeljenja u smislu serozne sekrecije iz rane i to u vremenskim periodima od 3 dana i 7 dana (većinom score 2) da bi se u vremenskim periodima od 14 dana i 21 dan kod nekih životinja pojavila i gnojna sekrecija iz rane (score 2-3, graf 14). Na kraju, kod svih eksperimentalnih životinja iz kontrolne skupine (lokalno tretiranih samo neutralnom kremom, Belobazom) također je bila inducirana teška ishemija, koja se nije popravljala tijekom čitavog eksperimenta, za sve vremenske periode (graf 15).

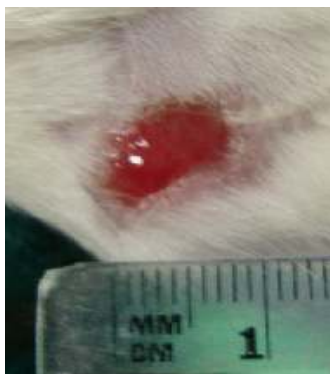### **5.6.1. Pentadekapeptid BPC 157 $\mu$ g (mikrogrami) lokalna primjena, ligatura lijeve AIC i rana na stražnjem lijevom ekstremitetu (skupina 6A-E)**

U skupini životinja tretiranih pentadekapeptidom BPC 157 u  $\mu$ g (mikrogramskoj dozi) lokalnom primjenom (topička primjena), rana je kao i kod primjene BPC 157 u mikrogramskoj dozi i.p. i per os, izrazito brzo i bolje cijelila u odnosu na kontrolnu skupinu, tako da je 3. dana imala dvostruko manju površinu od inicijalne, 14. dana gotovo zacijelila, da bi 21. dana u potpunosti zacijelila (slika 4b, graf 11). Kontraktilnost rane je već od 14. dana bila gotovo 100% (graf 12). Rubovi rane su nakon 24 h i 3. dana bili blago do visoko udignuti (score 1-2), 7. i 14. dana u razini rane (score 3), da bi 21. dana rana u potpunosti zacijelila bez vidljivih rubova (score 4, slika 4b, graf 13). Tijekom procesa cijeljenja rane kod malog broja životinja došlo je do pojave blagih komplikacija cijeljenja rane u smislu serozne sekrecije i to za vremenski period 3 dana (score 1-2, graf 14). Kod svih životinja iz ove skupini (isto kao i kod primjene BPC 157 u  $\mu$ g i.p. i per os) već nakon 24 sata došlo je do izrazitog smanjenja stanja ishemije stražnjeg lijevog ekstremiteta, koji kroz sve iduće vremenske periode više nije pokazivao znakove ishemije (graf 15) te je u vremenskim periodima od 7 dana, 14 dana i 21 dan u potpunosti dosegao stanje kontralateralnog ekstremiteta, kod kojeg nije bila inducirana ishemija. Na kraju, treba istaknuti da su svi analizirani parametri bili znatno bolji u odnosu na kontrolnu skupinu životinja.

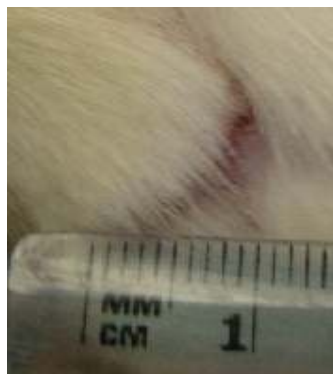### **5.6.2. Pentadekapeptid BPC 157 ng (nanogrami) lokalna primjena, ligatura lijeve AIC i rana na stražnjem lijevom ekstremitetu (skupina 9A-E)**

Pentadekapeptid BPC 157 u ng (nanogramskoj dozi) ima sličan ili gotovo jednak učinak, kao i BPC 157 u mikrogramskoj dozi. Također dolazi do boljeg i bržeg cijeljenja rane u odnosu na

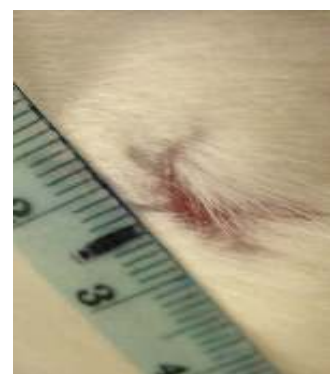kontrolnu skupinu, ali nešto sporije dinamike cijeljenja nego kod životinja iz skupine koja je dobivala BPC 157 u mikrogramskoj dozi. Rana je 14. dana gotovo zacijelila, a 21. dana u potpunosti zacijelila (slika 4c, graf 11). Kontraktilnost rane je 14. dana dosegla gotovo 100%, da bi 21. dana imala kontraktilnost od 100% (graf 12). Rubovi rane su nakon 24 sata i 3. dana bili blago do visoko uzdignuti (score 1-2), 7. dana blago uzdignuti do u razini rane (score 2-3), 14. dana u razini rane (score 3), a 21. dana rana je također u potpunosti zacijelila (score 4, slika 4c, graf 13). Tijekom cijeljenja rane, kod malog broja životinja, došlo je do pojave blagih komplikacija u smislu serozne sekrecije i to za vremenske periode od 3 dana i 7 dana (score 1-2, graf 14). Kod svih životinja iz ove skupine također je već nakon 24 sata došlo do naglog smanjivanja stanja ishemije stražnjeg lijevog ekstremiteta, koji je nadalje pokazao sličnu tendenciju daljnjeg smanjivanja, kao i kod skupine životinja koji su dobivali BPC 157 u mikrogramskoj dozi, ali nešto sporije dinamike. Na kraju je stražnji lijevi ekstremitet u vremenskim periodima od 14 dana i 21 dan u potpunosti dosegao stanje kontralateralnog ekstremiteta, kod kojeg nije bila inducirana ishemija (graf 15).



Slika 4a

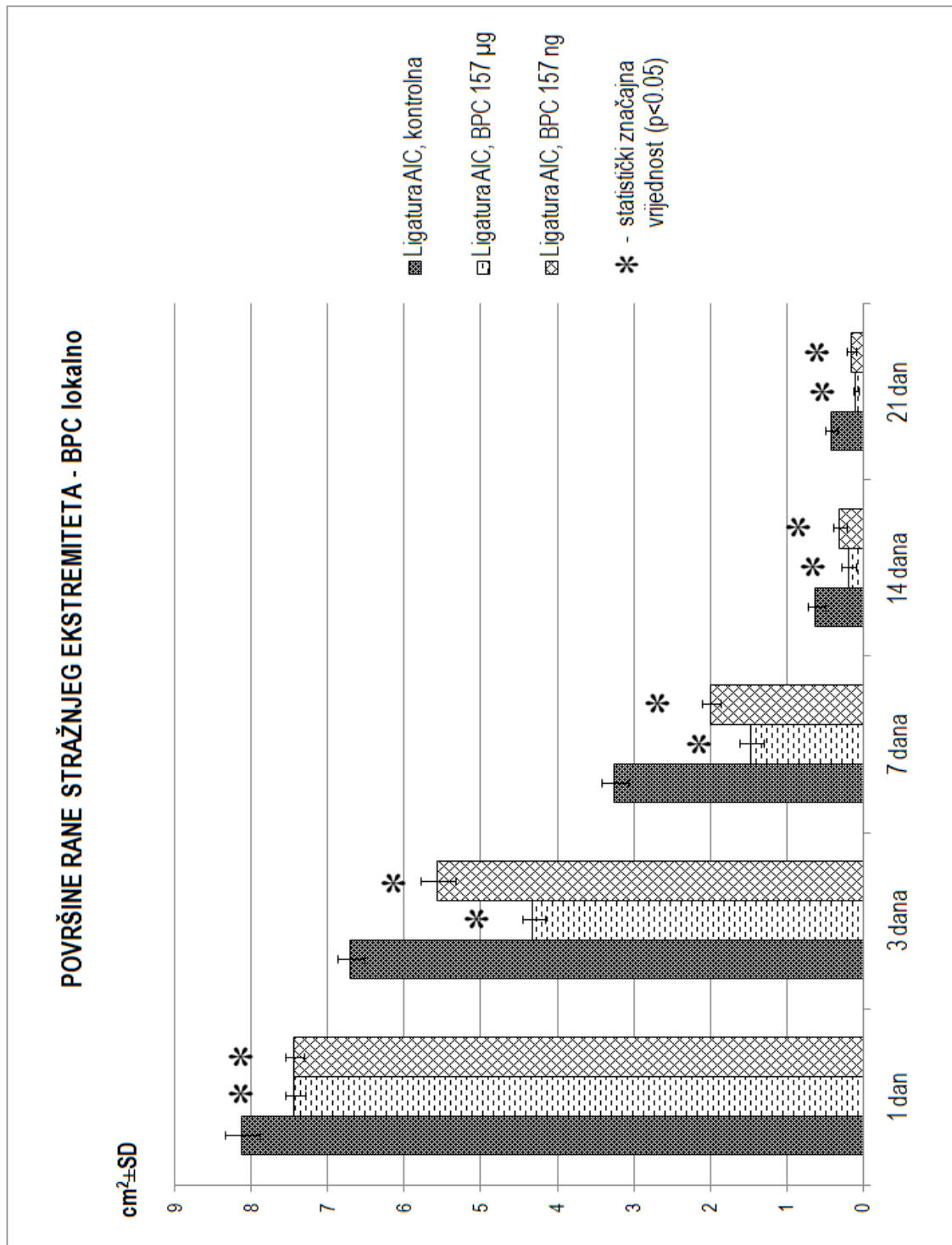


Slika 4b



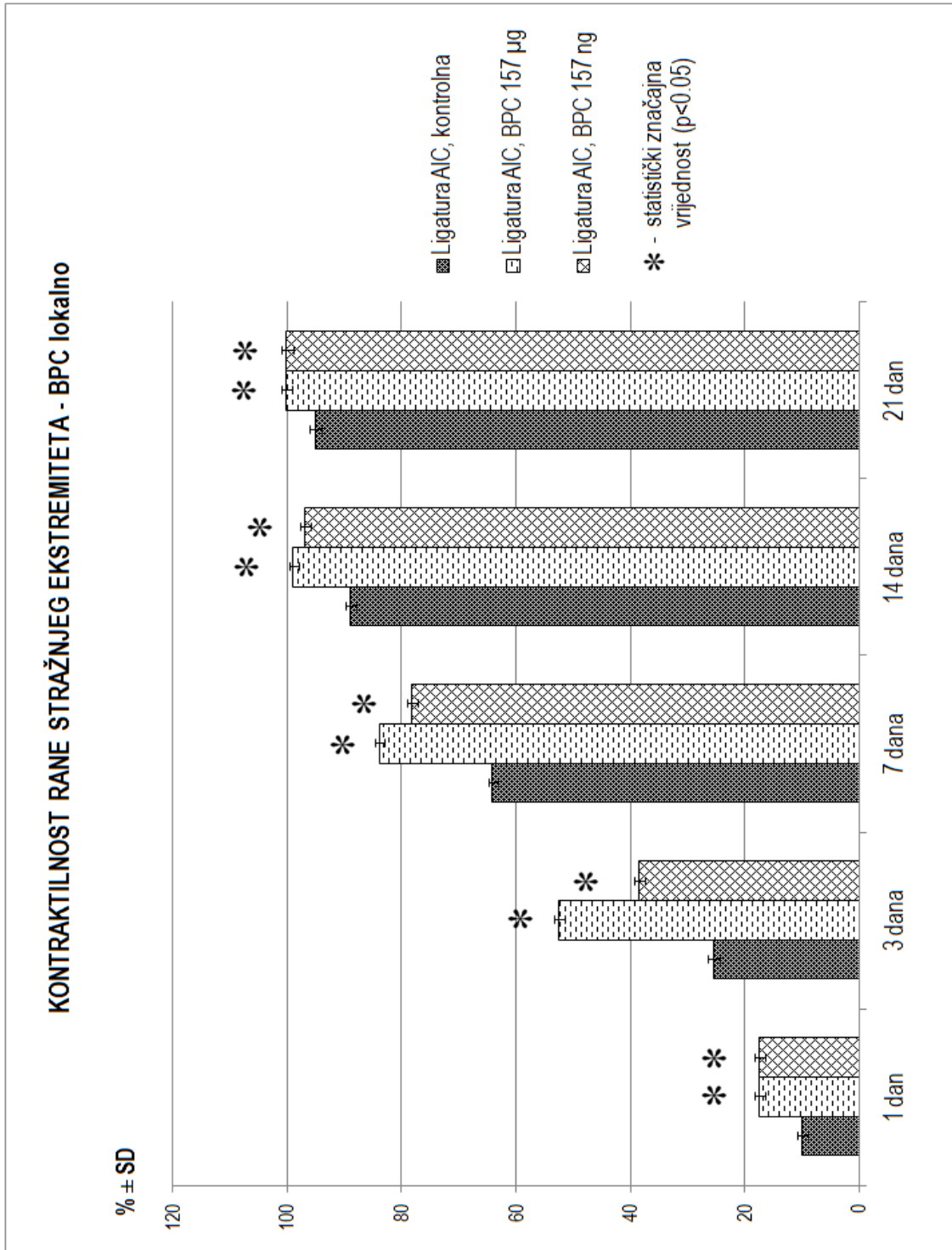
Slika 4c

Slika 3a, 3b i 3c: Prikaz rane na stražnjem lijevom ekstremitetu u uvjetima inducirane ishemije, pri trajnom ligiranju zajedničke ilijačne arterije. Slika 4a prikazuje ranu u 21. danu, iz kontrolne skupine životinja, tretiranih neutralnom kremom. Slike 4b i 4c prikazuju ranu u 21. danu, iz skupine životinja tretiranih pentadekapeptidom BPC 157 u mikrogramskoj i nanogramskoj dozi, lokalno.

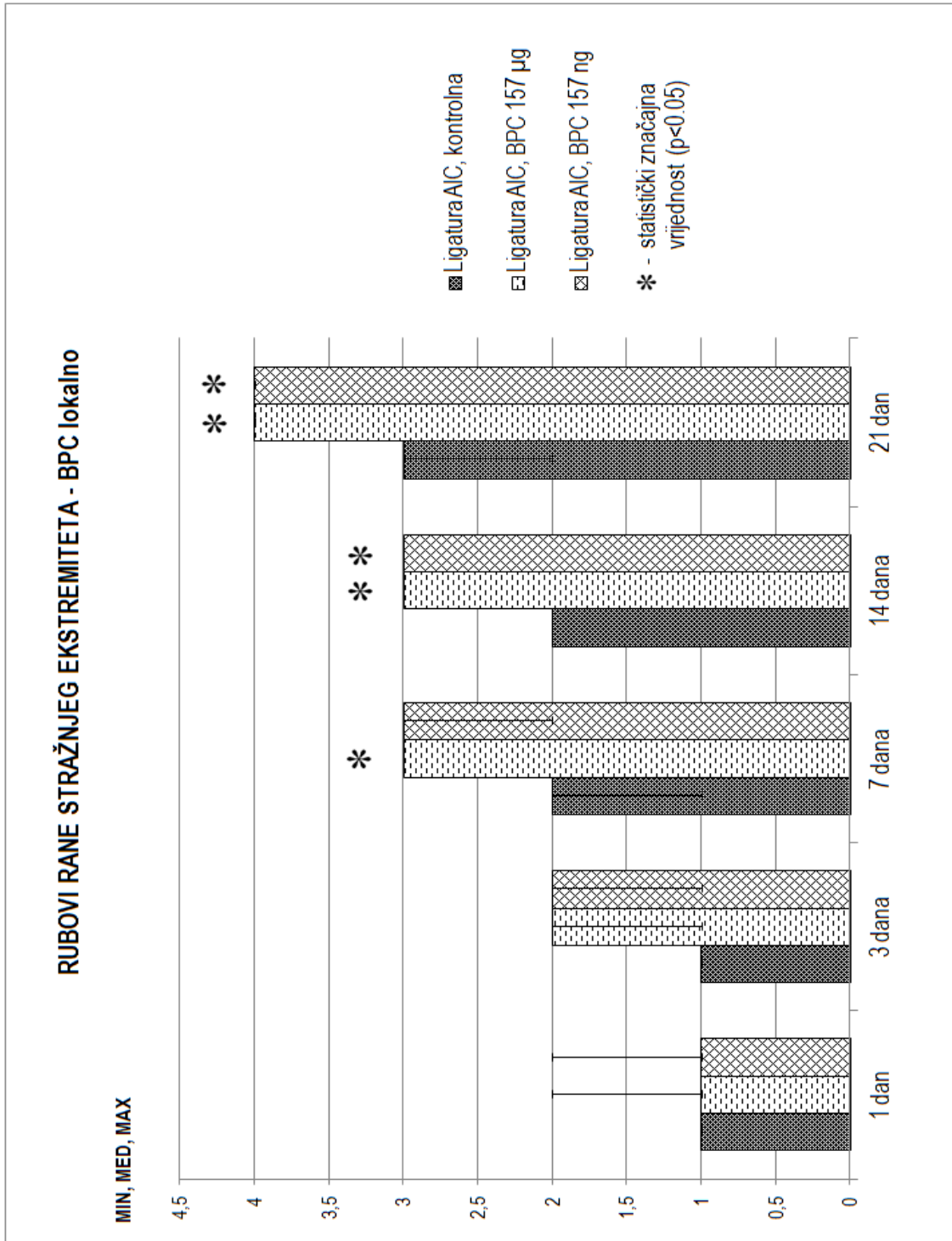


Graf 11: prikaz distribucije površine rane u testiranim vremenskim intervalima, kontrola, BPC 157 mikrogrami, BPC 157 nanogrami; lokalna primjena

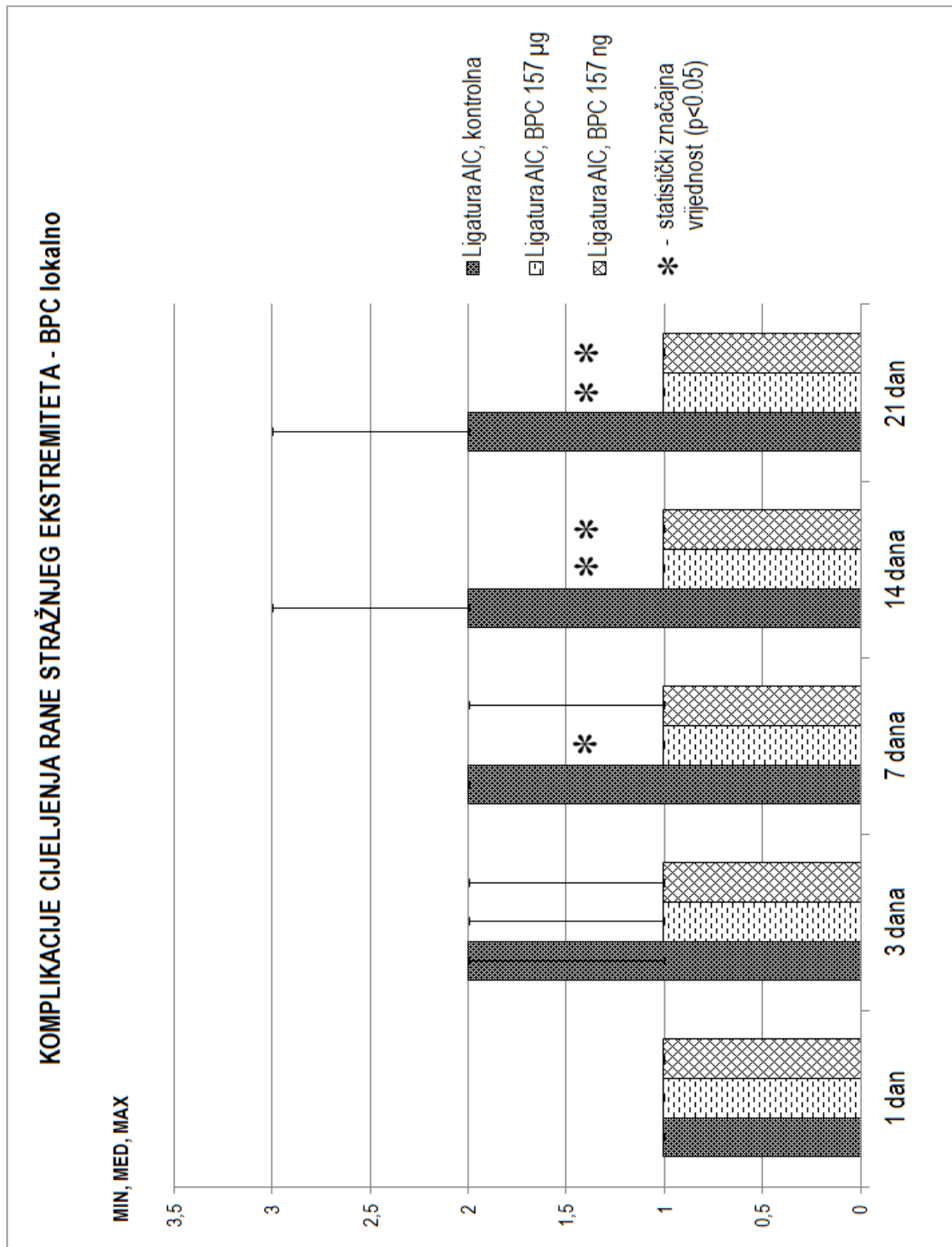




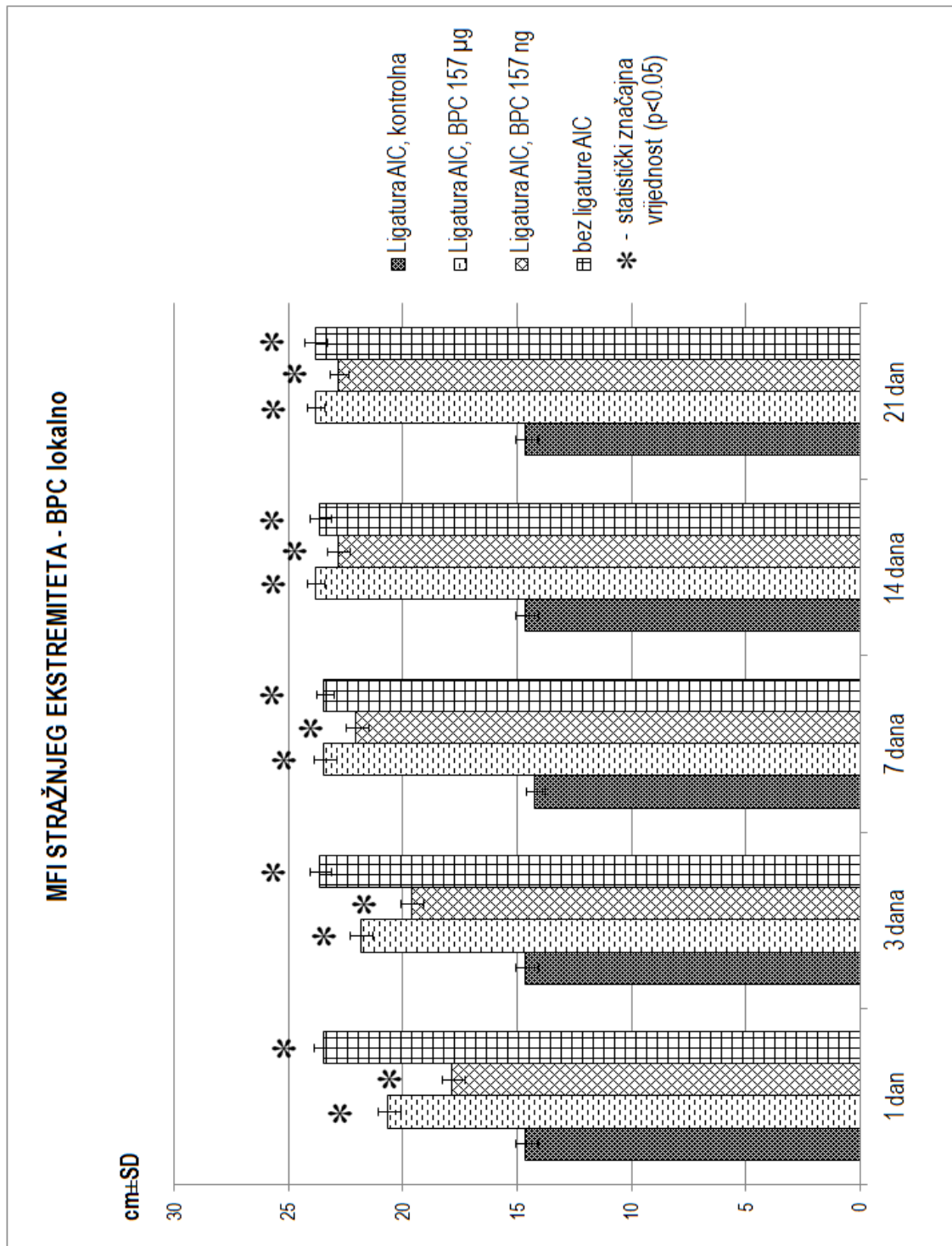
Graf 12: prikaz distribucije kontraktilnosti rane u testiranim vremenskim intervalima, kontrola, BPC 157 mikrogrami, BPC 157 nanogrami; lokalna primjena



Graf 13: prikaz distribucije score-ova rubova rane u testiranim vremenskim intervalima, kontrola, BPC 157 mikrogrami, BPC 157 nanogrami; lokalna primjena



Graf 14: prikaz distribucije score-ova komplikacija cijeljenja rane u testiranim vremenskim intervalima, kontrola, BPC 157 mikrogrami, BPC 157 nanogrami; lokalna primjena



Graf 15: prikaz distribucije vrijednosti MFI u testiranim vremenskim intervalima, kontrola, BPC 157 mikrogrami, BPC 157 nanogrami; lokalna primjena

### **5.7. L-arginin i.p., ligatura lijeve AIC i rana na stražnjem lijevom ekstremitetu (skupina 10A)**

U skupini životinja tretiranih L-argininom i.p., rana je brže i bolje cijelila u odnosu na kontrolnu skupinu, ali nešto sporije i lošije u odnosu na skupinu životinja tretiranih pentadekapeptidom BPC 157 u mikrogramskoj i nanogramskoj dozi i.p. primjene. U vremenskom periodu od 21 dana rana je gotovo zacijelila (slika 5, graf 16). Kontraktilnost rane je u periodu od 21 dana bila blizu 100% ( graf 17). Rubovi rane su nakon 24 sata bili visoko uzdignuti (score 1), 3. dana su bili visoko do blago uzdignuti (score 1-2), 7. dana blago uzdignuti (score 2), 14. dana blago uzdignuti do u razini rane (score 2-3), da bi kod svih životinja iz ove skupine u vremenskom periodu od 21 dana bili u razini rane (score 3, slika 5, graf 18). Isto tako tijekom eksperimenta nije došlo do pojave komplikacija cijeljenja rane, osim u vremenskom periodu od 21 dana, kada je kod malog broja životinja došlo do pojave serozne sekrecije iz rane (score 1-2, graf 19). Osim toga, za razliku od životinja tretiranih BPC 157 i.p. (u obje doze), kod ove skupine životinja došlo je do sporijeg oporavka stanja ishemije stražnjeg lijevog ekstremiteta, tako da je tek u vremenskom periodu od 3 dana ekstremitet bio znatno bolji (manje ishemičan), da bi se nakon toga sporijom dinamikom poboljšavao, ali u konačnici niti u jednom vremenskom periodu nije u potpunosti dosegao stanje kontralateralnog ekstremiteta, kod kojeg nije bila inducirana ishemija (graf 20). Na kraju, treba istaknuti da su u ovoj skupini svi prethodno opisani parametri makroskopskog i funkcionalnog analiziranja i praćenja eksperimentalnih životinja bili bolji u odnosu na kontrolnu skupinu životinja.

## **5.8. L-NAME i.p., ligatura lijeve AIC i rana na stražnjem lijevom ekstremitetu**

### **(skupina 10B)**

U ovoj skupini životinja tretiranih L-NAME i.p., rana je izrazito loše i sporo cijelila, znatno lošije u odnosu na kontrolnu skupinu, tako da nije zacijelila niti u jednom eksperimentalnom vremenskom periodu (slika 6, graf 16). Kontraktilnost rane je u vremenskom periodu od 7 dana bila oko 50%, dok u svim drugim narednim vremenskim periodima nije dosegla niti blizu 100% (graf 17). Rubovi rane su bili visoko uzdignuti u vremenskim periodima od 24 sata, 3 dana i 7 dana, da bi nakon toga kod nekih životinja postali blago uzdignuti i to u vremenskim periodima od 14 i 21 dan (score 1-2, slika 6, graf 18). Nadalje, tijekom procesa cijeljenja rane došlo je do pojave brojnih komplikacija i to u svim vremenskim periodima, tako da je već nakon 24 sata kod nekih štakora došlo do serozne sekrecije iz rane (score 1-2), dok je u periodu od 7, 14 i 21 dan došlo do pojave i gnojne sekrecije iz rane uz istovremenu ili zasebnu pojavu nekroze mekog tkiva unutar iste rane (score 1-5, graf 19). Osim toga, kod svih eksperimentalnih životinja iz ove skupine bila je inducirana teška ishemija, koja se nije popravljala tijekom čitavog eksperimenta, za sve vremenske periode (graf 20). Na kraju, treba istaknuti da su u ovoj skupini svi prethodno opisani parametri makroskopskog i funkcionalnog analiziranja i praćenja eksperimentalnih životinja bili daleko gori i lošiji u odnosu na kontrolnu skupinu životinja.

## **5.9. L-arginin i L-NAME i.p., ligatura lijeve AIC i rana na stražnjem lijevom ekstremitetu**

### **(skupina 10C)**

U skupini životinja tretiranih istovremeno L-argininom i L-NAME i.p., došlo je do razvoja sličnih promjena kao i kod životinja iz kontrolne skupine. Rana je sporo i teško cijelila te nije zacijelila niti u jednom eksperimentalnom vremenskom periodu (slika 7, graf 16). Isto tako, rana

je imala smanjenu kontraktilnost te niti u jednom eksperimentalnom vremenskom periodu nije postigla potpunu kontraktilnost od 100% (graf 17). Rubovi rane su bili visoki (score 1) u odnosu na ostatak rane sve do 14. dana kada su kod nekih životinja postali blago uzdignuti (score 1-2), da bi 21. dana većinom bili blago uzdignuti do u razini rane (score 2-3 slika 7, graf 18), što je u konačnici daleko lošije i sporije dinamike u odnosu na normalne životinje. Tijekom procesa cijeljenja rane u ovoj skupini, kod većine životinja, došlo je do pojave komplikacije cijeljenja u smislu serozne sekrecije za vremenske periode kao i u kontrolnoj skupini životinja, osim u vremenskom periodu od 21 dan, kada je kod nekih životinja došlo do pojave gnojne sekrecije iz iste rane (score 2-3, graf 19). Isto tako, kod svih eksperimentalnih životinja iz ove skupine bila je inducirana teška ishemija, koja se nije popravljala tijekom čitavog eksperimenta, za sve vremenske periode (graf 20). Na kraju, treba istaknuti da su u ovoj skupini svi prethodno opisani parametri makroskopskog i funkcionalnog analiziranja i praćenja eksperimentalnih životinja bili slični onima u kontrolnoj skupini životinja.

#### **5.10. L-arginin i pentadekapeptid BPC 157 $\mu\text{g}$ i.p., ligatura lijeve AIC i rana na stražnjem lijevom ekstremitetu (skupina 11A)**

U skupini životinja tretiranih istovremeno L-argininom i pentadekapeptidom BPC 157 u  $\mu\text{g}$  (mikrogramskoj dozi) i.p, došlo je do znatno bržeg i boljeg cijeljenja rane u odnosu na kontrolnu skupinu i skupinu životinja koji su dobivali samo L-arginin, tako da je 3. dana imala dvostruko manju površinu od inicijalne, 14. dana gotovo zacijelila, da bi 21. dana u potpunosti zacijelila (slika 8, graf 16). Kontraktilnost rane je već od 14. dana bila gotovo 100% ( graf 17). Rubovi rane su nakon 24 sata bili blago do visoko uzdignuti (score 1-2), 3. dana su bili blago udignuti

(score 2), 7. dana blago uzdignuti do u razini rane (score 2-3), 14. dana u razini rane (score 3), da bi 21. dana rana u potpunosti zacijelila bez vidljivih rubova (score 4, slika 8, graf 18). Isto tako tijekom svih eksperimentalnih perioda nije došlo do komplikacija cijeljenja rane (score 1, graf 19), dok je nakon 24 sata došlo do izrazitog smanjenja ishemije stražnjeg lijevog ekstremiteta, koji kroz sve iduće vremenske periode više nije pokazivao znakove ishemije te je od 7. dana u potpunosti dosegao stanje kontralateralnog ekstremiteta, kod kojeg nije bila inducirana ishemija (graf 20). Na kraju, treba istaknuti da su u ovoj skupini svi prethodno opisani parametri makroskopskog i funkcionalnog analiziranja i praćenja eksperimentalnih životinja bili bolji u odnosu na kontrolnu skupinu životinja i slični onima iz skupine životinja tretiranih samo pentadekapeptidom BPC 157 i.p. (u obje doze).

#### **5.11. L-NAME i pentadekapeptid BPC 157 $\mu$ g i.p., ligatura lijeve AIC i rana na stražnjem lijevom ekstremitetu (skupina 11B)**

U skupini životinja tretiranih istovremeno L-NAME-om i pentadekapeptidom BPC 157 u  $\mu$ g (mikrogramskoj dozi) i.p, došlo je do nešto bržeg i boljeg cijeljenja rane u odnosu na kontrolnu skupinu i znatno bržeg i boljeg cijeljenja rane u odnosu na skupinu životinja tretiranih samo L-NAME-om i.p. Rana, međutim, nije zacijelila niti u jednom eksperimentalnom vremenskom periodu (slika 9, graf 16). Isto tako, rana je imala smanjenu kontraktilnost te niti u jednom eksperimentalnom vremenskom periodu nije postigla potpunu kontraktilnost (graf 17). Rubovi rane su bili visoki (score 1) sve do 14. dana kada su postali blago uzdignuti i u manjeg broja štakora u razini rane (većinom score 2), da bi 21. dana kod gotovo svih štakora rubovi rane bili blago uzdignuti do u razini rane (score 2-3 slika 9, graf 18). Tijekom procesa cijeljenja rane

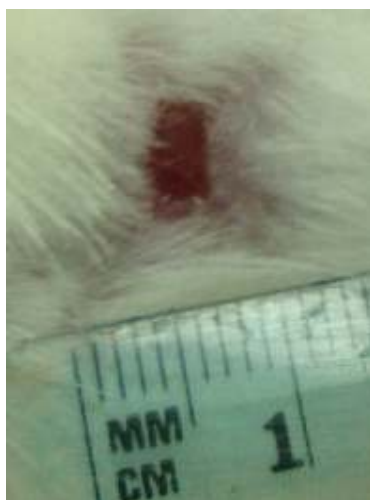

došlo je do pojave komplikacije cijeljenja u smislu serozne sekrecije iz rane i to u vremenskim periodima od 3 dana, 7 dana, 14 dana i 21 dan (većinom score 2, graf 19). Na kraju, kod svih eksperimentalnih životinja iz ove skupine bila je inducirana teška ishemija, koja se nije popravljala tijekom čitavog eksperimenta, za sve vremenske periode (graf 20). Također treba istaknuti da su u ovoj skupini svi prethodno opisani parametri makroskopskog i funkcionalnog analiziranja i praćenja eksperimentalnih životinja bili nešto bolji u odnosu na kontrolnu skupinu životinja i znatno bolji u odnosu na životinje tretirane smo L-NAME-om i.p., ali znatno lošiji u odnosu na životinje tretirane samo BPC 157 i.p. (u obje doze).

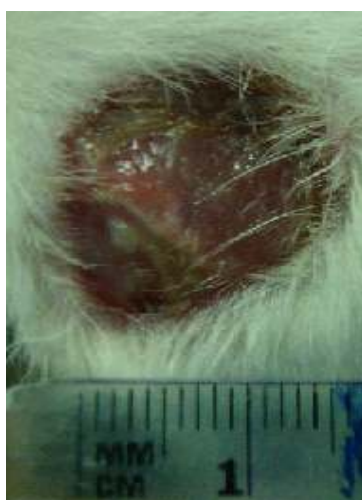#### **5.12. L-arginin, L-NAME i pentadekapeptid BPC 157 $\mu\text{g}$ i.p., ligatura lijeve AIC i rana na stražnjem lijevom ekstremitetu (skupina 11C)**

U skupini životinja tretiranih istovremeno L-arginin-om, L-NAME-om i BPC 157 u  $\mu\text{g}$  (mikrogramskoj dozi) i.p, došlo je do znatno bržeg i boljeg cijeljenja rane u odnosu na kontrolnu skupinu i znatno bržeg i boljeg cijeljenja rane u odnosu na skupinu životinja tretiranih sa istovremenom kombinacijom L-arginina i L-NAME i.p, ali sporije i lošije u odnosu na skupinu životinja tretiranih samo sa BPC 157 u mikrogramskoj i nanogramskoj dozi i.p. U vremenskom periodu od 21 dana rana je kod nekih životinja gotovo u potpunosti zacijelila (slika 10, graf 16). Kontraktilnost rane je u periodu od 21 dana bila blizu 100% ( graf 17). Rubovi rane su nakon 24 sata bili visoko uzdignuti (score 1), 3. dana su bili visoko do blago uzdignuti (score 1-2), 7. dana blago uzdignuti (score 2), 14. dana blago uzdignuti do u razini rane (score 2-3), da bi 21. dana rubovi rane većinom bili u razini rane ( većinom score 3, slika 10, graf 18). Isto tako tijekom eksperimenta nije došlo do pojave komplikacija cijeljenja rane, osim u vremenskom periodu od

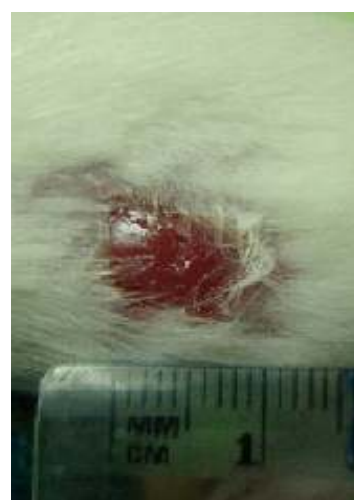
14 i 21 dan, kada je kod malog broja životinja došlo do pojave serozne sekrecije iz rane (score 1-2, graf 19). Na kraju, kod svih eksperimentalnih životinja iz ove skupine bila je inducirana teška ishemija stražnjeg lijevog ekstremiteta, koja je već nakon 24 sata bila znatno manja u odnosu na kontrolnu skupinu životinja i onih koji su primali samo L-NAME-u i.p., da bi se nakon toga i dalje nastavila smanjivati (nešto sporijom dinamikom). U konačnici, stražnji lijevi ekstremitet, kod kojeg je bila inducirana ishemija, niti u jednom vremenskom periodu nije u potpunosti dosegao stanje kontralateralnog ekstremiteta, kod kojeg nije bila inducirana ishemija (graf 20). Također, treba istaknuti da su u ovoj skupini svi prethodno opisani parametri makroskopskog i funkcionalnog analiziranja i praćenja eksperimentalnih životinja bili bolji u odnosu na kontrolnu skupinu životinja, kao i u odnosu na životinje istovremeno tretirane sa L-argininom i L-NAME-om, ali lošiji u odnosu na životinje tretirane samo pentadekapeptidom BPC 157 i.p. (u obje doze).



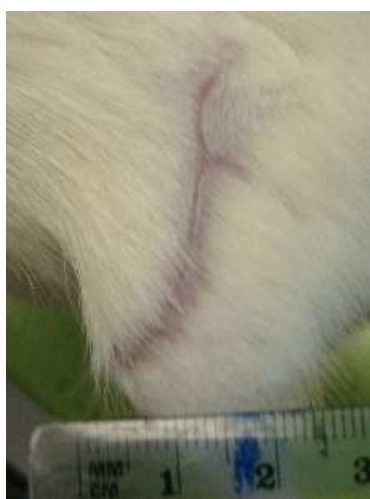Slika 5



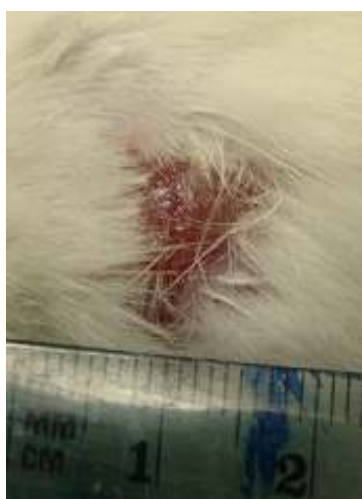
Slika 6



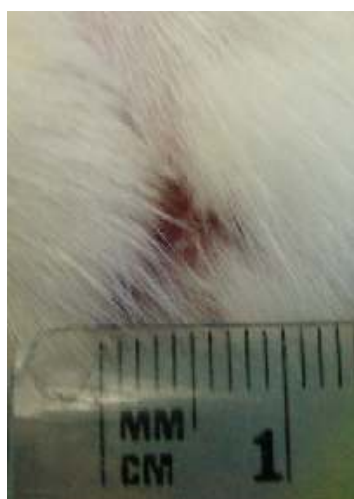
Slika 7



Slika 8

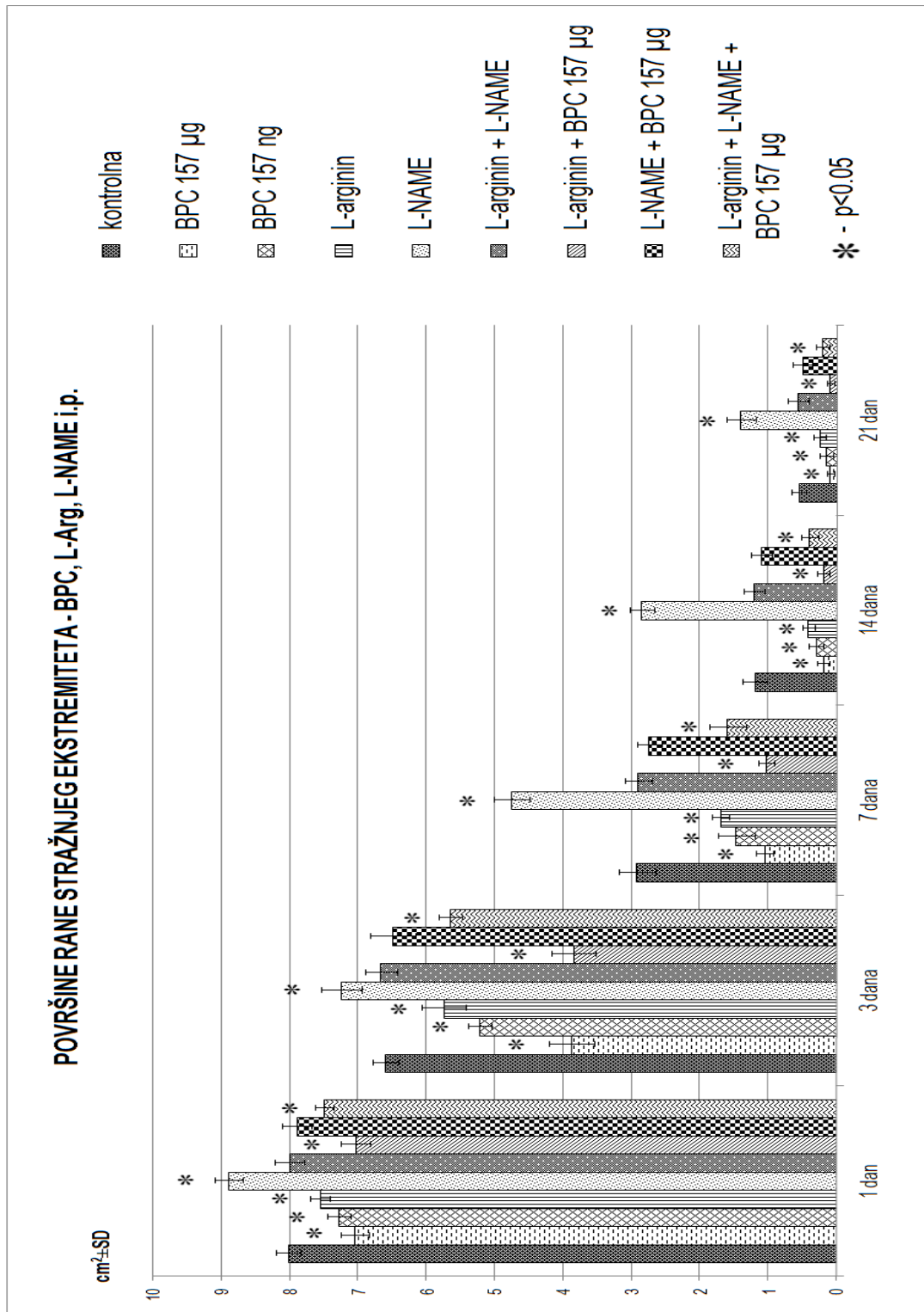


Slika 9

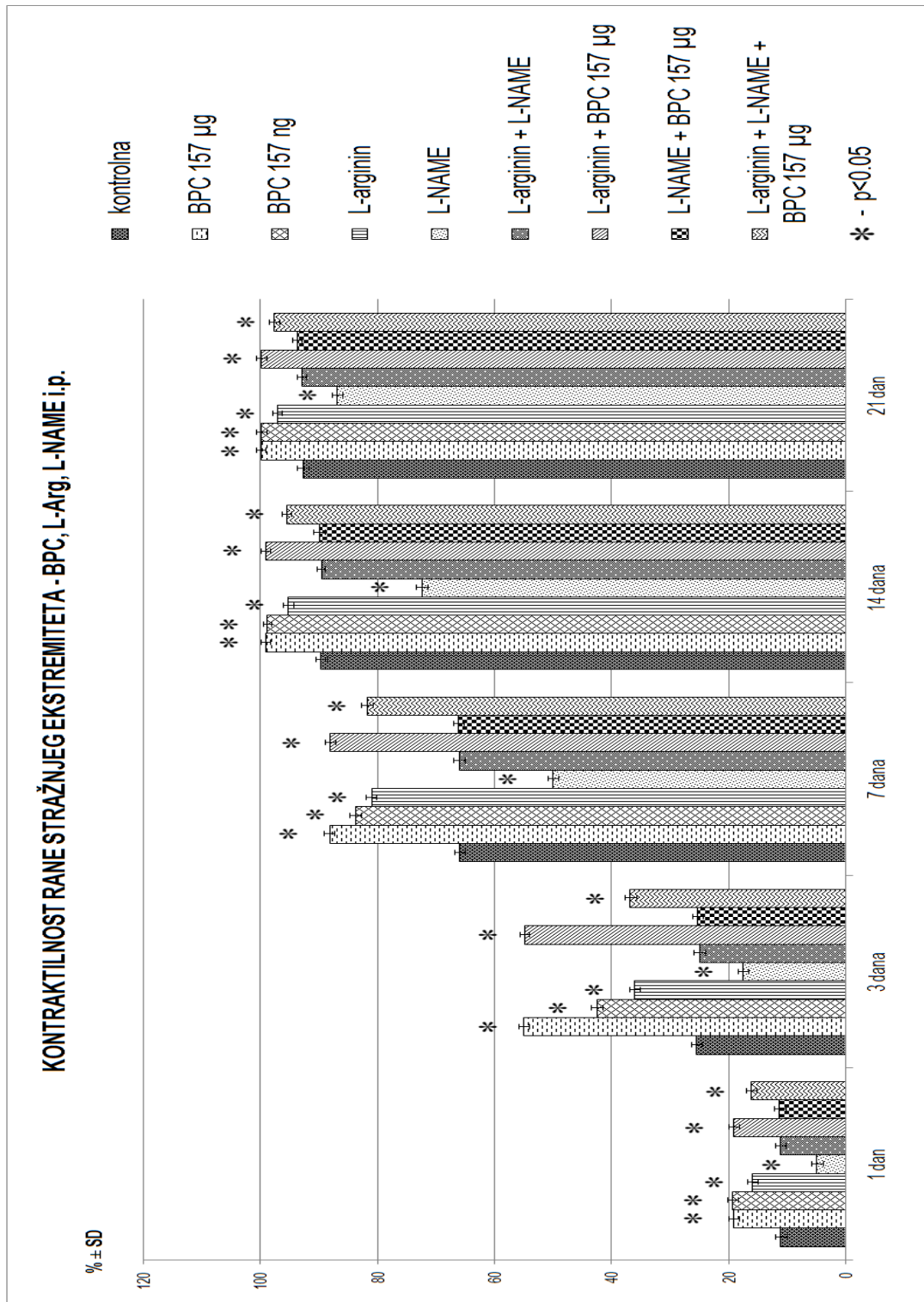


Slika 10

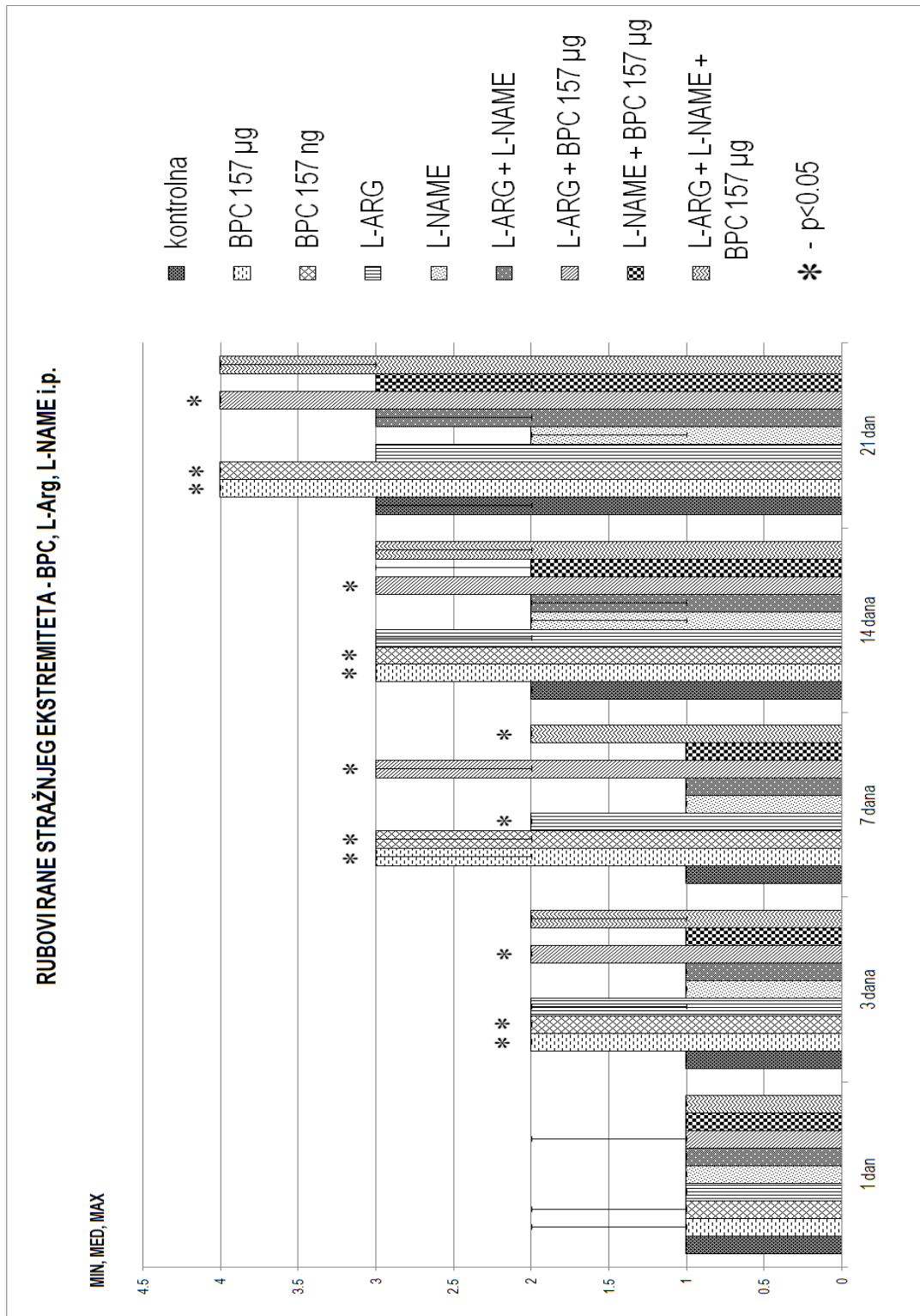
Slika 5, 6, 7, 8, 9 i 10: Prikaz rane u vremenskom periodu od 21 dan, na stražnjem lijevom ekstremitetu u uvjetima inducirane ishemije, pri trajnom ligiranju zajedničke ilijačne arterije. Slika 5 prikazuje ranu iz skupine životinja tretiranih L-argininom i.p.; Slika 6 prikazuje ranu iz skupine životinja tretiranih L-NAME-om i.p.; Slika 7 prikazuje ranu iz skupine životinja tretiranih istovremeno L-argininom i L-NAME-om i.p.; Slika 8 prikazuje ranu iz skupine životinja tretiranih istovremeno L-argininom i BPC 157 u  $\mu\text{g}$ , i.p.; Slika 9 prikazuje ranu iz skupine životinja tretiranih istovremeno L-NAME-om i BPC 157 u  $\mu\text{g}$ , i.p.; Slika 10 prikazuje ranu iz skupine životinja tretiranih istovremeno L-argininom, L-NAME-om i BPC 157 u  $\mu\text{g}$ , i.p.



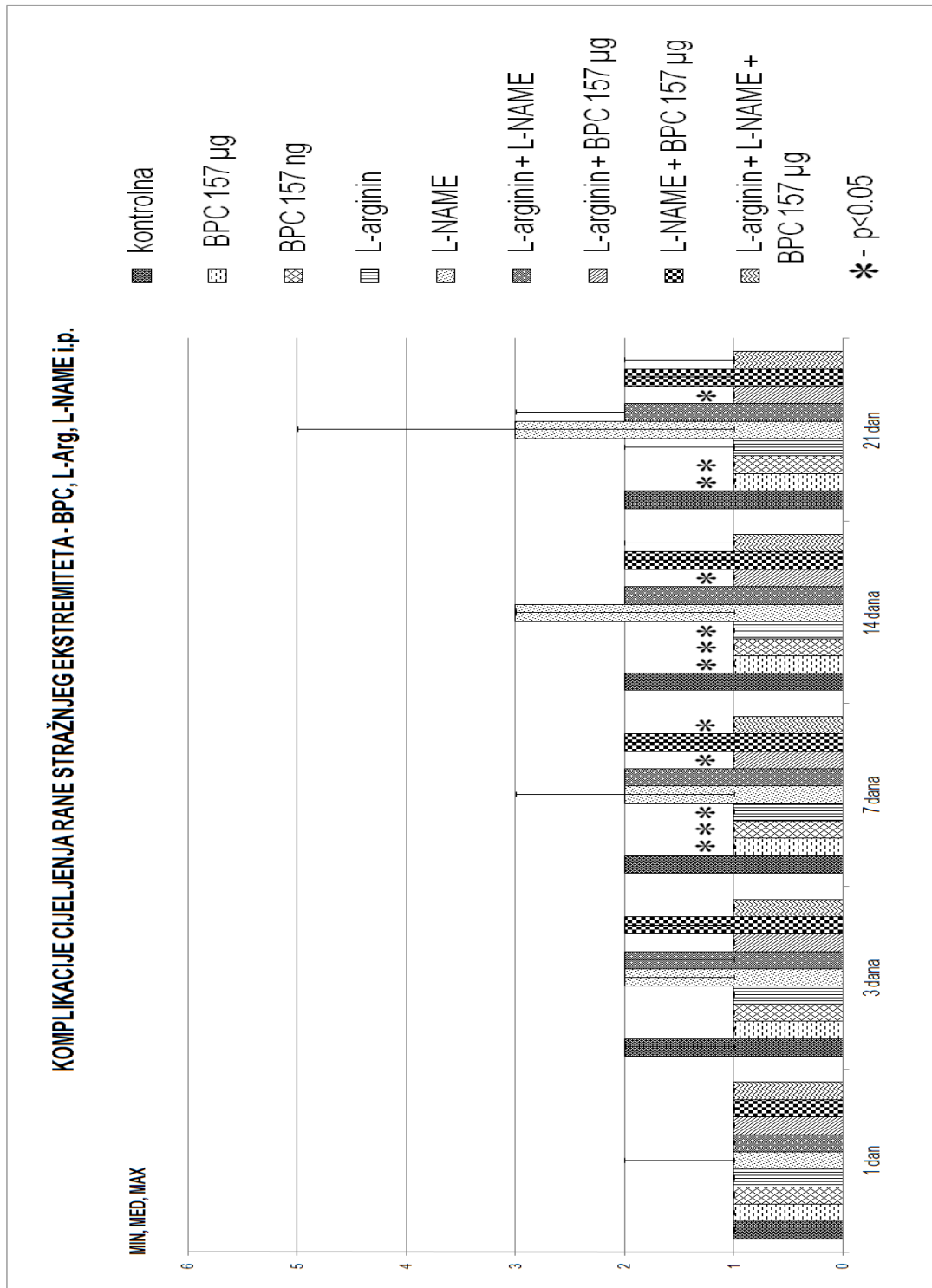
Graf 16: prikaz distribucije površine rane u testiranim vremenskim intervalima, kontrola, BPC 157 µg i ng, L-arginin, L-NAME te njihove međusobne kombinacije; i.p. primjena



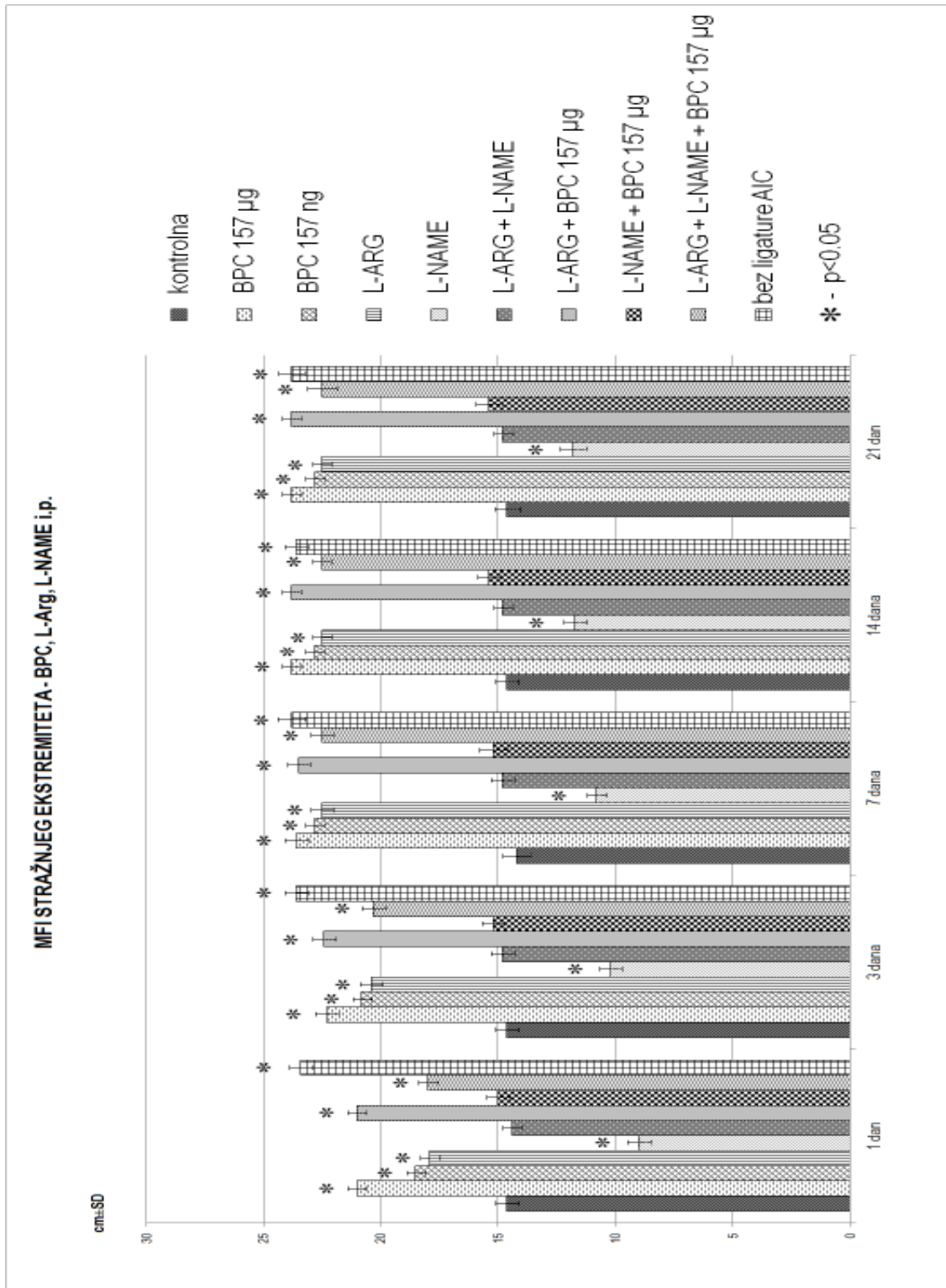
Graf 17: prikaz distribucije kontraktilnosti rane u testiranim vremenskim intervalima, kontrola, BPC 157 µg i ng, L-arginin, L-NAME te njihove međusobne kombinacije; i.p. primjena



Graf 18: prikaz distribucije score-ova rubova rane u testiranim vremenskim intervalima, kontrola, BPC 157 µg i ng, L-arginin, L-NAME te njihove međusobne kombinacije; i.p. primjena



Graf 19: prikaz distribucije score-ova komplikacija cijeljenja rane u testiranim vremenskim intervalima, kontrola, BPC 157 µg i ng, L-arginin, L-NAME te njihove međusobne kombinacije; i.p. primjena

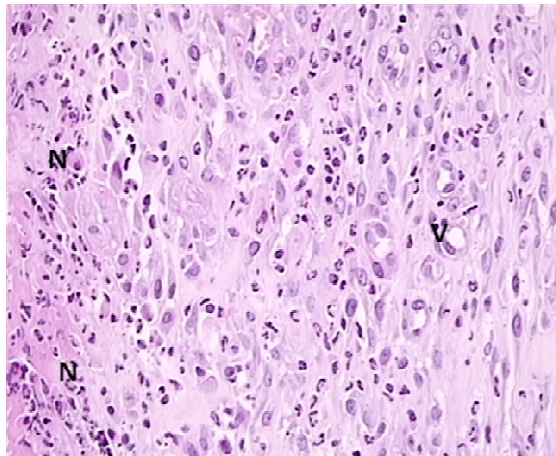


Graf 20: prikaz distribucije vrijednosti MFI u testiranim vremenskim intervalima, kontrola, BPC 157 µg i ng, L-arginin, L-NAME te njihove međusobne kombinacije; i.p. primjena

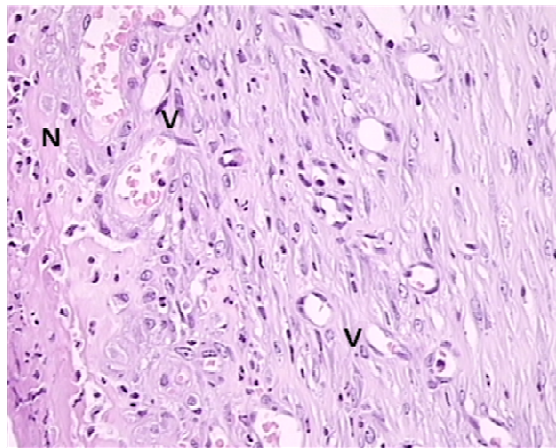


### **5.13. Histološka analiza preparata**

Mikroskopska analiza uzoraka tkiva rane na stražnjem ekstremitetu, u uvjetima inducirane ishemije, pokazala je da je kod kontrolne skupine životinja došlo do pojačanog upalnog odgovora ishemijskog tkiva, sa povećanim brojem upalnih stanica (slika 11a). Isto tako pokazano je da je kod kontrolne skupine životinja, nakon inducirane ishemije, smanjena prokrvljenost tkiva unutar rane, sa smanjenim brojem krvnih žila, odnosno kapilara (slika 11a). Nasuprot tome kod skupine životinja tretiranih sa pentadekapeptidom BPC 157 došlo je do poboljšanja svih promatranih parametara cijeljenja (slika 11b). Sukladno dosadašnjim radovima [21,22,45,51], primjenom pentadekapeptida BPC 157 došlo je do pojave bolje i ubrzane angiogeneze, sa većim brojem krvnih žila, odnosno kapilara unutar ishemijske rane (slika 11b). Također usporedbom sa histološkim preparatima rane iz kontrolne skupine životinja, kod životinja tretiranih sa BPC 157 krvne žile (kapilare) su bile većeg dijametra. Osim toga primjenom BPC 157 došlo je do smanjenog upalnog odgovora promatranog tkiva, sa smanjenim brojem upalnih stanica (slika 11b), što govori u prilog dosadašnjim istraživanjima [21,22,45,51]. Histološka analiza u ostalim eksperimentalnim skupinama (u svim dozama i kod svih primjenjenih agensa) bila je u potpunosti u korelaciji sa podacima dobivenim makroskopskom analizom.



Slika 11a: Karakterističan histološki prikaz preparata. Uzorak tkiva ishemijske rane sa stražnjeg ekstremiteta iz kontrolne skupine životinja tretiranih sa 0.9%NaCl (5ml/kg), i.p. (eksperimentalni vremenski period 21 dan). Bojenje HE, originalno povećanje objektiv x40. Na slici se uočava povećani broj upalnih stanica- infiltracija neutrofila (N) te smanjeni broj krvnih žila, odnosno kapilara (V).



Slika 11b: Karakterističan histološki prikaz preparata. Uzorak tkiva ishemijske rane sa stražnjeg ekstremiteta iz skupine životinja tretiranih sa pentadekapeptidom BPC 157 u  $\mu\text{g}$  dozi, i.p. (eksperimentalni vremenski period 21 dan). Bojenje HE, originalno povećanje objektiv x40. Na slici se uočava smanjeni broj upalnih stanica – infiltracija neutrofila (N) te povećani broj krvnih žila, odnosno kapilara (V).

## 6. RASPRAVA

Rane i sam proces cijeljenja rana, kao i mogućnosti dijagnosticiranja uzroka njihovog nastajanja, liječenja rana i mogućih komplikacija njihovog cijeljenja, povijesno predstavljaju jednu od najvažnijih tema brojnih dosadašnjih znanstvenih, ali i kliničkih medicinskih rasprava. Razvojem molekularne biologije i imunocitokemije omogućeno nam je spoznavanje složenih mehanizama procesa cijeljenja [1,2], a samim time i mogućnost napretka liječenja rana. Kako je opće poznato rane mogu nastati na razne načine, kao posljedica ozljede ili pak patološkog entiteta, odnosno bolesti, bilo da nastaju kao akutni ili kronični procesi. Tkivo zahvaćeno ranom uvijek teži ka istim obrascima, odnosno mehanizmima tijekom procesa cijeljenja. Isto tako, tijekom tog složenog mehanizma cijeljenja rane, postoje brojni čimbenici/patološki entiteti, koji se mogu javiti samostalno ili u međusobnoj kombinaciji te mogu dovesti do pojave otežanog cijeljenja rane, odnosno pojave brojnih komplikacija cijeljenja kao što su: serozne/gnojne sekrecije iz rane, nekroza tkiva unutar i oko rane, pojava hematoma unutar rane i slično. Kao mogući uzročnici tog otežanog cijeljenja rane navode se: infekcija brojnim mikroorganizmima, šećerna bolest, malnutricija, ionizirajuće zračenje, nedostaci vitamina (osobito hipovitaminoza A i C), nedostatak minerala (osobito cinka i željeza), starija životna dob, neadekvatno liječenje i na kraju osobito važan entitet, ishemija [2]. Lokalno ili sistemski uzrokovana ishemija tkiva upravo dovodi do pojave brojnih komplikacija tijekom procesa cijeljenja te kao takav entitet predstavlja važnu i značajnu prepreku u procesu liječenja rane. Kao mogući uzroci takvih stanja, između ostalog, navode se okluzivne bolesti perifernih arterija. Bolesnici kod kojih se javljaju takve ishemijske rane često su izloženi dugotrajnom i mukotrpnom liječenju, koje u nekim slučajevima

završi amputacijskim liječenjem, koje samo po sebi predstavlja veliki problem u svakodnevnom životu. Nerijetko se susrećemo i sa smrtnih ishodom kod bolesnika, kod kojih su iscrpljene sve dosadašnje poznate dijagnostičke i terapijske metode liječenja komplikacija tijekom procesa otežanog cijeljenja rana. Obzirom da u takvim i sličnim situacijama ne postoje adekvatna farmakološka sredstva i kirurške metode, koje bi ponudile odgovarajuće liječenje, prijeko su potrebna daljnja znanstvena istraživanja s ciljem pronalaženja takvog sredstva, koje bi bilo sigurno u svojoj primjeni i djelotvorno u liječenju otežanog cijeljenja rana i brojnih komplikacija, koja su uzrok ili posljedica cijeljenja takvih rana.

Pentadekapeptid BPC 157 predstavlja potentan peptid, koji je po svojim karakteristikama drugačiji od drugih peptida, za njegovo djelovanje nije potreban nosač, prepoznat je kao osnovni protektivni čimbenik u slini i želučanom soku [40, 64, 77, 78], a izrazito je siguran (letalna doza nije postignuta) i stabilan (stabilan u želučanom soku duže od 24h) [28] za razliku od standardnih peptidnih faktora rasta (h-EGF i h-TGF u ljudskom želučanom soku), koji se vrlo brzo razgrađuju [28]. U dosadašnjim radovima navedeni su brojni pozitivni učinci pentadekapeptida BPC 157, upravo na cijeljenje lezija različitih tkiva i organskih sustava, kao što su koža [10,21,22,26,45,51], mišići [25,27,46], tetive [23,24,47,48], ligamenti [49], živčano tkivo [43,44], kosti [52,53], tkivo gastrointestinalnog sustava [9-20,50,65,66] i krvnih žila [39]. Osim toga, zanimljiva je njegova interakcija sa brojnim sustavima u organizmu, osobito njegova interakcija sa NO sustavom, koji ima dokazanu ulogu u procesu cijeljenja [75]. Dosadašnja istraživanja su pokazala kako pentadekapeptid BPC 157 može u in vivo i u in vitro pokusima nadvladati učinak L-NAME, kompetitivnog inhibitora endotelnog NO-a. To govori u prilog njegove posebne interakcije sa NO sustavom, koja dovodi do izražene regresije pogoršanja uzrokovanog primjenom L-NAME i posljedičnom blokadom NO-sustava. Interakcija

pentadekapeptida BPC 157 i NO sustava dokazana je na nekoliko životinjskih modela i kod različitih životinjskih vrsta [11, 14, 34, 54, 56, 57, 60, 76]. Osim potencijalnog terapijskog učinka u cijelom gastrointestinalnom sustavu [62,79] i prethodno navedenog pozitivnog učinka na cijeljenje rana i lezija različitih tkiva i organskih sustava, pentadekapeptid BPC 157 ima također pozitivan učinak i na proces cijeljenja u specifičnim, kompliciranim i otežanim uvjetima, kao što je kod opekline (tj. kožno-vaskularnih promjena uslijed termalne traume, koja dovodi do odlaganja fibrina i vaskularne okluzije na mjestu, koje je neposredno uništeno termalnom energijom) [21,22,51] i rana kod eksperimentalnih životinja oboljelih od šećerne bolesti [80]. BPC 157 tijekom procesa cijeljenja rane u takvim otežanim uvjetima, dovodi do povećane angiogeneze, koja prati ubrzano cijeljenje rane i koje je dokazano u in vivo uvjetima (nije bilo vidljivo u in vitro uvjetima). Ovaj učinak se vjerojatno može pripisati specifičnoj stimulaciji gena ranog čimbenika rasta-1 (egr-1), koji se događa zajedno sa stimulacijom njegovog korepresornog živčanog čimbenika rasta 1-A vezujućeg proteina-2 (naB2). Prethodno navedena stimulacija gena egr-1, također je odgovorna za stvaranje citokina i čimbenika rasta te posredno stvaranje ekstracelularnog matriksa (kolagena) i formiranje krvnih žila (angiogeneza) [26]. Druga znanstvena istraživanja povezuju pozitivne učinke BPC 157 sa aktivacijom staničnog FAK-paxilin signalnog puta te posljedično tome dokazuju da je učinak BPC 157 ovisan o vremenu i dozi u povećanju ekspresije receptora hormona rasta Janus kinaze 2, silaznog signalnog puta receptora hormona rasta [47,81]. Stoga, posljedica bi mogla biti istovremeno cijeljenje različitih tkiva, osobito u otežanim i kompliciranim uvjetima, kao što je cijeljenje rane u ishemijskim uvjetima (ishemijski ulkus).

Na osnovu svega prethodno navedenog, postavili smo već spomenutu hipotezu, kako bi pentadekapeptid BPC 157 mogao imati pozitivan učinak na cijeljenje rane u otežanim uvjetima i

u ovom istraživanju te da bi mogao dovesti do ubrzanog cijeljenja rane u uvjetima inducirane ishemije stražnjeg ekstremiteta prilikom trajnog ligiranja zajedničke ilijačne arterije i da je takvo njegovo djelovanje povezano sa djelovanjem NO sustava (učinak posredovan djelovanjem NO sustava). Hipoteza se pokazala točnom. Istraživanje je pokazalo kako pentadekapeptid BPC 157 dovodi do ubrzanog i boljeg cijeljenja rane u otežanim uvjetima (ishemijskim uvjetima) te da isto tako dovodi do povećanja angiogeneze, koja tako izrazito smanjuje induciranu ishemiju stražnjeg ekstremiteta u štakora (pri trajnom ligiranju zajedničke ilijačne arterije) i dovodi ishemizirani ekstremitet u stanje potpune prokrvljenosti, identično onom kod kontralateralnog ekstremiteta kod kojeg nije bila inducirana ishemija. Sve to nas dovodi do odgovarajućeg zaključka o načinu djelovanja pentadekapeptida BPC 157 na cijeljenje rane na koži u otežanim uvjetima, pri induciranoj ishemiji stražnjeg ekstremiteta.

Tijekom primjene pentadekapeptida BPC 157 došlo je do bržeg i boljeg cijeljenja rane na stražnjem ekstremitetu u uvjetima inducirane ishemije u odnosu na kontrolnu skupinu. Rana je kroz sve eksperimentalne vremenske periode imala manju površinu, bolju i veću kontraktilnost te je bila nižih rubova, da bi u konačnici, u odnosu na kontrolnu skupinu, kod svih životinja u potpunosti zacijelila (score 4). Isto tako, unatoč induciranoj teškoj ishemiji, kod skupine životinja tretiranih BPC 157, nije došlo do pojave komplikacija tijekom procesa cijeljenja rane (score 1), dok se ishemija ekstremiteta iznimno brzo smanjila te je gotovo već nakon 24 sata u potpunosti nestala. Ovaj učinak BPC 157 ostvario je neovisno o dozi (i u mikrogramskoj i u nanogramskoj dozi) te neovisno o načinu primjene (pri i.p., per os i lokalnoj primjeni). Osim toga tijekom primjene BPC 157, L-arginina i L-NAME te njihovih istovremenih međusobnih kombinacija, došlo je do promjena, koje nedvojbeno govore o utjecaju NO sustava na proces cijeljenja tkiva (u ovom slučaju ishemijske rane). Kombinacija pentadekapeptida BPC 157 i L-

arginina dovela je do pojačavanja inače blagog pozitivnog učinka L-arginina, primjenjenog samostalno te je ishemijska rana, tijekom njihove istovremene primjene, bolje i brže cijelila u odnosu na kontrolnu skupinu životinja, sa većom kontraktilnošću, nižih rubova (score 4) i manje komplikacija (score 1). Samostalnom primjenom L-NAME došlo je do pojave izrazito otežanog i sporog cijeljenja uz smanjenu kontraktilnost rane visokih rubova (score 1-2), pojave brojnih komplikacija cijeljenja (score 1-5) te pojave teške ishemije ekstremiteta (koja se nije popravljala), što je sve u konačnici bilo daleko gore u odnosu na kontrolnu skupinu životinja. Istovremenom primjenom kombinacije L-arginina i L-NAME sve vrijednosti makroskopske i funkcionalne analize dovedene su do razine vrijednosti iz kontrolne skupine životinja. Samostalnom primjenom L-arginina, životinje su se ponašale slično kao i one tretirane sa BPC 157 uz dobro cijeljenje rane nižih rubova (većinom score 3) i dobre kontraktilnosti te pojave manje komplikacija (score 1-2) i dobrog oporavka ekstremiteta od stanja ishemije. Primjenom pentadekapeptida BPC 157 osim što je poništen negativni učinak L-NAME, došlo je do pojave pozitivnog učinka na cijeljenje rane. Pentadekapeptid BPC 157 je u bilo kojoj kombinaciji sa L-NAME-om (L-NAME+BPC 157, L-NAME+L-arginin+BPC 157) doveo do poboljšanja svih parametara makroskopske i funkcionalne analize (smanjenje ispod razine kontrole). Svi navedeni pozitivni učinci BPC 157 ostvareni su neovisno o dozi (i u mikrogramskoj i u nanogramskoj dozi) te neovisno o načinu primjene (pri i.p., per os i lokalnoj primjeni).

Dakle, u ovom istraživanju, model cijeljenja ishemijskog ulkusa kod štakora (cijeljenje rane u ishemijskim uvjetima) metodološki i terapijski (jednaka učinkovitost BPC 157 lokalno kao krema, u vodi za piće ili interperitonealno) čvrsto ukazuje na podudarnost sa dosadašnjim istraživanjima o učincima BPC 157 na cijeljenje i terapiju ishemijskih ozljeda kože. Takva spoznaja o učincima pentadekapeptida BPC 157 zasniva se na prethodno dokazanim učincima

BPC 157 na cijeljenje rana (tj. rezne rane kože, teške opekline, kožni ulkusi u štakora sa dijabetesom, fistulozne rane), uz primjenu L-NAME i L-arginina, a istovremeno dokazanim potencijalom BPC 157-a da poništi razne štetne učinke L-NAME. Uopćeno, a osobito za ishemijski kožni ulkus, razmišljanja o disfunkciji NO-sustava u ishemijskom ulkusu, koja se javlja na početku i koja perzistira, potaknuta su činjenicom da, primjerice, trenutačan gubitak endotelnih stanica stijenke krvne žile, uzrokovan rezom, rezultira umanjenom sposobnošću produkcije NO-a [82]. Posljedično tome, aplikacija pentadekapeptida BPC 157, L-arginina i L-NAME upravlja tom disfunkcijom NO-sustava u oba smjera. Prije ozljede tkiva, NO sustav se poboljšava ili dodatno pogoršava. Stoga, protudjelovanje učinku L-NAME (kao NOS-blokatora) ukazuje na sudjelovanje NO-sustava [11,14,34,54-59,76]: pogoršanje uz primjenu L-NAME je poništeno učinkom L-arginina i obratno (L-NAME + L-arginin doveli su do razine kontrole), dok je primjenom pentadekapeptida BPC 157 osim poništavanja negativnog učinka L-NAME, došlo do regresije njegovog štetnog učinka i do pojave pozitivnog učinka na cijeljenje rane (L-NAME+BPC 157, L-NAME+L-arginin+BPC 157 doveli su do smanjenja ispod razine kontrole). Ova pojava vjerojatno uključuje protudjelovanje (pentadekapeptida BPC 157 i L-arginina) oslabljenom učinku L-NAME na krvotok i čimbenike rasta u podvezanoj ilijačnoj arteriji [83]. Uobičajeno, BPC157 je poništio učinak L-NAME u većoj mjeri nego što je to činio L-arginin [11,14,34,54-59,76], i u skladu s tim, BPC-157 inducira oslobađanje NO iz supernatanta gastrične mukoze, kao i L-arginin, ali također i u uvjetima u kojima L-arginin ne djeluje [14], poništavajući učinke L-NAME, čak i kada su obično letalni. Isto tako, kao i u dosadašnjim istraživanjima [10,11,55], pentadekapeptid BPC 157, L-arginin i L-NAME djelovali su istovremeno na defekt kože te smo na taj način, ponovno ukazali na esencijalnu istovjetnost između BPC 157, L-arginina, L-NAME i NO sustava u procesu cijeljenja tkiva. Nadalje, kako je



već prije spomenuto, pentadekapeptid BPC 157 ima veliki angiogenetski potencijal u procesu cijeljenja tkiva [12,21-23,27,49-51,84] (izraziti angiogenetski potencijal, koji je dokazan tijekom procesa cijeljenja u hipocelularnim i hipovaskularnim tkivima [23,84], ali ne u in vitro uvjetima [84] i up-regulaciji ekspresije VEGF-a [84] ) i time ključnu ulogu u cijeljenju rana u ishemijskim uvjetima (ishemijskih ulkusa), izravnoj zaštiti endotela [39,85,86], učinak na NO sustav, koji uključuje protudjelovanje na pretjeranu ekspresiju endotelina [54] te ulogu u interakciji sa eNOS-ekspresijom, osobito viđenu u procesu cijeljenja vanjskih fistula [10,11,55]. Pozitivan učinak, koji pentadekapeptid BPC 157 ostvaruje na različita tkiva, tijekom procesa cijeljenja (kod cijeljenja općenito rana i lezija mukoze [21,22] ) obuhvaća slijedeće: povećava aktivnost makrofaga [89], smanjuje razinu mijeloperoksidaze (MPO) u serumu i inflamiranim tkivima [87,88] te smanjuje broj upalnih stanica, leukotriena B4 (LTB4) i tromboksana B2 (TXB2) [60,62,76,79,85,90,91,92].

Dosadašnje, prethodno navedene spoznaje o djelovanju BPC 157 [60,62,76,79,85,90,91,92] možemo točno i na specifičan način povezati sa njegovim molekularnim učincima [47,81] (budući da je uvijek apliciran samostalno) i time možemo potvrditi njegov pozitivni utjecaj i na cijeljenje ishemijskih ulkusa kože (rane u ishemijskim uvjetima). Za razliku od BPC 157, kod standardnih, lako probavljivih čimbenika rasta, nosači onemogućuju jasno zaključivanje o njihovim učincima i doprinosu (obzirom da se ne može zaključiti da li je njih učinak ostvaren djelovanjem nosača) [60,62,76,79,85,90,91,92]. Primjerice, izražena stimulacija egr-1 gena uključuje stvaranje citokina i čimbenika rasta te formiranje ranog ekstracelularnog matriksa (kolagen) i formiranje krvnih žila (angiogeneza) uz istovremenu aktivaciju njegovog represora naB2. Prema tome, vrlo je vjerojatno da pentadekapeptid BPC 157 uz naB2 stvara poseban proces povratne sprege, odgovoran za cijeljenje rane [26]. Upravo taj proces može biti

odgovoran i prikladan za zatvaranje tkivnog defekta kože i ubrzano cijeljenje ishemijskih rana kože [21,22]. Isto tako, u svom djelovanju (uočenom u cijeljenu tetiva), BPC 157 potpomaže preživljavanje stanica i in vitro migraciju fibroblasta, zajedno s aktivacijom FAK-paxilin signalnog puta, odgovornog za poticanje angiogeneze i migraciju stanica [93]. Pentadekapeptid BPC 157 ovisno o vremenu i dozi povećava ekspresiju receptora hormona rasta, Janus kinase 2, silaznog signalnog puta receptora hormona rasta, poznatog po tome što igra važnu ulogu u funkciji fibroblasta, što je uočeno pri liječenju opekline ( rekombinantni ljudski hormon rasta se uobičajeno preporuča za liječenje opekline) [94]. Sukladno tome, uočeni su jaki pozitivni učinci i u cijeljenju ishemijskog ulkusa kože, odnosno, cijeljenje ishemijskih kožnih rana je daleko bolje, nego uz primjenu sličnih, standardnih agensa, kao što su Becaplermin i 1% krema srebrnog sulfadiazina [22,26,80].

Provedeno istraživanje dokazalo je važnu ulogu i učinkovitost BPC-a 157 u cijeljenju rane u ishemijskim uvjetima (pri trajnom ligiranju ilijačne arterije) kao i njegovu interakciju sa NO sustavom te zasigurno ima svoje mjesto u budućoj terapijskoj primjeni kod cijeljenja rana, osobito ishemijskih ulkusa.

## 7. ZAKLJUČAK

U ovom istraživanju, primjenom pentadekapeptida BPC 157 došlo je do bržeg i boljeg cijeljenja rane u uvjetima inducirane ishemije stražnjeg ekstremiteta u štakora, pri trajnom podvezivanju (ligiranju) zajedničke ilijačne arterije. Isto tako, došlo je do značajnog smanjenja stanja ishemije ekstremiteta, koje prelazi u stanje potpune prokrvljenosti.

Dokazali smo:

1. Pentadekapeptid BPC 157 utječe na ubrzano cijeljenje rane u uvjetima inducirane ishemije i značajno poboljšava proces cijeljenja te dovodi do smanjenog upalnog odgovora ishemijskog tkiva. Rana je kroz sve eksperimentalne vremenske periode imala manju površinu, bolju i veću kontraktilnost te je bila nižih rubova, da bi u konačnici, u odnosu na kontrolnu skupinu, kod svih eksperimentalnih životinja u potpunosti zacijelila, bez pojave bilo kakve komplikacije.
2. Pentadekapeptid BPC 157 utječe na stanje ishemije. Dovodi do iznimno brzog (već nakon 24 sata) smanjenja stanja ishemije, koje u potpunosti nestaje. Primjenom BPC 157 dolazi do pojačane angiogeneze sa pojavom većeg broja krvnih žila (kapilara) u ishemijskom tkivu, koje su istovremeno i većeg promjera.
3. Učinak pentadekapeptida BPC 157 posredovan je djelovanjem NO sustava. Pozitivan učinak na cijeljenje djelomično je uočen i kod primjene L-arginina, dok je suprotni učinak ostvaren primjenom L-NAME. Time se ukazuje na činjenicu da NO sustav nedvojbeno sudjeluje u cijeljenju ishemijskih rana na koži (ishemijskih ulkusa kože) i da

je pozitivan učinak pentadekapeptida BPC 157 u cijeljenju ishemijskih rana kože posredovan djelovanjem NO sustava.

4. Pentadekapeptid BPC 157 sve svoje pozitivne učinke u procesu cijeljenja ishemijskih rana kože (ishemijskih ulkusa na koži) ostvaruje neovisno o dozi (u mikrogramskoj i nanogramskoj dozi) i neovisno o načinu primjene (intraperitonealno, peroralno i lokalno).

Sukladno rezultatima ovog istraživanja i dokazima o pozitivnom učinku BPC 157 u cijeljenju ishemijskih rana na koži štakora te njegovoj važnoj interakciji sa NO sustavom, a uz prethodno dokazanu činjenicu da je siguran (letalna doza nije postignuta) i stabilan peptid (stabilan u želučanom soku duže od 24h) možemo zaključiti da bi upravo pentadekapeptid BPC 157 mogao biti adekvatno farmakoterapijsko sredstvo u liječenju ishemijskih kožnih ulkusa i brojnih komplikacija, koje se pojavljuju tijekom otežanog procesa cijeljenja rane te bi kao takav mogao naći svoju adekvatnu kliničku primjenu.

**UČINAK PENTADEKAPEPTIDA BPC 157 NA CIJELJENJE RANE U UVJETIMA  
INDUCIRANE ISHEMIJE STRAŽNJIH NOGU ŠTAKORA**

ANDREJ ŠITUM

Cijeljenje rane predstavlja proces, kojim sva oštećena tkiva nastoje uspostaviti strukturalnu cjelovitost i normalnu funkcionalnost. Postoje brojni čimbenici/patološki entiteti, koji mogu dovesti do pojave otežanog cijeljenja rane, odnosno pojave brojnih komplikacija cijeljenja, među kojima se osobito ističe stanje ishemije. Bolesnici kod kojih se javljaju ishemijske rane često su izloženi dugotrajnom i mukotrpnom liječenju, koje u nekim slučajevima nažalost završi amputacijskim liječenjem ili smrtnim ishodom, osobito kada su iscrpljene sve dosadašnje poznate terapijske metode liječenja komplikacija cijeljenja rana. Obzirom da u takvim i sličnim situacijama ne postoje adekvatna farmakološka sredstva i kirurške metode, koje bi ponudile odgovarajuće liječenje, prijeko su potrebna daljnja znanstvena istraživanja s ciljem pronalaženja takvog sredstva, koje bi bilo sigurno u svojoj primjeni i djelotvorno u liječenju otežanog cijeljenja rana i brojnih komplikacija, koje su uzrok ili posljedica cijeljenja takvih rana. Kao takav, u ovom je istraživanju predložen pentadekapeptid BPC 157, koji predstavlja potentan peptid sa karakteristikama drugačijim od drugih peptida, za njegovo djelovanje nije potreban

nosač, prepoznat je kao osnovni protektivni čimbenik u slini i želučanom soku, a izrazito je siguran (letalna doza nije postignuta) i stabilan (stabilan u želučanom soku duže od 24h). Kroz brojna dosadašnja znanstvena istraživanja već je pokazan njegov pozitivan učinak na cijeljenje lezija različitih tkiva i organskih sustava, kao što su koža, mišići, tetive, ligamenti, živčano tkivo, kosti, tkivo gastrointestinalnog sustava i krvnih žila. Isto tako, dokazana je interakcija BPC 157 sa brojnim sustavima u organizmu, osobito NO sustavom. Također je istraživana njihova interakcija u ishemijskim uvjetima, ali nikad nije pokazan njihov istovremeni učinak na cijeljenje rane u tim ishemijskim uvjetima.

Cilj ovog istraživanja je dokazati kako primjenom pentadekapeptida BPC 157 dolazi do ubrzanog cijeljenja rane u uvjetima inducirane ishemije stražnjeg ekstremiteta, prilikom trajnog ligiranja zajedničke ilijačne arterije i da je taj učinak posredovan djelovanjem NO sustava. U provedenom istraživanju korišten je model cijeljenja rane u uvjetima inducirane ishemije stražnjeg ekstremiteta kod štakora, pri trajnom ligiranju zajedničke ilijačne arterije. Eksperiment je proveden na 255 mužjaka Wistar Albino štakora, tjelesne mase 350-450 g, držanih u normalnim uvjetima, sa najmanje 5 štakora po eksperimentalnoj grupi i vremenskom periodu. Kod životinja je učinjeno trajno podvezivanje (ligatura) lijeve zajedničke ilijačne arterije, nakon čega je učinjena rana na koži stražnjeg lijevog ekstremiteta. Nakon što su životinje randomizacijom podjeljene u 11 skupina (sa po 5 štakora u svakoj skupini i podskupini), tretirane su prema odgovarajućoj skupini 0,9% otopinom NaCl, vodom za piće, neutralnom kremom (Belobazaom), pentadekapeptidom BPC 157 u mikrogramskoj i nanogramskoj dozi (intraperitonealnom i peroralnom primjenom te lokalnom primjenom u obliku kreme), L-argininom (intraperitonealno) i L-NAME-om (intraperitonealno) te njihovim odgovarajućim međusobnim kombinacijama. Uzorci tkiva ishemijske rane na stražnjem lijevom ekstremitetu

poslani su na histološku analizu, a osim toga učinjena je makroskopska analiza ishemijske rane te funkcionalna analiza ishemijske stražnjeg lijevog ekstremiteta. Sve makroskopske, funkcionalne i histološke analize vršene su u eksperimentalnim vremenskim periodima od 24 sata, 3 dana, 7 dana, 14 dana i 21 dan, sukladno dosadašnjim istraživanjima.

Istraživanje je pokazalo kako pentadekapeptid BPC 157 dovodi do ubrzanog cijeljenja rane u otežanim uvjetima (ishemijskim uvjetima) te da isto tako smanjuje induciranu ishemiju stražnjeg ekstremiteta u štakora i dovodi ishemijski ekstremitet u stanje potpune prokrvljenosti. Rana je kroz sve eksperimentalne vremenske periode imala manju površinu, bolju i veću kontraktilnost te je bila nižih rubova, da bi u konačnici, u odnosu na kontrolnu skupinu, kod svih životinja u potpunosti zacijelila, bez pojave bilo kakve komplikacije. Isto tako, unatoč induciranoj teškoj ishemiji, stanje ishemijske stražnjeg ekstremiteta se iznimno brzo smanjilo te je gotovo već nakon 24 sata u potpunosti nestalo. Osim toga tijekom primjene BPC 157, L-arginina i L-NAME te njihovih istovremenih međusobnih kombinacija, došlo je do promjena, koje nedvojbeno govore o utjecaju NO sustava na proces cijeljenja tkiva (u ovom slučaju ishemijske rane). Kombinacija pentadekapeptida BPC 157 i L-arginina dovela je do pojačavanja inače blagog pozitivnog učinka L-arginina. Isto tako, negativan učinak L-NAME (otežano i sporije cijeljenje rane u odnosu na kontrolnu skupinu) poništeno je učinkom L-arginina i obratno (L-NAME + L-arginin doveli su do razine kontrole), dok je primjenom pentadekapeptida BPC 157 osim poništavanja negativnog učinka L-NAME, došlo do regresije njegovog štetnog učinka i do pojave pozitivnog učinka na cijeljenje rane (L-NAME+BPC 157, L-NAME+L-arginin+BPC 157 doveli su do smanjenja ispod razine kontrole). Svi navedeni pozitivni učinci BPC 157 ostvareni su neovisno o dozi (u mikrogramskoj i nanogramskoj dozi) te neovisno o načinu primjene (pri i.p., per os i lokalnoj primjeni). Istraživanje je dakle pokazalo kako upotreba pentadekapeptida BPC 157 u

terapiji ishemijskih ulkusa na koži štakora (ishemijskih rana) u obje doze i na bilo koji način primjene (intraperitonealno, peroralno i lokalno) značajno poboljšava cijeljenje. Ovakav učinak je djelomično uočen i kod primjene L-arginina, dok je suprotni učinak ostvaren primjenom L-NAME. Time se ukazuje na činjenicu da NO sustav nedvojbeno sudjeluje u cijeljenju ishemijskih rana na koži (ishemijskih ulkusa kože) i da je pozitivan učinak pentadekapeptida BPC 157 u cijeljenju ishemijskih rana kože posredovan djelovanjem NO sustava.

**Ključne riječi:** pentadekapeptid BPC 157, NO sustav, cijeljenje rane, ishemija, stražnji ekstremitet, L-arginin, L-NAME

Pristupnik: Andrej Šitum, dr. med.

Mentor: Prof.dr.sc. Leonardo Patrlj, dr.med.

Su-mentor: Prof.dr.sc.Predrag Sikirić

Godina obrane doktorske disertacije: 2015.



**PENTADECAPEPTIDE BPC 157 AND WOUND HEALING  
AFTER HIND LIMB ISCHEMIA**

ANDREJ ŠITUM

Wound healing is a process through which all damaged tissues attempt to establish structural integrity and normal functioning. There are many factors / pathological entities that can create difficulties in the wound healing process; several complications, particularly the state of ischemia. Patients with ischemic wounds are often exposed to long and painful treatments, which in some cases unfortunately result in amputation or even death, particularly when all known wound healing treatment methods fail their task. Considering that there are still no adequate pharmacological cures or surgical methods to face such situations, further scientific research is necessary in order to discover a new way to safely and effectively help wound healing and eliminate possible complications, either cause or consequence in the healing process. As an answer to this problem, we present the pentadecapeptide BPC 157: a strong peptide that features unique characteristics and unlike other peptides does not need a carrier. It has been recognised as the basic protective factor in saliva and gastric juices and is extremely safe (there has been no record of lethal doses) and stable (stable in gastric juices for a period of time of over 24 hours). Its positive effect in the healing of lesions of different tissues and organ systems, such as skin,

muscles, tendons, ligaments, neural tissue, bones, gastrointestinal system tissues and blood vessels, has been proved in many scientific studies. Moreover, it has been proved that the BPC 157 interacts with many systems in the organism, particularly the NO system. In addition, their interactions in ischemic conditions have been investigated, but simultaneous effect on wound healing in such circumstances has not been recorded.

The purpose of this study is to prove that the administration of pentadecapeptide BCP 157 results in quick wound healing in circumstances of induced ischemia of the hind limbs, during the permanent ligation of the common iliac artery, and that this phenomenon is mediated by the action of the NO system. In this research, we have implemented a rat model of wound healing in induced ischemic conditions of the hind limbs, during the permanent ligation of the common iliac artery. The experiment was carried out on 255 male Wistar Albino rats with body mass between 350 g and 450 g, kept in normal conditions with at least 5 rats per experimental group and time period. On the rats, we made a permanent ligation of the left common iliac artery and then we inflicted a wound on the skin of the left hind limb. After the rats were randomly distributed in 11 groups (of 5 rats in each group or subgroup), they were treated relatively to each group with a 0,9% NaCl solution, drinking water, neutral cream (Belobaza), pentadecapeptide BPC 157 in doses of micrograms and nanograms (intraperitoneal and oral administration, and local administration in cream form), L-arginin (intraperitoneally) and L-NAME (intraperitoneally) and with their mutual combinations. Then, a histological examination was conducted on the tissue samples from the ischemic wound of the left hind limb, after which a macroscopic examination of the ischemic wound was conducted as well as a functional examination of the ischemia of the left hind limb. All macroscopic, functional and histological

examinations were conducted in experimental time periods of 24 hours, 3 days, 7 days, 14 days and 21 days, according to former studies.

The research showed that the pentadecapeptide BPC 157 speeds up the healing process in unfavourable conditions (ischemia) and proved that it reduces the induced ischemia of the rats hind limb bringing the ischemicised limbs to a state of complete blood flow. In all experimental time periods, the wound featured a smaller area, a better and higher contractility and lower edges. Eventually, when compared to the control group, the wounds on all animals were completely healed, with no complications whatsoever. Also, despite severe induced ischaemia, the status of hind limb ischaemia was promptly reduced and almost completely gone within 24 hrs. Besides, changes that undoubtedly point out the effect of the NO system on the tissue healing process (in this case of an ischemic wound) were observed following the administration of BPC 157, L-arginine and L-NAME, and their mutual combinations. The combination of the pentadecapeptide BPC 157 and L-arginine strengthened the otherwise mild positive effect of L-arginine. Moreover, the negative effect of L-NAME (difficult and slower wound healing in comparison to the control group) was annulled by the effect of L-arginine and vice versa (L-NAME + L-arginine reached control level), whereas the administration of BPC 157, besides annulling the negative effect of L-NAME, not only brought its damaging effect to regression but also resulted in a positive effect in the wound healing process (L-NAME+BPC 157, L-NAME+L-arginine+BPC 157 resulted in a reduction below control level). All mentioned positive effects of the BPC 157 were achieved regardless of the dose (micrograms or nanograms) and administration modality (per i.p., per os. and local administration). Our study furthermore shows that the use of the pentadecapeptide BPC 157 in the treatment of ischemic ulcer of rats' skin (ischemic wound) in both doses and in all administration modalities (intraperitoneally,

perorally and locally) significantly improves the healing. A similar effect was partially noticed in the administration of L-arginine, whereas an opposite effect was achieved by administering L-NAME. We hereby point out the fact that the NO system undoubtedly contributes to the healing of ischemic wounds of the skin (ischemic ulcer) and that a positive effect of the pentadecapeptide BPC 157 in the healing of ischemic wounds of the skin is mediated by the action of the NO system.

**Key words:** pentadecapeptide BPC 157, NO system, wound healing, ischemia, hind limb, L-arginine, L-NAME

PhD. candidate: Andrej Šitum, dr. med.

Mentor: Prof.dr.sc. Leonardo Patrlj, dr.med.

Co-mentor: Prof.dr.sc.Predrag Sikirić

Year of publication: 2015.

## 10. POPIS LITERATURE

1. Stanec S. Rana i cijeljenje rane. U: Šoša T, Sutlić Ž, Stanec Z, Tonković I. i sur. Kirurgija. Zagreb: Naklada Ljevak; 2007, str.197-212.
2. Ethridge RT, Leong M, Phillips LG. Wound Healing. U: Townsend C.M, Beauchamp R.D, Evers B.M, Mattox K.L. Sabiston Textbook of Surgery – The Biological Basis of Modern Surgical Practice.18.izd. Philadelphia: Saunders Elsevier; 2008, str.191-216.
3. Barbul A. Wound Healing. U: Brunicki C.F, DeBakey M.E. Schwartz's Manual of Surgery, 8.izd. USA: The McGraw-Hill, Medical Publishing Division; 2006, str.165-182.
4. Alizadeh N, Pepper MS, Modarressi A, i sur. Persistent ischemia impairs myofibroblast development in wound granulation tissue: a new model of delayed wound healing. Wound Repair Regen 2007 Nov-Dec;15(6):809-16.
5. Chen L, Endler A, Uchida K, i sur. Int6/eIF3e silencing promotes functional blood vessel outgrowth and enhances wound healing by upregulating hypoxia-induced factor 2alpha expression. Circulation 2010 Aug 31;122(9):910-9.
6. Chen C, Schultz GS, Bloch M, Edwards PD, Tebes S, Mast BA. Molecular and mechanistic validation of delayed healing rat wounds as a model for human chronic wounds. Wound Repair Regen 1999 Nov-Dec;7(6):486-94.

7. Senel O, Cetinkale O, Ozbay G, Ahcioglu F, Bulan R. Oxygen free radicals impair wound healing in ischemic rat skin. *Ann Plast Surg.* 1997 Nov;39(5):516-23.
8. Cvjetko I. Stabilni želučani pentadekapeptid 157 (BPC 157) i ligatura arterije femoralis u štakora (disertacija). Zagreb, Hrvatska: Medicinski fakultet Sveučilišta u Zagrebu; 2012.
9. Sikiric P, Seiwerth S, Grabarevic Z, i sur. The beneficial effect of BPC 157, a 15 aminoacid peptide BPC fragment, on gastric and duodenal lesion induced by restraint stress, cysteamine and 96% ethanol in rats. A comparative study with H2 receptor antagonists, dopaminepromoters and gut peptides. *Life Sci* 1994;54:63-8.
10. Skorjanec S, Dolovski Z, Kocman I, i sur. Therapy for unhealed gastrocutaneous fistulas in rats as a model for analogous healing of persistent skin wounds and persistent gastric ulcers: stable gastric pentadecapeptide BPC 157, atropine, ranitidine, and omeprazole. *Dig Dis Sci* 2009;54:46-56.
11. Klicek R, Sever M, Radic B, i sur. Pentadecapeptide BPC 157, in clinical trials as a therapy for inflammatory bowel disease (PL14736), is effective in the healing of colcutaneous fistulas in rats: role of the nitric oxide-system. *J Pharmacol Sci* 2008;108:7-17
12. Sever M, Klicek R, Radic B, i sur. Gastric pentadecapeptide BPC 157 and short bowel syndrome in rats. *Dig Dis Sci* 2009;54:2070-83.
13. Prkacin I, Aralica G, Perovic D, i sur. Chronic cytoprotection: pentadecapeptide BPC 157, ranitidine and propranolol prevent, attenuate and reverse the gastric lesions appearance in chronic alcohol drinking rats. *J Physiol Paris* 2001;95:295-301.

14. Sikiric P, Seiwerth S, Grabarevic Z, i sur. The influence of a novel pentadecapeptide, BPC 157, on N(G)-nitro-L-arginine methylester and L-arginine effects on stomach mucosa integrity and blood pressure. *Eur J Pharmacol* 1997;332:23-33.
15. Sikiric P, Seiwerth S, Grabarevic Z, i sur. Pentadecapeptide BPC 157 positively affects both nonsteroidal anti-inflammatory agent-induced gastrointestinal lesions and adjuvant arthritis in rats. *J Physiol Paris* 1997;91:113-22.
16. Sikiric P, Seiwerth S, Grabarevic Z, i sur. Beneficial effect of a novel pentadecapeptide BPC 157 on gastric lesions induced by restraint stress, ethanol, indomethacin, and capsaicin neurotoxicity. *Dig Dis Sci* 1996;41:1604-14.
17. Sikiric P, Seiwerth S, Aralica G, i sur. Therapy effect of antiulcer agents on new chronic cysteamine colon lesion in rat. *J Physiol Paris* 2001;95:283-8.
18. Sikiric P, Seiwerth S, Grabarevic Z, i sur. Cysteamine-colon and cysteamine-duodenum lesions in rats. Attenuation by gastric pentadecapeptide BPC 157, cimetidine, ranitidine, atropine, omeprazole, sulphasalazine and methylprednisolone. *J Physiol Paris* 2001;95:261-70.
19. Veljaca M, Pavic Sladoljev D, Mildner B, i sur. Safety, tolerability and pharmacokinetics of PL 14736, a novel agent for treatment of ulcerative colitis, in healthy male volunteers. *Gut* 2003; 51Suppl 3:A309.
20. Ruenzi M, Stolte M, Veljaca M, Oreskovic K, Peterson J, Ulcerative Colitis Study Group. A multicenter, randomized, double blind, placebo-controlled phase II study of PL 14736 enema in the treatment of mild-to-moderate ulcerative colitis. *Gastroenterology* 2005;128:A584.

21. Sikiric P, Seiwerth S, Mise S, i sur. Corticosteroid-impairment of healing and gastric pentadecapeptide BPC-157 creams in burned mice. *Burns* 2003 Jun;29(4):323-34.
22. Mikus D, Sikiric P, Seiwerth S, i sur. Pentadecapeptide BPC 157 cream improves burn-wound healing and attenuates burn-gastric lesions in mice. *Burns* 2001;27:817-27.
23. Staresinic M, Sebecic B, Patrlj L, i sur. Gastric pentadecapeptide BPC 157 accelerates healing of transected rat Achilles tendon and *in vitro* stimulates tendocytes growth. *J Orthop Res* 2003;21:976-83.
24. Krivic A, Anic T, Seiwerth S, Huljev D, Sikiric P. Achilles detachment in rat and stable gastric pentadecapeptide BPC 157: Promoted tendon-to-bone healing and opposed corticosteroid aggravation. *J Orthop Res* 2006;24:982-9.
25. Novinscak T, Brcic L, Staresinic M, i sur. Gastric pentadecapeptide BPC 157 as an effective therapy for muscle crush injury in the rat. *Surg Today* 2008;38:716-25.
26. Tkalcevic V.I, Cuzic S, Brajsa K, i sur. Enhancement by PL 14736 of granulation and collagen organization in healing wounds and the potential role of egr-1 expression. *Eur J Pharmacol* 2007;570:212-21.
27. Staresinic M, Petrovic I, Novinscak T, i sur. Effective therapy of transected quadriceps muscle in rat: Gastric pentadecapeptide BPC 157. *J Orthop Res* 2006;24:1109-17.
28. Veljaca M, Chan K, Guglietta A. Digestion of h-EGF, h-TGF alpha and BPC-15 in human gastric juice. *Gastroenterology* 1995;108:A761.
29. Robert A. Cytoprotection by prostaglandins. *Gastroenterology* 1979;77:761-7



30. Robert A, Nezamis JE, Lancaster C, Davis JP, Field SO, Hanchar AJ. Mild irritants prevent gastric necrosis through “adaptive cytoprotection” mediated by prostaglandins. *Am J Physiol* 1983;245:G113-21.
31. Robert A. Cytoprotection and adaptive cytoprotection. In: Nelis GF, Boeve J, Misiewicz JJ, Eds. *Peptic ulcer disease: Basic and clinical aspects*. Dordrecht: Martinus Nijhoff Publishers 1985;297-316.
32. Blagaic AB, Blagaic V, Romic Z, Sikiric P. The influence of gastric pentadecapeptide BPC 157 on acute and chronic ethanol administration in mice. *Eur J Pharmacol* 2004;499:285-90.
33. Prkacin I, Separovic J, Aralicia G, i sur. Portal hypertension and liver lesions in chronically alcohol drinking rats prevented and reversed by stable gastric pentadecapeptide BPC 157 (PL-10, PLD-116), and propranolol, but not ranitidine. *J Physiol Paris* 2001;95:315-24.
34. Boban-Blagaic A, Blagaic V, Romic Z, i sur. The influence of gastric pentadecapeptide BPC 157 on acute and chronic ethanol administration in mice. The effect of N(G)-nitro-L-arginine methyl ester and L-arginine. *Med Sci Monit* 2006;12(1):36-45.
35. Sikiric P, Seiwerth S, Grabarevic Z, i sur. Pentadecapeptide BPC 157 positively affects both nonsteroidal anti-inflammatory agent-induced gastrointestinal lesions and adjuvant arthritis in rats. *J Physiol Paris* 1997;91:113-22.
36. Jelovac N, Sikiric P, Rucman R, i sur. A novel pentadecapeptide, BPC 157, blocks the stereotypy produced acutely by amphetamine and the development of haloperidol-induced supersensitivity to amphetamine. *Biol Psychiatry* 1998;43:511-519.

37. Jelovac N, Sikiric P, Rucman R, i sur. Pentadecapeptide BPC 157 attenuates disturbances induced by neuroleptics: the effect on catalepsy and gastric ulcers in mice and rats. *Eur J Pharmacol.* 1999;379:19-31
38. Boban Blagaic A, Blagaic V, Mirt M, i sur. Gastric pentadecapeptide BPC 157 effective against serotonin syndrome in rats. *European J Pharmacol.* 2005;512:173-179
39. Hrelec M, Klicek R, Brcic L, i sur. Abdominal aorta anastomosis in rats and stable gastric pentadecapeptide BPC 157, prophylaxis and therapy. *J Physiol Pharmacol* 2009; 60Suppl 7:161-165.
40. Sikiric P, Petek M, Rucman R, i sur. A new gastric juice peptide, BPC. An overview of the stomach-stress-organoprotection hypothesis and beneficial effects of BPC. *J Physiol Paris* 1993;87:313-27.
41. Ilic S, Drmic D, Franjic S, i sur. Pentadecapeptide BPC 157 and its effects on a NSAID toxicity model: Diclofenac-induced gastrointestinal, liver, and encephalopathy lesions. *Life Sci.* 2011 Mar 14;88(11-12):535-42.
42. Sikirić P, Seiwerth S, Desković S, i sur. New model of cytoprotection/adaptive cytoprotection in rats: endogenous small irritants, antiulcer agents and indomethacin. *Eur J Pharmacol.* 1999 Jan 1;364(1):23-31.
43. Gjurasin M, Miklic P, Zupancic B, i sur. Peptide therapy with pentadecapeptide BPC 157 in traumatic nerve injury. *Regul Pept* 2010;160:33-41.
44. Tudor M, Jandric I, Marovic A, i sur. Traumatic brain injury in mice and pentadecapeptide BPC 157 effect. *Regul Pept* 2010;160: 26-32.

45. Seiwerth S, Sikiric P, Grabarevic Z, i sur. BPC 157's effect on healing. *J Physiol Paris* 1997; 91:173-8.
46. Pevec D, Novinscak T, Brcic L, i sur. Impact of pentadecapeptide BPC 157 on muscle healing impaired by systemic corticosteroid application. *Med Sci Monit* 2010;16:81-88.
47. Chang CH, Tsai WC, Lin MS, Hsu YH, Pang JH. The promoting effect of pentadecapeptide BPC 157 on tendon healing involves tendon outgrowth, cell survival, and cell migration. *J Appl Physiol* 2011;110:774-80.
48. Krivic A, Majerovic M, Jelic I, i sur. Modulation of early functional recovery of Achilles tendon to bone unit after transection by BPC 157 and methylprednisolone. *Inflamm Res* 2008;57:205-10.
49. Cerovecki T, Bojanic I, Brcic L, i sur. Pentadecapeptide BPC 157 (PL 14736) improves ligament healing in the rat. *J Orthop Res* 2010;28(9):1155-61.
50. Vuksic T, Zoricic I, Brcic L, i sur. Stable gastric pentadecapeptide BPC 157 in trials for inflammatory bowel disease (PL-10, PLD-116, PL14736, Pliva, Croatia) heals ileoileal anastomosis in the rat. *Surg Today* 2007;37:768-77.
51. Bilic M, Bumber Z, Blagaic AB, Batelja L, Seiwerth S, Sikiric P. The stable gastric pentadecapeptide BPC 157, given locally, improves CO2 laser healing in mice. *Burns* 2005;31:310-315.
52. Sebecic B, Nikolic V, Sikiric P, i sur. Osteogenic effect of a gastric pentadecapeptide, BPC-157, on the healing of segmental bone defect in rabbits: a comparison with bone marrow and autologous cortical bone implantation. *Bone* 1999;24:195-202.

53. Keremi B, Lohinai Z, Komora P, i sur. Antiinflammatory effect of BPC 157 on experimental periodontitis in rats. *J Physiol Pharmacol* 2009;60 Suppl 7:115-22.
54. Lovric-Bencic M, Sikiric P, Hanzevacki JS, i sur. Doxorubicine- congestive heart failure- increased big endothelin-1 plasma concentration: reversal by amlodipine, losartan, and gastric pentadecapeptide BPC157 in rat and mouse. *J Pharmacol Sci* 2004;95:19-26.
55. Cesarec V, Becejac T, Misic M, i sur. Pentadecapeptide BPC 157 and the esophagocutaneous fistula healing therapy. *Eur J Pharmacol* 2013;701:203-212.
56. Grabarevic Z, Tisljar M, Artukovic B, i sur. The influence of BPC 157 on nitric oxide agonist and antagonist induced lesions in broiler chicks. *J Physiol Paris* 1997;91:139-49.
57. Balenovic D, Bencic ML, Udovicic M, i sur. Inhibition of methyldigoxin-induced arrhythmias by pentadecapeptide BPC 157: a relation with NO-system. *Regul Pept* 2009;156: 83-9.
58. Balenovic D, Barisic I, Prkacin I, i sur. Mortal furosemide-hypokalemia-disturbances in rats NO-system related. Shorten survival by L-NAME. Therapy benefit with BPC 157 more than with L-arginine. *J Clin Exp Cardiol* 2012;3:201.
59. Barisic M, Balenovic D, Klicek R, i sur. Mortal hyperkalemia disturbance in rats is NO-system related. The life saving effect of pentadecapeptide BPC 157. *Regul Pept* 2013;181C:50-66.
60. Sikiric P, Seiwerth S, Brcic L, i sur. Revised Robert's cytoprotection and adaptive cytoprotection and stable gastric pentadecapeptide BPC 157. Possible significance and implications for novel mediator. *Curr Pharm Des* 2010;16(10):1224-34.

61. Sikiric P. The pharmacological properties of the novel peptide BPC 157 (PL-10). *Inflammopharmacology* 1999;7(1):1-14.
62. Sikiric P, Seiwerth S, Rucman R, i sur. Stable gastric pentadecapeptide BPC 157: Novel therapy in gastrointestinal tract. *Curr Pharm Des* 2011;17:1612-1632.
63. Boban Blagaic A, Turcic P, Blagaic V, i sur. Gastric pentadecapeptide BPC 157 counteracts morphine-induced analgesia in mice. *J Physiol Pharmacol* 2009 Dec;60 Suppl 7:177-81.
64. Sikiric P, Seiwerth S, Brcic L, i sur. Stable gastric pentadecapeptide BPC 157 in trials for inflammatory bowel disease (PL-10, PLD-116, PL 14736, Pliva, Croatia). Full and distended stomach, and vascular response. *Inflammopharmacology* 2006 Dec;14(5-6):214-21.
65. Bilic I, Zoricic I, Anic T, i sur. Haloperidol-stomach lesions attenuation by pentadecapeptide BPC 157, omeprazole, bromocriptine, but not atropine, lansoprazole, pantoprazole, ranitidine, cimetidine and misoprostol in mice. *Life Sci.* 2001 Mar 9;68(16):1905-12.
66. Sikiric P, Separovic J, Buljat G, i sur. Gastric mucosal lesions induced by complete dopamine system failure in rats. The effects of dopamine agents, ranitidine, atropine, omeprazole and pentadecapeptide BPC 157. *J Physiol Paris* 2000 Mar-Apr;94(2):105-10.
67. Sikirić P, Mazul B, Seiwerth S, i sur. Pentadecapeptide BPC 157 interactions with adrenergic and dopaminergic systems in mucosal protection in stress. *Dig Dis Sci.* 1997 Mar; 42(3):661-71.
68. Jelovac N, Sikiric P, Rucman R, i sur. The effect of a novel pentadecapeptide BPC 157 on development of tolerance and physical dependence following repeated administration of diazepam. *Chin J Physiol* 1999 Sep 30;42(3):171-9.

69. Lazić R, Gabrić N, Dekaris I, Bosnar D, Boban-Blagaić A, Sikirić P. Gastric pentadecapeptide BPC 157 promotes corneal epithelial defects healing in rats. *Coll Antropol.* 2005 Jun;29(1):321-5.
70. Sikiric P, Marovic A, Matoz W, i sur. A behavioural study of the effect of pentadecapeptide BPC 157 in Parkinson's disease models in mice and gastric lesions induced by 1-methyl-4-phenyl-1,2,3,6-tetrahydrophyridine. *J Physiol Paris* 1999 Dec;93(6):505-12.
71. Sikiric P, Jelovac N, Jelovac-Gjeldum A, i sur. Pentadecapeptide BPC 157 attenuates chronic amphetamine-induced behavior disturbances. *Acta Pharmacol Sin.* 2002 May; 23(5):412-22.
72. Tohyama Y, Sikirić P, Diksic M. Effects of pentadecapeptide BPC157 on regional serotonin synthesis in the rat brain: alpha-methyl-L-tryptophan autoradiographic measurements. *Life Sci.* 2004 Dec 3;76(3):345-57.
73. Madzarac G, Hirsl D, Becejac T, i sur. BPC 157 fistula-healing effect closes tracheotomy wound in rats; 21st United European Gastroenterology Week, Berlin, Germany October 12-16, 2013 Venue: ICC Berlin
74. Konturek SJ, Brzozowski T, Konturek PK, Majka J, Dembinski A. Role of salivary glands and epidermal growth factor (EGF) in gastric secretion and mucosal integrity in rats exposed to stress. *Regul Pept.* 1991 Feb 1;32(2):203–15.
75. Frank S, Madlener M, Pfeilschifter J, Werner S. Induction of inducible nitric oxide synthase and its corresponding tetrahydrobiopterin-cofactor- synthesizing enzyme GTP-cyclohydrolase I during cutaneous wound repair. *J Invest Dermatol* 1998;111:1058–64.
76. Sikiric P, Seiwerth S, Rucman R, i sur. Stable gastric pentadecapeptide BPC 157-NO-system relation. *Curr Pharm Des* 2014;20:1126-1135

77. Bedekovic V, Mise S, Anic T, i sur. Different effect of antiulcer agents on rat cysteamine-induced duodenal ulcer after sialoadenectomy, but not gastrectomy. *Eur J Pharmacol.* 2003 Sep 5;477(1):73-80.
78. Wood JD. The first nobel prize for integrated systems physiology: Ivan Petrovich Pavlov, 1904. *Physiology (Bethesda)* 2004; 19: 326-30.
79. Sikiric P, Seiwerth S, Rucman R, i sur. Focus on ulcerative colitis: Stable gastric pentadecapeptide BPC 157. *Curr Med Chem* 2012; 19: 126-132
80. Seveljević-Jaran D, Cuzić S, Dominis-Kramarić M, i sur. Accelerated healing of excisional skin wounds by PL 14736 in alloxan-hyperglycemic rats. *Skin Pharmacol Physiol* 2006;19:266-274.
81. Chang CH, Tsai WC, Hsu YH, Pang JH. Pentadecapeptide BPC 157 Enhances the Growth Hormone Receptor Expression in Tendon Fibroblasts. *Molecules* 2014;19:19066-19077
82. Berra-Romani R, Avelino-Cruz JE, Raqeeb A, i sur. Ca<sup>2+</sup>-dependent nitric oxide release in the injured endothelium of excised rat aorta: a promising mechanism applying in vascular prosthetic devices in aging patients. *BMC Surg.* 2013;13 Suppl 2:S40.
83. Yang HT, Yan Z, Abraham JA, Terjung RL. VEGF(121)- and bFGF-induced increase in collateral blood flow requires normal nitric oxide production. *Am J Physiol Heart Circ Physiol.* 2001 Mar;280(3):H1097-104.
84. Brcic L, Brcic I, Staresinic M, Novinscak T, Sikiric P, Seiwerth S. Modulatory effect of gastric pentadecapeptide BPC 157 on angiogenesis in muscle and tendon healing. *J Physiol Pharmacol* 2009;60 suppl 7:191-6.

85. Seiwerth S, Brcic L, Vuletic LB, i sur. BPC 157 and blood vessels. *Curr Pharm Des* 2014;20(7):1121-5.
86. Stupnisek M, Franjic S, Drmic D, i sur. Pentadecapeptide BPC 157 reduces bleeding time and thrombocytopenia after amputation in rats treated with heparin, warfarin or aspirin. *Thromb Res* 2012;129(5):652-9
87. Veljaca M, Lesch CA, Sanchez B, Low J, Guglietta A. Protection of BPC-15 on TNBS-induced colitis in rats: possible mechanisms of action. *Gastroenterology* 1995;108:936.
88. Veljaca M, Lesch CA, Pllana R, Sanchez B, Chan K, Guglietta A. BPC-15 reduces trinitrobenzene sulfonic acid-induced colonic damage in rats. *J Pharmacol Exp Ther* 1994;272:417-422.
89. Orsolich N, Seiwerth S, Sikiric P. BPC 157 enhances function of immunological effector cells in mice. *J Physiol Pharmacol* 2009; 60 suppl 2:69.
90. Sikiric P, Seiwerth S, Rucman R, i sur. Toxicity by NSAIDs. Counteraction by stable gastric pentadecapeptide BPC 157. *Curr Pharm Des* 2013; 19: 76-83.
91. Sikiric P, Seiwerth S, Rucman R, i sur. BPC 157 and standard angiogenic growth factors. Gastrointestinal tract healing, lessons from tendon, ligament, muscle and bone healing. *J Physiol Pharmacol* 2015; (in press).
92. Klicek R, Kolenc D, Suran J, i sur. Stable gastric pentadecapeptide BPC 157 heals cysteamine-colitis and colon-colon-anastomosis and counteracts cuprizone brain injuries and motor disability. *J Physiol Pharmacol* 2013; 64: 597-612.



93. Lees JG, Ching YW, Adams DH, Bach CT, Samuel MS, Kee AJ, Hardeman EC, Gunning P, Cowin AJ, O'Neill GM. Tropomyosin regulates cell migration during skin wound healing. *J Invest Dermatol.* 2013 May;133(5):1330-9.
94. Breederveld RS, Tuinebreijer WE. Recombinant human growth hormone for treating burns and donor sites. *Cochrane Database Syst Rev.* 2014 Sep 15;9
95. Spallotta F, Cencioni C, Straino S, i sur. A nitric oxide-dependent cross-talk between class I and III histone deacetylases accelerates skin repair. *J Biol Chem* 2013;288:11004-11012.
96. Lopez-Belmonte J, Whittle BJ. The involvement of endothelial dysfunction, nitric oxide and prostanoids in the rat gastric microcirculatory responses to endothelin-1. *Br J Pharmacol* 1994;112:267-271.
97. Moncada S, Palmer RM, Higgs EA. Nitric oxide: physiology, pathophysiology, and pharmacology. *Pharmacol Rev* 1991;43:109-142.
98. Benrath J, Zimmermann M, Gillardon F. Substance P and nitric oxide mediate wound healing of ultraviolet photodamaged rat skin: evidence for an effect of nitric oxide on keratinocyte proliferation. *Neurosci Lett.* 1995 Nov 10;200(1):17-20.
99. Shukla A, Rasik AM, Shankar R. Nitric oxide inhibits wound collagen synthesis. *Mol Cell Biochem* 1999 Oct;200(1-2):27-33.
100. Lloyd PG, Yang HT, Terjung RL. Arteriogenesis and angiogenesis in rat ischemic hindlimb: role of nitric oxide. *Am J Physiol Heart Circ Physiol* 2001 Dec;281(6):H2528-38.

101. Amadeu TP, Costa AM. Nitric oxide synthesis inhibition alters rat cutaneous wound healing. *J Cutan Pathol*. 2006 Jul;33(7):465-73.
102. J.-E. Bazin, J.-M. Constantin, G. Ginde: Laboratory animal anaesthesia: influence of anesthetic protocols on experimental models, *Annales Françaises d'Anesthésie et de Réanimation*, 2004; 23:811-818.
103. Novato Castelli Von Atzingen DA, Gragnani A, Veiga DF, i sur. Unripe *Musa sapientum* peel in the healing of surgical wounds in rats. *Acta Cir Bras*. 2013 Jan;28(1):33-8.

## 11. BIOGRAFIJA

Rođen sam 1980. godine u Somboru (Vojvodina). Završio sam prirodoslovno-matematičku gimnaziju "Veljko Petrović" u Somboru. U srpnju 2007. god. diplomirao sam na Medicinskom fakultetu Sveučilišta u Zagrebu. Tijekom studija, u razdoblju od 2005.god. do 2007.god., kao demonstrator sam sudjelovao u radu sa mlađim studentima na Katedri za patologiju Medicinskog fakulteta Sveučilišta u Zagrebu. Od rujna 2007.god. do rujna 2008.god. radio sam pripravnički staž u KB "Sveti Duh". U listopadu 2008.god. položio sam stručni ispit pred ispitnom komisijom Ministarstva zdravstva i socijalne skrbi Republike Hrvatske. Od studenog 2008.god. do travnja 2009.god. radio sam kao liječnik na zamjeni u ambulanti obiteljske medicine u Zagrebu. Od svibnja 2009.god. radio sam kao liječnik u ambulanti hitne medicine u Domu zdravlja Zagrebačke županije - ispostava Jastrebarsko. Od rujna 2009.god. započeo sam stručno usavršavanje (specijalizaciju) iz opće kirurgije u KB "Dubrava" u Zagrebu. U svibnju 2014.god. položio sam specijalistički ispit pred ispitnom komisijom Ministarstva zdravlja Republike Hrvatske i time stekao zvanje specijalista opće kirurgije. U veljači 2015.god započeo sam daljnje stručno usavršavanje (užu specijalizaciju) iz vaskularne kirurgije. Zaposlenik sam Klinike za kirurgiju, KB "Dubrava" u Zagrebu.

Od listopada 2009.god. započeo sam sa eksperimentalnim radom (eksperimentalna farmakologija) na Zavodu za farmakologiju Medicinskog fakulteta Sveučilišta u Zagrebu. U listopadu 2011.god upisao sam poslijediplomski doktorski studij "Biomedicina i Zdravstvo" na Medicinskom fakultetu Sveučilišta u Zagrebu.

Član sam Hrvatske liječničke komore i Hrvatskog kirurškog društva, aktivno se služim engleskim jezikom te imam položenu Europsku računalnu ECDL diplomu. Sudjelovao sam na brojnim domaćim i međunarodnim stručnim skupovima. U slobodno vrijeme bavim se sportom, osobito boardanjem te daljnjim usavršavanjem engleskog jezika.