

INDIKACIJE I KIRURŠKA TEHNIKA UGRADNJE POTPUNOG UMJETNOG SRCA

Knezović, Juraj

Master's thesis / Diplomski rad

2015

Degree Grantor / Ustanova koja je dodijelila akademski / stručni stupanj: **University of Zagreb, School of Medicine / Sveučilište u Zagrebu, Medicinski fakultet**

Permanent link / Trajna poveznica: <https://um.nsk.hr/um:nbn:hr:105:877311>

Rights / Prava: [In copyright](#) / [Zaštićeno autorskim pravom.](#)

Download date / Datum preuzimanja: **2024-07-13**



Repository / Repozitorij:

[Dr Med - University of Zagreb School of Medicine
Digital Repository](#)



SVEUČILIŠTE U ZAGREBU
MEDICINSKI FAKULTET

Juraj Knezović

**Indikacije i kirurška tehnika ugradnje
potpunog umjetnog srca**

DIPLOMSKI RAD



Zagreb, 2015.

Ovaj diplomski rad izrađen je na Klinici za kardijalnu kirurgiju KBC-a Zagreb pod vodstvom prof. dr. sc. Bojana Biočine i dr.sc. Tomislava Kopjara. Predan je na ocjenu u akademskoj godini 2014/2015.

Sadržaj:

Sažetak.....	I
Summary.....	II
1. Uvod.....	1
2. Srce.....	2
2.1. Osnove anatomije srca.....	2
2.2. Provodni sustav srca.....	3
3. Potpuno umjetno srce (<i>engl. total artificial heart, TAH</i>).....	5
4. Indikacije.....	8
4.1. Zatajivanje srca.....	8
4.2. Reakcija odbacivanja transplantata.....	15
4.3. Komplikacije nakon transplantacije.....	16
5. Kirurška tehnika ugradnje potpunog umjetnog srca.....	18
5.1. Priprema uređaja.....	18
5.2. Pripreme za operaciju.....	19
5.3. Sternotomija i kirurški pristup.....	19
5.4. Uklanjanje srca.....	20
5.5. Pripreme za anastomozu.....	22
5.6. Anastomoza.....	23
5.7. Postavljanje klijetki.....	25
5.8. Povezivanje i odzračivanje.....	27
5.9. Zatvaranje prsa.....	30
6. Rizici ugradnje potpunog umjetnog srca.....	32
7. Zahvale.....	33
8. Literatura.....	34
9. Životopis.....	35

Sažetak

Indikacije i kirurška tehnika ugradnje potpunog umjetnog srca

Autor: Juraj Knezović

Srce je najvažniji mišić u ljudskom tijelu. Svojim radom osigurava dotok krvi do svih dijelova tijela. Bolesti srca i krvnih žila su najzastupljenije u svijetu, u razvijenim zemljama dosežu 50 % mortaliteta. Velik broj ovih bolesti vodi do zatajivanja srca. Do nekog stupnja bolest se može liječiti medikamentozno, nakon toga rješenje je transplantacija. No, broj donorskih organa je daleko manji od stvarnih potreba bolesnika, a i svi bolesnici nisu kandidati za transplantaciju. Zato je 1964. godine u Americi pokrenuta inicijativa za ugradnju potpunog umjetnog srca (*engl. total artificial heart-TAH*), a prvo potpuno umjetno srce je ugrađeno 1969. godine. Danas se koriste dva tipa TAH: „SynCardia“ i „AbioCor“. Glavna razlika između ova dva uređaja je ta što je „SynCardia“ spojen na vanjski izvor napajanja, dok „AbioCor“ nije. „SynCardia“ ima cijevi koje kroz otvore na prednjoj trbušnoj stijenci, izlaze iz tijela na vanjski izvor energije. „AbioCor“ je potpuno sadržan u tijelu. Indikacije za ugradnju potpunog umjetnog srca su zadnja faza biventrikularnog zatajivanja srca (koja može biti uzrokovana kardiomiopatijama, kardiogenim šokom, masivnim infarktom srca, kongenitalnim srčanim greškama kod odraslih, amiloidozom), reakcija odbacivanja presatka, pacijenti kojima je nužna transplantacija. Kirurška tehnika ugradnje TAH je vrlo složena i izvodi se u sedam koraka: sternotomija i kirurški pristup, uklanjanje srca, pripreme za anastomozu, anastomoza, postavljanje klijetki i zatvaranje prsnog koša. Komplikacije operacije su krvni ugrušci, krvarenje, infekcije i kvarovi uređaja.

Ključne riječi: potpuno umjetno srce, indikacije, zatajivanje srca, kirurška tehnika ugradnje

Summary

Indications and surgical technique of implanting total artificial heart

Author: Juraj Knezović

Heart is the most important muscle in human body. Its work ensures the flow of blood to all parts of the body. Heart and cardiovascular diseases are the most prevalent worldwide causing up to 50 % mortality in developed countries. Large number of heart diseases lead to heart failure. Some degrees of heart failure can be treated with medication, while others require heart transplantation. However, the number of donor organs is far lower than the real needs of patients, and all patients are not candidates for transplantation. Therefore, an initiative for implanting the total artificial heart (TAH) was started in USA, and first implantation was performed in 1969. Today there are two types of TAH in use, "SynCardia" and "AbioCor". The main difference between these two devices is that "SynCardia" is connected to an external power source, while "AbioCor" is not. "SynCardia" has tubes running through holes in the anterior abdominal wall, leaving the body to an external power source. "AbioCor" is completely contained in the chest. Indications for TAH are last phase biventricular heart failure (which can be caused by: cardiomyopathies, cardiogenic shock, a massive heart attack, congenital heart defects in adults, amyloidosis), graft rejection, patients who need transplantation. Implantation of TAH is a challenging surgical procedure. It is performed in seven steps: sternotomy and surgical access, removal of the heart, preparation of anastomoses, anastomoses, the appointment of the ventricles and the closure of the chest. Complications of surgery are blood clots, bleeding, infection and device failures.

Key words: total artificial heart, indications, heart failure, surgical technique

1. Uvod

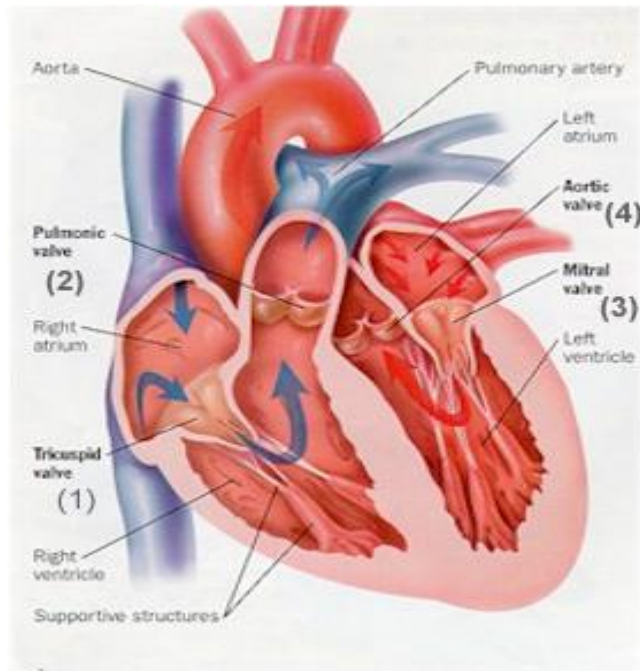
Bolesti srca i krvožilnog sustava su najzastupljenije u svijetu, u razvijenim zemljama dosežu 50 % mortaliteta. Velik broj bolesti konačno vodi do zatajivanja srca. Prevalencija zatajivanja srca u općoj populaciji iznosi 3 % do 5 %. Do nekog stupnja bolest se može liječiti medikamentozno, nakon toga rješenje je transplantacija.

Zbog manjka donorskih organa za transplantaciju, pacijenti s uznapredovalim zatajenjem srca su pod velikom rizikom za daljnju dekompenzaciju i često umiru dok čekaju transplantaciju (u SAD-u godišnje se napravi 2200 transplantacija, a na listi čekanja je oko 4100 bolesnika). Ovaj nedostatak je doveo do razvoja efektivne mehaničke cirkulacijske potpore (*engl. mechanical circulatory support, MCS*). Trenutno, mnogi ugradivi uređaji ventrikularne potpore (*engl. ventricular-assist device, VAD*) su u mogućnosti pružiti privremenu i dugotrajnu cirkulacijsku potporu za mnoge pacijente u zadnjoj fazi zatajivanja srca. Implantacija potpunog umjetnog srca (*engl. total artificial heart, TAH*) trenutno predstavlja kiruršku mogućnost liječenja za pacijente koji zahtijevaju biventrikularnu mehaničku cirkulacijsku potporu kao rješenje do transplantacije (*engl. bridge to transplantation, BTT*) ili kao konačnu terapiju (*engl. destination therapy, DT*) kod pacijenata koji ne mogu dočekati transplantaciju. Međutim, klinička primjenjivost ovih uređaja je ograničena njihovom veličinom i pridruženim komplikacijama.

2. Srce

2.1. Osnove anatomije srca

Srce je četverokomorni mišićni šuplji organ (dvije pretkljetke i dvije kljetke) koji se nalazi u perikardijalnoj šupljini u središnjem medijastinumu. Dvije trećine srčane mase leže lijevo od medijalne linije. Srčani mišić građen je od posebne vrste mišićnog tkiva-srčanog tkiva. To je zapravo poprečnoprugasto mišićno tkivo koje nije pod utjecajem naše volje nego ga kontrolira autonomni živčani sustav. Stijenka srca sastoji se od tri sloja: endokard, miokard i epikard, a čitavo srce obavija vanjska ovojnica koja se naziva perikard. Od srčanih šupljina razlikujemo dvije pretkljetke, atrium dextrum i sinistrum kao i dvije kljetke, ventriculus dexter i sinister. Te šupljine čine jednu cjelinu, iako se u kliničkoj praksi srce često dijeli na lijevo i desno. U desni atrij dolazi venska krv smanjene zasićenosti kisikom putem gornje i donje šuplje vene. Protok krvi kroz srce reguliraju četiri zaliska (*lat. valvae*). Trikuspidalni ili desni atrioventrikularni zalistak regulira protok krvi između desnog atrija i desnog ventrikula. Pulmonalni zalistak kontrolira protok krvi iz desnog ventrikula u plućnu arteriju koja odnosi krv do pluća. Mitralni ili lijevi atrioventrikularni zalistak regulira protok krvi iz lijevog atrija u lijevi ventrikul. Aortni zalistak kontrolira protok krvi iz lijevog ventrikula u aortu, a iz aorte krv ide u sistemnu cirkulaciju u svaki dio ljudskog organizma. Srčani ciklus se sastoji iz dvije faze, faze kontrakcije srca, koja se naziva sistola i faze dekontrakcije srca, koja se naziva dijastola. Za vrijeme sistole krv se iz srca pumpa, a za vrijeme dijastole krv pritječe u srce. Trajanje jedne sistole i jedne dijastole čini srčani ciklus (Vinter, 2009).



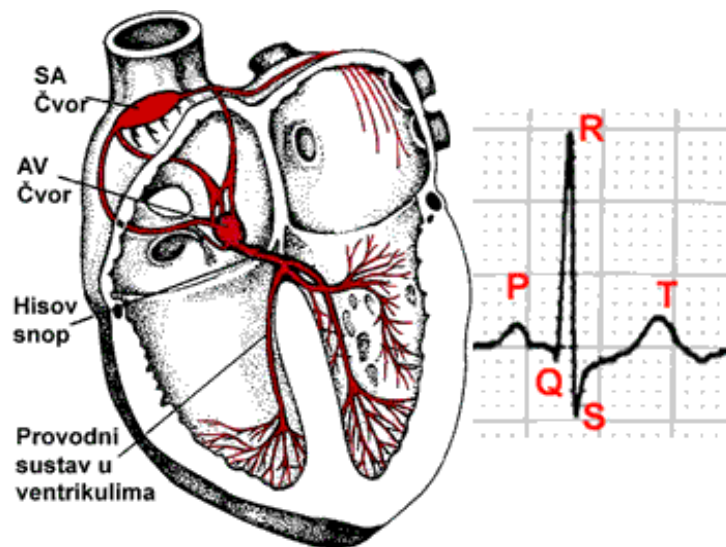
Slika 1 . Osnovna građa srca

(<http://www.znanje.org/i/i20/00iv09/00iv0935mat/strana1.htm,->)

2.2. Provodni sustav srca

Koordinirano širenje električnog impulsa i ujednačenu kontrakciju atrija i ventrikula omogućuje provodni sustav. Depolarizacija počinje u sinusnom atrijskom (SA) čvoru koji je smješten u desnom atriju na ušću gronje šuplje vene. Stanice SA čvora imaju najniži prag okidanja, zbog čega i predvode srčani ritam, koji se prema SA čvoru naziva sinusni ritam. Prva faza srčane električne aktivacije jest širenje depolarizacije kroz desni i lijevi atrij što izaziva kontrakciju atrija. Nakon toga električni impuls prolazi kroz AV (atrioventrikularni) čvor i Hissov snop. SA i AV čvor su povezani internodalnim putovima koji imaju osobinu jako brzog provođenja. U AV čvoru dolazi do usporavanja brzine i provođenja da bi se ventrikuli napunili krvlju prije početka njihove kontrakcije. Hissov snop se dalje dijeli na dvije glavne grane, desnu i lijevu, koje prenose val depolarizacije s pomoću Purkinjeovih niti do miokarda desne i lijeve klijetke. SA čvor odašilje impulse frekvencijom od oko 75 otkucaja/min. U slučaju da zakaže SA čvor funkciju predvodnika preuzima AV čvor koji

odašilje impulse frekvencijom od oko 60 otk/min, a kada ventrikul predvodi ritam onda je frekvencija 40 otk/min (Vrhovac, 2008).



Slika 2. Provodni sustav srca (sestrinstvo.kbcm.hr, 2013)

3. Potpuno umjetno srce (*engl. total artificial heart, TAH*)

Potpuno umjetno srce je uređaj koji zamjenjuje dvije klijetke srca (lijevi i desni ventrikul). Uređaj je spojen na dvije pretklijetke (lijevi i desni atrij). Između se nalaze mehanički zalisci koje rade na principu srčanih zalistaka (kontroliraju protok krvi u srcu).

Povijest razvoja potpunog umjetnog srca (Slepian, 2006)

1964 - pokrenuta inicijativa za proizvodnju TAH od strane U.S. Government National Heart Institute

1969 – Cooley na Texas Heart Institutu prikazao prvo potpuno umjetno srce ugrađeno u čovjeka, radilo je 64 sata dok nije izvršena transplantacija srca

1981 – Kolf, DeVries i Jarvik na Utah Sveučilištu su dobili FDA (US Food and Drugs Administration) dozvolu za implantiranje TAH kao trajnog rješenja

1982 – Dr. Barney Clarck je dobio Jarvik-7 uređaj, živio 112 dana

1983 – Symbion dobio prava za proizvodnju Jarvik-7 TAH

1985 – Copeland na UMC (University Medical Center) Arizona implantirao Phoenix TAH, omogućujući da FDA prizna TAH kao rješenje do transplantacije srca, a ne kao konačno rješenje. Kasnije je prikazao prvi uspješan takav slučaj koristeći Jarvik-7 uređaj

1986 – manji Jarvik-7-70 TAH je prvi put implantiran, proširujući uporabu na većinu odraslih, uključujući žene

1990 – FDA povukla Symbion Jarvik istraživanje zbog pitanja kvalitete

1991 – Symbion prebacio svu svoju Tah imovinu u SynCardia

1992 – SynCardia dobio FDA dozvolu za novo istraživanje s modificiranim Jarvik 7-70

1993 – prvo umjetno srce uspješno ugrađeno u ženu na UMC Arizona, nakon 186 dana uspješno dobila transplantat

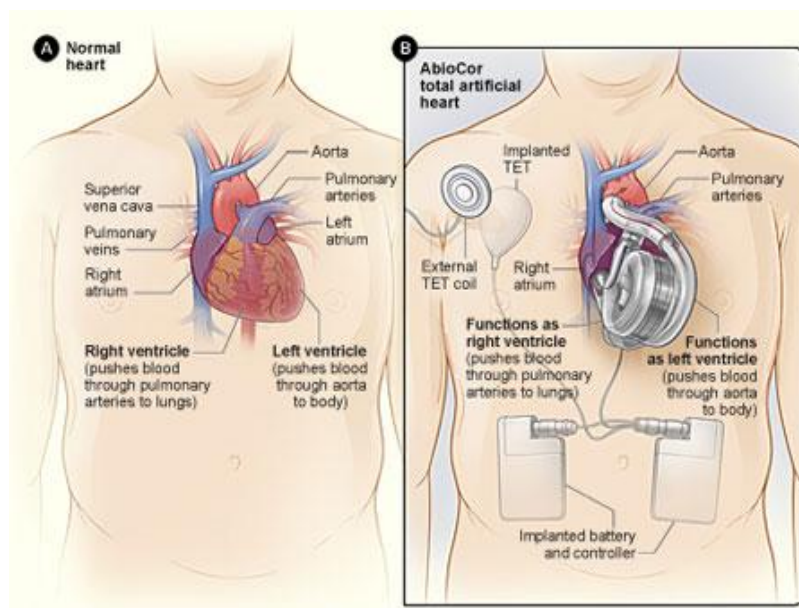
1999 – SynCardia dobio dozvolu za proizvodnju TAH u Europi

2004 – Synacardia CardioWest dobila FDA dozvolu za ugradnju TAH kao rješenje za biventrikularno zatajenje srca

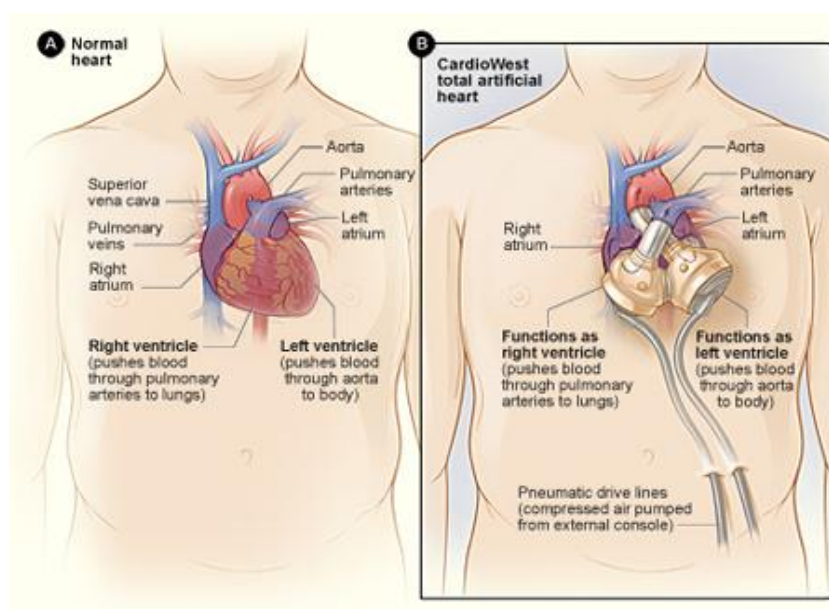
2014 – u Hrvatskoj ugrađeno prvo potpuno umjetno srce

Danas postoje dva tipa potpunog umjetnog srca: „SynCardia“ i „AbioCor“. Glavna razlika između ova dva uređaja je ta što je „SynCardia“ spojen na vanjski izvor napajanja, dok „AbioCor“ nije. „SynCardia“ ima cijevi koje kroz otvore na prednjoj trbušnoj stijenci, izlaze iz tijela na vanjski izvor energije. „AbioCor“ je potpuno sadržan u prsima. Baterije koje napajaju uređaj također su ugrađene u organizam, i pune se kroz kožu posebnim magnetskim punjačem. Energija iz vanjskog punjača doseže unutarnju bateriju preko uređaja koji se zove transkutani prijenosnik energije (*engl. transcutaneous energy transmission, TET*). Implantirani TET uređaj je spojen s implantiranom baterijom. Vanjski dio TET uređaja je spojen na vanjski punjač. Također, ugrađeni kontroleri monitoriraju i upravljaju brzinom srčane akcije.

Potpuno umjetno srce produžava život mjesecima oboljelima u zadnjoj fazi biventrikularnog zatajenja srca. Omogućuje život kandidatima za transplantaciju srca dok čekaju na transplantat. Također, poboljšava kvalitetu života. No, to je složen uređaj i kirurzima je velik izazov ugradnja, i ima komplikacija. Trenutno, potpuno umjetno srce se koristi kod malog broj ljudi jer je broj bolesnika s terminalnim biventrikularnim zatajenjem značajno manji od univetriklarnog. Istraživači rade da naprave još bolje uređaje s dužim životnim vijekom i manjim brojem komplikacija (<http://www.nhlbi.nih.gov/health/health-topics/topics/tah>, 2012).



Slika 3. Prikaz A pokazuje normalnu strukturu i lokaciju srca. Prikaz B pokazuje AbioCor TAH i unutarnje uređaje koji kontroliraju način rada
TAH i unutarnje uređaje koji kontroliraju način rada
(<http://www.nhlbi.nih.gov/health/health-topics/topics/tah>, 2012).



Slika 4 . Prikaz A pokazuje normalnu strukturu i lokaciju srca. Prikaz B pokazuje SynCardia TAH. Cijevi izlaze iz tijela i povezuju se na uređaj koji napaja TAH i kontrolira kako radi
TAH. Cijevi izlaze iz tijela i povezuju se na uređaj koji napaja TAH i kontrolira kako radi
(<http://www.nhlbi.nih.gov/health/health-topics/topics/tah>, 2012).

4. Indikacije

Glavna indikacija za ugradnju potpunog umjetnog srca je zadnja faza biventrikularnog zatajivanja srca. Zatajivanje srca može biti uzrokovano: kongenitalnim srčanim greškama kod odraslih, kardiomiopatijama, kardiogenim šokom, masivnim infarktom srca, amiloidozom. Potpuno umjetno srce ugrađujemo iz dva glavna razloga. Prvi je da održimo bolesnika na životu dok čeka na transplantaciju srca. Drugi razlog su bolesnici s istim stanjem koji nisu pogodni za transplantaciju i oni čiji organizam odbaci transplantat.

4.1. Zatajivanje srca

Definicija. Zatajivanje srca jest klinički sindrom koji nastaje uslijed privremene ili trajne nesposobnosti miokarda da omogući dostatnu perfuziju tkiva i organa. Prema brzini kliničke manifestacije, zatajivanje srca može biti akutno i kronično. Akutno zatajivanje srca može nastati de novo ili kao komplikacija kroničnog zatajivanja, a kronično zatajivanje srca u pravilu je trajni poremećaj koji ima progresivan tijek. S obzirom na mehanizam miokardne disfunkcije, zatajivanje srca može biti sistoličko, uslijed slabosti srca kao mišićne crpke ili dijastoličko, zbog poremećaja punjenja klijetki tijekom dijastole, te kombinirano u obliku sistoličke i dijastoličke disfunkcije.

Epidemiologija. Zatajivanje srca jedan je od vodećih uzroka pobola i smrtnosti u zemljama modernog svijeta. Prevalencija u Europi iznosi 3 % do 5 %, a u osoba starijih od 65 godina doseže i 10 %, pa je ujedno u toj dobi i najčešći uzrok hospitalizacije. Prevalencija je u trajnom porastu, što se tumači starenjem pučanstva. Rizik obolijevanja od zatajivanja srca u Europi i Sjevernoj Americi do konca života za 40-godišnju osobu jest 1:5. Ako oboli od zatajivanja srca, tada je vjerojatnost da će umrijeti unutar jedne od postavljanja dijagnoze 1:3. Naime, riječ je o patološkom stanju koje ima progresivan tijek, pa osim što bitno remeti funkcionalnu sposobnost i kakvoću življenja oboljelih, u pravilu je povezano s visokom smrtnošću: 30-40 % unutar prve godine, odnosno 60-70 % unutar pet godina

nakon postavljanja dijagnoze. U razvijenim zemljama za liječenje oboljelih od zatajivanja srca izdvaja se oko 2 % ukupnog novca za zdravstvo, pa je stoga riječ o važnome javnozdravstvenom problemu. Najveći dio troškova izdvaja se za bolničko liječenje jer većina oboljelih zahtijeva povremenu odnosno opetovanu hospitalizaciju. S udjelom od oko 30 % zatajivanje srca vodeći je uzrok u sklopu ukupnog bolničkog mortaliteta. Otprilike polovina bolesnika sa simptomima zatajivanja srca ima očuvanu sistoličku, ali poremećenu dijastoličku funkciju. Oštećenje sistoličke funkcije ne znači nužno i postojanje simptoma zatajivanja srca jer je poznato da polovina osoba s poremećajem sistoličke funkcije nema simptome.

Etiologija. Zatajivanje srca nije zasebna bolest nego klinički sindrom koji može imati različite uzroke, koji se mogu svrstati u sljedeće kategorije: bolesti miokarda, valvularne bolesti, bolesti perikarda, endokardne i endomiokardne bolesti, urođene i nasljedne srčane bolesti, aritmije i bolesti električnog provođenja u srcu te stanja povezana s volumnim predopterećenjem odnosno potrebom za povećanim udarnim volumenom, npr. sepsa, anemija ili tireotoksikoza.

Srčani infarkt s posljedičnim odumiranjem dijela miokarda najčešći je uzrok sistoličkog zatajivanja srca u zemljama razvijenog svijeta, no ono može nastati i kao posljedica uznapredovale koronarne bolesti bez anamneze preboljelog infarkta.

Arterijska hipertenzija drugi je po učestalosti etiološki čimbenik sistoličkog zatajivanja srca u osoba do 75 godina te vodeći čimbenik u najstarijih bolesnika. Katkad je teško procijeniti koliki je udio hipertenzije u nastanku zatajivanja srca ako postoji više mogućih etioloških čimbenika, to više što u stanjima teže sistoličke disfunkcije osobe s ranijom anamnezom hipertenzije mogu imati normalan ili snižen arterijski tlak. Smatra se da oko 75 % bolesnika sa zatajivanjem srca ima hipertenziju u anamnezi, kao i da je ona češće uzrokom zatajivanja srca u žena nego u muškaraca. Hipertenzija je vjerojatno vodeći uzročnik dijastoličke disfunkcije odnosno kombiniranog sistoličko-dijastoličkog zatajivanja srca.

Treći važan uzročni čimbenik zastupljen u 15-20 % slučajeva zatajivanja srca jest dilatacijska kardiomiopatija- primarna bolest miokarda koja je u velikoj mjeri genetički uvjetovana. Dijagnoza nije uvijek jednostavna budući da u ranoj fazi ishemijska i

hipertenzivna bolest srca, toksična oštećenja (alkohol, citostatici) kao i postupalna promjena miokarda mogu imati morfološko- funkcionalna obilježja slična pravoj dilatacijskoj kardiomiopatiji. Nekorigirana valvularna bolest, kao i aortna stenoza ili mitralna regurgitacija, također spadaju među češće uzročne čimbenike srčanog zatajivanja.

Atrijska fibrilacija uzrokuje dijastoličku disfunkciju već samom činjenicom izostanka atrijskog aktivnog doprinosa punjenju klijetki, a u slučaju dugotrajnije tahiaritmije, slično kao i druge dugotrajne ili ponavljajuće tahikardije, može rezultirati strukturnom preobrazbom miokarda i kombiniranom sistoličko dijastoličkom disfunkcijom odnosno zatajivanjem.

Kongenitalne srčane greške (KSG) jesu abnormalnosti položaja, građe ili funkcije srca i/ili velikih krvnih žila koje postoje od rođenja, iako dijagnoza može biti postavljena godinama poslije, odnosno tek u odrasloj dobi. Najčešće KSG u dječjoj dobi jesu: ventrikularni septalni defekt (VSD), otvoreni ductus arteriosus (PDA), atrijski septalni defekt (ASD), plućna stenoza (PS), tetralogija Fallot (TF). Najčešće neoperirane KSG u odrasloj dobi su: bikupsisna aortna valvula, atrijski septalni defekt (tip secundum), ventrikularni septalni defekt (manji), koarktacija aorte i plućna stenoza. Bolesnici u kojih se bolest u dječjoj dobi manifestira zatajivanjem srca najčešće budu operirani ili ne doive odraslu dob. U odraslih bolesnika sa KSG-om do zatajivanja srca dolazi najčešće uslijed oštećenja srčanog mišića kao posljedice dugotrajnog volumnog/tlačnog opterećenja (valvularne regurgitacije, L-D spoj, stenozе vavula) ili oštećenja miokarda za vrijeme operacije.

Patofiziologija. Načelno bilo koji od mogućih uzročnih čimbenika može pokrenuti niz patoloških zbivanja koja rezultiraju molekularnim, strukturnim i funkcionalnim poremećajima miokarda s posljedičnim sindromom zatajivanja srca. Neovisno o početnom uzroku, patofiziologija zatajivanja srca u velikoj je mjeri slična ili čak istovjetna.

Remodelacija miokarda jest proces u kojem mehanički, autokrini, neurohormonski, pa i genetički čimbenici mijenjaju tkivnu strukturu miokarda što dovodi do promjene veličine i oblika najčešće lijevog ventrikula i do miokardne disfunkcije. Patohistološki osim

apoptoze, tzv. programirane stanične smrti ili nekroze kardiomiocita, dolazi do intersticijske fibroze i patološke hipertrofije preostalih kardiomiocita. Remodelacija nastaje kao posljedica različitih patoloških stanja, npr. već spomenutog infarkta miokarda, kardiomiopatija, hipertenzije, valvularne bolesti srca, itd.

Proces je najbolje istražen na akutnom infarktu miokarda, kada u slučaju izostanka ili hitne reperfuzije odnosno revaskularizacije dođe do nekroze miokardnih stanica u infarktom zahvaćenom području i potom do njihovog nadomještanja ožiljkom. To uzrokuje povećano opterećenje preostalog miokarda koji se narednih tjedana ili mjeseci pod utjecajem pobuđenih lokalnih, neurohormonskih i genskih promjena počinje remodelirati. Lijeva klijetka se u pravilu proširuje, izobličuje te gubi kontraktilnu sposobnost i dijastoličku funkciju.

U dilatacijskoj kardiomiopatiji proces remodelacije nastaje bez prepoznatljivog početnog oštećenja. U dugotrajnoj neliječenoj arterijskoj hipertenziji dolazi pak do kompenzacijske hipertrofije stijenki miokarda, a potom do iscrpljenja kompenzacijskih mogućnosti u svladavanju povećanog tlačnog opterećenja u arterijskom sustavu. Slično se događa i kod teške stenoze aortnog zaliska ili kod postojanja opstruktivnog gradijenta na razini izgonskog sustava lijeve klijetke u idiopatskoj hipertrofijskoj subaortnoj stenozu (IHSS)- najčešćem obliku hipertrofijske kardiomiopatije.

U svim tim patološkim stanjima miokard podliježe sličnim patohistološkim promjenama uz progresivno slabljenje funkcije i razvoja sindroma zatajivanja srca.

Endotelna disfunkcija je sastavni dio patofiziologije u zatajivanju srca i pogoršava hemodinamiku. Smanjena je sinteza i aktivnost dušikova oksida, koji ima važnu ulogu u održavanju koronarne i periferne žilne homeostaze. To pospješuje razinu tzv. oksidacijskog stresa, disfunkciju miokarda, poremećaj perfuzije udaljenih tkiva i organa, itd. Razina endotelina 1 također je povišena u zatajivanju srca, a on ima slične učinke kao i angiotenzin 2 i vazopresin. Hiperuricemija u bolesnika sa zatajivanjem srca povezana je s lošijim ishodom, a tumači se oksidativnim oštećenjem metabolizma purina.

Zatajivanje srca u pravilu je obilježeno i povećanom aktivnošću upalnih citokina, koje mogu lučiti aktivirani monociti, ali i stanice oštećena miokarda ili perifernih tkiva u uvjetima ishemije. Njihovo djelovanje može biti autokrino, parakrino i endokrino, a

najpoznatije tvari jesu interleukin 1 i 6 (IL-1, IL-2) te čimbenik tumorske nekroze α (TNF α) (Vrhovac, 2008).

Klinički oblici zatajivanja srca. U podjeli ZS-a (zatajivanja srca) koriste se različiti kriteriji: anatomski, patofiziološki i vremenski (koji uzimaju u obzir način i brzinu prezentacije) pa se ZS dijeli na lijevostrano, desnostrano i globalno (lijevostrano i desnostrano), sistoličko i dijastoličko, s malim i velikim minutnim volumenom srca, akutno i kronično.

Lijevostrano, desnostrano, globalno zatajivanje srca. ZS dovodi do retencije natrija i vode, pri čemu je u zatajivanju lijevoga srca izražena plućna, a u zatajivanju desnoga srca periferna kongestija. Manifestira se zaduhom (zapuhom), umorom, iscrpljenošću, zastojskim plućnim promjenama, pleuralnim izljevom, perifernim edemima, povećanim jugularnim venskim tlakom, zastojsnom jetrom, ascitesom. Pri malome minutnom volumenu i kardiogenom šoku dolazi do smanjene perfuzije organa, što izaziva smetenost, hladne ekstremitete, pad sistoličkog tlaka ispod 90 mmHg, oliguriju i anuriju.

Sistoličko i dijastoličko zatajivanje srca. Iako se sistoličko ZS često dijeli od dijastoličkoga, podjela je donekle proizvoljna, jer se ova dva oblika međusobno ne isključuju i ne valja ih smatrati odvojenim stanjima. Naime, većina bolesnika sa ZS-om ima istodobno i sistoličku i dijastoličku disfunkciju lijeve klijetke. Prikladnije je govoriti o ZS-u sa smanjenom i ZS-u s očuvanom ejijskom frakcijom lijeve klijetke (LVEF), pri čemu se granica obično postavlja na LVEF od 40 %. Većina studija o ZS-u sa smanjenim LVEF-om uključivala je samo bolesnike s LVEF-om ≤ 35 %, dok se LVEF ≥ 50 % općenito smatra normalnom pa se bolesnici s LVEF-om od 35–50 % nalaze u „sivoj zoni“. ZS s očuvanim LVEFom češće je u žena, starijih osoba, debelih, u bolesnika s arterijskom hipertenzijom i šećernom bolesti. Općenito se smatra da ovi bolesnici imaju bolju prognozu. Izgleda da razlika u prognozi proizlazi iz veće smrtnosti u skupini s bitno smanjenim (< 30 %) u odnosu na one s očuvanim (> 50 %) LVFE-om, dok između bolesnika s blago do umjereno smanjenim LVFE-om i onih s očuvanim LVFE-om nema značajne razlike.

Stanja s velikim minutnim volumenom. Brojna stanja mogu dovesti do kliničke slike koja imitira ZS. Primarni poremećaj nije bolest srca pa se korekcijom osnovne bolesti, koja uzrokuje arterijsku vazodilataciju, oporavlja i funkcija srca. Poremećaj je obilježen povećanim minutnim volumenom, toplom periferijom, plućnom kongestijom i najčešće

tahikardijom. Ponekad je arterijski tlak smanjen (primjerice u septičkom šoku). U takva stanja spadaju tireotoksikoza, teška anemija, arterio-venski spojevi, sepsa, zatajivanje jetre, Pagetova bolest, beri-beri. U dijagnostičkoj obradi valja ih isključiti prije negoli se postojeće stanje proglasi ZS-om zbog primarne bolesti srca.

Akutno i kronično zatajivanje srca. Kroničnim ZS-om smatra se ono stanje koje traje već neko vrijeme, iako to vremenski nije precizno definirano. Ako se simptomi i znaci u posljednjih mjesec dana ne mijenjaju, bolesnici se smatraju stabilnima, a pri nastupu pogoršanja govori se o dekompenzaciji. Akutno ZS definira se kao brza pojava simptoma i znakova ZS-a ili pogoršanje (postupno ili brzo) već postojećih simptoma i znakova ZS-a koje zahtijeva hitno liječenje. Može se, dakle, raditi o novonastalom ZS-u ili pogoršanju (dekompenzaciji) kroničnog ZS-a. Većina ranijih istraživanja, koja se odnose na prognozu u bolesnika sa ZS-om, bila je usmjerena na kronični ZS, dok je akutni ZS bio prilično zanemaren i uglavnom shvaćan kao ekstenzija kroničnog. Posljednjih desetak godina prevladava mišljenje da je to samostalan, ali heterogen skup sindroma. Smjernice Europskoga kardiološkog društva iz 2008. godine i američke smjernice ACC/AHA (American College of Cardiology/American Heart Association) iz 2013. godine razlikuju šest oblika akutnog ZS-a. Najčešći oblik je pogoršanje (dekompenzacija) kroničnog ZS-a, koje čini oko 80 % akutnog ZS-a. Ostali oblici akutnog ZS-a su hipertenzivni akutni ZS, ZS u akutnom koronarnom sindromu, plućni edem, kardiogeni šok i izolirano zatajivanje desnoga srca. U dekompenziranom kroničnom ZS-u bolesnici su dispnoični, tahipnoični, prisutni su fizikalni i radiološki znaci plućne kongestije, a obično su izraženi i periferni edemi. Hospitalna smrtnost je 3–5 %. U hipertenzivnom akutnom ZS-u izraženi su fizikalni i radiološki znaci plućne kongestije, bez znakova perifernog zastoja. Prisutna je tahikardija s vazokonstrikcijom, kao posljedica povišenoga simpatičkog tonusa. Arterijski tlak je povišen (>180/100 mmHg), LVEF očuvan, a odgovor na terapiju u pravilu dobar. Ovaj oblik čini oko 11 % akutnog ZS-a, a hospitalna mu je smrtnost najniža među svim oblicima akutnog ZS-a (1,2–1,5%). Akutni koronarni sindrom je čest uzrok akutnog ZS-a (u 11–16%). Obrnuto, u oko 15 % bolesnika s akutnim koronarnim sindromom izražen je ZS. Plućni edem očituje se teškim poremećajem disanja, izrazitom tahipnejom i ortopnejom, zastojskim hropcima nad većim dijelom pluća. U akutnom ZS-u sudjeluje s oko 16 %, a hospitalna smrtnost je 6–9 % . U kardiogenom šoku sistolički tlak je 30 mmHg), diureza je

smanjena na $<0,5$ ml/kg/sat kroz najmanje 6 sati, a srčani indeks je <2.2 L/min/m². U akutnom ZS-u sudjeluje s oko 4 % i ima najveću hospitalnu smrtnost (22-40 %). Oko 3 % bolesnika s akutnim ZS-om ima izolirano zatajivanje desnoga srca. Pritom nema znakova plućne kongestije, jugularni venski tlak je povišen, jetra povećana, uz izražene periferne edeme. Obično su prisutni simptomi i znaci osnovne bolesti koja uzrokuje zatajivanje desnoga srca. Hospitalna smrtnost je 6–8 % (Zaputović, 2014).

Kliničko stupnjevanje zatajenja srca. U praksi se i danas ponajviše rabi jednostavno kliničko stupnjevanje temeljeno na simptomima odnosno funkcionalnoj sposobnosti bolesnika- tzv. Klasifikacija kongestivnog srčanog zatajenja NYHA (prema New York Heart Association), koja se preporučuje i u aktualnim smjernicama europskog kardiološkog društva (Vrhovac, 2008).

Tablica 1. Kliničko stupnjevanje zatajivanja srca prema New York Heart Association (Vrhovac, 2008.)

NYHA I	Bolesnici imaju oštećenje miokarda, ali nemaju simptome pri uobičajenim tjelesnim aktivnostima
NYHA II	Bolesnici imaju oštećenje miokarda i blaži poremećaj funkcionalne sposobnosti, uobičajeni tjelesni naponi izazivaju simptome: zapuhivanje, umor, palpitacije ili anginozne tegobe
NYHA III	Bolesnici imaju oštećenje miokarda i teži poremećaj funkcionalne sposobnosti, već i manji tjelesni napor izaziva simptome: zapuhivanje, umor, palpitacije ili anginozne tegobe
NYHA IV	Bolesnici imaju oštećenje miokarda i bilo kakav tjelesni napor izaziva zapuhivanje i/ili ostale prethodno navedene simptome. Simptomi zatajivanja srca ili anginozne tegobe mogu postojati i u mirovanju

4.2. Reakcija odbacivanja transplantata

Transplantacija srca metoda je izbora za mnoge bolesnike s terminalnim stadijem zatajivanja srca refraktornim na optimalno medikamentozno ili kirurško liječenje jer omogućuje poboljšanje kvalitete i produljenje života.

Jedna od glavnih komplikacija nakon transplantacije organa je reakcija odbacivanja. Klinički znakovi odbacivanja transplantata srca obično su nejasni ili odsutni sve dok reakcija nije već uznapredovala. Javljaju se povišena temperatura, osjećaj umora, tahikardija, aritmijske smetnje, hipotenzija, a u teškim slučajevima i insuficijencija transplantata. Budući da je većina slučajeva klinički gotovo asimptomatska sve dok reakcija nije već uznapredovala, za dijagnozu je nužna patohistološka analiza uzoraka endomiokarda dobivenih biopsijom desne klijetke. Biopsije se najčešće izvode preko desne unutarnje jugularne vene Caves-Schultz-Scholtenovim bioptomom. U principu se uzima 3-5 uzoraka tkiva. Tijekom prvih 4-6 tjedana nakon transplantacije biopsije se izvode svaki tjedan, zatim rjeđe, posebice u stabilnih bolesnika, ali najmanje svaka tri mjeseca tijekom prve godine, a nakon toga svakih 4-6 mjeseci odnosno prema potrebi, na temelju kliničke sumnje na odbacivanje.

Više od 90 % reakcija odbacivanja, uglavnom staničnih, znatno rjeđe humoralnih, javlja se u prvih 6 mjeseci nakon transplantacije (češće u primatelja mlađe dobi), određeni stupanj odbacivanja otkrije se u oko 55 % bolesnika. Patohistološki se stupanj reakcije odbacivanja procjenjuje prema kriterijima Međunarodnog udruženja za transplantaciju srca i pluća. Obavezno liječenje zahtijeva odbacivanje 3. A i B stupnja (više žarišta gustih infiltrata odnosno difuznih infiltrata limfocita s nekrozom miocita i 4. stupnja (difuzni polimorfni infiltrati s opsežnim nekrozama miocita, edemom, vaskulitisom i krvarenjem, daje se bolus metilprednizona ili OKT3 protutijela (imunoglobulin IgG2 usmjeren protiv CD3 antigena na limfocitima T). Ne dođe li do povlačenja reakcije odbacivanja, a izražena je teška disfunkcija klijetki, jedna je mogućnost ponovna transplantacija, ali je jednogodišnje preživljenje svega oko 33 %. Druga je mogućnost ugradnja potpunog umjetnog srca.

Akutna reakcija odbacivanja dijagnosticira se na temelju kliničkih i ehokardiografskih pokazatelja uz obaveznu biopsiju endomiokarda desne klijetke, koja ostaje „zlatni standard“.

Drugi, mnogo rjeđi i opasniji tip reakcije odbacivanje jest tzv. hiperakutno odbacivanje uzrokovano prisutnošću specifičnih antitijela protiv klase I ili II HLA antigena davatelja, obično smještenih na vaskularnom endotelu ili protiv sustava ABO krvnih grupa. Mogući rizični čimbenici uključuju prethodne transfuzije krvi, više trudnoća ili prethodne kardiokirurške zahvate. Reakcija se očituje kao teška insuficijencija transplantata unutar nekoliko minuta do sati nakon transplantacije, a obilježena je jakim edemom miokarda zbog intersticijskog difuznog krvarenja uz stvaranje intravaskularnih fibrinskih tromba. Uz inotropnu potporu i mehaničku potporu hitna retransplantacija je jedno rješenje. Druga opcija, kao privremeno ili trajno rješenje je ugradnja potpunog umjetnog srca (Vrhovac, 2008).

4.3. Komplikacije nakon transplantacije

Tijekom prve godine nakon transplantacije vodeći uzroci smrti jesu infekcije (oko 33%), akutno odbacivanje (12 %), insuficijencija transplantata (oko 10 %), a nakon 5 ili više godina malignomi (23 %), vaskulopatija transplantata (15 %), insuficijencija transplantata (15 %) te infekcije (10 %). Infekcije su često uzrokovane neuobičajenim odnosno oportunističkim uzročnicima, a posljedica su supresije staničnog i humoralnog imuniteta. Oko 46 % infekcija uzrokovano je bakterijama, 40 % virusima, a oko 7 % gljivama te oko 5 % protozoima. Tijekom prve godine najčešće su infekcije pluća, krvi, mokraćnih puteva, gastrointestinalnog sustava te poslijeoperacijske rane. Tijekom prvog mjeseca nakon transplantacije najčešće su infekcije stafilokokima te gram-negativnim bakterijama, dok su poslije češće oportunističke infekcije, posebice citomegalovirusom (primoinfekcija ili reaktivacija virusa), pneumonija *Pneumocystis carinii* kao i gljivične infekcije. Svaku infekciju valja liječiti agresivno, nastojeći prethodno otkriti uzročnika i njegovu osjetljivost na antibiotike.

Nakon godinu i više glavni čimbenik koji ograničava preživljenje jest koronarna bolest transplantata, tzv. proliferacijska vaskulopatija. Različiti stupanj promjena nalazi se angiografski ili intravaskularnim ultrazvukom nakon 5 godina u čak 50 % bolesnika. Promjene su difuzne i zahvaćaju arteriju koncentrično, cijelom dužinom (intimalna proliferacija glatkih mišićnih stanica uz stvaranje gusta, hijalinizirana fibroznog tkiva infiltriranog histiocitima, limfocitima i makrofagima) s progresivnim suženjem i često obliteracijom lumena. Mogu biti prisutne i fokalne proksimalne lezije. Rizici za razvoj vaskulopatije jesu kronično odbacivanje, HLA nepodudarnosti, infekcija CMV, hiperlipidemija i dijabetes. Kliničke manifestacije jesu nijema ishemija (posttransplantacijska eferentna i aferentna denervacija srca), infarkt miokarda, u nekih bolesnika angina pectoris (ako je došlo do reinervacije), iznenadna smrt i srčana insuficijencija. U svih bolesnika stoga se preporučuje jednom godišnje uraditi koronarografiju. Zadovoljavajućeg liječenja zasad nema. Zbog difuzne prirodne procesa perkutana i kirurška revaskularizacija pruža samo palijativno rješenje. U prevenciji vaskulopatije rabe se antagonisti kalcija (diltiazem, verapamil) te statini (pravastatin, simvastatin), za koje je dokazano ne samo da smanjuju razinu kolesterola, nego i učestalost i stupanj vaskulopatije te produljuju preživljenje. Ponovna transplantacija je moguća, ali je preživljenje mnogo kraće nego nakon prve transplantacije i većina centara ne prihvaća uznapredovalu vaskulopatiju transplantata kao indikaciju za retransplantaciju.

Kumulativna prevalencija malignoma u preživjelih bolesnika tijekom prve godine nakon transplantacije jest oko 3 %. Specifične komplikacije unutar osam godina nakon transplantacije jesu: arterijska hipertenzija u oko 97 % bolesnika, bubrežna insuficijencija u oko 35 % , hiperlipoproteinemija u oko 90 % te šećerna bolest u oko 37 % bolesnika (Vrhovac, 2008.).

5. Kirurška tehnika ugradnje potpunog umjetnog srca

5.1. Priprema uređaja

Kirurška procedura ugradnje TAH-a započinje pripremom arterijskih provodnika na pomoćnom stolu, te njihovom impregancijom topikalnim hemostatikom. Preporučeno je posebno dizajniranim aplikatorom nanijeti CoSeal na rastegnuti presadak ostavljajući ga tako da se osuši (Torregrossa, 2014).

Kratki provodnici za atrijske manšete se oblikuju kružno, ostavljajući oko 3 – 5 mm ruba za šivanje. Sva četiri voda se razvuku rastezaljkom kako bi se olakšalo kasnije spajanje s klijetkom umjetnog srca (Slika 5.)(Torregrossa, 2014).



Slika 5.

Priprema umjetnog srca: kratki provodnik rubova pretklijetke se priprema i reže kružno ostavljajući 3 - 5 mm slobodnog ruba za šivanje. Sva četiri provodnika se razvuku rastezaljkom kako bi se olakšalo kasnije spajanje s klijetkom umjetnog srca (Torregrossa,2014).

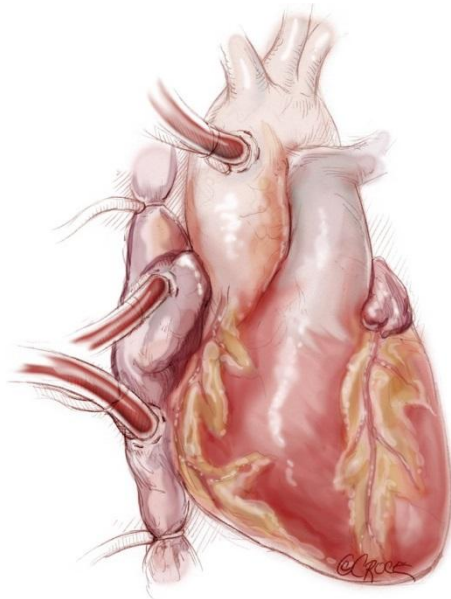
5.2. Pripreme za operaciju

Pacijent se priprema u ležećem položaju. Centralni venski kateter i sonda transezofagijskog ultrazvuka se uvedu nakon što se pacijent uvede u opću anesteziju. Nije potrebna upotreba Swan-Ganzovog katetera; ako pacijent ima plućni arterijski kateter treba ga ukloniti i zamijeniti s kratkim centralnim venskim kateterom. Prije pripreme pacijenta preporuča se obilježiti sve prethodne kirurški ožiljke ako su prisutni kao i sva izlazna mjesta budućih drenova u epigastriju: prva oznaka se postavlja 7 - 10 cm ispod rebrenog luka u razini medioklavikularne linije. Druga oznaka za izlaz drena iz desne klijetke se postavlja 5 cm medijalno od prve.

Prsa i trbuh se pripremaju i pokrivaju rutinski kao za kardiokiruršku operaciju. Predoperacijski je potrebno osigurati pristup perifernim krvnim žilama. Treba biti spreman za izvođenja visokorizične sternotomije pod perifernim kardiopulmonalnim šantom u slučaju potrebe (Torregrossa, 2014).

5.3. Sternotomija i kirurški pristup

Operacijski postupak započinje izvedbom središnje sternotomije. Prikazivanje i disekcija srca i velikih krvnih žila je slična onoj kod transplantacije srca. Nakon primjene heparina uzlazna aorta se kanilira. Preporučljivo je kanilirati obje šuplje vene kroz desnu pretklijetku nasuprot izravnoj kanilaciji gornje šuplje vene i donje šuplje vene s ciljem očuvanja mjesta koja će se koristiti pri kasnijoj transplantaciji. Disekcija oko velikih krvnih žila je ograničena s obzirom na pretpostavku dodatnih operacija u budućnosti. Obje šuplje vene se mogu podvezati kako bi olakšalo izvođenje potpunog vantjelesnog krvotoka (srčano-plućnog shunta). Međutim, nije nužno podvezati šuplje vene u slučaju vakuumske srčano-plućnog šanta (Torregrossa, 2014).



Slika 6.

Uspostavljanje srčano-plućnog šanta: uzlazna aorta se kanulira distalno. Preporučujemo kaniliranje obje šuplje vene kroz desnu pretklijetku nasuprot izravnoj kanulaciji gornje šuplje vene i donje šuplje vene. Kako bi se očuvala mjesta za transplantaciju srca (Torregrossa, 2014).

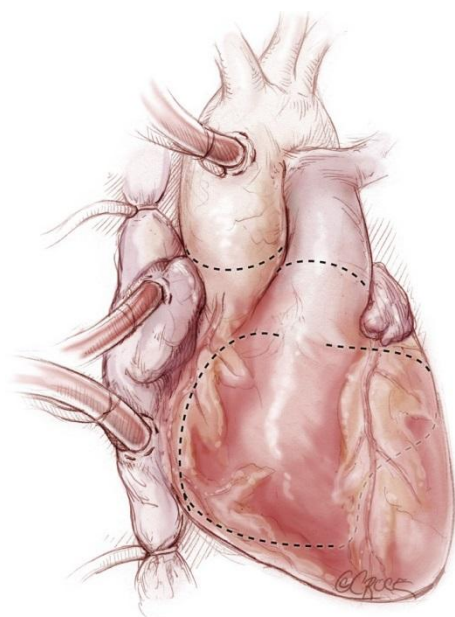5.4. Uklanjanje srca

U svrhu postizanja beskrvnog operacijskog polja protok od mjesta aortalne kanile prema srcu se zaustavi vaskularnom stezaljkom. U slučaju velikog srca ili prisutnih priraslica od prethodnih operacija, disekcija srca i njegovo uklanjanje se može olakšati izazivanjem srčanog zastoja bilo primjenom farmakološke kardioplegije ili električnom fibrilacijom. Priraslice je potrebno ukloniti te osloboditi srce sve do plućnih vena straga. Tada započinje uklanjanje srca. Cilj vađenja srca je ostaviti obje pretklijetke na mjestu kao i 1 – 2 cm mišića klijetke oko svakog atrioventrikularnog zaliska pri tome čuvajući i oba vezivna prstena mitralnog i trikuspidnog zaliska.

Vađenje srca započinje velikim skalpelom veličine 10 zasijecanjem desne klijetke otprilike 1 cm od, i paralelno s, desnim atrioventrikularnim žlijebom, pružajući se sve do oštre ivice

desne klijetke. Ova linija se dalje produžava prema naprijed preko cijelog izlaznog dijela desne klijetke. Plućno stablo se presijeca nastojeći očuvati što je moguće više plućne arterije. Prvobitna linija na oštrm rubu desne klijetke se dalje produžuje straga prema interventrikularnoj pregradi. Svi provodni srčani putevi se presijecaju. Zatim se ulazi u lijevu klijetku čuvajući 1 - 2 cm mišića klijetke na mitralnom zalisku.

Ovaj rez se nastavlja kružno oko lijeve klijetke. Uzlazna aorta se presijeca na sinotubularnom prijelazu. Kaudalno, korijen aorte se rasiječe od krova lijeve pretklijetke. Zalisci aorte se djelomično isijecaju čuvajući na mitralnom zalisku dio zaliska i korijen aorte (mitralno-aortna zavjesa) obzirom da će oni biti dio ruba lijeve pretklijetke. Odstranjene klijetke se tada uklanjaju iz kirurškog polja (Torregrossa, 2014).



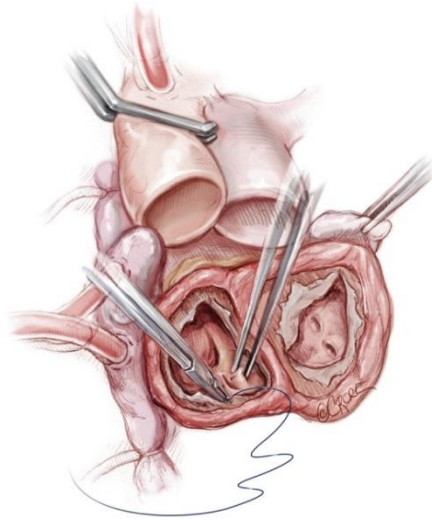
Slika 7.

Vađenje srca se izvodi prateći linije kao što je prikazano na slici. Cilj vađenja srca je očuvanje obje pretklijetke i 1 - 2 cm mišića klijetke oko svakog atrioventrikularnog zaliska čuvajući pri tome i prstenove mitralnog i trikuspidnog zaliska (Torregrossa, 2014).

5.5. Pripreme za anastomozu

Višak mišića se podreže tako da se ostavi 1 cm mišića klijetke na atrioventrikularnim zaliscima. U slučaju ranije ugradnje trajnog srčanog provodnika njegove elektrode se isprate od trikuspidalnog zaliska sve do gornje šuplje vene i oslobode od endokarda te se zatim presijeku na razini gornje šuplje vene. Vanjski dijelovi elektroda pacemakera te ostatci intravaskularnih puteva izvan srca će se odstraniti kasnije, nakon prekidanja heparina, a prije zatvaranja prsnog koša. Desna pretklijetka se pregleda radi pronalaska centralnog venskog katetera koji se odstrani naročito ako vrhom leži blizu trikuspidalnog zaliska. Šuplje vene se zamočavaju u ovoj fazi u svrhu održavanju kompletnog vantjelesnog krvotoka pri čemu je potrebno održati dobar položaj venskih kanila.

Mitralni i trikuspidalni zalistak se tada vade, uključujući svo tkivo kordi i tkiva ispod aparata zaliska. Koronarni sinus se prešiva iznutra kao aurikula lijeve pretklijetke. Dodatno, aurikula lijeve pretklijetke se može podvezati i izvana, ali u tom slučaju postoji mogućnost stvaranja priraslica koje mogu otežati kasniju transplantaciju. Interatrijski septum se tada pregleda te zatvara ako postoji defekt interatrijske pregrade (Slika 8.) (Torregrossa, 2014).



Slika 8.

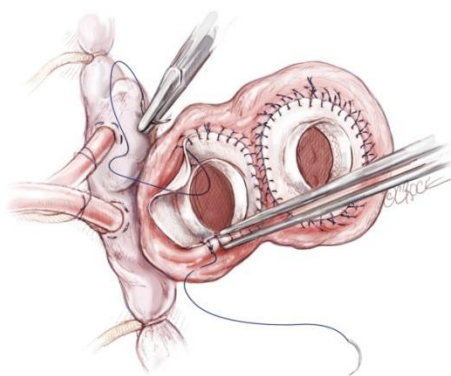
Nativno srce se uklanja. Priprema anastomoze: ostatni mišić oko atrioventrikularnog ušća se uklanja. Koronarni sinus i slijepi nastavak lijeve pretkljetke se zašiju (Torregrossa, 2014).

5.6. Anastomoza

Kratki provodnik lijeve pretkljetke se postavlja na rub manšete lijeve pretkljetke. Koristeći kontinuirani 3-0 prolenski šav kratki provodnik pretkljetke se spaja s rubom lijeve pretkljetke. U području aortno-mitralne zavjese šavovi se provuku kroz korijen aorte i vezivni trokut zalistaka. Kako bi se osigurala potpuna hemostaza potrebno je dodatno provući još jedan 3-0 prolenski šav. Nakon završetka na lijevoj strani sličan postupak se ponavlja i s desnim kratkim provodnikom, također s duplim 3-0 prolenskim šavom (Slika 9). Prilikom šivanja kirurg mora biti svjestan da će doći do opsežnog ožiljkavanja oko linije šava te stoga treba biti oprezan s dubinom šava s obzirom na to da predubok ulazak u pretkljetku može dovesti u rizik količinu zdravog tkiva dostupnog za anastomozu.

Ovo je naročito bitno u području lijevih plućnih vena. S duplim šavima smanjuje se mogućnost krvarenja te potrebe za dodatnim šavima na liniji šava na pretkljetki. Nije

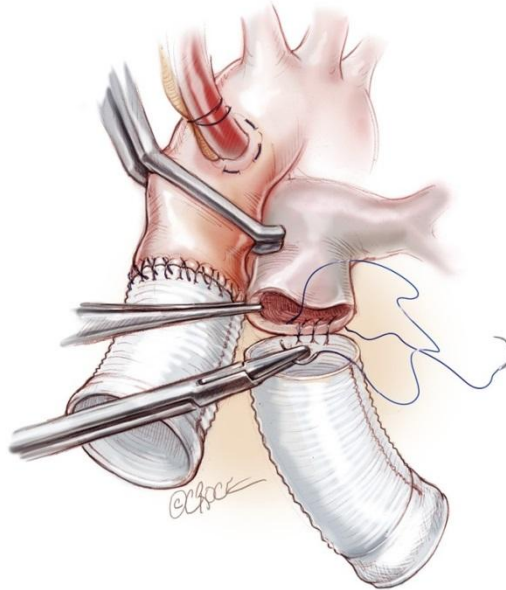
potrebno testirati anastomozu ubrizgavanjem otopine fiziološke tekućine. Dodatno se anastomoza može postići korištenjem vunениh traka kako bi se osigurali rubovi pretkljetki, ali ovo može dovesti do jake upale i obilnog vezivnog ožiljkavanja što može otežati vađenje srca pri budućim transplantacijama. Stoga je preporučeno koristiti tehniku duplih šavova.



Slika 9.

Provodnici pretkljetki se postavljaju na lijevi i desni rub koristeći duple prolenske 3-0 šavove. Nije preporučeno koristiti pojačanje s vunениm trakama oko rubova pretkljetki (Torregrossa, 2014).

Nakon toga se nastavlja s anastomozom velikih arterija (Slika 10). Arterijski provodnici se prilagode veličini; općenito dužina plućnog provodnika je oko 5 – 6 cm dok je aortni kraći, oko 3-4 cm. Udaljeni šavovi svakog odvodnika se učine s 4-0 prolenskim kontinuiranim šavom. Za rubove pretkljetki koriste se dupli šavovi kako bi osigurali dostatnu hemostazu (Torregrossa, 2014).



Slika 10.

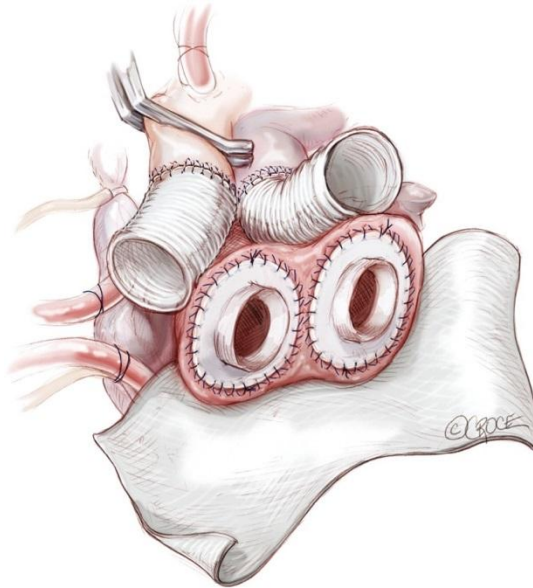
Izvedba anastomoze velikih arterija. Arterijski provodnici se prilagode veličinom (3-4 cm za aortni presadak; 6.7 cm za plućni). Kraj na kraj anastomoza se napravi s duplim 4-0 prolenskim šavom (Torregrossa, 2014).

5.7. Postavljanje klijetki

Prije smještanja klijetki u konačni položaj treba zašiti dva velika lista Gore-Tex na atrioventrikularni žlijeb tako da cijela klijetka te naročito linije šava pretklijetki ne budu u izravnoj vezi sa stražnjim ili postraničnim perikardom (Slika 11). Na ovaj način je omogućeno olakšano vađenje umjetnog srca pri transplantaciji. Pogonski sklopovi za klijetke se uvedu kroz kožu. Prvo se načini kosi rez dug 1 cm lijevo od epigastrija u razini medioklavikularne linije, 7 – 10 cm ispod rebrenog luka. Ovdje će biti mjesto izlaska drena iz lijeve klijetke.

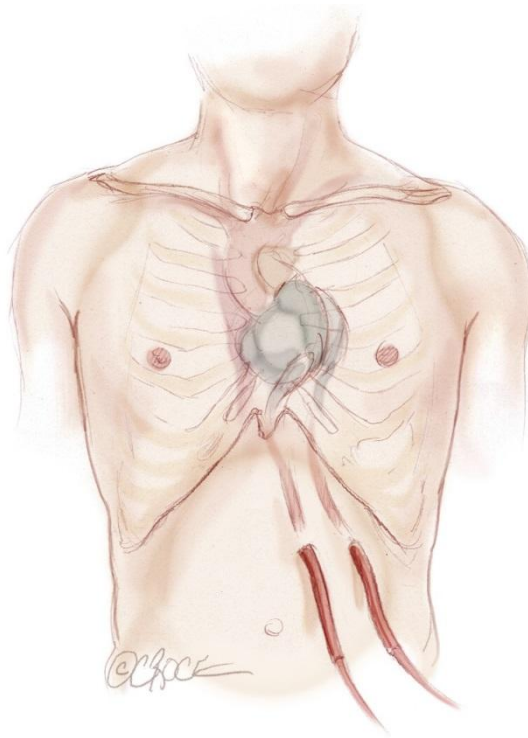
Drugi rez na koži, za desni pogonski sklop, se napravi 5 cm od prvog prema središnjoj liniji. Bitno je održati ovu udaljenost kako bi se izbjeglo odumiranje kože između ta dva mjesta. Izlaz se proširi rastezaljkom nakon čeka se uvede prsni dren od 40 F iz perikarda koji se

izvade na kožu. Cijev iz lijeve klijetke se postavlja u prsni dren te također izvede kroz kožu van. Sličan postupak se uradi i za desnu klijetku (Slika 12) (Torregrossa, 2014).



Slika 11.

Prije postavljanja klijetki potrebno je postaviti dva velika lista Gore-Tex na atrioventrikularni žlijeb kako bi se olakšao ponovni ulazak za vrijeme transplantacije (Torregrossa, 2014).



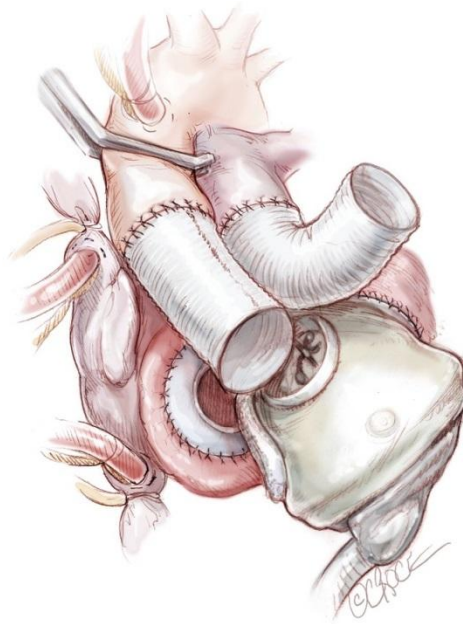
Sika 12.

Oba pogonska sklopa se provuku ispod kože te kroz umjetnu klijetku dovedu u operacijsko polje. Izlaz lijevog odvoda se postavi 7-10 cm ispod lijevog rebrenog luka u medioklavikularnoj liniji. Izlaz desnog odvoda se postavlja 5 cm prema središnjoj liniji o odnosu na lijevi (Torregrossa, 2014).

5.8. Povezivanje i odzračivanje

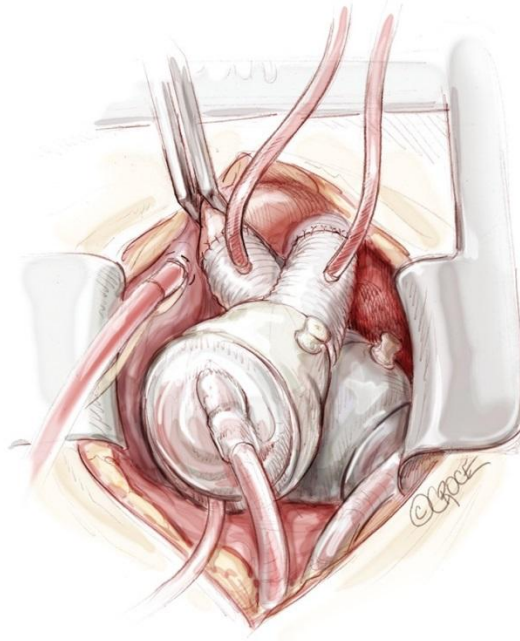
Prvo se spaja lijeva klijetka. U ovom koraku ključno je pažljivo procijeniti točan položaj klijetke te njenu orijentaciju. Kratki provodnik lijeve pretklijetke se obuhvati s dvije Mayo stezaljke te povlačeći stezaljke klijetka se pogura prema kratkom provodniku u svoj konačni položaj (Slika 13). Ako je potrebno prilagoditi položaj klijetka se može blago zakrenuti kako bi se omogućio dobar tijek izlaznog dijela presatka. Zatim se uspostavlja ventilacija kako bi se omogućilo punjenje klijetke.

Križno postavljena stezaljka s aorte se može nakratko otpustiti pod vantjelesnim krvotokom niskog protoka kako bi se ispunio volumen aorte. Tijekom toga se uspostavi provodnik aorte s klijetkom te se izbjegava bilo kakvo uvrtnje presatka. Nakon toga presadak je potrebno temeljito pregledati. Ako se osjeti koljeno ili kvrga potrebno je odvojiti izlazni provodnik, te namjestiti u pravilnu poziciju te potom ponovno spojiti. Nakon što se ustanovi zadovoljavajući položaj spone, pacijent se namješta u Trendelenburgov položaj te se postavlja igla za odzračivanje aortnom provodniku. Ventilacija se nanovo uspostavlja kao i nježna sukucija kroz iglu za odzračivanje. Desna umjetna klijetka se tada spaja prateći sličan postupak počevši od pretklijetke te prema plućima. Prije spajanja plućne arterije s desne strane se uklanja zrak djelomično zatvarajući vensku liniju (Slika 14).



Slika 13.

Lijeva klijetka se spaja prva. Pažljivom procjenom je ključno odrediti točan položaj i smjer klijetke. Kratki provodnik lijeve pretklijetke se obuhvati s dvije Mayo stezaljke te povlačeći ih, klijetka se pogura u kratki vod na svoju konačni položaj (Torregrossa, 2014).

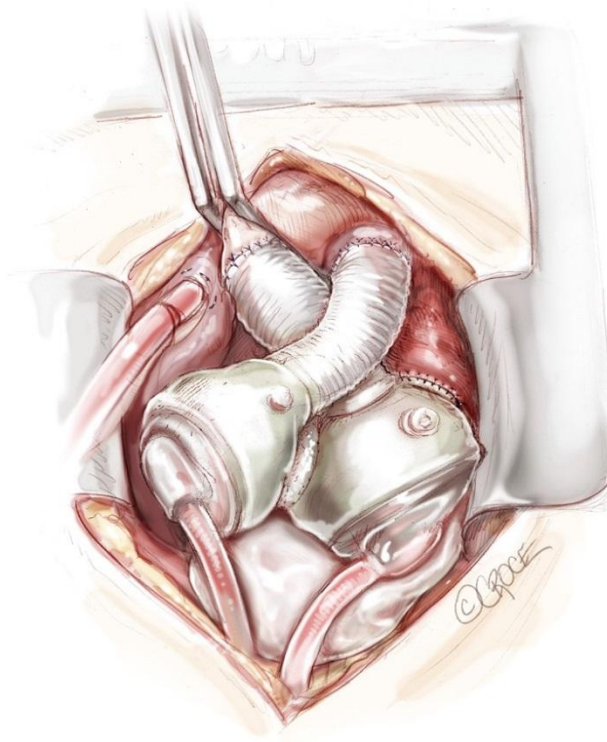


Slika 14. Umjetno srce u konačnom položaju u prsima. Prije otpuštanja poprečno postavljene stezaljke s aorte potrebno je postaviti iglu za odzračivanje u plućnom i aortalnom provodniku (Torregrossa, 2014).

Jedna igla za odzračivanje se postavlja u aortalni provodnik a druga u plućni prije otpuštanja poprečne aortalne stezaljke u svrhu odzračivanja. S pacijentom u Trendeleburgovom položaju te plućima koja se ventiliraju, započinje se pumpanje u vrlo sporom ritmu pri čemu se dio ventilirane krvi odvodi kroz iglu za odzračivanje u aortalnom provodniku. Dalje odzračivanje, vođen TEE se omogućava nježnim podraživanjem klijetki i pretklijetki. Ovaj postupak traje barem 10 do 15 minuta. U međuvremenu TAH pumpa proizvodi tlak podižući ritam srca te se pacijent polako skida sa srčano-plućnog šanta (Torregrossa, 2014).

5.9. Zatvaranje prsa

Nakon primjene protamina kanile srčano-plućni šanta se odstranjuju. Pažljivo se uspostavlja hemostaza – u slučaju pacijenta s koagulopatijom ovaj korak može biti produžen te je ključno ostati u operacijskoj sali sve dok operacijsko polje ne bude u potpunosti suho. Prije zatvaranja prsa Gove-Tex opna se omata oko prednje strane obje umjetne klijetke kao i tuneliranih pogona. Smanjivanje perikardijalnog prostora oko uređaja je često kod brojnih TAH pacijenata što može smanjiti prostor za kasnije transplantacije. Fiziološkom tekućinom ispunjen grudni implantat ili proširivač tkiva se može koristiti kako bi se održao apikalni perikardijalni prostor za kasniju transplantaciju (Slika 15). Prsa se tada zatvaraju po standardnom postupku. Kako posljedice spontanog otvaranja prsne kosti i medijastinitisa mogu biti pogubne u slučaju TAH-a, zatvaranje prsa se mora obaviti s vrsnošću i preciznošću. U slučaju pacijenta jake građe treba razmisliti o primjeni pomagala (dodatno uz korištenja žica) (Torregrossa, 2014).



Slika 15.

Načelno se u lijevi perikardijalni prostor postavlja grudni umetak kako bi se izbjeglo smanjivanje medijastinuma oko umjetnog srca (TAH) kako bi se ostavio prostor za donorsko srce u slučaju kasnije transplantacije (Torregrossa, 2014).

6. Rizici ugradnje potpunog umjetnog srca

Dobivanje potpunog umjetnog srca uključuje neke ozbiljne rizike. Ti rizici uključuju krvne ugruške, krvarenje, infekcije i kvarove uređaja. Zbog tih rizika samo mali broj ljudi trenutno ima potpuno umjetno srce.

Postoji mali rizik umiranja tijekom operacije. Postoji i mali rizik da tijelo može loše reagirati na lijek koji se koristi za uspavljivanje tijekom operacije. Međutim, većina pacijenata preživi i oporavi se nakon operacije ugradnje umjetnog srca.

Krvni ugrušci. Kada krv dolazi u dodir s nečim što nije dio našeg tijela, kao što je umjetno srce, sklonija je zgrušavanju nego inače. Krvni ugrušci mogu poremetiti protok krvi i mogu blokirati krvne žile koje vode do važnih organa u tijelu. Krvni ugrušci mogu dovesti do ozbiljnih komplikacija zato se mora uzimati terapija protiv zgrušavanja dok je god umjetno srce u tijelu.

Krvarenje. Operacija ugradnje umjetnog srca je veoma složena. Krvarenje se može pojaviti u prsima za vrijeme i nakon operacije. Lijekovi protiv zgrušavanja također povećavaju rizik od krvarenja. Balansiranje doze lijeka s rizikom od krvarenja može biti vrlo teško.

Infekcije. Jedna od dvije dostupne vrste umjetnog srca, „SynCardia“, pripaja se na izvor napajanja izvan tijela kroz rupe u trbuhu. Te rupe povećavaju rizik od bakterijskih infekcija. Posljedice mogu biti ozbiljne i zato se uzima terapija protiv eventualnih infekcija.

Smetnje uređaja. Budući da su uređaji dosta složeni mogu se pokvariti na više načina: pumpna akcija može zakazati, izvore energije može prestati raditi i određeni dijelovi se mogu pokvariti (<http://www.nhlbi.nih.gov/health/health-topics/topics/tah/risks>, 2012).

7. Zahvale

Zahvaljujem svom mentoru, prof. dr. sc. Bojanu Biočini i dr.sc. Tomislavu Kopjaru na ljubaznosti, strpljenju, pomoći i vodstvu pri izradi ovog diplomskog rada.

Veliko hvala mojim roditeljima i cijeloj obitelji na razumijevanju i podršci tijekom studiranja.

8. Literatura

- [1] <http://www.nhlbi.nih.gov/health/healthtopics/topics/tah>, 2012, Pristupljeno 20. svibnja 2015.
- [2] <http://www.nhlbi.nih.gov/health/healthtopics/topics/tah/risks>, 2012, Pristupljeno 20. svibnja 2015.
- [3] <http://www.znanje.org/i/i20/00iv09/00iv0935mat/strana1.htm>, -
- [4] sestrinstvo.kbcsm.hr, 2013
- [5] Slepian M.J., Smith R.G., Copeland J.G., The SynCardia CardioWest: Total Artificial Heart, News Coreage, travanj 2006, str. 473-490
- [6] Torregrossa G, Anyanwu A., Zucchetta F., Gerosa G., SynCardia: The Total Artificial Heart, AME Publishing Company, New York, USA, studeni 2014.
- [7] Vinter I., Waldeyerova anatomija čovjeka, Golden marketing-Tehnička knjiga, Zagreb, 2009.
- [8] Vrhovac B. i suradnici, Interna medicina, Naklada Ljevak, Zagreb, listopad 2008.
- [9] Zaputović L., Zaninović Jurjević T., Ružić A., Kronično zatajivanje srca, Medix, broj 112, rujan 2014, str. 90-94

9. Životopis

OSOBNI PODACI

Ime i prezime: Juraj Knezović

Datum i mjesto rođenja: 07.10.1990. Mostar, BiH

OBRAZOVANJE

1997. – 2005. Osnovna škola „Ilije Jakovljevića“, Mostar

2005. – 2009. Gimnazija fra Grge Martića, Mostar

2009. – 2013. Medicinski fakultet Sveučilišta u Mostaru

2013. – 2015. Medicinski fakultet Sveučilišta u Zagrebu

IZVANNASTAVNE AKTIVNOSTI

Član BoHeMSA-e (Udruga studenata medicine Bosne i Hercegovine), 2010.- 2013.

Demonstrator na anatomiji, 2010. - 2013.

Sudjelovao na kongresu IFMSA-e (Međunarodno udruženje studenata medicine) u Washingtonu i Baltimoreu, ožujak 2013.

Pobjednik Doc's Opena i drugo mjesto Sveučilišnog turnira u tenisu, Mostar 2010. i 2012.

POSEBNA ZNANJA I VJEŠTINE

Strani jezici: aktivno služenje u govoru i pismu engleskim jezikom, poznavanje osnova njemačkog jezika

Rad na računalu: MS Office