

Uloga magnetske rezonancije u obradi BIRADS 4 i 5 mikrokalcifikata otkrivenih mamografijom

Hrkać Pustahija, Ana

Doctoral thesis / Disertacija

2016

Degree Grantor / Ustanova koja je dodijelila akademski / stručni stupanj: **University of Zagreb, School of Medicine / Sveučilište u Zagrebu, Medicinski fakultet**

Permanent link / Trajna poveznica: <https://urn.nsk.hr/urn:nbn:hr:105:913433>

Rights / Prava: [In copyright](#) / [Zaštićeno autorskim pravom.](#)

Download date / Datum preuzimanja: **2024-07-17**



Repository / Repozitorij:

[Dr Med - University of Zagreb School of Medicine Digital Repository](#)



**SVEUČILIŠTE U ZAGREBU
MEDICINSKI FAKULTET**

Ana Hrkać Pustahija

Uloga magnetske rezonancije u obradi
BIRADS 4 i 5 mikrokalcfikata
otkrivenih mamografijom

DISERTACIJA



Zagreb, 2016.

**SVEUČILIŠTE U ZAGREBU
MEDICINSKI FAKULTET**

Ana Hrkać Pustahija

Uloga magnetske rezonancije u obradi
BIRADS 4 i 5 mikrokalcfikata
otkrivenih mamografijom

DISERTACIJA

Zagreb, 2016.

Disertacija je izrađena na Kliničkom zavodu za dijagnostičku i intervencijsku radiologiju Kliničke bolnice "Dubrava"

Voditelj rada: prof. dr. sc. Boris Brkljačić

Zahvaljujem svom mentoru prof.dr.sc. Borisu Brkljačiću na povjerenju i danoj mi mogućnosti da se bavim ovim istraživanjem.

Zahvaljujem osoblju Klinike za plastičnu, rekonstrukcijsku i estetsku kirurgiju, kao i osoblju Kliničkog zavoda za patologiju i Centra za kliničku citologiju i protočnu citometriju, bez čijeg rada ne bi bilo moguće napraviti ovo istraživanje. Zahvaljujem svojoj obitelji na potpori kojom mi je svatko od njih na svoj način pomagao i motivirao me da završim ovaj rad.

SADRŽAJ

POPIS OZNAKA I KRATICA

1. UVOD I SVRHA RADA.....	1
1.1. MIKROKALCIFKATI DOJKE.....	1
1.2. BOLESTI DOJKE.....	3
1.2.1. KARCINOM DOJKE.....	3
1.2.1.1. Epidemiologija karcinoma dojke.....	3
1.2.1.2. Anatomija i embriologija karcinoma dojke.....	5
1.2.1.3. Etiologija karcinoma dojke i utvrđivanje rizika za obolijevanje od karcinoma dojke.....	7
1.2.1.4. Vrste karcinoma dojke.....	9
1.2.1.5. Prognostički čimbenici karcinoma dojke.....	17
1.2.2. BENIGNE PROMJENE DOJKE.....	19
1.3. DIJAGNOSTIČKE METODE U OBRADI DOJKE.....	28
1.3.1. Slikovne dijagnostičke metode.....	28
1.3.2. Metode uzimanja uzoraka tkiva u bolestima dojke.....	35
1.4. DOSADAŠNJE SPOZNAJE.....	41
1.5. SVRHA RADA.....	46
2. HIPOTEZE ISTRAŽIVANJA.....	48
3. CILJEVI ISTRAŽIVANJA.....	49
3.1. Opći cilj.....	49
3.2. Specifični ciljevi.....	49
4. ISPITANICI I METODE ISTRAŽIVANJA.....	50
5. REZULTATI.....	55
5.1. Prikaz mikrokalCIFkata na magnetskoj rezonanciji.....	55

5.2. Patohistološke dijagnoze mikrokalcikata - korelacija s MR	
karateristikama.....	64
5.3. Mamografske i ultrazvučne karakteristike mikrokalcikata.....	69
5.4. Dimenzije mikrokalcikata na mamografiji, ultrazvuku i	
magnetskoj rezonanciji.....	76
5.5. Multifokalne, multicentrične i kontralateralne lezije.....	78
5.6. Second-look UZV.....	79
5.7. SLIKOVNI PRIKAZ SLUČAJEVA.....	80
6. RASPRAVA.....	90
7. ZAKLJUČCI.....	102
8. SAŽETAK.....	104
9. SUMMARY.....	106
10. POPIS LITERATURE.....	107
11. ŽIVOTOPIS.....	115

POPIS OZNAKA I KRATICA

ACR	American College of Radiology
ADH	atipična duktalna hiperplazija
ALH	atipična lobularna hiperplazija
BIRADS	Breast Imaging Reporting and Data System
BRCA1	Breast Cancer 1 gen
BRCA 2	Breast Cancer 2 gen
BSP	koštani sijaloprotein
CC	cranio-caudal
CI	confidence interval
CNB	biopsija širokom iglom (core needle biopsy)
CP	citološka punkcija
DCIS	duktalni karcinom in situ
DIC	duktalni invazivni karcinom
ER	estrogen receptor
FA	fibroadenom
FEA	flat epitelna atipija
FFDS	full field digitalni sustav
FoV	field of view
FS	fat saturation
HER2	Human Epidermal growth factor Receptor-2
KBD	Klinička bolnica Dubrava
LCIS	lobularni karcinom in situ
LIC	lobularni invazivni karcinom
LN	lobularna neoplazija
LVI	limfovaskularna infiltracija

MKC	mikrokalcifikati
MLO	mediolateral oblique
MMG	mamografija
MR	magnetska rezonancija
NOS	not otherwise specified
NPV	negativna prediktivna vrijednost
PACS	picture archiving and communication system
PHD	patohistološka dijagnoza
PLCIS	pleomorni lobularni karcinom in situ
PPV	pozitivna prediktivna vrijednost
PR	progesteron receptor
RR	relativni rizik
SA	sklerozirajuća adenoza
SWE	shear wave elastography
SZO	Svjetska zdravstvena organizacija
T1W	T1 weighted
T2W	T2 weighted
TDLU	terminal ducts and lobules unit
TE	time echo
TI	time inversion
TR	time repetition
US	ultrasound
UZV	ultrazvuk
VABB	vakuomom potpomognuta biopsija dojke (vacuum assisted breast biopsy)

1. UVOD I SVRHA RADA

1.1. MikrokalCIFikati dojke

MikrokalCIFikati (MKC) dojke su kristali kalcija unutar tkiva dojke koji se javljaju u oko 30 % - 55 % nepalpabilnih karcinoma dojke (1–3). Određena povezanost između postojanja kalCIFikata u dojci i karcinoma dojke opisana je još 1913. godine, kada su na rentgenskim snimkama tkiva dojke nakon mastektomije u području karcinoma opisane "crne točkice". 1951. godine prvi puta su iznijete pretpostavke da bi u pojedinim slučajevima mikrokalCIFikati na mamografiji mogli biti prvi znak karcinoma (4, 5). Iako je važnost mikrokalCIFikata davno uočena, a i mnoga istraživanja su posvećena njihovoj etiogenezi, način na koji nastaju mikrokalCIFikati u dojci još uvijek nije potpuno jasan (2–4). Prema ranijim istraživanjima uglavnom se smatralo da kalCIFikati u dojci nastaju pasivno, i to u krajnjem stadiju stanične degeneracije te da nemaju važniji biološki značaj (6). No, istraživanja različitih vrsta mineralizacija tkiva pokazala su da patološka mineralizacija unutar tkiva dojke ima određene zajedničke značajke s procesima fiziološke mineralizacije kosti, te da stanice karcinoma dojke imaju prenaplašenu ekspresiju nekoliko proteina karakterističnih za koštani matriks, uključujući koštani sijaloprotein (BSP), osteopontin i osteonektin (6, 7). Posebno se značajan pokazao BSP, čija ekspresija kod stanica karcinoma dojke korelira s učestalošću koštanih metastaza i to na način da njegova ekspresija kod stanica karcinoma dojke doprinosi osteotropnom karakteru ovih stanica (4). U lezijama dojke kod kojih postoje mikrokalCIFikati značajno je češća pojačana ekspresija ovih proteina koštanog matriksa (8). Po fizikalnim osobinama i kemijskom sastavu mikrokalCIFikati u dojci se dijele u dva tipa: tip 1 su kristali

kalcij-oksalata, a tip 2 su kristali hidroksiapatita (2–4). Ove dvije vrste mikrokalcifikata, osim što se razlikuju po kemijskom sastavu te patohistološkim karakteristikama (izgled pod svjetlosnim i elektronskim mikroskopom, bojanje hematoksilinom), razlikuju se i po učestalosti pojavljivanja u benignim i malignim lezijama. Mikrokalcifikati građeni od kalcij-oksalata su gotovo isključivo vezani za benigne promjene, dok se mikrokalcifikati građeni od hidroksiapatita pojavljuju i u benignim i u malignim promjenama, s time da pojedini autori navode da su značajno češći u malignim lezijama (4, 6). Osim što su važni kao jedan od mamografski najranije uočljivih znakova karcinoma, prisutnost mikrokalcifikata se povezuje i s određenim lošim prognostičkim čimbenicima kod tumora dojke. Tako je npr. postojanje mikrokalcifikata u dojci povezano s pojačanom ekspresijom receptora humanog epidermalnog faktora rasta tipa 2 (HER2). HER2 receptor ima važnu ulogu u regulaciji rasta i razvoja dojke, a pretjerana ekspresija HER2 proto-onkogen (c-erb-2 proto-onkogen) je prisutna u oko 20 % - 30 % karcinoma dojke (9–11). Nadalje, postojanje mikrokalcifikata u dojci se povezuje i s drugim lošim prognostičkim čimbenicima kao što su viši gradus tumora, veća zastupljenost fibrogladularnog tkiva (veća gustoća parenhima) te multifokalni karcinomi (2).

Mikrokalcifikati su naročito značajni za otkrivanje dukalnog karcinoma in situ (DCIS). Naime, oko 76 % DCIS-a se otkrije upravo zahvaljujući uočavanju mikrokalcifikata bez drugih patoloških promjena na mamografiji, dok se tek oko 13 % DCIS-a prezentira mikrokalcifikatima s pridruženim mekotivnim zasjenjenjima, a 11 % DCIS-a se prikazuje mekotivnim sjenama bez mikrokalcifikata (12). Prije široke primjene screening mamografije DCIS se

većinom otkrivao tek u fazi klinički palpabilne tvorbe ili patološkog iscjetka iz dojke, dok se danas oko 90 % DCIS-a otkriva u klinički okultnoj fazi (12).

1.2. BOLESTI DOJKE

1.2.1. KARCINOMI DOJKE

1.2.1.1. Epidemiologija karcinoma dojke

Prema podacima European Cancer Observatory (ECO) za 2012. godinu, karcinom dojke je najčešći karcinom među ženama, a i najčešći je među uzrocima smrti od karcinoma: od karcinoma dojke je te godine u Europi oboljelo oko 450 000 žena (incidencija 92/100 000), a umrlih od karcinoma dojke je bilo oko 130 000 (stopa mortaliteta 23/100 000) (13). Prema podacima Registra za rak Hrvatskog zavoda za javno zdravstvo, u 2013. godini u Hrvatskoj je bilo oko 2600 novootkrivenih karcinoma dojke (incidencija 115/100 000), čime je u i Hrvatskoj karcinom dojke najčešći karcinom u žena, te čini oko 26 % svih karcinoma u žena (14). U Hrvatskoj je te godine od karcinoma dojke umrlo oko 900 žena (stopa mortaliteta oko 24/100 000) (14). Analizirajući stope incidencije i mortaliteta za sve karcinome, Hrvatska u usporedbi s ostalim zemljama Europe ima srednju incidenciju no visok mortalitet karcinoma. No, zahvaljujući ranom otkrivanju karcinoma dojke, stope mortaliteta za karcinom dojke su u padu, te su tek neznatno više u odnosu na europski prosjek (15). Kad se govori o incidenciji raka dojke, zanimljivo je spomenuti da u različitim regijama svijeta postoje značajne razlike u stopama incidencije i mortaliteta. Tako su na primjer Daleki Istok, Afrika i Južna Amerika regije sa niskim stopama incidencije, a Sjeverna Amerika i Europa regije sa visokim stopama. Također, posljednjih

godina prisutan je porast incidencije karcinoma dojke u Zapadnoj i Sjevernoj Europi, Sjevernoj Americi, Australiji/ Novom Zelandu. Ove razlike se objašnjavaju dijelom genetskim različitostima, no i različitostima u stilu života (prehrambene navike, izloženost čimbenicima okoliša). Utjecaj čimbenika okoliša pokazuje i činjenica da osoba migracijom iz područja sa nižim rizikom u zemlju sa višim rizikom nakon 10 godina provedenih u novoj zemlji ima rizike koji su karakteristični za regiju u kojoj boravi. Potomci doseljenika već u prvoj generaciji imaju rizike izjednačene s općom populacijom. Ovo ukazuje na ključnu ulogu okolišnih čimbenika na razvoj karcinoma dojke. Također, sa epidemiološkog stajališta zanimljivo je da žene višeg socio-ekonomskog statusa i iz urbanih okolina imaju nešto više rizike (RR 1,2) u komparaciji sa ženama nižeg socio-ekonomskog statusa, te iz ruralnih sredina (RR 1,17) (16). Poznati čimbenici rizika za dobivanje karcinoma dojke su dob (raste s dobi), pozitivna obiteljska anamneza, mutacije BRCA1 (Breast Cancer 1) i BRCA 2 (Breast Cancer 2) gena, mutacije drugih gena vezanih za karcinom dojke, izloženost ionizirajućem zračenju, anamneza o benignim promjenama dojke, rana menarha, kasna menopauza, nuliparitet ili kasnija dob za prvu trudnoću, hormonska nadomjesna terapija, pretilost u menopauzi, pretjerano konzumiranje alkohola (16). Uočeno je i da određeni čimbenici smanjuju rizik za dobivanje karcinom dojke, a to su rana dob u prvoj trudnoći, multiple trudnoće, dojenje, prehrana bogata voćem i povrćem, fizička aktivnost, kemopreventivni lijekovi (16).

1.2.1.2. Anatomija i embriologija karcinoma dojke

Razvoj tkiva dojke počinje tijekom drugog trimestra embrionalnog razvoja formiranjem ektodermalnog tkiva u primarni pupoljak. Primarni pupoljak se smatra primordijalnom areolom, a ostatak tkiva dojke se razvija tijekom 21. - 25. tjedna gestacije rastom sekundarnih pupoljaka prema podležećem mezenhimu. Tijekom razvoja dojke razlikuju se tri faze: inicijalizacija, arborizacija i lobularizacija. Inicijalizacija je proces koji se odvija tijekom intrauterinog života i vodi do formiranja brojnih inicijalnih reznjeva. Arborizacija, odnosno grananje u kanaliće unutar inicijalnog tkiva, karakterizira fetalnu i prepubertalnu dojku, no može se pojaviti i kasnije tijekom života, ako postoji adekvatna hormonalna stimulacija. Lobularizacija se javlja već u fetalnoj fazi, no glavnina lobularizacije se odvija u pubertetu, te u zreloj dojci naročito tijekom laktacije. Maligna transformacija može pogoditi bilo koju od ovih faza. Tako primjerice in situ karcinomi niskog gradusa uglavnom imaju tendenciju mijenjanja procesa lobularizacije, dok in situ karcinomi visokog gradusa mogu pogoditi također i proces arborizacije (17).

Osim promjena u žlijezdanom parenhimu dojke, značajne promjene tijekom razvoja događaju se i u mezenhimskom tkivu koje okružuje parenhimske pupoljke. Za vrijeme aktivnog pupanja i grananja tijekom embrionalnog razvoja mezenhim se remodelira u specifičnu periduktalnu stromu, pri čemu se nalazi povišena ekspresija specifičnog proteina ekstracelularnog matriksa, tenascina C (17). No, hiperekspresija tenascina C nalazi se isto tako i u stromi kod dijela

in situ karcinoma, što ukazuje na to da je formiranje novih kanalića dio procesa razvoja pojedinih karcinoma (17).

Kao i kod svih ostalih organa, osnovna stanica od koje se stvara tkivo dojke je tkivno specifična, tzv. somatska, matična stanica. Sve više podataka u literaturi upućuje na to da u dojci postoje tri zasebne vrste matičnih (progenitornih stanica): jedna iz koje nastaju sve epitelne stanice, te druge dvije iz kojih nastaju ili sekretorni lobulusi ili duktusi. Maligni tumor je građen od heterogene populacije mutiranih stanica, koje se nazivaju tumorske matične stanice. Podrijetlo tumorskih matičnih stanica je i nadalje predmet istraživanja. Opće prihvaćena teorija karcinogeneze („multi-hit theory”) kojom se objašnjava etiologija dugih tumora primjenjiva je naravno i na tumore dojke. Prema ovoj teoriji prva mutacija koja somatsku matičnu stanicu predisponira za malignu transformaciju dogodi se već u fetalnoj dobi, dok se akumulacija daljnjih genetskih aberacija (utjecajem raznih naknadnih endogenih i egzogenih čimbenika) odvija godinama i desetljećima kasnije kroz život, što na kraju poremeti strogo definiran balans između stanične proliferacije i apoptoze, te dovede do nastanka karcinoma - dugi životni vijek matičnih stanica pogođenih određenom mutacijom čini ih podložnima raznim mutagenima čimbenicima, te akumuliranjem ovih mutagenih učinaka matična stanica konačno nakon duljeg ili kraćeg perioda poprima karakteristike tumorske stanice.

Anatomski dojka je žlijezdani organ lobarne (režnjaste) građe. Tipičan režanj je građen od jednog glavnog mliječnog kanalića (duktusa) koji završava u području areole, a prema dorzalno se grana u nekoliko segmentalnih i subsegmentalnih ogranaka, završavajući u stotinama i tisućama terminalnih

duktusa (kanalića). Terminalni duktusi i režnjići (lobulusi) čine osnovnu jedinicu žlijezdanog parenhima (TDLU - terminal ducts and lobules unit). Režnjevi se smatraju zasebnim jedinicama, bez povezanosti među njima, a broj režnjeva je konstantan tijekom života. Ono što se mijenja tijekom života je njihova veličina i oblik, kao posljedica progresivnih i regresivnih morfoloških procesa koji ovise o dobi i hormonalnom statusu. Epitelne strukture režnja su organizirane poput drveta, s deblom i ograncima, a TDLU u toj analogiji odgovaraju listovima. Zajedno sa stromalnim strukturama, epitelne strukture stvaraju tkivo poput piramide, s vrškom u području areole, a bazom smještenom prema torakalnoj stijenci.

1.2.1.3. Etiologija karcinoma dojke i utvrđivanje rizika za obolijevanje od karcinoma dojke

Etiologija karcinoma dojke je još uvijek nepotpuno razjašnjena, uz više različitih čimbenika rizika za koje je utvrđeno da utječu na obolijevanje od ove bolesti. Većina karcinoma dojke se javlja sporadično, bez pozitivne obiteljske anamneze. No, postojanje određene nasliedne predispozicije uočeno je i objavljeno još u 19. stoljeću, kada je Paul Broca u svojoj knjizi „Traites des tumeurs“ 1866. godine konstatirao da postoji nasliedna osnova za obolijevanje od ove bolesti (18). Ovaj zaključak je donio na temelju uočavanja neuobičajeno visoke učestalost karcinoma dojke u obitelji svoje supruge, uz činjenicu da se kod tih pacijentica karcinom javljao u neuobičajeno ranoj dobi. Danas je dokazano da oko 5 % - 10 % karcinoma dojke ima u podlozi nasliedne genske mutacije (19). Pri tome je oko 50 % genskih mutacija verificirano i prepoznato, dok kod drugih oko 50 % nasliednih karcinoma dojke još nije otkriveno o kojim

se točno genskim mutacijama radi (19). Među poznatim mutacijama najčešće su mutacije tumor supresorskih gena BRCA1 i BRCA2, koje su prisutne u oko 30 % karcinoma dojke sa obiteljskom pozitivnom anamnezom. Druge poznate genske mutacije su rjeđe (CHEK2, ATM, NBS1, RAD50, BRIP1, PALB2). Ono što izdvaja BRCA1 i BRCA2 mutacije od ostalih poznatih mutacija je njihova visoka penetrantnost, odnosno, postojanje ove mutacije znači izrazito visok rizik za obolijevanje od karcinoma dojke i/ili ovarija. Ostali navedeni geni su niže penetrantnosti, odnosno, kod tih mutacija značajnija je uloga dodatnih modulirajućih čimbenika rizika (20). Točan rizik za obolijevanje od karcinoma kod BRCA1 i BRCA2 mutacija je još uvijek tema rasprava (21). U većini studija procijenjeni kumulativni rizik za BRCA1 za obolijevanje od karcinoma dojke do 70. godine života je oko 65 %, a za karcinom ovarija 39 %. Za nositeljice BRCA2 mutacije ti su rizici 45 % za karcinom dojke, te 11 % za karcinom ovarija (22).

Kod klinički zdravih žena koje imaju u obitelji karcinom dojke, a BRCA1 ili 2 su negativne, ili nisu testirane za ovu mutaciju, koriste se empirijski i statistički testovi za utvrđivanje rizika za razvoj karcinoma dojke tijekom života (LTR- life time risk) (23, 24). Pri tome su testovi koji su najčešće u upotrebi Gail-2, Clausov model, Clausove tablice, BOADICEA, Jonker Model, Claus-Extended Formula i Tyrer–Cuzick test (24). Zajednički nedostatak svih ovih testova je činjenica da uzimaju u obzir poznate čimbenike rizika, a s druge strane poznato je da se oko 60 % karcinoma dojke javlja kod žena bez ijednog poznatog važnijeg čimbenika rizika (23). Isto tako, kod većine testova nisu uzeti u obzir pojedini dobro poznati čimbenici rizika, kao što je mamografska gustoća

parenhima dojke (23). No, usprkos tome, rezultati ovih testova doprinose otkrivanju žena sa povećanim rizikom, nakon čega im se može predložiti individualno prilagođene intervale daljnjih kontrola, a prema potrebi i eventualne farmakološke ili kirurške profilatičke mjere, a sve sa ciljem što ranijeg otkrivanja karcinoma i smanjenja morbiditeta i mortaliteta ove bolesti.

1.2.1.4. Vrste karcinoma dojke

Danas se sve više u klasifikaciji karcinoma dojke koriste molekularni testovi. Ovi testovi se temelje na utvrđivanju postojanja ekspresije određenih gena (OncotypeDX- Genomic Health, Inc, Redwood City, CA; MammaPrint- Agendia, Netherlands, Amsterdam). Ovisno o genskoj ekspresiji, odnosno o skupini kojoj tumor pripada, postoji određeni obrazac kliničkih karakteristika tumora, uključujući prognozu biološkog ponašanja tumora i očekivani odgovor na određenu terapiju. Određivanjem prisutnosti ekspresije pojedinih gena tumori dojke dijele se u četiri skupine: luminalni A, luminalni B, HER2 tumori i bazalna skupina tumora. Ključne karakteristike različitih skupina tumora na temelju diferencijacije molekularnim testovima su slijedeće:

- 1) luminalna skupina tumora: imaju visok stupanj ekspresije hormonskih receptora (ER+, PR+, HER2+), pri čemu je ekspresija ovih receptora češća i izraženija kod luminalnih A u usporedbi sa luminalnim B tumorima; nadalje, ova skupina tumora čini oko 70 % invazivnih karcinoma dojke i imaju relativno dobre prognoze; luminalni B tumori su češće visokog gradusa nego luminalni A tumori;

2) HER2 skupina tumora: ova skupina tumora ima visok stupanj ekspresije HER2 gena, te nizak stupanj ekspresije ER i PR; ovi tumori čine oko 15 % invazivnih karcinoma, češće su visokog gradusa, negativnih limfnih čvorova, a imaju lošije prognoze od ostalih skupina;

3) bazalna skupina tumora: kod ove skupine tumora nalazi se visoka ekspresija bazalnih epitelnih gena i citokeratina (EGFR, CK5/6), uz nisku ekspresiju ER, PR i HER2; ovi tumori čine oko 15 % invazivnih karcinoma, a povezani s BRCA1 mutacijama i općenito imaju loše prognoze.

Ukoliko molekularni testovi nisu dostupni, tumor se indirektno može svrstati u određenu molekularnu skupinu na temelju utvrđivanja tumorskog statusa receptora, i to na slijedeći način:

a) luminalni A tumori: ER+, PR+, HER2-,

b) luminalni B tumori: ER+, PR+, HER2+,

c) HER2 tumori: ER-, PR-, HER2+,

d) bazalna skupna tumora: ER-, PR- i HER2- (25).

Patohistološki karcinomi dojke čine raznoliku skupinu bolesti, većina kojih su adenokarcinomi. Klasificiraju se prema obrascu rasta i citološkim karakteristikama. Definiranje o kojem se tipu karcinoma radi je važno jer se time definira biološko ponašanje tumora, odnosno, usmjeravaju se daljnje odluke o dijagnostičkim i terapijskim postupcima. Naravno, procjena kliničkog ishoda bolesti se, osim na patohistološkom tipu karcinoma, temelji i na ostalim prognostičkim čimbenicima (veličina tumora, histološki gradus, limfovaskularna invazija, status regionalnih limfnih čvorova) (25). Histološki su najčešći duktalni i

lobularni invazivni karcinomi. Potrebno je naglasiti da njihovi nazivi ne označavaju mjesta njihovog nastanka unutar duktalnog sustava dojke, jer obje vrste karcinoma nastaju u terminalnoj duktalno-lobularnoj jedinici (25). Duktalni invazivni karcinom (DIC) je histološki najčešća vrsta invazivnog karcinoma dojke, te čini oko 75 % ukupnih karcinoma dojke. Slijedeći po učestalosti je lobularni invazivni karcinom (LIC), s oko 15 % udjela među karcinomima dojke (26). Među rjeđe tipove karcinoma dojke ubrajaju se miješani duktalni i lobularni invazivni karcinom, zatim mucinozni, tubularni, komedokarcinom, inflamatorni, medularni, papilarni karcinom, mikropapilarni, metaplastički, apokrini, neuroendokrini, sekretorni te adenoidni cistični karcinomi.

Duktalni invazivni karcinom (DIC) makroskopski se najčešće javlja kao tvorba čvrste konzistencije, često nejasno ograničena od okolnog tkiva, a veličinom varira od nekoliko milimetara do više centimetara. Mikroskopski se najčešće nalaze maligne stanice koje formiraju trabekule ili rastu u slojevima, no oko 50 % DIC-a nema specifičan obrazac rasta. Imunohistokemijski 70 % - 80 % takozvanih nespecifičnih (not otherwise specified, NOS) DIC-a je ER+, a 15 % - 30% je HER2+. Diferencijalno dijagnostički patohistološki se može raditi o drugim vrstama invazivnih karcinoma, te rjeđe limfomu ili metastazama.

Lobularni invazivni karcinom (LIC) se nalazi među 5 % - 15 % invazivnih karcinoma dojke, te je druga najčešća vrsta karcinoma. Varijacije u učestalosti u različitim studijama su posljedica razlika u dijagnostičkim kriterijima. Smatra se da porast u učestalosti invazivnih lobularnih karcinoma u novijim studijama može biti posljedica šire primjene hormonske nadomjesne terapije u postmenopauzalnoj dobi (25).

Invazivni karcinomi sa duktalnim i lobularnim karakteristikama se nalaze u do oko 5 % slučajeva, imaju područja i dukalnog i lobularnog invazivnog karcinoma, te se tako i klasificiraju.

Mikroinvazivni karcinom je skupina karcinoma koje karakterizira infiltracija karcinomskim stanicama izvan in situ komponente (DCIS, LCIS) u okolno tkivo, no po definiciji niti jedan fokus ne smije biti veći od 1 mm. Ako je prisutno više fokusa mikroinvazije, mjeri se samo najveći i prema njemu se definira lezija, a ne zbrajaju se veličine pojedinačnih fokusa. Lezije s mikroinvazijom se ubrajaju u stadij T1mic.

Duktalni karcinom in situ (DCIS) je preinvazivni stadij karcinoma dojke raznolikog kliničkog ponašanja. Važno je napomenuti da se oko 70 % - 80 % DCIS-a prezentira samo mikrokalcifikatima na mamografiji (27). DCIS je po definiciji proliferacija malignih epitelnih stanica duktusa i/ili lobulusa bez prodora kroz bazalnu membranu i invazije u okolnu stromu te, posljedično tome, DCIS nema potencijal za metastaziranje (28). Stoga adekvatna lokalna terapija za DCIS znači ujedno i izliječenje (28). No, ono što je kontradiktorno kod DCIS-a jest da njegov prirodni tijek nije u potpunosti jasan (28, 29). Odnosno, ne progredira svaki DCIS u invazivni karcinom tijekom života - prema podacima iz literature 14 % - 53 % DCIS-a prelazi u invazivni karcinom u periodima praćenja od 18 do 30 godina (28, 29). No, u današnje vrijeme još uvijek nije moguće sa sigurnošću identificirati koji DCIS će postati invazivan, a koji neće. Stoga se još uvijek preporučuje liječenje svakog otkrivenog DCIS-a (28). Najvažniji korak u sprječavanju recidiva ili invazivne progresije je čist kirurški rub u području ekscizije, a radioterapija smanjuje rizik za lokalni recidiv za oko 50 % gledajući

sveukupne DCIS. No, bez obzira na eventualne recidive, općenito je preživljavanje pacijentica sa DCIS-om vrlo dobro (mortalitet kroz deset godina je oko 1,9 %), te radioterapija tu nema značajniji pozitivan učinak (27, 28). Provođenje mamografskog screening programa dovelo je do značajnog porasta incidencije DCIS-a: od 5,8/100 000 1975. godine na 32,5/100 000 2004. godine, odnosno 15 % - 20 % svih mamografijom otkrivenih karcinoma su DCIS (30). Upravo je porast otkrivenih DCIS-a potaknuo pitanja o kliničkom značenju ove lezije. Smatra se da značajan dio otkrivenih DCIS-a za životnog vijeka pacijentice vjerojatno ne bi progredirao u invazivni karcinom. Tome u prilog govori činjenica da je pri obdukciji pacijentica koje su umrle zbog drugih uzroka kod njih oko 10 % nađen DCIS kao slučajni nalaz (28). Što se tiče patohistološke podjele DCIS-a, prema arhitektonski karakteristikama on se dijeli na komedo, solidni, kribriformni i mikropapilarni tip. No, ova podjela ima nisku reproducibilnost, prvenstveno stoga što arhitektonski različite vrste DCIS-a često koegzistiraju unutar istog tumorskog procesa. Postoje nastojanja da se uvede koncept duktalne intraepitelne neoplazije (DIN), umjesto pojma DCIS, no za sada takva terminologija nije u potpunosti zaživjela (31). Najšire prihvaćena podjela DCIS-a je prema kombinaciji citonuklearne diferencijacije u tri skupine: dobro, srednje i slabo diferencirani DCIS. Ova podjela je bliska općenito prihvaćenom sustavu gradiranja tumora prema Bloom i Richardsonu, adaptirano prema Elston i Ellisu za tumore dojke (32). Vezano za gradus DCIS-a, te u kontekstu sagledavanja dugoročnog ponašanja DCIS-a, važno je spomenuti i to da u slučaju progresije u invazivni karcinom, gradus invazivnog

karcinoma često korelira gradusu inicijalnog DCIS-a. Isto tako, u slučajevima gdje koegzistiraju i DCIS i DIC, vrlo često je DIC istog gradusa kao i DCIS (28).

Invazivni tubularni karcinom je povezan sa niskim metastatskim potencijalom te odličnim prognozama. Prije uvođenja mamografskog screeninga, tubularni karcinomi su obuhvaćali manje od 4 % svih karcinoma dojke. No, otkako se provodi screening, nalaze se u oko 7,7 % - 27 % slučajeva, ovisno o različitim populacijama uključenim u studije. Patološke karakteristike tubularnih karcinoma su slijedeće: makroskopski se radi o čvrstim tvorbama, umjereno razgraničenim prema okolnom tkivu, najčešće su sivkaste boje, te prosječne veličine 1,2 - 1,6 cm. Mikroskopski se nalaze angulirani tubuli pokrivenim jednim slojem epitelnih stanica, često sa kljunastim vršcima, dezmodoplastičnim promjenama okolne strome, a 20 % ih je i multifokalno. Često istovremeno postoji i DCIS niskog gradusa, a može se naći i LCIS, ADH i flat atipija. Imunohistokemijski se radi najčešće o ER+, PR+, HER2- karcinomima. Marker mioepitelnih stanica (p63, calponin) mogu pomoći kod teže prepoznatljivih slučajeva, a obično su negativni. Patohistološki diferencijalno dijagnostički obično dolazi u obzir radijalni ožiljak, kompleksna sklerozirajuća adenoza, mikroglandularna i sklerozirajuća adenoza.

Invazivni kribriformni karcinom je relativno je rijedak (prisutan u oko 1 % - 3 % slučajeva karcinoma dojke), dobro diferenciran karcinom koji ima dobre prognoze. Makroskopski se ovaj karcinom prezentira kao srednje razgraničena tvorba, stelatne sivkaste površine, veličine prosječno 2,6 - 3,1 cm. Mikroskopski se nalaze otočići tumorskih stanica koji tvore kribriformne strukture. Stanice su obično blago do umjereno pleomorfne, često je prisutna dezmodoplastična

stromalna reakcija, a ponekad su prisutne i divovske stanice. U oko 20 % slučajeva pridruženi su i drugi histološki tipovi karcinoma (npr. tubularni karcinom), a u oko 80 % slučajeva prisutna je i komponenta DCIS-a koji također često pokazuje kribriformnu građu. Imunohistokemijski obično se radi o ER+, PR+ i HER2- stanicama. Patohistološki diferencijalno dijagnostički može doći u obzir adenoidni cistični karcinom, kribriformni DCIS i neuroendokrini karcinom.

Invazivni mucinozni karcinom (naziva se i koloidni karcinom) također se ubraja u karcinome sa dobrim prognozama. Rijedak je tumor (oko 2 % karcinoma dojke), obično se javlja u kasnijoj dobi (prosječna dob pacijentica je 59 - 71 godina). Makroskopski se radi o dobro ograničenom tumoru, sa želatinoznom, sjajnom površinom, prosječne su veličine oko 2 cm. Mikroskopski se nalaze nakupine ili trabekule stanica unutar velikih područja mucina. Tumorske stanice pokazuju blagi do umjereni pleomorfizam, niske su mitotske aktivnosti. U slučajevima kada se javi mikropapilarna diferencijacija, ovi karcinomi postaju izrazito angioinvazivni. Imunohistokemijski radi se o ER+, PR+, HER2- tumorima, kod kojih mogu biti prisutne neuroendokrine karakteristike. Patohistološki diferencijalno dijagnostički dolaze u obzir mukocelne lezije, mucinozni cistadenokarcinom, te metastaze mucinoznih cistadenokarcinoma drugih primarnih sjela (npr. ovariji).

Invazivni medularni karcinom se javlja u manje od 1% slučajeva karcinoma dojke. Patohistološki se otežano dijagnosticira, s visokom varijabilnošću među različitim dijagnostičkim centrima, te je stoga i definiranje biološkog ponašanja ovih tumora ograničeno. Ovaj karcinom se obično javlja kod mlađih pacijentica, a postoji i određena povezanost ovih karcinoma sa BRCA1 mutacijom.

Mikroskopski ih karakterizira sincicijalni rast, nepostojanje žlijezdanih struktura, umjerena limfoplazmatička infiltracija i izraziti pleomorfizam stanica. Imunohistokemijski se nalaze stanice koje su ER-, HER2-, p53+. Patohistološki diferencijalno dijagnostički dolazi u obzir NOS karcinom, limfom, limfni čvor (25).

Inflamatorni karcinom karakterizira lokalno izrazito invazivno ponašanje, s eritemom, edemom, induracijom i bolnošću kože, uslijed čega može biti prisutna slika „kore naranče”. Riječ "inflamatorni" u nazivu označava kliničku prezentaciju ovih karcinoma, dok je patohistološki korelat ovoj kliničkoj prezentaciji prisutnost tumorskih embolusa u dermalnim limfovaskularnim prostorima. Smatra se da je klinička prezentacija upravo i posljedica limfatičke opstrukcije tumorskim embolusima. Invazivna komponenta ovih tumora je najčešće DIC NOS visokog gradusa, no može se raditi i o drugim vrstama karcinoma u podlozi.

Papilarni karcinomi obuhvaćaju oko 2 % svih karcinoma dojke, najčešće se javljaju kod postmenopausalnih žena, a smješteni su retroareolarno kod oko 50 % pacijentica. Dijele se na solidne, intracistične bez invazije, intracistične sa žarištem invazije te invazivne papilarne karcinome. Mamografski se papilarni karcinomi najčešće prikazuju kao okrugle, ovalne ili lobulirane sjene. Rubovi su najčešće dobro ocrtni, no mogu biti i neoštri u invazivnim karcinomima (33). Mikrokalifikati koji se nalaze u području ovih karcinoma obično su fini pleomorfni, no ponekad mogu biti grubi heterogeni ili točkasti (34). Ultrazvučno se papilarni karcinomi najčešće prezentiraju kao hipoehogene solidne tvorbe ili kompleksne ciste sa septama ili nodularnim dijelovima smještenima uz stijenu.

Anehogeni dijelovi papilarnih karcinoma obično odgovaraju cističnim segmentima ili područjima hemoragije. Doplerom se često prikaže unutarnja vaskularizacija ili razvijena žila hranilica (33). Što se tiče prikaza papilarnih karcinoma na MR-u, u literaturi nema puno studija. Obično se opisuju kao iregularni noduli koji se prikazuju na suptraksijskim snimkama ili kao kompleksne ciste koje se imbibiraju kontrastom. No, morfološke karakteristike kao i dinamičke krivulje kod papilarnih karcinoma su varijabilne, i mogu se preklapati sa benignim papilarnim lezijama, te je stoga često potrebna biopsija ili kirurška ekscizija. Doprinos MR-a kod ovakih lezija je otkrivanje multicentričnih promjena, što nije rijetko kod papilarnih lezija, a bitno utječe na planiranje terapije (33).

1.2.1.5. Prognostički čimbenici za karcinom dojke

Tradicionalni patohistološki parametri na temelju kojih se utvrđuje prognoza i planira daljnja terapija kod karcinoma dojke su: histološki tip karcinoma, gradus, limfovaskularna infiltracija (LVI), veličina tumora, status aksilarnih limfnih čvorova i hormonski receptorski status zajedno sa HER2 statusom (25). Što se tiče histološkog tipa tumora, tumori sa dobrim prognozama su tubularni karcinom, invazivni kribriformni, mucinozni i adenoidni cistični karcinom. Histološki gradus tumora je izrazito važan prognostički čimbenik. Prema stupnju tubularne formacije, nuklearnom gradusu, i mitotskoj aktivnosti tumori se svrstavaju u tri gradusa. Kod pacijentica sa negativnim limfnim čvorovima posebno važnu ulogu ima LVI, jer postojanje LVI kod ovih pacijentica ukazuje na povećan rizik za buduću metastatsku prezentaciju bolesti, te stoga bitno utječe na terapijske odabire. Hormonski receptorski status, iako ima značajnu

prediktivnu vrijednost u procjeni odgovora na hormonsku terapiju, nema značajniju ulogu u dugoročnim prognozama za preživljenje (25). Oko 70 % karcinoma dojke je ER+, a oko 60 % - 65 % ih je PR+. Ekspresija HER2 gena (protoonkogen koji enkodira transmembranski tirozin kinaza receptor, a regulira staničnu proliferaciju, trajanje života stanice, pokretljivost stanice i invazivnost) je važan prognostički čimbenik za pacijentice sa pozitivnim i negativnim limfnim čvorovima. HER2+ pacijentice dobro odgovaraju na terapiju trastuzumabom (monoklono protutijelo za HER2 receptore), a prema literaturi, HER2+ ekspresija je prisutna u oko 10 % - 34 % invazivnih karcinoma.

Stupanj proliferacije je slijedeći važan prognostički čimbenik, a utvrđuje se različitim metodama, uključujući određivanje stupnja mitozu kao i imunobojanjem za Ki67 antigen. Izrazito loši prognostički čimbenici su prisutnost vaskularne invazije, kao i nekroza tumora. Kod DCIS-a se obraća pozornost i na postojanje ekstenzivne intraduktalne komponente (> 25 % tumorske mase) koja upućuje na povećan rizik za recidiv tumora kod pacijentica kod kojih je proveden poštediti kirurški zahvat. U takvim slučajevima potreban je širok siguran rub (najmanje 2 mm), jer oko 70 % DCIS-a niskog gradusa, 55 % srednjeg gradusa i 10 % visokog gradusa ne rastu intraduktalno u kontinuitetu, što znači rizik za udaljenija žarišta DCIS-a (25).

1.2.2. BENIGNE PROMJENE DOJKE

U benigne promjene dojke ubrajaju se razvojne anomalije, upalne bolesti, epitelne i/ili stromalne proliferativne bolesti te benigne neoplazije (35). Sve širom primjenom mamografije, ultrazvuka, magnetske rezonancije i biopsije u dijagnostici dojke učestalost dijagnosticiranja benignih promjena dojke je značajno češća, pa su benigne lezije puno zastupljenije od malignih među obrađenim lezijama dojke. Potrebno je dobro patološko, radiološko, kirurško i onkološko poznavanje ovih promjena kako bi se izbjegle nepotrebne kirurške i farmakoterapijske procedure. Slijedi osvrt na najčešće benigne promjene, benigne promjene koje se mamografski prezentiraju mikrokalcifikatima, benigne promjene koje su nejasnog malignog potencijala ("high risk" lezije) i benigne promjene koje na slikovnim metodama mogu imitirati karcinome.

Fibrocistične promjene su najčešće benigne promjene dojke, s prevalencijom do oko 90 % (36). Mogu se podijeliti na neproliferativne lezije, proliferativne lezije bez atipije i proliferativne lezije s atipijom.

Neproliferativne lezije uključuju ciste, papilarne apokrine promjene, kalcifikacije epitelnog podrijetla, blagu epitelnu hiperplaziju, duktalnu ektaziju, nesklerozirajuću adenozu i periduktalnu fibrozu. Ove promjene nemaju povećani rizik za razvoj karcinoma dojke (37).

U proliferativne lezije bez atipije ubrajaju se umjerena ili floridna duktalna hiperplazija, sklerozirajuća adenozna, radijalni ožiljak, intraduktalni papilom i papilomatoza. Proliferativne lezije s atipijom uključuju atipičnu duktalnu ili lobularnu hiperplaziju. Kod proliferativnih lezija rizik za malignu transformaciju je

povezan s histološkom građom, a dodatni čimbenici rizika su i dob pacijentice te pozitivna obiteljska anamneza. Rizik za dobivanje karcinoma dojke kod pacijentica s proliferativnim lezijama bez atipije je 1,3 - 1,9, dok je kod proliferativnih lezija s atipijom taj rizik značajno veći, odnosno 3,9 - 13 (38).

Adenoza je proliferativna promjena kod koje postoji povećan broj ili veličina žlijezdanog tkiva, pri čemu se ove promjene najčešće nalaze na razini lobularnih jedinica. Klinički dva najvažnija oblika adenoze su sklerozirajuća adenoza i mikroglandularna adenoza.

Sklerozirajuća adenoza (SA) se definira kao lobulocentrična lezija s poremećajima građe acinusa, mioepitelnog i vezivnog tkiva. Važnost sklerozirajuće adenoze leži u činjenici da makroskopski, a ponekad i mikroskopski kao i na slikovnim metodama može imitirati karcinom. SA se smatra proliferativnim procesom, no njena patofiziologija je još uvijek nepoznata. Javlja se u reproduktivnoj životnoj dobi, s padom učestalosti prema starosti, odnosno menopauzi. Smatra se da je izloženost estrogenu glavni čimbenik koji doprinosi razvoju SA-e (39). U slučajevima sklerozirajuće adenoze nije rijetka istovremena prisutnost i drugih proliferativnih procesa, kao što su atipična lobularna hiperplazija ili lobularni karcinom in situ. Sklerozirajuća adenoza se ponekad prezentira klinički palpabilnom tvorbom, no puno češće se otkriva slučajno i to najčešće mamografijom (39, 40). Mamografski se sklerozirajuća adenoza najčešće prezentira mikrokalcfikatima (u oko 50 % slučajeva), a rjeđe je praćena i mekotkivnim sjenama (u oko 18 % slučajeva) ili distorzijom parenhima (oko 7 % pacijentica). Mikrokalcfikati su po distribuciji najčešće difuzni ili u skupini („cluster”), a morfološki se najčešće radi o

okruglim, točkastim ili heterogenim mikrokalCIFikatima, bez vidljivih grananja. Najčešće se inicijalno opisuju kao suspektne za malignu bolest. Ultrazvučno se kod SA najčešće opisuje fokalna akustična zasjenjenja bez pridružene tvorbe, a rjeđe se nalaze iregularno konturirane tvorbe ili fokalne distorzije parenhima. Patohistološki se nalaze mikrokalCIFikati smješteni unutar kolabiranih lumena kanalića, pri čemu su epitelne stanice obično sitnih jezgara s malom količinom citoplazme (39). Što se tiče ostalih patohistoloških karakteristika sklerozirajuće adenozе, diferencijalno dijagnostički najčešće dolaze u obzir tubularni karcinom, mikroglandularna adenozа i radijalni ožiljak. Pri tome je lobularna organizacija duktusa najvažnija karakteristika kojom se SA razlikuje od ostalih navedenih stanja. Karcinom in situ rijetko je prisutan u područjima sklerozirajuće adenozе, pri čemu je LCIS češći od DCIS (39).

Epitelna hiperplazija je najčešći oblik proliferativnih promjena dojke. Razlikuju se duktalna i lobularna epitelna hiperplazija.

Duktalne epitelne proliferativne promjene označavaju povećanje broja stanica u duktalnom prostoru, a tradicionalno se dijele u tri kategorije: obična duktalna hiperplazija (povećan broj stanica bez distorzije arhitektonike ili distenzije konture kanalića, bez atipije), atipična duktalna hiperplazija (ADH) i duktalni karcinom in situ (DCIS).

ADH se nešto učestalije otkriva otkako se provode screening mamografije, te se u oko 31 % biopsija učinjenih zbog mamografski vidljivih mikrokalCIFikata nalazi ADH (41). Značaj otkrivanja ADH je u činjenici da ove pacijentice imaju oko 4 puta veći rizik za nastanak karcinoma, a ako postoji pozitivna obiteljska anamneza taj rizik je i do 10 puta veći (37). Rizik za obolijevanje od karcinoma

povezan je i sa menopauzom - premenopauzalne žene imaju značajno veći rizik od postmenopauzalnih žena (37). ADH je patohistološki granična („borderline”) lezija, odnosno ima određena obilježja duktalnog karcinoma in situ (DCIS), no postoje određeni parametri koji ADH razlikuju od DCIS-a. To su jednolikost populacije stanica, pravilan geometrijski prostor između stanica ili mikropapilarnih formacija te hiperkromatske jezgre. Nadalje, ADH karakterizira i to što je zahvaćen samo jedan kanalić, ili ako ih je više, nakupina kanalića ne smije biti veća od 2 mm. Ako promjene u jednom od ova dva kriterija premašuju zadane dimenzije, postavlja se dijagnoza DCIS-a (31). Obzirom na dijagnostičke kriterije i način dobivanja uzoraka prilikom biopsije, kada se biopsijom dobije nalaz ADH uvijek postoji određeni rizik za postojanje neprepoznatog DCIS-a. Ovaj problem se djelomično može umanjiti primjenom vakuumom potpomognutih biopsija (VABB) sa širim iglama (11 i 14G) (40).

Lobularne epitelne proliferativne promjene (lobularne neoplazije, LN) se mamografski prezentiraju mikrokalCIFikatima češće nego se prije smatralo - čak u do 88 % slučajeva (42). Spektar lobularnih neoplazija uključuje atipičnu lobularnu hiperplaziju (ALH), lobularni karcinom in situ (LCIS) i pleomorni lobularni karcinom in-situ (PLCIS). U literaturi postoje neslaganja oko toga jesu li ove lezije prekursori karcinoma ili se radi samo o markerima za povećani rizik za karcinom (41). LN su multifokalne u oko 50 % slučajeva, a u takvim slučajevima rizik za razvoj bilateralnog invazivnog karcinoma je oko 30 %. Relativni rizik za razvoj karcinoma je za ALH oko 5, te 11 za LCIS. Prema literaturi, nakon postavljanja dijagnoze LN biopsijom širokom iglom, naknadnom kirurškom ekscizijom ovih lezija se u 27 % slučajeva nađe DCIS ili invazivni

karcinom. U literaturi postoje određena neslaganja oko preporuka za daljnje postupke nakon CNB-om dobivene dijagnoze LN-e. Za sada je većinom prihvaćeno da se uz temeljitu radiološko-histološku korelaciju kod pacijentica sa CNB dobivenim nalazom ALH ili LCIS preporučuje daljnje praćenje, bez obavezne kirurške ekscizije (43). Patohistološki se u posljednje vrijeme kao poseban entitet izdvaja tzv. pleomorfni LCIS (PLCIS), kojeg karakteriziraju značajno veće stanice, sa obilnijom granuliranom citoplazmom te atipičnim jezgrama. Važan je jer se po više parametara može smatrati agresivnijom lezijom od ostalih LN-a (jezgre gradus 3, visok Ki-67 indeks, HER2-) (45). Smatra se da je u ranijim studijama ova skupina LN-a često zamijenjivana sa DCIS-om. Mamografski su ove lezije često praćene mikrokalcfikatima (44).

Kolumnarne lezije se prema podacima iz literature nalaze u oko 11 % CNB učinjenih zbog BIRADS 3 mikrokalcfikata, te u oko 25 % BIRADS 4 mikrokalcfikata (45). Najčešće se i prezentiraju mikrokalcfikatima, koji su najčešće amorfni, fini pleomorfni ili grubi heterogeni. Iako su opisane prije više od tri desetljeća, klinički značaj ovih lezija još uvijek nije potpuno jasan. Manjak standardizirane nomenklature i patohistoloških definicija ovih lezija otežava komparaciju rezultata različitih kliničkih studija. Općenito se skupina kolumnarnih lezija dijeli prema postojanju citonuklearne atipije. Benigne kolumnarne lezije bez atipije se dijele u kolumnarne stanične promjene (KSP) i kolumnarnu staničnu hiperplaziju (KSH), ovisno o broju slojeva stanica unutar acinusa. Kod ovih lezija nije indicirana kirurška ekscizija (46).

Flat epitelna atipija (FEA) je jedan od naziva za kolumnarne stanične promjene (KSP) s atipijom. Koriste se i drugi nazivi, u novije vrijeme najčešće

“duktalna intraepitelna neoplazija 1” (DIN 1). Prema SZO flat epitelna atipija označava moguću neoplastičnu intraduktalnu promjenu karakteriziranu zamjenom nativnih epitelnih stanica jednim do pet slojeva blago atipičnih stanica (46). Za razliku od ADH koju karakterizira i atipija i abnormalna arhitektonika stanica (kao što su organizacija stanica u arkade, mikropapile, kribriiformne prostore), FEA je karakterizirana citonuklearnom atipijom niskog gradusa bez kompleksnih strukturalnih promjena arhitektonike stanica. Klinički značaj FEA i daljnji postupci kod FEA još uvijek nisu jasno definirani. Rizik za dobivanje karcinoma kod FEA nije jasno utvrđen. Činjenica je npr. da se FEA često nalazi kao nusnalaz u oko 10 % - 39 % DCIS-a, što može biti indikator da se zapravo radi o prekursoru in situ ili invazivnog karcinoma (46). DCIS kod kojeg se nalazi i FEA je češće niskog gradusa, mikropapilarnog ili kribriiformnog uzorka, bez komedo nekroza. Kod odlučivanja o potrebi dodatne obrade kada se dobije patohistološki nalaz FEA, korisno je napomenuti da je kod FEA-e koja se mamografski prezentira mikrokalciifikatima vjerojatnost postojanja in situ ili invazivnog karcinoma značajno manja ako je promjer nakupine mikrokalciifikata manji od 10 mm (46). FEA se često nalazi u područjima tubularnih karcinoma (TC) (u oko 44 % - 48 % slučajeva), uz često postojanje postojanje trijade FEA, ADH/DCIS i TC (ovakav trijas se nalazi kod oko 50 % tubularnih karcinoma). Također, prema nekim studijama kod oko 54 % - 87 % lobularnih karcinoma se nalazi i FEA (46). U do oko 17 % slučajeva kada se CNB-om dobije FEA, nakon kirurške ekscizije nađe se karcinom in situ ili invazivni karcinom (od toga najčešće DCIS, zatim TC i na kraju LIC; DIC se rijetko nađe nakon CNB-om

dobivene FEA) (47). Zbog svega navedenog ne postoji konsenzus o daljnjim postupcima nakon što se CNB-om dobije izolirana FEA (47).

Radijalni ožiljak i kompleksne sklerozirajuće lezije mogu nastati od bilo koje benigne proliferativne lezije (adenozna, papilom, obična i atipična hiperplazija), a ponekad mogu nastati i bez prethodno prisutne proliferativne lezije. Točan patološki proces koji dovodi do stvaranja radijalnog ožiljka nije poznat. Pretpostavke su da u osnovi nastanka radijalnog ožiljka može biti kronična ishemija odnosno infarkt, pri čemu centralni dio lezije atrofira sa stvaranjem iregularnog ožiljka. Rezultat je nastanak lezije koja se mamografski najčešće prezentira kao spikulirana sjena te ju je nemoguće razlikovati od karcinoma (48). UZV karakteristike radijalnog ožiljka su također nespecifične, pri čemu je i uloga UZV-om vođene citološke pukcije ograničena (49). Kod oko do 8 % - 12 % CNB-om postavljenih dijagnoza radijalnih ožiljaka nakon kirurške ekscizije dobije se nalaz karcinoma, te se samo na temelju CNB ne može sa sigurnošću isključiti postojanje karcinoma (40, 49). Nakon postavljanja dijagnoze radijalnog ožiljka CNB-om potreban je multidisciplinarni konzilijarni pristup kako bi se prodiskutiralo o daljnjim postupcima (VABB, kirurška ekscizija) u svrhu dobivanja definitivne histološke dijagnoze (49).

Intraduktalni papilomi i papilomatoza se ubrajaju u skupinu papilarnih lezija, za koje postoji različito nazivlje i klasifikacije, a uglavnom se među papilarne lezije ubrajaju: solitarni intraduktalni papilom, multipli intraduktalni papilomi, atipija / DCIS unutar papiloma, mikropapilarni DCIS i papilarni karcinom. Razlikovanje ovih lezija na temelju slikovih metoda je teško zbog širokog spektra kojim se ove lezije prezentiraju na mamografiji, ultrazvuku i MR-u, a

osim toga neke benigne i nepapilarne lezije mogu se na slikovnim metodama prezentirati vrlo slično papilarnim lezijama. Mamografski su manji papilomi obično okultni, naročito ako su smješteni retroareolarno, zbog gustoće dojke u tom dijelu, te zbog slabe kompresije tog dijela dojke. Veći papilomi se mogu prikazati kao okrugle ili ovalne tvorbe oštro ocrtanih rubova. Oko 25 % solitarnih papiloma mamografski pokazuje mikrokalcifikate (33).

Fibroadenom je najčešća benigna neoplastična promjena dojke, javlja se kod oko 25 % asimptomatskih žena, i to češće u dobi od 15 do 35 godina (37). Radi se o hormonski reaktivnoj tvorbi koja raste npr. tijekom trudnoće, a involuira, kao i ostali parenhim dojke, u perimenopauzi. Fibroadenomi se razvijaju od mezenhimalnih stanica strome, makroskopski dajući izgled lobulirane, oštro ograničene tvorbe. Kod mlađih pacijentica se nešto češće mogu naći tzv. „gigantski fibroadenomi”, koji mogu doseći veličinu i do 10 cm. U oko 50 % fibroadenoma nalaze se i drugi oblici proliferativnih promjena - sklerozirajuća adenoza, duktalna epitelna hiperplazija, te se fibroadenomi koji sadrže ovakve promjene nazivaju se kompleksni fibroadenomi. Dok jednostavni fibroadenomi nemaju povišen rizik za razvijanje karcinoma, kod kompleksnih fibroadenoma postoji nešto viši rizik za dobivanje karcinoma. Isto tako, fibroadenomi su kod starijih žena povezani sa povećanim rizikom za razvoj karcinom. Juvenilni fibroadenomi se javljaju u dobi od 10 - 18 godina, prezentiraju se kao bezbolne, solitarne, unilateralne tvorbe, a obzirom da su obično velikih dimenzija, često se kirurški odstranjuju.

Ostali benigni tumori dojke su rjeđi (adenomi, hamartomi, tumori granularnih stanica), no potrebno je poznavanje i njihove histopatologije te radioloških karakteristika, kako bi se mogli razlikovati od drugih potencijalno malignih lezija.

Masna nekroza uključuje inflamatorne promjene masnog tkiva koje nastaju ili kao posljedica traume (slučajne ili iatrogene) ili vezano za druge promjene dojke kod kojih nastaje nekrotična degeneracija (karcinomi, mamarna duktalna ektazija). Mamografski, ultrazvučno i MR-om često nije moguće razlučiti masnu nekrozu od malignih lezija, te je često potrebna biopsija da bi se dobila definitivna dijagnoza. Histološki se u slučajevima masne nekroze nalaze anuklearne masne stanice okružene gigantskim histiocitima i pjenušavim fagocitima (48).

1.3. DIJAGNOSTIČKE METODE U OBRADI BOLESTI DOJKE

1.3.1. Slikovne dijagnostičke metode

Kao i kod drugih karcinoma, kod karcinoma dojke rano otkrivanje u kombinaciji sa adekvatnom terapijom značajno snižava stopu mortaliteta karcinoma i poboljšava kvalitetu života oboljelih žena (50, 51). Slikovne metode koje se koriste u dijagnostici bolesti dojke su mamografija, ultrazvuk i magnetska rezonancija. U opisu nalaza slikovnih metoda najčešće se koristi klasifikacija po „American College of Radiology Breast Imaging Reporting and Data System“ leksikonu (ACR BIRADS), koja je od svog prvog izdanja 1992. doživjela pet reizdanja (52, 53). Ovim leksikonom standardizirana je terminologija koja se koristi u nalazima, kao i strukturiranje nalaza, te kategorizacija promjena prema stupnju vjerojatnosti za malignost u 7 skupina (BIRADS 0 - 6). Lezije se opisuju točno definiranim standardiziranim jezikom ovisno o svojim morfološkim karakteristikama te se u zaključku nalaza, temeljeno na najnepovoljnijoj karakteristici lezije/lezija, daje konačni zaključak u vidu jedne od mogućih sedam BIRADS kategorija. U BIRADS 1 kategoriji ne izdvaja se nikakvih promjena u dojka koje bi trebalo komentirati u nalazu. BIRADS 2 kategorija označava promjene koje su karakterističnog izgleda za benigne lezije. U slučaju BIRADS 1 i BIRADS 2 nalaza nije potrebna nikakva daljnja obrada ili terapija, potrebne su samo redovite jednogodišnje mamografske kontrole. BIRADS 3 kategorija odgovara najvjerojatnije benignoj leziji, odnosno, vjerojatnost da se radi o zloćudnoj leziji je manja od 2 %. Prema preporukama ACR-a BIRADS 3 kod lezija indicirane su mamografske kontrole u kraćim vremenskim intervalima, odnosno, ponavljanje mamografije svakih 6 mjeseci tijekom 3 godine kako bi se

potvrdila stacionarnost, tj. benignost promjene. Ukoliko je promjena bez promjene u morfologiji i veličini tijekom tri godine, smatra se da je time potvrđen njezin benigni karakter. Nalaz se može rekatégorizirati u BIRADS 2 kategoriju, te pacijentici preporučiti samo daljnje redovite jednogodišnje kontrole. Kod BIRADS 3 lezije često se indicira komplementarni UZV pregled, jer ukoliko se mamografski vidljiva lezija prikaže ultrazvukom, temeljem ultrazvučnih karakteristika nalaz se može proglašiti jasno benignim (primjerice tipične jednostavne ciste), ili se u slučaju sumnjivih karakteristika lezije može odmah učiniti ciljana citopunkcija/biopsija lezije u svrhu dobivanja tkivne dijagnoze lezije. U takvim slučajevima često nisu potrebne navedene šestomjesečne mamografske kontrole. BIRADS 4 kategorija odgovara sumnjivoj leziji, s vjerojatnošću da se radi o malignoj leziji između 2 % i 96 %. Širok raspon vjerojatnosti da se radi o malignoj promjeni može se dodatno subkategorizirati u tri kategorije: BIRADS 4 A, B i C. Lezije kategorizirane kao BIRADS 4 potrebno je dodatno obraditi, te je u pravilu potrebno dobiti njihovu tkivnu dijagnozu. Ovisno o slikovnom prikazu lezije biopsiju je moguće raditi pod mamografskom, ultrazvučnom ili MR kontrolom, odnosno bez kontrole slikovnih metoda ukoliko je lezija palpabilna. BIRADS 5 kategorija odgovara lezijama koje su vrlo vjerojatno maligne, odnosno pokazuju morfološke karakteristike tipične za karcinom. Kod ove kategorije lezija očekivana incidencija karcinoma je viša od 96 %. Ove lezije svakako zahtijevaju daljnju obradu, a u pravilu je prije početka terapije (operacije ili adjuvantne terapije) potrebno dobiti tkivnu potvrdu perkutanim punkcijama/biopsijama. BIRADS 6 kategorija odgovara lezijama koje su već dokazani karcinomi, a bolesnice su u pripremi za ili u tijeku

terapijskih procedura, primjerice ukoliko se prije operativnog zahvata planira učiniti i MR pregled u svrhu procjene proširenosti bolesti ili se liječenje započinje neoadjuvantnom terapijom. BIRADS 0 kategorija rezervirana je za nepotpune ili tehnički nezadovoljavajuće preglede koje je potrebno ponoviti ili nadopuniti.

Mamografija se kao inicijalna metoda u obradi dojke koristi već nekoliko desetljeća. Prihvaćena je kao metoda probira kod pacijentica nakon 40. godine života, a prema dobro dokumentiranim studijama, provođenjem nacionalnih programa mamografskih screeninga značajno je snižen mortalitet karcinoma dojke (50). Unatoč tome, postoje određene kontroverze oko provođenja nacionalnih screening programa, pri čemu se kao nedostaci mamografije ističu varijabilna senzitivnost (obrnuto je proporcionalna gustoći dojke: od 36 % kod gustih dojki do 98 % kod masnih involutivnih dojki), izlaganje ionizirajućem zračenju te određeni postotak lažno pozitivnih nalaza koji mogu dovesti do nepotrebnih daljnjih dijagnostičkih postupaka (51). Što se tiče rizika od primijenjenog ionizirajućeg zračenja, potrebno je istaknuti da je apsorbirana doza kod mamografije značajno manja od one koja se akumulira tijekom života iz izvora kao što su druge slikovne dijagnostičke pretrage kao i ostali izvori zračenja. Prosječna glandularna doza kod digitalne mamografije je 3,7 mGy. Prema velikim provedenim studijama, ta doza može dati teoretski rizik za dobivanje karcinoma dojke tijekom života kod 1,3 od 100 000 žena koje su izložene mamografiji s 40 godina. S druge strane, u istoj toj skupini žena zbog provođenja screeninga se u ranoj klinički okultnoj fazi otkrije karcinom kod 292 žene (51). Osnovni princip nastanka slike kod mamografije je sumacija tkiva

dojke u 2D prikaz. Stoga karcinomi mogu biti prikriveni superponiranim parenhimom, što dovodi do lažno negativnih nalaza, a s druge strane superpozicija normalnog žlijezdanog parenhima može stvoriti sliku lažno patološke promjene, što dovodi do lažno pozitivnih nalaza. Ovi problemi su naročito izraženi kod žena s gustim dojkama, te mlađih pacijentica gdje je visok omjer fibroglandularnog i masnog tkiva. S druge strane, brojne su studije pokazale da žene sa gustim dojkama imaju 4 - 6 puta veći rizik za obolijevanje od karcinoma dojke (51). Sve šira primjena full-field digitalne mamografije poboljšala je osjetljivost mamografije (54). Osim toga, u kliničkoj primjeni su sve prisutnije i novije metode kao što su niskodozna mamografija, kontrastna mamografija, digitalna tomosinteza dojke. Kontrastna mamografija prikazuje patološku vaskularizaciju tumora korištenjem temporalne suptrakcije nakon primjene jednog kontrastnog sredstva, sa senzitivnošću oko 78 % - 92 % (55). Prednost digitalne tomosinteze pred standardnom mamografijom je veća senzitivnost, što je najizraženije kod gustih dojki. Potencijalna ograničenja digitalne tomosinteze su do 8 % veća srednja glandularna doza, te nešto niža senzitivnost za otkrivanje mikrokalcifikata. Za sada se digitalna tomosinteza preporučuje kao dodatna metoda standardnoj mamografiji (51).

Usprkos napretku mamografske tehnologije čak 10 % - 30 % karcinoma ostaje neotkriveno mamografskim snimanjem zbog različitih čimbenika (56). Osjetljivost mamografije naročito je ograničena kod žena s gustim žlijezdanim tipom dojki (ACR tip IV dojki), gdje se sjene gustog parenhima preklapaju s patološkim lezijama u dojkama. Stoga se komplementarni ultrazvučni pregled dojki često radi kao nadopuna mamografiji. Indikacija za komplementarni

ultrazvučni pregled je i daljnja evaluacija patoloških mamografskih nalaza: lezija u skupinama BIRADS 3, 4 i 5 bez obzira na gustoću fibrožlijezdanog parenhima, evaluacija palpabilnih promjena u dojka čak i ukoliko je mamografski nalaz negativan, što vrijedi i za guste žlijezdane dojke - komplementari UZV se radi i u slučajevima kada nema mamografski uočljivih lezija.

BIRADS leksikon mamografski uočene promjene kategorizira u tvorbe (lezije koje su vidljive na obje mamografske projekcije), kalcifikacije, poremećaje arhitektonike odnosno područja asimetrije (globalne ili fokalne). Kod tvorbi, osim veličine i smještaja u dojci, potrebno je analizirati njihov oblik, granice i gustoću, a kod kalcifikacija morfologiju, distribuciju i smještaj. Poremećaji arhitektonike označavaju iregularne zone unutar tkiva dojke koje nemaju karakter tvorbe, odnosno nije ih moguće prikazati na obje mamografske projekcije, dok područja asimetrije, kao što ime govori, označavaju asimetriju prikaza lijeve i desne dojke. Sve opisane promjene mogu biti uzrokovane i benignim i malignim lezijama u tkivu dojke.

Ultrazvuk, kao široko dostupna i sigurna metoda ima važnu ulogu u dijagnostičkoj obradi dojke. Zahvaljujući napretku ultrazvučne tehnologije moguće je dijagnosticirati lezije i vrlo malih dimenzija. Pod kontrolom UZV-a moguće je bioptirati uočene lezije, pri čemu ovaj način biopsije ima određene prednosti i pred mamografskim biopsijama i pred biopsijama pod nadzorom MR-a: vremenski je kraće, komfornije je za pacijenticu (dojka se ne komprimira, u slučaju bola procedura se može zaustaviti te pacijentica može promijeniti položaj, cijeli pravac kojim se igla uvodi u dojku se može primjereno

anestezirati). Obzirom da se biopsija radi pod nadzorom u stvarnom vremenu, smjer igle se može precizno prilagođavati položaju lezije, a olakšana je i manipulacija bioptičkim materijalom, kao i aplikacija lokalnog anestetika, jer nema kompresije dojke. Biopsija pod nadzorom UZV-a je osim toga značajno jeftinija i dostupnija od MR vođenih biopsija.

MR zahvaljujući primjeni novih naprednih tehnologija (jaka osnovna magnetska polja, poboljšane karakteristike gradijentnih zavojnica, nove tehnologije akvizicije signala kao što su „parallel imaging“, visoka prostorna i temporalna rezolucija) značajno doprinosi ranom otkrivanju karcinoma dojke, naravno kada se koristi kao pretraga komplementarna mamografiji i ultrazvuku. Tako je poznato da se kombinacijom kliničkog pregleda, mamografije i ultrazvuka postiže osjetljivost za otkrivanje karcinoma dojke od 93,2 %, dok uključivanjem i MR-e u obradu, osjetljivost doseže visokih 99,4 % (57). Nadalje, magnetskom rezonancijom će se u oko 27 % - 37 % pacijentica prikazati lezije koje nisu vidljive mamografijom (58). Prednost magnetske rezonancije pred mamografijom i ultrazvukom je i ta što se primjenom kontrastnog sredstva mogu dobiti informacije ne samo o morfološkim, već i o funkcionalnim karakteristikama lezije, kao što su perfuzija tkiva te kinetika opacificiranja kontrastom (59). Uzimanje u obzir i morfoloških i opacificijsko-kinetičkih karakteristika lezija poboljšava specifičnost magnetske rezonancije. U razlikovanju malignih od ostalih promjena može pomoći analiza kinetike opacificacije kontrastom koja uključuje analizu promjena intenziteta signala u prve 2 minute nakon aplikacije kontrastnog sredstva. Postoje tri tipa dinamičkih krivulja opacificacije: a) krivulje sa progresivnim porastom intenziteta signala,

kod kojih će se u oko 83 % slučajeva naći benigne promjene, b) krivulje tipa platoa (početni porast nakon kojeg slijedi održavanje relativno konstantnog intenziteta signala); ovakav tip krivulja ima osjetljivost od 42,6 %, a specifičnost 75 % za otkrivanje malignih promjena i c) tzv. „washout“ krivulje (početni porast nakon kojeg slijedi pad intenziteta signala); ovakav tip krivulja karakterističan je za maligne lezije, pri čemu ima visoku specifičnost (90,4 %), ali nisku osjetljivost (20,5 %) (60–62). Obzirom da je osnovni preduvjet za dobivanje adekvatnih dinamičkih krivulja dobra temporalna rezolucija, jasno je zašto je posljednjih godina značajno unaprijeđena uloga MR-a u obradi karcinoma dojke. Što se tiče morfoloških karakteristika koje se analiziraju na MR-u, sva suspektna područja definiraju se kao fokusi (ako su < 5 mm), tvorbe (> 5 mm) ili tzv. „non-mass“ područja. Kod tvorbi se opisuje oblik (okrugao, ovalan, lobuliran, iregularan), rub (gladak, iregularan, spikuliran) i način opacifikacije kontrastom unutar tvorbe (homogen, heterogen, ruban, centralan, septalan). Kod non-mass područja opisuje se njihova distribucija (fokalna/multifokalna, linearna, duktalna, segmentalna, regionalna, multiregionalna, difuzna), unutarnja opacifikacija kontrastom (homogena, heterogena, točkasta, grudasta) i simetrija u odnosu na drugu dojku. Morfološki kriteriji koji upućuju na malignost lezije su iregularan ili spikuliran rub (pozitivna prediktivna vrijednost (PPV): 84 % - 91 %), heterogena opacifikacija unutar tvorbe, opacifikacija unutarnjih septa, te prstenasta rubna imbibicija kontrastom (PPV: 84 %, iako je ova posljednja karakteristika relativno rijetka, te ima prevalenciju od oko 16 %). PPV-i za različitu distribuciju imbibicije kontrastom kod non-mass lezija su slijedeće: regionalni tip opacifikacije

kontrastom: 59 %, regionalna opacifikacija sa vidljivom tvorbom: 81 %, segmentalna distribucija opacifikacije: 78 %.

Opće prihvaćene indikacije za MR pregled dojki su slijedeće: a) dodatna evaluacija suspektnog nalaza na prethodno učinjenom kliničkom pregledu, mamografiji i ultrazvuku dojke, b) probir kod žena vrlo visokog rizika za karcinom dojke (nositeljice BRCA1 i BRCA2 gena kao i žene sa pozitivnom obiteljskom anamnezom za karcinom dojke), c) stanja kod kojih je analiza dojki mamografijom otežana ili onemogućena - silikonski implantati, izrazito guste dojke, d) metastatski karcinom aksilarnih limfnih čvorova sa sumnjom na okulturni karcinom dojke, e) procjena ipsilateralne ili kontralateralne proširenosti karcinoma dojke kod pacijentica kod kojih se planira poštedna operacija dojke, f) procjena odgovora na neoadjuvantnu terapiju i g) postoperativno kada postoji sumnja na recidiv (61). Kod žena s visokim rizikom za obolijevanje od karcinoma dojke, MR se pokazao kao adekvatna metoda probira. Američko onkološko društvo (The American Cancer Society) u svojim preporukama predlaže MR screening za nositeljice BRCA 1 i BRCA2 mutacija, pacijentice koje imaju rođakinju u prvom koljenu sa BRCA mutacijom, nadalje one koje imaju rizik za dobivanje karcinoma dojke ≥ 20 -25 %, one kod kojih je provedena iradijacija toraksa u dobi 10 - 30 godina, one koje imaju u anamnezi DCIS, LCIS, ADH, ALH, te pacijentice sa izrazito gustim dojkama (63).

1.3.2. Metode uzimanja uzoraka tkiva u bolestima dojke

Često nije moguće jasno razlikovanje između benignih i malignih lezija isključivo temeljem slikovnih metoda, te je kod svih nejasnih i suspektnih lezija potrebno učiniti tkivnu verifikaciju lezije. Kako bi se izbjegle nepotrebne kirurške biopsije,

koriste se manje invazivne metode, a to su citološka punkcija (CP), biopsija širokom iglom (core needle biopsy - CNB), te vakuumom potpomognuta biopsija (vacuum assisted breast biopsy - VABB). Svaka od ovih metoda ima svoje specifične prednosti i nedostatke.

Citološka punkcija je osnovna i relativno jeftina metoda koja se koristi od 1930. godine (64). Najčešće se izvodi pod nadzorom UZV-a, što omogućuje praćenje i precizno vođenje igle u živom vremenu te daje dobar uvid u područje punktiranja. Metoda se općenito smatra brzom, jednostavnom i sigurnom, dajući doprinos dijagnostici bolesti dojke omogućujući razlikovanje benignih od malignih lezija. Igle koje se koriste su 18, 20 ili 22 G, a nakon dobivanja uzorka, tkivo se nanese na mikroskopsko stakalce i fiksira. Uspješnost ove metode je izrazito ovisna o iskustvu tima koji je izvodi, te u specijaliziranim centrima sa iskusnim timovima ova metoda daje odlične rezultate, sa osjetljivošću za otkrivanje malignih lezija koja je tek nešto niža od biopsija širokom iglom (64). Nalazi citološke punkcije se kategoriziraju u 5 skupina (C1 - C5) (90). C1 označava neadekvatan uzorak, C2 benigne stanice bez suspektnih karakteristika, C3 vjerojatno benignan nalaz, no uz postojanje određenih suspektnih karakteristika stanica, C4 vjerojatno malignan nalaz, i naposljetku, C5 sigurno malignan nalaz (65).

Postoji nekoliko nedostataka citološke punkcije zbog kojih je u određenom periodu bila gotovo potpuno potisnuta iz primjene u SAD-u. Primjerice, citološkom punkcijom se ne može razlikovati in-situ i invazivne lezije, zbog definicije invazivnosti koja uključuje prodor kroz bazalnu membranu, a što se ne može analizirati u uzorku dobivenom citološkom punkcijom. Postoje određeni

kriteriji pomoću kojih se citološkom punkcijom može predvidjeti invazivnost lezije, a to su infiltrativne promjene u fragmentima masnog tkiva, infiltrativne promjene u fragmentima vezivnog tkiva, proliferacija fibroblasta i elastičnih fragmenata strome. No, uzimajući u obzir i ove kriterije, osjetljivost citološke punkcije za detektiranje invazivnih karcinoma je niska (38 %). Nadalje, oko 29 % DCIS-a je po ovim kriterijima proglašavano za invazivni karcinom. Analizom citološkog punktata je naročito teško prepoznati tubularne karcinome, kao i lobularne invazivne karcinome. Specifičnost i pozitivna prediktivna vrijednost citološke punkcije su značajno niže u odnosu na CNB, naročito kod premalignih, papilarnih i fibroepitelnih lezija. Citološka punkcija je točna u 75 % - 90 % palpabilnih lezija, te u oko 34 % - 58 % nepalpabilnih lezija (64). Postotak neadekvatnih uzoraka je značajno veći kod citološke punkcije nego kod CNB, naročito kod nepalpabilnih i UZV-om slabo vidljivih promjena. Nedostatak citološke punkcije u komparaciji sa CNB je i nemogućnost određivanja imunohistokemijskih i molekularnih karakteristika lezije, što je naročito važno u slučajevima planiranja neoadjuvantne kemoterapije.

Perkutana biopsija lezija dojke pod kontrolom slikovnih metoda je ušla u široku primjenu nakon objave prvih rezultata 1993. godine (66). Procjenjuje se da se godišnje napravi oko milijun perkutanih biopsija, pri čemu se dijagnosticira oko 200 000 karcinoma dojke (67). Perkutana biopsija za mnoge od ovih žena znači poštedu od mnogo invazivnijih, deformirajućih i skupljih kirurških biopsija. Igle koje se najčešće koriste su širine 14 G, a omogućuju dobivanje više cilindara tkiva koji su obično duljine 15 - 22 mm. Optimalan broj uzoraka potreban za adekvatnu patohistološku analizu ovisi o strukturi tkiva dojke, same lezije, kao i

o mamografskim i ultrazvučnim karakteristikama lezije, te o procjeni radiologa u individualnom slučaju pojedine pacijentice. Histološkom analizom uzoraka dobivenih CNB-om lezije se kategoriziraju u 5 skupina (B1 - B5), pri čemu je cilj odrediti klinički značaj, odnosno stupanj benignosti/malignosti lezija. B1 kategorija uključuje normalno tkivo dojke. B2 označava benigne promjene (fibroadenomi, fibrocistične promjene, sklerozirajuća adenoza, duktalna ektazija, apscesi, masna nekroza). B3 kategorija uključuje vjerojatno benigne lezije, koje dakle ili histološki pokazuju benigne karakteristike, ali se zna da su često heterogene građe ili imaju umjereno povećan rizik za pridruženu malignu leziju (uključuje ADH, ALH, LCIS, phyllodes tumor, papilarne lezije, radijalni ožiljak i kompleksnu sklerozirajuću adenozu). B4 kategorija obuhvaća vjerojatne karcinome, no koje zbog tehničkih razloga nije moguće sa sigurnošću utvrditi (razorene/loše fiksirane ali očito maligne jezgre; očito neoplastične stanice, ali smještene unutar krvnog ugruška ili izvan fiksiranog uzorka; vrlo mali fokusi invazivnog karcinoma koji su premalog uzorka da bi se mogla napraviti imunocitokemijska analiza), te se nakon ove kategorije preporučuje ili dijagnostička ekscizijska biopsija ili ponavljanje CNB. B5 kategorija uključuje jednoznačno maligne lezije (68). U oko 10 % uzoraka dobivenih CNB-om se ne može postaviti dijagnoza. Zbog ove činjenice, a i zbog što bolje učinkovitosti rezultata CNB-e, pri donošenju odluke o kategorizaciji lezije potreban je multidisciplinarni pristup, s uzimanjem u obzir i kliničkih i radioloških i histoloških karakteristika lezije.

Izuzetna korist CNB-e u odnosu na CP je mogućnost određivanja prognostičkih i terapijskih karakteristika tumora (gradus, hormonski receptorski status). Prema

dosadašnjim spoznajama podudarnost gradusa određenog CNB-om i kirurškom ekscizijom je 75 %, pri čemu se u slučajevima različitog gradusa radi o razlici za 1 stupanj (68). Preoperativna CNB je korisna kod lezija koje su i na slikovnim metodama jasno malignih karakteristika ali se planira poštedna kirurgija dojke, neoadjuvantna terapija, te u slučajevima kada se CNB-om u jednoj dojci nađe lobularni invazivni karcinom jer to znači da je potreban detaljniji osvrt i obrada mogućih lezija kontralateralne dojke.

Komplikacije koje se mogu javiti kod CNB su bol, pneumotoraks (< 0,05 % slučajeva), hematom (< 1 % su hematomi koji zahtijevaju intervenciju) te infekcija koja se može izbjeći detaljnom pripremom i sterilizacijom. U literaturi se navodi kako se prilikom CNB-e prolaskom igle mogu „preseliti” maligne stanice u zdravo tkivo dojke, no niti jednom studijom nije pokazano da ovo ima ikakav klinički značaj u smislu rizika za recidiv bolesti ili utjecaj na konačno preživljenje pacijentice (66, 68, 69).

Najveći nedostatak CNB su lažno negativni rezultati, čiji se raspon kreće od 0 % - 9 % (69). Najčešći razlog lažno negativnih rezultata leži u tehničkom nedostatku same metode, a to je da uzorci predstavljaju samo dio lezije. Stupanj vjerojatnosti da se dobije nereprezentativan uzorak ovisi o tipu lezije, njenom položaju, veličini, pomičnosti, o veličini dojke, gustoći parenhima, iskustvu operatera i suradljivosti pacijentice. Nešto je veća učestalost neprepoznavanja pravog stupnja malignosti kod određenih tipova lezija, primjerice kod ADH, gdje je mogućnost postojanja DCIS-a ili invazivnog karcinoma čak do 56 % (69). Nadalje, kod CNB-om postavljene dijagnoze DCIS-a se kirurškom ekscizijom invazivni karcinom nađe u oko 16 % - 55 %

slučajeva. Karcinomi se CNB-om češće ne detektiraju i kod radijalnih ožiljaka, papilarnih lezija, LCIS i phyllodes tumora. Stoga se u slučaju CNB-om dobivanja svih ovih navedenih dijagnoza, u skladu sa nalazima slikovnih metoda, preporučuje ili ponavljanje CNB ili kirurška ekscizija (69).

1.4. DOSADAŠNJE SPOZNAJE

Prema današnjim spoznajama, mikrokalциfikati su jedini mamografski vidljiv znak postojanja karcinoma kod oko 30 % - 50 % klinički nepalpabilnih karcinoma (6). Nadalje, MKC su i primarna indikacija za oko 50 % biopsija dojke, a oko 70 % - 90 % DCIS-a se otkriju u pretkliničkom stadiju upravo zahvaljujući uočavanju mikrokalциfikata na mamografiji (4, 70). No, jednako tako je važno istaknuti da se mikrokalциfikati javljaju i kod benignih lezija (FA, ADH, ALH, LCIS, masna nekroza), te upravo ova činjenica ukazuje na potrebu boljeg razumijevanja patofiziologije i slikovnih karakteristika mikrokalциfikata. Mikrokalциfikati su jedna od slabijih točaka BIRADS leksikona, što se očituje činjenicom da upravo kod mikrokalциfikata postoji najveća varijabilnost među ispitivačima (71).

Prema BIRADS leksikonu mikrokalциfikati se definiraju prema morfologiji i distribuciji (52). Morfološki se mikrokalциfikati dijele na okrugle/točkaste, amorfne, grube heterogene, fine pleomorfne, fine linearne, a ovim redoslijedom raste i vjerojatnost malignosti. Općenito se mikrokalциfikati mogu podijeliti u 3 skupine vjerojatnosti za malignost: benigne, umjereno suspektne te visoko suspektne (71). No, s druge strane, dvije trećine mikrokalциfikata upućenih na CNB se opisuju kao pleomorfni, a to je opis koji uključuje vrlo širok spektar morfologije mikrokalциfikata (71). Kako bi se pomoglo razlučiti vjerojatnost da se radi o malignim promjenama u 4. izdanju BIRADS leksikona uvedena je podjela pleomorfnih mikrokalциfikata na grube heterogene i fine pleomorfne. Grubi heterogeni su iregularne morfologije, ali većinom veći od 0,5 mm, te se smatraju pokazateljem umjerenog rizika za karcinom. Fini pleomorfni su različitih veličina

i oblika, no većinom manji od 0,5 mm, a smatraju se pokazateljem većeg rizika za karcinom. Prema velikoj sustavnoj metaanalizi koja je obuhvatila ukupno 11 000 mamografski uočenih mikrokalCIFIKATA, objavljenoj 2012. godine, srednje vrijednosti stopa malignosti za određenu morfološku skupinu mikrokalCIFIKATA bile su slijedeće: okrugli/točkasti oko 9 %, grubi heterogeni oko 13 %, amorfni oko 27 %, fini pleomorfni 50%, linearni 78 % (72).

Prema distribuciji mikrokalCIFIKATI se dijele na difuzne, regionalne, segmentalne, cluster i linearne. Različiti načini distribucije mikrokalCIFIKATA za sada nisu kategorizirani prema BIRADS leksikonu u određeni stupanj vjerojatnosti za malignost, no postoje studije koje su analizirale ovaj mamografski parametar mikrokalCIFIKATA. Prema tim podacima, vjerojatnost malignosti za pojedine distribucije su bile slijedeće: linearna i segmentalna distribucija su imale najveće rizike za malignost (50 % i 56 %), „cluster” distribucija je bila umjerenog rizika za malignost (oko 22 %), a regionalna distribucija je bila najmanjeg rizika (0 %) (1, 71, 73). Prema dosadašnjim spoznajama mamografska stabilnost ili rast mikrokalCIFIKATA u određenom vremenskom periodu (tj. u usporedbi s ranijim mamografskim snimkama) nije povezana s rizikom za malignost (74).

Iako BIRADS leksikon omogućuje standardiziran opis morfologije i distribucije, ne daje jasne preporuke u koju BIRADS kategoriju svrstati MKC prema tim karakteristikama. Kako je upravo BIRADS kategorija ta koja određuje daljnje postupke (screening MMG u redovnom intervalu, praćenje u kraćem intervalu, ili daljnja obrada UZV-om / eventualnom CNB), neminovno je da zbog nejasnih kriterija kod mikrokalCIFIKATA postoje nejasnoće o daljnjim postupcima nakon njihovog uočavanja na mamografiji. Jedan od pokazatelja ovih poteškoća jest i

činjenica da je većina mikroklacifikata upućenih na biopsiju kategorizirana kao BIRADS 4 (njih oko 80 % - 83 %) (1). Tako visok postotak biopsija generiran jednom BIRADS kategorijom ukazuje da je specifičnost deskriptora mikroklacifikata niska, odnosno da različiti deskriptori malo govore o vjerojatnosti malignosti lezije u podlozi mikroklacifikata (1). Značajni pomaci u analizi mikroklacifikata su nastali širokom primjenom potpuno digitalne mamografije (FFDM), te se na FFDM snimkama mikroklacifikati uočavaju u 9 % više slučajeva u komparaciji sa klasičnim film-mamografijama, kvaliteta prikaza mikroklacifikata boljom je označena kod FFDM u 85 % slučajeva, kvantitativno više mikroklacifikata je uočeno na FFDM u 80 % slučajeva, te su u konačnici mikroklacifikati kategorizirani u suspektiju skupinu u oko 53 % slučajeva (75). Unatoč tehnološkim napretcima, postoji izrazita varijabilnost u karakteriziranju mikroklacifikata prema BIRADS-u, sa podudarnošću među ispitivačima $\kappa = 0,31$ - $0,36$ za morfologiju i $\kappa = 0,29$ - $0,50$ za distribuciju, što ukazuje na ograničenu specifičnost mamografije u obradi mikroklacifikata (76). Stoga, unatoč visokoj osjetljivosti mamografije za otkrivanje mikroklacifikata, komplementarne slikovne metode su od iznimne važnosti u obradi mikroklacifikata.

No, s druge strane, podatci u literaturi o tome koja je uloga MR-a u preciznijem određivanju rizika za malignu bolest kod mamografski suspektnih mikroklacifikata su nedostatni i kontradiktorni. Postoji nekoliko radova koji se bave ulogom magnetske rezonancije u obradi mikroklacifikata, no, kao što je već rečeno, sa kontradiktornim i nepodudarajućim stavovima (77–86). Prema C.K. Kuhl, MR je insuficijentna pretraga kod lezija koje se prezentiraju mikroklacifikatima (59, 87). Iznoseći podatak da je senzitivnost MR-a za

otkrivanje takvih lezija oko 85 %, autorica smatra da se odluka o tome da li treba učiniti biopsiju treba temeljiti samo na mamografskima karakteristikama mikrokalifikata. Autorica smatra da je MR kod takvih pacijentica koristan samo za: a) prikazivanje eventualne invazivne komponente (zbog visoke NPV magnetske rezonancije), i b) prikazivanje rasprostranjenosti eventualnog DCIS-a. Postoje i druge skupine autora koje na temelju svojih rezultata (senzitivnost MR-a: 68 % - 87 %) zaključuju da nema indikacija za MR kod takvih lezija, tj. preporučuju MR samo kod onih pacijentica kojima je biopsijom nađen DCIS (78, 80). S druge strane, postoje i skupine autora koje smatraju da su suspektni mikrokalifikati indikacija za MR. Akita i sur. su u studiji sa 50 pacijentica koje su imale mamografski suspektne MKC, a bez jasnog korelirajućeg nalaza na UZV, našli osjetljivost MR-a od 85 %, uz specifičnost od 100 %, uz zaključak da MR značajno doprinosi planiranju daljnjih dijagnostičkih i terapijskih zahvata kod ovakvih pacijentica (79). Uematsu i sur. su na uzorku od 100 mamografski otkrivenih BIRADS 3 - 5 MKC, koji se nisu mogli prikazati ultrazvukom, našli PPV magnetske rezonancije 86 %, te preporučili primjenu MR-a u obradi ovakvih lezija (85). Nakahara i sur. su na uzorku od 40 pacijentica sa suspektnim MKC našli osjetljivost MR-a od 90 %, uz specifičnost od 95 %, te su zaključili da se uz primjenu MR-a može smanjiti broj lažno pozitivnih indikacija za biopsije (84). Pitanje da li je MR indicirana kod suspektih mikrokalifikata ostaje otvoreno te su potrebna daljnja istraživanja kako bi se utvrdio značaj magnetske rezonancije u obradi ovakvih lezija.

Uloga UZV-a u obradi MKC je ograničena izrazito varijabilnom osjetljivošću (23 % - 75 %) za prikazivanje tih lezija (88–90). Osim toga, UZV je inferioran

magnetskoj rezonanciji i u procjeni veličine te eventualnih multifokalnih ili multicentričnih promjena, naročito za DCIS i DIC (91). No, ultrazvuk je izvrsna metoda za vođenje perkutane CNB, a alternative ultrazvuku su mamografska stereotaksijska biopsija, koja se preporučuje ako se mikrokalCIFikati ne mogu prikazati ultrazvukom, ili biopsija pod nadzorom magnetske rezonancije koja je znatno skuplja, slabije dostupna i proceduralno i vremenski zahtjevna (92). Obzirom da je ultrazvuk brži, jednostavniji za pacijentice, lakše dostupan i jeftiniji od ostalih mogućih metoda navođenja biopsije ili lokalizacije markacijskom žicom, korisno je ispitati načine poboljšavanja preciznosti ultrazvuka u vizualiziranju mikrokalCIFikata (69, 93). Jedan od načina je i second-look ultrazvuk, kada jasnija lokalizacija i morfologija lezije prikazane magnetskom rezonancijom može olakšati prepoznavanje područja mikrokalCIFikata na ultrazvuku.

1.5. SVRHA RADA

U literaturi postoje kontradiktorni stavovi o ulozi magnetske rezonancije kod pacijentica s mamografski suspektnim mikrokalcifikatima. Svrha ovog rada bila je pokušati utvrditi na koji način pažljiva korelacija nalaza mamografije, ultrazvuka i nalaza magnetske rezonancije utječe na dijagnostičke mogućnosti magnetske rezonancije u ovoj skupini pacijentica. Moguć doprinos ovakvog pristupa obradi mikrokalcifikata je procijenjen kroz mjerenje parametara dijagnostičke preciznosti magnetske rezonancije (osjetljivost, specifičnost, PPV i NPV). Pri tome je patohistološka analiza korištena kao zlatni standard, odnosno referentna metoda. Koreliranje nalaza mamografije, ultrazvuka i magnetske rezonancije s nalazima citološke punkcije, patohistološkim nalazima dobivenim perkutanom biopsijama i operacijskim putem, imalo je za cilj omogućiti bolje razumijevanje uloge svake od pojedinih metoda u obradi mikrokalcifikata. Osim toga, bilo je očekivano da se dio mikrokalcifikata vjerojatno neće uspjeti prikazati UZV-om nakon mamografije, nego tek second-look UZV-om. Time bi se omogućila ultrazvučno vođena CNB ili preoperativna markacija žicom. Uvid u učestalost ovakvih lezija, te analiza njihovih mamografskih, ultrazvučnih, MR i patohistoloških nalaza do sada nisu objavljeni u literaturi, te su kroz ovaj rad time dobivene vrijedne informacije. Nadalje, bilo je očekivano da će rasprostranjenost tumora uočena MR-om biti u određenom broju slučajeva različita od one koju bismo očekivali na temelju mamografije ili ultrazvuka. Kvantificiranje udjela takvih tumora među mikrokalcifikatima, utvrđivanje razlika u procijenjenoj veličini lezije, kao i utvrđivanje postojanja

multifokalnih/multicentričnih ili kontralateralnih lezija koje nisu uočene mamografijom i ultrazvukom je vrijedan podatak u obradi mikrokalcifikata.

2. HIPOTEZE ISTRAŽIVANJA

- 1) MR dojki omogućuje prikaz većine mamografski uočenih lezija kod bolesnica s mamografski detektiranim BIRADS 4 i 5 mikrokalcifikatima.
- 2) MR-om prikazana veličina procesa vjerojatno će biti kod većine lezija značajno različita od one procijenjene na temelju mamografije i ultrazvuka.
- 3) Vjerojatno je da će se kod patohistološki različitih vrsta lezija (DCIS, DIC, sklerozirajuća adenoza i atipična duktalna hiperplazija, te ostale benigne lezije) naći različiti tipovi kinetičkih krivulja.

3. CILJEVI ISTRAŽIVANJA

3.1. Opći cilj

Utvrđiti dijagnostičku točnost magnetske rezonancije u razlikovanju benignih i malignih lezija kod pacijentica sa mamografskim BIRADS 4 i 5 mikrokalCIFIKATIMA.

3.2. Specifični ciljevi

- 1) Prezentirati spektar MR morfoloških i opaficakcijsko-kinetičkih karakteristika mamografskih BIRADS 4 i 5 mikrokalCIFIKATA
- 2) Korelirati MR nalaze s mamografskim i ultrazvučnim nalazima, te s patohistološkim nalazima dobivenim perkutanom biopsijama i operacijskim putem.
- 3) Utvrđiti udio tumora čija je rasprostranjenost uočena MR-om veća od one koju bismo očekivali na temelju mamografije ili ultrazvuka, te kvantificirati razlike u procijenjenoj veličini lezije
- 4) Utvrđiti udio i karakteristike MR-om prikazanih multifokalnih/multicentričnih ili kontralateralnih lezija koje nisu uočene mamografijom i ultrazvukom.
- 5) Utvrđiti udio i karakteristike lezija koje se nisu mogle prikazati UZV-om prije MR-a, a uspješno su prikazane UZV-om nakon MR-a, te time ocijeniti značaj MR-a kod takvih lezija.

4. ISPITANICI I METODE ISTRAŽIVANJA

Ukupno je u analizu uključeno 101 pacijentica (raspon dobi 30 - 74 godine, medijan 56, interkvartilni raspon 49 - 62 godine), sa 114 mamografskih skupina BIRADS 4 ili 5 mikrokalcifikata. Od toga su kod 24 nakupine mikrokalcifikata mamografski bile vidljive asocirane promjene (tvorba, distorzija parenhima), dok kod ostalih 90 mikrokalcifikata nije bilo asociranih promjena (tzv. "čisti" mikrokalcifikati). U daljnjoj obradi pacijenticama je učinjen UZV dojki, s ultrazvučno vođenom citološkom punkcijom ili CNB ako je procijenjeno da je potrebna. Nakon UZV-a je učinjena magnetska rezonancija dojki. Second-look ciljani UZV je rađen kada je nakon magnetske rezonancije zaključeno da je potrebna CNB ili preoperativna markacija mikrokalcifikata žicom, zatim u slučajevima kada se UZV-om prije magnetske rezonancije nije uspjelo prikazati leziju koja bi korelirala mikrokalcifikatima, te naposljetku kod pacijentica kod kojih su magnetskom rezonancijom uočene dodatne lezije koje nisu bile uočene na mamografiji ili ultrazvuku, a za koje se smatralo da ih je potrebno dodatno evaluirati.

Svi nalazi slikovnih metoda bili su analizirani koristeći deskriptore, terminologiju i klasifikaciju BIRADS atlasa, te su u konačnici i kategorizirani prema BIRADS kategorizaciji. Analize nalaza mamografije, ultrazvuka i MR-a radila je pristupnica u suradnji s mentorom, a CNB pod nadzorom ultrazvuka radio je mentor. Prilikom analize svih slikovnih metoda nalazi ostalih metoda bili su u potpunosti dostupni i korišteni za korelaciju i donošenje odluka o daljnjim postupcima. Tijekom obrade pacijentica, u skladu s uobičajenom praksom Kliničkog zavoda za dijagnostičku i intervencijsku radiologiju na kojem je

provođeno istraživanje, svi su nalazi bili prezentirani i diskutirani na konzilijarnim sastancima tima za bolesti dojke. U slučajevima kada su postojala neslaganja oko karakteristika pojedinih nalaza, definitivni zaključak je donesen konsenzusom nakon konzultacija.

Mamografije su rađene na full field digitalnom sustavu (FFDS, Mammomat Novation DR Siemens, Erlangen, Germany), sa standardnim mediolateralnim kosim i kraniokaudalnim projekcijama. Osim bilježenja karakteristika mikrokalifikata prema BIRADS atlasu, mjerena je i veličina područja mikrokalifikata, pri čemu je bilježen samo najveći izmjereni promjer područja na kojem se nalaze mikrokalifikati.

Ultrazvuk obje dojke je rađen na uređajima najviše klase ("Logiq 9", General Electric Healthcare, Milwaukee, SAD, i „Supersonic“, Aixplorer® ultrasound system, SuperSonic Imagine, France), korištenjem matričnih multifrekventnih sonde visoke frekvencije (9 -14 MHz i 9 - 15 MHz) i visoke rezolucije. Korišteni su uobičajeni prikazi (B-prikaz, obojeni dopler, power-doppler) i napredne mogućnosti prikaza (native-harmonic, compound imaging, panoramic imaging, shear wave elastografija). Nakon pregleda obje dojke, ciljano je pregledano područje koje se nastojalo lokacijom što preciznije korelirati mamografskom smještau mikrokalifikata. Ultrazvučni nalazi područja koje korelira mamografskim mikrokalifikatima su podijeljeni u dvije osnovne kategorije: 1) postoje vidljive promjene u području koje korelira mikrokalifikatima, i 2) nema vidljivih promjena u području koje korelira mamografskim mikrokalifikatima. Ako su postojale vidljive promjene, one su kategorizirane u tri podkategorije: a) vidljivi mikrokalifikati uočeni kao hiperehogeni točkasti odjeci unutar

hipoehogenog područja, tvorbe ili dilatiranih kanalića dojke, b) izolirani mikrokalifikati (hiperehogeni odjeci bez asociranih drugih promjena parenhima), i c) druge promjene (heterogena područja koja odudaraju od urednog okolnog parenhima, no bez jasno vidljive tvorbe ili mikrokalifikata). UZV snimke su pohranjivane na radnu stanicu aparata na kojem je rađen pregled, te u PACS sustav.

Ultrazvučno vođena CNB rađena je korištenjem igle od 14 G s automatskim biopsijskim pištoljem (Monopty; Bard, Covington, Ga), a pištolj je bio namješten tako da daje cilindre duljine 22 mm. Za vakumske biopsije pod nadzorom ultrazvuka koristila se igla od 9 G ili 11 G (Mammotome ST Vacuum Biopsy System, Johnson&Johnson). Tkivni uzorci su slani na PHD analizu, pri čemu se postavljalo pitanje postojanja mikrokalifikata u uzorku. Kod pacijentica kod kojih je rađena operativna ekscizija, markacija žicom je rađena pod nadzorom UZV-a ili mamografije. U slučajevima kada je markacija bila pod nadzorom UZV-a, nakon postavljanja žice rađene su kontrolne mamografske snimke radi potvrđivanja dobrog položaja žice.

MR pregledi rađeni su na uređaju snage 1,5 T (Magnetom Avanto, Siemens, Erlangen, Njemačka) sa primjenom bilateralne zavojnice prilagođene za dojku. Pacijentice su tijekom pregleda bile u položaju potrbuške, s dojkama fiksiranim u otvorima zavojnice za dojku. Korištene su slijedeće sekvence: aksijalne T2-weighted (T2W) TIRM (TI: 150 ms, TR: 4330 ms, TE: 69 ms, slice thickness 4 mm, 320 mm field of view (FoV)), sagitalne T2W fast spin echo sa saturacijom masti (FS) (TR: 7300 ms, TE: 113 ms, slice thickness 4 mm, 180 mm FoV), aksijalne T2W turbo spin echo (TR: 4000 ms, TE: 60 ms, slice thickness 4 mm,

380 mm FoV), aksijalne T1W trodimenzionalne (3D) gradijent echo FS (TR: 4,3 ms, TE: 1,3 ms, slice thickness 0,8 mm, 340 mm FoV). Zatim prije aplikacije kontrastnog sredstva aksijalne T1W 3D gradijent echo bez FS (TR: 16 ms, TE: 4,8 ms, slice thickness 2 mm, 320 mm FoV), nakon koje su, nakon intravenske aplikacije kontrastnog sredstva automatskim injektorom (paramagnetsko kontrastno sredstvo: gadoterate meglumine, Dotarem ®, 0,1 mmol/kg, s protokom 2 ml/s, te praćeno iv. aplikacijom 20 ml fiziološke otopine), slijedile pet brzih dinamičkih aksijalnih T1W 3D gradijent echo bez FS. Korištena je subtrakcija snimki bez kontrasta i postkontrastnih snimki, nakon čega su u analizama snimaka korišteni algoritmi „maximum intensity projection“ (MIP), te kalkulacija dinamičko-kinetičkih krivulja. Bilježene su karakteristike lezija koristeći BIRADS deskriptore, a bilježen je i najveći promjer lezije koja je lokacijom korelirala mirkokalcifikatima. Svi MR pregledi pohranjivani su u PACS. Sve bolesnice koje su uključene u ovu analizu, s odgovarajućim nalazima koji su zahtijevali operativni zahvat, operirane su na odgovarajući način na Klinici za plastičnu, rekonstrukcijsku i estetsku kirurgiju Kliničke bolnice Dubrava, i to u pravilu nakon prethodne markacije lezije/lezija žicom pod nadzorom ultrazvuka i mamografije.

Niti jedan postupak nije bio učinjen samo u svrhu istraživanja, već su svi postupci dio algoritma obrade bolesnica na Kliničkom zavodu za dijagnostičku i intervencijsku radiologiju KBD. Istraživanje je u potpunosti u skladu s etičkim načelima, te je dobilo potvrde Etičkog povjerenstva Medicinskog fakulteta Sveučilišta u Zagrebu i Etičkog povjerenstva Kliničke bolnice Dubrava.

U statističkoj obradi korišten je programski paket STATISTICA verzija 7.1 (StatSoft Inc., Tulsa, OK, SAD). Razina statističke značajnosti bila je podešena na $p < 0,05$. Normalnost distribucije podataka provjerena je Kolmogorv-Smirnovljevim i Shapiro-Wilkovljevim testom. Kako varijable nisu slijedile normalnu distribuciju u statističkoj analizi rabljeni su neparametrijski testovi, a u deskriptivnoj statistici medijani i interkvartilni rasponi. Za usporedbu kategorijalnih varijabli korišteni su Fischerov egzaktni test i χ^2 test. Povezanost ordinalnih varijabli između različitih metoda procijenjena je Spearmanovom korelacijom. Za usporedbu različitim slikovnim metodama procijenjenih veličina lezija korišten je Wilcoxonov test za zavisne uzorke. Snaga efekta izračunata je po Rosenthalovoj formuli $r=Z/\sqrt{N}$. U svrhu računanja dijagnostičke točnosti slikovnih metoda BIRADS kategorije su dihotomizirane: BIRADS 1 - 3 su smatrane benignim (negativnim) nalazom, BIRADS 4 i 5 su smatrane malignim (pozitivnim) nalazom.

5. REZULTATI

5.1. Prikaz mikrokalcifikata na magnetskoj rezonanciji

Pregled prikaza mikrokalcifikata na MR-u je prikazan u Tablicama 1. i 2. Kao što je vidljivo iz tablica, u ukupnom uzorku mikrokalcifikati su se prikazivali najčešće kao non-mass lezije (50,0 %), zatim kao fokusi (28,9 %) te naposljetku kao tvorbe (21,1 %). Očekivano, među patohistološki obrađenim mikrokalcifikatima bilo je znatno manje fokusa (12,9 %), i nadalje je najučestaliji morfološki prikaz mikrokalcifikata bio kao non-mass lezije (62,4 %), a kao tvorbe su se prikazali u 24,7 % slučajeva.

U konačnici, uzevši u obzir mikrokalcifikate koji su obrađeni patohistološki, osjetljivost magnetske rezonancije je bila 100 % (95 % CI 91,4 - 100,0), specifičnost 59,1 % (95 % CI 43,3 - 73,4), PPV 69,5 % (95 % CI 56,2 - 80,9) i NPV 100 % (95% CI 86,8 - 100,0). Posebno smo analizirali tzv. "čiste" MKC (mikrokalcifikati koji nisu imali asociranih mamografskih promjena, n = 90), te mikrokalcifikate s asociranim mamografskim promjenama (n = 24). Osjetljivost, specifičnost, PPV i NPV su za čiste MKC bile 100,0 % (95 % CI 85,6 - 100,0), 64,1 % (95 % CI 47,2 - 78,8), 63,2 % (95 % CI 46,00 - 78,2) i 100 % (95 % CI 86,3 - 100,0), dok su za MKC sa asociranim promjenama bile 100,0 % (95 % CI 80,5 - 100,0), 20,0 % (95% CI 0,5 - 71,7), 81,0 % (95 % CI 58,1 - 94,6), 100,0 % (95 % CI 2,5 - 100), uz napomenu da je uzorak sa asociranim mamografskim promjenama bio značajno manji, sa smanjenom snagom testa, no sa jasnom tendencijom snižavanja specifičnosti.

Tablica 1. Morfološki prikaz mikrokalcifikata na magnetskoj rezonanciji - cijeli uzorak. X-square test: $p < 0,0001$, te je nađena statistički značajna razlika u prikazu malignih i benignih MKC.

MR morfologija	maligno	benigno	ukupno	PPV	postotak
fokusi	0	33	33	0,000	28,9%
non-mass	31	26	57	0,544	50,0%
tvorbe	10	14	24	0,417	21,1%
ukupno	41	73	114	-	100%

Tablica 2. Morfološki prikaz mikrokalcifikata na magnetskoj rezonanciji - mikrokalcifikati kod kojih je rađena patohistološka analiza uzoraka dobivenih ultrazvučno vođenom CNB-om ili operativnim zahvatom. X-square test: $p = 0,0019$, te je nađena statistički značajna razlika u prikazu malignih i benignih MKC.

MR morfologija	maligno	benigno	ukupno	PPV	postotak
fokusi	0	11	11	0,000	12,9 %
non-mass	31	22	53	0,585	62,4 %
tvorbe	10	11	21	0,476	24,7 %
ukupno	41	44	85	-	100 %

Tablice 3. i 4. prikazuju rezultate dobivene analizom učestalosti pojedinih detaljnih morfoloških deskriptora u ukupnom uzorku mikrokalcifikata (Tablica 3.) te u uzorku mikrokalcifikata koji su patohistološki obrađeni (Tablica 4). Za skupinu svih mikrokalcifikata (Tablica 3.) dobiveni su slijedeći rezultati: najčešća

distribucija non-mass lezija bila je segmentalna (28,1 %) i fokalna (28,1 %), zatim regionalna (17,5 %), multiple regije (12,3 %), linearna (8,8 %) te naposljetku duktalna (5,3 %). Obrasci unutarnje imbibicije non-mass lezija po učestalosti su bili: grudasta imbibicija 50,9 %, heterogena 26,3 %, točkasta 19,3 %, te homogena (1,8 %) i retikularna (1,8 %). Što se tiče tvorbi, učestalost pojedinih deskriptora je bila slijedeća: oblik - ovalan 58,3 %, iregularan 29,2 %, okrugao 12,5 %; rub - iregularan 50,0 %, gladak 33,3 % i spikuliran 16,7 %; unutarnja imbibicija - heterogena 45,8 %, tamna unutarnja septa 29,2 %, homogena 20,8 % i rubna 4,2 %. Rezultati za skupinu mikrokalcifikata kod kojih je rađena patohistološka analiza (Tablica 4.) su bili bez značajnije razlike u odnosu na gore navedene, odnosno: za non-mass lezije najčešća distribucija je bila segmentalna (28,3 %), fokalna (26,4 %), multiple regije (13,2 %), linearna (7,5 %) i duktalna (5,7 %). Učestalost pojedinih obrazaca unutarnje imbibicije non-mass lezija u ovoj skupini bile su slijedeće: grudasta 54,7 %, heterogena 24,5 %, točkasta 17,0 %, homogena 1,9 % i grudasta 1,9 %. Što se tiče tvorbi, rezultati su bili slijedeći: najčešći oblik bio je ovalan (52,4 %), zatim iregularan (33,3 %), te okrugao (14,3 %). Rub tvorbi najčešće je bio iregularan (57,1 %), gladak (23,8 %) i spikuliran (19,0 %), a unutarnja imbibicija tvorbi najčešće je bila heterogena (52,4 %), zatim tamna unutarnja septa (28,6 %), homogena (14,3 %), te rubna (4,8 %). Maligni mikrokalcifikati su se najčešće prikazivali kao non-mass lezije segmentalne distribucije (9/31, 29,0 %) i grudaste unutarnje imbibicije (23/31, 74,2 %), odnosno kao ovalne tvorbe (5/10, 50,0 %), iregularnog ruba (6/10, 60,0 %) i heterogene unutarnje imbibicije (8/10, 80 %).

Tablica 3. Detaljan prikaz morfoloških karakteristika BIRADS 4 i 5 mikrokalifikata na magnetskoj rezonanciji, prema BIRADS MR morfološkim deskriptorima - svi mikrokalifikati. Osim navedene 24 tvorbe, 57 non-mass lezija, ostalih 33 skupine mikrokalifikata su se prikazali kao fokusi imbibicije (ukupno n = 114).

MR karakteristike	maligno	benigno	ukupno	PPV	postotak
TVORBE					
oblik					
okrugao	2	1	3	0,667	12,5 %
ovalan	5	9	14	0,357	58,3 %
lobuliran	0	0	0	0,000	0,0 %
iregularan	3	4	7	0,750	29,2 %
ukupno	10	14	24		100,0 %
rub					
gladak	0	8	8	0,000	33,3 %
iregularan	6	6	12	0,500	50,0 %
spikuliran	4	0	4	1,000	16,7 %
ukupno	10	14	24	0,417	100,0 %
unutarnja imbibicija					
homogena	1	4	5	0,200	20,8 %
heterogena	8	3	11	0,727	45,8 %
tamna unutarnja septa	0	7	7	0,000	29,2 %
svijetla unutarnja septa	0	0	0	0,000	0,0 %
rubna	1	0	1	1,000	4,2 %
centralna	0	0	0	0,000	0,0 %
ukupno	10	14	24		100,0 %
NON-MASS LEZIJE					
distribucija					
fokalna	3	13	16	0,188	28,1 %
linearna	3	2	5	0,600	8,8 %
duktalna	3	0	3	1,000	5,3 %
segmentalna	9	7	16	0,563	28,1 %
regionalna	7	3	10	0,700	17,5 %

multiple regije	6	1	7	0,857	12,3 %
difuzna	0	0	0	0,000	0,0 %
ukupno	31	26	57		100,0 %
unutarnja imbibicija					
homogena	1	0	1	1,000	1,8 %
heterogena	5	10	15	0,333	26,3 %
točkasta	1	10	11	0,091	19,3 %
grudasta	23	6	29	0,793	50,9 %
retikularna	1	0	1	1,000	1,8 %
ukupno	31	26	57		100,0 %

Tablica 4. Detaljan prikaz morfoloških karakteristika BIRADS 4 i 5 mikrokalifikata na magnetskoj rezonanciji, prema MR BIRADS morfološkim deskriptorima - samo mikrokalifikati kod kojih je učinjena patohistološka analiza. Osim navedene 21 tvorbe, 53 non-mass lezije, ostalih 11 skupina mikrokalifikata su se prikazali kao fokusi imbibicije (ukupno n = 85).

MR karakteristike	maligno	benigno	ukupno	PPV	postotak
TVORBE					
oblik					
okrugao	2	1	3	0,667	14,3 %
ovalan	5	6	11	0,455	52,4 %
lobuliran	0	0	0	0,000	0,0 %
iregularan	3	4	7	0,750	33,3 %
ukupno	10	11	21	-	100,0 %
rub					
gladak	0	5	5	0,000	23,8 %
iregularan	6	6	12	0,500	57,1 %
spikuliran	4	0	4	1,000	19,0 %
ukupno	10	11	21	-	100,0 %
unutarnja imbibicija					
homogena	1	2	3	0,333	14,3 %
heterogena	8	3	11	0,727	52,4 %
tamna unutarnja septa	0	6	6	0,000	28,6 %

svijetla unutarnja septa	0	0	0	0,000	0,0 %
rubna	1	0	1	1,000	4,8 %
centralna	0	0	0	0,000	0,0 %
ukupno	10	11	21	-	100,0 %
NON-MASS					
LEZIJE					
distribucija					
fokalna	3	11	14	0,214	26,4 %
linearna	3	1	4	0,750	7,5 %
duktalna	3	0	3	1,000	5,7 %
segmentalna	9	6	15	0,600	28,3 %
regionalna	7	3	10	0,700	18,9 %
multiple regije	6	1	7	0,857	13,2 %
difuzna	0	0	0	0,000	0,0 %
ukupno	31	22	53	-	100,0 %
unutarnja imbibicija					
homogena	1	0	1	1,000	1,9 %
heterogena	5	8	13	0,385	24,5 %
točkasta	1	8	9	0,111	17,0 %
grudasta	23	6	29	0,793	54,7 %
retikularna	1	0	1	1,000	1,9 %
ukupno	31	22	53	-	100,0 %

Što se tiče pozitivnih prediktivnih vrijednosti kao pokazatelja vjerojatnosti da određena karakteristika ukazuje na maligni karakter lezije, uz odbacivanje deskriptora koji su bili zastupljeni samo u jednom slučaju, kao što je vidljivo u Tablicama 3. i 4., najveći indikatori malignosti za non-mass lezije su bili duktalna distribucija (PPV 1,000) te grudasta unutarnja imbibicija (PPV 0,793). Za tvorbe to su bili iregularan oblik (PPV 0,750), spikulirani rubovi (PPV 1,000) i heterogena unutarnja imbibicija (PPV 0,727). Jednak raspored vrijednosti PPV-a bio je i za skupinu MKC koji su verificirani patohistološki, bez statistički značajne razlike uspoređujući PPV-ove ove dvije grupe mikrokalCIFikata.

Kada su uspoređeni svi mikrokalcifikati i oni koji su verificirani patohistološki nije nađena statistički značajna razlika za prikaz benignih lezija ($p = 0,4313$). Maligne lezije su bile istog prikaza u obje ove statistički uspoređivane skupine (patohistološki obrađeni vs. svi mikrokalcifikati). Ovo je očekivano obzirom da nije bilo dodatnih malignih lezija u skupini mikrokalcifikata čija obrada je završila bez patohistološke analize (među patohistološki neobrađenim mikrokalcifikatima su se nalazile samo dodatne benigne lezije o čijem je benignom karakteru odlučeno na temelju korelacije svih slikovnih metoda i nalaza ultrazvučno vođenih ciljanih citoloških punkcija). Nije bilo značajnije razlike između pozitivnih prediktivnih vrijednosti pojedinih morfoloških skupina (fokusi, tvorbe, non-mass lezije) izačunatih za lezije koje su verificirane patohistološkom analizom, te za sve mikrokalcifikate, uključujući i one kod kojih je na temelju UZV nalaza, ultrazvučno vođenom CP-om, MR karakteristika i second-look UZV-a zaključeno da se radi o benignim promjenama ($p = 0,8248$). Također, nije nađena statistički značajna razlika između PPV-a za pojedne morfološke deskriptore usporedbom između ove dvije skupine mikrokalcifikata ($p = 0,8498$).

Analizirali smo da li postojanje asociраних мамографских промјена у подручју микрокалцификата (творба, дисторзија паренхима) значајније утиче на приказ микрокалцификата на MR-у, те су добивени резултати приказани у Таблицам 5. и 6. Оčekivano, међу микрокалцификатима с асоцираним мамографским промјенама није било фокуса на MR-у, док се омјер non-mass лезија и творби није значајније разликовао (омјер non-mass насрам творби за "чисте" MKC 2,35 (40:17), а за MKC с асоцираним мамографским промјенама 2,43 (17:7)).

Tablica 5. Morfološki prikaz mikrokalcfikata koji su bili bez asociраних мамографских промјена (n = 90)

MR морфологија	малігно	бенігно	укупно	постотак
fokusi	0	33	33	36,7 %
non-mass	18	22	40	44,4 %
tvorba	6	11	17	18,9 %
укупно	24	66	90	100,0 %

Tablica 6. Morfološki prikaz mikrokalcfikata koji su bili s asociраним мамографским промјенама (n = 24)

MR морфологија	малігно	бенігно	укупно	постотак
fokusi	0	0	0	0,0 %
non-mass	13	4	17	70,8 %
tvorba	4	3	7	29,2 %
укупно	17	7	24	100,0 %

Što se tiče dinamičko-kinetičkih karakteristika, kao što je vidljivo iz Tablice 7., maligne lezije su najčešće imale wash-out tip krivulje (71,7 %), dok je kod benignih lezija podjednako bio prisutan plato tip krivulje (37,9 %), te perzistentni tip krivulje (36,4 %), uz statistički značajnu razliku u zastupljenosti pojedine vrste krivulje između benignih i malignih lezija ($p < 0,0001$). Pri tome je PPV washout krivulja bio 0,778, plato krivulja 0,462, a perzistentnih krivulja 0,053. Usporedbom distribucije kinetičkih krivulja između skupine mikrokalcfikata i svih lezija uočenih na MR-u, nije nađena statistički značajna razlika u učestalosti

pojedine vrste krivulje kod malignih i benignih lezija (Wilcoxon matched-pairs signed-ranks test, $p = 0,2500$), odnosno pojedina vrsta krivulje je podjednako zastupljena među malignim i benignim lezijama kod mikrokalcfikata kao i kod svih MR-om uočenih lezija.

Tablica 7. Raspodjela dinamičko-kinetičkih krivulja prema malignom ili benignom tipu lezije - svi mikrokalcfikati. Obzirom da su se 33 skupine mikrokalcfikata prikazale kao fokusi, kod njih nije rađena dinamičko-kinetička analiza, stoga je uzorak za ovu analizu obuhvatio 81 skupinu mikrokalcfikata.

tip krivulje	maligno	benigno	ukupno	PPV	p
					< 0,0001
wash-out	28	8	36	0,778	
plato	12	14	26	0,462	
perzistentna	1	18	19	0,053	
ukupno	41	40	81		

5.2. Patohistološke dijagnoze mikrokalcfikata - korelacija s MR karakteristikama

Tablica 8. prikazuje pregled konačnih dijagnoza nakon obrade mikrokalcfikata. Patohistološki je obrađeno ukupno 85 nakupina mikrokalcfikata. Među njima su 48,2 % bile maligne lezije, 51,% su bile benigne lezije. Očekivano, najčešća maligna lezija je bio DCIS (61 %), zatim DIC (31,7 %) te LIC (7,3 %). Među benignim lezijama najčešća benigna lezija je bila sklerozirajuća adenozna (22,7 %), 20,5 % su bile tzv. high-risk lezije, dok su ostale benigne promjene bile zastupljene prema prikazu u Tablici 8. Iz ove tablice također je vidljivo da je kod 29 (25,4 %) nakupina mikrokalcfikata na temelju korelacije mamografije, ultrazvuka, nalaza ultrazvučno vođene CP, MR-a i second-look UZV-a, obrada završila bez patohistološke verifikacije, te je kod takvih pacijentica preporučeno daljnje praćenje. Nadalje, Tablica 8. pokazuje da je ukupno verificirano 150 lezija, odnosno uz 114 lezija vezanih za mikrokalcfikate, magnetska rezonancija je otkrila još dodatnih 36, i to 9 karcinoma i 27 benignih promjena. Među tih dodatnih 27 benignih lezija, 18 ih je patohistološki obrađeno, a 9 je završilo obradu second-look ultrazvukom i CP-om.

Tablica 8. Pregled dijagnoza dobivenih obradom mamografskih BIRADS 4 i 5 mikrokalcfikata. Zasebno je prikazana skupina mikrokalcfikata koji su patohistološki obrađeni, zasebno skupina svih mikrokalcfikata (uključujući i one čija je obrada završila nakon MR-a ili second-look UZV-a, bez biopsije/operativnog zahvata), a zasebno sve obrađene lezije (uključujući i one dodatne koje su otkrivene MR-om, bilo da su patohistološki obrađivane ili je obrada završila sa second-look UZV-om).

dijagnoza	MKC - phd		MKC - svi		sve lezije		
	N	%	N	%	N	%	
DCIS	25	61,0%	25	61,0%	25	50,0%	
DIC	13	31,7%	13	31,7%	19	38,0%	
LIC	3	7,3%	3	7,3%	4	8,0%	
kribriformni ca.	0	-	0	-	1	2,0%	
Mb. Paget	0	-	0	-	1	2,0%	
ukupno malignih	41	48,2%	41	36,0%	50	33,3%	
LCIS	2	4,5%	2	4,5%	5	8,1%	
ADH	1	2,3%	1	2,3%	3	4,8%	
flat atipija	3	6,8%	3	6,8%	5	8,1%	
kompleksna skler. adenoza	2	4,5%	2	4,5%	2	3,2%	
papillarne lezije	1	2,3%	1	2,3%	3	4,8%	
sklerozirajuća adenoza	10	22,7%	10	22,7%	13	21,0%	
granulom	1	2,3%	1	2,3%	1	1,6%	
B2	21	47,7%	21	47,7%	25	40,3%	
B1	3	6,8%	3	6,8%	5	8,1%	
ukupno benignih imaju phd	-	44	51,8%	44	38,6%	62	41,3%
obrada završila s MR- om ili second- look UZV-om	-	-	29	25,4%	38	25,3%	
ukupno	85	100%	114	100%	150	100%	

Korelacija patohistološkog karaktera lezije s morfološkim prikazom i dinamičko-kinetičkim krivuljama na magnetskoj rezonanciji je prikazana u Tablicama 9. i 10. Analizirajući morfološke i dinamičko-kinetičke karakteristike svih MR-om uočenih lezija, pokazalo se da je i u cijelom uzorku MR-om uočenih lezija morfološki najčešći prikaz bio non-mass lezije (63,3 %), zatim kao tvorbe (43,3 %) i naposljetku kao fokusi (22,7 %). X² test za usporedbu između skupina malignih i high-risk lezija nije pokazao statistički značajnu razliku u morfološkom prikazu ($p = 0,0540$), dok je usporedbom high-risk i benignih lezija, te malignih i benignih lezija bez high-risk lezija nađena statistički značajna razlika u morfološkom prikazu ($p < 0,05$).

Što se tiče dinamičko-kinetičkih karakteristika, kao što je vidljivo iz Tablice 10., maligne lezije su najčešće imale wash-out tip krivulje (71,7 %), dok je kod benignih lezija podjednako bio prisutan plato tip krivulje (37,9 %) te perzistentni tip krivulje (36,4 %), uz statistički značajnu razliku u zastupljenosti pojedine vrste krivulje između benignih i malignih lezija ($p < 0,0001$). Usporedbom zastupljenosti različitih dinamičko-kinetičkih krivulja između skupine mikrokalifikata i svih lezija uočenih na MR-u, nije nađena statistički značajna razlika (Wilcoxon matched-pairs signed-ranks test, $p = 0,2500$), odnosno pojedina vrsta krivulje je podjednako bila zastupljena među malignim i benignim lezijama kod mikrokalifikata kao i kod svih MR-om uočenih lezija.

Tablica 9. MR morfološki prikaz lezija, s odvojenom kategorijom tzv. high-risk lezija. Uzorak uključuje sve MR-om verificirane lezije (n = 150). Statističke značajnosti u razlikama morfološkog prikaza su bile slijedeće: maligne vs. high-risk p = 0,0540; maligne vs. benigne (bez high-risk lezija) p < 0,0001; high-risk vs. benigne p = 0,0122

	fokusi	%	non-mass	%	tvorbe	%	ukupno	%
maligne	0	0,0	32	64,0	18	36,0	50	100,0
high-risk	2	11,1	11	61,1	5	27,8	18	100,0
benigne	32	39,0	22	26,8	28	34,1	82	100,0
ukupno	34	22,7	95	63,3	65	43,3	150	100,0
PPV	0,000		0,337		0,277		-	

Tablica 10. Razlika u zastupljenosti dinamičko-kinetičkih krivulja među benignim i malignim lezijama - uključene su sve MR-om uočene lezije. Iako je MR-om uočeno ukupno 150 lezija, ukupan uzorak za ovu analizu je bio n = 112, obzirom da su 34 lezije bili fokusi, a još 4 lezije je MR prepoznao kao satelitske suspektne tvorbe, no zbog manjih dimenzija (≤ 6 mm) kod njih nije rađena dinamičko-kinetička analiza.

	maligno		benigno		ukupno	PPV	p
tip krivulje							< 0,0001
wash-out	33	71,7 %	17	25,8 %	50	0,660	
plato	12	26,1 %	25	37,9 %	37	0,324	
perzistentna	1	2,2 %	24	36,4 %	25	0,040	
ukupno	46	100 %	66	100 %	112	-	-

Tablica 11. Razlika MR morfološkog prikaza između DCI i DCIS; p = 0,0036

	fokus		non-mass		mass		ukupno	
DCI	0	0 %	8	42,1 %	11	57,9 %	19	100 %
DCIS	0	0 %	22	88,0 %	3	12,0%	25	100 %

Tablica 12. Tipovi krivulja u odnosu na patohistološke dijagnoze

	wash out	%	plato	%	perzistentna	%	ukupno	%	p
									0,1631*
DCI	12	75,0%	4	25,0%	0	0,0%	16	100%	0,6906**
DCIS	17	68,0%	7	28,0%	1	4,0%	25	100%	
SA	2		5		5		12		
FA	0		1		4		5		
ADH	1		1		1		3		
kompleksna SA	1		1		0		2		
papilarne lezije	1		1		0		2		
LCIS	3		1		0		4		
high-risk ukupno	6	37,5%	5	31,3%	5	31,3%	16	100%	
B2	4	21,1%	10	52,6%	5	26,3%	19		

*odnosi se na usporedbu DCI, DCIS, SA i high-risk

**odnosi se na DCI vs. DCIS

5.3. Mamografske i ultrazvučne karakteristike mikrokalCIFikata

Mamografske karakteristike mikrokalCIFikata su prikazane u Tablici 13. Iz navedene tablice vidljivo je da nije bilo značajnije razlike u učestalosti pojedinih BIRADS deskriptora, kao niti ostalih analiziranih mamografskih karakteristika (postojanje asocirane mamografske promjene, dinamičke promjene mikrokalCIFikata, BIRADS kategorija) između skupine mikrokalCIFikata koji su patohistološki analizirani te skupine svih mikrokalCIFikata. Zbog veće prevalencije benignih lezija u ukupnom uzroku, PPV pojedinih deskriptora je naravno bio nešto niži u skupini svih mikrokalCIFikata. Što se tiče BIRADS deskriptora, kao što je vidljivo iz Tablice 13., morfološki najčešći su bili fini pleomorfni mikrokalCIFikati (47/114, 41,2 %), dok je "cluster" bio najčešća distribucija (10/110, 36,4 %; kod četiri pacijentice se radilo o distribuciji multiplih "clustera", i stoga je ukupan broj uzorka za distribuciju 110 umjesto 114). Što se tiče zastupljenosti malignih lezija među pojedinim morfološkim deskriptorima, odnosno PPV-u pojedinog deskriptora, rezultati su bili slijedeći: linearni 0,900, fini pleomorfni 0,489, amorfni 0,250, grubi heterogeni 0,174 i naposljetku okrugli 0,091. Što se tiče distribucijskih deskriptora, PPV je bio slijedeći: linearna distribucija 1,000, segmentalna 0,517, cluster 0,375, regionalna 0,286, multipli clusteri 0,250 i naposljetku difuzna 0,143. Postojanje asociranih mamografskih promjena bilo je visoko indikativno za malignitet (PPV 0,708). S druge strane, dinamika mikrokalCIFikata (promjene u najvećem promjeru u usporedbi sa ranijim snimkama) se nije pokazala kao indikativan čimbenik za maligni karakter mikrokalCIFikata. Napominje se da su ranije mamografske snimke bile dostupne za analizu samo kod 45 mikrokalCIFikata u ukupnom

uzorku, i 33 MKC u uzorku MKC koji su obrađeni patohistološki. Iako su najviši PPV imali novonastali mikrokalcifikati, nakon njih mikrokalcifikati koji su porasli u usporedbi sa ranijim snimkama, a najmanji PPV je bio kod stabilnih mikrokalcifikata, apsolutne vrijednosti PPV-a za pojedine od tih kategorija su bile niske: novonastali mikrokalcifikati 0,333, mikrokalcifikati koji su imali progresiju u veličini 0,231, a stabilni mikrokalcifikati 0,192. Što se tiče PPV-a mamografske BIRADS kategorizacije za skupinu svih MKC, BIRADS kategorija 4 je imala PPV 0,276, a kategorija BIRADS 5 0,875. Za obje BIRADS kategorije zajedno PPV je bio 0,360 (značajno kao indikator biopsije). Za skupinu MKC s PHD-om očekivano su nađene nešto više vrijednosti PPV-a, i redom su bile te 0,391 za BIRADS 4, 0,875 za BIRADS 5 i 0,482 za mamografiju kao indikator biopsije (BIRADS 4 i 5). U obje ove skupine mikrokalcifikata statistički značajna povezanost ($p < 0,05$) između pojedine mamografske karakteristike mikrokalcifikata i vjerojatnosti za postojanje maligne bolesti u njihovoj podlozi nađena je za morfološke BIRADS deskriptore, za postojanje asociраних mamografskih promjena te za BIRADS kategoriju mikrokalcifikata. Kategorija progresije mikrokalcifikata nije pokazala statistički značajnu razliku između benignih i malignih lezija, dok je za distribucijske deskriptore u pojedinim kategorijama bilo premalo slučajeva za adekvatnu statističku analizu.

Tablica 13. Mamografske karakteristike mikrokalcfikata

MMG karakteristike	mikrokalcfikati - imaju phd					mikrokalcfikati - svi				
	maligni	benigni	ukupno	PPV	p	maligni	benign	ukupno	PPV	p
MORFOLOGIJA					0,0015					< 0,0001
round	2	11	13	0,154		2	20	22	0,091	
amorphous	3	5	8	0,375		3	9	12	0,250	
coarse heterogeneous	4	11	15	0,267		4	19	23	0,174	
fine pleomorphic	23	16	39	0,590		23	24	47	0,489	
linear/linear branching	9	1	10	0,900		9	1	10	0,900	
ukupno	41	44	85	0,482		41	73	114	0,360	
DISTRIBUCIJA					0,0439*					0,0424*
cluster	15	15	30	0,500		15	25	40	0,375	
linear	2	0	2	1,000		2	0	2	1,000	
segmental	15	9	24	0,625		15	14	29	0,517	
regional	4	7	11	0,364		4	10	14	0,286	
diffuse	3	13	16	0,188		3	18	21	0,143	
multiple clusters	1	0	1	1,000		1	3	4	0,250	
ukupno	40	44	84			40	70	110		
ASOCIRANE PROMJENE					0,0015					< 0,0001
da	17	5	22	0,773		17	7	24	0,708	
ne	24	39	63	0,381		24	66	90	0,267	
ukupno	41	44	85	0,482		41	73	114	0,360	
PROGRESIJA					0,71					0,7525
ne	5	15	20	0,250		5	21	26	0,192	
da	3	5	8	0,375		3	10	13	0,231	
novonastali	2	3	5	0,400		2	4	6	0,333	
ukupno	10	23	33			10	35	45		
BIRADS					0,0005					< 0,0001
BIRADS 4	27	42	69	0,391		27	71	98	0,276	
BIRADS 5	14	2	16	0,875		14	2	16	0,875	
ukupno	41	44	85	0,482		41	73	114	0,360	

*u pojedinim ćelijama broj slučajeva je premali

Analiza ultrazvučnih karakteristika mikrokalcfikata je prikazana u Tablici 14. Ultrazvuk je u 97/114 (85,1 %) slučajeva prikazao promjene koje su korelirale mamografskim mikrokalcfikatima. Kao što je vidljivo, maligni mikrokalcfikati su se najčešće prikazali kao hiperehogeni odjeci unutar hipoehogenog područja (22/41, 53,7 %), dok je korelat benignim mikrokalcfikatima najčešće bio "heterogene promjene parenhima bez jasno vidljivih hiperehogenih odjeka" (29/73, 39,7 %). No, analizirajući PPV za pojedine kategorije, kao i p vrijednosti, uočeno je dosta preklapanja između prikaza malignih i benignih mikrokalcfikata, što je u konačnici rezultiralo niskom specifičnošću ultrazvuka. U skupini mikrokalcfikata s patohistološkom analizom najviši PPV je postignut kod "hiperehogenih odjeka unutar hipoehogenog područja" (0,550). Sličan PPV je dobiven i za nalaz "nema korelata" (0,500), što može biti zbunjujuće, no treba uzeti u obzir da je samo 8 slučajeva u ovoj skupini bilo bez korelata, što umanjuje snagu analize za ovu varijablu. Očekivano, u skupini svih mikrokalcfikata PPV za kategoriju "nema korelata" je bio znatno niži (0,235). U obje skupine najnižu pozitivnu prediktivnu vrijednost je imala kategorija "samo hiperehogeni odjeci", odnosno ovaj nalaz je imao najveću vjerojatnost za benignitet. Što se tiče UZV BIRADS kategorija, očekivano, visina kategorije je dobro korelirala sa stupnjem vjerojatnosti da se radi o malignim mikrokalcfikatima. Kod svih UZV BIRADS 0 slučajeva radilo se o nalazima kod kojih nije nađen ultrazvučni korelat mamografskim mikrokalcfikatima, a zbog mamografskih osobina mikrokalcfikata nije se odlučilo da se radi o benignim promjenama. Očekivano, u skupini bioptiranih/operativno obrađenih mikrokalcfikata ova kategorija je imala relativno visok PPV (60,0 %), jer je u toj

skupini prevalencija benignih mikrokalifikata bila niža nego u cjelokupnim mikrokalifikatima (PPV ukupnog uzorka za BIRADS 0 je bio 23,1 %).

Tablica 14. Ultrazvučne karakteristike mikrokalifikata. Usporedbom PPV-a za ove dvije podskupine (sa phd-om i svi MKC), Wilcoxon paired testom dobivena je p vrijednost 0,1250.

UZV morfologija	maligno	%	benigno	%	ukupno	%	PPV	p
MKC s phd -om								0,5612*
hiperehogeni unutar hipoehogeno g područja	22	53,7%	18	40,9%	40	47,1%	0,550	
samo hiperehogeni odjeci	1	2,4%	3	6,8%	4	4,7%	0,250	
promjene, bez hiperehogeni h odjeka	14	34,1%	19	43,2%	33	38,8%	0,424	
nema korelata	4	9,8%	4	9,1%	8	9,4%	0,500	
ukupno	41	100,0%	44	100,0%	85	100,0%		
svi MKC								0,2253*
hiperehogeni unutar hipoehogeno g područja	22	53,7%	26	35,6%	48	42,1%	0,458	
samo hiperehogeni odjeci	1	2,4%	5	6,8%	6	5,3%	0,167	
promjene, bez hiperehogeni h odjeka	14	34,1%	29	39,7%	43	37,7%	0,326	
nema korelata	4	9,8%	13	17,8%	17	14,9%	0,235	
ukupno	41	100,0%	73	100,0%	114	100,0%		

*u pojedinim ćelijama broj slučajeva je premali

Osjetljivost, specifičnost, PPV i NPV ultrazvuka za mikrokalifikate koji su imali patohistološku analizu kao zlatni standard bile su: 87,8 % (95 % CI 73,8 - 95,9), 59,1 % (95 % CI 43,3 - 73,37), 66,7 % (95 % CI 52,5 - 78,9) i 83,9 % (95 % CI 66,3 - 94,6), a za ukupnu skupinu svih mikrokalifikata te vrijednosti su bile:

87,8 % (95 % CI 73,8 - 95,2), 64,4 % (95 % CI 52,3 - 75,2), 58,1 % (95 % CI 41,9 - 66,9) i 90,4 % (95 % CI 78,9 - 96,8), bez statistički značajne razlike između ove dvije skupine ($p > 0,9999$). Kod ukupne skupine mikrokalcičkata veća prevalencija benignih lezija dovela je do nešto više specifičnosti, niže PPV i nešto više NPV, dok je senzitivnost ostala ista. Zbog pretpostavke da postojanje asociраних промјена u području mikrokalcičkata na mamografiji može utjecati na preciznost ultrazvuka, učinjena je i analiza zasebno za skupinu mikrokalcičkata bez asociраних мамографских промјена te su rezultati bili sljedeći: osjetljivost 87,5 % (95 % CI 67,4 - 97,3), specifičnost 66,7 % (95 % CI 49,8- 80,9), PPV 61,8 % (95 % CI 43,6 - 77,8) i NPV 89,7 % (95 % CI 72,6 - 97,8), te nije nađena statistički značajna razlika između rezultata za ovu skupinu i skupinu svih mikrokalcičkata ($p = 0,9999$). Usporedbom morfološkog prikaza mikrokalcičkata s asociраним мамографским промјенама i bez asociраних промјена (Tablica 15.), nađena je značajna razlika u zastupljenosti slučajeva "bez UZV korelata", kojeg je među "čistim" mikrokalcičkatima bilo 17,8 % (16/90), a među MKC s мамографски asociраним промјенама 4,2 % (1/24).

Tablica 15. Usporedba ultrazvučnog prikaza mikrokalcfikata s mamografskim asociranim promjenama i tzv. "čistih" mikrokalcfikata.

UZV morfologija	maligno	%	benigno	%	ukupno	%	PPV
MMG - čisti mkc							
hiperehogeni unutar hipoehogenog	13	54,2%	25	37,9%	38	42,2%	0,342
samo hiperehogeni odjeci	1	4,2%	5	7,6%	6	6,7%	0,167
promjene, bez hiperehogenih odjeka	7	29,2%	23	34,8%	30	33,3%	0,233
nema korelata	3	12,5%	13	19,7%	16	17,8%	0,188
ukupno	24	100,0%	66	100,0%	90	100,0%	
MMG - s asociranim							
hiperehogeni unutar hipoehogenog	9	52,9%	1	14,3%	10	41,7%	0,900
samo hiperehogeni odjeci	0	0,0%	0	0,0%	0	0,0%	-
promjene, bez hiperehogenih odjeka	7	41,2%	6	85,7%	13	54,2%	0,538
nema korelata	1	5,9%	0	0,0%	1	4,2%	1,000
ukupno	17	100,0%	7	100,0%	24	100,0%	

5.4. Dimenzije mikrokalcifikata na mamografiji, ultrazvuku i magnetskoj rezonanciji

Najveći izmjereni promjeri područja mikrokalcifikata na mamografiji, ultrazvuku i magnetskoj rezonancije prikazani su u Tablici 16., dok su usporedbe izmjerenih promjera između pojedinih slikovnih metoda prikazane u Tablici 17. Kao što je vidljivo u navedenim tablicama, postoji statistički značajna razlika između pojedinih metoda u procijenjenoj veličini lezija. Pri tome magnetska rezonancija ima tendenciju izmjeriti veći promjer od MMG i UZV, dok UZV ima tendenciju izmjeriti nešto manji promjer od MMG. Korelacija između pojedinih slikovnih metoda nije snažna, no najbolje koreliraju UZV i MR (Spearman koeficijent korelacije $r = 0,4439$), zatim MMG i UZV ($r = 0,4009$), a najslabije MMG i MR ($r = 0,2512$). Iz analize su među mamografijama isključeni mikrokalcifikati difuzne distribucije ($n = 20$), a kod MR mikrokalcifikati koji su se prikazali kao fokusi ($n = 33$).

Tablica 16. Prikaz izmjerenih promjera područja mikrokalcifikata na MMG, UZV i MR

Col. title	MMG promjer (mm)	UZV promjer (mm)	MRI promjer (mm)
Mean	22,662	15,908	29,400
Standard deviation (SD)	13,825	9,580	21,568
Sample size (N)	65	65	65
Std. error of mean (SEM)	1,715	1,188	2,675
Lower 95% conf. limit	19,234	13,533	24,053
Upper 95% conf. limit	26,089	18,283	34,747
Minimum	4,000	4,000	4,000
Median (50th percentile)	18,000	15,000	21,000
Maximum	75,000	72,000	88,000

Tablica 17. Usporedba izmjerenih promjera između MMG i UZV, MMG i MR-a, te UZV i MR-a

Col. title	MMG promjer	UZV promjer	Wilcoxon matched-pairs signed-ranks test (p)	Spearman correlation coefficient (r)
			< 0,0001	0,4009
Mean	21,434	14,819		
Standard deviation (SD)	13,651	8,936		
Sample size (N)	83	83		
Std. error of mean(SEM)	1,498	0,9809		
Lower 95% conf. limit	18,448	12,865		
Upper 95% conf. limit	24,420	16,774		
Minimum	4,000	4,000		
Median (50th percentile)	18,000	14,000		
Maximum	75,000	72,000		
Col. title	MMG promjer	MR promjer	0,0091	0,2512
Mean	22,464	30,594		
Standard deviation (SD)	13,259	21,847		
Sample size (N)	69	69		
Std. error of mean(SEM)	1,596	2,630		
Lower 95% conf. limit	19,276	25,341		
Upper 95% conf. limit	25,652	35,847		
Minimum	5,000	4,000		
Median (50th percentile)	18,000	22,000		
Maximum	75,000	88,000		
Col. title	UZV promjer	MR promjer	< 0,0001	0,4439
Mean	15,135	28,068		
Standard deviation (SD)	8,424	21,467		
Sample size (N)	74	74		
Std. error of mean(SEM)	0,9793	2,495		
Lower 95% conf. limit	13,181	23,087		
Upper 95% conf. limit	17,089	33,048		
Minimum	4,000	4,000		
Median (50th percentile)	14,000	19,500		
Maximum	72,000	88,000		

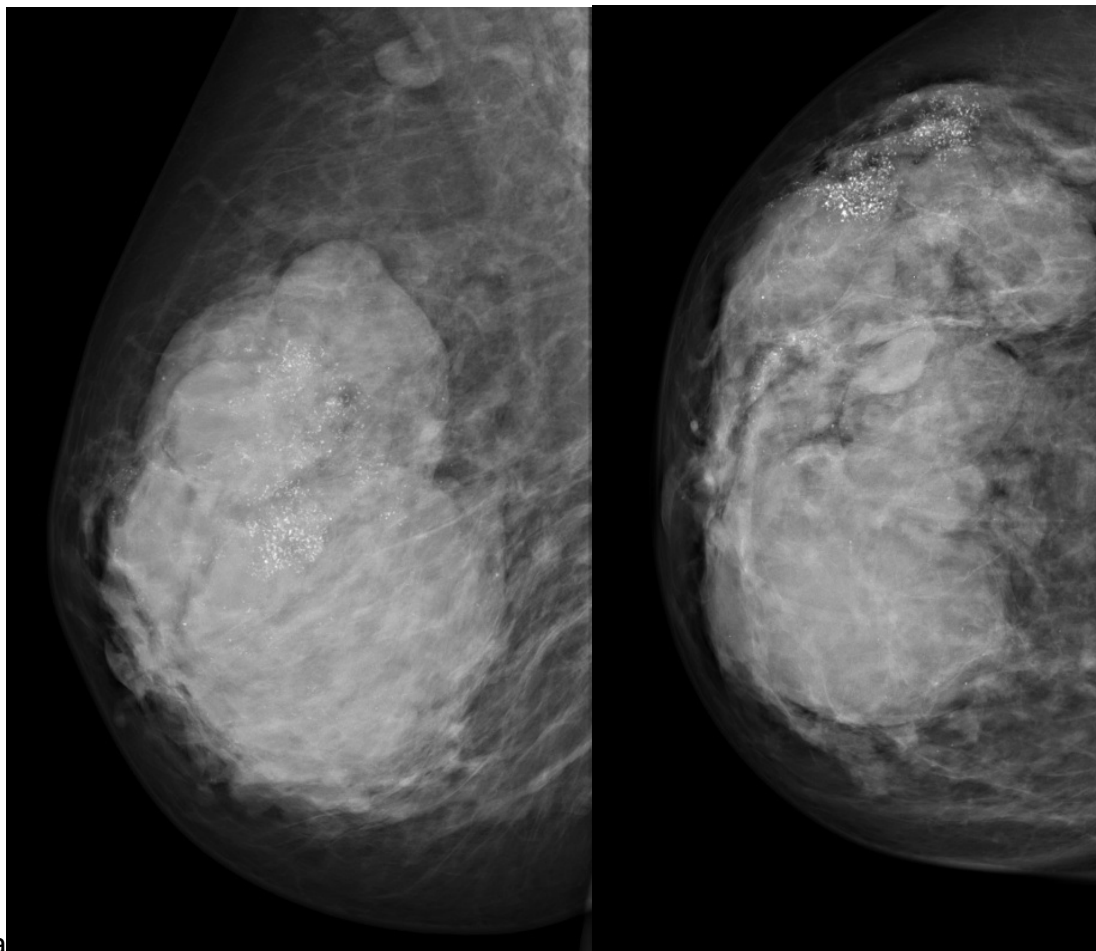
5.5. Multifokalne, multicentrične i kontralateralne lezije

Mamografijom su kod 4 pacijentice bile vidljive multiple nakupine mikrokalifikata, kod svih njih su očekivano lezije bile prikazane i na MR-u. Od te četiri pacijentice, kod jedne je patohistološki potvrđena multifokalna maligna bolest, dok se kod ostale tri radilo o benignim promjenama. Magnetskom rezonancijom je još kod dodatnih 17 pacijentica otkriveno postojanje dodatnih suspektnih lezija za koje se postavila indikacija za second-look ultrazvuk, nakon čega se procijenilo je li potrebno učiniti ciljanu CP ili UZV vođenu CNB. Od tih 17 pacijentica, kod 4 je potvrđena multifokalna/multicentrična maligna bolest (kod tri pacijentice multicentrični DCI, kod jedne multicentrični LCIS - ukupno 10 dodatno otkrivenih malignih lezija). Kod daljnjih šest pacijentica CNB-om je utvrđeno da se radilo o lezijama nejasnog malignog potencijala (high risk lezije - dvije atipične hiperplazije epitela, dvije flat atipije, jedna papilomatoza, jedan LCIS), dok se kod preostalih sedam pacijentica radilo o benignim promjenama. Gledano kroz broj lezija, magnetska rezonancija je otkrila dodatnih 37 lezija, od koji su 10 (27 %) bile maligne, a 27 (63 %) ih je bilo benigno. Kod 9 pacijentica mikrokalifikati su mamografski bili bilateralni, i kod svih 9 radilo se o benignim promjenama u obje dojke (kod jedne pacijentice u jednoj dojci nađen je LCIS). Magnetskom rezonancijom nije otkrivena niti jedna bilateralna maligna bolest.

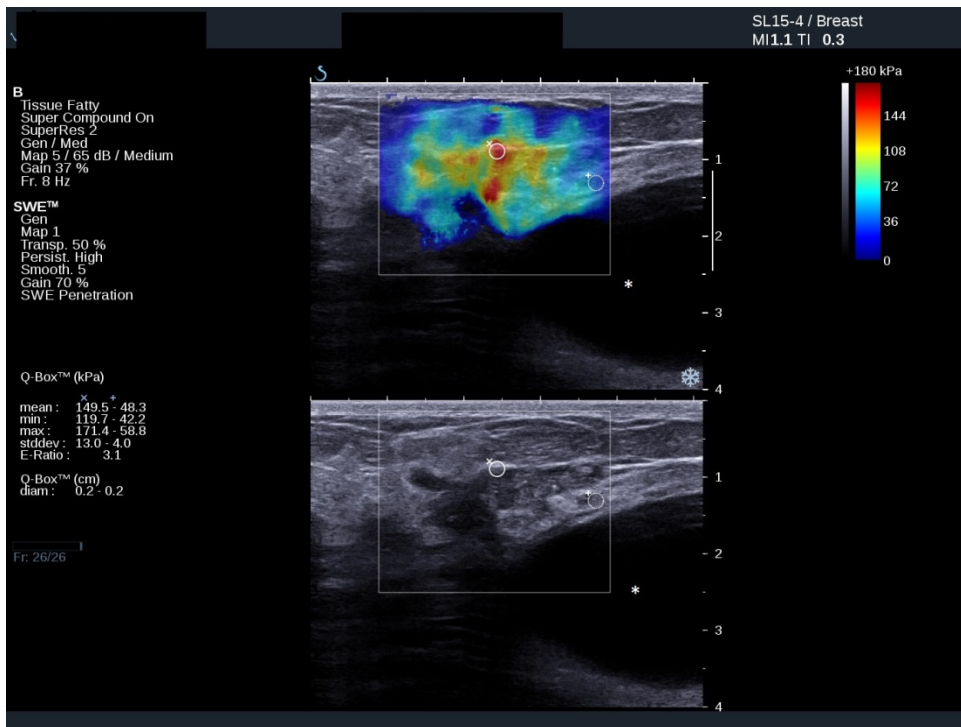
5.6. Second-look UZV

Ukupno su 104 lezije evaluirane second-look ultrazvukom. Ukupno 17 od 114 (14,9%) mamografskih mikrokalcfikata nije bilo prikazano ultrazvukom prije magnetske rezonance. Second-look UZV je rađen za 10 od tih 17 lezija (kod ostalih 7 obrada je završila s magnetskom rezonancijom, nakon koje je zaključeno da se obzirom na karakteristike mikrokalcfikata, negativan nalaz ultrazvuka i uredan nalaz magnetske rezonancije radi o benignim promjenama). Svih 10 lezija je uspješno vizualizirano second-look ultrazvukom. Pri tome su nađene 4 maligne lezije (dva DIC-a, jedan DCIS, jedan LIC) i 6 benignih lezija (po jedna flat atipija, atipična hiperplazija epitela, sklerozirajuća adenoza, fibrocistične promjene - verificirane CNB-om, a kod jedne pacijentice radilo se o lezijama u obje dojke koje su second-look ultrazvukom vođenom CP-om verificirane kao benigne). Dakle, u 4/17 (23,6 %) slučajeva je zahvaljujući magnetskoj rezonanciji i second-look ultrazvuku otkriven karcinom koji nije bio vidljiv ultrazvukom prije MR-a. U ostalih 6/17 mikrokalcfikata kojima je rađen second-look UZV, kod njih 4/17 (23,6%) su nakon CNB-e vođene second-look ultrazvukom nađene benigne promjene, a kod 2/17 (11,8%) second-look ultrazvučno vođenom citološkom punkcijom su verificirane benigne promjene. Magnetska rezonancija je kod 7/17 (41,2%) lezija koje nisu sa sigurnošću prikazane ultrazvukom prije magnetske rezonance potpuno urednim prikazom dojki otklonila potrebu za daljnim postupcima.

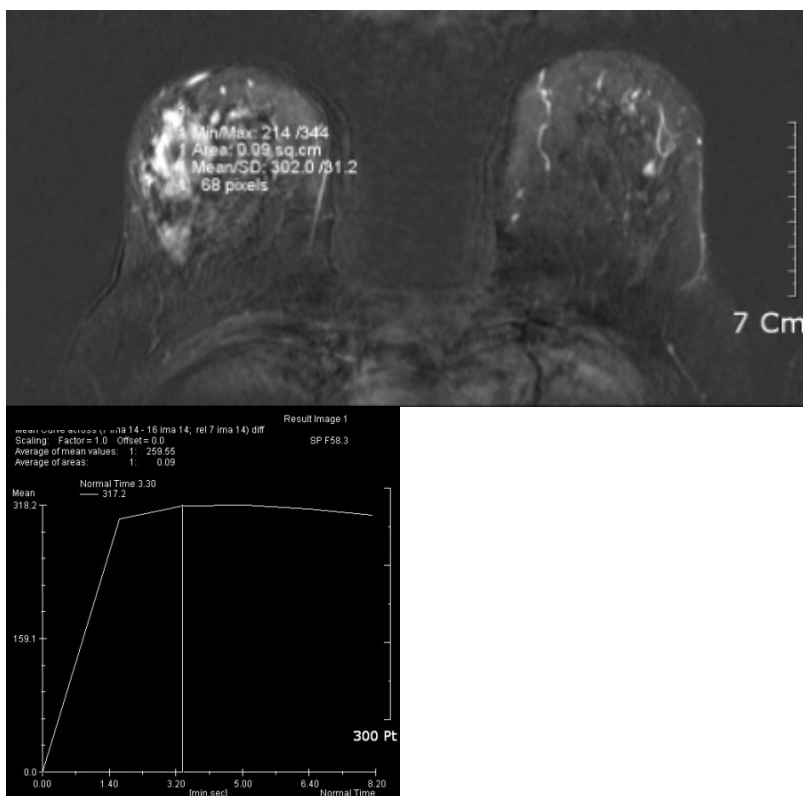
5.7. SLIKOVNI PRIKAZ SLUČAJEVA



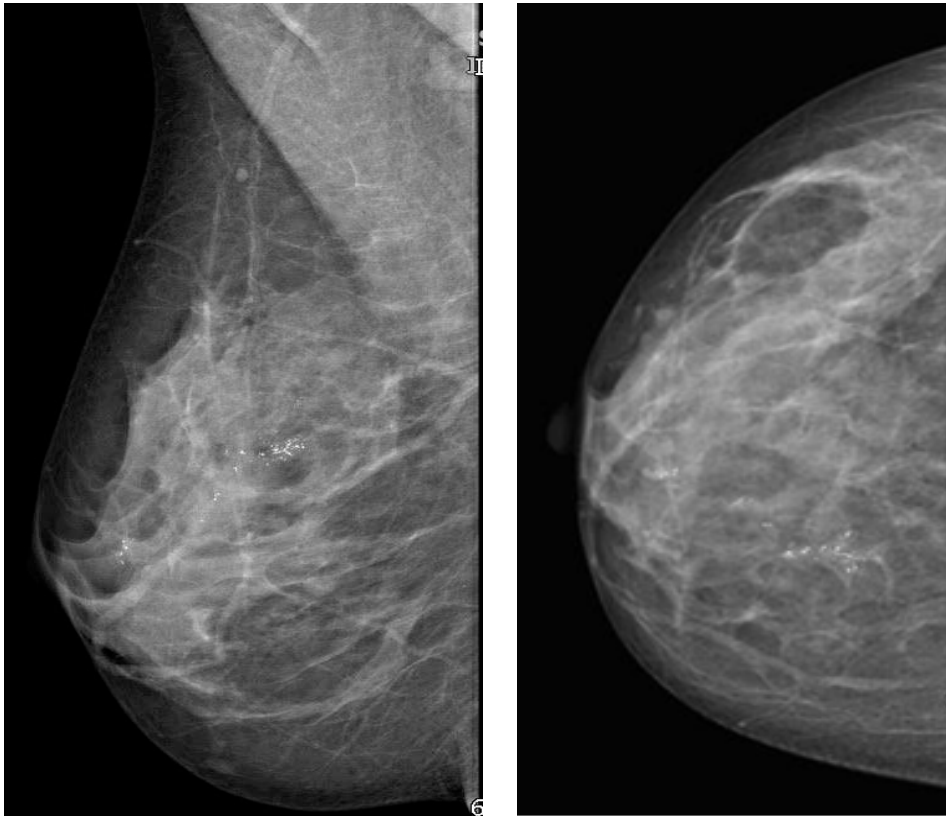
Slika 1a. i 1b. Mamografija, desna dojka, MLO i CC projekcije: gusti žljezdani parenhim s brojnim lobuliranim zasjenjenjima koja mogu odgovarati cistama. U gornjem lateralnom kvadrantu desne dojke nalaze se grubi heterogeni i fini pleomorfni mikrokalifikati, segmentalne distribucije, kategorizirani kao BIRADS 4c.



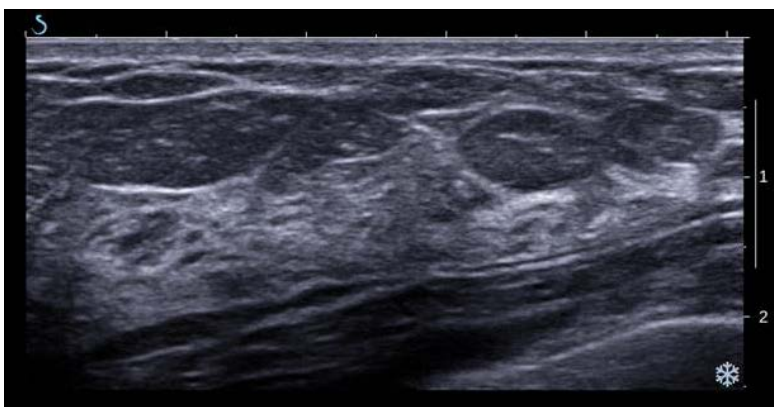
Slika 1c. SWE u dualnom modu, područje odgovara lokacijom području mikrokalcifikata na mamografiji. U gornjoj polovici slike elastičnost tkiva mjerena u kPa prikazana je spektrom boje (prema proizvoljnom odabiru crveno odgovara visokim vrijednostima kPa, plavo niskim vrijednostima), te su uočljiva područja smanjene elastičnosti tkiva. U donjoj polovini slike u B-prikazu vidljivi su točkasti hiperehogeni odjeci unutar nepravilnog hipoehogenog područja, što odgovara mikrokalcifikatima u hipoehogenom području. Velike ciste ispunjene anehogenim sadržajem, kakva je ovdje vidljiva medijalno od mikrokalcifikata, nalazile su se u svim kvadrantima.



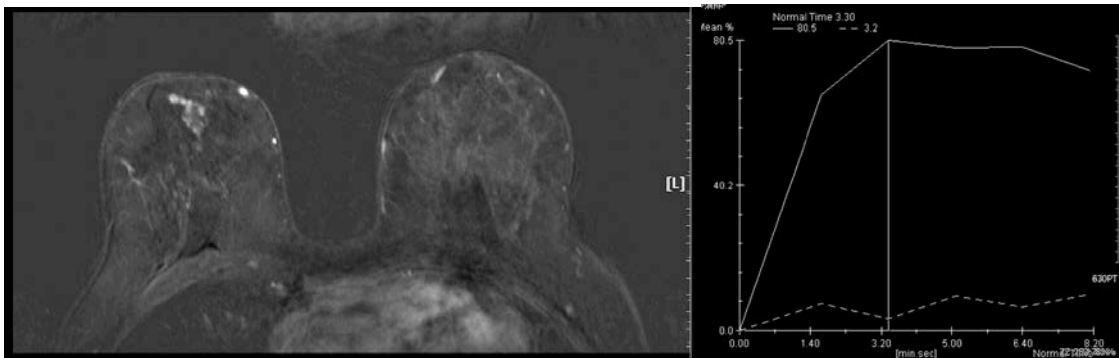
Slike 1d. i 1e. MR, T1W dinamičke postkontrastne snimke nakon subtrakcije: non-mass lezija regionalne distribucije i grudastog unutarnjeg obrasca imbibicije, s dinamičko-kinetičkom krivuljom tipa platoa. Učinjena je CNB pod nadzorom second-look UZV-a, te je patohistološkom analizom dobiven DCIS. Preoperativno je učinjena markacija žicom pod kontrolom UZV-a, te je operativnom biopsijom dobiven nalaz multifokalnog DCIS-a. Zbog opsežne distribucije na MR-u, te multifokalnih žarišta DCIS-a verificiranih nakon operativne biopsije, preporučena je mastektomija. Konačan patohistološki nalaz nakon mastektomije: mikroinvazivni duktalni karcinom, ER-, PR-, HER2+.



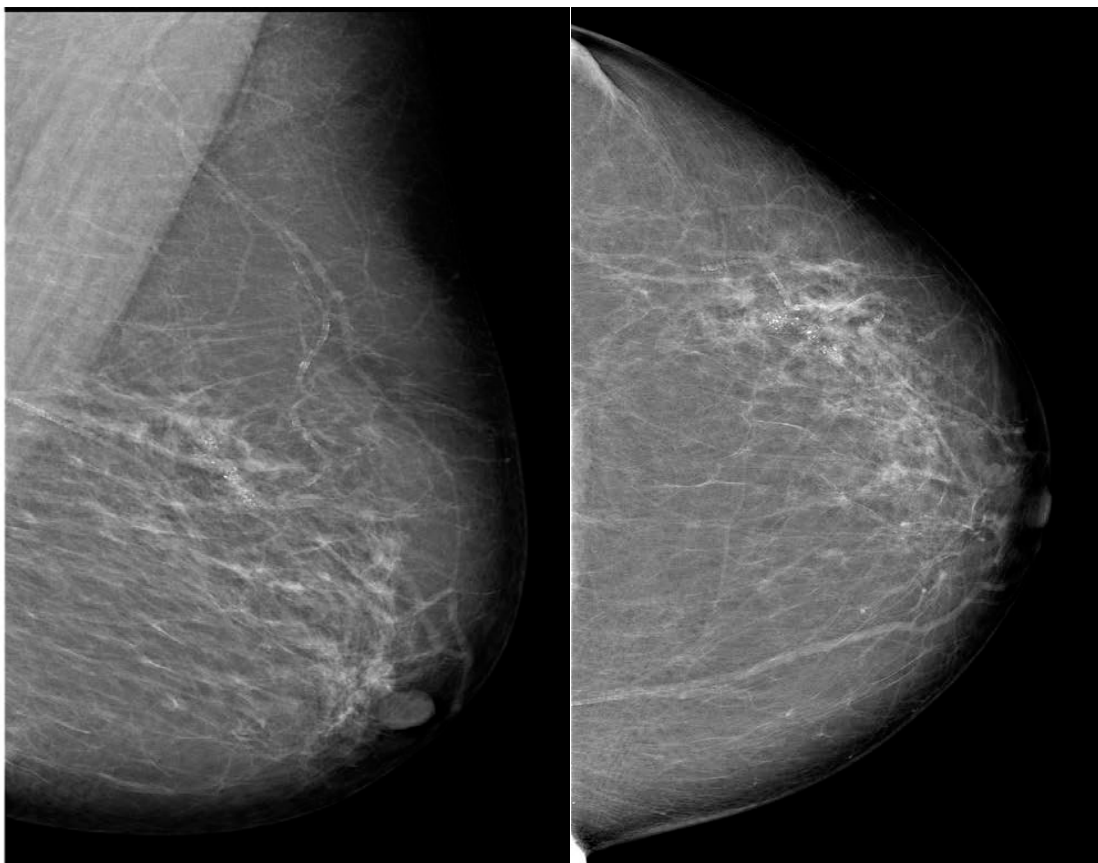
Slike 2a i 2b. Mamografija, MLO i CC projekcije: u gornjem medijalnom kvadrantu desne dojke nalaze se fini pleomorfni i linearni mikrokalcfikati, duktalne distribucije: BIRADS 5



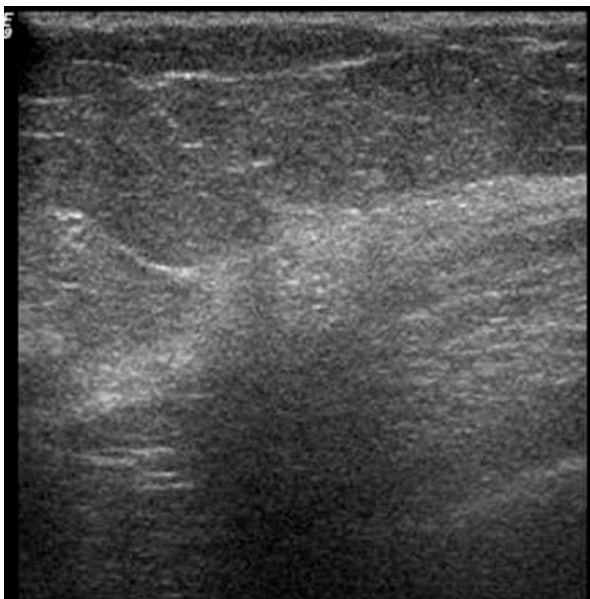Slika 2c. Komplementarni UZV, B-prikaz: u gornjem medijalnom kvadrantu desne dojke prikazali su se hiperehogeni odjeci u blago hipoehogenom području.



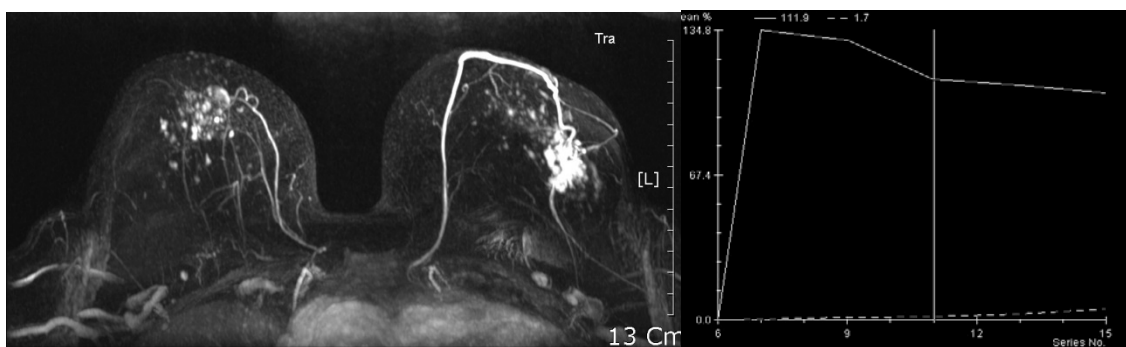
Slika 2d. i 2e. MR, T1W dinamičke postkontrastne snimke nakon subtrakcije: u gornjem medijalnom kvadrantu nalazila se non-mass lezija fokalne distribucije i heterogenog obrasca unutarnje imbibicije, s dinamičko-kinetičkom krivuljom tipa platoa. Učinjena je kvadrantektomija, te je nalaz bio: ekstenzivan DCIS, gradus III, ER+, PR+, HER2-, s difuznim fokusima flat atipije.



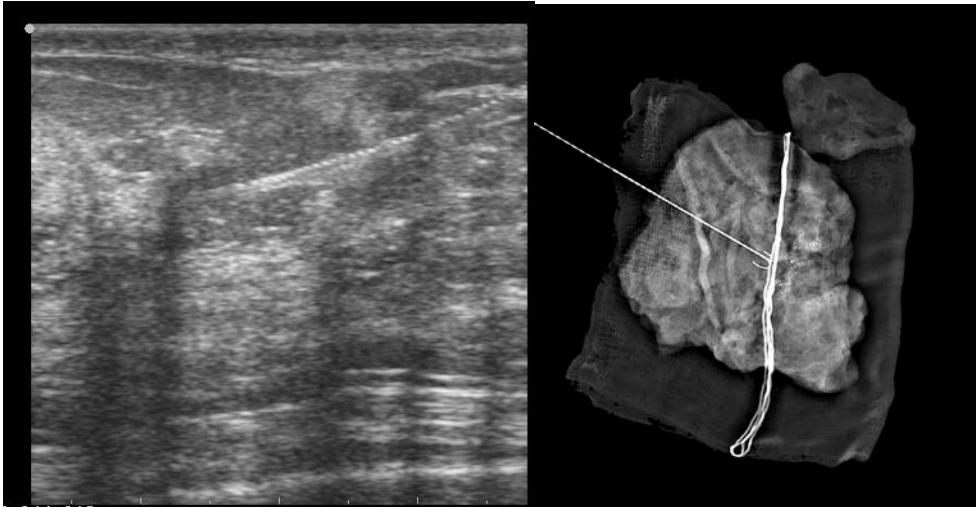
Slika 3a i 3b. Mamografija, lijeva dojka, MLO i CC projekcije: u gornjem lateralnom kvadrantu nalaze se grubi heterogeni i fini pleomorfni kalcifikati, duktalne distribucije. BIRADS 4c.



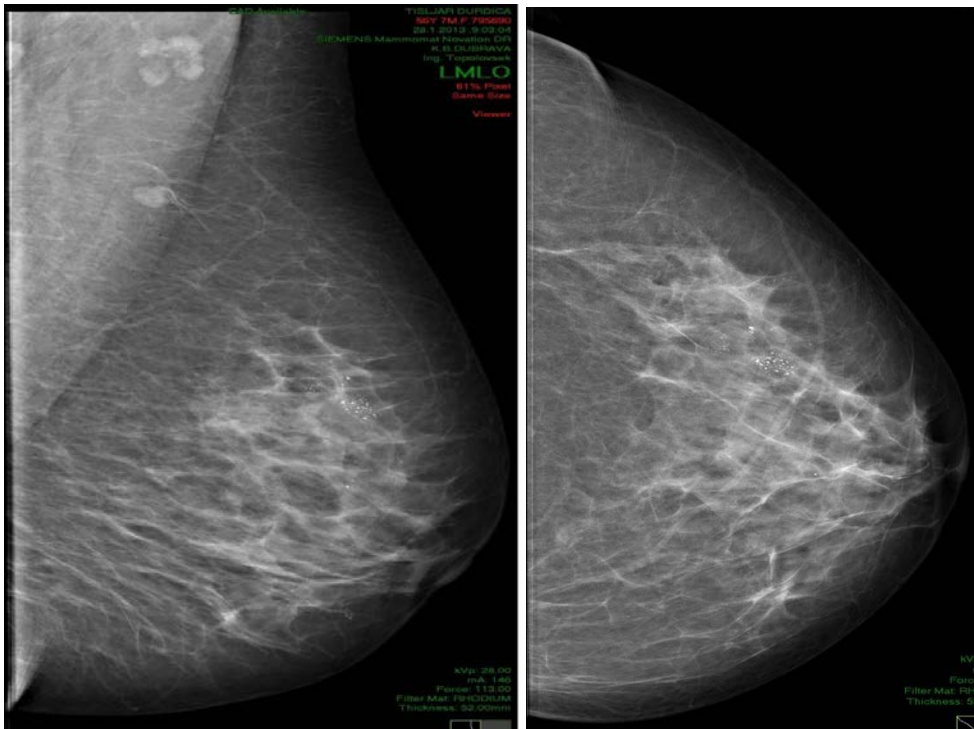
Slika 3c. Komplementarni UZV, B-prikaz: u gornjem lateralnom kvadrantu lijeve dojke prikazali su se hiperehogeni odjeci u unutar nepravilnog hipoehogenog područja, s dorzalnim akustičnim zasjenjenjem. Učinjena je CNB pod kontrolom UZV-a, te je dobiven benigni nalaz (B2). Pacijentica je upućena na MR.



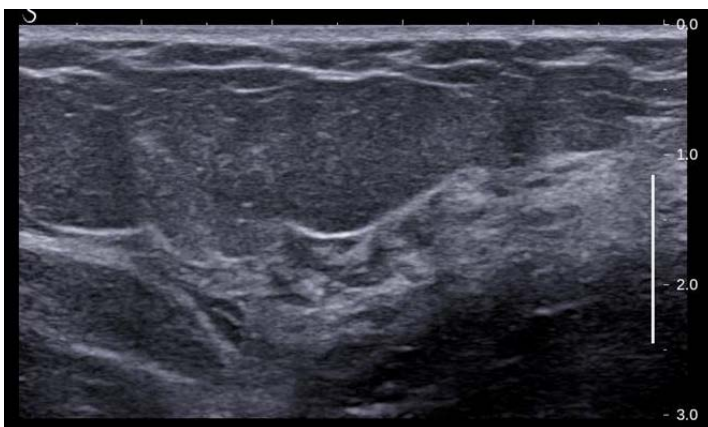Slika 3d. i 3e. MR, T1W dinamičke postkontrastne snimke nakon subtrakcije, MIP rekonstrukcija: u gornjem lateralnom kvadrantu lijeve dojke vidljiva je non-mass lezija fokalne distribucije i grudastog obrasca unutarnje imbibicije, s wash-out dinamičko-kinetičkom krivuljom, izrazito suspektna obzirom na morfološke i dinamičko-kinetičke karakteristike. Obzirom na B2 nalaz dobiven CNB-om, preporučeno je second-look UZV i VABB.



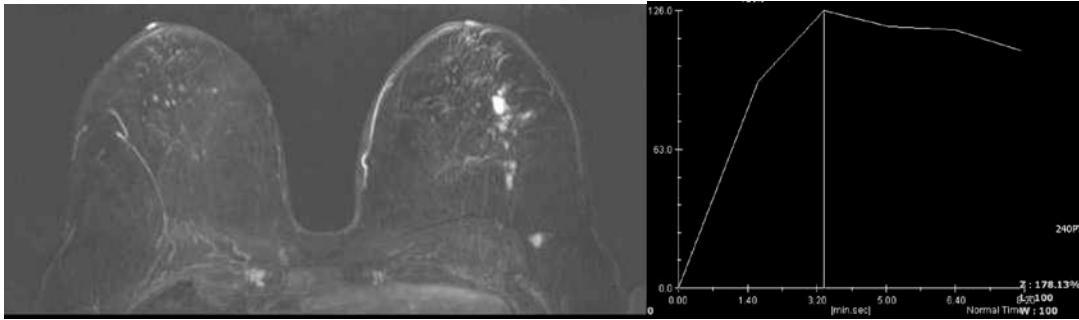
Slika 3f. i 3g. Nakon što je PHD nalaz dobiven CNB-om bio benignan (B2), učinjena je vakuumska biopsija (VABB) pod nadzorom UZV-a, te je u jednom cilindru dobiven nalaz DCIS-a. Učinjena je preoperativna markacija žicom pod nadzorom UZV-a, sa vidljivim dobrim položajem vrška žice. Postoperativna patohistološka dijagnoza: DCIS komedo - tip, ER+, PR+, HER2+.



Slika 4a i 4b. Mamografija, lijeva dojka, MLO i CC projekcije: u gornjem lateralnom kvadrantu nalazi se cluster amorfni, finih pleomorfni i linearnih mikrokalifikata. BIRADS 4c.



Slika 4c. Komplementarni UZV, B-prikaz: u gornjem lateralnom kvadrantu lijeve dojke prikazali su se hiperehogeni odjeci koji odgovaraju mikrokalifikatima unutar heterogenog područja. Učinjena je citološka punkcija pod kontrolom UZV-a, nalaz je bio bez malignih stanica.



Slika 4d i 4e. MR, T1W dinamičke postkontrastne snimke nakon subtrakcije, MIP rekonstrukcija i dinamičko-kinetička krivulja: u gornjem lateralnom kvadrantu lijeve dojke nalazi se tvorba ovalnog oblika, nepravilnog ruba, homogene imbibicije, s wash-out krivuljom. Uz tvorbu je vidljivo i nekoliko manjih satelitskih lezija. Učinjen je second-look UZV i CNB, te je dobiven nalaz B3 (papilarna hiperplazija epitela). Nakon UZV-om vođene preoperativne markacije žicom, učinjena je operativna ekscizija, te je dobiven nalaz DCIS, gradus 2.

6. RASPRAVA

Mikrokalcifikati čine oko 30 % patoloških promjena otkrivenih na mamografiji, te su često prvi uočljivi znak karcinoma (2, 77, 94). Prisutnost mikrokalcifikata na mamografiji je povezana sa lošim prognostičkim faktorima karcinoma, kao što su ekspresija HER-2 receptora, visoki gradus tumora i multifokalne lezije (2). Mikrokalcifikati su lako uočljivi na mamografiji, no često su prisutne dvojbe oko daljnjih postupaka. Ako morfologijom i distribucijom odgovaraju mikrokalcifikatima iz kategorije povećanog rizika za karcinom, za sada se smatra da je indicirana patohistološka analiza radi isključivanja ili potvrđivanja postojanja karcinoma u podlozi mikrokalcifikata (95). No, zbog preklapanja morfologije mikrokalcifikata kod benignih i malignih lezija, odnosno zbog niske specifičnosti mamografije za razlikovanje benignih i malignih mikrokalcifikata, ako se biopsija indicira samo na temelju mamografije, ima nisku pozitivnu prediktivnu vrijednost koja se kreće u rasponu od 21 % - 42 % (1, 88). BIRADS leksikon, kako kod drugih mamografskih promjena, tako i kod mikrokalcifikata, nastoji standardiziranim pristupom pomoći da se uže definira razina suspektnosti mikrokalcifikata. No, kod analiziranja mikrokalcifikata postoje velika neslaganja pri svrstavanju u određenu kategoriju morfologije i distribucije, a što u konačnici ima za posljedicu činjenicu da se oko 90% suspektnih mikrokalcifikata upućenih na biopsiju kategorizira kao kategorija BIRADS 4 (1). Tako veliki postotak zastupljenosti jedne kategorije za toliko raznolikih mogućih deskriptora ukazuje na to da različiti morfološki i distribucijski deskriptori malo doprinose utvrđivanju razine suspektnosti uočenih mikrokalcifikata. Stoga se postavlja pitanje uključivanja drugih slikovnih metoda u obradu mikrokalcifikata,

kako bi se povisila pozitivna prediktivna vrijednost indikacije za biopsiju, odnosno smanjio broj bioptiranja benignih mikrokalCIFIKATA.

Uloga magnetske rezonancije u obradi mikrokalCIFIKATA nije još u potpunosti niti jasna niti prihvaćena. Prema trenutnim smjernicama Europskog društva za oslikavanje dojke (European Society of Breast Imaging, EUSOBI), magnetska rezonancija nema dovoljno visoku negativnu prediktivnu vrijednost (prema njihovom izvješću kreće se oko 70%) da bi se na temelju negativnog nalaza magnetske rezonancije mogao sa sigurnošću isključiti karcinom, te time otklonila potrebu za biopsijom (58, 83). Pri tome se kao referenca ovih smjernica navodi pregledni članak autora Schnall et al. objavljen 2006. godine, u čijem radu se za pitanje mikrokalCIFIKATA navodi studija autora Bluemke et al. objavljena 2004. godine (studija International Breast MR Imaging Consortium - IBMC) (58, 96). IBMC studija je bila temeljena na multicentričnom istraživanju o općenitoj ulozi magnetske rezonancije u svim mamografski ili klinički suspektnim nalazima dojke. Analizirajući i uspoređujući različite čimbenike i dijagnostičku preciznost magnetske rezonancije, kao jedan od rezultata našli nižu senzitivnost magnetske rezonancije kod pacijentica koje su na mamografiji imale mikrokalCIFIKATE, u usporedbi s mamografijama bez mikrokalCIFIKATA (83,5 % za mikrokalCIFIKATE, 90,3 % mamografije bez mikrokalCIFIKATA). No, kao što su i sami autori ove studije istaknuli, postoji nekoliko čimbenika zbog kojih ne treba uzeti ove rezultate jednoznačno. Obzirom da njihova studija nije bila fokusirana na mikrokalCIFIKATE, prilikom njihove obrade nije se obraćala pozornost na specifičnosti koje sa sobom nose mikrokalCIFIKATI. MikrokalCIFIKATI se na MR-u često prezentiraju kao non-mass lezije, a upravo non-mass lezije predstavljaju

interpretacijski izazov većini radiologa koji se bave bolestima dojke. Čak štoviše, prema nekim studijama, vjerojatnost dobre procjene da li je neka non-mass lezija maligna ili benigna često je u razini pogađanja (97, 98). Stoga, kada se radi magnetska rezonancija jako važno je znati da je bila indicirana zbog suspektnih mikrokalcifikata. Time se unaprijed upozorava na povećani oprez kod eventualnih non-mass lezija, odnosno povećanu vjerojatnost da bi non-mass lezija mogla biti maligna. Time se u konačnici povećava dijagnostička točnost MR-a. Pri tome je izuzetno važan čimbenik i iskustvo osobe koja očitava nalaz magnetske rezonancije. Kod IBMC studije nije poznato da li su ispitivači bili upoznati s mamografskim snimkama, niti je taj parametar uzet u obzir pri interpretaciji točnosti MR-a za mikrokalcifikate. Sami autori ističu da se zbog izrazite varijabilnosti između ispitivača može zaključiti da su bili uključeni i istraživači s malo iskustva u oslikavanju dojke magnetskom rezonancijom. Nadalje, također sami autori iznose činjenicu da ako se usporedi AUC za magnetsku rezonanciju za skupinu sa mikrokalcifikatima i bez mikrokalcifikata, nije nađena značajnija razlika, što se objašnjava time da je niža osjetljivost magnetske rezonancije bila obrnuto proporcionalna visokoj specifičnosti (specifičnost je u slučaju mikrokalcifikata bila 75,7 %, a u slučajevima bez mikrokalcifikata 60,6 %). Prema svemu navedenom, tvrdnje ove studije i EUSOBI smjernica o nižoj senzitivnosti MR-a u obradi mikrokalcifikata ostavljaju prostor za daljnju raspravu.

U literaturi postoji još nekoliko studija koje se bave ulogom magnetske rezonancije u obradi mikrokalcifikata, a rezultati ovih studija su kontradiktorni, te se objavljene osjetljivosti MR-a kreću u rasponu od 45 % - 100 %, sa

specifičnostima 51 % - 100 % (77–82, 84, 99–102). Akita et al. su objavili osjetljivost od 85 % i specifičnost od 100 % kod 50 pacijentica sa BIRADS 3 - 5 mikrokalcfikatima bez asociranih mamografskih promjena (79). U usporedbi s našim rezultatima to je niža osjetljivost uz očekivanu višu specifičnost. Oni su u svom radu koristili kombinaciju BIRADS MR deskriptora, no nisu se pridržavali u potpunosti BIRADS karakteristika u opisima MR nalaza. Osim toga, njihova serija je sadržavala 13 karcinoma, od toga 8 DCIS-a, što je mali uzorak, naročito za DCIS koji je poznat kao moguća slaba točka MR-a zbog svog karakterističnog prikaza na MR snimkama (103). Naši rezultati također govore u prilog pojačanom oprezu koji je potreban kod mikrokalcfikata i DCIS-a. U našoj studiji najčešća maligna promjena u podlozi mikrokalcfikata bio je DCIS (61 % malignih lezija), a najčešće se prikazivao kao non-mass lezija (88 % DCIS-a se prikazalo na taj način, u usporedbi sa 42,1 % DIC). Što se tiče specifičnih karakteristika non-mass lezija koje su imale DCIS u podlozi, to su najčešće bile non-mass lezije segmentalne distribucije (40,9 %), nakon koje su slijedile fokalna distribucija i distribucija multiplim regijama (svaka po 13,6 %), a najčešći unutarnji obrazac imbibicije je bio grudasti (68,2 %), te heterogeni (22,7 %). U odnosu na sve mikrokalcfikate, gdje je segmentalna distribucija bila zastupljena sa samo 28,3 %, očito je da ovakva distribucija može biti visoko indikativna za DCIS. Ovi rezultati su u skladu s do sada objavljenim rezultatima za MR prezentaciju DCIS-a, gdje je najčešći unutarnji obrazac imbibicije non-mass lezija kod DCIS-a također grudasti (41 % – 64 %), a nakon njega slijedi heterogeni (16 % – 29 %) (104, 105). Što se tiče distribucije, prema literaturi kod DCIS-a najčešća je segmentalna sa učestalošću od 14 % - 77 % (104).

Stehouwer et al. su analizirali dijagnostičku točnost magnetske rezonancije u obradi mikrokalcifikata korištenjem aparata jakosti magnetskog polja 3 T (77). U njihovoj seriji od 123 skupine mikrokalcifikata (BIRADS 3 - 5) imali su 40 malignih lezija, od toga ih je 28 bilo DCIS (70 %), a 12 DIC (30 %). Svih 12 DIC-a je bilo otkriveno MR-om, dok je za DCIS senzitivnost bila 86 %. U literaturi se naglašava da dinamičko-kinetička analiza, odnosno tip krivulje izrazito varira kod DCIS-a, te se ne može koristiti kao kriterij za diferenciranje da li se radi o malignoj promjeni, te se preporučuje da se u slučajevima kad je povišena vjerojatnost da se radi o DCIS-u (kao što je to slučaj kod mikrokalcifikata) prvenstveno obraća pojačana pozornost na moguće non-mass lezije i to karakteristične distribucije (103). Učestalosti pojedinih vrsta krivulja kod DCIS-a prema literaturi su slijedeće: najčešća je plato (20 % – 52 %), zatim washout (28 % - 44 %), te perzistentna (20 % - 30 %). U našoj studiji kod DCIS-a je bila najzastupljenija washout krivulja (68 %), zatim plato (28 %), a najrjeđi je bio perzistentni tip krivulje (4 %). Kod DIC-a su nešto bile češće washout krivulje (75 %), zatim plato krivulje (25 %), a nije bilo perzistentnih krivulja među duktalnim invazivnim karcinomima (0%). U ovom istraživanju nije nađena statistički značajna razlika u učestalosti pojedinih krivulja između DCIS-a i DIC-a ($p > 0,05$), te ne možemo zaključiti da se DCIS po dinamičko - kinetičkim karakteristikama značajno razlikuje od invazivnog karcinoma. S druge strane, nađena je statistički značajna razlika ($p < 0,0001$) u zastupljenosti pojedinih krivulja među benignim i malignim lezijama, pri čemu je washout tip krivulje imao PPV 0,778, plato krivulja je imala PPV 0,462, a perzistentna krivulja je imala PPV tek 0,053. Usporedbom zastupljenosti pojedinih krivulja među

malignim i benignim lezijama za sve magnetskom rezonancijom uočene lezije, nešto su niže vrijednosti PPV-a, i to za washout 0,660, za plato 0,324, te za perzistentne krivulje 0,040. Usporedbom PPV-a krivulja dobivenih za mikrokalcfikate te za ukupnu skupinu magnetskom rezonancijom otkrivenih lezija, nije nađena statistički značajna razlika između ove dvije skupine ($p = 0,2500$), te se može zaključiti da su dinamičko-kinetičke krivulje jedanko pouzdane za mikrokalcfikate kao i za sve magnetskom rezonancom uočene lezije. Prema našim spoznajama, do sada nije objavljena ovakva usporedba dinamičko-kinetičkih krivulja za mikrokalcfikate.

Što se tiče morfološkog prikaza mikrokalcfikata, u ovom istraživanju u ukupnom uzorku mikrokalcfikati su se prikazivali najčešće kao non-mass lezije (50,0 %), zatim kao fokusi (28,9 %) te naposljetku kao tvorbe (21,1 %), dok je među patohistološki obrađenim mikrokalcfikatima ($n = 85$) očekivano bilo znatno manje fokusa (12,9 %), a i nadalje je najučestaliji morfološki prikaz mikrokalcfikata bio kao non-mass lezije (62,4 %), a kao tvorbe su se prikazali u 24,7 % slučajeva. Analizirali smo da li postojanje asociраних мамографских промјена у подручју микрокалcfиката (творба, дисторзија паренхима) значајније утјеће на приказ микрокалcfиката на MR-u. Оčekivano, међу микрокалcfикатима с асоцираним мамографским промјенама није било фокуса на MR-u, док се омјер non-mass лезија и творби није значајније разликовао (омјер non-mass насрам творби за "чисте" MKC је био 2,35 (40:17), а за MKC са асоцираним мамографским промјенама 2,43 (17:7)). У литератури су само два рада објавила детаљну анализу корелације појединих MR BIRADS морфолошких карактеристика с патохистолошким карактеристикама микрокалcfиката (малгни vs. бенгни), који су у

skladu sa našim rezultatima (77, 84). No, jedan od tih radova (Nakahara et. al, uzorak od 40 skupina mikrokalcifikata: 20 malignih i 20 benignih) je rad rađen na aparatu jačine 0,5 T, stoga te rezultate ipak treba uzeti sa zadržkom (84).

Bazocchi et al. su objavili nešto slabiju dijagnostičku točnost magnetske rezonancije: osjetljivost od 87 %, specifičnost 68 %, PPV 84 % i NPV 71 % (78). Pri tome je kod njih postojala razlika u dijagnostičkoj točnosti kada se analizirala zasebno za skupinu čistih mikrokalcifikata, a zasebno za mikrokalcifikate s mamografskim asociranim tvorbama (osjetljivost 80 % za čiste mikrokalcifikate, 97 % za MKC s tvorbama, PPV 86 % i 82 %, NPV 71 % i 75 %), pri čemu je postojanje tvorbe poboljšavalo senzitivnost i NPV, a nešto snižavalo PPV. U našem istraživanju osjetljivost, specifičnost, PPV i NPV su za čiste MKC (n = 90) bile 100 %, 64 %, 63 % i 100 % dok su za MKC s asociranim promjenama bile 100,0 %, 20,0 %, 81,0 %, 100,0 %, uz napomenu da je uzorak s asociranim mamografskim promjenama bio značajno manji, sa smanjenom snagom testa, zbog čega je raspon 95 % pouzdanosti za specifičnost izrazito širok (0,05 % - 71,7 %), te dobivenu vrijednost treba uzeti sa zadržkom. No, tendencija snižavanja specifičnosti kod mamografski asociranih promjena je u skladu sa prijašnjim objavljenim rezultatima.

U konačnici, ovom istraživanju dijagnostička točnost magnetske rezonancije je izvrsna po pitanju osjetljivosti i negativne prediktivne vrijednosti. Drugim riječima, prema rezultatima ovog istraživanja magnetska rezonancija je pouzdana u utvrđivanju da se ne radi o karcinomu, već o benignim promjenama. Odnosno, negativan nalaz magnetske rezonancije s velikom vjerojatnošću otklanja mogućnost postojanja karcinoma. To u praksi znači da u

slučajevima suspektnih mikrokalcfikata, magnetska rezonancija može smanjiti broj nepotrebnih biospija, što je korisno obzirom na nisku PPV mamografije kao indikatora biopsije.

Više autora je analiziralo ulogu ultrazvuka u obradi mikrokalcfikata. Rezultati su bili izrazito varijabilni, sa stupnjevima detekcije mikrokalcfikata u rasponu od 23 % do 97 % (88, 90, 93–95, 106). U ovom istraživanju 85,1 % mikrokalcfikata je bilo prikazano ultrazvukom. Pri tome su se mikrokalcfikati najčešće prikazivali kao hiperehogeni odjeci unutar hipoegogenog područja (42,1 % u cijelom uzorku, 47,1 % kod MKC sa patohistološkom analizom), zatim kao heterogene promjene bez jasno vidljivih hiperehogenih odjeka (37,7 % u cijelom uzorku, 38,8 % među MKC sa patohistološkom analizom). U cijelom uzorku se nije uspjelo prikazati promjene koje bi korelirale mamografskim mikrokalcfikatima u 14,9 % slučajeva, dok je taj udio među mikrokalcfikatima s PHD-om bio nešto manji - 9,4 %. Samo hiperehogeni odjeci, bez jasno izdvojivih promjena okolnog parenhima, je bio najrjeđi nalaz, zastupljen sa 5,3 % u cijelom uzorku, te sa 4,7 % kod mikrokalcfikata s PHD-om. Analizirajući prikaz mikrokalcfikata na ultrazvuku, nije nađena statistički značajna razlika u prikazu malignih i benignih mikrokalcfikata niti za sve MKC, niti za MKC s PHD-om. Uspoređujući PPV pojedinih vrsta prikaza mikrokalcfikata na UZV, općenito su vrijednosti PPV-a bile niske, (najviše su bile za skupinu prikaza hiperehogeni odjeci u hipoehogenom području, 0,550 za MKC s PHD-om, i 0,458 za sve MKC). Usporedivši PPV za ove dvije podgrupe mikrokalcfikata, nije nađena statistički značajna razlika, što znači da nebioptirani/neoperirani mikrokalcfikati nisu značajnije utjecali na sveukupni prikaz mikrokalcfikata. Izrazito niske vrijednosti

PPV-a za nalaz izoliranih mikrokalcifikata na UZV-u, odnosno predominacija benignih MKC kod takvog nalaza, je ponešto različita od podataka u literaturi (94). Prema literaturi, ovaj nalaz se često povezuje s DCIS-om, i smatra se jednim od najvažnijih uzroka niske osjetljivosti ultrazvuka za otkrivanje karcinoma kod mikrokalcifikata (94). Neki autori smatraju nalaz izoliranih mikrokalcifikata toliko nepouzdanim, da mikrokalcifikate smatraju uočenima na ultrazvuku samo ako se nalaze unutar hipoehogene lezije (88). Unatoč tome, osjetljivost ultrazvuka je u ovoj studiji bila ipak umjereno zadovoljavajuća (87,8 %), uz relativno nisku specifičnost (50,0 %), što govori da se ultrazvukom može uočiti lezija koja korelira mikrokalcifikatima, no da ovakvim pristupom UZV nije pouzdan za diferenciranje benignih i malignih promjena. Upravo zbog pretpostavke da postojanje asociranih promjena u području mikrokalcifikata na mamografiji može utjecati na preciznost ultrazvuka, analizirali smo zasebno skupinu mikrokalcifikata bez asociranih mamografskih promjena te su rezultati bili slijedeći: osjetljivost 87,5 %, specifičnost 56,4 %, PPV 55,3 % i NPV 88,0 %. Nije nađena statistički značajna razlika između dijagnostičke točnosti ultrazvuka za skupinu mikrokalcifikata bez asociranih mamografskih promjena i skupinu svih mikrokalcifikata. Usporedbom morfološkog prikaza mikrokalcifikata s asociranim mamografskim promjenama i mikrokalcifikata bez asociranih promjena, nađena je značajna razlika u zastupljenosti slučajeva "bez UZV korelata". Takvih je nalaza među "čistim" MKC (bez asociranih mamografskih promjena) bilo 17,8 %, a među MKC s mamografski asociranim promjenama 4,2 %. Ovo je logično, jer asocirane mamografske promjene znače lakše uočavanje promjena na ultrazvuku, ali očito asocirane mamografske promjene

ne doprinose dijagnostičkoj točnosti ultrazvuka. U konačnici, dolazi se do zaključka da uz korištenje vrhunskih aparata, preciznu i temeljitu korelaciju s mamografijom, te uz iskusne ispitivače, ultrazvuk može biti odlična metoda za vođenje CNB i preoperativne markacije žicom, kada se uspije naći promjene koje koreliraju mikrokalcifikatima, a to je moguće u visokih oko 85 % slučajeva. Naravno, postojanje asociраних mamografskih promjena u području mikrokalcifikata značajno povećava vjerojatnost prikaza promjena na ultrazvuku, no ne mijenja bitno osjetljivost i specifičnost za otkrivanje karcinoma. Procjena da li se radi o benignim ili malignim promjena ne bi trebala biti temeljena na nalazu ultrazvuka kod mikrokalcifikata, niti bi se u slučaju nenalaženja korelata mamografskim mikrokalcifikatima samo na temelju ultrazvuka trebalo otkloniti mogućnost postojanja karcinoma.

Što se tiče procjene veličine područja mikrokalcifikata, cilj ovog rada nije bila objektivizirati procjenu veličine pojedinom metodom u odnosu na veličinu nakon operativnog zahvata, već samo usporediti procijenjene veličine pojedinom slikovnom metodom. Kao što je vidljivo u navedenim Tablicama 7. i 8., postoji statistički značajna razlika između pojedinih metoda u procijenjenoj veličini leziji. Pri tome magnetska rezonancija ima tendenciju izmjeriti veći promjer od mamografije i ultrazvuka, dok ultrazvuk ima tendenciju izmjeriti nešto manji promjer od mamografije. Korelacija između pojedinih slikovnih metoda nije snažna, no najbolje koreliraju UZV i MR (Spearman koeficijent korelacije $r = 0,4439$), zatim MMG i UZV ($r = 0,4009$), a najslabije MMG i MR ($r = 0,2512$). Prema literaturi, kod mikrokalcifikata i mamografija i magnetska rezonancija imaju tendenciju precijeniti veličinu tumora (78).

Sve većom primjenom magnetske rezonancije u obradi dojke došlo je općenito do porasta prikaza lezija koje se mamografijom i ultrazvukom nisu prikazale, no to je donijelo sa sobom i dodatno opterećenje. Otkrivaju se lezije koje se često ne mogu sa sigurnošću kategorizirati kao maligne ili benigne, što stvara dodatno opterećenje i za pacijentice i za osoblje uključeno u obradu lezija dojke. Postavlja se pitanje daljnjih postupaka s takvim lezijama, odnosno kako odrediti stvarni značaj uočenih lezija (107). Reevaluacija nalaza UZV-om nakon MR-a, s ciljanim pregledom područja gdje je MR identificirao novu leziju (tzv. second-look UZV, "targeted"/ciljani UZV) omogućuje dodatnu karakterizaciju ovakvih lezija. Time se značajno doprinosi obradi pacijentica, prvenstveno selektiranjem pacijentica kod kojih je potrebna biopsija ili otklanjanjem potrebe za biopsijom. Uloga second-look ultrazvuka kod mikrokalcfikata do sada nije objavljena. Second-look UZV je u ovom istraživanju rađen ukupno za 104 lezije, od toga za 10 od 17 mikrokalcfikata koji nisu bili prikazani ultrazvukom prije MR-a (kod ostalih 7 mikrokalcfikata obrada je završila sa magnetskom rezonancijom, nakon koje je zaključeno da se, obzirom na karakteristike mikrokalcfikata, negativan nalaz ultrazvuka i uredan nalaz magnetske rezonancije, radi o benignim promjenama). Svih 10 lezija je uspješno vizualizirano second-look ultrazvukom. Pri tome su nađene 4 maligne lezije (dva DIC-a, jedan DCIS, jedan LIC) i 6 benignih lezija (po jedna flat atipija, atipična hiperplazija epitela, sklerozirajuća adenoza, fibrocistične promjene - verificirane CNB-om, a kod jedne pacijentice radilo se o lezijama u obje dojke koje su CP-om pod nadzorom second-look UZV-a verificirane kao benigne). Dakle, u 4/17 (23,6 %) slučajeva je zahvaljujući magnetskoj rezonanciji i

second-look ultrazvuku otkriven karcinom koji nije bio vidljiv ultrazvukom prije magnetske rezonancije.

Nedostatak ove disertacije je izostanak analize varijabilnosti između različitih ispitivača pri očitavanju nalaza MR-a. Ovakva analiza bi bila korisna jer je poznato da, kao i kod mamografije i UZV-a, iskustvo ispitivača u analizi MR-a dojke je od izuzetne važnosti. Kao što je već ranije navedeno, kod mikrokalcfikata bi ova varijabla mogla imati posebno značajnu ulogu za konačnu dijagnostičku vrijednost MR-a, obzirom da se mikrokalcfikati na MR-u prezentiraju na način koji naročito zahtijeva iskustvo u prepoznavanju i razlikovanju malignih i benignih lezija, a to su non-mass lezije. Veliki udio non-mass lezija kod mikrokalcfikata na MR-u u kombinaciji sa niskom specifičnošću mamografije i otežanim prikazom na UZV-u lako može dovesti do lažno negativnih nalaza MR-a (97, 98).

7. ZAKLJUČCI

Ovim istraživanjem potvrđena je hipoteza da se magnetskom rezonancijom može prikazati većinu mamografskih BIRADS 4 i 5 mikrokalCIFIKATA. MikrokalCIFIKATI se na magnetskoj rezonanciji najčešće prikazuju kao non-mass područja segmentalne ili fokalne distribucije, te grudastog obrasca unutarnje imbibicije. Pri tome segmentalna distribucija ima tek umjereno visok PPV (0,600), no vrlo je česta kod DCIS-a, te stoga zahtijeva dodatan oprez kada se nađe u sklopu obrade mikrokalCIFIKATA.

Osjetljivost magnetske rezonancije za otkrivanje karcinoma kod mikrokalCIFIKATA je bila 100%, specifičnost 59,1%, PPV 69,5% i NPV 100%. Izvrsna negativna prediktivna vrijednost magnetske rezonancije znači da se u slučaju urednog (negativnog) nalaza magnetske rezonancije može pouzdano otkloniti potreba za invazivnom obradom mikrokalCIFIKATA, kao što je biopsija ili kirurška ekscizija. Ovaj podatak je klinički važan jer je bez magnetske rezonancije pozitivna prediktivna vrijednost biopsije indicirane na temelju mamografije i ultrazvuka niska. Drugim riječima, uz uključivanje MR-a u obradu mikrokalCIFIKATA smanjuje se broj biopsija benignih mikrokalCIFIKATA. Pri tome je korelacijom s nalazima mamografije i ultrazvuka postignuta visoka osjetljivost, ali uz umjerenu specifičnost. Time je donekle ograničena vrijednost magnetske rezonancije. U slučaju pozitivnog nalaza u području mikrokalCIFIKATA može biti teško razlučiti radi li se o malignim ili benignim promjenama. Ovdje se dolazi do važne uloge second-look ultrazvuka. Second - look UZV prikazom mikrokalCIFIKATA koji se nisu prikazali ultrazvukom prije MR-a omogućuje UZV-om vođenu biopsiju i dobivanje uzorka za patohistološku analizu. No, isto tako, u slučaju lezija koje

su nespecifičnog karaktera na MR-u (nespecifični fokusi, non-mass lezije nespecifičnih karakteristika), dodatna analiza second-look UZV-om može olakšati procjenu radi li se o benignim ili malignim promjenama. Ako se niti second-look UZV-om ne nađe suspektnih promjena, može se sa većom sigurnošću utvrditi da se radi o benignim promjenama, te preporučiti daljnje praćenje bez invazivne obrade.

Značajan doprinos magnetske rezonancije je i taj što je magnetska rezonancija kod 4% pacijentica otkrila multicentrične lezije, te je time značajno utjecala na planiranje terapije kod ovih pacijentica.

Hipoteza ovog istraživanja je bila i pokazati da se kod patohistološki različitih vrsta lezija nalaze različite vrste dinamičko-kinetičkih krivulja. Ova hipoteza je potvrđena kada se uspoređuje benigne i maligne lezije, što znači da kod mikrokalifikata dinamičko-kinetička analiza može pomoći u razlikovanju malignih i benignih lezija. No, kada se uspoređuju krivulje DIC-a i DCIS-a, te DIC-a, DCIS-a, sklerozirajuće adenoze i high-risk lezija, nije postignuta statistički značajna razlika, odnosno krivulje ne mogu pomoći u razlikovanju ovih skupina lezija.

I naposljetku, posljednja hipoteza je bila da će MR-om prikazana veličina procesa vjerojatno kod većine lezija biti značajno različita od one procijenjene na temelju mamografije i ultrazvuka. Potvrđeno je da magnetska rezonancija procjenjuje značajno veće dimenzije lezija u odnosu na mamografiju i ultrazvuk, uz slabu korelaciju izmjerenih veličina između ove tri metode, pri čemu najbolje koreliraju mamografija i ultrazvuk, a najslabije MR i ultrazvuk.

8. SAŽETAK

Uloga magnetske rezonancije u obradi BIRADS 4 i 5 mikrokalcfikata otkrivenih mamografijom

Cilj: Utvrditi dijagnostičku točnost magnetske rezonancije u obradi mamografskih BIRADS 4 i 5 mikrokalcfikata

Metode: Uključena je 101 pacijentica (raspon dobi 30 - 74 godine, medijan 56), sa 114 mamografskih skupina BIRADS 4 ili 5 mikrokalcfikata. Nakon mamografije rađen je UZV, MR te prema potrebi second-look UZV. Zlatni stadnard za računanje dijagnostičke točnosti pojedine slikovne metode je bila patohistološka dijagnoza dobivena biopsijom ili operativnim zahvatom. Osim toga, rađena je analiza zastupljenosti pojedinih MMG, UZV i MR BIRADS deskriptora među malignim i benignim mikrokalcfikatima, te su utvrđivane njihove PPV.

Rezultati: Osjetljivost magnetske rezonancije za otkrivanje karcinoma kod mikrokalcfikata je bila 100 %, specifičnost 59,1 %, PPV 69,5 % i NPV 100 %, dok su te vrijednosti za UZV bile 87,8 %, 59,1 %, 66,7 % i 83,9 %. Second-look UZV je prikazao sve mikrokalcfikate koji nisu bili uočeni UZV-om prije MR-a, te je kod njih 23,6 % dokazan karcinom.

Zaključci: Magnetskom rezonancijom se može pouzdano isključiti postojanje karcinoma kod BIRADS 4 i 5 mikrokalcfikata, te na temelju toga otkloniti potreba za biopsijom. Ultrazvuk zbog umjerene osjetljivosti i specifičnosti nije dovoljno pouzdan za isključivanje karcinoma, no odlična je metoda za

navođenje biopsije ili preoperativne markacije žicom, te doprinosi boljoj točnosti magnetske rezonancije.

9. SUMMARY

Title: Role of breast MRI in the evaluation of mammographically detected BIRADS 4 and 5 microcalcifications

Author: Ana Hrkać Pustahija, 2016.

Objective: To determine diagnostic accuracy of breast MRI in the workup of mammographic BIRADS 4 and 5 microcalcifications.

Methods: 101 patients (age range 30 - 74 years) with 114 areas of mammographic BIRADS 4 or 5 microcalcifications were enrolled in the study. All patients underwent US, MRI and, when indicated, second-look US. Histopathological diagnosis, obtained by US guided CNB or surgical excision, was used as a reference standard for diagnostic accuracy calculations. Analysis of prevalence of different mammographical, sonographical and MRI BIRADS descriptors was performed, with calculations of PPVs for each descriptor.

Results: Sensitivity, specificity, PPV and NPV of MRI were: 100 %, 59,1 %, 69,5 % and 100 %, and of US: 87,8 %, 59,1 %, 66,7 % and 83,9 %. Second-look targeted US visualized all microcalcifications which were not visible sonographically prior to MRI, and revealed carcinoma in 23,6 % of those cases.

Conclusions: MRI can confidently exclude malignancy in mammographically suspicious microcalcifications. The negative MRI finding allows the decision not to biopsy microcalcifications. US cannot reliably exclude cancer, neither confidently differentiate benign from malignant microcalcifications. However, due to high rate of visualization of microcalcifications, US is modality of choice for the CNB guidance or preoperative wire localization.

POPIS LITERATURE

1. Bent CK, Bassett LW, D'Orsi CJ, Sayre JW. The positive predictive value of BI-RADS microcalcification descriptors and final assessment categories. *AJR Am J Roentgenol* 2010;194:1378–1383.
2. Naseem M, Murray J, Hilton JF, et al. Mammographic microcalcifications and breast cancer tumorigenesis: a radiologic-pathologic analysis. *BMC Cancer* 2015;15:307.
3. Scimeca M, Giannini E, Antonacci C, Pistoiese CA, Spagnoli LG, Bonanno E. Microcalcifications in breast cancer: an active phenomenon mediated by epithelial cells with mesenchymal characteristics. *BMC Cancer* 2014;14:286.
4. Morgan MP, Cooke MM, McCarthy GM. Microcalcifications associated with breast cancer: an epiphenomenon or biologically significant feature of selected tumors? *J Mammary Gland Biol Neoplasia* 2005;10:181–187.
5. Bauermeister DE, Hall MH. Specimen radiography--a mandatory adjunct to mammography. *Am J Clin Pathol* 1973;59:782–789.
6. Cox RF, Hernandez-Santana A, Ramdass S, McMahan G, Harmey JH, Morgan MP. Microcalcifications in breast cancer: novel insights into the molecular mechanism and functional consequence of mammary mineralisation. *Br J Cancer* 2012;106:525–537.
7. Kirsch T. Determinants of pathological mineralization. *Curr Opin Rheumatol* 2006;18:174–180.
8. Bellahcène A, Castronovo V. Increased expression of osteonectin and osteopontin, two bone matrix proteins, in human breast cancer. *Am J Pathol* 1995;146:95–100.
9. Peacock C, Given-Wilson R, Duffy S. Mammographic casting-type calcification associated with small screen-detected invasive breast cancers: is this a reliable prognostic indicator? *Clin Radiol* 2004;59:855.
10. Seo BK, Pisano ED, Kuzimak CM, et al. Correlation of HER-2/neu overexpression with mammography and age distribution in primary breast carcinomas. *Acad Radiol* 2006;13:1211–1218.
11. Wang X, Chao L, Chen L, et al. Correlation of mammographic calcifications with Her-2/neu overexpression in primary breast carcinomas. *J Digit Imaging* 2008;21:170–176.
12. Burstein HJ, Polyak K, Wong JS, Lester SC, Kaelin CM. Ductal carcinoma in situ of the breast. *N Engl J Med* 2004;350:1430–1441.
13. Ferlay J, Steliarova-Foucher E, Lortet-Tieulent J, et al. Cancer incidence and mortality patterns in Europe: estimates for 40 countries in 2012. *Eur J Cancer Oxf Engl* 1990 2013;49:1374–1403.
14. Hrvatski zavod za javno zdravstvo, Registar za rak Republike Hrvatske. Incidencija raka u Hrvatskoj 2013. , Bilten 38, Zagreb, 2015.

15. Hrvatski zavod za javno zdravstvo. Hrvatski znanstveno-statistički ljetopis za 2014. godinu. Zagreb, 2015.
16. Dumitrescu RG, Cotarla I. Understanding breast cancer risk -- where do we stand in 2005? *J Cell Mol Med* 2005;9:208–221.
17. Tot T. Breast cancer: a lobar disease. London ; New York: Springer; 2011.
18. Paul Broca. *Traite des tumerus*. P. Asselin, Paris, 1866.
19. Walsh T, King M-C. Ten genes for inherited breast cancer. *Cancer Cell* 2007;11:103–105.
20. Wooster R, Weber BL. Breast and ovarian cancer. *N Engl J Med* 2003;348:2339–2347.
21. King M-C, Marks JH, Mandell JB, New York Breast Cancer Study Group. Breast and ovarian cancer risks due to inherited mutations in BRCA1 and BRCA2. *Science* 2003;302:643–646.
22. Antoniou A, Pharoah PDP, Narod S, et al. Average risks of breast and ovarian cancer associated with BRCA1 or BRCA2 mutations detected in case Series unselected for family history: a combined analysis of 22 studies. *Am J Hum Genet* 2003;72:1117–1130.
23. Amir E, Freedman OC, Seruga B, Evans DG. Assessing women at high risk of breast cancer: a review of risk assessment models. *J Natl Cancer Inst* 2010;102:680–691.
24. Jacobi CE, de Bock GH, Siegerink B, van Asperen CJ. Differences and similarities in breast cancer risk assessment models in clinical practice: which model to choose? *Breast Cancer Res Treat* 2009;115:381–390.
25. Corben AD. Pathology of invasive breast disease. *Surg Clin North Am* 2013;93:363–392.
26. Li CI, Anderson BO, Daling JR, Moe RE. Trends in incidence rates of invasive lobular and ductal breast carcinoma. *JAMA* 2003;289:1421–1424.
27. Lee MH, Ko EY, Han B-K, Shin JH, Ko ES, Hahn SY. Sonographic findings of pure ductal carcinoma in situ. *J Clin Ultrasound JCU* 2013;41:465–471.
28. Bijker N, Donker M, Wesseling J, den Heeten GJ, Rutgers EJT. Is DCIS breast cancer, and how do I treat it? *Curr Treat Options Oncol* 2013;14:75–87.
29. Sanders ME, Schuyler PA, Dupont WD, Page DL. The natural history of low-grade ductal carcinoma in situ of the breast in women treated by biopsy only revealed over 30 years of long-term follow-up. *Cancer* 2005;103:2481–2484.
30. Ernster VL, Ballard-Barbash R, Barlow WE, et al. Detection of ductal carcinoma in situ in women undergoing screening mammography. *J Natl Cancer Inst* 2002;94:1546–1554.
31. Darling ML, Smith DN, Lester SC, et al. Atypical ductal hyperplasia and ductal carcinoma in situ as revealed by large-core needle breast biopsy: results of surgical excision. *AJR Am J Roentgenol* 2000;175:1341–1346.

32. Elston CW, Ellis IO. Pathological prognostic factors in breast cancer. I. The value of histological grade in breast cancer: experience from a large study with long-term follow-up. *Histopathology* 1991;19:403–410.
33. Eiada R, Chong J, Kulkarni S, Goldberg F, Muradali D. Papillary lesions of the breast: MRI, ultrasound, and mammographic appearances. *AJR Am J Roentgenol* 2012;198:264–271.
34. Brookes MJ, Bourke AG. Radiological appearances of papillary breast lesions. *Clin Radiol* 2008;63:1265–1273.
35. Amin AL, Purdy AC, Mattingly JD, Kong AL, Termuhlen PM. Benign breast disease. *Surg Clin North Am* 2013;93:299–308.
36. Santen RJ, Mansel R. Benign breast disorders. *N Engl J Med* 2005;353:275–285.
37. Guray M, Sahin AA. Benign breast diseases: classification, diagnosis, and management. *The Oncologist* 2006;11:435–449.
38. Hartmann LC, Sellers TA, Frost MH, et al. Benign breast disease and the risk of breast cancer. *N Engl J Med* 2005;353:229–237.
39. Günhan-Bilgen I, Memiş A, Ustün EE, Ozdemir N, Erhan Y. Sclerosing adenosis: mammographic and ultrasonographic findings with clinical and histopathological correlation. *Eur J Radiol* 2002;44:232–238.
40. Shaheen R, Schimmelpenninck CA, Stoddart L, Raymond H, Slanetz PJ. Spectrum of diseases presenting as architectural distortion on mammography: multimodality radiologic imaging with pathologic correlation. *Semin Ultrasound CT MR* 2011;32:351–362.
41. Hall FM. Lobular neoplasia: what does it mean and how should it be treated? *AJR Am J Roentgenol* 2013;200:W538.
42. Hussain M, Cunnick GH. Management of lobular carcinoma in-situ and atypical lobular hyperplasia of the breast--a review. *Eur J Surg Oncol J Eur Soc Surg Oncol Br Assoc Surg Oncol* 2011;37:279–289.
43. Atkins KA, Cohen MA, Nicholson B, Rao S. Atypical lobular hyperplasia and lobular carcinoma in situ at core breast biopsy: use of careful radiologic-pathologic correlation to recommend excision or observation. *Radiology* 2013;269:340–347.
44. Chivukula M, Haynik DM, Brufsky A, Carter G, Dabbs DJ. Pleomorphic lobular carcinoma in situ (PLCIS) on breast core needle biopsies: clinical significance and immunoprofile. *Am J Surg Pathol* 2008;32:1721–1726.
45. Senetta R, Campanino PP, Mariscotti G, et al. Columnar cell lesions associated with breast calcifications on vacuum-assisted core biopsies: clinical, radiographic, and histological correlations. *Mod Pathol Off J U S Can Acad Pathol Inc* 2009;22:762–769.
46. Sudarshan M, Meguerditchian A-N, Mesurolle B, Meterissian S. Flat epithelial atypia of the breast: characteristics and behaviors. *Am J Surg* 2011;201:245–250.

47. de Mascarel I, MacGrogan G, Mathoulin-Pélissier S, et al. Epithelial atypia in biopsies performed for microcalcifications. practical considerations about 2,833 serially sectioned surgical biopsies with a long follow-up. *Virchows Arch Int J Pathol* 2007;451:1–10.
48. Sewell CW. Pathology of high-risk breast lesions and ductal carcinoma in situ. *Radiol Clin North Am* 2004;42:821–830, v.
49. Bianchi S, Giannotti E, Vanzi E, et al. Radial scar without associated atypical epithelial proliferation on image-guided 14-gauge needle core biopsy: analysis of 49 cases from a single-centre and review of the literature. *Breast Edinb Scotl* 2012;21:159–164.
50. Bock K, Borisch B, Cawson J, et al. Effect of population-based screening on breast cancer mortality. *Lancet Lond Engl* 2011;378:1775–1776.
51. Drukteinis JS, Mooney BP, Flowers CI, Gatenby RA. Beyond mammography: new frontiers in breast cancer screening. *Am J Med* 2013;126:472–479.
52. American College of Radiology, BI-RADS Committee. ACR BI-RADS atlas: breast imaging reporting and data system. Reston, VA: American College of Radiology; 2013.
53. Hricak H, Liberman L, Huzjan-Korunić R, Brkljačić B. ACR BI-RADS. Postupci oslikavanja dojki i sustav tumačenja i kategorizacije nalaza. Sveučilište u Zagrebu - Medicinski fakultet, Merkur a.b.d.; 2005.
54. Nelson HD, Tyne K, Naik A, et al. Screening for breast cancer: an update for the U.S. Preventive Services Task Force. *Ann Intern Med* 2009;151:727–737, W237–W242.
55. Dromain C, Balleyguier C, Muller S, et al. Evaluation of tumor angiogenesis of breast carcinoma using contrast-enhanced digital mammography. *AJR Am J Roentgenol* 2006;187:W528–W537.
56. Majid AS, de Paredes ES, Doherty RD, Sharma NR, Salvador X. Missed breast carcinoma: pitfalls and pearls. *Radiogr Rev Publ Radiol Soc N Am Inc* 2003;23:881–895.
57. Berg WA, Gutierrez L, NessAiver MS, et al. Diagnostic accuracy of mammography, clinical examination, US, and MR imaging in preoperative assessment of breast cancer. *Radiology* 2004;233:830–849.
58. Bluemke DA, Gatsonis CA, Chen MH, et al. Magnetic resonance imaging of the breast prior to biopsy. *JAMA* 2004;292:2735–2742.
59. Kuhl C. The current status of breast MR imaging. Part I. Choice of technique, image interpretation, diagnostic accuracy, and transfer to clinical practice. *Radiology* 2007;244:356–378.
60. Lee CH. Problem solving MR imaging of the breast. *Radiol Clin North Am* 2004;42:919–934, vii.

61. Macura KJ, Ouwerkerk R, Jacobs MA, Bluemke DA. Patterns of enhancement on breast MR images: interpretation and imaging pitfalls. *Radiogr Rev Publ Radiol Soc N Am Inc* 2006;26:1719–1734; quiz 1719.
62. Kuhl CK, Schild HH, Morakkabati N. Dynamic bilateral contrast-enhanced MR imaging of the breast: trade-off between spatial and temporal resolution. *Radiology* 2005;236:789–800.
63. Saslow D, Boetes C, Burke W, et al. American Cancer Society guidelines for breast screening with MRI as an adjunct to mammography. *CA Cancer J Clin* 2007;57:75–89.
64. Willems SM, van Deurzen CHM, van Diest PJ. Diagnosis of breast lesions: fine-needle aspiration cytology or core needle biopsy? A review. *J Clin Pathol* 2012;65:287–292.
65. Guidelines for cytology procedures and reporting on fine needle aspirates of the breast. Cytology Subgroup of the National Coordinating Committee for Breast Cancer Screening Pathology. *Cytopathol Off J Br Soc Clin Cytol* 1994;5:316–334.
66. Parker SH, Jobe WE, Dennis MA, et al. US-guided automated large-core breast biopsy. *Radiology* 1993;187:507–511.
67. Liberman L. Clinical management issues in percutaneous core breast biopsy. *Radiol Clin North Am* 2000;38:791–807.
68. Ellis IO, Humphreys S, Michell M, et al. Best Practice No 179. Guidelines for breast needle core biopsy handling and reporting in breast screening assessment. *J Clin Pathol* 2004;57:897–902.
69. O’Flynn E a. M, Wilson ARM, Michell MJ. Image-guided breast biopsy: state-of-the-art. *Clin Radiol* 2010;65:259–270.
70. Catteau X, Simon P, Noël J-C. Predictors of invasive breast cancer in mammographically detected microcalcification in patients with a core biopsy diagnosis of flat epithelial atypia, atypical ductal hyperplasia or ductal carcinoma in situ and recommendations for a selective approach to sentinel lymph node biopsy. *Pathol Res Pract* 2012;208:217–220.
71. Burnside ES, Ochsner JE, Fowler KJ, et al. Use of microcalcification descriptors in BI-RADS 4th edition to stratify risk of malignancy. *Radiology* 2007;242:388–395.
72. Rominger M, Wisgickl C, Timmesfeld N. Breast microcalcifications as type descriptors to stratify risk of malignancy: a systematic review and meta-analysis of 10665 cases with special focus on round/punctate microcalcifications. *RöFo Fortschritte Auf Dem Geb Röntgenstrahlen Nukl* 2012;184:1144–1152.
73. Berg WA, Arnoldus CL, Teferra E, Bhargavan M. Biopsy of amorphous breast calcifications: pathologic outcome and yield at stereotactic biopsy. *Radiology* 2001;221:495–503.
74. Lev-Toaff AS, Feig SA, Saitas VL, Finkel GC, Schwartz GF. Stability of malignant breast microcalcifications. *Radiology* 1994;192:153–156.

75. Kim HS, Han BK, Choo KS, Jeon YH, Kim JH, Choe YH. Screen-film mammography and soft-copy full-field digital mammography: comparison in the patients with microcalcifications. *Korean J Radiol* 2005;6:214–220.
76. Venta LA, Hendrick RE, Adler YT, et al. Rates and causes of disagreement in interpretation of full-field digital mammography and film-screen mammography in a diagnostic setting. *AJR Am J Roentgenol* 2001;176:1241–1248.
77. Stehouwer BL, Merckel LG, Verkooijen HM, et al. 3-T breast magnetic resonance imaging in patients with suspicious microcalcifications on mammography. *Eur Radiol* 2014;24:603–609.
78. Bazzocchi M, Zuiani C, Panizza P, et al. Contrast-enhanced breast MRI in patients with suspicious microcalcifications on mammography: results of a multicenter trial. *AJR Am J Roentgenol* 2006;186:1723–1732.
79. Akita A, Tanimoto A, Jinno H, Kameyama K, Kuribayashi S. The clinical value of bilateral breast MR imaging: is it worth performing on patients showing suspicious microcalcifications on mammography? *Eur Radiol* 2009;19:2089–2096.
80. Cilotti A, Iacconi C, Marini C, et al. Contrast-enhanced MR imaging in patients with BI-RADS 3-5 microcalcifications. *Radiol Med (Torino)* 2007;112:272–286.
81. Gilles R, Meunier M, Lucidarme O, et al. Clustered breast microcalcifications: evaluation by dynamic contrast-enhanced subtraction MRI. *J Comput Assist Tomogr* 1996;20:9–14.
82. Kneeshaw PJ, Lowry M, Manton D, Hubbard A, Drew PJ, Turnbull LW. Differentiation of benign from malignant breast disease associated with screening detected microcalcifications using dynamic contrast enhanced magnetic resonance imaging. *Breast Edinb Scotl* 2006;15:29–38.
83. Mann RM, Kuhl CK, Kinkel K, Boetes C. Breast MRI: guidelines from the European Society of Breast Imaging. *Eur Radiol* 2008;18:1307–1318.
84. Nakahara H, Namba K, Fukami A, et al. Three-dimensional MR imaging of mammographically detected suspicious microcalcifications. *Breast Cancer Tokyo Jpn* 2001;8:116–124.
85. Uematsu T, Yuen S, Kasami M, Uchida Y. Dynamic contrast-enhanced MR imaging in screening detected microcalcification lesions of the breast: is there any value? *Breast Cancer Res Treat* 2007;103:269–281.
86. Mahoney MC, Gatsonis C, Hanna L, DeMartini WB, Lehman C. Positive predictive value of BI-RADS MR imaging. *Radiology* 2012;264:51–58.
87. Kuhl CK. Current status of breast MR imaging. Part 2. Clinical applications. *Radiology* 2007;244:672–691.
88. Moon WK, Im JG, Koh YH, Noh DY, Park IA. US of mammographically detected clustered microcalcifications. *Radiology* 2000;217:849–854.

89. Soo MS, Baker JA, Rosen EL. Sonographic detection and sonographically guided biopsy of breast microcalcifications. *AJR Am J Roentgenol* 2003;180:941–948.
90. Gufler H, Buitrago-Télléz CH, Madjar H, Allmann KH, Uhl M, Rohr-Reyes A. Ultrasound demonstration of mammographically detected microcalcifications. *Acta Radiol Stockh Swed* 1987 2000;41:217–221.
91. Yang WT, Tse GMK. Sonographic, mammographic, and histopathologic correlation of symptomatic ductal carcinoma in situ. *AJR Am J Roentgenol* 2004;182:101–110.
92. Pijnappel RM, van den Donk M, Holland R, et al. Diagnostic accuracy for different strategies of image-guided breast intervention in cases of nonpalpable breast lesions. *Br J Cancer* 2004;90:595–600.
93. Soo MS, Baker JA, Rosen EL, Vo TT. Sonographically guided biopsy of suspicious microcalcifications of the breast: a pilot study. *AJR Am J Roentgenol* 2002;178:1007–1015.
94. Kang SS, Ko EY, Han B-K, Shin JH. Breast US in patients who had microcalcifications with low concern of malignancy on screening mammography. *Eur J Radiol* 2008;67:285–291.
95. Cheung Y-C, Wan Y-L, Chen S-C, et al. Sonographic evaluation of mammographically detected microcalcifications without a mass prior to stereotactic core needle biopsy. *J Clin Ultrasound JCU* 2002;30:323–331.
96. Schnall M, Orel S. Breast MR imaging in the diagnostic setting. *Magn Reson Imaging Clin N Am* 2006;14:329–337, vi.
97. Baltzer PAT, Kaiser WA, Dietzel M. Lesion type and reader experience affect the diagnostic accuracy of breast MRI: A multiple reader ROC study. *Eur J Radiol* 2015;84:86–91.
98. Thomassin-Naggara I, Trop I, Chopier J, et al. Nonmasslike enhancement at breast MR imaging: the added value of mammography and US for lesion categorization. *Radiology* 2011;261:69–79.
99. Brnic D, Brnic D, Simundic I, Vanjaka Rogosic L, Tadic T. MRI and comparison mammography: a worthy diagnostic alliance for breast microcalcifications? *Acta Radiol Stockh Swed* 1987 2015;
100. Yamamoto N, Yoshizako T, Yoshikawa K, Itakura M, Maruyama R, Kitagaki H. Breast 3 T-MR imaging: indication for stereotactic vacuum-assisted breast biopsy. *SpringerPlus* 2014;3:481.
101. Kikuchi M, Tanino H, Kosaka Y, et al. Usefulness of MRI of microcalcification lesions to determine the indication for stereotactic mammotome biopsy. *Anticancer Res* 2014;34:6749–6753.
102. Strobel K, Schrading S, Hansen NL, Barabasch A, Kuhl CK. Assessment of BI-RADS category 4 lesions detected with screening mammography and screening US: utility of MR imaging. *Radiology* 2015;274:343–351.

103. Newstead GM. MR imaging of ductal carcinoma in situ. *Magn Reson Imaging Clin N Am* 2010;18:225–240, viii.
104. Greenwood HI, Heller SL, Kim S, Sigmund EE, Shaylor SD, Moy L. Ductal carcinoma in situ of the breasts: review of MR imaging features. *Radiogr Rev Publ Radiol Soc N Am Inc* 2013;33:1569–1588.
105. Baur A, Bahrs SD, Speck S, et al. Breast MRI of pure ductal carcinoma in situ: sensitivity of diagnosis and influence of lesion characteristics. *Eur J Radiol* 2013;82:1731–1737.
106. Cho N, Moon WK, Cha JH, et al. Sonographically guided core biopsy of the breast: comparison of 14-gauge automated gun and 11-gauge directional vacuum-assisted biopsy methods. *Korean J Radiol* 2005;6:102–109.
107. Fiaschetti V, Salimbeni C, Gaspari E, et al. The role of second-look ultrasound of BIRADS-3 mammary lesions detected by breast MR imaging. *Eur J Radiol* 2012;81:3178–3184.

10. ŽIVOTOPIS

Rođena sam u Zagrebu 4. rujna 1979. godine. Srednjoškolsko obrazovanje sam završila 1997. godine u Klasičnoj gimnaziji u Zagrebu. Medicinski fakultet Sveučilišta u Zagrebu sam upisala 1997. godine, diplomirala sam 2003. godine, nakon čega sam odradila pripravnički staž za Psihijatrijsku bolnicu Vrapče. Nakon položenog državnog ispita radila sam u Hitnoj službi Doma zdravlja Sisačko-moslavačke županije 2005. - 2006. godine. U Kliničkoj bolnici Dubrava sam 2006. započela specijalizaciju iz radiologije, koju sam završila 2010. godine, od kada sam i zaposlena kao specijalist radiologije. 2015. godine sam položila subspecijalistički ispit iz neuroradiologije. Odslušala sam Doktorski poslijediplomski studij Biomedicina i zdravstvo Medicinskog fakulteta Sveučilišta u Zagrebu, kao i Specijalistički poslijediplomski studij iz radiologije. Pohađala sam više međunarodnih tečajeva edukacije na području imaginga. Sudjelovala sam s radovima na više domaćih i međunarodnih kongresa i stručnih sastanaka, te objavila 8 znanstvenih radova, od čega su tri citirana u Current Contents-u. Član sam Hrvatske liječničke komore, Hrvatskog društva radiologa, European Society of Radiology. Govorim engleski i njemački jezik. Udana sam, i majka sam jednog djeteta.