

Prognostička vrijednost CT morfoloških karakteristika nemikrocelularnih karcinoma pluća u IA i IB stadiju bolesti

Neralić-Meniga, Inja

Doctoral thesis / Disertacija

2007

Degree Grantor / Ustanova koja je dodijelila akademski / stručni stupanj: **University of Zagreb, School of Medicine / Sveučilište u Zagrebu, Medicinski fakultet**

Permanent link / Trajna poveznica: <https://um.nsk.hr/um:nbn:hr:105:079171>

Rights / Prava: [In copyright](#)/[Zaštićeno autorskim pravom.](#)

Download date / Datum preuzimanja: **2025-03-11**



Repository / Repozitorij:

[Dr Med - University of Zagreb School of Medicine](#)
[Digital Repository](#)





Središnja medicinska knjižnica

Neralić-Meniga, Inja (2007) *Prognostička vrijednost CT morfoloških karakteristika nemikrocelularnih karcinoma pluća u IA i IB stadiju bolesti*. Doktorska disertacija, Sveučilište u Zagrebu.

<http://medlib.mef.hr/266>

University of Zagreb Medical School Repository

<http://medlib.mef.hr/>

**SVEUČILIŠTE U ZAGREBU
MEDICINSKI FAKULTET**

Inja Neralić-Meniga

**Prognostička vrijednost CT morfoloških
karakteristika nemikrocelularnih
karcinoma pluća u IA i IB stadiju
bolesti**

DISERTACIJA

Zagreb, 2007.

Rad je izrađen u Kliničkom zavodu za torakalnu radiologiju Klinike za plućne bolesti „Jordanovac“.

Voditelj rada je doc.dr.sc. Mirjana Kujundžić Tiljak.

Zahvaljujem se mojoj mentorici doc.dr.sc. Mirjani Kujundžić Tiljak na nesebičnoj pomoći i podršci.

Ujedno zahvaljujem svima ostalima koji su mi pomogli na bilo koji način.

Rad posvećujem mojoj djeci Eni i Ivanu.

SADRŽAJ

1. UVOD	1
1.1. Epidemiologija karcinoma pluća	1
1.2. Histološka klasifikacija karcinoma pluća	2
1.3. Klinička podjela karcinoma pluća	3
1.4. TNM klasifikacija	4
1.5. Kliničke manifestacije karcinoma pluća	10
1.6. Dijagnostika karcinoma pluća	11
1.7. Radiološke pretrage u dijagnostici i procjeni proširenosti karcinoma pluća	12
1.7.1. Rendgenska snimka srca i pluća	12
1.7.2. Kompjutorizirana tomografija (CT)	13
1.7.3. Transkutani ultrazvuk	15
1.7.4. Endoskopski ultrazvuk	16
1.7.5. Magnetska rezonancija (MR)	16
1.7.6. Pozitronska emisijska tomografija s 18-fluordeoksi-glukozom (FDG-PET)	17
1.7.7. Integrirani PET-CT	17
1.8. Radiološki staging karcinoma pluća kompjutoriziranom tomografijom	17
1.8.1. Procjena primarnog tumora (T staging)	18
1.8.2. Procjena limfnih čvorova (N staging)	19
1.8.3. Procjena ekstratorakalnih metastaza (M staging)	21
1.9. Radiološke manifestacije i CT morfološke karakteristike karcinoma pluća	22
2. HIPOTEZA I CILJEVI RADA	27

3. ISPITANICI I METODE	29
3.1. Ispitanici, prikupljanje podataka i retrospektivna analiza	29
3.2. Operativni zahvat	30
3.3. Patohistološka obrada	30
3.4. Radiološki staging i morfološka analiza karcinoma pluća	30
3.5. CT morfološke karakteristike karcinoma pluća	31
3.6. Nomenklatura i definicije CT morfoloških karakteristika karcinoma pluća	32
3.6.1. Rubovi tumora	33
3.6.2. Unutarnja struktura tumora	35
3.6.3. Periferija tumora	38
3.6.4. Odnos tumora i visceralne pleure	40
3.7. Statističke metode	42
4. REZULTATI	43
4.1. Opis uzorka	43
4.2. Morfološke karakteristike tumora	47
4.3. Patohistološka dijagnoza tumora	51
4.4. Stadij tumora	58
4.5. Konačni ishod	64
4.6. Analiza preživljenja	71
4.6.1. Ukupno preživljenje	71
4.6.2. Povezanost istraživanih pokazatelja i preživljenja 194 ispitanika operiranih u IA i IB stadiju NSCLC u periodu od 1.6.1996. do 1.6.2001.	72
4.6.2.1. Bivarijatna analiza preživljenja	72
4.6.2.1.1. Coxova regresijska analiza	72
4.6.2.1.2. Kaplan-Meierova analiza preživljenja	72
4.6.2.2. Multivarijantna analiza preživljenja – Coxov regresijski model	82

5. RASPRAVA	85
5.1. Prognostički faktori u NSCLC	85
5.2. Prognostička vrijednost kliničkih podataka i CT morfoloških karakteristika NSCLC u IA i IB stadiju bolesti	86
5.2.1. Dob bolesnika	87
5.2.2. Spol bolesnika	88
5.2.3. Tip kirurškog zahvata	88
5.2.4. Lokalizacija tumora	89
5.2.5. Patohistološka dijagnoza	89
5.2.6. Tumorski stadij	91
5.2.7. Veličina tumora	91
5.2.8. CT morfološke karakteristike u IA i IB stadiju NSCLC	92
5.2.8.1. Rubovi tumora	94
5.2.8.2. Struktura tumora	95
5.2.8.3. Periferija tumora	97
5.2.8.4. Odnos tumora i visceralne pleure	98
5.3. Moguća klinička primjena dobivenih rezultata	101
6. ZAKLJUČCI	102
7. SAŽETAK	105
8. SUMMARY	106
9. LITERATURA	107
10. ŽIVOTOPIS	131

POPIS OZNAKA I KRATICA

AJCC (engl. American Joint Committee on Cancer) = Odbor Američkog društva protiv karcinoma

CT (engl. computed tomography) = kompjutorizirana tomografija

EUS (engl. endoscopic ultrasound) = endoskopski ultrazvuk

FDG-PET (engl. positron emission tomography with 18 F-2-fluoro-2-deoxy-D-glucose) = pozitronska emisijska tomografija sa 18 fluorodeoksiglukozom

HRCT (engl. high resolution computed tomography) = kompjutorizirana tomografija visoke rezolucije

HU (engl. Hounsfield Unit) = Hounsfieldova jedinica

IASLC (engl. International Association for the Study of Lung Cancer) = Međunarodno udruženje za istraživanje karcinoma pluća

ISSLC (engl. International Staging System for Lung Cancer) = Međunarodni sustav za određivanje proširenosti raka pluća

LCSG (engl. Lung Cancer Study Group) = Grupa za istraživanje karcinoma pluća

MDCT (engl. multidetector computed tomography) = multidetektorska kompjutorizirana tomografija

MR (engl. magnetic resonance) = magnetska rezonancija

NSCLC (engl. non-small cell lung cancer) = nemikrocelularni karcinom pluća

PET (engl. positron emission tomography) = pozitronska emisijska tomografija

SCLC (engl. small-cell lung cancer) = mikrocelularni karcinom pluća

SPN (engl. solitary pulmonary nodule) = solitarni plućni čvor

TNM (engl. tumor, node, metastasis) = tumor, čvor, metastaza

TUS (engl. transcutaneous ultrasound) = transkutani ultrazvuk

UICC (franc. Union Internationale Contre le Cancer) = Međunarodni savez protiv karcinoma

WHO (engl. World Health Organization) = Svjetska zdravstvena organizacija

1. UVOD

1. UVOD

1.1. EPIDEMIOLOGIJA KARCINOMA PLUĆA

Rak pluća je u svijetu najčešća maligna bolest u muškaraca, dok se u žena nalazi na drugom mjestu. Istovremeno je vodeći uzrok smrti među svim karcinomima (1). U svijetu se svake godine otkrije 1 200 000 novih slučajeva karcinoma pluća, a godišnje umre oko 1 000 000 bolesnika (2). U trenutku postavljanja dijagnoze samo 15% bolesnika su u I stadiju bolesti. Usprkos napretku kirurgije i brojnim novim kemoterapeuticima, prognoza bolesti i preživljenje bolesnika se bitno ne mijenjaju zadnjih dvadesetak godina. Ukupno je petogodišnje preživljenje za sve stadije i histološke tipove 12% (3).

Prema zadnjim podacima Registra za rak Republike Hrvatske broj novih slučajeva raka u pluća Hrvatskoj u 2003. godini je bio ukupno 2782; od toga je bilo 2228 muškaraca i 554 žena. U muškoj je populaciji Hrvatske vodeća zloćudna novotvorina i na prvom je mjestu po uzroku smrtnosti. U ženskoj je populaciji Hrvatske rak pluća po incidenciji na trećem mjestu (4).

U svijetu je krajem 19. stoljeća rak pluća bio rijetka bolest, a njegova incidencija dramatično raste tijekom 20. stoljeća i od tada se udvostručava svakih petnaest godina (5). Bolest se najčešće nađe u muškaraca pušača iza četrdesete godine života. U Europi je najveća učestalost raka pluća u Belgiji, zatim u Nizozemskoj, Engleskoj, Luksemburgu i Danskoj (6). Petogodišnje je preživljenje bolesnika od raka pluća nezadovoljavajuće jer se simptomi javljaju tek u uznapredovale bolesti kada liječenje nije uspješno. Ukupno je petogodišnje preživljenje za sve histološke tipove i sve stadije bolesti u Europi 10%, a u Americi 13% (7). Petogodišnje je preživljenje u IA stadiju nemikrocelularnih karcinoma pluća 67%, a u IB stadiju 57% (8, 9).

1.2. HISTOLOŠKA KLASIFIKACIJA KARCINOMA PLUĆA

Karcinom pluća obuhvaća heterogenu skupinu tumora epitelnog porijekla s različitim stupnjevima maligniteta koji nastaju iz stanica dišnog epitela bronha, bronhiola i alveola. Histološka klasifikacija karcinoma pluća standardizirana je prema prijedlogu Svjetske zdravstvene organizacije (engl. World Health Organization - WHO) i Međunarodnog udruženja za istraživanje karcinoma pluća (engl. International Association for the Study of Lung Cancer - IASLC) (10-13). Maligni tumori pluća epitelnog porijekla prema revidiranoj klasifikaciji WHO iz 1999. godine su:

1. Karcinom pločastih stanica (engl. squamous cell carcinoma, epidermoid carcinoma, lat. carcinoma planocellulare)
2. Karcinom malih stanica (engl. small cell carcinoma, lat. carcinoma microcellulare)
3. Karcinom žljezdanih stanica (engl. i lat. adenocarcinoma)
4. Karcinom velikih stanica (engl. large cell carcinoma, lat. carcinoma macrocellulare)
5. Adenopločasti karcinom (engl. adenosquamous carcinoma, lat. carcinoma adenoplanocellulare)
6. Karcinom s pleomorfnim, sarkomatoidnim ili sarkomatoznim elementima
7. Karcinoid
8. Karcinom bronhalnih žljezda
9. Neklasificirani karcinom

Najčešća četiri histološka tipa koja čine 95% svih primarnih neoplazmi pluća su: adenokarcinom, karcinom pločastih stanica, karcinom malih stanica te karcinom velikih stanica. Svaki od četiri glavna histološka tipa ima svoje podgrupe, tako je bronhioloalveolarni karcinom podtip adenokarcinoma.

Najčešći je histološki tip adenokarcinom i nađe se u oko 35% slučajeva svih karcinoma pluća (14). Većina adenokarcinoma su histološki heterogeni i sastoje se od dva ili više histoloških podtipova kao što žljezdani, papilarni, mucinozni ili solidni. Adenokarcinom se uglavnom nađe u nepušača, a incidencija mu je u porastu u Sjevernoj Americi, Japanu i u žena u Europi. Raste brzo, rano metastazira i kasno daje simptome pa ima lošu prognozu. Bronhioloalveolarni karcinom je rijedak karcinom i nađe se u 3% svih karcinoma pluća, a karakterizira ga lepidički način rasta duž alveolarnih septa bez invazivne komponente. Može se manifestirati kao solitarni nodus ili kao multipli infiltrati koji imitiraju pneumoniju.

Karcinom pločastih stanica nađe se u 30% svih karcinoma pluća. Pokazuje visoku korelaciju s pušenjem. Uglavnom raste endobronhalno u segmentalnim ili lobarnim bronhima, dovodi do bronhalne opstrukcije, opstruktivne pneumonije ili hemoptiza, a često i kavitira. Manje je agresivan od adenokarcinoma te stoga ima i bolju prognozu.

Karcinom malih stanica nađe se u oko 25% svih karcinoma pluća, oboljeli su većinom pušači. Raste uglavnom kao perihilarna masa te infiltrira submukozu bronha i okolno tkivo te dovodi do ektramuralne kompresije bronha s posljedičnom atelektazom. Karakterizira ga opsežna limfadenopatija, velika sklonost ranom metastaziranju i razvijanju paraneoplastičkog sindroma.

Karcinom velikih stanica čini oko 10% svih karcinoma pluća. Obično raste periferno kao veliki nekrotični tumor (14-16).

1.3. KLINIČKA PODJELA KARCINOMA PLUĆA

U skladu s revidiranom histološkom klasifikacijom tumora pluća Svjetske zdravstvene organizacije (WHO) iz 1999. godine (12), zbog kliničke primjene nastala je klasifikacija koja tumore pluća dijeli u dvije velike skupine: nemikrocelularni karcinomi i mikrocelularni karcinom.

NSCLC (prema engl. non-small cell lung cancer) ili nemikrocelularni karcinomi naziva se i karcinomom nemalih stanica. Karcinomi ove skupine čine 75% svih tumora pluća, a unutar skupine su adenokarcinom, karcinom pločastih stanica (engl. squamous cell carcinoma) i karcinom velikih stanica (engl. large cell carcinoma) (17-24).

Bolesnici s karcinomom iz NSCLC grupe liječe se kirurški ukoliko je bolest u ranijim stadijima ili kemoterapijom i zračenjem u uznapredovalim stadijima bolesti. Inoperabilni su nemikrocelularni karcinomi u III B i IV stadiju bolesti (25-26).

SCLC (prema engl. small cell lung cancer) ili mikrocelularni karcinom naziva se i karcinomom malih stanica, ovaj karcinom čini 20% svih tumora pluća. Mikrocelularni karcinom pluća se uglavnom liječi kemoterapijom i zračenjem, a kirurški zahvat se ne preporuča jer je u vrijeme otkrivanja bolest uglavnom već uznapredovala s diseminiranim mikrometastazama. Zbog toga se bolesnici svrstavaju u samo dva stadija: ograničena i uznapredovala bolest. Ograničeni stadij bolesti je kada je mikrocelularni karcinom ograničen na jedan hemitoraks sa zahvaćenim ipsilateralnim hilarnim, medijastinalnim i supraklavikularnim limfnim čvorovima. Proširena bolest je kada mikrocelularni karcinom prelazi izvan hemitoraksa ili kada postoji hemoragičan pleuralni izljev ili izljev s dokazanim malignim stanicama (27). Samo 10% bolesnika s ograničenim stadijem bolesti, koji su postigli potpuno povlačenje bolesti nakon kemoterapije i/ili radioterapije preživi 3 godine. Bolesnici s proširenom bolešću žive 6-9 mjeseci (28-29).

1.4. TNM KLASIFIKACIJA

U procjeni anatomske proširenosti karcinoma, zahvaćenosti limfnih čvorova i prisutnosti udaljenih metastaza (prema engl. staging) koristimo se TNM sustavom koji je ujedno i najbolji predkazatelj preživljenja bolesnika s rakom pluća (9). Cjelovit naziv TNM sustava je Međunarodni sustav za određivanje proširenosti raka pluća (engl. The International Staging System for Lung Cancer -

ISSLC). TNM sustav primjenjuje se za procjenu proširenosti nemikrocelularnih karcinoma pluća, dok se u mikrocelularnog karcinoma koristi se podjela na ograničenu i proširenu bolest. Koncept TNM sustava proizlazi iz signifikantnog odnosa anatomske proširenosti karcinoma i prognoze bolesti. Na osnovu TNM opisnika ili deskriptora (prema engl. descriptor) bolesnici s podjednakim izgledima preživljenja svrstavaju se u pet kliničkih stadija 0-IV (Tablica 1.), na temelju kojih se određuje prognoza i način liječenja. Opisnici TNM sustava su T - primarni tumor, N - regionalni limfni čvorovi (engl. node) i M - udaljene metastaze (Tablica 2.).

Tablica 1. STADIJI PROŠIRENOSTI KARCINOMA PREMA TNM KLASIFIKACIJI

stadij 0	carcinoma in situ			
stadij I A	T1 N0 M0			
stadij I B	T2 N0 M0			
stadij II A	T1 N1 M0			
stadij II B	T2 N1 M0	T3 N0 M0		
stadij III A	T3 N1 M0	T1 N2 M0	T2 N2 M0	T3 N2 M0
stadij III B	T4 N0 M0	T4 N1 M0	T4 N2 M0	T4 N3 M0
	T1 N3 M0	T2 N3 M0	T3 N3 M0	
stadij IV	bilo koji T	bilo koji N	M1	

Prema Mountain CF. Revisions in the International Staging System for Lung Cancer. Chest 1997;111:1710-1717

Tablica 2. TNM DESKRIPTORI ZA NEMIKROCELULARNI KARCINOM PLUĆA

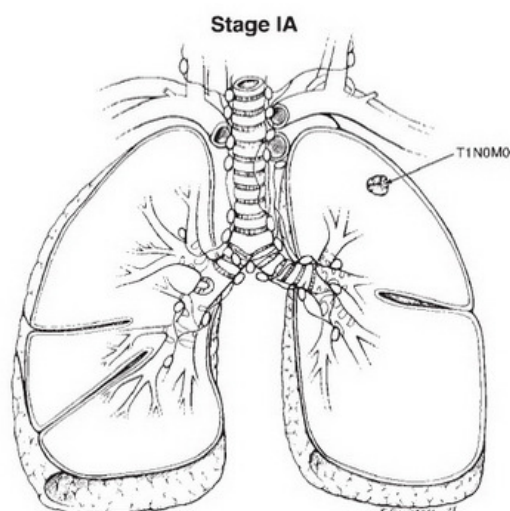
Primarni tumor (T)	
TX	Primarni tumor dokazan nalazom malignih stanica u sputumu ili lavatu bronha, ali se ne vidi radiološki ili bronhoskopski
T0	Nema dokaza postojanja primarnog tumora
Tis	Carcinoma in situ
T1	Tumor najvećeg promjera 3 cm ili manje, koji je okružen plućnim parenhimom ili visceralnom pleurom, bez bronhoskopskog dokaza prodora tumora proksimalno od lobarnog bronha (tj. u glavni bronh)
T2	Tumor koji ima bilo koju od sljedećih osobina: <ul style="list-style-type: none"> - promjer mu je veći od 3 cm - tumor koji može biti unutar lobarnog bronha ili prodire u glavni bronh do najviše 2 cm distalno od karine - urasta u visceralnu pleuru - dovodi do atelektaze ili opstruktivne pneumonije koja se širi do u hilus, a ne zahvaća čitavo plućno krilo
T3	Tumor bilo koje veličine koji se izravno širi u bilo koju od sljedećih struktura: stijenku prsnog koša (uključujući tumore gornjeg sulcusa), ošit, medijastinalnu pleuru, parijetalni perikard; ili tumor u glavnom bronhu na udaljenosti manjoj od 2 cm od karine ali koji ne zahvaća karinu i ne dovodi do atelektaze ili opstruktivne pneumonije čitavog plućnog krila
T4	Tumor bilo koje veličine koji zahvaća bilo koju od sljedećih struktura: medijastinum, srce, velike krvne žile, traheju, jednjak, kralježnicu, karinu; ili tumor s malignim pleuralnim ili perikardijalnim izljevom (izljevi u kojima nema krvi, koji nisu eksudati i nemaju citološki dokaz malignih stanica ne mogu se smatrati malignima pa se takav tumor klasificira kao T1, T2 ili T3, a izjev se isključuje kao element za staging); ili tumor sa satelitskim nodusom ili nodusima koji su u istom režnju gdje je i primarni tumor

Tablica 2. TNM DESKRIPTORI ZA NEMIKROCELULARNI KARCINOM PLUĆA
(nastavak)

Regionalni limfni čvorovi (N)	
NX	Regionalni limfni čvorovi se ne mogu procijeniti
N0	Nema metastaza u regionalnim limfnim čvorovima
N1	Metastaze u ipsilateralnim peribronhalnim i/ili ipsilateralnim hilarnim limfnim čvorovima. Metastaze u intrapulmonarnim limfnim čvorovima zahvaćenim direktnim širenjem primarnog tumora
N2	Metastaze u ipsilateralnim medijastinalnim i/ili supkarinalnim limfnim čvorovima
N3	Metastaze u kontralateralnim medijastinalnim, kontralateralnim hilarnim, ipsi ili kontralateralnim skalenskim ili supraklavikularnim limfnim čvorovima
Udaljene metastaze (M)	
MX	Prisustvo udaljenih metastaza se ne može procijeniti
M0	Nema udaljenih metastaza
M1	Prisutne su udaljene metastaze. (Metastatski nodus ili nodusi u ipsilateralnom režnju u kojem nije primarni tumor također se klasificiraju kao M1).

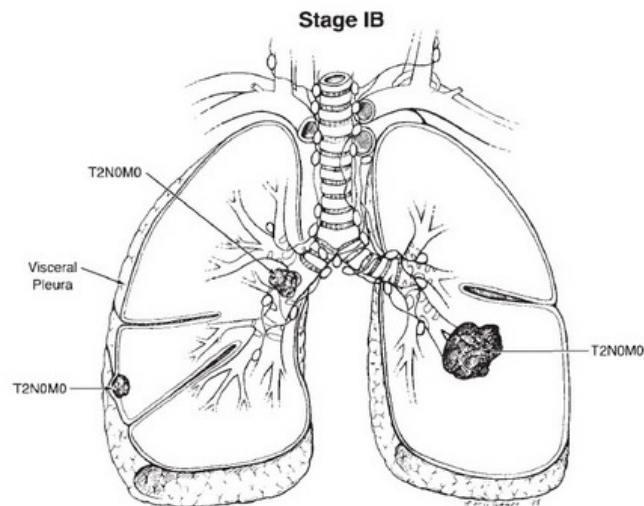
Prema Mountain CF. Revisions in the International System for Staging Lung Cancer. Chest 1997;111:1710-1717

Prema sadašnjoj TNM klasifikaciji I stadij bolesti nemikrocelularnih karcinoma pluća dijeli se na IA stadij koji odgovara T1 N0 M0 i IB stadij koji odgovara T2 N0 M0 (30). Tumor T1 je tumor najvećeg je promjera 3 cm ili manjeg, okružen je plućnim parenhimom ili visceralnom pleurom, bez invazije tumora proksimalno od lobarnog bronha u glavni bronh (Slika 1.). Tumor T2 je tumor najvećeg promjera većeg od 3 cm, s bilo kojom od sljedećih značajki: nalazi se unutar lobarnog bronha ili prodire u glavni bronh do najviše 2 cm distalno od karine, infiltrira visceralnu pleuru, dovodi do atelektaze ili opstruktivske pneumonije koja se širi do u hilus, a ne zahvaća čitavo plućno krilo (Slika 2.). U IA i IB stadiju bolesti nema metastaza u regionalnim limfnim čvorovima niti metastaza u udaljenim organima. Razgraničenje vrijednosti (engl. cut-off) promjera tumora između T1 tumora i T2 tumora je 3 cm.



Slika 1

Slika 1. Stadij IA (T1 N0 M0) odgovara tumoru najvećeg promjera 3 cm ili manje, koji je okružen plućnim parenhimom ili visceralnom pleurom, bez bronhoskopskog dokaza prodora tumora proksimalno od lobarnog bronha u glavni bronh. Nema metastaza u limfnim čvorovima niti ekstratorakalnim organima. (Prema Mountain CF. The International System for Staging Lung Cancer. Semin Surg Oncol 2000;18:106-115)



Slika 2

Slika 2. Stadij IB (T2 N0 M0) odgovara tumoru koji ima bilo koju od sljedećih osobina: promjer mu je veći od 3 cm, može biti unutar lobarnog bronha ili prodire u glavni bronh do najviše 2 cm distalno od karine, urasta u visceralnu pleuru, dovodi do atelektaze ili opstruktivne pneumonije koja se širi do u hilus, a ne zahvaća čitavo plućno krilo. Nema metastaza u limfnim čvorovima niti ekstratorakalnim organima. (Prema Mountain CF. The International System for Staging Lung Cancer. Semin Surg Oncol 2000;18:106-115).

TNM staging sustav u procjeni anatomske proširenosti nemikrocelularnog karcinoma pluća ključan je u kliničkim istraživanjima i svakodnevnoj praksi te kao internacionalni jezik služi kao baza za izmjenu informacija između kliničara i istraživača, vodič je u izboru odgovarajuće terapije i evaluaciji prognoze bolesti. TNM sustav je prihvaćen od Međunarodnog saveza protiv karcinoma (franc. Union Internationale Contre le Cancer – UICC) i od Odbora Američkog društva protiv karcinoma (engl. American Joint Committee on Cancer – AJCC) (31-34). Prva TNM klasifikacija uvedena je 1968. godine i u zadnjih 35 godina bilo je šest revizija sustava (35-37). Sadašnju TNM klasifikaciju je 1997. godine uveo Mountain na mjesto ranije verzije iz 1986. godine (30,38). Prema zadnjoj sadašnjoj klasifikaciji raniji I stadij podijeljen je u IA i IB stadij. Sljedeća Revizija TNM sustava predviđa se u 2007. godini (39-43), a do tada brojna različita

klinička istraživanja su od velike pomoći u cilju daljnjeg poboljšanja sadašnjeg već vrlo dobrog staging sustava.

1.5. KLINIČKE MANIFESTACIJE KARCINOMA PLUĆA

Karcinom pluća u početnom stadiju ne daje simptome, obično se slučajno otkrije na rendgenogramu pluća, stoga je vrlo mali broj bolesnika otkrivenih u asimptomatskoj fazi bolesti (44). Smatra se da je potrebno oko dvije godine da tumor naraste do veličine uočljive na radiogramu (45-47). Rak pluća raste podmuklo i kasno razvija simptome koji su u početku nespecifični jer se javljaju i kod drugih bolesti dišnog sustava. Kliničke manifestacije raka pluća ovise o veličini i lokalizaciji primarnog tumora, o regionalnim i udaljenim metastazama, o histološkom tipu tumora i o imunosnom statusu organizma (48-50). Simptomi se mogu podijeliti na: nespecifične, torakopulmonalne, simptome ekstratorakalnih metastaza i paraneoplastički sindrom.

Nespecifični simptomi su opća slabost, gubitak apetita, mršavljenje, gubitak mišićne mase, mučnina, povraćanje, neodređeni bolovi i temperatura. Ovi simptomi se javljaju u fazi uznapredovale bolesti i nisu karakteristični za karcinom pluća.

Torakopulmonalni simptomi su najizraženiji u centralno lokaliziranih tumora. Kašalj koji duže traje, pogotovo u muškaraca pušača starijih od 40 godina ili bilo koja promjena intenziteta kašlja u kroničnih plućnih bolesnika, pobuđuje sumnju na malignu bolest i zahtijeva detaljnju obradu. Hemoptize se javljaju u polovici bolesnika. U intraluminalnih tumora nastaje suženje bronha sa smetnjama disanja ili dolazi do razvoja pneumonije. Pancoastov sindrom nastaje kada karcinom razara rebra i kralješke te infiltrira brahialni pleksus s posljedičnom boli u ramenu i ruci. Hornerov sindrom (mioza, ptoza, enoftalmus) nastaje kada tumor infiltrira simpatički lanac. Tumor koji komprimira ili infiltrira gornju šuplju venu s posljedičnom trombozom dovodi do sindroma gornje šuplje vene koju karakterizira edem i cijanoza glave i vrata. Infiltracija trahee tumorom ili njena ektramuralna kompresija dovodi do zaduhe, kašlja i trahealnog stridora.

Disfagija nastaje zbog kompresije jednjaka tumorom, a zbog infiltracije stijenke može nastati ezofagobronhijalna ili ezofagopleuralna fistula. Promuklost nastaje zbog infiltracije i paralize nervusa rekurensa. Jednostrana paraliza dijafragme i njeno paradoksalno gibanje je posljedica tumorske infiltracije nervus frenikusa. Pleuralni izljev nastaje zbog infiltracije pleure primarnim tumorom ili metastazom, može biti posljedica popratne pneumonije ili venske i limfne staze. Izljev dovodi do zaduhe i suhog kašlja. Dokaz malignih stanica u pleuralnom izljevu kategorizira tumor kao T4. Perikardijalni izljev dovodi do dispneje, tahikardije i aritmija, a kod naglo stvorenog obilnog izljeva i do tamponade srca. Limfangioza se manifestira progresivnom dispnejom i hipoksijom.

Tumorske stanice metastaziraju u ekstratorakalne organe hematogenim ili limfnim putem, a simptomi se manifestiraju ovisno o zahvaćenom organu. Simptomi udaljenih metastaza karcinoma pluća mogu katkada biti i prvi simptomi bolesti. U trenutku postavljanja dijagnoze primarnog plućnog karcinoma oko polovice bolesnika ima već metastaze u udaljenim organima (41). Najčešća sjela metastaza su jetra, nadbubrežna žlijezda, kosti, mozak, supraklavikularni i aksilarni limfni čvorovi (51).

Paraneoplastički sindrom u malignog bolesnika se manifestira brojnim simptomima, a koji nisu u direktnoj vezi sa samim tumorom ili metastazama. Znaci paraneoplazije mogu se pojaviti i prije otkrića primarnog tumora, a ako se pojave u tijeku bolesti znače progresiju bolesti ili pojavu recidiva. Sindrom obuhvaća različite endokrine, osteoartikularne, neurološke, kožne, krvožilne i psihičke poremećaje (52).

1.6. DIJAGNOSTIKA KARCINOMA PLUĆA

U dijagnostici karcinoma pluća koriste se brojne neinvazivne i invazivne metode s ciljem postavljanja dijagnoze bolesti i procjene proširenosti bolesti (48,53).

Dijagnostički postupci za postavljanje dijagnoze su: anamneza i fizikalni pregled, laboratorijska obrada, tumorski markeri, citološka analiza iskašljaja, rendgenska snimka srca i pluća, bronhoskopija, alternativne pretrage (perkutana transtorakalna punkcija, punkcija pleuralnog izljeva, punkcija ili biopsija uvećanih limfnih čvorova i vrlo rijetko torakotomija s biopsijom).

Dijagnostički postupci za procjenu proširenosti bolesti su: CT toraksa i abdomena, CT mozga u adenokarcinoma, u mikrocelularnog karcinoma i u prisutnih neuroloških simptoma; ultrazvuk abdomena, scintigrafija kosti kod sumnje na metastaze, rendgenske snimke skeleta kod prisutnih simptoma ili patološkog scintigrafskog nalaza, punkcija pleuralnog izljeva, punkcija ili biopsija uvećanih limfnih čvorova, alternativne pretrage (PET, medijastinoskopija, punkcija koštane srži).

1.7. RADIOLOŠKE PRETRAGE U DIJAGNOSTICI I PROCJENI PROŠIRENOSTI KARCINOMA PLUĆA

U dijagnostici i procjeni proširenosti bolesti kod karcinoma pluća koriste se brojne radiološke ili slikovne (engl. imaging) metode kao što su rendgenska snimka srca i pluća, kompjutorizirana tomografija (CT), transkutani ultrazvuk, endoskopski ultrazvuk, magnetska rezonancija (MR), pozitronska emisijska tomografija sa 18-fluordeoksiglukozom (FDG-PET) i integrirani PET-CT. Posljednih godina razvojem tehnologije uvedene su brojne nove radiološke dijagnostičke metode. Usprkos različitim dijagnostičkim mogućnostima i sofisticiranoj tehnici rendgenska snimka srca i pluća i kompjutorizirana tomografija CT i dalje ostaju rutinske pretrage u dijagnostici i stagingu karcinoma pluća.

1.7.1. RENDGENSKA SNIMKA SRCA I PLUĆA

Rendgenska snimka srca i pluća je početak svake obrade pluća i zapravo je jedina metoda otkrivanja asimptomatskog raka pluća. Snima se u stojećem

stavu u dubokom inspiriju, a budući da rendgenske zrake prolaze kroz toraks od leđa prema prsima, prikladan naziv za takvu snimku je sumacijska snimka u posteriorno-anteriornom smjeru. U svakodnevnom radu skraćeno se naziva PA snimka srca i pluća. U bolesnika koji ne mogu stajati, snima se u ležećem položaju na leđima kada rendgenske zrake prolaze u anteriorno-posteriornom smjeru pa se takva snimka naziva AP snimka srca i pluća. Profilna snimka nadopunjuje sumacijsku PA snimku i prikazuje anatomske strukture ili lezije koje se zbog sjene srca i velikih krvnih žila ne vide na PA snimci, time se postiže trodimenzionalni prikaz i točna lokalizacija tumora. Ovisno o tehnici prikaza snimke mogu biti konvencionalne ili digitalne. Nakon što se otkrije nodus, korisno je pregledati ranije rendgenske snimke radi komparacije i procjene dinamike. Ukoliko je nodus stacionaran unatrag dvije godine i više, smatra se da je vrlo mala mogućnost da se radi o malignoj leziji. Ako je nodus novonastao unatrag dva mjeseca velika je vjerojatnost da se radi o malignom nodusu (54,55). Ako se na snimci detektira tumor s kontralateralnom medijastinalnom limfadenopatijom ili osteolizom skeleta onda je daljnji radiološki staging završen s rendgenskom snimkom srca i pluća (56,57).

1.7.2. KOMPJUTORIZIRANA TOMOGRAFIJA (CT)

Uz brojne suvremene moderne dijagnostičke metode, kompjutorizirana tomografija CT ostaje i dalje „zlatni standard“ u radiološkom stagingu karcinoma pluća, zbog detaljnog prikaza morfoloških karakteristika samog tumora kao i zbog procjene njegovog stadija (58-65). CT je i metoda izbora u rutinskom praćenju bolesnika u postoperativnom razdoblju, u kojem se procjenjuje uspjeh terapije ili se detektira recidiv bolesti (66). U usporedbi s PA snimkom srca i pluća kompjutorizirana tomografija pruža dodatne vrijedne informacije o lokalizaciji tumora, njegovoj veličini i izgledu, lokalnoj i udaljenoj proširenosti (67). Prednosti ove tehnike su u tome što prikazuje torakalne strukture u poprečnim presjecima uz mogućnost dvo i trodimenzionalne rekonstrukcije, zatim velika razlučivost gustoće tkiva (engl. density resolution) i široki dinamički raspon sive skale (engl. dynamic range). Zbog prikaza toraksa u poprečnim presjecima jasno se mogu razdvojiti strukture ili lezije koje su se superponirale s drugim strukturama na

rendgenskoj snimci srca i pluća (68,69). Zbog velike razlučivosti gustoće tkiva omogućen je prikaz pojedinih struktura medijastinuma u odnosu na medijastinalno masno tkivo. Široki raspon sive skale obuhvaća čitav spektar denziteta različitih tkiva unutar toraksa i nijedna druga tehnika ne može u jednoj ekspoziciji istovremeno prikazati plućni parenhim, meka tkiva i kost. Aplikacijom kontrastnog sredstva krvne žile srca i medijastinuma se bolje diferenciraju od okolnog tkiva ili tumorske mase (70-72). Iako je CT „zlatni standard“ u procjeni proširenosti karcinoma pluća njegova senzitivnost i specifičnost je limitirana glede procjene invazije medijastinuma, invazije torakalne stijenke te procjene metastaza u limfnim čvorovima (73-75). U dosadašnjim istraživanjima dokazano je da oblik i denzitet limfnih čvorova nisu pouzdani u diferenciranju benignih od malignih limfnih čvorova te je konsenzusom određeno da se limfni čvor promjera većeg od 1 cm smatra promijenjenim (76-80). Povijest kompjutorizirane tomografije je vrlo kratka, 1960. godine su Godfrey i Hounsfield proizveli prvi eksperimentalni stroj, a 1973. godine je CT uveden kao nova metoda u radiološku dijagnostiku (81-83). Osnovne komponente CT stroja su stol za bolesnika, gentry s rotirajućom rendgenskom cijevi i detektorima nasuprot cijevi. Signal dobiven iz detektora se rekonstruira pomoću kompjutera, a prikazuje se na konzoli kompjutera ili se pomoću laserskog printera snima na film. Ovisno o odnosu brzine rotacije rendgenske cijevi i translacije stola te o broju detektora, razlikuju se tri tipa CT-a: konvencionalni CT, singleslice CT ili spiralni CT i multislice CT ili multidetektorski CT (MDCT) (84-86).

Kod konvencionalnog CT tijekom snimanja rendgenska cijev rotira oko pacijenta dok stol miruje. Bolesnik zadržava dah u maksimalnom inspiriju dok snimanje jednog sloja ne završi. Stol se nakon toga pomakne i ponavlja se skeniranje novoga sloja. Za snimanje cijelog toraksa potrebno je oko 50 slojeva debljine 5-10 mm. Svaki pojedini sloj se kompjutorski obrađuje, prikazuje se na monitoru, a onda se pomoću printera prenosi na film. Svi slojevi se prikazuju u parenhimskom i medijastinalnom prozoru.

Singleslice CT ili spiralni CT se razlikuje od konvencionalnog po tome što se rotacija rendgenske cijevi i pomicanje stola s bolesnikom izvode simultano i kontinuirano pa je time omogućeno skeniranje cijele regije u jednom zadržanom dahu uz manju dozu zračenja. Spiralni CT ima jedan red detektora.

Multislice CT ili multidetektorski CT (MDCT) razlikuje se od singleslice CT po tome što ima više redova detektora koji su simultano eksponirani rendgenskim zrakama, time je omogućeno još brže skeniranje uz manju dozu zračenja, a ovisno o odabranim parametrima debljina sloja može biti 1-10 mm uz mogućnost njihovog preklapanja. Kratko vrijeme snimanja smanjuje artefakte nastale pulzacijama srca i respiratornim kretnjama, a zadržavanje daha je vrlo kratko što je bitno u teških bolesnika. Tako na primjer za snimanje toraksa dužine 30 cm potrebno je sa 16-MSCT 6 do 10 sekundi skeniranja. Kompjutorskom obradom dobivenih podataka nastaju snimke visoke prostorne rezolucije s mogućnošću trodimenzionalne rekonstrukcije i multiplanarnih prikaza. Odabir kolimacije sloja može se učiniti nakon skeniranja bolesnika za razliku od spiralnog CT-a gdje se širina kolimacije mora odabrati prije početka snimanja i više se ne može mijenjati (87-89). Posebnom obradom podataka dobivenih tijekom snimanja može se prikazati unutarnja površina traheobronhalnog sustava, ta tehnika se naziva virtualna bronhoskopija. Nakon davanja intravenskog kontrastnog sredstva uz primjenu određenog programa može se izvesti CT angiografija.

1.7.3. TRANSKUTANI ULTRAZVUK (TUS)

Ultrazvuk u ekstratorakalnom stagingu karcinoma pluća ima važnu ulogu u detekciji udaljenih metastaza organa abdomena (90). U intratorakalnom stagingu primjena ultrazvuka je ograničena na periferne tumore uz torakalnu stijenku koji se mogu prikazati ultrazvukom što omogućuje procjenu infiltracije torakalne stijenke ili pleure tumorom (91-97). Pod kontrolom ultrazvuka može se učiniti njegova perkutana transtorakalna punkcija s ciljem dobivanja materijala za citološku dijagnozu (98-102). Ultrazvukom se također mogu prikazati pleuralni i perikardijalni izljevi te se pod njegovom kontrolom može se učiniti dijagnostička i terapijska punkcija izljeva (103).

1.7.4. ENDOSKOPSKI ULTRAZVUK (EUS)

U jednjak se uvodi endoskop opremljen s ultrazvučnom sondom što omogućuje prikaz paraezofagealnih struktura, aortopulmonalnog prozora, subkarinalnog područja i područja oko lijevog atrija. Endoskopski ultrazvuk omogućuje jasan prikaz limfnih čvorova medijastinuma i njihovu navođenu punkciju. Ovom metodom nije moguća diferencijacija benignih od malignih limfnih čvorova prema njihovim morfološkim karakteristikama. Ova metoda kao neinvazivna ima prednost pred medijastinoskopijom (104-106).

1.7.5. MAGNETSKA REZONANCIJA (MR)

Magnetska rezonancija MR je dijagnostička radiološka metoda koja nema rutinsku primjenu u stagingu karcinoma pluća već je kao metoda komplementarna CT-u (107). MR nije pogodana u dijagnostici pluća zbog artefakata gibanja, zbog niskog protonskog denziteta plućnog parenhima i zbog artefakata nastalih na mjestima kontakta zraka i mekih tkiva (108-109). Prednost MR pred CT-om je u mogućnosti multiplanarnog prikaza te velike razlučivosti u intenzitetu tkiva tumora i okolnih mekotkivnih struktura pa se tumorska masa može razgraničiti od vaskularne strukture bez davanja kontrastnog sredstva. MR je u prednosti i što ne proizvodi ionizantno zračenje (110). MR je superiorniji od CT-a u prikazu medijastinalne masti i procjeni tumorske infiltracije medijastinuma. Ostale prednosti MR su procjena invazije tumora u bazu vrata, torakalnu stijenku (Pancoast tumor), kralješnicu, dijafragmu, perikard, srce i krvne žile. Ovom metodom kao i CT-om ne mogu se razlučiti maligno promijenjeni limfni čvorovi od benignih. MR je pouzdanija od CT-a u razlikovanju malignih od benignih tumora adrenalnih žljezda (111).

1.7.6. POZITRONSKA EMISIJSKA TOMOGRAFIJA SA 18-FLUORDEOKSI-GLUKOZOM (FDG-PET)

Ova dijagnostička pretraga bazirana je na činjenici da tumorske stanice pokazuju pojačanu metaboličku aktivnost, pa tako stanice karcinoma pluća pojačano nakupljaju radioaktivno označenu glukozu u odnosu na zdravo tkivo. Akumulacija radioaktivnog izotopa snima se gama kamerom, a intenzitet nakupljanja je u korelaciji s agresivnošću tumora. Nedostatak ove metode je što daje lažno pozitivne rezultate kod upalnih procesa i granulomatoznih bolesti, a lažno negativne kod hiperglikemije i biološko slabo aktivnih tumora kao što su bronhioloalveolarni karcinom i karcinoid te kod lezija manjih od 1 cm. Prednost ove metode pred CT-om i MR-om je što može detektirati metastatski promijenjene limfne čvorove te se zbog toga u brojnim kliničkim studijama preporuča njeno uvođenje kao rutinske pretrage u medijastinalni staging (112-119).

1.7.7. INTEGRIRANI PET-CT

PET i kompjutorizirana tomografija CT su zajedno integrirane u jedan (engl. inline) dijagnostički radiološki sustav u kojem se bolesnik iz CT-a u jednom pomaku stola translantira u gentry PET-a i na taj način se PET i CT snimka integriraju u jedan prikaz. Vrijeme snimanja je znatno kraće nego kod „single“ PET-a. Prednost ove metode je što superponira područja povećane metaboličke aktivnosti direktno na pripadajuće anatomske strukture detaljno prikazane kompjutoriziranom tomografijom. Integrirani PET-CT ima veću senzitivnost i specifičnost od FDG-PET (120-123).

1.8. RADIOLOŠKI STAGING KARCINOMA PLUĆA KOMPJUTORIZIRANOM TOMOGRAFIJOM

Liječenje karcinoma pluća određeno je općim stanjem bolesnika, histološkim tipom karcinoma i stadijem bolesti. Svrha radiološkog staginga jest

odrediti anatomske proširenosti karcinoma i stadij bolesti, a o stadiju ovisi prognoza bolesti i preživljenje bolesnika. Ovisno o stadiju i prognozi bolesti planira se odgovarajući terapijski postupak. Usprkos brojnim novim imaging metodama, CT i dalje ostaje glavna metoda u predoperacijskom stagingu nemikrocelularnog karcinoma pluća kada se razdvajaju operabilni od inoperabilnih bolesnika. Radiološki staging je u korelaciji sa sadašnjim Međunarodnim sustavom za određivanje stadija raka pluća (engl. The International Staging System for Lung Cancer – ISSLC), pri čemu T deskriptor opisuje karakteristike primarnog tumora, N deskriptor označava prisustvo metastaza u regionalnim limfnim čvorovima, a M deskriptor upućuje na postojanje ekstratorakalnih metastaza (8,30,124). Prema kombinaciji TNM deskriptora određuju se stadiji bolesti, postoje četiri stadija od I do IV. Operabilni stadiji su I do IIIA.

1.8.1. PROCJENA PRIMARNOG TUMORA (T STAGING)

Prodor primarnog tumora u medijastinum s infiltracijom njegovih struktura znači da je bolest u inoperabilnom stadiju. Kod karcinoma desnog gornjeg reznja treba pažljivo analizirati njegov odnos s gornjom šupljom venom, desnim glavnim bronhom i karinom. Karcinom lijevog gornjeg reznja može se širiti oko luka aorte, lijeve glavne plućne arterije i može ulaziti u aortopulmonalni prozor. Karcinom srednjeg reznja i lingule može infiltrirati perikard i srce. Karcinomi donjih reznjeva mogu infiltrirati lijevi atrij, donju plućnu venu, jednjak i dijafragmu; tumori desno također mogu infiltrirati venu kavu inferior, a oni lijevo descendentnu aortu. Senzitivnost CT-a u procjeni infiltracije medijastinuma je ograničena i nije uvijek u skladu s intraoperativnim nalazom (125-127). Ako se između tumora i medijastinuma nalazi medijastinalna mast ili plućni parenhim, onda karcinom gotovo sigurno ne infiltrira medijastinum (128). Ako je tumor u direktnom kontaktu s medijastinalnom pleurom bez vidljivog sloja masti ili parenhima između tumora i medijastinuma, to još uvijek ne znači da je medijastinum infiltriran; što je taj kontakt manji to je i manja vjerojatnost invazije medijastinuma. Smatra se da je tumor resektabilan ako ima jednu od sljedećih značajki: direktan kontakt između tumora i medijastinuma mora biti manji od 3 cm i tumor obuhvaća manje od 90%

cirkumferencije aorte ili druge krvne žile (129-131). Davanjem kontrastnog sredstva dodatno se potvrđuje ili isključuje invazija vaskularnih struktura medijastinuma. Ako tumor infiltrira srce, velike krvne žile, traheu ili karinu, jednjak i kralježnicu onda se klasificira kao T4 tumor ili inoperabilni stadij IIIB.

Tumor koji infiltrira torakalnu stijenku (uključujući i Pancoast tumor), dijafragmu i medijastinalnu pleuru klasificira se kao T3 tumor ili još operabilni IIIA stadij (132,133). Sigurni znakovi infiltracije torakalne stijenke su osteoliza rebra s tumorskom masom denziteta mekog tkiva koja okružuje rebro i koja infiltrira muskulaturu i subpleuralnu mast (134). Znaci koji sugeriraju infiltraciju parijetalne pleure su zadebljanje pleure, zatim ako je kontakt između tumora i pleure veći od 3 cm ili ako je tupi kut između tumora i pleure. Ovi znaci nisu u potpunosti pouzdani; pleura može biti zadebljala i kod upalnih procesa, ožiljaka ili kod formiranih plakova. Pleuralni izljev je nešto češći u adenokarcinoma, ukoliko se u izljevu dokažu maligne stanice tumor se klasificira kao T4 i kao takav je inoperabilan. Mjerenje denziteta pleuralnog izljeva nije pouzdano u procjeni da li se radi o hemoragičnom ili seroznom izljevu. Senzitivnost CT-a u procjeni infiltracije torakalne stijenke je ograničena pa je staging promjerice u Pancoast tumora ponekad potrebno nadopuniti MR-om zbog boljeg prikaza vaskularnih i neuralnih struktura (74,135,136).

Resektabilnost tumora ovisi i o njegovom odnosu s bronhima i karinom. Dvo i trodimenzionalnim rekonstrukcijama kao i multiplanarnim prikazima može se vrlo dobro prikazati endobronhalna lokalizacija tumora i njegov odnos s okolinom (137-140). Ako je tumor u potpunosti okružen plućnim parenhimom, pomoću tankih slojeva i multiplanarnom rekonstrukcijom može se procijeniti da li prelazi granicu interlobija (141).

1.8.2. PROCJENA LIMFNIH ČVOROVA (N STAGING)

CT daje detaljne informacije o prisustvu, veličini, lokalizaciji i morfološkim karakteristikama hilarnih i medijastinalnih limfnih čvorova. Izgled limfnog čvora, njegov rub i denzitet ne mogu pomoći u diferencijaciji benignih od malignih

limfnih čvorova, jedino je veličina limfnog čvora donekle pouzdan kriterij. Senzitivnost i specifičnost veličine kao kriterija u procjeni infiltracije limfnih čvorova metastatskim procesom je istraživana u brojnim kliničkim studijama i ovisno o studiji iznosi 40-90% (79,142-146). Razlog velikim varijacijama u rezultatima je različiti način mjerenja veličine limfnog čvora, neki autori su mjerili širi promjer, a drugi veći promjer limfnog čvora. Konsenzusom je konačno dogovoreno da se mjeri uži promjer limfnog čvora pa se tako svaki limfni čvor čiji je promjer veći od 1 cm smatra promijenjenim (147-149). Problem je pri tome što limfni čvorovi mogu biti uvećani i zbog nemalignih uzroka pa tako reaktivna hiperplazija može biti kod atelektaze ili opstruktivne pneumonije uzrokovane tumorom te kod tuberkuloze i drugih infekcija (150,151). U adenokarcinoma i slabodiferenciranih tumora metastatski promijenjeni limfni čvorovi mogu izgledati „normalno“ i biti manji od 1 cm u kraćem promjeru (144). Zbog nepouzdanosti veličine kao parametra u diferenciranju malignih od benignih limfnih čvorova, bilo je mnogo pokušaja da bi se poboljšala točnost CT-a u njihovoj procjeni. Predlagano je da se limfni čvorovi koji se nalaze u drenažnom području tumora smatraju promijenjenima i kada im je promjer 5 mm. Isti prijedlog je bio i za adenokarcinome (144,152). Usprkos različitim pristupima i kontinuiranom napredku tehnologije, točnost CT-a u nodalnom stagingu nije se bitno promijenila (145). Današnji je stav da pozitivan nalaz na CT-u (limfni čvorovi promjera većeg od 1 cm) mora biti potvrđen biopsijom (153,154). U bolesnika s normalnim CT nalazom limfnih čvorova (promjer manji od 1 cm) nije potrebna predoperacijska biopsija limfnih čvorova i takovi bolesnici idu direktno na operaciju (127,155). Ovakav stav se bazira na činjenici potvrđenoj u brojnim studijama koje su pokazale da bolesnici s mikroskopskim metastazama u limfnim čvorovima „normalne“ veličine imaju bolje preživljenje od bolesnika s metastazama u proširenim limfnim čvorovima (155,156). Lažno negativni CT nalazi glede metastaza u limfnim čvorovima su veći što je viši T status tumora te u adenokarcinoma (157). Neki autori stoga predlažu da samo bolesnici s planocelularnim karcinomom čiji je CT stadij T1N0M0 mogu ići direktno na operaciju bez predoperacijske biopsije limfnih čvorova (158).

1.8.3. PROCJENA EKSTRATORAKALNIH METASTAZA (M STAGING)

Ekstratorakalne metastaze nastaju širenjem tumorskih stanica limfnim putem ili hematogenim putem pri čemu tumorske stanice prodiru preko plućnih vena direktno u sustavnu cirkulaciju. U okviru ekstratorakalnog staginga rutinski se radi CT mozga i gornjeg abdomena te scintigrafiju kostiju. Dosadašnji stav o ekstratorakalnom stagingu bio je da ga treba provesti samo u slučaju kada bolesnik koji je kandidat za operaciju ima simptome koji bi mogli biti uzrokovani metastatskom bolešću. Konsenzus o tome da li treba provoditi ekstratorakalni staging i u asimptomatskih pacijenata još uvijek ne postoji. U većini današnjih kliničkih istraživanja predlaže se da bi se ekstratorakalni staging ipak trebao učiniti u svakog bolesnika s nemikrocelularnim karcinomom bez obzira na simptome, a pogotovo ako se predviđa operativni zahvat. Ekstratorakalne metastaze nađene su u 20-25% bolesnika s novo dijagnosticiranim N0 adenokarcinomom i u 15% bolesnika s novo dijagnosticiranim N0 planocelularnim karcinomom (159,160). Najčešća sijela metastaza kod karcinoma pluća su mozak, kosti, jetra i nadbubrežne žlezde. Adenokarcinom najčešće metastazira u mozak (161).

Nakon završenog intratorakalnog staginga, rutinski se pregled nastavlja u CT gornjeg abdomena. Metastaze se u nadbubrežnim žljezdama nađu u oko 10% bolesnika s nemikrocelularnim karcinomom pluća (162,163). Promjene u nadbubrežnim žljezdama su česte, međutim dvije trećine tih lezija su benigni adenomi koji se razlikuju od adrenalnih metastaza po tome što su denziteta masti i što su obično manji od 3 cm. Denzitet od 10 HU ili manji, patognomoničan je za benignu adrenalnu leziju (164). Adenomi se nakon intravenoznog davanja kontrasta slabije imbibiraju kontrastom i brže ispiru dok se metastaze rapidno imbibiraju, a usporeno ispiru (165). Ako lezija ima denzitet od 30 HU i jedan sat nakon davanja kontrasta, onda je ona gotovo sigurno adenom nadbubrežne žlezde (166).

Za prikaz metastaza u jetri treba aplicirati intravenozno kontrastno sredstvo zbog toga što su one često izodenzne s okolnim jetrenim parenhimom (160,167,168). Iako je UZV metoda izbora za prikaz jetrenih metastaza, prednost

CT je što može prikazati dijelove jetre koji su ponekad nedostupni UZV (169,170).

Iako MR ima veću senzitivnost u otkrivanju moždanih metastaza, CT je i dalje standardna metoda u stagingu mozga (171). Pretraga se radi kada bolesnik ima neurološke simptome, a rutinski ju treba raditi u adenokarcinoma i karcinoma velikih stanica (172,173). Asimptomatske moždane metastaze nađu se u 3-10% nemikrocelularnih karcinoma, a najčešće su u adenokarcinoma i karcinoma velikih stanica (163,164,174). Primjena rutinskog CT mozga u asimptomatskih bolesnika je još uvijek kontroverzna.

Rutinsko snimanje kostiju se ne provodi u potencijalno operabilnih bolesnika s nemikrocelularnim karcinomom pluća, jer se samo u 3% bolesnika nađu koštane metastaze (175). Radiogrami skeleta ili scintigrafija skeleta učiniti će se samo u bolesnika koji imaju koštanu bol ili abnormalne laboratorijske nalaze kao što je povišena alkalna fosfataza i kalcij (176). CT nije metoda za otkrivanje koštanih metastaza. Najvišu specifičnost i senzitivnost u detekciji metastaza skeleta ima PET (177,178).

1.9. RADIOLOŠKE MANIFESTACIJE I CT MORFOLOŠKE KARAKTERISTIKE KARCINOMA PLUĆA

Radiološke manifestacije karcinoma pluća i njegove CT morfološke karakteristike ovise o njegovoj lokalizaciji, stadiju bolesti i o histološkom tipu karcinoma (179,180). Primarni karcinom pluća može imati centralnu ili perifernu lokalizaciju u toraksu. Centralnu lokalizaciju ima oko 40% tumora, a perifernu oko 60% (181).

Centralni primarni karcinom pluća radiološki se manifestira atelektazom parenhima ili infiltracijom parenhima distalno od opstrukcije, uz proširenje hilusa koje ne mora uvijek biti evidentno. Lumen bronha može biti opstruiran ektramuralnom kompresijom ili intraluminalno smještenim tumorom. Opstrukcija bronha dovodi do smetnji ventilacije i zastoja sekreta što pogoduje razvoju postopstrukcijske pneumonije (182,183). Na ovaj način se uglavnom manifestira

planocelularni karcinom jer je najčešće lokaliziran centralno dok je adenokarcinom češće periferni tumor (184). Distelektaza je parcijalni kolaps plućnog parenhima. Atelektaza se očituje kompletnim smanjenjem volumena plućnog parenhima, a ovisno o opsegu opstrukcije može ili ne mora biti vidljiv zračni bronhogram unutar kolabiranog parenhima. Prema lokalizaciji tumora atelektaza može biti segmentalna, lobarna ili atelektaza čitavog plućnog krila (185). Zbog smanjenog volumena parenhima dolazi do ipsilateralnog pomaka interlobarnih fisura, medijastinuma, dijafragme i rebara. Nakon davanja intravenoznog kontrastnog sredstva može se unutar kolabiranog parenhima prikazati i sam tumor zbog njegove pojačane imbibicije kontrastom (186). Mukoidna impakcija nastaje kada tumor opstruira lumen bronha, a distalno od opstrukcije unutar lumena dolazi do retencije sekreta s posljedičnom dilatacijom bronha. Na CT-u se mukoidna impakcija prikazuje kao tubularna granajuća struktura, a ponekad je jedina vidljiva promjena u parenhimu i kao takva je indirektni znak centralne opstrukcije. Postopstrukcijska pneumonija nastaje zbog zastoja sekreta u slabije ventiliranom parenhimu, što pogoduje razvoju bakterija. Svaka pneumonija s prolongiranim tijekom ili pneumonija koja u kratkom vremenu recidivira u istom režnju, mora pobuditi sumnju na tumorsku opstrukciju bronha (187). Parcijalna opstrukcija bronha tumorom može dovesti do valvularnog mehanizma koji u ekspiriju ne dozvoljava izlaz zraka pa nastaje „air trapping“ koji se na CT-u manifestira kao lokalno smanjenje denziteta parenhima distalno od okludiranog bronha. Ako se snimanje učini u ekspiriju, tada se područje „air trapping“-a bolje ističe u odnosu na okolni nepromijenjeni parenhim (188,189). Uvećanje hilusa je vrlo česta manifestacija karcinoma pluća, a može biti uzrokovano samim tumorom koji je centralno lociran, metastatski proširenim hilarnim limfnim čvorovima ili konsolidiranim parenhimom. Postkontrastni CT može razjasniti uzrok uvećanja hilusa diferenciranjem vaskularnih hilarnih struktura od tumora, konsolidiranog parenhima ili uvećanih limfnih čvorova (190). Proširenje medijastinuma nastaje zbog uvećanih limfnih čvorova ili propagacije tumora u medijastinum. Kontrastno opacificirane krvne žile lako se diferenciraju unutar tumorske mase ili unutar konglomerata limfnih čvorova, što olakšava procjenu proširenosti bolesti. Elevacija dijafragme je znak maligne infiltracije n. phrenicusa. Maligna limfangioza nastaje zbog širenja malignih stanica limfnim putevima ili zbog opstrukcije hilarnih i medijastinalnih limfnih čvorova s

posljedičnim retrogradnim zastojem limfe. Na HRCT se manifestira kao zadebljala interlobularna septa. Pleuralni izljev nastaje zbog centralne limfatičke opstrukcije ili nastaje kao rezultat direktne infiltracije pleure, a kod postenotične pneumonije može se javiti kao parapneumonični izljev. Infiltracijom perikarda nastaje perikardijalni izljev (191).

Periferni plućni karcinom raste dalje od hilusa u segmentalnim i subsegmentalnim bronhima, raste nešto sporije nego centralni tumori, a zbog svoje lokalizacije daje kasne simptome. Periferni plućni karcinom se najčešće manifestira kao solitarni plućni nodus ili kao tumor. Vrlo rijetko ima „pneumoničnu“ formu inhomogenog infiltrata, a koja se uglavnom u adenokarcinoma. Pod pojmom solitarni plućni nodus podrazumijeva se okrugla lezija promjera manjeg od 3 cm. Tumor je lezija nepravilnog oblika promjera većeg od 3 cm (192-194). Tumori locirani krajnje periferno u subpleuralnom parenhimu mogu infiltrirati pleuru i torakalnu stijenku kao što je tumor gornjeg sulkusa ili Pancoast tumor. Znaci infiltracije pleure su zadebljanje pleure i pleuralni izljev. Znaci infiltracije torakalne stijenke su osteoliza rebara i kralješnice te ekstrapleuralna tumorska masa koja prolazi kroz interkostalni prostor i infiltrira torakalnu muskulaturu (195). Periferni plućni karcinom općenito raste kao nodus s određenim morfološkim karakteristikama koje ukazuju na malignu prirodu bolesti. Ponekad neke od tih karakteristika mogu biti i kod benignih nodusa, a prema dosadašnjoj literaturi nijedana od CT morfoloških karakteristika nodusa nije dokazana kao patognomonični znak karcinoma pluća. Radiološka evaluacija svake lezije pa tako i plućnog karcinoma sastoji se od detaljne analize rubova lezije, njene strukture, odnosa lezije s neposrednom okolinom te odnosa lezije s visceralnom pleurom. CT zbog svoje visoke prostorne i kontrastne rezolucije precizno prikazuje rubove tumora kao što su lobulacija, spikulacija, oštra ili neoštra granica tumora prema okolini (196). Lobulacija je česta morfološka karakteristika koja ukazuje na nejednoliki rast pojedinih dijelova tumora (197,198). Unilateralno uvlačenje ruba lezije ili umbilikus (Riglerov znak) ukazuje na usporeni rast jednog dijela tumora (199). Spikulacije ili corona radiata su brojni nepravilni tračci različitih dužina koji se od ruba nodusa zrakasto šire u okolinu, a najbolje se prikazuju na tankim CT slojevima. Ovo je znak visokog rizika da se radi o malignom nodusu. Spikulacije nastaju zbog dezmozoplastične

reakcije okolnog tkiva koja rezultira stvaranjem fibroznih tračaka. Spikulacije mogu nastati i zbog zadebljanih interlobularnih septa koje su posljedica širenja tumorskih stanica limfnim putem ili zbog fibroze kao posljedice tumorske obstrukcije perifernih krvnih žila (200). Ponekad karcinom može imati oštre i ravne nelobulirane rubove prema okolnom parenhimu, ali ta je morfološka karakteristika ipak češća kod benignih nodusa (201). Kod perifernih karcinoma lokaliziranih u blizini pleure često se nađe pleuralni tračak (engl. pleural tail sign). To je trakasta fibrozna lezija koja se prati od ruba tumora do pleure koja pri tome može biti zadebljala ili šatorasto izvučena. Pažljivom analizom okoline karcinoma na tankim CT slojevima mogu se uočiti vaskularne strukture koje konvergiraju prema tumoru i koje ulaze u njegovu strukturu, ovaj znak se naziva znak krvne žile (engl. vessel sign) (202). Te su krvne žile nešto šireg lumena od okolnih, a predstavljaju hranidbenu arteriju (engl. feeding artery) i drenažnu venu (203). CT u korelaciji s rendgenskom snimkom omogućuje bolji prikaz malih struktura kao što su bronhi i njihov odnos s nodusom. Prikaz bronha koji direktno ulazi u nodus ili ako je bronh odmaknut nodusom, naziva se znak bronha (engl. bronchus sign) i kao znak se češće nađe kod malignih nego kod benignih lezija (204-206). Zadebljanje bronhovaskularnog snopa oko nodusa i prema nodusu nastaje zbog limfatičnog širenja karcinoma duž vezivnog tiva oko zidova bronha i stijenki krvnih žila. Manifestira se proširenim stijenkom bronha i krvne žile, a nešto češće se vidi u adenokarcinoma (207,208). Oko karcinoma može se naći područje zrnatog stakla (engl. ground glass) koje se naziva znak haloa (engl. halo sign). Patološki znak haloa odgovara edemu ili području hemoragije, a može se javiti i kod upalnih procesa ili nakon biopsije nodusa (47). Prema Zwirerichu, halo znak je posljedica širenja tumora limfnim putevima u okolinu (201). Unutar tumora ili lezije mogu se naći hipodenzna područja poput mjehurića zraka ili tubularnih struktura koja odgovaraju malim bronhima ili bronhiolima ispunjenim zrakom, a koji su još intaktni od tumorskog ili drugog patološkog procesa. Ovaj znak se naziva zračni bronhogram (engl. air bronchogram), a često se vidi u adenokarcinoma i bronchioloalveolarnog karcinoma (209-211). Zbog patološke vaskularizacije i brzog rasta, struktura tumora je uglavnom inhomogena s područjima nekroze koja se dobro prikazuju nakon davanja intravenoznog kontrastnog sredstva zbog dobre imbibicije vaskulariziranih dijelova tumora (212). Nakon davanja kontrasta, stupanj povišenja denziteta nodusa (engl. CT

nodule enhancement), direktno ovisi o vaskularizaciji lezije i visok je kod malignih nodusa. Ako nakon aplikacije kontrasta, denzitet lezije poraste za manje od 15 HU, lezija se može smatrati benignom (213-215). Brzim rastom tumora u području nekroze nastaje kavitacija. U perifernih karcinoma pluća, kavitacija se najčešće nađe u planocelularnog karcinoma, a rijetka je u adenokarcinoma i karcinoma velikih stanica (216,217). Kavitacija može biti u tumora bilo koje veličine, obično je ekscentrična, a zidovi su debeli i nepravilni. Ako se šupljina drenira putem bronha onda se unutar nje vidi aerolikvidni nivo. Kavitacija se može javiti i kod benignih lezija.

2. HIPOTEZA I CILJEVI RADA

2. HIPOTEZA I CILJEVI RADA

Radiološki staging se u nemikrocelularnih karcinoma pluća provodi metodama oslikavanja da bi se odredila proširenost bolesti, a ovisno o njoj stadij bolesti i očekivana prognoza. Kompjutorizirana tomografija (CT) kao zlatni standard u stagingu omogućuje detaljan prikaz ne samo veličine tumora, već i detaljan prikaz njegovih morfoloških karakteristika. Tijekom radiološkog staginga analizira se svaki pojedini T, N i M deskriptor; grupiranjem deskriptora u skladu sa sadašnjim TNM sustavom iz 1997. godine, određuje se radiološki stadij bolesti od 0-IV. Prema o stadiju bolesti, a ovisno o njemu i očekivanoj prognozi bolesti planira se operativni zahvat, daljnji postupak i liječenje bolesnika. U literaturi zadnjih deset godina kao i u kliničkoj praksi, pokazalo se da unutar *istog* stadija bolesti, prognoza bolesti kao i preživljenje mogu biti različiti što nameće potrebu traženja i identifikacije novih prognostičkih čimbenika te modifikaciju postojećeg TNM sustava.

U T stagingu prema TNM sustavu jedini kriterij koji se odnosi na sam izgled tumora je veličina tumora. Osim veličine, druge morfološke karakteristike tumora koje se mogu prikazati kompjutoriziranom tomografijom nisu akceptirane u TNM sustavu, a mogle bi se iskoristiti kao prognostički čimbenici.

Prema do sada objavljenoj literaturi veličina tumora u okviru TNM sustava pokazala se pouzdanim prognostičkim faktorom u nemikrocelularnih karcinoma pluća.

Druge CT morfološke karakteristike rubova, strukture, periferije i odnosa tumora s visceralnom pleurom u nemikrocelularnih karcinoma pluća nisu, uvidom u do sada objavljenu literaturu, statističkim metodama analizirane kao mogući prognostički pokazatelji.

Stoga se može postaviti *hipoteza* da CT morfološke karakteristike nemikrocelularnih karcinoma pluća imaju svoju prognostičku vrijednost, što omogućuje pouzdanu predoperacijsku prognozu bolesti.

Prema navedenoj hipotezi, *ciljevi* ovoga rada su:

1. Utvrditi prognostičku vrijednost radiomorfoloških karakteristika *rubova tumora, strukture tumora, periferije tumora, odnosa tumora s visceralnom pleurom* u NSCLC za preživljenje operiranih bolesnika u IA i IB stadiju.
2. Istražiti zastupljenost pojedinih radiomorfoloških karakteristika tumora u određenim patohistološkim tipovima NSCLC u I stadiju bolesti.
3. Utvrditi odnos veličine tumora pojedinih patohistoloških tipova NSCLC i preživljenja bolesnika operiranih u IA i IB stadiju bolesti.

3. ISPITANICI I METODE

3. ISPITANICI I METODE

Istraživanje je provedeno u Kliničkom zavodu za torakalnu radiologiju Klinike za plućne bolesti Jordanovac u Zagrebu.

3.1. ISPITANICI, PRIKUPLJANJE PODATAKA I RETROSPEKTIVNA ANALIZA

U retrospektivnu analizu petogodišnjeg preživljenja uključena su 194 operirana bolesnika s patohistološki potvrđenim nemikrocelularnim karcinomom pluća (NSCLC) u IA i IB stadiju bolesti. Retrospektivno su analizirani klinički podaci i predoperacijske snimke kompjutorizirane tomografije (CT) bolesnika operiranih u periodu od 1.6.1996. do 1.6.2001. Klinički podaci dobiveni su iz centralne arhive Klinike. Pregledane su sve povijesti bolesti iz arhive iz razdoblja od 1996. do 2001. godine. Izdvojeni su svi operirani bolesnici s nemikrocelularnim karcinomom pluća (NSCLC) koji imaju nalaz kompjutorizirane tomografije (CT), a od njih su posebno izdvojeni samo oni bolesnici koji su operirani u IA i IB stadiju u periodu od 1.6.1996. do 1.6.2001. Iz te grupe bolesnika iz istraživanja su isključeni bolesnici koji su prije operacije primali kemoterapiju ili bili zračeni i oni koji su u poslijeoperacijskom periodu umrli od posljedica operacijskog zahvata ili druge nemaligne bolesti. Predoperacijske CT snimke korištene su iz arhive Kliničkog zavoda za torakalnu radiologiju.

Petogodišnje preživljenje računalo se od dana operacije do dana smrti od osnovne bolesti. Podaci o datumima smrti umrlih ispitanika, dobiveni su iz Registra za rak Republike Hrvatske zaključno do 1.2.2006.

Klinički podaci uzeti za svakog bolesnika su dob, spol, datum CT pretrage, datum operacije, tip operacije, lokalizacija tumora, histološki tip tumora prema WHO klasifikaciji iz 1999. godine, IA i IB stadij bolesti prema TNM klasifikaciji iz 1997. godine i ukupno preživljenje izraženo u mjesecima.

CT morfološke karakteristike tumora prikupljene analizom CT filmova podijeljene su u pet kategorija od kojih svaka, osim veličine tumora, ima svoje podkategorije.

3.2. OPERATIVNI ZAHVAT

Svi bolesnici operirani su u Klinici za torakalnu kirurgiju Klinike za plućne bolesti Jordanovac. Bolesnicima je ovisno o lokalno proširenom tumoru učinjena torakotomija s lobektomijom, bilobektomijom ili pulmektomijom uz medijastinalnu limfadenektomiju.

3.3. PATOHISTOLOŠKA OBRADA

Uzorci reseciranog tkiva tumora i limfnih čvorova obrađeni su u Zavodu za patologiju KBC Zagreb. Patohistološkom obradom određen je histološki tip tumora prema WHO klasifikaciji iz 1999. godine i isključene su metastaze u reseciranim limfnim čvorovima.

3.4. RADIOLOŠKI STAGING I MORFOLOŠKA ANALIZA KARCINOMA PLUĆA

Radiološki staging proveden je kompjutoriziranom tomografijom (CT) grudnog koša i gornjeg abdomena na aparatu SCT-4800T, Shimadzu Corporation, Kyoto, Japan. Bolesnik je sniman ležeći u položaju na leđima, od plućnih vršaka do donjih polova bubrega, u punom inspiriju za svaki pojedini sloj. Parametri konvencionalnog CT su 120 kV, 120-160 mA, vrijeme skeniranja 2,8 sekundi i standardni slojevi kolimacije od 10 mm. Svi skenovi su printani na film 43 x 35 na laserskom pisaču Kodak Ektascan 1120, Eastman Kodak Company, New York, USA; uz podjelu 4 x 4 u medijastinalnom prozoru (level, 50 HU; width 300 HU) i u prozoru za plućni parenhim (level, -700 ili -600 HU; width, 1200 ili 1500 HU). Dodatno su učinjeni slojevi kroz samu leziju kolimacije 3-5 mm uz iste

parametre. Svi CT filmovi su analizirani u parenhimskom (level, -700 ili -600 HU; width, 1200 ili 1500 HU) i medijastinalnom prozoru (level, 50 HU; width 300 HU) za svaku pojedinu morfološku karakteristiku.

U skladu s radiološkim, kirurškim i patohistološkim nalazom definiran je IA i IB stadij bolesti prema TNM klasifikaciji iz 1997. godine. Opisnici TNM sustava su T - primarni tumor, N - regionalni limfni čvorovi i M - udaljene metastaze. IA stadij odgovara T1 N0 M0, a IB stadij je T2 N0 M0. T1 tumor je najvećeg promjera 3 cm ili manje, koji je okružen plućnim parenhimom ili visceralnom pleurom, bez invazije tumora proksimalno od lobarnog bronha u glavni bronh. T2 tumor je promjera većeg od 3 cm, s bilo kojom od sljedećih značajki: tumor koji može biti unutar lobarnog bronha ili prodire u glavni bronh do najviše 2 cm distalno od karine, infiltrira visceralnu pleuru, dovodi do atelektaze ili opstruktivne pneumonije koja se širi do u hilus, a ne zahvaća čitavo plućno krilo. N0 znači odsustvo metastaza u regionalnim limfnim čvorovima, a M0 odsustvo metastaza u udaljenim organima. Razgraničenje vrijednosti (engl. cut-off) promjera tumora između T1 i T2 je 3 cm.

3.5. CT MORFOLOŠKE KARAKTERISTIKE KARCINOMA PLUĆA

CT morfološke karakteristike tumora koje su analizirane s CT filmova u parenhimskom i medijastinalnom prozoru za svakog bolesnika, podijeljene su u pet kategorija:

1. Veličina tumora
2. Rubovi tumora
3. Struktura tumora
4. Periferija tumora
5. Odnos tumora i visceralne pleure

Svaka od kategorija ima svoje karakteristike:

1. Veličina tumora: mjerena je kao najveći promjer tumora izražen u mm.

2. Rubovi:

- a. ravni i oštri
- b. lobulirani oštri
- c. lobulirani neoštri
- d. spikulirani

3. Struktura:

- a. homogena
- b. inhomogena (nekroza)
- c. zračni bronhogram
- d. kavitacija

4. Periferija:

- a. uredna
- b. znak haloa
- c. znak krvne žile
- d. znak bronha
- e. zadebljanje bronhovaskularnog snopa

5. Visceralna pleura:

- a. uredna
- b. pleuralni tračak i uredna pleura
- c. pleuralni tračak i retrakcija pleure
- d. pleuralni tračak i zadebljanje pleure

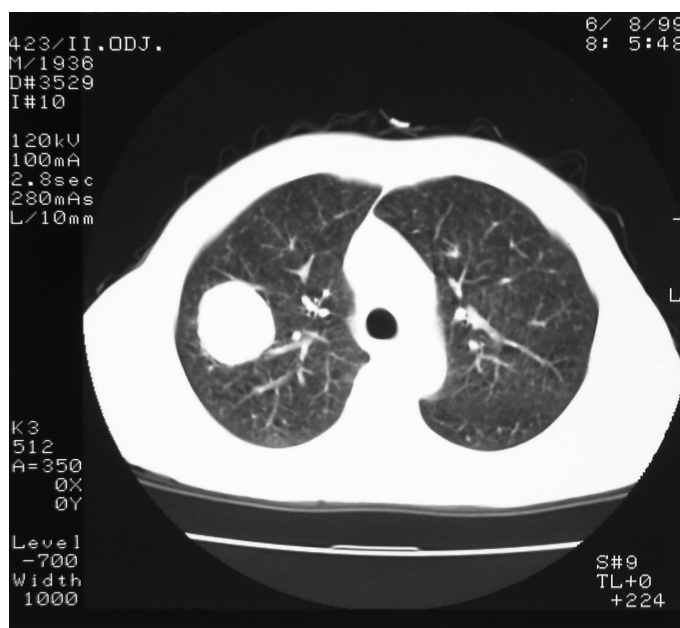
3.6. NOMENKLATURA I DEFINICIJE CT MORFOLOŠKIH KATAKTERISTIKA KARCINOMA PLUĆA

Sva nomenklatura, definicije i objašnjenja pojedinih morfoloških karakteristika su u skladu s preporukama Odbora za nomenklaturu pri Fleischnerovom Društvu (engl. The Nomenclature Committee of the Fleischner

Society) koje standardiziralo deskriptivnu terminologiju u torakalnoj radiologiji (218-220).

3.6.1. RUBOVI TUMORA

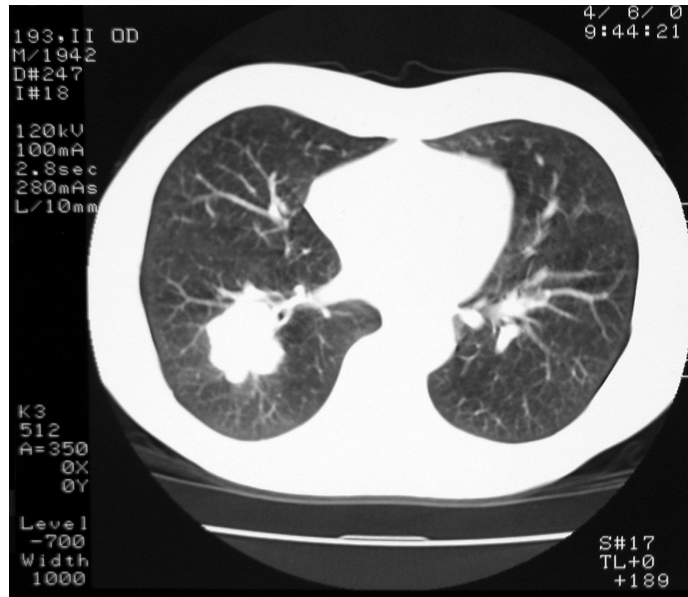Ravni i oštri rubovi su oni čija je granica jasno određena prema okolnom parenhimu (Slika 1). Lobulirani rubovi nastaju zbog nejednolikog rasta pojedinih dijelova nodusa* ili tumora**, koji zbog toga imaju valovitu konturu, a prema okolnom parenhimu mogu biti jasno ili slabo definirani (Slika 2 i 3). Spikulirani rubovi su rubovi s brojnim nepravilnim tračcima različitih dužina koji se od ruba nodusa ili tumora zrakasto šire u okolinu, nazivaju se još i corona radiata (Slika 4).



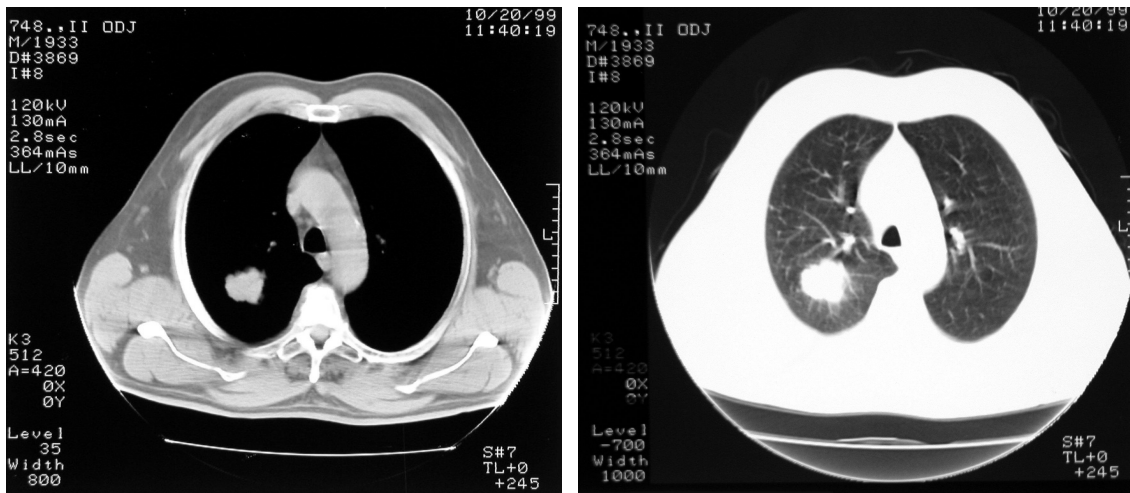
Slika 1. Rubovi: ravni i oštri

* nodus je patološki i radiološki pojam za leziju uglavnom okruglog oblika

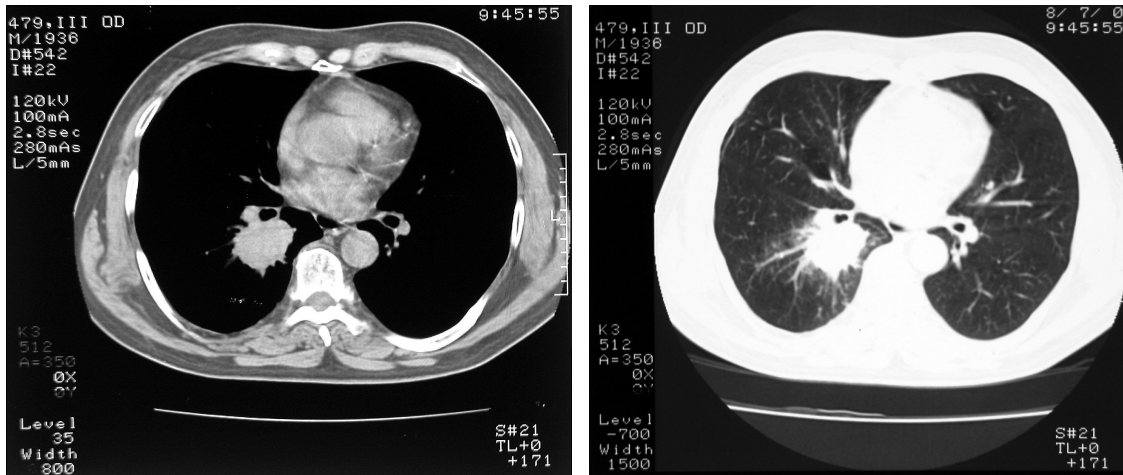
** tumor je patološki i radiološki pojam za leziju uglavnom nepravilnog oblika promjera većeg od 3cm



Slika 2. Rubovi: lobulirani oštri



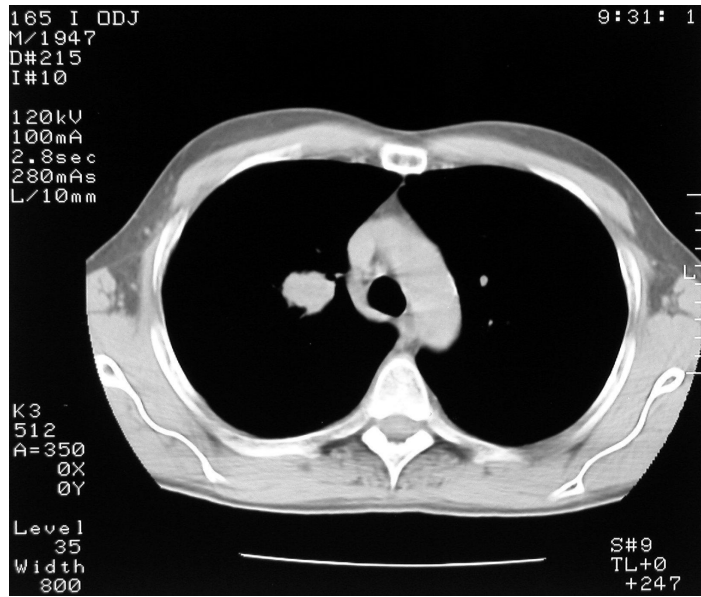
Slika 3. Rubovi: lobulirani neoštri



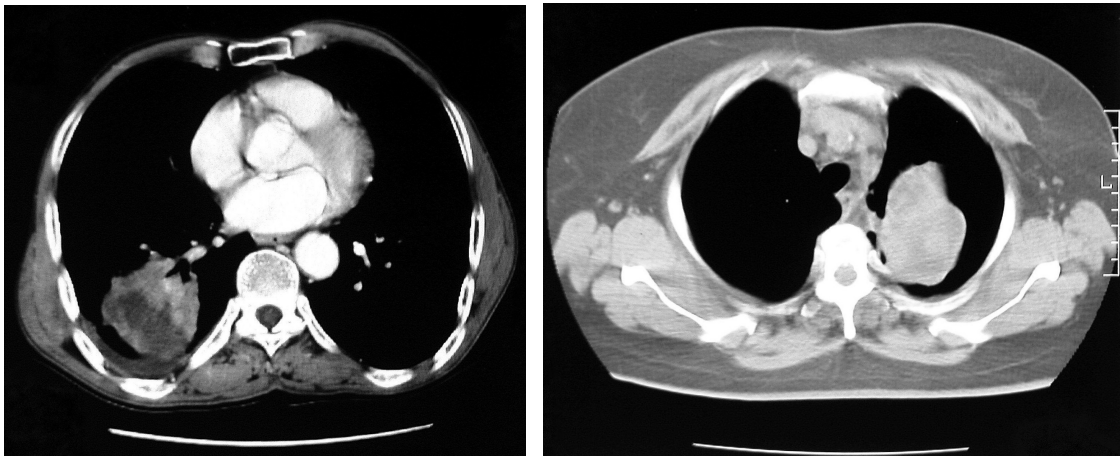
Slika 4. Rubovi: spikulirani

3.6.2. UNUTARNJA STRUKTURA TUMORA

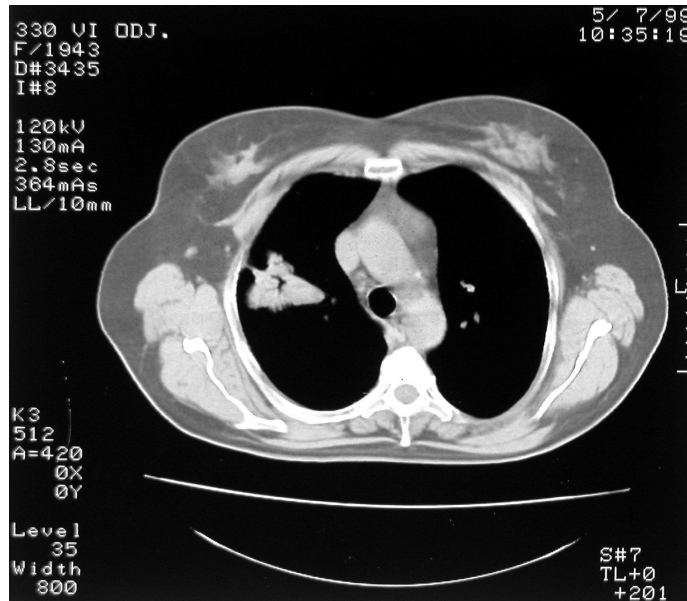Homogena struktura nodusa ili tumora je struktura jednakog denziteta kroz čitav volumen lezije (Slika 5). Inhomogena struktura nodusa ili tumora je struktura nejednakog denziteta, pri tome hipodenzna područja odgovaraju područjima nekroze unutar lezije (Slika 6). Zračni bronhogram je termin koji označava hipodenzna područja poput mjehurića zraka ili tubularnih struktura unutar nodusa ili tumora, koja odgovaraju malim bronhima ili bronhiolima ispunjenima zrakom, a koji su još intaktni od tumorskog ili drugog patološkog procesa (Slika 7). Zračni bronhogram je termin koji označava hipodenzna područja poput mjehurića zraka ili tubularnih struktura unutar nodusa ili tumora, koja odgovaraju malim bronhima ili bronhiolima ispunjenima zrakom, a koji su još intaktni od tumorskog ili drugog patološkog procesa (Slika 7).



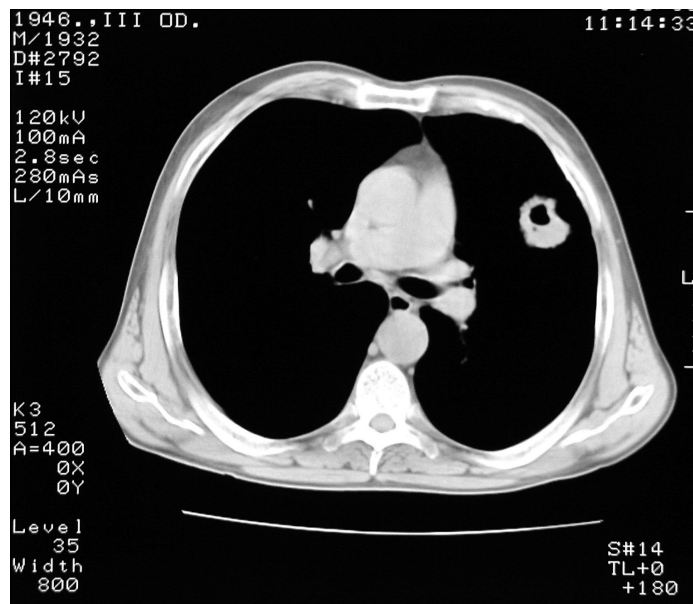Slika 5. Struktura: homogena



Slika 6. Struktura: inhomogena (nekroza)



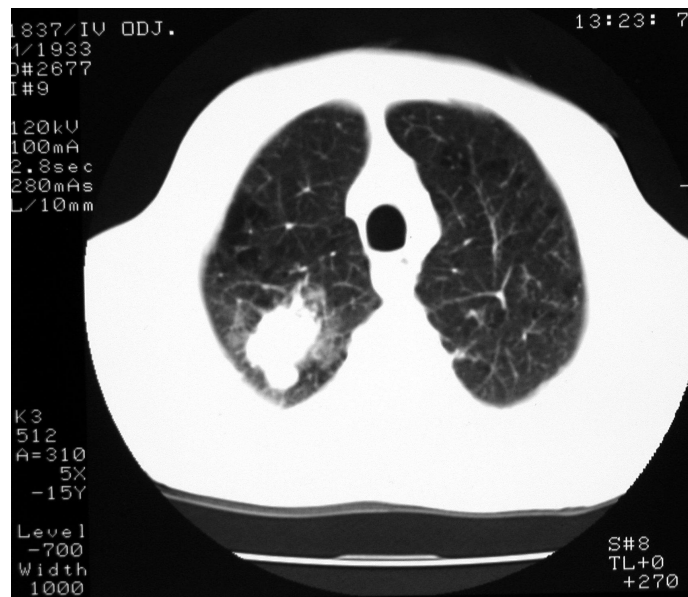Slika 7. Struktura: zračni bronhogram



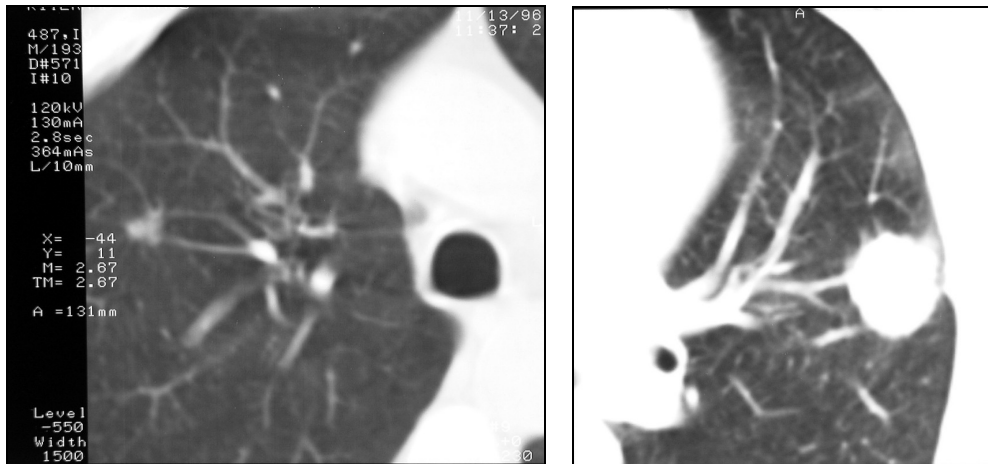
Slika 8. Struktura: kavitacija

3.6.3. PERIFERIJA TUMORA

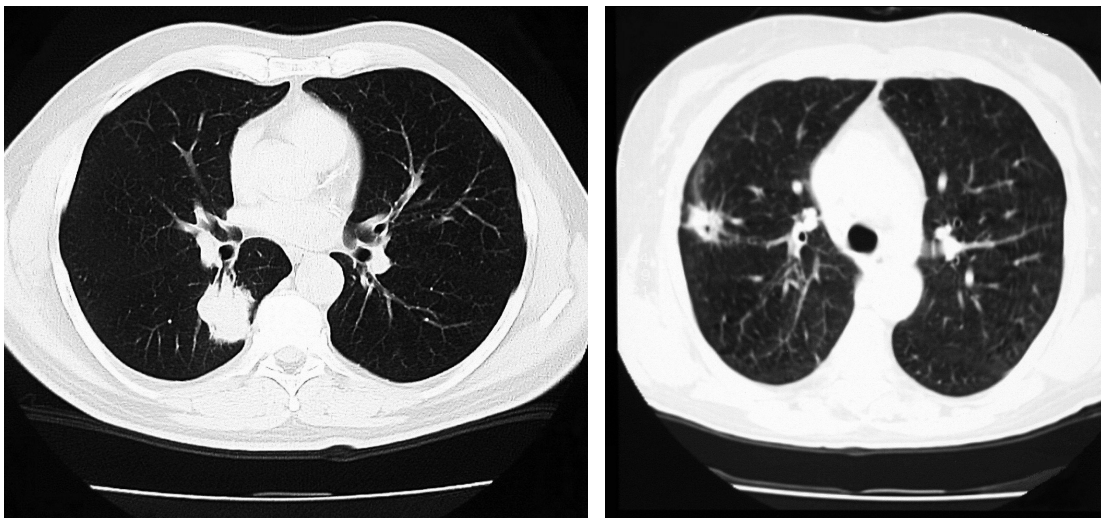
Uredna periferija znači da u neposrednoj okolini nodusa ili tumora se ne uočava bilo kakvih morfoloških promjena. Znak haloa je termin koji označava područje zrnatog stakla (engl. ground-glass) duž cirkumferencije nodusa ili tumora (Slika 9). Znak krvne žile je termin za vaskularne strukture koje konvergiraju ili ulaze u nodus ili tumor (Slika 10). Znak bronha je termin koji opisuje bronh koji direktno ulazi u nodus ili tumor, ili bronh koji je odmaknut nodusom ili tumorom (Slika 11). Zadebljanje bronhovaskularnog snopa znači zadebljale stijenke bronha i vaskularnih struktura oko ili prema nodusu ili tumoru (Slika 12).



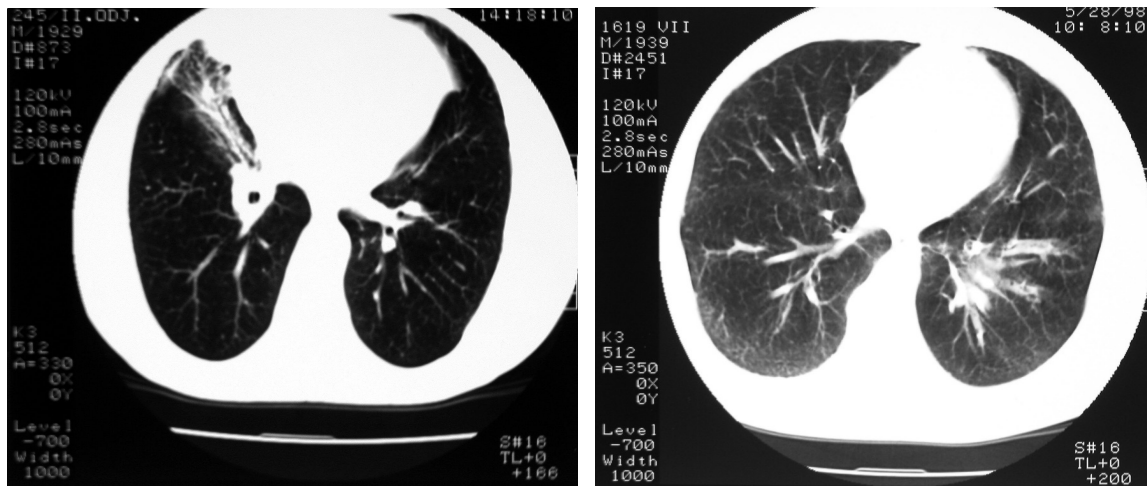
Slika 9. Periferija: znak haloa



Slika 10. Periferija: znak krvne žile



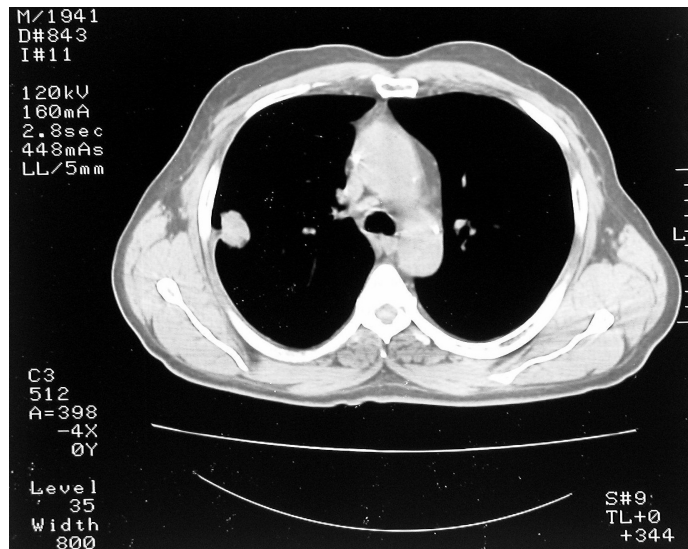
Slika 11. Periferija: znak bronha



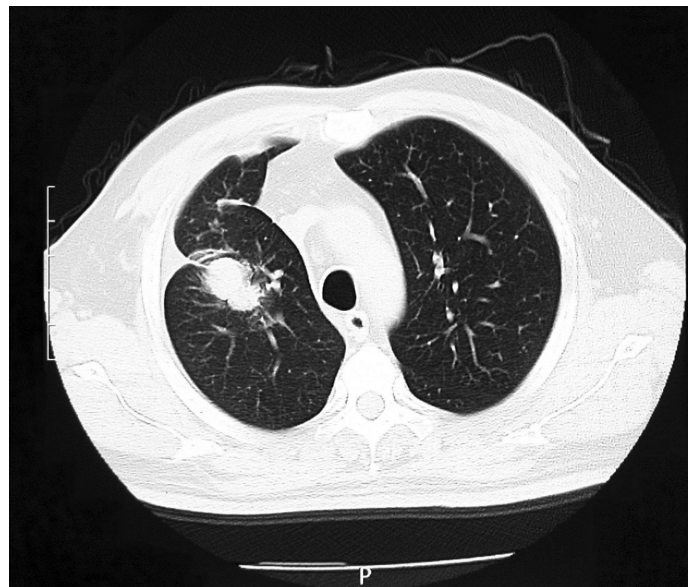
Slika 12. Periferija: zadebljanje bronhovaskularnog snopa

3.6.4. ODNOS TUMORA I VISCELARNE PLEURE

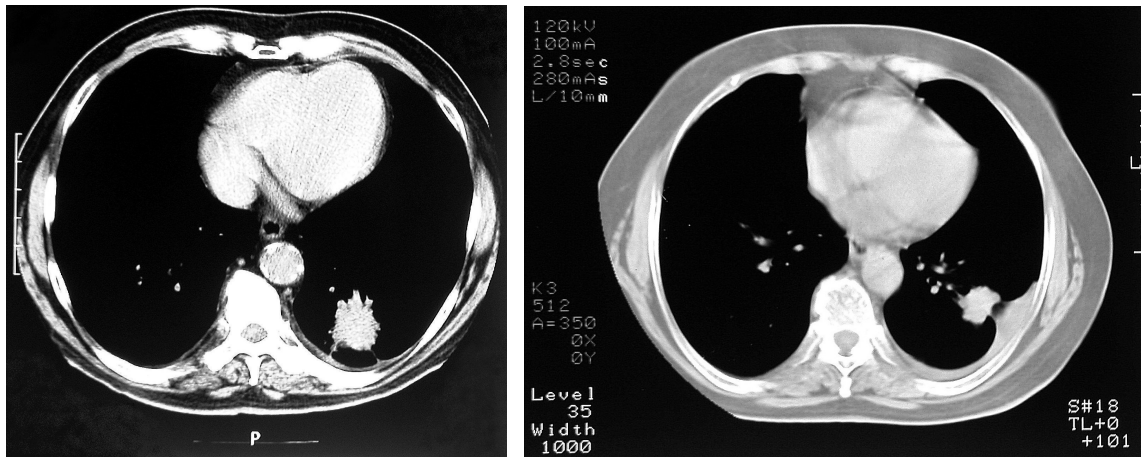
Uredna pleura je tanka hiperdenzna struktura između plućnog parenhima i torakalne stijenke bez proširenja ili nodoznih zadebljanja. Deskriptor pleuralni tračak i uredna pleura; označava fibrozni tračak koji od nodusa ili tumora ide na pleuru bez ikakvih promjena na pleuri (Slika 13). Deskriptor pleuralni tračak i retrakcija pleure; označava fibrozni tračak koji od nodusa ili tumora ide na pleuru koja je pri tom šatorasto izvučena ali nije zadebljala (Slika 14). Deskriptor pleuralni tračak i zadebljanje pleure; označava fibrozni tračak koji od nodusa ili tumora ide na pleuru koja je pri tom proširena (Slika 15).



Slika 13. Viscelarna pleura: uredna pleura i pleuralni tračak



Slika 14. Viscelarna pleura: pleuralni tračak i retrakcija pleure



Slika 15. Visceralna pleura: pleuralni tračak i zadebljanje pleure

3.7. STATISTIČKE METODE

Za opis distribucija ispitivanih varijabli primjenjene su deskriptivne statističke metode. Razlike između različitih skupina ispitanika prema spolu i patohistološkom nalazu istražene su primjenom χ^2 -testa za kvalitativne, odnosno Mann-Whitneyvovog i Kruskal-Wallisovog testa za kvantitativne varijable.

Preživljenje je istraženo Kaplan-Maierovom analizom. Potom je multivarijatni Coxov regresijski model primijenjen s ciljem otkrivanja potencijalnih prediktora preživljenja.

4. REZULTATI

4. REZULTATI

4.1. OPIS UZORKA

U istraživanje je bilo uključeno 194 ispitanika, od čega su njih 152 (78,4%) bili muškarci, dok je žena bilo samo 42 (21,6%) - tablica 4.1. Prosječna *dob* ispitanika u vrijeme kirurškog zahvata iznosi 59,74 godine uz standardnu devijaciju 9,31 godina. Najmlađi ispitanik imao je 34, a najstariji 78 godina. Medijan dobi iznosi 61 godinu. Distribucija dobi ispitanika u vrijeme kirurškog zahvata slijedi normalnu distribuciju što je testirano Kolmogorov-Smirnovljevim testom (K-S Z = 1,260; P = 0,083). Procjena parametara distribucije *dobi* ispitanika prikazana je u tablici 4.2. Nije utvrđena statistički značajna razlika u distribuciji *dobi* između muškaraca i žena ($t=0,337$; $df = 192$; $P = 0,737$).

Tablica 4.1. Distribucija ispitanika po *spolu*

Spol ispitanika	frekvencija	%
Muškarci	152	78,4
Žene	42	21,6
Ukupno	194	100,0

Tablica 4.2. Procjena parametara distribucije *dobi* ispitanika ukupno i po *spolu*

<i>Dob</i> ispitanika u vrijeme operacije			
Parametri distribucije	Svi ispitanici	Muškarci	žene
N	194	152	42
\bar{x}	59,74	59,62	63,50
s	9,319	9,16	9,99
Minimum	34	34	35
Maksimum	78	78	77
Raspon	44	44	42
Q ₁	52,75	53,00	51,75
Medijan	61,00	60,50	63,50
Q ₃	67,00	67,00	67,25
K-S Z	1,260	1,061	1,141
P	0,083	0,210	0,148
<i>Studentov test:</i> $t = -0,337$ $df = 192$ $P = 0,737$			

U periodu praćenja bolesnika umrla su 93 ispitanika (47,9%), a preživio je 101 ispitanik (52,1%) - tablica 4.3. Veća prosječna *dob* u vrijeme operacije utvrđena je u žena u odnosu na muškarce. Razlika u učestalosti preživljenja muškaraca i žena nije statistički značajna ($\chi^2 = 0,555$; stupnjevi slobode = 1; $P = 0,456$).

Tablica 4.3. Distribucija preživljenja ispitanika ukupno i po *spolu*

Ishod	SVI ISPITANICI		MUŠKARCI		ŽENE	
	frekvencija	%	frekvencija	%	frekvencija	%
Živi	101	52,1	77	50,7	24	52,1
Umrli	93	47,9	75	49,3	18	47,9
Ukupno	194	100,0	152	100,0	42	100,0
$\chi^2 = 0,555$; stupnjevi slobode = 1; $P = 0,456$						

U 136 ispitanika (70,1%) učinjena je lobektomija, u 23 ispitanika (11,9%) učinjena je bilobektomija, dok je u 35 ispitanika (18,0%) učinjena pulmektomija - tablica 4.4. Nije utvrđena razlika po *tipu kirurškog zahvata* između ispitivanih muškaraca i žena ($\chi^2 = 0,699$; stupnjevi slobode = 2; $P = 0,705$).

Tablica 4.4. Distribucija ispitanika prema *kirurškom zahvatu* ukupno i po *spolu*

Kiruruški zahvat	SVI ISPITANICI		MUŠKARCI		ŽENE	
	frekvencija	%	frekvencija	%	frekvencija	%
Lobektomija	136	70,1	106	69,7	30	71,4
Bilobektomija	23	11,9	17	11,2	6	14,3
Pulmektomija	35	18,0	29	19,1	6	14,3
Ukupno	194	100,0	152	100,0	42	100,0
$\chi^2 = 0,699$; stupnjevi slobode = 2; $P = 0,705$						

U tablici 4.5. prikazana je *lokalizacija* tumora. Najviše su zahvaćeni lijevi i desni

gornji reznjevi, a potom lijevi i desni donji reznjevi. Nije utvrđena razlika u distribuciji *lokalizacije* tumora između ispitivanih muškaraca i žena ($\chi^2 = 9,134$; stupnjevi slobode = 5; $P = 0,104$).

Tablica 4.5. Distribucija ispitanika prema *lokalizaciji* tumora ukupno i po spolu

Lokalizacija tumora	SVI ISPITANICI		MUŠKARCI		ŽENE	
	frekvencija	%	frekvencija	%	frekvencija	%
Desni gornji režanj	57	29,4	40	26,3	17	40,5
Srednji režanj	5	2,6	5	3,3	0	,0
Desni donji režanj	29	14,9	20	13,2	9	21,4
Lijevo gornji režanj	61	31,4	54	35,5	7	16,7
Lingula	1	0,5	1	0,7	0	,0
Lijevo donji režanj	41	21,1	32	21,1	9	21,4
Ukupno	194	100,0	152	100,0	42	100,0
$\chi^2 = 9,134$; stupnjevi slobode = 5; $P = 0,104$						

Od ukupno 194 dijagnoza ispitivanih bolesnika najveći udio čine planocelularni karcinomi (51,0%), slijede adenokarcinomi (40,7%) dok je bronhioloalveolarnih karcinoma bilo samo 16 (8,2%) - tablica 4.6. Utvrđeni udio planocelularnog karcinoma je u muškaraca veći, a u žena manji od očekivanog, dok su udjeli adenokarcinoma i bronhioloalveolarnih karcinoma u muškaraca manji, a u žena veći od očekivanog. Opisane razlike u distribucijama *patohistološke dijagnoze* tumora između muškaraca i žena statistički su značajne ($\chi^2 = 16,658$; stupnjevi slobode = 2; $P < 0,001$).

Tablica 4.6.

Distribucija ispitanika prema *patohistološkoj dijagnozi* tumora ukupno i po spolu

PHD	SVI ISPITANICI		MUŠKARCI		ŽENE	
	frekvencija	%	frekvencija	%	frekvencija	%
Planocelularni karcinom	99	51,0	88	57,9%	11	26,2%
Adenokarcinom	79	40,7	56	36,8%	23	54,8%
Bronhioloalveolarni karcinom	16	8,2	8	5,3%	8	19,0%
Ukupno	194	100,0	152	100,0	42	100,0
$\chi^2 = 16,658$; stupnjevi slobode = 2; $P < 0,001$						

U istraživanje su bili uključeni samo ispitanici *tumorskog stadija* IA i IB i to 37 ispitanika s tumorom u T1 (19,1%) i 157 ispitanika s tumorom u T2 stadiju (80,9%), (Tablica 4.7.). Udio muškaraca s T1 stadijem tumora manji je od očekivanog dok je udio muškaraca s T2 stadijem tumora veći od očekivanog. Udio žena s T1 stadijem tumora veći je od očekivanog dok je udio žena s T2 stadijem tumora manji od očekivanog. Opisane razlike statistički su značajne ($\chi^2 = 9,619$; stupnjevi slobode = 1; $P = 0,002$).

Tablica 4.7. Distribucija ispitanika prema *tumorskom stadiju* ukupno i po spolu

Stadij tumora	SVI ISPITANICI		MUŠKARCI		ŽENE	
	frekvencija	%	frekvencija	%	frekvencija	%
T1	37	19,1	22	14,5%	15	35,7%
T2	157	80,9	130	85,5%	27	64,3%
Ukupno	194	100,0	152	100,0	42	100,0
$\chi^2 = 9,619$; stupnjevi slobode = 1; $P = 0,002$						

4.2. MORFOLOŠKE KARAKTERISTIKE TUMORA

Procjena parametara distribucije *veliĉine tumora*, tj. najvećeg izmjerenog promjera tumora prikazani su u tablici 4.8. Prosjeĉna izmjerena *veliĉina tumora* iznosi 46,30 mm uz standardnu devijaciju 21,11 mm. Najmanji izmjereni tumor ima promjer 11 mm, a najveći 120 mm, s medijanom 42 mm. Distribucija *veliĉine tumora* ne slijedi normalnu raspodjelu što je testirano Kolmogorov-Smirnovljevim testom (K-S Z = 1,850; P = 0,002). Malo veći prosjek *veliĉine tumora* utvrđen je u muškaraca u odnosu na žene. Opisana razlika nije statistiĉki znaĉajna (Mann-Whitney: Z = -1,577; P = 9,115).

Tablica 4. 8. Procjena parametara distribucije *veliĉine tumora* ukupno i po spolu

Veliĉina tumora (mm)			
Parametri distribucije	Svi ispitanici	Muškarci	Žene
N	194	152	42
\bar{x}	46,30	47,25	42,86
s	21,11	20,86	21,89
Minimum	11	11	13
Maksimum	120	120	100
Raspon	109	109	87
Q ₁	33,00	33,25	25,00
Medijan	42,00	42,00	37,50
Q ₃	58,50	59,50	56,25
K-S Z	1,850	1,746	0,908
P	0,002	0,004	0,381
<i>Mann-Whitney test:</i> Z = -1,577; P = 0,115			

Tumori s *lobuliranim i neoštrim rubovima* utvrđeni su u 77 ispitanika (39,7%), dok su *lobulirani i oštri rubovi* tumora nađeni u 63 ispitanika (32,5%). U 32 ispitanika (16,5%) rubovi tumora su *spikulirani*, a u svega 22 ispitanika (11,3%) rubovi tumora su *ravni i oštri*. Distribuciju morfoloških karakteristika *rubova* tumora prikazana je u tablici 4.9. Nije utvrđena statistiĉki znaĉajna razlika u distribuciji morfoloških karakteristika *rubova* tumora između ispitivanih muškaraca i žena ($\chi^2 = 7,272$; stupnjevi slobode = 3; P = 0,064).

Najveći udio ispitanika ima tumore s *homogenom unutrašnjom strukturom* tumora (84 ispitanika - 43,3%), dok je *inhomogena* struktura koja podrazumijeva *nekrozu* utvrđena u 63 ispitanika (32,5%). *Kavitacija* u tumoru nađena je u 29 ispitanika (14,9%) dok svega 18 ispitanika imao tumor s vidljivim *zračnim bronhogramom* (9,3%). Distribucija morfoloških karakteristika *unutrašnje strukture* tumora prikazana je u tablici 4.10. U muškaraca je utvrđen veći udio *nekroze* (36,8%), dok je u žena utvrđen veći udio *kavitacija* (19,0%). Opisane razlike statistički su značajne ($\chi^2 = 8,112$; stupnjevi slobode = 3; P = 0,044).

Najveći udio ispitanika ima morfološki *urednu periferiju* tumora (59 ispitanika - 30,4%). Nešto manji i podjednak udio ispitanika ima na periferiji tumora *znak krvne žile* (49 ispitanika - 25,3%), odnosno *znak bronha* (38 ispitanika - 24,7%). *Zadebljanje brohnovaskularnog snopa* na periferiji tumora utvrđeno je u 30 ispitanika (15,5%), dok je u svega 8 ispitanika na periferiji vidljiv *znak haloa* (4,1%). Distribucija morfoloških karakteristika *periferije* tumora prikazana je u tablici 4.11. Razlika u distribuciji morfoloških karakteristika *periferije* tumora između ispitivanih muškaraca i žena nije statistički značajna ($\chi^2 = 4,678$; stupnjevi slobode = 4; P = 0,322).

Distribuciju morfoloških karakteristika *odnosa tumora i viscelarne pleure* prikazana je u tablici 4.12. U 101 ispitanika (52,1%) viscelarna pleura je *uredna*. *Pleuralni tračak i uredna pleura* utvrđena je u 58 ispitanika (29,9%), tumor s *pleuralnim tračkom i retrakcijom pleure* utvrđen je u 20 ispitanika (10,3%), dok je u svega 15 ispitanika nađen tumor s *pleuralnim tračkom i zadebljanjem pleure* (7,7%). Razlika u distribuciji morfoloških karakteristika *odnosa tumora i viscelarne pleure* između ispitivanih muškaraca i žena nije statistički značajna ($\chi^2 = 4,150$; stupnjevi slobode = 3; P = 0,064).

Tablica 4.9. Distribucija morfoloških karakteristika *rubova* tumora ukupno i po spolu

Rubovi tumora	SVI ISPITANICI		MUŠKARCI		ŽENE	
	frekvencija	%	frekvencija	%	frekvencija	%
<i>Ravni i oštri</i>	22	11,3	14	9,2%	8	19,0%
<i>Lobulirani oštri</i>	63	32,5	46	30,3%	17	40,5%
<i>Lobulirani neoštri</i>	77	39,7	67	44,1%	10	23,8%
<i>Spikulirani</i>	32	16,5	25	16,4%	7	16,7%
Ukupno	194	100,0	152	100,0	42	100,0

$\chi^2 = 7,272$; stupnjevi slobode = 3; $P = 0,064$

Tablica 4.10.

Distribucija morfoloških karakteristika *unutrašnje strukture* tumora ukupno i po spolu

Struktura tumora	SVI ISPITANICI		MUŠKARCI		ŽENE	
	frekvencija	%	frekvencija	%	frekvencija	%
<i>Homogena</i>	84	43,3	64	42,1%	20	47,6%
<i>Inhomogena (nekroza)</i>	63	32,5	56	36,8%	7	16,7%
<i>Zračni bronhogram</i>	18	9,3	11	7,2%	7	16,7%
<i>Kavitacija</i>	29	14,9	21	13,8%	8	19,0%
Ukupno	194	100,0	152	100,0	42	100,00

$\chi^2 = 8,112$; stupnjevi slobode = 3; $P = 0,044$

Tablica 4.11. Distribucija morfoloških karakteristika *periferije* tumora ukupno i po spolu

Periferija tumora	SVI ISPITANICI		MUŠKARCI		ŽENE	
	frekvencija	%	frekvencija	%	frekvencija	%
<i>Uredna</i>	59	30,4	41	27,0	18	42,9
<i>Znak haloa</i>	8	4,1	7	4,6	1	2,4
<i>Znak krvne žile</i>	49	25,3	40	26,3	9	21,4
<i>Znak bronha</i>	48	24,7	38	25,0	10	23,8
<i>Zadebljanje bronhovaskularnog snopa</i>	30	15,5	26	17,1	4	9,5
Ukupno	194	100,0	152	100,0	42	100,00

$\chi^2 = 4,678$; stupnjevi slobode = 4; $P = 0,322$

Tablica 4.12.

Distribucija morfoloških karakteristika *odnosa tumora i viscelarne pleure* ukupno i po spolu

Odnos tumora i viscelarne pleure	SVI ISPITANICI		MUŠKARCI		ŽENE	
	frekvencija	%	frekvencija	%	frekvencija	%
<i>uredna pleura</i>	101	52,1%	80	52,6%	21	50,0%
<i>uredna pleura + pleuralni tračak</i>	58	29,9%	45	29,6%	13	31,0%
<i>pleuralni tračak + retrakcija pleure</i>	20	10,3%	13	8,6%	7	16,7%
<i>pleuralni tračak + zadebljanje pleure</i>	15	7,7%	14	9,2%	1	2,4%
Ukupno	194	100,0	152	100,0	42	100,00

$\chi^2 = 4,150$; stupnjevi slobode = 3; $P = 0,246$

4.3. PATOHISTOLOŠKA DIJAGNOZA TUMORA

Deskriptori *dobi* ispitanika prema patohistološkoj dijagnozi tumora prikazani su u tablici 4.13. *Dob* je u sve tri skupine ispitanika prema patohistološkoj dijagnozi tumora slijedila normalnu distribuciju što je testirano Kolmogorov-Smirnovljevim testom. Utvrđena razlika u prosječnoj *dobi* ispitanika između tri ispitivane skupine prema patohistološkoj dijagnozi tumora nije statistički značajna (ANOVA: $F(2,191) = 2,601$; $P = 0,077$).

Tablica 4.13.

Deskriptori *dobi* ispitanika u vrijeme operacije prema patohistološkoj dijagnozi tumora

Dob ispitanika u vrijeme operacije			
Parametri distribucije	Planocelularni karcinom	Adenokarcinom	Bronhioloalveolarni karcinom
N	99	79	16
\bar{x}	60,89	57,92	61,56
s	9,295	8,849	10,78
Minimum	34	35	40
Maksimum	78	77	77
Raspon	44	42	37
Q ₁	53,00	51,00	54,25
Medijan	62,00	59,00	64,00
Q ₃	68,00	65,00	69,75
K-S Z	1,123	0,859	0,608
P	0,161	0,452	0,854
ANOVA: $F(2,191) = 2,601$; $P = 0,077$			

Od ukupno 99 ispitanika s patohistološkom dijagnozom planocelularnog karcinoma tijekom istraživanja umrlo ih je 48 (48,5%), od 79 ispitanika s dijagnozom adenokarcinoma tijekom istraživanja umrlo ih je 36 (56,3%), a od 16 ispitanika s bronhoalveolarnim karcinomom umrlo ih je 9 (47,9%). Razlike učestalosti *smrtnog ishoda* prema patohistološkoj dijagnozi tumora nisu statistički značajne ($\chi^2 = 0,632$; stupnjevi slobode = 2; $P = 0,729$). Distribucija *konačnog ishoda* liječenja ispitanika prema patohistološkoj dijagnozi tumora prikazana je u tablici 4.14.

Analiza distribucije *tipa operacije* u odnosu na patohistološku dijagnozu ukazuje na veću učestalost pulmektomija u ispitanika s planocelularnim karcinomom kao i

veću učestalost lobektomije u bronhioloalveolarnog karcinoma. Opisane razlike su statistički značajne ($\chi^2 = 11,683$; stupnjevi slobode = 4; $P = 0,020$). Distribucija *tipa operacije* prema patohistološkoj dijagnozi tumora prikazana je u tablici 4.15.

Distribucija *lokazacije* tumora u odnosu na patohistološku dijagnozu prikazana je u tablici 4.16. Nije utvrđena statistički značajna razlika u distribuciji *lokazacije* tumora u odnosu na patohistološku dijagnostiku ($\chi^2 = 7,679$; stupnjevi slobode = 10; $P = 0,660$).

Tablica 4.14. Distribucija *konačnog ishoda* u odnosu na patohistološku dijagnozu

Smrtni ishod	Planocelularni karcinom		Adenokarcinom		Bronhioloalveolarni karcinom		Ukupno	
	f	%	f	%	f	%	f	%
NE	51	51,5	43	43,8	7	52,1	101	52,1
DA	48	48,5	36	56,3	9	47,9	93	47,9
Ukupno	99	100,0	79	100,0	16	100,0	194	100,0
$\chi^2 = 0,632$; stupnjevi slobode = 2; $P = 0,729$								

Tablica 4.15. Distribucija *tipa operacije* u odnosu na patohistološku dijagnozu

Tip operacije	Planocelularni karcinom		Adenokarcinom		Bronhioloalveolarni karcinom		Ukupno	
	f	%	f	%	f	%	f	%
lobektomija	61	61,6	60	75,9	15	93,8	136	70,1
bilobektomija	12	12,1	10	12,7	1	6,3	23	11,9
pulmektomija	26	26,3	9	11,4	0	0	35	18,0
Ukupno	99	100,0	79	100,0	16	100,0	194	100,0
$\chi^2 = 11,683$; stupnjevi slobode = 4 $P = 0,020$								

Tablica 4.16. Distribucija *lokalizacije* tumora u odnosu na patohistološku dijagnozu

Lokalizacija	Planocelularni karcinom		Adenokarcinom		Bronhioloalveolarni karcinom		Ukupno	
	f	%	f	%	f	%	f	%
desni gornji	23	23,2	29	36,7	5	31,3	57	29,4
srednji	3	3,0	2	2,5	0	0	5	2,6
desni donji	14	14,1	11	13,9	4	25,0	29	14,9
lijevi gornji	37	37,4	20	25,3	4	25,0	61	31,4
lingula	1	1,0	0	0	0	0	1	0,5
lijevi donji	21	21,2	17	21,5	3	18,8	41	21,1
Ukupno	99	100,0	79	100,0	16	100,0	194	100,0
$\chi^2=7,679$; stupnjevi slobode = 10; $P = 0,660$								

Udio *tumorskog stadija* T2 je u planocelularnih karcinoma bio veći od očekivanog, dok je u adenokarcinoma i bronhioloalveolarnih karcinoma udio tumorskog stadija T1 bio veći od očekivanog. Opisane razlike statistički su značajne ($\chi^2= 10,688$; stupnjevi slobode = 2; $P = 0,005$). Distribuciju *tumorskog stadija* prema patohistološkoj dijagnozi tumora prikazana je u tablici 4.17.

Tablica 4.17. *Tumorski stadij* u odnosu na patohistološku dijagnozu

Stadij tumora	Planocelularni karcinom		Adenokarcinom		Bronhioloalveolarni karcinom		Ukupno	
	f	%	f	%	f	%	f	%
T1	10	10,1	23	29,1	4	25,0	37	19,1
T2	89	89,9	56	70,9	12	75,0	157	80,9
Ukupno	99	100,0	79	100,0	16	100,0	194	100,0
$\chi^2 = 10,688$; stupnjevi slobode = 2; $P = 0,005$								

Deskriptori *veliĉine tumora* prema patohistološkoj dijagnozi tumora prikazani su u tablici 4.18. *Veliĉina tumora* u sve tri ispitivane skupine slijedila je normalnu distribuciju što je testirano Kolmogorov-Smirnovljevim testom. Iako je utvrđena nešto veća prosjeĉna *veliĉina* u skupini ispitanika s planocelularnim karcinomom u odnosu na ostale dvije skupine, ova razlika nije statistiĉki znaĉajna (ANOVA: $F(2,191) = 1,007$; $P = 0,367$)

Tablica 4.18.

Deskriptori *veliĉine tumora* prema patohistološkoj dijagnozi tumora

Veliĉina tumora			
Parametri distribucije	Planocelularni karcinom	Adenokarcinom	Bronhioloalveolarni karcinom
N	99	79	16
\bar{x}	48,40	44,06	44,31
s	19,42	22,98	21,48
Minimum	20	11	18
Maksimum	120	120	87
Raspon	100	109	69
Q ₁	35,00	29,00	28,50
Medijan	45,00	40,00	34,50
Q ₃	60,00	55,00	65,50
K-S Z	1,346	1,176	0,995
P	0,053	0,126	0,275
ANOVA: $F(2,191) = 1,007$; $P = 0,367$			

Distribucije *morfoloških karakteristika* tumora u odnosu na patohistološku dijagnozu tumora prikazane su u tablicama 4.19., 4.20., 4.21. i 4.22.

Nije utvrđena statistiĉki znaĉajna razlika u distribuciji morfoloških karakteristika *rubova* tumora ($\chi^2=5,022$; stupnjevi slobode = 6; $P = 0,541$), *periferije* tumora ($\chi^2=6,830$; stupnjevi slobode = 8; $P = 0,555$) kao ni *odnosa tumora i visceralne pleure* ($\chi^2=6,850$; stupnjevi slobode = 6; $P = 0,335$) u odnosu na patohistološku dijagnozu tumora.

U skupini ispitanika s dijagnozom planocelularnog karcinoma utvrđen je veći od oĉekivanog udio *nekroze*, kao i udio *kavitacija*; dok je udio *zraĉnog brohnograma*

manji od očekivanog. U skupini ispitanika s adenokarcinomom utvrđen je veći od očekivanog udio *homogene strukture* tumora, dok su udjeli *zračnog bronhograma* i *kavitacije* manji od očekivanog. U skupini ispitanika s bronhioloalvelarnim karcinomom izrazito veći od očekivanog je udio *zračnog bronhograma*, dok su udjeli *homogene strukture*, *nekroze* kao i *kavitacije* manji od očekivanog. Opisane razlike u distribuciji morfoloških karakteristika *unutarnje strukture* tumora u odnosu na patohistološku dijagnozu tumora statistički su značajne.

Tablica 4.19.

Distribucija morfoloških karakteristika *rubova* tumora u odnosu na patohistološku dijagnozu

Rubovi tumora	Planocelularni karcinom		Adenokarcinom		Bronhioloalveolarni karcinom		Ukupno	
	f	%	f	%	f	%	f	%
<i>Ravni i oštri</i>	13	13,1	8	10,1	1	6,3	22	11,3
<i>Lobulirani oštri</i>	26	26,3	31	39,2	6	37,5	63	32,5
<i>Lobulirani neoštri</i>	43	43,4	29	36,7	5	31,3	77	39,7
<i>Spikulirani</i>	17	17,2	11	13,9	4	25,0	32	16,5
Ukupno	99	100,0	79	100,0	16	100,0	194	100,0
$\chi^2=5,022$; stupnjevi slobode = 6; $P = 0,541$								

Tablica 4.20.

Distribucija morfoloških karakteristika *unutarnje strukture* tumora u odnosu na patohistološku dijagnozu

Struktura tumora	Planocelularni karcinom		Adenokarcinom		Bronhioloalveolarni karcinom		Ukupno	
	f	%	f	%	f	%	f	%
<i>Homogena</i>	42	42,4	39	49,4	3	18,8	84	43,3
<i>Inhomogena (nekroza)</i>	37	37,4	24	30,4	2	12,5	63	32,5
<i>Zračni bronhogram</i>	3	3,0	6	7,6	9	56,3	18	9,3
<i>Kavitacija</i>	17	17,2	10	12,7	2	12,5	29	14,9
Ukupno	99	100,0	79	100,0	16	100,0	194	100,0

$\chi^2=48,843$; stupnjevi slobode = 6; $P<0,001$

Tablica 4.21.

Distribucija morfoloških karakteristika *periferije* tumora u odnosu na patohistološku dijagnozu

Periferija tumora	Planocelularni karcinom		Adenokarcinom		Bronhioloalveolarni karcinom		Ukupno	
	f	%	f	%	f	%	f	%
<i>Uredna</i>	27	27,3	26	32,9	6	37,5	59	30,4
<i>Znak haloa</i>	2	2,0	5	6,3	1	6,3	8	4,1
<i>Znak krvne žile</i>	25	25,3	22	27,8	2	12,5	49	25,3
<i>Znak bronha</i>	26	26,3	18	22,8	4	25,0	48	24,7
<i>Zadebljanje bronhovaskularnog snopa</i>	19	19,2	8	10,1	3	18,8	30	15,5
Ukupno	99	100,0	79	100,0	16	100,0	194	100,0

$\chi^2=6,830$; stupnjevi slobode = 8; $P = 0,555$

Tablica 4.22.

Distribucija morfoloških karakteristika *odnosa tumora i visceralne pleure* prema patohistološkoj dijagnozi

Odnos tumora i visceralne pleure	Planocelularni karcinom		Adenokarcinom		Bronhioloalveolarni karcinom		Ukupno	
	f	%	f	%	f	%	f	%
<i>uredna pleura</i>	56	56,6	36	45,6	9	56,3	101	52,1
<i>uredna pleura + pleuralni tračak</i>	28	28,3	26	32,9	4	25,0	58	29,9
<i>pleuralni tračak + retrakcija pleure</i>	6	6,1	11	13,9	3	18,8	20	10,3
<i>pleuralni tračak + zadebljanje pleure</i>	9	9,1	6	7,6	0	0,0	15	7,7
Ukupno	99	100,0	79	100,0	16	100,0	194	100,0
$\chi^2=6,850$; stupnjevi slobode = 6; $P = 0,335$								

4.4. STADIJ TUMORA

Deskriptori *dobi* ispitanika prema stadiju tumora prikazani su u tablici 4.23. *Dob* je u obje skupine ispitanika tumorskog stadija T1 i T2 slijedila normalnu distribuciju što je testirano Kolmogorov-Smirnovljevim testom. Utvrđen razlika u prosječnoj *dobi* ispitanika između tri ispitivane skupine prema stadiju tumora nije statistički značajna (Studentov test: $t = 0,053$; $df = 192$; $P = 0,958$).

Tablica 4.23.

Deskriptori *dobi* ispitanika u vrijeme operacije prema tumorskom stadiju

Dob ispitanika za vrijeme operacije		
Parametri distribucije	T1	T2
N	37	157
\bar{x}	59,81	59,72
s	9,53	9,30
Minimum	35	34
Maksimum	77	78
Raspon	42	44
Q ₁	50,50	53,00
Medijan	63,00	61,00
Q ₃	66,50	67,50
K-S Z	1,206	1,260
P	0,109	0,083
<i>Studentov test:</i> $t = 0,053$; $df = 192$; $P = 0,958$		

Analiza distribucije *tipa operacije* u odnosu na tumorski stadij ukazuje na veću učestalost lobektomija i bilobektomija u ispitanika s tumorskim stadijem T1 u odnosu na ispitanike s T2, dok je u ispitanika s tumorskim stadijem T2 uočena veća učestalost pulmektomije nego u ispitanika s T1 što je prikazano u tablici 4.24. Opisane razlike su statistički značajne ($\chi^2 = 7,481$; stupnjevi slobode = 2; $P = 0,024$).

Distribucija *lokacije* tumora u odnosu na tumorski stadij prikazana je u tablici 4.25. Nije utvrđena statistički značajna razlika u distribuciji *lokacije* tumora u odnosu na tumorski stadij ($\chi^2 = 3,485$; stupnjevi slobode = 5; $P = 0,626$).

Tablica 4.24. Distribucija *tipa operacije* u odnosu na stadij tumora

Tip operacije	T1		T2		Ukupno	
	f	%	f	%	f	%
lobektomija	30	81,1	106	67,5	136	70,1
bilobektomija	6	16,2	17	10,8	23	11,9
pulmektomija	1	2,7	34	21,7	35	18,0
Ukupno	37	100,0	157	100,0	194	100,0
$\chi^2 = 7,481$; stupnjevi slobode = 2; $P = 0,024$						

Tablica 4.25. Distribucija *lokalizacije* tumora u odnosu na stadij tumora

Lokalizacija	T1		T2		Ukupno	
	f	%	f	%	f	%
desni gornji	15	40,5	42	26,8	57	29,4
srednji	1	2,7	4	2,5	5	2,6
desni donji	6	16,2	23	14,6	29	14,9
lijevi gornji	9	24,3	52	33,1	61	31,4
lingula	0	0,0	1	0,6	1	0,5
lijevi donji	6	16,2	35	22,3	41	21,1
Ukupno	37	100,0	157	100,0	194	100,0
$\chi^2 = 3,485$; stupnjevi slobode = 5; $P = 0,626$						

Deskriptori *veliĉine tumora* prema stadiju tumora prikazani su u tablici 4.26. *Veliĉina tumora* u skupini ispitanika s tumorskim stadijem T2 nije slijedila normalnu distribuciju što je testirano Kolmogorov-Smirnovljevim testom ($P=0,001$). Prosjeĉna *veliĉina tumora* u T2 skupini statistiĉki je znaĉajno veća (medijan = 45 mm) u odnosu na T1 skupinu (medijan = 24 mm) što je testirano Mann-Whitneyevim testom ($Z = -9,293$; $P < 0,001$).

Tablica 4. 26.

Deskriptori *veliĉine tumora* prema stadiju tumora

Parametri distribucije	Veliĉina tumora	
	T1	T2
N	37	157
\bar{x}	22,73	51,85
s	5,258	19,54
Minimum	11	12
Maksimum	30	120
Raspon	19	108
Q ₁	20,00	36,00
Medijan	24,00	45,00
Q ₃	26,00	65,00
K-S Z	0,770	2,030
P	0,594	0,001
<i>Mann-Whitney test:</i> $Z = -9,293$; $P < 0,001$		

Distribucije *morfoloških karakteristika* tumora u odnosu na stadij tumora na kraju istraŹivanja prikazane su u tablicama 4.27, 4.28, 4.29 i 4.30.

U ispitanika s T1 stadijem tumora utvrĉen je veći od oĉekivanog udio ispitanika s morfološkima karakteristikama rubova *ravnih i oštirih*, te *lobuliranih i oštirih* rubova, dok je u ispitanika s T2 stadijem bio veći udio ispitanika s morfološkima karakteristikama rubova tumora *lobuliranih i neoštirih* te *spikuliranih* rubova. Opisana razlika u morfološkima karakteristikama *rubova* tumora izmeĉu ispitanika razliĉitih tumorskih stadija statistiĉki je znaĉajna ($\chi^2=9,945$; stupnjevi slobode = 3; $P = 0,019$), (Tablica 4.27.).

U ispitanika s T1 stadijem utvrĉen je veći od oĉekivanog udio ispitanika s tumorima *homogene* unutarnje strukture, dok je u ispitanika s T2 stadijem bio

veći udio ispitanika s *nekrotičnom* unutarnjom strukturom tumora te s *kavitacijama*. Udio ispitanika sa *zračnim bronhogramom unutar tumora* podjednak je i u skladu s očekivanom vrijednosti u obje skupine ispitanika. Opisana razlika u morfološkim karakteristikama *unutarnje strukture* tumora između ispitanika s različitim tumorskim stadijima statistički je značajna ($\chi^2=24,205$; stupnjevi slobode =3; $P<0,001$), (Tablica 4.28.).

U ispitanika s T1 stadijem utvrđen je veći od očekivanog udio ispitanika s *urednom* periferijom tumora, te sa *znakom krvne žile* na periferiji tumora, dok je u ispitanika s T2 stadijem tumora bio veći udio ispitanika sa *znakom bronha* na periferiji tumora odnosno *zadebljanjem bronhovaskularnog snopa*. Niti jedan ispitanik sa stadijem T1 nije imao *znak haloa*. Opisana razlika morfoloških karakteristika *periferije* tumora između ispitanika s različitim tumorskim stadijem statistički je značajna ($\chi^2=11,886$; stupnjevi slobode = 4; $P = 0,018$), (Tablica 4.29.).

U ispitanika s T1 stadijem utvrđen je veći od očekivanog udio ispitanika koji si imali tumore *urednog odnosa s visceralnom pleurom*, dok je u ispitanika s T2 stadijem utvrđen veći od očekivanog udio tumora s *pleuralnim tračkom i retrakcijom pleure*. Udio tumora s *urednom pleurom i pleuralnim tračkom* podjednak je i u skladu s očekivanom vrijednosti u obje skupine ispitanika. Niti jedan ispitanik s tumorskim stadijem T1 nije imao tumor s *pleuralnim tračkom i zadebljalom pleurom*. Opisana razlika u morfološkim karakteristikama *odnosa tumora s viscelarnom pleurom* između ispitanika s tumorom u T1 odnosno T2 stadiju statistički je značajna ($\chi^2=8,213$; stupnjevi slobode = 3; $P = 0,042$), (Tablica 4.30.).

Tablica 4.27.

Distribucija morfoloških karakteristika *rubova* tumora u odnosu stadij tumora

Rubovi tumora	T1		T2		Ukupno	
	f	%	f	%	f	%
<i>Ravni i oštri</i>	9	24,3	13	8,3	22	11,3
<i>Lobulirani oštri</i>	14	37,8	49	31,2	63	32,5
<i>Lobulirani neoštri</i>	10	27,0	67	42,7	77	39,7
<i>Spikulirani</i>	4	10,8	28	17,8	32	16,5
Ukupno	37	100,0	157	100,0	194	100,0

$\chi^2=9,945$; stupnjevi slobode = 3; $P=0,019$

Tablica 4.28.

Distribucija morfoloških karakteristika *unutarnje strukture* tumora u odnosu na stadij tumora

Struktura tumora	T1		T2		Ukupno	
	f	%	f	%	f	%
<i>Homogena</i>	29	78,4	55	35,0	84	43,3
<i>Inhomogena (nekroza)</i>	3	8,1	60	38,2	63	32,5
<i>Zračni bronhogram</i>	3	8,1	15	9,6	18	9,3
<i>Kavitacija</i>	2	5,4	27	17,2	29	14,9
Ukupno	37	100,0	157	100,0	194	100,0

$\chi^2=24,205$; stupnjevi slobode =3; $P <0,001$

Tablica 4.29.

Distribucija morfoloških karakteristika *periferije* tumora u odnosu na stadij tumora

Periferija tumora	T1		T2		Ukupno	
	f	%	f	%	f	%
<i>Uredna</i>	17	45,9%	42	26,8%	59	30,4%
<i>Znak haloa</i>	0	0,0%	8	5,1%	8	4,1%
<i>Znak krvne žile</i>	12	32,4%	37	23,6%	49	25,3%
<i>Znak bronha</i>	7	18,9%	41	26,1%	48	24,7%
<i>Zadebljanje bronhovaskularnog snopa</i>	1	2,7%	29	18,5%	30	15,5%
Ukupno	37	100,0	157	100,0	194	100,0
$\chi^2=11,886$; stupnjevi slobode = 4; $P = 0,018$						

Tablica 4.30.

Distribucija morfoloških karakteristika *odnosa tumora i visceralne pleure* prema stadiju tumora

Odnos tumora i visceralne pleure	T1		T2		Ukupno	
	f	%	f	%	f	%
<i>uredna pleura</i>	25	67,6%	76	48,4%	101	52,1%
<i>uredna pleura + pleuralni tračak</i>	11	29,7%	47	29,9%	58	29,9%
<i>uredna pleura + retrakcija pleure</i>	1	2,7%	19	12,1%	20	10,3%
<i>pleuralni tračak + zadebljanje pleure</i>	0	0,0%	15	9,6%	15	7,7%
Ukupno	37	100,0	157	100,0	194	100,0
$\chi^2=8,213$; stupnjevi slobode = 3; $P = 0,042$						

4.5. KONAČNI ISHOD

Deskriptori *dobi* ispitanika u vrijeme operacije prikazani su u tablici 4.31. *Dob* je u obje skupine ispitanika prema konačnom ishodu slijedila normalnu distribuciju što je testirano Kolmogorov-Smirnovljevim testom. Utvrđena razlika u prosječnoj *dobi* u vrijeme operacije između preživjelih i umrlih ispitanika neznatna je i nije statistički značajna (Studentov test: $T = 0,116$; stupnjevi slobode = 192; $P = 0,908$).

Tablica 4.31.

Deskriptori *dobi* ispitanika u vrijeme operacije prema konačnom ishodu

Parametri distribucije	Dob ispitanika	
	Preživjeli	Umrli
N	101	93
\bar{x}	59,81	59,66
s	9,43	9,25
Minimum	34	38
Maksimum	78	77
Raspon	44	39
Q ₁	51,50	53,00
Medijan	61,00	61,00
Q ₃	67,00	67,00
K-S Z	0,879	1,024
P	0,423	0,245
<i>Studentov test:</i> $t = -0,116$; $df = 192$; $P = 0,908$		

Distribucija *tipa operacije* u odnosu na konačni ishod na kraju istraživanja prikazana je u tablici 4.32. Nije utvrđena statistički značajna povezanost *tipa operacije* i konačnog ishoda ($\chi^2 = 2,663$; stupnjevi slobode = 2; $P = 0,264$).

Distribucija *lokacije* tumora u odnosu na konačni ishod na kraju istraživanja prikazana je u tablici 4.33. Nije utvrđena statistički značajna povezanost *lokacije* tumora i konačnog ishoda ($\chi^2 = 2,278$; stupnjevi slobode = 5; $P = 0,809$).

Distribucija *patohistološke dijagnoze* u odnosu na konačni ishod na kraju istraživanja prikazana je u tablici 4.34. Nije utvrđena statistički značajna

povezanost *patohistološke dijagnoze* i konačnog ishoda ($\chi^2=0,632$; stupnjevi slobode = 2; P = 0,729).

Tablica 4.32. Distribucija *tipa operacije* u odnosu na konačni ishod

Tip operacije	Preživjeli		Umrli		Ukupno	
	f	%	f	%	f	%
lobektomija	76	75,2	60	64,5	136	70,1
bilobektomija	10	9,9	13	14,0	23	11,9
pulmektomija	15	14,9	20	21,5	35	18,0
Ukupno	99	100,0	79	100,0	194	100,0
$\chi^2 = 2,663$; stupnjevi slobode = 2; P = 0,264						

Tablica 4.33. Distribucija *lokalizacije* tumora u odnosu na konačni ishod

Lokalizacija	Preživjeli		Umrli		Ukupno	
	f	%	f	%	f	%
desni gornji	28	27,7	29	31,2	57	29,4
srednji	3	3,0	2	2,2	5	2,6
desni donji	14	13,9	15	16,1	29	14,9
lijevi gornji	35	34,7	26	28,0	61	31,4
lingula	0	,0	1	1,1	1	,5
lijevi donji	21	20,8	20	21,5	41	21,1
Ukupno	101	100,0	93	100,0	194	100,0
$\chi^2 = 2,278$; stupnjevi slobode = 5; P = 0,809						

Tablica 4.34. Distribucija *patohistološke dijagnoze* tumora u odnosu na konačni ishod

PHD	Preživjeli		Umrli		Ukupno	
	f	%	f	%	f	%
Planocelularni karcinom	51	50,5	48	51,6	99	51,0
Adenokarcinom	43	42,6	36	38,7	79	40,7
Bronhoalveolarni karcinom	7	6,9	9	9,7	16	8,2
Ukupno	101	100,0	93	100,0	194	100,0
$\chi^2=0,632$; stupnjevi slobode = 2; P = 0,729						

Distribucija *tumorskog stadija* u odnosu na konačni ishod, tj. preživljenje ispitanika na kraju istraživanja prikazana je u tablici 4.35. U skupini preživjelih ispitanika utvrđen je veći od očekivanog udio *T1 stadija* dok je u skupini umrlih utvrđen veći od očekivanog udio *T2 tumorskog stadija*. Opisana razlika statistički je značajna ($\chi^2=4,404$; stupnjevi slobode = 1; P = 0,036).

Tablica 4.35. Distribucija *tumorskog stadija* u odnosu na konačni ishod

Stadij tumora	Preživjeli		Umrli		Ukupno	
	f	%	f	%	f	%
T1	25	24,8	12	12,9	37	19,1
T2	76	75,2	81	87,1	157	80,9
Ukupno	101	100,0	93	100,0	194	100,0
$\chi^2=4,404$; stupnjevi slobode = 1; P = 0,036						

Deskriptori *veliĉine tumora* prema konaĉnom ishodu na kraju istraživanja prikazani su u tablici 4.36. U skupini preživjelih veliĉina tumora nije slijedila normalnu distribuciju (Kolmogoro-Smirnov test: K-S Z = 1,583; P = 0,013). Utvrđeni su prosjeĉno veći tumori u umrlih ispitanika (medijan = 45 mm) u

odnosu na preživjele ispitanike (medijan = 38 mm). Opisana razlika u *veličini tumora* između preživjelih i umrlih ispitanika statistički je značajna (Mann-Whitneyev test: $Z = -1,669$; $P = 0,008$).

Tablica 4.36.

Deskriptori *veličine tumora* prema konačnom ishodu

Parametri distribucije	Veličina tumora	
	Preživjeli	Umrli
N	101	93
\bar{x}	43,02	49,86
s	20,73	21,04
Minimum	11	12
Maksimum	120	120
Raspon	109	108
Q ₁	31,00	35,00
Medijan	38,00	45,00
Q ₃	49,00	62,00
K-S Z	1,583	1,140
P	0,013	0,149
<i>Mann-Whitney test:</i> $Z = -1,669$; $P = 0,008$		

Distribucije *morfoloških karakteristika tumora* u odnosu na konačni ishod na kraju istraživanja prikazuju tablice 4.37., 4.38., 4.39. i 4.40.

U preživjelih ispitanika utvrđen je veći od očekivanog udio ispitanika s morfološkim karakteristikama tumora *ravnih i oštih*, te *lobuliranih i oštih* rubova, dok je u umrlih ispitanika bio veći udio ispitanika s morfološkom strukturom tumora *lobuliranih i neoštih* te *spikuliranih* rubova. Opisana razlika u morfološkim karakteristikama *rubova* tumora između preživjelih i umrlih ispitanika statistički je značajna ($\chi^2=14,979$; stupnjevi slobode = 3; $P = 0,002$), (Tablica 4.37.).

U preživjelih ispitanika utvrđen je veći od očekivanog udio ispitanika s *homogenom* unutarnjom strukturom tumora, te s unutarnjom strukturom *zračnog bronhograma*, dok je u umrlih ispitanika bio veći udio ispitanika s *nekrotičnom* unutarnjom strukturom tumora te s *kavitacijama*. Opisana razlika u morfološkim karakteristikama *unutarnje strukture tumora* između preživjelih i umrlih ispitanika

statistički je značajna ($\chi^2=10,220$; stupnjevi slobode =3; P = 0,017), (Tablica 4.32.).

U preživjelih ispitanika utvrđen je veći od očekivanog udio ispitanika s *urednom* periferijom tumora, te sa *znakom haloa* na periferiji tumora, dok je u umrlih ispitanika bio veći udio ispitanika sa *znakom bronha* odnosno *zadebljanjem bronhovaskularnog snopa* na periferiji tumora. Udio ispitanika sa *znakom krvne žile* na periferiji tumora bio je u skladu s očekivanom vrijednosti u preživjelih ispitanika, dok je u umrlih njihov udio bio nešto manji od očekivanog. Opisana razlika morfološkim karakteristikama *periferije tumora* između preživjelih i umrlih ispitanika statistički je značajna ($\chi^2=11,805$; stupnjevi slobode = 4; P = 0,019), (Tablica 4.39.).

U preživjelih ispitanika utvrđen je veći od očekivanog udio ispitanika koji su imali tumore s *urednom* visceralnom pleurom, te tumore s *urednom pleurom i pleuralnim tračkom*. U umrlih ispitanika utvrđen je veći udio tumora s *pleuralnim tračkom i retrakcijom pleure*, te tumora s *pleuralnim tračkom i zadebljanjem pleure*. Opisana razlika morfoloških karakteristikama *odnosa tumora s viscelarnom pleurom* između preživjelih i umrlih ispitanika statistički je značajna ($\chi^2=1,447$; stupnjevi slobode = 3; P = 0,006), (Tablica 4.40.).

Tablica 4.37.

Distribucija morfoloških karakteristika *rubova* tumora u odnosu na konačni ishod

Rubovi tumora	Preživjeli		Umrli		Ukupno	
	f	%	f	%	f	%
<i>Ravni i oštri</i>	17	16,8	5	5,4	22	11,3
<i>Lobulirani oštri</i>	39	38,6	24	25,8	63	32,5
<i>Lobulirani neoštri</i>	35	34,7	42	45,2	77	39,7
<i>Spikulirani</i>	10	9,9	22	23,7	32	16,5
Ukupno	101	100,0	93	100,0	194	100,0
$\chi^2 = 14,979$; stupnjevi slobode = 3; $P = 002$						

Tablica 4.38.

Distribucija morfoloških karakteristika *unutarnje strukture* tumora u odnosu na konačni ishod

Struktura tumora	Preživjeli		Umrli		Ukupno	
	f	%	f	%	f	%
<i>Homogena</i>	53	52,5	31	33,3	84	43,3
<i>Inhomogena (nekroza)</i>	24	23,8	39	41,9	63	32,5
<i>Zračni bronhogram</i>	11	10,9	7	7,5	18	9,3
<i>Kavitacija</i>	13	12,9	16	17,2	29	14,9
Ukupno	101	100,0	93	100,0	194	100,0
$\chi^2 = 10,220$; stupnjevi slobode = 3; $P = 0,017$						

Tablica 4.39.

Distribucija morfoloških karakteristika *periferije* tumora u odnosu na konačni ishod

Periferija tumora	Preživjeli		Umrli		Ukupno	
	f	%	f	%	f	%
<i>Uredna</i>	38	37,6	21	22,6	59	30,4
<i>Znak haloa</i>	5	5,0	3	3,2	8	4,1
<i>Znak krvne žile</i>	26	25,7	23	24,7	49	25,3
<i>Znak bronha</i>	24	23,8	24	25,8	48	24,7
<i>Zadebljanje bronhovaskularnog snopa</i>	8	7,9	22	23,7	30	15,5
Ukupno	101	100,0	93	100,0	194	100,0
$\chi^2 = 11,805$; stupnjevi slobode = 4; $P = 0,019$						

Tablica 4.40.

Distribucija morfoloških karakteristika *odnosa tumora i visceralne pleure* prema konačnom ishodu

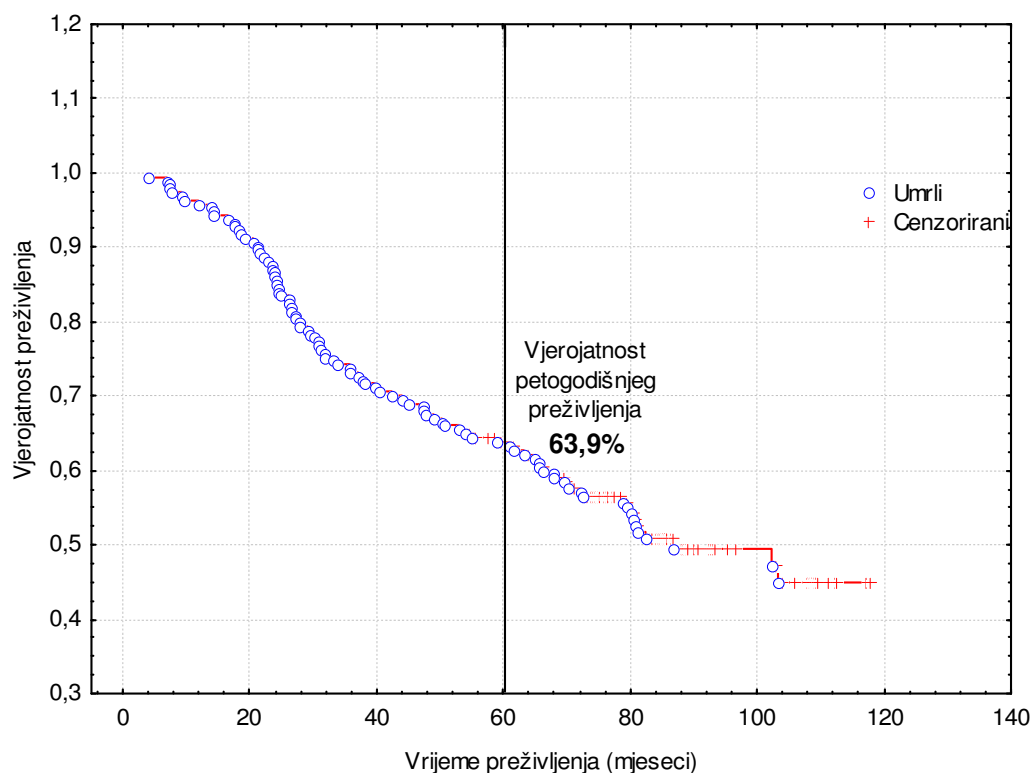
Visceralna pleura	Preživjeli		Umrli		Ukupno	
	f	%	f	%	f	%
<i>uredna pleura</i>	57	56,4	44	47,3	101	52,1
<i>uredna pleura + pleuralni tračak</i>	35	34,7	23	24,7	58	29,9
<i>pleuralni tračak + retrakcija pleure</i>	6	5,9	14	15,1	20	10,3
<i>pleuralni tračak + zadebljanje pleure</i>	3	3,0	12	12,9	15	7,7
Ukupno	101	100,0	93	100,0	194	100,0
$\chi^2 = 1,447$; stupnjevi slobode = 3; $P = 0,006$						

4.6. ANALIZA PREŽIVLJENJA

4.6.1. UKUPNO PREŽIVLJENJE

Na krivulji 4.1. prikazano je ukupno preživljenje u 194 ispitanika s nemikrocelularnim karcinomom pluća operiranih u IA i IB stadiju bolesti. Od ukupno 194 ispitanika tijekom istraživanja (1996-2005.) umrla su 93 ispitanika (47,94%), dok je 101 (52,06%) preživjelo (cenzorirani podaci). Raspon preživljenja umrlih bolesnika bio je od 4 do 103,13 mjeseci. Prosjek (aritmetička sredina) preživljenja je 78,60 mjeseci (95% interval pouzdanosti: 72,63 - 84,57 mjeseci). Medijan preživljenja je 86,67 mjeseci (95% interval pouzdanosti: 68,45 - 104,88 mjeseci). Nakon 2 godine praćenja vjerojatnost preživljenja je 85,57%, a nakon 5 godina je 63,90%.

Slika 4.1. Ukupno preživljenje ispitanika



4.6.2. POVEZANOST ISTRAŽIVANIH POKAZATELJA I PREŽIVLJENJA 194 ISPITANIKA OPERIRANIH U IA i IB STADIJU NSCLC, U PERIODU OD 1.6.1996 DO 1.6.2001.

4.6.2.1. BIVARIJATNA ANALIZA PREŽIVLJENJA

4.6.2.1.1. COXOVA REGRESIJSKA ANALIZA

Prema rezultatu bivarijatne Coxove regresijske analize preživljenja *dob* ispitanika u vrijeme operacije nije se pokazala statistički značajnim prediktorom preživljenja ($\beta = -0,006$; standardna pogreška = 0,011; Wald $\chi^2 = 0,254$; stupnjevi slobode = 1; P = 0,614; relativni rizik smrti = 0,994; 95% interval pouzdanosti: donja granica = 0,973; gornja granica = 1,016).

Prema rezultatu Coxove bivarijatne regresijske analize preživljenja *veličina tumora* pokazala se statistički značajnim prediktorom preživljenja ($\beta = 0,013$; standardna pogreška = 0,005; Wald $\chi^2 = 7,685$; stupnjevi slobode = 1; P = 0,006; relativni rizik smrti = 1,013; 95% interval pouzdanosti: donja granica = 1,004; gornja granica = 1,022). Svako povećanje promjera tumora za 1 mm povećava šansu umiranja za 1,3%, a povećanje promjera tumora za 5 mm povećava šansu umiranja za 6,5%.

4.6.2.1.2. KAPLAN-MEIEROVA ANALIZA PREŽIVLJENJA

U tablici 4.41. i na slikama 4.2. do 4.10. prikazani su rezultati Kaplan-Meierove analize povezanosti istraživanih prognostičkih čimbenika u odnosu na ukupno preživljenje u 194 ispitanika s nemikrocelularnim karcinomom pluća operiranih od 1.6.1996 do 1.6.2001. godine. Za testiranje povezanosti prognostičkih čimbenika i preživljenja upotrijebljen je log-rank test.

Nije utvrđena statistički značajna povezanost između preživljenja i *spola* (P = 0,733), *tipa operacije* (P = 0,100), *lokacije* (P = 0,357) ni *patohistološke dijagnoze* (P = 0,976). Nakon petogodišnjeg praćenja vjerojatnost preživljenja u

skupini žena je 66,5%, a u skupini muškaraca 64,5%. Vjerojatnost petogodišnjeg preživljenja lobektomiranih ispitanika iznosi 70,6%, bilobektomiranih 51,9%, a pulmektomiranih 51,4%. Vjerojatnost petogodišnjeg preživljenja ispitanika s bronholoalveolarnim karcinomom iznosi 68,8%, ispitanika s adenokarcinomom 65,8% dok je u ispitanika s planocelularnim karcinomom vjerojatnost petogodišnjeg preživljenja 63,6% (Slike 4.1. do 4.5.).

Nađena je statistički značajna povezanost između *T* stadija i preživljenja ispitanika ($P = 0,022$). Prosječno preživljenje statistički je značajno veće u skupini ispitanika s T1 stadijem (medijan preživljenja = 77,4 mjeseca) u odnosu na ispitanike s T2 tumorskim stadijem (medijan preživljenja = 69,6 mjeseci). Vjerojatnost petogodišnjeg preživljenja u skupini T1 iznosi 78,4%, a u skupini T2 svega 61,8% (Slika 4.6.).

Morfološke karakteristike *rubova tumora* statistički su značajno povezane s preživljenjem ($P < 0,001$) (tab. 4.41.) (sl. 4.7.). U prosjeku najdulje preživljenje utvrđeno je u skupini ispitanika s *ravnim i oštrim* rubovima tumora (medijan preživljenja = 80,7 mjeseci) , potom slijede ispitanici s tumorima *lobuliranih i oštrih* rubova (medijan preživljenja = 77,2 mjeseca) te ispitanici s *lobuliranim neoštrim* rubovima tumora (medijan preživljenja = 64,8 mjeseci), dok je najmanje prosječno preživljenje utvrđeno u skupini ispitanika sa *spikuliranim* rubovima tumora (medijan preživljenja = 31,4 mjeseca). Vjerojatnost petogodišnjeg preživljenja u skupini ispitanika s *ravnim i oštrim* rubovima tumora iznosi 86,1%, u skupini s *lobuliranim i oštrim* rubovima tumora 81,0%, u skupini s *lobuliranim i neoštrim* rubovima tumora 58,4% dok je u skupini ispitanika sa *spikuliranim* rubovima tumora vjerojatnost petogodišnjeg preživljenja svega 34,4% (Slika 4.7.).

Morfološke karakteristike *unutarnje strukture tumora* statistički su značajno povezane s preživljenjem ($P < 0,001$). U prosjeku najdulje preživljenje utvrđeno je u skupini ispitanika s *homogenom* unutarnjom strukturom tumora (medijan preživljenja = 76,2 mjeseca), potom slijede ispitanici s tumorom unutar kojeg je nađen *zračni bronhogram* (medijan preživljenja = 74,8 mjeseci). Prosječno niže vrijednosti preživljenja imali su ispitanici koji su imali tumor s *kavitacijom* (medijan

preživljenja = 59,5 mjeseci) te ispitanici s *inhomogenom* unutarnjom strukturom tumora koja podrazumijeva *nekrozu* (medijan preživljenja = 50,5 mjeseci). Vjerojatnost petogodišnjeg preživljenja u skupini ispitanika s *homogenom* unutarnjom strukturom tumora iznosi 79,7%, u skupini sa *zračnim bronhogramom* 72,2%, u skupini s *kavitacijom* 51,7%, dok u skupini ispitanika s *inhomogenom* unutarnjom strukturom tumora vjerojatnost petogodišnjeg preživljenja iznosi 49,2% (Slika 4.8.).

Morfološke karakteristike *periferije tumora* statistički su značajno povezane s preživljenjem ($P < 0,001$). Prosječno najdulje preživljenje utvrđeno je u skupini ispitanika sa *znakom haloa* na periferiji tumora (medijan preživljenja = 87,5 mjeseci), potom slijede ispitanici s *urednom* periferijom tumora (medijan preživljenja = 76,3 mjeseca). Nešto niže podjednake prosječne vrijednosti ispitanika utvrđene su u ispitanika sa *znakom krvne žile* na periferiji tumora (medijan preživljenja = 71,2 mjeseca) i u ispitanika sa *znakom bronha* na periferiji tumora (medijan preživljenja = 70,0 mjeseci). Najniže prosječno preživljenje zano je u skupini ispitanika sa *zadebljenjem bronhovaskularnog snopa* na periferiji tumora (medijan preživljenja = 26,8 mjeseci). Vjerojatnost petogodišnjeg preživljenja u skupini ispitanika sa *znakom haloa* iznosi 87,5%, u ispitanika s *urednom* periferijom tumora 77,9%, u skupini sa *znakom krvne žile* 67,3%, u skupini sa *znakom bronha* 60,4% dok je u skupini ispitanika sa *zadebljanjem bronhovaskularnog snopa* na periferiji tumora vjerojatnost petogodišnjeg preživljenja svega 36,7% (Slika 4.9.).

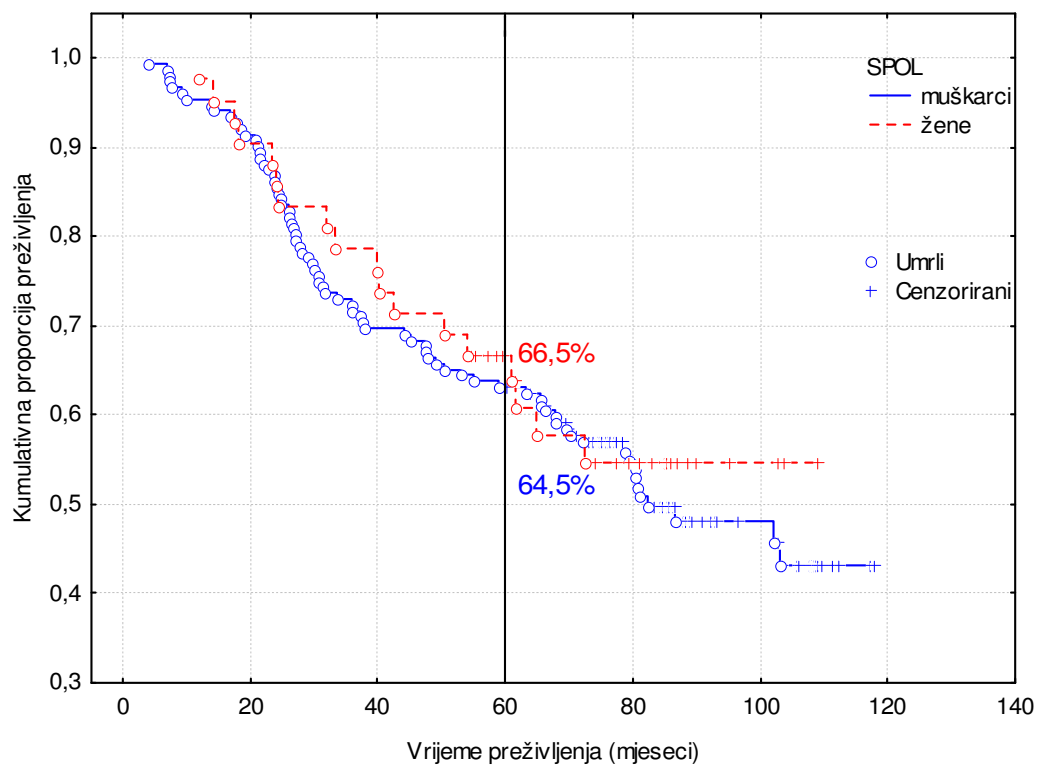
Morfološke karakteristike *odnosa tumora i viscelarne pleure* statistički su značajno povezane s preživljenjem ($P < 0,001$). Najdulje preživljenje utvrđeno je u ispitanika koji su imali tumore s *pleuralnim tračkom i urednom pleurom* (medijan preživljenja = 77,9 mjeseci), potom slijede ispitanici s *urednom pleurom* (medijan preživljenja = 71,2 mjeseca), zatim ispitanici koji su imali tumore s *pleuralnim tračkom i retrakcijom pleure* (medijan preživljenja = 34,7 mjeseci) , dok je najniže prosječno preživljenje utvrđeno u ispitanika koji su imali tumor s *pleuralnim tračkom i zadebljalom viscelarnom pleurom* (medijan preživljenja = 26,4 mjeseca). Vjerojatnost petogodišnjeg preživljenja u skupini ispitanika s *urednom pleurom i pleuralnim tračkom* iznosi 74,1%, u skupini s *urednom*

pleurom 71,2%, u skupini ispitanika s *pleuralnim tračkom i retrakcijom pleure* 35% dok je u skupini ispitanika s *pleuralnim tračkom i zadebljanjem pleure* vjerojatnost petogodišnjeg preživljenja svega 26,7% (Slika 4.10.).

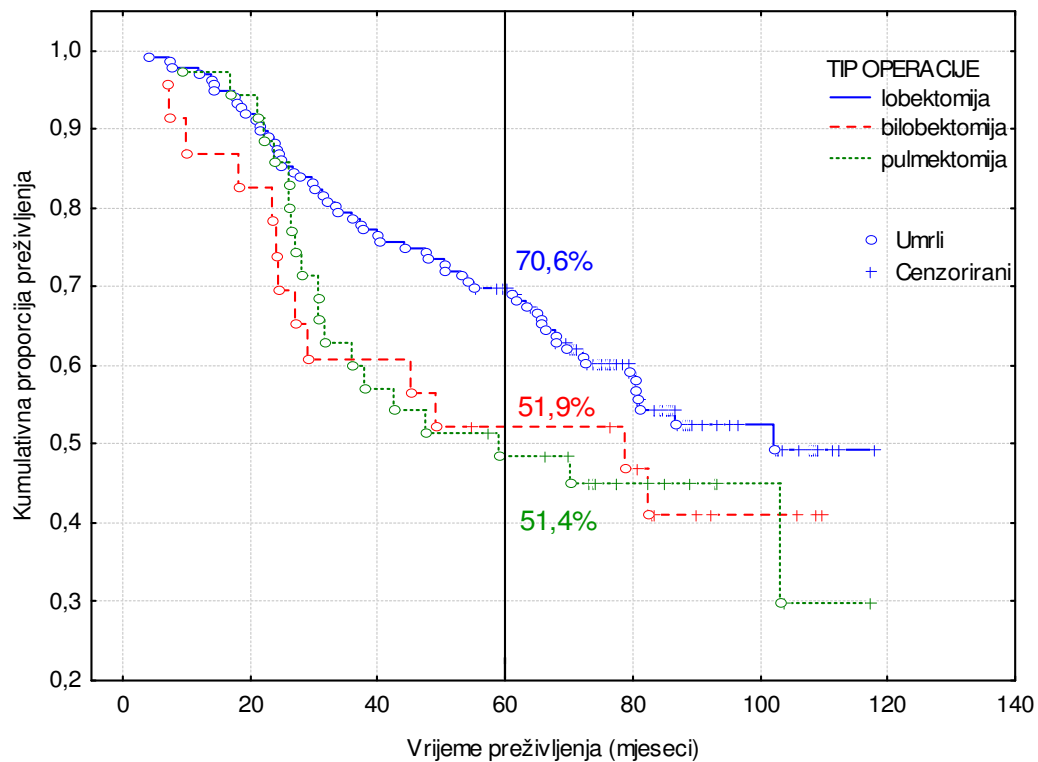
Tablica 4.41. Kaplan-Meierova analiza preživljenja (Log-rank test)

ISTRAŽIVANI POKAZATELJI	PREŽIVLJENJE (mjeseci)		N / C*	Z / χ^2 (df)**	p
	Prosjek \pm st.dev.	Medijan			
SPOL muški žene	63,7 \pm 30,7 61,8 \pm 26,8	71,6 61,5	152 / 77 42 / 24	- 0,342	0,733
TIP OPERACIJE lobektomija bilobektomija pulmektomija	66,3 \pm 28,5 56,9 \pm 35,4 55,6 \pm 29,9	73,3 54,6 57,4	136 / 76 23 / 10 35 / 15	4,604 (2)	0,100
LOKALIZACIJA desni gornji srednji desni donji lijevi gornji lingula lijevi donji	63,6 \pm 28,4 83,8 \pm 32,5 57,7 \pm 33,6 66,8 \pm 29,3 19,2 60,2 \pm 28,9	70,9 92,3 54,6 77,2 26,0 70,1	57 / 28 5 / 3 29 / 14 61 / 35 1 / 0 41 / 21	5,080 (5)	0,357
PHD planocelularni k. adenokarcinom bronhioloalveolarni k.	63,3 \pm 30,1 62,6 \pm 29,5 67,1 \pm 31,3	69,5 73,7 73,5	99 / 51 79 / 43 16 / 7	0,048 (2)	0,976
STADIJ TUMORA T1 T2	72,1 \pm 24,9 61,3 \pm 30,6	77,4 69,6	37 / 25 157 / 76	2,285	0,022
RUBOVI TUMORA ravni i oštri lobulirani oštri lobulirani neoštri spikulirani	78,9 \pm 22,7 72,4 \pm 23,7 58,3 \pm 31,9 46,9 \pm 29,9	80,7 77,2 64,8 31,4	22 / 17 63 / 39 77 / 35 31 / 10	24,629 (3)	<0,001
STRUKTURA TUMORA homogena inhomogena (nekroza) zračni bronhogram kavitacija	71,9 \pm 25,0 55,0 \pm 32,5 65,8 \pm 28,1 55,1 \pm 31,9	76,2 50,5 74,8 59,5	84 / 53 63 / 24 18 / 11 29 / 13	17,907 (3)	<0,001
PERIFERIJA TUMORA uredna znak haloa znak krvne žile znak bronha zadebljanje bronho- vaskularnog snopa	72,0 \pm 26,3 82,7 \pm 29,3 64,7 \pm 27,1 60,8 \pm 28,3 42,9 \pm 33,5	76,3 87,5 71,2 70,0 26,8	59 / 38 8 / 5 49 / 26 48 / 24 30 / 8	23,704 (4)	<0,001
ODNOS S PLEUROM uredna pleura uredna pleura + pl.tračak pl.tračak + retrakcija pl. pl.tračak + zadebljanje pl.	65,2 \pm 27,5 72,7 \pm 28,5 45,2 \pm 28,8 36,1 \pm 28,4	71,2 77,9 34,7 26,4	101 / 57 58 / 35 20 / 6 15 / 3	23,369	<0,001

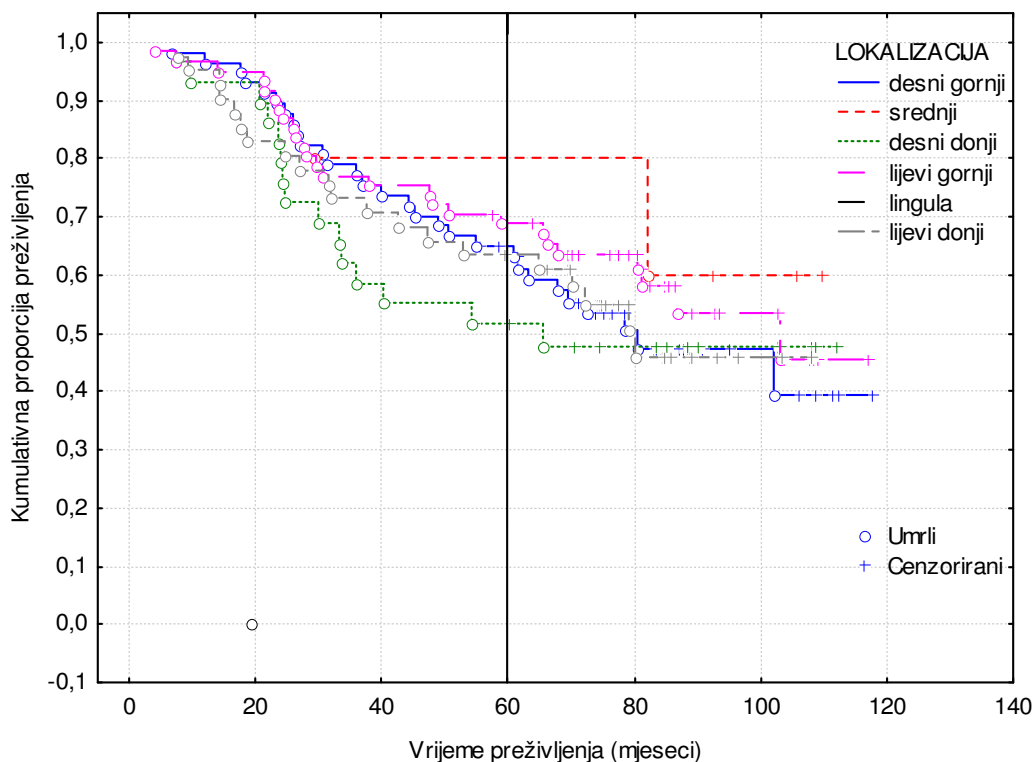
Slika 4.2. Preživljenje ispitanika prema *spolu*



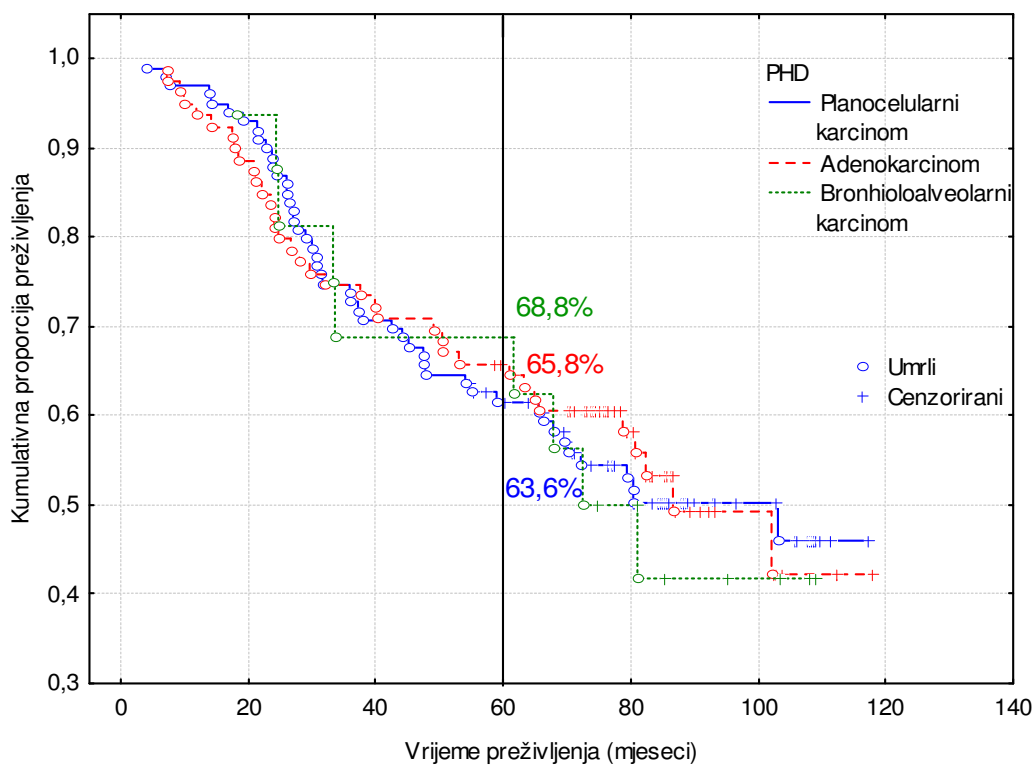
Slika 4.3. Preživljenje ispitanika prema *tipu operacije*



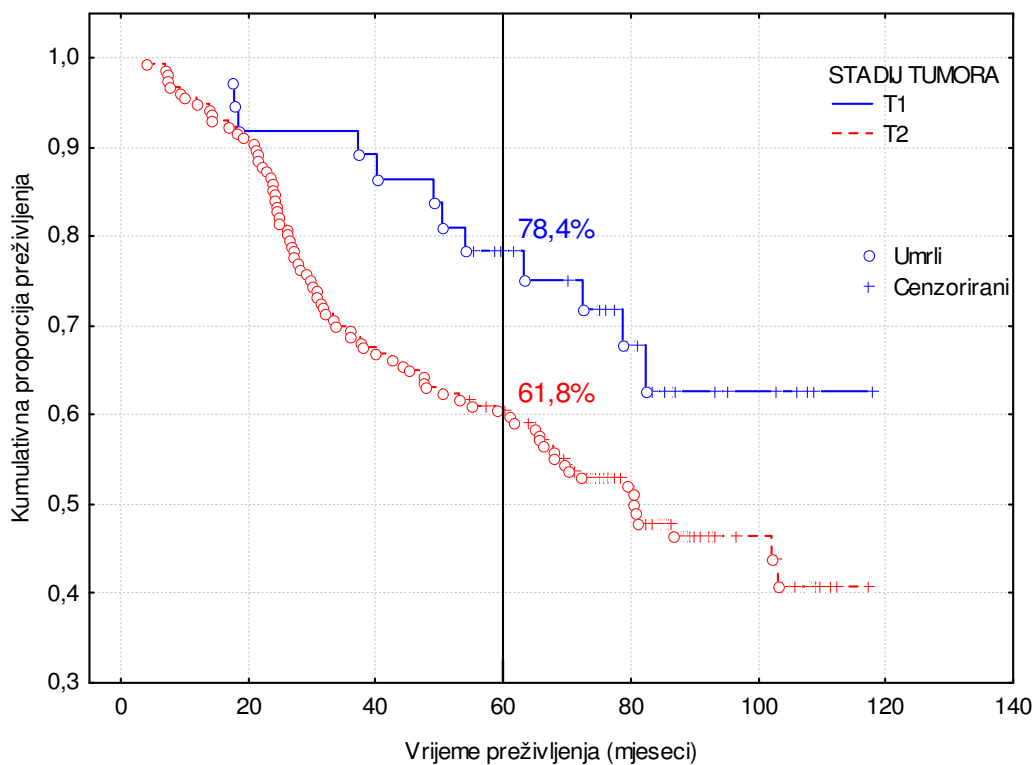
Slika 4.4.
Preživljenje ispitanika prema *lokalizaciji tumora*



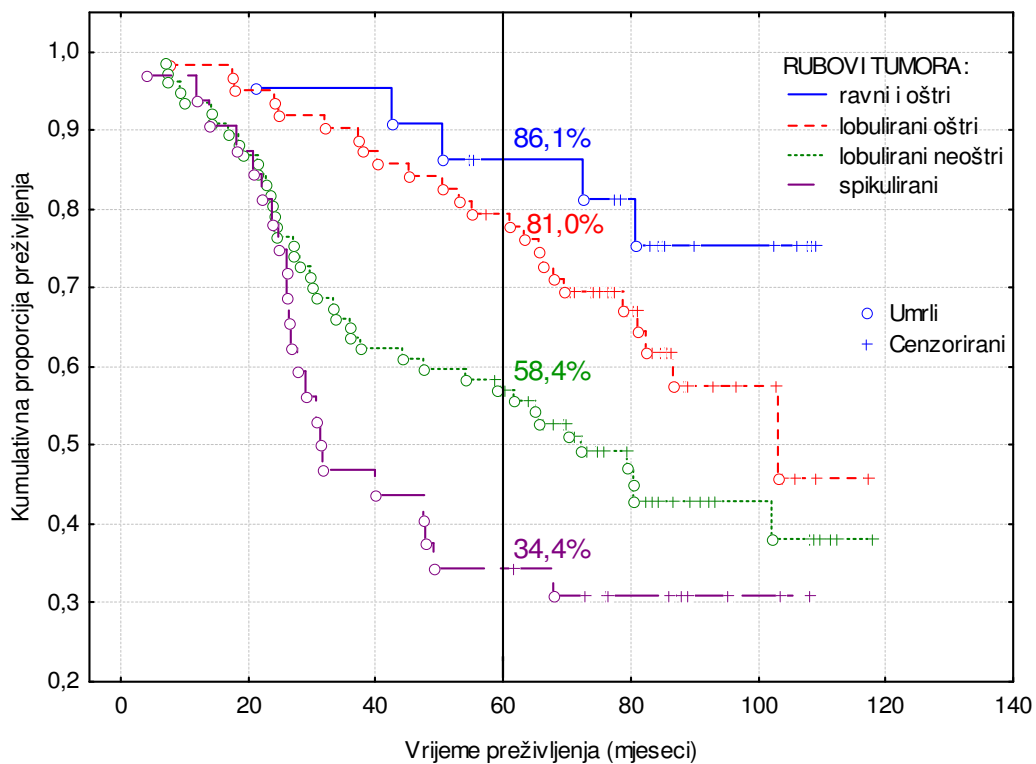
Slika 4.5.
Preživljenje ispitanika prema *patohistološkoj dijagnozi tumora*



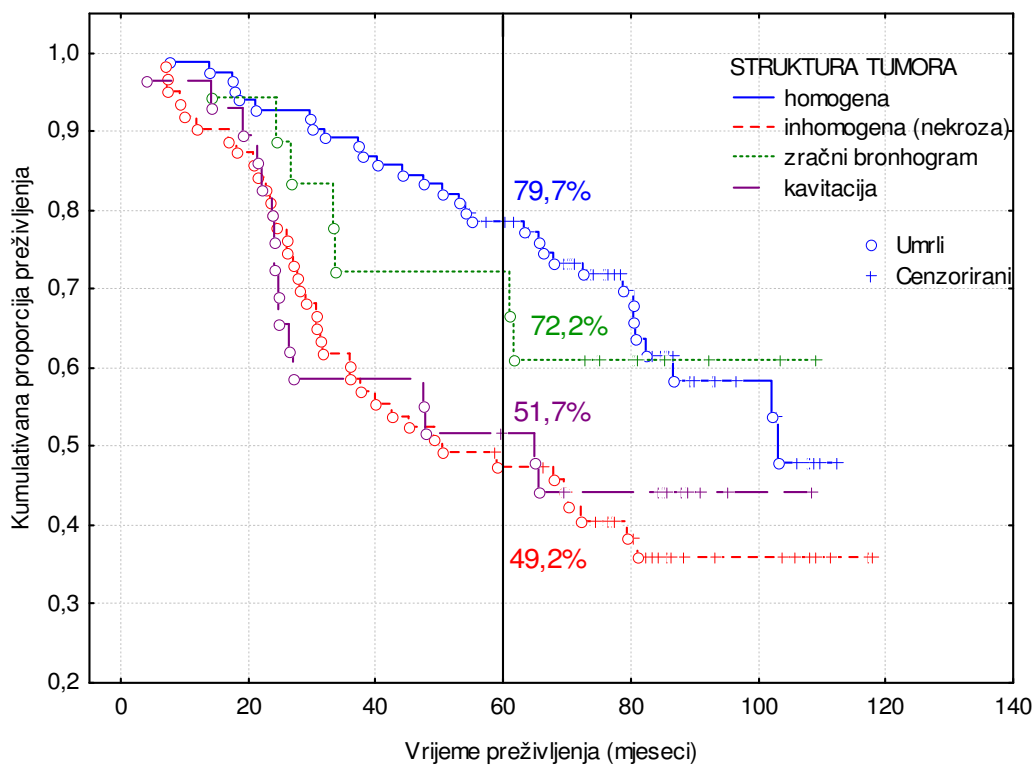
Slika 4.6.
Preživljenje ispitanika prema *stadiju tumora*



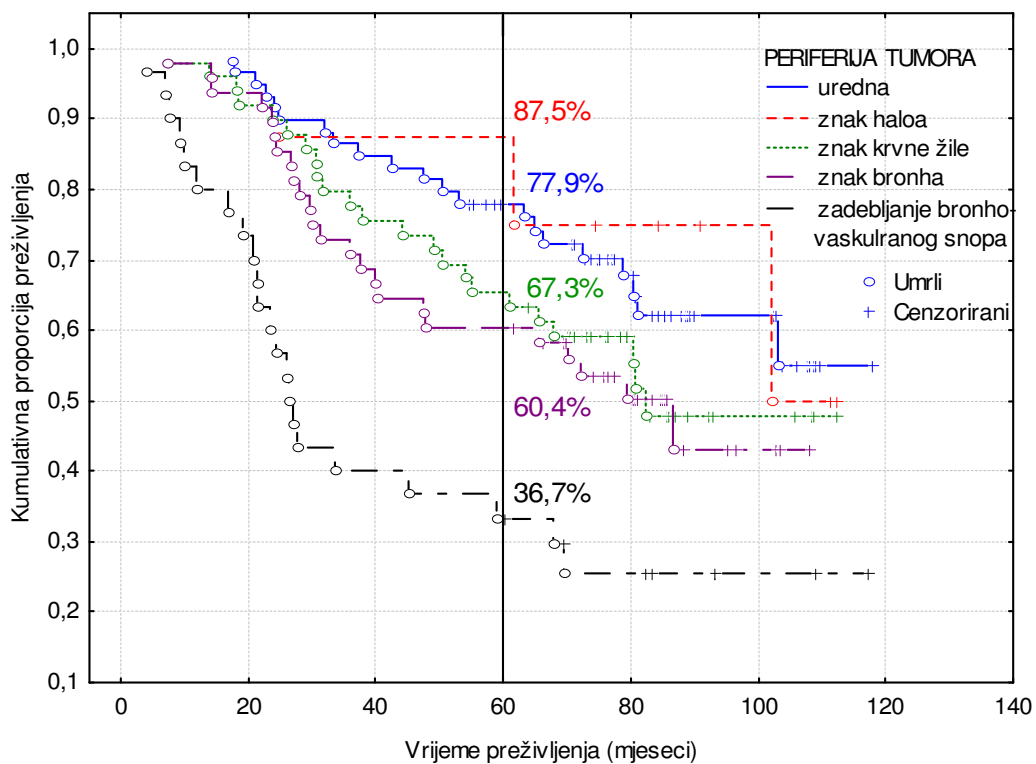
Slika 4.7.
Preživljenje ispitanika prema morfološkim karakteristikama *rubova tumora*



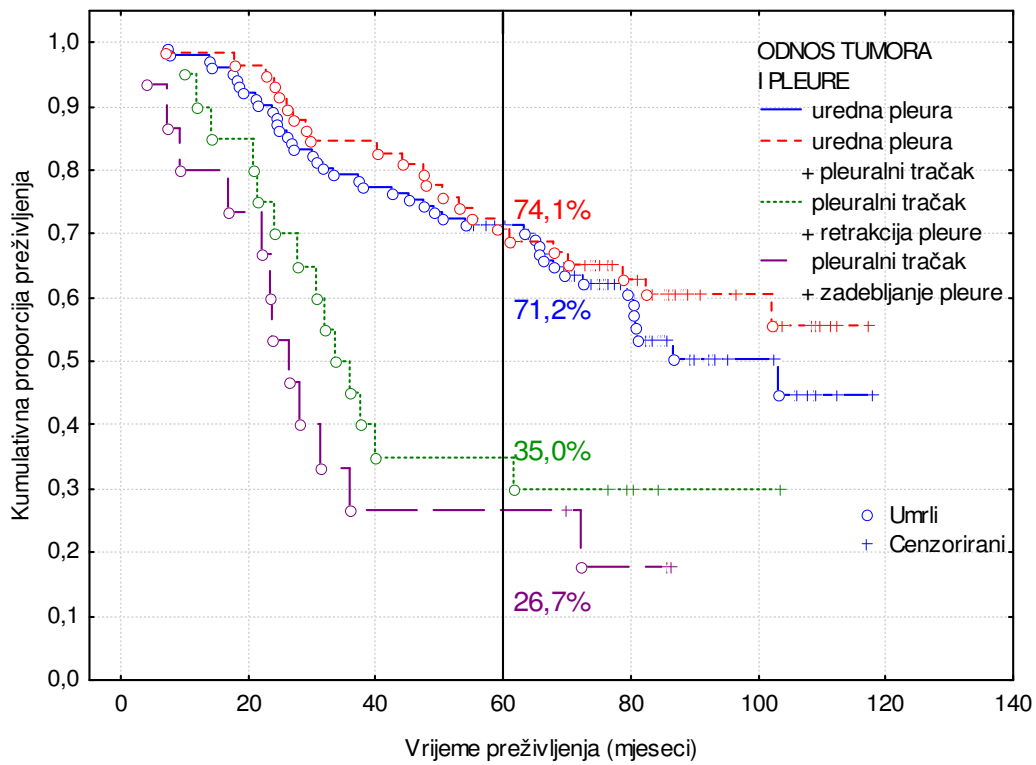
Slika 4.8.
Preživljenje ispitanika prema *unutarnjoj strukturi tumora*



Slika 4.9.
Preživljenje ispitanika prema morfološkim karakteristikama *periferije tumora*



Slika 4.10.
 Preživljenje ispitanika prema morfološkim karakteristikama *odnosa tumora i viscelarne pleure*



4.6.2.2. MULTIVARIJATNA ANALIZA PREŽIVLJENJA - COXOV REGRESIJSKI MODEL

Primjenom multivarijatnog Coxovog regresijskog modela analizirani su potencijalni prediktori preživljenja: spol, dob ispitanika u vrijeme operacije, tip operacije, patohistološka dijagnoza, tumorski stadij, te morfološke karakteristike tumora – veličina, rubovi, unutarnja struktura, periferija i odnos tumora s visceralnom pleurom.

Primijenjen multivarijatni Coxov regresijski model rezultirao je statistički značajnim rezultatom ($\chi^2=58,630$; $df = 21$; $P < 0,001$). Pritom su se značajni prediktori pri procjeni rizika umiranja ispitanika s nemikrocelularnim karcinomom pluća izdvojili sljedeći pokazatelji: *rubovi tumora* ($P = 0,015$), *periferija tumora* ($P = 0,037$) te *odnos tumora s visceralnom pleurom* ($P = 0,008$).

Relativni rizik smrti veći je 2,77 puta za ispitanike s lobuliranim i neoštrim rubovima tumora te 4,11 puta za ispitanike sa *spikuliranim* rubovima tumora u odnosu na ispitanike s ravnim i oštrim rubovima tumora.

Relativni rizik smrti veći je 2,43 puta u ispitanika koji imaju *zadebljanje bronhovaskularnog snopa* na periferiji tumora u odnosu na ispitanike s urednom periferijom tumora.

Za ispitanike koji su imali tumor s *pleuralnim tračkom i zadebljalom pleurom* relativni rizik smrti veći je 2,35 puta u odnosu na ispitanike koji su imali tumor s urednom pleurom.

Spol, dob ispitanika u vrijeme operacije, tip operacije, patohistološka dijagnoza tumora, tumorski stadij, veličina tumora kao ni unutarnja struktura nisu se pokazali statistički značajnim prediktora preživljenja ispitanika u primijenjenoj multivarijatnoj Coxovoj regresijskoj analizi.

Rezultati Coxove regresijske analize preživljenja prikazani su u tablicama 4.42 i 4.43.

Tablica 4.42. Rezultati Coxove regresije (regresijski koeficijenti, Waldov χ^2 - test)

ISTRAŽIVANI POKAZATELJI	β	S.E.	Wald χ^2	df	P
SPOL muški : žene	-0,193	0,300	0,413	1	0,520
DOB U VRIJEME OPERACIJE	-0,002	0,012	0,028	1	0,868
TIP OPERACIJE lobektomija : pulmektomija bilobektomija : pulmektomija	-0,162 0,530	0,290 0,381	3,826 0,311 1,939	2 1 1	0,148 0,577 0,164
PATOHISTOLOŠKA DIJAGNOZA planocelularni: bronhioalvelarni ca. adenokarcinom: bronhioalvelarni ca.	-0,480 - 0,324	0,486 0,476	1,095 0,977 0,462	2 1 1	0,578 0,323 0,497
STADIJ TUMORA T2 : T1	0,433	0,395	1,206	1	0,272
VELIČINA TUMORA	0,004	0,007	0,283	1	0,595
RUBOVI TUMORA lobulirani oštri: ravni i oštri lobulirani neoštri: ravni i oštri spikulirani : ravni i oštri	0,495 1,019 1,413	0,520 0,516 0,568	10,474 0,905 3,903 6,195	3 1 1 1	0,015 0,341 0,048 0,013
UNUTARNJA STRUKTURA inhomogena (nekroza) : homogena zračni bronhogram: homogena kavitacija : homogena	0,054 -0,721 0,361	0,296 0,536 0,343	3,823 0,034 1,814 1,106	3 1 1 1	0,281 0,855 0,178 0,293
PERIFERIJA TUMORA znak haloa : uredna znak krvne žile : uredna znak bronha : uredna zadeb. bronhoalv. snopa: uredna	-0,479 0,147 0,150 0,889	0,665 0,329 0,329 0,348	10,219 0,519 0,200 0,208 6,525	4 1 1 1 1	0,037 0,471 0,655 0,648 0,011
VISCELARNA PLEURA ur.pl.+pl.tračak : uredna pleura pl.tračak + retrakc.pl.: uredna pleura pl.tračak + zadeb.pl. : uredna pleura	-0,341 0,626 0,854	0,284 0,372 0,371	11,815 1,445 2,840 5,283	3 1 1 1	0,008 0,229 0,092 0,022

Tablica 4.43. Rezultati Coxove regresije (relativni izgled smrti s 95% granicama pouzdanosti)

ISTRAŽIVANI POKAZATELJI	RELATIVNI IZGLED SMRTI	95% GRANICE POZDANOSTI	
		GORNJA	DONJA
SPOL muški : žene	0,825	0,458	1,485
DOB U VRIJEME OPERACIJE	0,998	0,974	1,023
TIP OPERACIJE lobektomija : pulmektomija bilobektomija : pulmektomija	0,851 1,699	0,482 0,806	1,502 3,583
PATOHISTOLOŠKA DIJAGNOZA planocelularni: bronhioalvelarni ca. adenokarcinom: bronhioalvelarni ca.	0,619 0,723	0,239 0,284	1,603 1,840
STADIJ TUMORA T2 : T1	1,542	0,712	3,343
VELIČINA TUMORA	1,004	0,991	1,017
RUBOVI TUMORA lobulirani oštri: ravni i oštri lobulirani neoštri: ravni i oštri spikulirani : ravni i oštri	1,640 2,772 4,110	0,592 1,008 1,350	4,546 7,621 12,509
UNUTARNJA STRUKTURA inhomogena (nekroza) : homogena zračni bronhogram: homogena kavitacija : homogena	1,056 0,486 1,435	0,591 0,170 0,732	1,884 1,389 2,811
PERIFERIJA TUMORA znak haloa : uredna znak krvne žile : uredna znak bronha : uredna zadeb. bronhoalv. snopa: uredna	0,619 1,158 1,162 2,432	0,168 0,608 0,610 1,230	2,280 2,205 2,214 4,810
VISCELARNA PLEURA ur.pl.+pl.tračak : uredna pleura pl.tračak + retrakc.pl.: uredna pleura pl.tračak + zadeb.pl. : uredna pleura	0,711 1,870 2,348	0,408 0,903 1,134	1,240 3,874 4,862

5. RASPRAVA

5. RASPRAVA

5.1. PROGNOŠTIČKI FAKTORI U NSCLC

Karcinom pluća je jedan od najsmrtonosnijih tumora. Usprkos napretku dijagnostike, kirurgije i kemoterapije prognoza i preživljenje bolesnika u ranom stadiju bolesti se bitno ne mijenjaju zadnjih dvadesetak godina (221,222). Ukupno petogodišnje preživljenje u IA i IB stadiju je oko 65%, što znači da trećina bolesnika operiranih u ranom stadiju bolesti imaju lokalni recidiv bolesti ili metastaze u ekstratorakalnim organima (30). Prema istraživanjima zadnjih godina postoje početni ohrabrujući rezultati predoperacijske neoadjuvantne terapije (223-226) ili postoperacijske adjuvantne terapije (227-230) u bolesnika operiranih u I stadiju nemikrocelularnog karcinoma pluća. Prognošički faktori imaju ključnu ulogu u procjeni preživljenja bolesnika i stoga je od velike važnosti u predoperacijskom periodu ranog stadija bolesti identificirati one prognošičke faktore vezane uz lošu prognozu bolesti. Izdvajanje bolesnika s lošom prognozom unutar *istog* stadija nameće potrebu modificiranja već uhodanog protokola terapije i individualnog terapijskog pristupa svakom bolesniku.

U dosadašnjoj medicinskoj literaturi zadnjih deset godina istraživani su brojni prognošički faktori u nemikrocelularnom karcinomu pluća, do sada ih je identificirano 169 ali je mali broj njih koji su statističkim metodama potvrđeni kao značajni prognošički faktori (231,232). Prognošički čimbenici u NSCLC se dijele u dvije velike grupe; one koji se odnose na bolesnika i one koji se odnose na tumor. U prvoj grupi prognošičkih faktora vezanih na bolesnika su: klinički faktori, psihički faktori, hematološki i biokemijski faktori i tip operacijskog zahvata. U grupi prognošičkih faktora vezanih za sam tumor su: biološki faktori, patohistološki faktori, anatomske faktori i serološki faktori (233).

U grupi prognošičkih čimbenika koji se odnose na bolesnika; u podgrupama kliničkih i psihičkih faktora su statistički potvrđeni prognošički faktori Karnofsky indeks (234), kvaliteta života (235), gubitak težine (236), a mogući prognošički čimbenici su depresija, spol i dob bolesnika (237). U podgrupama

hematoloških, biokemijskih i operacijskih prognostičkih faktora laktat dehidrogenaza je nedvojbeno najjači prognostički čimbenik (238), a slijede serumski albumin i D-dimeri (239). Mogući prognostički faktori su koncentracija hemoglobina, broj leukocita, broj trombocita i tip kirurškog zahvata (240,241).

U tumorskoj grupi prognostičkih faktora nemikrocelularnog karcinoma pluća; statistički značajni biološki prognostički čimbenici su: mutacija p53 tumor supresorskog gena (242,243) i aktivacija K-ras gena (244). Serološki prognostički faktori u nemikrocelularnog karcinoma pluća su tumorski markeri koji odražavaju biološku aktivnost tumora od kojih je Cyfra 21-1 statistički pouzdan pokazatelj loše prognoze bolesti (245). Tumorski markeri koji su manje pouzdani kao prognostički faktori su karcinoembrionalni antigen (CEA), antigen karcinoma 125 (CA 125) i neuron specifična enolaza (NSE) (246). Patohistološka klasifikacija tumora nije u potpunosti pouzdan prognostički pokazatelj jer u brojnim dosadašnjim studijama postoje različiti podaci o preživljenju u pojedinim tipovima nemikrocelularnih karcinoma pluća (247,248). Anatomska proširenost bolesti koju definira TNM sustav, do sada se pokazala kao najpouzdaniji prognostički pokazatelj preživljenja bolesnika s nemikrocelularnim karcinomom pluća (249).

5.2. PROGNOŠTIČKA VRIJEDNOST KLINIČKIH PODATAKA I CT MORFOLOŠKIH KARAKTERISTIKA NSCLC U IA I IB STADIJU BOLESTI

Sadašnji TNM sustav iz 1997. godine je međunarodno prihvaćena klasifikacija u kojoj svaki od parametara odražava stadij proširenosti bolesti; tako se T deskriptor odnosi na primarni tumor, N deskriptor na regionalne limfne čvorove, a M deskriptor na udaljene metastaze. Do danas TNM sustav je jedini najbolji i najpouzdaniji način procjene tijeka bolesti i preživljenja pacijenta.

Morfološke karakteristike karcinoma koje se mogu prikazati slikovnim metodama kao što je kompjutorizirana tomografija (CT), prema dosadašnjoj literaturi vrlo su malo istraživane kao mogući prognostički čimbenici.

U ovome radu istraživana je prognostička vrijednost ne samo veličine tumora koja je akceptirana u TNM sustavu, već i ostalih morfoloških karakteristika karcinoma pluća koje se mogu prikazati kompjutoriziranom tomografijom (CT) kao slikovnom dijagnostičkom metodom u predoperacijskom stagingu. Polazeći od postavljene hipoteze da uz veličinu tumora i ostale CT morfološke karakteristike karcinoma pluća imaju svoju prognostičku vrijednost, provedena je retrospektivna studija u koju je bilo uključeno 194 ispitanika operiranih u I stadiju nemikrocelularnog karcinoma pluća, od čega su njih 152 (78,4%) bili muškarci, dok je žena bilo 42 (21,6%). Svi su bolesnici bili praćeni u periodu od 1. 6. 1996. do 1. 2. 2006. godine. Od ukupnog broja ispitanika u praćenom periodu umrla su 93 ispitanika (47,94%) dok je 101 (52,1%) bilo živih (Tablica 4.3.). Prosjek preživljenja u I stadiju NSCLC je bio 78,6 mjeseci. Nakon 2 godine praćenja vjerojatnost preživljenja u I stadiju bolesti bila je 85,6%, a nakon 5 godina bila je 63,9% (Slika 4.1.). Tijekom istraživanja su prikupljeni podaci o dobi i spolu bolesnika, tipu operacije, patohistološkom nalazu tumora, lokalizaciji tumora, stadiju tumora, veličini tumora, rubovima tumora, strukturi tumora, periferiji tumora i o odnosu tumora s visceralnom pleurom. Primjenom brojnih statističkih metoda, veličina tumora i CT morfološke karakteristike karcinoma analizirani su kao potentni prediktori preživljenja. Tijekom analize svih potrebnih prikupljenih parametara dodatno su još dobiveni i rezultati o povezanosti preživljenja sa: dobi i spolom bolesnika, tipom operacije, patohistološkim nalazom, lokalizacijom tumora i stadijem bolesti.

5.2.1. DOB BOLESNIKA

Dob bolesnika kao mogući prognostički čimbenik u nemikrocelularnog karcinoma pluća istraživana je u nekoliko dosadašnjih studija. Starija životna dob smatra se negativnim prognostičkim faktorom kako u predoperacijskom tako i u postoperacijskom periodu praćenja bolesnika. Jazieh i autori su to potvrdili uspoređujući dob bolesnika operiranih u I i II stadiju nemikrocelularnog karcinoma pluća sa njihovim preživljenjem (250). U drugim istraživanjima je ukazano da dob bolesnika nije dobar prognostički čimbenik jer se karcinom obično javlja u kasnijoj životnoj dobi kada već postoje kardiovaskularne, plućne i

druge bolesti te je njegova procjena kao prognostičkog pokazatelja nepouzdana (251-253).

U našem istraživanju prosječna dob ispitanika u vrijeme kirurškog zahvata bila je 59,74 godine. Najmlađi bolesnik imao je 34, a najstariji 78 godina. Žene su u vrijeme operacije imale veću prosječnu dob od muškaraca, a koja je iznosila 63,50 godina (Tablica 4.1.). Među umrlim ispitanicima prosječna dob je iznosila 59.66 godina, a među preživjelim je bila 58,81 godina (Tablica 4.31.). Utvrđena razlika u prosječnoj dobi između preživjelih i umrlih bolesnika nije statistički značajna ($P = 0,908$). Multivarijatnom Coxovom regresijskom analizom dob naših ispitanika u vrijeme operacije nije se pokazala kao statistički značajan prediktor preživljenja (Tablice 4.42. i 4.43.).

5.2.2. SPOL BOLESNIKA

U dosadašnjim studijama postoje različiti rezultati o utjecaju spola na preživljenje bolesnika s nemikrocelularnim karcinomom pluća. Fernandes i autori su u svome istraživanju pokazali da spol nije statistički značajan prognostički faktor iako je medijan preživljenja kraći u muškaraca nego u žena (254). U radovima drugih autora spol bolesnika je potvrđen kao dobar prognostički predkazelatelj u preživljenju bolesnika s nemikrocelularnim karcinomom pluća (255,256). Utvrđeno je da su žene u preživljenju u prednosti pred muškarcima zbog manjeg komorbiditeta te zbog određenih metabolita estrogena koji inhibiraju angiogenezu u tumoru (257).

U naših ispitanika nije nađena statistički značajna povezanost između preživljenja i spola bolesnika ($P = 0,733$) (Slika 4.2.). Ni u multivarijatnoj Coxovoj regresijskoj analizi spol se nije pokazao kao statistički značajan prediktor preživljenja (Tablica 4.42. i 4.43.).

5.2.3. TIP KIRURŠKOG ZAHVATA

Tip kirurškog zahvata od utjecaja je na preživljenje bolesnika u neposrednom poslijeoperacijskom razdoblju. Smrtnost zbog poslijeoperacijskih komplikacija raste proporcionalno s opsežnošću zahvata (258-260). Iz našeg

istraživanja bili su isključeni svi bolesnici koji su umrli od posljedica operacijskog zahvata u neposrednom poslijeoperacijskom periodu, pa je bilo i za očekivati da tip kirurškog zahvata neće imati utjecaja na konačni ishod bolesti. To je i u skladu s rezultatima Coxove regresijske analize koja je pokazala da tip kirurškog zahvata nije značajan prediktor preživljenja u naših ispitanika ($P = 0,614$). Analiza distribucije tipa kirurškog zahvata u odnosu na konačni ishod bolesti također je pokazala da ne postoji statistički značajna povezanost tih obilježja ($P=0,264$) (Tablica 4.32.). Analiza distribucije tipa kirurškog zahvata u odnosu na tumorski stadij ukazala je u naših ispitanika na veću učestalost lobektomija i bilobektomija kod tumorskog stadija T1 u odnosu na T2 stadij gdje je uočena veća učestalost pulmektomije. Opisane razlike su statistički značajne ($P = 0,024$) (Tablica 4.24.). Vjerojatnost petogodišnjeg preživljenja lobektomiranih bolesnika je 70,6%, a pulmektomiranih 51,4% (Slika 4.3.).

5.2.4. LOKALIZACIJA TUMORA

Lokalizacija tumora u naših ispitanika najčešće je bila u lijevom gornjem režnju (31,4%), zatim u desnom gornjem (29,4%), u lijevom donjem režnju (21,1%) i desnom donjem režnju (14,9%). Nije utvrđena razlika u distribuciji lokalizacije tumora između ispitivanih muškaraca i žena ($P = 0,264$) (Tablica 4.5.). Također nije utvrđena statistički značajna razlika u distribuciji lokalizacije tumora u odnosu na patohistološku dijagnozu ($P = 0,660$) (Tablica 4.16.), na T1 i T2 stadij tumora ($P = 0,626$) (Tablica 4.25.) te na konačni ishod na kraju istraživanja ($P = 0,809$) (Tablica 4.33.).

5.2.5. PATOHISTOLOŠKA DIJAGNOZA

Patohistološka dijagnoza nemikrocelularnih karcinoma pluća utječe na biološko ponašanje tumora, pojavu recidiva i na njegovu prognozu. Dosadašnje su studije pokazale da planocelularni karcinom ima bolju prognozu u odnosu na ostale karcinome iz grupe NSCLC (261-263). Istraživanje Lung Cancer Study Group (LCSG) na 1121 operiranih bolesnika pokazalo je bolje preživljenje bolesnika s planocelularnim karcinomom u odnosu na bolesnike s neplanocelularnim karcinomima i to u svim stadijima osim stadija III. Petogodišnje

preživljenje u njihovih ispitanika s planocelularnim karcinomom u I stadiju bolesti bilo je 65%, a bolesnika s adenokarcinomom 55% (264). Thomas je također potvrdio bolju prognozu planocelularnog karcinoma u odnosu na ostale NSCLC, ali se ta prednost gubi nakon 5 godina od operacije (265). Komaki i autori isto su potvrdili bolju prognozu u planocelularnog karcinoma, utvrdivši da je zbog veće učestalost apoptoza i mitotičke aktivnosti u adenokarcinoma i makrocelularnog karcinoma veća incidencija metastaza pa stoga i kraće preživljenje (266). Prema drugom istraživanju operiranih NSCLC u I stadiju, prednost planocelularnog karcinoma u preživljenju prema ostalim ne-planocelularnim karcinomima vrijedi samo za T1 tumore (267). Martini i suradnici su u svojoj studiji s 598 bolesnika operiranih u I stadiju NSCLC, dobili drugačije podatke iz kojih se vidi da nije bilo značajnije razlike u 5 i 10-godišnjem preživljenju između planocelularnog karcinoma i adenokarcinoma (268). Ichinose i suradnici u svojoj studiji sa 151 bolesnikom s NSCLC nisu našli razliku u preživljenju između bolesnika s adenokarcinomom i planocelularnim karcinomom (269).

U našem radu od 194 ukupno ispitivanih bolesnika operiranih u I stadiju bolesti, najviše ih je bilo s planocelularnim karcinomom (51,0%), potom slijede bolesnici s adenokarcinomom (40,7%) dok je bolesnika s bronhioloalveolarnim karcinomom bilo samo 8,2% (Tablica 4.6.). Tijekom istraživanja od ukupnog broja ispitanika s planocelularnim karcinomom umrlo ih je 48,5%, s adenokarcinomom 56,3%, a s bronhioloalveolarnim karcinomom 47,9% (Tablica 4.14.). Utvrđene razlike nisu statistički značajne u distribuciji konačnog ishoda u odnosu na patohistološku dijagnozu ($P = 0,729$). Prema Kaplan – Meierovoj analizi preživljenja prosječno preživljenje u I stadiju bolesti u bolesnika s planocelularnim karcinomom bilo je 63,3 mjeseca; u bolesnika s adenokarcinomom 62,6 mjeseci, a u bronhioloalveolarnog karcinoma 67,1 mjesec (Tablica 4.41.) (Slika 4.5). Nije utvrđena statistički značajna povezanost između preživljenja i patohistološke dijagnoze ($P = 0,976$). U multivarijantnoj Coxovoj regresijskoj analizi patohistološka dijagnoza tumora nije se pokazala statistički značajnim prediktorom preživljenja (Tablica 4.42. i 4.43.). Prema dobivenim podacima može se zaključiti da nema razlike u preživljenju naših ispitanika s planocelularnim karcinomom u odnosu na ispitanike s adenokarcinomom i bronhioloalveolarnim karcinomom.

5.2.6. TUMORSKI STADIJ

Tumorski stadij značajno je povezan s preživljenjem. U I stadiju nemikrocelularnog karcinoma pluća stadiji T1N0M0 i T2N0M0 se međusobno razlikuju po veličini tumora, tako je T1 tumor veličine 3 cm ili manje, a T2 tumor je veći od 3 cm, može infiltrirati pleuru, može dovesti do atelektaze ili opstruktivne pneumonije. Poznato je iz brojne literature da bolesnici operirani u I stadiju NSCLC imaju bolje preživljenje u T1 stadiju u odnosu na T2 stadij (26,270,271). Prema Martiniju i suradnicima 5-godišnje preživljenje u T1 stadiju je 82%, a u T2 stadiju 68% (268). Mountain koji je ujedno i kreator TNM sustava je u svojim radovima objavio petogodišnje preživljenje u T1 stadiju od 67%, a u T2 stadiju 57%. Ti se podaci na neki način smatraju "službenim" podacima (30,272).

U našem istraživanju bilo je 37 ispitanika s T1 tumorom (19,1%) i 157 ispitanika s tumorom u T2 stadiju (80,9%) (Tablica 4.7.). Na kraju istraživanja umrlo je 12 (12,9%) ispitanika u T1 stadiju bolesti i 81 (87,1%) ispitanika u T2 stadiju bolesti (Tab. 4.35.). U skupini umrlih utvrđen je veći od očekivanog udio T2 tumorskog stadija, opisana razlika statistički je značajna ($P=0,036$). Prema bivarijatnoj Kaplan–Meierovoj analizi preživljenja nađena je statistički značajna povezanost između tumorskog stadija i preživljenja ispitanika ($P=0,022$). Prosječno preživljenje statistički je značajno veće u skupini T1 (prosjek preživljenja je 72,1 mjeseca) u odnosu na skupinu s T2 tumorskim stadijem (prosjek preživljenja je 61,3 mjeseca) (Tablica 4.41.) (Slika 4.6.). Prema Coxovoj multivarijatnoj regresijskoj analizi tumorski stadij nije se pokazao statistički značajnim prediktorom preživljenja (Tablica 4.42. i 4.43.). Petogodišnje preživljenje naših ispitanika u T1 stadiju je bilo 78,4%, a u T2 stadiju je bilo 61,8% (Slika 4.6.).

5.2.7. VELIČINA TUMORA

Veličina tumora kao jedini morfološki kriterij u TNM sustavu ima već potvrđenu svoju prognostičku vrijednost; što je promjer tumora veći to je lošija prognoza bolesti i kraće preživljenje (163, 273-282). Iako je veličina potvrđena kao pouzdan prognostički faktor, u literaturi postoje kontroverze o odgovarajućem razrezu vrijednosti (engl. cut-off) veličine tumora IA i IB stadija i same prognoze

(276-281). Međunarodno udruženje za istraživanje karcinoma pluća (engl. International Association for the Study of Lung Cancer - IASCL) već je 1997. preporučilo da je potrebno revidirati razrez vrijednosti veličine (engl. cut-off) između T1 i T2 tumora obzirom na konačnu prognozu i različita preživljenja unutar istog stadija bolesti (275). Prema zadnjem istraživanju iz 2005. godine Takeda i suradnici su potvrdili da je veličina tumora neovisan prognostički prediktor u bolesnika s N0 stadijem, a da T2 tumore promjera većeg od 5 cm s obzirom na preživljenje treba razdijeliti u više T stadije, što bi svakako trebalo učiniti u sljedećoj reviziji TNM sustava (282).

U našem istraživanju prosječna izmjerena veličina tumora u I stadiju NSCLC je iznosila 46,30 mm. Najmanji izmjereni tumor ima promjer 11 mm, a najveći 120 mm (Tablica 4.8.). Prosječna veličina tumora u T1 stadiju je bila 22,73 mm, a u T2 stadiju 51,85 mm. Iako je izmjerena nešto veća prosječna veličina tumora u ispitanika s planocelularnim karcinomom u odnosu na adenokarcinom i bronhioloalveolarni karcinom, ova razlika nije statistički značajna ($P=0.367$) (Tablica 4.18.). U odnosu na konačni ishod utvrđeni su prosječno veći tumori u umrlih ispitanika (medijan = 45 mm) u odnosu na preživjele ispitanike (medijan = 38 mm) (Tablica 4.36.) što je statistički značajno ($P = 0,008$). Veličina tumora pokazala se statistički značajnim prediktorom preživljenja ispitanika u primjenjenoj bivarijatnoj Coxovoj regresijskoj analizi preživljenja, dok se u multivarijatnoj Coxovoj regresijskoj analizi nije pokazala značajnim prediktorom preživljenja. Svako povećanje promjera tumora za 5 mm povećava šansu umiranja za 6,5%.

5.2.8. CT MORFOLOŠKE KARAKTERISTIKE NSCLC U IA i IB STADIJU BOLESTI

Iz do sada navedenog u raspravi može se zaključiti da veličina tumora kao prognostički predkazatelj već ima svoju potvrđenu vrijednost te da je jedini morfološki kriterij koji je akceptiran u TNM klasifikaciju bolesti. Tijekom predoperacijskog radiološkog staginga NSCLC, pomoću kompjutorizirane tomografije, uz veličinu samog tumora mogu se prikazati i analizirati i druge CT morfološke karakteristike tumora kao što su: rubovi tumora, struktura tumora, periferija tumora i odnos tumora s visceralnom pleurom. Prema podacima iz

postojeće literature, samo su dvije CT morfološke karakteristike nemikrocelularnog karcinoma pluća istraživane kao mogući prognostički čimbenici. To su kavitacija u tumoru (283-285) i omjer zrnatog stakla (engl. ground-glass) u tumoru (217, 286, 287). CT morfološke karakteristike tumora vezane uz rubove, unutrašnju strukturu, periferiju tumora i odnos tumora s visceralnom pleurom nisu do sada istraživane kao potentni prediktori preživljenja. Većina radova o radiomorfološkim karakteristikama, u današnjoj dostupnoj literaturi, odnosi se na novootkriveni solitarni plućni nodus (SPN), a baziraju se na povezanosti izgleda samog nodusa sa njegovom mogućom benignom ili malignom prirodom (200-202,209,288-293). Dijagnostika karcinoma pluća, oduvijek je bila najveći dijagnostički izazov za svakog torakalnog radiologa, koji pažljivom deskriptivnom analizom rubova, unutrašnje strukture i periferije tumora usmjerava pulmologa i kirurga prema definitivnoj dijagnozi o kojoj ovisi daljnji tretman i terapija. Ranijih godina jedini pouzdani kriteriji za diferenciranje benignih od malignih lezija su bili kalcifikati unutar lezije i stacionarna veličina lezije unutar dvije godine (288,289). Razvojem tehnologije i pojavom kompjutorizirane tomografije (CT) kao neinvazivne metode, omogućen je „pogled“ u samu strukturu lezije i precizna analiza njenog odnosa s periferijom (202,209,290,291). Seemann je (200,292,293) analizirajući radiomorfološke karakteristike solitarnih plućnih nodusa pokušao odrediti kriterije za benigne i za maligne lezije. Uspoređivao je radiomorfološke nalaze s patohistološkim nalazima resekiranih nodusa (ili tumora) i utvrdio je da su jedine pouzdane maligne CT morfološke karakteristike satelitski nodusi uz tumor i kavitacija unutar tumora. Ostale radiomorfološke karakteristike kao što su rubne spikule, inhomogene zone u tumoru, znak bronha i znak krvne žile; su manje pouzdane u diferenciranju maligne lezije od benigne. Za očekivati je da lezija s radiomorfološkim karakteristikama „benignog“ procesa je stvarno benigni proces i da ima bolju prognozu od one s „malignim“ izgledom, ali u kliničkoj praksi to nije uvijek tako. Pokazalo se da su manji nodusi promjera ispod 2 cm, usprkos oštih rubova i „benignog“ izgleda, naknadno patohistološki dokazani kao karcinomi. S time se nameće pitanje da li i u karcinoma pluća osim zrnatog stakla i kavitacije, postoje i druge radiomorfološke karakteristike s „boljom“ ili „lošijom“ prognozom i da li je moguće već u predoperacijskom razdoblju u novootkrivenog karcinoma

na temelju njegovih radiomorfoloških karakteristika predvidjeti prognozu i daljnji ishod bolesti.

U našem istraživanju analizirane su kao potentni prognostički predkazatelji sljedeće CT morfološke karakteristike NSCLC u I stadiju bolesti: rubovi tumora, struktura tumora, periferija tumora i odnos tumora s visceralnom pleurom.

5.2.8.1. Rubovi tumora

U kategoriji rubova tumora analizirane su i statističkim metodama obrađene morfološke podkategorije: *ravni i oštri* rubovi, *lobulirani oštri* rubovi, *lobulirani neoštri* rubovi i *spikulirani* rubovi tumora. U naših ispitanika nađena je sljedeća distribucija morfoloških karakteristika rubova tumora: tumori s *lobuliranim i neoštrim* rubovima utvrđeni su u 39,7% ispitanika, dok su tumori s *lobuliranim i oštrim* rubovima nađeni u 32,5% ispitanika. U 16,5% ispitanika rubovi tumora su *spikulirani*, a u svega 11,3% ispitanika rubovi tumora su *ravni i oštri* (Tablica 4.9.). Nije bilo statistički značajne razlike u distribuciji rubova tumora u planocelularnih karcinoma, adenokarcinoma i bronhioloalveolarnih karcinoma (Tablica 4.19.). U ispitanika s T1 stadijem tumora bio je veći od očekivanog udio tumora s *ravnim i oštrim* rubovima te *lobuliranim i oštrim* rubovima. U ispitanika u T2 stadiju tumora veći udio je bio *lobuliranih i neoštrih* rubova te *spikuliranih* rubova tumora (Tablica 4.27.). Opisane razlike u distribuciji rubova tumora u odnosu na T1 i T2 stadij su statistički značajne. Distribucija morfoloških karakteristika rubova tumora u odnosu na konačni ishod pokazala je da je u preživjelih ispitanika bio veći od očekivanog udio ispitanika s tumorima *ravnih i oštrih* rubova, te *lobuliranih i oštrih* rubova. U umrlih ispitanika bio je veći udio ispitanika s *lobuliranim i neoštrim* te *spikuliranim* rubovima (Tablica 4.37). Opisane razlike su statistički značajne. Morfološke karakteristike rubova tumora statistički su značajno povezane s preživljenjem ($P < 0,001$). U prosjeku najdulje preživljenje utvrđeno je u skupini s *ravnim i oštrim* rubovima tumora (medijan preživljenja = 80,7 mjeseci), potom slijede tumori s *lobuliranim oštrim* rubovima (medijan preživljenja = 77,2 mjeseca) te *lobuliranim neoštrim* rubovima (medijan preživljenja = 64,8 mjeseci), dok je najmanje prosječno preživljenje utvrđeno u skupini ispitanika sa *spikuliranim* rubovima tumora (medijan preživljenja = 31,4 mjeseca) (Tablica 4.41.) (Slika 4.7.). Multivarijatnom Coxovom regresijskom

analizom preživljenja, rubovi tumora izdvojili su se kao statistički značajni prediktori umiranja u ispitanika s nemikrocelularnim karcinomom pluća u IA i IB stadiju bolesti ($P = 0,015$). Relativni rizik smrti veći je 4,11 puta za ispitanike sa *spikuliranim* rubovima tumora u odnosu na ispitanike s *ravnim i oštrim* rubovima tumora (Tablica 4.43.). Vjerojatnost petogodišnjeg preživljenja ispitanika s *ravnim i oštrim* rubovima tumora je 86,1%, u skupini ispitanika s *lobuliranim i oštrim* rubovima je 81%, u skupini s *lobuliranim i neoštrim* rubovima tumora je 58,4% dok je u skupini ispitanika sa *spikuliranim* rubovima tumora vjerojatnost petogodišnjeg preživljenja svega 34,4% (Slika 4.7.).

U dosadašnjoj literaturi nema podataka o radiomorfološkim karakteristikama *rubova* NSCLC kao prognostičkim čimbenicima. Noguchi i Nakazono su u svojim radovima (294,295) ukazali da su adenokarcinomi sa spikuliranim rubovima i solidnom strukturom agresivniji u svojem biološkom ponašanju u odnosu na adenokarcinome koji imaju veći udio ground-glass komponente u svojoj strukturi. U njihovim radovima međutim nema podataka o preživljenju i prognozi bolesnika s takvom morfologijom adenokarcinoma. Ostali dosadašnji radovi o CT morfološkim karakteristikama rubova karcinoma pluća uglavnom raspravljaju o rubovima kao kriterijima za diferenciranje benignih od malignih lezija (198, 296-298).

5.2.8.2. Struktura tumora

Sljedeća CT morfološka karakteristika NSCLC u I stadiju bolesti kojoj je analizirana prognostička vrijednost je unutarnja struktura tumora. Statističkim metodama su analizirane njene podkategorije: *homogena* struktura, *inhomogena* struktura (*nekroza*), *zračni bronhogram* i *kavitacija* u tumoru. Najveći udio ispitanika imao je *homogenu* unutrašnju strukturu tumora (43,3%), dok je *inhomogena* struktura koja podrazumijeva *nekrozu* utvrđena u 32,5% ispitanika. *Kavitacija* u tumoru nađena je u 14,9% ispitanika dok se svega 9,3% ispitanika imalo vidljiv *zračni bronhogram* unutar tumora (Tablica 4.10.). U muškaraca je utvrđen veći udio tumora s *nekrozom* (36,8%), dok je u žena utvrđen veći udio tumora s *kavitacijom* (19,0%). Opisane su razlike statistički značajne. U skupini ispitanika s dijagnozom planocelularnog karcinoma utvrđen je veći od očekivanog udio tumora s *nekrozom*, kao i udio tumora s *kavitacijom*. U skupini ispitanika s

dijagnozom adenokarcinoma utvrđen je veći od očekivanog udio tumora s *homogenom* strukturom. U skupini ispitanika s bronhioloalvelarnim karcinomom izrazito veći od očekivanog je udio tumora sa *zračnim bronhogramom*. Opisane razlike u distribuciji morfoloških karakteristika unutarnje strukture tumora u odnosu na patohistološku dijagnozu tumora statistički su značajne (Tablica 4.20.). U ispitanika s T1 stadijem bolesti utvrđen je veći od očekivanog udio tumora s *homogenom* unutarnjom strukturom, dok je u ispitanika s T2 stadijem bolesti bio veći udio tumora s *inhomogenom nekrotičnom* unutarnjom strukturom te s *kavitacijom*. Opisane razlike u morfološkim karakteristikama unutarnje strukture tumora između ispitanika s T1 i T2 tumorskim stadijima statistički su značajne (Tablica 4.28.). U preživjelih ispitanika bio je veći od očekivanog udio ispitanika s *homogenom* unutarnjom strukturom tumora i ispitanika sa *zračnim bronhogramom unutar tumora*, dok je u umrlih ispitanika bio veći od očekivanog udio ispitanika s *nekrozom* tumora te udio ispitanika s *kavitacijom u tumoru*. Ove razlike su statistički značajne (Tablica 4.38.). Bivarijatnom Kaplan-Meierovom analizom preživljenja dobivena je značajna povezanost preživljenja s morfološkim karakteristikama unutarnje strukture NSCLC u I stadiju bolesti ($P < 0,001$). Najdulje prosječno preživljenje od 71,9 mjeseci bilo je u skupini ispitanika s *homogenom* unutarnjom strukturom tumora, zatim sljede ispitanici sa *zračnim bronhogramom* unutar tumora s prosječnim preživljenjem od 65,8 mjeseci. Najniže prosječno preživljenje od 50,5 mjeseci su imali ispitanici s *inhomogenom nekrotičnom* strukturom tumora (Tablica 4.41.) (Slika 4.8.). Prema multivarijatnoj Coxovoj regresijskoj analizi unutarnja struktura tumora nije se pokazala kao statistički značajni prediktor preživljenja ($P = 0,281$) (Tablica 4.42.). Vjerojatnost petogodišnjeg preživljenja u skupini ispitanika s *homogenom* unutarnjom strukturom tumora iznosi 79,7%, u skupini tumora sa *zračnim bronhogramom* 72,2%, u skupini s *kavitacijom* unutar tumora 51,7%, dok u skupini ispitanika s *inhomogenom* unutarnjom strukturom tumora vjerojatnost petogodišnjeg preživljenja iznosi 49,2% (Slika 4.8.).

U do sada objavljenoj literaturi, kavitacija u tumoru kao morfološka karakteristika, već je od ranije poznata kao prognostički pokazatelj s lošom prognozom (283,284). Njen prognostički značaj ponovo je potvrđen u zadnjem radu iz 2005. godine i za tumore I stadija nemikrocelularnog karcinoma pluća. U tome radu su Onn i suradnici izvjestili da bolesnici s kavitirajućim tumorima u I

stadiju bolesti imaju manje preživljenje u odnosu na bolesnike s nekavitirajućim tumorima. Izvjestili su i da je kavitacija češća u planocelularnih karcinoma i u karcinoma u T2 stadiju (285). U našem radu ispitanici s kavitacijom u tumoru su imali prosječno preživljenje od 55,1 mjeseci.

5.2.8.3. Periferija tumora

Periferija tumora je sljedeća kategorija CT morfoloških karakteristika NSCLC u I stadiju bolesti, koja je analizirana kao potentni prognostički čimbenik. Periferija tumora je podjeljena je u morfološke podkategorije: *uredna periferija*, *znak haloa* na periferiji tumora, *znak krvne žile* na periferiji tumora, *znak bronha* i *zadebljanje bronhovaskularnog snopa* na periferiji tumora. Najveći udio ispitanika imao je *urednu* periferiju tumora (30,4%). Podjednaki udio ispitanika imao je na periferiji tumora *znak krvne žile* (25,3%) te *znak bronha* (24,7%). *Zadebljanje bronhovaskularnog snopa* na periferiji tumora nađeno je u 15,5% ispitanika, dok je svega 4,1% ispitanika imao na periferiji vidljivi *znak haloa* (Tablica 4.11.). Nije utvrđena statistički značajna razlika u distribuciji radiomorfoloških karakteristika periferije tumora u odnosu na patohistološku dijagnozu karcinoma (Tablica 4.21.). U ispitanika s T1 stadijem tumora utvrđen je veći od očekivanog udio ispitanika s *urednom* periferijom tumora, te sa *znakom krvne žile* na periferiji tumora, dok je u ispitanika s T2 stadijem tumora bio veći udio ispitanika sa *znakom bronha* odnosno *zadebljanjem bronhovaskularnog snopa*. Opisana razlika morfoloških karakteristika periferije tumora između ispitanika s tumorskim stadijem statistički je značajna ($P = 0,018$) (Tablica 4.29.) U preživjelih ispitanika utvrđen je veći od očekivanog udio ispitanika s *urednom* periferijom tumora, te sa *znakom haloa* na periferiji tumora, dok je u umrlih ispitanika bio veći udio ispitanika sa *znakom bronha* odnosno *zadebljanjem bronhovaskularnog snopa* na periferiji tumora. Opisana razlika morfoloških karakteristika periferije tumora između preživjelih i umrlih ispitanika statistički je značajna ($P = 0,019$) (Tablica 4.39.). CT morfološke karakteristike periferije tumora statistički su značajno povezane s preživljenjem ($P < 0,001$). Prosječno najduže preživljenje je bilo u ispitanika sa *znakom haloa* na periferiji tumora (medijan preživljenja = 87,5 mjeseci), zatim sljede ispitanici s *urednom* periferijom tumora, ispitanici sa *znakom krvne žile* te ispitanici sa *znakom bronha* na periferiji tumora. Najniže

prosječno preživljenje od 42,9 mjeseci je u skupini ispitanika sa *zadebljanjem bronhovaskularnog snopa* (Tablica 4.41.) (Slika 4.9.). Periferija tumora, prema multivarijatnoj Coxovoj regresijskoj analizi, kao jedna od ispitivanih CT morfoloških karakteristika nemikrocelularnih karcinoma pluća u I stadiju bolesti se izdvojila kao značajni prediktor umiranja ($P = 0,037$) (Tablica 4.42.). Relativni izgled smrti veći je 2.43 puta u ispitanika koji imaju *zadebljanje bronhovaskularnog snopa* na periferiji tumora u odnosu na ispitanike s *urednom* periferijom tumora (Tablica 4.43.). Vjerojatnost petogodišnjeg preživljenja u skupini ispitanika s tumorom koji ima *znak haloa* na periferiji iznosi 87,5%, u ispitanika s *urednom* periferijom tumora 77,9%, u skupini ispitanika koji imaju tumore sa *znakom krvne žile* na periferiji 67,3%, u skupini sa *znakom bronha* 60,4% dok je u skupini ispitanika sa *zadebljanjem bronhovaskularnog snopa* na periferiji tumora vjerojatnost petogodišnjeg preživljenja svega 36,7% (Slika 4.9.).

U dosadašnjoj literaturi nema podataka o prognostičkom značaju znaka haloa, znaka krvne žile i znaka bronha. Yang je sa suradnicima ukazao na činjenicu da adenokarcinom koji na periferiji ima zadebljali bronhovaskularni snop ranije metastazira u regionalne limfne čvorove za razliku od adenokarcinoma koji ima urednu periferiju, međutim u njegovom radu nije istraživano preživljenje i prognoza bolesti (299,300). Aoki je u retrospektivnoj studiji sa 127 bolesnika s perifernim adenokarcinomom pluća uspoređivao predoperacijski CT nalaz s postoperacijskim patohistološkim nalazom, pri čemu je dobio rezultate da adenokarcinomi sa spikuliranim rubovima ili zadebljalim bronhovaskularnim snopom češće metastaziraju u regionalne limfne čvorove i infiltriraju krvne žile za razliku od onih koji nemaju te morfološke karakteristike (301). Zaključak njegove studije bio je da je CT nalaz u korelaciji s histološkim prognostičkim faktorima, pri čemu nije dao konkretne podatke o preživljenju bolesnika s adenokarcinomom spikuliranih rubova ili zadebljalog bronhovaskularnog snopa.

5.2.8.4. Odnos tumora i visceralne pleure

Kao potentni prognostički pokazatelj istraživan je i odnos tumora s visceralnom pleurom. Statistički su analizirane morfološke podkategorije: tumor s *urednom* pleurom, tumor s *urednom pleurom i pleuralnim tračkom*, tumor s *pleuralnim tračkom i retrakcijom pleure* te tumor s *pleuralnim tračkom i zadebljanjem pleure*.

U 52,1% naših ispitanika visceralna pleura je bila *uredna*. Ostali ispitanici su imali promjene vezane uz pleuru s time da ih je najveći broj imao tumor s *pleuralni tračkom i urednom pleurom* (29,9%), njih 10,3% imalo je tumor s *pleuralnim tračkom i retrakcijom pleure*, a 7,7% ispitanika je imalo tumor s *pleuralnim tračkom uz zadebljalu pleuru* (Tablica 4.12.). U odnosu na patohistološku dijagnozu tumora nije nađena statistički značajna razlika u distribuciji različitih međusobnih odnosa tumora i visceralne pleure (Tablica 4.22.). U ispitanika s T1 stadijem utvrđen je veći od očekivanog udio ispitanika koji su imali *uredan* odnos tumora i visceralne pleure, dok je u ispitanika s T2 stadijem utvrđen veći od očekivanog udio ispitanika koji su imali tumor s *pleuralnim tračkom i retrakcijom pleure*. Niti jedan ispitanik u tumorskom stadiju T1 nije imao tumor s *pleuralnim tračkom i zadebljanjem pleure* (Tablica 4.30.). Opisana razlika u morfološkim karakteristikama odnosa tumora s viscelarnom pleurom, između ispitanika s različitim tumorskim stadijima, statistički je značajna ($P = 0,042$). U preživjelih ispitanika utvrđen je veći od očekivanog udio ispitanika s *urednom* visceralnom pleurom, te ispitanika s tumorom koji ima *pleuralni tračak i urednu pleuru*. U umrlih ispitanika utvrđen je veći udio ispitanika koji su imali tumore s *pleuralnim tračkom i retrakcijom pleure*, te tumore s *pleuralnim tračkom i zadebljanjem pleure*. Opisana razlika morfoloških karakteristika odnosa tumora s viscelarnom pleurom između preživjelih i umrlih ispitanika statistički je značajna ($P=0,006$) (Tablica 4.40.). Morfološke karakteristike odnosa tumora i viscelarne pleure statistički su značajno povezane s preživljenjem ($P<0,001$). Najdulje preživljenje utvrđen je u ispitanika koji su imali tumore s *urednom pleurom i pleuralnim tračkom* (medijan preživljenja = 77,9 mjeseci), dok je najniže prosječno preživljenje utvrđeno u skupini ispitanika koji su imali *pleuralni tračak sa zadebljanjem viscelarne pleure* (medijan preživljenja = 26,4 mjeseca) (Tablica 4.40.) (Slika 4.10). Kao rezultat Coxove regresijske analize, odnos tumora s visceralnom pleurom, izdvojio se kao značajni prediktor umiranja u bolesnika s nemikrocelularnim karcinomom pluća u I stadiju bolesti ($P = 0,008$) (Tablica 4.42.). Relativni rizik smrti je 2,35 puta veći za ispitanike s tumorom koji ima *pleuralni tračak i zadebljanjem pleure* u odnosu na ispitanike s *urednom pleurom* (Tablica 4.43.). Vjerojatnost petogodišnjeg preživljenja u skupini ispitanika s *urednom pleurom i pleuralnim tračkom* iznosi 74,1%, u skupini s *urednom pleurom* 71,2%, u skupini ispitanika s *pleuralnim tračkom i retrakcijom*

pleure 35% dok je u skupini ispitanika s *pleuralnim tračkom i zadebljanjem pleure* vjerojatnost petogodišnjeg preživljenja svega 26,7% (Slika 4.10.).

Prema TNM klasifikaciji T2 tumor može infiltrirati pleuru, zbog čega je preživljenje u tih bolesnika manje u odnosu na bolesnike s T1 tumorom koji ne infiltrira pleuru. Padilla i suradnici su u svojoj retrospektivnoj studiji u 158 bolesnika istraživali preživljenje u I stadiju bolesti u bolesnika bez invazije pleure i s invazijom pleure. Dobili su podatke da je petogodišnje preživljenje u T1 stadiju bez invazije pleure 75,7%, a u T2 stadiju s invazijom pleure 54,8% (21). U kasnijem radu su te podatke ponovo potvrdili (302). Slične podatke o nižem preživljenju bolesnika s infiltriranom pleurom dobili su Harpole i suradnici (221) te Ichinose sa svojim suradnicima (303). Martini je potvrdio da infiltracija pleure doprinosi nižem preživljenju bolesnika ali ne značajno (268). Patolozi su stupanj infiltracije visceralne pleure podijelili u tri stupnja: p0 = tumor ne infiltrira visceralnu pleuru, p1 = tumor dopire do elastičnog sloja visceralne pleure i p2 = tumor prodire kroz visceralnu pleuru ali ne zahvaća parijetalnu pleuru (304). Osaki je sa suradnicima koristeći patološku podjelu infiltracije visceralne pleure dobio različita preživljenja unutar istog T2 stadija. U retrospektivnoj analizi prateći 738 ispitanika u T2 stadiju nemikrocelularnih karcinoma pluća dobio je različita petogodišnja preživljenja; za p0 stadij preživljenje je bilo 68%, za p1 stadij 54,9% i za p2 stadij 43,9% (305). Prema sadašnjoj Mountainovoj TNM klasifikaciji iz 1997. godine pojam infiltracije pleure je nedefiniran i ne precizira stupanj zahvaćenosti pleure, što može objasniti različita preživljenja unutar istog stadija (30). Polazeći od te činjenice, u ovome radu su CT morfološke karakteristike odnosa tumora i visceralne pleure podijeljene u četiri morfološke podkategorije za koje su istraživana petogodišnja preživljenja, a koja su bila različita unutar istog stadija, ovisno o morfološkoj podkategoriji. U literaturi nema podataka da su različite radiomorfološke karakteristike odnosa tumora i visceralne pleure podijeljene u opisane podkategorije niti da su one istraživane kao potencijalni prognostički prediktori.

5.3. MOGUĆA KLINIČKA PRIMJENA DOBIVENIH REZULTATA

Prema rezultatima ovog istraživanja može se zaključiti da uz CT morfološke karakteristike *odnosa tumora i visceralne pleure* i ostale morfološke karakteristike *rubova, strukture i periferije tumora* imaju svoju potvrđenu prognostičku vrijednost. U skladu s rezultatima Kaplan-Meierove analize preživljenja, radiomorfološke karakteristike *rubova* i *strukture* tumora te odnosa tumora s periferijom i *visceralnom pleurom* su statistički značajno povezane s preživljenjem. Prema multivarijatnom Coxovom regresijskom modelu pokazalo se da su *rubovi* tumora, *periferija* tumora i *odnos tumora s visceralnom pleurom* značajni prediktori umiranja. Relativni rizik smrti je najveći kod *spikuliranih rubova, zadebljanja bronhovaskularnog snopa i pleuralnog tračka sa zadebljalom pleurom*.

Prema našim rezultatima analize morfoloških karakteristika proizlazi da unutar *istog* stadija nisu ista preživljenja i prognoza bolesti, pa tako na primjer bolesnik u IA stadiju bolesti s nemikrocelularnim karcinomom pluća promjera 2 cm i spikuliranim rubovima ima 4,11 puta veću šansu umiranja od bolesnika u istom stadiju bolesti koji ima jednako veliki karcinom ali s ravnim i oštrim rubovima. Upravo navedena činjenica je slaba točka sadašnjeg TNM sustava kojeg bi trebalo revidirati jer unutar *istog* stadija bolesti NSCLC nisu jednaka preživljenja i prognoza. Uz veličinu tumora koja je već etablirana kao prognostički pokazatelj, možda bi u TNM sustav trebalo integrirati i CT morfološke karakteristike nemikrocelularnog karcinoma pluća koje su u ovom istraživanju identificirane kao statistički značajni prognostički pokazatelji. Uvođenje novih prognostičkih faktora omogućilo bi precizniju predoperacijsku prognozu u I stadiju bolesti te individualni terapijski pristup za svakog bolesnika posebno, ovisno o veličini karcinoma i njegovim radiomorfološkim karakteristikama.

6. ZAKLJUČCI

6. ZAKLJUČCI

Prema dobivenim rezultatima istraživanja bolesnika operiranih u IA i IB stadiju nemikrocelularnog karcinoma pluća, moguće je zaključiti sljedeće:

- 1) Bivarijatnom analizom utvrđena je statistički značajna povezanost preživljenja s *veličinom* tumora, *stadijem* tumora, te s *CT morfološkim karakteristikama rubova tumora, unutarnje strukture tumora, periferije tumora* kao i *odnosa tumora i visceralne pleure*.
- 2) Bivarijarnom analizom nije utvrđena statistički značajna povezanost preživljenja s tipom operacije, lokalizacijom tumora te patohistološkom dijagnozom tumora.
- 3) Multivarijatnom Coxovom regresijskom analizom preživljenja kao statistički značajni prediktori umiranja izdvojile su se sljedeće CT morfološke karakteristike tumora: *rubovi tumora, periferija tumora* te *odnos tumora s visceralnom pleurom*. Relativna šansa za smrtni ishod veća je 4,11 puta za bolesnike s tumorom spikuliranih rubova u odnosu na bolesnike s tumorom ravnih i oštih rubova. U bolesnika koji imaju zadebljanje bronhovaskularnog snopa na periferiji tumora relativna šansa za smrtni ishod veća je 2,43 puta nego u bolesnika s urednom periferijom tumora. Bolesnici koji imaju tumor s pleuralnim tračkom i zadebljalom pleurom, imaju su 2,35 puta veću relativnu šansu smrtnog ishoda u odnosu na bolesnike s urednom visceralnom pleurom.
- 4) Spol ispitanika, dob ispitanika u vrijeme operacije, tip operacije, patohistološka dijagnoza tumora, tumorski stadij, veličina tumora i unutarnja struktura tumora nisu se pokazali statistički značajnim prediktorima umiranja u multivarijatnoj Coxovoj regresijskoj analizi.

- 5) Od ukupno 194 ispitanika tijekom istraživanja (1996-2006) umrla su 93 ispitanika (47,94%), dok je 101 (52,06%) živih (cenzurirani podaci). Raspon preživljenja umrlih bolesnika bio je od 4 do 103,133 mjeseca. Prosjek (aritmetička sredina) preživljenja je 78,6 mjeseci. Nakon 2 godine praćenja vjerojatnost preživljenja bolesnika operiranih u I stadiju nemikrocelularnog karcinoma pluća je 85,57%, a nakon 5 godina je 63,90%.

- 6) Nije utvrđena statistički značajna povezanost CT morfoloških karakteristika rubova tumora s patohistološkom dijagnozom, dok je utvrđena statistički značajna povezanost s T1 i T2 tumorskim stadijem i konačnim ishodom bolesti. Vjerojatnost petogodišnjeg preživljenja ispitanika s tumorima ravnih i oštih rubova je 86,1%, u ispitanika s tumorima lobuliranih i oštih rubova je 81%, u ispitanika s tumorima lobuliranih i neoštih rubova je 58,4%, a u ispitanika sa spikuliranim rubovima tumora svega 34,4%.

- 7) Utvrđena je statistički značajna povezanost CT morfoloških karakteristika unutarnje strukture tumora s patohistološkom dijagnozom, T1 i T2 stadijem tumora te konačnim ishodom bolesti. Vjerojatnost petogodišnjeg preživljenja u skupini ispitanika s homogenom unutarnjom strukturom tumora je 79,7%, u skupini sa zračnim bronhogramom 72,2%, u skupini s kavitacijom 51,7%, a u skupini s nekrozom 49,2%.

- 8) Nije utvrđena statistički značajna povezanost CT morfoloških karakteristika periferije tumora i patohistološke dijagnoze, a statistički je značajna povezanost s T1 i T2 tumorskim stadijem te s konačnim ishodom bolesti. Vjerojatnost petogodišnjeg preživljenja u skupini ispitanika s tumorom koji ima znak haloa na periferiji tumora iznosi 87,5%, u ispitanika s urednom periferijom tumora 77,9%, u skupini ispitanika koji imaju tumore sa znakom krvne žile na periferiji 67,3%, u skupini sa znakom bronha 60,4% dok je u skupini ispitanika sa zadebljanjem bronhovaskularnog snopa na periferiji tumora vjerojatnost petogodišnjeg preživljenja svega 36,7%.

9) Nije utvrđena statistički značajna povezanost između CT morfoloških karakteristika odnosa tumora i viscelarne pleure s patohistološkom dijagnozom tumora, a utvrđena je statistički značajna povezanost s T1 i T2 tumorskim stadijem te konačnim ishodom bolesti. Vjerojatnost petogodišnjeg preživljenja u skupini ispitanika s urednom pleurom i pleuralnim tračkom iznosi 74,1%, u skupini s urednom pleurom 71,2%, u skupini ispitanika s pleuralnim tračkom i retrakcijom pleure 35% dok je u skupini ispitanika s pleuralnim tračkom i zadebljanjem pleure vjerojatnost petogodišnjeg preživljenja svega 26,7%.

7. SAŽETAK

7. SAŽETAK

CILJ: Cilj ovoga istraživanja bio je utvrditi prognostičku vrijednost predoperacijskih CT morfoloških karakteristika nemikrocelularnih karcinoma pluća (NSCLC) u bolesnika operiranih u IA i IB stadiju bolesti.

ISPITANICI I METODE: Ispitivano je 194 bolesnika operiranih u IA i IB stadiju bolesti nemikrocelularnog karcinoma pluća u periodu od 1996. do 2001. godine, svi bolesnici su bili lobektomirani ili pulmektomirani uz disekciju hilarnih i medijastinalnih limfnih čvorova. Pregledane su sve CT snimke i kliničko patološki nalazi. Retrospektivno su analizirani podaci o spolu, dobi, datumu operacije, tipu operativnog zahvata, lokalizaciji tumora, histološkom tipu tumora, stadiju bolesti i datumu smrti. Pregledane su i analizirane sljedeće CT morfološke karakteristike nemikrocelularnog karcinoma pluća: veličina tumora, rubovi tumora, struktura tumora, periferija tumora i odnos tumora s visceralnom pleurom. Kaplan–Meierovom bivarijatnom metodom analizirana je povezanost istraživanih pokazatelja i preživljenja. Primjenom multivarijatnog Coxovog regresijskog modela analizirani su potencijalni prediktori preživljenja.

REZULTATI: Bivarijatnom analizom utvrđena je značajna povezanost T stadija, veličine tumora, strukture tumora, periferije tumora i odnosa tumora i visceralne pleure s preživljenjem. Primjenom multivarijatnog Coxovog regresijskog modela kao značajni prediktori izdvojili su se rubovi tumora, periferija tumora i odnos tumora s visceralnom pleurom.

ZAKLJUČAK: CT morfološke karakteristike rubova tumora, periferije tumora i odnosa tumora s visceralnom pleurom u IA i IB stadiju bolesti nemikrocelularnog karcinoma pluća su značajni predoperacijski prognostički pokazatelji preživljenja bolesnika nakon operacije.

8. SUMMARY

8. SUMMARY

PURPOSE: The aim of this work is to estimate the prognostic value of preoperative chest computed tomography (CT) morphological characteristics in patients resected for non-small cell lung cancer (NSCLC) and classified as stage IA and IB.

MATERIALS AND METHODS: 194 patients operated between 1996 and 2001, and classified as stage IA and IB of NSCLC, all patients underwent lobectomy or pulmectomy with hilar and mediastinal lymph node dissection. The chest CT imaging and clinicopathologic records were examined. We retrospectively analyzed sex, age, date of operation, type of resection, location, histology type, stage, and date of death. The chest CT morphological data examined and analyzed were tumor size, tumor margins, tumor structure, periphery of tumor and relation of tumor and visceral pleura. The Kaplan-Meier bivariable method was used to estimate survival. Multivariable method used for predicting survival was Cox proportional hazards regression model.

RESULTS: The tumor size, T stage, tumor margins, tumor structure, periphery of tumor and relation tumor to visceral pleura showed significant influence on survival in the bivariable analysis. In the multivariable analysis according Cox model only tumor margins, tumor periphery and tumor relation with visceral pleura entered into regression.

CONCLUSION: The CT morphological characteristics of tumor margins, tumor periphery and tumor relation with visceral pleura in IA and IB stage of NSCLC are important preoperative predictive factors for patients outcome after surgery.

9. LITERATURA

9. LITERATURA

1. Greenlee RT, Murray T, Bolden S, et al. Cancer statistics, 2000. *CA Cancer J Clin* 2000;50:7-33.
2. Parkin DM, Bray FI, Devesa SS. Cancer burden in the year 2000: the global picture. *Eur J Cancer* 2001;37:4-66) (Parkin D, Bray F, Ferlay J, et al. Estimating the world cancer burden: Globocan 2000. *Int J Cancer* 2001;94:153-156.
3. Tyczynski JE, Bray FI, Parkin DM. Lung cancer in Europe 2000: epidemiology, prevention, and early detection. *Lancet Oncol* 2003;4:45-55.
4. Incidencija raka u Hrvatskoj: Hrvatski zavod za javno zdravstvo, Služba za epidemiologiju – registar za rak. Zagreb, 2003.
5. Stewart AK, Bland KI, McGinnis LS Jr, et al: Clinical highlights from the National Cancer Data Base: 2000. *CA Cancer J Clin* 2000;50:171-183) (Howe HL, Wingo PA, Thun MJ. et al: Annual report to the nation on the status of cancer (1973 – 1998), featuring cancers with recent increasing trends. *J Natl Cancer Inst* 2001;93:824-842.
6. Coleman MP, Esteve J, Damiecki P, Arslan A, Renard H. Trends in cancer incidence and mortality. WHO (World Health Organization), Lyon 1993;IARC Sci Publ 121:311-342.
7. Jemal A, Chu KC, Tarone RE. Recent trends in lung cancer mortality in the United States. *J Natl Cancer Inst* 2001;93:277-283.
8. Mountain CF. The international System for Staging Lung Cancer. *Semin Surg Oncol* 2000;18:106-115.
9. Mountain CF. Revisions in the International System for Staging Lung Cancer. *Chest* 1997;111:1710-17.
10. World Health Organization: Histological Typing of Lung Tumors, 1st ed. Geneva, World Health organization, 1967.
11. World Health Organization: Histological Typing of Lung Tumors. 2nd ed. Geneva, World Health Organization, 1981.
12. Travis WD, Colby TV, Corrin B, et al: Histological Typing of Lung and Pleural Tumors. 3rd ed. Berlin, Springer,1999.
13. Travis WD, Brambilla E, Müller-Hermelink HK, et al: Pathology and Genetics: Tumors of the Lung, Pleura, Thymus and Heart. Lyon, IARC, 2004.

14. Travis WD, Travis LB, Devesa SS. Lung cancer. *Cancer* 1995;75:191-202.
15. Charloux A, Rossignol M, Purohit A, et al. International differences in epidemiology of lung adenocarcinoma. *Lung Cancer* 1997;16:133-43.
16. Matthay RA. Lung cancer. *Clinics in Chest Medicine* 2002;23:65-81.
17. Travis WD, Brambilla E, Müller-Hermelink HK, et al. *Pathology and Genetics: Tumours of the Lung, Pleura, Thymus and Heart*. Lyon, IARC,2004.
18. Bunn PA, Kelly K. New combinations in the treatment of lung cancer. *Chest* 2000;117:138S-143S.
19. Deslauriers J, Gregoire J. Surgical therapy of early non-small cell lung cancer. *Chest* 2000;117:104S-109S.
20. Yoshino I, Baba H, Fukuyama S, Kameyama T, Shikada Y, Tomiyasu M, et al. A time trend of profile and surgical results in 1123 patients with non-small lung cancer. *Surgery* 2002;131:S242-8.
21. Padilla J, Calvo V, Penalver JC, Sales G, Morcillo A. Surgical results and prognostic factors in early non-small cell lung cancer. *Ann Thorac Surg* 1997;63:324-6.
22. Sakao Y, Nakazono T, Sakuragi T, Natsuaki M, Itoh T. Predictive factors for survival in surgically resected clinical IA peripheral adenocarcinoma of the lung. *Ann Thorac Surg* 2004;77:1157-62.
23. Jassem J, Skokowski J, Dziadziuszko R, Jassem E, Szymanowska A, Rzyman W, Roszkiewicz A. Results of surgical treatment of non-small lung cancer: validation of the new postoperative pathologic TNM classification. *J Thorac Cardiovasc Surg* 2000;119:1141-6.
24. Landreneau RJ, Sugarbaker DJ, Mack MJ, et al. Wedge resection versus lobectomy for stage I (T1N0M0) non-small cell lung cancer. *J Thorac Cardiovasc Surg* 1997;113:691-700.
25. Port JL, Kent MS, Korst MD, Libby D, Pasmantier M, Altorki NK. Tumor size predicts survival within stage IA non-small cell lung cancer. *Chest* 2003;124:1828-1833.
26. Naruke T, Tsuchiya R, Kondo H, et al. Prognosis and survival after resection for bronchogenic carcinoma based on the 1997 TNM-staging classification: the Japanese experience. *Ann Thorac Surg* 2001;71:1759-64.
27. Elias AD. Small cell lung cancer: State-of-the-art therapy in 1996. *Chest* 1997;112:251S-258S.

28. Albain KS, Crowley JJ, LeBlanc M, Livingston RB. Determinants of improved outcome in small-cell lung cancer : An analysis of the 2.580 patient Southwest Oncology Group data base. *J Clin Oncol* 1990;18:1563-1571.
29. Hyer JD, Silvestri G. Diagnosis and staging of lung cancer. *Clinics in Chest Medicine* 2000;21:95-106.
30. Mountain CF. Revisions in the International System for Staging Lung Cancer. *Chest* 1997;111:1710-1717.
31. Bülzebruck H, Bopp R, Drings P, et al. New aspects in the staging of lung cancer: prospective validation of the International Union Against Cancer TNM classification. *Cancer* 1992;70:1102-1110.
32. Jett JR. What`s new in staging of lung cancer (editorial). *Chest* 1997;111: 1486-1487.
33. Appere DV, Brechot JM, Lebeau B. The TNM classification: critical review. *Rev Mal Respir* 1998;15:323-332.
34. Inoue K, Sato M, Fujimura S, et al. Prognostic assessment of 1310 patients with non-small-cell lung cancer who underwent complete resection from 1980 to 1993. *J Thorac Cardiovasc Surg* 1998;116:407-411.
35. UICC. TNM classification of malignant tumours. Geneva:UICC,1968.
36. UICC. TNM classification of malignant tumours, 2nd ed.Geneva: UICC,1973.
37. Mountain CF, Carr DT, Anderson WAD. A system for the clinical staging of lung cancer. *Am J Roentogenol Radium Ther Nucl Med* 1974;120:130-8.
38. Mountain CF. A new international staging system for lung cancer. *Chest* 1986;89(suppl):225S-233S.
39. Naruke T. Results of resected lung cancer based on the new UICC TNM classification, 5th edition. *Jpn J Cancer Chemoter* 1997;24:2289-2295.
40. Buccheri G, Ferrigno D. Prognostic value of stage grouping and TNM descriptors in lung cancer. *Chest* 2000;117:1247-1255.
41. Mountain CF. The international system for staging lung cancer. *Semin Surg Oncol* 2000;18:106-115.
42. Watanabe Y. TNM classification for lung cancer. *Ann Thorac Cardiovasc Surg* 2003;9:343-50.

43. Mountain CF. Staging classification of lung cancer. *Clin Chest Med* 2002;23:103-20.
44. Henschke CI, McCauley DI, Yankelevitz DF, Naidich DP, McGuinness G, Miettinen OS, Libby DM, Pasmantier MW, Koizumi J, Altorki NK, Smith JP. Early lung cancer action project: overall design and findings from baseline screening. *Lancet* 1999;354:99-105.
45. Yankelevitz DF, Reeves AP, Kostis WJ, Zhao B, Henschke CI. Small pulmonary nodules: volumetrically determined growth rates based on CT evaluation. *Radiology* 2000;217:251-256.
46. Diederich S, Wormans D, Semik M, Thomas M, Lenzen H, Ross N, Heindel W. Screening for early lung cancer with low-dose spiral CT: prevalence in 817 asymptomatic smokers. *Radiology* 2002;222:773-781.
47. Benjamin MS, Drucker EA, McCloud TC, Shepard JA. Small pulmonary nodules: detection at chest CT and outcome. *Radiology* 2003;226:489-493.
48. Samaržija M, Pavelić LJ. Tumori traheje, bronha i pluća. U Vrhovac B, i sur.,ur. *Interna medicina* III. izd. Naprijed, Zagreb.2003:752.
49. Murray JF, Nadel JA, Mason RJ, Boushey HA. *Textbook of Respiratory Medicine*, ed 3. New York, W.B. Saunders, 2001, chapt 46.
50. Abeloff MD, Armitage JO, Lichter AS, et al: *Clinical Oncology* (ed 2). New York, NY, W.B. Saunders, 2000, pp 1398-1464.
51. Levi F, Lucchini F, Negri E, et al. Worldwide patterns of cancer mortality. *Eur J Cancer Prev* 1999;8:381-400.
52. Hoffman PC, Mauer AM, Vokes EE. Lung cancer. *Lancet* 2000;355:479-85.
53. Fraser RG, Pare JA. *Synopsis of Diseases of the Chest*, (ed 3). Philadelphia, W.B. Saunders, 1994, pp 445-539.
54. Fein AM, Feinsilver SH, Ares CA. The solitary pulmonary nodule: A systemic approach. In Fishman AP, Elias JA, et al (eds): *Fishman's Pulmonary Diseases and Disorders*. New York, McGraw-Hill, 1998, pp 1727-1437.
55. Lillington GA. Management of solitary pulmonary nodules. How to decide when resection is required. *Postgrad Med* 1997;101:145-150.
56. Lillington GA, Caskey CI. Evaluation and management of solitary multiple pulmonary nodules. *Clin Chest Med* 1993;14:111-119.

57. Yankelwitz DF, Hensche CI. Lung cancer: small solitary pulmonary nodules. *Radiol Clin North AM* 2000;38:1-9.
58. Kent MS, Port JL, Altorki NK. Current state of imaging for lung cancer staging. *Thorac Surg Clin* 2004;14:1-13.
59. Verschakelen JA, Bogaert J, De Wever W. Computed tomography in staging for lung cancer. *Eur Respir J* 2002;35(suppl):40S-48S.
60. Schaefer-Prokop C, Prokop M. New imaging techniques in the treatment guidelines for lung cancer. *Eur Respir J* 2002;19:Suppl.35.71s-83s.
61. Verschakelen JA, De Wever W, Bogaert J, Stroobants S. Imaging: staging of lung cancer. *Eur Respir Mon* 2004;30:214-244.
62. Primack SL, Lee KS, Logan PM, Miller RR, Müller NL. Bronchogenic carcinoma: utility of CT in the evaluation of patients with suspected lesions. *Radiology* 1994;193:795-800.
63. Lahde S, Paivansalo M, Rainio P. CT for predicting the resectability of lung cancer: a prospective study. *Acta Radiol* 1991;32:449-454.
64. Izbicki J, Thetter O, Karg O. Accuracy of computed tomographic scan and surgical assessment for staging of bronchial carcinoma. *J Thorac Cardiovasc Surg* 1992;104:413-420.
65. Toloza EM, Harpole L, McCrory DC. Noninvasive staging of non-small cell lung cancer. A review of the current evidence. *Chest* 2003;123: Suppl.1,137S-146S.
66. Hyer JD, Silvestri G. Diagnosis and staging of lung cancer. *Clin Chest Med* 2000;21:95-106.
67. Lahde S, Paivansalo M, Rainio P. CT for predicting the resectability of lung cancer: a prospective study. *Acta Radiol* 1991;32:449-454.
68. Remy J, Remy – Jardin M, Artaud D, Fribourg M. Multiplanar and three – dimensional reconstruction techniques in CT: impact on chest diseases. *Eur Radiol* 1998;8:335-351.
69. Swensen SJ, Viggiano RW, Midthun DE, et al. Lung nodule enhancement at CT: multicenter study. *Radiology* 2000;214:73-80.
70. Uffmann M, Prokop M. Multislice CT of the lung. Technique and clinical applications. *Radiologe* 2001;41:240-247.
71. Primack SL, Lee KS, Logan PM, Miller RR, Muller NL. Bronchogenic carcinoma: utility of CT in the evaluation of patients with suspected lesions. *radiology* 1994;193:795-800.

72. Nishi J, Kadota M, Yamashita Y, et al. Detection of small lung nodules: the value of retrospective thin slice reconstruction and cine viewing with a multi-detector spiral system. *Radiology* 2000;217(P):384.
73. Quint LE, Francis IR. Radiologic staging of lung cancer. *J Thorac Imaging* 1999;14:235-246.
74. Webb WR, Gatsonis C, Zerhouni EA, Heelan RT, Glazer GM, Francis IR, McNeil BJ. CT and MR imaging in staging non-small cell bronchogenic carcinoma: report of the Radiologic Diagnostic Oncology Group. *Radiology* 1991;178:705-713.
75. Dales RE, Stark RM, Raman S. Computed tomography to stage lung cancer: approaching a controversy using meta – analysis. *Am Rev Respir Dis* 1990;141:1096-1101.
76. Quint LE, Francis IR, Wahl RL, Gross BH, Glazer GM. Preoperative staging of non-small-cell carcinoma of the lung: imaging methods. *AJR* 1995;164:1349-1359.
77. Grover FL. The role of CT and MRI in staging of the mediastinum. *Chest* 1994;106:391s-396s.
78. Dillemans B, Deneffe G, Verschakelen J, Decramer M. Value of computed tomography and mediastinoscopy in preoperative evaluation of mediastinal nodes in non-small cell lung cancer. *Eur J Cardiothorac Surg* 1994;8:37-42.
79. McLoud TC, Bourgouin PM, Greenberg RW, Kosuik JP, Templeton PA, Shepard JA, Moore EH, Wain JC, Mathisen DJ, Grillo HC. Bronchogenic carcinoma: analysis of staging in the mediastinum with CT by correlative lymph node mapping and sampling. *Radiology* 1992;182:319-323.
80. Gdeedo A, van Schil P, Corthouts B, van Mieghern F, van Meerbeeck J. Prospective evaluation of CT and mediastinoscopy in mediastinal lymph node staging. *Eur Respir J* 1997;10:1547.
81. Evans RG. New frontier for radiology: computed tomography. 40th Annual Preston M. Hickey Memorial Lecture. *Am J Roentgenol* 1976;126:1117-1129.
82. TerPogossian MM. Basic principles of computed axial tomography. *semin Nucl Med* 1977;7:109-127.
83. Maravilla KR, Pastel MS. Technical aspects of CT scanning. *Comput Tomogr* 1978;2:137-144.
84. Verschakelen JA, Bogaert J, De Wever W. Computed tomography in staging for lung cancer. *Eur respir J* 2002;Suppl.35:40s-48s.

85. Schaefer-Prokop C, Prokop M. New imaging techniques in the treatment guidelines for lung cancer. *Eur Respir J* 2002;19:Suppl.35,71s-83s.
86. Berland LL, Smith JJ. Multidetector array CT:one again, technology creates new opportunities. *Radiology* 1998;209:327-329.
87. Prokop M. Multislice computed tomography of the lung parenchyma. In: Marinček J, Ros P, Reiser M, eds. *Multislice CT – A practical Guide. Proceedings of the 5th International Somatom CT Scientific User Conference*. Springer, 2001;pp.145-147.
88. Mastora I, Remy-Jardin M, Masson P, et al. Multidetector CT imaging of diffuse lung diseases: clinical impact of simultaneous reconstruction of contiguous thick and HRCT sections. *Radiology* 2000;217:217-384.
89. Uffmann M, Prokop M, Schaefer-Prokop C, et al. Assessment of focal lung lesions with multislice CT: are thin sections and multiplanar reformats necessary? *Eur Radiol* 2001;11 Suppl.B-0311.
90. Hillers TK, Sauve MD, Guyatt GH. Analysis of published studies on the detection of extrathoracic metastases in patients presumed to have operable non-small cell lung cancer. *Thorax* 1994;49:14-9.
91. Wernecke K. Ultrasound study of pleura. *Eur Radiol* 2000;10:1515-1523.
92. Müller NL. Imaging of the pleura. *Radiology* 1993;186:297-309.
93. Suzuki N, Saitoh T, Kitamura S. Tumor invasion of the chest wall in lung cancer. Diagnosis with US. *Radiology* 1993;187:39-42.
94. Mathis G. Thoraxsonography – Part I: Chest wall and pleura. *Ultrasound Med Biol* 1997;23:1131-1139.
95. Mathis G. Thoraxsonography – Part II: peripheral pulmonary consolidation. *Ultrasound Med Biol* 1997;23:1141-1153.
96. Dubs Kunz B. Sonography of the chest wall. *Eur J Ultrasound* 1996;3:103-111.
97. Blank W, Schuler A, Wild K, Braun B. Transthoracic sonography of mediastinum. *Eur J Ultrasound* 1996;3:179-190.
98. Yang PC. Ultrasound – guided transthoracic biopsy of the chest. *Radiol Clin North Am* 2000;38:323-43.
99. Mažuranić I, Ivanovi-Herceg Z, Gorečan M, Petrak A, Pongrac I. Interventional, diagnostic and therapeutic use of chest ultrasonography. *Radiol Oncol* 1995;29:279-282.
100. Klein JS, Zarka MA. Transthoracic needle biopsy. *Radiol Clin North Am* 2000;38:235-266.

101. Patel MC, Flower CDR. Radiology in the management of pleural disease. *Eur Radiol* 1996;7:1454-1462.
102. Heilo A. US guided transthoracic biopsy. *Eur J Ultrasound* 1996;3:141-151.
103. Görg C, Restrepo I, Schwerk WB. sonography of malignant pleural effusion. *Eur Radiol* 1997;7:1195-1198.
104. Penman I, Fergusson RJ. Endoscopic ultrasound: a useful tool to assess the mediastinum in patients with lung cancer? *Thorax* 2002;57:95-96.
105. Barker JM, Silvestri GA. Lung cancer staging. *Curr Opin Pulm Med* 2002;8:287-293.
106. Wiersema MJ, Edell ES, Midthun DE, et al. A blinded prospective study comparing transbronchial needle aspiration (TBNA) and endosonography guided needle aspiration (EUS FNA) in the staging of mediastinal lymphadenopathy in patients with non-small cell lung cancer. *Gastrointest Endosc* 2001;53:AB556.
107. Webb WR, Gastonis RC, Zerhouni EA, et al. CT and MR staging in non-small cell bronchogenic carcinoma: Report of the Radiologic Oncology Group. *Radiology* 1991;178:705-713.
108. Bergin C, Pauly J, Macovski A. Lung parenchyma: projection reconstruction MR imaging. *Radiology* 1991;179:777-781.
109. Bergin C, Glover G, Pauly J. Lung parenchyma: magnetic susceptibility in MR imaging. *Radiology* 1991;180:845-848.
110. Mayo J, MacKay A, Muller N. MR imaging of the lungs: value of short TE spin echo pulse sequences. *AJR* 1992;159:951-956.
111. American Thoracic Society/European Respiratory Society: Pretreatment evaluation of non-small cell lung cancer. *Am J Resp Crit Care Med* 1997;156:320-332.
112. Hellwig D, Ukena D, Paulsen F, et al. Meta-analysis of the efficacy of positron emission tomography with F-18 fluorodeoxyglucose in lung tumors. *Pneumologie* 2001;55:367-77.
113. Hicks R, Kalff V, MacManus M, et al. 18F-FDG PET provides high-impact and powerful prognostic stratification in staging newly-diagnosed non-small cell lung cancer. *J Nucl Med* 2001;42:1596-604.
114. Pieterman RM, vanPutten JW, Meuzelaar JJ, et al. Preoperative staging of non-small-cell lung cancer with positron-emission tomography. *N Engl J Med* 2000;343:254-261.

115. vanTinteren H, Hoekstra OS, Smit EF, et al. Effectiveness of positron emission tomography in the preoperative assessment of patients with suspected non-small-cell lung cancer: the PLUS multicentre randomised trial. *Lancet* 2002;359:1388-1392.
116. Stroobants SG, D Hoore I, Dooms C, et al. Additional value of whole-body fluorodeoxyglucose positron emission tomography in detection of distant metastases of non-small-cell lung cancer. *Clin Lung Cancer* 2003;4:242-247.
117. Silvestri GA, Tanoue LT, Margolis ML, Barker J, Detterbeck F. The noninvasive staging of non-small cell lung cancer. *Chest* 2003;123:Suppl.1,147S-156S.
118. Gould MK, Maclean CC, Kuschner WG, Rydzak CE, Owens DK. Accuracy of positron emission tomography for diagnosis of pulmonary nodules and mass lesions: a meta-analysis. *JAMA* 2001;285:914-924.
119. Vesselle H, Pugsley J, Vallieres E, Wood D. The impact of F18 positron-emission tomography on the surgical staging of non-small cell lung cancer. *J Thorac Cardiovasc Surg* 2002;124:511-9.
120. Burger G, Goerres S, Schoenes A, Buck A, Lonn HR, vonSchulthess GK. PET attenuation coefficients from CT images: experimental evaluation of the transformation of CT into PET 511-keV attenuation coefficients. *Eur J Nucl Med* 2002;29:922-927.
121. Hany TF, Steinert HC, Goerres GW, Buck A, vonSchulthess GK. Improvement of diagnostic accuracy of PET imaging using a high performance in-line PET-CT system: preliminary results. *Radiology* 2002;225:575-581.
122. Hany T, Steinert H, Goerres G, et al. PET diagnostic accuracy: improvement with in-line PET-CT system: initial results. *Radiology* 2002;225:575-81.
123. D'Amico T, Wong T, Harpole D, et al. Impact of computed tomography – positron emission tomography fusion in staging patients with thoracic malignancies. *Ann Thorac Surg* 2002;74:160-3.
124. Stitik FP. The new staging of lung cancer. *Radiol Clin North Am* 1994;32:635-647.
125. Lahde S, Paivansalo M, Rainio P. CT for predicting the resectability of lung cancer: a prospective study. *Acta Radiol* 1991;32:449-454.
126. Lewis JW, Madrazo BL, Gross SC. The value of radiographic and computed tomography in the staging of lung carcinoma. *Ann Thorac Surg* 1982;43:553-558.

127. Lewis JW, Pearlberg JL, Beute GH, et al. Can computed tomography of the chest stage lung cancer? Yes and no. *Ann Thorac Surg* 1990;49:591-596.
128. Herman SJ, Winton TL, Weisbrod GL, Towers MJ, Mentzer SJ. Mediastinal invasion by bronchogenic carcinoma: CT signs. *Radiology* 1994;190:841-846.
129. Glazer HS, Kaiser LR, Anderson DJ, et al. Indeterminate mediastinal invasion in bronchogenic carcinoma: CT evaluation. *Radiology* 1989;173:37-42.
130. McLoud TC. CT of bronchogenic carcinoma: indeterminate mediastinal invasion. *Radiology* 1989;173:15-16.
131. Izbicki J, Thetter O, Karg O. Accuracy of computed tomographic scan and surgical assessment for staging of bronchial carcinoma. *J Thorac Cardiovasc Surg* 1992;104:413-420.
132. Allen MS, Mathisen DJ, Grillo HC, Wain JC, Moncure AC, Hilgenberg AD. Bronchogenic carcinoma with chest wall invasion. *Ann Thorac Surg* 1991;51:948-951.
133. Scott IR, Muller NL, Miller RR, Evans KG, Nelems B. Resectable stage III lung cancer: CT, surgical, and pathologic correlation. *Radiology* 1988;166:75-79.
134. Ratto GB, Piacenza G, Frola C. Chest wall involvement by lung cancer: computed tomographic detection and results of operation. *Ann Thorac Surg* 1991;51:182-188.
135. Pearlberg JL, Sandler MA, Beute GH, Lewis JW, Madrazo BL. Limitations of CT in evaluation of neoplasms involving chest wall. *J Comput Assist tomogr* 1987;11:290-293.
136. Pennes DR, Glazer GM, Wimbish KJ, Gross BH, Long RW, Orringer MB. Chest wall invasion by lung cancer: limitations of CT evaluation. *AJR Am J Roentgenol* 1985;144:507-511.
137. LoCicero J, Costello R, Campos CT, et al. Spiral CT with multiplanar and three-dimensional reconstructions accurately predicts tracheobronchial pathology. *Ann Thorac Surg* 1996;62:811-817.
138. Lawer LP, Fishman EK. Multi-detector row CT of thoracic disease with emphasis on 3D volume rendering and CT angiography. *Radiographics* 2001;21:1257-1273.
139. Traill ZC, Gleeson FV. Bronchoscopy and surgical staging procedures and their correlation with imaging. *Eur J Radiol* 2003;45:39-48.

140. Bungay HK, Pal CR, Davies CWH, Davies RJO, Gleeson FV. An evaluation of computed tomography as an aid to diagnosis in patients undergoing bronchoscopy for suspected bronchial carcinoma. *Clin Radiol* 2000;55:554-560.
141. Storto ML, Ciccotosto C, Guidotti A, Merlino B, Patea RL, Bonomo L. Neoplastic extension across pulmonary fissures: value of spiral computed tomography and multiplanar reformations. *J Thorac Imaging* 1998;13:204-210.
142. Gdeedo A, VanSchil P, Corthouts B, VanMieghem F, VanMeerbeek J, VanMarck E. Comparison of imaging TNM and pathological TNM in staging of bronchogenic carcinoma. *Eur J Cardiothorac Surg* 1997;12:224-227.
143. Ikezoe J, Kadowaki K, Morimoto S. Mediastinal lymph node metastases from non-small-cell bronchogenic carcinoma: re-evaluation with CT. *J Comput Assist Tomogr* 1990;14:340-344.
144. Dillemans B, Deneffe G, Verschakelen J, Decramer M. Value of computed tomography and mediastinoscopy in peroperative evaluation of mediastinal nodes in non-small cell lung cancer. *Eur J Cardiothorac Surg* 1994;8:37-42.
145. Toloza EM, Harpole L, McCrory DC. Noninvasive staging of non-small cell lung cancer. A review of the current evidence. *Chest* 2003;123:Suppl. 1, 137S-146S.
146. Shimoyama K, Murata K, Takahashi M, Morita R. Pulmonary hilar lymph node metastases from lung cancer. evaluation based on morphology at thin section, incremental dynamic CT. *Radiology* 1997;203:187.
147. Grover FL. The role of CT and MRI in staging of the mediastinum. *Chest* 1994;106:Suppl. 6,391S-396S.
148. Glazer GM, Gross BH, Quint LE, Francis IR, Bookstein FL, Orringer MB. Normal mediastinal lymph nodes: number and size according to American Thoracic Society mapping. *AJR Am J Roentgenol* 1985;144:261-265.
149. Dales R, Stark R, Raman S. Computed tomography to stage lung cancer. *Am Rev Respir Dis* 1990;144:1096-1101.
150. Arita T, Matsumoto T, Kuramitsu T, Kawamura N, Sugi K, Esato K. Is it possible to differentiate malignant mediastinal nodes from benign nodes by size? Reevaluation by CT, transesophageal echocardiography, and nodal specimen. *Chest* 1996;110:1004-1008.
151. Gross B, Glazer B, Orringer M, Spizarny D, Flint A. Bronchogenic carcinoma metastatic to normal-sized lymph nodes: frequency and significance. *Radiology* 1988;166:71-74.

152. Buy JN, Ghossain MA, Poirson F, et al. Computed tomography of mediastinal lymph nodes in non-small cell lung cancer. A new approach based on the lymphatic pathway of tumor spread. *J Comput Assist Tomogr* 1988;12:545-552.
153. Pearson F, DeLarue N, Ilves R, Todd T, Cooper J. Significance of positive superior mediastinal nodes identified at mediastinoscopy in patients with resectable cancer of the lung. *J Thorac Cardiovasc Surg* 1982;83:1-11.
154. Harrow EM, Abi-Saleh W, Blum J, et al. The utility of transbronchial needle aspiration in the staging of bronchogenic carcinoma. *Am J Respir Crit Care Med* 2000;161:601-607.
155. Daly BD, Mueller JD, Faling LJ, et al. N2 lung cancer: outcome in patients with false-negative computed tomographic scans of the chest. *J Thorac Cardiovasc Surg* 1993;105:904-911.
156. Cybulsky I, Lanza L, Ryan M, Putman J, McMurtrey M, Roth J. Prognostic significance of computed tomography in resected N2 lung cancer. *Ann Thorac Surg* 1992;54:533-537.
157. DeLeyn P, Schoonooghe P, Deneffe G, et al. Surgery for non-small cell lung cancer with unsuspected metastasis to ipsilateral mediastinal or subcarinal nodes (N2 Disease). *Eur J Cardiothorac Surg* 1996;10:649-655.
158. Watanabe S, Oda M, Tsunozuka Y, Go T, Watanabe G. Peripheral small-sized (2cm or less) non-small cell lung cancer with mediastinal lymph node metastasis; clinicopathologic features and patterns of nodal spread. *Eur J Cardiothoracic Surg* 2002;22:995-999.
159. Sider L, Horejs D. Frequency of extrathoracic metastases from bronchogenic carcinoma in patients with normal-sized hilar and mediastinal lymph nodes on CT. *AJR Am J Roentgenol* 1988;151:893-895.
160. Quint LE, Tummala S, Brisson LJ, et al. Distribution of distant metastases from newly diagnosed non-small cell lung cancer. *Ann Thorac Surg* 1996;62:246-250.
161. Ferrigno D, Buccheri G. Cranial computed tomography as a part of the initial staging procedure for patients with non-small-cell lung cancer. *Chest* 1994;106:1025-1029.
162. Silvestri GA, Lenz JE, Harper SN, et al. The relationship of clinical findings to CT scan evidence of adrenal gland metastases in the staging of bronchogenic carcinoma. *Chest* 1992;102:1748-1751.

163. Salvatierra A, Baamonde C, Llamas JM, Cruz F, Lopez-Pujol J. Extrathoracic staging of bronchogenic carcinoma. *Chest* 1990;97:1052-1058.
164. Klein JS, Webb WR. The radiologic staging of lung cancer. *J Thorac Imaging* 1991;7:29-47.
165. Boland GW, Lee MJ, Gazelle GS, Halpern EF, McNicholas MM, Mueller PR. Characterization of adrenal masses using unenhanced CT: an analysis of the CT literature. *AJR Am J Roentgenol* 1998;171:201-204.
166. Korobkin M, Brodeur FJ, Yutzy GG, et al. Differentiation of adrenal adenomas from nonadenomas using CT attenuation values. *AJR Am J Roentgenol* 1996;166:531-536.
167. Patz EF, Erasmus JJ, Mcadams HP, et al. Lung cancer staging and management: comparison of contrast-enhanced and nonenhanced helical CT of the thorax. *Radiology* 1999;212:56-60.
168. Fretz CJ, Stark DD, Metz CE, et al. Detection of hepatic metastases: comparison of contrast-enhanced CT, unenhanced MR imaging, and iron oxide-enhanced MR imaging. *AJR Am J Roentgenol* 1990;155:763-770.
169. Pope RJE, Hansell DM. Extra-thoracic staging of lung cancer. *Eur J Radiol* 2003;45:31-38.
170. Harvey CJ, Blomley MJ, Eckersley RJ, Cosgrove DO. Developments in ultrasound contrast media. *Eur Radiol* 2001;11:675-689.
171. Yokoi K, Kamiya N, Matsuguma H, et al. Detection of brain metastasis in potentially operable non-small cell lung cancer: a comparison of CT and MRI. *Chest* 1999;115:714-719.
172. Colice GL, Birkmeyer JD, Black WC, et al. Cost-effectiveness of head CT in patients with lung cancer and no clinical evidence of metastases. *Chest* 1995;108:1264-1271.
173. Silvestri GA, Littenberg B, Colice GL. The clinical evaluation for detecting metastatic lung cancer. A meta-analysis. *Am J Respir Crit Care Med* 1995;145:225-230.
174. American Thoracic Society. Pretreatment in the evaluation of non-small cell lung cancer. *Am J Respir Crit Care Med* 1997;156:320-32.
175. Donato AT, Ammerman EG, Sullesta O. Bone scanning in the evaluation of patients with lung cancer. *Ann Thorac Surg* 1979;27:300-304.
176. Schirrmeister H, Guhlmann A, Elsner K, et al. Sensitivity in detecting osseous lesions depends on anatomic localization: planar bone scintigraphy versus 18F-PET. *J Nucl Med* 1999;40:1623-1629.

177. Weder W, Schmid RA, Bruchhaus H, Hillinger S, vonSchulthess GK, Steinert HC. Detection of extrathoracic metastases by positron emission tomography in lung cancer. *Ann Thorac Surg* 1998;66:886-892.
178. Burry T, Barreton A, Daenen F, Barthelemy N, Ghaye B, Rigo. Fluorine-18 deoxyglucose positron emission tomography for the detection of bone metastases in patients with non-small cell lung cancer. *Eur J Nucl med* 1998;25:1244-1247.
179. Byrd RB, Carr DT, Miller WE, et al. Radiographic abnormalities in carcinoma of the lung as related to histological cell type. *Thorax* 1996;24:573-575.
180. Shaham D, Guralnik L. The solitary pulmonary nodule: radiologic considerations. *Semin Ultrasound CT MR* 2000;21:97-115.
181. Libby DM, Henschke CI, Yankelevitz DF. The solitary pulmonary nodule: Update. *Am J Med* 1995;99:491-496.
182. Burke M, Fraser R. Obstructive pneumonitis: a pathologic and pathogenetic reappraisal. *Radiology* 1988;166:699-704.
183. Glazer HS, Anderson DJ, Sagel SS. Bronchial impaction in lobar collapse: CT demonstration and pathological correlation. *AJR* 1989;153:485-488.
184. Byrd RB, Miller WE, Carr DT, et al. The roentgenographic appearance of squamous cell carcinoma of the bronchus. *Mayo Clin Proc* 1986;43:327-332.
185. Woodring JH. Determining the cause of pulmonary atelectasis: a comparison of plain radiography and CT. *AJR* 1988;150:757-763.
186. Onitsuka H, Tsukuda M, Araki A. Differentiation of central lung tumor from post-obstructive lobar collapse by rapid sequence computed tomography. *J Thorac Imaging* 1991;6:28-31.
187. Shin MS, Ho KJ. CT fluid bronchogram: observation in postobstructive pulmonary consolidation. *Clin Imag* 1992;16:109-113.
188. Armstrong P, Wilson AG, Dee P, Hansell DM. *Imaging of Diseases of the Chest* (ed 3). St. Louis, MO, Mosby, 2000 pp 99-112.
189. Fraser RG, Pare JAP. *Diagnosis of disease of the chest*. ed 3, 1989; Philadelphia, WB Saunders.
190. Wegener OH. *Whole Body Computed Tomography*. ed 2, Blackwell Scientific Publications, Boston, 1994.

191. Naidich DP, Zerhouni EA, Siegelman SS, et al. *Computed Tomography and Magnetic Resonance of the Thorax*. ed 2, Raven Press, New York, 1992.
192. Austin JH, Muller NL, Friedman PJ, et al. Glossary of terms for CT of the lungs: recommendations of the Nomenclature Committee of the Fleischner Society. *Radiology* 1996;200:327-331.
193. Webb WR, Muller NL, Naidich DP. Standardized terms for high-resolution computed tomography of the lung: a proposed glossary. *J Thorac Imaging* 1993;8:167-175.
194. Vazquez MF, Yankelevitz DF. The radiologic appearance of solitary pulmonary nodules and their cytologic – histologic correlation. *Semin Ultrasound CT MR* 2000;21:149-62.
195. Lee JKT, Sagel SS, Stanley RJ, Heiken JP. *Computed Body Tomography with MRI Correlation*. ed 3, vol. one, Lippincott – Raven, New York, 1999.
196. Jane PK. Lung nodule detection and characterization with multi-slice CT. *J Thorac Imaging* 2005;20:196-209.
197. Theros EG. Varying manifestations of peripheral pulmonary neoplasms: a radiologic – pathologic correlative study. *AJR* 1997;74:893-914.
198. Erasmus JJ, Conolly JE, McAdams HP, Roggli VL. Solitary pulmonary nodules. Part I. Morphologic evaluation for differentiation of benign and malignant lesions. *Radiographics* 2000;20:43-58.
199. Rigler LG. The roentgen signs of carcinoma of the lung. *AJR* 1955;74:415-428.
200. Seemann MD, Staebler A, Beinert T, Dienemann H, Obst B, Matzko M. Usefulness of morphological characteristics for the differentiation of benign from malignant solitary pulmonary lesions using HRCT. *Eur Radiol* 1999;9:409-17.
201. Zwirer CV, Vedal S, Miller RR, et al. Solitary pulmonary nodule: High-Resolution CT and radiologic – pathologic correlation. *radiology* 1991;179:469-476.
202. Kuriyama K, Tateishi R, Doi O, et al. CT – pathologic correlation in small peripheral lung cancers. *AJR* 1987;149:1139-1143.
203. Yang Z, Sone S, Takashima S, et al. Small peripheral carcinomas of the lung: Thin – section and pathologic correlation. *Eur Radiol* 1999;9:1819-1825.

204. Choi JA, Kim JH, Hong KT, et al. CT bronchus sign in malignant solitary pulmonary lesions: Value in the prediction of cell type. *Eur Radiol* 2000;10:1304-1309.
205. Qiang JW, Zhou KR, Lu G, et al. The relationship between solitary pulmonary nodules and bronchi: Multi-slice CT-pathological correlation. *Clin Radiol* 2004;59:1121-1127.
206. Naidich DP, Sussman R, Kutcher WL, et al. Solitary pulmonary nodules. CT – bronchoscopic correlation. *Chest* 1988;93:595-598.
207. Fujisawa T, Yamaguchi Y, Saito Y, Hiroshima K, Ohwada H. Blood and lymphatic vessel invasion as prognostic factors for patients with primary resected nonsmall cell carcinoma of the lung with intrapulmonary metastases. *Cancer* 1995;76:2464-2470.
208. Macchiarini P, Fontanini G, Hardin MJ, et al. Blood vessel invasion by tumor cells predicts recurrence in completely resected T1N0M0 non-small-cell cancer. *J Thorac Cardiovasc Surg* 1993;106:80-89.
209. Kuriyama K, Tateishi R, Doi O, et al. Prevalence of air bronchograms in small peripheral carcinomas of the lung on thin-section CT: Comparison with benign tumors. *AJR Am J Roentgenol* 1991;156:921-924.
210. Kui M, Templeton PA, White CS, et al. Evaluation of the air bronchogram sign on CT in solitary pulmonary lesions. *J Comput Assist Tomogr* 1996;20:983-986.
211. Qiang JW, Zhou KR, Lu G, et al. The relationship between solitary pulmonary nodules and bronchi: Multi-slice CT-pathological correlation. *clin Radiol* 2004;59:1121-1127.
212. Swensen SJ, Viggiano RW, Midthun DE, et al. Lung nodule enhancement at CT: Multicenter study. *Radiology* 2000;214:73-80.
213. Swensen SJ, Brown LR, Colby TV, et al. CT evaluation of enhancement with iodinated contrast material. *Radiology* 1995;194:393-8.
214. Swensen SJ, Brown LR, Colby TV, et al. Lung nodule enhancement at CT: prospective findings. *Radiology* 1996;201:447-55.
215. Zhang M, Kono M. Solitary pulmonary nodules: Evaluation of blood patterns with dynamic CT. *Radiology* 1997;205:471-478.
216. Pentheroudakis G, Kostadima L, Fountzilas G, Kalogera-Fountzila A, Klouvas G. Cavitating squamous cell lung carcinoma – distinct entity or not? Analysis of radiologic, histologic, and clinical features. *Lung Cancer* 2004;45:349-55.

217. Henschke CI, Yankelevitz DF, Mirtcheva R, et al. CT screening for lung cancer: Frequency and significance of part-solid and non-solid nodules. *AJR Am J Roentgenol* 2002;178:1053-1057.
218. Austin JM, Muller NL, Friedman PJ, Hansell DM, Naidich DP, Remy-Jardin M, Webb WR, Zerhouni EA. Glossary of terms for CT of the lungs: recommendations of the Nomenclature of the Fleischner Society. *Radiology* 1996;200:327-331.
219. Bankier A, Gevenois PA. Glossary of terms for thoracic radiology. *Eur Respir Mon* 2004;30:1-22.
220. Tuddenham WJ. Glossary of Terms for Thoracic Radiology: Recommendations of the Nomenclature Committee of the Fleischner Society. *AJR* 1984;143:509-517.
221. Harpole DH, Herndon JE, Young WG, Wolfe WG, Sabiston DC. Stage I nonsmall cell lung cancer. A multivariate analysis of treatment methods and patterns of recurrence. *Cancer* 1995;76:787-96.
222. Feld R, Rubinstein LV, Weisenberger TH. Sites of recurrence in resected stage I non-small-cell lung cancer: a guide for future studies. *J Clin Oncol* 1984;2:1352-8.
223. Pisters KMW, Ginsberg RJ. Phase II trial of induction paclitaxel and carboplatin in early stage (T2N0, T1-2N1, and selected T3N0-1) non-small cell lung cancer. *Proc Am Soc Oncol* 1998;17:451a.
224. Martini N, Kris MG, Ginsberg RJ. The role of multimodality therapy in locoregional non-small cell lung cancer. *Surg Oncol Clin North Am* 1997;6:769-91.
225. Pisters K, Ginsberg R, Giroux D, et al. for the Bimodality Lung Oncology Team. Bimodality lung oncology team (BLOT) trial of induction paclitaxel/carboplatin in early stage non-small cell lung cancer (NSCLC): Long term follow-up of a phase II trial. *Proc Am Soc Oncol* 2003;633 (abstract 2544).
226. Pisters K, Bunn P, Crowley J, Ginsberg R. et al. Southwest Oncology Group. S9900: A phase III trial of surgery alone or surgery plus preoperative paclitaxel/carboplatin (PC) chemotherapy in early stage non-small cell lung cancer (NSCLC): Preliminary results. *ASCO Annual Meeting*. 2005;Abstract No:LBA7012.
227. Winton T, Livingston R, Johnson D, et al. Vinorelbine plus cisplatin vs. observation in resected non-small-cell lung cancer. *N Engl J Med* 2005;352:2589-2597.
228. Douillard JY, Rosell R, Delena M, et al. Phase III adjuvant vinorelbine and cisplatin versus observation in completely resected (stage I-III) non-

small-cell lung cancer (NSCLC) patients:Final results after 70-th month median follow-up. *J Clin Oncol* 2005;23:Suppl 16S.

229. Strauss GM, Herndon J, Maddaus MA, et al. Randomized clinical trial of adjuvant chemotherapy with paclitaxel and carboplatin following resection in Stage IB non-small-cell lung cancer: report of Cancer and Leukemia Group B (CALGB) Protocol 9633. *J Clin Oncol* 2004;22:Suppl 14S.
230. Arrigada R, Bergman B, Dunant A, et al. The International Adjuvant Lung Cancer Trial Collaborative Group: Cisplatin-based adjuvant chemotherapy in patients with completely resected non-small-cell lung cancer. *N Engl J Med* 2004;4:351-360.
231. Brundage MD, Davies D, Mackillop WJ. Prognostic factors in Non-small Cell Lung Cancer. A Decade of Progress. *Chest* 2002;122:1037-1057.
232. Birim Ö, Kappetein AP, van Klavern RJ, Bogers AJJC. Prognostic factors in non-small cell lung cancer surgery. *EJSO* 2006;32:12-23.
233. Buccheri G, Ferrigno D. Prognostic factors. *Haematol Oncol Clin N Am* 2004;18:187-201.
234. Buccheri G, Ferrigno D, Tamburini M. Karnofsky and ECOG performance status scoring in lung cancer: a prospective, longitudinal study of 536 patients from a single institution. *Eur J Cancer* 1996;7:1135-41.
235. Montazeri A, Milroy R, Hole D, McEwen J, Gillis CR. Quality of life in lung cancer patients as an important prognostic factor. *Lung Cancer* 2001;31:233-40.
236. Buccheri G, Ferrigno D. Importance of weight loss definition in the prognostic evaluation of non-small-cell lung cancer. *Lung Cancer* 2001;34:433-40.
237. Nakahara Y, Mochizuki Y, Miyamoto Y, Tanaka A, Kawamura T, Sasaki S, et al. Mental state as a possible independent prognostic variable for survival in patients with advanced lung carcinoma. *Cancer* 2002;94:3006-15.
238. Buccheri G, Ferrigno D. Prognostic factors in lung cancer: tables and comments. *Eur Respir J* 1994;7:1350-64.
239. Pavey SJ, Hawson GA, Marsh NA. Impact of the fibrinolytic enzyme system on prognosis and survival associated with non-small cell lung carcinoma. *Blood Coagul Fibrinolysis* 2001;12:51-8.
240. Wigren T, Oksanen H, Kellokumpu-Lehtinen P. A practical prognostic index for inoperable non-small-cell lung cancer. *J Cancer Res Clin Oncol* 1997;123:259-66.

241. Ferrigno D, Buccheri G, Ricca I. Prognostic significance of blood coagulation tests in lung cancer. *Eur Respir J* 2001;17:667-73.
242. Steels E, Paesmans M, Berghmans T, Branle F, Lemaitre F, Mascaux C, et al. Role of p53 as a prognostic factor for survival in lung cancer: a systematic review of the literature with meta-analysis. *Eur Respir J* 2001;18:705-19.
243. Mitsudomi T, Hamajima N, Ogawa M, Takahashi T. Prognostic significance of p53 alterations in patients with non-small cell lung cancer: a meta analysis. *Clin Cancer Res* 2000;6:4055-63.
244. Schiller JH, Adak S, Feins RH, Adak S, Feins RH, Keller SM, Fry WA, Livingston RB, et al. Lack of prognostic significance of p53 and K-ras mutations in primary resected non-small cell lung cancer on E4592: a laboratory ancillary study on an Eastern Cooperative Oncology Group prospective randomized trial of postoperative adjuvant therapy. *J Clin Oncol* 2001;19:448-57.
245. Pujol J, Boher J, Grenier J, Quantin X. Cyfra 21-1, neuron specific enolase and prognosis of non-small cell lung cancer: prospective study in 621 patients. *Lung Cancer* 2001;31:221-31.
246. Salgia R, Harpole D, Herndon JE, Pisick E, Elias A, Skarin AT. Role of serum tumor markers CA 125 and CEA in non-small cell lung cancer. *Anticancer Res* 2001;21:1241-6.
247. Buccheri G, Ferrigno D. Prognostic factors in lung cancer: tables and comments. *Eur Respir J* 1994;7:1350-64.
248. Brambilla E, Travis WD, Colby TV, Corrin B, Shimosato Y. The new World Health Organization classification of lung tumors. *Eur Respir J* 2001;18:1059-68.
249. Buccheri G, Ferrigno D. Prognostic value of stage grouping and TNM descriptors in lung cancer. *Chest* 2000;117:1247-65.
250. Jazieh AR, Hussain M, Howington JA, Spencer HJ, Husain M, Grismer JT, et al. Prognostic factors in patients with surgically resected stages I and II non-small cell lung cancer. *Ann Thorac Surg* 2000;70:1168-71.
251. Birim O, Maat AP, Kappetein AP, van Meerbeeck JP, Damhuis RA, Bogers AJ. Validation of the Charlson comorbidity index in patients with operated primary non-small cell lung cancer. *Eur J Cardiothorac Surg* 2003;23:30-4.
252. Birim O, Zuydendorp HM, Maat AP, Kappetein AP, Eijkemans MJ, Bogers AJ. Lung resection for non-small-cell lung cancer in patients older than 70: mortality, morbidity, and late survival compared with the general population. *Ann Thorac Surg* 2003;76:1796-801.

253. Bernet F, Brodbeck R, Guenin MO, Schufer G, Habicht JM, Stulz PM, et al. Age does not influence early and late tumor-related outcome for bronchogenic carcinoma. *Ann Thorac Surg* 2000;69:913-8.
254. Fernandes OJ, Almgren SO, Thaning L, Filbey D, Helsing M, Karlsson M, et al. Prognostic factors for the survival of surgically treated patients for non-small cell lung cancer. *Acta Oncol* 2003;42:338-41.
255. Palomares MR, Sayre JW, Shekar KC, Lilington LM, Chlebowski RT. Gender influence on weight-loss pattern and survival of nonsmall cell lung carcinoma patients. *Cancer* 1996;78:2119-26.
256. Visbal AL, Williams BA, Nicholas 3rd FC, Marks RS, Jett JR, Aubry MC, et al. Gender differences in non-small-cell lung cancer survival: an analysis of 4,618 patients diagnosed between 1997 and 2002. *Ann Thorac Surg* 2004;78:209-15.
257. Alexiou C, Onyeaka CV, Beggs D, Akar R, Beggs L, Salama FD, et al. Do women live longer following lung resection for carcinoma? *Eur J Cardiothorac Surg* 2002;21:319-25.
258. Doque JL, Ramos G, Castrodeza J, Cerezal J, Castanedo M, Yuste MG, et al. Early complications in surgical treatment of lung cancer: a prospective, multicenter study. *Ann Thorac Surg* 1997;63:944-50.
259. Myrdal G, Gustafsson G, Lambe M, Horte LG, Stahle E. Outcome after lung cancer surgery. Factors predicting early mortality and major morbidity. *Eur J Cardiothorac Surg* 2001;20:694-9.
260. Ploeg AJ, Kappetein AP, van Tongeren RB, Pahlplatz PV, Kastelein GW, Breslau PJ. Factors associated with perioperative complications and long-term results after pulmonary resection for primary carcinoma of the lung. *Eur J Cardiothorac Surg* 2003;23:26-9.
261. Padilla J, Calvo V, Penalver JC, Zarza AG, Pastor J, Blasco E, et al. Survival and risk model for stage IB non-small cell lung cancer. *Lung Cancer* 2002;36:43-8.
262. Piantadosi S. Postoperative T1N0 non-small-cell lung cancer: squamous versus non-squamous recurrences. *J Thorac Cardiovasc Surg* 1987;94:349-354.
263. Feld R, Rubinstein LV, Weisenberger TH, et al. Sites of recurrence in resected stage I non-small-cell lung cancer: a guide for future studies. *J Clin Oncol* 1984;2:1352-1357.
264. Mountain CF, Lukeman JM, Hammar SP, Chamberlain DW, Coulson WF, Page DL, et al. Lung cancer classification: the relationship of disease extent and cell type survival in a clinical trials population. *J Surg Oncol* 1987;35:147-56.

265. Thomas PA, Rubinstein L. Malignant disease appearing late after operation for T1N0 non-small cell lung cancer. *J Thorac Cardiovasc Surg* 1993;106:1053-1058.
266. Komaki R, Fujii T, Perkins P, Ro JY, Allen PK, Mason KA, et al. Apoptosis and mitosis as prognostic factors in pathologically staged N1 nonsmall cell lung cancer. *Int J Radiat Oncol Biol Phys* 1996;36:601-5.
267. Read RD, Yoder G, Schaeffer RC. Survival after conservative resection for T1N0M0 non-small-cell lung cancer. *Ann Thorac Surg* 1990;49:391-400.
268. Martini N, Bains MS, Burt ME, Zakowski MF, McCormack P, Rusch VW, Ginsberg R. Incidence of local recurrence and second primary tumors in resected stage I lung cancer. *J Cardiovasc Surg* 1995;109:120-9.
269. Ichinose Y, Hara N, Ohta M, Yano T, Maeda K, Asoh H, Katsuda Y. Is T factor of the TNM staging system a predominant prognostic factor in pathologic stage I non-small cell lung cancer? *J Thorac Cardiovasc Surg*. 1993;106:90-94.
270. Padilla CV, Penalver JC, et al. Surgical results and prognostic factors in early non-small cell lung cancer. *Ann Thorac Surg* 1997;63:324-6.
271. Parkin DM, Pisani P, Ferlay J. Global cancer statistics. *CA Cancer J Clin* 1999;49:33-64.
272. Mountain CF. New prognostic factors in lung cancer: biologic prophets of cancer cell aggression. *Chest* 1995;108:246-54.
273. Yokoi K, Kamiya N, Matsuguma H, et al. Detection of brain metastasis in potentially operable non-small cell lung cancer: a comparison of CT and MRI. *Chest* 1999;115:714-719.
274. Carbone E, Asamura H, Kondo H, et al. T2 tumor larger than five centimeters in diameter can be upgraded to T3 in non-small cell lung cancer. *J Thorac Cardiovasc Surg* 2001;122:907-12.
275. Ginsberg R, Cox J, Green M, et al. Consensus report: Staging Classification Committee. *Lung Cancer* 1997;17(Suppl 1):S11-3.
276. Bronchogenic Carcinoma Cooperative Group of the Spanish Society of Pneumology and Thoracic Surgery (GCCB-S): clinical tumor size and prognosis in lung cancer. *Eur Respir J* 1999;14:812-6.
277. Lopez-Encuentra A, Duque-Medina JL, Rami-Porta R, et al. Staging in lung cancer: is 3 cm prognostic threshold in pathologic stage I non-small cell lung cancer? A multicenter study of 1,020 patients. *Chest* 2002;121:1515-20.

278. Ginsberg R. Continuing controversies in staging NSCLC: an analysis of the revised 1997 staging system. *Oncology* 1998;12 (Suppl 2):51-4.
279. Boyd CA, Thurez RS, LoCicero III J, et al. Is it time to subdivide T1 lesion in resected non-small cell lung cancer. *Proc ASCO* 2001;20:310a.
280. Patz EF, Rossi S, Harpole DH, et al. Correlation of tumor size and survival in patients with stage IA non-small cell lung cancer. *Chest* 2000;117:1568-71.
281. Yanagi S, Sugiura H, Morikawa T, et al. Tumor size does not have prognostic significance in stage IA NSCLC. *Anticancer Res* 2000;20:1155-8.
282. Takeda S, Fukai S, Komatsu H, Nemoto E, Nakamura K, Murakami M. Impact of large tumor size on survival after resection of pathologically node negative (pN0) non-small cell lung cancer *Ann Thorac Surg* 2005;79:1142-6.
283. Mouroux J, Padovani B, Elkaim D, Richelme H. Should cavitated bronchopulmonary cancers be considered a separate entity? *Ann Thorac Surg* 1996;61:530-2.
284. Kolodziejcki LS, Dyczek S, Duda K, Goralczyk J, Wysocki WM, Lobaziewicz W. Cavitated tumor as a clinical subentity in squamous cell lung cancer patients. *Neoplasma* 2003;50:66-73.
285. Onn A, Choe DH, Herbst RS, Correa AM, Munden RF, Truong MT, Vaporciyan AA, Isobe T, Gilcrease MZ, Marom E. Tumor cavitation in stage I non-small cell lung cancer: epidermal growth factor receptor expression and prediction of poor outcome. *Radiology* 2005;237:342-7.
286. Libby DM, Smith JP, Altorki NK, Pasmantier MW, Yankelevitz D, Henschke CI. Managing the small pulmonary nodule discovered by CT. *Chest* 2004;125:1522-1529.
287. Shimizu K, Yamada K, Saito H, Noda K, Nakayama H, Kameda Y, Nakata K. Correlation of thin-section CT findings with histologic prognostic factors and survival. *Chest* 2005;127:871-8.
288. Davis EW, Peabody JW jr, Katz S. The solitary pulmonary nodule. A ten-year study based on 215 cases. *J Thorac Surg* 1956;32:728-71.
289. Khouri NF, Meziane MA, Zerhouni EA, Fishman EK, Siegelman SS. The solitary pulmonary nodule: assessment, diagnosis, and management. *Chest* 1987;91:128-33.
290. Webb WR. Radiologic evaluation of solitary pulmonary nodule. *AJR* 1990;154:701-8.

291. Mori K, Saitou Y, Tominaga K, Yokoi K, Miyazawa N, Okuyama A, Sasagawa M. Small nodular lesions in the lung periphery: new approach to diagnosis with CT. *Radiology* 1990;177:843-9.
292. Seemann MD, Beinert T, Dienemann H, et al. Identification of characteristics for malignancy of solitary pulmonary nodules using high-resolution computed tomography. *Eur J Med Res* 1996;1:371-6.
293. Seemann MD, Seemann O, Luboldt HB, Sittek H, Dienemann H, Staebler A. Differentiation of malignant from benign solitary pulmonary lesions using chest radiography, spiral CT and HRCT. *Lung Cancer* 2000;29:105-124.
294. Noguchi M, Morikawa A, Kawasaki M, et al. Small adenocarcinoma of the lung. *Cancer* 1995;75:2844-52.
295. Nakazono T, Sakao Y, Yamaguchi K, Imai S, Kumazoe H, Kudo S. Subtypes of peripheral adenocarcinoma of the lung: differentiation by thin-section CT. *Eur Radiol* 2005;15:1563-68.
296. Furuya K, Murayama S, Soeda H, Murakami J, Ichinose Y, Yabuuchi H, et al. New classification of small pulmonary nodules by margin characteristics on high-resolution CT. *Acta Radiologica* 1999;40:496-504.
297. Hanley KS, Rubins JB. Classifying solitary pulmonary nodules. New imaging methods to distinguish malignant, benign lesions. *Postgraduate medicine* 2003;114: 117-35.
298. Ko JP. Lung nodule detection and characterization with multi-slice CT. *J Thorac Imaging* 2005;20:196-209.
299. Yang ZG, Sone S, Takashima S, et al. High-resolution CT analysis of small peripheral lung adenocarcinomas revealed on screening helical CT. *AJR Am J Roentgenol* 2001;176:1399-1407.
300. Yang Z, Sone S, Takashima S, Li F, Honda T, Yamanda T. Small peripheral carcinomas of the lung: thin-section CT and pathologic correlation. *Eur Radiol* 1999;9:1819-25.
301. Aoki T, Tomoda Y, Watanabe H, Nakata H, Kasai T, Hashimoto H, Kodate M, Osaki T, Yasumoto K. Peripheral lung adenocarcinoma: correlation of thin-section CT findings with histologic prognostic factors and survival. *Radiology* 2001;220:803-9.
302. Padilla J, Calvo V, Penalver JC, Jorda C, Escriva J, Garcia Zarza A. Stage I nonsmall cell lung cancer up to 3 cm in diameter: prognostic factors. *Arch Bronconeumol* 2004;40:110-3.
303. Ichinose Y, Yano T, Aosh H, Yokoyama H, Yoshino I, Katsuda Y. Prognostic factors obtained by examination in completely resected non-small cell lung cancer. *J Thorac Cardiovasc Surg* 1995;110:601-5.

304. Hammar SP. Common neoplasms. In: Dail DH, Hammar SP, eds. Pulmonary pathology. New York:Springer Verlag, 1994:1123-278.
305. Osaki T, Nagashima A, Yoshimatsu T, Yamada S, Yasumoto K. Visceral pleural involvement in nonsmall cell lung cancer: Prognostic significance. Ann Thorac Surg 2004;77:1769-73.

10. ŽIVOTOPIS

10. ŽIVOTOPIS

Rođena sam 16.06.1955. godine u Gvozdu.

Osnovnu školu i gimnaziju pohađala sam u Zagrebu i Karlovcu.

Medicinski fakultet Sveučilišta u Zagrebu upisala sam 1975/76.godine na kojem sam diplomirala 1980.

Kao liječnica opće medicine radila sam 12 godina u Domu zdravlja Novi Zagreb.

Specijalizaciju iz radiologije započela sam 1993. godine u bolnici Sestara Milosrdnica te položila specijalistički ispit 1996. godine.

Od 1996. zaposlena sam kao specijalist radiolog u Kliničkom zavodu za torakalnu radiologiju Klinike za plućne bolesti Jordanovac u Zagrebu.

Poslijediplomski doktorski studij upisala sam 2002/03. godine.

Do sada sam objavila pet radova koje citira Current Contents.