

Ekspresija Pw1l2 i HMGA2 u papilarnom karcinomu štitnjače

Moslavac, Sandra

Doctoral thesis / Disertacija

2017

Degree Grantor / Ustanova koja je dodijelila akademski / stručni stupanj: **University of Zagreb, School of Medicine / Sveučilište u Zagrebu, Medicinski fakultet**

Permanent link / Trajna poveznica: <https://urn.nsk.hr/urn:nbn:hr:105:806463>

Rights / Prava: [In copyright](#) / [Zaštićeno autorskim pravom.](#)

Download date / Datum preuzimanja: **2024-08-29**



Repository / Repozitorij:

[Dr Med - University of Zagreb School of Medicine Digital Repository](#)



SVEUČILIŠTE U ZAGREBU

MEDICINSKI FAKULTET

Sandra Moslavac

**Ekspresija Pivl2 i HMGA2
u papilarnom karcinomu štitnjače**

DISERTACIJA



Zagreb, 2017.

SVEUČILIŠTE U ZAGREBU

MEDICINSKI FAKULTET

Sandra Moslavac

**Ekspresija Pivl2 i HMGA2
u papilarnom karcinomu štitnjače**

DISERTACIJA

Zagreb, 2017.

Disertacija je izrađena u Kliničkom zavodu za patologiju "Ljudevit Jurak" Kliničkog bolničkog centra "Sestre milosrdnice" u Zagrebu.

Voditelj rada: prof. dr. sc. Hrvoje Čupić, dr. med.

Zahvaljujem svojem mentoru, prof. dr. sc. Hrvoju Čupiću na podršci i savjetima prilikom osmišljavanja, provedbe i izrade disertacije.

Zahvaljujem prof. dr. sc. Slavku Gašparovu, mr. sc. Renatu Janušiću i dr. sc. Koraljki Đurić na nesebičnoj pomoći, savjetima i podršci.

Zahvaljujem predstojniku Kliničkog zavoda za patologiju „Ljudevit Jurak“ KBC „Sestre milosrdnice“ u Zagrebu, prof. dr. sc. Boži Krušlinu i doc. dr. sc. Milanu Miloševiću na pomoći tijekom istraživanja.

Posebno zahvaljujem svojoj obitelji i prijateljima čija je moralna i emocionalna podrška olakšala izradu ove disertacije.

1	UVOD	1
1.1	ŠTITNJAČA	1
1.1.1	Embrionalni razvoj i anatomske značajke	3
1.1.2	Histološka građa i fiziološke osobitosti	4
1.2	KLASIFIKACIJA TUMORA ŠTITNJAČE	6
1.3	PATOLOGIJA TUMORA ŠTITNJAČE	14
1.3.1	Papilarni karcinom	14
1.3.1.1	Kliničke značajke	14
1.3.1.2	Patohistološke značajke	17
1.3.1.3	Podvrste papilarnog karcinoma	20
1.3.1.4	Imunohistokemijska obilježja	27
1.3.1.5	Diferencijalno dijagnostički problemi	27
1.3.2	Folikularni karcinom	28
1.3.3	Anaplastični karcinom	31
1.3.4	Inzularni karcinom	33
1.3.5	Karcinom cilindričnih stanica	34
1.3.6	Mukoepidermoidni karcinom	34
1.3.7	Sklerozirajući mukoepidermoidni karcinom s eozinofilijom	35
1.3.8	Medularni karcinom	35
1.3.9	Tumori s folikularnom i C-staničnom diferencijacijom	37
1.3.9.1	Kolizijski tumori	37
1.3.9.2	Pravi folikularno-parafolikularni karcinomi (diferencirani karcinomi intermedijarnog tipa)	37
1.4	ODREĐIVANJE KLINIČKOG STADIJA KARCINOMA ŠTITNJAČE	38
1.5	MOLEKULARNA BIOLOGIJA TUMORA ŠTITNJAČE	43
1.5.1	Poremećaj fiziologije provodnog puta TSH receptora	44
1.5.2	Signalni putevi	45
1.5.2.1	MAPK	45
1.5.2.2	PI3K/Akt signalni put	45
1.5.3	Mikro RNK	46
1.5.4	LOH	46
1.5.5	Aktivacija onkogeni u folikularnim stanicama štitnjače	47
1.5.5.1	<i>B-RAF</i>	47
1.5.5.2	RAS	49
1.5.5.3	RET	50
1.5.5.4	NTRK1	51
1.5.5.5	CTNNB1 (β -katenin)	51
1.5.5.6	PPAR γ	52

1.5.6	Inaktivacija tumor supresorskih gena	53
1.5.6.1	CDK inhibitori	53
1.5.6.2	Rb.....	54
1.5.6.3	TP53.....	55
1.5.6.4	PTEN.....	56
1.5.7	Epigenetska regulacija gena.....	57
1.6	ISTRAŽIVANI ONKOGENI	60
1.6.1	Piwil 2.....	60
1.6.2	HMGA2	65
2	HIPOTEZA.....	72
3	CILJEVI ISTRAŽIVANJA	73
4	ISPITANICI, MATERIJAL I METODE	74
4.1	ISPITANICI.....	74
4.2	METODE	75
4.2.1	Imunohistokemijska analiza.....	75
4.2.2	Stupanj diferencijacije – histološki gradus.....	79
4.2.3	Statistička analiza	79
5	REZULTATI.....	80
5.1	ANALIZA SOCIO-DEMOGRAFSKIH I KLINIČKIH VARIJABLI	80
5.2	EKSPRESIJA PIWIL2 I HMGA2	84
5.3	KORELACIJA EKSPRESIJE PIWIL2 I HMGA2 S HISTOLOŠKIM GRADUSOM I KLINIČKIM POKAZATELJIMA	97
5.4	OSJETLJIVOST I SPECIFIČNOST POZITIVNE IZRAŽENOSTI PIWIL2 I HMGA2.....	102
6	RASPRAVA.....	104
7	ZAKLJUČCI	115
8	SAŽETAK.....	116
9	SUMMARY	117
10	LITERATURA.....	118
11	ŽIVOTOPIS.....	156

POPIS OZNAKA I KRATICA

AGES	prognostički sustav za karcinome štitnjače koji se temelji na dobi bolesnika, gradusu tumora, proširenosti, uključujući lokalnu invaziju i udaljene metastaze te veličini primarnog tumora, (engl. <i>Age, Grade, Extend, Size</i>)
AJCC	Američka združena komisija za rak (engl. <i>American Joint Comitee on Cancer</i>)
AJCC/UICC	zajednička klasifikacija zloćudnih tumora po AJCC i UICC
AKT	vrsta kinaze (engl. <i>Serine/threonine kinase, protein kinase B</i>)
AMES	prognostički sustav za diferencirane karcinome štitnjače koji se temelji na dobi bolesnika, udaljenim metastazama, proširenosti i veličini primarnog tumora, (engl. <i>Age, Metastases, Extent of primary cancer, Tumor size</i>)
BRAF	oznaka gena (protoonkogena) BRAF (engl. <i>B-rapidly accelerated fibrosarcoma</i>), B-tip RAF-kinaze; kodira za protein B-raf
cAMP	ciklički adenzin monofosfat (engl. <i>Cyclic adenosine monophosphate</i>)
CDK	ciklin-ovisne kinaze (engl. <i>cyclin dependent kinases</i>)
CITED 1	gen koji kodira protein Cbp/p300-interacting transactivator 1
CTNNB1	katenin beta 1 gen (engl. <i>Catenin Beta 1</i>)
CSC	karcinomske matične stanice (engl. <i>cancerous stem cells</i>)
DDR	odgovor DNK na oštećenje (engl. <i>DNA damage response</i>)

DNK	deoksiribonukleinska kiselina
DSS	preživljenje ovisno o bolesti (engl. <i>Disease Specific Survival</i>)
EGFR	epidermalni faktor rasta (engl. <i>Epidermal Growth Factor Receptor</i>)
EMT	epitelno-mezenhimalni prijelaz (engl. <i>epithelial-mesenchymal transition</i>)
ERK	kinaze regulirane izvanstaničnim signalim (engl. <i>extracellular signal-regulated kinases</i>)
FAP	obiteljska adenomatozna polipoza (engl. <i>familial adenomatous polyposis</i>)
FA	folikularni adenomi
FNA	citološka punkcija tankom iglom, (engl. <i>Fine Needle Aspiration</i>)
GTP	gvanozintrifosfat (engl. <i>Guanosine-5'-triphosphate</i>)
HIER	toplinom potaknuto otvaranje epitopa antigena (engl. <i>Heat Induced Epitope Retrieval</i>)
HMG	skupina proteina visoke pokretljivosti (engl. <i>High Mobility Group</i>)
HMGA	skupina proteina visoke pokretljivosti A (engl. <i>High Mobility Group A</i>)
HMG1	skupina proteina visoke pokretljivosti 1 (engl. <i>High Mobility Group 1</i>)
HMG1a	skupina proteina visoke pokretljivosti 1a (engl. <i>High Mobility Group 1a</i>)

HMG1b	skupina proteina visoke pokretljivosti 1b (engl. <i>High Mobility Group 1b</i>)
HMG2	skupina proteina visoke pokretljivosti 2 (engl. <i>High Mobility Group 2</i>)
HR-HPV	humani papiloma virus visokog rizika (engl. <i>High Risk Human Papilloma Virus</i>)
IIB	imunohistokemijski indeks bojenja
IMP3	gen (engl. <i>insulin-like growth factor mRNA-binding protein-3</i>)
IR	intenzitet reakcije
LOH	gubitak heterozigotnosti (engl. <i>loss of heterozygosity</i>)
MACIS	prognostički sustav za karcinome štitnjače koji se temelji na procjeni udaljenih metastaza, dobi bolesnika, cjelovitosti kirurškog zahvata, lokalne invazije i veličini primarnog tumora, (engl. <i>Metastases, Age, Completeness of Surgery, Invasion, Size</i>)
MAPK	protein kinaza aktivirana mitogenima (engl. <i>Mitogen –activated protein kinase</i>)
MEK	protein kinaza aktivirana mitogenima (engl. <i>Mitogen –activated protein kinase</i>)
mRNK	glasnička ribonukleinska kiselina (engl. <i>messenger ribonucleic acid</i>)
miRNK	mikroribonukleinska kiselina
NIS	natrij-jod simporter

NTRK1	onkogen (engl. <i>Neurotrophic receptor tyrosine kinases</i>)
PAX8/PPARγ	fuzijski protein kod folikularnih karcinoma štitnjače
pCSCs	prekancerozne matične stanice (engl. <i>precancerous stem cells</i>)
PDGF	trombocitn faktor rasta (engl. <i>Platelet derived growth factor</i>)
PIK3CA	vrsta gena (engl. <i>Phosphatidylinositol 3-kinase Catalytic Subunit Alpha</i>)
PI3K/AKT	intracelularni signalni put važan za regulaciju staničnog ciklusa, fosfatidil-inozitol-3-kinaza (engl. <i>Phosphatidylinositol 3-kinase</i>) i AKT (engl. <i>Serine/threonine kinase, protein kinase B</i>)
PKBM	papilarni karcinom bez metastaza
PKSM	papilarni karcinom s metastazama
PIWIL2	gen (engl. <i>piwi like RNA mediated gene silencing 2</i>)
PPARγ	peroksisom aktivirajući receptor proliferacije γ
PRS	postotak reaktivnih stanica
PTEN	gen koji kodira za protein PTEN (engl. <i>Phosphatase and tensin homolog</i>)
qRT-PCR	metoda kvantitativne reverzne transkripcije praćene lančanom reakcijom polimerazom u stvarnom vremenu (engl. <i>Real-time Polymerase Chain Reaction</i>)
RAF	serin/treonin protein kinaza, (engl. <i>Rapidly accelerated fibrosarcoma</i>)

RAS	skupina onkogeni (engl. <i>Rat sarcoma</i>)
RET	protoonkogen (engl. <i>rearranged during transfection</i>)
RET-PTC	pregradnja gena RET
RNK	ribonukleinska kiselina
SAD	Sjedinjene Američke Države
Stat3/ciklin D1	signalni put (engl. <i>Signal transducer and activator of transcription-3</i>)
Stat3/Bcl-X_L	signalni put (engl. <i>Signal transducer and activator of transcription-3</i>)
TGF-β	transformirajući faktori rasta- β (engl. <i>transforming growth factor-β</i>)
TIMP3	tkivni inhibitor metaloproteinaze
TMA	tkivni "microarray" (engl. <i>tissue microarray</i>)
TP53	tumor supresorski gen smješten na kratkom kraku kromosoma 17 (17p)
TRK	receptor kodiran genom NTRK1, (engl. <i>Tropomyosin receptor kinase A</i>)
TSHr	receptor za tireotropin
TTF-1	imunohistokemijski biljeg, (engl. <i>Thyroid transcription factor-1</i>)
UICC	Međunarodna udruga protiv raka (franc. <i>Union Internationale Contre Le Cancer</i>)

WHO

Svjetska zdravstvena organizacije, (engl. *World Health Organization*)

1 UVOD

1.1 ŠTITNJAČA

Prevalencija čvorova u štitnjači kod odraslih raste s dobi i učestalija je kod žena, a iako je većina čvorova benigna, klinički su važni prije svega zbog malignog potencijala. Iako su karcinomi relativno rijetki, predstavljaju najčešće maligne tumore endokrinog sustava i značajan izazov citopatologu i kirurškom patologu u morfološkoj dijagnostici kao i kirurgu i onkologu u pogledu problema vezanih uz njihovo biološko ponašanje, prognozu i terapiju.

Brojne suptilne morfološke karakteristike koriste se u razlikovanju hiperplastičnih od neoplastičnih, benignih od malignih promjena, folikularne varijante papilarnog karcinoma od folikularnog karcinoma i drugih stanja, što dodatno otežava dijagnostičku odluku. Unatoč napretku u razumijevanju molekularne genetike tumora štitnjače, molekularne analize još nisu našle mjesto u rutinskoj dijagnostici (1).

Klinička važnost čvorova štitnjače leži u potrebi za isključivanjem karcinoma koji se javlja u 5 -15 % slučajeva ovisno o dobi, spolu, izlaganju zračenju, obiteljskoj anamnezi i drugim faktorima (2,3).

Pojedinačne ili multiple palpabilne čvorove štitnjače nalazimo u 2-7 % odraslih u dobi od 30 do 60 godina, uz značajno višu pojavnost u područjima s endemičnom gušavosti (1,4). Više od 50 % klinički pojedinačnih čvorova nalaze se u sklopu multinodozne strume ili nejednolikih povećanja štitnjače u različitim netumorskim stanjima kao što je Hashimoto tireoiditis, dok solitarni čvorovi u više od 90 % slučajeva predstavljaju adenome (5,6,7).

Karcinomi štitnjače čine 1 % svih malignih tumora u razvijenim zemljama s godišnjom incidencijom od 122 000 slučajeva. Primarno se javlja u mladih i odraslih srednje dobi, a rijetko u djece. Srednja dob pri postavljanju dijagnoze su srednje

četrdesete do rane pedesete godine za papilarni tip, pedesete za folikularni i medularni tip i šezdesete za značajno rjeđe, slabo diferencirane i nediferencirane tipove. Brojne studije pokazale su da je karcinom štitnjače dva do četiri puta češći u žena, ali je ta razlika znatno manja u djece i starijih odraslih (8).

Diferencirani karcinom štitnjače, koji uključuje papilarni i folikularni karcinom, čini veliku većinu (90 %) svih karcinoma štitnjače (9). Godišnja incidencija u Sjedinjenim Američkim Državama (SAD) narasla je 2,4 puta, s 3,6 na 100 000 u 1973. godini na 8,7 na 100 000 u 2002. godini, i taj se trend nastavlja. Gotovo u potpunosti ova se promjena povezuje s porastom incidencije papilarnog karcinoma koja se povećala 2,9 puta od 1988. do 2002. godine, a 49 % rastuće incidencije čine karcinomi veličine 1 cm ili manji (10). S obzirom na nepromijenjeni mortalitet u tom razdoblju, ova pojava se može povezati s boljim dijagnostičkim mogućnostima, pogotovo učestalim korištenjem ultrazvuka te postavljenjem dijagnoze u ranom, subkliničkom stadiju bolesti što utječe na tijek liječenja i praćenje bolesnika s karcinomom štitnjače, ali u obzir se mora uzeti i utjecaj okoline kao i molekularne promjene (10,11).

Djelomično se odgovornom smatra i iradijacija u području glave i vrata koja je u prošlosti primjenjivana kod mnogih dobroćudnih stanja kao što je povećanje tonzila ili timusa, akni te drugih dermatoloških poremećaja. Iradijacija u toku prva dva desetljeća života smatra se izrazito kancerogenom u odnosu na štitnjaču (12,13). Radijacijska terapija kod pedijatrijskih pacijenata zbog malignih bolesti, poput limfoma i leukemija, također povećava incidenciju tumora štitnjače (14,15). Unutar srednjeg razdoblja latencije od 20 godina, 4-9 % ozračene djece razvije karcinom štitnjače (5). Nuklearna nesreća u Černobilu povećala je u tom području incidenciju za 6-500 puta u odnosu na prijašnje godine, a vrijeme latencije između nesreće i dijagnoze bilo je relativno kratko, šest do sedam. U većini slučajeva to su pacijenti koji su u vrijeme nuklearne nesreće bili *in utero* (1). Sedam posto Japanaca koji su preživjeli eksplozije atomskih bombi razvilo je karcinom štitnjače (16).

Nasljedni, obiteljski slučajevi tumora štitnjače nemedularnog tipa (ponajprije papilarni karcinomi) čine 5-15 % karcinoma štitnjače i povezuje se s obiteljskim sindromima poput obiteljske adenomatozne polipoze (FAP; engl. *familial adenomatous*

polyposis), tumorskog sindroma PTEN-hamartoma, Carney kompleksa tip 1 i Wernerova sindroma te obiteljskim sindromima poput čistog obiteljskog papilarnog karcinoma štitnjače s i bez oksifilije, obiteljskog papilarnog karcinoma s papilarnim karcinomom bubrega i obiteljskog papilarnog karcinoma s multinodularnom strumom (17).

1.1.1 Embrionalni razvoj i anatomske značajke

Štitnjača je endokrini organ na prednjoj strani vrata građen od dvaju režnjeva spojena istmusom. Smještena je uzduž donje polovice lateralne površine tiroidne hrskavice. U odraslih štitnjača teži 15-40 g što može ovisiti o spolu, hormonalnom i funkcionalnom statusu te adekvatnom unosu joda. Opisani režnjevi široki su do 2,5 cm i dugački do 4 cm s normalnim varijacijama u veličini. U žena tijekom rane sekrecijske faze menstrualnog ciklusa dolazi do povećanja volumena štitnjače koje može iznositi i do 50 % (7,18).

Osnova štitnjače pojavljuje se u embriju kao središnja struktura na mjestu koje odgovara slijepom otvoru (lat. *foramen caecum*) odraslog jezika. Embrionalni razvoj štitnjače uobičajeno je podijeljen na razvoj medijalnog dijela štitnjače te na razvoj postraničnih žljezdanih režnjeva. Medijalnu osnovu predstavlja vezikularno endodermalno zadebljanje koje formira šuplji izdanak (lat. *ductus thyreoglossus*) koji u kaudalnom smjeru urasta u mezenhim. Tiroglosalni duktus obliterira i iščezava, ostavljajući za sobom piramidalni režanj u oko 40 % normalnih individua, a u isto vrijeme širi se lateralno i oblikuje režnjeve štitnjače (19, 20, 21). Nakon toga se tijekom petog i sedmog tjedna fetalnog života štitnjača spušta u kaudalnom smjeru, vezano uz pomicanje srca i velikih krvnih žila. Stvaranje folikularnih struktura fetalne štitnjače u 12.-14. tjednu fetalnog života smatra se početkom endokrine funkcije, iako je sinteza tireoglobulina dokazana radioaktivno obilježenim aminokiselinama gotovo pet do sedam tjedana prije, dok je štitnjača još uvijek samo solidna celularna masa (16, 20).

1.1.2 Histološka građa i fiziološke osobitosti

Štitnjača je obavijena tankom vezivnom čahuricom, a tkivo je na prerezu čvrste konzistencije, svjetlosmeđe boje i sjajne rezne plohe. Vezivna čahura šalje u unutrašnjost štitnjače nastavke koji je nepotpuno dijele u veliki broj režnjića građenih od po 20-40 folikula kojih je u štitnjači odraslog čovjeka približno tr milijuna (7,18). Folikuli su okrugli do ovalni i variraju u veličini s prosječnim promjerom od 200 μm , a obloženi su jednim slojem spljoštenih kubičnih do niskih cilindričnih folikularnih stanica, blijedo acidofilne do amfofilne citoplazme, ovisno o stupnju aktivnosti (22). Folikularne stanice obilne, zrnate citoplazme nazivaju se Hürthleove stanice (pogrešan naziv), Askanazyeve stanice, oksifilne stanice ili onkociti. Ultrastrukturalno, zrnatost citoplazme ovih stanica posljedica je nakupljanja mitohondrija (23).

Folikularne stanice sadrže obilni hrapavi endoplazmatski retikulum, dobro razvijen Golgijev aparat, lizosome i brojne mikrovile prema luminalnoj granici. U folikulima s aktivnom sekretornom funkcijom intraluminalni koloid je blijed, nazubljenih rubova, dok je kod inaktivnih folikula izrazito eozinofilan. Imunohistokemijski, reaktivnost na tireoglobulin, trijodtironin i tiroksin prisutna je i u koloidu i u citoplazmi folikularnih stanica, a u manjem stupnju i u Hürthleovim stanicama. Folikularne stanice pozitivne su i na keratin male molekulske mase, epitelni membranski antigen i vimentin, a posjeduju i estrogenske i progesteronske receptore (6, 24, 25). Bazalna membrana folikula imunoreaktivna je na laminin i kolagen tip IV (26).

Drugu značajnu epitelnu komponentu štitnjače predstavljaju neuroendokrine stanice, poznate kao C stanice ili parafolikularne stanice. Naziv parafolikularne stanice nije točan jer su imunohistokemijske i ultrastrukturalne studije pokazale da su stanice dominantno, a možda i isključivo, smještene intrafolikularno. C stanice su porijekla neuralnog grebena i u štitnjaču dolaze preko ultimobranhijalnog tjelešca zbog čega se nalaze u srednjim i gornjim trećinama lateralnih režnjeva štitnjače odraslih. Njihov broj varira s dobi te su brojnije u djetinjstvu kao i u starosti kada mogu formirati nodularne agregate. Ultrastrukturalno, C stanice sadrže brojne neurosekretorne granule i imunoreaktivne su na kalcitonin, katalcalcin, neuron specifičnu enolazu, kromogranin A i B, sekretogranin II, sinaptofizin i karcinoembrionalni antigen (27, 28, 29).

Solidna stanična gnijezda, koje većina autora smatra ostacima ultimo-branhijalnih tjelešaca (imunohistokemijska potvrda kalcitoninom), u prosjeku su veličine 0,1 mm i mogu se detektirati u 90 % neonatalnih štitnjača. Histološki su solidna stanična gnijezda građena od poligonalnih do ovalnih epitelnih stanica raspoređenih u gnijezdima ili tračcima uz ponekad vidljiva centralna, cistična područja koja sadrže granulirani eozinofilni materijal (30,31).

Štitnjača ima obilnu opskrbu krvlju s brojnim anastomozama. Arterijskom krvlju opskrbljuje se bilateralno, preko sustava vanjske karotidne arterije kroz gornju tireoidnu arteriju i sustava subklavije kroz donju tireoidnu granu tireocervikalnog debla. Venska krv odlijeva se donjim, središnjim i gornjim tireoidnim venama s utokom u unutarnju jugularnu ili brahiocefaličnu venu (32). Bogata limfatična mreža štitnjače drenira se u perikapsularne, interne jugularne, pretrahealne (Delfijske), paratrahealne, prelaringealne, retrofaringealne i retroezofagealne limfne čvorove te limfne čvorove rekurentnog laringealnog živca (33).

Štitnjača je jedan od najosjetljivijih organa u ljudskom organizmu i podložna je brojnim podražajima te je u stalnom stanju prilagodbe. Tijekom puberteta, trudnoće ili bilo koje vrste fiziološkog stresa, povećava se i postaje aktivnija, a funkcionalna labilnost se odražava kao prolazna hiperplazija folikularnog epitela koji postaje visoki i cilindrični ponekad formirajući male pupoljke ili papile. Prestankom djelovanja stimulirajućih čimbenika dolazi do involucije u vidu smanjenja visine epitela, nakupljanja koloida i povratka folikularnih stanica na njihovu normalnu veličinu i arhitekturu. Poremećaj normalne ravnoteže između hiperplazije i involucije može dovesti do izraženih ili manje izraženih odstupanja od uobičajene histološke građe (5).

1.2 KLASIFIKACIJA TUMORA ŠTITNJAČE

Tumori štitnjače razlikuju se obzirom na histološku sliku, incidenciju, odgovor na terapiju i prognozu, a mogu pokazivati dobroćudan ili zloćudan razvoj bolesti. U većini slučajeva, zloćudni tumori su epitelnog porijekla, rijetko se javljaju mezenhimalni tumori, ali se javljaju i tumori kojima se ne može sa sigurnošću procijeniti biološki potencijal (5, 7, 34). Dijagnoza većine tumora štitnjače može se postaviti na temelju morfološke slike, dok je kod tumora neuobičajene morfologije ili za potvrdu medularnog karcinoma, potrebna imunohistokemijska analiza. Unatoč napretku u razumijevanju molekularne genetike tumora štitnjače, molekularne analize još nisu našle mjesto u rutinskoj dijagnostici. Kao i kod drugih endokrinih organa, prisutnost nuklearne atipije u tumorima štitnjače nije nužno znak maligniteta. Atipične hiperkromatske jezgre češće su znak hormonske hiperstimulacije nego malignog potencijala (1). U pouzdane znakove maligniteta ne može se ubrojiti ni brzina tumorskog rasta jer na nju mogu utjecati faktori poput upale i krvarenja. Mitotska aktivnost, nekroza tumora, stupnjevanje izraženosti atipije jezgara i vaskularna invazija mogu poslužiti kao pokazatelji rasta tumora i važni su čimbenici u procjeni maligniteta (12, 35, 36).

Većina klinički jasnih tumora štitnjače su primarni i epitelni. Histogenetski, dijele se u tri glavne skupine, ovisno o tipu stanica, uz poddiobu na dobroćudnu i zloćudnu kategoriju:

1. tumori koji pokazuju folikularnu staničnu diferencijaciju
2. tumori koji pokazuju C-staničnu diferencijaciju
3. tumori koji pokazuju folikularnu i C-staničnu diferencijaciju.

Tumori koji pripadaju prvoj skupini čine više od 95 % slučajeva, dok se većina preostalih tumora ubraja u drugu skupinu (37).

Suvremena klasifikacija tumora štitnjače bazira se na morfologiji, za razliku od manje korištene histogeneze jer razni morfološki tipovi tumora pokazuju različitosti u

epidemiologiji, kliničkom tijeku, prognozi kao i odgovoru na terapiju. Tijekom posljednjih nekoliko desetljeća predlagane su različite klasifikacije tumora štitnjače (13, 38, 39).

Svjetska zdravstvena organizacija, (WHO; engl. *World Health Organization*) u Ženevi 1974. godine prihvaća Hedingerovu i Sobinovu klasifikaciju tumora štitnjače koja je 1988. godine izmijenjena i nadopunjena (40, 41).

Prema toj klasifikaciji, tumori štitnjače dijele se u sljedeće skupine:

I Epitelni tumori:

A) Benigni:

1. Folikularni adenom
2. Ostali

B) Maligni:

1. Folikularni karcinom
2. Papilarni karcinom
3. Medularni karcinom
4. Nediferencirani (anaplastični) karcinom
5. Ostali

II Neepitelni tumori

III Maligni tumori

IV Mješoviti tumori

V Sekundarni tumori

VI Neklasificirani tumori

VII Tumoroidne lezije

Većina patologa prihvatila je klasifikaciju Svjetske zdravstvene organizacije koja je poslužila kao osnova za brojna klinička, patološka i epidemiološka istraživanja. U odnosu na prijašnje klasifikacije, prednost WHO klasifikacije je reproducibilnost i jednostavnija nomenklatura nejasno definiranih tumora te histološka slika koja u većini slučajeva odgovara kliničkom tijeku bolesti.

U upotrebi su brojne modifikacije WHO klasifikacije, a jedna od njih je Fletcherova modifikacija iz 2004. godine koja proširuje pojedine kategorije te dijeli primarne tumore štitnjače na sljedeći način (1):

Tumori folikularnog ili metaplastičnog epitela štitnjače:

1. Folikularni adenom (uključujući „Hürthle cell“ adenom i hijalinizirajući trabekularni tumor)
2. Folikularni karcinom (uključujući „Hürthle cell“ karcinom)
 - minimalno invazivan
 - opsežno invazivan
3. Papilarni karcinom
4. Karcinom cilindričnih stanica („Columnar cell“ varijanta papilarnog karcinoma)
5. Mukoepidermoidni karcinom
6. Sklerozirajući mukoepidermoidni karcinom s eozinofilijom
7. Mucinozni karcinom
8. Slabo diferencirani karcinom, uključujući inzularni karcinom

9. Nediferencirani (anaplastični) karcinom (uključujući planocelularni karcinom i karcinosarkom)

Tumori s C-staničnom diferencijacijom:

1. Medularni karcinom

Tumori koji objedinjuju folikularnu i C-staničnu diferencijaciju:

1. Kolizijski tumor: folikularno/papilarni i medularni karcinom
2. Miješani medularni i folikularni karcinom

Tumori s timičkom diferencijacijom ili diferencijacijom odgovarajućeg škržnog luka:

1. Ektopični timom
2. Vretenasti epitelijalni tumor s diferencijacijom nalik timusu (SETTLE)
3. Karcinom s timus-nalik elementima (CASTLE) ili intratiroidni timički karcinom

Tumori limfatičnih stanica:

1. Maligni limfom
2. Plazmocitom

Intratiroidni paratiroidni tumori:

1. Paratiroidni adenom
2. Paratiroidni karcinom

Mezenhimalni i drugi tumori:

1. Dobročudni i zloćudni mezenhimalni tumori, poput solitarnog fibroznog tumora, glatko-mišićnog tumora, tumora perifernih živčanih ovojnica, angiosarkom
2. Paragangliom
3. Teratom

Prema klasifikaciji Nikiforova i suradnika koja sadržava temeljne principe aktualne WHO klasifikacije, primarni tumori štitnjače podijeljeni su kako slijedi (42):

Epitelni tumori:

Tumori porijekla folikularnih stanica

1. Benigni

Folikularni adenom

- Konvencionalni tip
- Onkocitni tip

2. Neodređenog malignog potencijala

Hijalinizirajući trabekularni tumor

3. Maligni

Papilarni karcinom

Folikularni karcinom

- Konvencionalni tip
- Onkocitni tip

Slabo diferencirani karcinom

Anaplastični (nediferencirani) karcinom

Tumori porijekla C-stanica

Medularni karcinom

Miješani tumori porijekla folikularnih i C-stanica

Miješani medularni i folikularni karcinom

Miješani medularni i papilarni karcinom

Epitelni tumori drugačijeg ili neodređenog staničnog porijekla

Mukoepidermoidni karcinom

Sklerozirajući mukoepidermoidni karcinom s eozinofilijom

Planocelularni karcinom

Mucinozni karcinom

Vretenasti epitelijalni tumor s diferencijacijom nalik timusu (SETTLE)

Karcinom s timus-nalik elementima (CASTLE)

Ektopični timom

Neepitelni tumori

Primarni limfom i plazmocitom

Angiosarkom

Teratom

Glatko-mišićni tumor

Tumor ovojnice perifernih živaca

Paragangliom

Solitarni fibrozni tumor

Histiocitoza Langerhansovih stanica

Bolest Rosai-Dorfman

"Granular cell" tumor

Klasifikacija tumora štitnjače koja se upotrebljava susreće se s nekoliko kontroverznih pitanja. Jedno od njih je svrstavanje onkocitnih ("Hürthle cell") adenoma i karcinoma. Ovi tumori imaju nekoliko osnovnih histoloških slika sličnih konvencionalnim folikularnim tumorima (npr. folikularni način rasta, inkapsuliranost), ali se razlikuju u drugim mikroskopskim svojstvima, određenim kliničkim karakteristikama i vjerojatno u nekim molekularnim promjenama. Onkocitne adenome i karcinome neki smatraju posebnim tipovima tumora štitnjače, a neki varijantama folikularnih adenoma i folikularnih karcinoma. WHO klasifikacija označava ih kao

varijante folikularnih tumora (8). U budućnosti, takva se podjela može promijeniti s pojavom novih molekularnih istraživanja folikularnih tumora.

Slabo diferencirani karcinomi poseban su tip karcinoma štitnjače. Unatoč tome, dijagnostički kriteriji za ove tumore još nisu općeprihvaćeni. Na osnovi karakterističnog načina rasta, mnogi od ovih tumora označavaju se kao inzularni karcinomi. Ovaj naziv naglašava način rasta, a ne citološke osobine tumorskih stanica i kao takav se ne bi trebao koristiti. Konsenzus oko dijagnostičkih kriterija za slabo diferencirane karcinome predložen je na osnovi rezultata međunarodne konferencije u Turinu, u Italiji 2006. godine (43). Kada se slabo diferencirani karcinomi štitnjače dijagnosticiraju pomoću ovih kriterija, ulaze u izrazito intermedijarnu prognostičku kategoriju između indolentnih, dobro diferenciranih papilarnih i folikularnih karcinoma i, gotovo uvijek smrtonosnih, anaplastičnih karcinoma (42).

Mjesto hijalinizirajućeg trabekularnog tumora je još jedan problem klasifikacije tumora štitnjače. Ovaj rijetki tumor prvobitno je opisan kao hijalinizirajući trabekularni adenom i tipično ima benigni klinički tijek, unatoč tome što dijeli histološke karakteristike s papilarnim karcinomom (44). Neka istraživanja upućuju na molekularne promjene u ovom tumoru koje su karakteristične za papilarne karcinome (45, 46). Iako za sada ne postoji dovoljno dokaza koji bi doveli do reklasifikacije ovog tumora kao varijante papilarnog karcinoma, on zaslužuje mjesto u zasebnoj klasifikacijskoj grupi (42).

S obzirom na poteškoće u dijagnosticiranju folikularne varijante inkapsuliranog papilarnog karcinoma i nesigurnost u vezi malignog ponašanja tumora sa samo djelomično razvijenim nuklearnim karakteristikama papilarnog karcinoma, pokušalo se uvesti drugačiju terminologiju za ove tumore poput "dobro diferenciranog tumora nesigurnog malignog potencijala" (47). Međutim, ova terminologija nije široko prihvaćena, djelomično zbog nedostatka informacija o utjecaju ove dijagnoze na terapiju pacijenata (42).

1.3 PATOLOGIJA TUMORA ŠTITNJAČE

1.3.1 Papilarni karcinom

WHO definira papilarni karcinom štitnjače kao maligni epitelni tumor koji pokazuje znakove diferencijacije folikularnih stanica s papilarnim i folikularnim strukturama te karakterističnim promjenama jezgre poput fenomena brušenog stakla (engl. *ground glass*), nuklearnih brazda, pseudonuklearnih inkluzija te preklapanje jezgara (48). Za morfološku dijagnozu, ključne su nuklearne karakteristike, dok prisutnost invazivnog rasta, kao što su kapsularna i vaskularna invazija, nije nužna (48, 49).

1.3.1.1 Kliničke značajke

Papilarni karcinom može se javiti u bilo kojoj dobnoj skupini te je, iako se rijetko javlja prije petnaeste godine života, najčešći pedijatrijski maligni tumor štitnjače. Većina karcinoma u odraslih javlja se između 20-50 godina s odnosom žena i muškaraca 2:1 do 4:1. Nakon pedesete godine života ta prevaga je manje izražena (8).

Većina bolesnika javlja se s bezbolnim čvorovima štitnjače ili vrata. Kod nekih se prvo javljaju metastaze u limfnim čvorovima, a okulni primarni karcinom najčešće se nalazi u istostranom režnju štitnjače. Cistične metastaze dijagnostički su problem jer ih se može proglasiti branhiogenim cistama ili benignim cistama vrata kako klinički tako i patohistološki (50, 51).

Rijetki slučajevi papilarnog karcinoma javljaju se i u tireoglosalnom duktusu, obično kao slučajni nalaz (52).

Papilarni karcinom štitnjače najučestaliji je endokrini karcinom i predstavlja 85-95 % karcinoma štitnjače (53). Primijećen je porast incidencije karcinoma štitnjače u zadnja tri desetljeća, a pogotovo od sredine devedesetih, u mnogim zemljama širom

svijeta (54, 55, 56). Porast incidencije gotovo se u potpunosti pripisuje papilarnom karcinomu dok se incidencija folikularnog, medularnog i anaplastičnog karcinoma nije značajno mijenjala (57, 58). Porast se odnosi i na klasični papilarni karcinom i na folikularnu varijantu papilarnog karcinoma i izraženija je kod karcinoma veličine 1 cm i manje (59). Iako točni razlozi porasta incidencije nisu potpuno jasni, prvenstveno se može raditi o porastu prevalencije i incidencije nodularne bolesti štitnjače te sukladno tome i broja ultrazvučnih pregleda. Još jedan od razloga može biti i dostupna i kvalitetna citološka dijagnostika, s naglaskom na citološke punkcije štitnjače, koja omogućuje otkrivanje karcinoma veličine 2 mm. Radi se o malim, asimptomatskim čvorovima koji su česti u općoj populaciji i rijetko napreduju u klinički relevantnu bolest (60). Nadalje, razlog porasta može biti i bolje prepoznavanje folikularne varijante papilarnog karcinoma. U prošlosti, mnogi od tumora koji se sada dijagnosticiraju kao folikularne varijante papilarnog karcinoma, proglašavani su folikularnim karcinomima. S bzirom na postupno smanjenje strogih mikroskopskih kriterija za dijagnozu folikularne varijante papilarnog karcinoma tijekom devedesetih, tumori s djelomično razvijenim nuklearnim značajkama papilarnog karcinoma koji su prije proglašavani benignim lezijama, sada se dijagnosticiraju kao maligni (61). Nekoliko studija navodi da je udio papilarnih karcinoma koji imaju BRAF (engl. *B-rapidly accelerated fibrosarcoma*) mutaciju, kao marker agresivnijeg karcinoma, konstantan ili čak u porastu tijekom prošlih desetljeća (62, 63).

Uz bolji medicinski nadzor i dostupnost dijagnostičkih metoda koji omogućuju otkrivanje malih, klinički irelevantnih karcinoma, okolišni čimbenici i genetske promjene moraju se uzeti u obzir kao mogući uzroci porasta incidencije papilarnog karcinoma štitnjače.

Papilarni karcinom obuhvaća više od 90 % zloćudnih tumora u djece. U 5 % do 10 % slučajeva postoji anamnestički podatak o iradijaciji u području glave i vrata, a povećani rizik od nastanka papilarnog karcinoma postoji i kod izlaganja zračenju kao posljedici nuklearnih nesreća, poput Černobila ili nakon eksplozije atomske bombe u Hirošimi i Nagasakiju. Hashimoto tireoiditis, FAP i Cowdenova bolest povećavaju rizik od nastanka papilarnog karcinoma dok je ta pretpostavka kod Gravesove bolesti dvojbena (64, 65, 66, 67).

Osim poznate povezanosti papilarnih karcinoma s navedenim nasljednim sindromima, postoji i obiteljski papilarni karcinom koji se ne može povezati s nekim definiranim genetskim sindromom te se naziva obiteljski nemedularni karcinom štitnjače. U odnosu na sporadični oblik, nasljeđuje se autosomno dominantno, bolesnici obolijevaju ranije i imaju agresivniji oblik karcinoma s visokom učestalošću ekstratiroidnog širenja i multifokalnosti (68).

Papilarni karcinom je novotvorina indolentnog biološkog ponašanja s odličnom dugoročnom, tzv. long-term prognozom. Prema dvadesetpetogodišnjoj studiji Mayo klinike mortalitet je samo 6,5 %. Kod početne prezentacije 60 % papilarnih karcinoma bilo je ograničeno na štitnjaču, u 37 % bolesnika dijagnosticirane su regionalne metastaze u limfne čvorove, a u 1-2 % bolesnika udaljene metastaze (69). Dugotrajno izlječenje postignuto je u 90-95 % slučajeva kod bolesnika s ili bez regionalnih metastaza, dok se 5-10 % bolesnika javilo s rekurentnom bolešću. Rekurentna bolest se u 80-90 % slučajeva manifestirala u obliku rekurencije u vratnim limfnim čvorovima i u ležištu štitnjače, a udaljene metastaze javile su se u 10-20 % slučajeva. Kod bolesnika s udaljenim metastazama, smrt je u 50-90 % slučajeva bila vezana uz osnovnu bolest za razliku od 10-30 % smrtnih ishoda u slučajevima lokalne rekurencije (1, 70, 71).

Papilarni karcinom ima sklonost lokalne invazije u parenhim štitnjače, peritiroidno meko tkivo i rijetko u traheju te metastaziranju u regionalne limfne čvorove s predilekcijskim mjestima poput cervikocentralnih i istostranih cervikolateralnih čvorova (70). Karakteristično za ove tumore jest širenje limfnim putevima što za posljedicu ima multicentričnost i visoku incidenciju zahvaćenosti limfnih čvorova vrata (70, 71). Udaljene, hematogene metastaze javljaju se u kasnijem tijeku bolesti u 9-14 % slučajeva i zahvaćaju pluća, kosti, središnji živčani sustav te druge organe (1, 7, 34). Multicentričnost se javlja u oko 20 % slučajeva, karakterizirana je multiplim mikroskopskim žarištima u parenhimu žlijezde i može se smatrati jednom od najupečatljivijih i najvažnijih bioloških karakteristika papilarnog karcinoma štitnjače. Postotak multicentričnosti raste i do 75 % u slučajevima serijskog preuzimanja žlijezde. Lokalna rekurencija u rezidualno tkivo vrata ili cervikalne limfne čvorove može se

dogoditi nakon kirurškog zahvata, a relaps bolesti može uslijediti i 20 do 30 godina nakon inicijalne dijagnoze (1, 72, 73).

Ne postoji konsenzus o optimalnom terapijskom pristupu. Totalna tireoidektomija je terapija izbora temeljena na visokoj učestalosti tumorske multicentričnosti te ju i dalje preporučuju brojni kirurzi i onkolozi u svrhu smanjenja stope rekurencije i smrti od ovog karcinoma (74-76). Sve je više studija koje pokazuju da hemitireoidektomija ili totalna lobektomija polučuju identične rezultate kada se radi o dobro odabranim bolesnicima, bez makroskopski rezidualnog tumorskog tkiva (77, 78). Nakon kirurškog zahvata, bolesnicima se uobičajeno daje supresivna doza tiroksina. Uloga postoperacijske terapije radioaktivnim jodom je također kontroverzna, dok neke studije ne pokazuju poboljšanje ishoda, druge pokazuju da terapija radioaktivnim jodom smanjuje stopu lokalne rekurencije (78-84). Za visoko rizične bolesnike standardna terapija uključuje totalnu tireoidektomiju, terapiju radioaktivnim jodom i supresivnu terapiju tiroksinom. Limfadenektomija je nužna kod metastaza u limfne čvorove te dolazi u obzir i u slučaju ekstratiroidnog širenja tumora (85). Terapija diferenciranih karcinoma štitnjače često se odabire na temelju široko primjenjivanih sustava procjene rizika kao što je npr. AMES (engl. *Age, Metastases, Extent of primary cancer, Tumor size*) sustav definicije rizičnih grupa (86, 87).

1.3.1.2 Patohistološke značajke

Makroskopski, papilarni karcinomi tipično su infiltrativni, solidni, bijeli do žućkastosmeđi tumori, nepravilnih i neoštro ograničenih rubova granulirane teksture zbog prisutnosti papila. Rezne plohe mogu biti pjeskovite zbog prisutnosti psamomskih tjelešaca i kalcifikata. Multicentričnost se javlja u oko 65 % slučajeva te iako se tradicionalno pripisuje intraglandularnom metastaziranju, molekularne analize sugeriraju da su individualni tumori zapravo neovisne neoplazme u sklopu multifokalnog oblika bolesti (88, 89). Inkapsulirani tumori čine oko 10 % papilarnih karcinoma kao i cistično promijenjeni tumori (5, 34).

Mikroskopski, tipični papilarni karcinom sadrži brojne papile, razgranate strukture građene od centralne nježne fibrovaskularne srži koju, jednoslojno ili

stratificirano, oblažu kubične stanice. Stroma papile može biti edematozna ili hijalino promijenjena te sadržavati limfocite, pjenušave makrofage, hemosiderin, male, neoplastične folikule ili, iznimno, masno tkivo. Papile su gotovo uvijek povezane sa stvaranjem folikula, a omjer sadržaja papila i folikula varira od slučaja do slučaja. Folikuli variraju oblikom i veličinom, a često su izduženi ili nepravilnog oblika, sadrže tamno obojeni koloid te žarišta intrafolikularne hemoragije (1, 34). Vrlo često dolazi do miješanja folikula i papila i stvaranja složenih tubulopapilarnih struktura, a rjeđe mikroglandularnih, kribiformnih, anastomozirajućih tubularnih, trabekularnih i solidnih struktura (90, 91). Obilna, sklerotična stroma sa žarištima kalcifikacije ili osifikacije često se nalazi u papilarnom karcinomu. Gusta hijalinizirana vezivna stroma koristan je diferencijalno dijagnostički kriterij u razlikovanju papilarnog (u 89% slučajeva) od folikularnog karcinoma (u 18 % slučajeva) (92). Multinuklearni histiociti nalaze se u lumenima pojedinih folikula i papila u 46 % slučajeva i imaju dijagnostičku vrijednost jer se iznimo rijetko nalaze u dobroćudnim promjenama i drugim histološkim tipovima tumora štitnjače (93). Psamomska tjelešca nalaze se u papilarnim karcinomima štitnjače u oko polovine slučajeva. Radi se o laminiranim, kalcificiranim, sferičnim strukturama koje predstavljaju "nadgrobni spomenik" nekrotizirane tumorske papile i patognomonične su za papilarni karcinom s obzirom na to da se u drugim promjenama relativno rijetko javljaju (7, 94, 95). Klinck i Winship našli su psamomska tjelešca u samo jednoj od 2153 štitne žlijezde s dobroćudnim promjenama (96). Nalaze se u bazi papile, fibroznoj stromi ili između tumorskih stanica. Nalaz psamomskih tjelešaca u inače normalnom tkivu štitnjače ili limfnom čvoru s velikom vjerojatnošću upućuje na postojanje papilarnog karcinoma (7, 34, 96).

Dijagnoza papilarnog karcinoma ovisi o prisutnosti karakterističnih nuklearnih osobina tumorskih stanica u većoj mjeri nego o papilarnoj arhitekturi koja može biti neznatno zastupljena ili potpuno izostati. Osobine jezgara tumorskih stanica su:

1. "Ground glass" izgled jezgara (izgled brušenog stakla) koje su obično uvećane i pokazuju svojstvo "preklapanja". Jezgrica je slabo vidljiva i nalazi se uz rub jezgrine membrane koja izgleda zadebljana marginalizacijom oskudnog kromatina. Opisana je osobina karakteristična za trajne rezove u formalinu fiksiranog materijala u više od 80 % slučajeva dok na smrznutim rezovima ili u

citološkom materijalu nije uočljiva što upućuje na artefakt porijekla formalinske fiksacije (7, 34, 97). Ova osobina nije patognomonična za papilarni karcinom štitnjače jer se žarišno može naći u nodularnoj strumi, folikularnom adenomu, Gravesovoj bolesti i Hashimotovu tireoiditisu (1, 7, 34).

2. *Pseudoinkluzije jezgara* koje predstavljaju invaginaciju citoplazme, a prikazuju se kao oštroograničene acidofilne okruglaste strukture. Tipične su za papilarni karcinom, ali se obično nalaze u manjini tumorskih stanica i nisu u potpunosti patognomonične te se mogu naći i na smrznutim rezovima kao i u razmazima citoloških aspirata (98).
3. *Izbrazdanost jezgara* koja se primjećuje u ovalnim i vretenastim jezgrama tumorskih stanica, s brazdama obično uz dužu osovinu jezgre, predstavlja morfološki odraz nabiranja jezgrine membrane (99, 100). Ova morfološka osobina nalazi se, makar žarišno, u gotovo svim papilarnim karcinomima štitnjače. Izbrazdane jezgre nalaze se i u citološkim uzorcima te predstavljaju dijagnostički kriterij u aspiracijskoj citologiji (FNA; engl. *fine-needle aspiration*), ali nisu patognomonične jer se mogu naći i u jezgrama solidnih staničnih gnijezda, folikularnih neoplazmi, pogotovo Hürthleovih, hijalinizirajućih trabekularnih adenoma, slabo diferenciranih karcinoma te adenokarcinoma koji nisu porijekla štitnjače (1, 90, 99-101).

U nekim papilarnim karcinomima, opisane osobine jezgre mogu biti žarišno prisutne ili u potpunosti nedostajati. U takvim slučajevima, dijagnoza papilarnog karcinoma oslanja se više na arhitektonska svojstva i prepoznavanje žarišta s karakterističnim nuklearnim osobinama (1).

Tumorske stanice su poligonalne do kubične, ali mogu biti spljoštene, kupolaste, cilindrične ili tzv. hobnail tipa, dok je citoplazma blago eozinofilna do amfofilna, ali može biti oksifilna ili svijetla (1).

Mitoze su rijetke ili nedostaju u potpunosti. Područja pločaste diferencijacije nalaze se u oko 50 % slučajeva s posljedičnim gubitkom osobina jezgara tipičnih za

papilarni karcinom. Prema nekim autorima, područja trabekularnog rasta nalaze se u 20 % slučajeva i svrstavaju tumor u skupinu slabije diferenciranih novotvorina (34, 99).

1.3.1.3 Podvrste papilarnog karcinoma

Većina opisanih podvrsta papilarnog karcinoma morfološke su varijante bez prognostičkog značaja, a pojedini tumori mogu odgovarati opisu nekoliko varijanti. Varijanta visokih stanica, difuzna sklerozirajuća, difuzna folikularna, solidna, trabekularna i dediferenciranaa varijanta biološki su agresivnije za razliku od inkapsulirane varijante koja se povezuje sa znatno povoljnijom prognozom (1). U literaturi se najčešće opisuju sljedeće varijante:

1. *Folikularna varijanta* – građena pretežno ili u potpunosti od folikula većinom s infiltrativnim tipom rasta te rijetkim inkapsuliranim slučajevima (tzv. Lindsay tumor). Folikuli variraju u veličini i obliku, ali su često izduženi i nepravilni s abortivnim papilarnim formacijama i tamno obojenim koloidom s resorpcijskim vakuolama. Psamomska tjelešca i fibrozirajuća stroma mogu biti prisutni. Dijagnoza počiva na nalazu tipičnih nuklearnih osobina papilarnog karcinoma. Kliničko ponašanje ne razlikuje se od klasičnog papilarnog karcinoma (34, 102).
2. *Solidna varijanta* – odnosi se na tumore kod kojih više od 50% tumorske mase čine solidna područja. Okrugla ili nepravilna gnijezda tumorskih stanica često su pregrađena nježnom fibrovaskularnom stromom s karakterističnim nuklearnim osobinama papilarnog karcinoma. Ova varijanta ne smije se diferencijalno dijagnostički zamijeniti sa slabo diferenciranim karcinomom štitnjače (jezgre su hiperkromatskije, a mitoze brojne) ili s medularnim karcinomom (točkasti kromatin i pozitivan kalcitonin) (1, 34, 102).
3. *Inkapsulirana varijanta* – predstavlja 4-14% svih papilarnih karcinoma. Vezivna kapsula može i ne mora biti infiltrirana tumorskim tkivom, a metastaze u limfne čvorove mogu se naći i u odsutnosti kapsularne ili vaskularne invazije. Tumore građene u potpunosti od folikula teško je razlikovati od folikularnog adenoma/karcinoma. Bolesnici su mlađi uz manju učestalost metastaza u

regionalnim limfnim čvorovima u odnosu na klasični papilarni karcinom, a prognoza je odlična (1, 34, 103).

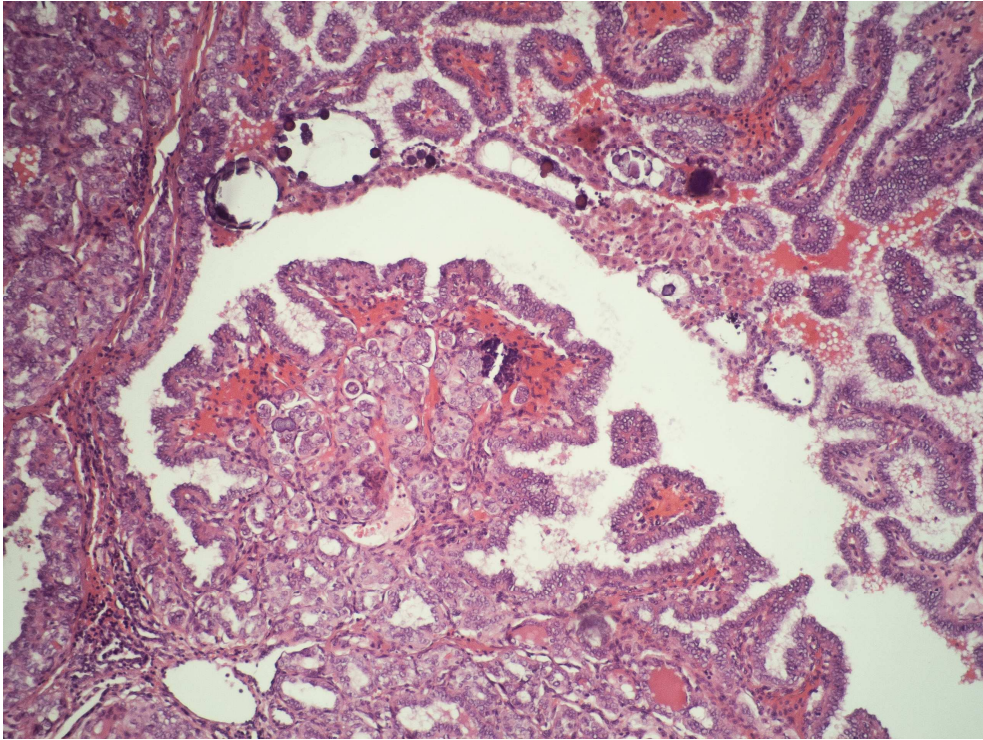
4. *Difuzna sklerozirajuća varijanta* – javlja se uglavnom kod djece i mladih odraslih s jednostranim ili obostranim simetričnim povećanjem štitnjače. Većina studija pokazuju da se radi o agresivnoj varijanti papilarnog karcinoma uz gotovo uvijek prisutno zahvaćanje limfnih čvorova i često udaljene metastaze. Ipak, uz adekvatno liječenje, mortalitet je usporediv s onim kod klasičnog papilarnog karcinoma, vjerojatno zbog povoljnog utjecaja mlađe dobi bolesnika. Tipične histološke karakteristike uključuju difuzno zahvaćanje jednog ili oba režnja, sklerozu, gusti infiltrat limfocita i plazma stanica, brojna psamomska tjelešca te brojna mala gnijezda papilarnog karcinoma s izraženom pločastom diferencijacijom (1, 104, 105).
5. *Difuzna folikularna varijanta* – rijetki, agresivni oblik papilarnog karcinoma, javlja se u mlađih bolesnika, a karakteriziran je difuznim zahvaćanjem cijele štitnjače s prevladavajućim folikularnim tipom rasta i odsustvom fibroze. S obzirom na to da folikuli nisu neuobičajeno veliki ili čak cistični, diferencijalna dijagnoza prema adenomatoznoj strumi može biti teška. Posebnu pažnju treba posvetiti nuklearnim detaljima u manjim folikulima i kliničkoj slici (postojanje metastaza). Ova varijanta pokazuje visoku učestalost metastaza u limfne čvorove (87,5 %), pluća (75 %) i kosti (25 %). Unatoč agresivnosti tumora, prognoza je i dalje dobra zbog odličnog odgovora na terapiju radioaktivnim jodom te povoljnog učinka mlađe dobi (1, 106).
6. *Varijanta visokih stanica* (engl. *tall cell*) – sastoji se pretežno od stanica čija visina za najmanje tri puta premašuje njihovu širinu. Ovaj oblik papilarnog karcinoma slabo je definiran jer visina stanica varira i ovisi o reznoj plohi, a značajan udio visokih stanica može se naći u različitim tipovima papilarnog karcinoma. U tumoru prevladavaju papilarne, trabekularne i vrpčaste strukture dok su folikularne rijetke. Stanice imaju obilnu, eozinofilnu citoplazmu i jezgre slične onima u klasičnom papilarnom karcinomu sa zastupljenijim pseudonikluzijama i izbrazdanošću jezgara. Tumor se javlja u starijoj dobi, često u muškaraca uz nekrozu, mitoze i ekstraglandularno širenje te agresivniji tijek bolesti (107).

7. *Columnar cell varijanta* – rijetka varijanta sastavljena od pseudostratificiranih cilindričnih stanica sa supranuklearnim i subnuklearnim citoplazmatskom vakuolama koje podsjećaju na rani sekrecijski endometriji te hiperkromatskim jezgrama. Kada u metastazama prevladavaju izduženi i prazni folikuli koji podsjećaju na tubularne žlijezde, tumor se može zamijeniti s metastatskim adenokarcinomom iz gastrointestinalnog trakta ili pluća. Ovi tumori imaju tendenciju ekstrapulmonarnog širenja i agresivniji klinički tijek, ali ako su djelomično ili potpuno inkapsulirani, imaju niži metastatski potencijal od neinkapsuliranih (108).
8. *Oksifilna (onkocitna, Hürthle-cell) varijanta* – pretežno građena od stanica s obilnom eozinofilnom, granularnom citoplazmom. Jezgre su tipične za papilarni karcinom iako mogu biti i hiperkromatske s istaknutim nukleolima. Ponašanje se ne razlikuje od klasičnog papilarnog karcinoma (34, 109).
9. *Varijanta nalik Warthinovu tumoru* – histološki nalikuju Warthinovu tumoru žlijezda slinovnica s papilarnim strukturama i obilnim infiltratom limfocita i plazma stanica u jezgrama papila. Stanice koje oblažu papile često izgledaju oksifilno i mogu biti visoke. Imunološki profil limfoidne strome sličan je kroničnom limfocitnom tireoiditisu (1, 110).
10. *Clear cell varijanta* – prevladava papilarna arhitektura, ali neki tumori imaju folikularnu strukturu. Nuklearne karakteristike su kao i u klasičnom papilarnom karcinomu, dok citoplazma može biti dijelom svijetla, a dijelom onkocitna. Prepoznavanje ovog tipa u metastazama može biti problematično, pogotovo bez imunohistokemijskog bojenja na tireoglobulin i TTF-1 (111, 112).
11. *Makrofolikularna varijanta* – odgovara tumorima građeni pretežno ili samo od makrofolikula (>50 % površine) koji se mogu zamijeniti s hiperplastičnim čvorom ili makrofolikularnim tumorom jer ih je većina inkapsulirana. Stanice koje oblažu makrofolikule nemaju nuklearne karakteristike papilarnog karcinoma te nuklearnu izbrazdanost i pseudoinkluzije treba tražiti u manjim folikulima. Rijetko može doći do dediferencijacije u nediferencirani karcinom (113).

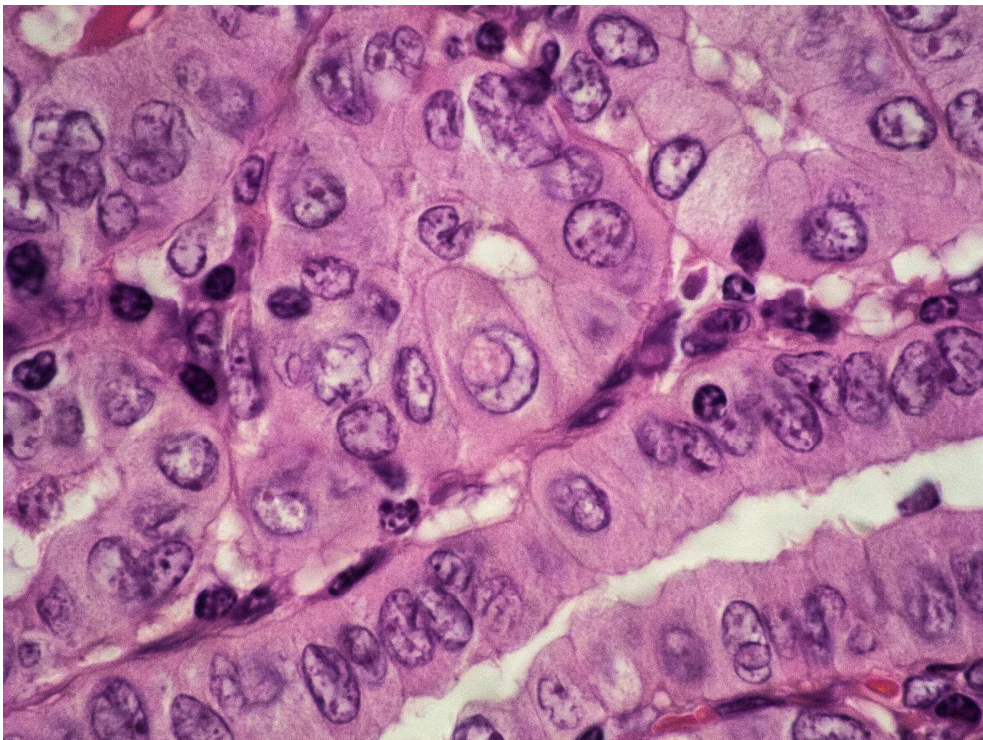
12. *Kribriformno-morularna varijanta* (uključujući FAP-povezani karcinom štitnjače) - rijetka varijanta karakterizirana izraženim kribriformnim tipom s razbacanim pločastim otocima (morulama) koji često sadrže jezgre s eozinofilnim, homogenim inkluzijama. Opisana područja izmiješana su s gusto pakiranim folikulima, papilama i trabekulama, a stanice su cilindrične, kubične ili spljoštene, bogate kromatinom uz žarišni nalaz tipičnih nuklearnih promjena. Tumor je obično cirkumskriptan ili čak inkapsuliran. Ova varijanta papilarnog karcinoma javlja se sporadično (često solitarno) ili u sklopu FAP sindroma (često multicentrično). Žene obolijevaju češće u odnosu na muškarce (1:17). Značaj postavljanja dijagnoze kribriformno-morularne varijante leži u činjenici da kliničara treba upozoriti na mogućnost povezanosti s FAP sindromom (115).
13. *Trabekularna varijanta* – preko 50 % površine tumora ima trabekularni tip rasta. Tumorske su stanice kubične ili cilindrične, vertikalno orijentirane u dugim, ravnim trabekulama. Tumori su često relativno veliki i invazivni, povezani s lošijom prognozom. Neki autori ovu varijantu smatraju slabo diferenciranom varijantom papilarnog karcinoma (116, 117).
14. *Varijanta s obilnom stromom nalik nodularnom fascitisu* – u rijetkim slučajevima papilarni karcinom povezan je s obilnom stromom nalik nodularnom fascitisu ili s reaktivnom stromom poput fibromatoze tako da neoplastična priroda lezije može biti nejasna. Stroma je građena od miofibroblastičnih vretenastih stanica u prokrvljenom fibromiksoidnom matriksu uz nalaz ektravazacije eritrocita. Interakcija između strome i tumora može dati neuobičajene histološke slike koje podsjećaju na fibrocistične promjene, fibroadenom ili filodes tumor dojke (1, 118).
15. *Varijanta s metaplazijom vretenastih stanica* – rijetki slučajevi papilarnog karcinoma mogu sadržavati komponentu tumorskih stanica vretenastog oblika koje čine manji ili veći dio cijelog tumora. Vretenaste stanice formiraju kratke fascikule i stapaju se s komponentom papilarnog karcinoma (119).
16. *Dediferencirani papilarni karcinom* – odnosi se na nalaz slabo diferenciranih ili nediferenciranih žarišta tumorskih stanica unutar papilarnog karcinoma. Takva

područja mogu se naći pri inicijalnom javljanju tumora ili pri recidivu bolesti. Dediferencijacija se može dogoditi u primarnom tumoru ili u metastatskom žarištu. Prognoza je loša jer je definirana upravo takvim, slabije diferenciranim područjima, osim ako se ne radi o zanemarivo sitnim žarištima u odnosu na cijeli tumor (1, 12).

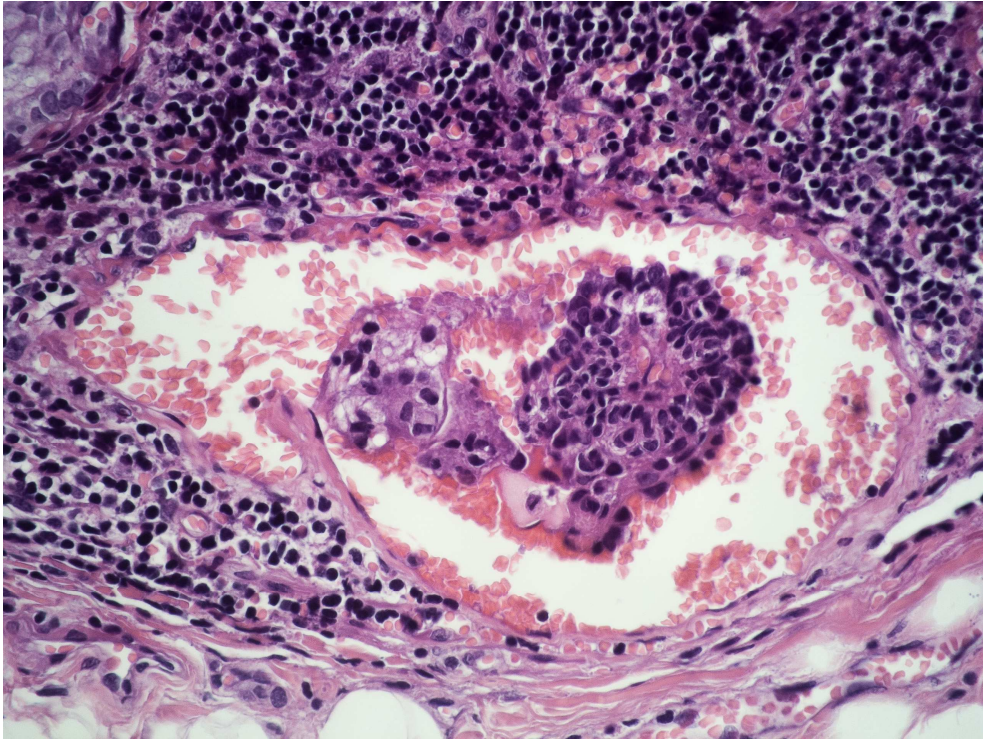
17. Pojmovi *mikrokarcinoma*, *okultnog* i *latentnog karcinoma* štitnjače javljaju se neovisno o histološkoj slici. WHO 1988. godine predlaže uvođenje pojma papilarnog mikrokarcinoma za tumore manje od jednog centimetra. Okultni papilarni karcinom je karcinom pronađen u štitnjači nakon što se prvo prezentirao kao metastaza, a latentni karcinom predstavlja karcinom slučajno otkriven nakon lobektomije ili tireidektomije zbog drugog uzroka ili na obdukciji (1, 41).



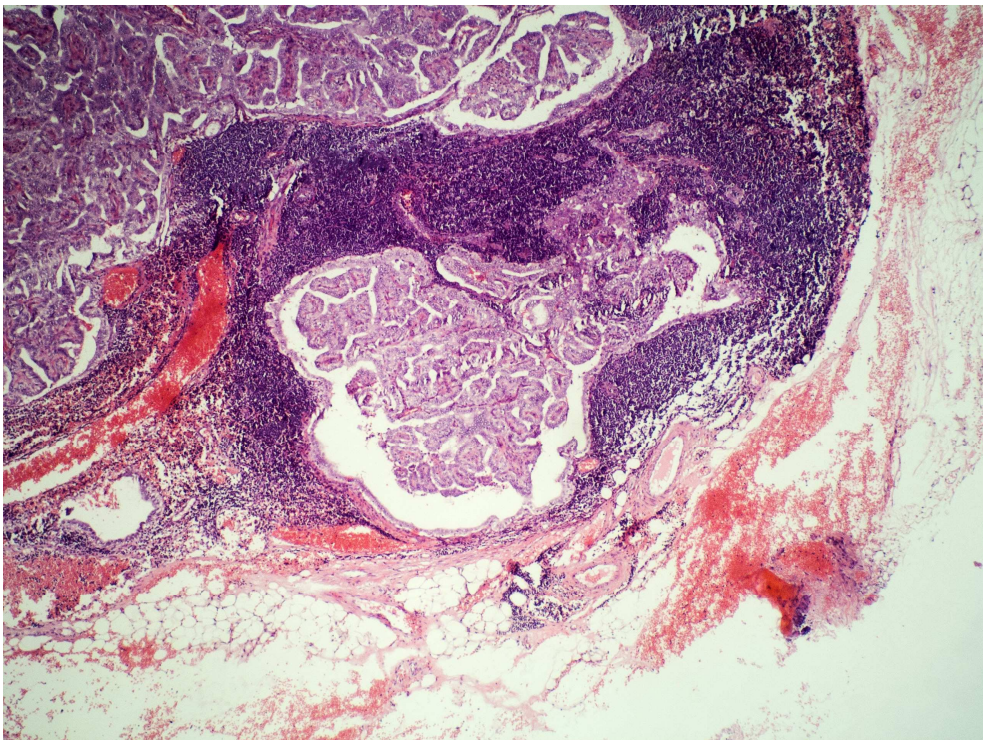
Slika 1. Papilarni karcinom štitnjače, HE 100x



Slika 2. Intranuklearna inkluzija u stanici papilarnog karcinoma štitnjače, HE 1000x



Slika 3. Vaskularna invazija papilarnog karcinoma štitnjače, HE 400x



Slika 4. Metastaza papilarnog karcinoma štitnjače u limfnom čvoru, HE 100x

1.3.1.4 Imunohistokemijska obilježja

Stanice papilarnog karcinoma štitnjače uobičajeno pokazuju reaktivnost na citokeratin, tireoglobulin i TTF-1 (engl. *thyroid transcription factor-1*), ali ne i na neuroendokrine markere. U područjima pločaste metaplazije, reaktivnost na tireoglobulin i TTF-1 se gubi. Bojenje na tireoglobulin pomaže pri potvrđivanju porijekla štitnjače kod metastatskih karcinoma ili kod dijagnosticiranja cističnih metastaza papilarnog karcinoma u limfnim čvorovima. Ekspresija različitih biljega poput citokeratina visoke molekularne težine (34βE12, CK 1), CK19, galektina-3, antitijala povezanog s mezotelom (HBME-1), Leu 7 (CD57), CITED1, fibronektina-1, CD15 (LeuM1), CD44 ili trombocitnog faktora rasta (PDGF, engl. *platelet derived growth factor*), pojedinačno ili u kombinaciji, korisna je u razlikovanju papilarnog karcinoma od benignih promjena ili drugih tumora štitnjače, ali ti biljezi nisu potpuno specifični, a bojenje može biti nejednako ili slabo čak i u klasičnom papilarnom karcinomu. Morfološka procjena i dalje ostaje „zlatni standard“ u postavljanju dijagnoze papilarnog karcinoma štitnjače (120-122).

1.3.1.5 Diferencijalno-dijagnostički problemi

Sama prisutnost papila nije dostatna za postavljanje dijagnoze papilarnog karcinoma jer brojne promjene štitnjače mogu sadržavati papilarne formacije. Papile koje nalazimo u nodularnoj strumi i folikularnom adenomu obično su široke, s folikulima u vlastitoj strumi. Stanice koje ih oblažu cilindrične su s bazalno smještenim tamnim, okruglim jezgrama, bez preklapanja i "nuklearnih kriterija". Papile u tireotoksikozi, Hashimotovu tireoditisu i toksičnom folikularnom adenomu, kratke su, zdepaste projekcije u folikularni lumen bez jasno definirane fibrovaskularne strome i nuklearnih karakteristika. Papile se mogu naći i u cilindričnom i medularnom karcinomu štitnjače, ali također bez karakterističnih nuklearnih obilježja. Nadalje, papile u medularnom karcinomu većinom su pseudopapile neravnih površina, formiranih razdvajanjem stanica. Hürthleov adenom/karcinom rijetko sadrži papilarnu komponentu. Papile se ne granaju i nema naguravanja jezgara, ali povremeno se može naći nuklearna izbrazdanost, a kalcificirani koloid u lumenima folikula ne smije se zamijeniti sa psamomskim tjelešcima (1, 123).

Najteži je dijagnostički problem razlikovanje folikularne varijante papilarnog karcinoma i folikularnog adenoma/karcinoma u slučaju inkapsulirane tvorbe građene od folikula obloženih stanicama s jezgrama koje pokazuju fenomen brušenog stakla. Naime, papilarni karcinomi ne pokazuju uvijek karakteristična nuklearna obilježja, dok folikularni tumori mogu žarišno pokazivati fenomen brušenog stakla ili izbrazdanost jezgara. Da bi se postavila dijagnoza papilarnog karcinoma u slučaju inkapsulirane folikularne tvorbe, stanice moraju imati tipične nuklearne karakteristike papilarnog karcinoma. Inkapsulirana varijanta papilarnog karcinoma ima tako dobru prognozu da je konzervativni pristup opravdan čak i ako je tvorba "poddijagnosticirana" kao folikularni adenom. Ako postoji nesigurnost ili sumnja pri postavljanju dijagnoze, smatra se da je bolje učiniti pogrešku prema dobroćudnoj dijagnozi (1).

Diferencijalno dijagnostički problem jest i "predijagnosticiranje" folikularne varijante papilarnog karcinoma. Jezgre izgleda brušenog stakla nespecifično su obilježje koje se može naći u brojnim benignim i malignim promjenama štitnjače te postavljanje dijagnoze papilarnog karcinoma samo na osnovu takvog izgleda jezgara nije opravdano. Usporedbom s okolnim stanicama, olakšava se postavljanje dijagnoze. Postupni prijelaz prema jezgrama normalnog izgleda upućuje na dobroćudnu promjenu dok nagla, oštra granica prema promijenjenim, obično povećanim jezgrama, upućuje na papilarni karcinom uz nalaz preklapanja jezgara i barem žarišnu izbrazdanost. Jezgre izgleda brušenog stakla ponekad nastaju i kao posljedica neadekvatne fiksacije tj. obrade materijala u laboratorijskom postupku (1, 7, 34).

1.3.2 Folikularni karcinom

Folikularni karcinom čini 10-20 % primarnih karcinoma štitnjače, ali mu je učestalost zadnjih godina pala na 5-10 % što se može pripisati porastu otkrivanja papilarnih karcinoma u ranoj fazi i prihvaćanju liberalnijeg pristupa u dijagnosticiranju folikularne varijante papilarnog karcinoma. Incidencija folikularnog karcinoma veća je u područjima endemske gušavosti, a glavni faktor koji tome pridonosi je manjak joda u prehrani. Rijetko folikularni karcinom može nastati iz postojećeg folikularnog adenoma (1).

Neki autori u skupinu folikularnih karcinoma ne ubrajaju folikularnu varijantu papilarnog karcinoma, Hürthle cell (onkocitni) karcinom, slabo diferencirani inzularni karcinom i miješani medularno-folikularni karcinom te na taj način definirani folikularni karcinom postaje relativno rijetka novotvorina čija identifikacija uvelike ovisi o prisutnosti invazije kapsule, krvnih žila ili štitnjače (34).

Folikularni karcinom češće se javlja u žena i to u petom desetljeću života. Većina bolesnika javlja se zbog promjena u štitnjači, ali ih se 11 % javlja zbog udaljenih metastaza koje uzrokuju bol u kostima, frakture ili pulsirajuću tvorbu u mekom tkivu. Za razliku od papilarnog karcinoma, osnovni način širenja je hematogen, ponajprije u kosti i pluća te mozak i jetru dok je limfogeno širenje mnogo rjeđe (1, 7, 34).

Nakon postavljanja dijagnoze folikularnog karcinoma, važno ga je dalje kategorizirati, a razlikuju se dva glavna tipa.

1. minimalno invazivni folikularni karcinom
2. opsežno invazivni folikularni karcinom (1, 34).

Minimalno invazivni folikularni karcinom očahureni je tumor sa znakovima invazije čahure i/ili krvnih žila. Makroskopski nalikuje folikularnom adenomu, često solidne, mesnate rezne plohe koja se može izdizati od okolnog tkiva. Mikroskopski nalikuje histološkoj slici adenoma embrionalnog, fetalnog ili atipičnog tipa. Histološka slika varira, ali bez obzira na arhitekturu, jezgre nemaju karakteristike tipične za papilarni karcinom, niti su prisutna psamomska tjelešca. Folikuli su relativno uniformni, pravilni, poredani tijesno, obloženi kubičnim stanicama i ponekad ispunjeni koloidom. Mogu se naći sekundarne promjene poput krvarenja ili cistične degeneracije (1, 5).

Razlikovanje benignih od malignih očahurenih folikularnih tumora značajan je problem u dijagnostici tumora štitnjače. Postavljanje dijagnoze minimalno invazivnog folikularnog karcinoma u potpunosti ovisi o prisutnosti invazije čahure i/ili krvnih žila što zahtijeva temeljiti pregled granice tumora i štitnjače (1). Mikroskopski se u krvnim žilama, uglavnom venama, koje se nalaze neposredno uz ili u čahuri vidi jedna ili više nakupina tumorskih stanica koje se drže stijenke žile i izbočuju u lumen. Često su

intravaskularne tumorske mase pokrivena endotelom na način sličan kao kod običnog tromba formirajući tzv. tumorski tromb. Imunohistokemijska bojenja koja bi pomogla u prikazivanju stijenki takvih krvnih žila imaju ograničenu vrijednost. Često ove kapsularne krvne žile nemaju elastični mišićni sloj, unatoč veličini, a potraga za endotelnim markerima pokazala se uspješnijom u primjeni CD31, faktora VIII i *Ulex europaeus*. Harach i sur. zaključili su da bojenje faktorom VIII ima ograničenu vrijednost pri prepoznavanju vaskularne invazije te da je moguće da tumor inhibira proizvodnju faktora VIII i na takav način omogućuje vaskularnu invaziju i metastaziranje (124, 125).

Invazija čahure definirana je prekidom kontinuiteta u čitavoj debljini poprečnog presjeka čahure. Prodor do unutarnje polovine poprečnog presjeka čahure ili uklopljeni tumorski otoci ne prihvaćaju se kao invazija čahure (34).

Opsežno invazivni folikularni karcinom karakteriziran je jako rasprostranjenom infiltracijom krvnih žila i/ili okolnog tkiva štitnjače, a čahura često u potpunosti nedostaje. Čimbenici koji utječu na smrtnost kod folikularnog karcinoma jesu dob (>40 godina), veličina tumora (>1,5 cm), lokalno širenje ili udaljene metastaze, invazija krvnih žila te nediferencirana anaplastična područja u tumoru (7, 34, 126).

Udaljene metastaze kod opsežno invazivnog folikularnog karcinoma nalaze se u 29-66 % slučajeva, kod minimalno invazivnog karcinoma s invazijom krvnih žila u 5 % slučajeva (1). D'Avanzo i sur. su u retrospektivnoj studiji pokazali da bolesnici s minimalno invazivnim folikularnim karcinomom (samo s invazijom čahure) imaju nešto bolje petogodišnje preživljenje (98 %) u odnosu na tumore s invazijom krvnih žila s ili bez invazije čahure (80 %) i bolje preživljenje u odnosu na pacijente s opsežno invazivnim karcinomom (38 %) te zaključili da bi se folikularni karcinom trebalo klasificirati kao minimalno invazivni, umjereno invazivni i opsežno invazivni folikularni karcinom s obzirom na razlike u prognozi (127).

1.3.3 Anaplastični karcinom

Anaplastični (nediferencirani) karcinom obično se javlja u starijoj životnoj dobi (prosječno 70 godina) kao brzo rastuća masa sa širenjem izvan štitnjače. U većini slučajeva već u trenutku postavljanja dijagnoze, anaplastični karcinom je inoperabilan u oko polovine slučajeva. Ovaj karcinom čini 2-5 % svih karcinoma štitnjače, a u područjima s endemskom gušom incidencija raste na 30-40 %. Zračenje je još jedan potencijalni etiološki faktor. Unatoč liječenju, većina bolesnika umire unutar godine dana, a petogodišnje preživljenje je 3,6-10 %. Rijetki preživjeli obično su mlađi od 60 godina s relativno malim tumorima (<5-6 cm) koji su kompletno resekirani i liječeni raditerapijom i/ili kemoterapijom (1). Makroskopski, tumori su veliki, solidni i neočahureni, često s nekrozom i krvarenjem te zauzimaju veći dio žljezdanog parenhima (1, 34).

Većina, ako ne i svi anaplastični karcinomi nastaju anaplastičnom transformacijom postojećih dobro diferenciranih tumora, obično papilarnog karcinoma, ali također i folikularnog, Hürtle cell i inzularnog karcinoma (34). Mikroskopski se pojam anaplastičnog karcinoma koristi u vezi dvije osnovne kategorije koje se u tumoru mogu naći istodobno a to su:

- skvamoidni tip
- sarkomatoidni tip.

Skvamoidni tip ne formira folikule, papile niti trabekule ili gnijezda tumorskih stanica, ali ima morfološka i imunohistokemijska obilježja epitelnog tumora u kojemu se mogu naći žarišta keratinizacije (34).

Druga se kategorija sastoji od dvaju podtipova koja često dolaze u međusobnoj kombinaciji, a to su tip vretenastih stanica i gigantocelularni tip. Oba podtipa mogu pokazivati fascikularni ili storiformni tip rasta, izraženu vaskularizaciju i hrskavičnu i/ili koštanu metaplaziju s brojnim mitozama i često opsežnom koagulacijskom nekrozom.

Njihov izgled uvelike podsjeća na sarkome, pogotovo maligni fibrozni histiocitom (MFH), angiosarkom, maligni hemangiopericitom i fibrosarkom (1, 34).

Varijanta malih stanica anaplastičnog karcinoma, difuznog ili solidnog podtipa, nestala je iz novije literature jer su slučajevi s tim dijagnozama reklasificirani. Većina slučajeva difuznog podtipa zapravo su maligni limfomi, a većina solidnog podtipa predstavlja varijantu malih stanica medularnog ili inzularnog karcinoma (34).

Morfološke varijante anaplastičnog karcinoma su:

Angiomatoidna varijanta – s nepravilnim i anastomozirajućim vaskularnim prostorima obloženim tumorskim stanicama, oponaša angiosarkom.

Osteoklastička varijanta – s brojnim netumorskim orijaškim multinuklearnim stanicama tipa osteoklasta raspršenih u anaplastičnom karcinomu.

Rabdoidna varijanta – s velikim, ovalnim tumorskim stanicama s ekscentričnim jezgrama, izraženim nukleolima i obilnom eozinofilnom citoplazmom kojom dominira filamentozna paranuklearna inkluzija.

Karcinom nalik limfoepiteliomu – varijanta karakterizirana plažama i otocima tumorskih stanica pomiješanih s brojnim malim limfocitima i plazma stanicama. Od karcinoma s elementima nalik timusu (CASTLE) razlikuje se izostankom lobuliranog tipa rasta i imunoreaktivnosti na CD5 te čestom prisutnošću koagulacijske nekroze.

Paucicelularna varijanta - varijanta koja oponaša Riedelov tireoiditis. Radi se o hipocelularnom infiltrativnom tumoru s gustom sklerozom, infarciranim područjima, žarištima vretenastih stanica s blagom atipijom jezgara i rasutim limfocitima. Obliteracija krvnih žila vretenastim stanicama i imunoreaktivnost na citokeratin dodatno pomažu u postavljanju dijagnoze.

Karcinosarkom - rijetko se u anaplastičnom karcinomu nađu hrskavica, kost ili mišić.

Adenoskvamozni karcinom – karcinom pločastih stanica sa žarištima produkcije mucina.

Planocelularni karcinom – karcinom pločastih stanica štitnjače s visokom smrtnošću i čistom pločastom diferencijacijom u cijelom tumoru. Kliničkim i biološkim ponašanjem ne razlikuje se od anaplastičnog karcinoma, a u nekim slučajevima može se naći i komponenta diferenciranog karcinoma te se opravdano smatra varijantom anaplastičnog karcinoma (1).

1.3.4 Inzularni karcinom

Inzularni karcinom slabo je diferencirani karcinom štitnjače koji se javlja u srednjoj i starijoj dobi (prosječno 53-58,4 godine). Žene oboljevaju dva puta češće od muškaraca. Kada se otkrije, bolest je često lokalno proširena, a u 59 % slučajeva prikazuje se s ekstratiroidnim širenjem, metastazama u limfne čvorove u 16-48 % te udaljenim metastazama u 12-44 % slučajeva (1, 128). Nakon liječenja, recidiv ili metastaze razvijaju se u 60% slučajeva. Uzrok smrti obično je metastatsko širenje, a ne recidiv bolesti. Uznapredovala dob, veliki tumor, ekstratiroidno širenje i metastaze u limfne čvorove upućuju na lošu prognozu s mortalitetom od 50 %. Tumor je djelomično očahuren ili jasno invazivan, solidan i čvrst s često prisutnim područjima nekroze i krvarenja. Mikroskopski, tumor je građen od velikih solidnih gnijezda ("insulae") uz nalaz različitog broja malih, abortivnih folikula i retrakcijskih pukotina, a može rasti i u obliku difuznih nakupina, trabekula i papila. Vaskularna invazija je uobičajena, sklerotična stroma može oponašati amiloid, a česte nekroze stvaraju periteliomatoznu sliku. Tumorske su stanice relativno male i jednolične s okruglim hiperkromatskim ili vezikularnim jezgrama i oskudnom citoplazmom. Mitotska aktivnost je varijabilna, ali uvijek prisutna (128).

1.3.5 Karcinom cilindričnih stanica

Karcinom cilindričnih stanica je rijedak oblik karcinoma štitnjače koji je puno agresivniji od diferenciranih karcinoma. Novije su studije pokazale da jasno invazivni oblik ima agresivni tijek dok očajureni tumori imaju bolju prognozu. Invazivni tip se češće javlja u muškaraca (9:6), a prosječna dob je 55 godina. Visoka je učestalost udaljenih metastaza, pogotovo u pluća i kralježnicu, i metastaza u regionalne limfne čvorove. U slučaju očajurenih tumora, žene obolijevaju osamnaest puta češće od muškaraca, a prosječna dob je 42,7 godina. Histološki, invazivni tumori pokazuju ekstraglandularno širenje, a očajureni tumori, kapsularnu i ponekad vaskularnu invaziju. Tumor je karakteriziran razgranatim papilarnim, žljezdanim, kribriformnim i solidnim tipom rasta, a žlijezde i papile su obložene visokim cilindričnim stanicama pseudostratificiranih, hiperkromatskih, izduljenih do ovalnih jezgara, a mogu se naći i subnuklearne vakuole. Stanice u solidnim područjima su često manje i poligonalne, uz moguću prisutnost fascikula vretenastih stanica. Tumorske stanice pokazuju imunoreaktivnost na tireoglobulin (1, 108).

U odnosu na varijantu visokih stanica papilarnog karcinoma, tumorske stanice cilindričnog karcinoma imaju izraženiju nuklearnu pseudostratifikaciju i hiperkromaziju, a bez oksifilnih promjena citoplazme. Histološki, ovaj tumor podsjeća na kolorektalni ili endometrioidni karcinom, dok "tall cell" varijanta papilarnog karcinoma više slični klasičnom papilarnom karcinomu (108).

1.3.6 Mukoepidermoidni karcinom

Primarni mukoepidermoidni karcinom rijedak je tumor niskog stupnja malignosti koji pokazuje kombinaciju epidermoidne i mucinozne komponente (8). Češći je kod žena (2:1) s bimodalnom dobnom distribucijom (8). U 20 % slučajeva tumor pokazuje ekstratiroidno širenje, metastaze u limfne čvorove česte su u postavljanju dijagnoze dok su udaljene metastaze rijetke (129). Tumor nije ograničen i građen je od otoka stanica uloženi u skleroziranu vezivnu stromu. Dio stanica pokazuje pločastu diferencijaciju, dok druge sadrže mucin, s područjima kribriformnog tipa rasta i

izduženim prostorima ispunjenim materijalom poput koloida. U većim otocima stanica česte su komedo nekroze, a mogu se naći i psamomska tjelešca (1, 129).

1.3.7 Sklerozirajući mukoepidermoidni karcinom s eozinofilijom

Sklerozirajući mukoepidermoidni karcinom s eozinofilijom je rijedak tumor niskog stupnja malignosti koji nastaje na pozadini Hashimoto tireoiditisa, vjerojatno iz epitela pločaste metaplazije (8). Javlja se u odraslih s prosječnom dobi od 54,9 godina, češće u žena s odnosom 16:1. Tumor je infiltrativan, ekstraplandularno širenje prisutno je u oko 50 % slučajeva, a metastaze u limfne čvorove u trećini slučajeva. Građen je od anastomozirajućih tračaka i gnijezda stanica uloženi u skleroziranu stromu infiltriranu eozinofilima i malim limfocitima. Poligonalne tumorske stanice pokazuju blagu do umjerenu polimorfiju i istaknute nukleole. U gnijezdima tumorskih stanica često su prisutna žarišta pločaste diferencijacije i mucina. Česta je perineuralna invazija kao i obliteracija krvnih žila tumorskim stanicama. Tumorske stanice su imunoreaktivne na citokeratin, ali ne i na tireoglobulin i kalcitonin (1, 130).

1.3.8 Medularni karcinom

Medularni karcinom je maligni tumor koji pokazuje parafolikularnu, C-staničnu diferencijaciju i karakteristično luči kalcitonin. Ovaj karcinom čini 5-10 % svih malignih tumora štitnjače s jednakom zastupljenošću muškaraca i žena. U 70-80 % slučajeva javlja se sporadično, kada je većina tumora unilateralna, a u 20-30 % slučajeva je nasljedan i tada se javlja u ranijoj dobi, multicentrično i bilateralno, s prisutnošću C-stanične hiperplazije (1, 131). Nasljedni medularni karcinom javlja se u sklopu multiple endokrine neoplazije (MEN), pogotovo IIA i IIB. Sporadični oblik čini oko 80% slučajeva i javlja se u odraslih, oko 45. godine i gotovo je uvijek solitaran. Klinički se javlja kao scintigrafski hladan čvor, a u nekim slučajevima praćen je tvrdokornom dijarejom ili Cushingovim sindromom (5, 7, 34). Primjećen je porast incidencije medularnih mikrokarcinoma, tumora manjih od 1 cm. Većina tih tumora je slučajan nalaz ili su otkriveni zbog povišene razine kalcitonina kod bolesnika s nodularnom strumom (132).

Obiteljski oblik nasljeđuje se autosomno dominantno i javlja se u mlađoj dobnoj skupini (prosječno 35 godina). Karcinomi su često multipli i obostrani i redovito povezani s C-staničnom hiperplazijom u ostatku žlijezde. Gotovo svi slučajevi medularnog karcinoma štitnjače u djece pripadaju ovom tipu (34).

Medularni karcinom rano metastazira, pogotovu u limfne čvorove vrata. Udaljene, hematogene metastaze u jetru, pluća i kosti, a ponekad i u mozak, meka tkiva i koštanu srž, pri operaciji se nađu u oko 20 % bolesnika s palpabilnim tumorom (133).

Prema agresivnosti tijeka bolesti, ovaj se karcinom nalazi između diferenciranih i anaplastičnih tumora štitnjače. Obiteljski oblik (MEN IIa) ima značajno bolju prognozu u odnosu na sporadične i MEN IIb slučajeve, s petogodišnjim preživljenjem od 70-80 % (134).

Makroskopski se radi o čvrstom, sivkastom, dobro ograničenom, ali ne i očajarenom tumoru. Veličina mu varira od <1 cm (mikrokarcinomi) do nekoliko centimetara. Unatoč dobroj ograničenosti, mali tumori (<7 mm) češće pokazuju infiltrativni rast. Najčešće se nalazi u srednjoj trećini lateralnog režnja, regiji gdje je gustoća C-stanica najveća (1). Klasična histološka slika karakterizirana je proliferacijom okruglih do poligonalnih stanica, srednje velikih jezgara i granularne, amfofilne citoplazme. Tumorske stanice odvojene su izrazito vaskulariziranom stromom, hijaliniziranim kolagenom i amiloidom, a grubi kalcifikati su uobičajen nalaz. Varijante medularnog karcinoma su brojne, ali nemaju prognostičko značenje. One mogu biti dijagnostički problem, ali se pažljivom pretragom često nađu žarišta klasičnog medularnog karcinoma, a i amiloid, ako je prisutan, olakšava dijagnozu. Varijante medularnog karcinoma idu od glandularno/folikularnog, oksifilnog, tipa orijaških stanica (anaplastičnog), svijetlih stanica, vretenastih stanica, pigmentiranog, pločastog, papilarnog, pseudoangiosarkomatoznog, tipa malih stanica, neuroblastoma-like, hijalinizirani trabekularni adenoma-like, karcinoid-like, paraganglioma-like do medularnog mikrokarcinoma (latentni karcinom) (1).

1.3.9 Tumori s folikularnom i C-staničnom diferencijacijom

Tumori koji su u literaturi označavani kao miješani folikularno-parafolikularni karcinomi uključuju najmanje dva entiteta: kolizijske tumore i folikularno-parafolikularne karcinome (135, 136).

Kolizijski tumori

Kolizijski tumori uključuju dva prepoznatljiva tipa karcinoma štitnjače:

1. Folikularni karcinom + medularni karcinom
2. Papilarni karcinom + medularni karcinom

Komponente tumora leže jedna uz drugu ili su izmiješane. Ponašanje ovih tumora malo je poznato, ali se vjerojatno određuje prema agresivnijoj komponenti (136).

1.3.9.1 Pravi folikularno-parafolikularni karcinomi (diferencirani karcinomi intermedijarnog tipa)

Folikularno-parafolikularni karcinomi (miješani medularni i folikularni karcinomi) vrlo su rijetke neoplazme s izmiješanom folikularnom i parafolikularnom komponentom. Obično nisu očahureni i pokazuju histološke karakteristike medularnog karcinoma s primjesom folikularnih struktura. Svi slučajevi pokazuju imunoreaktivnost na kalcitonin i tireoglobulin. Većina slučajeva ima odvojene populacije tumorskih stanica pozitivnih na kalcitonin, odnosno tireoglobulin, iako se rijetko može vidjeti dvostruka produkcija hormona. Ovi karcinomi šire se limfatičnim i hematogenim putem, uz agresivnije ponašanje u odnosu na diferencirane karcinome (1, 137).

1.4 ODREĐIVANJE KLINIČKOG STADIJA KARCINOMA ŠTITNJAČE

Svrha sustava stupnjevanja karcinoma jest grupiranje bolesnika u svrhu određivanja prognoze i liječenja. American Joint Committee on Cancer (AJCC) i Union Internationale Contre Le Cancer (UICC) formulirali su standardizirani sustav stupnjevanja za svaki maligni tumor, poznat kao TNM sustav.

TNM (engl. *tumor-node-metastasis*) sustav uključuje veličinu primarnog tumora (T), proširenost tumora u regionalne limfne čvorove (N) i udaljene metastaze (M). Kliničko stupnjevanje temelji se na fizikalnom pregledu i dijagnostičkim pretragama poput laboratorijskih i radioloških.

TNM klasifikacija karcinoma štitnjače po AJCC/UICC najčešće je korišten sustav stupnjevanja malignih tumora štitnjače, a za razliku od stupnjevanje malignih tumora drugih lokalizacija, u obzir uzima dob bolesnika. Bolesnici mlađi od 45 godina svrstavaju se u stadije I ili II, ovisno o odsutnosti ili prisutnosti udaljenih metastaza, a bolesnici u dobi od 45 godina ili stariji, u stadije III i IV (138).

TNM klasifikacija diferenciranih karcinoma štitnjače prema AJCC/UICC (138):¹³⁸

Primarni tumor (T)

- | | |
|-----|--|
| T0 | nema znakova primarnog tumora |
| T1a | tumor ≤ 1 cm, ograničen na štitnjaču |
| T1b | tumor >1 cm, ali ≤ 2 u najvećem promjeru, ograničen na štitnjaču |
| T2 | tumor >2 cm, ali ≤ 4 cm u najvećem promjeru, ograničen na štitnjaču |

- T3 tumor > 4 cm u najvećem promjeru, ograničen na štitnjaču ili tumor bilo koje veličine s minimalnim ekstratireoidnim širenjem (npr. širenje u sternotireoidni mišić ili peritireoidno meko tkivo)
- T4a tumor bilo koje veličine koji se širi izvan čahure štitnjače s invazijom u potkožna meka tkiva, grkljan, dušnik, jednjak ili povratni živac grkljana
- T4b tumor invadira prevertebralnu fasciju, okružuje karotidnu arteriju ili medijastinalne krvne žile

Svi anaplastični karcinomi štitnjače smatraju se T4 stadijem, bez obzira na veličinu (T4a intratireoidni anaplastični karcinom, T4b ekstratireoidni anaplastični karcinom).

Regionalni limfni čvorovi (N) - središnji dio, lateralni cervikalni i gornji medijastinalni limfni čvorovi

- NX regionalni limfni čvorovi ne mogu se pretražiti
- N0 nema metastaza u regionalne limfne čvorove
- N1 metastaze u regionalne limfne čvorove
- N1a metastaze na razini VI (pretrahealni i paratrahealni limfni čvorovi te prelaringealni i delfijski limfni čvorovi)
- N1b metastaze u istostrane, obostrane ili limfne čvorove suprotne strane vrata ili metastaze u retrofaringealnim ili gornjim medijastinalnim limfnim čvorovima

Udaljene metastaze (M)

M0 nema udaljenih metastaza

M1 prisutne udaljene metastaze

Grupiranje kliničkih stadija preporučeno je za papilarni ili folikularni (diferencirani), medularni i anaplastični (nediferencirani) karcinom (8, 138):

Papilarni ili folikularni karcinom (bolesnici mlađi od 45 godina u trenutku postavljanja dijagnoze)

Stadij I: bilo koji T, bilo koji N, M0

Stadij II: bilo koji T, bilo koji N, M1

Papilarni ili folikularni karcinom (bolesnici u dobi od 45 godina ili stariji u trenutku postavljanja dijagnoze)

Stadij I:	T1	N0	M0
Stadij II:	T2	N0	M0
Stadij III:	T3	N0	M0
	T1 - T3	N1a	M0
Stadij IVA:	T1 - T3	N1a	M0
	T4a	N1b	M0
Stadij IVB:	T4b	bilo koji N	M0
Stadij IVC:	bilo koji T	bilo koji N	M1

Anaplastični karcinom (smatra se stadijem IV po definiciji bez obzira na veličinu i proširenost)

Stadij IVA:	T4a	bilo koji N	M0
Stadij IVB:	T4b	bilo koji N	M0
Stadij IVC:	bilo koji T	bilo koji N	M1

Europska organizacija za proučavanje i liječenje karcinoma (EORTC) predložila je prvi sustav za definiranje rizičnih grupa bolesnika s karcinomima štitnjače koji je baziran na čimbenicima u koje se ubrajaju dob, spol, histološki tip tumora, ekstratireoidno širenje i udaljene metastaze. Od tada je predloženo sedam drugih shema, od kojih se najčešće koriste tri, a to su AGES (engl. *Age, Grade, Extend, Size*), AMES i MACIS (engl. *Metastases, Age, Completness of surgery, Invasion, Size*) koje se oslanjaju na iste čimbenike kao i EORTC, osim što je kod sve tri dodana veličina tumora. Samo AMES uključuje spol, MACIS nepotpunu resekciju, a samo AGES koristi gradus tumora (139). Bolesnici s papilarnim karcinomom štitnjače imaju odličnu prognozu, desetogodišnje preživljenje je veće od 90 %, a u mlađoj dobi 98 % (8). Prognoza se pogoršava kod slabije diferenciranih papilarnih karcinoma, pogotovo kod muškaraca starije životne dobi kada oko 20 % bolesnika preživi deset godina (7, 34, 39).

Minimalno invazivni folikularni karcinomi imaju dobru prognozu, gotovo kao papilarni, a mortalitet je nizak, od 3 do 5 %. Opsežno invazivni folikularni karcinomi imaju mortalitet oko 50 %, a vjerojatnost metastatskog širenja je značajno viša nego kod minimalno invazivnih tumora. Bolesnici u 30 % slučajeva prežive pet godina nakon postavljanja dijagnoze, a 20 % ih preživi 10 godina. Anaplastični karcinom najčešći je uzrok smrti zbog tumora štitnjače, s petogodišnjim preživljenjem bolesnika od 0-14 % (5, 34, 39).

Anaplastična transformacija papilarnog ili folikularnog karcinoma štitnjače smatra se odgovornom za dio karcinoma koji je povezan s lošijom prognozom ili čak brzim smrtnim ishodom. Opisani su slučajevi papilarnog i folikularnog karcinoma štitnjače s lošom prognozom, a bez znakova anaplastične transformacije (12).

Zbog svega navedenog, u fokusu su istraživanja novi pokazatelji koji mogu dovesti do poboljšanja dijagnostike i otkrivanja malignog potencijala tumora štitnjače te osigurati točnije prognostičke informacije pre- i postoperativno.

1.5 MOLEKULARNA BIOLOGIJA TUMORA ŠTITNJAČE

Tijekom prošlog desetljeća učinjen je velik napredak u razumijevanju tumorogeneze štitnjače. Molekularni biljezi karcinoma štitnjače u fokusu su istraživanja što može dovesti do poboljšanja dijagnostike te osigurati točnije prognostičke informacije pre- i postoperativno. Teorija tzv. multistep karcinogeneze je prihvaćen model u brojnim humanim karcinomima, uključujući karcinome štitnjače u kojoj se određena molekularna zbivanja povezuju s točno određenim stadijima uz značajnu genotip/fenotip korelaciju. Mutacija gsp (engl. *Stimulatory G Protein*) i gena TSH receptora povezana je s nastankom dobroćudnih, hiperfunkcionalnih čvorova i adenoma štitnjače dok su BRAF i RAS (engl. *Rat sarcoma*) geni (K-RAS, H-RAS i N-RAS) kao i RET-PTC i TRK (engl. *Tropomyosin receptor kinase A*) pregradnje koji aktiviraju MAPK put (engl. *Mitogen-activated protein kinase*) nađeni u papilarnim karcinomima štitnjače. RAS mutacije ili PAX8-PPAR γ pregradnja identificirani su u folikularnim karcinomima. PI3K/AKT signalni put s većom učestalošću javlja se u slabije diferenciranim karcinomima. Dodatne mutacije koje uključuju TP53 i CTNNB1 gene javljaju se u loše diferenciranim i anaplastičnim karcinomima, a točkaste mutacije locirane na RET genu u medularnom karcinomu, obiteljskom i sporadičnom. Okolišni čimbenici (nedostatak joda, ionizirajuće zračenje) imaju ključnu ulogu u začetku i razvoju karcinoma štitnjače te podjednako utječu na genotipske i fenotipske značajke. Postoji mogućnost jedinstvenog odgovora folikularnih stanica na oštećenje DNK. U karcinomima štitnjače, slično kao i u leukemijama i sarkomima (za razliku od većine epitelnih karcinoma), otkrivene su brojne specifične genske preraaspodjele koje upućuju na dominantan mehanizam popravka oštećenja DNK u odnosu na aktivaciju programa stanične smrti nakon genetskih promjena uzrokovanih čimbenicima okoliša (140-145).

1.5.1 Poremećaj fiziologije provodnog puta TSH receptora

Receptor za tireotropin (TSHr) regulira rast štitnjače i diferencijaciju u kasnim razvojnim stadijima. TSHr molekule stabilne su u membrani folikularnih stanica, a regulira ih TSH koji kontrolira proizvodnju i sekreciju hormona štitnjače. TSHr odraslog čovjeka kodiran je jednim genom s 10 eksona. Protein se sastoji od dviju podjedinica, velike ektodomene zvane α podjedinica, kodirane eksonima 1-8, koja veže TSH i intracelularne domene, kodirane eksonima 9-10, zvane β podjedinica koja interakcijom s G proteinom aktivira signalni put (146). Stanični odgovor većinom se odvija uz pomoć cAMP-a (engl. *Cyclic adenosine monophosphate*). TSH se veže za svoj membranski receptor što dovodi do konformacijskih promjena u intracitoplazmatskom dijelu TSHr te mu omogućuje vezanje G proteina, a posljedica je odvajanje $G\alpha$ podjedinice iz G proteinskog kompleksa i njezino vezanje i aktivacija adenil ciklaze te produkcija cAMP-a. U folikularnim stanicama, cAMP djeluje prvenstveno aktivacijom cAMP-ovisne protein kinaze A, koja katalizira prijenos fosfatnih grupa s ATP-a na odabrane proteine (147). Pretpostavlja se da preko cAMP TSH stimulira staničnu proliferaciju. U toksičnim čvorovima, koji se scintigrafski prikazuju kao "vrući" i najčešće su povezani s hipertireoidizmom, dolazi do aktivacije cAMP puta neovisno o TSH stimulaciji kao posljedice somatskih mutacija TSHr kao i gena $G\alpha$ proteina. Konstitucijski aktivni, mutirani TSHr i $G\alpha$ proteini dovode do povećanih koncentracija intracelularnog cAMP $G\alpha$ pojedinačnog proteina (gsp) i kontinuiranog poticanja sinteze i sekrecije hormona štitnjače. U različitim studijama, ove genske mutacije javljaju se s učestalošću u rasponu od 8-22 % za TSHr, odnosno 8-75 % za $G\alpha$ /gsp ovisno o tehnici upotrijebljenoj za otkrivanje mutacije (145, 147). Varijabilnosti navedenih rezultata pridonosi stupanj nedostatka joda te genetska pozadina ispitanika. Mutacije TSHr češće su od $G\alpha$ /gsp, a prisutne su i u diferenciranim karcinomima štitnjače iako u malom postotku. Aktivirajuće mutacije TSHr gena zapažene su u grupi diferenciranih karcinoma s visokom bazalnom aktivnošću adenil ciklaze i u nekoliko slučajeva hiperfunkcionalnih karcinoma štitnjače (148).

1.5.2 Signalni putevi

Mitogeni signalni putevi opisani su u folikularnim stanicama na koje utječu različiti stimulacijski i inhibicijski hormoni, faktori rasta i neurotransmiteri. Na molekularnoj razini, signalni put ima kritičnu ulogu u razvoju i progresiji karcinoma štitnjače.

1.5.2.1 MAPK

MAPK kaskada je klasični, evolucijski dobro očuvan, intracelularni signalni put uključen u regulaciju stanične proliferacije, diferencijacije, apoptoze i preživljenja stanice. Aktivacija MAPK signalnog puta inicirana je vezanjem faktora rasta na izvanstaničnu podjedinicu receptora s tirozin-kinaznom aktivnošću, čijom dimerizacijom dolazi do autofosforilacije tirozinskih ostataka, a rezultat je te aktivacije prijenos signala u citoplazmu (149). MAPK ima važnu ulogu u prijenosu signala preko niza proteina u jezgru stanice gdje utječe na ekspresiju gena koji reguliraju važne stanične procese poput staničnog rasta, proliferacije, apoptoze i diferencijacije. Genetske promjene poput RET/PTC pregradnje te točkastih mutacija *BRAF* i *RAS* gena aktiviraju MAPK. Iako je aktivacija i deregulacija ovog puta nađena u brojnim humanim karcinomima, dokaz o MAPK aktivaciji najznačajniji je u razvoju karcinoma štitnjače (149).

1.5.2.2 PI3K/Akt signalni put

PI3-kinaza/AKT signalni put ima važnu ulogu u staničnom rastu, proliferaciji i preživljenju tj. opstanku stanice. Aktivacija započinje vezanjem faktora rasta na transmembranske tirozin-kinazne receptore, npr. EGFR (engl. *Epidermal growth factor receptor*) što kroz niz fosforilacija aktivira PI3K, pa AKT, čime se pokrene lanac reakcija za razne procese u stanici. U zdravoj stanici inhibitor PI3/AKT signalnog puta je PTEN (engl. *Phosphatase and tensin homolog*) protein. Međutim, u tumorskim stanicama postoje mnogobrojne mutacije koje mogu trajno aktivirati PI3K/AKT signalni put kao što su amplifikacije i točkaste mutacije na RAS, RAF (engl. *Rapidly accelerated fibrosarcoma*) ili PTEN genu te nastanak genskih preuredbi kao što je RET/PTC.

Mutacije PIK3CA (engl. *Phosphatidylinositol 3-kinase catalytic subunit alpha*) gena, koji kodira katalitičku podjedinicu PI3Ks, nađene su u tumorima štitnjače i to u 6-13 % folikularnih karcinoma i 0-6 % folikularnih adenoma (150-152). Mutacije tipično obuhvaćaju različite nukleotide u eksonima 20 i 9 PIK3CA gena. Mutacije PTEN gena nađene su u 7% folikularnih karcinoma, ali ne i u folikularnim adenomima (151, 152).

1.5.3 Mikro RNK

Mikro RNK (miRNK) je novootkrivena skupina endogenih, kratkih, nekodirajućih RNK (18-24 nukleotida) koje koče ekspresiju gena selektivnim vezanjem na glasničku RNK, mRNA (engl. *messenger*), što vodi do represije translacije i inhibicije sinteze proteina. Identificirano je 530 humanih miRNK i taj broj konstantno raste. MiRNK ima ulogu u različitim fiziološkim staničnim procesima koji obuhvaćaju diferencijaciju, proliferaciju i apoptozu i smatra se jednim od najvažnijih regulatora ekspresije gena na posttranskripcijskoj razini te se procjenjuje da bi 1/3 humanih gena moglo biti regulirano preko miRNK. Funkcija miRNK reducirana je ili eliminirana u mnogim tipovima humanih karcinoma uključujući karcinom štitnjače (153, 154). Različite studije dokazale su da normalne folikularne stanice imaju jedinstven profil miRNK ekspresije, a da je regulacija brojnih miRNK poremećena u malignim folikularnim stanicama. U skladu s tim, podskupina miRNK uključujući miR-221, miR-222, miR-146b, miR-155 i miR-187 povećana je u karcinomima štitnjače (154). U stanicama papilarnog karcinoma dolazi do prekomjerne ekspresije miR-146b, miR-221 i miR-222 uz posljedično utišavanje KIT- receptora tirozin kinaze koji ima važnu ulogu u staničnom rastu i diferencijaciji, djelujući kao onkogen u brojnim karcinomima (155).

1.5.4 LOH

LOH (engl. *loss of heterozygosity*) ili gubitak heterozigotnosti je genetska promjena koja predstavlja gubitak normalne funkcije jednog alela gena u kojem je drugi alel već inaktiviran na somatskoj ili germinativnoj razini. LOH je primijećen u 6-12 % folikularnih adenoma i 30-50 % folikularnih karcinoma štitnjače. Najčešće zahvaćene

kromosomske regije smještene su na kromosomima 2p, 3p, 9q, 10q, 11p, 17p i 15q (156-158).

Učestalost gubitka heterozigotnosti u korelaciji je s agresivnošću tumora i recidiva kod pacijenata s folikularnim karcinomom. Kod minimalno invazivnih tumora, LOH je primijećen u 30 % slučajeva dok njegova učestalost raste na više od 50 % kod agresivnijih slučajeva kao i kod recidiva tumora (157, 159).

LOH je češće prisutan u onkocitnim tumorima štitnjače, a najzahvaćenije regije smještene su na kromosomima 1q, 2p, 3q, 8q, 14q i 18q. Lokusi na 1q i 2p kromosomu pokazuju značajno viši postotak LOH u onkocitnim karcinomima nego u adenomima uz osjetljivost od 100 % i specifičnost od 65 % kod otkrivanja malignih tumora (160, 161).

1.5.5 Aktivacija onkogeni u folikularnim stanicama štitnjače

Zadnjih godina temeljito se istražuje molekularna osnova karcinogeneze štitnjače. Najčešće genske promjene otkrivene tijekom proučavanja u molekularnoj biologiji u prošlih dvadeset godina uglavnom su aktivacija onkogeni poput BRAF, RAS, RET (engl. *rearranged during transfection*) i NTRK (engl. *Neurotrophic receptor tyrosine kinases*) i utišavanje tumor supresorskih gena poput PTEN i TP53.

1.5.5.1 B-RAF

B-RAF gen pripada *obitelji* serin-treonin kinaza koja uključuje još dva gena. Njegov produkt, B-Raf protein, aktivira signalni put MAPK s jakim afinitetom za MEK1 i MEK2 učinkovitije nego ostale Raf izoforme (162). MAPK odgovara na ekstracelularne podražaje i regulira ekspresiju gena, mitozu, diferencijaciju, proliferaciju i stanično preživljenje/apoptozu. MEK1 i MEK 2 aktiviraju serin/treonin specifične kinaze ERK1 i ERK2. ERK kinaze ili kinaze regulirane izvanstaničnim signalima (engl. *extracellular signal-regulated kinases*) aktiviraju više signalnih puteva uključenih u staničnu fiziologiju i igraju važnu ulogu u kontroli ekspresije gena koji

sudjeluju u ciklusu dijeljenja stanica, apoptozi, staničnoj diferencijaciji i migraciji (163, 164).

Mutacije BRAF gena najčešće su poznate genetske promjene u papilarnim karcinomima. Prisutne su u 40-70 % papilarnih karcinoma s visokim postotkom pozitivnosti u agresivnijim varijantama poput "tall cell" varijante, ali su rijetke u folikularnim varijantama papilarnog karcinoma (140, 165, 166). Učestale genetske promjene u klasičnom papilarnom karcinomu uključuju mutaciju gena na nukleotidu 1799 koja dovodi do promjene u proteinu na 600. poziciji, zamjenom aminokiseline valina u glutaminsku kiselinu (V600E). Ova točkasta mutacija vodi do konstitutivne aktivacije BRAF kinaze što rezultira kontinuiranom fosforilacijom efektor MEK i MAPK signalnog puta (165, 167, 168).

Drugi, rijetki mehanizmi BRAF aktivacije također su opisani u papilarnom karcinomu štitnjače, a obuhvaćaju:

a) K601E točkastu mutaciju, male "in-frame" insercije i delecije koje okružuju kodon 600 i određuju zamjenu lizina glutaminom i

b) AKAP9-BRAF pregradnja koja je češća u papilarnim karcinomima povezanim s prethodnim izlaganjem zračenju (169-172).

U brojnim studijama, prisutnost BRAF mutacije povezuje se s karakteristikama agresivnih tumora poput ekstratiroidalnog širenja, uznapredovanog stadija pri otkrivanju tumora, recidiva tumora, metastaza u limfnim čvorovima ili udaljenih metastaza (173-175). Dokazano je da je BRAF V600E neovisni prediktor recidiva tumora čak i kod pacijenata s I-II stadijem bolesti (175, 176).

Ova mutacija povezuje se i sa smanjenom sposobnošću tumora da prima radioaktivni jod i odgovori na terapiju kod recidiva bolesti što može biti posljedica poremećaja regulacije natrij-jod simportera (NIS) i drugih gena uključenih u metabolizam joda folikularnih stanica (175, 177).

U tumorima štitnjače *BRAF*V600E mutacija ograničena je na papilarni karcinom te slabo diferencirane i anaplastične karcinome koji nastaju iz papilarnog karcinoma (173, 174, 178).

Otkrivanjem ove mutacije u citološkim uzorcima punktata štitnjače ili u histološkim uzorcima postavlja se dijagnoza papilarnog karcinoma. Testiranje na *BRAF* mutaciju može biti pogotovo korisno u dijagnostici citološki neodređenih i atipičnih promjena jer može pomoći u postavljanju dijagnoze papilarnog karcinoma u značajnom postotku citoloških uzoraka (179, 180).

1.5.5.2 RAS

H-RAS, K-RAS i N-RAS geni članovi su *RAS* obitelji gena koji kodiraju G-protein. Aktivirani RAS protein započinje intracelularnu transdukciju signala preko otpuštanja GTP-a (engl. *Guanosine-5'-triphosphate*) i aktivaciju MAPK i PI3K/AKT signalnih puteva. Porast afiniteta za GTP (mutacije u kodonima 12 i 13) ili inaktivacija autokatalitičke funkcije GTP-aze (mutacija u kodonu 61) posljedica su točkastih mutacija u *RAS* genu, a rezultat je trajno aktivni, mutirani protein (181). *RAS* mutacije otkrivene su u benignim i malignim tumorima folikularnog epitela štitnjače kao i u tumorima drugih tkiva.

Točkaste mutacije svih triju *RAS* gena pronađene su u 10-20 % papilarnih karcinoma i najčešće su povezane s folikularnom varijantom papilarnog karcinoma te dobro oćahurenim tumorima s niskim postotkom metastaza u limfnim ćvorovima (167, 182-185). Neke studije povezuju *RAS* mutacije s agresivnijim ponašanjem papilarnog karcinoma poput veće ućestalosti udaljenih metastaza (186).

Najćešća genetska promjena u folikularnom karcinomu štitnjaće obuhvaća točkaste mutacije *RAS* gena (40-50 %) i *PAX8-PPAR γ* preuredbu, a *RAS* mutacije nalaze se i u 20-40 % folikularnih adenoma, ćešće kod mikrofolikularnih adenoma (187-191). Najćešće su zahvaćeni *NRAS* kodon 61 i *HRAS* kodon 61. Prisutnost *RAS* mutacija u folikularnim karcinomima povezan je sa slabom diferencijacijom tumora i lošijom prognozom (190, 192).

Ove mutacije opisane su i u 18-27 % slabo diferenciranih karcinoma te 50-60 % anaplastičnih karcinoma. Vjerojatno je da mutirani RAS omogućuje genomsku nestabilnost koja je preduvjet za daljnje genetske abnormalnosti npr. TP53 gena i posljedičnu malignu progresiju. Primjer ove veze je slučaj anaplastičnog karcinoma pronađenog u dobro diferenciranom folikularnom karcinomu gdje je u obama oblicima pronađena RAS mutacija, ali mutacija TP53 pronađena je samo u anaplastičnom karcinomu (193).

1.5.5.3 RET

RET gen, smješten na kromosomu 10q11.2, kodira membranski receptor tirozin kinaze. Fiziološki ligandi RET-a pripadaju obitelji neurotrofnih faktora porijekla glijalnih stanica (GDNF; eng. *Glial cell line-derived neurotrophic factor*). Formiranje kompleksa ligand-koreceptor-receptor odgovorno je i za aktivaciju katalitičke domene kinaze i za provođenje signala koji induciraju staničnu proliferaciju. RET točkaste mutacije u zametnim stanicama primjer su naslijeđene aktivirajuće mutacije protoonkogena čije su posljedice sindromi obiteljskog karcinoma, poput sindroma MEN2 (MEN 2A, MEN 2B) i obiteljskog medularnog karcinoma (FMTC). RET točkaste mutacije somatskih stanica nalazimo u sporadičnom tipu medularnog karcinoma i feokromocitomu, dok su mutacije s gubitkom funkcije RET-a povezane s Hirschprungovom bolešću (194).

Preuređena varijanta RET onkogena nazvana RET/PTC do sada je opisana samo u štitnjači i specifična je za papilarni karcinom. Preuredba uključuje fuziju 3' dijela RET gena i 5' dijela heterolognih gena. Postoji najmanje 15 različitih RET/PTC preuredbi i većina nije značajna za patogenezu papilarnog karcinoma za razliku od RET/PTC1 i RET/PTC3 koji su i najčešći (195-197).

Prevalencija RET/PTC u papilarnom karcinomu značajno varira u različitim studijama sa sporadičnim papilarnim karcinomima (nevezanim za ionizirajuće zračenje) u kojem je RET/PTC1 najčešći tip sa 60-70 % preuredbi dok RET/PTC2 čini 20-30 % preuredbi (198).

Brojne studije prikazale su visok stupanj prevalencije (do 80 %) RET/PTC aktivacije kao i brojnost različitih oblika preuredbi kod odraslih te pogotovo djece koja su bila izložena zračenju prilikom černobilske nuklearne katastrofe (199).

Istraživanje povezanosti različitih oblika RET/PTC-a s određenim histološkim ili kliničkim osobinama dovelo je do saznanja da se RET/PTC1 često nalazi u malim, indolentnim tumorima dok su agresivni oblici kao što su "tall cell" i solidna varijanta papilarnog karcinoma vezane uz ekspresiju RET/PTC3 (200). U skupini postčernobilskih bolesnika RET/PTC1 vezan je uz dužu latenciju tumora i stariju dob, a RET/PTC3 u tumorima koji nastaju nakon izlaganja visokim dozama zračenja povezuje se s kraćom latencijom i agresivnijim biološkim ponašanjem (201).

Niska prevalencija RET/PTC u slabo diferenciranim karcinomima štitnjače dovodi u pitanje ulogu ovog onkoproteina u progresiji tumora (202).

1.5.5.4 NTRK1

NTRK1 gen kodira transmembranski receptor s visokim afinitetom za faktor rasta živaca (203). Primijećeno je da je učestalost NTRK1 preuredbi u postčernobilskim papilarnim karcinomima štitnjače jednaka onoj u sporadičnim karcinomima (204). Somatska preuredba NTRK1 u papilarnim karcinomima ima prevalenciju do 12 %. U talijanskim studijama taj postotak je 15-25 % za sporadične karcinome, dok je u francuskim i japanskim studijama manji od 5 %. Ove razlike mogu biti posljedica geografskih faktora. Unatoč nižoj prevalenciji u odnosu na druge onkogene, NTRK1 preuredba predstavlja korisnu molekularnu osnovu za proučavanje karcinogeneze štitnjače (205).

1.5.5.5 CTNNB1 (β -katenin)

CTNNB1, gen lociran na 3p22-p21.3 kromosomu, kodira β -katenin, protein sa značajnom ulogom u staničnoj adheziji i provođenju signala. U normalnim stanicama β -katenin je vezan za staničnu membranu, a razine citoplazmatskog β -katenina su vrlo niske, s obzirom na brzu razgradnju. Ovaj protein je ključna komponenta Wnt signalnog

puta (kombinacija Wg i Int, dva homologna gena: Wg (engl. *Wingless*) i Int (engl. *Integration*) koji je kritičan za sudbinu stanice tijekom embriogeneze i aktiviran u različitim humanim karcinomima. Wnt signalni put stabilizira β -katenin inhibirajući njegovu fosforilaciju preko glikogen sintaza kinaze-3 (GSK-3) i njegove posljedične proteosomalne razgradnje, dopuštajući β -kateninu prelazak u jezgru i djelovanje kao transkripcijskog Wnt efektor. Multiproteinski razgradbeni kompleks koji uključuje protein adenomatozne polipoze kolona (APC) veže β -katenin i fosforilacijom serotoninских i treoninskih završetaka dovodi do njegove razgradnje (206). Lokalizacija β -katenina u jezgri i transkripcijska aktivnost β -katenina povećava se smanjivanjem vezanja za kaderin, zbog inaktivirajućih mutacija APC-a kao i zbog CTNNB1 mutacija ili zbog povećane aktivnosti Wnt signalnog puta (207).

Inaktivirajuće APC mutacije zametnih stanica dovode do obiteljske adenomatozne polipoze i njezine varijante, Gardnerova sindroma uz koji je povezan značajno povećan rizik razvoja papilarnog karcinoma štitnjače (208). Somatske APC mutacije nalazimo u više od 80 % kolorektalnih karcinoma, a aktivirajuće β -katenin mutacije koje stabiliziraju protein otkrivene su u brojnim humanim novotvorinama uključujući adenokarcinom crijeva gdje su prisutne u prosječno 50 % slučajeva (209). Aktivacijska mutacija i/ili nuklearna lokalizacija β -katenina uz poremećaj Wnt signalnog puta prisutna je u slabo diferenciranim (25 %) ili nediferenciranim karcinomima štitnjače (65 %), ali ne i u dobro diferenciranim papilarnim karcinomima ili folikularnim karcinomima (143).

Niska membranska ekspresija β -katenina kao i njegova nuklearna lokalizacija ili CTNNB1 mutacije na exonu 3 značajno su povezane s lošom prognozom, neovisno o konvencionalnim prognostičkim pokazateljima za karcinome štitnjače, ali ne i sa stupnjem diferencijacije tumora (209)

1.5.5.6 PPAR γ

PPAR γ (peroksisom aktivirajući receptor proliferacije γ) je nuklearni hormonski receptor koji ima ključnu ulogu u diferencijaciji adipocita. Član je *superobitelji* nuklearnih hormonskih receptora poput receptora za hormone štitnjače, androgene i

estrogene receptore te receptore retinoične kiseline. Ovi receptori dijele zajedničke osobine kao što su centralna DNK vezujuća domena te karboksilni završetak odgovoran za dimerizaciju, vezanje liganda i aktivaciju transkripcije (210).

PPAR γ se povezuje s patologijom štitnjače od otkrića PAX8/ PPAR γ preuredbe u folikularnim karcinomima. Translokacija t(2;3)(q13;p25) fuzionira gen PAX8, važan transkripcijski faktor za diferencijaciju folikularnih stanica i PPAR γ gen, stvarajući onkogen koji ubrzava stanični rast, smanjuje apoptozu i sprječava vezanje stanica za okolno tkivo (211). PAX8/PPAR γ je nađena u 30-40 % folikularnih karcinoma i oko 5 % onkocitnih karcinoma. Klinički, PAX8/ PPAR γ pozitivni folikularni karcinomi javljaju se u mlađih pacijenata, mali su tumori, solidne strukture s vaskularnom invazijom (167, 197). Ova preuredba nađena je u manje od 10 % folikularnih adenoma i u manje od 10 % folikularnih varijanti papilarnih karcinoma (167, 212).

Dosadašnja istraživanja navode na zaključak da bi identifikacija PAX8/PPAR γ produkta mogla biti korisna u dijagnostici karcinoma štitnjače te da bi u kombinaciji s molekularnim testiranjem na BRAF, RAS i RET/PTC za folikularne lezije neodređenog značenja i folikularne tumore, mogla poboljšati specifičnost. Molekularna testiranja mogu dodati negativnu prediktivnu vrijednost citološkoj punkciji i smanjiti broj nepotrebnih operacija i totalnih tireoidektomija te omogućiti individualizirano liječenje (213).

1.5.6 Inaktivacija tumor supresorskih gena

1.5.6.1 CDK inhibitori

Ciklini su primarni regulatori staničnog ciklusa ključni za kontrolu stanične proliferacije u eukariotičnoj stanici. Vezanje ciklina i ciklin-ovisnih kinaza (CDK; engl. *cyclin dependent kinases*) stvara kompleks koji aktivira kinaze i pokreće kaskadu događaja koji usmjeravaju stanicu kroz faze staničnog ciklusa. CDK inhibitori p21 (WAF1/CIP1), p27(kip1), p15 INK4B i p16 INK4A inhibiraju ciklin-CDK kompleks kao negativni regulatori aktivnosti staničnog ciklusa. Prekomjerna ekspresija pozitivnih

regulatora (ciklina) ili smanjena ekspresija negativnih regulatora (CDK inhibitora) dokazana je u brojnim tumorima pa tako i u tumorima štitnjače (214). CDK inhibitor p27 nalazimo u normalnim folikularnim stanicama, dok je njegova ekspresija niska u neoplastičnim folikularnim stanicama štitnjače (214). Smanjena ekspresija p27 povezuje se s gubitkom tumorske diferencijacije i agresivnim tumorskim fenotipom (215).

WAF1/CIP1 je transkripcijski aktiviran u p53-posredovanom G1 arestu staničnog ciklusa i apoptozi (216). Ekspresija p21 niska je u normalnoj i u hiperplastičnoj štitnjači kao i u folikularnim adenomima, dok gotovo 30 % karcinoma pokazuje ekspresiju p21 (217). Deleciju p21/WAF1 gena nalazimo u 12,5 % papilarnih karcinoma, ali ne u folikularnim adenomima i karcinomima (218). Mutacija p15INK4b i p16INK4a nisu kritični za razvoj folikularnih adenoma ili papilarnih karcinoma štitnjače, ali *de novo* metilacija 5' CpG otoka gena *p16* česta je u primarnim tumorima i upućuje na to da gubitak funkcije ovog gena može nastati kao posljedica epigenetskog događaja prilikom progresije bolesti (219).

1.5.6.2 Rb

Retinoblastom (Rb) je tumor supresorski gen mutiran u začetku retinoblastoma, osteosarkoma i karcinoma malih stanica pluća. Ipak, u većini humanih karcinoma inaktivacija proteina retinoblastoma (pRb) učestalo se nalazi tijekom progresije tumora i utječe na različite aspekte malignog ponašanja (220). Pretpostavka je da pRb posjeduje više funkcija od poznate uloge u kontroli staničnog ciklusa i diferencijaciji (221, 222). Nedavne studije pokazuju da pRb gubitak pridonosi razvoju tumora C stanica u Rb^{+/-} miševa. Tumor C stanica bez Rb gena u ranom stadiju ima brojne osobine odgovora DNK na oštećenje (DDR; engl. *DNA damage response*), uključujući aktivirani ATM, ali i nekoliko osobina staničnog starenja (223).

Mutacije Rb gena pronađena je u tumorima štitnjače u nekoliko molekularnih studija. Većina benignih lezija štitnjače, osim lezija Hürthleovih stanica, zadržala je Rb nuklearnu imunopozitivnost u 96 % slučajeva. Suprotno tome, u 82 % malignih tumora nije bilo imunoreaktivnosti, što obuhvaća sve papilarne karcinome i 89 % folikularnih

karcinoma. Benigne i maligne Hürthle cell neoplazme bile su negativne u 92 % slučajeva (224).

1.5.6.3 TP53

TP53 gen je lociran na 17p13.1 kromosomu i sastoji se od 11 eksona te kodira nuklearni fosfoprotein koji se veže na specifične DNK sekvence i djeluje kao transkripcijski faktor. TP53 je prepoznat kao tumor supresorski gen jer kodira p53 protein koji sudjeluje u procesu zaustavljanja staničnog ciklusa u G1 fazi preko popravka oštećenih DNK molekula (225). Nakon izloženosti stanice čimbenicima koji oštećuju DNK, poput ultraljubičastog ili gama zračenja, dolazi do porasta p53 unutar stanice, zbog onemogućavanja procesa raspadanja. Kada dosegne kritičnu koncentraciju unutar stanice, p53 sprječava diobu stanice, pojačavajući prepisivanje WAF1 gena. Proteinski produkt WAF1 gena, protein p21, zaustavlja stanični ciklus u G1 fazi (226, 227).

Smatra se da je proces zaustavljanja stanice u G1 fazi staničnog ciklusa reverzibilan ta da se stanični ciklus nastavlja ukoliko stanica uspije popraviti oštećenje na DNK molekulama te se nakon toga uklanja p53 protein (227). Zato se p53 i naziva "čuvarom genoma". Ako su oštećenja tkiva takva da ih stanica ne može popraviti, proces zaustavljanja stanice u G1 fazi postaje ireverzibilan i stanica ulazi u apoptozu (5, 226, 227).

TP53 je često pogođen gubitkom alela i točkastim mutacijama u gotovo svim karcinomima. Načelo ove funkcije u progresiji karcinoma određuje činjenica da se miševi bez funkcionalnog TP53 gena razmnožavaju i razvijaju (gotovo) normalno, ali umiru u ranoj dobi od multiplih karcinoma (228).

Mutacija gubitka funkcije TP53 potiče genomsku nestabilnost zbog oslabljenog sustava popravka DNK i posljedičnu progresiju karcinoma. Uloga mutacija gena TP53 u karcinogenezi štitnjače prepoznata je kao kasni genetski događaj povezan s dediferencijacijom papilarnog karcinoma i spada u tip molekularne promjene odgovorne za izrazito agresivan tijek nediferenciranih karcinoma. Mutacija TP53

dogođa se u 17-38 % slabo diferenciranih karcinoma štitnjače i u 67-88 % nediferenciranih karcinoma dok se u dobro diferenciranim karcinomima štitnjače javlja u 0-9 % slučajeva i uključuje eksone 5 do 8 (229). Oko polovine pacijenata s anaplastičnim karcinomom imali su prethodno koegzistirajući diferencirani karcinom štitnjače, a dokaz dediferencijacije diferenciranog tumora često se povezivao s gubitkom p53 tumor supresorskog proteina (230).

U humanim tumorima otkriveno je više od 20 000 mutacija u TP53 genu, a njegova uloga u karcinomima proučava se u sklopu moguće procjene odgovora na terapiju i preživljenja pacijenata (231).

1.5.6.4 PTEN

Tumor supresorski gen PTEN nalazi se na 10q23.3, član je obitelji proteina tirozin fosfataze i, nakon aktivirajuće mutacije ili amplifikacije gena kodirajući efekte PI3K/AKT signalnog puta, inhibira PI3-kinazu i reducira razinu aktiviranog AKT (232). Abnormalna regulacija PI3K/AKT signalnog puta antiapoptotičkim djelovanjem pridonosi razvoju brojnih humanih karcinoma. Nedavna istraživanja ukazuju na važnu ulogu koju PTEN ima u popravku oštećenih DNK molekula i odgovoru DNK na oštećenje (233). Mutacije PTEN gena otkrivene su u bolesnika s Cowdenovim sindromom (sindrom multiplih hamartoma) koji se prenosi autosomno dominantno, a karakteriziran je multiplim hamartomima kože, crijeva, dojke i štitnjače. Čvorovi štitnjače ili tireoiditis su prisutni u oko dvije trećine ovih bolesnika, a karcinom štitnjače, najčešće folikularni, razvije se u 10 % bolesnika (154, 234).

Uloga PTEN tumor supresorskog gena u karcinomu štitnjače je dokazana, a 3-10 % bolesnika s diferenciranim karcinomom štitnjače ima PTEN mutaciju zametnih stanica dok su PTEN mutacije ili delecije rijetke u sporadičnim karcinomima štitnjače (235). Nalaz smanjenih koncentracija PTEN mRNA i niža razina proteina je daleko češći nalaz mutacije PTEN gena koji upućuje na mehanizme različite od genske inaktivacije, a koji bi nosili odgovornost za reduciranu funkciju PTEN-a u tumorima štitnjače (236, 237).

1.5.7 Epigenetska regulacija gena

Epigenetski mehanizmi nužni su za normalan razvoj stanice i ekspresiju tkivno-specifičnih gena u sisavaca. Poremećaj epigenetskih procesa može dovesti do promijenjene funkcije gena i maligne transformacije stanica. Začetak i progresija karcinoma, do sada tradicionalno smatrana genetskom bolešću, obuhvaća epigenetske abnormalnosti zajedno s genetskim promjenama. Najnovija dostignuća u području epigenetike karcinoma koja se brzo razvija pokazala su opsežno reprogramiranje svake komponente epigenetskog sustava uključujući DNK metilaciju, modifikaciju histona, pozicioniranje nukleosoma i nekodirajuće RNK, pogotovo ekspresiju miRNK. Reverzibilna priroda epigenetskih aberacija dovela je do pojave obećavajućeg područja epigenetske terapije karcinoma (238).

Epigenetska modifikacija u karcinomima štitnjače obuhvaća DNK metilaciju i profil ekspresije miRNK. Aberantna DNK metilacija tumor supresorskih gena i proto-onkogeni uobičajena je u tumorima štitnjače, a događa se i u brojnim drugim humanim tumorima. Specifični tumor supresorski geni u štitnjači su PTEN, RASSF1A, TIMP3, SLC5A8, DAPK, RAP β 2 i RAP1GAP. Aberantna metilacija PTEN gena nalazi se uglavnom u papilarnom i folikularnom karcinomu štitnjače (239).

RASSF1A gen kodira protein koji je sličan proteinu RAS efektoru (240). Promijenjena ekspresija ovog gena povezana je s karcinomom, a aberantna metilacija prepoznata je kao važan mehanizam u inaktivaciji ovog gena (241, 242). Za razliku od folikularnih karcinoma, samo u malom dijelu papilarnih karcinoma nalazi se aberantna metilacija RASSF1A koji može imati presudnu ulogu u tumorogenezi štitnjače, neovisno o BRAF/MAPK kinaza (MEK) MAPK signalnom putu (242).

TIMP3 je tkivni inhibitor metaloproteinaze koji inhibira rast, angiogenezu, invaziju i metastaziranje različitih tumora (243). Ovaj je gen hipermetiliran u karcinomima štitnjače i povezan je s ekstratiroidnom invazijom i metastaziranjem u limfne čvorove (244, 245).

RAP1GAP gen kodira tip GTP-aza-aktivirajućeg proteina koji smanjuje aktivnost RAS-povezanog proteina. RAP1GAP je uključen u regulaciju mitogenih i onkogenih signalnih puteva u stanicama štitnjače (246, 247).

RAP1 ima važnu ulogu u regulaciji ERK ovisnog signalnog puta i aktivaciji BRAF-MEK-ERK signalnog puta (248-250). Podaci imunohistokemijske analize pokazuju smanjenu ekspresiju RAP1GAP gena u papilarnom karcinomu štitnjače (251).

Inhibitor serin proteaze sisavaca (engl. *Maspin-mammary serine protease inhibitor*), član *superobitelji* serin proteaza inhibitora kodiran genom *SERPINB5*, jedinstveni je tumor supresorski gen s raznolikim biološkim ponašanjem i funkcijama. Ogasawara i sur. proučavali su metilaciju DNK u promotorskoj regiji Maspina i pokazali da je prekomjerna ekspresija ovog gena, kao rezultat hipometilacije DNK, usko povezana s morfološkom dediferencijacijom u karcinomima štitnjače (252).

Uz tumor supresorske gene i onkogene, ekspresija gena specifičnih za štitnjaču je često odsutna u karcinomima. Iako molekularni mehanizmi utišavanja ovih gena nisu dovoljno istraženi, aberantna metilacija DNK smatra se važnim mehanizmom te se često nalazi hipermetilacija koja vodi do utišavanja NIS i TSHR gena (253). Gubitak ekspresije ili promijenjena ekspresija gena specifičnih za štitnjaču povezana je s progresijom i dediferencijacijom stanica, rezultirajući različitim bolestima štitnjače (254, 255), stoga bi aberantna metilacija ovih gena mogla biti patogeneza ili faktor progresije karcinoma štitnjače. Važno je napomenuti da je ovaj biološki mehanizam povezan s tumorogenezom štitnjače, a metilacija ovih gena bitna je za neuspješnu terapiju radioaktivnim jodom, osnovnim načinom liječenja karcinoma štitnjače (256).

U normalnim ili tumorskim stanicama s određenim biološkim svojstvima, miRNK identificiraju stanično porijeklo različitih tumora. Ipak, nepoznato je imaju li različiti tumori, koji potječu iz iste stanice, različite profile ekspresije miRNK. Stoga su tumori štitnjače pogodan model za istraživanje miRNK jer tumori štitnjače obuhvaćaju nekoliko tumora različite histologije i diferencijacije (257). U studijama koje su istraživale profil ekspresije miRNK u papilarnim karcinomima štitnjače, pronađena je

povećana ekspresija miR-146, miR-221, miR-222, miR-21 i miR-181a u odnosu na normalne stanice štitnjače. Razina ekspresije miR-146, miR-221 i miR-222 bila je 9-11 puta viša u tumorima štitnjače. Deregulacija ekspresije miR-146b, miR-221 i miR-222 mogla bi biti ključna komponenta u inicijaciji i razvoju papilarnog karcinoma štitnjače (258).

Ekspresija miR-192, miR-197, miR-328 i miR-346 smanjena je u folikularnim karcinomima u odnosu na folikularne adenome štitnjače (259). Ove su miRNK očito specifične za folikularni karcinom, a profil ekspresije miR-197 i miR-346 može se povezati s prijelazom benignih folikularnih tumora u maligne. Ove miRNK i njihovi ciljni geni mogle bi biti novi molekularni markeri za razlikovanje folikularnih karcinoma od folikularnih adenoma štitne žlijezde (260).

Ograničen broj studija bavio se ulogom miRNK u medularnim karcinomima štitnjače. Prema dosadašnjim istraživanjima, miRNK ima središnju ulogu u biologiji medularnog karcinoma i važna je vrsta prognostičkih biomarkera u sporadičnim i nasljednim medularnim karcinomima. Ekspresija miR-9 niža je u sporadičnim medularnim karcinomima dok se prekomjerna ekspresija miR-183 i miR-375 prikazuje kao važan prediktivni biomarker za metastaze u lateralnim limfnim čvorovima (261).

Kao i u drugim tipovima karcinoma, većina genetskih i epigenetskih promjena je somatska, a istraživanje epigenetskih obrazaca u karcinomima štitnjače otkrilo je kritičnu ulogu ovih promjena u klasifikaciji i prognozi tumora. Reverzibilne epigenetske promjene koje se zbivaju u karcinomu dovele su do mogućnosti primjene epigenetske terapije kao izbora (151).

Tijekom zadnja tri desetljeća otkrivene su brojne molekularne mutacijske promjene u karcinomima štitnjače. Papilarni karcinom ima točkastu mutaciju BRAF i RAS gena kao i RET/PTC i TRK preuredbe koji mogu aktivirati MAPK signalni put. Ove međusobno isključive mutacije nalaze se u 70 % papilarnih karcinoma (140, 141, 167, 262). Poznato je da folikularni karcinom ima ili RAS mutaciju ili PAX8/PPAR γ preuredbu. Ove su mutacije također međusobno isključive i identificirane u 70-75 % folikularnih karcinoma (263). Genetske promjene koje uključuju PI3K/AKT signalni put

također se nalaze u tumorima štitnjače, iako su rijetke u dobro diferenciranim tumorima te imaju višu prevalenciju u slabije diferenciranim karcinomima štitnjače (142, 150, 151).

Dodatne mutacije poznate u slabo diferenciranim i anaplastičnim karcinomima, obuhvaćaju TP53 i CTNNB1 gene. Medularni karcinomi, i obiteljski i sporadični, često imaju točkaste mutacije locirane na RET genu (265).

Ubrzano širenje znanja iz molekularne genetike počelo se prenositi i u kliničku praksu nudeći značajno poboljšanje točnosti predoperativnih dijagnoza karcinoma štitnjače i boljeg prognoziranja tumora.

1.6 ISTRAŽIVANI ONKOGENI

1.6.1 Piwil 2

Gen PIWIL2 (engl. *piwi like RNA mediated gene silencing 2* [Homo sapiens (human)]) član je PIWI/AGO (engl. *P-element-induced wimpy testis/Argonaute*) podobitelji gena i definiran je očuvanim PAZ i Piwi domenama. Smješten je na humanom kromosomu 8 i mišjem kromosomu 14, a s 23 eksona kodira 973 aminokiseline molekulske mase 110 kD s oko 88,77 % homolognih genskih sekvenci između čovjeka i miša. PIWI/AGO proteini sadržavaju Piwi i PAZ domene koje imaju multiple biološke funkcije. Ovi su geni izrazito dobro očuvani tijekom evolucije i prijekopotrebni su u procesu samoobnavljanja matičnih stanica, a imaju važnu ulogu u utišavanju RNK, epigenetičkoj modulaciji i translacijskoj regulaciji u različitim organizmima. Piwil2 ima glavnu ulogu u spermatogenezi tj. u mejotskoj diferencijaciji spermatocita, diferencijaciji zametnih stanica i samoobnavljanju spermatogonijskih zametnih stanica. Njegova prisutnost u oocitama ukazuje na moguću ulogu u sličnim funkcijama tijekom oogeneze (266).

U jajniku *Drosophile*, piwi protein je potreban u somatskim signalnim stanicama za očuvanje zametnih matičnih stanica i ima ulogu autonomnog promotora dijeljenja

zametnih matičnih stanica. Uklanjanje piwi proteina iz linije zametnih stanice značajno smanjuje učestalost njihove diobe. Pretjerana ekspresija piwi proteina u somatskim stanicama dovodi do smanjenja broja zametnih matičnih stanica kao i učestalosti njihove diobe (267).

Kada je potisnut, Piwil2 inhibira rast tumorskih stanica, a kada je pretjerano izražen, djeluje kao onkogen koji inhibira apoptozu i potiče proliferaciju (266).

Kod sisavaca, Piwi geni su specifični za testis i igraju ključnu ulogu u spermatogenezi. U genomu miša identificirana su dva Piwi homologa (Miwi ili Piwil1 i Mili ili Piwil2) (268). Kod ljudi je identificirano osam članova argonaut obitelji koja se dijeli na dvije podobitelji: Piwi podobitelj (Piwil1, Piwil2, Piwil3 i Piwil4) i eIF2C/AGO podobitelj. Sva četiri člana Piwi podobitelji izražena su uglavnom u testisu (269).

Ovaj gen kodira protein koji postoji u nekoliko izoformi, a u karcinomskim staničnim linijama i prekanceroznim matičnim stanicama (pCSCs; engl. *precancerous stem cells*) ekspresija piwil2 je gotovo u potpunosti zastupljena njegovom izoformom od 60 kD (PL2L60). Izoforma od 80 kD (PL2L80A) prisutna je, zajedno s PL2L60, u staničnim linijama karcinoma testisa (270).

Istraživanja su pokazala da Piwil2 neovisno djeluje na dva važna stanična signalna puta, Stat3/Bcl-X_L i Stat3/ciklin D1 i stoga može djelovati kao onkogen u tumorogenezi različitih tkiva. Piwil2 inhibira apoptozu i potiče proliferaciju aktivacijom Stat3/Bcl-X_L i pojačavanjem Stat3/ciklin D1 signalnih puteva (271).

Tumorogeneza je prije svega uzrokovana genotoksičnim čimbenicima poput ionizirajućeg i ultraljubičastog (UV) zračenja te kemoterapeutika. Odgovor DNK na oštećenje je antikarcinomska barijera u ranoj humanoj tumorogenezi. Međutim, unatoč opsežnim istraživanjima onkogeni koja se provode zadnjih desetljeća, stanični mehanizmi koji djeluju kao zapreka tumorogenezi nisu u potpunosti razjašnjeni.

Yin i suradnici pokazali su da se Piwil2 može aktivirati prilikom DNK oštećenja uzrokovanog ionizirajućim i UV zračenjem te cisplatinom i da je njegova uloga u staničnom popravku povezana s acetilacijom histona H3 potrebnog za relaksaciju

kromatina, koja omogućuje pristup DDR proteina oštećenoj DNK. Relaksacija kromatina ključni je, inicijalni korak u staničnom popravku, a rezultati ove studije prikazali su novu ulogu Piwil2 u staničnom popravku kod sisavaca i dokazali da Piwil2 ima zaštitnu ulogu u karcinogenezi nastaloj kao posljedica genotoksičnih čimbenika (272). Osim navedenog pozitivnog učinka Piwil2 u popravku DNK, isti efekt može imati negativan učinak u slučajevima karcinoma. S obzirom na to da većina kemoterapija ima genotoksični učinak, Piwil2 može spriječiti djelovanje kemoterapijskih agensa, aktivacijom popravka DNK i sprječavanjem apoptoze u stanicama karcinoma, što za posledicu može imati rezistenciju na terapiju (273).

Do sada još nije do kraja razjašnjena funkcija niti regulacijski mehanizmi Piwi gena i njihovo sudjelovanje u specifičnim mehanizmima tumorogeneze, tj. točna uloga u nastanku i razvoju tumora i u različitim stadijima tumora.

Sva zrela tkiva također sadrže pojedinačne zametne (matične) stanice, kako bi se mogla obnoviti (somatske matične stanice). One imaju sposobnost razviti se u različita tkiva i organe ovisno o potrebama organizma i dobivenu podražaju. Njihova je funkcija posebno izražena u koštanoj srži gdje nakon diobe jedan dio stanica ostaje u obliku matične stanice, a druge se diferenciraju po potrebi. Somatske matične stanice omogućuju tkivima sposobnost regeneracije. Nedavna istraživanja su pokazala da je protein piwil 2 izražen u pCSCs i da, osim u testisu, nije izražen u normalnim odraslim matičnim ili somatskim stanicama. Pretjerana ekspresija Piwil2 gena dovodi do poremećaja u staničnoj diobi i ima ulogu u razvoju različitih tipova tumora poput ovarijskih i endometralnih karcinoma, gastrointestinalnih karcinoma te karcinoma prostate i dojke. Iako nije dokazan u normalnom skeletnom mišićnom tkivu i tkivu malog mozga, izražen je u odgovarajućim tumorskim tkivima poput rabdomiosarkoma i meduloblastoma. Piwil2 je pretjerano izražen u seminomima, ali nije otkriven u neseminomskim tumorima testisa (270, 271).

U nedavnim istraživanjima dokazana je ekspresija piwil2 u različitim vrstama humanih karcinoma, ali ne i u normalnim tkivima.

U istraživanju Liu JJ i sur. ekspresija piwil2 dokazana je u svim stadijima karcinoma dojke, ali ne i u normalnom tkivu dojke. Međutim, piwil2 je primijećen u benignoj proliferaciji tkiva dojke kao i u histološki normalnom tkivu dojke uz karcinom što bi se moglo povezati s fenomenom koji se metaforički naziva kancerizacijom polja ili efektom polja ("field effect") karcinoma kao posljedice prekancerozne epigenetske promjene normalnih epitelnih stanica ili matičnih stanica dojke ili posljedice sijanja tumorskih stanica poput pCSC ili karcinomskih matičnih stanica (CSC; engl. *cancerous stem cells*). Smatra se da detekcija piwil2 u histološki normalnom tkivu potvrđuje "field effect" epigenetskih ili onkogenetskih promjena u karcinomu dojke. Kancerizacija se smatra klinički značajnom jer se pretpostavlja da se radi o važnom čimbeniku lokalnog recidiva karcinoma. Liu JJ i sur. imunohistokemijski su analizirali ekspresiju piwil2 kod karcinoma dojke i prikazali tri načina ekspresije, u citoplazmi, jezgri te u citoplazmi i jezgri. Nuklearna ekspresija bila je slabije izražena u prekancerozama dok su sva tri obrasca ekspresije bila izražena u invazivnim i metastatskim karcinomima. Dok je citoplazmatska imunoreaktivnost značajno korelirala s ekspresijom estrogenskih receptora (ER), nuklearna je značajno korelirala s ekspresijom Ki67. S obzirom na to da je piwil2 izražen u različitim stadijima karcinoma dojke, u kombinaciji s drugim biljezima mogao bi poslužiti kao biomarker za dijagnozu i/ili prognozu ovog karcinoma (273-276).

Kao i u karcinomu dojke, piwil2 je imunohistokemijski izražen i u različitim stadijima i tipovima cervikalne neoplazije te pločastog karcinoma i adenokarcinoma cerviksa, ali i u histološki "normalnom" tkivu uz maligne lezije kao i u nekim metaplastičnim stanicama. Metaplazija se definira kao preobrazba jednog tipa zrelih diferenciranih stanica u drugi tip zrelih diferenciranih stanica ili kao odgovor na ozljede ili oštećenja poput karcinogenih podražaja. Tijekom tumorogeneze, metaplazija bi mogla biti reverzibilni razvojni stadij prije cervikalne intraepitelne neoplazije stadija 1 (CIN I). Piwil2 je bio umjereno izražen u metaplastičnim stanicama uz CIN 3, ali ne u svim područjima. U metaplastičnim stanicama s izraženim piwil2 bio je izražen i Ki67 (stanični marker za proliferaciju) ukazujući na proliferirajući karakter tih metaplastičnih stanica. Stoga bi metaplastične stanice s izraženim piwil2 mogle biti povezane s inicijacijom tumora ili benignom proliferacijom. Ekspresija piwil2 u različitim stadijima cervikalne neoplazije čini ga mogućim biomarkerom za rano otkrivanje karcinoma

cerviksa. U kombinaciji s drugim biomarkerima, poput p16 i humanog papiloma virusa visokog rizika (HR-HPV; engl. *High Risk Human Papilloma Virus*), piwil2 može pomoći u dijagnostici cervikalne intraepitelne neoplazije kod žena kod kojih je HR-HPV pozitivan, a biopsija cerviksa negativna (277, 278).

U kolorektalnom karcinomu, ekspresija piwil2 značajno je korelirala s različitim kliničkopatološkim pokazateljima za lošiju prognozu poput niskog stupnja diferenciranosti i perineuralne invazije, ali i starije dobi, metastaza u limfne čvorove, udaljenih metastaza i invazije vena i limfnih žila te je bila značajno izraženija u tumorskom nego u okolnom tkivu (279, 280).

Pacijenti sa slabije izraženom ekspresijom piwil1 i piwil2 proteina u malignim stanicama karcinoma želuca imali su bolje preživljenje od pacijenta s jačom ekspresijom ukazujući na povezanost jače ekspresije i malignog fenotipa s lošijom prognozom (281).

U slučaju sarkoma mekih tkiva, niska razina ekspresije mRNK Piwil2-4 gena povezana je s lošijom prognozom (282).

Imunohistokemijsko istraživanje ekspresije piwil2 u karcinomima mokraćnog mjehura kod pacijenata liječenih cistektomijom i adjuvantnom kemoterapijom pokazuje da su slaba citoplazmatska i odsutna nuklearna reakcija značajno povezane s povećanim rizikom tumorske progresije te preživljenjem ovisnim o bolesti tzv. DSS (engl. *disease specific survival*) kao neovisnog prognostičkog čimbenika što ukazuje na moguću vrijednost Piwil2 kao prognostičkog markera kod visokorizičnih pacijenata s ovim karcinomom (283).

Povećana ekspresija Piwil2 gena negativno je korelirala s prognozom kod pacijenata oboljelih od karcinoma pluća nemalih stanica (284) dok se kod pacijenata s karcinomom bubrega razina ekspresije Piwil1, Piwil2 i Piwil4 progresivno smanjivala s porastom kliničkog stadija i Furhmanova sistema i bio značajno povezan s lošijim ukupnim preživljenjem tih pacijenata (285).

U karcinomima prostate, razina Piwil2 pozitivno korelira s Gleasonovim zbrojem i TNM stadijem tumora (286).

Ekspresija piwil2 proteina i mRNK u papilarnim karcinomima štitnjače bila je značajno veća od ekspresije u pripadajućem zdravom tkivu. Yin i sur. zaključili su da bi piwil2 mogao imati ulogu u invaziji i metastaziranju papilarnog karcinoma (287).

Inhibicija ključnih signalnih puteva potiskivanjem ekspresije Piwil2 može inhibirati stanični rast *in vitro* i *in vivo* te postati novo sredstvo u terapiji humanih karcinoma. Njegova specifična ekspresija u testisu i aberantna ekspresija u različitim tumorima čini ga atraktivnim kandidatom za prognostički i dijagnostički tumorski biljeg (272).

1.6.2 HMGA2

Skupinu proteina visoke pokretljivosti tzv. HMG (engl. *High Mobility Group*) čine brojni nehistski proteini vezani uz kromatin. HMG proteini se vežu na DNK i nukleosome i mijenjaju strukturu kromatina lokalno i globalno. Dostupnost DNK unutar kromatina središnji je čimbenik koji utječe na nuklearne procese ovisne o DNK kao što su transkripcija, replikacija, rekombinacija i stanični popravak. HMG proteini spajaju se s različitim multiproteinskim kompleksima kako bi, mijenjajući dostupnost DNK, regulirali navedene procese (288).

Proteini visoke pokretljivosti skupine A su mali, nehistski strukturni proteini koji djeluju kao arhitekturni transkripcijski čimbenici. U blizini njihova amino-kraja nalaze se tri kratka ponavljanja baza, nazvana "AT kuke", pomoću kojih se ti proteini vežu na mali DNK uter u područjima bogatim adeninom i timinom i omogućuju konformacijske promjene spajanjem transkripcijskih ili kompleksa "pojačivača" na kromatin (289).

HMGA proteine kodiraju dva gena, HMGA1 i HMGA2. *Obitelj* HMGA obuhvaća tri proteina, HMGA1a, HMGA1b i HMGA2 koji imaju sličnu strukturu, a sastoje se od 107, 96 i 108 aminokiselina te su dobro očuvani tijekom evolucije. HMGA2 gen

smješten je u q13-15 segmentu kromosoma 12 i sadrži pet eksona raspršenih po genomskoj regiji ≥ 160 kb. HMGA2 postoji u dvije izoforme od 106 i 109 aminokiselina. U normalnim stanicama, transkripti HMGA2 gena kodiraju prvenstveno dulju izoformu proteina molekulske mase 12 kDa (290).

Oba HMGA gena široko su eksprimirana tijekom embriogeneze, kada stanice brzo proliferiraju, dok je u odraslim, diferenciranim tkivima, njihova ekspresija vrlo niska (291, 292).

HMGA proteini su multifunkcionalni i uključeni su u brojne stanične procese poput regulacije gena, staničnog ciklusa, diferencijacije te viralne integracije. Stoga ovi proteini sudjeluju u patološkim procesima djelujući kao protoonkogeni koji, u slučaju pojačane ekspresije u stanicama, potpomažu progresiju novotvorina i metastaza te su jedinstven primjer produkta gena koji utječu na razvoj benignih i malignih novotvorina, ali putem različitih mehanizama (293).

Prije trideset godina, istraživanja su potvrdila povezanost ovih proteina s visokomalignim fenotipom, nisu bili eksprimirani u neinficiranim niti u retroviralno inficiranim štakorskim staničnim linijama štitnjače koje nisu posjedovale potpuno maligni fenotip, ali su bile konstantno prisutni u stanicama koje su, nakon retroviralne infekcije, prošle potpunu malignu transformaciju (294).

Prekomjerna ekspresija HMGA povezana je s lošijom prognozom kod različitih karcinoma i predstavlja loš prognostički čimbenik. Yang i sur. ukazuju na onkogenu aktivnost HMGA i povezanost s neoplastičnom transformacijom te misle da se taj gen može smatrati pravim onkogenom koji je pojačano eksprimiran kod mnogih neoplazmi (295). Fusco i sur. smatraju da HMGA2 djeluje kao onkogen i negativno regulira neke tumorske supresore. Nepreuređena, prekomjerna ekspresija HMGA2 gena svojstvo je malignih tumora te je povezana s neoplastičnom staničnom transformacijom (296).

HMGA2 ima ulogu i u epitelno-mezenhimalnom prijelazu (EMT; engl. *epithelial-mesenchymal transition*) koji se odvija tijekom embriogeneze, invazije karcinoma i metastaziranja. Analize transkriptoma otkrile su da SMAD signalni put inducira HMGA2 koji u endogenom obliku posreduju u epitelno-mezenhimalnom prijelazu preko

transformirajućeg faktora rasta- β (TGF- β ; engl. *transforming growth factor- β*) dok ektopični HMGA2 uzrokuje ireverzibilni EMT jakom supresijom E-kaderina (297).

Oba gena, i HMGA1 i HMGA2 utječu na etiologiju benignih novotvorina masnog tkiva, lipoma (298). Preuredba ovih gena osobina je većine benignih humanih mezenhimalnih novotvorina poput leiomioma uterusa (299-301), hamartoma pluća (302, 303), hondroma (304), endometralnih polipa (305, 306), pleomorfnih adenoma žlijezda slinovnica (307-309), fibroadenoma (310) i adenolipoma (311) dojke te još nekih mezenhimalnih novotvorina (312-316). Preuredba i prekomjerna ekspresija HMGA2 gena opisani su i kod nekih nemezenhimalnih benignih humanih novotvorina poput adenoma hipofize (317-319).

U planocelularnim karcinomima usne šupljine, ekspresije HMGA2 bila je prisutna u karcinomima, ali ne i u okolnom zdravom tkivu, a korelirala je s recidivom bolesti, smrću od posljedica karcinoma te se pokazala kao neovisni prognostički DSS čimbenik (320). Njegova prekomjerna ekspresija povezana je s invazivnošću i metastaziranjem planocelularnog karcinoma jezika (321).

HMGA1 i HMGA2 prekomjerno su izraženi kod karcinoma pluća nemalih stanica (NSCLC) te u planocelularnim karcinomima i adenokarcinomima za razliku od normalnog plućnog tkiva i benignih promjena (322, 323). Intenzivna nuklearna ekspresija izrazito je povezana s metastazama i lošom prognozom dok je prema multivarijantnoj Cox analizi, HMGA2 neovisni prognostički čimbenik (324).

Povišene razine HMGA1 pozitivno su korelirale s različitim stupnjevima displazije i adenokarcinomom jednjaka (324) dok je jaka ekspresija HMGA2 uočena u planocelularnom karcinomu, ali ne i u zdravom tkivu jednjaka (325).

Kod karcinoma želuca, ekspresija HMGA2 bila je značajno viša nego u nekarcinomskom tkivu i značajno je korelirala s invazijom seroze i lošom kliničkom prognozom te se pokazala kao neovisni prognostički čimbenik (326).

Različita istraživanja potvrdila su izrazitu ekspresiju HMGA1 u karcinomima kolona, ali nemjerljivu u zdravoj sluznici. Zanimljivo je da je pretjerana ekspresija

HMGA1 izrazito pozitivno korelirala sa sposobnošću invazije i uznapredovalim stadijima karcinoma. Ekspresija je postupno rasla od prekanceroznih stadija, preko adenoma s blagom do teškom atipijom, pa sve do kolorektalnog karcinoma. Suprotno tome, kod ne-neoplastičnih polipa nije bilo prekomjerne ekspresije HMGA1 (327, 328).

Uloga HMGA2 u kolorektalnom karcinomu još se smatra kontroverznom. Dok je jedna studija ustvrdila da je HMGA2 prekomjerno izražen u samo 50 % karcinoma kolona u odnosu na prosječnu ekspresiju u okolnoj, normalnoj sluznici (329), druga je utvrdila da se ekspresija HMGA2, procjenjivana prema postotku obojenih stanica, progresivno pojačava s porastom gradusa karcinoma (od Dukesa A do D), ali je odsutna u ne-neoplastičnim i ranim adenomima (330). Nadalje, uočeno je da prekomjerna ekspresija HMGA2 promovira stvaranje metastaza i utječe na preživljenje oboljelih od kolorektalnog karcinoma (331).

U adenokarcinomu pankreasa HMGA1 i HMGA2 vrlo su izraženi, za razliku od normalnog tkiva gdje ekspresije nema. Zanimljivo je da prekomjerna ekspresija korelira s gubitkom diferencijacije i prisutnošću metastaza u limfnim čvorovima ukazujući na njihovu ulogu u neoplastičnoj transformaciji i progresiji bolesti. Prekomjerna ekspresija HMGA1 korelira s uznapredovalim stadijima, ali se, doduše rijetko, nalazi i kod intraepitelne neoplazije pankreasa (PanIN) (332).

Ekspresija HMGA2 u adenokarcinomu žučnjaka bila je značajno viša nego u okolnom tkivu, adenomatoznim polipima i epitelu kod kroničnog kolecistitisa. Benigni epitel žučnjaka s pozitivnom ekspresijom HMGA2 histološki je imao obilježja umjerene do teške displazije. Visoka razina ekspresije HMGA2 korelirala je s lošom prognozom slično kao kod drugih malignih epitelnih neoplazmi (333).

Zanimljivi rezultati proizašli su iz studije u kojoj je analizirana ekspresija HMGA2 u uzorcima karcinoma dojke iz različitih zemljopisnih područja. Jaka nuklearna ekspresija uočena je samo kod trostruko negativnih karcinoma dojke, ali ne i kod trostruko pozitivnih kao ni u uzorcima zdravog tkiva dojke u neposrednoj blizini trostruko negativnih karcinoma (334). HMGA2 je uočen i kod malignog filoides tumora dojke gdje je uvijek bio prekomjerno izražen u granično malignim i malignim

neoplazmama, a rijetko u benignim slučajevima (335) što govori u prilog njegovu učešću u malignoj transformaciji.

HMGA2 obilno je izražen u papilarnim seroznim karcinomima jajnika i karcinosarkomima, a njegova prekomjerna ekspresija korelira s niskim razinama let-7, miRNK, koja potiskuje HMGA2 te s p53 (336). U drugoj studiji, ekspresija HMGA2 nije korelirala s odgovorom na kemoterapiju i preživljenjem bolesnica s karcinomom jajnika (337). Uloga HMGA2 u indukciji i progresiji karcinoma jajnika prikazana je u studiji u kojoj se HMGA2 povezuje s porastom proliferacije, migracije i metastatskog potencijala stanica karcinoma jajnika (338).

Tumori zametnih stanica testisa zanimljiv su primjer u kojem se evaluacija HMGA proteina pokazala vrlo korisnom u diferencijalnoj dijagnozi. Dok je HMGA1 izražen u seminomima i embrionalnim karcinomima, ali ne i u karcinomima žumanjčane vreće i teratomima, kod HMGA2 je situacija obratna, izražen je u embrionalnim karcinomima i karcinomima žumanjčane vreće, ali ne i u seminomima i teratomima (339).

U studijama na kulturama stanica karcinoma prostate, podaci ukazuju da utišavanje HMGA2 dovodi do apoptoze i inhibira migraciju i invaziju stanica karcinoma prostate (340).

U neoplazmama štitnjače prvo se istraživala ekspresija HMGA1 koji je detektiran u folikularnim i papilarnim karcinomima dok je najvišu razinu ekspresije pokazivao u anaplastičnim karcinomima štitnjače. Korelacija između ekspresije HMGA1 i dijagnoze karcinoma bila je statistički značajna (341).

U istraživanju u kojem HMGA2 korelira s malignim fenotipom u humanim neoplazmama štitnjače na razini proteina korištene su metode imunohistokemijske analize, a na razini mRNK metode kvantitativne reverzne transkripcije praćene lančanom reakcijom polimerazom u stvarnom vremenu (qRT-PCR; engl. engl. *Real-time Polymerase Chain Reaction*). Zaključeno je da je analiza pomoću qRT-PCR osjetljivija metoda od imunohistokemije za određivanje prisutnosti HMGA2 te da su

razine ekspresije mRNK specifične za HMGA2 puno više u gotovo svim papilarnim i u 13 od 16 folikularnih karcinoma u odnosu na adenome i normalno tkivo štitnjače (342).

Metoda qRT-PCR korištena je i u istraživanju koje je utvrdilo do 400 puta veću razliku u ekspresiji HMGA2 između benignih i malignih neoplazmi štitnjače. Na temelju ekspresije HMGA2 bilo je moguće razlikovati benigne i maligne promjene štitnjače s osjetljivošću od 95,9 % i specifičnošću od 93,9 % što je ukazivalo na značajan potencijal ekspresije HMGA2 u poboljšanju dijagnoze folikularnih neoplazmi (343).

Ekspresija HMGA2 mRNA istraživana je i na citološkim razmazima s visokom specifičnošću i pozitivnom prediktivnom vrijednošću te relativno visokom osjetljivošću i negativnom prediktivnom vrijednošću u otkrivanju maligniteta u "sumnjivim" uzorcima punktata čvorova štitne žlijezde. Zaključak je da se radi o obećavajućoj dodatnoj metodi u predoperacijskom razlikovanju benignih od malignih citoloških uzoraka, ali autori smatraju da je negativna prediktivna vrijednost preniska kako bi se otklonila potreba za operacijom kod bolesnika s neodređenim, tj. suspektnim citološkim nalazom i izostankom prekomjerne ekspresije HMGA2 (344).

U istraživanju triju potencijalnih genskih biomarkera za razlikovanje benignih od malignih neoplazmi štitnjače nije utvrđena statistički značajna prekomjerna ekspresija HMGA2 metodom RT-PCR između benignih i malignih neoplazmi, osim za podskupinu folikularne varijante papilarnog karcinoma štitnjače (345).

HMGA2 se odnedavno pokušava kombinirati s različitim potencijalnim tumorskim biljezima za razlikovanje benignih od malignih neoplazmi štitnjače kako bi se povećala osjetljivost ili negativna prediktivna vrijednost. Imunohistokemijski i RT-PCR metodom istraživan je model kombinacija triju gena na citološkim uzorcima te su autori zaključili da takav model može značajno pridonijeti predoperacijskoj dijagnostici i postupanju s pacijentima koji imaju suspektnu ili neodređenu citološku dijagnozu (346).

Evaluacija kombinacije ekspresije HMGA2 i IMP3 (engl. *insulin-like growth factor mRNA-binding protein-3*) metodom qRt-PCR dovela je do zaključka da HMGA2 može s visokom specifičnošću pomoći u klasifikaciji uzoraka štitnjače, osim kada je

riječ o neoplazmama Hürthleovih stanica, te da u kombinaciji s IMP3 ima još veću osjetljivost i negativnu prediktivnu vrijednost i može koristiti u probiru citoloških uzoraka (347).

U dosadašnjim istraživanjima broj uzoraka zdravog tkiva štitnjače ili neneoplastičnog tkiva poput nodozne strume ili hiperplastičnih čvorova, bio je relativno mali. Chiappetta i sur. u istraživanje su uključili i bolesnike s anaplastičnim karcinomima štitnjače, koji su zaseban patohistološki i klinički entitet, a Jin i sur. izdvajali su neke podtipove neoplazmi koji se nisu uklapali u rezultate, poput Hürthle-cell neoplazmi te se može zaključiti da podaci u tim istraživanjima nisu konzistentni.

Prema dostupnoj literaturi, nema podataka o eventualnoj korelaciji između ekspresije HMGA2 proteina i kliničke uznapredovalosti kod papilarnih karcinoma štitne žlijezde.

2 HIPOTEZA

Ekspresija Pivil2 i HMGA2 je značajno povišena u papilarnim karcinomima s metastazama u regionalnim limfnim čvorovima u odnosu na papilarne karcinome bez metastaza.

3 CILJEVI ISTRAŽIVANJA

1. Analizirati ekspresiju piwil2 i HMGA2 u skupinama papilarnih karcinoma štitnjače s i bez metastaza u regionalnim limfnim čvorovima.
2. Analizirati ekspresiju piwil2 i HMGA2 u folikularnim adenomima, hiperplastičnim čvorovima te normalnom tkivu štitnjače.
3. Usporediti ekspresiju piwil2 i HMGA2 između papilarnih karcinoma štitnjače s i bez metastaza u regionalnim limfnim čvorovima.
4. Usporediti ekspresiju piwil2 i HMGA2 u papilarnim karcinomima štitnjače s i bez metastaza s ekspresijom u folikularnim adenomima i hiperplastičnim čvorovima.
5. Usporediti ekspresiju piwil2 i HMGA2 s histološkim gradusom i kliničkim pokazateljima uključujući dob, spol i veličinu tumora.

4 ISPITANICI, MATERIJAL I METODE

4.1 ISPITANICI

Provedeno istraživanje je retrospektivno i obuhvaća uzorak od ukupno 120 ispitanika izabranih iz baze podataka bolesnika liječenih zbog karcinoma, folikularnih adenoma i hiperplastičnih nodusa štitnjače. U istraživanju je analiziran arhivski materijal Kliničkog zavoda za patologiju "Ljudevit Jurak" KBC "Sestre milosrdnice" dobiven nakon kliničke dijagnoze, operativnog zahvata, patohistološke analize i potvrde tumora štitnjače.

Identitet bolesnika zaštićen je pomoću protokola biopsije koji se koristio za identifikaciju. Morfološka analiza uzoraka s papilarnim karcinomima s i bez metastaza u regionalnim limfnim čvorovima, folikularnim adenomima i hiperplastičnim čvorovima štitnjače provedena je prema kriterijima WHO iz 2004. godine. Za kontrolnu skupinu analizirano je 30 uzoraka netumorskog tkiva štitnjače izdvojeno iz normalnog okolnog tkiva ili kontralateralnog režnja bolesnika s lokaliziranim papilarnim karcinomima štitnjače.

Imunohistokemijska ekspresija piwil2 i HMGA2 i histološki gradus određivani su u grupama koje su se sastojale od:

- 30 papilarnih karcinoma s metastazama u regionalnim limfnim čvorovima (PKSM)
- 30 papilarnih karcinoma bez metastaza u regionalnim limfnim čvorovima (PKBM)
- 30 folikularnih adenoma
- 30 hiperplastičnih čvorova
- 30 uzoraka normalnog tkiva štitnjače

Za svakog bolesnika registrirana su obilježja obzirom na dob, spol i veličinu tumora. Unutar skupina papilarnih karcinoma s i bez metastaza u regionalnim limfnim čvorovima određen je stupanj diferenciranosti tj. histološki gradus (VAN score).

4.2 METODE

4.2.1 Imunohistokemijska analiza

Arhivirani materijal je obrađen standardnim postupkom za dobivanje patohistoloških preparata koji uključuje fiksaciju tkiva u 10 % pufiranom formalinu, uklapanje u parafinske blokove, rezanje tkiva debljine 4 μm , deparafiniranje i bojenje hemalaunom i eozinom (H&E).

Nakon odabira reprezentativne regije papilarnih karcinoma i limfnih čvorova, folikularnih adenoma, hiperplastičnih čvorova i normalnog tkiva štitnjače na histološkim rezovima obojenim H&E, iz parafinskih kocaka uzet je po jedan tkivni cilindar. Iz kocaka 30 bolesnika s papilarnim karcinomima uzet je po jedan tkivni cilindar iz netumorskog tkiva tj. normalnog tkiva štitnjače. Svaki tkivni cilindar promjera je 5 mm i korišten je za izradu tkivnog *microarraya* (TMA; engl. *tissue microarray*), koji su obrađeni imunohistokemijski.

Imunohistokemijski smo detektirali antigene, tj. epitope antigena pomoću specifičnih antitijela koristeći osnovni princip imunologije. Korištena je imunohistokemijska metoda bazirana na dekstranskom polimeru na koji su vezana sekundarna antitijela i enzimi.

Tkivni rezovi debljine 2 – 3 μm tretirani su puferskom otopinom (pH 9.0 i pH 6.0) na 97° C u trajanju 20 – 40 minuta pri čemu se odvijaju postupci deparafinacije, rehidracije i razotkrivanja epitopa antigena. Postupak se odvijao pod visokim tlakom u uređaju PT – link (Dako, Danska) metodom razotkrivanja epitopa antigena koja se naziva “toplinom potaknuto razotkrivanje epitopa antigena” (HIER, engl. *Heat Induced Epitope Retrieval*). Nakon hlađenja stakala i ispiranja neutralnim puferskim otopinama

slijedila je inkubacija primarnim antitijelima. Za vizualizaciju kompleksa antitijelo - antigen korišten je detekcijski kit *EnVision* (Dako, Danska) kod kojeg je na dekstran vezano oko deset sekundarnih antitijela i oko 70 peroksidaza. Na taj način povećana je osjetljivost metode, a pozadinsko bojenje je svedeno na minimum. Kompleks antigena i antitijela postao je vidljiv dodatkom kromogena 3,3'-diaminobenzidina (DAB) koji oksidira u prisutnosti peroksidaze i stvara smeđe depozite. Na kraju postupka uzorci su kontrastirani hematoksilinom.

Protokoli imunohistokemijskog bojenja za HMGA2 i PIWIL2 prikazani su u tablicama 1 i 2.

Tablica 1. Protokol imunohistokemijskog bojenja za HMGA2

Primarno antitijelo	HMGA2
Klon	GT763
Proizvođač	Abcam
Kataloški broj	ab184616
Razrjeđenje	1:200
Otopina za razrjeđivanje antitijela	Dako, S2022
Vrijeme inkubacije / temperatura	30 min / RT
Razotkrivanje antigena	HIER
Uređaj	PT - LINK
Pufer	pH 9.0
Vrijeme zagrijavanja / kuhanja / hlađenja	14 min / 20 min / 34 min
Maksimalna temperatura	97° C
Vizualizacijski sustav	
Metoda	Envision
Proizvođač, kataloški broj	Dako, K8000
Vrijeme inkubacije / temperatura	20 min / RT
Kromogen	
Tip	DAB
Proizvođač, kataloški broj	Dako, K8000
Vrijeme inkubacije / temperatura	10 min / RT
Imunobojač	
Tip	Dako Autostainer, LINK 48
Lokalizacija u stanici	jezgra

Tablica 2. Protokol imunohistokemijskog bojenja za piwil2

Primarno antitijelo	piwil2
Klon	87 / 3
Proizvođač	Abcam
Kataloški broj	ab151398
Razrjeđenje	1:200
Otopina za razrjeđivanje antitijela	Dako, S2022
Vrijeme inkubacije / temperatura	preko noći / 4° C
Razotkrivanje antigena	HIER
Uređaj	PT - LINK
Pufer	pH 6.0
Vrijeme zagrijavanja / kuhanja / hlađenja	14 min / 40 min / 34 min
Maksimalna temperatura	97° C
Vizualizacijski sustav	
Metoda	Envision
Proizvođač, kataloški broj	Dako, K8000
Vrijeme inkubacije / temperatura	20 min / RT
Kromogen	
Tip	DAB
Proizvođač, kataloški broj	Dako, K8000
Vrijeme inkubacije / temperatura	5 min / RT
Imunobojač	ručno bojenje
Tip	/
Lokalizacija u stanicima	citoplazma

Rezultati imunohistokemijske ekspresije piwil2 prikazani su semikvantitativno određivanjem imunohistokemijskog indeksa bojenja (IIB) uzimajući u obzir intenzitet reakcije (IR) te određujući postotak imunoreaktivnih stanica (PRS). Intenzitet reakcije (bojenja) označen je kao 0, za odsutnost reakcije; 1, za slabo izraženu reakciju; 2, za umjereno izraženu reakciju; 3, za izrazito pozitivnu reakciju. Postotak imunoreaktivnih stanica određen je na 1000 tumorskih stanica kao: 0 za <5 % reaktivnih stanica; 1 za

5-25 % reaktivnih stanica; 2 za 26-50 % reaktivnih stanica te 3 za ≥ 51 % reaktivnih stanica.

Imunohistokemijski indeks bojenja (IIB) dobiven je kao zbroj intenziteta reakcije (IR) i postotka reaktivnih stanica (PRS): $IIB = IR + PRS$ te je formiran u četiri kategorije:

IIB0 odsutnost reakcije

IIB1 slabo izražena reakcija (IIB zbroj iznosi 1 ili 2)

IIB2 umjereno izražena reakcija (IIB zbroj iznosi 3 ili 4)

IIB3 izrazito izražena reakcija (IIB zbroj iznosi 5 ili 6)

Rezultati imunohistokemijske ekspresije HMGA2 klasificirani su prema postotku imunoreaktivnih stanica kako slijedi: odsutnost reakcije kao 0; ≤ 10 % reaktivnih stanica kao 1; 11-50 % reaktivnih stanica kao 2; 51-75 % reaktivnih stanica kao 3; i 76-100 % reaktivnih stanica kao 4. Analiza je izvršena na 1000 tumorskih stanica.

Analizirana je i citotopografska lokalizacija reakcijskih produkata imunohistokemijskog bojenja (nuklearna ili citoplazmatska).

4.2.2 Stupanj diferencijacije – histološki gradus

Stupanj diferencijacije tumora odnosno histološki gradus (VAN score) određivan je na temelju procjene prisustva odnosno odsustva vaskularne invazije (V), nuklearne atipije (A) i tumorske nekroze (N). Visoki stupanj diferenciranosti tumora, tj. niski gradus (G1) odraz je nepostojanja navedenih kriterija, dok je za prisustvo visokog gradusa (G2), tj. slabije diferenciranog tumora, potreban minimalno jedan od spomenutih kriterija.

4.2.3 Statistička analiza

Podaci su prikazani tablično i grafički te je načinjena analiza normalnosti raspodjele s Kolmogorov-Smirnovljevim testom. Prema dobivenim podacima u daljnjoj analizi su se primijenili odgovarajući neparametrijski statistički testovi. Kategorijske varijable prikazane su kroz apsolutne frekvencije i odgovarajuće udjele, dok su se kvantitativne varijable prikazale kroz medijane i pripadajuće interkvartilne raspone. Razlike u kategorijskim varijablama analizirane su X^2 testom s dodatnom *post-hoc* usporedbom i korekcijom po Bonferroniju, dok su razlike u kvantitativnim varijablama analizirane Kruskal-Wallisovim testom s odgovarajućom *post-hoc* analizom Mann-Whitney U testom. Izračunati su Spearmanovi korelacijski koeficijenti između ekspresije piwil2 i HMGA2 s histološkim gradusom i kliničkim pokazateljima uključujući dob i veličinu tumora. Sve P vrijednosti manje od 0,05 su smatrane značajnima. U analizi se koristila programska podrška IBM SPSS Statistics for Windows, ver. 23 (www.spss.com).

5 REZULTATI

U istraživanju su analizirani uzorci 60 papilarnih karcinoma štitnjače od kojih je 30 bilo lokaliziranih papilarnih karcinoma bez metastaza (PKBM) te 30 karcinoma s metastazama u regionalnim limfnim čvorovima (PKSM). Uz papilarne karcinome analizirano je 30 uzoraka tumorskog tkiva pripadajućih metastazama u regionalnim limfnim čvorovima, 30 uzoraka folikularnih adenoma i 30 uzoraka hiperplastičnih nodusa štitnjače dok je za kontrolnu skupinu analizirano 30 uzoraka normalnog tkiva štitnjače izdvojenih iz okolnog, normalnog tkiva ili kontralateralnog režnja bolesnika s lokaliziranim papilarnim karcinomima štitnjače.

Analizirana je imunohistokemijska ekspresija piwil2 i HMGA2 u uzorcima PKBM, PKSM, folikularnih adenoma, hiperplastičnih nodusa, normalnog tkiva štitnjače i metastaza kao i citotopografska lokalizacija reakcijskih produkata imunohistokemijskog bojenja. Subcelularna lokalizacija piwil2 u analiziranim uzorcima bila je citoplazmatska dok je HMGA2 bio lokaliziran u jezgrama tumorskih stanica.

Rezultati imunohistokemijske ekspresije piwil2 prikazani su semikvantitativno određivanjem imunohistokemijskog indeksa bojenja (IIB) uzimajući u obzir intenzitet reakcije te određujući postotak imunoreaktivnih stanica. Rezultati imunohistokemijske ekspresije HMGA2 klasificirani su prema postotku imunoreaktivnih stanica.

5.1 ANALIZA SOCIO-DEMOGRAFSKIH I KLINIČKIH VARIJABLI

Tablica 1 prikazuje usporedbu socio-demografskih i kliničkih varijabli između ispitivanih podskupina. Uočene su statistički značajne razlike u dobi ($P=0,019$) i veličini tumora ($P<0,001$) koje su dodatno analizirane *post-hoc* analizom prikazanom u Tablici 2.

U skupini PKBM 66,7 % bolesnika bilo je u dobi od 45 godina ili starije dok je u skupini PKSM, 56,7 % bolesnika bilo mlađe od 45 godina. U skupini folikularnih

adenoma i hiperplastičnih nodusa većina je pacijaneta bila u dobi ≥ 45 godina (63,3 % i 86,7 %).

Od 30 bolesnika s PKBM, 27 je bilo ženskog spola, a tri muškog spola, dok je veličina tumora bila manja od 20 mm kod 23 bolesnika, a od 20-40 mm kod njih sedam.

U skupini PKSM, 20 bolesnika je bilo ženskog, a deset muškog spola. Veličina tumora u ovoj skupini bila je manja od 20 mm kod 21 bolesnika, a u kategoriji veličine od 20-40 mm bilo je 9 bolesnika.

Histološki gradus u skupini PKBM bio je niskog stupnja (G1) u 23 analiziranih tumorskih uzoraka. Kriterije za histološki gradus visokog stupnja (G2) zadovoljilo je 7 uzoraka.

Histološki gradus u skupini PKSM bio je niskog stupnja (G1) u 18 analiziranih tumorskih uzoraka. Kriterije za histološki gradus visokog stupnja (G2) zadovoljilo je 12 uzoraka.

Tablica 1. Usporedba socio-demografskih i kliničkih varijabli između ispitivanih podskupina:
X2 test

		Skupina											
		PKSM		PKBM		FA		Hiperplastični nodusi		Tkivo štitnjače		Metastaze	
		N	%	N	%	N	%	N	%	N	%	N	%
Dob (skupine)	<45 godina	17	56,7%	10	33,3%	11	36,7%	4	13,3%	15	50,0%	17	56,7%
	≥ 45 godina	13	43,3%	20	66,7%	19	63,3%	26	86,7%	15	50,0%	13	43,3%
Spol	Muški	10	33,3%	3	10,0%	6	20,0%	9	30,0%	5	16,7%	10	33,3%
	Ženski	20	66,7%	27	90,0%	24	80,0%	21	70,0%	25	83,3%	20	66,7%
Veličina tumora (mm)	<20 mm	21	70,0%	23	76,7%	9	30,0%	11	36,7%				
	20-40 mm	9	30,0%	7	23,3%	20	66,7%	15	50,0%				
	>40 mm	0	0,0%	0	0,0%	1	3,3%	4	13,3%				
Histološki gradus (VAN score)	Low grade	18	60,0%	23	76,7%								
	High grade	12	40,0%	7	23,3%								

		Skupina
Dob (skupine)	X2 test	35,167
	df	20
	P	0,019
Spol	X2 test	7,853
	df	5
	P	0,165
Veličina tumora (mm)	X2 test	26,066
	df	6
	P	<0,001
Histološki gradus (VAN score)	X2 test	1,926
	df	1
	P	0,165

Tablica 2. *Post-hoc* analiza, uz Bonferronijevu korekciju, pojedinih značajnih razlika iz Tablica 1 i 2

		Skupina					
		PKSM	PKBM	FA	Hiperplastični nodusi	Tkivo štitnjače	Metastaze
		(A)	(B)	(C)	(D)	(E)	(F)
Dob (skupine)	<45 godina	D(,007)				D(,034)	D(,007)
	>=45 godina				A(,007) E(,034) F(,007)		
Veličina tumora (mm)	<20 mm	C(,012)	C(,002) D(,011)				
	20-40 mm			A(,027) B(,004)			
	>40 mm						
HMGA2	Nema reakcije			A(,000) B(,000)	A(,000) B(,000)		
	<10%						C(,016)
	11-50%	D(,027)					
	51-75%		A(,021) C(,001)				C(,034)
piwil2 IIB	0				B(,048) F(,012)		
	1-2				B(,040) F(,040)		
	3-4						
	5-6	C(,011) D(,000) E(,029)	C(,002) D(,000) E(,005)				C(,002) D(,000) E(,005)

Tablica 2 prikazuje *post-hoc* analizu, uz Bonferronijevu korekciju, statistički značajnih razlika u dobi ($P=0,019$) i veličini tumora ($P<0,001$). Uočena je statistički značajno veća učestalost hiperplastičnih nodusa u populaciji bolesnika starijih od 45 godina u odnosu na skupinu PKSM ($P=0,007$) i normalno tkivo štitnjače ($P=0,034$). Folikularni adenomi bili su statistički značajno veći od obje skupine papilarnih karcinoma (PKSM $P=0,027$; PKBM $P=0,004$).

5.2 EKSPRESIJA PIWIL2 I HMGA2

Usporedba ekspresije piwil2 i HMGA2 u papilarnim karcinomima štitnjače s metastazama (PKSM) i bez metastaza (PKBM), folikularnim adenomima, hiperplastičnim nodusima te normalnom tkivu štitnjače prikazana je u Tablici 3. Zabilježene su statistički značajne razlike u svim promatranim parametrima.

Tablica 3. Usporedba ekspresije piwil2 i HMGA2 u papilarnim karcinomima štitnjače s i bez metastaza, folikularnim adenomima, hiperplastičnim nodusima te zdravom tkivu štitnjače: X² test

	Skupina												
	PKSM		PKBM		FA		Hiperplastični nodusi		Tkivo štitnjače		Metastaze		
	N	%	N	%	N	%	N	%	N	%	N	%	
HMGA2	Nema reakcije	1	3,3%	1	3,3%	26	86,7%	29	96,7%	30	100,0%	0	0,0%
	<10%	8	26,7%	6	20,0%	0	0,0%	0	0,0%	0	0,0%	3	10,0%
	11-50%	8	26,7%	3	10,0%	1	3,3%	0	0,0%	0	0,0%	10	33,3%
	51-75%	10	33,3%	7	23,3%	2	6,7%	1	3,3%	0	0,0%	8	26,7%
	76-100%	3	10,0%	13	43,3%	1	3,3%	0	0,0%	0	0,0%	9	30,0%
piwil2 PRS	Nema reakcije	2	6,7%	2	6,7%	8	26,7%	12	40,0%	8	26,7%	1	3,3%
	5-25%	2	6,7%	1	3,3%	5	16,7%	11	36,7%	8	26,7%	1	3,3%
	26-50%	3	10,0%	3	10,0%	4	13,3%	2	6,7%	4	13,3%	6	20,0%
	>51%	23	76,7%	24	80,0%	13	43,3%	5	16,7%	10	33,3%	22	73,3%
piwil2 IR	Nema reakcije	0	0,0%	2	6,7%	8	26,7%	11	36,7%	7	23,3%	1	3,3%
	Slabo pozitivno	9	30,0%	3	10,0%	13	43,3%	15	50,0%	12	40,0%	3	10,0%
	Umjereno pozitivno	9	30,0%	14	46,7%	6	20,0%	4	13,3%	10	33,3%	11	36,7%
	Izrazito pozitivno	12	40,0%	11	36,7%	3	10,0%	0	0,0%	1	3,3%	15	50,0%
piwil2 IIB	0	0	0,0%	2	6,7%	8	26,7%	11	36,7%	7	23,3%	1	3,3%
	1-2	4	13,3%	1	3,3%	4	13,3%	10	33,3%	9	30,0%	1	3,3%
	3-4	6	20,0%	5	16,7%	11	36,7%	7	23,3%	6	20,0%	6	20,0%
	5-6	20	66,7%	22	73,3%	7	23,3%	2	6,7%	8	26,7%	22	73,3%

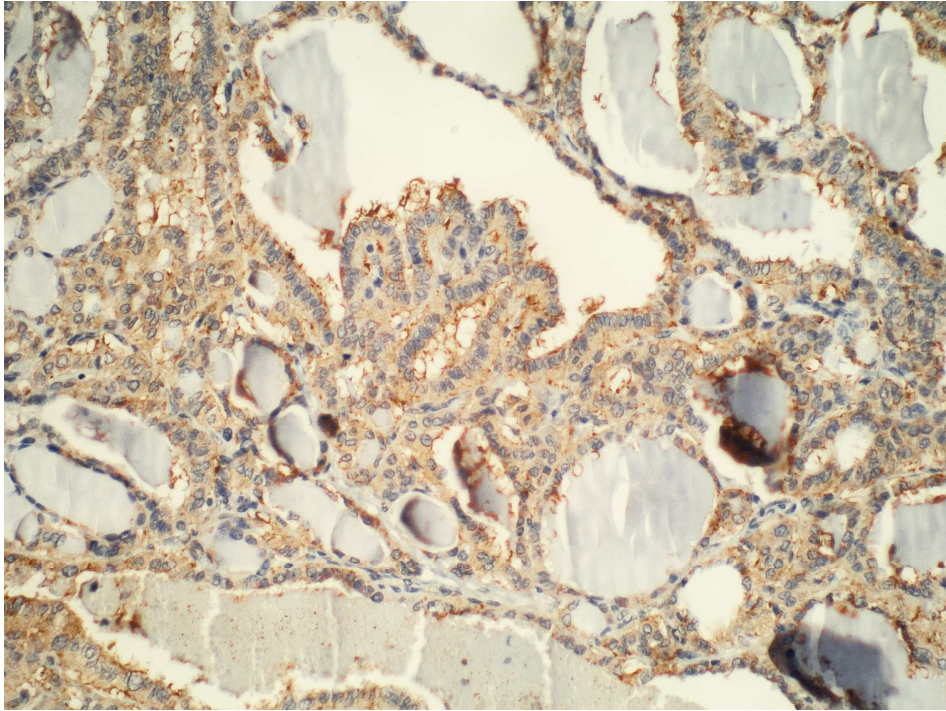
		Skupina
HMGA2	X2 test	179,467
	df	20
	P	<0,001
piwil2 PRS	X2 test	58,396
	df	15
	P	<0,001
piwil2 IR	X2 test	71,479
	df	15
	P	<0,001
piwil2 IIB	X2 test	68,272
	df	15
	P	<0,001

Ekspresija piwil2 u skupinama PKSM i PKBM bila je statistički značajno veća od ekspresije u folikularnim adenomima, hiperplastičnim nodusima i normalnom tkivu štitnjače ($P < 0,001$).

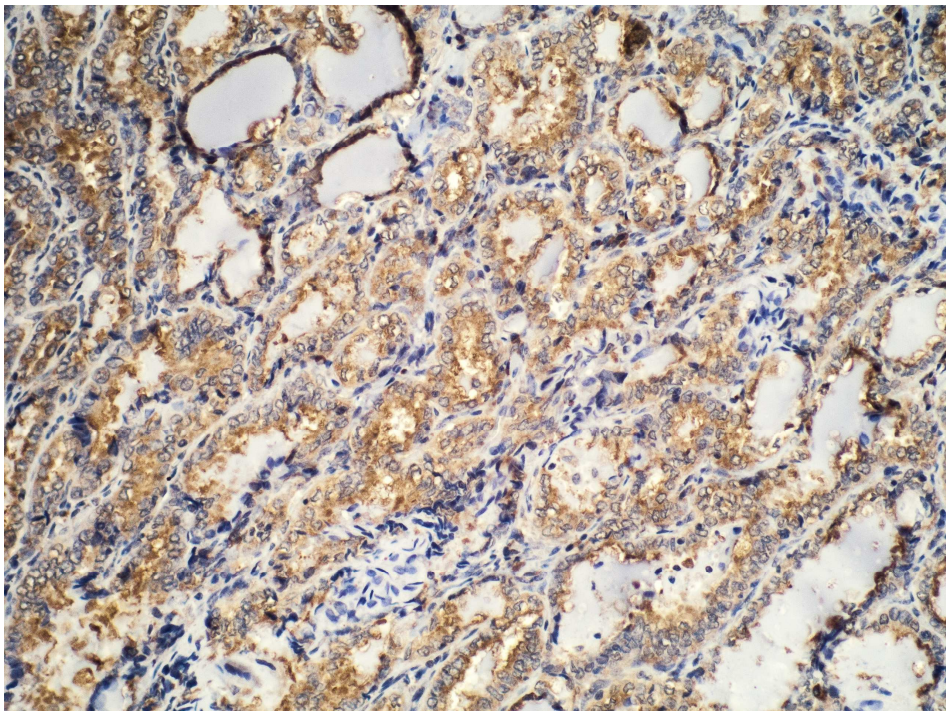
U skupini PKBM izrazito jaka reakcija na piwil2 (IIB III) utvrđena je u 73,3 % uzoraka, umjereno izražena reakcija (IIB II) u 16,7 %, slabo izražena reakcija (IIB I) u 3,3 % te odsutnost reakcije (IIB 0) u 6,7 % uzoraka.

U skupini PKSM, izrazito jaka reakcija na piwil2 (IIB III) utvrđena je u 66,7 % uzoraka, umjereno izražena reakcija (IIB II) u 13,3 % uzoraka, a slabo izražena reakcija na piwil2 (IIB I) u 20,0 % uzoraka.

Ekspresija piwil2 u skupini metastaza pratila je ekspresiju u obje skupine papilarnih karcinoma. Izrazito jaka reakcija (IIB III) utvrđena je u 73,3 % uzoraka, umjereno izražena reakcija (IIB II) u 20,0 %, dok je slabo izražena reakcija (IIB I), kao i odsutnost reakcije (IIB 0) utvrđena u 3,3 % uzoraka.



Slika 5. Imunohistokemijska analiza ekspresije piwil2 u papilarnom karcinomu štitnjače s metastazama, 200x



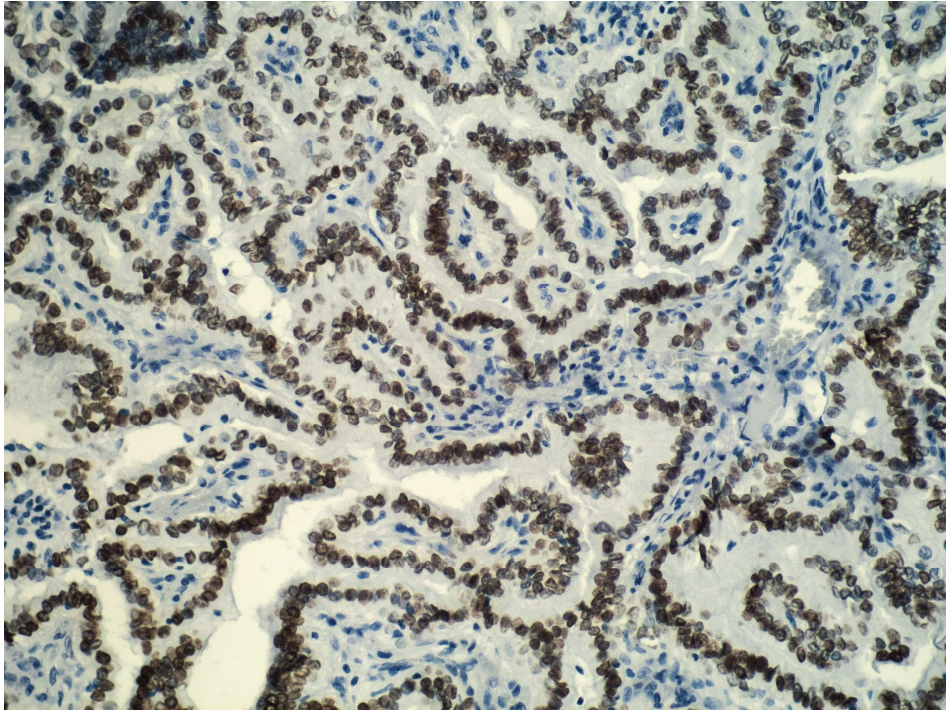
Slika 6. Imunohistokemijska analiza ekspresije piwil2 u papilarnom karcinomu štitnjače bez metastaza, 200x

Ekspresija HMGA2 u skupinama PKBM i PKSM kao i u skupini metastaza imala je statistički značajno više vrijednosti u odnosu na skupine FA, hiperplastičnih nodusa i normalnog tkiva štitnjače ($P < 0,001$).

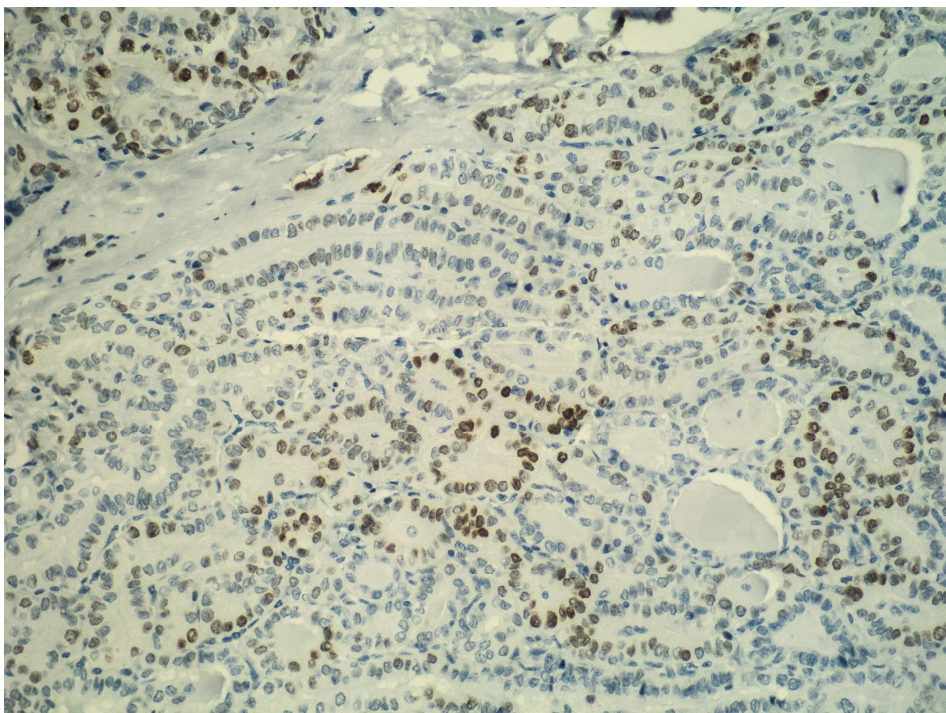
U skupini PKSM, ekspresija HMGA2 bila je značajno niža u odnosu na skupinu PKBM i skupinu metastaza. Odsutnost reakcije uočena je u 3,3 % uzoraka, 26,7 % uzoraka bilo je pozitivno u kategoriji <10 % pozitivnih stanica kao i u kategoriji 11-50 % pozitivnih stanica, 33,3 % uzoraka bilo je pozitivno u kategoriji 51-75 % pozitivnih stanica, a 10,0 % u kategoriji 76-100 % pozitivnih stanica.

Skupina PKBM je imala identičnu razinu ekspresije HMGA2 kao i udaljene metastaze. Odsutnost reakcije na HMGA2 uočena je u 3,3 % uzoraka, reakcija u kategoriji <10 % pozitivnih stanica uočena je u 20,0 % uzoraka, 10,0 % uzoraka bilo je pozitivno u kategoriji 11-50 % pozitivnih stanica, 23,3 % u kategoriji 51-75 % pozitivnih stanica, a 43,3 % u kategoriji 76-100 % pozitivnih stanica.

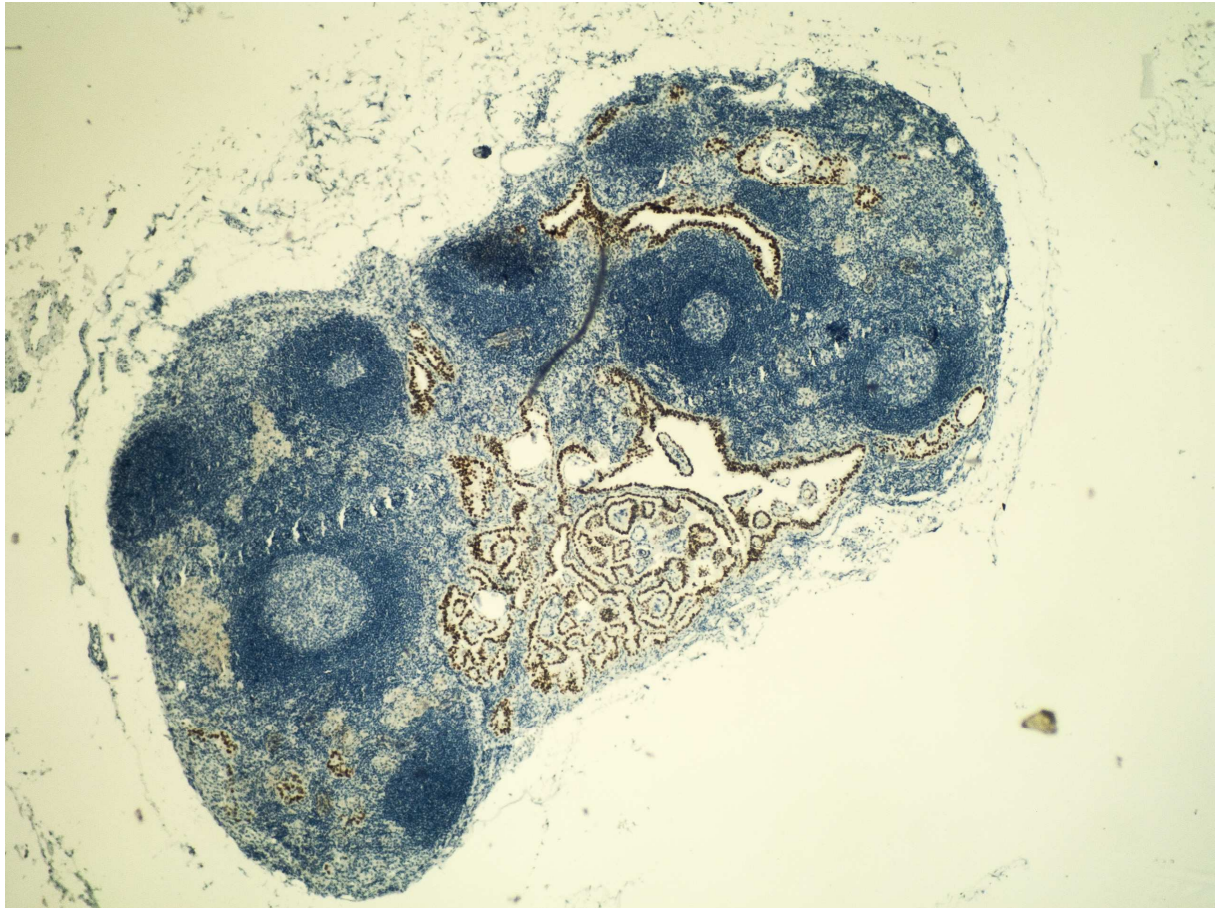
Rezultati imunohistokemijske analize u skupini metastaza pratili su rezultate skupina PKBM. Reakcija na HMGA2 u kategoriji <10 % pozitivnih stanica utvrđena je u 10,0 % uzoraka, 33,3 % uzoraka bilo je pozitivno u kategoriji 11-50 % pozitivnih stanica, 26,7 % u kategoriji 51-75 % pozitivnih stanica, a 30,0 % u kategoriji 76-100 % pozitivnih stanica.



Slika 7. Imunohistokemijska analiza ekspresije HMG A2 u papilarnom karcinomu štitnjače bez metastaza, 200x



Slika 8. Imunohistokemijska analiza ekspresije HMG A2 u papilarnom karcinomu štitnjače s metastazama, 200x



Slika 9. Imunohistokemijska analiza ekspresije HMGA2 u metastazi papilarnog karcinoma štitnjače u regionalnom limfnom čvoru, 40x

Tablica 4. Usporedbe kvantitativnih vrijednosti između ispitivanih podskupina: Kruskal-Wallisov test

Skupina	N	Minimum	Maximum	Percentiles			
				25th	50th (Median)	75th	
HMGA2	PKSM	30	0	4	1,00	2,00	3,00
	PKBM	30	0	4	1,75	3,00	4,00
	FA	30	0	4	0,00	0,00	0,00
	Hiperplastični nodusi	30	0	3	0,00	0,00	0,00
	Tkivo štitnjače	30	0	0	0,00	0,00	0,00
	Metastaze	30	1	4	2,00	3,00	4,00
piwil2 IIB	PKSM	30	1	3	2,00	3,00	3,00
	PKBM	30	0	3	2,00	3,00	3,00
	FA	30	0	3	0,00	2,00	2,25
	Hiperplastični nodusi	30	0	3	0,00	1,00	2,00
	Tkivo štitnjače	30	0	3	0,75	1,00	3,00
	Metastaze	30	0	3	2,00	3,00	3,00

	Kruskal-Wallis	df	P
HMGA2	130,818	5	<0,001
piwil2 IIB	60,539	5	<0,001

Budući da su u Tablici 2 i 3 korišteni kategorijski podaci, u Tablici 4 prikazane su razlike kvantitativnih vrijednosti između ispitivanih skupina (HMGA2 i piwil2 IIB) kako bi se isključio bilo kakav otklon (*bias*) s obzirom na razvrstavanje vrijednosti u podskupine. Razlike između skupina bile su značajne za sve promatrane vrijednosti ($P < 0,001$), a kako bi se vidjelo u odnosu na koje skupine je ta razlika značajna, načinjena je dodatno *post-hoc* analiza (Tablice 5 i 6) te grafički prikazi (Slike 1 i 2).

Tablica 5. *Post-hoc* analiza HMGA2 ekspresije s obzirom na ispitivane skupine: Mann-Whitney U test

Skupina	n	Prosječan rank	Značajno različito (P<0,05) od skupine broj
(1) PKSM	30	121,45	(2)(3)(4)(5)(6)
(2) PKBM	30	137,58	(1)(3)(4)(5)
(3) FA	30	56,93	(1)(2)(6)
(4) Hiperplastični nodusi	30	47,22	(1)(2)(6)
(5) Tkivo štitnjače	30	44	(1)(2)(6)
(6) Metastaze	30	135,82	(1)(3)(4)(5)

Post-hoc analiza HMGA2 ekspresije s obzirom na ispitivane skupine Mann-Whitney U testom pokazala je u skupini PKSM statistički značajnu razliku u odnosu na sve ostale ispitivane skupine. Ekspresija je bila značajno viša u odnosu na folikularne adenome, hiperplastične noduse i normalno tkivo štitnjače, ali značajno niža u odnosu na skupinu PKBM i skupinu metastaza.

Ekspresija HMGA2 bila je statistički značajno viša u skupini PKBM i skupini metastaza u odnosu na skupinu PKSM, folikularne adenome, hiperplastične noduse i normalno tkivo štitnjače.

Skupine benignih promjena i normalnog tkiva štitnjače imale su značajno različitu, nižu ekspresiju HMGA2 u odnosu na skupine malignih tumora.

Tablica 6. *Post-hoc* analiza piwil2 ekspresije s obzirom na ispitivane skupine: Mann-Whitney U test

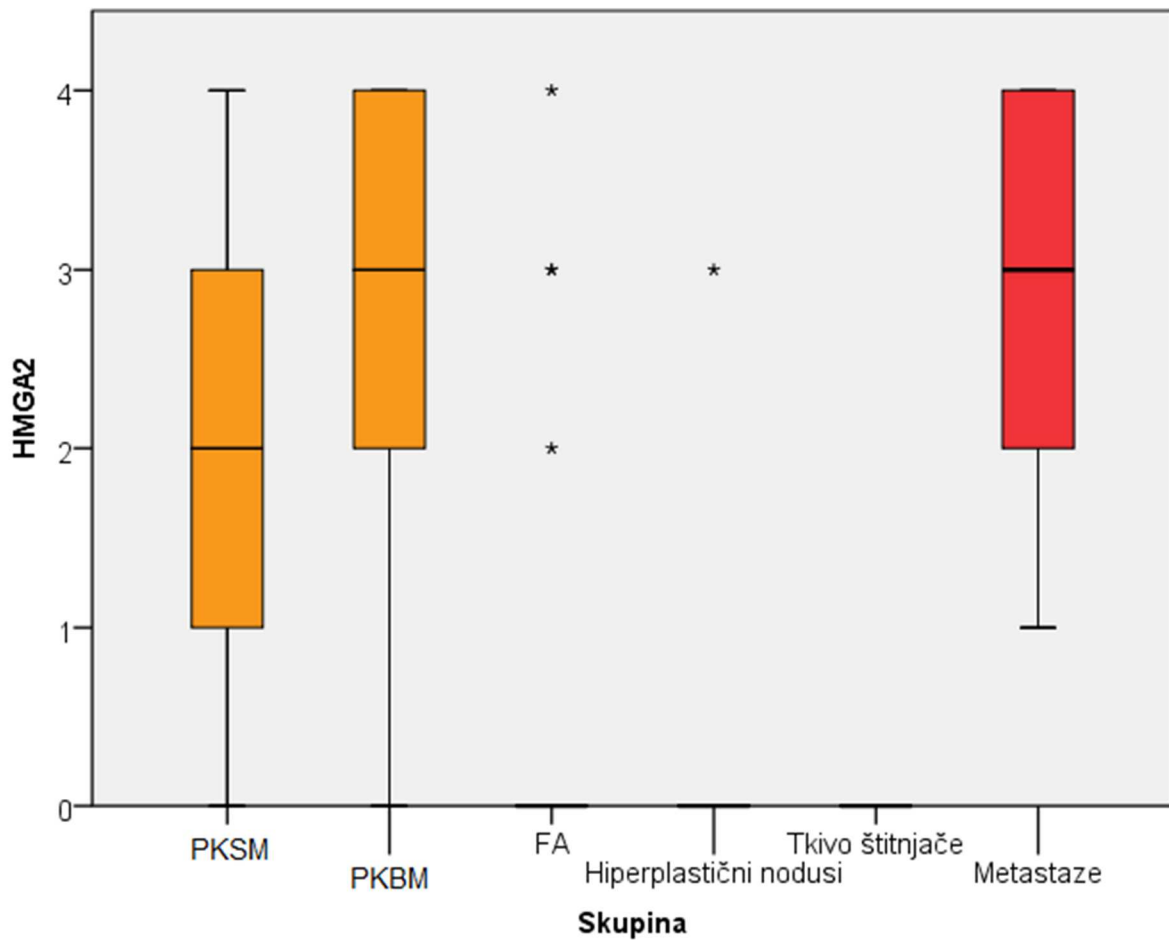
Skupina	n	Prosječan rank	Značajno različito (P<0,05) od skupine broj
(1) PKSM	30	115	(3)(4)(5)
(2) PKBM	30	118,3	(3)(4)(5)
(3) FA	30	71,5	(1)(2)(4)(6)
(4) Hiperplastični nodusi	30	47,93	(1)(2)(3)(6)
(5) Tkivo štitnjače	30	69,83	(1)(2)(6)
(6) Metastaze	30	120,43	(3)(4)(5)

Post-hoc analiza piwil2 ekspresije s obzirom na ispitivane skupine Mann-Whitney U testom pokazala je u skupinama PKSM, PKBM i metastaza statistički značajnu razliku u odnosu na folikularne adenome, hiperplastične noduse i normalno tkivo štitnjače.

Ekspresija piwil2 u malignim skupinama bila je statistički značajno viša u odnosu na benigne promjene.

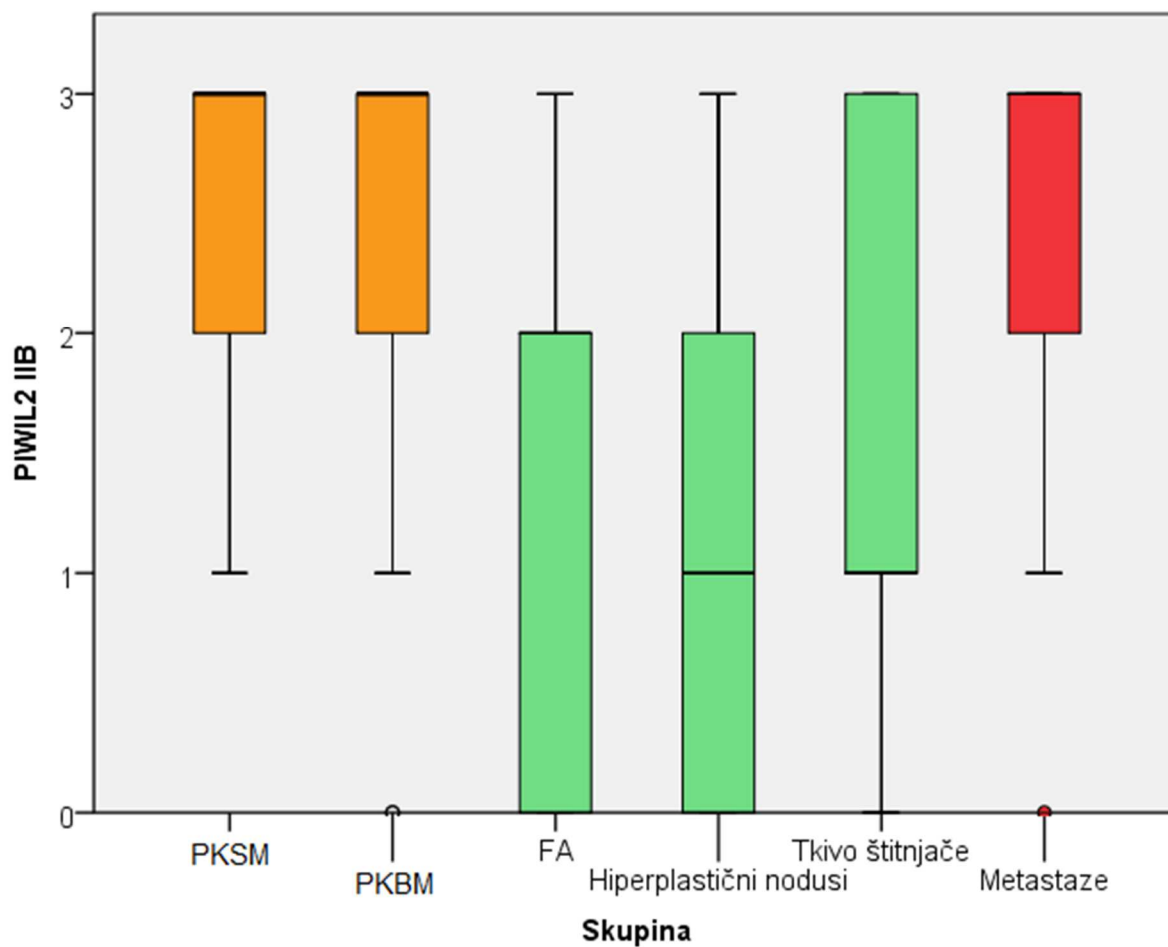
Folikularni adenomi i hiperplastični nodusi imali su značajno različitu ekspresiju piwil2 međusobno, ali i u odnosu na skupine papilarnih karcinoma i metastaza.

Slika 1. Razlike u ekspresiji HMGA2 s obzirom na ispitivane podskupine: Box i Whiskerov plot (medijani i interkvartilni rasponi)



S obzirom na ekspresiju HMGA2, skupina PKSM imala je značajno niže vrijednosti od skupina PKBM i metastaza, dok je imala značajno više vrijednosti od svih preostalih skupina (Slika 1, Tablica 5). Skupina PKBM imala je identičnu razinu ekspresije kao i udaljene metastaze, ali je imala značajno veće vrijednosti ekspresije u odnosu na sve preostale skupine.

Slika 2. Razlike u ekspresiji piwil2 s obzirom na ispitivane podskupine: Box i Whiskerov plot (medijani i interkvartilni rasponi)



Piwil2 IIB ekspresija skupina PKSM i PKBM bila je identična s ekspresijom u udaljenim metastazama, a značajno veća od ekspresije u folikularnim adenomima, hiperplastičnim nodusima i normalnom tkivu štitnjače (Slika 2, Tablica 6).

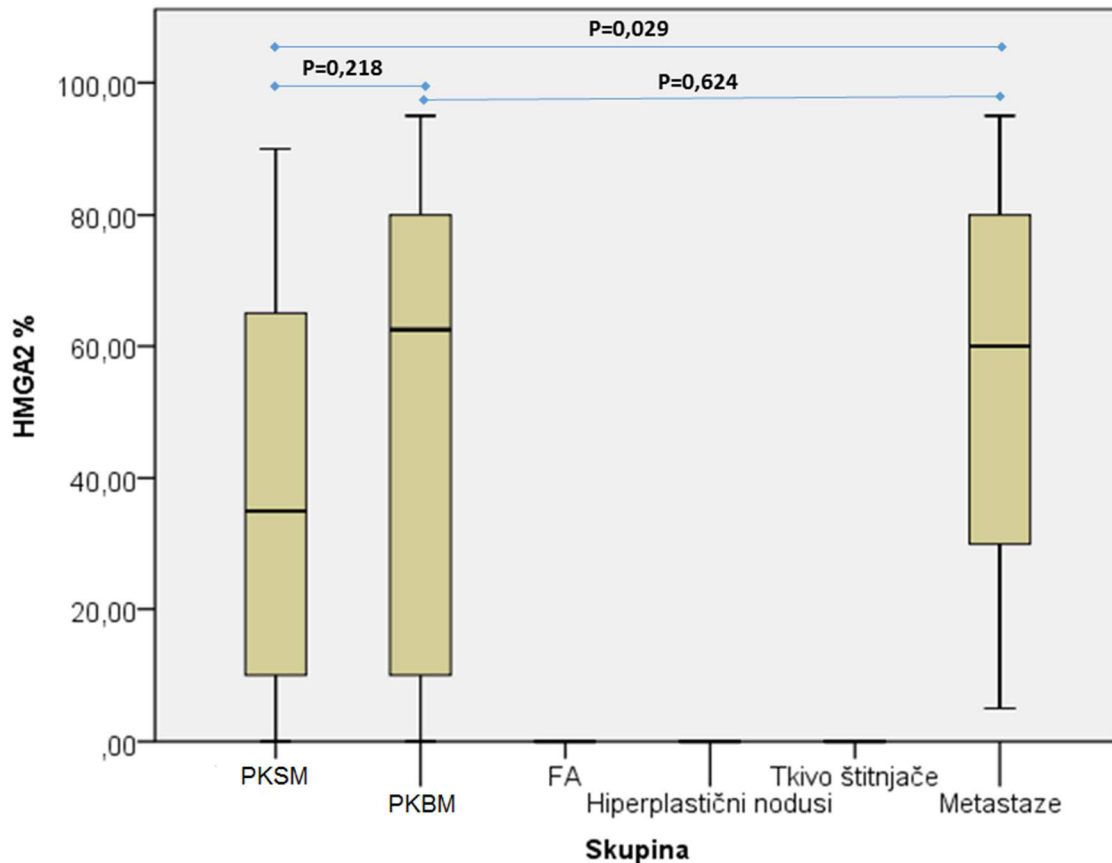
Tablica 7. Razlike u ekspresiji HMGA2 izraženog u obliku postotka s obzirom na ispitivane podskupine: Kruskal-Wallisov test

Skupina	N	Minimum	Maximum	Percentiles		
				25th	50th (Median)	75th
PKSM	30	0,0	90,0	10,0	35,0	65,0
PKBM	30	0,0	95,0	8,8	62,5	80,0
HMGA2 %						
FA	30	0,0	0,0	0,0	0,0	0,0
Hiperplastični nodusi	30	0,0	0,0	0,0	0,0	0,0
Tkivo štitnjače	30	0,0	0,0	0,0	0,0	0,0
Metastaze	30	5,0	95,0	30,0	60,0	80,0

	Kruskal-Wallis	df	P
HMGA2	151,2	5	<0,001

Tablica 7 prikazuje razlike u ekspresiji HMGA2 izražene u obliku postotka obzirom na ispitivane podskupine. HMGA2 je dodatno promatran kroz vrijednost ekspresije u postocima te su rezultati bili slični kao i kad je promatran u kategorijama, osim što više nije bila značajna razlika između skupina PKBM i PKSM. Paradoksalno, ekspresija u skupini PKBM bila je gotovo identična kao i u udaljenim metastazama, dok je ekspresija u skupini PKSM bila značajno niža nego ona u udaljenim metastazama.

Slika 3. Razlike u ekspresiji HMGA2 izraženog u obliku postotka s obzirom na ispitivane podskupine s naznačenim razlikama dobivenim *post-hoc* testiranjem Mann-Whitney U testom



Slika 3 prikazuje razlike u ekspresiji HMGA2 izražene u obliku postotka obzirom na ispitivane podskupine s naznačenim razlikama dobivenim *post-hoc* testiranjem Mann-Whitney U testom. Kako je u skupinama folikularnih adenoma, hiperplastičnih nodusa i normalnog tkiva štitnjače medijan ekspresije HMGA2 (%) 0 (0,0-0,0), ove skupine imaju značajno niže vrijednosti ekspresije u odnosu na sve ostale ($P < 0,001$). Od ostalih međudnosa, jedine značajne razlike odnose se na veću ekspresiju HMGA2 (%) u udaljenim metastazama u odnosu na PKSM skupinu ($P = 0,029$).

5.3 KORELACIJA EKSPRESIJE PIWIL2 I HMGA2 S HISTOLOŠKIM GRADUSOM I KLINIČKIM POKAZATELJIMA

Tablice 8 do 12 prikazuju korelacijske koeficijente između ekspresije Piwil2 i HMGA2 s histološkim gradusom i kliničkim pokazateljima uključujući dob, spol i veličinu tumora u svakoj istraživanoj skupini.

U skupini PKSM (Tablica 8) nađena je statistički značajna srednje jaka pozitivna korelacija ekspresije HMGA2 s veličinom tumora (veća ekspresija – veći tumor): $\tau_b=0,388$; $P=0,022$. Nije bilo značajnih međusobnih korelacija između ekspresije Piwil2 i HMGA2 s histološkim gradusom i kliničkim pokazateljima uključujući dob i spol.

Tablica 8. Korelacijski koeficijenti ekspresije piwil2 i HMGA2 s histološkim gradusom i kliničkim pokazateljima uključujući dob, spol i veličinu tumora za skupinu PKSM

			HMGA2	piwil2 IIB
Kendall's tau_b	HMGA2	Korelacijski koeficijent	1,000	-0,051
		P		0,754
		N	30	30
	piwil2 IIB	Korelacijski koeficijent	-0,051	1,000
		P	0,754	
		N	30	30
	Dob (godine)	Korelacijski koeficijent	-0,093	0,162
		P	0,514	0,281
		N	30	30
	Spol	Korelacijski koeficijent	0,194	-0,227
		P	0,253	0,205
		N	30	30
	Veličina tumora (mm)	Korelacijski koeficijent	0,388	0,136
		P	0,022	0,447
		N	30	30
	Histološki gradus (VAN score)	Korelacijski koeficijent	0,101	-0,182
		P	0,552	0,310
		N	30	30

Tablica 9. Korelacijski koeficijenti ekspresije piwil2 i HMGA2 s histološkim gradusom i kliničkim pokazateljima uključujući dob, spol i veličinu tumora za skupinu PKBM

			HMGA2	piwil2 IIB
Kendall's tau_b	HMGA2	Korelacijski koeficijent	1,000	0,093
		P		0,574
		N	30	30
	Piwil2 IIB	Korelacijski koeficijent	0,093	1,000
		P	0,574	
		N	30	30
	Dob (godine)	Korelacijski koeficijent	0,092	-0,003
		P	0,520	0,982
		N	30	30
	Spol	Korelacijski koeficijent	-0,075	0,072
		P	0,662	0,688
		N	30	30
	Veličina tumora (mm)	Korelacijski koeficijent	-0,084	0,130
		P	0,623	0,467
		N	30	30
	Histološki gradus (VAN score)	Korelacijski koeficijent	0,044	-0,278
		P	0,796	0,121
		N	30	30

U skupini PKBM (Tablica 9) nije bilo značajnih međusobnih korelacija između ekspresije piwil2 i HMGA2 s histološkim gradusom i kliničkim pokazateljima uključujući dob, spol i veličinu tumora.

Tablica 10. Korelacijski koeficijenti ekspresije piwil2 i HMGA2 s kliničkim pokazateljima uključujući dob, spol i veličinu tumora za skupinu FA

			HMGA2	piwil2 IIB
Kendall's tau_b	HMGA2	Korelacijski koeficijent	1,000	0,313
		P		0,061
		N	30	30
	piwil2 IIB	Korelacijski koeficijent	0,313	1,000
		P	0,061	
		N	30	30
	Dob (godine)	Korelacijski koeficijent	0,173	-0,078
		P	0,260	0,587
		N	30	30
	Spol	Korelacijski koeficijent	-0,287	-0,111
		P	0,114	0,516
		N	30	30
	Veličina tumora (mm)	Korelacijski koeficijent	0,212	-0,104
		P	0,237	0,538
		N	30	30

U skupini folikularnih adenoma (Tablica 10) nije bilo značajnih međusobnih korelacija između ekspresije piwil2 i HMGA2 s kliničkim pokazateljima uključujući dob, spol i veličinu tumora.

Tablica 11. Korelacijski koeficijenti ekspresije piwil2 i HMGA2 s kliničkim pokazateljima uključujući dob, spol i veličinu tumora za skupinu hiperplastičnih nodusa

			HMGA2	piwil2 IIB
Kendall's tau_b	HMGA2	Korelacijski koeficijent	1,000	0,199
		P		0,248
		N	30	30
	piwil2 IIB	Korelacijski koeficijent	0,199	1,000
		P	0,248	
		N	30	30
	Dob (godine)	Korelacijski koeficijent	-0,206	0,084
		P	0,184	0,558
		N	30	30
	Spol	Korelacijski koeficijent	-0,284	-0,148
		P	0,127	0,391
		N	30	30
	Veličina tumora (mm)	Korelacijski koeficijent	0,079	-0,162
		P	0,656	0,327
		N	30	30

U skupini hiperplastičnih nodusa (Tablica 11) nije bilo značajnih međusobnih korelacija između ekspresije piwil2 i HMGA2 s kliničkim pokazateljima uključujući dob, spol i veličinu tumora.

Tablica 12. Korelacijski koeficijenti ekspresije piwil2 i HMGA2 s kliničkim pokazateljima uključujući dob, spol i veličinu tumora za skupinu metastaza

			HMGA2	piwil2 IIB
Kendall's tau_b	HMGA2	Korelacijski koeficijent	1,000	0,227
		P		0,174
		N	30	30
	piwil2 IIB	Korelacijski koeficijent	0,227	1,000
		P	0,174	
		N	30	30
	Dob (godine)	Korelacijski koeficijent	-0,027	-0,028
		P	0,851	0,853
		N	30	30
	Spol	Korelacijski koeficijent	-0,004	-0,267
		P	0,982	0,139
		N	30	30

U skupini metastaza (Tablica 12) nije bilo značajnih međusobnih korelacija između ekspresije piwil2 i HMGA2 s kliničkim pokazateljima uključujući dob, spol i veličinu tumora.

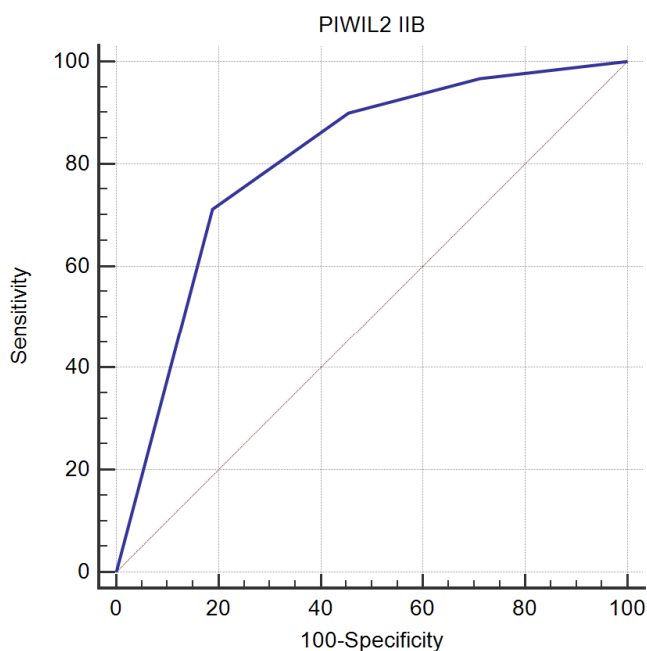
5.4 OSJETLJIVOST I SPECIFIČNOST POZITIVNE IZRAŽENOSTI PIWIL2 I HMGA2

Temeljem rezultata razlike u ekspresiji između papilarnih karcinoma i benignih promjena štitnjače (folikularni adenomi i hiperplastični nodusi), dodatno je učinjena ROC analizu ekspresije piwil2 u predikciji malignih tumora štitnjače (Slika 4). Površina ROC krivulje je 80,5 % i statistički je značajna ($P < 0,0001$). Osjetljivost piwil2 u predikciji malignih tumora je 71,11 %, a specifičnost 81,11 %.

Slika 4. Osjetljivost i specifičnost Piwil2 IIB >2 u predikciji malignih tumora štitnjače

Područje ispod ROC krivulje

c	0,805
Standardna pogreška	0,0312
96% interval pouzdanosti	0,739 to 0,860
z statistika	9,775
P vrijednost	<0,0001
Youdenov indeks J	0,5222
Povezani kriterij	>2
Osjetljivost	71,11
Specifičnost	81,11

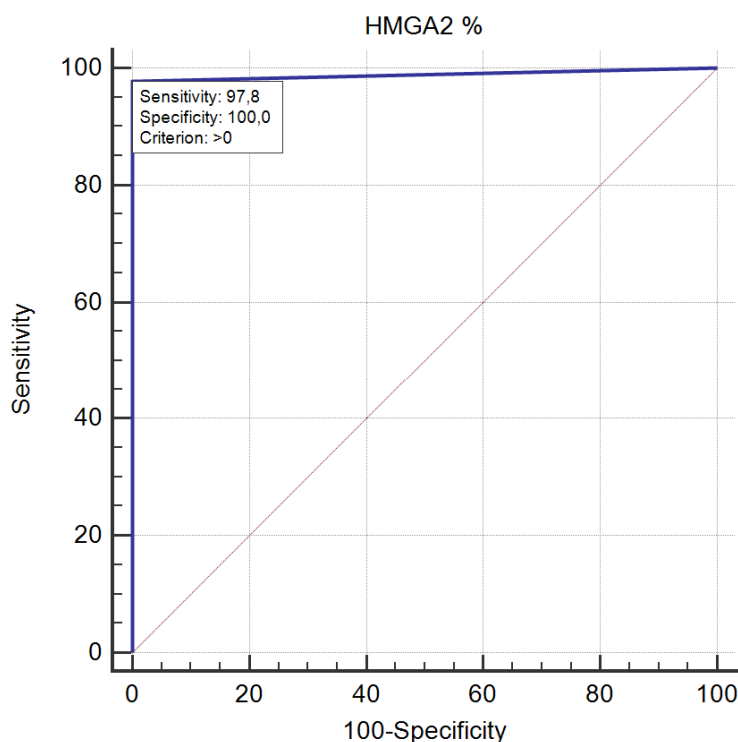


Dodatno je učinjena ROC analiza ekspresije HMGA2 u predikciji malignih tumora štitnjače temeljena na rezultatima razlike u ekspresiji između papilarnih karcinoma i benignih promjena štitnjače (folikularni adenomi i hiperplastični nodusi) (Slika 5). Površina ROC krivulje izrazito je velika (98,9 %) i statistički značajna ($P < 0,0001$). Osjetljivost HMGA2 u predikciji malignih tumora je 97,78 %, a specifičnost 100 %.

Slika 5. Osjetljivost i specifičnost pozitivne izraženosti HMGA2 % u predikciji malignih tumora štitnjače

Područje ispod ROC krivulje

Područje ispod ROC krivulje	0,989
Standardna pogreška	0,00781
96% interval pouzdanosti	0,960 to 0,999
z statistika	62,578
P vrijednost	<0,0001
Youdenov indeks J	0,9778
Povezani kriterij	>0
Osjetljivost	97,78
Specifičnost	100,00



6 RASPRAVA

Diferencirani karcinomi štitnjače u koje se ubrajaju papilarni i folikularni karcinomi povezuju se s indolentnim biološkim ponašanjem, povoljnijim kliničkim tijekom i, sukladno tome, dobrom prognozom. Godišnja incidencija je u SAD-u u trideset godina narasla 2,4 puta i taj se trend nastavlja. Za ovaj trend najodgovorniji je papilarni karcinom čija se incidencija povećala 2,9 puta. Gotovo polovicu rastuće incidencije čine karcinomi ≤ 1 cm (9, 10). Ova se pojava može povezati s uznapredovalim dijagnostičkim metodama, ali se u obzir moraju uzeti okolišni čimbenici kao i različite molekularne promjene.

Tijekom prošlog desetljeća učinjen je velik napredak u razumijevanju tumorogeneze štitnjače. Cilj istraživanja karcinoma je rasvjetljavanje etiopatogeneze što može pridonijeti razvijanju uspješnijeg i manje agresivnog te ekonomski opravdanog liječenja.

Različitim staničnim mehanizmima tumorske stanice postaju besmrtno, nekontrolirano se umnožavaju te imaju izrazitu sposobnost regeneracije. Poremećaj u kontroli diobe matičnih stanica pojedinih tkiva često dovodi do heterogenosti tumora jer se matične stanice mogu diferencirati u različite podtipove stanica unutar nekog tkiva.

Unatoč prevladavajućem indolentnom biološkom ponašanju i povoljnom kliničkom tijeku diferenciranih karcinoma, u oko 30 % slučajeva dolazi do dediferencijacije i razvoja izrazito malignog anaplastičnog karcinoma agresivnog tijeka i loše prognoze. Bez histoloških znakova anaplastične transformacije, biološko ponašanje ovih tumora ne može se sa sigurnošću predvidjeti samo na temelju histološkog izgleda i drugih morfoloških i kliničkih pokazatelja koji se danas rutinski upotrebljavaju (348). Identificiranje ove skupine bolesnika s povećanim rizikom za agresivnije biološko ponašanje omogućilo bi opsežniji preoperativni pristup i češće praćenje tih bolesnika. Molekularni biljezi karcinoma štitnjače u fokusu su istraživanja što može dovesti do poboljšanja dijagnostike te osigurati točnije prognostičke informacije. Određeni molekularni biljezi pokušavaju se identificirati iz tumorskog tkiva

štitnjače i pomoću njih prepoznati bolesnike s dobro diferenciranim karcinomima koji su pod povećanim rizikom od povrata bolesti ili čak hematogene diseminacije.

S obzirom na to da se radi o maloj skupini bolesnika, identifikacijom bi se izbjegla prekomjerna dijagnostika i liječenje kod većine bolesnika kod kojih bi se mogao primijeniti manje opsežan operativni zahvat, postoperativno liječenje i praćenje.

U ovom istraživanju ispitivani su novi biljezi i njihove mogućnosti identifikacije podskupine bolesnika s papilarnim karcinomima štitnjače i povećanim rizikom za agresivnije biološko ponašanje. Kako bismo utvrdili eventualnu povezanost ekspresije piwil2 i HMGA2 proteina s kliničkom uznapredovalošću papilarnih karcinoma, u istraživanje smo uključili uzorke 60 papilarnih karcinoma štitnjače, od kojih je 30 bilo s metastazama u regionalnim limfnim čvorovima, a 30 lokaliziranih karcinoma štitnjače. Uz to je analizirano i 30 uzoraka tumorskog tkiva pripadajućih metastaza u regionalnim limfnim čvorovima, 30 folikularnih adenoma i 30 hiperplastičnih čvorova štitnjače. Za kontrolnu skupinu analizirano je 30 uzoraka normalnog tkiva štitnjače izdvojenih iz okolnog tkiva ili kontralateralnog režnja bolesnika s lokaliziranim papilarnim karcinomima štitnjače.

S obzirom na prekomjernu ekspresiju HMGA2 i Piwil2 gena i proteina dokazanih u različitim malignim tumorima te njihovu povezanost s neoplastičnom staničnom transformacijom, inhibicijom apoptoze i poticanjem proliferacije, ali i izostankom ekspresije u normalnim tkivima očekivali smo da ekspresija piwil2 i HMGA2 bude značajno povišena u PKSM u odnosu na PKBM.

Prema dostupnim podacima iz literature, Piwil2 je, na razini gena i proteina, istraživao u brojnim malignim neoplazmama uključujući jedno istraživanje na papilarnim karcinomima štitnjače. U dosadašnjim studijama, HMGA2 je uglavnom istraživao u smislu razlikovanja benignih i malignih tumora štitnjače, ali bez naglaska na korelaciju između ekspresije HMGA2 proteina i kliničke uznapredovalosti papilarnih karcinoma štitnjače (276, 278-287).

U ovom istraživanju koje je obuhvatilo 120 bolesnika nakon operativnog zahvata štitnjače, u skupini PKBM u 73,3 % uzoraka uočena je izrazito jaka reakcija (IIB III) na

piwil2, umjereno izražena reakcija (IIB II) u 16,7 %, slabo izražena reakcija (IIB I) u 3,3 %, a odsutnost reakcije (IIB 0) u 6,7 % uzoraka.

U skupini PKSM izrazito jaka reakcija (IIB III) uočena je u 66,7 % uzoraka, u 20,0 % uočena je umjereno izražena reakcija (IIB II), a u 13,3 % uzoraka utvrđena je slabo izražena reakcija na piwil2 (IIB I).

Ekspresija piwil2 u ove dvije skupine pratila je ekspresiju u udaljenim metastazama. Izrazito jaka reakcija (IIB III) uočena je u 73,3 % uzoraka metastaza, umjereno izražena reakcija (IIB II) u 20,0 % dok je slabo izražena reakcija (IIB I) kao i odsutnost reakcije (IIB 0) utvrđena u 3,3 % uzoraka.

Usporedbom rezultata nije nađena statistički značajna razlika u ekspresiji piwil2 između skupina PKSM i PKBM. U objema skupinama ekspresija piwil2 bila je identična s ekspresijom u udaljenim metastazama.

Ekspresija piwil2 u skupinama PKSM i PKBM bila je statistički značajno veća od ekspresije u folikularnim adenomima, hiperplastičnim nodusima i normalnom tkivu štitnjače ($p < 0,001$) što je usporedivo s istraživanjem Yina i sur (287).

Slijedom ovog rezultata, dodatno je učinjena ROC analiza ekspresije piwil2 u distinkciji benignih promjena (hiperplastični čvorovi i folikularni adenomi) u odnosu na maligne tumore štitnjače. Optimalna ravnoteža osjetljivosti i specifičnosti ekspresije piwil2 u razlikovanju papilarnih karcinoma i benignih promjena štitnjače dobivena je u ovom istraživanju za povezani kriterij piwil2 IIB > 2 . Iako je uspješnost predikcije malignih tumora štitnjače prema ovom kriteriju bila statistički značajna (površina ROC krivulje 80,5 %, $P < 0,0001$), ne zadovoljava kriterije za kliničku primjenu, u prvom redu ciljanu specifičnost od najmanje 95 %.

U analiziranim uzorcima normalnog tkiva štitnjače uočena je ekspresija piwil 2 slabog intenziteta u 30,0 %, umjerenog u 20,0 %, a izrazitog u 26,7 % uzoraka što bi se moglo objasniti fenomenom kancerizacije.

U nekoliko studija u kojima je istraživana piwil2, uočena je njegova ekspresija u histološki normalnom tkivu u okolini malignih tumora. Takva se reakcija može

protumačiti u svjetlu fenomena epitelnih tumora koja se naziva kancerizacijom polja ili efektom polja ("field effect") karcinoma. Smatra se da je fenomen kancerizacije posljedica prekancerozne epigenetske promjene normalnih epitelnih ili matičnih stanica ili da je posljedica sijanja tumorskih pCSC te da je iznimno važan u razvoju tumora (274, 276).

Važna fiziološka funkcija epitela je zaštitna uloga, a okolišni čimbenici, uključujući i karcinogene, kojima je nužno izložen, mogu utjecati na stvaranje širokog područja genetski promijenjenih karcinomskih polja. Hiperplastični epitel može biti temelj neoplastičke transformacije koja vodi do nastajanja najčešćih tipova humanih neoplazmi. Molekularni potpis kancerizacije polja dokumentiran je u različitim epitelnim tumorima poput onih glave i vrata, jednjaka, želuca, pluća, kože, cerviksa, vulve, mokraćnog mjehura, kolona, dojke, jajnika, gušterače i prostate (274).

Klinička primjena ovog fenomena bila bi u komplementarnoj evaluaciji biopsija bez histoloških znakova maligniteta. Histologija, kao zlatni standard, na osnovi odsutnosti abnormalnih stanica isključuje dijagnozu karcinoma, ali histološki normalni uzorci s molekularnim potpisom kancerizacije polja mogu upućivati na to da zahvatom nije uzet uzorak tumora ili na progresiju nekih stanica prema malignoj promjeni. Takvi visokorizični pacijenti zahtijevali bi pomno praćenje zbog ranog otkrivanja inicijalne bolesti odnosno relapsa. Ovakav koncept imao bi primjenu u onkologiji kroz procjenu rizika, rano otkrivanje karcinoma, praćenja progresije tumora i definiranje granica tumora (274).

Oh i sur. imunohistokemijskom su metodom analizirali korelaciju ekspresije piwil2 i kliničko-patoloških značajki i preživljenja bolesnika u 60 slučajeva kolorektalnih karcinoma. Visoki stupanj ekspresije u 73,3 % slučajeva značajno je korelirao s nižim stupnjem diferenciranosti, dubokom invazijom i perineuralnom invazijom. Ukupno preživljenje bilo je duže kod bolesnika sa slabijom ekspresijom piwil2. Međutim, nije bilo pozitivne korelacije između ekspresije piwil2 i dobi, spola, smještaja tumora i njegova gradusa kao ni statusa limfnih čvorova, udaljenih metastaza te invazije vena i limfatičkih vodova (279).

U istraživanju Wanga i sur. korelacija između ekspresije piwil2 te stupnja diferenciranosti i metastaza u limfne čvorove nije bila statistički značajna (349).

Li i sur. analizirali su imunohistokemijsku ekspresiju Argonaut proteina (EIF2C1, EIF2C3, EIF2C4, piwil1, piwil2, piwil3 i piwil4) u karcinomu kolona i uočili značajno veću ekspresiju EIF2C1-4 i piwil4 u tumorskom tkivu u odnosu na okolno tkivo. Zamijetili su i značajnu pozitivnu korelaciju između ekspresije Argonaut proteina (osim EIF2C1) i prisutnosti udaljenih metastaza. Analiza logističke regresije otkrila je značajnu povezanost ekspresije EIF2C1 i piwil2 i tkiva karcinoma kolona u odnosu na netumorsko tkivo. Zaključili su da je ekspresija EIF2C1-4 i piwil4 značajno veća u uznapredovalim tumorima s udaljenim metastazama što govori u prilog njihove moguće uloge u promicanju tumorske invazije. Za razliku od njih, EIF2C1 i piwil2 mogli bi, prema hipotezi karcinomskih matičnih stanica, a udruženi sa signalnim putem male RNK, igrati ulogu u održavanju ravnoteže između samoobnavljanja karcinomskih stanica kolona i stanične diobe. Poremećaj te ravnoteže može imati snažan utjecaj na razvoj neoplazme te bi ovi proteini mogli biti novi biljezi za rano otkrivanje karcinoma kolona (280).

Imunohistokemijska metoda korištena je i u istraživanju Chena i sur. u kojem je analizirana ekspresija piwi proteina u primarnom tumoru jajnika, pripadajućem normalnom tkivu, peritonealnim metastazama i limfnim čvorovima s i bez metastaza. Piwil2 bio je jako izražen u 95,0 % primarnih tumora i 95,83 % peritonealnih metastaza, bez značajne razlike u ekspresiji dok je statistički značajna razlika uočena u ekspresiji između primarnog tumora i pripadajućeg normalnog tkiva kao i između peritonealnih metastaza i pripadajućeg normalnog tkiva. Nadalje, uočili su da nema statistički značajne razlike u ekspresiji između limfnih čvorova s i bez metastaza. Utvrdili su da su stanice pozitivne na piwi proteine u nemetastatskim limfnim čvorovima bile stromalne stanice, a ne stanice adenokarcinoma jajnika. Pozitivno bojenje u stromalnim stanicama limfnog čvora, za koji se histološki ne može utvrditi da je zahvaćen tumorom, može upućivati na metastatski potencijal tumora (350).

Ekspresija piwil2 dokazana je u svim stadijima karcinoma dojke, ali ne i u normalnom tkivu dojke. Iako su Liu i sur. u histološki normalnom tkivu dojke uočili ekspresiju piwil2, moguće lažno pozitivne rezultate isključili su kontrolnom skupinom

tkiva dojke bez hiperplazije jer se pozitivitet tih uzoraka mogao povezati s efektom kancerizacije polja (276) te su se uklopili u brojna dosadašnja istraživanja piwil2 koja dokazuju njegovu ekspresiju u različitim vrstama humanih karcinoma, ali ne i u normalnim tkivima.

U našem istraživanju nađena je statistički značajno viša ekspresija piwil2 u skupinama PKSM i PKBM u usporedbi s benignim promjenama.

Statistički nije utvrđena značajna razlika između skupina PKBM i PKSM, međutim možemo reći da naši rezultati koreliraju s rezultatima istraživanja kolorektalnog karcinoma Oha i sur. koji nisu ustanovili pozitivnu korelaciju između ekspresije piwil2 i dobi, spola, smještaja tumora i njegova gradusa kao ni statusa limfnih čvorova, udaljenih metastaza te invazije vena i limfatičkih vodova.

U ovom istraživanju, ekspresija HMGA2 u skupinama PKBM i PKSM kao i u skupini metastaza imala je značajno veće vrijednosti u odnosu na skupine folikularnih adenoma, hiperplastičnih nodusa i normalnog tkiva štitnjače ($P < 0,001$).

Temeljem navedenih rezultata razlike u ekspresiji između papilarnih karcinoma i benignih promjena štitnjače (folikularni adenomi, hiperplastični nodusi), dodatno je učinjena ROC analiza ekspresije HMGA2 u predikciji malignih tumora štitnjače koja je pokazala izrazito veliku površinu ROC krivulje (98,9 %) i statističku značajnost ($P < 0,0001$). Ovaj rezultat govori u prilog HMGA2 kao samostalnog biljega koji je s osjetljivošću od 97,78 % i specifičnošću od 100,0 % moguće primijeniti u diferencijalnoj dijagnostici papilarnog karcinoma štitnjače.

U skupini PKSM, ekspresija HMGA2 bila je značajno niža u odnosu na skupinu PKBM i skupinu metastaza. Odsutnost reakcije uočena je u 3,3 % uzoraka, 26,7 % uzoraka bilo je pozitivno u kategoriji <10 % pozitivnih stanica kao i u kategoriji 11-50 % pozitivnih stanica, 33,3 % uzoraka bilo je pozitivno u kategoriji 51-75 % pozitivnih stanica, a 10,0% u kategoriji 76-100 % pozitivnih stanica.

Skupina PKBM imala je identičnu razinu ekspresije HMGA2 kao i udaljene metastaze, a odsutnost reakcije na HMGA2 uočena je u 3,3 % uzoraka, reakcija u kategoriji <10 % pozitivnih stanica uočena je u 20,0 % uzoraka, 10,0 % uzoraka bilo je

pozitivno u kategoriji 11-50 % pozitivnih stanica, 23,3 % u kategoriji 51-75 % pozitivnih stanica, a 43,3 % u kategoriji 76-100 % pozitivnih stanica.

Rezultati imunohistokemijske analize u skupini metastaza pratili su rezultate skupina PKBM. Niti u jednom uzorku nije utvrđena odsutnost reakcije na HMGA2, reakcija u kategoriji <10 % stanica utvrđena je u 10,0 % uzoraka, 33,3 % bilo je pozitivno u kategoriji 11-50 % stanica, 26,7 %) u kategoriji 51-75 % stanica, a 30,0 % u kategoriji 76-100 % stanica.

Metastaziranje u limfne čvorove humanih zloćudnih neoplazmi epitelnog porijekla ima jedinstveno značenje u interpretaciji biološkog potencijala i ponašanja primarne neoplazme. Širenje papilarnog karcinoma štitnjače u regionalne limfne čvorove vrata smatra se nepovoljnim prognostičkim čimbenikom uglavnom za regionalni povrat bolesti, a rjeđe za rizik od smrtnog ishoda (351, 352).

U nekim ranijim istraživanjima tvrdilo se da zahvaćenost regionalnih limfnih čvorova nema utjecaja na prognozu papilarnog karcinoma. Hughes i sur. nisu našli statistički značajnu razliku u preživljenju između skupina bolesnika s (N1) i bez metastaza (N0) u regionalnim limfnim čvorovima iako je zamijećen češći povrat bolesti kod N1 bolesnika te kraće 20-godišnje preživljenje kod bolesnika ove skupine starijih od 45 godina. Bolesnici ove skupine mlađi od 45 godina imali su bolje preživljenje, ali te razlike nisu dostigle statističku značajnost. Zaključili su da zahvaćenost limfnih čvorova u starijih pacijenata povećava rizik od povrata bolesti, ali nisu uočili značajnu razliku u preživljenju u odnosu na dob (353).

U različitim istraživanjima u kojima HMGA2 korelira s malignim neoplazmama štitnjače na razini proteina korištene su imunohistokemijske analize koje su se pokazale manje osjetljivima od mRNK analize qRT-PCR metodom. Dokazano je da je razina ekspresije mRNK specifične za HMGA2 puno viša u malignim neoplazmama nego u adenomima i normalnom tkivu štitnjače te je na temelju ekspresije HMGA2 bilo moguće razlikovati benigne i maligne promjene štitnjače što je ukazivalo na značajan potencijal ekspresije HMGA2 u poboljšanju dijagnoze folikularnih neoplazmi (342, 346).

U dosadašnjim istraživanjima korištene su kombinacije različitih biljega kojima se imunohistokemijski pokušavalo razlučiti papilarni karcinom od ostalih promjena porijekla folikularnog epitela, ali bez velikog uspjeha. Osim spomenutih kombinacija biljega (346, 347), Demellawy i sur. koristili su panel biljega sastavljen od CD56, P63, CK19 i E-kaderina u analizi ekspresije u papilarnim karcinomima i folikularnim lezijama i tumorima štitnjače. Zaključili su da je P63 specifičan, ali manje osjetljiv biljeg od CK19. CD56 specifičniji je i osjetljiviji od CK19, ali predstavlja negativni biljeg za papilarni karcinom. E-kaderin je bio jednako izražen u svim slučajevima i kao takav nije imao dijagnostičku vrijednost. Spomenuta grupa autora preporučila je primjenu ovog panela u dijagnostici papilarnog karcinoma (354).

Belge i sur. našli su pretjeranu ekspresiju HMGA2 u papilarnim mikrokarcinomima u odnosu na normalno tkivo štitnjače i zaključili da bi se moglo raditi o uvjerljivom genetskom biljegu pomoću kojeg bi bilo moguće razlučiti podgrupu papilarnih karcinoma agresivnijeg biološkog ponašanja. U istraživanju su, osim qRT-PCR analize, koristili i imunohistokemijsku analizu te zaključili da se radi o metodi prikladnoj za istraživanje HMGA2 statusa u uzorcima tkiva štitnjače (343).

Eide i sur. uočili su značajnu razliku između histoloških podtipova karcinoma pluća nemalih stanica i ekspresije HMGA2 na razini mRNK, ali i proteinskoj razini. Obje metode pokazale su značajnu korelaciju ekspresije HMGA2 i pločastog karcinoma pluća sa značajnim utjecajem na preživljenje (355).

Ekspresija HMGA2 nepovoljan je prognostički čimbenik za brojne maligne neoplazme, ali, suprotno očekivanjima, u našem istraživanju nije utvrđena značajna razlika u ekspresiji HMGA2 u skupini PKSM u odnosu na skupinu PKBM. Paradoksalno, ekspresija u skupini PKBM bila je gotovo identična kao i u udaljenim metastazama, dok je ekspresija u skupini PKSM bila značajno niža nego ona u udaljenim metastazama.

Iako prema dostupnoj literaturi nema podataka o eventualnoj korelaciji između ekspresije HMGA2 proteina i kliničke uznapređovalosti tj. limfogenog širenja papilarnih karcinoma štitnjače, očekivali smo veće vrijednosti ekspresije HMGA2 kod bolesnika s klinički uznapređovalom bolesti.

Ovakav rezultat mogao bi biti posljedica upotrijebljene metode detekcije te treba naglasiti da je HMGA2 do sada uglavnom istraživana na razini gena, qRT-PCR metodom koja se pokazala osjetljivijom od imunohistokemije za određivanje prisutnosti HMGA2.

Na temelju ovih rezultata ne možemo povezati prekomjernu ekspresiju HMGA2 proteina s agresivnošću i kliničkom uznapredovalošću papilarnog karcinoma štitnjače.

Analizom demografske i kliničke varijable između ispitivanih podskupina može se zaključiti da nije bilo statistički značajne razlike u ekspresiji HMGA2 i piwil2 s obzirom na dob i spol bolesnika. Što se tiče dobi, bolesnici su podijeljeni u dvije skupine – bolesnici mlađi od 45 godina te bolesnici ≥ 45 godina prema AJCC/UICC klasifikaciji stadija bolesti kod bolesnika s diferenciranim karcinomima štitnjače (138). Mlađa dob bolesnika kao i muški spol smatraju se nepovoljnim prognostičkim čimbenicima, ali unatoč tome nije bilo značajnih razlika u ekspresiji HMGA2 i piwil2 s obzirom na ta dva čimbenika.

Statistički značajna pozitivna korelacija uočena je u skupini PKSM u kojoj je jača ekspresija HMGA2 bila povezana s većim promjerom primarnog tumora. Budući da se radi o skupini bolesnika s metastazama u regionalnim limfnim čvorovima, pozitivna korelacija može se povezati s metastatskom bolešću.

Usporedbom dobi i veličine tumora između kategorija uočava se statistički značajno veća učestalost hiperplastičnih nodusa u populaciji starijih od 45 godina u odnosu na PKSM ($P=0,007$) i normalno tkivo štitnjače ($P=0,016$) dok su folikularni adenomi bili statistički značajno veći od obje analizirane skupine papilarnih karcinoma.

Nije bilo pozitivne korelacije ekspresije piwil2 i HMGA2 s histološkim gradusom papilarnih karcinoma štitnjače.

U skupini PKBM, 23 karcinoma su bila histološkog gradusa G1, uz VAN zbroj 0. Sedam je karcinoma zadovoljavalo kriterije potrebne za procjenu slabije diferenciranog histološkog gradusa G2 uz VAN zbroj 1 (izrazita atipija jezgara nađena je u pet, a vaskularna invazija u dvama karcinomima).

U skupini PKSM, 18 karcinoma bilo je histološkog gradusa G1, uz VAN zbroj 0 dok je 12 tumora zadovoljavalo kriterije potrebne za procjenu slabije diferenciranog histološkog gradusa G2 uz VAN zbroj 1 (izrazita atipija jezgara nađena je u 11, a vaskularna invazija u jednom karcinomu).

Veći broj karcinoma slabije diferenciranog histološki gradusa (G2) u skupini PKSM može upućivati na opravdanost graduiranja papilarnih karcinoma.

U skupini analiziranih metastaza u zahvaćenim regionalnim limfnim čvorovima otkriveno je od jednog do najviše 44 tumorom zahvaćena limfna čvora. Prosječno je bilo 7,9 maligno promijenjenih limfnih čvorova. Veličina limfnih čvorova kretala se od 0,6 do 6,5 cm, prosječno 2,1 cm u najvećem promjeru.

U ovom istraživanju nije dokazana statistički značajno viša ekspresija piwil2 i HMGA2 u papilarnim karcinomima s metastazama u regionalnim limfnim čvorovima u odnosu na papilarne karcinome bez metastaza.

Rezultati ekspresije piwil2 u našem istraživanju usporedivi su s rezultatima u dosada objavljenim studijama koje su prije svega bile usmjerene na razlučivanje malignih tumora od benignih promjena ili okolnog zdravog tkiva štitnjače te upućuju na moguću ulogu piwil2 u karcinogenezi papilarnog karcinoma štitnjače.

Značajno veće vrijednosti ekspresije HMGA2 u skupinama malignih uzoraka u odnosu na ostale analizirane skupine govore u prilog pouzdanosti HMGA2 kao potencijalnog biljega pomoću kojeg je imunohistokemijskom analizom moguće razlučiti benigne i maligne neoplazme štitnjače.

U našem istraživanju dobivene značajno više vrijednosti ekspresije HMGA2 unutar skupina pacijenata s papilarnim karcinomima štitne žlijezde, u odnosu na ostale analizirane skupine, upućuju na mogućnost primjene HMGA2 u imunohistokemijskoj dijagnostici tumora štitne žlijezde. Visoke vrijednosti osjetljivosti od 97,8 % i specifičnosti od 100 %, definiraju pouzdanost HMGA2 u ulozi imunohistokemijskog biljega u dijagnostici papilarnih karcinoma štitne žlijezde. Njegovom primjenom mogla bi se izbjeći dosadašnja praksa upotrebe različitih kombinacija više imunohistokemijskih biljega niže osjetljivosti i specifičnosti. Također, nađena je

statistički značajno viša ekspresija piwil2 i HMGA2 u papilarnim karcinomima u odnosu na folikularne adenome, hiperplastične čvorove štitne žlijezde i normalno tkivo štitne žlijezde.

Međutim, istraživanjem nije potvrđena početna hipoteza jer nije nađena očekivana značajna razlika u ekspresiji Piwil2 i HMGA2 između skupine papilarnih karcinoma s metastazama u regionalnim limfnim čvorovima i skupine papilarnih karcinoma bez metastaza. Na taj način izostala je potencijalna mogućnost indentifikacije podgrupe bolesnika s papilarnim karcinomom štitne žlijezde i višim rizikom agresivnijeg biološkog ponašanja, čime bi se izbjegao nepotrebn, agresivniji pristup kod bolesnika kod kojih postoji vjerojatnost povoljnijeg kliničkog tijeka, dok bi se isključila neadekvatna terapija kod bolesnika s tumorima kod kojih se očekuje agresivnije biološko ponašanje s obzirom na ekspresiju analiziranih biljega.

7 ZAKLJUČCI

1. Ekspresija piwil2 u papilarnim karcinomima štitne žlijezde s i bez metastaza u regionalnim limfnim čvorovima statistički je značajno veća od ekspresije u folikularnim adenomima, hiperplastičnim nodusima i normalnom tkivu štitnjače ($P < 0,001$).
2. Ekspresija HMGA2 statistički je značajno veća kod bolesnika s papilarnim karcinomom štitne žlijezde s i bez metastaza u regionalnim limfnim čvorovima u odnosu na skupine s folikularnim adenomima i hiperplastičnim nodusima te normalnim tkivom štitnjače ($P < 0,001$).
3. Ekspresija piwil2 u papilarnim karcinomima štitne žlijezde s i bez metastaza u regionalnim limfnim čvorovima identična je ekspresiji u udaljenim metastazama.
4. Nije bilo statistički značajne razlike u ekspresiji HMGA2 proteina između skupina papilarnih karcinoma štitne žlijezde s i bez metastaza u regionalnim limfnim čvorovima.
5. Nije utvrđena statistički značajna povezanost između ekspresije piwil2 i HMGA2 s histološkim gradusom i kliničkim pokazateljima uključujući dob i spol.
6. U skupini papilarnih karcinoma s metastazama u regionalnim limfnim čvorovima statistički je značajna pozitivna korelacija ekspresije HMGA2 s veličinom tumora gdje je jača ekspresija povezana s većim promjerom primarnog tumora.
7. U odnosu na histološki gradus te kliničke pokazatelje, uključujući dob, spol i veličinu tumora, u skupini papilarnih karcinoma bez metastaza u regionalnim limfnim čvorovima nije bilo značajnih međusobnih korelacija, kao ni u skupini folikularnih adenoma, hiperplastičnih nodusa, normalnog tkiva štitne žlijezde i udaljenih metastaza.
8. Ekspresija HMGA2 s osjetljivošću od 97,8 % i specifičnošću od 100 % definira HMGA2 kao pouzdani imunohistokemijski biljeg u dijagnostici papilarnih karcinoma štitne žlijezde.
9. Nije utvrđena očekivana značajna razlika u ekspresiji piwil2 i HMGA2 između skupine papilarnih karcinoma s metastazama u regionalnim limfnim čvorovima i skupine papilarnih karcinoma bez metastaza te je izostala potencijalna mogućnost identifikacije podgrupe bolesnika s papilarnim karcinomom štitne žlijezde i višim rizikom agresivnijeg biološkog ponašanja.

8 SAŽETAK

Unatoč opsežnim istraživanjima, još nisu pronađeni molekularni biljezi za razlikovanje malignih od benignih neoplazmi štitnjače ili prepoznavanje podskupine bolesnika s papilarnim karcinomom štitnjače (PKŠ) i višim rizikom za agresivnije biološko ponašanje.

Prekomjerna ekspresija Piwil2 i HMGA2 proteina ili gena uočena je u različitim malignim neoplazmama. Novije studije bile su usmjerene na razlikovanje benignih i malignih neoplazmi štitnjače, ali korelacija s kliničkom uznapređovalosti PKŠ nije istraživana.

Cilj je ovog istraživanja imunohistokemijska analiza ekspresije piwil2 i HMGA2 u papilarnim karcinomima s (PKSM) i bez metastaza (PKBM) u regionalnim limfnim čvorovima te u folikularnim adenomima (FA), hiperplastičnim čvorovima i normalnom tkivu štitnjače.

Retrospektivnom analizom 150 uzoraka (30 PKSM, 30 PKBM, 30 FA, 30 hiperplastičnih čvorova i 30 uzoraka normalnog tkiva štitnjače) utvrđena je povećana ekspresija piwil2 i HMGA2 u PKŠ (96,7 %, 96,7 %) u odnosu na FA (73,3 %, 13,3 %), hiperplastične čvorove (63,3 %, 3,3 %) i normalno tkivo štitnjače (76,7 %, 0 %), $P < 0,001$.

Nije bilo statistički značajne razlike u ekspresiji piwil2 i HMGA2 između skupina PKSM i PKBM (100,0 % vs 96,7 %; 93,0 % vs 96,7 %). Veća ekspresija piwil2 i HMGA2 ne može se povezati s agresivnijim ponašanjem PKŠ-a.

Ekspresija HMGA2 s velikom osjetljivošću (97,78 %) i specifičnošću (100 %) razlikuje papilarni karcinom od benignih promjena štitne žlijezde.

Ključne riječi: papilarni karcinom štitnjače, piwil2, HMGA2

9 SUMMARY

Expression of piwil2 and HMGA2 in papillary thyroid carcinoma

Despite the extensive research, molecular markers for separating benign and malignant neoplasms or identification of the subgroup of patients with papillary thyroid carcinoma (PTC) and higher risk for more aggressive biological behaviour are yet to be found.

The connection of Piwil2 and HMGA2 overexpression, either proteins or genes, with more aggressive clinical course was identified in several malignant neoplasms. Recent studies were focused on separating benign and malignant thyroid tumors. The correlation between piwil2 and HMGA2 overexpression and clinical progression of PTC has not been investigated.

The aim of this research was immunohistochemical analysis of piwil2 and HMGA2 expression in PTC with and without regional lymph node metastasis (RLNM) as well as in follicular adenomas (FA), hyperplastic nodules (HN) and non-neoplastic thyroid tissue (NNTT).

By retrospective analysis of 150 tissue samples (30 PTC with RLNM and 30 PTC without RLNM, 30 FA, 30 HN, 30 NNTT) it was determined that expression of piwil2 and HMGA2 was significantly higher in PTC (96,7%, 96,7%) as opposed to FA (73,3%, 13,3%), HN (63,3%, 3,3%) and NNTT (76,7%, 0%), respectively, ($P < 0,001$).

There was no statistically significant difference in expression of piwil2 and HMGA2 between PTC with RLNM and PTC without RLNM (100,0% vs 96,7%; 93,0% vs 96,7%, respectively). Overexpression of piwil2 and HMGA2 can not be associated with more aggressive biological behaviour of PTC.

HMGA2 overexpression predicts PTC with high sensitivity (97,78%) and specificity (100%).

Key words: papillary thyroid carcinoma, piwil2, HMGA2

10 LITERATURA

1. Fletcher CDM. Diagnostic histopathology of tumors . 3. izd. London: Churchill Livingston Elsevier, 2007:997-1080
2. Hegedus L. Clinical practice. The thyroid nodule. NEngl J Med 2004;351:1764–71
3. Mandel SJ 2004A 64-year-old woman with a thyroid nodule. JAMA 292:2632–42
4. Berger DH, Feig BW, Fuhrman GM. The M.D. Anderson Surgical Oncology Handbook. 1. Izd. Boston: Little, Brown and Company 1995:275-88
5. Cotran RS, Kumar V, Robbins SL Robbins pathologic basis of disease. 6. Izd. Philadelphia: W B Saunders, 1999:1133-42
6. Rosai J, Carcangiu ML, De Lellis RA. Tumors of the thyroid gland. Washington: Armed Forces Institute of Pathology 1992 (Atlas of Tumour pathology; Series 3, Fascicle 5)
7. Livolsi Va. Surgical pathology of the thyroid. 1. Izd. Philadelphia: WB Saunders, 1990:131-66
8. De Lellis RA, Lloyd RV, Heitz PU, Eng C, ur. World Health Organization Classification of Tumours . Pathology and Genetics of Tumours of Endocrine Organs. Lyon, France: IARC Press; 2004
9. Sherman SI. Thyroid carcinoma. Lancet 2003;361:501–11
10. Davies L, Welch HG. Increasing incidence of thyroid cancer in the United States, 1973–2002. JAMA 2006;295:2164–67
11. Chen AY, Jemal A, Ward EM. Increasing incidence of differentiated thyroid cancer in the United States, 1988-2005. Cancer 2009;115:3801-07

12. Sakamoto A, Kasai N, Sugano H. Poorly differentiated carcinoma of the thyroid. *Cancer* 1983;52:1849-55
13. Robbins J, Merino MJ, Boice JD Jr, Ron E, Ain KB, Alexander HR, i sur. Thyroid cancer: A lethal endocrine neoplasm. *Ann Intern Med* 1991;115:133-47
14. Pui CH, Cheng C, Leung W, Rai SN, Rivera GK, Sandlund JT, i sur. Extended follow-up of long term survivors of childhood acute lymphoblastic leukemia. *N Engl J Med* 2003;349:640-9
15. Hancock SL, Cox RS, McDougall IR. Thyroid diseases after treatment of Hodgkin's disease. *N Engl J Med* 1991;325:599-605
16. Sampson RJ, Key CR, Buncher CR, Lijima S. Thyroid carcinoma in Hiroshima and Nagasaki. *JAMA* 1969;209:65-73
17. Nosé V. Familial thyroid cancer: a review. *Mod Pathol* 2011;24:19–33
18. Duančić V. Osnove embriologije čovjeka. 8. Izd. Zagreb: Medicinska knjiga, 1983:127-9
19. Hoyes AD, Kershaw DR. Anatomy and development of the thyroid gland. *Ear Nose Throat J* 1985; 64:318-33
20. Gitlin D, Biasucci A. Ontogenesis of immunoreactive thyroglobulin in the human conceptus. *J Clin Endocrinol Metab* 1969;29:849-53
21. Sugiyama S. The embryology of the human thyroid gland including ultimobranchial body and others related. *Ergeb Anat Entwicklungsgesach* 1971;44:111-3
22. Carcangiu ML. Thyroid. In Sternberg S, ur: *Histology for pathologists* ed. 2, Philadelphia, Lippincott-Raven, 1997:1075-92
23. Papotti M, Gugliotta P, Forte G, Bussolati G. Immunocytochemical identification of oxyphilic mitochondrion-rich cells. *Appl Immunohistochem* 1994;2:261-67

24. Livolsi VA. The utility of some modern techniques in understanding thyroid pathology. *Endocr Pathol* 1990;1:68-84
25. Stanta G, Carcangiu ML, Rosai J. The biochemical and immunohistochemical profile of thyroid neoplasia. *Pathol Annu* 1988;23:129-57
26. Miettinen M, Virtanen I. Expression of laminin in thyroid gland and thyroid tumors. An immunohistologic study. *Int J Cancer* 1984;34:27-30
27. O'Toole K, Fenoglio-Preiser C, Pushparaj N. Endocrine changes associated with the human aging process. III. Effect of age on the number of calcitonin immunoreactive cells in the thyroid gland. *Hum Pathol* 1985;16:991-1000
28. Schmid KW, Kirchmair R, Ladurner D, Ficher-Colbrrie R, Bocker W. Immunohistochemical comparison of chromogranins A and B and secretogranin II with calcitonon and calcitonin gene-related peptide expression in normal, hyperplastic and neoplastic C-cells of the human thyroid. *Histopathology* 1992;21:225-32
29. Stevenson JC. The structure and function of calcitonin. *Invest Cell Pathol* 1980;3:187-93
30. Beckner ME, Schultz JJ, Richardson T. Solid and cystic ultimobranchial body remnants in the thyroid. *Arch Pathol Lab Med* 1990;114:1049-52
31. Janzer RC, Weber E, Hedinger C. The relation between solid cell nests an C-cells of the thyroid gland. *Cell Tissue Res* 1989;197:295-312
32. Hollinshead WH. Anatomy of the endocrine glands. *Surg Clin North Am* 1958;39:1115-40
33. O'Morchoe PJ, Han Y, Doyle D, O'Morchoe CC. Lymphatic system of the thyroid gland in the rat. *Lymphology* 1987;20:9-10
34. Rosai J. *Ackerman's Surgical Pathology*. 8.izd. St.Louis: Mosby, 1996:493-4

35. Akslen LA. Prognostic importance of histologic grading in papillary thyroid carcinoma. *Cancer*. 1993;72:2680-5
36. Blondeau P. [Is thyroid cancer a severe cancer? (Prognostic study of 800 surgically-treated cases of which 143 nodular differentiated cancers were followed-up for more than 20 years)]. *Bull Acad Natl Med*. 1992;176:1087-93
37. Zampi G, Carcangiu ML, Rosai J. ur. Thyroid tumor pathology. Proceedings of an international workshop, San Miniato, Italy, October 1984. *Semin Diagn Pathol* 1985;2:87-146
38. Warren S, Meissner WA. Tumours of the thyroid gland. Washington: Armed Forces Institute of Pathology 1953 (Atlas of tumours pathology; Series 4, Fascicle 14)
39. Woolner LB. Thyroid carcinoma: pathologic classification with data on prognosis. *Semin Nucl Med*. 1971;1:481-502
40. Hedinger C, Sobin L. Histological typing of thyroid tumors. 1. izd. Geneva: WHO, 1974
41. Hedinger C, Williams ED, Sobin L. Histological typing of thyroid tumors. WHO International histological classification of tumors. 2. izd. Berlin: Springer-Verlag, 1988
42. Nikiforov YE, Biddinger PW, Thompson LDR. Diagnostic Pathology and Molecular Genetics of the Thyroid: A Comprehensive Guide for Practicing Thyroid Pathology. 2. izd. Philadelphia: Lippincott Williams & Wilkins, 2012: 108-16
43. Volante M, Collini P, Nikiforov YE, Sakamoto A, Kakudo K, Katoh R, i sur. Poorly differentiated thyroid carcinoma: the Turin proposal for the use of uniform diagnostic criteria and an algorithmic diagnostic approach. *Am J Surg Pathol*. 2007;31:1256-64

44. Carney JA, Ryan J, Goellner JR. Hyalinizing trabecular adenoma of the thyroid gland. *Am J Surg Pathol.* 1987;11:583-91
45. Cheung CC, Boerner SL, MacMillan CM, Ramyar L, Asa SL. Hyalinizing trabecular tumor of the thyroid: a variant of papillary carcinoma proved by molecular genetics. *Am J Surg Pathol.* 2000;24:1622-6
46. Papotti M, Volante M, Giuliano A, Fassina A, Fusco A, Bussolati G, i sur. RET/PTC activation in hyalinizing trabecular tumors of the thyroid. *Am J Surg Pathol.* 2000;24:1615-21
47. Williams ED. Guest Editorial: Two Proposals Regarding the Terminology of Thyroid Tumors. *Int J Surg Pathol.* 2000;8:181-3
48. Hedinger C, Williams ED, Sobin LH. The WHO histological classification of thyroid tumors: a commentary on the second edition. *Cancer.* 1989;63:908-11
49. Rosai J, Carcangiu ML. Pitfalls in the diagnosis of thyroid neoplasms. *Pathol Res Pract.* 1987;182:169-79
50. Verge J, Guixá J, Alejo M, Basas C, Quer X, De Castro J, i sur. Cervical cystic lymph node metastasis as first manifestation of occult papillary thyroid carcinoma: report of seven cases. *Head Neck.* 1999;21:370-4
51. al-Talib RK, Wilkins BS, Theaker JM. Cystic metastasis of papillary carcinoma of the thyroid--an unusual presentation. *Histopathology.* 1992;20:176-8
52. Fernandez JF, Ordoñez NG, Schultz PN, Samaan NA, Hickey RC. Thyroglossal duct carcinoma. *Surgery.* 1991;110:928-34
53. Pelizzo MR, Merante Boschini I, Toniato A, Pagetta C, Casal Ide E, Mian C, i sur. Diagnosis, treatment, prognostic factors and long-term outcome in papillary thyroid carcinoma. *Minerva Endocrinol* 2008;33:359-79
54. Burgess JR. Temporal trends for thyroid carcinoma in Australia: an increasing incidence of papillary thyroid carcinoma (1982-1997). *Thyroid.* 2002;12:141-9

55. Davies L, Welch HG. Increasing incidence of thyroid cancer in the United States, 1973-2002. *JAMA*. 2006;295:2164-7
56. Leenhardt L, Grosclaude P, Chérié-Challine L; Thyroid Cancer Committee. Increased incidence of thyroid carcinoma in France: a true epidemic or thyroid nodule management effects? Report from the French Thyroid Cancer Committee. *Thyroid*. 2004;14:1056-60
57. Albores-Saavedra J, Henson DE, Glazer E, Schwartz AM. Changing patterns in the incidence and survival of thyroid cancer with follicular phenotype-papillary, follicular, and anaplastic: a morphological and epidemiological study. *Endocr Pathol*. 2007;18:1-7
58. Collona M, Guizard AV, Schwartz C, Velten M, Raverdy N, Molinie F, et al. A time trend analysis of papillary and follicular cancers as a function of tumour size: a study of data from six cancer registries in France (1983-2000). *Eur J Cancer*. 2007;43:891-900
59. Hughes DT, Haymart MR, Miller BS, Gauger PG, Doherty GM. The most commonly occurring papillary thyroid cancer in the United States is now a microcarcinoma in a patient older than 45 years. *Thyroid*. 2011;21:231-6
60. Harach HR, Franssila KO, Wasenius VM. Occult papillary carcinoma of the thyroid. A "normal" finding in Finland. A systematic autopsy study. *Cancer*. 1985;56:531-8
61. Suster S. Thyroid tumors with a follicular growth pattern: problems in differential diagnosis. *Arch Pathol Lab Med*. 2006;130:984-8
62. Mathur A, Moses W, Rahbari R, Khanafshar E, Duh QY, Clark O, et al. Higher rate of BRAF mutation in papillary thyroid cancer over time: a single-institution study. *Cancer*. 2011;117:4390-5
63. Sykorova V, Dvorakova S, Ryska A, Vcelak J, Vaclavikova E, Laco J, et al. BRAFV600E mutation in the pathogenesis of a large series of papillary thyroid carcinoma in Czech Republic. *J Endocrinol Invest*. 2010;33:318-24

64. Furmanchuk AW, Averkin JI, Egloff B, Ruchti C, Abelin T, Schäppi W, i sur. Pathomorphological findings in thyroid cancers of children from the Republic of Belarus: a study of 86 cases occurring between 1986 ('post-Chernobyl') and 1991. *Histopathology*. 1992;21:401-8
65. Williams ED. The aetiology of thyroid tumours. *Clin Endocrinol Metab*. 1979;8:193-207
66. Plail RO, Bussey HJ, Glazer G, Thomson JP. Adenomatous polyposis: an association with carcinoma of the thyroid. *Br J Surg*. 1987;74:377-80
67. Eng C, Parsons R. Cowden syndrome. U Vogelstein B, Kinzler KW ur. *The genetic basis of human cancer*. New York, McGraw-Hill, 1998:519-25
68. Musholt TJ, Musholt PB, Petrich T, Oetting G, Knapp WH, Klempnauer J. Familial papillary thyroid carcinoma: genetics, criteria for diagnosis, clinical features, and surgical treatment. *World J Surg*. 2000;24:1409-17
69. McConahey WM, Hay ID, Woolner LB, van Heerden JA, Taylor WF. Papillary thyroid cancer treated at the Mayo Clinic, 1946 through 1970: initial manifestations, pathologic findings, therapy, and outcome. *Mayo Clin Proc*. 1986;61:978-96
70. Gimm O, Rath FW, Dralle H. Pattern of lymph node metastases in papillary thyroid carcinoma. *Br J Surg*. 1998;85:252-4
71. Shaha AR, Shah JP, Loree TR. Differentiated thyroid cancer presenting initially with distant metastasis. *Am J Surg*. 1997;174:474-6
72. Katoh R, Sasaki J, Kurihara H, Suzuki K, Iida J, Kawaoi A. Multiple thyroid involvement (intraglandular metastasis) in papillary thyroid carcinoma. A clinicopathologic study of 105 consecutive patients. *Cancer*. 1992;70:1585-90
73. Russel WO, Ibanez ML, Clark RL, White EC. Thyroid carcinoma. Classification, intraglandular dissemination, and clinicopathological study based upon whole organ sections of 80 glands. *Cancer*. 1963;16:1425-60

74. Chen H, Udelsman R. Papillary thyroid carcinoma: justification for total thyroidectomy and management of lymph node metastases. *Surg Oncol Clin N Am.* 1998;7:645-63
75. Wax MK, Briant TD. Completion thyroidectomy in the management of well-differentiated thyroid carcinoma. *Otolaryngol Head Neck Surg.* 1992;107:63-8
76. Lerch H, Schober O, Kuwert T, Saur HB. Survival of differentiated thyroid carcinoma studied in 500 patients. *J Clin Oncol.* 1997;15:2067-75
77. Van Nguyen K, Dilawari RA. Predictive value of AMES scoring system in selection of extent of surgery in well differentiated carcinoma of thyroid. *Am Surg.* 1995;61:151-5
78. Shaha AR, Shah JP, Loree TR. Risk group stratification and prognostic factors in papillary carcinoma of thyroid. *Ann Surg Oncol.* 1996;3:534-8
79. Carcangiu ML, Zampi G, Pupi A, Castagnoli A, Rosai J. Papillary carcinoma of the thyroid. A clinicopathologic study of 241 cases treated at the University of Florence, Italy. *Cancer.* 1985;55:805-28
80. Vickery AL Jr, Wang CA, Walker AM. Treatment of intrathyroidal papillary carcinoma of the thyroid. *Cancer.* 1987;60:2587-95
81. Beenken S, Guillaumondegui O, Shallenberger R, Knapp C, Ritter D, Goepfert H. Prognostic factors in patients dying of well-differentiated thyroid cancer. *Arch Otolaryngol Head Neck Surg.* 1989;115:326-30
82. Busnardo B, Girelli ME, Rubello D, Pelizzo MR, Simioni N, Nacamulli D. Favorable long term results in patients with small differentiated thyroid cancer not treated with radioiodine. *Tumori.* 1989;75:57-9
83. Mazzaferri EL. Papillary thyroid carcinoma: factors influencing prognosis and current therapy. *Semin Oncol.* 1987;14:315-32

84. Chow SM, Law SC, Mendenhall WM, Au SK, Chan PT, Leung TW, i sur. Papillary thyroid carcinoma: prognostic factors and the role of radioiodine and external radiotherapy. *Int J Radiat Oncol Biol Phys.* 2002;52:784-95
85. Noguchi S, Murakami N, Yamashita H, Toda M, Kawamoto H. Papillary thyroid carcinoma: modified radical neck dissection improves prognosis. *Arch Surg.* 1998;133:276-80
86. Cady B. Papillary carcinoma of the thyroid gland: treatment based on risk group definition. *Surg Oncol Clin N Am.* 1998;7:633-44
87. Sanders LE, Cady B. Differentiated thyroid cancer: reexamination of risk groups and outcome of treatment. *Arch Surg.* 1998;133:419-25
88. Sugg SL, Ezzat S, Rosen IB, Freeman JL, Asa SL. Distinct multiple RET/PTC gene rearrangements in multifocal papillary thyroid neoplasia. *J Clin Endocrinol Metab.* 1998;83:4116-22
89. Segal K, Friedental R, Lubin E, Shvero J, Sulkes J, Feinmesser R. Papillary carcinoma of the thyroid. *Otolaryngol Head Neck Surg.* 1995;113:356-63
90. Chan JK. Papillary carcinoma of thyroid: classical and variants. *Histol Histopathol.* 1990;5:241-57
91. Chan JK, Loo KT. Cribriform variant of papillary thyroid carcinoma. *Arch Pathol Lab Med.* 1990;114:622-4
92. Isarankul W. Dense fibrosis. Another diagnostic criterion for papillary thyroid carcinoma. *Arch Pathol Lab Med.* 1993;117:645-6
93. Guiter GE, DeLellis RA. Multinucleate giant cells in papillary thyroid carcinoma. A morphologic and immunohistochemical study. *Am J Clin Pathol.* 1996;106:765-8

94. Carcangiu ML, Zampi G, Rosai J. Papillary thyroid carcinoma: a study of its many morphologic expressions and clinical correlates. *Pathol Annu.* 1985;20:1-44
95. Johannessen JV, Sobrinho-Simões M. The origin and significance of thyroid psammoma bodies. *Lab Invest.* 1980;43:287-96
96. Klinck GH, Winship T. Psammoma bodies and thyroid cancer. *Cancer.* 1959;12:656-62
97. Baloch ZW, LiVolsi VA. Etiology and significance of the optically clear nucleus. *Endocr Pathol.* 2002;13:289-99
98. Johannessen JV, Gould VE, Jao W. The fine structure of human thyroid cancer. *Hum Pathol.* 1978;9:385-400
99. Chan JK, Saw D. The grooved nucleus. A useful diagnostic criterion of papillary carcinoma of the thyroid. *Am J Surg Pathol.* 1986;10:672-9
100. Deligeorgi-Politi H. Nuclear crease as a cytodagnostic feature of papillary thyroid carcinoma in fine-needle aspiration biopsies. *Diagn Cytopathol.* 1987;3:307-10
101. Scopa CD, Melachrinou M, Saradopoulou C, Merino MJ. The significance of the grooved nucleus in thyroid lesions. *Mod Pathol.* 1993;6:691-4
102. Rosai J, Zampi G, Carcangiu ML. Papillary carcinoma of the thyroid. A discussion of its several morphologic expressions, with particular emphasis on the follicular variant. *Am J Surg Pathol.* 1983;7:809-17
103. Moreno A, Rodriguez JM, Sola J, Soria T, Parrilla P. Encapsulated papillary neoplasm of the thyroid: retrospective clinicopathological study with long term follow up. *Eur J Surg.* 1996;162:177-80
104. Albareda M, Puig-Domingo M, Wengrowicz S, Soldevila J, Matias-Guiu X, Caballero A, i sur. Clinical forms of presentation and evolution of diffuse

- sclerosing variant of papillary carcinoma and insular variant of follicular carcinoma of the thyroid. *Thyroid*. 1998;8:385-91
105. Chow SM, Chan JK, Law SC, Tang DL, Ho CM, Cheung WY, i sur. Diffuse sclerosing variant of papillary thyroid carcinoma-clinical features and outcome. *Eur J Surg Oncol*. 2003;29:446-9
 106. Sobrinho-Simões M, Soares J, Carneiro F. Diffuse follicular variant of papillary carcinoma of the thyroid: report of eight cases of a distinct aggressive type of thyroid tumor. *Surg Pathol* 1990;3:189-203
 107. Ostrowski ML, Merino MJ. Tall cell variant of papillary thyroid carcinoma: a reassessment and immunohistochemical study with comparison to the usual type of papillary carcinoma of the thyroid. *Am J Surg Pathol*. 1996;20:964-74
 108. Wenig BM, Thompson LD, Adair CF, Shmookler B, Heffess CS. Thyroid papillary carcinoma of columnar cell type: a clinicopathologic study of 16 cases. *Cancer*. 1998;82:740-53
 109. Berho M, Suster S. The oncocytic variant of papillary carcinoma of the thyroid: a clinicopathologic study of 15 cases. *Hum Pathol*. 1997;28:47-53
 110. Vera-Sempere FJ, Prieto M, Camañas A. Warthin-like tumor of the thyroid: a papillary carcinoma with mitochondrion-rich cells and abundant lymphoid stroma. A case report. *Pathol Res Pract*. 1998;194:341-7
 111. Carcangiu ML, Sibley RK, Rosai J. Clear cell change in primary thyroid tumors. A study of 38 cases. *Am J Surg Pathol*. 1985;9):705-22
 112. Civantos F, Albores-Saavedra J, Nadji M, Morales AR. Clear cell variant of thyroid carcinoma. *Am J Surg Pathol*. 1984;8:187-92
 113. Lugli A, Terracciano LM, Oberholzer M, Bubendorf L, Tornillo L. Macrofollicular variant of papillary carcinoma of the thyroid: a histologic, cytologic, and immunohistochemical study of 3 cases and review of the literature. *Arch Pathol Lab Med*. 2004;128:54-8

114. Cameselle-Teijeiro J, Chan JK. Cribriform-morular variant of papillary carcinoma: a distinctive variant representing the sporadic counterpart of familial adenomatous polyposis-associated thyroid carcinoma? *Mod Pathol.* 1999;12:400-11
115. Tomoda C, Miyauchi A, Uruno T, Takamura Y, Ito Y, Miya A, i sur. Cribriform-morular variant of papillary thyroid carcinoma: clue to early detection of familial adenomatous polyposis-associated colon cancer. *World J Surg.* 2004;28:886-9
116. Mizukami Y, Noguchi M, Michigishi T, Nonomura A, Hashimoto T, Otakes S, i sur. Papillary thyroid carcinoma in Kanazawa, Japan: prognostic significance of histological subtypes. *Histopathology.* 1992;20:243-50
117. Sakamoto A, Kasai N, Sugano H. Poorly differentiated carcinoma of the thyroid. A clinicopathologic entity for a high-risk group of papillary and follicular carcinomas. *Cancer.* 1983;52:1849-55
118. Terayama K, Toda S, Yonemitsu N, Koike N, Sugihara H. Papillary carcinoma of the thyroid with exuberant nodular fasciitis-like stroma. *Virchows Arch.* 1997;431:291-5
119. Woenckhaus C, Cameselle-Teijeiro J, Ruiz-Ponte C, Abdulkader I, Reyes-Santías R, Sobrinho-Simões M. Spindle cell variant of papillary thyroid carcinoma. *Histopathology.* 2004;45:424-7
120. Bartolazzi A, Gasbarri A, Papotti M, Bussolati G, Lucante T, Khan A, i sur. Thyroid Cancer Study Group. Application of an immunodiagnostic method for improving preoperative diagnosis of nodular thyroid lesions. *Lancet.* 2001;357:1644-50
121. Mai KT, Ford JC, Yazdi HM, Perkins DG, Commons AS. Immunohistochemical study of papillary thyroid carcinoma and possible papillary thyroid carcinoma-related benign thyroid nodules. *Pathol Res Pract.* 2000;196:533-40
122. Chan JK, Tsang WY. Endocrine malignancies that may mimic benign lesions. *Semin Diagn Pathol.* 1995;12):45-63

123. Rosai J, Carcangiu ML. Pitfalls in the diagnosis of thyroid neoplasms. *Pathol Res Pract.* 1987;182:169-79
124. González-Cámpora R, Montero C, Martin-Lacave I, Galera H. Demonstration of vascular endothelium in thyroid carcinomas using *Ulex europaeus* I agglutinin. *Histopathology.* 1986;10:261-6
125. Harach HR, Jasani B, Williams ED. Factor VIII as a marker of endothelial cells in follicular carcinoma of the thyroid. *J Clin Pathol.* 1983;36:1050-4
126. Mueller-Gaertner HW, Brzac HT, Rehpenning W. Prognostic indices for tumor relapse and tumor mortality in follicular thyroid carcinoma. *Cancer.* 1991;67:1903-11
127. D'Avanzo A, Treseler P, Ituarte PH, Wong M, Streja L, Greenspan FS, i sur. Follicular thyroid carcinoma: histology and prognosis. *Cancer.* 2004;100:1123-9
128. Pilotti S, Collini P, Mariani L, Placucci M, Bongarzone I, Vigneri P, i sur. Insular carcinoma: a distinct de novo entity among follicular carcinomas of the thyroid gland. *Am J Surg Pathol.* 1997;21:1466-73
129. Wenig BM, Adair CF, Heffess CS. Primary mucoepidermoid carcinoma of the thyroid gland: a report of six cases and a review of the literature of a follicular epithelial-derived tumor. *Hum Pathol.* 1995;26:1099-108
130. Geisinger KR, Steffee CH, McGee RS, Woodruff RD, Buss DH. The cytomorphic features of sclerosing mucoepidermoid carcinoma of the thyroid gland with eosinophilia. *Am J Clin Pathol.* 1998;109:294-301
131. Kebebew E, Ituarte PH, Siperstein AE, Duh QY, Clark OH. Medullary thyroid carcinoma: clinical characteristics, treatment, prognostic factors, and a comparison of staging systems. *Cancer.* 2000;88:1139-48
132. Guyétant S, Dupre F, Bigorgne JC, Franc B, Dutrieux-Berger N, Lecomte-Houcke M, i sur. Medullary thyroid microcarcinoma: a clinicopathologic

- retrospective study of 38 patients with no prior familial disease. *Hum Pathol.* 1999;30:957-63
133. Bergholm U, Adami HO, Bergström R, Johansson H, Lundell G, Telenius-Berg M, i sur. Clinical characteristics in sporadic and familial medullary thyroid carcinoma. A nationwide study of 249 patients in Sweden from 1959 through 1981. *Cancer.* 1989;63:1196-204
 134. Kullberg BJ, Nieuwenhuijzen Kruseman AC. Multiple endocrine neoplasia type 2b with a good prognosis. *Arch Intern Med.* 1987;147:1125-7
 135. Apel RL, Alpert LC, Rizzo A, LiVolsi VA, Asa SL. A metastasizing composite carcinoma of the thyroid with distinct medullary and papillary components. *Arch Pathol Lab Med.* 1994;118:1143-7
 136. Pastolero GC, Coire CI, Asa SL. Concurrent medullary and papillary carcinomas of thyroid with lymph node metastases. A collision phenomenon. *Am J Surg Pathol.* 1996;20:245-50
 137. Mizukami Y, Nonomura A, Michigishi T, Noguchi M, Ishizaki T. Mixed medullary-follicular carcinoma of the thyroid gland: a clinicopathologic variant of medullary thyroid carcinoma. *Mod Pathol.* 1996;9:631-5
 138. Edge SB, Byrd DR, Compton CC, Fritz AG, Greene FL, Trotti A, ur. *AJCC Cancer Staging Manual.* 7. izd New York, NY: Springer; 2010
 139. Cady B. Risk group analysis for differentiated thyroid carcinoma. In: *Surgery of the Thyroid and Parathyroid Glands.* Saunders Publishing: Philadelphia 2003:219-25
 140. Kimura ET, Nikiforova MN, Zhu Z, Knauf JA, Nikiforov YE, Fagin JA. High prevalence of BRAF mutations in thyroid cancer: genetic evidence constitutive activation of the RET/PTC-RAS-BRAF signaling pathway in papillary thyroid carcinoma. *Cancer Res* 2003;63:1454-7

141. Soares P, Trovisco V, Rocha AS, Lima J, Lima J, Castro P, Preto A i sur. BRAF mutations and RET/PTC rearrangements are alternative events in the etiopathogenesis of PTC. *Oncogene* 2003;22:4578-80
142. Ricarte-Filho JC, Ryder M, Chitale DA, Rivera M, Heguy A, Ladanyi M, i sur. Mutational profile of advanced primary and metastatic radioactive iodine-refractory thyroid cancers reveals distinct pathogenetic roles for BRAF, PIK3CA, and AKT1. *Cancer Res* 2009;69:4885-93
143. Garcia-Rostan G, Camp RL, Herrero A, Carcangiu ML, Rimm DL, Tallini G. Beta-catenin dysregulation in thyroid neoplasms: down-regulation, aberrant nuclear expression, and CTNNB1 exon 3 mutations are markers for aggressive tumor phenotypes and poor prognosis. *Am J Pathol* 2001;158:987-96
144. Kato MA, Fahey TJ. Molecular markers in thyroid cancer diagnostics. *2009;89;1139-55*
145. Tallini G. Molecular pathobiology of thyroid neoplasms. *Endocr Pathol* 2002;13:271-88
146. Loosfelt H, Pichon C, Jolivet A, Misrahi M, Caillou B, Jamous M, i sur. Two-subunit structure of the human thyrotropin receptor. *Proc Natl Acad Sci USA* 1992;89:3765-9
147. Krohn K, Paschke R. Clinical review 133: Progress in understanding the etiology of thyroid autonomy. *J Clin Endocrinol Metabol* 2001;86:3336-45
148. Russo D, Arturi F, Chiefari E, Filetti S. Thyrotropin receptor: a role for thyroid tumourigenesis? *Forum (Genova)* 1999;9:166-75
149. Carter WB, Tourtelot JB, Savell JG, Lilienfeld H. New treatments and shifting paradigms in differentiated thyroid cancer management. *Cancer Control* 2011;18:96-103

150. García-Rostán G, Costa AM, Pereira-Castro I, Salvatore G, Hernandez R, Hermsem MJ, i sur. Mutation of the PIK3CA gene in anaplastic thyroid cancer. *Cancer Res.* 2005;65:10199-207
151. Hou P, Liu D, Shan Y, Hu S, Studeman K, Condouris S, i sur. Genetic alterations and their relationship in the phosphatidylinositol 3-kinase/Akt pathway in thyroid cancer. *Clin Cancer Res* 2007;13:1161-70
152. Wang Y, Hou P, Yu H, Wang W, Ji M, Zhao S, i sur. High prevalence and mutual exclusivity of genetic alterations in the phosphatidylinositol-3-kinase/akt pathway in thyroid tumors. *J Clin Endocrinol Metab* 2007;92:2387-90
153. Nikiforova MN, Chiosea SI, Nikiforov YE. MicroRNA expression profiles in thyroid tumors. *Endocr Pathol* 2009;20:85-91
154. Nikiforova MN, Tseng GC, Steward D, Diorio D, Nikiforov YE. MicroRNA expression profiling of thyroid tumors: biological significance and diagnostic utility. *J Clin Endocrinol Metab.* 2008;93:1600-8
155. Marini F, Luzi E, Brandi ML. MicroRNA Role in Thyroid Cancer Development. *J Thyroid Res* 2011;2011:407123. doi: 10.4061/2011/407123. Epub 2011 May 10
156. Ward LS, Brenta G, Medvedovic M, Fagin JA. Studies of allelic loss in thyroid tumors reveal major differences in chromosomal instability between papillary and follicular carcinomas. *J Clin Endocrinol Metab* 1998;83:525-30
157. Hunt JL, Livolsi A, Baloch ZW, Swalsky PA, Bakker A, Sasatomi E, i sur. A novel microdissection and genotyping of follicular-derived thyroid tumors to predict aggressiveness. *Hum Pathol* 2003;34:375-80
158. Rodrigues-Serpa A, Catarino A, Soares J. Loss of heterozygosity in follicular and papillary thyroid carcinomas. *Cancer Genet Cytogen* 2003; 141:26-31
159. Hunt JL, Yim JH, Carty SE. Fractional allelic loss of tumor suppressor genes identifies malignancy and predicts clinical outcome in follicular thyroid tumors. *Thyroid* 2006;16:643-49

160. Zedenius J, Wallin G, Svensson A, Grimelius L, Höög A, Lundell G, i sur. Allelotyping of follicular thyroid tumors. *Hum genet* 1995; 96:27-32
161. Segev DL, Saji M, Phillips GS, Westra WH, Takiyama Y, Piantadosi S, i sur. Polymerase chain reaction-based microsatellite polymorphism analysis of follicular and Hurthle cell neoplasms of the thyroid. *J Clin Endocrinol Metab* 1998; 83:2036-42
162. Peyssonnaud C, Eychene A. The Raf/MEK/ERK pathway: new concepts of activation. *Biol Cell* 2001;93:53-62
163. Dérijard B, Raingeaud J, Barrett T, Wu IH, Han J, Ulevitch RJ, i sur. Independent human MAP-kinase signal transduction pathways defined by MEK and MKK isoforms. *Science* 1995;267:682-85
164. Pearson G, Robinson F, Beers Gibson T, Xu BE, Karandikar M, Berman K, i sur. Mitogen-activated protein (MAP) kinase pathways: regulation and physiological functions. *Endocr Rev* 2001;22:153-83
165. Xing M. BRAF mutation in thyroid cancer. *Endocr Relat Cancer* 2005;12:245-62
166. Cohen Y, Xing M, Mambo E, Guo Z, Wu G, Trink B, i sur. BRAF mutation in papillary thyroid carcinoma. 2003;95:625-27
167. Adeniran AJ, Zhu Z, Gandhi M, Steward DL, Fidler JP, Giordano TJ, i sur. Correlation between genetic alterations and microscopic features, clinical manifestations, and prognostic characteristics of thyroid papillary carcinomas. *Am J Surg Pathol* 2006;30:216-22
168. Wan PT, Garnett MJ, Roe SM, Lee S, Niculescu-Duvaz D, Good VM, i sur. Mechanism of activation of the RAF-ERK signaling pathway by oncogenic mutations of B-RAF. *Cell* 2004;116:855-67
169. Trovisco V, Vieira de Castro I, Soares P, Máximo V, Silva P, Magalhães J, i sur. BRAF mutations are associated with some histological types of papillary thyroid carcinoma. *J Pathol* 2004;202:247-51

170. Carta C, Moretti S, Passeri L, Barbi F, Avenia N, Cavaliere A, i sur. Genotyping of an Italian papillary thyroid carcinoma cohort revealed high prevalence of BRAF mutations, absence of RAS mutations and allowed the detection of a new mutation of BRAF oncoprotein (BRAF(V599Ins)). *Clin Endocrinol (Oxf.)* 2006;64:105-09
171. Hou P, Liu D, Xing M. Functional characterization of the T1799-1801del and A1799-1816ins BRAF mutations in papillary thyroid cancer. *Cell Cycle* 2007;6:377-79
172. Ciampi R, Knauf JA, Kerler R, Gandhi M, Zhu Z, Nikiforova MN. i sur. Oncogenic AKAP9-BRAF fusion is a novel mechanism of MAPK pathway activation in thyroid cancer. *J Clin Invest* 2005;115:94-101
173. Nikiforova MN, Kimura ET, Gandhi M, Biddinger PW, Knauf JA, Basolo F, i sur. BRAF mutations in thyroid tumors are restricted to papillary carcinomas and anaplastic or poorly differentiated carcinomas arising from papillary carcinomas. *J Clin Endocrinol Metab* 2003;88:5399-404
174. Namba H, Nakashima M, Hayashi T, Hayashida N, Maeda S, Rogounovitch TI, i sur. Clinical implication of hot spot BRAF mutation, V599E, in papillary thyroid cancers. *J Clin Endocrinol Metab* 2003;88:4393-97
175. Xing M, Westra WH, Tufano RP, Cohen Y, Rosenbaum E, Rhoden KJ, i sur. BRAF mutation predicts a poorer clinical prognosis for papillary thyroid cancer. *J Clin Endocrinol Metab* 2005;90:6373-6379 Epub 2005 Sep 20
176. Kim TY, Kim WB, Rhee YS, Song JY, Kim JM, Gong G, i sur. The BRAF mutation is useful for prediction of clinical recurrence in low-risk patients with conventional papillary thyroid carcinoma. *Clin Endocrinol (Oxf.)* 2006;65:364-68
177. Riesco-Eizaguirre G, Gutiérrez-Martínez P, García-Cabezas MA, Nistal M, Santisteban P. The oncogene BRAF V600E is associated with a high risk of recurrence and less differentiated papillary thyroid carcinoma due to the

- impairment of Na⁺/I⁻ targeting to the membrane. *Endocr Relat Cancer* 2006;13:257-69
178. Begum S, Rosenbaum E, Henrique R, Cohen Y, Sidransky D, Westra WH. BRAF mutations in anaplastic thyroid carcinoma: implications for tumor origin, diagnosis and treatment. *Mod Pathol* 2004;17:1359-63
 179. Salvatore G, Giannini R, Faviana P, Caleo A, Migliaccio I, Fagin JA, i sur. Analysis of BRAF point mutation and RET/PTC rearrangement refines the fine-needle aspiration diagnosis of papillary thyroid carcinoma. *J Clin Endocrinol Metab* 2004;89:5175-80
 180. Cohen Y, Rosenbaum E, Clark DP, Zeiger MA, Umbricht CB, Tufano RP i sur. Mutational analysis of BRAF in fine needle aspiration biopsies of the thyroid: a potential application for the preoperative assessment of thyroid nodules. *Clin Cancer Res* 2004;10:2761-65
 181. Liu RT, Hou CY, You HL, Huang CC, Hock-Liew, Chou FF, i sur. Selective occurrence of ras mutations in benign and malignant thyroid follicular neoplasms in Taiwan. *Thyroid* 2004;14:616-21
 182. Namba H, Rubin SA, Fagin JA. Point mutations of ras oncogenes are an early event in thyroid tumorigenesis. *Mol Endocrinol* 1990;4:1474-79
 183. Ezzat S, Zheng L, Kolenda J, Safarian A, Freeman JL, Asa SL. Prevalence of activating ras mutations in morphologically characterized thyroid nodules. *Thyroid* 1996;6:409-16
 184. Vasko VV, Gaudart J, Allasia C, Savchenko V, Di Cristofaro J, Saji M, i sur. Thyroid follicular adenomas may display features of follicular carcinoma and follicular variant of papillary carcinoma. *Eur J Endocrinol* 2004;151:779-86
 185. Zhu Z, Gandhi M, Nikiforova MN. Molecular profile and clinical-pathologic features of the follicular variant of papillary thyroid carcinoma. An unusually high prevalence of ras mutations. *Am J Clin Pathol* 2003;120:71-7

186. Hara H, Fulton N, Yashiro T, Ito K, DeGroot LJ, Kaplan EL. N-ras mutation: an independent prognostic factor for aggressiveness of papillary thyroid carcinoma. *Surgery* 1994;116:1010-16
187. Suarez HG, du Villard JA, Severino M, Caillou B, Schlumberger M, Tubiana M, i sur. Presence of mutations in all three ras genes in human thyroid tumors. *Oncogene* 1990;5:565-70
188. Esapa CT, Johnson SJ, Kendall-Taylor P, Lennard TW, Harris PE. Prevalence of Ras mutations in thyroid neoplasia. *Clin Endocrinol (Oxf.)* 1999;50:529-535
189. Motoi N, Sakamoto A, Yamochi T, Horiuchi H, Motoi T, Machinami R. Role of ras mutation in the progression of thyroid carcinoma of follicular epithelial origin. *Pathol Res Pract* 2000;196:1-7
190. Basolo F, Pisaturo F, Pollina LE, Fontanini G, Elisei R, Molinaro E i sur. N-ras mutation in poorly differentiated thyroid carcinomas: correlation with bone metastases and inverse correlation to thyroglobulin expression. *Thyroid* 2000;10:19-23
191. Lemoine NR, Mayall ES, Wyllie FS, Williams ED, Goyns M, Stringer B, i sur. High frequency of RAS oncogene activation in all stages of human thyroid tumorigenesis. *Oncogene* 1989;4:159-64
192. Garcia-Rostan G, Zhao H, Camp RL, Pollan M, Herrero A, Pardo J, i sur. RAS mutations are associated with aggressive tumor phenotypes and poor prognosis in thyroid cancer. *J Clin Oncol* 2003;21:3226-35
193. Asakawa H, Kobayashi T. Multistep carcinogenesis in anaplastic thyroid carcinoma: a case report. *Pathology* 2002;34:94-97
194. Eng C. RET proto-oncogene in the development of human cancer. *J Clin Oncol* 1999;17:380-93

195. Grieco M, Santoro M, Berlingieri MT, Melillo RM, Donghi R, Bongarzone I, i sur. PTC is a novel rearranged form of the ret proto-oncogene and is frequently detected in vivo in human thyroid papillary carcinomas. *Cell* 1990;60:557-63
196. Santoro M, Melillo RM, Carlomagno F, Fusco A, Vecchio G. Molecular mechanisms of RET activation in human cancer. *Ann N Y Acad Sci.* 2002;963:116-21
197. Nikiforov YE. Molecular diagnostics of thyroid tumors. *Arch Pathol LAb Med* 2011 May;135:569-77
198. Trovisco V, Soares P, Preto A, Castro P, Máximo V, Sobrinho-Simões M. Molecular genetics of papillary thyroid carcinoma: great expectations. *Arq Bras Endocrinol Metabol* 2007;51:643-53
199. Tallini G, Asa SL. RET oncogene activation in papillary thyroid carcinoma. *Adv Anat Pathol* 2001;8:345-54
200. Basolo F, Giannini R, Monaco C, Melillo RM, Carlomagno F, Pancrazi M, i sur. Potent mitogenicity of the RET/PTC3 oncogene correlates with its prevalence in tall-cell variant of papillary thyroid carcinoma. *Am J Pathol* 2002;160:247-54
201. Rabes HM, Demidchik EP, Sidorow JD, Lengfelder E, Beimfohr C, Hoelzel D, i sur. Pattern of radiation-induced RET and NTRK1 rearrangements in 191 post-chernobyl papillary thyroid carcinomas: biological, phenotypic, and clinical implications. *Clin Cancer Res* 2000;6:1093-103
202. Santoro M, Papotti M, Chiappetta G, Garcia-Rostan G, Volante M, Johnson C, i sur. RET activation and clinicopathologic features in poorly differentiated thyroid tumors. *J Clin Endocrinol Metab* 2002;87:370-9
203. Weier HU, Ito Y, Kwan J, Smida J, Weier JF, Hieber L, i sur. Delineating chromosomal breakpoints in radiation-induced papillary thyroid cancer. *Gene (Basel)* 2011;2:397-419

204. Bounacer A, Schlumberger M, Wicker R, Du-Villard JA, Caillou B, Sarasin A, i sur. Search for NTRK1 proto-oncogene rearrangements in human thyroid tumours originated after therapeutic radiation. *Br J Cancer* 2000;82:308-14
205. Greco A, Miranda C, Pierotti MA. Rearrangements of NTRK1 gene in papillary thyroid carcinoma. *Mol Cell Endocrinol* 2010;321:44-9
206. Gavert N, Ben-Ze'ev A. Beta-Catenin signaling in biological control and cancer. *J Cell Biochem.* 2007;102:820-8
207. Polakis P. The many ways of Wnt in cancer. *Curr Opin Genet Dev* 2007;17:45-51
208. Cetta F, Montalto G, Gori M, Curia MC, Cama A, Olschwang S. Germline mutations of the APC gene in patients with familial adenomatous polyposis-associated thyroid carcinoma: results from a European cooperative study. *J Clin Endocrinol Metab* 2000;85:286-92
209. Miller JR, Hocking AM, Brown JD. Moon RT. Mechanism and function of signal transduction by the Wnt/beta-catenin and Wnt/Ca²⁺ pathways. *Oncogene*1999;18:7860-72
210. Mueller E, Smith M, Sarraf P, Kroll T, Aiyer A, Kaufman DS, i sur. Effects of ligand activation of peroxisome proliferator-activated receptor gamma in human prostate cancer. *Proc Natl Acad Sci USA* 2000;97:10990-5
211. Lui WO, Foukakis T, Lidén J, Thoppe SR, Dwight T, Höög A, i sur. Expression profiling reveals a distinct transcription signature in follicular thyroid carcinomas with a PAX8-PPAR(gamma) fusion oncogene. *Oncogene* 2005;24:1467-76
212. Giordano TJ, Kuick R, Thomas DG, Misek DE, Vinco M, Sanders D, i sur. Molecular classification of papillary thyroid carcinoma: distinct BRAF, RAS, and RET/PTC mutation-specific gene expression profiles discovered by DNA microarray analysis. *Oncogene* 2005;24:6646-56

213. Witt RL, Ferris RL, Pribitkin EA, Sherman SI, Steward DL, Nikiforov YE. Diagnosis and management of differentiated thyroid cancer using molecular biology. *Laryngoscope* 2013;123:1059-64
214. Erickson LA, Jin L, Wollan PC, Thompson GB, van Heerden J, Lloyd RV. Expression of p27kip1 and Ki-67 in benign and malignant thyroid tumors. *Mod Pathol*. 1998;11:169-74
215. Tallini G, Garcia-Rostan G, Herrero A, Zeltermann D, Viale G, Bosari S, i sur. Downregulation of p27KIP1 and Ki67/Mib1 labeling index support the classification of thyroid carcinoma into prognostically relevant categories. *Am J Surg Pathol*. 1999;23:678-85
216. el-Deiry WS, Harper JW, O'Connor PM, Velculescu VE, Canman CE, Jackman J, i sur. WAF1/CIP1 is induced in p53-mediated G1 arrest and apoptosis. *Cancer Res*. 1994;54:1169-74
217. Ito Y, Kobayashi T, Takeda T, Komoike Y, Wakasugi E, Tamaki Y, i sur. Expression of p21 (WAF1/CIP1) protein in clinical thyroid tissues. *Br J Cancer*. 1996;74:1269-74
218. Shi Y, Zou M, Farid NR, al-Sedairy ST. Evidence of gene deletion of p21 (WAF1/CIP1), a cyclin-dependent protein kinase inhibitor, in thyroid carcinomas. *Br J Cancer*. 1996;74:1336-41
219. Elisei R, Shiohara M, Koeffler HP, Fagin JA. Genetic and epigenetic alterations of the cyclin-dependent kinase inhibitors p15INK4b and p16INK4a in human thyroid carcinoma cell lines and primary thyroid carcinomas. *Cancer*. 1998;83:2185-93
220. Burkhart DL, Sage J. Cellular mechanisms of tumour suppression by the retinoblastoma gene. *Nat. Rev. Cancer* 2008; 8:671–82
221. Viatour P, Sage J. Newly identified aspects of tumor suppression by RB. *Dis. Model. Mech*. 2011;4:581–5

222. Takahashi C, Sasaki N, Kitajima S. Twists in views on RB functions in cellular signaling, metabolism and stem cells. *Cancer Sci.* 2012;103:1182–8
223. Shamma A, Takegami Y, Miki T, Kitajima S, Noda M, Obara T, i sur. Rb regulates DNA damage response and cellular senescence through E2F-dependent suppression of N-ras isoprenylation. *Cancer Cell.* 2009;15:255–69
224. Anwar F, Emond MJ, Schmidt RA, Hwang HC, Bronner MP. Retinoblastoma expression in thyroid neoplasms. *Mod Pathol.* 2000;13:562-9
225. Lane DP. A death in the life of p53. *Nature.* 1993;362:786-7
226. Culotta E, Koshland DE Jr. p53 sweeps through cancer research. *Science.* 1993;262:1958-61
227. Lane DP. p53, guardian of the genome. *Nature.* 1992;358:15-6
228. Donehower LA, Harvey M, Slagle BL, McArthur MJ, Montgomery CA Jr, Butel JS i sur. Mice deficient for p53 are developmentally normal but susceptible to spontaneous tumours. *Nature.* 1992;356:215-21
229. Fabian MR, Sonenberg N, Filipowicz W. Regulation of mRNA translation and stability by microRNAs. *Annu Rev Biochem.* 2010;79:351-79
230. Moretti F, Farsetti A, Soddu S, Misiti S, Crescenzi M, Filetti S. i sur. p53 re-expression inhibits proliferation and restores differentiation of human thyroid anaplastic carcinoma cells. *Oncogene.* 1997;14:729-40
231. Hainaut P, Hollstein M. p53 and human cancer: the first ten thousand mutations. *Adv Cancer Res.* 2000;77:81-137
232. Lee JO, Yang H, Georgescu MM, Di Cristofano A, Maehama T, Shi Y, i sur. Crystal structure of the PTEN tumor suppressor: implications for its phosphoinositide phosphatase activity and membrane association. *Cell.* 1999;99:323-34

233. Al-Khoury AM, Ma Y, Togo SH, Williams S, Mustelin T. Cooperative phosphorylation of the tumor suppressor phosphatase and tensin homologue (PTEN) by casein kinases and glycogen synthase kinase 3beta. *J Biol Chem.* 2005;280:35195-202
234. Paes JE, Ringel MD. Dysregulation of the phosphatidylinositol 3-kinase pathway in thyroid neoplasia. *Endocrinol Metab Clin North Am.* 2008;37:375-87
235. Nagy R, Ganapathi S, Comeras I, Peterson C, Orloff M, Porter K, i sur. Frequency of germline PTEN mutations in differentiated thyroid cancer. *Thyroid.* 2011;21:505-10
236. Bruni P, Boccia A, Baldassarre G, Trapasso F, Santoro M, Chiappetta G, i sur. PTEN expression is reduced in a subset of sporadic thyroid carcinomas: evidence that PTEN-growth suppressing activity in thyroid cancer cells mediated by p27kip1. *Oncogene.* 2000;19:3146-55
237. Gimm O, Perren A, Weng LP, Marsh DJ, Yeh JJ, Ziebold U, i sur. Differential nuclear and cytoplasmic expression of PTEN in normal thyroid tissue, and benign and malignant epithelial thyroid tumors. *Am J Pathol.* 2000;156:1693-700
238. Sharma S, Kelly TK, Jones PA. Epigenetics in cancer. *Carcinogenesis.* 2010;31:27-36
239. Alvarez-Nuñez F, Bussaglia E, Mauricio D, Ybarra J, Vilar M, Lerma E, i sur. Thyroid Neoplasia Study Group. PTEN promoter methylation in sporadic thyroid carcinomas. *Thyroid.* 2006;16:17-23
240. Pfeifer GP, Dammann R. Methylation of the tumor suppressor gene RASSF1A in human tumors. *Biochemistry (Mosc).* 2005;70:576-83
241. Schagdarsurengin U, Gimm O, Hoang-Vu C, Dralle H, Pfeifer GP, Dammann R. Frequent epigenetic silencing of the CpG island promoter of RASSF1A in thyroid carcinoma. *Cancer Res.* 2002;62:3698-701

242. Xing M, Cohen Y, Mambo E, Tallini G, Udelsman R, Ladenson PW, i sur. Early occurrence of RASSF1A hypermethylation and its mutual exclusion with BRAF mutation in thyroid tumorigenesis. *Cancer Res.* 2004 Mar 1;64(5):1664-8
243. Qi JH, Ebrahim Q, Moore N, Murphy G, Claesson-Welsh L, Bond M, i sur. A novel function for tissue inhibitor of metalloproteinases-3 (TIMP3): inhibition of angiogenesis by blockage of VEGF binding to VEGF receptor-2. *Nat Med.* 2003;9:407-15
244. Hoque MO, Rosenbaum E, Westra, Xing M, Ladenson P, Zeiger MA, i sur. Quantitative assessment of promoter methylation profiles in thyroid neoplasms. *J Clin Endocrinol Metab.* 2005;90:4011-8
245. Hu S, Liu D, Tufano RP, Carson KA, Rosenbaum E, Cohen Y, i sur. Association of aberrant methylation of tumor suppressor genes with tumor aggressiveness and BRAF mutation in papillary thyroid cancer. *Int J Cancer.* 2006;119:2322-9
246. De Falco V, Castellone MD, De Vita G, Cirafici AM, Hershman JM, Guerrero C, i sur. RET/papillary thyroid carcinoma oncogenic signaling through the Rap1 small GTPase. *Cancer Res.* 2007;67:381-90
247. Gao L, Feng Y, Bowers R, Becker-Hapak M, Gardner J, Council L, i sur. Ras-associated protein-1 regulates extracellular signal-regulated kinase activation and migration in melanoma cells: two processes important to melanoma tumorigenesis and metastasis. *Cancer Res.* 2006;66:7880-8
248. Wang Z, Dillon TJ, Pokala V, Mishra S, Labudda K, Hunter B, i sur. Rap1-mediated activation of extracellular signal-regulated kinases by cyclic AMP is dependent on the mode of Rap1 activation. *Mol Cell Biol.* 2006;26:2130-45
249. Zhang L, Chenwei L, Mahmood R, van Golen K, Greenon J, Li G, i sur. Identification of a putative tumor suppressor gene Rap1GAP in pancreatic cancer. *Cancer Res.* 2006;66:898-906

250. Zhang Z, Mitra RS, Henson BS, Datta NS, McCauley LK, Kumar P, i sur. Rap1GAP inhibits tumor growth in oropharyngeal squamous Cell carcinoma. *Am J Pathol.* 2006;168:585-96
251. Nellore A, Paziana K, Ma C, Tsygankova OM, Wang Y, Puttaswamy K, i sur. Loss of Rap1GAP in papillary thyroid cancer. *J Clin Endocrinol Metab.* 2009;94:1026-32
252. Ogasawara S, Maesawa C, Yamamoto M, Akiyama Y, Wada K, Fujisawa K, i sur. Disruption of cell-type-specific methylation at the Masp1 gene promoter is frequently involved in undifferentiated thyroid cancers. *Oncogene.* 2004;23:1117-24
253. Xing M, Usadel H, Cohen Y, Tokumaru Y, Guo Z, Westra WB, i sur. Methylation of the thyroid-stimulating hormone receptor gene in epithelial thyroid tumors: a marker of malignancy and a cause of gene silencing. *Cancer Res.* 2003;63:2316-21
254. Faam B, Daneshpour MS, Azizi F, Salehi M, Hedayati M. Association between TPO gene polymorphisms and Anti-TPO level in Tehranian population: TLGS. *Gene.* 2012;498:116-9
255. Eze OP, Starker LF, Carling T. The role of epigenetic alterations in papillary thyroid carcinogenesis. *J Thyroid Res.* 2011;2011:895470
256. Xing M. Gene methylation in thyroid tumorigenesis. *Endocrinology.* 2007;148:948-53
257. Faam B, Ghaffari MA, Ghadiri A, Azizi F. Epigenetic modifications in human thyroid cancer. *Biomed Rep.* 2015;3:3-8
258. He H, Jazdzewski K, Li W, Liyanarachchi S, Nagy R, Volinia S, i sur. The role of microRNA genes in papillary thyroid carcinoma. *Proc Natl Acad Sci U S A.* 2005;102:19075-80

259. Weber F, Teresi RE, Broelsch CE, Frilling A, Eng C. A limited set of human MicroRNA is deregulated in follicular thyroid carcinoma. *J Clin Endocrinol Metab.* 2006;91:3584-91
260. Gallagher WM, Greene LM, Ryan MP, Sierra V, Berger A, Laurent-Puig P, i sur. Human fibulin-4: analysis of its biosynthetic processing and mRNA expression in normal and tumour tissues. *FEBS Lett.* 2001;489:59-66
261. Abraham D, Jackson N, Gundara JS, Zhao J, Gill AJ, Delbridge L, i sur. MicroRNA profiling of sporadic and hereditary medullary thyroid cancer identifies predictors of nodal metastasis, prognosis, and potential therapeutic targets. *Clin Cancer Res.* 2011;17:4772-81
262. Frattini M, Ferrario C, Bressan P, Balestra D, De Cecco L, Mondellini P, i sur. Alternative mutations of BRAF, RET and NTRK1 are associated with similar but distinct gene expression patterns in papillary thyroid cancer. *Oncogene.* 2004;23:7436-40
263. Nikiforova MN, Lynch RA, Biddinger PW, Alexander EK, Dorn GW 2nd, Tallini G, i sur. RAS point mutations and PAX8-PPAR gamma rearrangement in thyroid tumors: evidence for distinct molecular pathways in thyroid follicular carcinoma. *J Clin Endocrinol Metab.* 2003;88:2318-26
264. Kondo T, Ezzat S, Asa SL. Pathogenetic mechanisms in thyroid follicular-cell neoplasia. *Nat Rev Cancer.* 2006;6:292-306
265. De Groot JW, Links TP, Plukker JT, Lips CJ, Hofstra RM. RET as a diagnostic and therapeutic target in sporadic and hereditary endocrine tumors. *Endocr Rev.* 2006;27:535-60
266. Ye Y, Yin DT, Chen L, Zhou Q, Shen R, He G, i sur. Identification of Piwil2-like (PL2L) proteins that promote tumorigenesis. *PLoS One.* 2010;5:e13406
267. Cox DN, Chao A, Lin H. Piwi encodes a nucleoplasmic factor whose activity modulates the number and division rate of germline stem cells. *Development.* 2000;127:503-14

268. Kuramochi-Miyagawa S, Kimura T, Yomogida K, Kuroiwa A, Tadokoro Y, Fujita Y, i sur. Two mouse piwi-related genes: miwi and mili. *Mech Dev.* 2001;108:121-33
269. Sasaki T, Shiohama A, Minoshima S, Shimizu N. Identification of eight members of the Argonaute family in the human genome. *Genomics.* 2003;82:323-30
270. Gainetdinov IV, Skvortsova YV, Stukacheva EA, Bychenko OS, Kondratieva SA, Zinovieva MV, i sur. Expression profiles of PIWIL2 short isoforms differ in testicular germ cell tumors of various differentiation subtypes. *PLoS One.* 2014;9:e112528
271. Lee JH, Schütte D, Wulf G, Füzesi L, Radzun HJ, Schweyer S, i sur. Stem-cell protein Piwil2 is widely expressed in tumors and inhibits apoptosis through activation of Stat3/Bcl-XL pathway. *Hum Mol Genet.* 2006;15:201-1
272. Yin DT, Wang Q, Chen L, Liu MY, Han C, Yan Q, i sur. Germline stem cell gene PIWIL2 mediates DNA repair through relaxation of chromatin. *PLoS One.* 2011;6:e27154
273. Yan PS, Venkataramu C, Ibrahim A, Liu JC, Shen RZ, Diaz NM, i sur. Mapping geographic zones of cancer risk with epigenetic biomarkers in normal breast tissue. *Clin Cancer Res.* 2006;12:6626-36
274. Dakubo GD, Jakupciak JP, Birch-Machin MA, Parr RL. Clinical implications and utility of field cancerization. *Cancer Cell Int.* 2007;7:2
275. Spitzwieser M, Holzweber E, Pfeiler G, Hacker S, Cichna-Markl M. Applicability of HIN-1, MGMT and RASSF1A promoter methylation as biomarkers for detecting field cancerization in breast cancer. *Breast Cancer Res.* 2015;17:125
276. Liu JJ, Shen R, Chen L, Ye Y, He G, Hua K, i sur. Piwil2 is expressed in various stages of breast cancers and has the potential to be used as a novel biomarker. *Int J Clin Exp Pathol.* 2010;3:328-37

277. Werbowetski-Ogilvie TE, Bhatia M. Pluripotent human stem cell lines: what we can learn about cancer initiation. *Trends Mol Med.* 2008;14:323-32
278. He G, Chen L, Ye Y, Xiao Y, Hua K, Jarjoura D, i sur. Piwil2 expressed in various stages of cervical neoplasia is a potential complementary marker for p16. *Am J Transl Res.* 2010;2:156-69
279. Oh SJ, Kim SM, Kim YO, Chang HK. Clinicopathologic Implications of PIWIL2 Expression in Colorectal Cancer. *Korean J Pathol.* 2012;46:318-23
280. Li L, Yu C, Gao H, Li Y. Argonaute proteins: potential biomarkers for human colon cancer. *BMC Cancer.* 2010;10:38
281. Wang Y, Liu Y, Shen X, Zhang X, Chen X, Yang C, i sur. The PIWI protein acts as a predictive marker for human gastric cancer. *Int J Clin Exp Pathol.* 2012;5:315-25
282. Greither T, Koser F, Kappler M, Bache M, Lautenschläger C, Göbel S, i sur. Expression of human Piwi-like genes is associated with prognosis for soft tissue sarcoma patients. *BMC Cancer.* 2012;12:272
283. Taubert H, Wach S, Jung R, Pugia M, Keck B, Bertz S, i sur. Piwil 2 expression is correlated with disease-specific and progression-free survival of chemotherapy-treated bladder cancer patients. *Mol Med.* 2015;21:371-80
284. Qu X, Liu J, Zhong X, Li X, Zhang Q. PIWIL2 promotes progression of non-small cell lung cancer by inducing CDK2 and Cyclin A expression. *J Transl Med.* 2015;13:301
285. Iliev R, Stanik M, Fedorko M, Poprach A, Vychytilova-Faltejskova P, Slaba K, i sur. Decreased expression levels of PIWIL1, PIWIL2, and PIWIL4 are associated with worse survival in renal cell carcinoma patients. *Onco Targets Ther.* 2016;9:217-22

286. Yang Y, Zhang X, Song D, Wei J. Piwil2 modulates the invasion and metastasis of prostate cancer by regulating the expression of matrix metalloproteinase-9 and epithelial-mesenchymal transitions. *Oncol Lett.* 2015;10:1735-1740
287. Yin DT, Li HQ, Wang YF, Cao SL, Zhou YB, Zheng LY, i sur. Expression of Piwil2 and its relationship with tumor invasion and metastasis in papillary thyroid carcinoma. *Zhonghua Er Bi Yan Hou Tou Jing Wai Ke Za Zhi.* 2011;46:237-9
288. Ozturk N, Singh I, Mehta A, Braun T, Barreto G. HMGA proteins as modulators of chromatin structure during transcriptional activation. *Front Cell Dev Biol.* 2014;2:5
289. Reeves R, Nissen MS. The A.T-DNA-binding domain of mammalian high mobility group I chromosomal proteins. A novel peptide motif for recognizing DNA structure. *J Biol Chem.* 1990;265:8573-82
290. Reeves R. Structure and function of the HMGI(Y) family of architectural transcription factors. *Environ Health Perspect.* 2000;108:803-9
291. Zhou X, Benson KF, Ashar HR, Chada K. Mutation responsible for the mouse pygmy phenotype in the developmentally regulated factor HMGI-C. *Nature.* 1995;376:771-4
292. Chiappetta G, Avantaggiato V, Visconti R, Fedele M, Battista S, Trapasso F, i sur. High level expression of the HMGI (Y) gene during embryonic development. *Oncogene.* 1996 ;13:2439-46
293. Reeves R. Molecular biology of HMGA proteins: hubs of nuclear function. *Gene.* 2001;277:63-81
294. Giancotti V, Pani B, D'Andrea P, Berlingieri MT, Di Fiore PP, Fusco A, i sur. Elevated levels of a specific class of nuclear phosphoproteins in cells transformed with v-ras and v-mos oncogenes and by cotransfection with c-myc and polyoma middle T genes. *EMBO J.* 1987;6:1981-7

295. Young AR, Narita M. Oncogenic HMGA2: short or small? *Genes Dev.* 2007;21(9):1005-9
296. Fusco A, Fedele M. Roles of HMGA proteins in cancer. *Nat Rev Cancer.* 2007;7:899-910
297. Thuault S, Valcourt U, Petersen M, Manfioletti G, Heldin CH, Moustakas A. Transforming growth factor-beta employs HMGA2 to elicit epithelial-mesenchymal transition. *J Cell Biol.* 2006;174:175-83
298. Fedele M, Battista S, Manfioletti G, Croce CM, Giancotti V, Fusco A. Role of the high mobility group A proteins in human lipomas. *Carcinogenesis.* 2001;22:1583-91
299. Ingraham SE, Lynch RA, Surti U, Rutter JL, Buckler AJ, Khan SA, i sur. Identification and characterization of novel human transcripts embedded within HMGA2 in t(12;14)(q15;q24.1) uterine leiomyoma. *Mutat Res.* 2006;602:43-53
300. Klemke M, Meyer A, Nezhad MH, Bartnitzke S, Drieschner N, Frantzen C, i sur. Overexpression of HMGA2 in uterine leiomyomas points to its general role for the pathogenesis of the disease. *Genes Chromosomes Cancer.* 2009;48:171-8
301. Markowski DN, von Ahsen I, Nezhad MH, Wosniok W, Helmke BM, Bullerdiek J. HMGA2 and the p19Arf-TP53-CDKN1A axis: a delicate balance in the growth of uterine leiomyomas. *Genes Chromosomes Cancer.* 2010 ;49:661-8
302. Kazmierczak B, Meyer-Bolte K, Tran KH, Wöckel W, Breitbartman I, Rosigkeit J, i sur. A high frequency of tumors with rearrangements of genes of the HMGI(Y) family in a series of 191 pulmonary chondroid hamartomas. *Genes Chromosomes Cancer.* 1999;26:125-33
303. Lemke I, Rogalla P, Grundmann F, Kunze WP, Haupt R, Bullerdiek J. Expression of the HMGA2-LPP fusion transcript in only 1 of 61 karyotypically normal pulmonary chondroid hamartomas. *Cancer Genet Cytogenet.* 2002;138:160-4

304. Dahlén A, Mertens F, Rydholm A, Brosjö O, Wejde J, Mandahl N, i sur. Fusion, disruption, and expression of HMGA2 in bone and soft tissue chondromas. *Mod Pathol.* 2003;16:1132-40
305. Dal Cin P, Wanschura S, Kazmierczak B, Tallini G, Dei Tos A, Bullerdiak J, i sur. Amplification and expression of the HMGIC gene in a benign endometrial polyp. *Genes Chromosomes Cancer.* 1998;22:95-9
306. Walter TA, Fan SX, Medchill MT, Berger CS, Decker HJ, Sandberg AA. Inv(12)(p11.2q13) in an endometrial polyp. *Cancer Genet Cytogenet.* 1989;41:99-103
307. Geurts JM, Schoenmakers EF, Röijer E, Aström AK, Stenman G, van de Ven WJ. Identification of NFIB as recurrent translocation partner gene of HMGIC in pleomorphic adenomas. *Oncogene.* 1998;16:865-72
308. Geurts JM, Schoenmakers EF, Röijer E, Stenman G, Van de Ven WJ. Expression of reciprocal hybrid transcripts of HMGIC and FHIT in a pleomorphic adenoma of the parotid gland. *Cancer Res.* 1997;57:13-7
309. Geurts JM, Schoenmakers EF, Van de Ven WJ. Molecular characterization of a complex chromosomal rearrangement in a pleomorphic salivary gland adenoma involving the 3'-UTR of HMGIC. *Cancer Genet Cytogenet.* 1997;95:198-205
310. Staats B, Bonk U, Wanschura S, Hanisch P, Schoenmakers EF, Van de Ven WJ, i sur. A fibroadenoma with a t(4;12) (q27;q15) affecting the HMGI-C gene, a member of the high mobility group protein gene family. *Breast Cancer Res Treat.* 1996;38:299-303
311. Schoenmakers EF, Wanschura S, Mols R, Bullerdiak J, Van den Berghe H, Van de Ven WJ. Recurrent rearrangements in the high mobility group protein gene, HMGI-C, in benign mesenchymal tumours. *Nat Genet.* 1995;10:436-44
312. Medeiros F, Erickson-Johnson MR, Keeney GL, Clayton AC, Nascimento AG, Wang X, i sur. Frequency and characterization of HMGA2 and HMGA1

- rearrangements in mesenchymal tumors of the lower genital tract. *Genes Chromosomes Cancer*. 2007;46:981-90
313. Rabban JT, Dal Cin P, Oliva E. HMGA2 rearrangement in a case of vulvar aggressive angiomyxoma. *Int J Gynecol Pathol*. 2006;25:403-7
314. Rawlinson NJ, West WW, Nelson M, Bridge JA. Aggressive angiomyxoma with t(12;21) and HMGA2 rearrangement: report of a case and review of the literature. *Cancer Genet Cytogenet*. 2008;181:119-24
315. Sato K, Terai K, Ozaki M, Ueda Y, Katsuda Ssur. Odontogenic myxofibroma with HMGA2 overexpression and HMGA2 rearrangement. *Pathol Int*. 2010;60:760-4
316. Van Dorpe J, Dal Cin P, Weremowicz S, Van Leuven F, de Wever I, Van den Berghe H, i sur. Translocation of the HMGI-C (HMGA2) gene in a benign mesenchymoma (chondrolipoangioma). *Virchows Arch*. 2002;440:485-90
317. Fedele M, Pierantoni GM, Visone R, Fusco A. Critical role of the HMGA2 gene in pituitary adenomas. *Cell Cycle*. 2006;5:2045-8
318. Fedele M, Visone R, De Martino I, Troncone G, Palmieri D, Battista S. HMGA2 induces pituitary tumorigenesis by enhancing E2F1 activity. *Cancer Cell*. 2006;9:459-71
319. Finelli P, Pierantoni GM, Giardino D, Losa M, Rodeschini O, Fedele M, i sur. The High Mobility Group A2 gene is amplified and overexpressed in human prolactinomas. *Cancer Res*. 2002;62:2398-405
320. Miyazawa J, Mitoro A, Kawashiri S, Chada KK, Imai K. Expression of mesenchyme-specific gene HMGA2 in squamous cell carcinomas of the oral cavity. *Cancer Res*. 2004;64:2024-9
321. Zhao XP, Zhang H, Jiao JY, Tang DX, Wu YL, Pan CB. Overexpression of HMGA2 promotes tongue cancer metastasis through EMT pathway. *J Transl Med*. 2016;14:26

322. Meyer B, Loeschke S, Schultze A, Weigel T, Sandkamp M, Goldmann T, i sur. HMGA2 overexpression in non-small cell lung cancer. *Mol Carcinog.* 2007;46:503-11
323. Rice SJ, Lai SC, Wood LW, Helsley KR, Runkle EA, Winslow MM, i sur. MicroRNA-33a mediates the regulation of high mobility group AT-hook 2 gene (HMGA2) by thyroid transcription factor 1 (TTF-1/NKX2-1). *J Biol Chem.* 2013;288:16348-60
324. Chen X, Lechago J, Ertan A i sur. Expression of the high mobility group proteins HMGI(Y) correlates with malignant progression in Barrett's metaplasia. *Cancer Epidemiol Biomarkers Prev.* 2004;13:30-3
325. Liu Q, Lv GD, Qin X, Gen YH, Zheng ST, Liu T, i sur. Role of microRNA let-7 and effect to HMGA2 in esophageal squamous cell carcinoma. *Mol Biol Rep.* 2012;392:1239-46
326. Motoyama K, Inoue H, Nakamura Y, Uetake H, Sugihara K, Mori M. Clinical significance of high mobility group A2 in human gastric cancer and its relationship to let-7 microRNA family. *Clin Cancer Res.* 2008;14:2334-40
327. Abe N, Watanabe T, Sugiyama M, Uchimura H, Chiappetta G, Fusco A, i sur. Determination of high mobility group I(Y) expression level in colorectal neoplasias: a potential diagnostic marker. *Cancer Res.* 1999;59:1169-74
328. Chiappetta G, Manfioletti G, Pentimalli F, Abe N, Di Bonito M, Vento MT, i sur. High mobility group HMGI(Y) protein expression in human colorectal hyperplastic and neoplastic diseases. *Int J Cancer.* 2001;91:147-51
329. Helmke BM, Markowski DN, Meyer A, Bullerdiek J. The expression of HMGA2 varies strongly among colon carcinomas. *Anticancer Res.* 2012;32:1589-93
330. Li Y, Zhao Z, Xu C, Zhou Z, Zhu Z, You T. HMGA2 induces transcription factor Slug expression to promote epithelial-to-mesenchymal transition and contributes to colon cancer progression. *Cancer Lett.* 2014;355:130-40

331. Wang X, Liu X, Li AY, Chen L, Lai L, Lin HH, i sur. Overexpression of HMGA2 promotes metastasis and impacts survival of colorectal cancers. *Clin Cancer Res.* 2011;17:2570-80
332. Piscuoglio S, Zlobec I, Pallante P, Sepe R, Esposito F, Zimmermann A, i sur. HMGA1 and HMGA2 protein expression correlates with advanced tumour grade and lymph node metastasis in pancreatic adenocarcinoma. *Histopathology.* 2012;60:397-404
333. Zou Q, Xiong L, Yang Z, Lv F, Yang L, Miao X. Expression levels of HMGA2 and CD9 and its clinicopathological significances in the benign and malignant lesions of the gallbladder. *World J Surg Oncol.* 2012;10:92
334. Wend P, Runke S, Wend K, Anchondo B, Yesayan M, Jardon M, i sur. WNT10B/ β -catenin signalling induces HMGA2 and proliferation in metastatic triple-negative breast cancer. *EMBO Mol Med.* 2013;5:264-79
335. Jones AM, Mitter R, Poulsom R, Gillett C, Hanby AM, Tomlinson IP, i sur. mRNA expression profiling of phyllodes tumours of the breast: identification of genes important in the development of borderline and malignant phyllodes tumours. *J Pathol.* 2008;216:408-17
336. Mahajan A, Liu Z, Gellert L, Zou X, Yang G, Lee P, i sur. HMGA2: a biomarker significantly overexpressed in high-grade ovarian serous carcinoma. *Mod Pathol.* 2010;23:673-81
337. Hetland TE, Holth A, Kærn J, Flørenes VA, Tropé CG, Davidson B. HMGA2 protein expression in ovarian serous carcinoma effusions, primary tumors, and solid metastases. *Virchows Arch.* 2012;460:505-13
338. Wu J, Liu Z, Shao C, Gong Y, Gong Y, Hernando E, Lee P, i sur. HMGA2 overexpression-induced ovarian surface epithelial transformation is mediated through regulation of EMT genes. *Cancer Res.* 2011;71:349-59
339. Franco R, Esposito F, Fedele M, Liguori G, Pierantoni GM, Botti G, i sur. Detection of high-mobility group proteins A1 and A2 represents a valid

- diagnostic marker in post-pubertal testicular germ cell tumours. *J Pathol.* 2008;214:58-64
340. Shi Z, Wu D, Tang R, Li X, Chen R, Xue S, i sur. Silencing of HMGA2 promotes apoptosis and inhibits migration and invasion of prostate cancer cells. *J Biosci.* 2016;41:229-36
341. Chiappetta G, Tallini G, De Biasio MC, Manfioletti G, Martinez-Tello FJ, Pentimalli F, i sur. Detection of high mobility group I HMGI(Y) protein in the diagnosis of thyroid tumors: HMGI(Y) expression represents a potential diagnostic indicator of carcinoma. *Cancer Res.* 1998;58:4193-8
342. Chiappetta G, Ferraro A, Vuttariello E, Monaco M, Galdiero F, De Simone V, i sur. HMGA2 mRNA expression correlates with the malignant phenotype in human thyroid neoplasias. *Eur J Cancer.* 2008;44:1015-21
343. Belge G, Meyer A, Klemke M, Burchardt K, Stern C, Wosniok W, i sur. Upregulation of HMGA2 in thyroid carcinomas: a novel molecular marker to distinguish between benign and malignant follicular neoplasias. *Genes Chromosomes Cancer.* 2008;47:56-63
344. Lappinga PJ, Kip NS, Jin L, Lloyd RV, Henry MR, Zhang J, i sur. HMGA2 gene expression analysis performed on cytologic smears to distinguish benign from malignant thyroid nodules. *Cancer Cytopathol.* 2010;118:287-97
345. Nagar S, Ahmed S, Peeples C, Urban N, Boura J, Thibodeau B, i sur. Evaluation of genetic biomarkers for distinguishing benign from malignant thyroid neoplasms. *Am J Surg.* 2014;207:596-601
346. Prasad NB, Kowalski J, Tsai HL, Talbot K, Somervell H, Kouniavsky G, i sur. Three-gene molecular diagnostic model for thyroid cancer. *Thyroid.* 2012;22:275-84
347. Jin L, Lloyd RV, Henry MR, Erickson LA, Sebo TJ, Rumilla KM, i sur. The diagnostic utility of combination of HMGA2 and IMP3 qRT-PCR testing in thyroid neoplasms. *Appl Immunohistochem Mol Morphol.* 2015;23:36-43

348. Schmutzler C, Koehrl J. Innovative strategies for the treatment of thyroid cancer. *Eur J Endocrinol.* 2000;143:15-24
349. Wang HL, Chen BB1, Cao XG, Wang J, Hu XF, Mu XQ, i sur. The clinical significances of the abnormal expressions of Piwil1 and Piwil2 in colonic adenoma and adenocarcinoma. *Onco Targets Ther.* 2015;8:1259-64.
350. Chen C, Liu J, Xu G. Overexpression of PIWI proteins in human stage III epithelial ovarian cancer with lymph node metastasis. *Cancer Biomark.* 2013;13:315-21
351. De Groot LJ, Kaplan EL, McCormick M, Strauss FH. Natural history, treatment, and course of papillary thyroid carcinoma. *J Clin Endocrinol Metab.* 1990;71:414-24
352. Smith VA, Sessions RB, Lentsch EJ. Cervical lymph node metastasis and papillary thyroid carcinoma: does the compartment involved affect survival? Experience from the SEER database. *J Surg Oncol.* 2012;106:357-62
353. Hughes CJ, Shaha AR, Shah JP, Loree T. Impact of lymph node metastasis in differentiated carcinoma of the thyroid: a matched-pair analysis. *Head Neck.* 1996;18:127-32
354. El Demellawy D, Nasr A, Alowami S. Application of CD56, P63 and CK19 immunohistochemistry in the diagnosis of papillary carcinoma of the thyroid. *Diagn Pathol.* 2008;3:5
355. Eide HA, Halvorsen AR, Bjaanæs MM, Piri H, Holm R, Solberg S, i sur. The MYCN-HMGA2-CDKN2A pathway in non-small cell lung carcinoma--differences in histological subtypes. *BMC Cancer.* 2016;16:71

11 ŽIVOTOPIS

Rođena sam 18. srpnja 1967. godine u Virovitici, gdje sam završila osnovnu i srednju školu. Medicinski fakultet Sveučilišta u Zagrebu upisala sam 1986., a diplomirala 1993. godine. Nakon pripravničkog staža, radila sam kao liječnica opće prakse u Domu zdravlja Virovitica.

Specijalistički ispit iz kliničke citologije položila sam u lipnju 1999. godine i do srpnja 2003. godine radila kao voditeljica Odsjeka za citologiju Odjela za patologiju i citologiju Opće bolnice Virovitica.

Od srpnja 2003. godine radim kao voditeljica citološkog laboratorija, a od 2007. kao voditeljica Odjela medicinskih djelatnosti u Poliklinici Sunce u Zagrebu.

Autorica sam i koautorica šest znanstvenih radova u međunarodno indeksiranim časopisima, od čega je jedan rad objavljen u časopisu citiranom u Current Contentsu, sedam sažetaka u zbornicima međunarodnih znanstvenih skupova te tri sažetka u zbornicima domaćih znanstvenih skupova.

Članica sam Hrvatske liječničke komore i Hrvatskog liječničkog zbora te Hrvatskog društva za kliničku citologiju i Hrvatskog društva za štitnjaču.