

Važnost mjesta osteotomije pri planiranju korektivnih osteotomija loše srasloga prijeloma palčane kosti u tipičnoj zoni

Kovjanić, Jadranko

Doctoral thesis / Disertacija

2017

Degree Grantor / Ustanova koja je dodijelila akademski / stručni stupanj: **University of Zagreb, School of Medicine / Sveučilište u Zagrebu, Medicinski fakultet**

Permanent link / Trajna poveznica: <https://um.nsk.hr/um:nbn:hr:105:297532>

Rights / Prava: [In copyright](#)/[Zaštićeno autorskim pravom.](#)

Download date / Datum preuzimanja: **2024-06-29**



Repository / Repozitorij:

[Dr Med - University of Zagreb School of Medicine Digital Repository](#)



**SVEUČILIŠTE U ZAGREBU
MEDICINSKI FAKULTET**

Jadranko Kovjanić

**Važnost mjesta osteotomije
pri planiranju korektivnih osteotomija
loše srasloga prijeloma palčane kosti
u tipičnoj zoni**

DISERTACIJA



Zagreb, 2017.

**SVEUČILIŠTE U ZAGREBU
MEDICINSKI FAKULTET**

Jadranko Kovjanić

**Važnost mjesta osteotomije
pri planiranju korektivnih osteotomija
loše srasloga prijeloma palčane kosti
u tipičnoj zoni**

DISERTACIJA

Zagreb, 2017.

Disertacija je izrađena u Općoj bolnici „Dr. Ivo Pedišić“ u Sisku.

Voditelj rada: prof. dr. sc. Ranko Bilić

SADRŽAJ

1. UVOD	1
1.1. Funkcionalna anatomija distalnog radijusa i ručnog zgloba	4
1.2. Radiološke karakteristike distalnog radijusa	7
1.3. Prijelomi palčane kosti na tipičnom mjestu	12
1.4. Liječenje prijeloma palčane kosti na tipičnom mjestu	16
1.5. Komplikacije prijeloma palčane kosti na tipičnom mjestu	20
1.6. Liječenje loše srasloga radijusa	22
1.6.1. Korektivne osteotomije palčane kosti nakon prijeloma na tipičnom mjestu	27
1.6.2. Operacijska tehnika korektivne osteotomije palčane kosti po Prommesbergeru	29
1.6.3. Operacijska tehnika korektivne osteotomije radijusa prema Fernandezu	30
1.7. Cogni-BIZCAD računalna metoda planiranja korektivnih osteotomija palčane kosti	32
1.8. Svrha rada	38
2. HIPOTEZA	39
3. CILJEVI RADA	40
4. ISPITANICI I METODE	41
5. REZULTATI	45
6. RASPRAVA	55
7. ZAKLJUČAK	65
8. SAŽETAK	66
9. ABSTRACT	67
10. LITERATURA	68
11. KRATKA BIOGRAFIJA	94

POPIS OZNAKA I KRATICA

TFCC - Triangular Fibrocartilage Complex / Trokutasti vezivnohrskavični kompleks

UT – ulnar tilt / ulnarni nagib

PT – palmar tilt / palmarni nagib

DRU – distalni radioulnarni

LL – laterolateralni

PA – posteroanteriorni

RC - radiokarpalni

CT – computed tomography / kompjutorska tomografija

AO - *Arbeitsgemeinschaft für Osteosynthese / Asocijacija za osteosintezu*

CAD – computer-aided design / računalno potpomognuti dizajn

CAM - computer-aided manufacturing / računalno potpomognuta proizvodnja

2D – dvodimenzionalno

3D – trodimenzionalno

ICP – Iterative Closest Point

DICOM - Digital Imaging and Communications in Medicine

BIZCAD – Bilić i Zdravković Computer Aided Design

1. UVOD

Usprkos napretku u liječenju, prijelom palčane kosti u tipičnoj zoni, još uvijek često zaraštava u lošem položaju. Posljedice su vidljive kod aktivnih pacijenata koji se žale na smanjen opseg pokreta u ručnom zglobu, na gubitak snage i bolove.¹⁻³ Biomehaničke studije ukazuju da loše srasla palčana kost uzrokuje promjene u radiokarpalnom i distalnom radioulnarnom zglobu. Smanjuje se površina kontakta zglobnih tijela radijusa i ulne uz česte rupture dubokog dijela dorzalnog radioulnarnog ligamenta. To dovodi do otvrdnuća triangularnog fibrokartilaganoznog kompleksa što funkcionalno znači ograničenje supinacije i pronacije te bolove.⁴ Deformacijom distalnog dijela palčane kosti mijenja se karpalna kinematika, tijek sila kroz ručni zglob i mjesto pritiska na zglobnu hrskavicu.^{5,6}

Prevenција lošeg zaraštavanja treba biti u centru pozornosti jer, kasnije, niti jedan postupak ne može u potpunosti vratiti normalnu funkciju.⁷⁻⁹

Pacijenti s bolovima, gubitkom snage i smanjenim opsegom pokreta zahtijevaju pažljivo kliničko i radiološko ispitivanje. Brojni radovi dokazuju da su funkcionalne posljedice u izravnoj korelaciji s anatomskom deformacijom.¹⁰⁻¹⁶ Tegobe traju godinama, posebno kod pacijenata kod kojih postoji istovremeno skraćenje palčane kosti i dorzalna angulacija, za razliku od pacijenata kod kojih postoji samo skraćenje, samo angulacija ili uopće ne postoji deformacija.¹⁷

Korektivna osteotomija je postupak kojim se nastoji vratiti normalan oblik palčane kosti, čime se značajno poboljšava funkcija ručnog zgloba i šake te smanjuje bolnost. Indicirana je kod aktivnih pacijenata bez razvijene artroze. Klinički rezultati u direktnoj su korelaciji s poslijeoperacijskim anatomskim odnosima.¹⁸ Upotreba te operacijske tehnike ograničena je poteškoćama u planiranju, tehničkom izvođenju i poslijeoperacijskim komplikacijama.¹⁹⁻²⁴

Prijeoperacijsko planiranje zahvata važno je zbog kompleksnog trodimenzionalnog problema kojeg treba riješiti tijekom korektivne osteotomije. Cilj je zahvata postići normalne anatomske odnose koji su direktno povezani s dobrom funkcijom. Dobar prijeoperacijski plan mora imati točan uvid u trenutno stanje (deformaciju), cilj operacije (normalan anatomski

oblik) i kako to postići (tijek zahvata). Zbog nesigurnih rezultata osteotomija, a u težnji za preciznijom rekonstrukcijom palčane kosti, razvijeno je mnogo metoda prijeoperacijskog planiranja.

Kod najčešće korištenih metoda planiranja osteotomija, moguće su greške na svim koracima. Standardno planiranje vrši se, još uvijek, iz klasičnih radioloških snimaka snimljenih u dva smjera, bilo uz jednostavno crtanje i računanje na papiru ili uz korištenje računala.²⁵⁻²⁷ Komplicirani trodimenzionalni problem teško je rješiv iz dvodimenzionalnih rtg snimaka koje ne mogu dati potpuni uvid u oblik kosti. U novijim radovima, a sve više i u praksi, koriste se virtualne računalne simulacije.^{25, 28-33}

Na osnovi BIZCAD metode³⁴⁻³⁶ razvijen je novi računalni program za planiranje korektivnih osteotomija palčane kosti (Cogni-BIZCAD, autori: Mutka A., Bilić R., Kovjanić J., Obrovac K.; Cognitus d.o.o.). Ovaj program je omogućio:

- planiranje iz podataka dobivenih kompjutorskom tomografijom
- trodimenzionalni računalni prikaz postupka korektivne osteotomije
- planiranje mjesta postavljanja i vrste osteosintetskog materijala
- precizno izračunavanje dimenzije potrebnog transplantata kosti
- i pronalaženje optimalne linije osteotomije.

Pronalaženje optimalne linije osteotomije nije u algoritmu niti jedne trenutne metode prijeoperacijskog planiranja pa je ta mogućnost, Cogni-BIZCAD programa, korištena u ovom istraživanju.

U literaturi postoji više različitih prijedloga za mjesto osteotomije. U klasičnoj, najšire prihvaćenoj, operacijskoj tehnici po Fernandezu predloženo mjesto osteotomije je 2,5 cm proksimalno od ručnog zgloba, a nagib, u sagitalnoj ravnini, paralelan je s distalnom zglobnom površinom radijusa.^{37, 38} Jupiter istu metodu malo modificira i predlaže osteotomiju na 2 cm.³⁹ Takvim fiksnim određivanjem mjesta osteotomije ne prilagođavamo se specifičnoj deformaciji. Isti problem je kod autora koji navode druge, unaprijed određene, linije osteotomije za sve pacijente. Druga skupina autora predlaže osteotomiju na mjestu najveće deformacije, bilo da je određuju pri planiranju ili za vrijeme zahvata.^{40, 41} Odrediti mjesto

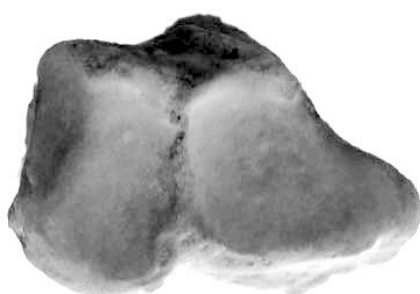najveće deformacije iz radiograma ili za vrijeme zahvata nije jednostavno jer je zbroj pomaka, rotacija i skraćanja u različitim smjerovima maskirano kalusom i novostvorenom kosti.^{18, 42, 43}

Ne postoje radovi koji analiziraju ulogu mjesta osteotomije. Prilikom planiranja zahvata, kao i pri samom zahvatu, prvenstveno želi se postići uredan položaj distalne zglobne površine radijusa, odnosno uredan palmarni i ulnarni nagib te duljina radijusa. To se može postići različitim vrstama osteotomija, umetanjem koštanog autotransplantata u mjesto osteotomije, ili u slučaju većih skraćanja, korektivnom osteotomijom palčane kosti u kombinaciji sa skraćanjem ulne.^{21, 44, 45} Taj primarni cilj zahvata moguće je postići različitim mjestima osteotomije, no mijenjanjem mjesta osteotomije mijenja se poslijeoperacijski oblik radijusa. Dovođenjem zglobne površine u anatomske položaj, događaju se pomaci distalnog ulomka izvan granica zdrave kosti. Ti pomaci mogu biti manji i veći, u ovisnosti od mjesta linije osteotomije, a pažljivim planiranjem ulomci se mogu održati unutar anatomske oblika kosti. Promijenjen oblik kosti, uzrokovan osteotomijom, ima utjecaj na tijek sila kroz ručni zglob i karpus, bez obzira što je postignut uredan položaj distalne zglobne površine radijusa. Mjesto linije osteotomije ima utjecaj na veličinu i oblik transplantata što znači i na komplikacije vezane uz inkorporaciju i poslijeoperacijsku resorpciju.²⁰

U disertaciji prikazuje se utjecaj mjesta linije osteotomije na poslijeoperacijski oblik palčane kosti te valorizira optimalna linija osteotomije, određena geometrijskom prostornom analizom, kojom bi se postiglo minimalno poslijeoperacijsko odstupanje od anatomske oblika palčane kosti.

1.1. Funkcionalna anatomija distalnog radijusa i ručnog zgloba

Zglobna površina distalnog radijusa je bikonkavna i trokutastog izgleda s vrhom u stiloidnom nastavku i bazom u incizuri ulnaris, udubini za zglob s ulnom. Zglobna površina podijeljena je jasnim grebenom u dva dijela i to za zglob s čunastom kosti i za zglob s polumjesečastom kosti. Obje su površine konkavne u anteroposteriornom i radioulnarnom smjeru.⁴⁶

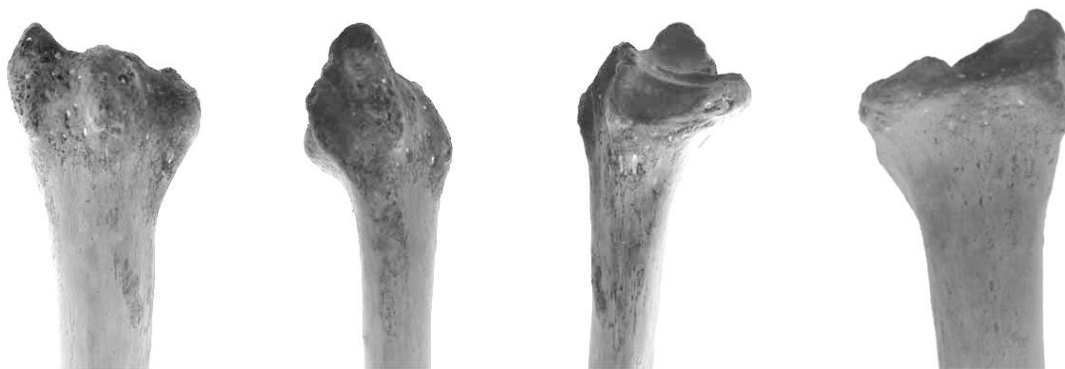

Slika 1. *Distalna zglobna površina palčane kosti.*

Palmarna površina distalnog dijela radijusa relativno je glatka. Na sredini prisutan je tuberkul na koji se hvata radioskafolunatni ligament. Blaga udubina na radijalnom stiloidu označava polazište radioskafolunatnog i radiotrikvetralnog intrakapsularnog ligamenta.

Dorzalna površina distalnog kraja radijusa je konveksna. Na njoj nalaze se četiri uzdužne brazde kojima prolaze tetive. Oko Listerova tuberkula obilazi tetiva ekstenzora policis longusa. Anatomske odnose dorzalne površine radijusa, ekstenzornog retinakuluma i šest ekstenzornih kanala važni su naročito pri dorzalnom pristupu i postavljanju implantata.

Distalna zglobna površina radijusa nagnuta je prema palmarno i prema ularno, tako da postoji tendencija sklizanja karpusa koju sprječavaju intrakapsularni i interosealni ligamenti koji polaze s radijusa i ulne.⁴⁷



Slika 2. Distalni dio palčane kosti s dorzalne, radijalne, ulnarne i palmarne strane.

Pokreti karpalnih kostiju u ručnom zglobu odvijaju se u dvije ravnine: fleksija i ekstenzije, te abdukcija i adukcija. Osovina fleksije i ekstenzije prolazi između proksimalnog i distalnog reda karpalnih kostiju u području zgloba kapitatuma i lunatuma. Abdukcija i adukcija imaju osovinu u glavi kapitatuma. Kombinacija ovih pokreta čini konus s vrhom u glavi kapitatuma.⁴⁷

Incizura ulnaris ima polucilindrični izgled odgovarajući glavici ulne s kojom čini trohoidni zglob. Rotacija radijusa oko ulne povezana je s translacijskim pokretom, tako da se, pri supinaciji, glavica ulne pomiče anteriorno, a u pronaciji dorzalno.

Diskus articularis trokutasta je vezivnohrskavična ploča koja se nalazi u distalnom radioulnarnom zglobu. Vrhom veže se za stiloidni nastavak lakatne kosti, a bazom za donji rub ulnarne incizure palčane kosti. Ona nadopunjuje konkavnu zglobnu površinu palčane kosti i potpuno odjeljuje ulnu od karpusa te čini važan stabilizator distalnog radioulnarnog zgloba. Trokutasti fibrokartiliganozni kompleks (TFCC, Triangular Fibrocartilage Complex) je glavni ligamentarni sustav koji učvršćuje distalni radioulnarni zglob. Dodatni stabilizatori distalnog radioulnarnog zgloba su interosealna membrana, mišić pronator kvadratus te tetive fleksora i ekstenzora karpusa.

Stabilnost i mobilnost ručnog zgloba ovisi o obliku i interakciji radijusa s ulnom i karpalnim kostima tako da prijelomi koji ostavljaju deformaciju imaju veliki utjecaj na funkciju.⁴⁸

Koncept tri kolumne koristan je u razumijevanju patomehanike ozljeda u području ručnog zgloba, a prema kojem se može i odrediti vrsta liječenja.^{20, 49} Distalna podlaktica je podijeljena na tri kolumne: radijalnu (lateralnu), srednju i ulnarnu (medjalnu). Radijalna kolumna sastoji se od radijalnog stiloida i skafoidne fose, srednja obuhvaća fosu za lunatum i ulnarnu incizuru na radijusu, a ulnarna kolumna obuhvaća distalni radioulnarni zglob i triangularni fibrokartilaginozni kompleks.

Radijalni stiloid važan je stabilizator ručnog zgloba i čini potporu karpalnim kostima i hvatište za ekstrinzične karpalne ligamente. U normalnim fiziološkim uvjetima preko njega provodi se samo mala količina opterećenja. Najveće opterećenje podnosi srednja kolumna kroz ležište za lunatum. Ulna sudjeluje u rotaciji podlaktice. Radijus se okreće oko distalog dijela ulne učvršćen u području distalnog i proksimalnog radioulnarnog zgloba te interosealnom membranom. Ulnarna kolumna predstavlja distalni kraj ovog stabilnog sustava. TFCC dozvoljava neovisnu fleksiju/ekstenziju, radijalno/ulnarnu devijaciju i pronaciju/supinaciju ručnog zgloba. Zahvaljujući njemu pri svim pokretima sačuvana je stabilnost podlaktice i ručnog zgloba. Kroz ulnarnu kolumnu se prenose značajne količine sila pogotovo kada je šaka stisnuta.⁵⁰

1.2. Radiološke karakteristike distalnog radijusa

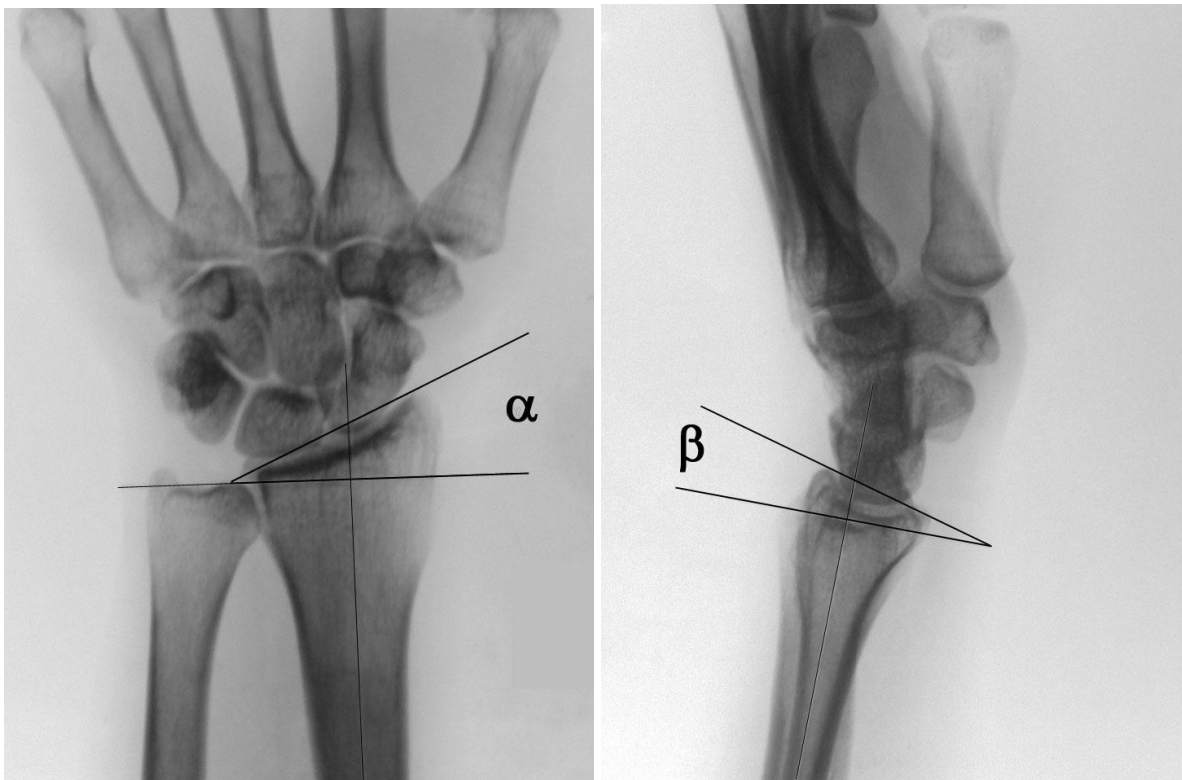
Radiološka dijagnostika distalnog dijela palčane kosti temelj je našeg zaključivanja o težini i prognozi prijeloma, premda se, sve češće, poseže i za složenijim dijagnostičkim metodama.^{15, 51, 52} Raspon normalnih vrijednosti raznih mjerenja nisu odraz samo anatomskih varijacija već i utjecaj položaja podlaktice prilikom snimanja ili greške prilikom očitavanja.^{15, 53,}
54

Ulnarni nagib (ulnar inclination, ulnar tilt, radial inclination, radial deviation) definiran je kao kut između linije koja spaja vrh stiloidnog nastavka s ulnarnim krajem distalne zglobne površine radijusa na palmarnom dijelu i linije okomite na uzdužnu osovinu radijusa (slika 1). Uzdužna osovina radijusa odredi se tako da se spoje točke na sredini kosti 2 i 5 cm proksimalno od distalne zglobne površine. Mjerenja se vrše na posteroanteriornim snimkama ručnog zgloba. Prilikom snimanja poželjno je da je rame u 90° abdukcije, lakat 90° fleksije i ručni zglob u neutralnom položaju. Prosječan je ulnarni nagib oko 22° s rasponom od 13° do 30°.⁵⁵⁻⁵⁷ Napominje se utjecaj rotacije podlaktice kod snimanja i utjecaj rotacije distalnog ulomka radijusa prilikom prijeloma.^{48, 54}

Palmarni ili volarni nagib (palmar tilt, volar tilt, volar inclination, palmar slope) je kut distalne zglobne površine u sagitalnoj ravnini (slika 1). Ručni zglob snima se u neutralnoj lateralnoj projekciji s nadlakticom aduciranom uz tijelo i laktom pod 90°. Uzdužna osovina radijusa odredi se kao pri mjerenju ulnarnog nagiba, dijeleći kost na drugom i petom centimetru proksimalno od distalne zglobne površine. Na uzdužnu osovinu označi se okomica koja je ujedno jedan krak kuta palmarnog nagiba. Drugi krak odredi se tako da se povuče linija kroz palmarnu i dorzalnu najdistalniju točku ulnarnog ruba radijusa. Srednje vrijednosti različitih mjerenja su između 10° i 15° s rasponom od 0° do 22°.^{57, 58} U normalnim uvjetima oko 20% sile prenosi se preko ulnokarpalnog zgloba. Promjenom odnosa, uslijed prijeloma sa smanjivanjem palmarnog nagiba za 30°, povećava se opterećenje ulnokarpalnog zgloba za 200%. Dorzalni nagib veći od 20° često postaje simptomatski.^{2, 59}

Dužina palčane kosti mjeri se na posteroanteriornim radiogramima. Ta mjera označava odnos dužine radijusa i ulne i izražava se u milimetrima. Opisano je i u upotrebi je više načina mjerenja. Svima je zajedničko da se mjeri udaljenost između dviju linija okomitih na uzdužnu osovinu radijusa. Mjerenja se razlikuju u tome gdje prolaze navedene dvije linije (slika 2).

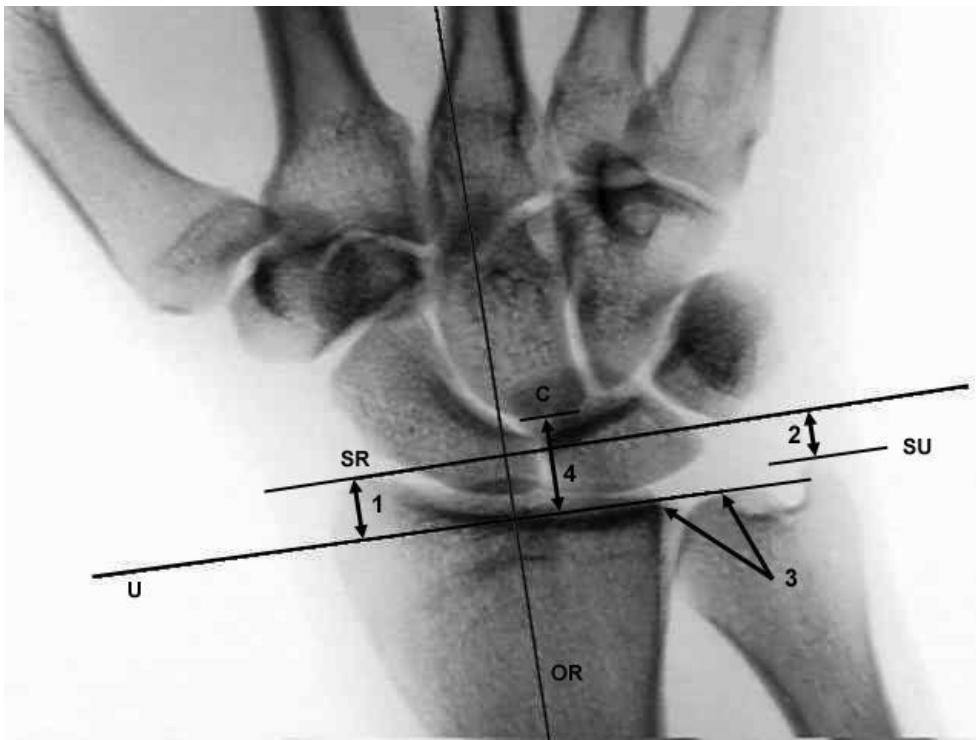
1. Najčešći način je kada se prva linija provuče kroz vrh stiloidnog nastavka radijusa, a druga kroz najdistalniju točku zglobne površine glave ulne.^{14, 48, 55, 60, 61} U literaturi se naziva "radial length" ili "radial height". Zamjerka ovakvom načinu mjerenja je stanje kod prijeloma radijalnog stiloida koje daje lažan podatak o skraćanju. Također, velik utjecaj, na ovaj način mjerenja duljine, ima promjena ulnarnog nagiba. Normalne vrijednosti su 11 do 14 milimetara.^{2, 56, 57}



Slika 3. Prikaz normalnog ulnarnog (α) i palmarnog nagiba (β).

2. Mjerenje udaljenosti linija provučenih kroz vrh radijalnog i ulnarnog stiloida¹³ griješi prilikom prijeloma stiloida ulne neovisno o tome koliko je palčana kost oštećena.

3. Radioulnarni indeks (ulnar variance, radioulnar index, radioulnar length) mjerjenje je udaljenosti između najproksimalnije točke zglobne površine radijusa i glave ulne.⁵⁸ Ovakav način neki autori smatraju najsigurnijim.¹⁴ Linija koja se uzima za visinu zglobne površine radijusa prolazi distalnim ulnarnim kutom fose za polumjesečastu kost. U mnogim radovima nije jasno koji je dio ruba uzet kao točka prolaza linije: palmarni kraj, dorzalni kraj ili sredina. Važnost točnog određivanja dolazi do izražaja npr. kada uslijed Collesovog prijeloma palmarni i dorzalni rub ulnarnog kraja radijusa na PA radiogramu zamijene mjesta. Prosječna ulnarna varijanta je 0.9 mm uz raspon od -2,5 do 3,1 mm.⁵⁸ Postoje normalne anatomske razlike između pojedinaca, spolova, dobni i etničkih skupina. Promjena ulnarne varijante uzrokovane prijelomom može biti važna za prognozu. Skraćenje radijusa za 2 mm dovodi do značajnih mehaničkih promjena^{1, 10}, dok skraćenje za 5 mm neminovno izaziva pojavu komplikacija.⁵⁸

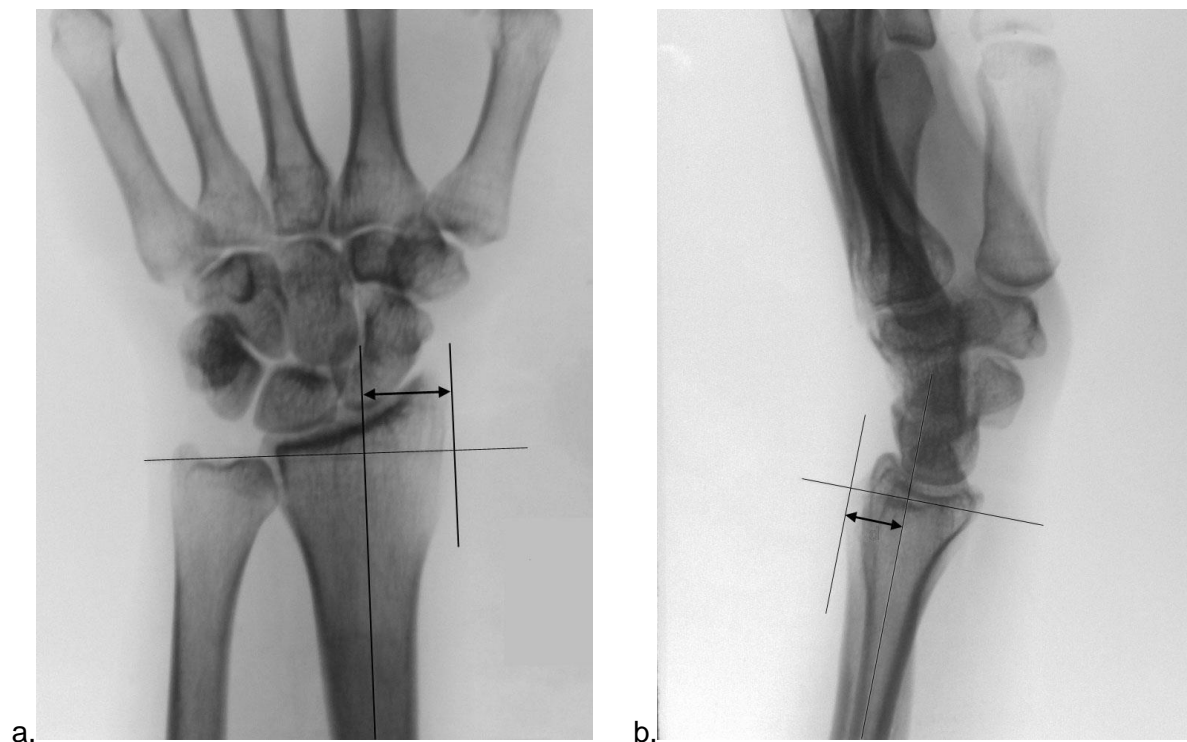


Slika 4. Različiti načini mjerenja visine palčane kosti: 1 – od vrha stiolida radijusa do distalne zglobne površine ulne, 2 – od vrha stiolida radijusa do vrha stiolida ulne, 3 – od najproksimalnije točke distalne zglobne površine radijusa do visine distalne zglobne površine ulne, 4 – od najproksimalnije točke kapitatura do visine distalne zglobne površine ulne (U – visina distalne zglobne površine ulne, SR – stiloid radijusa, SU – stiloid ulne, C – verteks kapitatura, OR – osovina radijusa).

4. Bilić i suradnici predlažu indirektno mjerenje skraćanja palčane kosti pomoću verteksa kapitatum. ⁶² Mjeri se udaljenost između zglobne površine glave ulne i najproksimalnije točke kapitatum. Takvo mjerenje najbolje pokazuje ukupno skraćenje radijusa jer najmanje je podložno utjecaju promjene nagiba distalne zglobne površine uzrokovane prijelomom.

Lateralni pomak palčane kosti (širina, radial width, radial shift) je udaljenost od najlateralnije točke radijalnog stiloida do uzdužne osovine kroz centar radijusa na posteroanteriornim radiogramima (slika 3). Uzdužna osovina određuje se kako je opisano kod ulnarnog nagiba. Neki autori pridaju veliku prognostičku važnost ovom parametru. ^{2, 55, 56} Uspoređujući oba ručna zgloba razlika ne bi smjela biti veća od 1 milimetar.

Dorzalni pomak (dorsal shift) mjeri se na laterolateralnim snimkama. To je udaljenost između uzdužne osovine radijusa i najdorzalnije točke distalnog kraja kosti (slika 3). ⁵⁵ Dorzalni pomak karakterističan je za Collesov prijelom.



Slika 5. Mjerenje lateralnog (a) i dorzalnog (b) pomaka na zdravoj palčanoj kosti.

Kompjutorska tomografija (CT) je korisna kod evaulacije intraartikularnih prijeloma i kod određivanja stupnja kominucije. Poznato je da, u odnosu na klasičnu radiografiju, prijelom na CT-u izgleda mnogo teži. Zato su metode liječenja, koje se donose na osnovi CT snimaka, agresivnije.⁶³ Kompjutorska tomografija danas postaje neophodan alat kod analize loše sraslih prijeloma i pri planiranju korektivnih osteotomija.⁶⁴ Trodimenzionalna rekonstrukcija izgleda impresivno, ali, nažalost, operacijske mogućnosti zaostaju. Magnetska rezonanca nije indicirana pri evaluaciji kostiju.

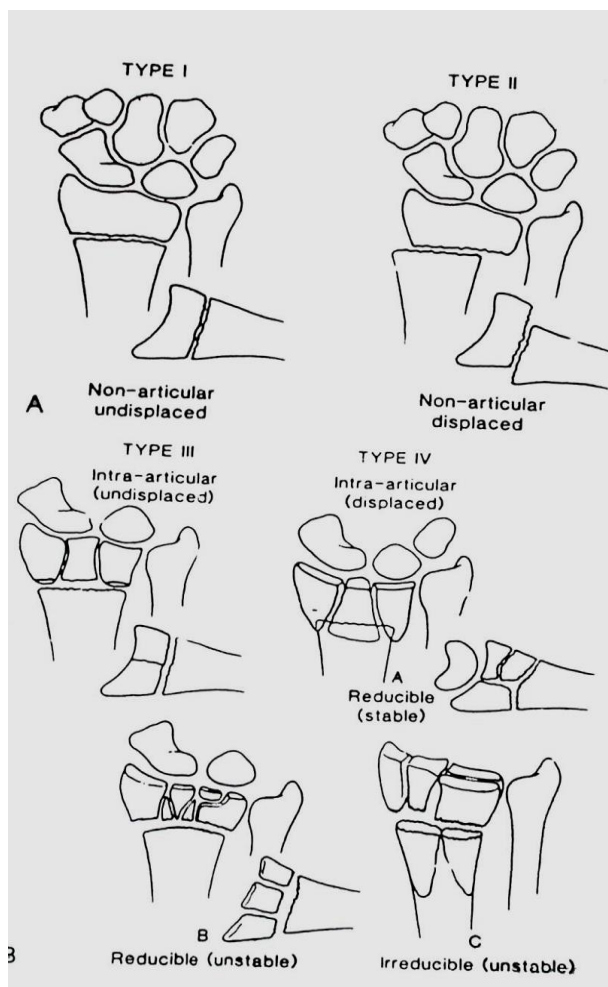
1.3. Prijelomi palčane kosti na tipičnom mjestu

Do osamnaestog stoljeća prijelomi distalnog dijela radijusa smatrali su se isčašenjem ručnog zgloba. Prvi je tu grešku ispravio francuski kirurg Claude Pouteau u čijim, posthumno objavljenim memoarima 1783. godine, opisuje se prijelom radijusa u distalnom području s dorzalnim pomakom distalnog fragmenta. I danas u dijelu svijeta koji govori francuski to naziva Pouteaou-ov prijelom. O njegovom radu znalo se malo izvan Francuske tako da je irski kirurg Abraham Colles (izgovara se "Kolis") 1814. godine objavio rad pod nazivom "On the Fracture of the Carpal Extremity of the Radius". Premda je svojim najvećim djelom smatrao doprinos razumijevanju razvoja sekundarnog sifilisa, Collesovo ime postalo je eponim za dorzalno angulirani prijelom distalnog radijusa. Njegov rad, kao i Pouteauov, objavljen je u lokalnim medicinskim novinama tako da nije privukao veću pozornost. Tek je radovima i predavanjima Dupuytrena (1777.-1835.) problem distalnog radijusa predočen tadašnjoj svjetskoj medicinskoj javnosti. Boyrand 1832. godine objavljuje rad u kojem se razlikuju prijelomi distalnog radijusa od radiokarpalnih dislokacija. Iste godine Goyrand otkriva da je kod većine prijeloma distalni ulomak dislociran dorzalno, a ponekad i prema dlanu. Nelaton provodi i objavljuje 1844. godine istraživanja na kadaverima o mehanizmu ozljede radijusa i navodi široku varijabilnost prijeloma s različitim stupnjevima kominucije. Barton 1838. godine u članku "Views and Treatment of an Important Injury of the Wrist" opisuje intraartikularni prijelom uz dislokaciju radiokarpalnog zgloba koji po njemu dobiva ime. Smith je u svoju knjigu, objavljenu u Dublinu 1847. godine, uvrstio članak Abrahama Collesa i na taj način vezao njegovo ime uz najčešći oblik prijeloma distalnog radijusa. U istoj je knjizi i poglavlje o prijelomu radijusa na tipičnom mjestu s pomakom distalnog fragmenta prema palmarno, kasnije nazvanim Smithovom prijelomom. Smith, kao i Goyrand, svoja tumačenja temelji samo na kliničkim iskustvima. Bolje raspoznavanje i shvaćanje kompleksnosti ovih prijeloma počinje tek s otkrićem i upotrebom rentgenskih zraka, nakon 1895. godine.⁶⁵

Tri četvrtine svih prijeloma podlaktice otpada na prijelome distalnog radijusa. Od svih prijeloma on čini svaki šesti.⁶⁶ Najčešće je uzrok trauma slabog intenziteta, kao npr. pad na ispruženu ruku. Rizik za prijelom je do 30. godine veći kod muškaraca, između 30. i 50. godine je izjednačen, a zatim naglo raste kod žena s vrhuncem između 60 i 69 godina.^{2, 66-68} Ukupni rizik za prijelom šest puta veći je kod žena. Nakon 70-te godine incidencija prijeloma povećava se i kod muškaraca.⁶⁶ Utjecaj dobi povezuje se s osteoporozom kao najznačajnijim rizičnim faktorom.⁶⁹ Dodatni uzrok povećanom broju ovih prijeloma kod starijih osoba su češći padovi zbog nestabilnosti u uspravnom položaju.⁷⁰

Rane klasifikacije prijeloma distalnog radijusa baziraju se na mjestu prijelomne pukotine, smjer pomaka ulomaka, stupanj dislokacije, zahvaćenost distalne zglobne površine radijusa i zahvaćenost distalnog radioulnarnog zgloba (Nissen-Lie 1939., Gartland-Werley 1951., Lindstrom 1959., Older 1965., Frykman 1967.). Novije klasifikacije razvijene su za ekstraartikularne i intraartikularne prijelome te naglašavaju jednako izgled prijeloma i mogućnosti liječenja. Jenkinsova klasifikacija je temeljena na prisutnosti i opsegu kominucije.⁷¹

Predloženo je više klasifikacija intraartikularnih prijeloma: Melone, McMurtry, Mayo Clinic. Cooney predlaže univerzalnu klasifikaciju prema zahvaćenosti zglobne površine i stabilnosti (slika 6).⁷² Klasifikaciju orjentiranu prema načinu liječenja predlažu Sennwald i Segmüller. Prema njihovim riječima ona se temelji na anatomskim, fiziološkim i mehaničkim značajkama kako bi pomogla u odabiru liječenja.⁷³



Slika 6. Univerzalna klasifikacija prijeloma distalnog dijela radijusa prema Cooney-u.⁷²

Najdetaljniju klasifikaciju razvijaju Muller i suradnici.⁷⁴ Njihov AO (*Arbeitsgemeinschaft für Osteosynthese*, ili Association for the Study of Osteosynthesis) sistem klasifikacije prijeloma za duge kosti pogodan je za vođenje elektronske dokumentacije. Podlaktica je označena s brojem 2, distalni segment radijusa s 3. Postoje tri osnovna tipa (A,B,C) i devet osnovnih grupa (A1,A2,A3,B1,B2,B3,C1,C2,C3) i 27 podgrupa (.1, .2, .3). Tako se npr. jednostavni Collesov prijelom označava: "23-A2.2". Ako se dokumentiraju i dodatne lezije ulne dobivamo 144 moguće kombinacije označavanja prijeloma distalnog radijusa. S obzirom da takva klasifikacija direktno ne predmnijeva oblik liječenja, Fernandez predlaže jednostavniju koju orijentira prema liječenju (tablica 1).⁷⁰

Tip	Izgled	Stabilnost	Pomak	Ulomci	Liječenje
I	jednostavni angulirani metafizealni	stabilan	bez pomaka,	2 ulomka	konzervativno
		nestabilan	dorzalno, palmarno, proksimalno	2 ulomka, metafizealna kominucija	perkutane K-žice vanjski fiksator
II	rubni prijelomi zglobne površine	nestabilan	dorzalno, radijalno, palmarno, proksimalno	2, 3 ulomka, kominucija	otvorena repozicija, fiksacija vijcima i pločicom
III	kompresija zglobne površine	stabilan	bez pomaka	2 ulomka, 3 ulomka, 4 ulomka, kominucija	konzervativno
		nestabilan	dorzalno, radijalno, palmarno, proksimalno		zatvorena ili otvorena repozicija, perkutane K-žice uz vanjski fiksator, koštani transplatat
IV	avulzijski prijelom, radiokarpna dislokacija	nestabilan	dorzalno, radijalno, palmarno, proksimalno	2 ulomka (radijalni ili ulnarni stiloid), 3 ulomka, rubni ulomci kominucija	zatvorena ili otvorena repozicija, K-žice, vijci, vanjski fiksator
V	kombinirani prijelomi, velika energija	nestabilan	dorzalno, radijalno, palmarno, proksimalno, kombiniran	kominucija, gubitak kosti	kombinirane metode

Tablica 1. Fernandez-ova klasifikacija prijeloma orjentirana prema liječenju. ⁷⁰

1.4. Liječenje prijeloma palčane kosti na tipičnom mjestu

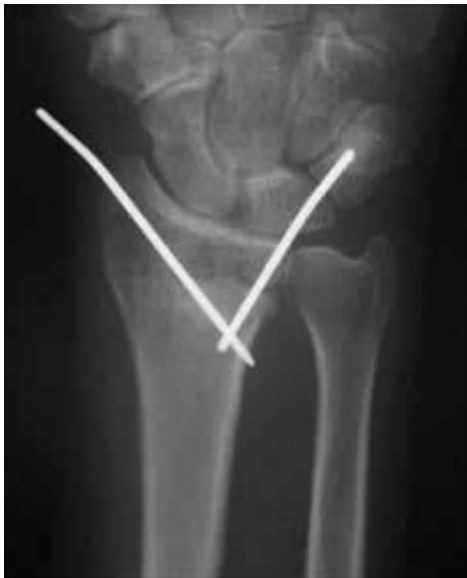Liječenje prijeloma provodi se u skladu s radiološkim nalazom, lokalnim kliničkim nalazom, kvalitetom kosti, mehanizmom traume, pridruženim ozljedama, općim statusom i potrebama pacijenta. Ne smiju se zanemariti ozljede mekog tkiva niti komplikacije vezane uz meko tkivo⁷⁵. Definitivno, metoda liječenja ne treba ovisiti o dobi pacijenta već o funkcionalnim potrebama svakog pojedinca. Zatvorena repozicija i imobilizacija metoda je izbora za stabilne prijelome i koristi se u 75-80% prijeloma.^{2, 55, 58, 76} Premda je imobilizacija široko prihvaćena metoda, njen oblik i trajanje još uvijek su predmet rasprave. Naknadni pomak, unutar imobilizacije, nije rijedak te usprkos generalno prihvaćenom shvaćanju, rezultati nisu uvijek prihvatljivi.^{58, 61, 71, 77-81} Pokušaji ponovne repozicije ne daju zadovoljavajuće rezultate ako se radi o aksijalnoj kompresiji, kominuciji ili starijem pacijentu.⁸² Za nestabilne prijelome postoji više opcija liječenja: perkutana stabilizacija Kirschnerovim žicama, bez ili u kombinaciji s imobilizacijom,^{2, 83} žice inkorporirane u imobilizaciju,⁸⁴ postavljanje vanjskog fiksatora⁸⁵⁻⁸⁷ i otvorena repozicija uz različite oblike fiksacije žicama, vijcima i pločicama s mogućnošću stavljanja koštanog transplantata.⁸⁸⁻⁹¹ Ne postoje dovoljno snažni dokazi da određena metoda ima apsolutnu prednost kod određenog tipa prijeloma. Različite vrste fiksacija mogu postići dobru stabilizaciju uz svoje specifične komplikacije. Ipak, s novom generacijom palmarnih zaključavajućih pločica, može se reći da je sekundarni pomak stvar prošlosti.⁹²

Mnogo se autora zalaže za anatomsku repoziciju kod aktivnih pacijenata. Samo stariji pacijenti, s malim funkcionalnim zahtjevima, mogu biti liječeni bez točne anatomske repozicije. Tri parametra relevantna su za odluku o operacijskom liječenju: intraartikularna stepenica, dorzalni nagib i skraćenje radijusa. Ulnarni nagib smatra se manje važan za odluku o liječenju.

Određivanje intraartikularne stepenice može biti zahtjevno. Neki autori ne prihvaćaju pomak veći od 1 mm. Pitanje je kako se pomak od milimetra može, sa sigurnošću, odrediti na konvencionalnim radiogramima. Tako, većina autora prihvaća stepenicu do 2 mm.

Dorzalni nagib ne bi smio biti veći od 10 stupnjeva, iako postoje radovi koji ne prihvaćaju pomak veći od neutralnog. Prihvatljivo je skraćanje palčane kosti do 2 mm, a svakako ne više od 5 mm.

Zatvorena repozicija i perkutana fiksacija žicama popularna je tehnika koja već dugo godina spada u najčešće korištene metode operacijskog liječenja. Postavljanje Kirschnerovih žica ima mnogo varijacija. Najviše su korištene Clancey-eva (jedna žica kroz stiloid radijusa i jedna kroz dorzalni ularni ugao palčane kosti) i Kapandji metoda (žica kroz prijelomnu pukotinu koja se koristi za repoziciju i stabilizaciju).^{93, 94}



Slika 7. Osteosinteza prijeloma palčane kosti na tipičnom mjestu Kirschnerovim žicama po Clancey-u.

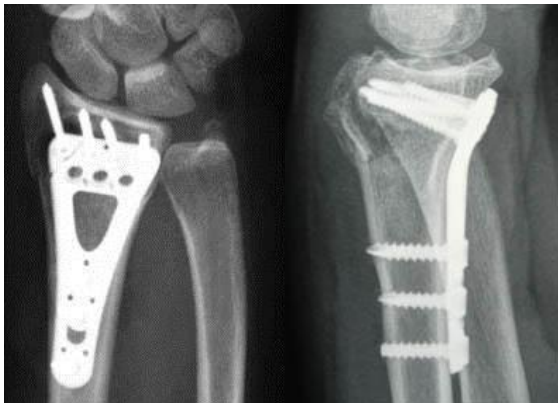
Vanjski fiksator bila je najpopularnija metoda, u većem dijelu svijeta, desetljećima nakon što je Anderson 1944. razvio specifični fiksator za palčanu kost. Ispravnu tehniku aplikacije razvio je tek Seitz 1990. Postavljanje je perkutano premda se preporučuje otvoreno stavljanje distalnih pinova kako bi se izbjegla ozljeda kutane senzorne grane nervusa radijalisa i da se osigura dobro centralno postavljanje pina na drugu metakarpalnu kost. Vanjski fiksator je, i dalje u svijetu, vrlo korištena metoda s mnogo varijacija.^{93, 95, 96} Radovi pokazuju da je, nakon liječenja vanjskim fiksatorom, opseg pokreta ručnog zgloba smanjen kao i snaga stiska šake. Rezultat jedne studije zabilježio je da se prednosti liječenja

unutrašnjom osteosintezom, u odnosu na vanjski fiksator, s vremenom smanjuju i da nakon 5 godina obje grupe pacijenata imaju jednaku funkciju ručnog zgloba.⁹⁷

Osteosinteza pločicom s dorzalne strane najveću popularnost imala je 90-tih godina. Sve se više izbjegava zbog problema s ekstenzornim tetivama, čestim iritacijama i rupturama.

Osteosinteza pločicom s palmarne strane ispočetka se koristila prvenstveno za nestabilne prijelome, a s vremenom proširena je indikacija i danas često je korištena metoda (slika 8). Tehniku su neovisno razvili: Orbay, Jennings i Drobetz, ali Orbay je uspješno tehnički razvio pločicu te objavio članak u međunarodnoj literaturi.^{98, 99} Također predlaže prošireni pristup na palčanu kost uz tetivu fleksora karpi radijalisa.^{100, 101} Metoda se jako popularizirala, ali ubrzo uvidjele su se i komplikacije, naročito rupture tetiva.¹⁰²⁻¹⁰⁵

Uspoređujući komplikacije kod pacijenata tretiranih palmarnom pločicom, u odnosu na vanjski fiksator, primijećeno je da u grupi palmarne pločice postoji više komplikacija s tetivama i živcem. Bolesnici liječeni vanjskim fiksatorom imali su ukupno više komplikacija. Nije bilo značajnih razlika u poslijeoperacijskom položaju palčane kosti, ali bolesnici u grupi palmarnih pločica, imali su bolji opseg kretnji te bolju snagu stiska šake.¹⁰⁶



Slika 8. Osteosinteza palčane kosti palmarnom zaključavajućom pločicom.

Specifičnu fiksaciju, prema ulomcima (Fragment-specific fixation), osmislio je Fernandez i nazvao ograničeni otvoreni pristup (limited open approach). Razvio ju je i popularizirao Medoff te nazvao "fragment-specific". Metoda koristi male pločice uskog profila koje su specifično dizajnirane za radijalnu, centralnu i ulnarnu kolumnu palčane kosti. Može se koristiti za mnoge tipove prijeloma, ali tehnika je zahtjevna, ima dugu krivulju učenja, a alenteza se mora izvaditi.¹⁰⁷⁻¹¹⁰

Postavljanje vanjkog fikstora bez premoštenja ručnog zgloba popularizirao je McQueen.⁸⁶ Kao glavnu prednost ove metode navodi se rana mobilizacija. Ali postoje radovi koji zaključuju da su mogućnosti za kretanje uz ovu metodu male.¹¹¹⁻¹¹³ Unutrašnju fiksaciju pločicom uz premoštenje ručnog zgloba (Spanning internal fixation plates) razvio je Becton¹¹⁴ i popularizirao Ruch^{115, 116}. Vijci se postavljaju u metakarpalne kosti i dijafizu palčane kosti. Pločice se vade nakon 3 mjeseca. Objavljeno je malo radova tako da svoje mjesto u liječenju ova tehnika još mora potvrditi.

Prijelom distalnog radijusa uvijek je privlačio dosta pozornosti, a velik napredak postignut je unazad deset godina. Perkutana fiksacija žicama i vanjski fiksator i dalje ostaju glavne metode u većini zemalja, uz iznimku pojedinih kirurga. Danas zaključavajuća pločica postaje sve popularnija i donosi značajan napredak u liječenju ovih prijeloma.¹¹⁷ Iako postoji mnogo tehnika i velik broj radova o prijelomu distalnog dijela palčane kosti nije postignut konsenzus o najboljoj metodi operacijskog liječenja.¹¹⁸ I dalje su naglašene regionalne tendencije određenim metodama. U Sjedinjenim Američkim Državama najčešće se koristi palmarno postavljanje pločice, u Francuskoj Kapandji tehnika, a u Velikoj Britaniji i Italiji najčešće vanjski fiksator. U nekim državama pločice se vade (Japan, Europa) dok se u Sjedinjenim Američkim Državama uglavnom ostavljaju.

1.5. Komplikacije prijeloma palčane kosti na tipičnom mjestu

Usprkos napretku, liječenje prijeloma palčane kosti na tipičnom mjestu obiluje komplikacijama. Cooney i suradnici izvijestili su o 31% komplikacija koje obuhvaćaju neuropatije medijanusa, ulnarisa ili radijalisa, radiokarpalnu ili radioulnarnu artrozu, malpoziciju, rupturu tetiva, Volkmannovu ishemiju, krutost prstiju i sindrom rame-šaka.⁸⁰ Kompresija medijanusa, jedna od najčešćih komplikacija, zahtijeva rano otkrivanje i pravovremenu intervenciju kako bi se izbjegle trajne posljedice. Postupci za dekompresiju obuhvaćaju otpuštanje imobilizacije, repoziciju ulomaka zatvorenim ili otvorenim metodom, po potrebi presijecanje karpalnog ligamenta i podlaktične fascije.² Naglašena je uloga distalnog radioulnarnog zgloba u rezultatima prijeloma distalnog radijusa.⁸⁰ Oštećenje može nastupiti direktno za vrijeme traume ili biti rezultat skraćanja radijusa. Posljedice su bolnost, nestabilnost i ograničenje rotacije podlaktice. Osteoartroza radiokarpalnog zgloba česta je nakon intraartikularnih prijeloma.¹¹⁹ Loši rezultati ne moraju biti samo direktna posljedica prijeloma nego i neadekvatnog liječenja. Uloga anatomske restauracije, u funkcionalnom oporavku, naglašena je u mnogim radovima i upravo loše srašćenje može biti uzrok brojnim komplikacijama.^{1, 6, 13, 58, 120} Od radioloških parametara najveći utjecaj na funkcionalni rezultat ima skraćanje radijusa.^{4, 61}

Loše srasao prijelom najčešća je komplikacija koja dovodi do bolova, ograničenja kretnji i smanjenja snage šake, što teško podnose mlađe i fizički aktivne osobe.^{4, 14, 58, 61, 121} Osim funkcionalnih problema često je prigovor bolesnika i na sam izgled ručnog zgloba na kojem prominira distalni dio ulne kod Colles-ovog prijeloma ili na izgled bajunete kod Smith-ovog prijeloma.

Prema rezultatima mnogih radova zaključeno je da su funkcionalne poteškoće u izravnoj korelaciji s anatomsom deformacijom.^{2, 4, 61, 80, 122} Istina je i da svi prijelomi koji ne zarastu, u anatomski ispravnoj poziciji, ne moraju proizvoditi tegobe. Pogotovo kod starijih osoba gdje radiološki rezultat nije u korelaciji sa subjektivnim i objektivnim funkcionalnim

rezultatima.¹²³ To donekle mijenja stav u liječenju prijeloma i eventualnog lošeg sraštenja kod starijih osoba.

Loše srasao prijelom može biti ekstraartikularan, intraartikularan ili oboje. Tegobe uvelike ovise o zahvaćenosti same zglobne površine. Također, liječenje se razlikuje ovisno o veličini deformiteta izvan i unutar zgloba.

Deformacija se može podijeliti na više elemenata:

- promijena palmarnog nagiba u sagitalnoj ravni
- gubitak ularnog nagiba
- smanjenje duljine palčane kosti
- rotacijski deformitet oko uzdužne osovine radijusa⁴²
- translacija distalnog ulomka palčane kosti u frontalnoj i sagitalnoj ravnini³⁶
- stepenica ili defekt na zglobnoj površini radiokarpalnog i distalnog radioulnarnog zgloba (intraartikularni prijelom)

1.6. Liječenje loše srasloga radijusa

Uzrok loše sraslom prijelomu palčane kosti na tipičnom mjestu, može biti neadekvatna repozicija, redislokacija nakon dobre repozicije, značajna multifragmentalnost i potpuna ruptura distalnih radioulnarnih ligamenata. Nakon dva ili više tjedana poslije prijeloma manipulacija fragmentima više nije moguća. To naročito vrijedi za osteoporotičnu kost čijom se naknadnom repozicijom samo može povećati kominucija. Loše sraštenje rezultira slabom, deformiranom, krutom i često bolnom šakom.

Ne rezultiraju lošim funkcionalnim rezultatima svi prijelomi koji ne zarastu u dobroj anatomskoj poziciji. Liječe se simptomatski loše srasli prijelomi ovisno od motivacije bolesnika, funkcionalnih zahtjeva bolesnika, vrste deformacije i stanja ručnog zgloba. Opseg oštećenja, deformacija i tegoba bolesnika velik je, od onih koji ne zahtijevaju liječenje ili zahtijevaju samo fizikalnu terapiju, do onih kojima je neophodan kirurški zahvat.

Operacije koje se koriste za loše srasao prijelom mogu se podijeliti u četiri tipa:

1. One koje poboljšavaju funkciju, ali ne ispravljaju krivo srasao prijelom – skraćenje ulne, Darrach, Bowers, Sauve-Kapandji, resekcija poprečnog karpalnog ligamenta, zamjena glavice ulne protezom,^{11, 124-126}
2. One koje restauriraju anatomske odnose tj. ispravljaju kutove distalne zglobne površine, ispravljaju skraćenje radijusa i smanjuju prominiranje distalnog dijela ulne - korektivne osteotomije.^{9, 22, 23, 34-38, 40, 127-129}
3. One kojima je namjena smanjiti bolnost: artrodeze, denervacije, karpektomije proksimalnog reda.¹³⁰
4. Kombinacije navedenih operacija.

Pristup pacijentu, s loše sraslim prijelomom, mora biti individualan. Ipak, najčešće polazi se od radioloških karakteristika deformacije palčane kosti. Radiološki kriteriji za prihvatljivo zarastanje i preporuke za liječenje loše sraslog radijusa predložene u radu Grahama i Hastingsa prikazane su u tablicama 2 i 3.¹²⁴

Radiološki parametar	Prihvatljive mjere
Radiolunarni odnos	Skraćenje radijusa <5 mm komparirano na DRU zglobu
Ulnarni nagib	Inklinacija na PA radiogramu $\geq 15^\circ$
Palmarni nagib	Nagib u sagitalnoj ravnini na LL radiogramu između 15° dorzalnog nagiba i 20° palmarnog nagiba
Zglobna inkongruentnost	Inkongruencija intraartikularnog prijeloma ≤ 2 mm u RC zglobu

Tablica 2. Radiološki kriteriji prihvatljivog položaja kod prijeloma distalnog dijela palčane kosti prema Grahamu i Hastingsu ¹²⁴ (DRU – distalni radiolunarni, RC – radiokarpalni, PA – posteroanteriorni, LL – laterolateralni).

Grupa	Rtg izgled	Radiolunarni odnos	DRU zglob moguće ispraviti ostoetomijom radijusa	Prihvatljive zglobne površine DRU zgloba	Indicirana rekonstrukcija
I	neprihvatljiv	neprihvatljiv	da	da	osteotomija distalnog radijusa
II	prihvatljiv	neprihvatljiv	-	da	skraćenje ulne
III	neprihvatljiv	neprihvatljiv	ne	da	osteotomija distalnog radijusa i skraćenje ulne
IV	neprihvatljiv	neprihvatljiv	ne	ne	osteotomija distalnog radijusa i resekcija distalne ulne

Tablica 3. Kriteriji za grupiranje i preporuke za liječenje loše sraslog distalnog dijela radijusa¹²⁴ (DRU – distalni radiolunarni)

Skraćenje ulne osteotomijom (ulnar shortening osteotomy) je standardna procedura kod radijusa koji su srasli sa skraćenjem te je zaostala pozitivna ulnarna varijanca bez značajnije angulacije distalnog radijusa. Osteotomiju radijusa treba uzeti u obzir kada distalna zglobova površina u sagitalnoj ravnini bude angulirana na više od 10 stupnjeva prema dorzalno. Cilj je skraćenja ulne postići neutralnu radioulnarnu varijancu kako bi se smanjila bol locirana u području distalnog radioulnarnog zgloba, povećao opseg rotacije podlaktice i spriječilo stvaranje degenerativnih promjena zbog pritiska glave ulne na odgovarajuće područje karpusa.¹³¹ Poseban oprez potreban je kako se ulna ne bi previše skratila jer to značajno povećava rizik od razvoja osteoartrisa distalnog radioulnarnog zgloba.¹³²

Resekcija distalne ulne metoda je izbora kod starijih pacijenata i kod oštećenja radioulnarnog zgloba. Može dovesti do zadovoljavajuće funkcije, iako su mogući bolovi zbog nestabilnosti ulnarnog dijela ručnog zgloba. Ova metoda ne zahtijeva zaraštanje kosti nakon zahvata, ne postoji opasnost od pseudoratroze ili ponovne deformacije i imobilizacija nije potrebna. Pacijent jedino mora prihvatiti zaostali deformitet palčane kosti.¹³³

Opcije za resekciju distalnog radioulnarnog zgloba dijele se u tri kategorije:

- a) kompletna ekscizija distalnog kraja ulne (Darrachova resekcija i varijacije),
- b) parcijalna distalna ulnarna ekscizija (Bowersova hemiresekcija s interpozicijom, Watsonova resekcija),
- c) distalna radioulnarna artrodeza s kreacijom ulnarne pseudoartroze (Sauve Kapandji procedura).

Presijecanje poprečnog karpalnog ligamenta često je nužno, jer zaostali deformitet sužava ulaz u karpalni kanal te dovodi do pritiska na medijanus i fleksorne tetive.

Indikacije za korektivnu osteotomiju trebaju biti simptomi, a ne radiološka slika. Vodeći su motivi za kiruršku intervenciju ograničenje funkcije, bolovi, nestabilnost i problemi u području distalnog radioulnarnog zgloba te loš izgled ručnog zgloba. S radiološkog gledišta ne postoji čvrst element koji bi indicirao zahvat. Poznato je koja radiološka nepravilnost može imati utjecaj na funkciju. Tako svaki angularni deformitet, u sagitalnoj ravnini, ima utjecaj na

distalni radioulnarni zglob, a najveći utjecaj na kompletnu funkciju ručnog zgloba i šake ima skraćanje palčane kosti.

Korektivna osteotomija korisna je i u slučajevima neuspjele osteosinteze prijeloma. Rezultati korektivnih osteotomija, nakon neuspjelog operacijskog liječenja prijeloma, jednaki su onima kod loše sraslog radijusa nakon konzervativne terapije.¹³⁴ Dobre rezultate pokazuju i kombinirane osteotomije u kojima se istovremeno rješava ekstra i intraartikularna malpozicija.¹³⁵

Kontraindikacije za korektivnu osteotomiju su uznapredovale degenerativne promjene radiokarpalnog i interkarpalnih zglobova, te neurotrofičke promjene koje uzrokuju opći gubitak funkcije šake. U današnje vrijeme zaključavajućih pločica osteoporoza nije kontraindikacija za korektivnu osteotomiju. Također ne postoji dobna granica jer postoje dobrobiti koje ovaj zahvat donosi i starijim bolesnicima.¹³⁶

Korektivnu osteotomiju palčane kosti treba učiniti što ranije. Ukoliko pacijent ima kriterije po kojima mu treba osteotomija i nema kontraindikacije, treba je učiniti prije zaraštavanja kosti. Rezultati ranih osteotomija su bolji, postiže se brži oporavak funkcije, manji su bolovi i bolji je anatomski rezultat. Linija osteotomije ide kroz mjesto prijeloma, postavlja se pločica, a defekt nastao osteotomijom I odmicanjem osteotomiranih dijelova kosti najbolje je ispuniti autolognom spongiozom.¹³⁷

Korektivna osteotomija može biti otvarajuća ili zatvarajuća. Kod otvarajuće se, nakon osteotomije i postavljanja distalnog ulomka u anatomske položaj, nastali defekt popunjava transplantatom kosti ili zamjenom za kost. Korektivna osteotomija radijusa s umetanjem koštanog autotransplantata je namijenjena prvenstveno fizički aktivnim pacijentima. Ponekad u kombinaciji s ovom operacijom treba napraviti resekciju distalne ulne, bilo zbog artritičkih promjena u distalnom radioulnarnom zglobu ili zbog potrebe za manjim transplantatom.¹²⁷ Kod zatvarajuće osteotomije skraćuje se ulna i izrezuje klin u radijusu kako bi se postigao uredan položaj distalnog fragmenta. Zatvarajuća korektivna osteotomija efikasna je procedura za liječenje loše sraslog ekstraartikularnog prijeloma. Pokazala se bolja od

otvarajuće u postizanju dobre ulnarne varijance, većeg opsega pokreta ručnog zgloba i rezultata “Mayo wrist score”.¹³⁸

Fernandez je 1982. opisao otvarajuću metafizealnu osteotomiju s autotransplantatom uz unutrašnju fiksaciju pločicom i vijcima.³⁷ Uvođenje unutrašnje fiksacije omogućilo je rano poslijeoperacijsko mobiliziranje ručnog zgloba. Takav je zahvat pokazao zadovoljavajuće rezultate, pa je ubrzo prihvaćen. Fernandez je naknadno identificirao grupu pacijenata sa simptomima od strane distalnog radioulnarnog zgloba te uz korektivnu osteotomiju predlaže Bowersovu artroplastiku.¹²⁷ Objavljene su i tehnike osteotomije koje koriste trapezoidan transplantat uzet s dorzalne površine radijusa.¹³⁹

1.6.1. Korektivne osteotomije palčane kosti nakon prijeloma na tipičnom mjestu

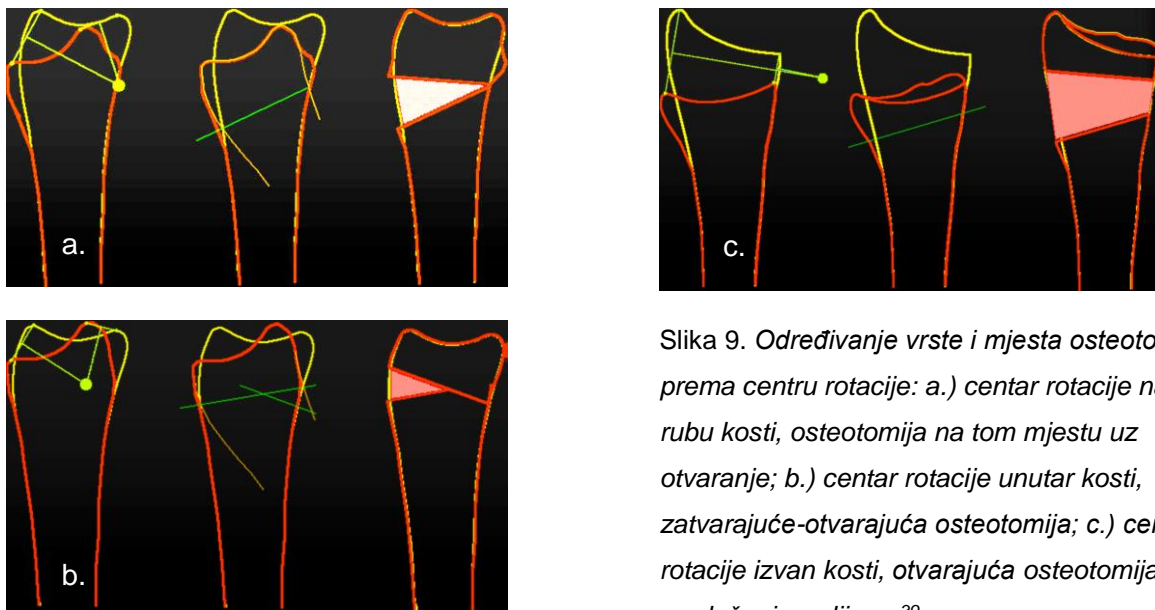
Kod većine operatera pristup kosti ovisi o tipu deformacije. Za loše srasao Collesov prijelom koriste dorzalni pristup između trećeg i četvrtog ekstenzornog kompartenta, a za palmarno anguliranu deformaciju koriste klasičan Henrijev pristup.^{23, 37, 140} Korištenje zaključavajućih palmarnih pločica u području distalnog radijusa dovelo je i do promjene u operacijskim tehnikama korektivne osteotomije. Stabilnost i sigurnost palmarne pločice navodi sve više autora te je koriste i kod palmarno i kod dorzalno anguliranih deformacija.¹⁴¹

Osteotomija se može učiniti na mjestu prijeloma ili na drugom mjestu. Zbog lakšeg tehničkog izvođenja često se izvodi proksimalnije od mjesta prijeloma, tj deformacije. Rezultat je izbočina na mjestu osteotomije i moguća dislokacija na distalnom radioulnarnom zglobu. Deformacija radijusa uzrokovana osteotomijom mijenja način prenošenja sila prema karpalnim kostima te može rezultirati refrakturom nakon uklanjanja alenteze. Zato je prijedlog da se linija osteotomije radi što bliže mjestu prethodnog prijeloma. Jupiter i suradnici predlažu pronalaženje centra rotacije kako bi se odredilo mjesto osteotomije. Centar rotacije se pronalazi na PA i LL radiogramima i može ležati unutar palčane kosti, na njenom rubu ili izvan kosti (slika 9). Prema mjestu centra rotacije može se znati koju vrstu osteotomije treba napraviti.³⁹

Cilj osteotomije je uredan odnos radijusa i ulne u distalnom radioulnarnom zglobu. Skraćenje radijusa do 12 mm može se ispraviti samom korektivnom osteotomijom. Ukoliko se radi o većem skraćanju potrebno je skratiti ulnu.⁴⁵ Ako nije moguće postići položaj distalnog segmenta zbog skraćivanja mekih tkiva, pomoći može produživanje ili kompletna tenotomija tetive brahioradijalisa.²¹

Defekt napravljen otvarajućom osteotomijom ispunjava se kortikospongioznom ili spongioznom transplantatom autologne kosti uzetog iz krila bočne kosti. Korištenje kortikalne kosti koja je davala stabilnost i sprječavala kolaps u području transplantata više nije potrebno od kada se koristi stabilniji osteosintetski materijal. Ring i sur. pokazali su da nema razlike u radiološkim i funkcionalnim rezultatima između pacijenata kod kojih su korišteni kortikalno

spongiozni ili samo spongiozni transplantati.⁹ Prednost same autologne spongioze u brzjoj je integraciji i sigurnosti zaraštavanja. Neki autori izvještavaju o dobrim rezultatima korištenja koštanih zamjena, ali i dalje je najviše korištena vlastita kost.^{142, 143} Još davno su predložene metode uzimanja kosti iz samog radijusa¹³⁹, ali te su tehnike malo korištene. Kod manjih defekata, šupljina se može ostaviti bez implantata, pogotovo kod mlađih osoba, iako tada postoji veći rizik od poslijeoperacijskog gubitka korigiranog položaja.



Slika 9. Određivanje vrste i mjesta osteotomije prema centru rotacije: a.) centar rotacije na rubu kosti, osteotomija na tom mjestu uz otvaranje; b.) centar rotacije unutar kosti, zatvarajuće-otvarajuća osteotomija; c.) centar rotacije izvan kosti, otvarajuća osteotomija uz produženje radijusa.³⁹

Kako stabilizirati osteotomiju? Opisane su razne metode tako da možemo reći da se koriste svi oblici tehnika osteosinteze kosti, počevši od Kirschnerovih žica, raznih pločica, do vanjskog fiksatora. U posljednje vrijeme sve se više preporučuje i koristi palmarna zaključavajuća pločica. Ona, kao i kod svježih prijeloma, pridonosi stabilnosti osteosinteze i smanjuje komplikacije vezane uz poslijeoperacijsku nestabilnost.

1.6.2. Operacijska tehnika korektivne osteotomije palčane kosti po Prommesbergeru

Incizija oblika Y, s dužim donjim krakom iznad položaja arterije radijalis i s dva gornja kraka, dorzalnim na radijalnom rubu prvog ekstenzornog kanala i palmarnim koji prelazi preko fleksora karpi radijalisa i zavija u smjeru karpalnog kanala. Treba pripaziti na kutanu granu radijalnog živca koju treba odmaknuti zajedno s kožnim režnjem. Otvori se prvi i treći ekstenzorni kompartment te se tetiva dugog ekstenzora palca smjesti u subkutani prostor. Tetiva brahioradijalisa se djelomično, ili u potpunosti, odvoji od hvatišta. Pronator kvadratus, fleksor policis longus i arterija radijalis se odvoje od radijusa i pomaknu prema ulnarno.

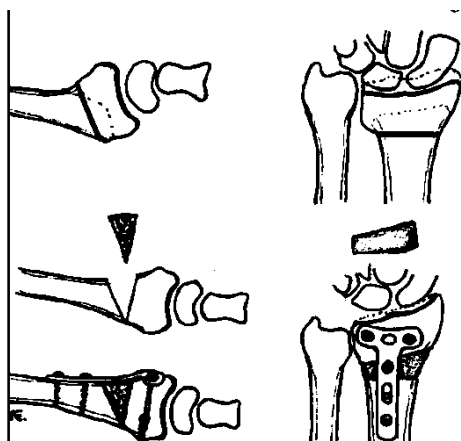
Zaključavajuća pločica postavlja se što je moguće distalnije u položaj u kome se mora nalaziti nakon korekcije. Kut, pod kojim se postavlja, mora odgovarati željenom pomaku distalnog segmenta u odnosu na ulnarni i palmarni nagib. Pločica se pričvrsti za radijus s dva vijka na radijalnom i ulnarnom kraju distalnog dijela pločice. Mjesto osteotomije označi se osteotomom bez micanja pločice. Trebalo bi ležati što bliže mjestu prijeloma, proksimalno od postavljenih vijaka. Kut osteotomije, u odnosu na osovinu palčane kosti, treba biti polovica kuta za koliko treba korigirati nagib distalne površine u obje ravnine. Osteotomija se zatim otvara, pri čemu pločica dolazi u kontakt s radijusom, u proksimalnom dijelu. Kada se postigne zadovoljavajući pomak, fiksira se pločica. U šupljinu se postavlja kortikospongiozni transplantat uzet iz krila bočne kosti, a može se postaviti i sama spongiozna kost. Ekstenzorni retinakulum se ne šiva, pronator kvadratus se lagano fiksira za tetivu brahioradijalisa. Nakon hemostaze rana se zatvara i ručni zglob imobilizira longetom.

Aktivne vježbe prstima počinju odmah nakon zahvata, dan nakon zahvata potiče se kretanje u laktu i rotacija podlaktice. Dren se odstranjuje drugi dan, a šavovi nakon dva tjedna kada se i skida longeta. Fizikalne terapije uključuju kretanje u ručnom zglobu i laktu. Pločica se vadi samo u slučaju komplikacija.¹²¹

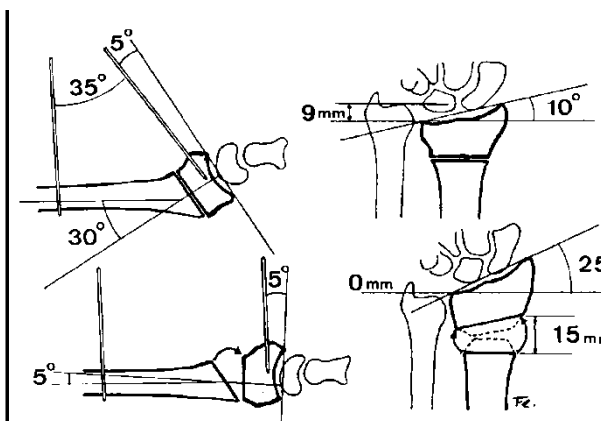
1.6.3. Operacijska tehnika korektivne osteotomije palčane kosti prema Fernandezu

Incizija, kod Collesovog prijeloma, započinje 2 cm distalno od Listerova tuberkula i proteže se u ravnoj liniji paralelno s uzdužnom osi radijusa 8 cm proksimalno prema podlaktici. Prikaže se palčana kost između ekstenzora karpi radijalis brevis i ekstenzora digitorum komunisa. Nakon što je mobilizirana i zaštićena tetiva ekstenzora policus longusa, radijus se prikaže subperiostalno kako bi se dobilo dovoljno prostora za postavljanje T-pločice. Označi se mjesto osteotomije 2,5 cm proksimalno od ručnog zgloba. Listerova kvržica se odstrani kako bi se dobila ravna površina za pločicu. Postavi se Kirschnerova žica 4 centimetra proksimalno od mjesta osteotomije i okomito na uzdužnu osovinu radijusa. Druga Kirschnerova žica postavi se u distalni dio radijusa tako da zatvara kut s prvom žicom jednak kutu deformacije u sagitalnoj ravnini. Da bismo bili sigurni da je osteotomija u sagitalnoj ravnini paralelna sa zglobnom površinom, uvodi se kroz dorzalnu kapsulu radiokarpalnog zgloba fina Kirschnerova žica. Ona služi za usmjeravanje pile za vrijeme izvođenja osteotomije. Osteotomija se otvori prema dorzalno, dok dvije Kirschnerove žice ne budu paralelne tj. dok se ne postigne normalni palmarni nagib. Korekcija, u frontalnoj ravnini postiže se otvaranjem osteotomije na radijalnom rubu, dok otvor ne odgovara mjerama određenim prijeoperativnim planiranjem. Ulomci se stabiliziraju kosim Kirschnerovim žicama. Transplantat se uzme iz krila bočne kosti i obradi kako bi odgovarao dorzalnom i radijalnom defektu kosti. Pronacijsko-supinacijski deformitet ispravlja se prije stavljanja transplantata. Mala T-pločica oblikuje se kako bi dobro prilegla na radijus te se stabilizira vijcima. To bi trebalo osigurati dovoljno čvrstoće i omogućiti rano gibanje nakon zahvata. Ako fiksacija nije stabilna dodaje se još vijaka u svaki fragment ili kosi vijak od radijalnog stiloida kroz osteotomijsku pukotinu u kortekst proksimalnog ulomka.³⁷

Kod Smithovog prijeloma pristupa se palmarno između fleksora karpi radijalis i arterije radijalis, uz odvajanje mišića pronator kvadratusa od palčane kosti. Napravi se palmarno otvarajuća osteotomija, umetne transplantat i postavi pločica na palmarnu površinu radijusa.



Slika 10. Shematski prikaz otvarajuće osteotomije distalnog dijela radijusa.³⁷



Slika 11. Intraoperacijsko ispravljanje deformiteta uz pomoć Kirschnerovih žica po Fernandezu.³⁷

Preporučuje se resecirati distalni kraj ulne kada je skraćenje radijusa veće od 12 milimetara, kada su prisutne degeneracijske promjene distalnog radioulnarnog zgloba ili kada postoji simptomatska subluksacija glave ulne. U tom slučaju, kao transplantat, može se koristiti distalni kraj ulne.

Poslije operacije ručni se zglob imobilizira longetom dok meka tkiva ne zarastu, u prosjeku oko 2 tjedna. Započinju se vježbe prstiju i ručnog zgloba pod kontrolom fizioterapeuta izbjegavajući veća opterećenja dok se ne pokaže radiološko sraštenje. Svakodnevne aktivnosti dozvoljavaju se, a povratak težem fizičkom radu odobrava se u prosjeku 8 do 10 tjedana nakon zahvata. Fernandez preporučuje vađenje osteosintetskog materijala tri mjeseca poslije operacije kako bi se izbjegla oštećenja tetiva.³⁷

1.7. Cogni-BIZCAD računalna metoda planiranja korektivnih osteotomija palčane kosti

Prilagodba modela uzorka odredišnom modelu spada među najčešće zadatke u većem broju znanstvenih disciplina. Većina metoda počiva na metodi najmanjih kvadrata. Radi se o matematičkom alatu koji je inicijalno razvijen od strane njemačkog matematičara K. Freidrich Gauss-a. On ga je prvi primijenio 1795. godine za lociranje novo otkrivenog, a potom izgubljenog asteroida Ceres 1801.

Ova metoda za matematičku prilagodbu nalazi, primjerice, svoju primjenu u računalom potpomognutom dizajnu lijekova. Molekularna površina lijeka (ligand) zahtijeva kvalitetno povezivanje na vezno mjesto receptorske površine, s ciljem omogućavanja energetske interakcije među molekulama. U fizici čestica traži se prilagodba krivulje trajektorije leta čestice koja se oslobodila cijepanjem atoma djelovanjem akceleratora i to je jedan od najvažnijih zadataka preko kojeg se doznaju njena svojstva. Kod raspoznavanja uzoraka (pattern recognition) i računarnog vida, prilagodba modela drugom modelu, igra važnu ulogu u iznalaženju geometrijskih informacija kako sa slike tako i sa 3D skenova koji sadrže informacije o samom obliku. Jedan od primjera, u proizvodnoj robotici, je prepoznavanje objekta na slici sa vizijskog sklopa, njegova identifikacija te pokretanje odgovarajućih radnji. S druge strane "vid" autonomnog robota najčešće je baziran na pasivnoj stereoviziji kada se na slikama dobivenih s obje kamere nalaze korespondencije, također bazirane na algoritmima koji mjere odstupanja među uzorcima s obje kamere i kada se suma odstupanja uzima kao mjerilo za proglašavanje pojedinih točaka parom. Kod analize kretanja, što je jedan od važnijih zadataka koji se provode također u robotici, ergonomiji, kineziologiji te u novije vrijeme intenzivno i u filmskoj industriji kretanje se određuje prilagodbom krivulje prema uzorcima točaka dobivenih mjerenjem trajektorije objekta.

Prilagodba modela izmjerenim vrijednostima 3D prostornih koordinata točaka predstavlja jedan od najvažnijih zadataka u reverznom inženjerstvu i CAD/CAM – u.

Svi prethodno navedeni primjeri baziraju se na mjerenju različitosti među mjerenim podacima i datim matematičkim ili fizičkim modelima. Ukoliko govorimo o matematičkim modelima onda se podaci aproksimiraju nekom matematičkom funkcijom koja ih najbolje opisuje.

Kada govorimo o usporedbi 3D modela na način da se želi definirati adekvatna geometrijska transformacija, kojom se podešava površina na ciljani model, mislimo na postupak registracije.

U osnovi, svih registracijskih algoritama, nalazimo metodu najmanjih kvadrata. To je metoda koja se primjenjuje za potrebe pronalaženja najboljeg matematičkog modela koji odgovara uzorku ili pronalaženje najboljeg 3D modela u bazi podataka čije je odstupanje površine, u odnosu na zadanu, najmanje. Drugim riječima, ako zamislimo da je model definiran setom točaka koje predstavljaju uzorke njegove površine (kao u našem slučaju) cilj je da se za taj model nađe odgovarajući set točaka modela iz baze podataka, gdje će se po pravilnoj orijentaciji (odgovarajućoj translaciji i rotaciji) model uzorak prisloniti tako da je suma kvadrata odstupanja – distanci (najčešće podrazumijevamo ortogonalne distance – distance po pravcu usmjerenom prema normali pojedine točke) među točkama svedena na minimum. Ovu vrijednost koristimo na način da nam je ona mjerilo različitosti među optimalno poravnatim modelima. To je također i mjera koja se tijekom izvođenja algoritma prati i po kojoj se odlučuje da se model orijentirao na način kada je ta greška svedena na minimum.

Ovaj problem nije jednostavan, budući da ne raspolažemo s dovoljnom količinom podataka, te su mjereni podaci, u većoj ili manjoj mjeri, kompromitirani šumom. Drugi, veći problem, leži u činjenici da broj točaka, koje se obrađuju, nije jednak na modelu uzorku i na ciljanom modelu niti (najčešći slučaj) ne postoje iste točke na površini modela. Isto tako njihova distribucija najčešće nije jednoznačna. Ovi problemi najčešće se rješavaju na način da se od seta točaka dobivenih mjerenjem stvaraju mrežne forme ili se točke aproksimiraju parametarskim površinama. Tim se radnjama značajno unaprjeđuje kvaliteta registracije modela. U računalnoj 3D grafici koriste se setovi točaka (koji mogu biti

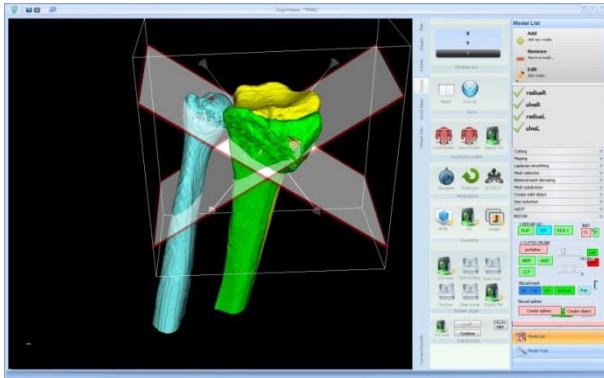
organizirani ili neorganizirani), poligonalne mreže (najčešći oblik je mreža kod koje su točke vrhovi trokuta) i površine (najpoznatije - Bspilne i NURBS). Oblici također mogu biti opisani krivuljama ili na druge načine. Postoje brojne registracijske metode koje se koriste i kombiniraju u praksi.

U našem radu, za potrebe nalaženja matrice orijentacije modela uzorka prema odredišnom modelu, koristi se algoritam ICP (Iterative Closest Point). Ovaj se algoritam primjenjuje u računalnoj grafici s ciljem minimiziranja različitosti među oblacima točaka, što je ujedno i glavni cilj. Algoritam se također koristi i za registraciju modela kao što su primjerice modeli kostiju dobivenih 3D rekonstrukcijom s medicinskih dijagnostičkih uređaja. Postupak omogućava brzu konvergenciju, kroz iterativnu reviziju rotacije i translacije među modelima, a koja je potrebna da se suma distanci među njima svede na minimum.

Uspješnost izvođenja algoritma u značajnoj mjeri ovisi o potrebi da uspoređeni modeli barem u jednom dijelu budu vrlo podudarni. Postoje brojne varijante ovog algoritma i u značajnom broju radi se o njegovim modifikacijama kada se umjesto globalne usporedbe modela, provodi pripremni postupak njihove analize te izdvajanja geometrijskih značajki za koje se traže korespondencije, što u konačnici daje i bolji rezultat.¹⁴⁴

U pripremi rada s modificiranom BIZCAD metodom, kao izvor informacija od kojih se generiraju modeli koriste se slike u DICOM formatu dobivene s CT-a. Radi se o slikama podlaktica i šaka snimljenih u jednakom, neutralnom položaju prosupinacije. Rekonstrukcija se provodi u modificiranom programu Cognivision. U program se, iz seta učitanih slika, odabiru one nad kojim će se provesti postupak rekonstrukcije. Nad njima se, po potrebi, mogu provesti postupci obrade čime se bolje definiraju strukture koje će biti predmet daljnje obrade. Pojedine strukture mogu se pohraniti u zasebni sloj, koji je definiran gornjem i donjim rasponu u Hounsfieldovim jedinicama. Na ovaj način definiraju se kompaktne homogene cjeline od kojih se izdvajaju rubovi - konture. Poznavanjem uvjeta snimanja, program prostorno spaja susjedne konture pojedine slike koje pripadaju istom sloju, formirajući mrežnu strukturu, koja predstavlja vanjske i unutarnje granice. Izdvajanjem lijeve i desne lakatne i palčane kosti u 3D radnom prostoru programa, te se strukture

jednostavnom procedurom indeksiraju. Na svakom objektu prilagodava se boja i transparentcija. Glavni postupak započinje zrcaljenjem modela sa zdrave strane.



Slika 11: Izgled ekrana pri radu Cogni-BIZCAD programa.

Daljni tijek izvršavanja programa se nastavlja slijedom:

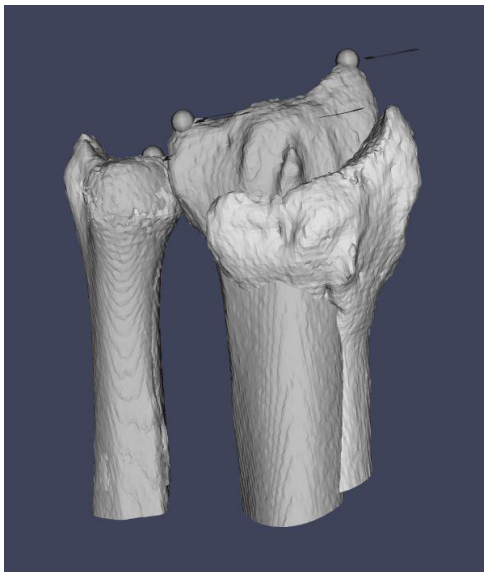
- Odabire se lakatna kost sa strane na kojoj je deformitet te se pokretanjem ICP algoritma postavlja i orijentira na zrcaljeni model lakatne kosti sa zdrave strane. Lakatne kosti postavljaju se na način da su njihove uzdužne osi kolinearne te su im distalni segmenti poravnati (slika 12).
- Rotaciju i translaciju virtualne lakatne kosti pratila je i palčana kost. Palčana kost presijeca se posebnim programskim alatom u formi planarnog poligona omeđenog s 4 točke na odgovarajućem anatomskom lokalitetu (slika 13).
- Distalni kraj palčane kosti miče se prema distalno po pravcu paralelnom s osi lakatne kosti do visine koja je definirana pozicijom vrška glave lakatne kosti.
- Na toj se visini distalni kraj palčane kosti orijentira kroz ICP postupak u cijelosti automatizirano prema distalnom kraju zrcaljane palčane kosti ili se u tu svrhu određuju kontrolne točke prema kojima se isključivo odvija registracijski postupak. Vrijednost međusobnog geometrijskog odstupanja među mrežama prikazuje se

tijekom cijelog iterativnog postupka. Po potrebi, registraciju je moguće i u cijelosti provesti manualno.

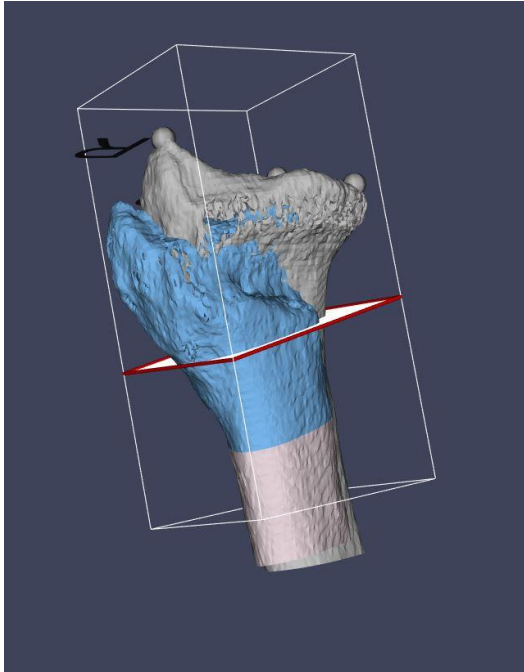
- Paralelno s postupkom registracije distalnog dijela deformirane palčane kosti, provodi se i automatizirana registracija njenog proksimalnog dijela. Zbog izostanka deformacije ova se registracija uobičajeno dobro odvija.
- Kao rezultat postupka dobiva se šuplji prostor između dva segmenta palčane kosti (slika 14). Rubovi oba segmenta orijentirani prema otvoru parametriziraju se u krivulje koje se međusobno spajaju premrežavanjem. Time se dobiva prstenasta geometrijska struktura, koja se dodatno zatvara i s distalne i proksimalne strane, čime se formira polihedron.

Ovakvoj strukturi moguće je mjeriti volumen, te nad njom provesti druga potrebna mjerenja (slika 15).


Program omogućava eksport ovakvog modela u standardnom stereolitografskom formatu (STL) koji se može učitati u druge CAD programe kao i po njemu izraditi odgovarajući fizički model ili kalup.



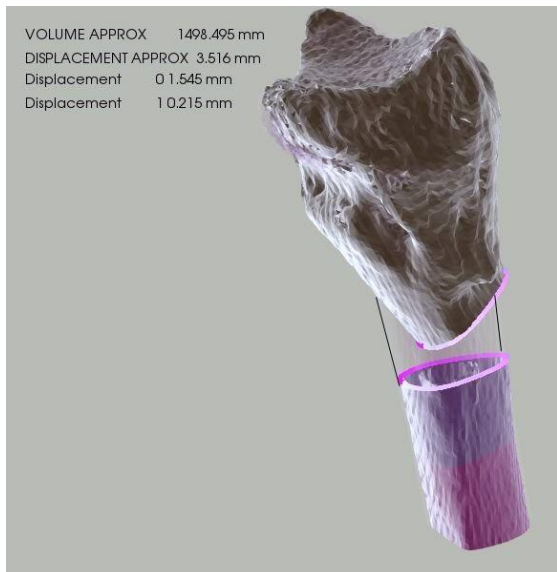
Slika 12: Nakon poklapanja ulni vidljivo je koliko je bolesni radijus deformiran (tamnije – zdrav, svjetlije – bolesni).



Slika 13. Mjesto osteotomije označeno bijelom ravninom prije osteotomije (sivo – zdrava kost, plavo – bolesna).



Slika 14. Otvaranje osteotomije.



Slika 15: Rezultati mjerenja nakon osteotomije u gornjem lijevom kutu slike: volumen potrebnog transplantata (volumen approx), pomak distalnog u odnosu na proksimalni ulomak (displacement approx), odstupanje na distalnom (displ. 0) i proksimalnom (displ. 1) ulomku od oblika zdrave kosti.

1.8. Svrha rada

Svrha rada je analizirati utjecaj mjesta linije osteotomije na poslijeoperacijski oblik palčane kosti te valorizirati liniju osteotomije koja je određena geometrijskom prostornom analizom, uz pomoć računala, s ciljem da se postigne minimalno poslijeoperacijsko odstupanje od anatomskog oblika palčane kosti.

2. HIPOTEZA

Linijom osteotomije, određenom trodimenzionalno uz pomoć računala, mogu se postići manja odstupanja od anatomske oblike kosti, u odnosu na standardne linije korektivnih osteotomija palčane kosti.

3. CILJEVI RADA

Specifični cilj

Pronaći metodu određivanja linije osteotomije za korektivnu osteotomiju palčane kosti, kojom se postiže oblik najbliži zdravoj kosti te takvu osteotomiju usporediti sa standardnom.

Opći cilj

Prikazati važnost mjesta osteotomije pri planiranju korektivnih osteotomija loše sraslog prijeloma palčane kosti u tipičnoj zoni i postići bolje rezultate korektivnih osteotomija računalnim planiranjem visine i nagiba mjesta osteotomije. Računalom određena linija osteotomije smanjila bi poslijeoperacijska odstupanja od anatomskeg oblika palčane kosti. Metoda trodimenzionalnog planiranja, razvijena za korektivne osteotomije palčane kosti, mogla bi poslužiti u planiranju osteotomija drugih kostiju.

4. ISPITANICI I METODE

Istraživanje se provodilo na Traumatološkom odjelu Opće bolnice „Dr. Ivo Pedišić“ u Sisku. Ispitanici su 40 bolesnika, 20 žena i 20 muškaraca koji su liječeni zbog prijeloma palčane kosti u tipičnoj zoni. Korištene su kompjutorske tomografije ručnih zglobova koje su napravljene radi analize deformacije u sklopu prijeoperacijske obrade. CT podaci (DICOM file) uneseni su u računalni program napravljen u svrhu prijeoperacijskog planiranja korektivnih osteotomija radijusa.

U istraživanje su uključeni uzastopni bolesnici koji su zadovoljili kriterije:

- Informirani pristanak za korištenje tomograma u istraživačke svrhe
- Dob 18-80 godina
- Bez prethodnih zahvata na bolesnom zglobu
- Bez prethodnih operativnih zahvata ili trauma na nasuprotnom zglobu
- Prijelom Collesovog tipa
- Skraćenje radijusa nakon prijeloma 3 mm ili veće mjereno na distalnom radioulnarnom zglobu
- Dorzalni nagib distalne zglobne površine radijusa 10 stupnjeva ili više

U studiju nisu bile uključene trudnice.

U istraživanju koristio se računalni program tvrtke Cognitus koji je dizajniran u svrhu prijeoperacijskog planiranja korektivnih osteotomija palčane kosti. Za planiranje zahvata, kao i pri pronalaženju optimalne linije osteotomije, program koristi aproksimativnu metodu koja, kroz iterativni nelinearni postupak, pronalazi najprihvatljivije rješenje sumirajući odstupanja oblika kosti kako bi se našao položaj gdje je suma odstupanja svedena na minimum. Naime, računalo traži matricu rotacije i translacije za dijelove kosti koji nisu deformirani, a rezultat se dobiva mapiranjem korespondentnih dijelova mreže trokuta. Detaljniji opis rada Cogni-BIZCAD programa u uvodu.

Pacijentima su napravljene dvije računalne simulacije operacijskog zahvata s različitim mjestima osteotomije:

1. Ispitivana metoda s računalno određenom linijom osteotomije
2. Kontrolna metoda s linijom osteotomije na 2,5 cm od visine ulne i koja je paralelna sa distalnom zglobnom površinom radijusa u sagitalnoj ravnini.

Kriteriji po kojima je računalno odredilo liniju osteotomije su:

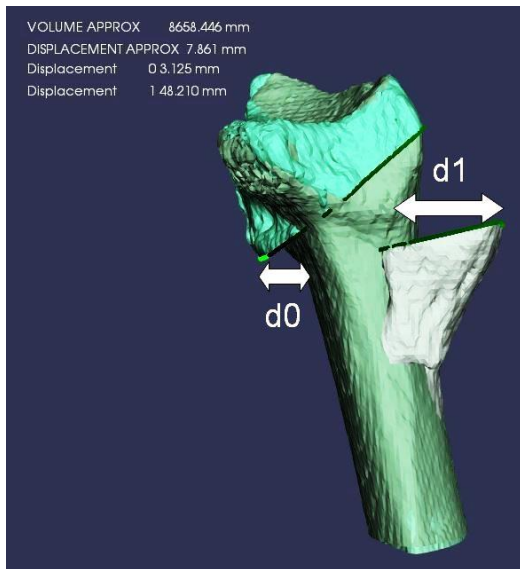
1. Potpuno poklapanje distalne zglobne površine radijusa sa zrcalnom slikom zdrave strane, tj. normalni distalni radioulnarni odnos
2. Minimalno poslijeoperacijsko odstupanje od anatomskog oblika zdrave kosti
3. Mogućnost operacijske izvedbe.

Osnove postupka računalnog prijeoperacijskog planiranja korektivnih osteotomija palčane kosti:

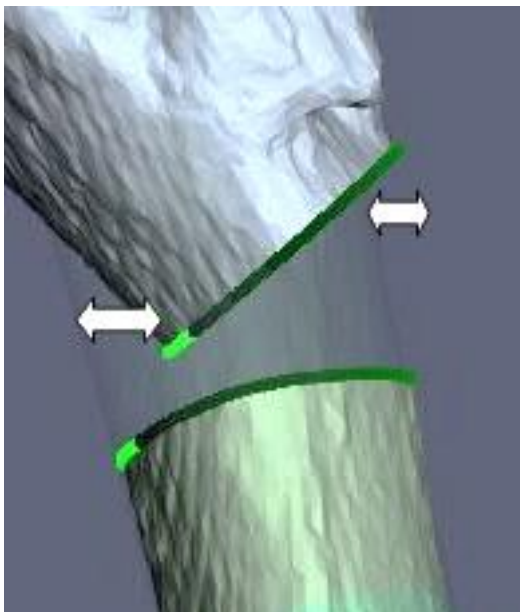
1. Iz CT podataka ručnih zglobova računalno stvara trodimenzionalne modele kostiju distalne podlaktice (bolesne palčane kosti s ulnom i zdrave palčane kosti s ulnom).
2. Napravi se zrcalni model zdrave podlaktice.
3. Prostorno poklapanje ulni i proksimalnih krajeva palčanih kostiju bolesne i zdrave ruke.
4. Odredi se mjesto osteotomije te virtualno razdvoji bolesni radijus.
5. Pomicanje distalnog ulomka bolesne palčane kosti kako bi se u prostoru složile distalne zglobne površine zdrave i bolesne kosti.
6. Iz dobivenog 3D položaja računaju se odstupanja proksimalnog i distalnog ulomka osteotomirane kosti u odnosu na zdrav radijus.

Odstupanje novog oblika bolesne kosti od oblika zdrave kosti na mjestu osteotomije izračunava se tako da se rub kosti nakon osteotomije označi krivuljama te se računa najbliža 3D udaljenost svake točke tih krivulja do zdrave kosti. Prosjek tih udaljenosti prikaže se posebno za proksimalni i distalni ulomak.

Razlika između oblika kosti nakon virtualnog zahvata i zdrave kosti izražavala se zbrojem prosječnih odstupanja od zdrave kosti na mjestu distalnog i proksimalnog ulomka deformiranog radijusa (slika 16 i 17).



Slika 16. Prikaz pomaka nakon osteotomije na proksimalnom (d1) i distalnom (d0) ulomku u odnosu na zdravu kost.



Slika 17. Odstupanja u odnosu na zdravu kost mogu biti unutar i izvan kosti.

U ovome istraživanju su zavisne varijable “prosječna odstupanja na mjestu osteotomije distalnog i proksimalnog ulomka deformiranog radijusa u odnosu na zdravu kost” i za svakog su se ispitanika određivale dva puta: 1. Nakon virtualne operacije, u kojoj liniju osteotomije određuje računalo (“testna operacija”) i 2. Nakon virtualne operacije u kojoj je linija

osteotomije 25 milimetara od visine ulne ("kontrolna operacija"). Razlika zavisne varijable, između testne i kontrolne procedure, analizirala se multivarijantnim generaliziranim linearnim modelom za analizu ponovljenih mjerenja, uz sljedeće kovarijate: spol, dob, strana (lijeva ili desna), skraćenje radijusa nakon prijeloma, dorzalni nagib distalne zglobne površine radijusa i ularni nagib distalne zglobne površine radijusa, te interakciju procedura*strana i procedura*spol. Multiplikativni faktor uključen je kako bi se provjerilo utječe li ozlijeđena strana i spol na odnos između dvije procedure u pogledu zavisne varijable. Stoga je istraživanje uključilo isti broj žena i muškaraca. S obzirom da u literaturi nema podataka o prosječnim vrijednostima i varijabilnosti zavisne varijable, niti za testnu niti za kontrolnu proceduru, ukupan broj ispitanika (i po spolu), određen je na temelju ovih parametara:

- a) Dvostrana razina alfa u testu je 0.05.
- b) Željena snaga studije iznosi $\geq 85\%$.
- c) Najmanje odstupanje testne od kontrolne procedure koje se želi detektirati iznosi 20%. Standardna devijacija za testnu proceduru iznosi 50% srednje vrijednosti i manja je od standardne devijacije za kontrolnu proceduru koja iznosi 60%. Stoga standardizirana razlika između dvije procedure (*effect size*) koju se želi detektirati iznosi 0.51 i odgovara graničnoj vrijednosti „umjereno velikog efekta“.
- d) Najmanji efekt multiplikativnog faktora koji se želi detektirati iznosi 20%, te, uz spomenutu varijabilnost zavisne varijable za dvije procedure, također odgovara standardiziranom efektu od 0.51.

Uz navedene parametre, ukupan broj ispitanika od 40 (20 žena i 20 muškaraca), daje 88% snage za detekciju navedene standardizirane razlike između procedura, kao i za efekt multiplikativnog faktora. (38)

5. REZULTATI

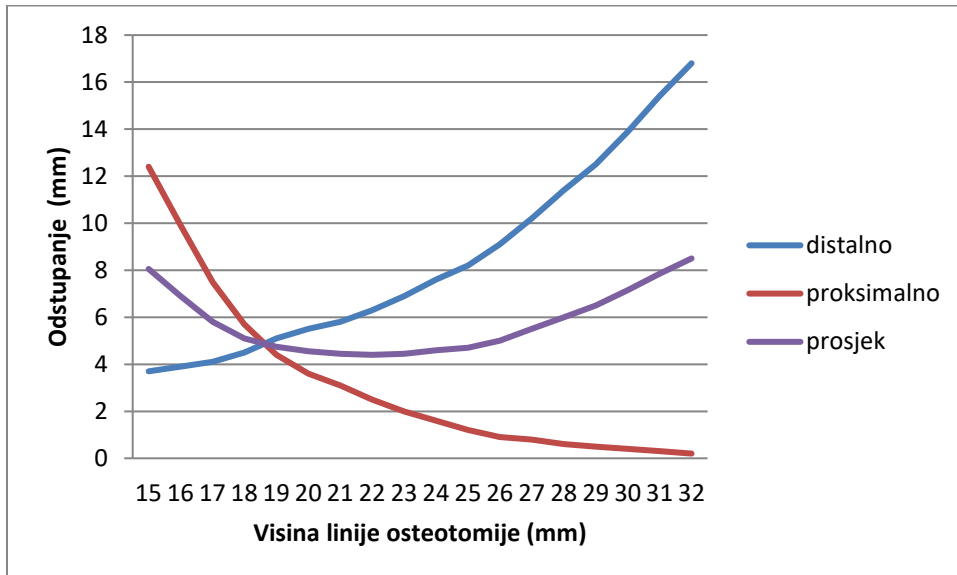
Uključeno je ukupno 40 bolesnika, jednako oba spola, u dobi od 31 do 80 godina. U 27 bolesnika, oboljela je bila lijeva ruka. Svojstva ispitanika sažeta su u tablici 4.

Tablica 4. Svojstva ispitanika

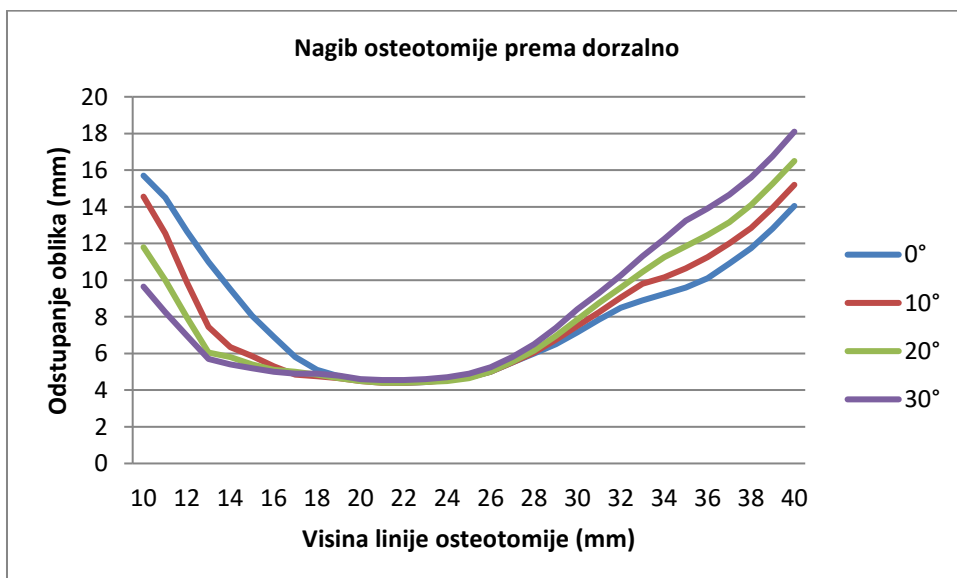
	Svi	Bolesna je lijeva ruka	Bolesna je desna ruka
N	40	27 (67.5% svih)	13
Dob (godine)	61 (31-80)	60 (32-80)	62 (31-78)
Udio muških	20 (50%)	13 (48.2%)	7 (53.9%)
Skraćenje u odnosu na ulnu (mm)	4 (3-8)	4 (3-7)	4 (3-8)
Palmarni nagib bolesne ruke (stupnjevi)	-15.5 (-44, -10)	-15 (-44, -10)	-19 (-30, -10)
Ulnarni nagib bolesne ruke (stupnjevi)	18 (0-29)	16 (0-28)	24 (2-29)
Palmarni nagib zdrave ruke (stupnjevi)	7.3 (2-17)	7.1 (2-17)	9.7 (2-17)
Ulnarni nagib zdrave ruke (stupnjevi)	21.6 (15-36)	20.7 (15-36)	22.6 (16-35)
Udaljenost osteotomije od visine ulne			
Kontrolna metoda - standardno (mm)	25 (svi)	25 (svi)	25 (svi)
Ispitivana metoda - računalno (mm)	23 (12-33)	22 (12-30)	25 (14-33)

Grafikon 1 prikazuje prosječna odstupanja od oblika zdrave kosti na distalnom i proksimalnom ulomku u odnosu na visinu osteotomije. Vidi se kako na proksimalnom kraju odstupanje postaje manje kako se linija osteotomije približava dijafizi. U isto vrijeme pomak ulomka od položaja zdrave kosti na distalnom dijelu postaje sve veći. Krivulje se sijeku na mjestu gdje je prosječno odstupanje i na rubu distalnog i proksimalnog ulomka jednako. Prosječno ukupno odstupanje od zdravog radijusa je prikazano krivuljom "prosjeak", što je ustvari aritmetička sredina prosječnih odstupanja na rubu proksimalnog i distalnog ulomka.

Najniža točka te krivulje označava visinu osteotomije pomoću koje će deformirani radijus, nakon osteotomije, najmanje odstupati oblikom od zdravog, tj. biti najbliži zdravoj kosti.

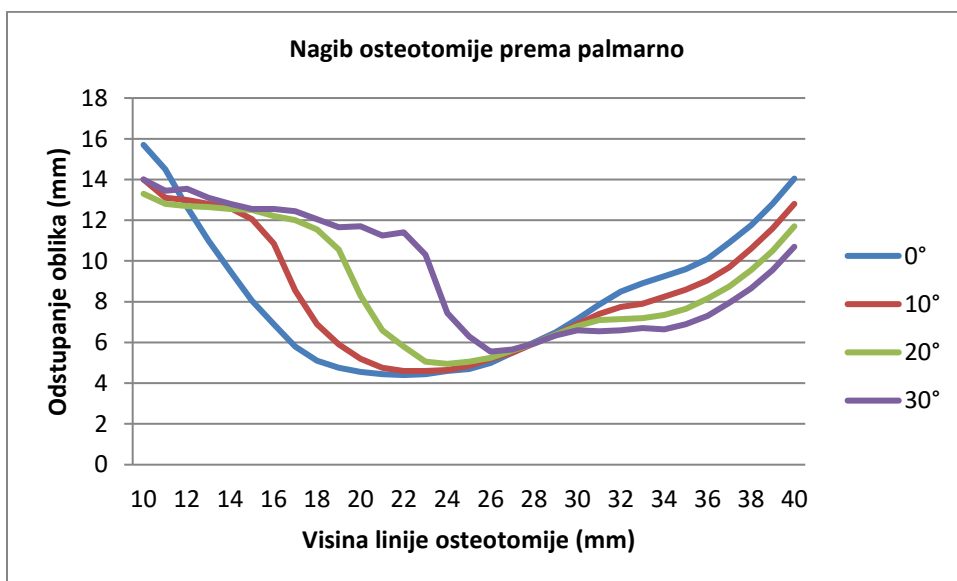


Grafikon 1. Odstupanje od oblika zdrave kosti na distalnom i proksimalnom ulomku u odnosu na visinu osteotomije te prosječno odstupanje.

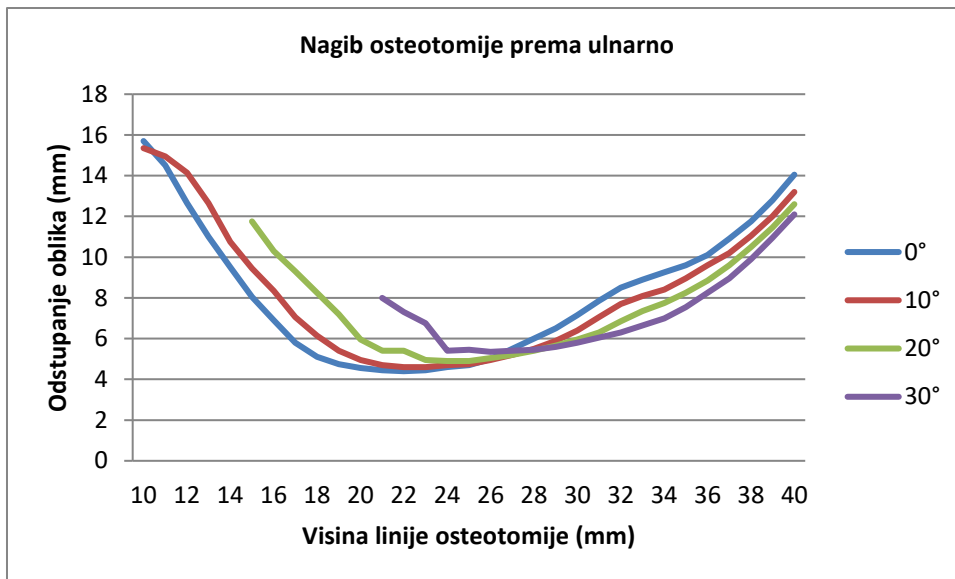


Grafikon 2. Utjecaj nagiba osteotomije prema dorzalno na odstupanje od oblika zdrave kosti na različitim visinama osteotomije (visina linije osteotomije – udaljenost od razine distalne zglobne površine ulne; odstupanje oblika - prosjek odstupanja na proksimalnom i distalnom kraju osteotomije – slika 18).

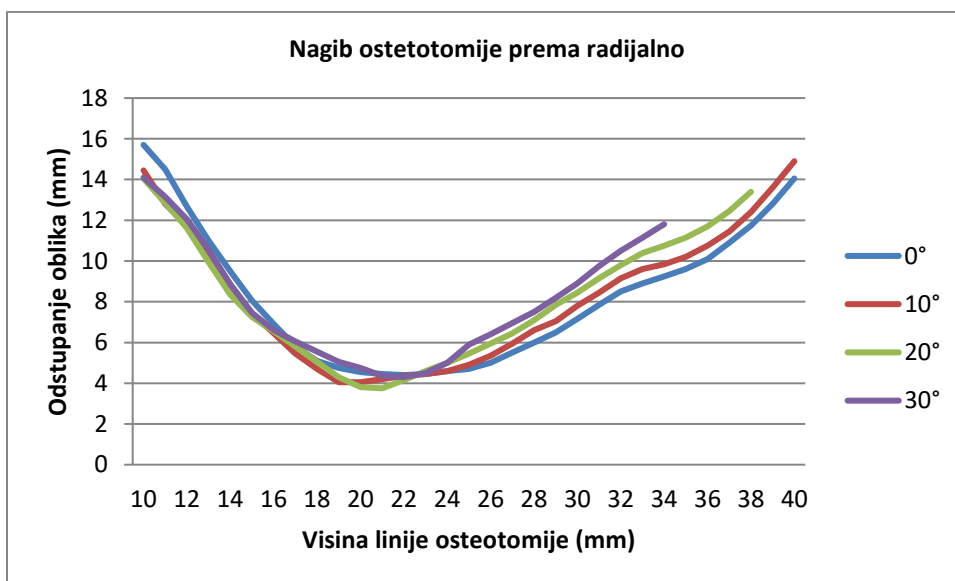
Grafikon 2 prikazuje kako se mijenja oblik palčane kosti kada se ravnina rezanja naginje prema dorzalno. Oblik radijusa ne mijenja se u području optimalne visine osteotomije (22 mm). Na razinama osteotomija bliže zglobu dobiva se manji deformitet dok na linijama osteotomija koje su prema dijafizi nagibom pile prema dorzalno dobiva se veći poslijeoperacijski deformitet. Grafikon 3 pokazuje promjenu oblika radijusa naginjanjem ravnine osteotomije prema palmarno. Povećava se odstupanje od oblika zdrave kosti, a mjesto osteotomije s najmanjim odstupanjem oblika pomiče se prema proksimalno. Grafikon 4 pokazuje da se isti efekt, u nešto blažem obliku, dobiva naginjanjem ravnine osteotomije prema ularno. Nagibom linije osteotomije prema radijalno, ne mijenja se značajnije poslijeoperacijski oblik (Grafikon 5).



Grafikon 3. Utjecaj nagiba osteotomije prema palmarno na odstupanje od oblika zdrave kosti na različitim visinama osteotomije (visina linije osteotomije – udaljenost od razine distalne zglobne površine ulne; odstupanje oblika - prosjek odstupanja na proksimalnom i distalnom kraju osteotomije – slika 18).

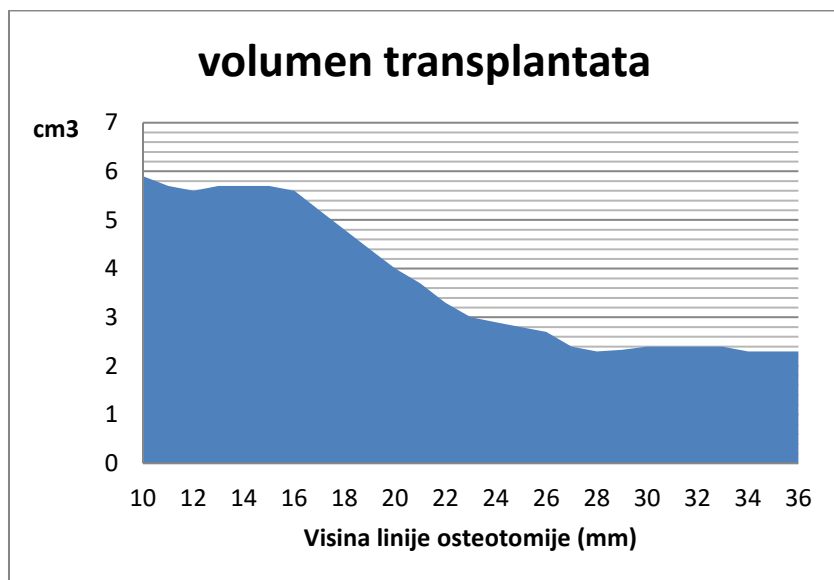


Grafikon 4. Utjecaj nagiba osteotomije prema ulnarno na odstupanje od oblika zdrave kosti na različitim visinama osteotomije (visina linije osteotomije – udaljenost od razine distalne zglobne površine ulne; odstupanje oblika - prosjek odstupanja na proksimalnom i distalnom kraju osteotomije – slika 18).



Grafikon 5. Utjecaj nagiba osteotomije prema radijalno na odstupanje od oblika zdrave kosti na različitim visinama osteotomije (visina linije osteotomije – udaljenost od razine distalne zglobne površine ulne; odstupanje oblika - prosjek odstupanja na proksimalnom i distalnom kraju osteotomije – slika 18).

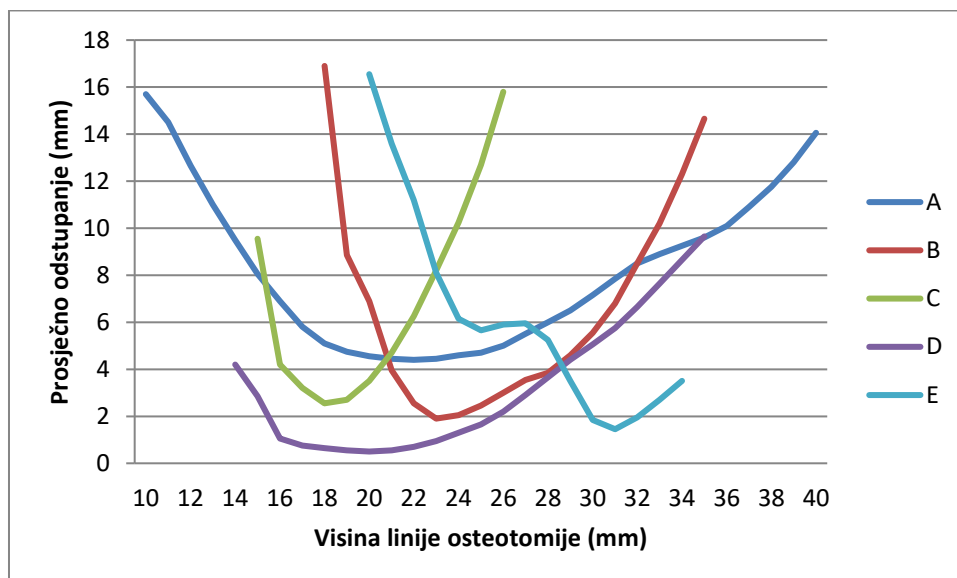
Volumen potrebnog transplantata za otvarajuću korektivnu osteotomiju smanjuje se kako se linija osteotomije pomiče od distalno prema proksimalno (Grafikon 6).



Grafikon 6. Volumen transplantata kod otvarajućih osteotomija u odnosu na visinu linije osteotomije (udaljenost linije osteotomije od razine distalne zglobne površine ulne).

Individualna razlika u obliku kosti, nakon osteotomije, prikazana je grafikonom 7.

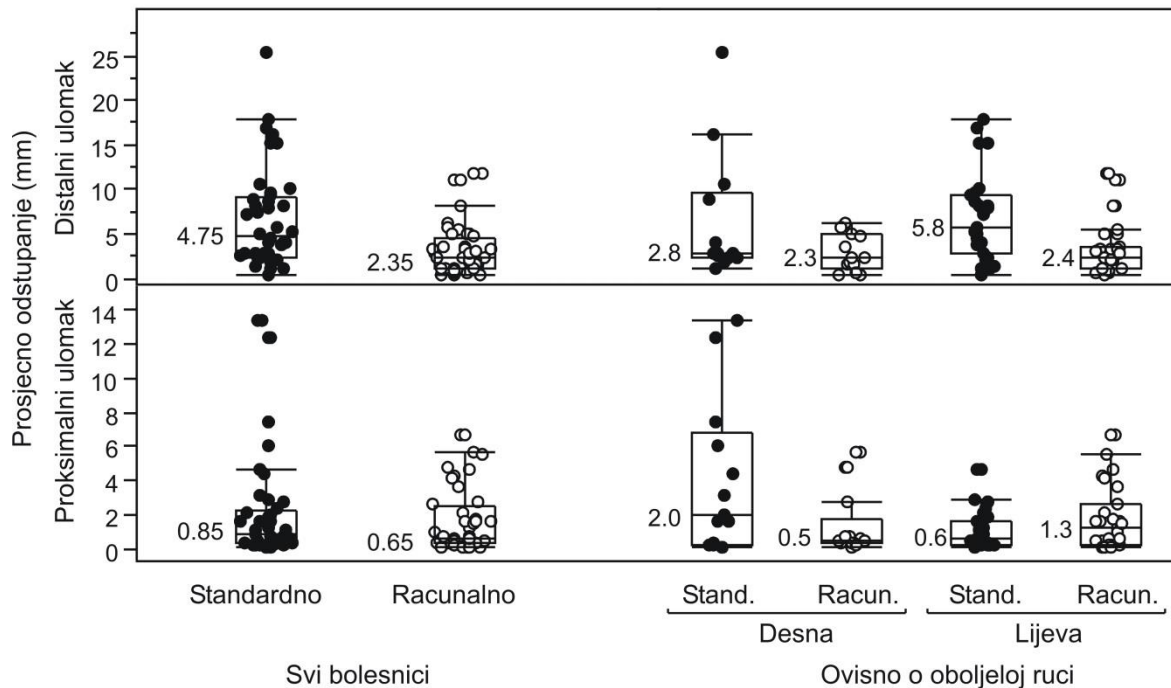
Odstupanje od oblika zdravog radijusa je različito i na različitim visinama osteotomije.



Grafikon 7. Prikaz ukupnog prosječnog odstupanja u odnosu na visinu linije osteotomije za različite bolesnike. (A,B,C,D i E – bolesnici; visina linije osteotomije – udaljenost od razine distalne zglobne površine ulne; odstupanje oblika - prosjek odstupanja na proksimalnom i distalnom kraju osteotomije – slika 18).

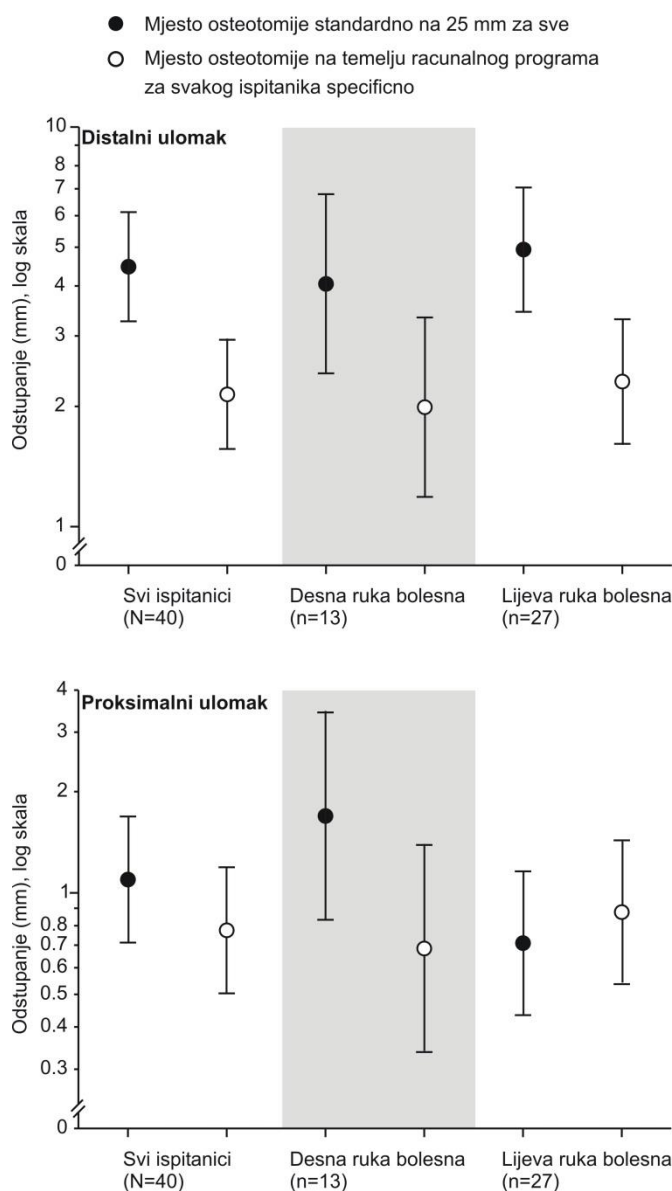
Slika 18 prikazuje individualne vrijednosti (za sve ispitanike, te ovisno o tome je li oboljela desna ili lijeva ruka) iznosa prosječnog odstupanja na distalnom i na proksimalnom ulomku u slučaju kada je računalna (simulirana) operacija napravljena s mjestom osteotomije koju je odredio računalni program i kada je operacija simulirana na način da su sve osteotomije napravljene na istoj udaljenosti (25 mm). Obje mjere pokazale su izrazitu interindividualnu varijabilnost (rasap rezultata), pri čemu su vrijednosti izrazito nepravilno distribuirane (većina vrijednosti su niske, ali postoji i „rep raspodjele udesno“, tj. ponešto ispitanika s visokim vrijednostima). Kako je naznačeno na slici (vrijednosti medijana), sve su vrijednosti bile veće za situaciju kada je mjesto osteotomije određeno standardnim

postupkom, nego kada je određeno računalnom metodom, osim u slučaju odstupanja na proksimalnom ulomku kada je oboljela lijeva ruka, gdje je medijan bio niži u standardnoj, u odnosu na računalnu varijantu (0.6 vs. 1.3 mm).



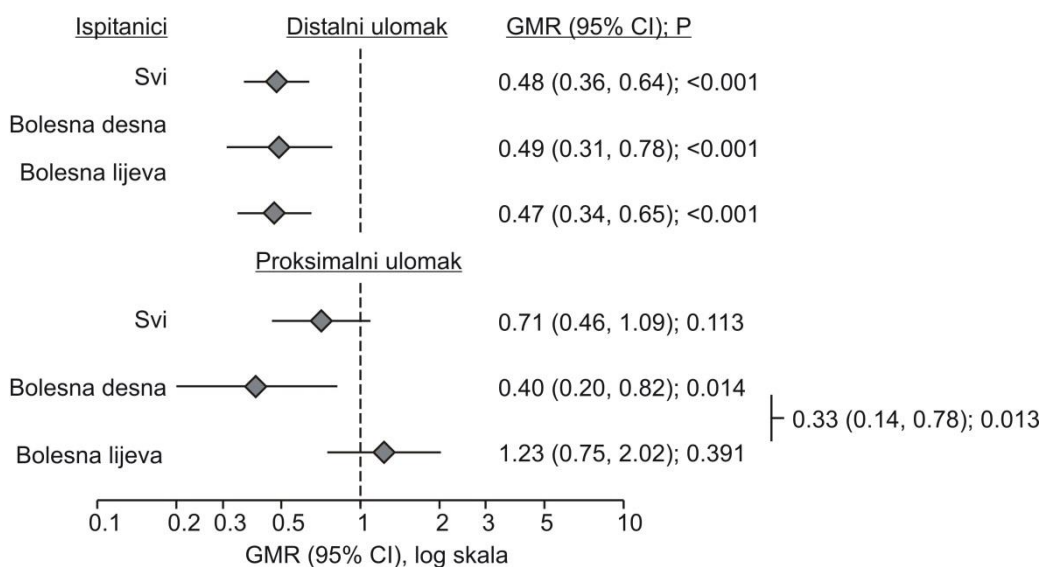
Slika 18. Izmjerene vrijednosti prosječnog odstupanja na distalnom i proksimalnom ulomku, ovisno o tome je li mjesto osteotomije određeno računalnim programom, ili je napravljena uvijek na udaljenosti od 25 mm. Prikazani su podaci za sve ispitanike i ovisno o tome je li oboljela ruka desna ili lijeva. Puni krugovi su vrijednosti za standardnu metodu (udaljenost 25 mm), a otvoreni krugovi su podaci za računalno određeno mjesto osteotomije. Prikazane su individualne vrijednosti. Horizontalne linije su medijani (naznačeni iznosom), kvadrati označuju gornju i donju kvartil, a vertikalne linije označuju „unutarnju ogradu“ (medijan \pm [1.5 x interkvartilni raspon]). Vrijednosti „izvan ograda“ su odstojeće vrijednosti [outlier].

Slika 19 sažima izmjerene vrijednosti, u obliku geometrijskih srednjih vrijednosti i granica pouzdanosti – zbog iskrivljenosti distribucije, analizirane su ln-transformirane vrijednosti (generalni linearni mješoviti model: metoda, ruka, metoda*ruka interakcija).



Slika 19. *Izmjerene vrijednosti prosječnog odstupanja na distalnom ulomku i na proksimalnom ulomku, ovisno o metodi određivanja mjesta osteotomije (standardno, uvijek 25 mm, ili računalno, individualno) za sve ispitanike i posebno kada je oboljela desna odnosno lijeva ruka. Vrijednosti su sažete kao geometrijske srednje vrijednosti s 95% granicama pouzdanosti. Podaci su analizirani (zasebno za svaki ishod) u generalnom linearnom mješovitom modelu (uzima u obzir činjenicu da su obje metode implementirane u istih ispitanika), s ovim efektima: način određivanja mjesta osteotomije, zahvaćena ruka, način određivanja*zahvaćena ruka interakcija. Analizirane su ln-transformirane vrijednosti zbog izrazite iskrivljenosti „udesno“ svih mjerenih ishoda, iz kojih su zatim izvedene geometrijske (podešene) srednje vrijednosti.*

Slika 20 kvantificira razlike između „računalne metode“ i „standardne metode“ i ilustrira da su računalnom metodom dobivena manja odstupanja: a) što se tiče prosječnog odstupanja na distalnom ulomku, računalnom metodom ona su bila oko dvostruko manja nego standardnim postupkom, i sveukupno, i kada je bila bolesna lijeva i kada je bila bolesna desna ruka; b) što se tiče odstupanja na proksimalnom ulomku, računalnom su metodom bila oko 29% manja nego standardnom, ali to nije dostiglo statističku značajnost (P=0.113). Međutim, u slučaju 13 bolesnika s oboljelom desnom rukom, odstupanje je, računalnom metodom, bilo oko 60% manje sa standardom, dok u slučaju 27 bolesnika s oboljelom lijevom rukom nije uočena razlika između metoda (P=0.391). Posljedično, razlika „računalna“ – „standardno“ u slučaju desnih ruku, bila je oko 3 puta manja nego u slučaju lijevih ruku (P=0.013), dakle uočena je interakcija između metode i strane oboljele ruke.



Slika 20. Razlike dvije metode („računalna“ vs. „standardna“) u prosječnom odstupanju na distalnom i na proksimalnom ulomku nakon osteotomije, za sve bolesnika (N=40), te zasebno za one kod kojih je oboljela desna (n=13), odnosno lijeva (n=27) ruka. S obzirom na „iskrivljenu distribuciju“, analizirane su ln-transformirane vrijednosti. Razlike su prikazane kao omjeri geometrijskih srednjih vrijednosti (GMR) s 95% granicama pouzdanosti iz generalnog linearnog mješovitog modela (dvije metode u istih ispitanika) s „efektima“: metoda, strana oboljele ruke, metoda*strana. Iznosom razlika „desno“ vs. „lijevo“ za razlike između dvije metode, naznačena je značajna interakcija metoda*strana.

S obzirom na moguće razlike po spolu, u odnosu na dvije metode, testirane su za obje mjere i interakcije „metoda*pol“. Odnos dviju metoda, za oba mjerena ishoda bio je podudaran po spolu ($P > 0.500$ za interakciju, u oba slučaja).

6. RASPRAVA

Uspjeh korektivne osteotomije palčane kosti ovisi o preciznosti prijeoperacijskog planiranja i realizaciji tog planiranja. Kako bi se ispravila deformacija i postigao idealan odnos u radiokarpalnom i distalnom radioulnarnom zglobu, potrebno je odrediti željeni pomak distalnog dijela radijusa u trodimenzionalnom prostoru. Da bismo olakšali shvaćanje i realizaciju tog pomicanja, ono se raščlanjuje na više elemenata: translacija po uzdužnoj osovini palčane kosti kojom se korigira skraćenje, rotacija radi ispravka palmarnog nagiba, rotacija kako bi se ispravio ulnarni nagib, rotacija oko uzdužne osovine za ispravak deformacije te pomaci u AP i LL smjeru kako bi se ispravila eventualna ad latus deformacija. Ispravljjanje navedenih kutova dodano komplicira činjenica da nije svejedno gdje postavimo centar rotacije.


Kod klasičnog načina planiranja opseg korektivnih postupaka i mjere transplantata određuju se precrtavanjem i preklapanjem radiograma bolesne i zdrave ruke.^{11, 37, 127} Taj postupak može sadržavati male greške, ali njihovo akumuliranje može ugroziti uspjeh operacije. Pogreške proizlaze iz činjenice da se prostorni položaj trodimenzionalnog tijela i njegov odnos s okolnim strukturama pokušava riješiti pomoću njegove dvije dvodimenzionalne sjene. Usporedbom između mjerenja u tri dimenzije (CT) i dvije dimenzije (klasični radiogrami) dokazano je dobivanje različitih vrijednosti. Ulnarna varijanca se razlikuje preko 2 mm, vrijednosti ulnarnog nagiba kod većih se deformacija značajno razlikuje, dok se greške palmarnog nagiba kreću unutar 10 stupnjeva. Stoga je planiranje osteotomije na osnovi klasičnih radiograma neprecizno.

U cilju poboljšanja, uvedene su različite metode koje koriste računala koja pomažu shvaćanju i izračunavanju kompliciranih trodimenzionalnih oblika i odnosa.^{26, 34-36} Bilić i Zdravković 1988. uvode računalno potpomognutu metodu prijeoperacijskog planiranja koja pokazuje dobre rezultate.^{34-36, 145} Nedostatak metode je bio što je zahtijevala više vremena i, za tadašnje uvjete, posebnu opremu. Napretkom tehnologije računalno planiranje postaje sve učestalije te se razvijaju različiti računalni programi koji prostornim trodimenzionalnim

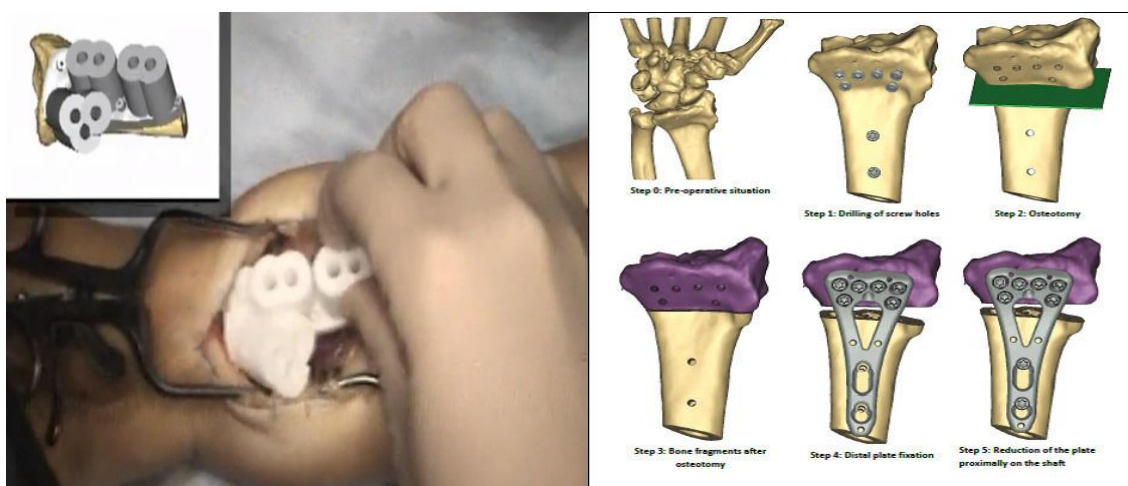
simulacijama prikazuju postupak operacije. Ukoliko su podaci za obradu dobiveni iz CT snimaka ručnih zglobova, rezultati planiranja postaju iznimno precizni.²⁹

Najveći prigovor preciznom prijeoperacijskom planiranju je poteškoća intraoperacijske provedbe plana. Dobar položaj u radiokarpalnom i radioulnarnom zglobu može se postići samo ako se planirano i realizira u vrijeme zahvata. Predloženo je mnogo načina kako to ostvariti. Najjednostavnije je postavljanje Kirschnerovih žica u palčanu kost pomoću kojih bi se, nakon osteotomije, određivao povoljan položaj. Na primjer, angulacija je ispravljena kada se žice postave u paralelan položaj, ako su prethodno postavljene pod kutom poželjne korekcije (Slika 11). Također se za vrijeme prijeoperacijske pripreme određivao točan oblik transplantata i samim njegovim postavljanjem već bi se postigao željeni položaj. Rezultati zahvata, kod kojih se pri postizanju korekcije oslanjamo samo na oblik kortikospongioznog transplantata, nisu zadovoljavajući pa se predlaže obavezna radiološka provjera za vrijeme operacije.²⁴ Korak dalje je postavljanje pločice prije osteotomije u unaprijed određeni položaj na distalni segment kako bi se nakon potpune fiksacije postigla željena korekcija. Predložene su i zanimljive metode gdje se pomoću dužine vijaka u pločici može odrediti angulacija potrebne korekcije (slika 21). Ovaj način može biti koristan jer je jednostavan i ne ovisi o strukturi transplantata.

Kako bismo olakšali i postigli preciznije intraoperacijsko postavljanje ulomaka u poželjnu poziciju sve više autora predlažu metodu koja koristi specifični predložak pomoću kojeg se izbuše rupe za vijke prije osteotomije. Nakon postavljanja zaključavajuće pločice u takve rupe postiže se dobar položaj distalnog dijela palčane kosti. Predlošci i cijelo planiranje se vrši na kompjutorskim modelima napravljenim na osnovu CT podataka.¹⁴⁶⁻¹⁴⁸ Metoda se pokazala učinkovita, ali za širu upotrebu je ograničena potrebom za posebnim softverom i posebnom opremom (3D printer) za pravljenje predložaka za bušenje. Budućnost preciznosti su, za sada u eksperimentalnoj fazi, metode u kojima se intraoperacijski markira kost. Marker se prate pomoću kamera i prikazuju u 3D računalnim sustavima koji navode bušilicu i pilu na mjesto osteotomije bilo preko operatera ili robota.



Slika 21. Način kako se pomoću dužine vijka i pločice može ispraviti kut dorzalnog nagiba. Za svaku dužinu vijka i rupu u pločici izračunat je kut postavljanja. Prvo se naprave rupe za distalne vijke, zatim se napravi osteotomija te se samim postavljanjem pločice ispravlja deformitet.³⁹



Slika 22. Specifični predložak (lijevo) pomoću kojeg se buše rupe za vijke prethodno napravljen za pojedinog pacijenta na osnovi kompjutorske simulacije (desno).¹⁴⁸

Zašto planirati mjesto osteotomije? Poslijeoperacijski oblik radijusa ovisi o mjestu osteotomije. Normalni anatomske oblik je poželjan iz više razloga. Ukoliko zaostane deformacija u metafizarnom dijelu poremeti se tijekom sila koje se prenose na karpalne kosti i uzrokuju se ranije degenerativne promijene. Izbočine nastale osteotomijom mogu vršiti pritisak na okolna meka tkiva, živce i tetive što može uzrokovati bolove i smanjenje funkcije šake. Ukoliko postoje pomaci na mjestu osteotomije postavljanje osteosintetskog materijala

može biti otežano ili pri osteosintezi takve osteotomije može se izgubiti željena korekcija, bilo za vrijeme zahvata ili u poslijeoperacijskom periodu zbog slabije stabilnosti. I na kraju, niti estetski rezultat nije nevažan.

U literaturi postoje brojni prijedlozi za odabir mjesta osteotomije. Raniji radovi predlažu osteotomiju na određenoj udaljenosti od zglobne površine. Na taj način ne uzimaju specifičnost pojedinog pacijenta i prijeloma. Anatomske različitosti radijusa, prvenstveno veličina, te različitosti prijeloma dovode do niza deformacija koje se ne mogu ispraviti jedinstvenom linijom osteotomije. Operirajući sve bolesnike na isti način izlažemo se riziku nekontroliranog poslijeoperacijskog oblika radijusa što dovodi do gore navedenih komplikacija. Druga skupina autora predlaže osteotomiju na mjestu najveće deformacije. Ovim načinom bi se našlo dobro mjesto osteotomije ako se računa da osteotomijom treba postići obrnute pomake od onih koje je napravio prijelom i pomaci nakon prijeloma. Ipak, deformacija je najčešće u širokom segmentu kosti i njen trodimenzionalni oblik je teško shvatljiv jednostavnoj vizualnoj procjeni. Tako način traženja mjesta deformacije na radiogramima ili za vrijeme zahvata postaje jako neprecizan. Da se samom mjestu osteotomije, uglavnom, nije davalo puno pozornosti govori podatak da i autori koji inzistiraju na detaljnom prijeoperacijskom trodimenzionalnom planiranju, na osnovi kompjutorizirane tomografije, mjesto osteotomije uzimaju proizvoljno.³²

Jupiter u svom predavanju "Corrective Osteotomy of Distal Radius Malunion: New Horizons" prikazuje geometrijsko dvodimenzionalno pronalaženje vrste i mjesta osteotomije.³⁹ Ovim načinom se može najbliže, od svih dvodimenzionalnih metoda, naći dobro mjesto kroz koje bi osteotomija trebala prolaziti, a prednost je i jednostavnost metode. Ipak, pronalaženje centra rotacije za distalni segment radijusa tim načinom je ograničeno samo na 2-D sliku i ne uključuje kompleksnost 3-D deformacije. Točno mjesto i nagib osteotomije nije moguće odrediti iz ovog načina jer dobijemo samo jednu 2-D točku kroz koju možemo napraviti cijeli niz osteotomija, a u stvarnom prostoru, matematički gledano, bezbroj. Dokazana je statistički značajna korelacija između 3-D rotacijskih deformacija i kliničkih rezultata, dok za 2-D parametre nije značajna. Takav nalaz, povezanost trodimenzionalnih

deformacija i funkcionalnih rezultata ukazuje na potrebu za boljim prijeoperacijskim tehnikama planiranja i boljom intraoperacijskom provedbom.¹⁴⁹

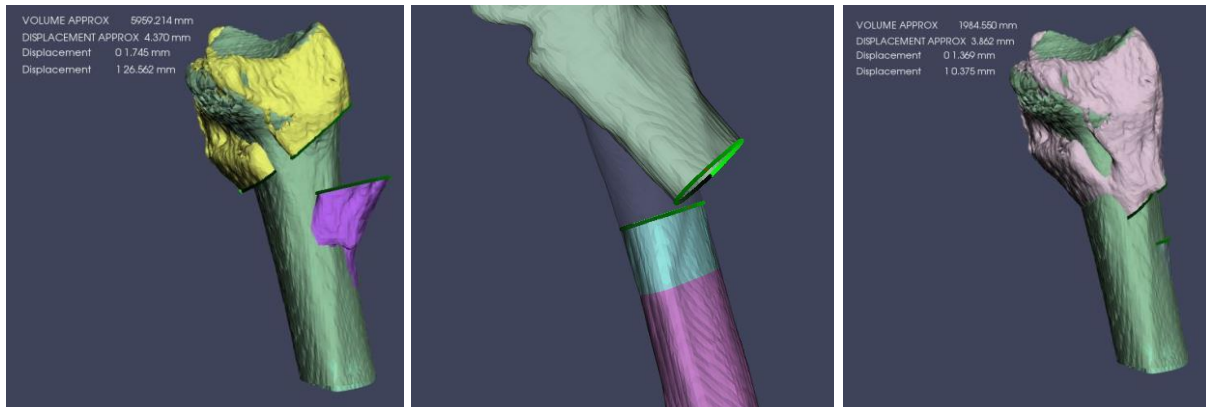
Planirano mjesto osteotomije, za vrijeme operacije, nije lako i ostvariti. Cijela kost nam nije vidljiva, mjerenja od određenih anatomskih dijelova su također otežana mekim tkivima, a i nakon određivanja mjesta, prilikom piljenja, su moguće greške. U ovom radu dokazano je da se dobro određeno mjesto osteotomije nalazi u području koje dozvoljava manja odstupanja. Tako pomak pile od milimetar ili dva neće dovesti do veće postoperacijske deformacije. Ta tolerancija optimalne linije osteotomije je iznimno važna za uspjeh zahvata.

Ispitanici, u ovom radu, bili su bolesnici koji su podvrgnuti operacijskom zahvatu radi loše srasle palčane kosti na tipičnom mjestu. Obuhvaćeno je 20 muškaraca i 20 žena koji su uzastopno liječeni i koji su zadovoljavali kriterije za ulazak u studiju. Raspon dobi je bio od 31 do 80 godina sa srednjom vrijednosti od 61 godinu. Prosječno starija dob, u ovom istraživanju, govori o sve češćoj potrebi i starijih ljudi da se podvrgnu kirurškom liječenju kako bi održali kvalitetu života. Kvalitetniji osteosintetski materijal i unapređenje kirurške tehnike doveli su do veće uspješnosti zahvata te dob više nije kontraindikacija kod fizički aktivnih bolesnika. Osnovni kriterij za ulazak u studiju bile su radiološke karakteristike loše sraslih radijusa koje ukazuju da bi bolesnik mogao imati tegobe: skraćenje radijusa veće od 3 mm te dorzalna angulacija 10 i više stupnjeva. U radu je prosjek skraćenja bio 4 mm (3-8mm), a dorzalni nagib zglobne površine prosječno 15 stupnjeva (10°- 44°) Kako je u uvodu naglašeno, radiološki pokazatelji ne smiju biti razlog za operacijski zahvat, već služe kao sredstvo probira pacijenata koji bi zbog anatomskog deformiteta mogli imati i funkcionalne poteškoće. Operacijsko liječenje treba indicirati kod simptomatski loše sraslih prijeloma u ovisnosti od motivacije bolesnika, funkcionalnih zahtjeva, vrste deformacije i stanja ručnog zgloba. Ulnarni nagib nije ulazio u kriterije za studiju jer njegova promjena najmanje utječe na funkcionalnost zgloba. Tako je raspon ulnarnog nagiba bolesnih palčanih kostiju od 0 do normalnih 29 stupnjeva.

Potreba za individualnim određivanjem mjesta linije osteotomije provjerena je uspoređujući računalnu i standardnu liniju osteotomije simulirajući operacijski zahvat. Kako je određena visina linije osteotomije u standardnoj (kontrolnoj) metodi? U najvećem broju radova mjesto osteotomije je unaprijed određeno na preporučenoj visini. Najčešće se spominje 25 ili 20 mm od zgloba. Unutar tog raspona osteotomija se standardno i radi. U ovom istraživanju određeno je da se za standardnu metodu koriste osteotomije na 25 mm udaljenosti od visine ulne. Razina vrha glave ulne uzeta je kao referentna ravnina jer nije oštećena prijelomom te se mogu uspoređivati različite deformacije radijusa. Kada bi se uzimala neodređena definicija "udaljenost od zgloba", radilo bi se o različitim mjestima na metadijafizi radijusa jer je zglobna površina kod svakog pacijenta u drugačijem položaju. Ako se od, u istraživanju određene visine od 25 mm, oduzme skraćenje radijusa koje je kod ispitivanih bolesnika bilo prosječno 4 mm, vidi se da je prosječna udaljenost od zgloba za 21 mm, što je blizu često korištenoj visini osteotomije (20 mm). Takva, univerzalna visina uspoređena je s računalno individualno određenom osteotomijom za svakog pacijenta. Kako se prosjek visina osteotomija u dvije metode nije značajno razlikovao (računalna 23 mm, standardna 25 mm) moglo bi se zaključiti da je računalnom metodom dobiven rezultat koji opravdava korištenje unaprijed određene visine od 25 mm i koji negira potrebu za korištenje računala u planiranju visine osteotomije.

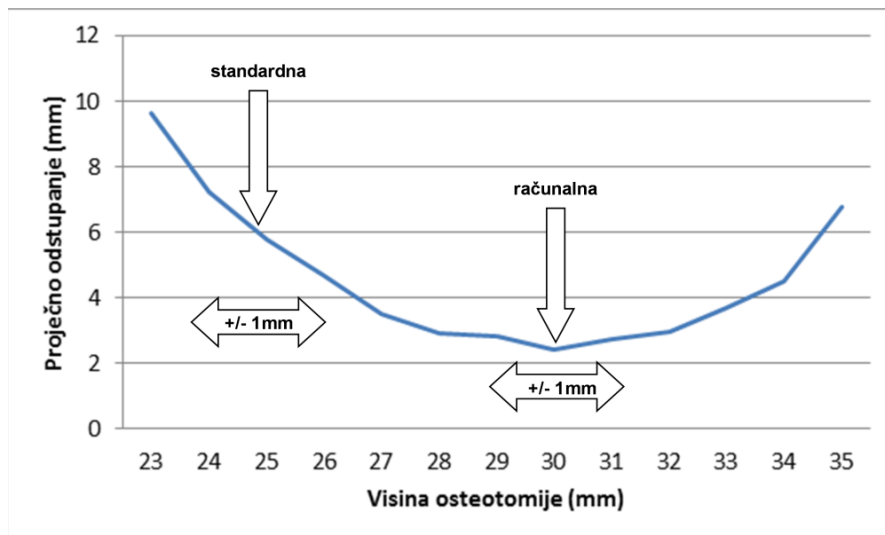
Mijenjanjem visine linije osteotomije mijenja se i poslijeoperacijski oblik palčane kosti. Način na koji se promjene događaju prikazuje grafikon 1. Krivulje koje su prikazane tipične su za prijelom palčane kosti na tipičnom mjestu s dorzalnom angulacijom i skraćanjem. Posebno je obilježeno odstupanje na proksimalnom i na distalnom dijelu osteotomije. Proksimalni ulomak poklapa se sve više sa zdravom kosti, kako se osteotomija postavlja više prema dijafizi. To je logično, jer proksimalni ulomak za vrijeme zahvata ne mijenja položaj. Ako se osteotomija napravi bliže dijelu kosti koji nije oštećen prijelomom, onda je proksimalni kraj jednak zdravoj kosti. Distalni rub osteotomije ponaša se suprotno. Ispravljanjem dorzalne angulacije, odnosno rotacijom distalnog ulomka, rub osteotomije pomiče se prema

dorzalno. Što je ulomak veći po uzdužnoj osovini radijusa to je i njegov odmak u proksimalnom dijelu veći.



Slika 23. Lijevo: Osteotomija je previše distalno pa se proksimalni kraj previše odmiče od oblika normalne kosti. Sredina: Osteotomija je previše proksimalno pa se distalni ulomak previše odmiče. Desno: Optimalno mjesto osteotomije s najboljom podudarnošću oblika bolesne kosti nakon zahvata i zdrave kosti.

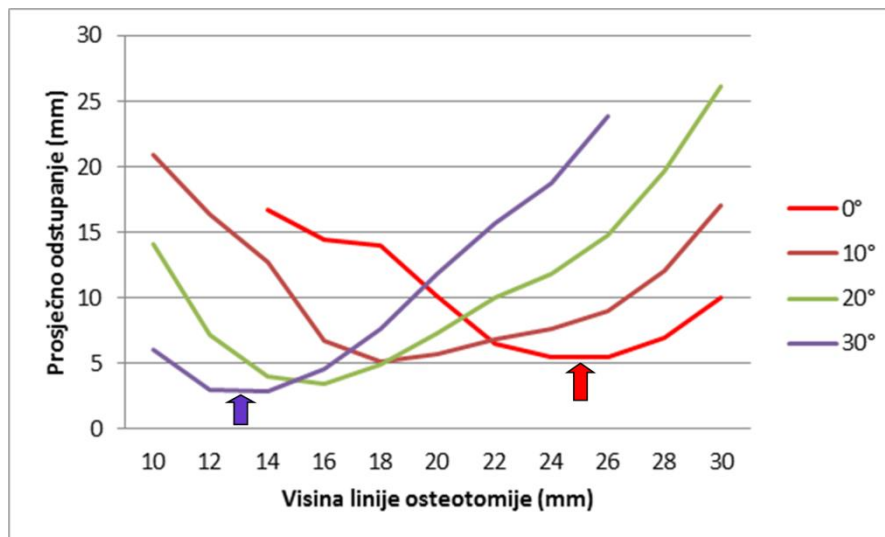
Krivulja prosječnog odstupanja na krajevima osteotomije može opisati ukupna odstupanja od oblika u cijeloj osteotomijskoj pukotini (grafikon 8). Najniža točka označava mjesto osteotomije gdje je poslijeoperacijski oblik najbliži zdravom radijusu. Visinu osteotomije, na kojoj se nalazi najniža točka krivulje ukupnog odstupanja, možemo nazvati optimalnim mjestom osteotomije. Vidljivo je da se manjim promjenama te visine, a koje su moguće zbog poteškoća točne operacijske izvedbe, ne mijenja značajno korigirani oblik. Ako se planira druga visina osteotomije, koja se nalazi dalje od tjemena krivulje, za istu pogrešku prilikom zahvata, dobivaju se velike razlike u rezultatu. Na taj način, koristeći osteotomiju na tom optimalnom mjestu, smanjujemo mogućnost nepovoljnog poslijeoperacijskog položaja ulomaka i pri manjim nepravilnostima u izvođenju zahvata.



Grafikon 8. Utjecaj operacijske pogreške od 1 mm na odstupanje od oblika zdrave palčane kosti kod unaprijed određene linije osteotomije (standardna, 25 mm) i računalom određene osteotomije (računalna, 30 mm) za bolesnika s proksimalnijim prijelomom.

Osim visine, osteotomiji se može mijenjati i nagib. Prijedlozi da osteotomija mora biti pod nagibom koji je pola od potrebnog kuta ispravljanja, uz stabilnu osteosintezu, više nisu potrebni. Ti prijedlozi su temeljeni na činjenici da se javljaju postranične silnice ukoliko površine osteotomije nisu okomite na silu pritiska. Kod slabijih oblika osteosinteza takve sile mogu ugroziti položaj i rezultat zahvata. Iz istog razloga postavljala se kortikalna kost kako bi pridonijela čvrstoći do potpunog zaraštavanja. Noviji osteosintetski implantati sigurniji su i stabilniji te u poslijeoperacijskom periodu sile koje se javljaju kod normalne funkcije ne ugrožavaju postignut položaj. U tim uvjetima može se napraviti bilo koji nagib linije osteotomije, može se koristiti nestrukturirana kost ili čak mjesto osteotomije ostaviti bez transplantata. Kakav je utjecaj promjene nagiba osteotomije na poslijeoperacijski oblik kosti? Grafikoni 2-5 pokazuju kako se mijenjaju odstupanja od oblika zdrave kosti kod promjene kuta pile, u različitim smjerovima. Vidljivo je da se mijenjanjem nagiba vrlo malo mijenja poslijeoperacijski oblik. Različitim nagibima prema ulnarno i palmarno optimalno mjesto za osteotomiju nalazi se na različitim visinama radijusa. Tako, ukoliko je potrebno napraviti kut prema ulnarno ili palmarno, liniju osteotomije treba pomaknuti dijafizi, odnosno dalje od zgloba. A za obrnuto, naginganje pile prema dorzalno i radijalno, ne treba mijenjati visinu

osteotomije. Ovo vrijedi za loše srasle radijuse na tipičnom mjestu s dorzalnom angulacijom i skraćanjem kakvi su predmet istraživanja u ovom radu. Za druge deformacije naginjanje osteotomije se drugačije odražava na poslijeoperacijski oblik kosti.



Grafikon 9. Prosječna odstupanja od oblika zdravog radijusa pri naginjanju osteotomije prema dorzalno kod bolesnika s dorzalnom angulacijom zglobne površine od 30°. Plava strelica – najmanje odstupanje je na 13 mm kada je osteotomija paralelna sa zglobnom površinom u sagitalnoj ravnini (30°). Crvena strelica – Najmanje odstupanje na visini linije osteotomije od 25 mm kada je osteotomija okomita na osovinu radijusa(0°).

Mijenjajući nagib i mjesto osteotomije kod nekih se deformacija može mijenjati tip osteotomije (otvarajuća ili zatvarajuća). Također, oblik i volumen transplantata ovisi od mjesta osteotomije. Nastoji se koristiti manji transplantat zbog veće sigurnosti urednog cijeljenja. Grafikon 6 pokazuje kako se mijenja volumen transplantata u ovisnosti o visini osteotomije. Volumen transplantata ne bi trebao imati utjecaj na odabir mjesta osteotomije. Wada i suradnici zaključuju da se istovremenim skraćivanjem ulne i zatvarajućom osteotomijom radijusa postižu bolji rezultati nego otvarajućom osteotomijom.¹³⁸ Ako se radi otvarajuća osteotomija, onda je bolje mjesto za transplantat u dobro prokrvljenoj metafizi,

bez obzira na veći volumen, od onoga u dijafizi. Ukoliko se radi o manjim osteotomijskim otvorima, uz stabilnu osteosintezu, postavljanje transplantata nije potrebno.¹⁵⁰

Zbog čega je individualni pristup potreban, pri odabiru linije osteotomije, prikazuje grafikon 9. Pet bolesnika imaju različite krivulje odstupanja oblika kosti od anatomskog u odnosu na visinu osteotomije. Tako je prikazan raspon optimalnog mjesta za osteotomiju od 18 do 31 mm od visine ulne.

Analiza usporedbe računalne i standardne linije osteotomije pokazuje izrazitu interindividualnu varijabilnost uz izrazito nepravilno distribuirane vrijednosti. Računalnom metodom dobilo se dvostruko manje odstupanje na distalnom ulomku za sve ispitanike. Ako se rezultati podijele na desne i lijeve ruke, razlika je statistički značajna. Na proksimalnom ulomku razlika nije dostigla statističku značajnost kada se uzmu svi ispitanici, ali ako se uzmu samo desne ruke onda je odstupanje za 60% manje. Te razlike na proksimalnom kraju nisu klinički interesantne jer se radi o razlikama medijana unutar jednog milimetra. Spol bolesnika nije utjecala na razlike u odnosu dviju metoda.

7. ZAKLJUČAK

Korištenje računala u svrhu planiranja korektivne osteotomije palčne kosti daje mogućnost za trodimenzionalno pronalaženje optimalne linije osteotomije koja dovodi do boljeg poslijeoperacijskog oblika kosti i smanjuje mogućnost lošeg rezultata uzrokovanog manjim pogreškama u izvođenju zahvata. Naginjanjem linije osteotomije ne postižu se značajno bolji anatomske rezultati. Svakom bolesniku je potrebno odrediti liniju osteotomije specifičnu za njegov deformitet. Individualno određivanje linije osteotomije treba imati svoje mjesto u metodama planiranja korektivnih osteotomija.

8. SAŽETAK

Korektivna osteotomija je metoda izbora u liječenju loše sraslog prijeloma palčane kosti u tipičnoj zoni kod osoba kojima je neophodna dobra funkcija ručnog zgloba. Cilj je zahvata ispraviti deformitet i time vratiti uredne odnose u radiokarpalnom i distalnom radioulnarnom zglobu.

Istraživanje je provedeno na 40 bolesnika, 20 muškaraca i 20 žena koji su liječeni zbog loše sraslog prijeloma. Iz podataka kompjutorizirane tomografije računalno su konstruirani modeli palčane i lakatne kosti na kojima su simulirane korektivne osteotomije s različitim mjestima linije osteotomije. Analiziran je utjecaj promjene visine i nagiba osteotomije na poslijeoperacijski oblik kosti.

Naginjanjem linije osteotomije ne postižu se značajno bolji anatomske rezultati. Za svaki deformitet postoji visina linije osteotomije koja rezultira najmanjim odstupanjem od normalnog oblika kosti i koja tolerira manje intraoperacijske pogreške. Uspoređene su simulacije zahvata s linijom osteotomije određenom računalom u odnosu na standardno korištenu liniju osteotomije (2,5 cm proksimalno od visine ulne, paralelna sa zglobom u sagitalnoj ravnini). Računalna linija osteotomije rezultirala je boljim poslijeoperacijskim oblikom palčane kosti.

Individualna linija osteotomije, određena trodimenzionalnom računalnom analizom, postiže minimalno poslijeoperacijsko odstupanje od oblika zdrave palčane kosti te njeno pronalaženje treba uvrstiti u metode planiranja korektivnih osteotomija.

9. ABSTRACT

Importance of osteotomy line in planning corrective osteotomies of malunited distal radius fractures

**Jadranko Kovjanić
(2016.)**

Corrective osteotomy is the method of choice for treating distal radius fracture malunion in active patients. It has previously been demonstrated that there is a correlation between the quality of anatomical restoration and overall wrist function. However, surgical correction can be difficult because of the often complex anatomy associated with this condition. Clinical outcomes largely depend on the preoperative planning looking to restore normal wrist anatomy.

Virtual corrective osteotomies, based on wrists CT scans, were done for forty patients with dorsally angulated distal radius fractures malunion to analyze the influence of different osteotomy lines on postoperative bone shape. Results showed that there is no need for osteotomy line inclination. Our computer-assisted planning method can find optimal osteotomy line for restoration of normal distal radius anatomy. Shifting of osteotomy line around this level does not change the anatomical outcome significantly, so use of this line can tolerate minor surgical mistakes. Computer defined osteotomy line and most frequently used osteotomy line (2,5 cm proximal from the ulna level, parallel to the radius articular surface in sagittal plane) were compared. Computer defined line achieved better postoperative radial bone form.

3D computer-assisted determining of individual osteotomy line, that results in nearly normal bone shape, should be a part of corrective osteotomy planning methods.

10. Literatura

1. Pogue DJ, Viegas SF, Patterson RM et al. Effects of distal radius fracture malunion on wrist joint mechanics. *J Hand Surg [Am]*. 1990;15:721–7.
2. Jupiter JB. Fractures of the distal end of the radius. *J Bone Joint Surg Am*. 1991;73:461–9.
3. Koshkin AB, Sergeev SV, Matveev VS, Grishanin OB. Distal forearm fractures: the analytical approach for treatment. *Ortop Traumatol Rehabil*. 2008;10:324–330.
4. Aro HT, Koivunen T. Minor axial shortening of the radius affects outcome of Colles' fracture treatment. *J Hand Surg [Am]*. 1991;16:392–8.
5. Rikli DA, Honigmann P, Babst R, Cristalli A, Morlock MM, Mittlmeier T. Intra-articular pressure measurement in the radioulnocarpal joint using a novel sensor: in vitro and in vivo results. *J Hand Surg Am*. 2007;32:67–75.
6. Adams BD. Effects of radial deformity on distal radioulnar joint mechanics. *J Hand Surg [Am]*. 1993;18:492–8.
7. Flinkkila T, Raatikainen T, Kaarela O, Hamalainen M. Corrective osteotomy for malunion of the distal radius. *Arch Orthop Trauma Surg*. 2000;120:23–26.
8. Krukhaug Y, Hove LM. Corrective osteotomy for malunited extra-articular fractures of the distal radius: a follow-up study of 33 patients. *Scand J Plast Reconstr Surg Hand Surg*. 2007;41:303–309.

9. Ring D, Roberge C, Morgan T, Jupiter JB. Osteotomy for malunited fractures of the distal radius: A comparison of structural and nonstructural autogenous bone grafts. *J Hand Surg [Am]*. 2002;27:216–222.
10. Miyake J, Murase T, Yamanaka Y, Moritomo H, Sugamoto K, Yoshikawa H. Three-dimensional deformity analysis of malunited distal radius fractures and their influence on wrist and forearm motion. *J Hand Surg Eur Vol*. 2012;37:506–512.
11. Fernandez DL. Malunion of the Distal End of the Radius. *Fractures of the Distal Radius*. New York: Springer-Verlag; 1996:264–315.
12. Hagert CG. Distal radius fracture and the distal radioulnar joint—-anatomical considerations. *Handchir Mikrochir Plast Chir*. 1994;26:22–26.
13. Stewart HD, Innes AR, Burke FD. Factors affecting the outcome of Colles' fracture: an anatomical and functional study. *Injury*. 1985;16:289–95.
14. Warwick D, Prothero D, Field J, Bannister G. Radiological measurement of radial shortening in Colles' fracture. *J Hand Surg [Br]*. 1993;18:50–2.
15. Wigderowitz CA, Sadaiyappan V, McGurty DM, Rowley DI. Computerized analysis of radiographs in Colles' fractures. *Clin Orthop*. 2001;217–24.
16. Megerle K, Baumgarten A, Schmitt R, van SJ, Prommersberger KJ. Median neuropathy in malunited fractures of the distal radius. *Arch Orthop Trauma Surg*. 2013;133:1321–1327.

17. Brogren E, Wagner P, Petranek M, Atroshi I. Distal radius malunion increases risk of persistent disability 2 years after fracture: a prospective cohort study. *Clin Orthop Relat Res.* 2013;471:1691–1697.
18. Prommersberger KJ, van Schoonhoven J, Lanz UB. Outcome after corrective osteotomy for malunited fractures of the distal end of the radius. *J Hand Surg Br.* 2002;27:55–60.
19. Kovjanic J, Bilic R, Kolundzic R, Bilic L, Trkulja V. Corrective osteotomy of the malunited distal radius fracture: use of periosteal bed may reduce the extent of postoperative graft resorption. *Int Orthop.* 2010;34:525–529.
20. Bilic R, Kovjanic J, Kolundzic R. Quantification of changes in graft dimension after corrective osteotomy of the distal end of the radius. *Acta Chir Orthop Traumatol Cech.* 2005;72:375–380.
21. El Karef E. Staged reconstruction for malunited fractures of the distal radius. *J Hand Surg Br.* 2005;30:73–78.
22. Roesgen M, Hierholzer G. Corrective osteotomy of the distal radius after fracture to restore the function of wrist joint, forearm, and hand. *Arch Orthop Trauma Surg.* 1988;107:301–8.
23. Shea K, Fernandez DL, Jupiter JB, Martin C. Corrective osteotomy for malunited, volarly displaced fractures of the distal end of the radius. *J Bone Joint Surg Am.* 1997;79:1816–26.

24. von CA, Nagy L, Arbab D, Dumont CE. Corrective osteotomies in malunions of the distal radius: do we get what we planned? *Clin Orthop Relat Res.* 2006;450:179–185.
25. Croitoru H, Ellis RE, Prihar R, Small CF, Pichora DR. Fixation-based surgery: A new technique for distal radius osteotomy. *Comput Aided Surg.* 2001;6:160–9.
26. Jupiter JB, Ruder J, Roth DA. Computer-generated bone models in the planning of osteotomy of multidirectional distal radius malunions. *J Hand Surg [Am].* 1992;17:406–15.
27. Murase T, Oka K, Moritomo H, Goto A, Yoshikawa H, Sugamoto K. Three-dimensional corrective osteotomy of malunited fractures of the upper extremity with use of a computer simulation system. *J Bone Joint Surg Am.* 2008;90:2375–2389.
28. Athwal GS, Ellis RE, Small CF, Pichora DR. Computer-assisted distal radius osteotomy. *J Hand Surg Am.* 2003;28:951–958.
29. Dobbe JG, Strackee SD, Schreurs AW et al. Computer-assisted planning and navigation for corrective distal radius osteotomy, based on pre- and intraoperative imaging. *IEEE Trans Biomed Eng.* 2011;58:182–190.
30. Dobbe JG, Vroemen JC, Strackee SD, Streekstra GJ. Patient-tailored plate for bone fixation and accurate 3D positioning in corrective osteotomy. *Med Biol Eng Comput.* 2012;51:19–27.

31. Miyake J, Murase T, Moritomo H, Sugamoto K, Yoshikawa H. Distal radius osteotomy with volar locking plates based on computer simulation. *Clin Orthop Relat Res.* 2011;469:1766–1773.
32. Rieger M, Gabl M, Gruber H, Jaschke WR, Mallouhi A. CT virtual reality in the preoperative workup of malunited distal radius fractures: preliminary results. *Eur Radiol.* 2005;15:792–797.
33. Schweizer A, Furnstahl P, Harders M, Szekely G, Nagy L. Complex radius shaft malunion: osteotomy with computer-assisted planning. *Hand (N Y).* 2010;5:171–178.
34. Bilic R, Zdravkovic V. Planning corrective osteotomy of the distal end of the radius. 2. Computer-aided planning and postoperative follow-up. *Unfallchirurg.* 1988;91:575–80.
35. Bilic R, Zdravkovic V. Planning corrective osteotomy of the distal end of the radius. 1. Improved method. *Unfallchirurg.* 1988;91:571–4.
36. Bilic R, Zdravkovic V, Boljevic Z. Osteotomy for deformity of the radius. Computer-assisted three-dimensional modelling. *J Bone Joint Surg Br.* 1994;76:150–4.
37. Fernandez DL. Correction of post-traumatic wrist deformity in adults by osteotomy, bone-grafting, and internal fixation. *J Bone Joint Surg Am.* 1982;64:1164–78.
38. Fernandez DL, Capo JT, Gonzalez E. Corrective osteotomy for symptomatic increased ulnar tilt of the distal end of the radius. *J Hand Surg [Am].* 2001;26:722–32.

39. Jupiter JB, Fernandez DL. Complications following distal radial fractures. *Instr Course Lect.* 2002;51:203–219.
40. af Ekenstam F, Hagert CG, Engkvist O, Tornvall AH, Wilbrand H. Corrective osteotomy of malunited fractures of the distal end of the radius. *Scand J Plast Reconstr Surg.* 1985;19:175–87.
41. Henry M. Immediate mobilisation following corrective osteotomy of distal radius malunions with cancellous graft and volar fixed angle plates. *J Hand Surg Eur Vol.* 2007;32:88–92.
42. Prommersberger KJ, Froehner SC, Schmitt RR, Lanz UB. Rotational deformity in malunited fractures of the distal radius. *J Hand Surg Am.* 2004;29:110–115.
43. Sammer DM, Kawamura K, Chung KC. Outcomes using an internal osteotomy and distraction device for corrective osteotomy of distal radius malunions requiring correction in multiple planes. *J Hand Surg Am.* 2006;31:1567–1577.
44. Oskam J, Bongers KM, Karthaus AJ, Frima AJ, Klasen HJ. Corrective osteotomy for malunion of the distal radius: the effect of concomitant ulnar shortening osteotomy. *Arch Orthop Trauma Surg.* 1996;115:219–222.
45. Wada T, Tsuji H, Iba K, Aoki M, Yamashita T. Simultaneous radial closing wedge and ulnar shortening osteotomy for distal radius malunion. *Tech Hand Up Extrem Surg.* 2005;9:188–194.

46. Keros P. Kosti gornjih udova. In: Krmpotić–Nemanić j, ed. *Anatomija čovjeka*. Zgreb: Jumena; 1990:70–71.
47. Kapandji IA. *The Physiology of the Joints of the Upper Limb*. New York: Churchill-Livingstone; 1982:98–129.
48. Jupiter JB. Functional and Radiographic Anatomy. In: Fernandez DL, Jupiter JB, eds. *Fractures of the Distal Radius*. New York: Springer; 1996:54–64.
49. Rikli DA, Regazzoni P. Fractures of the distal end of the radius treated by internal fixation and early function. A preliminary report of 20 cases. *J Bone Joint Surg Br*. 1996;78:588–592.
50. Rikli DA, Businger A, Babst R. Dorsal double–plate fixation of the distal radius. *Oper Orthop Traumatol*. 2005;17:624–640.
51. Adolphson P, Abbaszadegan H, Jonsson U. Computer–assisted prediction of the instability of Colles' fractures. *Int Orthop*. 1993;17:13–15.
52. Johnston GH, Friedman L, Kriegler JC. Computerized tomographic evaluation of acute distal radial fractures. *J Hand Surg [Am]*. 1992;17:738–44.
53. DiBenedetto MR, Lubbers LM, Ruff ME, Nappi JF, Coleman CR. Quantification of error in measurement of radial inclination angle and radial–carpal distance. *J Hand Surg [Am]*. 1991;16:399–400.

54. Paley D, Axelrod TS, Martin C, Rubenstein J, McMurtry RY. Radiographic definition of the dorsal and palmar edges of the distal radius. *J Hand Surg [Am]*. 1989;14:272–276.
55. Van der Linden W, Ericson R. Colles Fracture. *J Bone Joint Surg Am*. 1981;63-A:1285–1288.
56. Mann FA, Wilson AJ, Gilula LA. Radiographic evaluation of the wrist: what does the hand surgeon want to know? *Radiology*. 1992;184:15–24.
57. Friberg S, Lundstrom B. Radiographic measurements on the radio–carpal joint in distal radial fractures. *Acta Radiol Diagn (Stockh)*. 1976;17:869–76.
58. Altissimi M, Antenucci R, Fiacca C, Mancini GB. Long–term results of conservative treatment of fractures of the distal radius. *Clin Orthop*. 1986;202–10.
59. Hirahara H, Neale PG, Lin YT, Cooney WP, An KN. Kinematic and torque–related effects of dorsally angulated distal radius fractures and the distal radial ulnar joint. *J Hand Surg [Am]*. 2003;28:614–621.
60. Mann FA, Raissdana SS, Wilson AJ, Gilula LA. The influence of age and gender on radial height. *J Hand Surg [Am]*. 1993;18:711–713.
61. Villar RN, Marsh D, Rushton N, Greated RA. Three years after Colles' fracture. A prospective review. *J Bone Joint Surg Br*. 1987;69:635–8.

62. Bilic R, Ruzic L, Zdravkovic V, Boljevic Z, Kovjanic J. Reliability of different methods of determination of radial shortening. Influence of ulnar and palmar tilt. *J Hand Surg [Br]*. 1995;20:97–101.
63. Hunt JJ, Lumsdaine W, Attia J, Balogh ZJ. AO type-C distal radius fractures: the influence of computed tomography on surgeon's decision-making. *ANZ J Surg*. 2012;83:676–678.
64. Miyake J, Murase T, Yamanaka Y, Moritomo H, Sugamoto K, Yoshikawa H. Comparison of three dimensional and radiographic measurements in the analysis of distal radius malunion. *J Hand Surg Eur Vol*. 2013;38:133–143.
65. Peltier LF. Fractures of the distal end of the radius. An historical account. *Clin Orthop*. 1984;18–22.
66. Owen RA, Melton LJ, III, Johnson KA, Ilstrup DM, Riggs BL. Incidence of Colles' fracture in a North American community. *Am J Public Health*. 1982;72:605–607.
67. Schmalholz A. Epidemiology of distal radius fracture in Stockholm 1981–82. *Acta Orthop Scand*. 1988;59:701–3.
68. Nellans KW, Kowalski E, Chung KC. The epidemiology of distal radius fractures. *Hand Clin*. 2012;28:113–125.
69. Krolner B, Tondevold E, Toft B, Berthelsen B, Nielsen SP. Bone mass of the axial and the appendicular skeleton in women with Colles' fracture: its relation to physical activity. *Clin Physiol*. 1982;2:147–57.

70. Fernandez DL, Jupiter JB. Epidemiology, Mechanism, Classification. *Fractures of the Distal Radius*. New York: Springer-Verlag; 1996:24–52.
71. Jenkins NH. The unstable Colles' fracture. *J Hand Surg [Br]*. 1989;14:149–154.
72. Cooney WP. Fractures of the distal radius. A modern treatment-based classification. *Orthop Clin North Am*. 1993;24:211–216.
73. Senwald G. *The Wrist*. Berlin, Heidelberg, New York: Springer-Verlag; 1987:136–138.
74. Muller ME, Nazarian S, Koch P, Schatzker J. *The Comprehensive Classification of Fractures of Long Bones*. Berlin: Springer-Verlag; 1990:316–317.
75. Davis DI, Baratz M. Soft tissue complications of distal radius fractures. *Hand Clin*. 2010;26:229–235.
76. Cooney WP. Management of Colles' fractures. *J Hand Surg [Br]*. 1989;14:137–139.
77. Makhni EC, Taghinia A, Ewald T, Zurakowski D, Day CS. Comminution of the dorsal metaphysis and its effects on the radiographic outcomes of distal radius fractures. *J Hand Surg Eur Vol*. 2010;35:652–658.
78. Abbaszadegan H, von Sivers K, Jonsson U. Late displacement of Colles' fractures. *Int Orthop*. 1988;12:197–199.

79. Abbaszadegan H, Jonsson U, von Sivers K. Prediction of instability of Colles' fractures. *Acta Orthop Scand*. 1989;60:646–650.
80. Cooney WP, III, Dobyns JH, Linscheid RL. Complications of Colles' fractures. *J Bone Joint Surg Am*. 1980;62:613–619.
81. McQueen MM, Hajducka C, Court-Brown CM. Redisplaced unstable fractures of the distal radius: a prospective randomised comparison of four methods of treatment. *J Bone Joint Surg Br*. 1996;78:404–9.
82. Schmalholz A. Closed rereduction of axial compression in Colles' fracture is hardly possible. *Acta Orthop Scand*. 1989;60:57–59.
83. Mah ET, Atkinson RN. Percutaneous Kirschner wire stabilisation following closed reduction of Colles' fractures. *J Hand Surg [Br]*. 1992;17:55–62.
84. Green DP. Pins and plaster treatment of comminuted fractures of the distal end of the radius. *J Bone Joint Surg Am*. 1975;57:304–10.
85. Frykman GK, Peckham RH, Willard K, Saha S. External fixators for treatment of unstable wrist fractures. A biomechanical, design feature, and cost comparison. *Hand Clin*. 1993;9:555–65.
86. McQueen MM. Redisplaced unstable fractures of the distal radius. A randomised, prospective study of bridging versus non-bridging external fixation. *J Bone Joint Surg Br*. 1998;80:665–9.

87. Sommerkamp TG, Seeman M, Silliman J et al. Dynamic external fixation of unstable fractures of the distal part of the radius. A prospective, randomized comparison with static external fixation. *J Bone Joint Surg Am.* 1994;76:1149–61.
88. Rozental TD, Blazar PE, Franko OI, Chacko AT, Earp BE, Day CS. Functional outcomes for unstable distal radial fractures treated with open reduction and internal fixation or closed reduction and percutaneous fixation. A prospective randomized trial. *J Bone Joint Surg Am.* 2009;91:1837–1846.
89. Missakian ML, Cooney WP, Amadio PC, Glidewell HL. Open reduction and internal fixation for distal radius fractures. *J Hand Surg [Am].* 1992;17:745–55.
90. Ruedi T, Murphy W. *AO Principles of Fracture Management.* New York: Springer; 2001:648–50.
91. Jupiter JB. Complex Articular Fractures of the Distal Radius: Classification and Management. *J Am Acad Orthop Surg.* 1997;5:119–129.
92. Obert L, Rey PB, Uhring J et al. Fixation of distal radius fractures in adults: a review. *Orthop Traumatol Surg Res.* 2013;99:216–234.
93. Rizzo M, Katt BA, Carothers JT. Comparison of locked volar plating versus pinning and external fixation in the treatment of unstable intraarticular distal radius fractures. *Hand (N Y).* 2008;3:111–117.

94. Kapandji A. [Intra-focal pinning of fractures of the distal end of the radius 10 years later]. *Ann Chir Main.* 1987;6:57-63.
95. Rikli DA, Kupfer K, Bodoky A. Long-term results of the external fixation of distal radius fractures. *J Trauma.* 1998;44:970-976.
96. Atroshi I, Brogren E, Larsson GU, Kloow J, Hofer M, Berggren AM. Wrist-bridging versus non-bridging external fixation for displaced distal radius fractures: a randomized assessor-blind clinical trial of 38 patients followed for 1 year. *Acta Orthop.* 2006;77:445-453.
97. Landgren M, Jerrhag D, Tagil M, Kopylov P, Geijer M, Abramo A. External or internal fixation in the treatment of non-reducible distal radial fractures? *Acta Orthop.* 2011;82:610-613.
98. Orbay JL. The treatment of unstable distal radius fractures with volar fixation. *Hand Surg.* 2000;5:103-112.
99. Orbay JL, Fernandez DL. Volar fixation for dorsally displaced fractures of the distal radius: a preliminary report. *J Hand Surg Am.* 2002;27:205-215.
100. Orbay JL, Badia A, Indriago IR et al. The extended flexor carpi radialis approach: a new perspective for the distal radius fracture. *Tech Hand Up Extrem Surg.* 2001;5:204-211.
101. Wijffels MM, Orbay JL, Indriago I, Ring D. The extended flexor carpi radialis approach for partially healed malaligned fractures of the distal radius. *Injury.* 2012;43:1204-1208.

102. Gruber G, Gruber K, Giessauf C et al. Volar plate fixation of AO type C2 and C3 distal radius fractures, a single-center study of 55 patients. *J Orthop Trauma*. 2008;22:467–472.
103. Downing ND, Karantana A. A revolution in the management of fractures of the distal radius? *J Bone Joint Surg Br*. 2008;90:1271–1275.
104. Mehling I, Muller LP, Delinsky K, Mehler D, Burkhart KJ, Rommens PM. Number and locations of screw fixation for volar fixed-angle plating of distal radius fractures: biomechanical study. *J Hand Surg Am*. 2010;35:885–891.
105. Soong M, Earp BE, Bishop G, Leung A, Blazar P. Volar locking plate implant prominence and flexor tendon rupture. *J Bone Joint Surg Am*. 2011;93:328–335.
106. Richard MJ, Wartinbee DA, Riboh J, Miller M, Leversedge FJ, Ruch DS. Analysis of the complications of palmar plating versus external fixation for fractures of the distal radius. *J Hand Surg Am*. 2011;36:1614–1620.
107. Gavaskar AS, Muthukumar S, Chowdary N. Fragment-specific fixation for complex intra-articular fractures of the distal radius: results of a prospective single-centre trial. *J Hand Surg Eur Vol*. 2012;37:765–771.
108. Sammer DM, Fuller DS, Kim HM, Chung KC. A comparative study of fragment-specific versus volar plate fixation of distal radius fractures. *Plast Reconstr Surg*. 2008;122:1441–1450.

109. Chang HC, Poh SY, Seah SC, Chua DT, Cha BK, Low CO. Fragment-specific fracture fixation and double-column plating of unstable distal radial fractures using AO mini-fragment implants and Kirschner wires. *Injury*. 2007;38:1259-1267.
110. Bae DS, Koris MJ. Fragment-specific internal fixation of distal radius fractures. *Hand Clin*. 2005;21:355-362.
111. Modi CS, Ho K, Smith CD, Boer R, Turner SM. Dynamic and static external fixation for distal radius fractures—a systematic review. *Injury*. 2010;41:1006-1011.
112. Mehboob I, Anjum MP. Fixation of extra articular distal radial fractures with non bridging external fixator. *Nepal Med Coll J*. 2008;10:115-117.
113. Krishnan J, Wigg AE, Walker RW, Slavotinek J. Intra-articular fractures of the distal radius: a prospective randomised controlled trial comparing static bridging and dynamic non-bridging external fixation. *J Hand Surg Br*. 2003;28:417-421.
114. Becton JL, Colborn GL, Goodrich JA. Use of an internal fixator device to treat comminuted fractures of the distal radius: report of a technique. *Am J Orthop (Belle Mead NJ)*. 1998;27:619-623.
115. Ginn TA, Ruch DS, Yang CC, Hanel DP. Use of a distraction plate for distal radial fractures with metaphyseal and diaphyseal comminution. Surgical technique. *J Bone Joint Surg Am*. 2006;88 Suppl 1 Pt 1:29-36.

116. Ruch DS, Ginn TA, Yang CC, Smith BP, Rushing J, Hanel DP. Use of a distraction plate for distal radial fractures with metaphyseal and diaphyseal comminution. *J Bone Joint Surg Am.* 2005;87:945–954.
117. Abramo A, Kopylov P, Tagil M. Evaluation of a treatment protocol in distal radius fractures: a prospective study in 581 patients using DASH as outcome. *Acta Orthop.* 2008;79:376–385.
118. Karantana A, Davis TR. Extra-articular fractures of the distal radius—a European view point. *Hand Clin.* 2012;28:145–150.
119. Axelrod TS, McMurtry RY. Open reduction and internal fixation of comminuted, intraarticular fractures of the distal radius. *J Hand Surg [Am].* 1990;15:1–11.
120. Jenkins NH, Mintowt C. Mal-union and dysfunction in Colles' fracture. *J Hand Surg [Br].* 1988;13:291–293.
121. Prommersberger KJ, Pillukat T, Muhldorfer M, van SJ. Malunion of the distal radius. *Arch Orthop Trauma Surg.* 2012;132:693–702.
122. Mollenhoff G, Walz M, Muhr G, Rehn J. [Post-traumatic correction osteotomy of the distal forearm. Which factors modify the results?]. *Unfallchirurg.* 1991;94:514–9.
123. Synn AJ, Makhni EC, Makhni MC, Rozental TD, Day CS. Distal radius fractures in older patients: is anatomic reduction necessary? *Clin Orthop Relat Res.* 2009;467:1612–1620.

124. Graham TJ. Surgical Correction of Malunited Fractures of the Distal Radius. *J Am Acad Orthop Surg*. 1997;5:270–281.
125. van SJ, Muhldorfer–Fodor M, Fernandez DL, Herbert TJ. Salvage of failed resection arthroplasties of the distal radioulnar joint using an ulnar head prosthesis: long-term results. *J Hand Surg Am*. 2012;37:1372–1380.
126. van SJ, Fernandez DL, Bowers WH, Herbert TJ. Salvage of failed resection arthroplasties of the distal radioulnar joint using a new ulnar head prosthesis. *J Hand Surg Am*. 2000;25:438–446.
127. Fernandez DL. Radial osteotomy and Bowers arthroplasty for malunited fractures of the distal end of the radius. *J Bone Joint Surg Am*. 1988;70:1538–51.
128. Flinkkila T, Raatikainen T, Kaarela O, Hamalainen M. Corrective osteotomy for malunion of the distal radius. *Arch Orthop Trauma Surg*. 2000;120:23–6.
129. Posner MA, Ambrose L. Malunited Colles' fractures: correction with a biplanar closing wedge osteotomy. *J Hand Surg [Am]*. 1991;16:1017–26.
130. Garcia–Elias M, Lluch A, Ferreres A, Papini–Zorli I, Rahimtoola ZO. Treatment of radiocarpal degenerative osteoarthritis by radioscapulunate arthrodesis and distal scaphoidectomy. *J Hand Surg Am*. 2005;30:8–15.
131. Barbaric K, Rujevcan G, Labas M, Delimar D, Bicanic G. Ulnar Shortening Osteotomy After Distal Radius Fracture Malunion: Review of Literature. *Open Orthop J*. 2015;9:98–106.

132. Low S, Muhldorfer-Fodor M, Pillukat T, Prommersberger KJ, van SJ. Ulnar shortening osteotomy for malunited distal radius fractures: results of a 7-year follow-up with special regard to the grade of radial displacement and post-operative ulnar variance. *Arch Orthop Trauma Surg*. 2014;134:131-137.
133. Coulet B, Id El OM, Boretto J, Lazerges C, Chammas M. Is distal ulna resection influential on outcomes of distal radius malunion corrective osteotomies? *Orthop Traumatol Surg Res*. 2011;97:479-488.
134. Gradl G, Jupiter J, Pillukat T, Knobe M, Prommersberger KJ. Corrective osteotomy of the distal radius following failed internal fixation. *Arch Orthop Trauma Surg*. 2013;133:1173-1179.
135. Buijze GA, Prommersberger KJ, Gonzalez Del PJ, Fernandez DL, Jupiter JB. Corrective osteotomy for combined intra- and extra-articular distal radius malunion. *J Hand Surg Am*. 2012;37:2041-2049.
136. Pillukat T, van SJ, Prommersberger KJ. [Is corrective osteotomy for malunited distal radius fractures also indicated for elderly patients?]. *Handchir Mikrochir Plast Chir*. 2007;39:42-48.
137. Jupiter JB, Ring D. A comparison of early and late reconstruction of malunited fractures of the distal end of the radius. *J Bone Joint Surg Am*. 1996;78:739-748.

138. Wada T, Tatebe M, Ozasa Y et al. Clinical outcomes of corrective osteotomy for distal radial malunion: a review of opening and closing-wedge techniques. *J Bone Joint Surg Am.* 2011;93:1619–1626.
139. Watson HK, Castle TH. Trapezoidal osteotomy of the distal radius for unacceptable articular angulation after Colles' fracture. *J Hand Surg [Am].* 1988;13:837–43.
140. Prommersberger KJ, Lanz UB. Corrective osteotomy of the distal radius through volar approach. *Tech Hand Up Extrem Surg.* 2004;8:70–77.
141. Opel S, Konan S, Sorene E. Corrective distal radius osteotomy following fracture malunion using a fixed-angle volar locking plate. *J Hand Surg Eur Vol.* 2014;39:431–435.
142. Luchetti R. Corrective osteotomy of malunited distal radius fractures using carbonated hydroxyapatite as an alternative to autogenous bone grafting. *J Hand Surg Am.* 2004;29:825–834.
143. Yasuda M, Masada K, Iwakiri K, Takeuchi E. Early corrective osteotomy for a malunited Colles' fracture using volar approach and calcium phosphate bone cement: a case report. *J Hand Surg Am.* 2004;29:1139–1142.
144. Sung J. Least Squares Orthogonal Distance Fitting of Curves and Surfaces in Space. *Springer Science.* 2005;124–129.
145. Zdravkovic V, Bilic R. Computer-assisted preoperative planning (CAPP) in orthopaedic surgery. *Comput Methods Programs Biomed.* 1990;32:141–6.

146. Farshad M, Hess F, Nagy L, Schweizer A. Corrective osteotomy of distal radial deformities: a new method of guided locking fixed screw positioning. *J Hand Surg Eur Vol.* 2013;38:29–34.
147. Dobbe JG, Vroemen JC, Strackee SD, Streekstra GJ. Patient-specific distal radius locking plate for fixation and accurate 3D positioning in corrective osteotomy. *Strategies Trauma Limb Reconstr.* 2014;9:179–183.
148. Leong NL, Buijze GA, Fu EC, Stockmans F, Jupiter JB. Computer-assisted versus non-computer-assisted preoperative planning of corrective osteotomy for extra-articular distal radius malunions: a randomized controlled trial. *BMC Musculoskelet Disord.* 2010;11:282.
149. Vroemen JC, Dobbe JG, Strackee SD, Streekstra GJ. Positioning evaluation of corrective osteotomy for the malunited radius: 3-D CT versus 2-D radiographs. *Orthopedics.* 2013;36:193–199.
150. Tiren D, Vos DI. Correction osteotomy of distal radius malunion stabilised with dorsal locking plates without grafting. *Strategies Trauma Limb Reconstr.* 2014;9:53–58.

10. KRATKA BIOGRAFIJA

Rođen sam 6. srpnja 1966. godine u Sisku gdje sam završio osnovnu i srednju školu. Medicinski fakultet Sveučilišta u Zagrebu završavam 1992. godine. Pripravnički staž odradio sam u Medicinskom centru u Sisku. Nakon staža pristupam u Hrvatsku vojsku i sudjelujem u Domovinskom ratu, na prvoj liniji bojišnice, kao liječnik i časnik saniteta u 1. glinskoj samostalnoj bojni, zatim 57. brigadi HV-a. Nakon oslobođenja zapošljam se na Odjelu za kirurgiju Opće bolnice "Dr. Ivo Pedšić" u Sisku. Specijalizaciju iz opće kirurgije završavam u listopadu 2000. Nakon specijalizacije radim na Odsjeku za traumatologiju sisačke bolnice. 2004. godine stekao sam stupanj magistra znanosti, na Medicinskom fakultetu u Zagrebu, radom pod nazivom „Utjecaj periostalnog ležišta na kolaps koštanog presatka pri korektivnim osteotomijama palčane kosti“. Od 2005. do 2007. godine obavljam užu specijalizaciju iz plastične i rekonstrukcijske kirurgije u Kliničkoj bolnici Dubrava. Nakon završetka uže specijalizacije nastavljam raditi u Sisku na traumatologiji u području rekonstrukcijske kirurgije i kirurgije šake. Od 2009. godine do danas obavljam poslove pročelnika Službe za kirurgiju. Autor sam više znanstvenih i stručnih radova.