

Učinak pentadekapeptida BPC 157 na cijeljenje kolovezikalne fistule u štakora

Grgić, Tihomir

Doctoral thesis / Disertacija

2016

Degree Grantor / Ustanova koja je dodijelila akademski / stručni stupanj: **University of Zagreb, School of Medicine / Sveučilište u Zagrebu, Medicinski fakultet**

Permanent link / Trajna poveznica: <https://urn.nsk.hr/urn:nbn:hr:105:199574>

Rights / Prava: [In copyright](#) / [Zaštićeno autorskim pravom.](#)

Download date / Datum preuzimanja: **2024-12-23**



Repository / Repozitorij:

[Dr Med - University of Zagreb School of Medicine Digital Repository](#)





**SVEUČILIŠTE U ZAGREBU
MEDICINSKI FAKULTET**

Tihomir Grgić

**Učinak pentadekapeptida BPC 157 na
cijeljenje kolovezikalne fistule u štakora**

DOKTORSKI RAD

Zagreb, 2015.



**UNIVERSITY OF ZAGREB
SCHOOL OF MEDICINE**

Tihomir Grgić

**Effect of the Pentadecapeptide BPC 157
on the colovesical fistula healing in rat**

DOCTORAL THESIS

Zagreb, 2015.

Disertacija je izrađena u Zavodu za Farmakologiju Medicinskog fakulteta
Sveučilišta u Zagrebu

Voditelj rada: prof. dr. sc. Predrag Sikirić

ZAHVALE

Dužnost mi je zahvaliti:

- mentoru prof.dr. Predragu Sikiriću na stručnom vodstvu te prenesenom znanju i iskustvu tijekom obavljanja rada
- djelatnicima na Zavodu za Farmakologiju Medicinskog fakulteta Sveučilišta u Zagrebu
- obitelji i roditeljima na podršci i razumijevanju

POPIS OZNAKA I KRATICA

EVF - enterovezikalna fistula

IBD - upalna bolest crijeva

CLPF- fibroblasti lamine proprije kolona

TNF- tumor necrosis factor

FAK- fokalna adhezijska kinaza

ED-A, ED-B-izoforme fibronektina

IEC- crijevne epitelne stanice

EMT-epitelno mezenhimalna tranzicija

TGF- transformirajući faktor rasta

MMP-metaloproteaze matriksa

EGF- epidermalni faktor rasta

VEGF-vaskularni endotelni faktor rasta

LTB4- leukotrien B4

TXA2- tromboksan A2

MPO- mijeloperoksidaza

SADRŽAJ

Prva stranica (korica)	I
Naslovna stranica	II
Druga stranica	III
Zahvale	IV

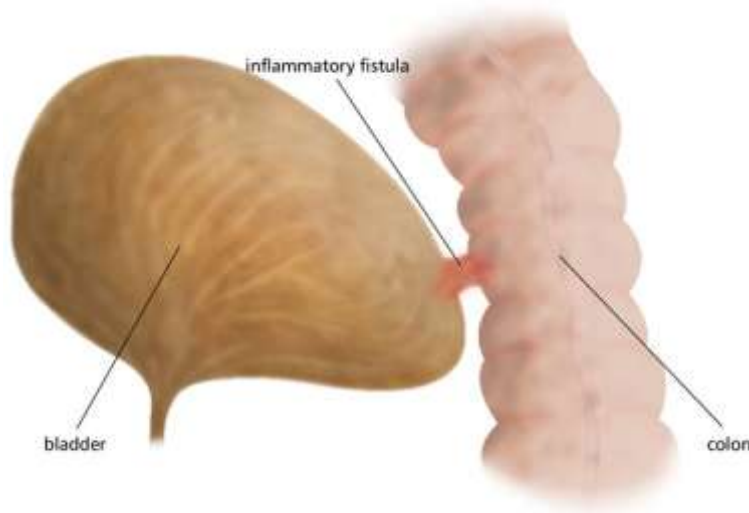
1. UVOD.....	1
1.1.Etiologija EVF	2
1.2.Patofiziologija EVF.....	3
1.3.Podjela EVF.....	6
1.4.Klinička slika.....	6
1.5.Dijagnostika.....	6
1.6.Liječenje.....	9
2. SVRHA RADA.....	12
3. HIPOTEZA.....	13
4. CILJEVI RADA.....	14
5. MATERIJALI I METODE.....	15
5.1.Životinje.....	15
5.2.Lijekovi.....	15
5.3.Postupak.....	16
5.4.Mjerenje promjera fistule.....	17
5.5.Biomehanička analiza.....	17
5.6.Skoriranje priraslica.....	18
5.7.Skoriranje opstrukcije crijeva.....	19
5.8.Procjena fekalurije.....	19
5.9.Histološka analiza.....	19
5.10.Statistička analiza.....	19
6. REZULTATI.....	20
6.1.Mjerenje promjera fistule.....	20
6.2.Biomehanička analiza.....	23
6.3.Skoriranje priraslica.....	25

6.4.Skoriranje opstrukcije crijeva.....	27
6.5.Procjena fekalurije.....	29
6.6.Histološka analiza.....	30
7. RASPRAVA.....	32
8. ZAKLJUČAK.....	52
9. SAŽETAK NA HRVATSKOM.....	54
10.SAŽETAK NA ENGLESKOM	55
11. POPIS LITERATURE.....	62
12.ŽIVOTOPIS.....	72

OVA JE DISERTACIJA IZRAĐENA NA ZAVODU ZA FARMAKOLOGIJU
MEDICINSKOG FAKULTETA, SVEUČILIŠTA U ZAGREBU, POD VODSTVOM
MENTORA PROF. DR. SC. PREDRAGA SIKIRIĆA, U SKLOPU
POSLIJEDIPLOMSKOG STUDIJA BIOMEDICINA I ZDRAVSTVO MEDICINSKOG
FAKULTETA SVEUČILIŠTA U ZAGREBU

1.UVOD

Enterovezikalna fistula (u daljem tekstu :EVF) predstavlja abnormalnu komunikaciju između crijeva i mokraćnog mjehura (slika 1).



Slika 1. Shematski prikaz kolovezikalne fistule

Iako EVF nisu česte- prema literaturi na njih otpada 1 na svakih 3000 kirurških pacijenata, ipak donose značajni komorbiditet te ozbiljno narušavaju kvalitetu života kod pacijenata(1,2).

U literaturi je opisano niz mogućnosti liječenja ovisno o uzroku nastanka bolesti, ali od kojih na žalost niti jedan ne daje zadovoljavajuće rezultate.Zbog toga smo odlučili napraviti eksperimentalni model EVF te procijeniti učinak pentadekapeptida BPC 157 u cijeljenju fistula. Uzroci nastanka EVF mogu biti različiti, pa je stoga opisano i niz mogućnosti liječenja, od konzervativnog do kirurškog, ovisno o osnovnoj bolesti ali i ovisno o općem stanju pacijenta.

Eksperimentalni model EVF predstavlja model kolovezikalne fistule neovisno o uzroku bolesti te nam daje mogućnost procjene djelovanja BPC 157 u cijeljenju fistule. EVF promatramo u smislu unutarnje rane (defekta) dva različita tkiva, koja zbog procesa kontinuirane upale nemaju tendenciju spontanog cijeljenja.

1.1 Etiologija

Najčešći uzroci nastanka EVF :

- divertikulitis(do 80%),
- upalne bolesti crijeva
- maligne bolesti
- jatrogene ozljede

Mehanizam nastanka kolovezikalne fistule najčešće je ruptura divertikula sa erozijom stijenke mokraćnog mjehura ili erozija stijenke mokraćnog mjehura koja je nastala zbog peridivertikularnog apscesa(1-7).

Stvaraju se uvjeti kronične upale i defekta stijenke crijeva i mjehura koji u tako novonastalim uvjetima nemaju tendenciju cijeljenja. Relativni rizik nastanka EVF kod divertikuloze je 1-4%.

Kod upalnih bolesti crijeva najčešći tip fistule je ileovezikalni. Karakteristika upalnih bolesti crijeva (IBD), Crohnove bolesti i ulceroznog kolitisa je kronična intestinalna inflamacija, a kao komplikacija inflamacije je razvoj EVF. Kumulativna incidencija za formiranje EVF kod upalnih bolesti crijeva prema nekim studijama je 17%-50%. Oko 35% pacijenata pati od najmanje jedne fistule koja se razvila tijekom bolesti. Nakon 10 godina bolesti kumulativna incidencija za razvoj fistule je oko 33% a kod bolesti koje traju 20 godina kumulativna incidencija iznosi oko 50%. Oko jedne trećine pacijenata pati zbog recidiva fistule(8-13).

Rjeđi uzroci nastanka EVF mogu biti i Meckelov divertikul, kokcidioidomikoza, zdjelična aktinomikoza i apendicitis(1,14).

Uzrok mogu biti i druge maligne bolesti urogenitalnog sustava, najčešće limfomi. Kao posljedica kemoterapije ili radioterapije EVF mogu nastati i nekoliko godina nakon terapije, a nastaju na osnovi endarteritisa sa posljedičnim oštećenjem sluznice mjehura i crijeva(1,12-15). Izuzetno rijetko uroci nastanka EVF mogu biti i ozljede zdjelice i abdomena stranim tijelom.

Enterovezikalna fistula nastaje nešto češće kod muškaraca, jer kod žena pozicija maternice na određeni način štiti mokraćni mjehur od adheriranja crijeva na njega.

1.2. Patofiziologija nastanka EVF

Razvoj regionalnog enteritisa koji zahvaća cijelu stijenku crijeva često dovodi i do zahvaćanja stijenke mjehura, njezine erozije i formiranja fistule. Dakle u pozadini nastanka fistule ponovno je upalni proces, akutni ili kronični koji uzrokuje eroziju crijeva i mjehura te u konačnici rezultira stvaranjem enterovezikane fistule(1,2,4-6,8-10).

Na histološko-morfološkoj razini, EVF koje nastaju kao posljedica IBD-a sastoji se od centralne fisure koja penetrira kroz laminu propriju i muskularis mukoza u dublje slojeve stijenke crijeva. Fistula je ograničena granulacijskim tkivom koje se sastoji od histiocita i guste mreže kapilara. Sam lumen često je ispunjen staničnim debrisom, eritrocitima, neutrofilima i limfocitima koji su indikativni za postojanje ne specifične akutne i kronične inflamacije. U više od 80% slučajeva su to znaci srednje do teške akutne inflamacije. Stijenka fistule kod IBD infiltrirana je sa T- limfocitima, makrofagima i B- limfocitima(10-13).

Na funkcionalnoj razini, migracijski potencijal fibroblasta lamine proprije kolona (CLPF) je znatno manji u odnosu na non-IBD pacijente. Upravo taj oslabljeni migracijski potencijal doprinosi slabom cijeljenju rane. Funkcionalni potencijal CLFP može biti poboljšan i induciran pro inflamatornim citokinima kao što su TNF ili IFN(10-13,16-18).

Oslabljena sposobnost migracije povezana je sa smanjenom fosforilacijom FAK-a(focal adhesion kinaze) koja je centralni regulator stanične migracije. Fibronektin je također izuzetno bitan faktor u indukciji migracije CLPF. Kod fistule koja je nastala zbog upalne bolesti crijeva upravo nedostaju ED-A i ED-B izoforme fibronektina(19-21). Nadalje, galektin-3 ima sposobnost stimulacije CLPF migracije, a proizvode ga epitelne stanice kolona(22-24). Mehanizam kojim se pokušava nadoknaditi oštećenu migraciju fibroblasta je IEC (intestinal epithelial cells) kojim se pokušava poboljšati cijeljenje rane i uspostaviti funkciju crijevne barijere(20).

Kako bi mogle migrirati, IEC moraju proći konverziju u miofibroblaste, procesom epitelno-mezenhimalne tranzicije. Tijekom EMT diferencirane IEC stanice gube svoje karakteristike (intercelularne veze i stanični polaritet) te postupno poprimaju karakteristike fibroblasta(24-28). Upravo proces EMT ima važnu ulogu u procesu embriogeneze i razvoja organa, te je bitan i u procesu cijeljenja rane i remodeliranja tkiva. Međutim, nedavne studije pokazale su i ulogu EMT u razvoju patoloških stanja, kao što su rast tumora i fibroza. Najpotentniji in vivo induktor za EMT je TGF, dok su u eksperimentalnim uvjetima bitni i smanjena ekspresija E-

kaderina, b-katenina i niz drugih staničnih markera. Na osnovu istraživanja možemo zaključiti da EMT može imati važnu ulogu u formiranju fistula kod pacijenata sa IBD(29,30).

Metaloproteaze matriksa (MMP) su enzimi koji služe stalnom remodeliranju ekstracelularnog matriksa. Pojačana aktivnost tih metaloproteaza u konačnici dovodi do imunološki posredovanom oštećenju tkiva i povezuje se sa nizom patoloških stanja, kao što su rast karcinoma ili razvoj upalne bolesti crijeva. Fiziološki inhibitori MMP su tkivni inhibitori MMP koje proizvode stanice koje luče i MMP(31-34).

Kod fistula koje nastaju kod upalnih bolesti crijeva imamo jaku ekspresiju MMP, neovisno o stadiju upale. MMP3 mRNA i ekspresija proteina je detektirana u mononuklearnim stanicama i fibroblastima. Inaktivna i aktivna MMP-9 je detektirana oko nastale fistule, a mRNA i proteini nađeni su u granulocitima i fibroblastima. Također, aktivna izoforma MMP-13 je detektirana u supernatantima CLPF kod netretirane fistule ili gotovo da je i nema kod CLPF bez fistule. Ekspresija proteina MMP-13 je jasno detektibilna u mononuklearnim stanicama oko fistule. Sve to ukazuje nam na bitnu ulogu metaloproteaza u nastanku EVF(18,31-34).

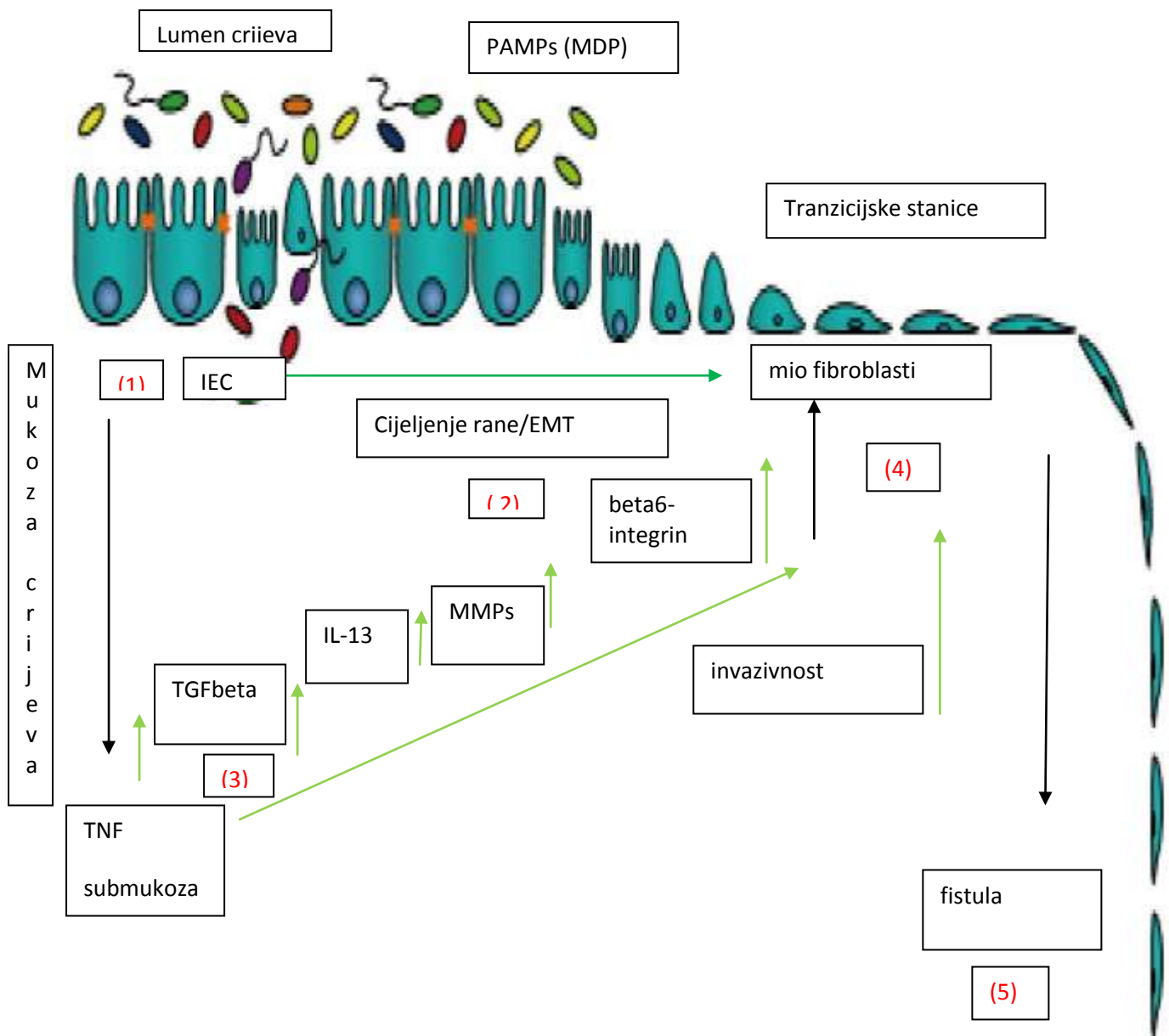
Do sada objavljena istraživanja jasno nam ukazuju da fistula nastaje kao posljedica lezije epitela te potom defektnog cijeljenja te lezije kao posljedica oštećenog mehanizma transformacije IEC u mezenhimalne stanice. Molekule koje su bitne za migraciju IEC-a kao što je 6-integrin, Ets-1 transkripcijski faktor i Wnt-inhibitor -1 (DDK-1) su detektirani u fistuli. Dok normalne epitelne stanice nema ju ekspresiju 6-integrina, prijelazne stanice u prijelaznoj zoni su jasno pozitivne na bojanje za 6-integrin mRNA. Upravo ekspresija 6-integrina je povezana sa migracijom stanica, invazijom i metastazama određenih karcinoma(35-44).

Autokrinim mehanizmom 6-integrin ima sposobnost induciranja vlastite ekspresije u stanicama a na transkripcijskoj razini pod kontrolom je Ets-1 transkripcijskog faktora.

Upravo njegova ekspresija je pojačana kod aktivne inflamacije i kod postojanja fistula(43,44).

Molekule koje su također bitne u migraciji stanica te njihovoj transformaciji su:

- TNF(tumor necrosis factor), koji inducira EMT u IEC i ima sposobnost induciranja ekspresije TGF-a.(45-48),
- IL-13, koji inducira sekreciju TGF-a(18,49-54) i
- TGF-transforming growth factor koji je najvažniji induktor EMT(18,49-54).



Slika 2. Patogeneza nastanka fistule kod upalnih bolesti crijeva. Defekt epitelne barijere omogućuje invaziju patogena u mukozu crijeva (1). Sa jedne strane za potrebe cijeljenja rane intestinalne epitelne stanice kreću u proces epitelno- mezenhimalne transformacije(2).S druge strane , postojanje PAMP-a inducira inflamatornu reakciju koja rezultira povećanom sekrecijom TNF(3).TNF potom inducira sekreciju TGF te EMT ali i ekspresiju molekula koje su udružene sa staničnom invazivnošću, kao što je 6-integrin.TGF inducira stvaranje IL-13 a potom i povećanu aktivaciju matriks remodelirajućeg MMPs koji doprinosi invazivnom staničnom rastu.(4)U konačnici, EMT,MMP aktivacija i pojačana ekspresija invazivnih

molekula doprinose razvoju fistule(5).(Scharl M,Rogler G:“Pathophysiology of fistula formation in Crohn s didease“ World J Gastroint Pathophysiol 2014 Aug 15;5(3):205-212

1.3. Podjela enterovezikalnih fistula

EVF možemo prema lokalizaciji podijeliti u 4 tipa:

- Kolovezikalne
- Rektovezikalne (uključujući i rektouretralne)
- Ileovezikale
- Apendikovezikalne

Najčešći tip su kolovezikalne fistule, no za uspješno liječenje fistule osim same lokalizacije bitno je utvrditi i kompleksnost fistule.

Jednostavne su obično male, na tkivu koje nije zračeno, dok kompleksne mogu imati i više fistuloznih kanala i otvora na crijevu i mjehuru, obično uz izražene upalne promjene okolnog tkiva, a dosta često mogu biti komplicirane i sa zdjeličnim apscesom.

1.4.Klinička slika

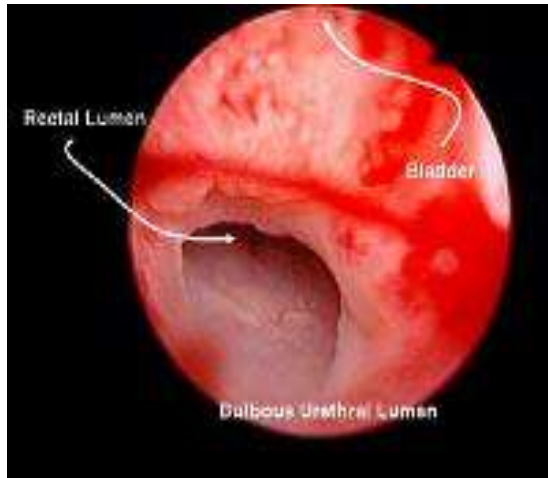
Simptomatologija EVF može biti od strane mokraćnog i probavnog sustava, no najčešće su to simptomi od strane donjeg mokraćnog sustava: pneumaturija, fekalurija, često mokrenje, suprapubična bol te češće recidivne infekcije mokraćnog sustava ili hematurija.

Infekcije su obično uzrokovane E. coli, koliformnim bakterijama ili enterokokima. Opisan je i tzv. Gouverner-ov sindrom koji je karakteriziran sa suprapubičnom boli, češtim mokrenjem, dizuričnim tegobama i tenezmom, a koji je specifičan za postojanje EVF. Naravno,često su prisutni i simptomi osnovne bolesti koja je uzrokovala nastanak EVF(1,55-58) .

1.5.Dijagnostika

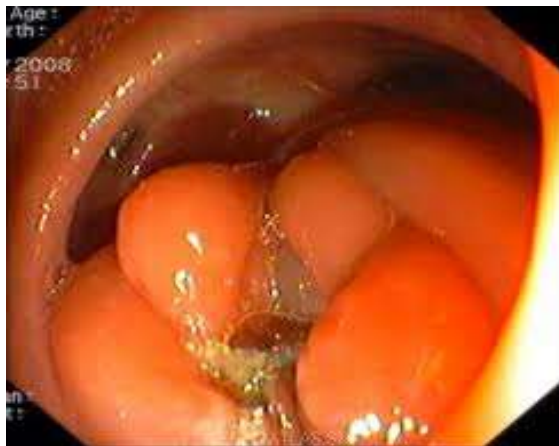Dijagnostika EVF je izuzetno zahtjevna, a većina literature govori o tome da se dijagnosticiraju na osnovu kliničkih simptoma bolesti. No točna dijagnostička verifikacija fistule je izuzetno važna zbog utvrđivanja anatomske regije fistule te njezine kompleksnosti radi planiranog liječenja (1,58-61).

Cistoskopija kao jedna od mogućnosti daje nam ipak nespecifične nalaze, kao što su eritem, edem i kongestija sluznice(slika 3.)



Slika 3 . cistoskopija sa prikazom fistule-otvor na mokraćnom mjehuru

Kolonoskopijom se najčešće može verificirati osnovna bolest nastanka fistule, dok se sama fistula kolonoskopski može detektirati tek do oko 55% pacijenata(slika 4.)

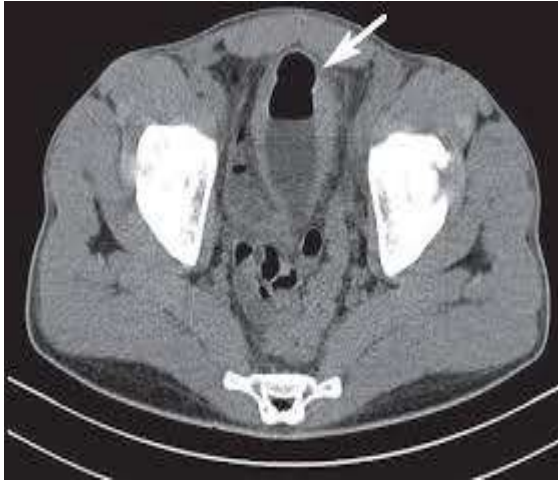


Slika 4 . kolonoskopija sa prikazom otvora fistule na debelom crijevu

Gotovo 100% sigurnost detekcije fistule daje nam test ingestije maka: pacijent popije mak sa jogurtom ili nekom drugim pićem, potom se zrnca maka lako mogu utvrditi u urinu. No , taj test ne daje nam mogućnost točnog utvrđivanja lokalizacije fistule(1).

UZV pregled može nam biti koristan u identificiranju fistuloznog kanala, pogotovo ako se radi transvaginalno, transrektalno ili anorektalno.

CT sa kontrastom daje nam 90-100% vjerojatnost detektiranja EVF, i što je pogotovo važno daje nam dobar uvid u odnose fistule sa okolnom anatomskim strukturama(56-58,60,61,64). CT nalaz koji nam sugerira postojanje fistule može biti sljedeći: zrak u mokraćnom mjehuru, kontrast u mjehuru (kod peroralnog uzimanja kontrasta), postojanje divertikula kolona, zadebljanje stijenke mokraćnog mjehura i crijeva(slika 5.)



Slika 5 . CT nalaz fistule-zrak u mokraćnom mjehuru

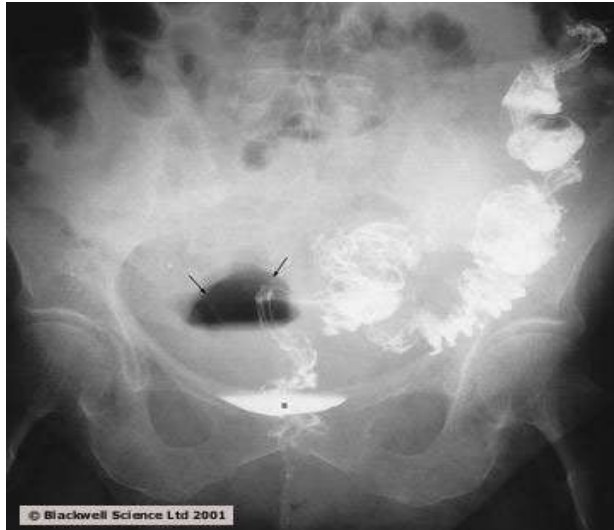
CT dijagnostika pomaže nam i kod same evaluacije i stupnjevanja divertikulitisa, pa tako imamo klasifikaciju opisanu od Hinchey-a i suradnika. Oni su napravili praktični klasifikacijski sistem divertikulitisa i podijelili ga u 4 stupnja:

- I – perikolični ili mezenterisjski apsces
- II- izolirani zdjelični apsces
- III- generalizirani gnojni peritonitis
- IV- generalizirani fekalni peritonitis.

Ovisno o gore navedenoj klasifikaciji peritonitisa usmjerava se i način liječenja pacijenata.

Senzitivnost i specifičnost MRI za detekciju EVF je gotovo 100% (1), te je vrlo korisna jer bez aplikacije kontrasta može jasno verificirati fistulu sa fistuloznim kanalom te utvrditi odnos sa okolnim tkivima. Ono što je nedostatak MRI-a je skupoća same pretrage te nemogućnost izvođenja u hitnoj službi(1).

Obično radiografsko snimanje abdomena može nam dati podatak o postojanju zraka u mokraćnom mjehuru(slika 6.)



Slika 6 . Rtg snimka zraka u mokraćnom mjehuru.

1.6. Liječenje

Što se tiče suvremenih mogućnosti liječenja EVF-a, ono može biti konzervativno ili kirurško. Konzervativno liječenje podrazumijeva liječenje osnovne bolesti koja je uzrokovala nastanak EVF-a, ali također i suportivnih mjera kao što su:

- parenteralna prehrana,
- antibiotici,
- imunosupresivi (azathioprine ili cyclosporin)
- kortikosteroidi,
- imunomodulatori
- anti TNF protutijela

Dakako, uporaba navedenih lijekova ima za posljedicu pojavu njihovih nuspojava, što je ograničavajuća okolnost u njihovoj primjeni.Ovisno o bolesti koja je dovela do nastanka fistule razlikuje se i konzervativno liječenje(1,56-60).Klinički efekt konzervativnog liječenja često je limitiran i usprkos liječenju više od trećine pacijenata pati i od recidiva fistule(59,60).

Naravno, postoje i brojne kontroverze koje su povezane sa liječenjem enterovezikalnih fistula, prvenstveno se odnose na to koju metodu ćemo izabrati: konzervativnu ili kiruršku. Brojne su kontroverze upravo kod najčešćeg uzroka nastanka enterovezikalne fistule- divertikularne bolesti(60-62).Kirurške metode liječenja nude nam mogućnost definitivnog izlječenja i zatvaranja fistule tek u oko 34% pacijenata sa upalnom bolesti crijeva.

Da li izabrati antibiotsko i suportivno liječenje zbog niza komorbiditeta kod bolesnika ili se odlučiti na radikalniji, kirurški pristup. Nadalje, ako se odlučimo za kirurško liječenje da li je moguće učiniti operaciju u jednom ili dva akta.To su brojna pitanja i nedoumice koje nam pružaju suvremene spoznaje i mogućnosti liječenja.

Kod pacijenata sa proširenom malignom bolesti i razvojem enterovezikalne fistule opisano je i liječenje analogom somatostatina oktreotidom.Terapija je opisana kod pacijenata sa proširenom malignom bolesti i nizom komorbiditeta koji nisu dozvoljavali kirurško liječenje(15).

Terapija oktreotidom dovela je do saniranja fistule te se na taj način donekle poboljšala kvaliteta života u tih pacijenata, kod kojih je provedeno i onkološko liječenje.

Kod jatrogenih perforacija koje su manje od 1 cm dolazi u obzir i kolonoskopsko zatvaranje defekta pomoću klipsi(1). Kod enterovezikalnih fistula koje su nastale kao posljedica kolorektalnog karcinoma može se postaviti samoekspandirajući stent koji bi privremeno riješio opstrukciju i fistulu, ali naravno samo kao palijativna i privremena mjera, u kombinaciji sa onkološkim i kirurškim liječenjem(1).Ova metoda je kontraindicirana kod fistula koje su nastale kao posljedica divertikulitisa zbog visokog rizika od perforacije crijeva.

Kirurško liječenje prvenstveno ovisi o primarnom uzroku nastanka EVF.Svrha kirurškog liječenja je resekcija crijeva, zatvaranje defekta na mjehuru te ponovna uspostava crijevnog kontinuiteta(1-8,58-62).

Navedeni kirurški tretman moguće je izvesti u jednom, dva ili tri akta, ovisno o stanju pacijenta ali i samom uzroku bolesti.Često je potrebno formirati kolostomu ili ileostomu, resecirati mokraćni mjehur na mjestu fistule te defekt primarno zatvoriti resorptivnim šavom(1-8,58-62).Kolostoma ili ileostoma se zatvaraju u periodu od 6 mjeseci od prve operacije.

Danas je opisano i dosta laparoskopskih procedura u kirurškom liječenju enterovezikalnih fistula, i to prvenstveno onih koje su uzrokovane upalnom bolesti crijeva ili divertikulitisom(1-8,62).

Prednosti laparoskopskog rješavanja takvih fistula su brži oporavak pacijenta te sve ostale prednosti laparoskopske kirurgije u odnosu na klasičnu kirurgiju, naravno ukoliko je laparoskopski zahvat moguće izvesti- što je dosta često otežano prirodom osnovne bolesti te nepovoljnim uvjetima u abdomenu.

Izuzetno zahtjevno je kirurško liječenje EVF nakon radioterapije, te je stoga i vrlo visoki postotak recidiva EVF nakon takvih procedura.

2.SVRHA RADA

Kako je liječenje EVF izuzetno zahtjevno, te se često radi o nutritivno i imunokompromitiranim bolesnicima koji teško podnose kako konzervativno, tako i kirurško liječenje bolesti, na osnovu naših dosadašnjih istraživanja BPC 157 razvili smo eksperimentalni model liječenja EVF sa aplikacijom BPC 157 intraperitonealno ili peroralno.

Dosadašnja istraživanja proteina pentadekapeptida BPC 157, koji je izoliran iz želučanog soka, dokazala su njegov pozitivni učinak na cijeljenje vanjskih fistula (gastrokutane, kolokutane, ezofagokutane), cijeljenje intestinalnih anastomoza, pozitivan učinak u cijeljenju rane, te pozitivan učinak kod sindroma kratkog crijeva, lezije mišića, refluksnog ezofagitisa i niza drugih lezija probavnog sustava.

Može se primijenjivati lokalno ili sistemski. Također, za BPC 157 dokazan je i antiulkusni učinak, bez dokazane toksičnosti a letalna doza nije dosegnuta, te nije dokazan nastanak nuspojava.

U uvjetima postojanja vanjskih fistula te kronične upale tkiva BPC 157 poboljšava sve parametre cijeljenja rane, poboljšava vaskularizaciju, stvaranje kolagena, proizvodnju citokina i faktora rasta te ranu tvorbu izvanstaničnog matriksa.

Mjesto fistule podnosi veće vrijednosti tlaka, koje su blizu vrijednosti zdravog crijeva, stvara se manje adhezija te poboljšava i pasažu crijeva.

S obzirom na do sada dokazani učinak pentadekapeptida BPC 157, želimo dokazati pozitivno djelovanje pentadekapeptida BPC 157 u uvjetima nastanka unutrašnje fistule.

Eksperimentalni model enterovezikalne fistule predstavlja model unutarnje rane i defekta dva različita tkiva koja ne cijele spontano. Razvijaju se uvjeti kronične upale sa reakcijom cijelog organizma na događanja u području fistule te posljedično tome i pogoršanja općeg stanja eksperimentalnih životinja u kontrolnih skupina.

Apliciranjem BPC 157 kod eksperimentalnih životinja želimo dokazati njegovo djelovanje u smislu cijeljenja defekta tkiva i saniranja fistule, ali i djelovanje u smislu suzbijanja svih parametara upale i djelovanja na proces regeneracije tkiva i angiogeneze.

Stoga je svrha rada pokazati terapijski učinak BPC 157 u cijeljenju enterovezikalne fistule na kreiranom eksperimentalnom modelu.

3.HIPOTEZA

Eksperimentalni model kolovezikalne fistule možemo promatrati sa aspekta defekta tkiva, odnosno unutarnje kompleksne lezije koja ne cijeli spontano. Ukoliko enterovezikalnu fistulu promatramo sa toga aspekta, možemo utvrditi učinkovitost BPC 157 na cijeljenje defekta tkiva. Želimo dokazati pozitivno djelovanje BPC 157 na cijeljenje kompleksnih unutarnjih lezija različitih tkiva peroralnim ili intraperitonealnim putem te kod različitih doza BPC 157.

S obzirom na dokazanu učinkovitost u cijeljenju vanjskih fistula, kao lokaliziranih lezija u probavnom sustavu, cijeljenju anastomoza i cijeljenju rana smatramo da je pentadekapeptid BPC 157 učinkovit i u liječenju kompleksnih unutarnjih – enterovezikalnih fistula.

4.CILJEVI RADA

Cilj rada je pokazati učinkovitost pentadekapeptida BPC 157 na cijeljenje enterovezikalnih fistula, kao eksperimentalnom modelu unutarnje fistule, i to na:

- cijeljenje lezije kolona,
- cijeljenje fistuloznog kanala,
- cijeljenje defekta na mokraćnom mjehuru,

putem različitog načina primjene (peroralno, intraperitonealno) i sa različitim dozama (mikrogrami, nanogrami).

Nadalje , želimo dokazati da djeluje na sve tri komponente fistule istodobno, te da dolazi do funkcionalnog i biomehaničkog cijeljenja. Također usporedili smo i cijeljenje kod različitih doza i kod različitog načina primjene BPC 157.

Opisat ćemo i učinak BPC 157 na stvaranje intraabdominalnih priraslica te usporediti djelovanje kod različitih načina primjene BPC 157 i kod različitih doza, te učinak na pasažu crijeva, također kod različitih načina primjene i različitih doza BPC 157.

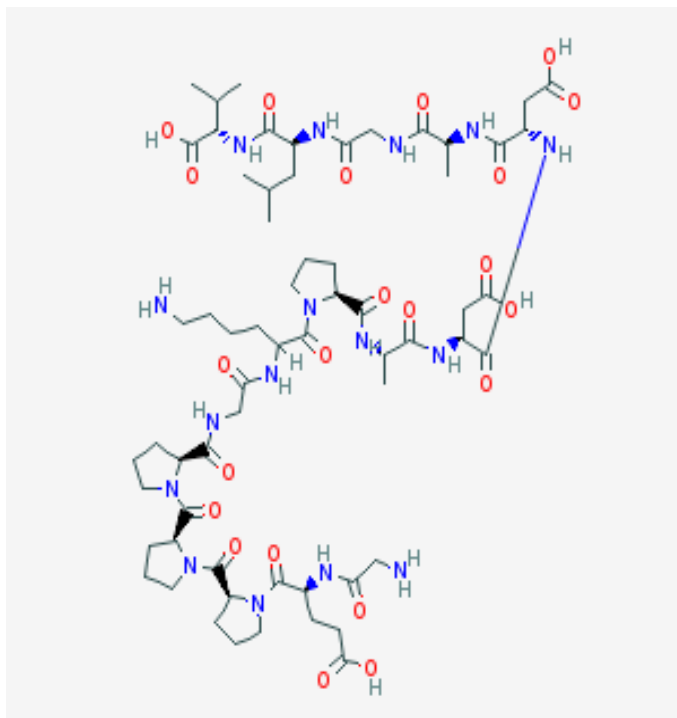
5.MATERIJALI I METODE

5.1.Životinje.

Eksperiment smo provodili na Wistar albino štakorima, mužjacima, koji su bili težine 200 grama, prema standardima koji su propisani od strane nadležnog etičkog povjerenstva. Životinje su pojedinačno numerirane pod brojem pod kojim će se analizirati i razvrstati u odgovarajuću terapijsku skupinu slučajnim odabirom (10 životinja najmanje za svaku terapijsku skupinu i interval).

5.2.Lijekovi.

BPC 157 je amino – acidni fragment molekule BPC (molekularne mase 40000) koji je potvrđen gel kromatografijom, sa izraženim organoprotektivnim djelovanjem te protektivnim djelovanjem na sluznicu probavnog sustava (slika 7.)

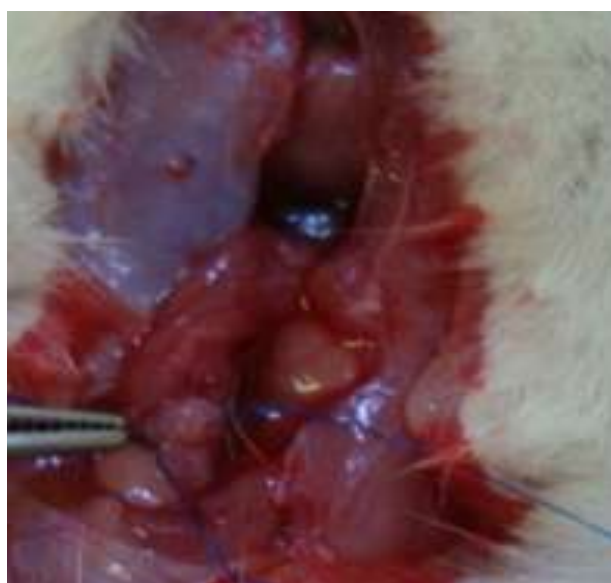

Slika 7 . Pentadekapeptid BPC 157

Pentadekapeptid BPC 157 (GEPPPGKPADDAGLV, M.W. 1419), (Diagen, Ljubljana, Slovenia) otopljen u fiziološkoj otopini je korišten u eksperimentu. Peptid BPC 157 je sekvenca humanog želučanog proteina BPC koji je topiv u vodi pri pH 7.0 i fiziološkoj otopini.

5.3.Postupak.

U kirurškim postupcima upotrijebljeni su prethodno opisani protokoli. Prvo, svi su štakori bili anestezirani (Ketamin-hidroklorid (25 mg/ml) 0.15 ml + Apaurin (10 mg/ml) 0.15 ml, intraperitonealno) i podvrgnuti postupku koji se koristi za kreiranje enterovezikalne fistule. Kod duboko anesteziranih životinja učinjena je donja medijalna laparotomija u dužini od 3 cm, prikazan je mokraćni mjehur i područje lijevog kolona. Učinjen je defekt na kolonu u dužini od 3 mm na 5 cm od anokutane granice, a defekt je učinjen i u području fundusa mokraćnog mjehura, također od 3 mm dužine. Potom je formirana kolovezikalna fistula (slika 8), sa pojedinačnim 5-0 šavom. Veličina defekta točno je mjerena sa preciznim kaliperom.



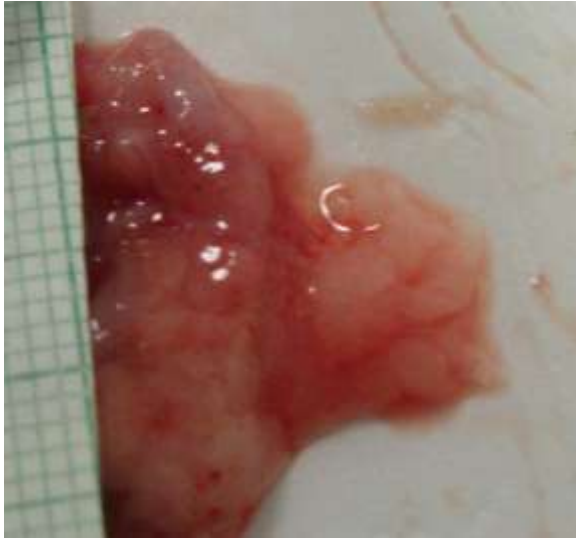Slika 8. prikaz formirane kolovezikalne fistule

BPC 157 je apliciran peroralno, u vodi za piće (10 μ g/kg, 10 ng/kg, 12 ml/štakor/dan) do žrtvovanja ili intraperitonealno, 10 μ g/kg i 10 ng/kg, prva aplikacija bila je 30 minuta nakon kirurškog postupka, zadnja 24 sata prije žrtvovanja.

Kontrolne skupine su istovremeno primale iste volumene fiziološke otopine intraperitonealno ili samo vodu za piće. Mjerenja su rađena 7, 14 i 28 dana.

5.4. Mjerenje promjera fistule

Mjerali smo najduži promjer defekta kolona i mjehura, u milimetrima (slika 9.)



Slika 9 . mjerenje promjera fistule

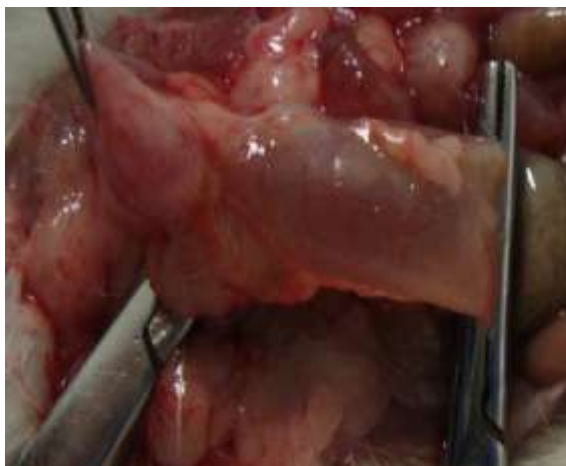
5.5. Biomehanička analiza

Biomehaničkom analizom mjerili smo volumen fiziološke otopine koji je potreban za pucanje fistule (64-68).

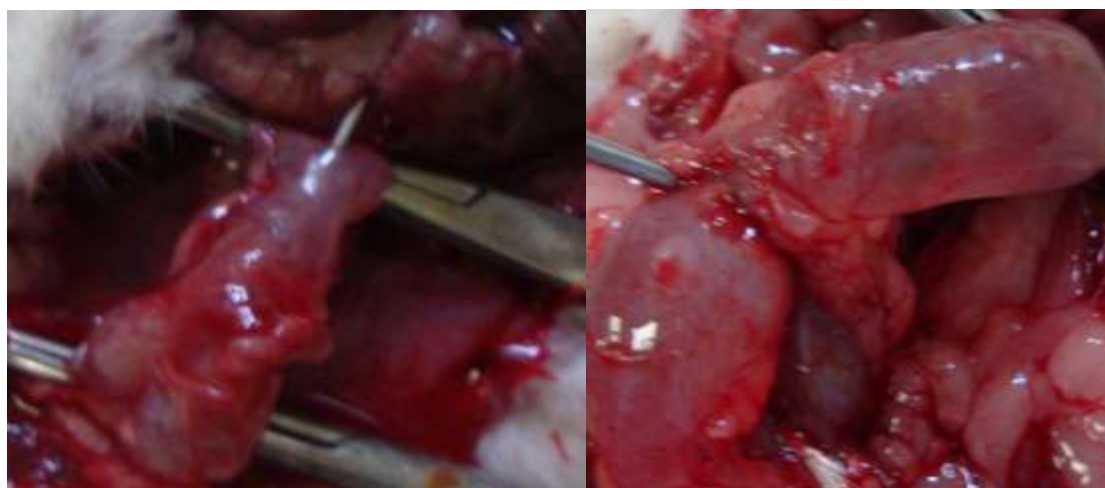
Eksperiment smo proveli klemanjem crijeva 3 cm oralno i 3 cm aboralno od fistule (slika 9), potom aplicirali fiziološku otopinu štrcaljkom koja je spojena na perfuzor (Argus 600; Argus Medical A6, Heimberg, Switzerland) u klemani segment crijeva brzinom 1 mL/10 sec.

Ukoliko je evidentirano curenje na fistulu infuzija se odmah zaustavlja i bilježi se volumen koji je bio potreban da dođe do pucanja fistule.

Ukoliko nije došlo do pucanja fistule nakon 5 minuta ili je došlo do pucanja crijeva fistula se smatra funkcionalno zatvorenom (slika 10, 11.)



Slika 10. klemanje crijeva oralno i aboralno od fistule



Slika 11. biomehanička analiza fistule

5.6. Skoriranje priraslica

Također smo kod svih životinja bodovali postojanje priraslica, prema tablici za bodovanje priraslica koju smo kreirali u našim prethodnim istraživanjima(64-68).

Boduje se skorom od 0-7, ovisno o zahvaćenosti crijeva i drugih intraabdominalnih organa sa priraslicama: 0- bez priraslica, 1-tanke rahle priraslice koje pokrivaju do $\frac{1}{2}$ anastomoze, 2-izraženije priraslice koje obuhvaćaju više od $\frac{1}{2}$ anastomoze, 3- priraslice koje obuhvaćaju cijelu anastomozu,4-obuhvaćanje mezenterijalnog dijela tankog crijeva, 5-zahvaćanje još jedne vijuge tankog crijeva, 6-zahvaćanje više vijuga tankog crijeva,7-priraslice koje su zahvatile cijeli abdomen u „bloku“.

5.7.Skoriranje opstrukcije crijeva

Postojanje opstrukcije crijeva smo također bodovali prema tablici za procjenu opstrukcije crijeva, koju smo kreirali u našim ranijim istraživanjima(64-68); bodovima od 0- 3 ovisno o omjeru promjera crijeva oralno i aboralno od anastomoze : 1- skor 0, 1-1,33, skor 1 (blaga opstrukcija), 1,33-1,66 skor 2 (srednja opstrukcija), više od 1,66 skor 3 (teška opstrukcija).

5.8.Procjena fekalurije

Postojanje fekalurije ili defekacije na fistulu odredili smo makroskopski, vizualizacijom fekalurije ili prisutnosti urina koji je pomiješan sa stolicom pri defekaciji: 0- bez fekalurije, 1- prisutna fekalurija.

5.9.Histološka analiza

Nakon svih prethodnih mjerenja u konačnici preparati su poslani na histološku analizu kojom je evaluirano postojanje nekroze, edema, granulacijskog tkiva, veziva i upalnih stanica. Mikroskopiranje je provedeno od strane nepristranih patologa kojima nije bilo poznato koji uzorak mikroskopiraju.

5.10.Statistička analiza

Za statističku analizu podataka koristili smo ne-parametrijski Kruskal-Wallis analizu ANOVA i Mann –Whitney U test radi usporedbe grupa.Za evaluaciju mortaliteta korišten je Fisherov test.

Vrijednosti manje od $P < 0,5$ su smatrane statistički značajnima.

6.REZULTATI

Rezultate za pojedine skupine evaluirali smo 7, 14 i 28 postoperativnog dana. Kontrolne skupine dobivale su običnu vodu za piće ili fiziološku otopinu, peroralno ili intraperitonealno.

BPC 157 je apliciran peroralno, u vodi za piće (10 µg/kg, 10 ng/kg, 12 ml/štakor/dan) do žrtvovanja ili intraperitonealno, 10 µg/kg i 10 ng/kg, prva aplikacija bila je 30 minuta nakon kirurškog postupka, zadnja 24 sata prije žrtvovanja.

6.1.Mjerenje promjera fistule

Mjerenjem najdužeg promjera defekta na mokraćnom mjehuru i kolonu kod kontrolnih skupina životinja promjer ne samo da je ostao isti nego se čak i povećao, zbog izraženih upalnih promjena, te tako formirane fistule makroskopski su bez ikakvih znakova cijeljenja. Zbog stanja kronične upale kolovezikalne fistule imaju tendenciju povećavanja promjera, te nemogućnosti cijeljenja (slika 12,13,14, graf 1).

Možemo zaključiti da nastala kronična upala kod kontrolnih skupina dodatno pogoršava lokalne uvjete na mjestu fistule te dolazi do dodatne destrukcije stijenke kolona i mokraćnog mjehura, te na taj način i do povećanja promjera fistule.

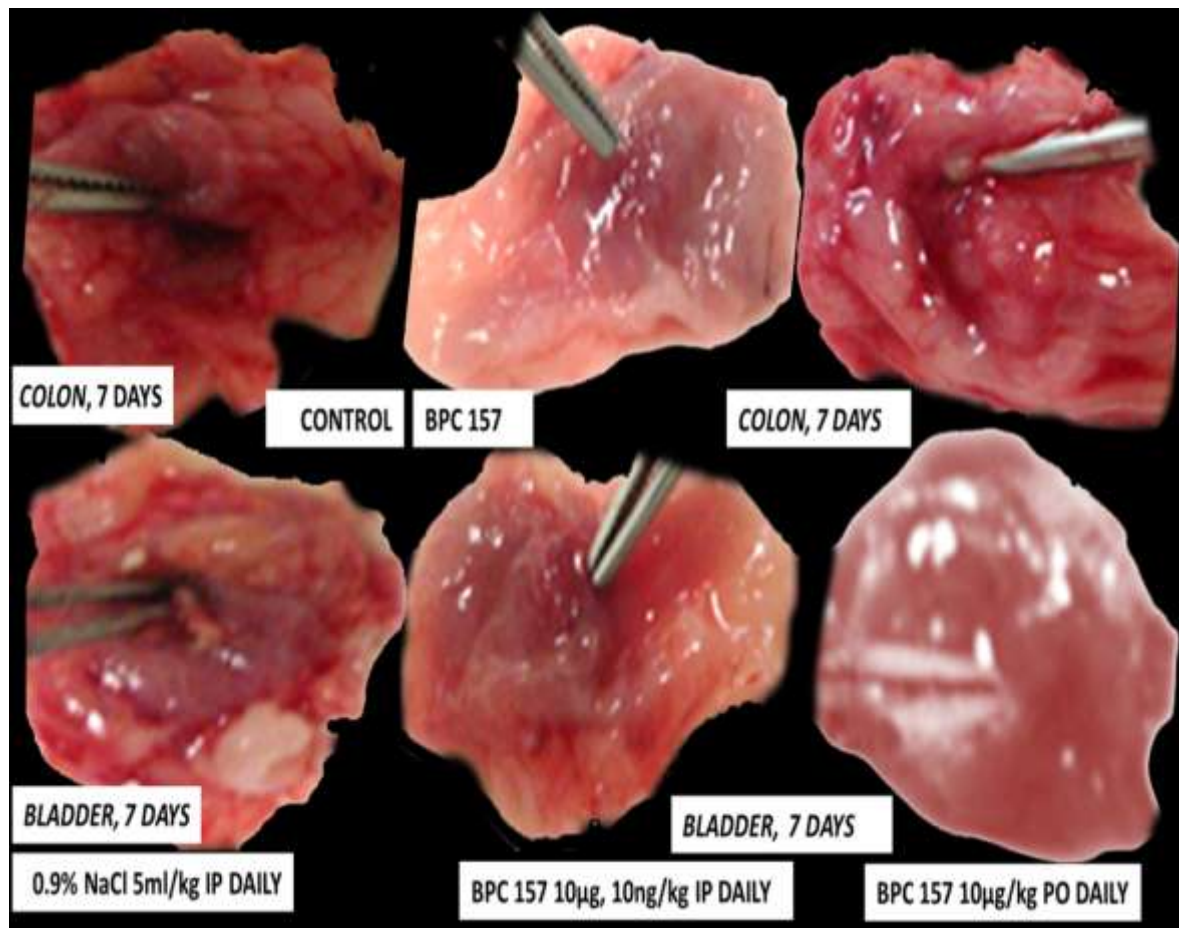
Zbog stanja trajne infekcije dolazi i do reakcije cijelog organizma u eksperimentalne životinje što se očituje u gubljenju na tjelesnoj težini, povećanom mortalitetu u kontrolnih skupina a kao reakcija na upalu dolazi i do opsežnog stvaranja intraabdominalnih priraslica koje dodatno pogoršavaju pasažu crijeva i samim time pogoršavaju opće stanje u eksperimentalne životinje. Stvara se jedan zatvoreni krug induciran nastalom fistulom te trajnom infekcijom u kojem je cijeljenje defekta na kolonu i mokraćnom mjehuru onemogućeno.

U tkivu lokalno je povećana koncentracija medijatora upale, povećan je broj upalnih stanica koje podržavaju novonastalo stanje.

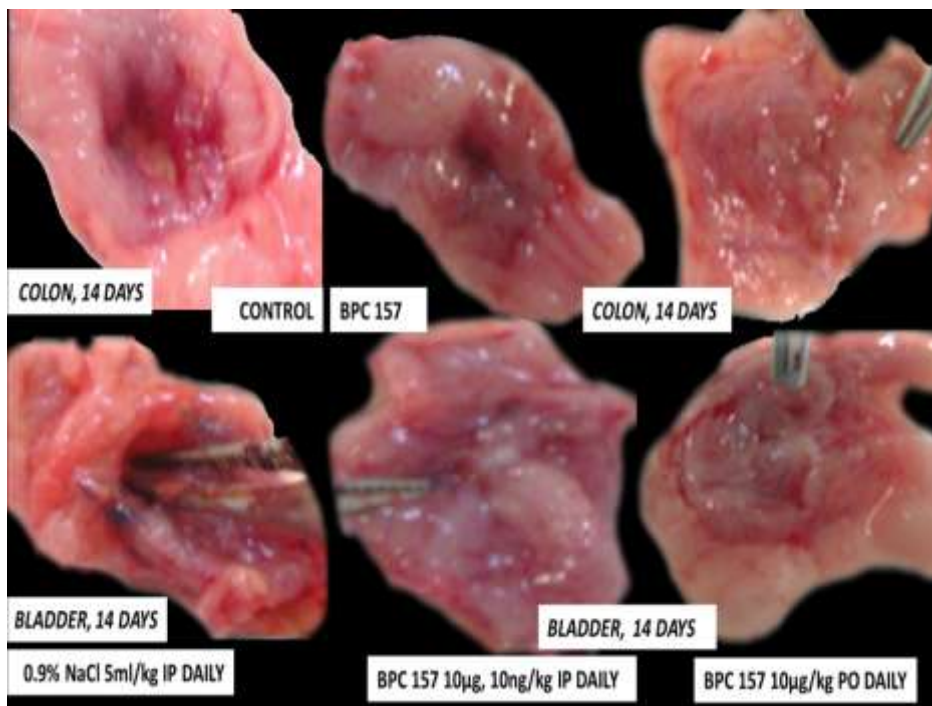
Kod eksperimentalnih životinja tretiranih pentadekapeptidom BPC 157 (intraperitonealno ili peroralno) te sa različitim dozama (mikrogrami , nanogrami) dolazi do cijeljenja defekta mokraćnog mjehura i kolona te zatvaranja fistule na mokraćnom mjehuru i crijevu.

Samo cijeljenje fistule počinje već u prvom tjednu i kod intraperitonealno apliciranog BPC 157 a isto tako i kod peroralnog apliciranja BPC 157. Do potpunog zatvaranja fistule i defekta na mjehuru i kolonu dolazi tijekom trećeg i četvrtog tjedna aplikacije BPC 157.

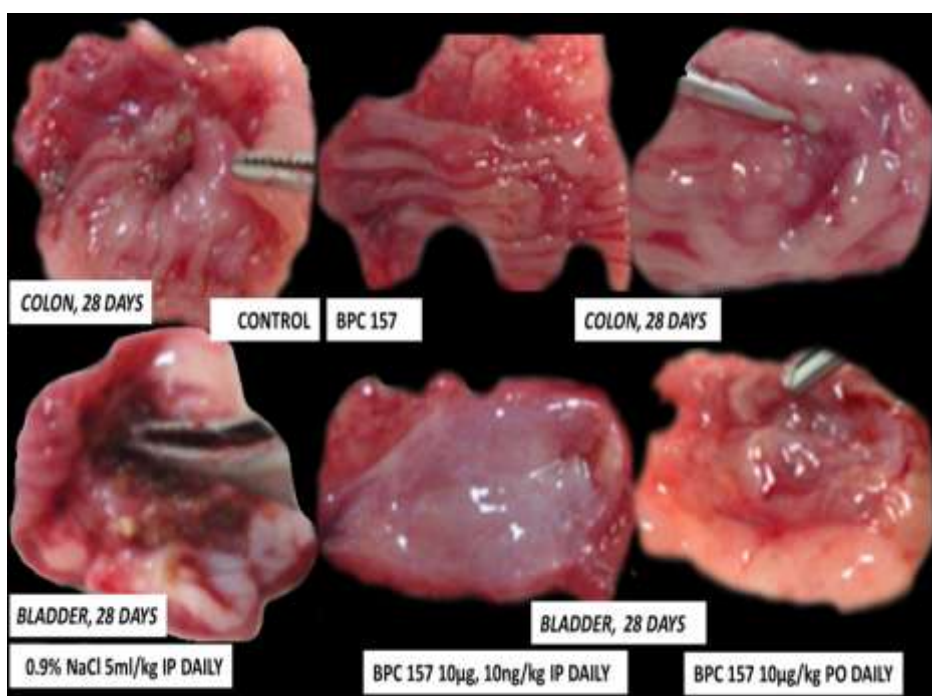
Brzi učinak BPC 157 možemo objasniti upravo njegovim intenzivnim protuupalnim djelovanjem, smanjivanjem infiltracije upalnih stanica te smanjenjem koncentracije medijatora upale u tkivu i cjelokupnom organizmu eksperimentalne životinje. Osim protuupalnog djelovanja BPC 157 potiče angiogenezu te formiranje granulacijskog tkiva te tako u konačnici dovodi do cijeljenja defekta tkiva (slika 11, 12, 13, graf 1).



Slika 12 . 7 dan. Kod kontrolnih skupina nema makroskopski vidljivih znakova početka cijeljenja i sanacije fistule.



Slika 13 . Dan 14. Kod kontrolnih skupina bez znakova cijeljenja fistule. Kod skupina tretiranih sa BPC 157 makroskopski početak cijeljenja, smanjenje edema, što je verificirano i histološkom analizom.



Slika 14 . Dan 28. Makroskopski bez znakova cijeljenja fistula kod kontrolnih skupina. Kod skupina tretiranih sa BPC došlo je do saniranja defekta na kolonu, mokraćnom mjehuru i zatvaranja fistule.

6.2. Biomehanička analiza

Biomehaničkom analizom kod kontrolnih skupina došlo je do curenja fiziološke otopine već pri malim volumenima aplicirane tekućine.

U svakom tjednu mjerenja kod eksperimentalnih životinja ne dolazi do povećanja volumena tekućine koji je potreban za pucanje fistule. To je znak da kod kontrolnih skupina ne dolazi do funkcionalnog cijeljenja i zatvaranja fistule. Već kod malih volumena aplicirane tekućine evidentirano je curenje tekućine na mjestu formirane fistule (slika 15).

Tijekom cijelog eksperimentalnog perioda nije došlo do povećanja volumena aplicirane tekućine kod skupine eksperimentalnih životinja što govori u prilog necijeljenju kreirane fistule kod kontrolnih skupina životinja.

Histološki, značajno je smanjena količina kolagena (koji je glavna strukturalna komponenta stijenke crijeva) što pogoršava tenzilnu snagu anastomoze i ne dolazi do uspješnog procesa cijeljenja.

Ne dolazi niti do cijeljenja unutarnjeg sloja glatkih mišića stijenke crijeva i mjehura, koji je isto tako odgovoran za regeneraciju defekta crijeva i mjehura te on povećava i tenzilnu snagu crijeva.

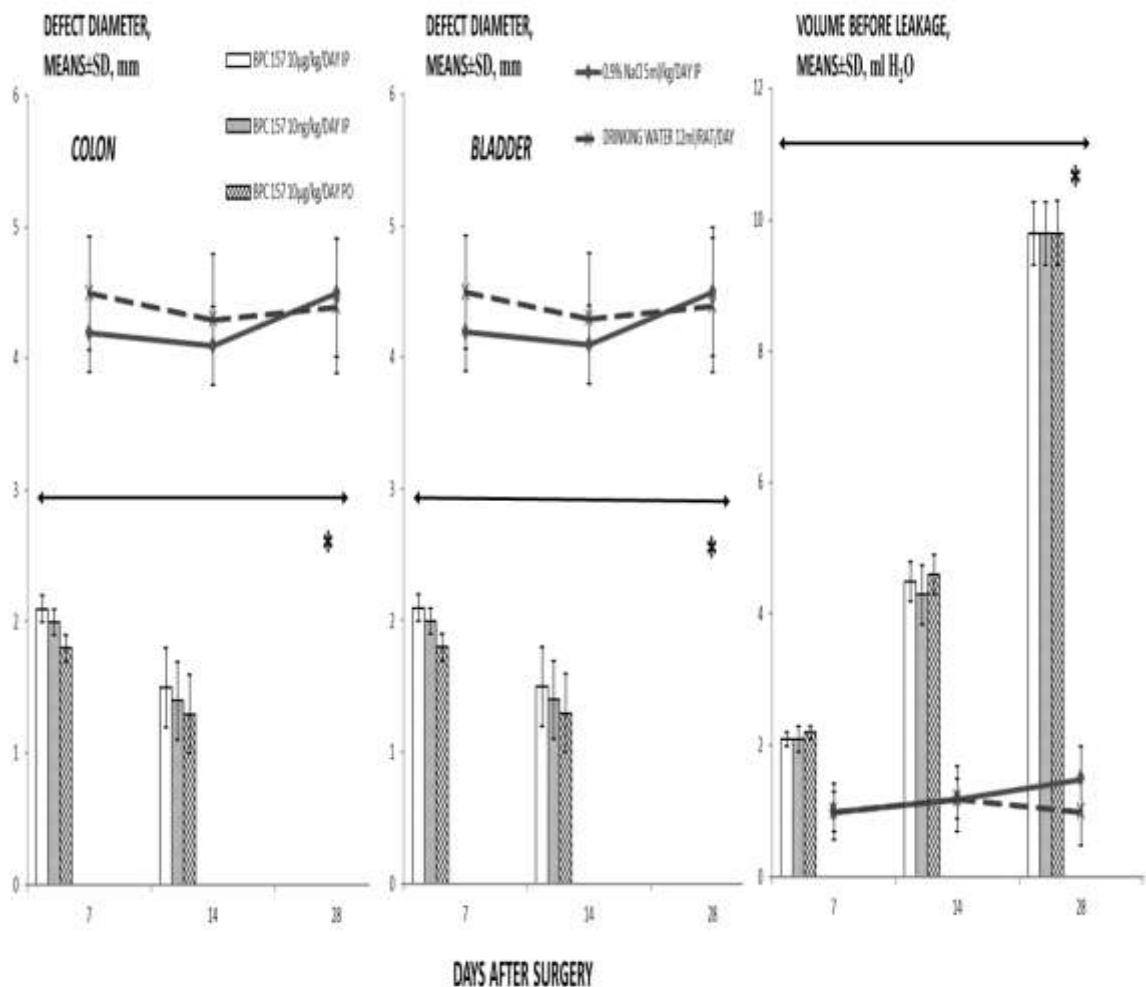
Nasuprot tome, kod eksperimentalnih životinja koje su tretirane BPC 157 postupno dolazi do povećanja volumena koji je potreban za rupturu fistule. Taj podatak nam govori da već od prvog tjedna počinje proces saniranja upale i cijeljenja defekta kolona i mjehura te fistuloznog kanala.

BPC 157 dovodi do poboljšanja svih parametara cijeljenja rane i tenzilne snage anastomoze što je direktna posljedica uspješnog procesa cijeljenja. Ti podaci podudaraju se i sa mjerenjem promjera defekta koji se počinje smanjivati već u prvom tjednu aplikacije BPC 157.

Upravo i histološka analiza potvrđuje proces funkcionalnog i biomehaničkog cijeljenja jer smo histološki verificirali proces stvaranja vezivnog tkiva, angiogeneze i cijeljenja defekta tkiva kao i cijeljenje fistule.

Slika 15. Model kolovezikalne fistule- promjer fistule kontrolnih te tretiranih skupina te volumen vode potreban za pucanje fistule. Kod kontrolnih skupina prikazan defekt na kolonu i mjehuru koji ne cijeli (fiziološka otopina (5.0 ml/kg ip) ili samo voda). Kod skupina tretiranih sa BPC 157 proces cijeljenja defekta kolona i mjehura te potpuno zatvaranje defekta na kraju eksperimentalnog perioda (BPC 157 peroralno u vodi za piće (10 µg/kg, 0.16 µg/ml, 12 ml/štakor/dan) do žrtvovanja, ili intraperitonealno, 10 µg/kg, 10 ng/kg prva aplikacija 30 min nakon zahvata, zadnja 24h prije žrtvovanja).

*P<0.05



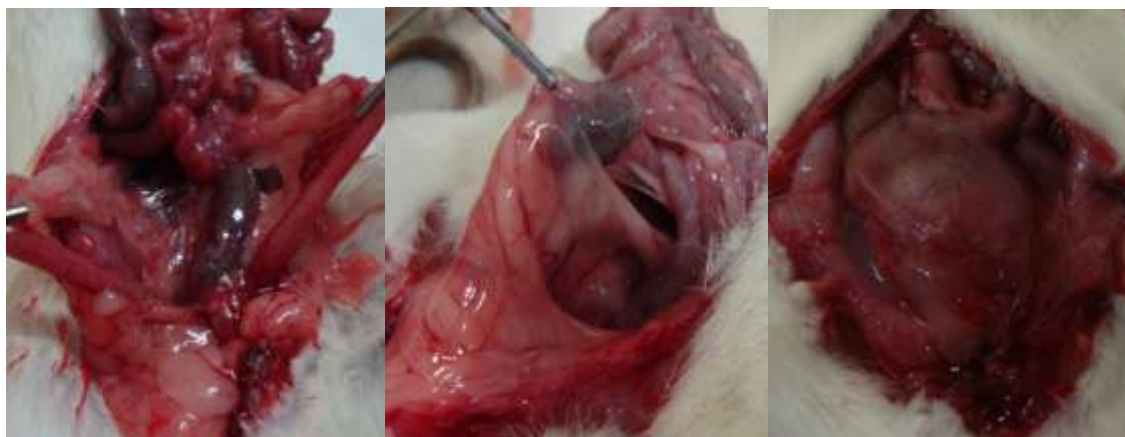6.3.Skoriranje priraslica

Pri ponovnoj laparotomiji kod kontrolnih skupina životinja evidentirali smo opsežne priraslice u abdomenu već u prvom tjednu nakon operacije. U trećem i četvrtom tjednu bodovni skor je dodatno povećan što nam govori o opsežnosti abdominalnih priraslica(slika16,17,18,20).

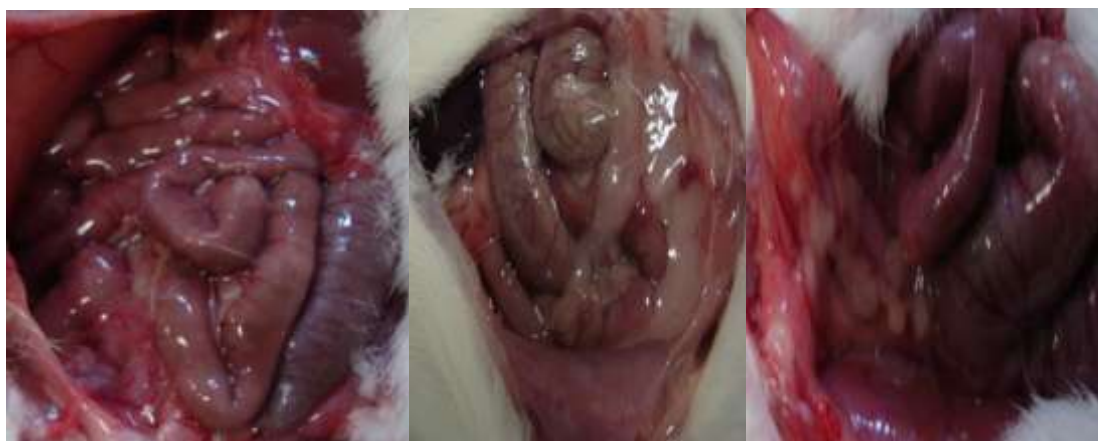Zbog stanja kronične upale na mjestu fistule intraabdominalno dolazi do reakcije organizma eksperimentalne životinje te stvaranja opsežnih priraslica. Kako ne postoji tendencija cijeljenja fistule, nego nasuprot tome događa se proces kontinuirane upale sa prelaskom u kroničnu fazu te stvaranje opsežnih intraabdominalnih priraslica kao reakcije na kontinuiranu kroničnu upalu, bez tendencije ka njenom saniranju.

Kod skupina životinja tretiranih BPC 157 evidentirali smo značajno manji skor postojanja priraslica, pogotovo kod životinja kod kojih smo BPC 157 aplicirali intraperitonealno. Tijekom cijelog eksperimentalnog perioda stvaranje priraslica kod tih skupina životinja je bitno reducirano.

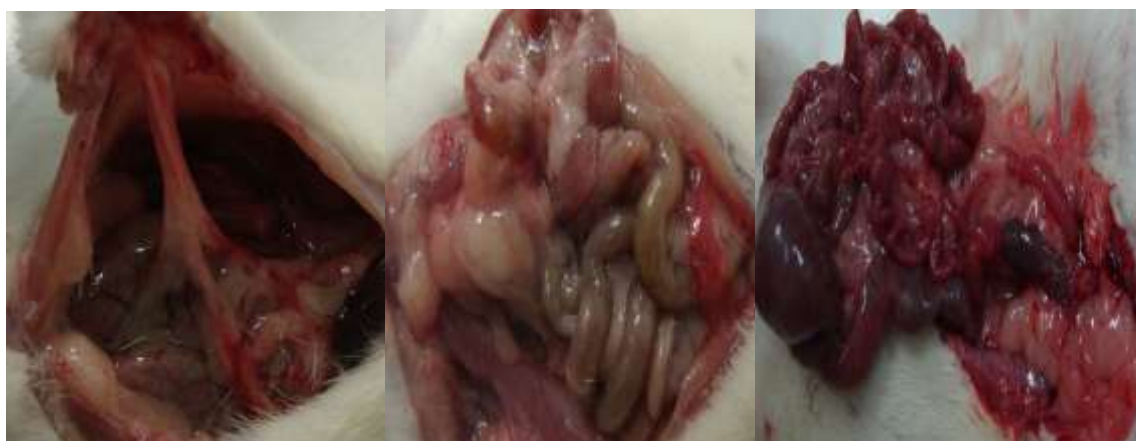Nešto veći skor je kod životinja koje su BPC 157 primale peroralno ali i dalje je evidentno da je i kod njih smanjeno stvaranje priraslica tijekom cijelog eksperimentalnog perioda.



Slika 16 . priraslice 7,14,28 dan kod kontrolnih skupina



Slika17 . skupina tretirana sa BPC 157 intraperitonealno

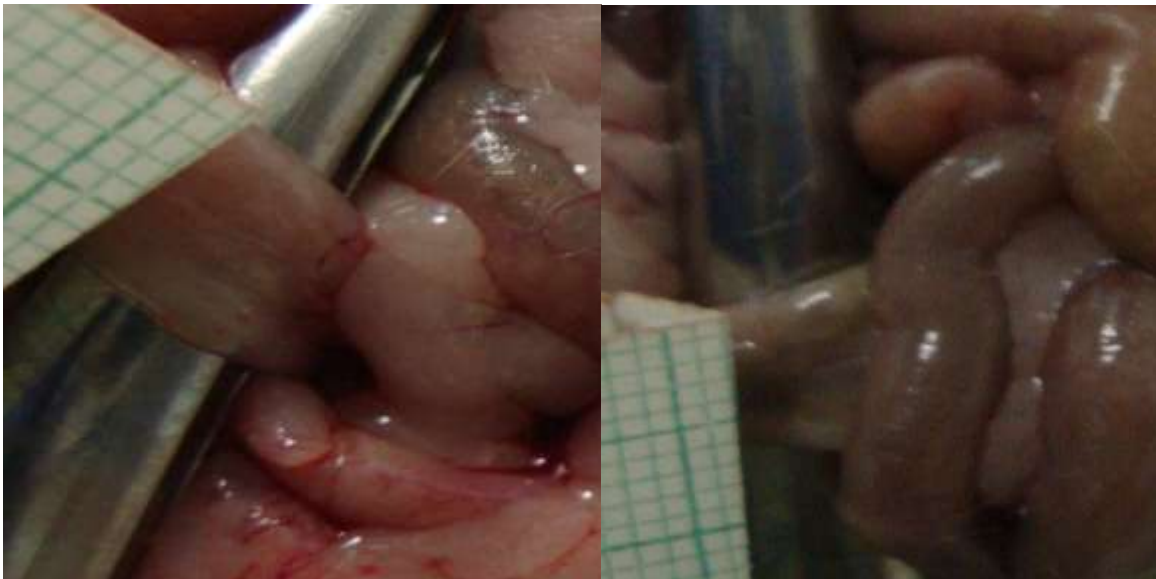

Slika 18 . Skupina tretirana sa BPC 157 peroralno

6.4. Skoriranje opstrukcije crijeva

Kod kontrolnih skupina životinja omjer mehaničke opstrukcije crijeva značajno je veći tijekom cijelog eksperimentalnog perioda, tj. veći je stupanj mehaničke opstrukcije- što je u korelaciji sa formiranjem abdominalnih priraslica.

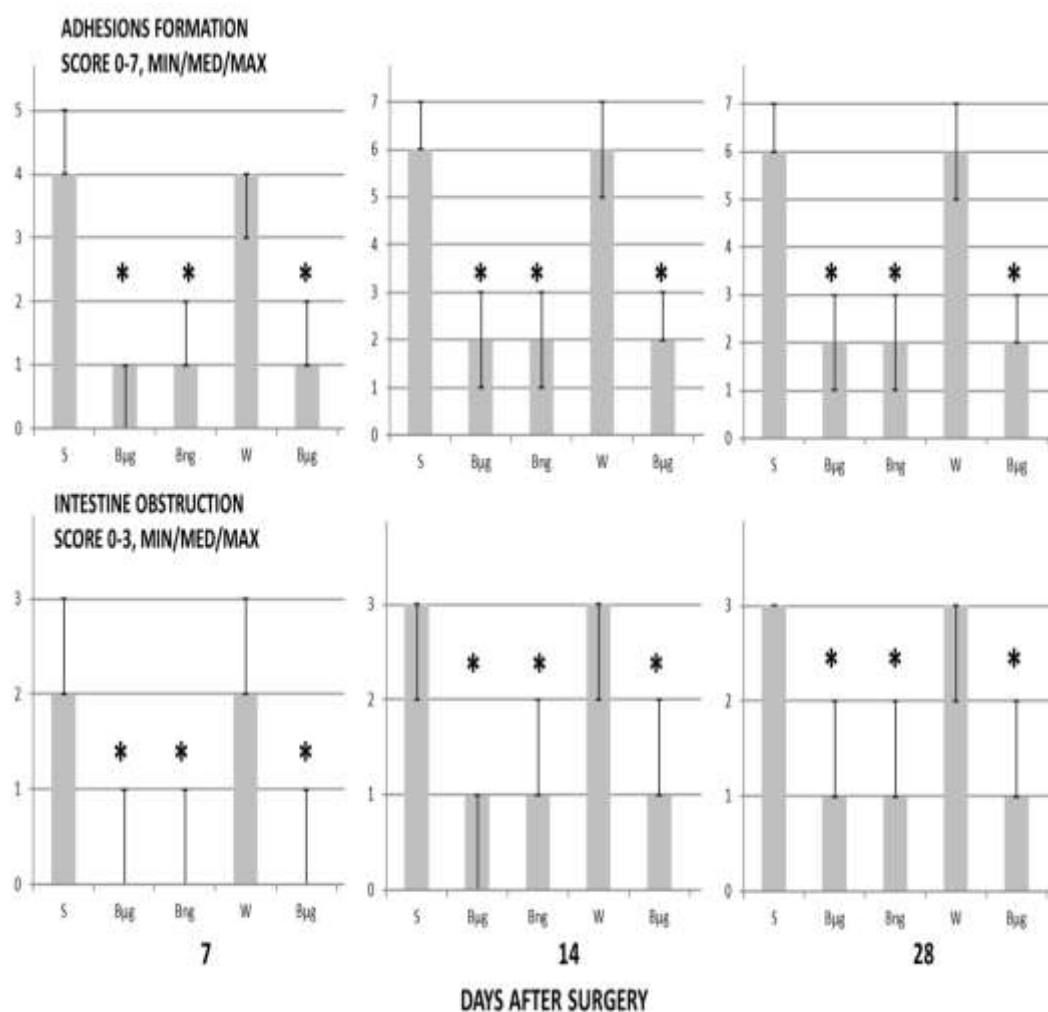
Kod skupina životinja tretiranih sa BPC 157 peroralnim putem tek na kraju eksperimentalnog perioda nešto je veći stupanj mehaničke opstrukcije crijeva, dok je kod životinja koje su BPC 157 primale intraperitonealno značajno smanjen stupanj mehaničke opstrukcije crijeva.



Slika 19 . mjerenje promjera kolona oralno i aboralno od fistule

Sve to možemo povezati sa reduciranim stvaranjem priraslica ali i na djelovanje BPC 157 na motilitet, odnosno peristaltiku crijeva(slika18,graf 2).

Slika 20. Opsežne priraslice i opstrukcija crijeva kod kontrolnih skupina (fiziološka otopina 5.0 ml/kg ip ili voda za piće). Suprotno kontrolama, grafički prikaz redukcije priraslica kod životinja tretiranih sa BPC 157 (BPC 157 peroralno u vodi za piće (10 µg/kg, 0.16 µg/ml, 12 ml/štakor/dan) do žrtvovanja, ili intraperitonealno 10 µg/kg, 10 ng/kg prva aplikacija 30 minuta nakon zahvata, zadnja 24 sata prije žrtvovanja. *P<0.05.

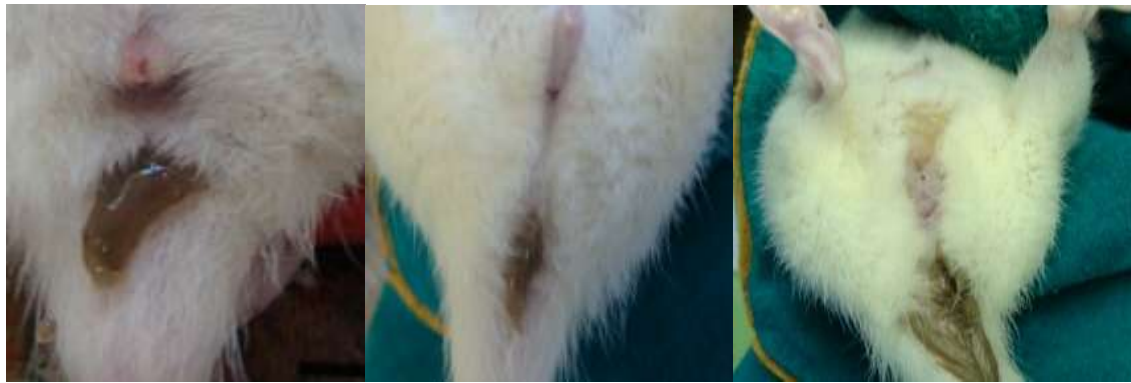

6.5.Procjena fekalurije

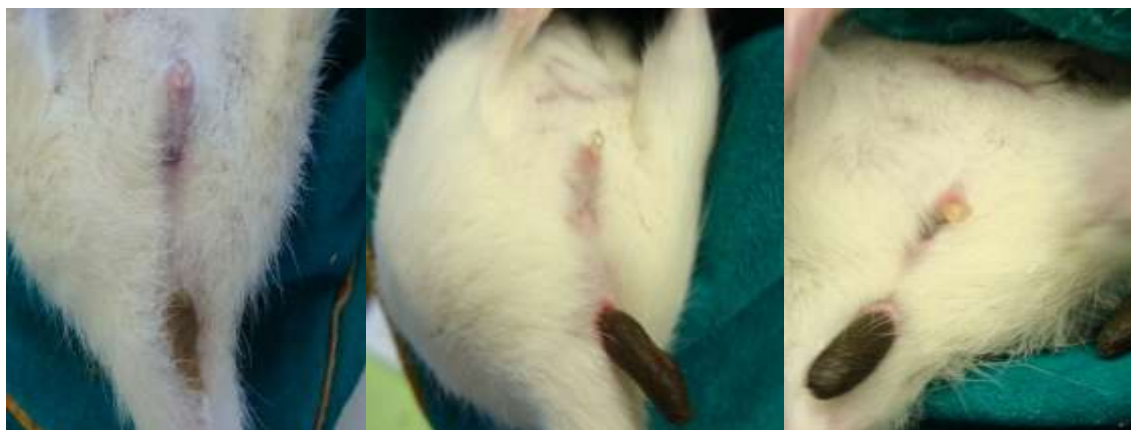Kod kontrolnih skupina eksperimanetalnih životinja nije došlo do spontanog saniranja kolovezikalnih fistula te su (slika21.) već makroskopski vidljivi su znaci fekalurije.

Kod skupina životinja koje su tretirane sa BPC 157 , peroralno ili intraperitonealno već u trećem tjednu zabilježili smo potpuno bistar urin bez znakova fekalurije, a kod svih životinja u četvrtom tjednu eksperimentalnog perioda(slika 22).

Radi se o makroskopskom dokazu biomehaničkog i funkcionalnog cijeljenja fistule koje je isto tako i histološki potvrđeno.



Slika 21 . kontrolna skupina 7,14 i 28 postoperativni dan



Slika 22 . životinje tretirane sa BPC 157, 7,14 i 28 postoperativni dan

6.6.Histološka analiza

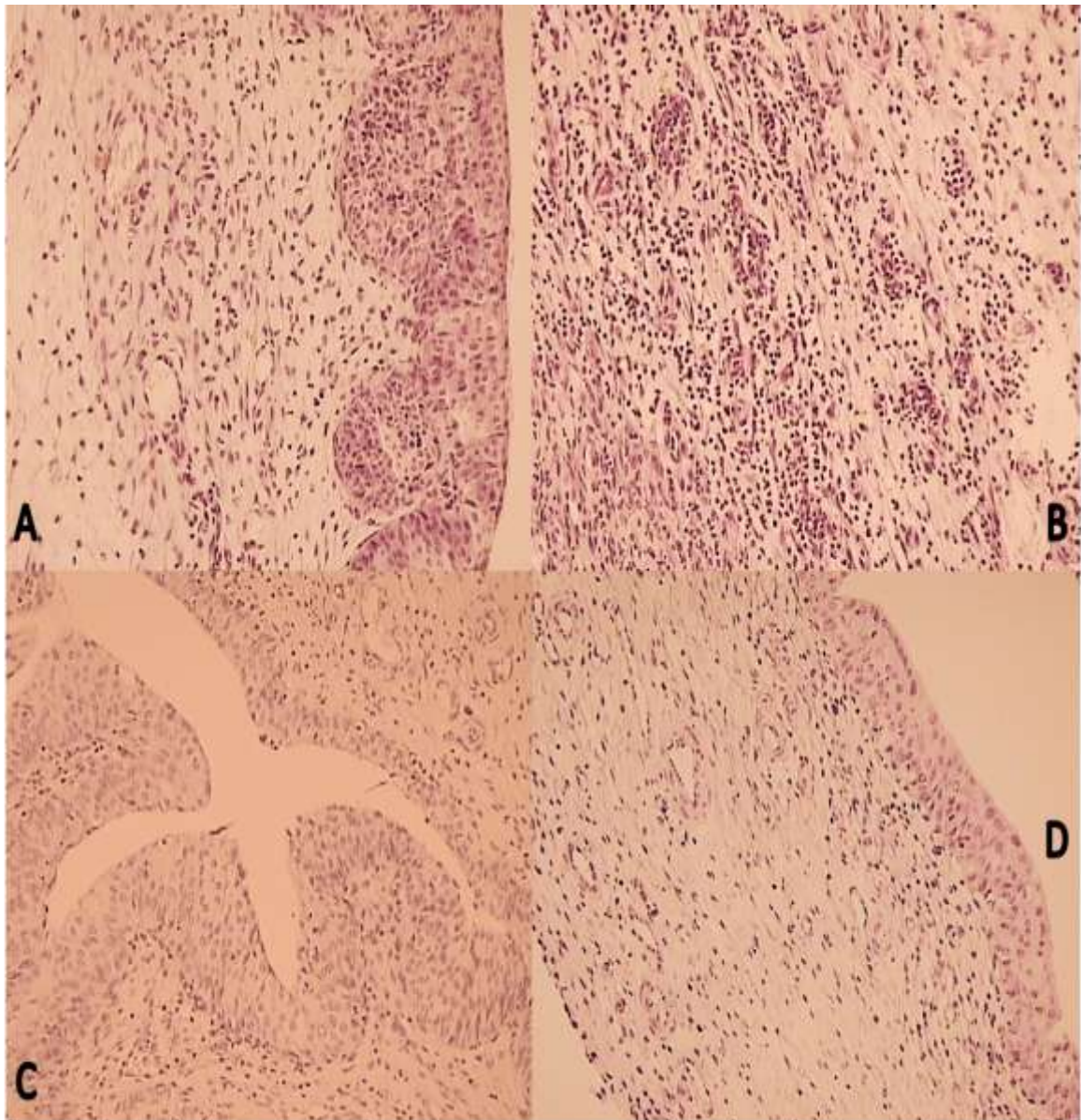
Histološkom analizom potvrdili smo da mikroskopsko cijeljenje prati makroskopsko cijeljenje fistule(slika 21).

Kod kontrolnih skupina životinja u prijelaznom epitelu mokraćnog mjehura zabilježili smo infiltraciju upalnim stanicama- mononukleari, polimorfonukleari, uz edem strome koja je infiltrirana velikim brojem neutrofila.Zbog infiltracije upalnih stanica te razvoja kontinuiranog upalnog procesa ne dolazi do stvaranja granulacijskog tkiva te početka procesa cijeljenja. Na preparatima tijekom svakog eksperimentalnog perioda (7,14,28 dana) nije verificiran proces cijeljenja defekta tkiva, niti stvaranja kolagena te angiogeneze koje bi u konačnici dovele do potpune sanacije i cijeljenja defekta tkiva.

Kod skupina tretiranih pentadekapeptidom BPC 157 na histološkim preparatima primijetili smo tek blažu upalnu infiltraciju mononuklearima ali bez edema strome.

Kod tretiranih životinja već 14-og postoperativnog dana dolazi do bitnog smanjenja infiltracije upalnim stanicama uz prisutnu epitelizaciju, dok je kod kontrolnih skupina i dalje izražena upalna infiltracija uz edem te izostanak epitelizacije tkiva.Nastavlja se proces formiranja vezivnog tkiva, sa procesom angiogeneze, da bi na kraju eksperimentalnog razdoblja(28 dana) kod skupina tretiranih sa pentadekapeptidom BPC 157 došlo do cijeljenja defekta mokraćnog mjehura, kolona i same fistule.

Potvrdu histološkog cijeljenja verificirali smo mjerenjem funkcionalnog cijeljenja, odnosno volumenom vode koji je potreban da uzrokuje rupturu fistule (slika15.)



Slika 23. Kod kontrolne grupe prijelazni epitel mokraćnog mjehura pokazuje infiltraciju upalnim stanicama, prvenstveno mononuklearima i polimorfonuklearima, dok stroma pokazuje edem sa infiltracijom neutrofila(A,B). Suprotno tome, kod skupina životinja tretiranih sa BPC 157, peroralno ili intraperitonealno postoji tek blaža infiltracija epitela i strome prvenstveno mononuklearima uz tek blaži edem strome(C,D).

7.RASPRAVA

Peptidi probavnog sustava su do sada još uvijek slabo istraženi ali vjerujemo da su oni izuzetno važni te imaju izuzetno važnu ulogu u fiziologiji probavnog sustava. Smatramo da njihov terapijski potencijal još nije dovoljno istražen.

Također većina peptida probavnog sustava zapravo nije izolirana iz probavnog sustava; npr. neurotensin je izoliran iz goveđeg hipotalamusa, bombezin iz kože žabe, vazoaktivni intestinalni peptid (VIP) iz pluća svinje, somatostatin iz hipotalamusa svinje i ovce, glukagon iz goveđeg pankreasa(69-72).

Pentadekapeptid BPC 157 je izoliran gel kromatografijom iz želučanog soka čovjeka, te je pokazao niz pozitivnih svojstava u smislu očuvanja sluznice te organoprotektivnih učinaka, a pogotovo 15 aminoacidni fragment (Gly Glu Pro Pro Pro Gly Lys Pro Ala Asp Asp Ala Gly Leu Val) koji je nazvan BPC 157.

Zbog njegovih izuzetno povoljnih fizioloških učinaka kod oštećenja i raznih lezija probavnog sustava pretpostavljalo se da ima ulogu medijatora u takvim zbivanjima, u smislu prevencije lezija sluznice probavnog sustava ili pojačanja mogućnosti cijeljenja već nastalih lezija. Također je vrlo bitno reći da je BPC 157 u želučanom soku stabilan tijekom 24 satnog perioda, za razliku od nekih drugih peptida probavnog sustava koji se razgrade vrlo brzo, npr. h-EGF i h-TGF su stabilni u vodi ali do njihove degradacije u želučanom soku dolazi već nakon 15minuta. Upravo ta stabilnost BPC 157 omogućuje i njegov protektivni učinak na sluznicu gornjeg i donjeg probavnog sustava(68-72). Pozitivne učinke BPC 157 možemo podijeliti na terapijske i citoprotektivne.

Terapijski učinci BPC 157

Kod niza stresogenih faktora, te kod formirane ezofagojejunoanastomoze, kolon – kolon anastomoze BPC 157 pokazao je pozitivan učinak u cijeljenju lezija probavnog sustava.

Npr. BPC 157 ima snažno antiulcerogeno djelovanje(68-72,73-80). Jednako je učinkovit bez obzira na dozu u $\mu\text{g-ng/kg}$, davan intragastrično, protiv niza gastrointestinalnih lezija izazvanih različitim ulcerogenim procedurama(aplikacije ulcerogenih tvari kao što su etanol, NSAIDs, cisteamin, iodoacetamid)(68-72,76-81). Bez obzira na mehanizam djelovanja, tako velika efikasnost BPC 157 sugerira nam njegovu interakciju sa različitim sustavima, koji mogu biti potencijalno poremećeni aplikacijom ulcerogena (prostaglandini, dopamin, adrenergici)

Nakon sistemske aplikacije, kao i nakon akutne i kronične primjene pentadekapeptida BPC 157 dobiveni su isti protektivni učinci što ukazuje da su isti sustavi uključeni u njegov lokalni (davan intragastrički) i sustavni efekt (davan intraperitonealno ili intramuskularno). Uspoređeno je djelovanje BPC-a 157 uz dodatak L-arginina prekursora NO i NG-nitro-L-arginine methyl estera (L-NAME), blokatora NO sintetaze (L-arginin=hipotenzija, L-NAME=hipertenzija). Uočeno je kako, davan sustavno, uz antiulkusno djelovanje, BPC-157 blokira oba efekta; kako efekat NO agonista tako i NO antagonista. Uz prethodno spomenuto, uočen je i jak učinak na angiogenezu te direktna zaštita endotela(72-75).

Dokazana je mogućnost korištenja BPC-a 157 u terapiji ulceroznog kolitisa. Za razliku od sulfasalazina, BPC-157 ne ublažuje samo leziju, već u modelu cystemein-kroničnog kolitisa, sprječava recidive bolesti(71,72). U cystemein-duodenalnom pokusu sa sialoadenektomijom, pentadekapeptid, čini se, kontrolira funkciju žlijezda slinovnica(76,77).

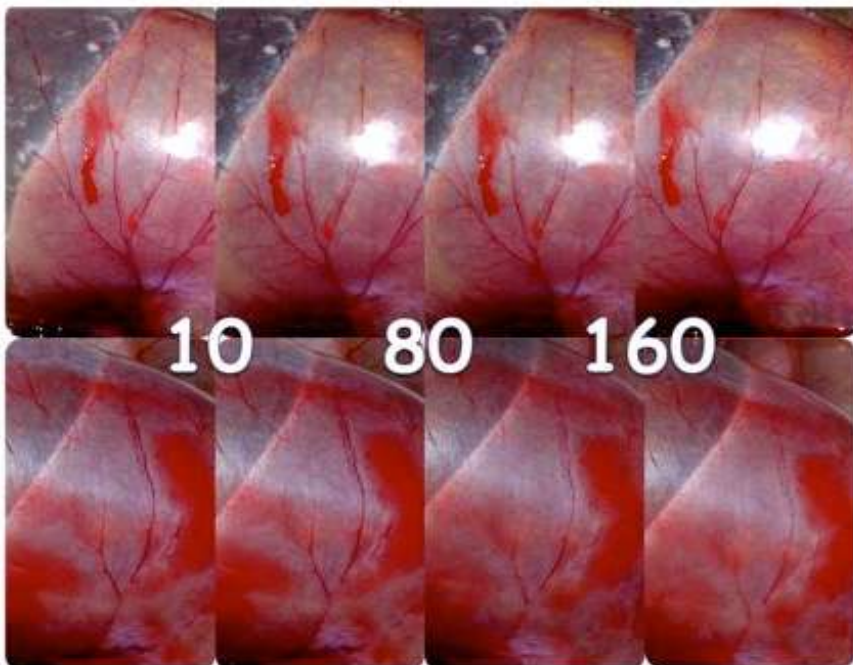
Isto tako je uočeno djelovanje na aferentni živčani sustav, koji usko surađuje s NO sustavom. U studiji s capsaicinom, BPC-157 značajno oporavlja funkciju NO-sustava(71,72).

Snažan efekt zarastanja poslije peroralne kao i parenteralne primjene, bez obzira na vrlo niske doze, podupire predloženu fiziološku funkciju. Za razliku od ostalih standardnih polipeptida, koji su aktivni uz dodatak različitih nosača, ovaj postojani peptid je učinkovit bez njih.

Aplikacijom BPC 157 sa L-argininom u želudac eksperimentalne životinje dolazi izravno do protektivnog učinka zbog čega možemo zaključiti da je jedan od mehanizama djelovanja BPC 157 preko NO sustava(72,75). Izuzetno jak angiogeni učinak ima direktnu ulogu u protekciji endotela, i ukoliko je apliciran u vodi za piće sprječava prekomjernu ekspresiju endotelina. BPC 157 pridonosi i oporavku blokade centralnog dopaminergičnog sustava (induciran haloperidolom- centralno aktivni antagonist dopaminskih receptora). Poremećaj centralnog dopaminskog sustava je odgovoran za razvoj gastrointestinalnih ulkusa a može ga uzrokovati haloperidol(80-82,83-89).

Citoprotektivni učinci

Rastezanje želuca ugrožava integritet njegove sluznice. Sluznica i krvne žile rastezanjem bivaju istegnute, a sfinkter je razvučen i naginje refluksu sadržaja. U rastegnuti želudac ispunjen apsolutnim alkoholom (96%), davan je BPC-157 direktno u želudac i promatran njegov učinak tijekom rastezanja želuca i prateći odgovor krvnih žila (slika 24,25.) U kontrolnom pokusu nakon 180 sekundi, samo je glavno stablo lijeve gastične arterije bilo vidljivo na stijenci želuca. Kod jedinki tretiranih s BPC-157 kroz isto vrijeme, upadljivo je vidljivo glavno stablo lijeve gastične arterije s manjim ograncima, konkomitantnim venama, kapilarnom vazodilatacijom, crvenilom tkiva želuca te anastomoza s desnom gastroepiploičnom arterijom.



Slika 24 .Direktna protekcija endotela.Prikaz krvnih žila želuca nakon maksimalne distenzije želuca kroz period od 160 sec.Aplikacija BPC 157 10µg/kg (2ml/želudac)odmah nakon distenzije(slike gore).Aplikacija vode kod kontrolnih skupina (2ml/želudac) odmah nakon distenzije(slike dolje) (Sikiric P, Seiwert S, Brcic L, Marko,Sever M, Klicek R, Radic B et al. „Revised Robert’s Cytoprotection and Adaptive Cytoprotection and Stable Gastric Pentadecapeptide BPC 157. Possible Significance and Implications for Novel Mediator“ *Current Pharmaceutical Design*, 2010, Vol. 16, No. 00)

Danas se spomenuti fenomeni mogu promatrati iz kuta citoprotektivne teorije i efekta citoprotektivnih agensa. Nekolicina studija pokazuje da BPC-157 snažno inhibira alkoholne lezije želuca, kao i druge citotoksične lezije. U gastrektomiranog štakora svi standardni agensi su aktivni. Poslije sijaladenektomije samo BPC-157 je aktivan i najvažnije njegova antiulkusna aktivnost prati oporavak AMP-ADP-ATP sustava u mukozu želuca(69-72).

Napominje se istaknuti učinak angiogeneze usporediv s efektom sukralfata, posebno s obzirom na formiranje granulacijskog tkiva(67,68,70,72). Pokazano je da je taj efekt vjerojatno udružen s osobitim generiranjem NO iz sluznice želuca. Nakon uništavanja sluznice želuca centrifugiranjem dokazano je da je novoformirani NO, uočen samo nakon dodavanja BPC-157, dok je L-arginin bio bezuspješan. Ovaj, BPC-om 157, formirani NO ponovo nije bio inhibiran s L-NAME. Otkako je ova pojava uočena u sluznici želuca i s obzirom na veliku sličnost u determiniranju NO sintetaze u želucu i ostalim tkivima, za pretpostaviti je da BPC-157 ima istovrsnu aktivnost i u drugim organima. Dokazano je da je BPC-157 učinkovitiji od standardnih agensa, a Xue i sur. su ocijenili da je njegova snaga 50 puta veća od famotidina(79).

Isto tako, potrebno je navesti kako koncept citoprotekcije vodi konceptu organoprotekcije. Izvorno, organoprotektivni agensi (prostaglandini, somatostatin, koji je prije imao citoprotektivnu ulogu na lezije želuca inducirane alkoholom), pokazuju koristan efekt, jedino kada su dati profilaktički, kod akutnog pankreatitisa ili lezije jetre. BPC 157 ima oba djelovanja i profilaktičko i terapijsko. Na eksperimentalnom modelu citoprotekcije dokazan je citoprotektivni učinak BPC 157. Na eksperimentalnom modelu Roberta koji je opisao učinak prostaglandina za zaštitu sluznice želuca štakora uz istovremenu aplikaciju iritanta (alkohola) prvi puta je opisan mehanizam citoprotekcije i adaptivne citoprotekcije(77-83). Sam proces citoprotekcije potpuno je neovisan o prisutnosti želučane kiseline.



Slika 25 .Jednjak, želudac i duodenum nakon distenzije, punjenja želuca te aplikacije alkohola u želudac tretiran BPC 157 (lijevo) i kontrolne skupine (desno), nakon perioda od 180 sec.Pentadekapeptid prevenira nastanak lezija jednjaka, želuca i duodenuma. (Sikiric P, Seiwerth S, Brcic L, Marko,Sever M, Klicek R, Radic B et al. „Revised Robert’s Cytoprotection and Adaptive Cytoprotection and Stable Gastric Pentadecapeptide BPC 157. Possible Significance and Implications for Novel Mediator“ *Current Pharmaceutical Design*, 2010, Vol. 16, No. 00)

Mehanizmi citoprotekcije i adaptivne citoprotekcije tumače se na sljedeći način: mehanizam citoprotekcije aktivira se nakon inicijalnog štetnog događaja, npr.nakon inicijalne aplikacije alkohola na sluznicu želuca, dok se adaptivna citoprotekcija javlja nakon višekratnih štetnih događaja, npr. također kod višekratnog djelovanja alkohola na sluznicu želuca.Na modelima citoprotekcije i adaptivne citoprotekcije nakon gastrektomije i formiranja ezofagoduodenalne anastomoze eksperimentalne životinje dobivale su cisteamin intraperitonealno. Kod kontrolnih skupina životinja došlo je do stvaranja ulceracija duodenuma, dok su skupine koje su dobivale BPC 157 intraperitonealno u mikrogramima i nanogramima ostale zaštićene od štetnog djelovanja cisteamina.

U usporedbi sa ostalim antiulcerogenim lijekovima (Cimetidin, Ranitidin, Bromocriptin, Atropin) koji su aplicirani u standardnim dozama BPC 157 pokazivao je bolji antiulcerogeni učinak(84).

U eksperimentalnim studijama sa ezofagitisom u štakora (nakon kreiranja ezofagojejunalne anastomoze) BPC 157 pokazao je pozitivan učinak u smislu cijeljenja ezofagitisa i to potentniji od konvencionalnih lijekova, npr. ranitidina.

U procesu cijeljenja ezofagitisa bitan je i učinak BPC 157 na donji ezofagealni sfinkter te na pilorus, kojima znatno poboljšava funkciju bilo da je apliciran akutno ili kronično. Aplikacijom BPC 157 intragastrično dolazi direktno do poboljšanja funkcije donjeg ezofagealnog sfinktera i sprečavanja regurgitacije želučanog sadržaja u jednjak, što je potvrđeno u eksperimentalnom radu sa arteficialno izazvanom stenozom pilorusa i posljedičnim ezofagitisom(slika 26).

Dakle, osim na sprečavanje razvoja ezofagitisa BPC 157 ima i protektivni učinak na sluznicu jednjaka samim time što oporavlja funkciju pilorusa i donjeg ezofagealnog sfinktera.

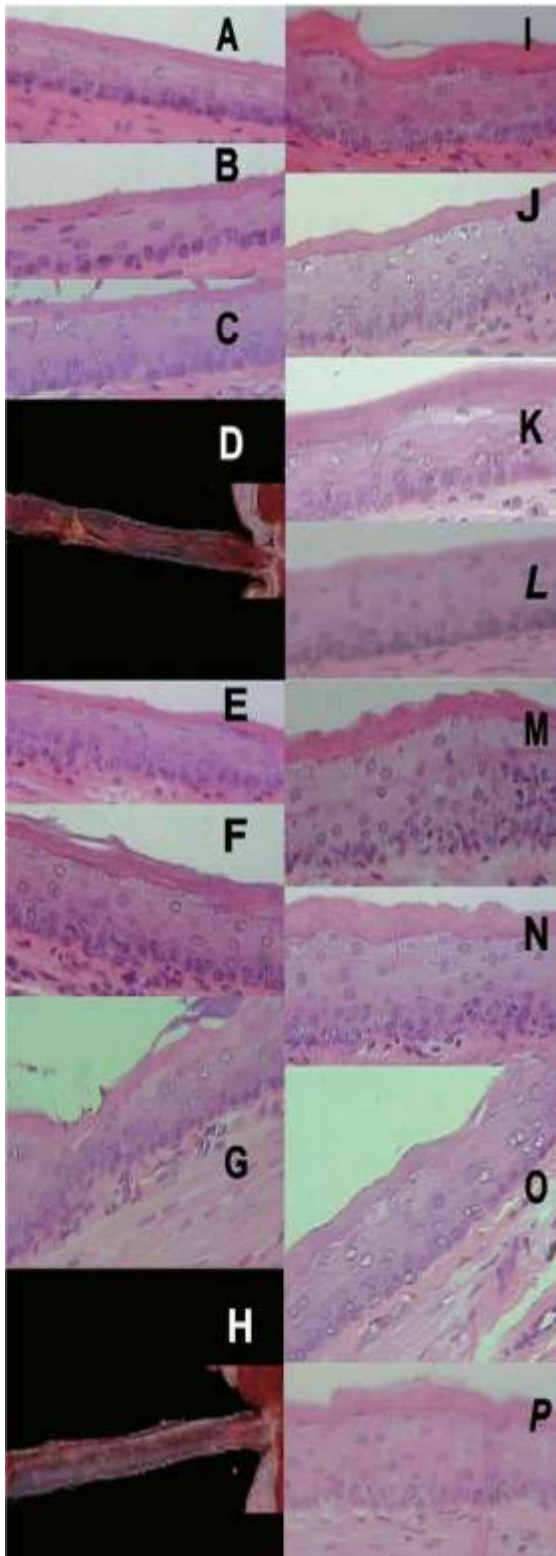
Osim toga, aplikacija BPC 157 intragastrično dovodi paralelno i do oporavka AMP-ADP-ATP sustava želučane mukoze što dodatno pridonosi protekciji sluznice kod aplikacije iritansa. U usporedbi sa EGF (epidermal growth factor) BPC 157 ne treba nosač te ima višestruko potentnije djelovanje u smislu citoprotekcije sluznice.

BPC 157 ima protektivni učinak na sluznicu distalnog jednjaka i na eksperimentalnom modelu ezofago-jejunalne anastomoze, tj. protektivni učinak na iritaciju sluznice refluksom žuči iz tankoga crijeva(slika 27,28).

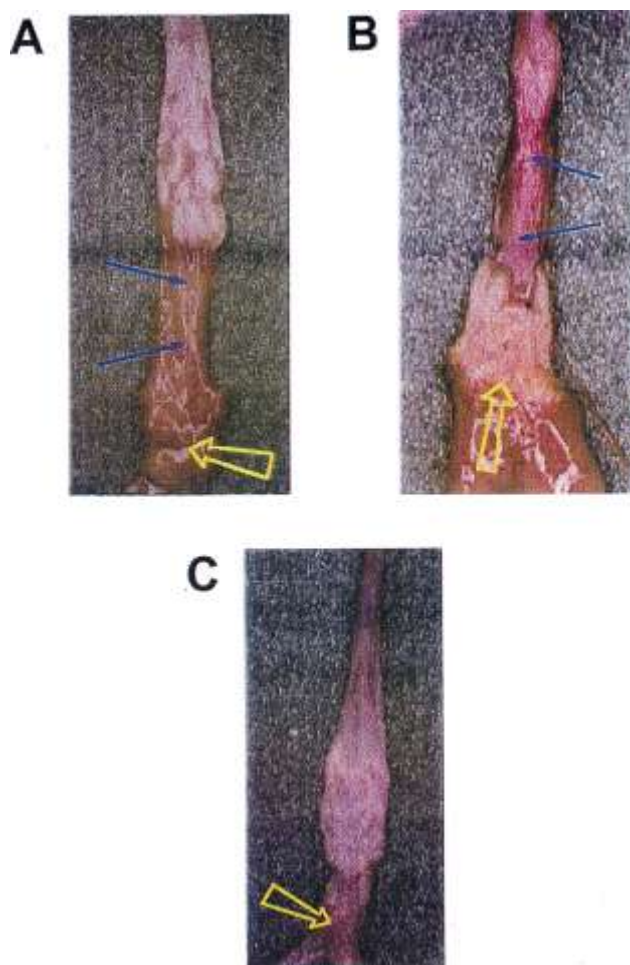
Nadalje, BPC 157 djeluje na sfinktere i citoprotekciju i interakcijom sa drugim sustavima koji kontroliraju funkciju sfinktera te imaju citoprotektivni učinak(85,86).

Npr. ima učinak na neuralnu kontrolu relaksacije donjeg ezofagealnog sfinktera preko NANC funkcije (non-adrenergičkog i non-kolinegičkog) inervacije sa značajnim utjecajem na NO sintezu i na sfinktere koji su obilno inervirani peptidergičnim živcima kao i cijeli probavni sustav, sa značajnim centralnim mehanizmima regulacije(85-86).

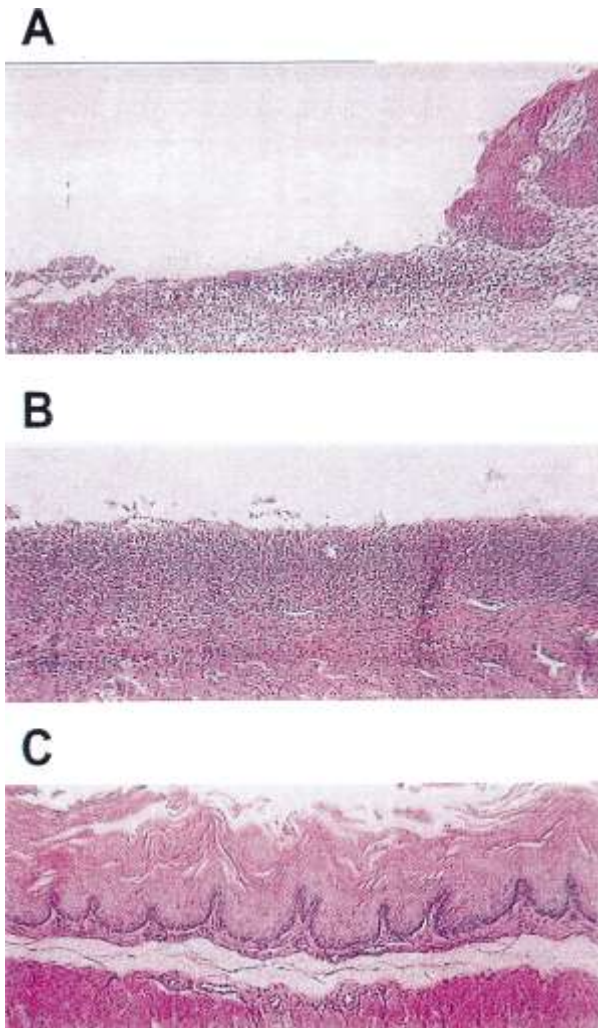
Uspoređujući BPC 157 sa blokatorima protonske pumpe, ili histaminskim H₂ antagonistima koji se koriste u liječenju refluksne bolesti, možemo zaključiti da jedino BPC 157 osim citoprotektivnog ima i pozitivan učinak na funkciju donjeg sfinktera jednjaka.



Slika 26. Lezije jednjaka (A – G, H – K, M – O) nakon plasiranog tubusa transpilorično, koji je fiksiran te 7 dan spontano evakuiran peristaltikom. Kontrola (A – G) and pentadecapeptide BPC 157 (10 µg/kg intraperitonealno, jednom dnevno, prva aplikacija 30 min. Nakon zahvata, zadnja 24 sata prije žrtvovanja (H – K, M – O) evaluacija 7 postop dan (A, E, I, M), dan 14 (B, F, J, N), i 12 mjeseci (C, G, K, O) Postoperativno. Mikroskopska prezentacija (A – G, I – P) proksimalnog (A – C, I – K, L) i distalnog (E – G, M – O, P) segmenta jednjaka (objective 25×). Kontrole (A – C, E – G) Pokazuju tanji epitel i površinski orožnjeli sloj nego isti sloj kod tretirane životinje BPC 157 (I – K) Ezofagitis [L (proksimal segment), P (distalni segment)]. Nakon 12 mjeseci (D, H). Progresija ezofagitisa u kontrolnih skupina (D) (Dobrić I et al. “Prolonged Esophagitis After Primary Dysfunction of the Pyloric Sphincter in the Rat and Therapeutic Potential of the Gastric Pentadecapeptide BPC 157” J Pharmacol Sci 104, 7 – 18 (2007))



Slika 27 .Ezofagitis 28 dana nakon gastrektomije i formiranja ezofagojejuno termino-lateralne anastomoze. Karakteristična makroskopska slika sluznice jednjaka nakaon peroralne terapije (žute strelice označavaju liniju anastomoze (A) kontrola (voda za piće). Plave strelice pokazuju velike ulceracije sluznicejednjaka.. (B) holestyramine u vodi za piće- slične ulceracije kao i kod kontrolnih skupina. (C)Pentadekapeptid BPC 157 apliciran u vodi za piće kompletno štiti sluznicu jednjaka.(Sikiric P et al. „Long-lasting cytoprotection after pentadecapeptide BPC 157, ranitidine,sucralfate or cholestyramine application in reflux oesophagitis in rats“ J. Physiol. (Paris) 93 (1999) 467–477)



Slika 28. Ezofagitis 28 dana nakon gastrektomije i formiranja ezofagojejunalne termino-lateralne anastomoze. Karakterističan mikroskopski nalaz sluznice jednjaka ovisno o lijeku koji je apliciran sa vodom za piće. **A.** kontrolna skupina –velike ulceracije sluznice, **B.** cholestiramin, **C.** potpuno zaštićena sluznica kod skupine životinja koje su tretirane sa BPC 157 u vodi za piće.

Sikiric P et al. „Long-lasting cytoprotection after pentadecapeptide BPC 157, ranitidine, sucralfate or cholestyramine application in reflux oesophagitis in rats“ J. Physiol. (Paris) 93 (1999) 467–477

Učinkovitost mu je dokazana i kod aplikacije capsacaina, NO sinteze, inhibicije sinteze prostaglandina, blokade dopaminergičkog i/ili katekolaminergičkog sustava.

Ako bismo svaki ovaj sustav promatrali zasebno, možemo zaključiti da BPC 157 kompeticijom utječe na određena mjesta sa prethodno opisanim sustavima.

U pokusima sa capsacainom je dokazana interakcija BPC 157 i capsacaina: kod kontinuirane aplikacije BPC 157 dolazi do uspostavljanja gastroprotekcije kod eksperimentalnih životinja. Isto tako učinak BPC 157 na stvaranje NO u sluznici želuca neće biti moguće suprimirati sa L-NAME koja je vrlo potentan inhibitor NO sintaze(67,69,70-72,75).

Kod akutnog pankreatitisa potvrđeno je također protuupalno djelovanje, manje edema i stvaranja nekroze tkiva pankreasa, ranija infiltracija mononuklearima i supresija polimorfonukleara(70-76).

Kod lezije jetre na eksperimentalnim životinjama (ligiranje glavnog žučnog voda, ligiranje hepatičke arterije, aplikacije CCl₄) također smatramo da BPC 157 ima hepatoprotektivni učinak(70).

Djelovanje BPC 157 na NO sustav izuzetno je zanimljivo jer je utvrđeno da ima utjecaj na generiranje NO u sluznici, ali može stimulirati i agoniste NO ili blokatore NOS-a.

U eksperimentalnom radu pratili smo djelovanje BPC 157 u različitim kombinacijama sa L-NAME-om i L-argininom i njihovom učinku na očuvanje integriteta želučane sluznice. Pentadekapeptide BPC 157 može imati suprotni učinak od učinka L-NAME ili L-arginina ukoliko se oni daju odvojeno(72,75).

Ukoliko se BPC 157 dodaje nakon aplikacije L-arginina dolazi do povećanog stvaranja NO u sluznici želuca. Naknadnim dodavanjem L-NAME neće se poništiti učinak BPC 157. Iste rezultate dobili smo u eksperimentima sa dva odvojena in vivo modela, kombinirajući BPC 157 sa L-NAME-om ili L-argininom, gdje dolazi do pojačanja produkcije NO u sluznici.

L-NAME je kompetitivni inhibitor NO sintaze (kompeticija sa L-argininom). Možemo zaključiti daje djelovanje BPC 157 u odnosu na L-NAME također kompetitivno(72,75).

Na in vitro eksperimentima utvrdili smo da ukoliko se BPC 157 aplicira zajedno sa L-argininom dolazi do povećanja produkcije NO. Ukoliko se apliciraju odvojeno, i jedan i drugi agens također dovode do povećanja sinteze NO.

U studiji gdje smo analizirali povezanost BPC 157 sa NO sustavom i njegovim agonistima i antagonistima te regulaciji krvnog tlaka, zapazili smo da BPC 157 prevenira smanjenje krvnog tlaka koji je induciran L-argininom. U in vitro studiji primijetili smo da dodavanjem L-NAME nećemo spriječiti stvaranje NO u tkivu, čak niti kada je L-NAME aplicirana u 5 ili 10 puta većoj koncentraciji od one koja je potrebna za suprimiranje djelovanja L-arginina.

Naime, L-NAME ihibira antiulcerogeno djelovanje L-arginina ali ne i djelovanje BPC 157 u sluznici želuca(72,75).

Protekcija endotela koju ima BPC 157 od izuzetne je važnosti u širem smislu, naime dokazano je da BPC 157 ima svojstvo protekcije endotela prema Szabo protokolu , ali utvrđeno je i njegovo citoprotektivno svojstvo i na sluznicama i tkivima izvan probavnog sustava, npr. protekcija miokarda u ovjetima hipoksije i reoksigenacije (na eksperimentima na srcu gvineja svinje).Kako je BPC 157 izoliran i na drugim tkivima izvan probavnog sustava pretpostavljamo da i u tim drugim tkivima u interakcijama sa NO sustavom ima organoprotektivno i citoprotektivno djelovanje(77-83).

Međutim , suprotno od djelovanja L-arginina i njegovih analoga na krvni tlak, ukoliko se aplicira samo BPC 157 i to u većim dozama , on sam za sebe ne može utjecati na bazalne vrijednosti krvnog tlaka, ali kod štakora koji su eksperimentalno u hemoragičnom šoku dovodi do normalizacije vrijednosti krvnog tlaka.

BPC 157 vjerojatno ima i svojstvo blokiranja kalcij ionofora A23187, koji stimulira oslobađanje NO.Upravo preko njega može inhibirati stvaranje leukotriena B4 i drugih medijatora upale čovjeka ili životinje, ponajprije mijeloperoksidaze,(MPO),thromboksana 2(TXB2) itd. Aktivirani makrofazi i neutrofili mogu preko vlastite NO sintaze producirati NO te tako sudjeluju u regulaciji upalnog procesa(77-85).

Superoksidni anioni rade destrukciju NO i time dolazi do njihove inaktivacije ali i u konačnici učinka u smislu protekcije sluznice od tih superoksidnih aniona. Stimulirajući produkciju NO možemo reći da BPC 157 ima svojstvo protekcije endotela od oštećenja koja uzrokuju slobodni radikali.

Ukoliko promatramo NO kao signalnu molekulu gastrointestinalnog i kardiovaskularnog sustava, u uvjetima sa smanjenom produkcijom NO, možemo zaključiti da BPC 157 interferira sa NO i njegovim derivatima u oba navedena sustava (zaštita želučane sluznice ili regulacija krvnog tlaka)(82-88).

U studijama sa homogenatom sluznice želuca štakora BPC 157 je imao izraženiji i različit učinak od L-arginina.Slične rezultate dobili smo u studijama plućne hipertenzije i ascitesa pilića. Plućnu hipertenziju i stvaranje ascitesa uzrokovala je aplikacija L-NAME koja je dovela do dekompenzacije srca.Aplikacija L- arginina također je imala štetan učinak na miokard, dok je aplikacija BPC 157 prevenirala lezije na organima.

Takvo protuupalno djelovanje može biti značajno za stvaranje NO(preko L-arginina inducira NO sintetazu) što je od esencijalne važnosti za proces cijeljenja rane.

Djelovanje na cijeljenje rane objašnjeno je djelovanjem BPC 157 na egr-1 gen (early growth response) i njegov represor „nerve growth factor 1-A binding protein“(nab2) te tim mehanizmom stimulira produkciju i generiranje citokina i faktora rasta te ekstracelularnog matriksa (kolagena)(89-93).

Također pokazuje i angiogeni učinak što je izuzetno važno u procesu cijeljenja rane, jer tako novonastalo tkivo ima dobru opskrbu kisikom i drugim potrebnim nutritijentima za cijeljenje rane.

U našim prethodnim istraživanjima opisali smo utjecaj pentadekapeptida BPC 157 u cijeljenju vanjskih fistula, kao što su gastrokutana, kolokutana ili ezofagokutana fistula(65,67,68).

Na eksperimentalnom modelu gastrokutane fistule u štakora usporedili smo učinak BPC 157 sa učinkom omeprazola, ranitidina i atropina na cijeljenje fistule. Spontano cijeljenje takvih vanjskih fistula je slabo i inkompletno u zadanaom eksperimentalnom periodu.

Zbog uvjeta kronične i perzistentne upale dolazi i do povećanja promjera fistule, sa pogoršanjem inflamacije u tkivu što je potvrđeno makroskopski, histološki i funkcionalno.

Kod eksperimentalnih životinja koje su tretirane sa BPC 157, peroralno ili intraperitonealnim načinom primjene dolazi do cijeljenja sluznice želuca i cijeljenja defekta kože, uz zatvaranje fistule.

Rezultati su potvrđeni makroskopski, histološki i funkcionalno- kod maksimalnog volumena ne dolazi do curenja na mjestu same anastomoze.

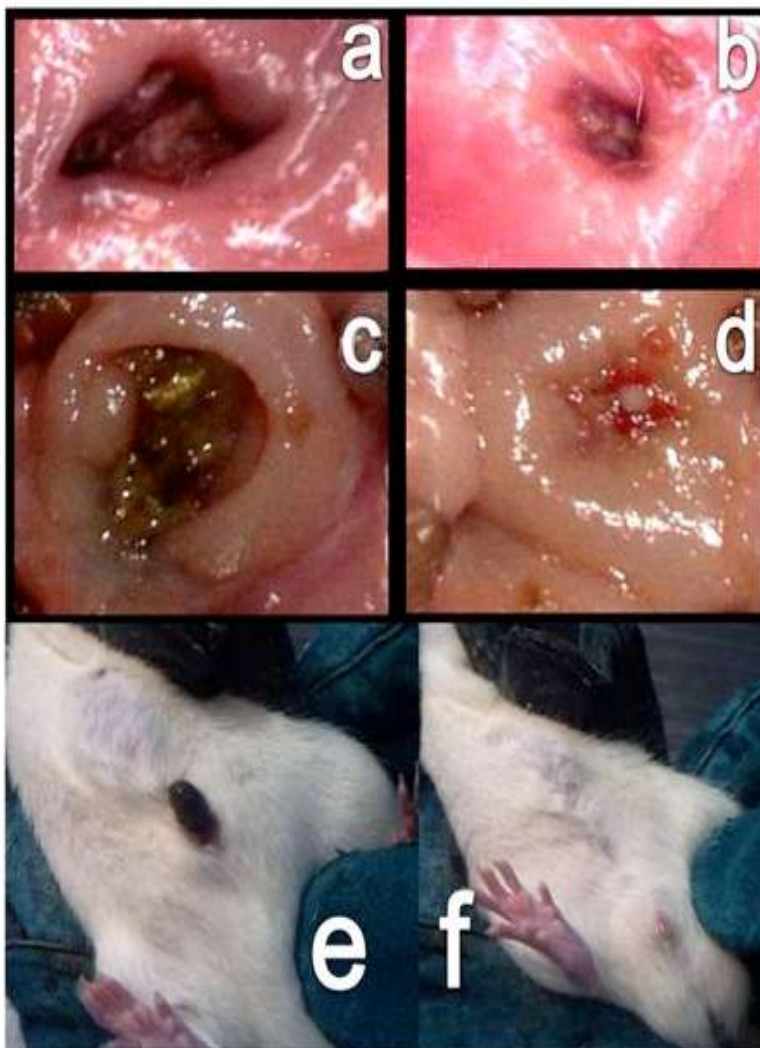
Standardni antiulkusni lijekovi pokazali su određeni učinak u smislu poboljšanja cijeljenja sluznice želuca i defekta na koži, no u usporedbi sa BPC 157 njihov učinak je znatno kasniji te zahtijevaju više aplikacija da bi uzrokovali proces cijeljenja.

Oni prvo potiču cijeljenje kožnog defekta dok cijeljenje želuca zahtijeva dodatne aplikacije. Od njih jedino atropin pokazuje pozitivan učinak i na funkcionalno cijeljenje fistule.

Nedvojbeno je utvrđeno da pentadekapeptid ima pozitivan učinak na cijeljenje navedenih vanjskih fistula, mehanizmima koje smo prethodno opisali: stimulacija angiogeneze, smanjanje inflamacije u tkivu, stimulacija stvaranja kolagena i procesa cijeljenja rane(94-96).

Kao primjer vanjske fistule izradili smo i eksperimentalni model kolokutane fistule, a eksperimentalne životinje su tretirane sa BPC 157 intraperitonealno, peroralno, te u kombinaciji sa L-NAME-om i L-argininom, te se usporedilo i djelovanje BPC 157 sa djelovanjem Sulfasalazina i 6 alfa metilprednizolona na cijeljenje fistule.

Već u ranom postoperativnom periodu dolazi do početka cijeljenja kolokutane fistule koja je tretirana sa BPC 157, a do potpunog zatvaranja dolazi na kraju eksperimentalnog perioda(slika 29)(67).



Slika 29. Model kolokutane fistule štakora. Odnos BPC 157NO-sistem (a,b,c,d). Prezentacija kolokutane fistule 7. postoperativni dan komplicirana blokadom NOS -a te aktivirana nakon aplikacije BPC 157. a. kolon defekt kod kontrole; b. Kolon defekt kod BPC157 tretirane

životinje; **c.** Kolon defekt kod L-NAME tretirane životinje **d**; kolon defekt kod L-NAME+BPC 157 životinje.

Prisutna kolokutana fistula kod kontrolne životinje (e) i zatvorena fistula kod tretirane životinje (f). (Sikiric P, Seiwerth S, Brcic L, Marko, Sever M, Klicek R, Radic B et al. „Revised Robert’s Cytoprotection and Adaptive Cytoprotection and Stable Gastric Pentadecapeptide BPC 157. Possible Significance and Implications for Novel Mediator“ *Current Pharmaceutical Design*, 2010, Vol. 16, No. 00)

L-NAMA je inhibitor NOS-a te inhibira cijeljenje fistule. L arginin apliciran sam nema pozitivnog učinka na cijeljenje, dok u kombinaciji sa BPC 157 dolazi do cijeljenja fistule.

BPC 157 u potpunosti poništava kortikosteroidni učinak 6 alfa metilprednizolona te dolazi do potpune sanacije fistule. Time smo povezali i pozitivni učinak BPC 157 na produkciju NO koji je izuzetno važan čimbenik u cijeljenju sluznice i defekta tkiva(71-75).

Na modelu ezofagokutane fistule BPC 157 je u kombinaciji sa L-NAME-om i L- argininom pokazao pozitivno djelovanje na cijeljenje sve tri komponente fistule; defekta jednjaka, kože i same fistule i to već od četvrtog postoperativnog dana. Također, djelovao je i na oporavak donjeg ezofagealnog sfinktera te na oporavak pilorusa, što je pridonijelo i cijeljenju ezofagokutane fistule(97).

Stoga smo izradili eksperimentalni model unutarnje fistule, odnosno kompleksne fistule kao modelu unutarnje rane koja u uvjetima konstantne upale ne cijeli spontano.

Na našem eksperimentalnom modelu dokazali smo cijeljenje defekta na kolonu, mokraćnom mjehuru a time i cijeljenje formirane fistule te njeno zatvaranje.

Dokaz toga cijeljenja je biomehaničko i funkcionalno cijeljenje koje smo dokazali sa maksimalnim volumenom aplicirane vode, reduciranim stvaranjem adhezija u trbuhu životinje kao i reduciranje smetnji pasaže u probavnom sustavu. Također, kod životinja tretiranih BPC 157 nije se našlo fekalurije ili defekacije kroz fistulu.

Proces cijeljenja tkiva BPC 157 potiče zbog stimulacije egr-1 gena koji inducira stvaranje citokina i faktora rasta, stvaranje ranog ekstracelularnog matriksa (kolagena) odnosno razvoja angiogeneze(89-90).

BPC 157 inducira stvaranje VEGF(vascular endothelial growth factor) i ekspresiju CD 34 receptora te time povećava broj krvnih žila.Svi ti učinci povezani su sa prethodno dokazanom učinku na protekciju endotela, utjecaj na NO sistem, kontraučinak na NOS inhibitor i NO prekursor(98-103).

Izuzetno bitna činjenica je i učinak BPC 157 kod peroralne aplikacije, najvjerojatnije zbog njegovog citoprotektivnog djelovanja.

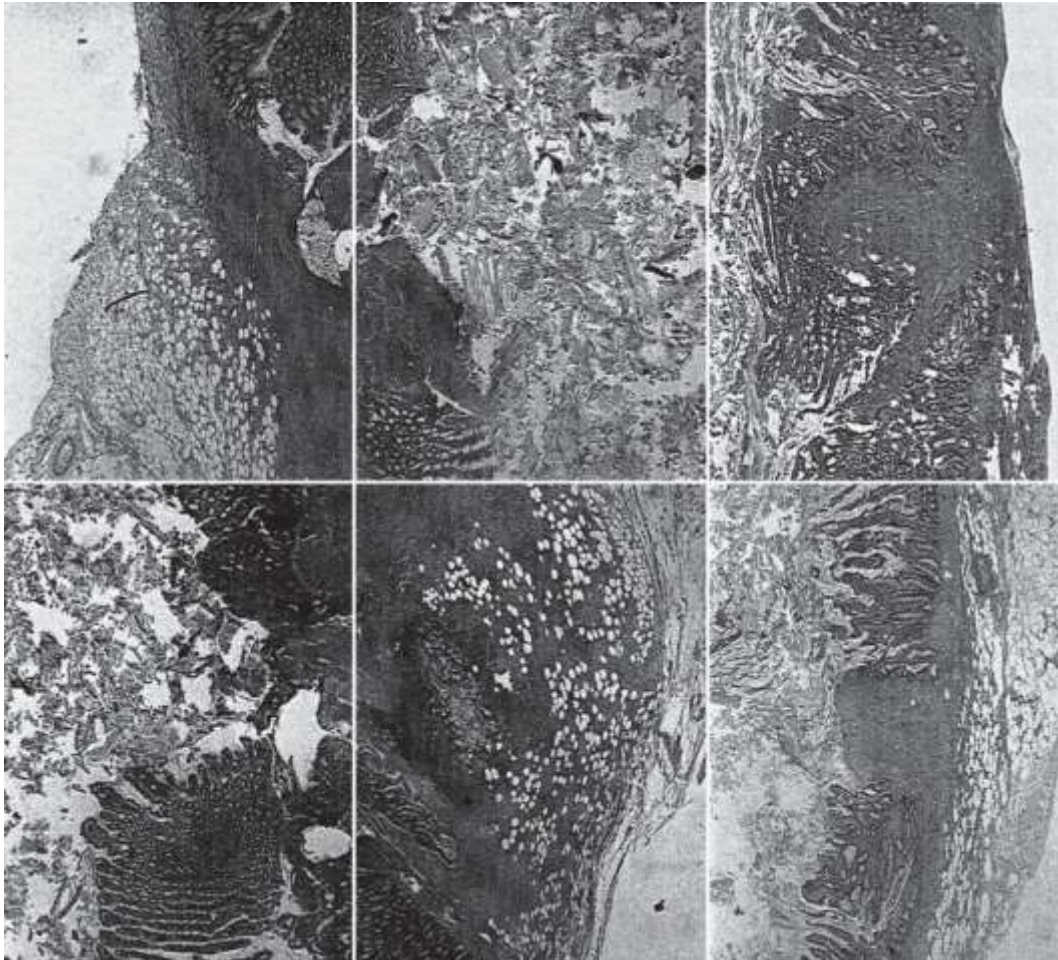
Povoljan učinak BPC 157 na cijeljenje sluznice temelji se i na reduciranju broja upalnih stanica, razine leukotriena B4 (LTB4), tromboksana A2(TXA2) i mijeloperoksidaze(MPO) u serumu i upalnom tkivu, te povećanoj aktivnosti makrofaga.

BPC 157 ima značajnu funkciju u cijeljenju cirkularnog sloja glatkog mišića crijeva a time povoljno djeluje na adaptaciju crijeva na eksperimentalnom modelu sindroma kratkog crijeva.

Da pospješuje cijeljenje unutarnjeg (cirkularnog) mišićnog sloja potvrdili smo i u eksperimentalnim studijama kod cijeljenja ileo-ilealne anastomoze te kod sindroma kratkog crijeva(slika 30)(64-66).

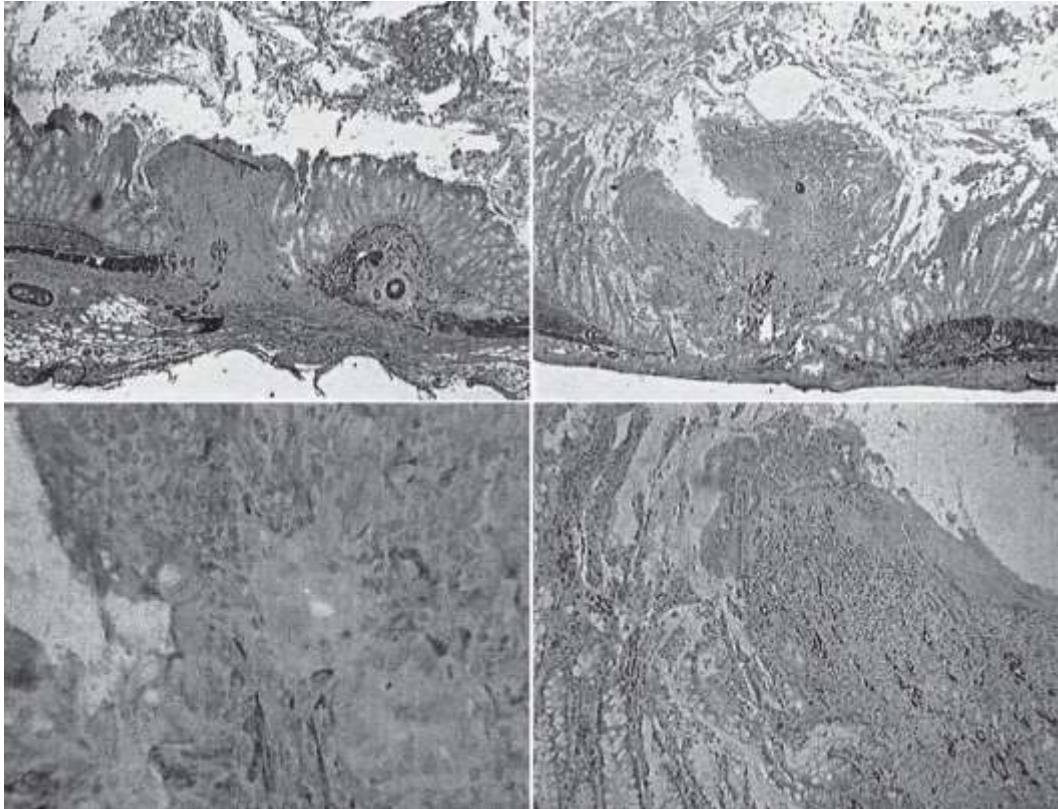
Poboljšavajući vaskularizaciju svojim angiogenim učinkom, kod sindroma kratkog crijeva povoljno djeluje na viluse i kripte ostatnog tankog crijeva(64-66,104-106).

A



Slika 30 . A.histološki u obje grupe nakon 5 dana mukozni defekt je ispunjen sa fibrinom.U dubljim slojevima očito je granulacijsko tkivo.Granulacijsko tkivo pokazuje bolju organizaciju u kolagen kod BPC 157 tretiranih životinja (slika gore lijevo) nego kod kontrolnih skupina (dolje lijevo).Nakon 14 dana u tretiranih životinja formiranje krvnih žila u granulacijskom tkivu te regeneraciju epitela (gore desno), dok u kontrolnim skupinama nema regeneracije epitela niti angiogeneze(dolje desno) (T. Vuksic et al.: Ileoileal Anastomosis Treatment with BPC 157Surg Today (2007) 37:768–777)

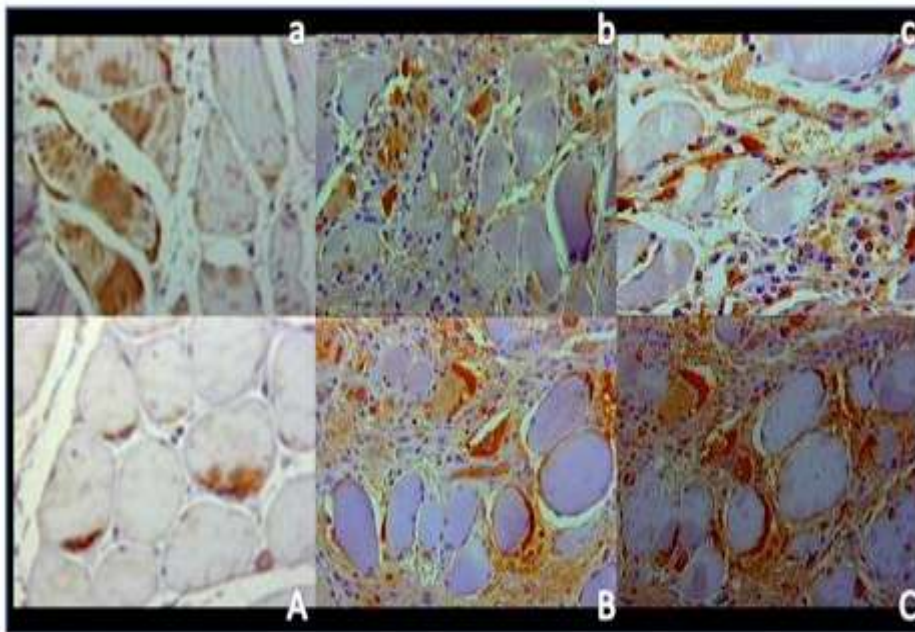
B



Slika 30 . B Dezmin imunohistokemija. Muskularis mukoze i propriae pokazuju defekt kod kontrolnih skupina (slika lijevo gore i dolje) , dok kod tretiranih se mogu evidentirati novoformirana mišićna vlakna (slika desno gore i dolje) (T. Vuksic et al.: Ileoileal Anastomosis Treatment with BPC 157 *Surg Today* (2007) 37:768–777)

BPC 157 inducira cijeljenje mišića, modulirajući sam proces; poboljšava regeneraciju miocita te skraćuje period cijeljenja te smanjuje mogućnost stvaranja ožiljka(slika 31).

Radi se o kompleksnom procesu cijeljenja koji se može podijeliti u više faza u procesu cijeljenja rane , koja uključuje proces inflamacije, stanične proliferacije, potom proces formiranja vezivnog tkiva te u konačnici i remodeliranje tkiva.



Slika 31. Angiogeneza. Lezija gastroknemijusa na štakoru. Dezmin pozitivne stanice (regeneracija mišića) u leziranoj zoni 1 dan nakon ozljede kod BPC tretiranih životinja, slika A i kontrola, slika a (x40).

4. dan. prezentacija endotelnih stanica (CD34), B, BPC 157 tretirane životinje i b kontrolna skupina i glatki mišić (SMA) kod BPC 157 tretirane životinje (C) BPC 157 i kontrolna skupina (c) (Sikiric P, Seiwerth S, Brcic L, Marko, Sever M, Klicek R, Radic B et al. „Revised Robert’s Cytoprotection and Adaptive Cytoprotection and Stable Gastric Pentadecapeptide BPC 157. Possible Significance and Implications for Novel Mediator“ *Current Pharmaceutical Design*, 2010, Vol. 16, No. 00)

Povoljan učinak na cijeljenje kolovezikalnih fistula BPC 157 može imati i zbog pozitivnog učinka na stres urinarnu inkontinenciju, djelujući na uretralni sfinkter u smislu poboljšanja funkcije, što smo pokazali u našem istraživanju.

Naime, na eksperimentalnom modelu štakora izazvali smo stres urinarnu inkontinenciju transabdominalnom uretrolizom i vaginalnom dilatacijom. BPC 157 je apliciran peroralno i intraperitonealno.

Kod zdravih eksperimentalnih životinja aplikacija BPC 157 nije dovela do porasta LPP (leak point pressure), dok je do povišenja LPP došlo kod eksperimentalnih životinja kod kojih je apliciran BPC 157 sa prethodnom lezijom sfinktera. Sam oporavak sfinktera na neki način pospješuje i cijeljenje mišića, što je verificirano imunohistokemijskom obradom; potvrdili smo porast količine dezmina, aktina glatkih mišića te pozitivni CD34 receptor (angiogeni marker) u stijenci uretre(107-111).

Ulogu u razvoju i patofiziologiji stres inkontinencije ima i lezija pudendalnog živca, a na modelu stres inkontinencije dolazi i do lezije njegovih intramuskularnih ogranaka. Stoga možemo zaključiti da BPC 157 ima i neuroprotektivno djelovanje jer pospješuje i cijeljenje oštećenih intramuskularnih ogranaka živca.

Kod životinja tretiranih sa BPC 157 zabilježen je i porast gustoće krvnih žila u stijenci uretre, koji se događa paralelno sa oporavkom LPP-a. Stoga možemo zaključiti da angiogeni učinak ima važnu ulogu u brzom oporavku uretralne funkcije(107-108).

Zaključno, najčešće EVF nalazimo u pacijenata koji su u težem općem stanju, imunokompromitirani te im svaki radikalniji zahvat može ugroziti život. Zbog toga smatramo da izravan i brz učinak BPC 157 na cijeljenje unutarnjih fistula može biti izuzetno koristan novi način liječenja enterovezikalnih fistula.

ZAKLJUČAK

Suvremeno liječenje enterovezikalnih fistula donosi nam niz kontroverzi i mogućnosti, počevši od različitih načina konzervativnih metoda liječenja koje ovise prvenstveno o uzroku nastanka enterovezikalnih fistula, pa sve do kirurških tehnika koje donose i niz rizika po pacijenta. Morbiditet kod konzervativnog i kirurškog liječenja je značajan, pa stoga možemo reći da za sada ne postoji terapija za koju bi mogli reći da je i terapija izbora u liječenju enterovezikalnih fistula.

Upravo zbog toga odlučili smo istražiti mogućnosti pentadekapeptida BPC 157 u liječenju ovoga teškog stanja. Zbog svoje netoksičnosti, te svojstva da ne treba nosač za svoje djelovanje i stabilnosti smatramo ga jednom od mogućnosti u liječenju enterovezikalnih fistula. Njegova potentnost u smislu protuupalnog djelovanja te interakcije sa raznim regulatornim sustavima na razini stanice a koje u konačnosti rezultiraju i cijeljenjem niza akutnih i kroničnih rana u organizmu daju mu određenu prednost u odnosu na druge modalitete liječenja.

Zbog svoga brzog djelovanja te dokazanoj učinkovitosti u cijeljenju enterovezikalnih fistula smatramo da je pentadekapeptid BPC 157 izuzetno povoljan i u budućnosti jedan od mogućih hormona probavnog sustava koji će biti više iskorišten u liječenju niza bolesti pa tako i liječenja enterovezikalnih fistula.

Osobita prednost BPC 157 je u tome što mu nije dokazana toksičnost te što je stabilan u želučanom soku, te u vodi topljiv peptid, a može se primijeniti na više načina, sistemski ili lokalno.

Kako je pokazano na eksperimentalnim modelima koje smo izradili, BPC 157 se može povezati sa više sustava u organizmu koji su povezani sa cijeljenjem akutne ili kronične rane.

Povezanost sa NO sustavom, zatim njegovo angiogenetsko djelovanje koje stimulira neoangiogenezu a time i bolju prokrvljenost tkiva. Stimulacija produkcije kolagena izuzetno je bitna u procesu cijeljenja rane, zatim njegovo djelovanje na cijeljenje glatkih mišića probavne cijevi koji pridonosi bržem cijeljenju anastomoza i oporavku resorptivne funkcije crijeva, što je naročito izraženo na eksperimentalnom modelu sindroma kratkog crijeva.

Nadalje, djelovanje u mehanizmima citoprotekcije i adaptivne citoprotekcije koje je dokazano na modelima gastroduodenalnog ulkusa kao modelima kronične unutarnje rane nedvojbeno stavlja BPC 157 u hormone probavnog sustava koji zahtijevaju dalje istraživanje njegove

interakcije i međuodnosa sa raznim staničnim mehanizmima obrane od niza stresogenih čimbenika.

Nadalje, potrebno je istražiti i druge hormone probavnog sustava koji bi mogli potencijalno pozitivno djelovati na niz drugih bolesti probavnoga ili nekog drugog sustava u organizmu.

Također potrebno je istražiti i međusobnu interakciju BPC 157 sa drugim hormonima i lijekovima za koje je dokazan pozitivan učinak u terapiji raznih bolesti, kako zbog potencijalnog sinergističkog djelovanja, tako i zbog eventualnog nastanka nuspojava u slučaju kombiniranog tretiranja bolesnika sa više različitih lijekova.

9. SAŽETAK NA HRVATSKOM

Uvod. Enterovezikalna fistula je važan klinički problem najčešće uzrokovan divertikulozom kolona, kolorektalnim karcinomom ili upalnom bolesti crijeva. Pentadekapeptid BPC-157 pokazao se učinkovit u cijeljenju gastrokutanih i kolokutanih fistula kao modelima vanjskih fistula te akutnih i kroničnih upalnih stanja. Istraživanjem smo dokazali učinkovitost pentadekapeptida BPC 157 u cijeljenju enterovezikalnih fistula kao modelu unutarnjih fistula.

Metode. Eksperiment smo proveli na mužjacima štakora soja Wistar, randomiziranih u pet grupa. Kontrolne grupe primali su vodu za piće, fiziološku otopinu (intraperitonealno), dok su terapijske grupe primale pentadekapeptid BPC-157 intraperitonealno (mikrogrami, nanogrami), jednom dnevno, te peroralno u mikrogramima preko vode za piće. Prva aplikacija BPC 157 bila je 30 minuta nakon operacije, zadnja 24 sata prije žrtvovanja.

Na kraju svakog eksperimentalnog razdoblja životinje su se žrtvovala te je provedena funkcionalna, makroskopska i mikroskopska analiza. Za statističku analizu podataka koristili smo ne-parametrijski Kruskal-Wallis analizu ANOVA i Mann-Whitney U test radi usporedbe grupa. Za evaluaciju mortaliteta korišten je Fisherov test. Vrijednosti manje od $P < 0,5$ su smatrane statistički značajnima. **Rezultati.** Rezultati koje smo dobili pokazali su učinkovito djelovanje BPC 157 u cijeljenju enterovezikalnih fistula na eksperimentalnom modelu Wistar albino štakora. Došlo je do cijeljenja fistule te lezije na sluznici mokraćnog mjehura i sluznici kolona, što smo dokazali funkcionalnom, makroskopskom, biomehaničkom i histološkom analizom preparata. **Zaključak.** Pentadekapeptid BPC 157 dokazao je svoje pozitivno djelovanje u smislu cijeljenja unutarnje rane, tj. defekta dva različita tkiva koja ne cijele spontano. Dokazali smo da djeluje na sve tri komponente fistule istodobno i u relativno kratkom vremenu dovodi do saniranja fistule.

Ključne riječi: BPC 157, fistula, laboratorijski štakor Wistar, cijeljenje rane, citoprotekcija

Influence pentadecapeptide BPC 157 on the enterovesical fistula healing

Introduction.Enterovesical fistula present an important clinical problem caused by divericulosis, IBD, colorectal cancer.Enterovesical fistula represents an abnormal communication between the intestine and the bladder.

Although EVF are uncommon, they cause significant morbidity and may markedly affect patient's quality of life. While colovesical fistula is the most common form of vesicointestinal fistula and is most frequently located between the sigmoid colon and the dome of the bladder, we hypothesized that colovesical fistulas may be healed by the therapy with stable gastric pentadecapeptide BPC 157, all consistent with its initial clinical application effective (BPC 157, GEPPPGKPADDAGLV, M.W. 1419, is originally an anti-ulcer peptide, stable in human gastric juice, designated to be a novel mediator of cytoprotection LD1 not achieved, implemented in inflammatory bowel disease trial with particular effect in fistulas healing (and now in multiple sclerosis trial) recently reviewed.

Of note, current nonsurgical management of colovesical fistulae (medical therapy including bowel rest, total parenteral nutrition, antibiotics, steroids, immunomodulatory drugs, and urethral catheter drainage) is generally reserved for patients, but most patients will require a diverting stoma in due course of a disease unfit for major intervention or with extensive unresectable neoplastic process.

Thereby, an additional background might be important for these fistulas healing. BPC 157 has particular effects on the wound-healing (including blood vessels likely due to the stimulation of the early growth response-1 (egr-1) gene and its co-repressor nerve growth factor 1-A binding protein-2 (naB2) also responsible for cytokine and growth factor generation and thereby, early extracellular matrix (collagen) and blood vessel formation

Also, BPC 157 might improve intestinal anastomosis healing while in the remaining intestine, in 1-4 week-periods after massive small bowel resection, adaptation function of all intestinal layers was consistently improved and weight gain of normal non-operated rats achieved.

Recently, BPC 157 beneficial effect, using the same peroral regimen, might link the model of complicated ulcerative colitis (colon-colon anastomosis healing in the after highly damaging cysteamine enema application) as a peripheral disturbance, and central

disturbance model, cuprisone neurotoxin diet and application that fairly mimics multiple sclerosis presentation.

Previously, for the fistulas healing background with stable gastric pentadecapeptide BPC 157, we reintroduced “wound healing-therapy” for (gastro)duodenal ulcer (an issue recently reviewed in gastroduodenal ulcers theories, and revealed the general idea that gastrointestinal ulcers are essentially internal wounds equivalent to external wounds, chronic gastroduodenal ulcers and chronic skin ulcers as corresponding disturbances that both equally fail to heal. Consequently, the wound /growth factors (for a review see theory of the analogous nonhealing of wounds and persistent gastric ulcers was approved with the evidence that BPC 157 indeed heals gastrocutaneous fistulas, both stomach and skin defect, better than standard anti-ulcer agents, providing the fastest and simultaneous beneficial effect. Subsequently, this BPC 157’s effect, accordingly with its indicated particular wound healing potential), was extended to colcutaneous and esophagocutaneous fistulas healing , beneficial effects related to an interaction with NO-system while BPC 157 interacts with NO-system in different models and species .

And finally, specifically for colovesical fistulas healing, BPC 157 rescued urethral sphincter function in rats.

Consequently, we focused on BPC 157 and on the colovesical fistulas healing, macro/microscopically, and biomechanically, no passage obstruction and on adhesion attenuation and on possible benefits which could further usefully applied in other internal fistulas healing. We also focused on the possible particular therapy, stable gastric pentadecapeptide BPC 157 given daily, intraperitoneally or perorally, in drinking water.

Materials and methods

Animals

Wistar Albino male rats (200 g b.w.) were randomly assigned to the experiments (10 animals at least per each experimental group and interval), all of which were approved by the Local Ethic Committee. Furthermore, all experiments were carried out under blind protocol and the effect was assessed by examiners who were completely unaware of the given protocol.

Drugs

Pentadecapeptide BPC 157 (GEPPPGKPADDAGLV, M.W. 1419), (Diagen, Ljubljana, Slovenia) dissolved in saline, was used in all experiments. The peptide BPC 157 is part of the sequence of human gastric juice protein BPC and is freely soluble in water at pH 7.0 and saline. It was prepared as described previously with 99% high pressure liquid chromatography (HPLC) purity, expressing 1-des-Gly peptide as an impurity

Procedure

In deeply anaesthetized rats, peritoneal cavity was entered through 3 cm midline incision in the rectal and bladder area, and then we created colovesical fistulas 5 cm from the anus, with colon and bladder defect of 3 mm, where a precise caliper was used to verify the initial size of the defect.

Experimental protocol

BPC 157 was given perorally, in drinking water (10 µg/kg, 12 ml/rat/day) till sacrifice, or alternatively, 10 µg/kg, 10 ng/kg intraperitoneally, first application at 30 min after surgery, last at 24h before sacrifice.

Controls simultaneously received an equivolume of saline (5.0 ml/kg ip) or water only.

The assessment was at day 7, 14 and 28 as follows.

Colon defect, vesical defect, fistula assessment.

Briefly, a precise caliper was used to verify the final size of the defect and the largest diameter of the colon and bladder defect was assessed (mm), photographed and further verified using the program ISSA (VAMSTEC Software Company, Zagreb, Croatia) and the tissue processed for further microscopic analysis.

To assess fistula leakage, a separate group of animals received a volume of water (1ml/6sec), either to leaking induction, or to a maximal volume of 20 ml. In this case, if leakage did not occur after 5 min, the fistula was considered functionally closed.

To assess fistula leakage, and the closure of the fistula were assessed in a separate group of animals by studying the volume(mL) that was sustained before the initiation of the leakage through the fistula. The volume of saline was infused through a syringe-perfusion pump system (Argus 600; Argus Medical A6, Heimberg,Switzerland) at the rate of 1 mL

/10 s. The infusion was stopped at the point when the leakage through the external aperture of the fistula started. If not leaking till the end of the fifth minute, the fistula was considered to be functionally closed.

Defecation through fistula and fecaluria: all rats were observed for fecaluria and defecation through fistula.

As we described before, adhesion presentation was scored 0–7: 0, no adhesion; 1, thin adhesions covering less than one half of anastomosis; 2, more prominent adhesions with more than half of anastomosis; 3, exaggerated adhesions with whole anastomosis; 4, the mesenterial part of small bowel also included; 5 neighboring small intestine loop also included; 6, many neighboring small intestine loops included; 7, neighboring loops, stomach, liver “packed”.

Likewise, as described before Intestinal passage obstruction scored 0–3, according to the loop diameters ratio close to anastomosis. In other words, if loop diameters at 2 cm orally/loop diameters at 2 cm aborally = 1 passage is normal (score 0), between 1 and 1.33 is the sign of mild obstruction (score 1), between 1.33 and 1.66 is moderate obstruction (score 2), and more than 1.66 is severe obstruction (score 3).

Statistical analyses

Statistical analysis was performed by a non-parametric Kruskal-Wallis ANOVA and subsequent Mann-Whitney U-test to compare groups. Fisher’s exact probability test for mortality rate assessment was used. Values of $P < 0.05$ were considered statistically significant

Results

In general, in rats with colovesical fistulas (i.e., colon and vesical defect, fistula leaking, adhesions and intestinal obstruction as healing processes) we noted always simultaneous effect, induced beneficial effect of therapy healing or spontaneous worsening of colovesical fistulas aggravating course, the closure of defects and fistulas accomplished (BPC 157) or otherwise definitively failed.

If not treated otherwise, colovesical fistulas exhibited poor healing persisting both defects continuous fistula leakage, advanced adhesions formation and intestinal obstruction. BPC 157 given perorally or intraperitoneally, in μg - and ng -regimens rapidly

improved complete presentation (maximal volume instilled continuously raised till the values in healthy, counteracted both advanced adhesions formation and intestinal obstruction . All control rats had fecaluria and all of them defecated through the fistula at the end of 7, 14 and 28 day experimental period.

Contrary, all BPC 157 rats had no signs of fecaluria and defecation through the fistula (Fisher exact probability test $P < 0.05$, at least vs. control). Thus, BPC 157 effects appear to be suited to induce full healing of colocutaneous fistulas in rats.

Generally, in colovesical fistula-rats the microscopic presentation followed the described macroscopical healing and previous course of gastrocutaneous fistula-rats. In control groups, transitional epithelium of bladder demonstrated pronounced infiltration with inflammatory cells containing abundant mononuclear and polymorphonuclear cells, while stroma showed edema with high number of neutrophils.

On the other hand, BPC157 treated animals showed only mild and mainly mononuclear infiltration both in epithelium and in stroma, without pronounced edema. At 14 and 28 days BPC treated animals presented with only few inflammatory cells and advanced epithelization, while in control groups there were still more inflammation, mainly mononuclear cells, and mature granulation tissue with poor epithelization.

Discussion

For BPC 157's fistulas healing we introduced the healing of rat colovesical fistulas as internal fistulas healing as we previously addressed external fistulas healing with resolved gastrocutaneous, colocutaneous and esophagocutaneous fistulas.

With colovesical fistulas known to have poor healing these colovesical lesions like essentially resistant internal wounds, equivalent to resistant external wounds.

And thereby, we would suggest a commonality between external and internal fistulas healing with BPC 157 therapy

This should be particularly claimed since both defects (internal and external internal and internal in the present study) healed simultaneously. Thereby, we argue "wound healing-therapy for complicated internal fistulas healing as we did previously for external fistulas healing.

This may be particular for BPC 157 therapy, since, for instance, only BPC 157 in gastrocutaneous fistulas healing (but not atropine, ranitidine, omeprazole (improvement),

or methylprednisolone (worsening) and in colocutaneous (but not sulphasalazine (improvement) or methylprednisolone (worsening) might simultaneously affect both defects.

Methodologically, colovesical fistula healing model resolves connected resistant colon defect healing and vesical defect healing and requirement for reciprocal healing and fistula closure as the end of suited healing process(es) requiring both defect healing. And thereby, colovesical fistula healing model may accurately resolve the therapy success (BPC 157) as a new therapy phenomenon.

Specifically for BPC 157 (i.e., in skin wound healing better than corresponding standard agents (i.e. becaplermin) in wound and fistulas healing simultaneous combining and initiation of the healing of esophageal, gastric, colonic, and skin defect colonic and vesical defect in the present study), the final background might be its particular effect on collagen as already claimed.

The consequence and prove is the largely improved biomechanical and functional healing, maximal volume instilled already at 7th day, attenuated adhesions and passage obstruction, lack of defecation through fistula and fecaluria in colovesical fistulas-rats in the present study), alike previous advanced biomechanical healing findings

Accordingly, BPC 157 prominently stimulated expression of the egr-1 gene, which induces cytokine and growth factor generation and early extracellular matrix (collagen) formation, and its repressor naB2.

Also, for full intestine function recovery it is important that in the same range, BPC 157 recovers sphincters function (lower esophageal, pyloric and urethral and has also a particular angiogenic healing potential.

Of note, such angiogenic response is regularly augmented and shifted toward the left also in hypocellular, hypovascular and hyponeural structures where BPC 157 induces higher VEGF and CD34 positivity, preceding the increase in actual number of blood vessels. Particular activity in angiogenesis and healing is concordant with its previous direct endothelium protection influence on NO-system, counteraction of the effect of NOS-inhibitor and NO-precursor s well as counteracted over expression of endothelin.

Also important point for the rapid onset of action should be its peroral effectiveness, probably due to its more advanced cytoprotective effect (i.e., stable in human gastric juice, BPC 157 is claimed to be novel mediator of Robert's cytoprotection.

Finally, pentadecapeptide BPC 157's beneficial effect on both the wound and mucosa healing , reduces the number of inflammatory cells and levels of leukotriene B4 (LTB4), thromboxane B2 (TXB2), and myeloperoxidase (MPO) in the serum and inflamed tissues and increases macrophages.

Conclusion.

The most common form of vesicointestinal fistula, colovesical fistulas mostly appear in a disease unfit for major intervention or with extensive unresectable neoplastic process. Logically, a simultaneous beneficial effect of a given agent will control healing of the internal wound axis (healing of the colon defect, healing of the vesical defect, and suitable closing of the colovesical fistula). This signifies a new quality in combined healing, and not a simple repeat of separate defects healing effects, respecting all the healing particularities of fistula healing. BPC 157 was the agent tested that promptly improved both colon and vesical lesions healing and fistula closing (macro-/microscopically, and functionally, with no fistula leakage upon application of the maximal volume water).

Thereby, the BPC 157 healing of colovesical , with other fistulas healing, beneficial effect in ulcerative colitis , even when complicated , and rescue of urethral sphincter function , should be the practical hallmark for further wound healing therapy in fistulas healing, research and practical application in colovesical fistulas pathology.

Keywords : BPC 157,intestinal fistula,laboratory rats Wistar, wound healing, cytoprotection

11. POPIS LITERATURE

1. Golabek T, Szymanska A, Szopinski T, et al. "Enterovesical Fistulae: Aetiology, Imaging, and Management" *Gastroenterol Res Pract.* 2013;2013:617967
2. Garcea IM, Sutton CD, Pattenden CJ, Thomas WM: "Diagnosis and management of colovesical fistulae; six-year experience of 90 consecutive cases". *Colorectal Disease* 2006, 8(4):347–352.
3. Gruner JS, Sehon JK, Johnson LW et al.: "Diagnosis and management of enterovesical fistulas in patients with Crohn's disease" *Am Surg.* 2002 Aug;68(8):714-9
4. Tonkić A, Borzan V, "Treatment of fistulizing Crohn's disease" *Acta Med Croatica* 2013 Apr;67(2):191-4
5. Cavalcanti NS, da Silva LL, da Silva LS et al. "Recurrent urinary tract infection due to enterovesical fistula secondary to colon diverticular disease: a case report" *J Bras Nefrol.* 2013 Oct – Dec ;35(4):341-5
6. Ferguson GG, Lee EW, Hunt SR et al. "Management of the bladder during surgical treatment of enterovesical fistulas from benign bowel disease" *J Am Coll Surg.* 2008 Oct;207(4):569-72
7. Niebling M, van Nunspeet L, Zwaving H et al. "Management of colovesical fistulae caused by diverticulitis: 12 years of experience in one medical centre" *Acta Chir Belg.* 2013 Jan-Feb;113(1):30-4.
8. Wade G, Zaslau S, Jansen R. "A review of urinary fistulae in Crohn's disease" *Can J Urol.* 2014 Apr;21(2):7179-84
9. Atsuta T, Magaribuchi T, Takao N et al. "Clinical study of enterovesical fistulas" *Hinyokika Kyo* 2014 Aug;60(8):371-4
10. Scharl M, Rogler G: "Patophysiology of fistula formation in Crohn's disease" *World J Gastrointest Pathophysiol* 2014 Aug 15;5(3):205-212
11. Hellers G, Bergstrand O, Ewert S et al.: "Occurrence and outcome after primary treatment of anal fistulae in Crohn's disease" *Gut* 1980;21:525-527

12. Schwartz DA, Loftus EV, Tremaine WJ et al.: "The natural history of fistulizing Crohn's disease in Olmsted County, Minnesota" *Gastroenterology* 2002;122:875-880
13. Solomon MJ: „Fistulae and abscesses in symptomatic perianal Crohn's disease“ *Int J Colorectal Dis* 1996; 11: 222:226
14. Munoz-Najar G, Alvarez C, Garcia et al. "Appendicovesical fistula treated with elective laparoscopic surgery" *Cir Cir* 2013 Jul-Aug;81(4):344-7
15. Shinjo T, Kondo Y, Harada K, et al. "Treatment of malignant enterovesical fistula with octreotide" *Palliat Med.* 2009 Oct;12(10):965-7.
16. Leeb SN, Vogl D, Gunckel M et al. "Reduced migration of fibroblasts in inflammatory bowel disease: role of inflammatory mediators and focal adhesion kinase" *Gastroenterology* 2003; 125: 1341-1354
17. Leeb SN, Vogl D, Falk W et al. "Regulation of migration of human colonic myofibroblasts" *Growth factors* 2002; 20:81-91
18. Meier JK, Scharl M, Miller SN et al. "Specific differences in migratory function of myofibroblasts isolated from Crohn's disease fistulae and strictures" *Inflamm Bowel Dis* 2011;17:202-212
19. Schlaepfer DD, Hauck CR, Sieg DJ: "Signaling through focal adhesion kinase" *Prog Biophys Mol Biol* 1999; 71:435-478
20. Brenmoehl J, Lang M, Hausmann M et al.: "Evidence for a differential expression of fibronectin splice forms ED-A and ED-B in Crohn's disease (CD) mucosa" *Int J Colorectal Dis* 2007;22:611-623
21. French-Constant C, Van de Water L, Dvorak HF et al. "Reappearance of an embryonic pattern of fibronectin splicing during wound healing in the adult rat" *J Cell Biol* 1989;109:903-914
22. Lippert E, Falk W, Bataille F et al.: "Soluble galectin-3 is a strong, colonic epithelial-cell-derived, lamina propria fibroblast-stimulating factor" *Gut* 2007; 56:43-51
23. Lippert E, Gunckel M, Brenmoehl J et al.: "Regulation of galectin-3 function in mucosal fibroblasts: potential role in mucosal inflammation" *Clin Exp Immunol* 2008;152:285-297

24. Diagnass AU:“Mechanisms and modulation of intestinal epithelial repair“ *Inflamm Bowel Dis* 2001; 7:68-77
25. Kalluri R, Neilson EG :“Epithelial-mesenchymal transition and its implication for fibrosis“ *J Clin Invest* 2003; 112:1776-1784
26. Lee JM,Dedhar S,Kalluri R et al.:“The epithelial-mesenchymal transition:new insights in signaling,development,and disease“ *J Cell Biol* 2006; 172: 973-981
27. Arias AM.:“Epithelial mesenchymal interaction in cancer and development“ *Cell* 2001; 105: 425-431
28. Zavadil J, Böttinger EP:“ TGF-beta and epithelial-to-mesenchymal transitions“ *Oncogene* 2005; 24: 5764-5774
29. Bates RC,Bellovin DI,Brown C et al.:“Transcriptional activation of integrin beta6 during the epithelial mesenchymal transition defines a novel prognostic indicator of aggressive colon carcinoma“ *J Clin Invest* 2005; 115: 339-347
30. Bates RC:“Colorectal cancer progression:integrin alpha-beta6 and the epithelial-mesenchymal transition(EMT)“ *Cell Cycle* 2005; 4: 1350-1352
31. Nelson AR,Fingleton B,Rothenberg ML et al.:“Matrix metalloproteinases:biologic activity and clinical implications“ *J Clin Oncol* 2000; 18: 1135-1149
32. Baugh MD,Evans GS,Hollander AP et al.:“Expression of matrix metalloproteases in inflammatory bowel disease“ *Ann N Y Acad Sci* 1998; 859: 249-253
33. Von Lampe B,Barthel B, Coupland SE et al.:“Differential expression of matrix metalloproteinases and their tissue inhibitors in colon mucosa of patients with inflammatory bowel disease“ *Gut* 2000; 47: 63-73
34. Kirkegaard T,Hansen A,Bruun E et al.:“Expression and localisation of matrix metalloproteinases and their natural inhibitors in fistulae of patient with Crohn's disease“ *Gut* 2004; 53: 701-709
35. Frei SM LS,Jehle EC,Fried M et al.:“Expression of Interleucins 22 and 33,Matrix metalloproteinases 9 and 13,Mast Cell Markers and Hypoxia-Inducible Factor 1a in Crohn's disease Associated Fistulae“ *Gastroenterology, DDW* 2013; 144(5,Supplement 1): S441-442

36. Bataille F, Rohrmeier C, Bates R, J et al.“ Evidence for a role of epithelial mesenchymal transition during pathogenesis of fistule in Crohn’s disease“ *Inflamm Bowel Dis* 2008; 14: 1514-1527
37. Scharl M, Frei S, Pesch T et al.:“ Interleukin-13 and transforming growth factor β synergise in the pathogenesis of human intestinal fistulae“ *Gut* 2013; 62: 63-72
38. Hazelbag S, Kenter GG, Gorter A et al.:“Overexpression of the alpha v beta 6 integrin in cervical squamous cell carcinoma is a prognostic factor for decreased survival. *J Pathol* 2007;212: 316-324
39. Arihiro K, Kaneko M, Fujii S et al.:“Significance of alpha 9 beta 1 and alpha v beta 6 integrin expression in breast carcinoma“. *Breast Cancer* 2000; 7: 19-26
40. Li X, Yang Y Hu Y et al.:“ Alphavbeta6-Fyn signaling promotes oral cancer progression“ *J Biol Chem* 2003; 278: 41646-41653
41. Thomas GJ,Lewis MP,Hart IR et al.:“Alphavbeta6 integrin promotes invasion of squamos carcinoma cells through up-regulation of matrix metalloproteinase-9“ *Int J Cancer* 2001; 92: 641-650
42. Weinacker A,Chen A,Agrez M et al.:“Role of the integrin alpha v beta 6 in cell attachment to fibronectin.Heterologous expression of intact and secreted forms of the reseptor“ *J Biol Chem* 1994; 269: 6940-6948
43. Munger JS, Huang X,Kawakatsu H et al.:“The integrin alpha v beta binds and activates latent TGF beta 1:a mechanism for regulating pulmonary inflammation and fibrosis“ *Cell* 1999.; 96: 319-328
44. Niu J,Gu X,Ahmed N et al.:“The alphaVbeta6 integrin regulates its own expression with cell crowding:implications for tumour progression“ *Int J Cancer* 2001; 92: 40-48
45. Frei SM,Pesch T,Lang S et al.:“A role for tumor necrosis factor and bacterial antigensin the pathogenesis of Crohn's disease-associated fistulae“ *Inflamm Bowel Dis* 2013; 19: 2878-2887
46. Frei SM HC, Pesch T, Lang S et al.:“ The role for Dickkopf-Homolog-1 in the pathogenesis of Crohn's Disease-Associated Fistulae“ *Plos One* 2013
47. Bates RC, Mercurio AM:“Tumor necrosis factor-alpha stimulates the epithelial-to-mesenchymal transition of human colonic organoids“ *Mol Biol Cell* 2003; 14:1790-1800

48. Sullivan DE, Ferris M, Pociask D et al.: "Tumor necrosis factor-alpha induces transforming growth factor-beta1 expression in lung fibroblasts through the extracellular signal-regulated kinase pathway" *Am J Resp Cell Mol Biol* 2005; 32: 342-349
49. Zhu Z, Homer RJ, Wang Z et al.: "Pulmonary expression of interleukin -13 causes inflammation, mucus hypersecretion, subepithelial fibrosis, physiologic abnormalities, and oestrogen production" *J Clin Invest* 1999; 103: 779-788
50. Lee CG, Homer RJ, Zhu Z et al.: "Interleukin-13 induces tissue fibrosis by selectively stimulating and activating transforming growth factor beta(1)" *Exp Med* 2001; 194: 809-821
51. Chiamonte MG, Donaldson DD, Cheever AV et al.: "An IL-13 inhibitor blocks the development of hepatic fibrosis during a T-helper type -2 dominated inflammatory response" *J Clin Invest* 1999; 104: 777-785
52. Wynn TA: "IL-13 effector functions" *Annu Rev Immunol* 2003; 21: 425-456
53. Donaldson DD, Whitters MJ, Fitz LJ et al.: "The murine IL-13 receptor alpha 2: molecular cloning, characterisation, and comparison with murine IL-13 receptor alpha1" *J Immunol* 1998; 161: 2317-2324
54. Xavier RJ, Podolsky DK: "Unravelling the pathogenesis of inflammatory bowel disease" *Nature* 2007; 448:427-434
55. Cullis P, Mullasery D, Baillie C et al.: "Crohn's disease presenting as enterovesical fistula" *BMJ Case Rep.* 2013 Nov 18;2013.
56. Scozzari G, Arezzo A, Morino M „Enterovesical fistulas: diagnosis and management“ *Tech Coloproctol.* 2010 Dec;14(4):293-300
57. Holroyd DJ, Banarjee S, Beavan M et al.: "Colovaginal and colovesical fistulae: the diagnostic paradigm" *Tech Coloproctol.* 2012 Apr;16(2):119-26
58. Kavanagh D, Neary P, Dodd JD „Diagnosis and treatment of enterovesical fistulae „ *Colorectal Dis.* 2005 May;7(3):286-91
59. Radwan R(1), Saeed ZM, Phull JS et al.: "How safe is it to manage diverticular colovesical fistulation non-operatively?" *Colorectal Dis.* 2013 Apr;15(4):448-50.
60. Nielsen OH, Rogler G, Hahnloser D et al.: "Diagnosis and management of fistulizing Crohn's disease" *Nat Clin Pract Gastroenterol Hepatol* 2009; 6:92-106

61. M. Tonolini and R. Bianco, "Multidetector CT cystography for imaging colovesical fistulas and iatrogenic bladder leaks," *Insights Imaging*, vol. 3, no. 2, pp. 181–187, 2012
62. Pokala N, Delaney CP, Brady KM et al. " Elective laparoscopic surgery for benign internal enteric fistulas:a review of 43 cases" *Surg Endosc*. 2005 Feb;19(2):222-5
63. M. Tonolini and R. Bianco, "Multidetector CT cystography for imaging colovesical fistulas and iatrogenic bladder leaks," *Insights Imaging*, vol. 3, no. 2, pp. 181–187, 2012
64. Vuksic T, Zoricic I, Brcic L et al. " Stable gastric pentadecapeptide BPC 157 in trials for inflammatory bowel disease (PL-10, PLD-116, PL14736, Pliva, Croatia) heals ileoileal anastomosis in the rat." *Surg Today* 2007, 37(9):768-777.
65. Klicek R, Kolenc D, Suran J. et al. " Stable gastric pentadecapeptide BPC 157 heals cystemine-colitis and colon-colon-anastomosis and counteracts cuprizone brain injuries and motor disability. *J Physiol Pharmacol* 2013, 64(5):597-612.
66. Sever M, Klicek R, Radic B et al.:"Gastric pentadecapeptide BPC 157 and short bowel syndrome in rats. *Dig Dis Sci* 2009,54(10):2070-2083.
67. Klicek R, Sever M, Radic B et al.:" Pentadecapeptide BPC 157, in clinical trials as a therapy for inflammatory bowel disease (PL14736), is effective in the healing of colocutaneous fistulas in rats: role of the nitric oxide-system. *J Pharmacol Sci* 2008, 108(1):7-17.
68. Skorjanec S, Dolovski Z, Kocman I et al.:"Therapy for unhealed gastrocutaneous fistulas in rats as a model for analogous healing of persistent skin wounds and persistent gastric ulcers: stable gastric pentadecapeptide BPC 157, atropine, ranitidine, and omeprazole. *Dig Dis Sci* 2009,54(1):46-56.
69. Sikirić P, Aralica G, Buljat G: ,, The pharmacological properties of the novel peptide BPC 157 (PL-10)" *Immunopharmacology*, Vol.7, No 1 pp 1-14(1999)
70. Sikiric P, Seiwerth S, Rucman et al.: Stable gastric pentadecapeptide BPC 157: novel therapy in gastrointestinal tract. *Curr Pharm Des* 2011, 17(16):1612-1632

71. Sikirić P, Seiwerth S, Grabarević Z: "Beneficial Effect of a Novel Pentadecapeptide BPC 157 on Gastric Lesions Induced by Restraint Stress, Ethanol, Indomethacin and Capsaicin Neurotoxicity" *Digestive Disease and Sciences*, Vol. 41, No 8 (August 1996), pp 1604-1614
72. Sikirić P, Seiwerth S, Grabarević Ž et al. : „The influence of a novel pentadecapeptide BPC 157, on NG-nitro-L-arginine methylester and L-arginine effects on stomach mucosa integrity and blood pressure" *European Journal of Pharmacology* 332(1997) 23-33
73. Stancic-Rokotov D, Sikiric p, Seiwerth S: "Ethanol gastric lesion aggravated by lung injury in rat. Therapy effect of antiulcer agents" *Journal of Physiology, Paris* 95 (2001) 289-293
74. Xiao-Chang Xue, Yong-Jie Wu, Ming-Tang Gao et al.: "Protective effects of pentadecapeptide BPC 157 on gastric ulcer in rats" *World J Gastroenterol* 2004;10(7):1032-1036
75. Sikiric P, Seiwerth S, Rucman R et al.: " Stable gastric pentadecapeptide BPC 157-NO-system relation. *Curr Pharm Des* 2014, 20(7):1126-1135
76. Barisic I, Balenovic D, Klicek R,: " Mortal hyperkalemia disturbances in rats are NO-system related. The life saving effect of pentadecapeptide BPC 157". *Regul Pept* 2013,10;181:50-66.
77. Bedekovic V, Mise S, Anic T et al.: "Different effect of antiulcer agents on rat cysteamine-induced duodenal ulcer after sialoadenectomy, but not gastrectomy" *European Journal of Pharmacology* 477 (2003) 73-80
78. Sikiric P, Seiwerth S, Brcic L, et al. „Revised Robert's cytoprotection and adaptive cytoprotection and stable gastric pentadecapeptide BPC 157. Possible significance and implications for novel mediator. *Curr Pharm Des* 2010, 16(10):1224-1234
79. Sikiric P, Jadrijevic S, Seiwerth S: "long-lasting cytoprotection after pentadecapeptide BPC 157, ranitidine, sucralfate or cholestyramine application in reflux oesophagitis in rats" *J Physiol (Paris)*, 93 (1999) 467-477
80. Xue XC, Wu YJ, Gao MT et al.: „Study of the protective effects of pentadecapeptide BPC 157 on wounds in small type pigs" *Chin New Drugs J* 2004, 12:602–604.
81. Mise S, Tonkić A, Pesutic V et al.: "The presentation and organisation of adaptive cytoprotection in the rat stomach, duodenum and colon" *Med Sci Monit*, 2006;12(4):BR146-153

82. Prkacin I, Aralica G, Perovic D et al.: "Chronic cytoprotection: pentadecapeptide BPC 157, ranitidine and propranolol prevent, attenuate and reverse the gastric lesions appearance in chronic alcohol drinking rats" *Journal of Physiology Paris* 95 (2001) 295-301
83. Sikiric P, Seiwerth S, Grabarevic Z et al.: " The beneficial effect of BPC 157, a 15 amino acid peptide BPC fragment, on gastric and duodenal lesions induced by restraint stress, cysteamine and 96% ethanol in rats. A comparative study with H2 receptor antagonists, dopamine promoters and gut peptides". *Life Sci* 1994, 54(5):63-68
84. Sikiric P, Seiwerth S, Deskovic S et al.: "New model of cytoprotection/adaptive cytoprotection in rats: endogenous small irritants, antiulcer agents and indomethacin" *European Journal of Pharmacology* 364 (1999) 23-31
85. Szabo S, Vincze A: Growth factors in ulcer healing: lessons from recent studies. *J Physiol* 2000, 94:77-81.
86. Sikiric P, Seiwerth S, Grabarevic Z et al.: "Cysteamine-colon and cysteamine duodenum lesions in rats. Attenuation by gastric pentadecapeptide BPC 157, cimetidine, ranitidine, atropine, omeprazole, sulphasalazine and methylprednisolone" *Journal of Physiology Paris* 95 (2001) 261-270
87. Dobrić I, Drvis P, Petrovic I et al.: „ Prolonged Esophagitis After Primary Dysfunction of the Pyloric Sphincter in the Rat and Therapeutic Potential of the Gastric Pentadecapeptide BPC 157" *J Pharmacol Sci* 2007, 104(1):7-18.
88. Petrovic I, Dobric I, Drmic D et al.: " BPC 157 therapy to detriment sphincters failure-esophagitis-pancreatitis in rat and acute pancreatitis patients low sphincters pressure. *J Physiol Pharmacol* 2010, 62(5):527-534.
89. Sikiric P, Seiwerth S, Rucman R et al.: " Toxicity by NSAIDs. Counteraction by stable gastric pentadecapeptide BPC 157. *Curr Pharm Des* 2013, **19(1)**:76-83.
90. Sikiric P, Seiwert S, Brcic L et al.: "Stable gastric pentadecapeptide BPC 157 in trials for inflammatory bowel disease (PL-10, PLD116, PL14736, Pliva, Croatia). Full and distended stomach, and vascular response" *Inflammopharmacology* 14(2006)214-221
91. Sikiric P, seiwerth S, Grabarević Z : " Salutory and prophylactic effect of pentadecapeptide BPC 157 on acute pancreatitis and concomitant gastroduodenal lesions in rats" *Dig Dis Sci* Vol41, No 7 (July 1996), pp.1518-1526

92. Tkalcevic VI, Cuzic S, Brajsa K et al.:“ Enhancement by PL 14736 of granulation and collagen organization in healing wounds and the potential role of egr-1 expression. *Eur J Pharmacol* 2007, 570(1-3):212-221.
93. Seiwerth S, Sikiric P, Grabarevic Z et al.:“ BPC 157’s effect on healing. *J Physiol* 1997, 91:173–178.
94. Seveljević-Jaran D, Cuzić S, Dominis-Kramarić M et al.:“ Accelerated healing of excisional skin wound by PL 14736 in alloxanhyperglycemic rats. *Skin Pharmacol Physiol* 2006, 19:266–274.
95. Seiwerth S, Brcic L, Vuletic LB, Kolenc D, Aralica G, Misic M, Zenko A, Drmic D, Rucman R, Sikiric P: BPC 157 and blood vessels. *Curr Pharm Des* 2014, 20(7):1121-1125
96. Mikus D, Sikiric P, Seiwerth S et al.:“Pentadecapeptide BPC 157 cream improves burn-wound healing and attenuates burn-gastric lesions in mice. *Burns* 2001, 27:817–827.
97. Misiewicz JJ: Future trends in the management of peptic ulcer disease. *Scand J Gastroenterol Suppl* 1985, 146:175–184.
98. Sikiric P, Seiwerth S, Mise S et al.:“Corticosteroids impairment healing and gastric pentadecapeptide BPC 157 creams in burned mice“. *Burns* 2003, 29:323–334.
99. Bilic M, Bumber Z, Blagaic AB et al.:“ The stable gastric pentadecapeptide BPC 157, given locally, improves CO2 laser healing in mice“. *Burns* 2005, 31:310-315
100. Cesarec V, Becejac T, Misic M et al.:“Pentadecapeptide BPC 157 and the oesophagocutaneous fistula healing therapy“ *Eur J Pharmacol* 2013 Feb 15;701(1-3):203-12
101. Hrelec M, Klicek R, Brcic L, Brcic I, Cvjetko I, Seiwerth S, Sikiric P: Abdominal aorta anastomosis in rats and stable gastric pentadecapeptide BPC 157, prophylaxis and therapy. *J Physiol Pharmacol* 2009, **60(7)**:161-165.
102. Cerovecki T, Bojanic I, Brcic L et al.:“Pentadecapeptide BPC 157 (PL 14736) improves ligament healing in the rat“ *J Orthop Res* 2010, 28(9):1155-1161.
103. Staresinic M, Petrovic I, Novinscak T et al.:“ Effective therapy of transected quadriceps muscle in rat: Gastric pentadecapeptide BPC 157. *J Orthop Res* 2006, 24(5):1109-1117.

104. Deng X, Xiong X, Khomenko T, et al.: Inappropriate angiogenic response as a novel mechanism of duodenal ulceration and impaired healing. *Dig Dis Sci* 2011, 56(10):2792-2801
105. Staresinic M, Sebecic B, Patrlj L et al.: Gastric pentadecapeptide BPC 157 accelerates healing of transected rat Achilles tendon and in vitro stimulates tendocytes growth. *J OrthopRes* 2003, 21(6):976-983.
106. Stupnisek M, Franjic S, Drmic D et al.: "Pentadecapeptide BPC 157 reduces bleeding time and thrombocytopenia after amputation in rats treated with heparin, warfarin or aspirin. *Thromb Res* 2012, 129(5):652-659.
107. Brcic L, Brcic I, Staresinic M et al.: "Modulatory effect of gastric pentadecapeptide BPC 157 on angiogenesis in muscle and tendon healing". *J Physiol Pharmacol* 2009, 60(7):191-196.
108. Jandric I, Vrcic H, Jandric Balen M et al.: "Salutary effect of gastric pentadecapeptide BPC 157 in two different stress urinary incontinence models in female rats". *Med Sci Monit Basic Res* 2013, 12;19:93-102
109. Wood JD: The first nobel prize for integrated systems physiology: Ivan Petrovich Pavlov, 1904. *Physiology* 2004, 19:326-330
110. Krivic A, Anic T, Seiwert S, Huljev D et al.: "Achilles detachment in rat and stable gastric pentadecapeptide BPC 157: Promoted tendon-to-bone healing and opposed corticosteroid aggravation". *J Orthopaed Res* 2006, 24:982-989.
111. Veljaca M, Lesch CA, Pllana R, Sanchez B, Chan K, Guglietta A: BPC-15 reduces trinitrobenzene sulfonic acid-induced colonic damage in rats. *J Pharmacol Exp Ther* 1994, 272:417-422.

ŽIVOTOPIS

Tihomir Grgić, rođen 6.7.1974. u Vukovaru. Nakon završene srednje medicinske škole u Osijeku i Zagrebu upisao Medicinski fakultet Sveučilišta u Zagrebu 1994.godine. Diplomirao u redovnom roku 2000.godine, pripravnički staž završio u OB Vukovar te položio državni ispit 2001.godine.

Nakon odsluženog 6-mjesečnog vojnog roka stekao čin natporučnika u pričuvi. Potom zaposlen u OB Vukovar kao liječnik na odjelu Kirurgije a od 2003.-2007. specijalizacija iz opće kirurgije, položio specijalistički ispit u KBC „ Sestre milosrdnice „ u Zagrebu 2007.

Od 2007.-2011. godine kao specijalist opće kirurgije u OB Vukovar, sudjelovao na domaćim i međunarodnim kongresima abdominalne kirurgije. U OB Vukovar uvodi metodu laparoskopskog liječenja preponske kile, te postaje član Upravnog odbora HDEK-a(Hrvatskog društva za endoskopsku kirurgiju).

Edukacija u KBC Zagreb iz endoskopije gornjeg i donjeg probavnog sustava.

Od 2011.- 2014. Radi u OB Zabok, a od 2013. na užoj specijalizaciji iz abdominalne (digestivne) kirurgije u KBC „ Sestre milosrdnice „ Zagreb.

Publikacije:

1. Grgić T. i sur. „ Laparoscopic sleeve gastrectomy for morbid obesity „
Acta Chir Croat 2008; 5:20-22
2. Grgić T. i sur. „ Laparoscopic Roux-en-Y gastric bypass for morbid obesity-case report“ Acta Clin Croat. 2011.Jun;50(2):239-43
3. Grgić T. i sur. “ De Garengot hernia- case report”, Acta Chir Croat 2011;8:7-19
4. Miroslav Bekavac-Bešlin, Ana Car-Peterko, Ante Gaurina, Davorin Diklić, Tihomir Grgić, Jakša Filipović What is the bariatric surgery, BH Surgery,(2011) 1:66-79
Review

Kongresi :

1. 10.godišnji sastanak Hrvatskog gastroenterološkog društva: Bolesti gušterače,

Bizovačke toplice, 4.-6. Studeni 2004.

T Grgić i sur. „ Kirurško liječenje akutnog pankreatitisa „

**2. 8. Hrvatski kongres endoskopske kirurgije sa međunarodnim sudjelovanjem,
Zagreb, 7.-9- prosinca 2006**

T Grgić i sur. „Video presentation of laparoscopic umbilical hernia repair „

T Grgić i sur.„ Laparoscopic cholecystectomy in General Hospital Vukovar since peaceful reintegration until today „

3. 7. kongres Hrvatskog društva za digestivnu kirurgiju, Opatija, 16.- 19.5. 2007.

T Grgić i sur. „Laparoscopic sleeve gastrectomy for morbid obesity- case report „

**4. 9. Hrvatski kongres endoskopske kirurgije s međunarodnim sudjelovanjem,
Osijek, 9.-11. Listopad 2008**

T Grgić i sur. „ „ Laparoscopska hernioplastika u OB Vukovar- kako smo počeli „

5. 5.Hrvatski Kirurški kongres sa međunarodnim sudjelovanjem, Dubrovnik,

28.4. – 1.5. 2010.

T Grgić i sur. „ Komplikacije laparoscopske kirurgije u OB Vukovar „

T Grgić i sur. „ Laparoscopska kolecistektomija u trudnoći – case report „

**6. 10. Hrvatski kongres endoskopske kirurgije sa međunarodnim sudjelovanjem,
Split , 17.- 20.11. 2010.**

T Grgić i sur. “ Usporedba TEP i TAPP hernioplastike u OB Vukovar “

T Grgić i sur. “ Laparoscopska operacija ventralne kile u OB Vukovar “

7. 11. Hrvatski kongres endoskopske kirurgije sa međunarodnim sudjelovanjem, Slavonski Brod, 10.-13. Listopada 2012.

T Grgić i sur. „Laparoskopska apendektomija u OB Zabok „

8. 12. Hrvatski kongres endoskopske kirurgije sa međunarodnim sudjelovanjem, Varaždin, 21.-24.5.2014.

T Grgić i sur. „Gubitak prekomjerne tjelesne težine nakon tri različita barijatrijska zahvata“

9. Digestive Disease week 2014., Chicago, Illinois, 4.-6.5.2014.

T Grgić i sur. „The effect of pentadecapeptide BPC 157 on colovesical fistula healing“