

Učinak perinatalne hipoksijsko - ishemijske encefalopatije na projekcijske puteve moždanoga debla u nedonoščeta

Raguž, Marina

Doctoral thesis / Disertacija

2018

Degree Grantor / Ustanova koja je dodijelila akademski / stručni stupanj: **University of Zagreb, School of Medicine / Sveučilište u Zagrebu, Medicinski fakultet**

Permanent link / Trajna poveznica: <https://um.nsk.hr/um:nbn:hr:105:872488>

Rights / Prava: [In copyright](#)/[Zaštićeno autorskim pravom.](#)

Download date / Datum preuzimanja: **2024-08-07**



Repository / Repozitorij:

[Dr Med - University of Zagreb School of Medicine Digital Repository](#)





Središnja medicinska knjižnica

Raguž, Marina (2018) *Učinak perinatalne hipoksijsko – ishemijske encefalopatije na projekcijske puteve moždanoga debla u nedonoščeta* [Impact of hypoxic-ischemic encephalopathy on projection pathways of the premature infant brainstem]. Doktorska disertacija, Sveučilište u Zagrebu.

<http://medlib.mef.hr/3012>

University of Zagreb Medical School Repository

<http://medlib.mef.hr/>

**SVEUČILIŠTE U ZAGREBU
MEDICINSKI FAKULTET**

Marina Raguž

**Učinak perinatalne hipoksijsko –
ishemijske encefalopatije na
projekcijske puteve moždanoga debla
u nedonoščeta**

DISERTACIJA

Zagreb, 2018

Disertacija je izrađena u Laboratoriju za funkcionalno oslikavanje mozga pri Odsjeku za slikovni prikaz mozga na Hrvatskom institutu za istraživanje mozga Medicinskoga fakulteta Sveučilišta u Zagrebu.

Disertacija je izrađena u sklopu projekata Hrvatske zaklade za znanost:

- Subplate zona ljudskog mozga: neriješeni problem – Human Subplate (broj IP-2014-09-4517, voditelj akademik Ivica Kostović)
- Histological, MRI and gene expression analysis of the reorganizational processes in the medial (limbic) wall of developing cerebrum (broj 7379, voditelj prof.dr.sc. Mario Vukšić).

Izrada disertacije također je financirana od strane L'Oreal ADRIA d.o.o te Hrvatskog povjerenstva UNESCO-a u obliku stipendije 'Za žene u znanosti' 2017. godine.

Voditelj rada: prof. dr. sc. Milan Radoš

Zahvaljujem mentoru, prof.dr.sc. Milanu Radošu na pomoći, potpori i vodstvu prilikom izrade disertacije.

Akademiku Kostoviću, na inspiraciji, motivaciji i kritičkom pogledu na znanost.

Prof.dr.sc. Nataši Kovačić, na pomoći pri obradi i prikazu rezultata.

Silviju, na beskrajnom strpljenju i bezuvjetnoj potpori.

Roditeljima i bratu, na motivaciji, odricanju i stalnoj potpori.

Popis kratica

TNZ, tjedni nakon začeća

VZ, ventrikularna zona

SVZ, subventrikularna zona

IZ, intermedijalna zona

SP, subplate zona

CP, kortikalna ploča

MZ, marginalna zona

PVP, periventrikularni putevi

CC, corpus callosum

FOF, *fasciculus fronto-occipitalis*

FPP, frontopontini putevi

SFM, *fasciculus subcallosus Muratoff*

HIE, hipoksijsko – ishemijska encefalopatija

CP, cerebralna paraliza

MR, magnetska rezonancija

DTI, *diffusion tensor imaging*

FA, frakcijska anizotropija

ADC, *apparent diffusion coefficient*

MPRAGE, *magnetization-prepared rapid acquisition gradient echo*

ROC, *Receiver Operating Characteristic*

Sadržaj

1. Uvod	1
1.1. Perinatalni razvoj ljudskog mozga	1
1.2. Razvoj sustava periventrikularnih puteva	9
1.3. Hipoksijsko ishemijska encefalopatija	12
1.4. Cerebralna paraliza	13
1.5. Neuroanatomski odnosi puteva moždanog debla i malog mozga	16
1.6. Kvalitativna i kvantitativna neuroradiološka obrada	20
2. Hipoteza	21
3. Ciljevi istraživanja	22
3.1. Opći cilj	22
3.2. Specifični ciljevi	22
4. Materijali i metode	23
4.1. Ispitanici	23
4.2. Metode	24
4.2.1. Snimanje metodom magnetne rezonancije	24
4.2.1.1. Postupak snimanja ispitanika	24
4.2.2. Morfometrijska analiza MR snimaka	25
4.2.2.1. Obrada slika dobivenih metodom magnetske rezonancije	26
4.2.3. Traktografska analiza MR snimaka	31
4.2.3.1. Matematička i fizikalna osnova DTI-a	32
4.2.3.2. Obrada slika dobivenih metodom DTI (<i>diffusion tensor imaging</i>)	35
4.2.4. Neurološka procjena	38
4.2.4.1. Neurološka procjena po Amiel Tison	38
4.2.4.2. Neurološka procjena po Hempelovoj	40
4.3. Statistička obrada podataka	42
5. Rezultati	43
5.1. Rezultati analize ispitanika sa 0 godina	43
5.1.1. Rezultati volumetrijske analize u terminskoj i korigiranoj terminskoj dobi	44
5.1.2. Rezultati traktografske analize u terminskoj i korigiranoj terminskoj dobi	47
5.1.3. Povezanosti volumetrijske i traktografske analize sa neurološkim statusom u terminskoj i korigiranoj terminskoj dobi	51
5.2. Rezultati analize ispitanika sa 2 godine	54

5.2.1. Rezultati volumetrijske analize u dobi od dvije godine	54
5.2.2. Rezultati traktografske analize u dobi od dvije godine	57
5.2.3. Povezanosti volumetrijske i traktografske analize sa neurološkim statusom u ispitanika u dobi od dvije godine	62
5.3. Dijagnostička i prognostička statistička analiza	65
5.3.1. ROC analiza u terminskoj i korigiranoj terminskoj dobi	65
5.3.2. ROC analiza u dobi od 2 godine	66
5.3.3. Prognostička ROC analiza	67
5.3.4. Povezanosti volumetrijske i traktografske analize u terminskoj i korigiranoj terminskoj dobi sa neurološkim statusom ispitanika u dobi od dvije godine	68
6. Diskusija	71
6.1. Smanjenje volumena i kompaktnosti projekcijskih moždanih putova	71
6.2. Redukcija sive tvari u HIE	75
6.3. Neurobiološka i razvojno-anatomska-topografska interpretacija rezultata	79
6.4. Kliničko značenje disertacije	80
7. Zaključci	81
8. Sažetak	83
9. Summary	85
10. Literatura	87
11. Životopis	101

1. Uvod

Razvoj i napredak neonatalne skrbi kojem svjedočimo zadnjih desetljeća dramatično je povećao preživljenja neurorizične novorođenčadi, posebice nedonoščadi [1-10]. Nedonoščem (*lat. praematurus*) se smatra svako novorođenče rođeno prije punih 37 tjedana trudnoće (računato od zadnje menstruacije). Nažalost, paralelno sa povećanim preživljenjem nedonoščadi, povećan je i broj djece sa hipoksijsko-ishemijskom encefalopatijom, koja se u nedonoščadi pojavljuje znatno češće nego kod terminske djece. Incidencija hipoksijsko-ishemijske encefalopatije kod nedonoščadi je 7-26%, dok incidencija kod terminske djece iznosi 2-9‰ [11, 12]. Hipoksijsko-ishemijska encefalopatija od izuzetno je velikog javnozdravstvenog značenja. Broj živorođene djece u Republici Hrvatskoj se u zadnjih desetak godina kreće oko 40 tisuća. U razvijenim zapadnim društvima, a isto tako i u Republici Hrvatskoj, među živorođenom djecom nalazi se oko 6% nedonoščadi. Prema tome, u Republici Hrvatskoj se godišnje rodi oko 2400 nedonoščadi. Takva djeca u kasnijem razvoju pokazuju manje ili više izražene motoričke, kognitivne i psihološke poremećaje te poremećaje ponašanja [1, 7, 12, 13], koji su posljedica strukturnih oštećenja bijele i sive tvari mozga te posljedičnog poremećaja normalnih neurorazvojnih procesa. Ovi procesi vrlo su dinamični u intrauterinom razdoblju, a intenzivno se odvijaju i u prvih nekoliko mjeseci života [14-18]. Tkivo mozga je izuzetno osjetljivo na ishemiju i hipoksiju, stoga je poremećaj perfuzije i/ili oksigenacije najčešći uzrok strukturnog oštećenja mozga. Ovakva strukturna oštećenja najčešće se javljaju u periventrikularnoj bijeloj tvari. Lezije bijele tvari dovode do kognitivnih oštećenja u 30-60% nedonoščadi, dok 40% pokazuju blagi motorni deficit [5]. Visok postotak rane nedonoščadi ima i popratni deficit osjeta [19]. Za rastuće aksonalne snopove se smatra da su najvulnerabilnije strukture mozga nedonoščeta [4, 5, 10, 12, 20-23].

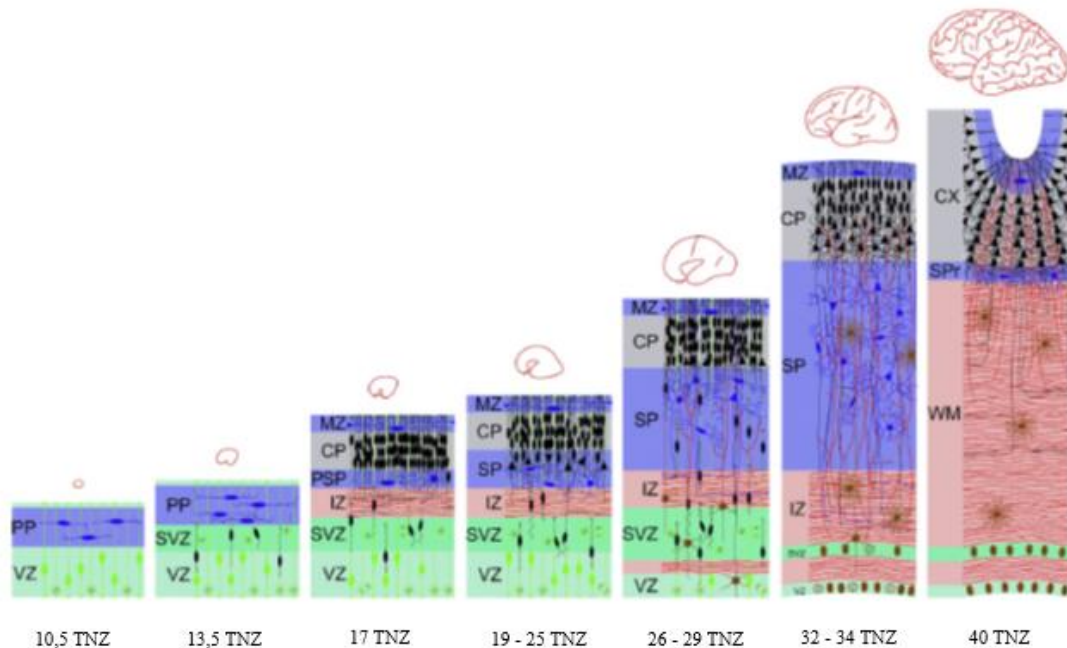
1.1. Perinatalni razvoj ljudskog mozga

Složeni histogenetski procesi ključni za razvoj ljudskog mozga vrlo su kompleksni i uključuju sljedeće: umnažanje (proliferaciju) stanica preteča neurona i glije, putovanje (migraciju) navedenih stanica od mjesta rađanja do ciljnog područja, dozrijevanje biokemijsko-metaboličkih sustava karakterističnih za specifičnu vrstu stanice (molekularnu specifikaciju), razvoj sinapsi (sinaptogenezu), izrastanje aksona (aksonogenezu) i dendrita (dendrogenezu), gliogenezu, mijelinizaciju, povlačenje (retrakciju) i premještanje aksona ili aksonskih

ogranaka, smanjivanje broja prekobrojnih sinapsi i dendritičkih trnova (spina) te razvojnu apoptozu stanica [24-27]. Razvoj ljudskog mozga dijeli se na embrionalno razdoblje, koje traje od začeća do kraja 8. tjedna nakon začeća (TNZ), i fetalno razdoblje, koje traje od kraja 8. TNZ do rođenja [28]. U fetalnom razdoblju dolazi do morfoloških i funkcionalnih promjena struktura koje se pojavljuju u embrionalnom razdoblju, ali se javljaju i nove strukture. U odraslom mozgu, moždane polutke se sastoje od moždane kore, bijele tvari i bazalnih ganglija. U fetalnom razdoblju, stijenka telencefalona građena je od privremenih struktura koje se postupno pretvaraju u strukture karakteristične za odraslu dob. Embrionalne i fetalne zone, promatrajući od ventrikularne prema pijačnoj površini telencefalona su [25]: ventrikularna zona (VZ), subventrikularna zona (SVZ), intermedijarna zona (IZ), subplate zona (SP), kortikalna ploča (CP) i marginalna zona (MZ). Tipična laminacija stijenke fetalnog telencefalona se najbolje uočava u razdoblju od 15. do 24. TNZ (slika 1). Ventrikularna i subventrikularna zona su zone proliferacije u kojima se rađaju stanice preteče neurona i glije. Ventrikularna zona (VZ) je prva proliferacijska zona telencefalona, vidljiva od trenutka nastanka neuralne cijevi, u kojoj se dominantno rađaju neuroni i radijalne glijalne stanice te se nastavlja u ganglijski brežuljak [25, 29, 30]. Subventrikularna zona (SVZ) se javlja između 7. i 8. TNZ [31], a proizvodi interneurone, subplate neurone i neurone supragranularnih slojeva moždane kore [32, 33]. Intermedijalna zona (IZ) je ispunjena tangencijalno usmjerenim rastućim aksonima, raspoređenim u snopove, radijacije i raskrižja [34-36], migrirajućim neuronima i radijalnim glijalnim stanicama [25] te se postupno transformira u bijelu tvar odraslog mozga zbog čega ju često opisujemo kao fetalnu bijelu tvar. Subplate zona (SP) je najprominentnija privremena odnosno tranzijentna fetalna zona u kojoj se odvijaju ključni histogenetski procesi [25, 37, 38]. Subplate predstavlja „čekaonicu“ za urastajuće kortikalne aferentne sveze [38-42]. Počinje se formirati oko 13. TNZ a prisutna je i postnatalno tijekom prve godine života [38, 43]. Volumen subplate zone se eksponencijalno povećava od 13. do 20. TNZ, a između 23. i 31. TNZ doseže vrhunac svog razvoja, odnosno subplate predstavlja najvoluminozniju zonu fetalnog telencefalona [27, 37, 44-48]. Navedeno razdoblje najintenzivnijeg rasta karakterizirano je urastanjem različitih klasa kortikalnih aferentnih vlakana u subplate „čekaonicu“, te njihovu naknadnu relokaciju u kortikalnu ploču [27, 37, 38, 44-47].

Kortikalna ploča (CP) nastaje tijekom 7. TNZ [25]. Vrhunac migracije neurona za kortikalnu ploču zbiva se između 12. i 20. TNZ, a migracija svih kortikalnih neurona se dovrši tijekom trećeg trimestra trudnoće [49, 50].

Marginalna zona (MZ) je fetalna zona smještena ispod pijalne površine koja sadrži malobrojne neurone [25], a tijekom razvoja postaje sloj I moždane kore.



Slika 1. Suvremena shema slijeda histogenetskih procesa tijekom razvoja telencefalona. Skraćenice: VZ - ventrikularna zona; PP - preplate; SVZ - subventrikularna zona; IZ - intermedijalna zona; SP - subplate zona; CP - kortikalna ploča; MZ - marginalna zona; SG – subpijalni granularni sloj. Modificirano prema Kostović i Judaš, 2015.

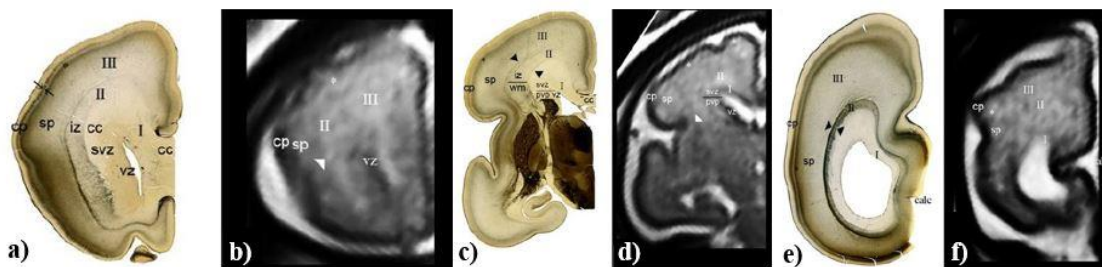
Razvoj bijele tvari odnosno rast dugih aksonalnih snopova kompleksan je proces koji uključuje izrastanje aksona, određivanje puta rasta i precizno navođenje pri rastu, izabiranje ciljnog mjesta urastanja te samo urastanje aksona u ciljnu točku [23, 51-53]. Rast aksonalnih vlakana odvija se kroz duži vremenski period. Počinje krajem embrionalnog razdoblja [38, 54-56] i traje do kraja novorođenačkog razdoblja [4, 21, 38, 45, 46, 52, 57-60]. Procesi rasta i navođenja aksona prema ciljanom mjestu urastanja kod čovjeka se odvijaju predominantno u drugoj polovici gestacije [45, 53, 61]. Svaka vrsta aksonalnih vlakana najintenzivnije raste u određenom periodu; razdoblje između 22. i 26. TNZ najvažnije je za akumuliranje talamokortikalnih vlakana u subplate zoni i njihov rast prema kortikalnoj ploči [36, 53, 62, 63]. Oko 28. TNZ intenzivan je rast kalozalnih vlakana a pojavljuju se i duga asocijativna vlakana [38, 59], čiji rast se intenzivira nakon 34. TNZ te dovodi do formiranja sekundarnih vijuga moždane kore [47, 58]. Neki od sustava vlakana pokazuju tranzijentni fenomen, što uključuje prerastanje i retrakciju aksonalnih vlakana, a ti procesi se nastavljaju i tijekom postnatalnog perioda [64].

Rast i razvoj aksonalnih snopova odvija se u prolaznim, laminarnim zonama stijenke fetalnog telencefalona [27, 38]. Revidirana shema Boulder Committee-a [25, 36, 38] najbolje opisuje celularne promjene u zonama telencefalona te razvoj segmenata bijele tvari. Stoga, kada opisujemo transformaciju intermedijalne zone i subplate zone u razvijajuće segmente odnosno odjeljke bijele tvari, analiziramo važne komponente pojedinih zona kao npr. vrstu stanica, vlakna te izvanstanični matriks. Da bi lakše opisali i pratili razvoj fetalne i perinatalne bijele tvari mozga koristimo se podjelom stijenke telencefalona na tri odjeljka unutar kojih se bijela tvar može dalje podijeliti na pet segmenata (segmenti I, II, III, IV i V), kako ih je već ranije definirao Von Monakow [34, 35, 65, 66]. Navedeni odjeljci stijenke telencefalona i pripadajući segmenti bijele tvari (slika 3) od ventrikularne prema pijačnoj površini su kako slijedi [10]:

1. Duboki, periventrikularni odjeljak (segment I prema von Monakowu) – uključuje proliferativne zone (ventrikularnu, subventrikularnu i ganglijski brežuljak) te periventrikularne aksonske putove, koje čine fasciculus fronto-occipitalis, kortikostrijatalna vlakna, subkalozna vlakna i fronto-pontini snop [53].
2. Intermedijarni odjeljak (segment II i III prema von Monakowu) – sastoji se od raskrižja projekcijskih puteva (IIa), sagittal strate (IIb) i centruma semiovale (III)
3. Površinski odjeljak (segment IV i V prema von Monakowu) – uključuje tri prolazne zone stijenke fetalnog mozga (subplate zonu, kortikalnu ploču i marginalnu zonu), kojima dominira subplate zona. Bijela tvar moždanih vijuga (IV) i intrakortikalna vlakna (V) su slabo razvijena u mozgu nedonoščeta. Njihov razvoj je najintenzivniji u kasnoj gestaciji, događa se paralelno sa stanjenjem subplate zone, a nastavlja se i postnatalno [10, 23].

Segmenti I i II su već razvijeni između 26. i 31. TNZ, dok se segmenti III i IV počinju diferencirati od 32. TNZ nadalje. Segment III predstavlja razvijajući centrum semiovale, ali je u razdoblju između 26. i 31. TNZ njegova pozicija većinski zauzeta subplate zonom (slika 2). Nakon 32. TNZ, volumen subplate zone regredira, a na njenom mjestu se razvija centrum semiovale (segment III) te razvijajuća giralna bijela tvar (segment IV) koja se pojavi sa 34. TNZ i postane potpuno definirana kod terminske novorođenčadi. Segment V (intrakortikalni mijelizirani aksoni) se razvija tek nakon rođenja. U fetalnom mozgu, subplate zona se nalazi u površinskom odjeljku (između razvijajućeg segmenta IV i kortikalne ploče), a u perinatalnom i ranom postnatalnom razdoblju ostatni subplate, „*subplate remnant*“ se zadržava na granici bijele tvari i moždane kore, najduže u asocijacijskom prefrontalnom korteksu [43].

Kasno fetalno razdoblje (26. do 34. TNZ) dodatno dijelimo na rano nedonešeno razdoblje (26. do 31. TNZ) i kasno nedonešeno razdoblje (32. do 37. TNZ). Postoje značajne razlike između celularnih zona rane (26. do 31. TNZ) i kasne (32. do 37. TNZ) nedonoščadi. Kod kasne nedonoščadi proliferativne periventrikularne zone (VZ, SVZ) se značajno reducirane, dok se volumen fetalne bijele tvari značajno pojačava. Veliki faktor u povećanju fetalne bijele tvari je disolucija subplate zone i paralelni razvoj centra semiovale (segment III) koji progresivno zauzima bivši dublji sloj subplate zone. Disolucija subplate zone je najistaknutija na dnu brazdi kortikalne ploče. Sa 34 TNZ subplate uočavamo kao tanku vrpču koja prati konturu razvijajućih braza i vijuga kortikalne ploče.



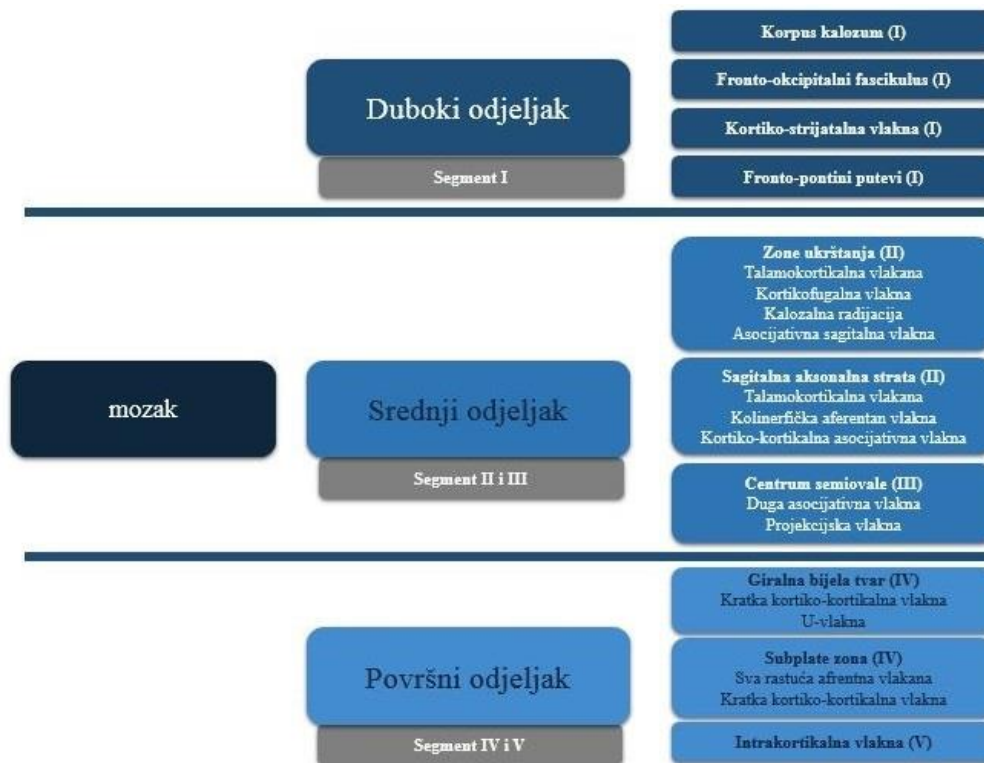Slika 2. Prikaz staničnih zona stijenke telencefalona ranog nedonoščeta (26. do 27. TNZ), koronarni presjeci. Prikaz histoloških preparata, AchE histokemijsko bojanje (a, c, e) i MR in utero snimaka, T2 sekvenca (b, d, f) na tri rostro-kaudalne razine: prefrontalna (a, b), centralna (c, d), i okcipitalna (e, f). Subplate (sp) je najvoluminoznija zona telencefaličke stijeke smještena između površinske korikalne ploče (cp) i najpovršnije komponente duboke fetalne bijele tvari, capsulae externae (vršak strijelice, slike b, c i d). Fetalna bijela tvar, koja se ravija, u ovom razdoblju je već podijeljena u tri Von Monakow segmenta: kalozalna radijacija (segment I), sagitalna strata unutar intermedijarne zone (segment II) i budući centrum semiovale (segment III) koji je u ovoj fazi prikazan subplateom. Značenje skraćenica: c - nucleus caudatus, calc - fissura calcarinea, cc - corpus callosum, cp - kortikalna ploča, GE - ganglijski brežuljak, iz - intermedijarna zona, Pall - palidum, Put - putamen, svz/pvp - subventrikularna zona sa periventrikularni putevima, Th - talamus, vZ - ventrikularna zona, wm - bijela tvar; rimski brojevi I, II, III, IV i V razvijajući segmenti bijele tvari prema Von Monakow klasifikaciji. Preuzeto, uz modifikaciju, iz Kostović i sur. *Perinatal and early postnatal reorganization of the subplate and related cellular compartments in the human cerebral wall as revealed by histological and MRI approaches. Brain Struct Funct. 2014 Jan; 219(1):231-53.*

Kod novorođenčeta, periventrikularna i duboke stanične zone nestaju i bivaju zamijenjeni razvijajućim segmentima bijele tvari. VZ je reducirana na tanku staničnu liniju oko komora, dok SVZ postaje manje celularna, a snopovi vlakana su u nastavku sa korpus kalozumom i periventrikularnim sustavom vlakana; zajedno formiraju segment I. Segment II sadrži periventrikularna raskrižja rastućih aksonalnih snopova, kao i aksonalnu sagitalnu stratu te radijaciju *capsulae internae*. Segment III koji sadrži centrum semiovale je sad voluminozniji i sadrži prva mijelizirana vlakna. Segment IV, bijela tvar girusa velikog mozga, na početku zauzima samo proksimalni dio razvijajućeg girusa, jer je distalni dio okupiran ostatkom subplate zone. Subplate zona se stanjuje i lagano iščezava u perinatalnom i ranom

postnatalnom periodu. Zadržava se vrlo tanki „ostatni“ sloj, *subplate remnant*, koji nalazimo ispod asocijativnog korteksa, tijekom prve godine života [14, 23, 27, 38, 45-47, 52, 67]. Gradacijsko nestajanje *subplate remnanta* odvija se paralelno sa progresivnom pojavom kratkih, vertikalnih, mijeliniziranih kortiko-kortikalnih snopova vlakana (Arnoldova i Meyertova arkuatna ili U vlakna). Razvoj intrakortikalnih vlakana koja čine segment V je spor i produljen te je nedovršen i u 6. postnatalnoj godini [10, 43]. Postojanje subplate zone u kasnoj fetalnoj dobi [35, 36, 38] je osnovni marker nezrelosti fetalne bijele tvari. Vrhunac rasta dugih aksonalnih vlakana koji povezuju moždanu koru sa subkortikalnim centrima, događa se upravo u periodu kad su česti prijevremeni porodi (22. do 34. TNZ).

U navedenom razdoblju bijela tvar, odnosno prolazne zone koje predominantno sadrže rastuće aksonalne snopove su jako osjetljivi na hipoksijsko ishemijsku ozljedu i/ili perivenetrikularna krvarenja, što čini osnovu selektivne vulnerabilnosti [10, 12, 22, 68, 69]. Pojačana vulnerabilnost u razdoblju intenzivnog rasta jasno pokazuje da se patološke promjene bijele tvari odvijaju u trećem trimestru trudnoće [2, 12, 22]. Neki autori navode i vulnerabilnost neuralne, kortikalne sive tvari na hipoksijsko ishemijsku encefalopatiju kod nedonoščadi [22], a to se posebice odnosi na vulnerabilnost subplate zone [12, 14, 70]. S obzirom da se neurogenetski procesi odvijaju u razvojnim zonama fetalnog mozga, upravo laminarna građa može pomoći u razumijevanju oštećenja koja zaostaju nakon hipoksijsko-ishemijske ozljede ili krvarenja u trećem trimestru gestacije [10, 71, 72]. Radijalna distribucija različitih vrsta aksonalnih vlakana (projekcijska, komisuralna, asocijativna vlakna) u određenim odjeljcima može se povezati sa fokalnim i difuznim periventrikularnim lezijama u mozgu nedonoščeta [12, 22, 73, 74].

Karakteristični prostorni ustroj aksonalnih vlakana pokazuje najveći razvoj u periodu najbržeg rasta vlakana, između 22. i 36. TNZ. Ova dva navedena parametra, prostorni (po odjeljcima) i razvojni (po zonama) ustroj su dva vrlo važna faktora koja ukazuju na prirodu i opseg lezija snopova bijele tvari, subplate zone i pridruženih stanica [10, 12, 46]. No, vrijeme nastanka lezije i radijalni opseg lezije (od ventrikularne do pijalne površine) izravno utječu na daljnju organizaciju snopova bijele tvari fetalnog mozga [10] i u suglasju je sa konceptom da encefalopatija nedonoščadi uzrokuje razvojne poremećaje [12].

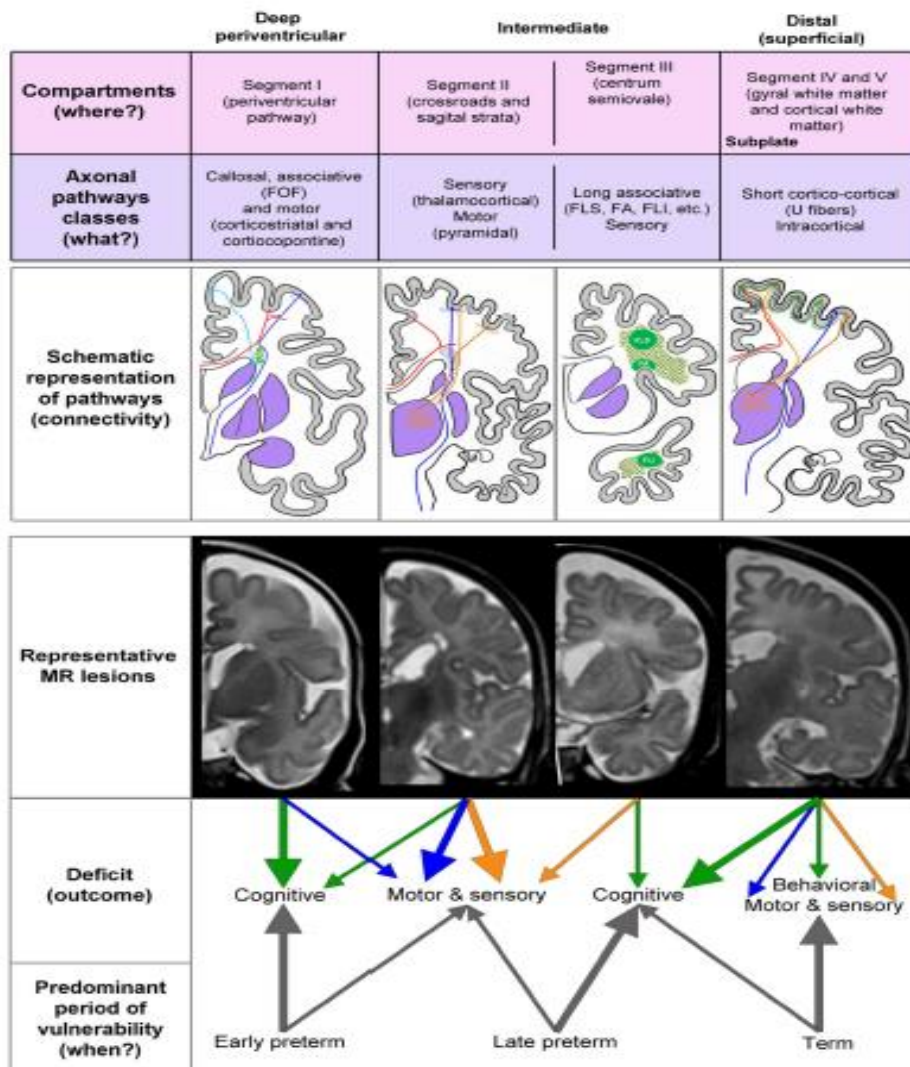


Slika 3. Shematski prikaz segmenta bijele tvari te aksonalnih puteva koje sadržavaju. Preuzeto, uz modifikaciju, iz: Kostović i sur. *Developmental dynamics of radial vulnerability in the cerebral compartments in preterm infants and neonates. Front Neurol. 2014 Jul 29;5:139.*

Razvojna vulnerabilnost prvenstveno ovisi o vremenu nastanka lezije (razdoblje rane nedonešenosti, kasne nedonešenosti i terminsko razdoblje). Nastanak lezije periventrikularne bijele tvari u navedenim razdobljima rezultirati će oštećenjem aksonalnih snopova koji se u datom trenutku nalaze u lezijom zahvaćenom prostoru (trenutna lokacija aksonalnog snopa će ovisiti o brzini i smjeru rasta aksona te ostalim histogenetskim procesima). Tako će vremensko razdoblje nastanka lezije „uvjetovati“ mjesto odnosno lokaciju lezije, a samim time i vrstu aksonalnih snopova, što će u konačnici rezultirati bilo motoričkim, osjetnim, kognitivnim ili bihevioralnim deficitom nedonošćeta ili terminskog djeteta (slika 4).

Razvojna vulnerabilnost se mijenja duž radialne osi rastućih aksonalnih vlakana tako da su kod ranog nedonošćeta primarno zahvaćeni duboki te u manjoj mjeri intermedijalni odjeljak, a kod kasnog nedonošćeta intermedijalni i površinski odjeljak. Lezije koje se dogode u razdoblju rane nedonešenosti utjecati će na fasciculus frono-occipitalis, kortikostrijatalna vlakana, subkalozna vlakana i kortikopontina projekcijska vlakna (koji se nalaze u dubokom, periventrikularnom odijeljku) te će rezultirati motornim i kognitivnim deficitom novorođenog djeteta. Lezije koje se dogode u razdoblju kasne nedonešenosti utjecat će na projekcijske puteva, sagittal stratu i centrum semiovale (koji se nalazi u intermedijarnom odijeljku) te će

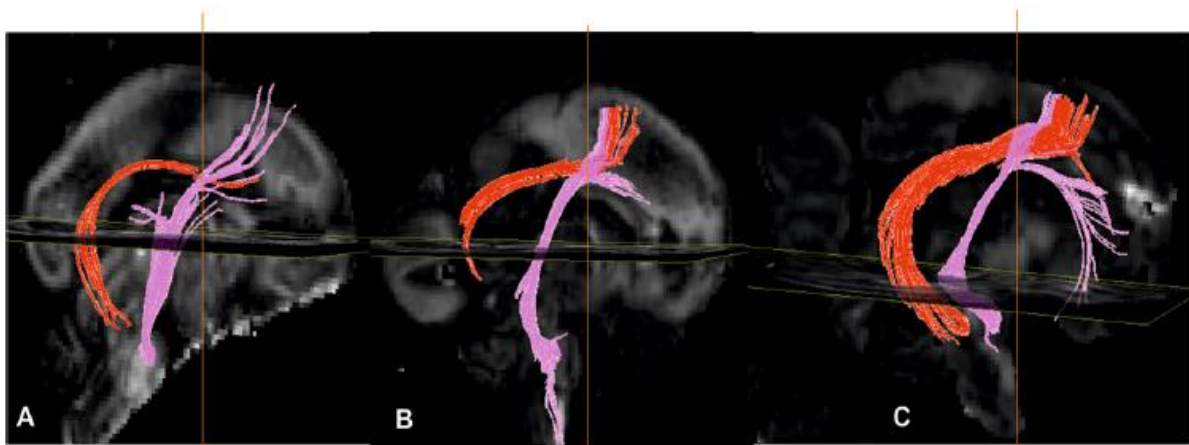
rezultirati motornim, osjetnim i mogućim kognitivnim deficitom novorođenog djeteta. Lezije koje se dogode u prenatalnom razdoblju dovode do oštećenja kortiko-kortikalnih U vlakana i intrakortikalnih vlakana (koji se nalaze u površinskom odjeljku) te može rezultirati sa kortikalnim tipom deficita koji uključuje kombinaciju motornih, osjetnih, bihevioralnih i kognitivnih deficita (slika 4) [10]. Površinski subplate i kortikalna ploča, zone koje nisu zahvaćene lezijom mozga nedonoščeta, veoma su važne za kasniju razvojnu plastičnost i funkcionalni oporavak oštećenog mozga. Oštećenje koje se dogodi u prenatalnom periodu rezultirat će kortikalnim deficitom koji uključuje kombinaciju bihevioralnih, motoričkih, senzornih i kognitivnih deficita.



Slika 4. Shematski prikaz koncepta razvojne i radijalne vulnerabilnosti fetalnog mozga. Preuzeto iz Kostović i sur. *Developmental dynamics of radial vulnerability in the cerebral compartments in preterm infants and neonates. Front. Neurol. 2014 Jul 29;5:139.*

1.2. Razvoj sustava periventrikularnih puteva

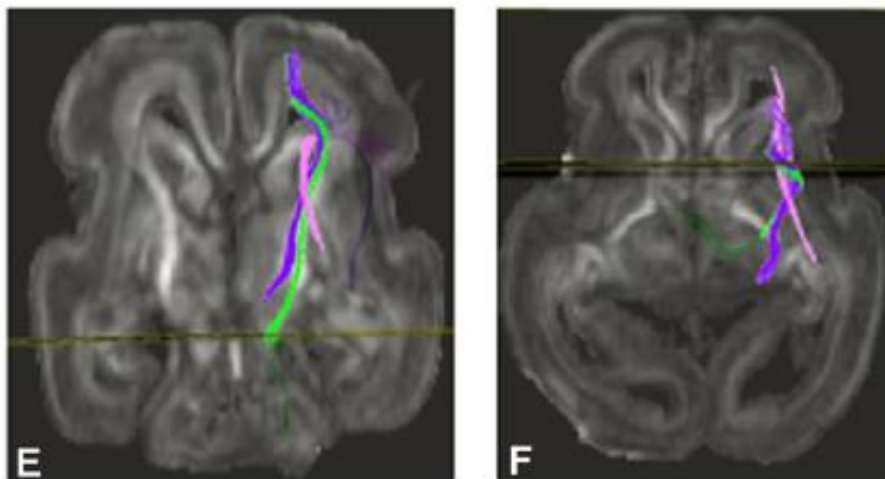
Sustav periventrikularnih puteva (PVP) sadrži kompleksna raskrižja rastućih projekcijskih, kalozalnih i asocijativnih puteva [34, 35, 43]. Prvi putevi se pojavljuju u ranom fetalnom razdoblju, između 10. i 13. TNZ, u vidu dva definirana snopa vlakana, corpus callosuma (CC) i fetalnog fronto-okcipitalnog snopa, *fasciculus fronto-occipitalis* (FOF). CC se pojavljuje ranije, već između 10. i 11. TNZ, a nalazimo ga paramedijalno, iznad krova lateralnih moždanih komora. FOF se pojavljuje na lateralnoj margini razvijajućeg nucleus caudatusa. Oba snopa su u ranom fetalnom razdoblju orijentirana rostrokaudalno [43]. Kada nastupi srednje fetalno razdoblje, koje traje od 15. do 18. TNZ, stijenka fetalnog telencefalona sadrži tipičnu podjelu na laminarne zone [38]. Periventrikularni putevi se jasno delineiraju [35] te sadrže tri različite vrste putova : fetalni FOF, CC i fronto-pontine puteve (FPP). FPP se protežu kroz stijenku fetalnog mozga u rostrokaudalnom smjeru. Rostralno su vrlo kratko združeni sa FOF-om, a u posteriornom dijelu se savijaju i nastavljaju prema ponsu (slika 5). U ovom razdoblju FOF se na histološkim preparatima sastoji od 10-15 manjih aksonalnih snopova. Smješten je medijalno od *capsulae internae*, lateralno od lateralnih komora. Daljnjim razvojem fetalnog mozga dolazi do stanjenja FOF-a i njegovog urastanja u čeonu režanj, *lobus frontalis*.



Slika 5. Prikaz periventrikularnog puta, fetalni *fasciculus frontooccipitalis*, FOF (prikazan crvenom bojom) te frontopontinog puta (prikazan rožom bojom) metodom DTI u a) 15. TNZ, b) 17. TNZ i c) 19. TNZ. Preuzeto iz Vasung i sur. *Prominent periventricular fiber system related to ganglionic eminence and striatum in the human fetal cerebrum. Brain Struct Funct* (2011) 215:237–253.

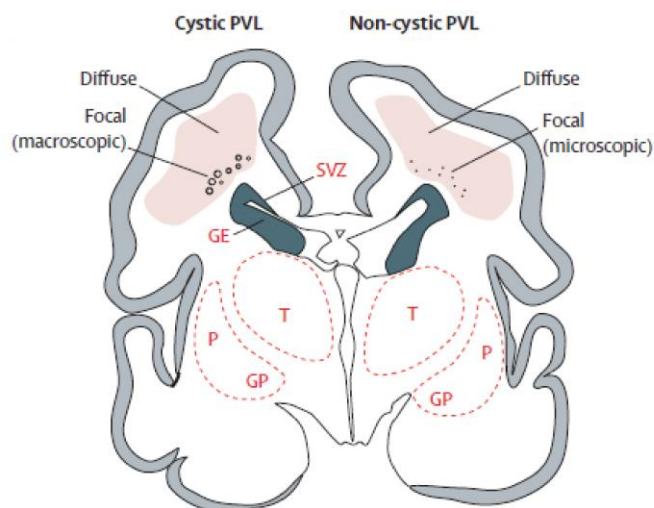
Razdoblje od 19. do 28. TNZ nazivamo kasno fetalno razdoblje i rano razdoblje nedonošenosti, a karakterizira ga intenzivni rast u kojem dolazi do povećanja volumena moždanih polutki i debljine stijenke mozga te smanjenja volumena lateralnih komora [48]. Periventrikularni putevi (PVP) zauzimaju veliki udio stijenke telencefalona, a sastoje se od

četiri komponente: CC, FOF, FPP i subkalozalni snop, *fasciculus subcallosus Muratoff* (SFM). CC, FOF i FPP u ovom razdoblju postaju deblji, kompaktniji i voluminozniji. Subkalozalni snop koji sadrži kortikokaudalna projekcijska vlakna se pojavljuje u zoni medijalno od FOF-a [75, 76]. CC rostralno formira kalozalnu ploču, FOF raste u luku, a FPP se kratko spoji sa FOF, nakon toga se odvoje vlakna usmjerena prema ponsu. Tijekom prenatalnog razdoblja topografski odnosi PVP, od medijalno prema lateralno, su: SFM, FOF, FPP, capsula interna. U rostrokaudalnom smjeru FOF je najrostralniji snop, a prate ga kortikospinalna i talamokortikalna vlakna. Tijekom perinatalnog razdoblja smanjuje se debljina PVP i mijenjaju se topografski odnosi u telencefaličkoj stijenci (slika 6). Nakon 28. TNZ FOF ne raste paralelno sa moždanim polutkama, pa se njegova relativna veličina smanjuje. Dolazi do smanjenja debljine VZ, SVZ, ganglijskog brežuljka, a posljedično tome vlakna CC, SFM i FOFa se nalaze bliže lateralnim komorama. Smanjuje se relativni volumen komora, smanjuje se debljina VZ i VSZ, nestaje i vlaknima bogata periventrikularna zona koja sadrži kalozalna vlakna [36, 43, 48, 77]. Dugi asocijativni snop koji teče u rostrokaudalnom smjeru i spaja frontalni, parijetalni, okcipitalni i temporalni režanj tijekom fetalnog razvoja je FOF; nalazi se medijalno od capsulae internaе, lateralno od ventrikularnog kuta, a opisuju ga klasični [34, 75] kao i moderni autori [76, 78]. Nakon 30. TNZ FOF mijenja topografske odnose, oblik, kompaktnost i broj aksonalnih vlakana, a relativna površina poprečnog presjeka se počinje smanjivati što može ukazivati da je FOF tranzijentna struktura [43]. Funkcija FOFa u odraslom mozgu još uvijek nije razjašnjena. Pretpostavlja se uloga u vizualno-spacijalnom procesuiranju [78], a možda služi kao rostrokaudalna putanja za FPP, čime im pomaže da zadrže svoj položaj unutar anterornog dijela capsule interne. FOF mijelinizira relativno rano, oko 38. TNZ [43]. SFM se sastoji od vrlo delikatnih vlakana koji pristupaju nucleus caudatusu kroz trokutasti prostor smješten lateralno od kuta lateralne komore, kao što je opisan i u odraslom mozgu [75, 76, 79]. Periventrikularna pozicija kalozalnih vlakana u krovu lateralnih komora odraslog mozga je poznata neuroanatomska činjenica [36, 43]. Navedeni putevi i snopovi ostaju prominentni tijekom kasnog fetalnog i ranog razdoblja nedonešenosti [10, 23, 35, 43].



Slika 6. Prikaz lokalizacije periventrikularnog puta (roza boja), kortikospinalnog puta (zelena boja) i talamokortikalnih vlakana (ljubičasta boja) metodom DTI u srednjem fetalnom razdoblju (19. TNZ) u koronarnoj (E) i transverzalnoj (F) ravnini. Prezeto iz Vasung i sur. *Prominent periventricular fiber system related to ganglionic eminence and striatum in the human fetal cerebrum. Brain Struct Funct (2011) 215:237–253.*

PVP se nalazi na najvulnerabilnijem području mozga nedonoščeta, točnije lateralno od lateralnog kuta lateralnih komora [5, 12, 21, 22]. Brojne dosadašnje studije pokazale su kako je u perinatalnom periodu periventrikularna bijela tvar velikog mozga posebno osjetljiva na ishemijsko-hipoksijske lezije [5, 12, 21, 22]. Stoga se kliničke manifestacije perinatalne hipoksijsko ishemijske encefalopatije velikim dijelom smatraju upravo posljedicom lezija cerebralne bijele tvari [74]. Kakve će biti posljedice ovih lezija, prvenstveno ovisi o njihovom opsegu i lokalizaciji. Fokalno hipoksijsko ishemijsko oštećenje bijele tvari periventrikularne regije neuropatološki se klasificira kao fokalna periventrikularna malacija ili novije, fokalna ne-cistična ozljeda bijele tvari [12, 22], koja je najčešći obrazac ozljede mozga nedonoščeta (slika 7) [1]. Takve lezije su dio veće i kompleksnije moždane ozljede koju zajedničkim imenom nazivamo fetalna encefalopatija [12]. Drugo često patološko stanje, periventrikularno krvarenje (eng. *periventricular hemorrhage*) potječe iz ganglijskog brežuljka te potiskuje i uništava periventrikularno područje. Upravo zbog toga, lezije PVP mogu rezultirati ozbiljnim neurološkim, kognitivnim i bihevioralnim deficitima [35]. Anatomski gledano, PVP predstavljaju medijalnu komponentu šireg raskrižja puteva [35]. U odraslom mozgu ovo područje odgovara segmentu II bijele tvari telencefalona, što je 1905. opisao Constantin von Monakow [34, 35].



Slika 7. Cistična i ne-cistična periventrikularna leukomalacija. Koronarni presjek mozga nedonoščeta starog 28 tjedana. Prikazana je fokalna nekrotična lezija u cističnoj periventrikularnoj leukomalaciji koja je makroskopska i razvije se u cistu te u ne-cističnoj periventrikularnoj leukomalaciji koja je mikroskopska i razvije se u glijalne ožiljke. Difuzna lezija u cističnoj i ne-cističnoj periventrikularnoj leukomalaciji karakterizirana je staničnim promjenama. Legenda: subventrikularna zona (SVZ), ganglijski brežuljak (GE), talamus (T), putamen (P), globus pallidus (GP).

Preuzeto iz Volpe JJ. Brain injury in premature infants: a complex amalgam of destructive and developmental disturbances. *Lancet Neurol.* 2009 Jan;8(1):110-24.

1.3. Hipoksično ishemijska encefalopatija

Najčešći tipovi perinatalnog oštećenja mozga su intrakranijsko krvarenje, vaskularni poremećaji, hipoksično-ishemično oštećenje, infekcija te bilirubinemijska encefalopatija. Svi navedeni tipovi su neprogresivni zbog čega kompenzacijski procesi maturacije i plastičnosti mogu dovesti do funkcionalnog oporavka [12, 80]. Hipoksično-ishemijska encefalopatija (HIE) je jedan od najčešćih uzroka cerebralne paralize i/ili ostalih teških neuroloških deficita u djece [11, 12].

Perinatalna asfiksija je jedan od važnijih uzroka HIE, a posljedično se javi hipoksemija i hiperkapnija. Hipotenzija i smanjen cerebralni protok dovode do kaskade koja uključuje acidozu, otpuštanje upalnih medijatora i ekscitatornih neurotransmitora, slobodnih radikala i peroksidacije lipida. Zbog navedene kaskade dolazi do gubitka vaskularne autoregulacije i cerebralne hipoperfuzije što može rezultirati smrću živčanih stanica [19, 81-84]. Cerebralna hipoperfuzija može biti uzrokovana fetalnim faktorima (fetomaternalno krvarenje, fetalna tromboza ili bradikardija, neadekvatna vaskularizacija posteljice (hipotenzija majke, preeklampsija, kronične vaskularne bolesti, abrupcija placente), neadekvatna oksigenacija majke (astma, pulmonalna embolija, trovanje CO, pneumonija) ili neadekvatna vaskularizacija pupčane vrpce (prolaps pupčane vrpce) [84]. Prognoza perinatalne HIE ovisi o

stupnju zrelosti mozga, veličini zahvaćenog područja, duljini trajanja hipoperfuzije i gestacijskoj dobi djeteta [84, 85]. Perinatalna HIE uzrokovana smanjenom i nedovoljnom perfuzijom i/ili oksigenacijom moždanog parenhima dovodi do strukturalnih oštećenja. S obzirom da se perfuzijski obrazac mijenja s gestacijskom dobi kod nedonošćadi koja su rođena vrlo rano (prije 31. tjedna trudnoće) dominira periventrikularna leukomalacija. Vaskularna opskrba moždanog tkiva se mijenja ovisno o maturaciji samog mozga. U nezrelom mozgu ventrikulopetalne penetrirajuće arterije se šire sa površine do periventrikularne regije. Periventrikularna zona je stoga najčešće pogođena u hipoperfuzijskoj ozljedi. Sa napretkom maturacije, nakon 36. gestacije krvne žile se šire u moždano tkivo od lateralnih moždanih komora, a intravaskularna granična zona se pomiče periferno parasagitalno. Hipoksijsko anoksični događaj koji traje duže od 10 minuta inducira promjene u moždanom tkivu, a ukoliko se trajanje ishemije produži poveća se i zahvaćeno područje ozljede [81, 84].

Hipoksično-ishemično oštećenje mozga u terminu rođene novorođenčadi pokazuje značajne razlike u pogledu zastupljenosti i razmještaja u odnosu na istovrsno perinatalno oštećenje mozga nedonošćadi. Razmještaj hipoksično-ishemičnih oštećenja mozga terminske novorođenčadi pokazuje izrazitu predilekciju za područje bazalnih ganglija i talamusa, zatim korteksa i subkortikalne bijele tvari oko središnje brade, sulcus centralis te za područje hipokampusa [11, 85, 86]. Teški oblici perinatalne HIE nose visok rizik od perinatalne smrti i teških neuroloških posljedica, kao što je cerebralna paraliza, dok se kod blagih oblika HIE mogu pojaviti diskretni kognitivni poremećaji.

1.4. Cerebralna paraliza

Cerebralna paraliza (CP) je najčešći uzrok teških neuromotornih odstupanja u djece koja zahvaća 2-3/1000 živorođene djece. Jedan je od najčešćih uzroka trajnog invaliditeta i predstavlja veliko opterećenje za oboljelo dijete, obitelj, zdravstvene, obrazovne ustanove i društvo u cjelini [86-88]. Prema podacima Američke akademije za neurologiju, cerebralna paraliza ima najveće troškove liječenja po pacijentu [89].

Pojam *cerebralna paraliza* ne određuje etiološku dijagnozu, patogenezu niti prognozu motoričkog poremećaja. Definicija koja je najčešće u uporabi je ona M. Baxa iz 1964. godine koja podrazumijeva skupinu poremećaja pokreta i položaja uzrokovanu razvojnim poremećajem ili oštećenjem nezrelog mozga [90, 91]. Cerebralna paraliza je klinički entitet kojim se označuje grupa neprogresivnih, ali često promjenjivih motoričkih poremećaja

uzrokovanih razvojnim poremećajem ili oštećenjem mozga u ranom stadiju razvoja [91].

Radna skupina europskih epidemiologa i kliničara koji su do tada vodili populacijske registre djece s cerebralnom paralizom, povezala je 1998. godine postojeće registre u europsku mrežu „Surveillance of cerebral palsy in Europe“ [86, 87].

Cerebralna paraliza klinički se očituje neuromotornim poremećajem kontrole položaja i pokreta tijela, tonusa i refleksa već od dojenačke dobi, često promjenjivim simptomima, ali uvijek je prisutan usporen razvoj motorike [88]. Definicija cerebralne paralize temelji se na pet ključnih parametara [87, 92]:

- ♦ cerebralna paraliza je zajednički naziv za skupinu motoričkih poremećaja, pokreta i/ili položaja te motoričkih funkcija;
- ♦ rezultat je poremećaja funkcije mozga (motoričkog korteksa, kortikospinalnih putova, bazalnih ganglija, cerebeluma i ekstrapiramidnih putova);
- ♦ poremećaj se klinički očituje u ranom djetinjstvu, trajan je, ali promjenjiv;
- ♦ oštećenje funkcije mozga posljedica je neprogresivnih patoloških procesa, najčešće vaskularnih poremećaja, hipoksije, infekcija, te razvojnih poremećaja mozga, uključujući i hidrocefalus;
- ♦ navedena oštećenja događaju se u nezrelom mozgu i/ili mozgu u razvoju.

Zbog promjenjivosti kliničkog nalaza motoričkog poremećaja konačnu dijagnozu i klasificiranje tipa CP nije poželjno učiniti prije 4. godine života (minimalno 3, a optimalno 5 godina). Ujedno se preporuča funkcionalna procjena za noge i ruke standardiziranim instrumentima, *Gross Motor Function Classification System (GMFCS)*, *Bimanual Fine Motor Function classification (BMFMF)* ili *Manual Ability Classification System (MACS)*.

Ovi sustavi su korisni pri objektiviziranju funkcionalnog statusa djece sa CP i u evaluaciji terapijskih postupaka. Djeca sa CP često imaju pridružena blaža ili teža neurorazvojna odstupanja kao npr. poremećaj vida, sluha, epilepsiju, intelektualni deficit, poremećaj govora, osjeta i percepcije.

Klinička slika kod svakog pacijenta s CP je specifična, no postojanje osnovnih karakteristika neuroloških poremećaja (abnormalni obrazac pokreta i položaja) uz dodatna obilježja omogućilo je klasifikaciju cerebralne paralize u tri skupine sa pripadajućim podskupinama: spastična, diskinetična i ataksična CP. Klasifikacija ne sadrži miješani oblik CP kao zasebnu skupinu. Kod bolesnika kod kojih dominira povišen tonus mišića govorimo o spastičnoj cerebralnoj paralizi. Spastična CP može biti unilateralna ili bilateralna, a dodatno je

karakteriziraju povišen tonus mišića, hiperrefleksija, pojava patoloških refleksa te simptomi piramidne disfunkcije (pozitivan Babinskijev znak).

Kod bolesnika kod kojih dominiraju nevoljni pokreti govorimo o diskinetičnoj cerebralnoj paralizi, koju dodatno možemo podijeliti na distoničnu i koreo-atetotičnu. Ovaj oblik CP obilježavaju nevoljni, nekontrolirani, ponavljajući, ponekad stereotipni pokreti, promjenjiv mišićni tonus te predominantno zastupljeni primitivni refleksi.

Ataksična CP očituje se nedostatkom uredne mišićne koordinacije, a posljedično, za izvođenje pokreta je potrebna velika sila, ritam i preciznost [87, 88, 92, 93].

Najčešći tip CP je spastična koja je zastupljena u oko 85% slučajeva, a od toga 70% bolesnika ima bilateralni, a 15% unilateralni oblik. Diskinetski tip CP nalazimo u oko 7% bolesnika, dok ataksični tip CP nalazimo u malom postotku bolesnika [91, 94].

Iako sama definicija CP ne zahtijeva neuroradiološku potvrdu, zamjetne su neuroradiološke abnormalnosti na više od 80% djece koja boluju od CP [93, 95]. Patologija moždanog tkiva vidljiva na magnetskoj rezonanciji (MR) ovisi o vremenu javljanja određene nokse tijekom razvoja, stoga MR ima odličan potencijal za detekciju takve patologije. Prvi i drugi trimestar trudnoće karakterizira primarna kortikalna neurogeneza u kojoj se događaju proliferacija, migracija i organizacija stanica preteča neurona. Poremećaji navedenih procesa rezultiraju poremećajima razvoja kao što su lizencefalija, pahigirija ili polimikrogirija. Kada takve promjene zahvate motorički korteks, to može rezultirati cerebralnom paralizom. Tijekom trećeg semestra dolazi do rasta i procesa diferencijacije aksona, dendrita, formacije sinapsi te mijenizacije, a ovi procesi se nastavljaju i u postnatalnom životu. Moždana bijela tvar je posebno pogođena, posebno periventrikularna bijela tvar u kojem se nalazi kortikospinalni put, a takve patologije mogu dovesti do CP [12, 95]. Dakle patološki obrasci tijekom razvoja se dijele na poremećaje razvoja, predominantnu ozljedu bijele tvari i predominantnu ozljedu sive tvari [12].

Himmelman i sur. u okviru SCPE mreže su predložili sustav MR klasifikacije (tablica 1) koji se može koristiti kao pouzdani alat u registrima CP [95].

Tablica 1. Sustav klasifikacije MR prema prijedlogu SCPE mreže [95]:

A. Poremećaji razvoja

A.1. Poremećaji kortikalne formacije (proliferacija i/ili migracija i/ili organizacija)

A.2. Ostali poremećaji razvoja (npr. holoprozencefalija, Dandy Walker malformacija, ageneza corpus callosa, cerebelarna hipoplazija)

- B. Predominantna ozljeda bijele tvari
 - B.1. Periventrikularna leukomalacija (blag/ozbiljan)
 - B.2. Posljedice intraventrikularnog krvarenja ili periventrikularnog hemoragičnog infarkta
 - B.3. Kombinacija posljedica periventrikularne leukomalacije i intraventrikularnog krvarenja
- C. Predominantna ozljeda sive tvari
 - C.1. Lezija bazalnih ganglija/talamusa (blag/umjeren/ozbiljan)
 - C.2. Kortiko-subkortikalne lezije (lezije u parasagitalnoj distribuciji/multicistična encefalopatija)
 - C.3. Arterijski infarkt (srednja cerebralna arterija/ostale)
- D. Razno (npr. cerebelarna atrofija, cerebralna atrofija, odgođena mijelinizacija, ventrikulomegalija koja nije posljedica skupine B, krvarenje koje nije posljedica skupine B, lezije moždanog debla, kalcifikacije)
- E. Normalan MR

Definicijom, kriterijima i klasifikacijom CP prema SCPE se postigla suglasnost o minimumu podataka o pojedinom djetetu s CP što je omogućilo stvaranje pouzdane baze podataka diljem Europe. Stvoren je zajednički dogovor o tome što čini CP te je prepoznato da djeca s CP često imaju pridružena odstupanja koja uvelike mogu utjecati na njihove aktivnosti i kvalitetu života. Standardizirani su postupnici za utvrđivanje postojanja i opisa karakteristika CP te je omogućena klasifikacija stupnja motoričkog oštećenja. Daljnjim zajedničkim radom će se pratiti trendovi i ocijeniti uspješnost skrbi o djeci sa CP [86, 87].

1.5. Neuroanatomski odnosi puteva moždanog debla i malog mozga

Mali mozak ima vrlo važnu ulogu u učenju, planiranju i koordinaciji pokreta, reguliranju mišićnog tonusa i održavanju ravnoteže te omogućuje izvođenje usklađenih i svrhovitih pokreta [96]. No, studije u zadnjih nekoliko godina su pokazale dodatnu ulogu malog mozga u višim kognitivnim funkcijama [97, 98], koja je ustanovljena tijekom neonatalnog razdoblja kada se događa razvojni porast strukturnih i funkcionalnih veza [99-101]. Tijekom neonatalnog razdoblja citoarhitektonika cerebeluma postaje uniformna [99], a broj stanice se izjednači sa brojem stanica kod odrasle osobe u dobi od 18 mjeseci [102]. Aferentni i eferentni snopovi vlakana povezuju mali mozak, moždano deblo i kralježničnu moždinu preko multisinaptičkih

puteva smještenih u dubokim jezgrama malog mozga. Mali mozak je sa moždanim deblom povezan sa tri para krakova malog mozga (*pedunculi cerebellares*): gornji kraci (*pedunculi cerebellares superiores*) koji povezuju mali mozak sa mezencefalonom, srednji kraci (*pedunculi cerebellares medii*) s ponsom, te donji kraci (*pedunculi cerebellares inferiores*) s produljenom moždinom.

Gornji cerebelarni pedunkli polaze od malog mozga ascendentno, formiraju lateralni dio krova četvrte moždane komore i spajaju se sa mezencefalonom moždanog debla malo ispod donjih kolikula. Većina vlakana koji tvore gornje krake su eferentni i predstavljaju osnovni izlazni put iz malog mozga. Eferentna vlakna uključuju *tractus cerebellorubrales*, *dentothalamicus* i *fastigioreticulares*. Sva navedena vlakna potječu iz jezgara malog mozga, udružuju se u gornje krake i završavaju u tegmentumu mezencefalona, medijalno od lemniscus lateralis. Aferentna vlakna uključuju *tractus spinocerebellares anterior* i *tectocerebellares*, a završavaju u kori malog mozga i vermisu.

Srednji cerebelarni pedunkli povezuju mali mozak sa ponsom. Sadrže centripetalna, pontocerebelarna vlakna koji su najveća skupina mahovinastih vlakana [103]. To su zapravo aksoni neurona smještenih u pontinim jezgrama (*nuclei pontis*), što primaju opsežne kortikopontine projekcije iz cijele moždane kore (*tractus corticopontinus*). Skoro sva vlakna prelaze medijalnu liniju u bazi ponsa i završe u kontralateralnoj hemisferi malog mozga.

Donji cerebelarni pedunkli povezuju produljenu moždinu i kralježničnu moždinu sa malim mozgom, a sadrže vlakna koja integriraju propriocepciju i ravnotežu. Donji kraci su sastavljeni od osjetnog *tractusa spinocerebellares posterior*, *tractus cuneocerebellares* i *trigeminocerebellares* te motoričkih *tractus olivocerebellares* i *vestibulocerebellares*.

Moždano deblo, koje se uz mali mozak nalazi u stražnjoj lubanjskoj jami, odvojeno podvostručenjem moždane ovojnice, *durae mater* od velikog mozga, ima tri temeljna dijela: srednji mozak, *mesencephalon*, most, *pons* i produljenu moždinu, *medulla oblongata*.

Proučavanjem mediosagitalnog presjeka moždanog debla jasno se uočava kontinuitet sive i bijele tvari te je cijelo moždano deblo može podijeliti u 3 uzdužne zone: bazu, *basis*, *tegmentum* i *tectum*.

Baza moždanog debla sadrži velike mase mijeliniziranih aksona silaznih motoričkih putova, i to: krakovi velikog mozga, *crus cerebri* u mesencefalonu (*tractus corticospinalis*, *tractus corticonuclearis*, *tractus corticopontinus*), *basis pontis* u mostu (*tractus corticospinalis*, završni dio *tractus corticopontinus*, *fibrae pontocerebellares*), te *pyramis medullae oblongatae* tj. *tractus corticospinalis* u produljenoj moždini. Jedine jezgre smještene u bazi moždanog debla su *nuclei pontis*. Na tim jezgrama sinaptički završava *tractus*

corticopontinus, a aksoni iz tih jezgara kao *fibrae pontocerebellares* oblikuju srednje krakove malog mozga i sinaptički završavaju u kori malog mozga kao mahovinasta vlakna.

Tectum (*lamina tecti*, *lamina quadrigemina*) je tzv. krovna ploča koja se nalazi jedino u mezencefalonu, a sastavljena je od gornjih i donjih kolikula, *colliculi superior et inferior* koji su dio vidnog i slušnog puta.

Tegmentum moždanog debla je središnja uzdužna zona moždanog debla građena od sive tvari koja sadrži različite jezgre, a kroz tegmentum prolaze aksonalni putevi koji povezuju strukture moždanog debla međusobno i s ostalim dijelovima mozga. U tegmentumu moždanog debla se nalaze osjetne, motoričke i parasimpatičke jezgre deset moždanih živaca. Tegmentum mezencefalona sadrži posebne motoričke jezgre, crvenu jezgru (*nucleus ruber*) te crnu jezgru (*nucleus/substantia nigra*). U tegmentumu mosta nalazimo posebne osjetne jezgre sklopa gornje olive, koje su dio slušnog puta (*nucleus olivaris superior*, *nucleus corporis trapezoidei* i *nucleus lemnisci lateralis*). U tegmentumu produljene moždine nalazimo posebne osjetne jezgre *nucleus gracilis* i *nucleus cuneatus* te posebne motoričke jezgre u sklopu donje olive (*nucleus olivaris inferior*). Tegmentum sadrži i niz drugih manjih jezgara: *nucleus interpeduncularis* (dio limbičkog polja tegmentuma), *nuclei parabrachiales* i *nucleus Kölliker-Fuse* (autonomne i visceralne funkcije), *nucleus praepositus hypoglossi* i *nucleus interstitialis Cajal* (pokretanje očiju). U tegmentumu moždanog debla nalazimo i monoaminske jezgre i to noradrenalinske (*nucleus locus coerulei*), dopaminske (*substantia nigra pars compacta*), serotoninске (*nuclei raphes*) te acetilkolinske. Retikularna formacija (*formatio reticularis*), heterogeni skup funkcionalno vrlo različitih struktura, je velika masa raštrkanih neurona koja oblikuje glavnu masu tegmentuma i ispunjava prostor između jasno definiranih jezgara i dugih snopova aksona. Brojnim je bilateralnim vezama povezana sa ostalim strukturama moždanog debla, velikim i malim mozgom, kralježničkom moždinom te motoričkim i osjetnim putevima.

Kroz tegmentum moždanog debla također prolaze osjetni uzlazni putevi prema velikom mozgu (*lemniscus medialis*, *corpus trapezoideum*, *lemniscus lateralis*, *tractus spinothalamicus/lemniscus spinalis*), spinalni osjetni uzlazni putevi prema malom mozgu, silazni motorički putevi iz velikog mozga (*tractus corticospinalis*, *tractus corticonuclearis*), modulatorni silazni monoaminski putevi (*tractus rufospinalis*, *tractus ceruleospinalis*), izvršni silazni putevi iz velikog mozga (*tractus corticorubralis*, *tractus corticoreticularis*, *tractus corticopontinus*, *tractus corticotectalis*) te putevi koji povezuju moždano deblo sa limbičkim strukturama (MFB, *medial forbrain bundle* i FLD, *fasciculus longitudinalis dorsalis*).

U ovoj doktorskoj disertaciji posebna pozornost će se pridati sljedećim putevima:

- ♦ *Lemniscus medialis* je aferentni put za prijenos osjeta finog dodira, pritiska i vibracije te kinestezije. Tijela prvog neurona tog puta su pseudounipolarni neuroni spinalnih ganglija, a njihovi centralni nastavci oblikuju *fasciculus gracilis* i *fasciculus cuneatus*. Tijela drugog neurona tog puta su u *nucleus gracilis* i *nucleus cuneatus*, a aksoni tih neurona ulaze u tegmentum, križaju stranu u produljenoj moždini kao *fibrae arcuatae internae* i na suprotnoj strani oblikuju dorzoventralno usmjeren trokutasti snop, *lemniscus medialis*, odmah uz medijalnu liniju. *Lemniscus medialis* uzlazi kroz tegmentum moždanog debla i sinaptički završava u ventroposterolateralnoj (VPL) jezgri talamusa, a zatim talamokortikalni aksoni kroz kapsulu internu pristupaju primarnoj somatosenzornoj moždanoj kori postcentralne vijuge, Brodmannova polja 3,1,2.

- ♦ *Tractus corticospinalis (tractus pyramis)* je snop aksonalnih vlakana koji potječu od velikih piramidnih neurona V. sloja motoričkih (Brodmannova polja 4 i 6) i somatosenzornih (Brodmannova polja 3,1,2 te 5 i 7) polja moždane kore. Snopovi aksona descendiraju kroz posteriorni krak capsule interne, krakove velikog mozga, crus cerebri, basis pontis te konačno *pyramis medullae oblongatae* gdje oko 80% vlakna križa stranu (*decussatio pyramidae*) i u dorzolateralnom dijelu bijele tvari (*funiculus lateralis*) oblikuje lateralni kortikospinalni put (*tractus corticospinalis lateralis*) koji izravno pristupa na motoneurone ili neizravno preko interneurona. Ostalih 20% vlakana descendira kroz istostranu ventralnu bijelu tvar kralježnične moždine (*funiculus ventralis*) i oblikuje ventralni kortikospinalni put (*tractus corticospinalis ventralis*) koji križa stranu tek kod odgovarajućeg spinalnog segmenta.

- ♦ *Tractus corticopontinus* je snop aksonalnih vlakana koji potječu iz svih većih područja moždane kore, odnosno režnjeva, pa tako razlikujemo *fibrae frontopontine*, *fibrae parietopontinae*, *fibrae occipitofrontine* te *fibrae temporopontine* [104], koje se udružuju i zajedno descendiraju kroz kapsulu internu (medijalno od kortikospinalnog puta su vlakna iz precentralne vijuge, dok vlakna iz suplemenarnog motornog područja prolaze kroz prednji krak), prolaze kroz krake velikog mozga, crus cerebri gdje su vlakna iz suplemenarnog motornog područja smještena medijalno, a vlakna za lice, ruku i nogu su smještena progresivno lateralnije [104] te završavaju u jezgrama baze ponsa, nuclei pontis. Skoro sva vlakna prelaze medijalnu liniju u bazi ponsa, te kao pontocerebelarna vlakna srednjih cerebelarnih pedunkla završe u kontralateralnoj hemisferi malog mozga [105].

Moždano deblo je jedna od najkompleksnijih struktura središnjeg živčanog sustava zbog izuzetno velikog broja jezgara i aksonalnih puteva na relativno ograničenom prostoru [62]. Upravo to je razlog zašto i diskretne lezije u području moždanog debla često mogu uzrokovati značajne neurološke ispade. Ujedno, zbog svog anatomskeg položaja moždano deblo i mali mozak su perfundirani stražnjom cirkulacijom i samim time imaju manju vulnerabilnost na perinatalne hipoksijske-ishemijske lezije, no pokazano je kako se i u ovim infratentorijskim strukturama mogu pojaviti oštećenja, pogotovo kod vrlo rane nedonoščadi [74, 98]. Volumen [106] i mikrostruktura [107] malog mozga promijenjeni su supratentorijskom ozljedom, te se pokazalo da neonatalne cerebelarne regije koreliraju sa neurobiheviornalnim i kognitivnim ishodom [108-110].

1.6. Kvalitativna i kvantitativna neuroradiološka obrada

Magnetska rezonancija (MR) je neinvazivna i neionizirajuća radiološka metoda koja na standardnim strukturalnim presjecima detaljno prikazuje moždano tkivo na submilimetrskoj razini uz odličnu mogućnost diferencijacije sive i bijele tvari [8]. Uporabom morfometrijskih računalnih programa moguće je iz slikovnih MR prikaza učiniti kvantifikaciju volumena i površina pojedinih struktura od interesa što omogućuje stvaranje normativnih podataka i olakšava usporedbu rezultata obrade sa različitih mozgova [60, 111, 112]. Korištenjem naprednih MR metoda snimanja poput difuzijske traktografije (DTI, od eng. *diffusion tensor imaging*) moguće je unutar bijele tvari rekonstruirati zasebne aksonalne putove, te kvalitativno opisati njihovu organizaciju kroz parametre frakcijske anizotropije (FA) i difuzijskih koeficijenata (ADC, od eng. *apparent diffusion coefficeint*), te ukupnog volumena pojedinih putova [8, 113-116].

Analiza ukupnog volumena mozga i kortikometrijskih parametara specifičnih za pojedine regije pokazala je da blagi do umjereni oblici hipoksijsko ishemijske encefalopatija vode do redukcije u volumenu [117]. Poznato je kako perinatalna hipoksijsko ishemijska encefalopatija dovodi do teških oštećenja bijele tvari mozga [2, 4, 12, 16, 74, 118].

Plan istraživanja je primijeniti spomenute morfometrijske i traktografske metode kako bi se kvalitativno i kvantitativno opisao učinak perinatalne hipoksijsko-ishemijske encefalopatije na projekcijske putove moždanog debla.

2. Hipoteza

Perinatalna hipoksijsko-ishemijska encefalopatija dovodi do strukturnih promjena projekcijskih putova u moždanom deblu, koje se mogu kvantificirati morfometrijskom i traktografskom analizom.

3. Ciljevi istraživanja

3.1. Opći cilj

Morfometrijskom i traktografskom analizom pokazati kvalitativne i kvantitativne promjene na projekcijskim putevima moždanog debla kod nedonoščadi s perinatalnom hipoksijsko-ishemijskom encefalopatijom.

3.2. Specifični ciljevi

- odrediti normalne morfometrijske i traktografske parametre za moždano deblo kod zdrave terminske djece (kontrolna skupina)
- Učiniti volumetrijsku analizu moždanog debla kod nedonoščadi sa HIE i bez HIE te pokazati kakav je odnos ovih parametara prema kontrolnoj skupini
- Učiniti kvantitativnu i kvalitativnu traktografsku analizu pojedinačnih projekcijskih puteva moždanog debla (kortikopontini i kortikospinalni putevi, lemniskus medialis, svi cerebelarni pedunkli), te pokazati kako se kod nedonoščadi s HIE i bez HIE ovi parametri odnose prema kontrolnoj skupini
- Pokazati koji volumetrijski i traktografski parametri najbolje koreliraju s težinom kliničke slike
- Pokazati koji volumetrijski i traktografski parametri imaju prediktivnu vrijednost za neurološko odstupanje u kasnijoj dobi

4. Materijali i metode

4.1. Ispitanici

Ispitanike uključene u istraživanje podijelili smo u tri skupine uzimajući u obzir trajanje trudnoće te neurološki i neuroradiološki nalaz.

Prva skupina ispitanika (kontrolna skupina) sastoji se od 5-ero zdrave, terminske djece s potpuno urednim neurološkim, kao i neuroradiološkim nalazom, koja su snimljena u novorođenačkom (neonatalnom) razdoblju. Broj ispitanika u kontrolnoj skupini je manji nego u druge dvije skupine, a razlog tomu je rijetko snimanje zdrave novorođenčadi metodom magnetne rezonancije. Zdrava novorođenčad će se snimati u slučaju ekstrakranijalne patologije koja je udružena s urednim neurološkim statustom.

Druga skupina ispitanika (normotipična skupina) sastoji se od 16-ero nedonoščadi (raspon dobi pri rođenju 24 do 31 tjedan) bez znakova neuroloških poremećaja i s normalnom morfologijom mozga na MR pregledu.

Treća skupina ispitanika (HIE skupina) je probrana iz veće kohorte od 160 djece, a sastoji se od 22 nedonoščadi (raspon dobi pri rođenju 23 do 32 tjedna) s lezijama koje su posljedica perinatalne hipoksijsko-ishemijske encefalopatije, ali bez veći strukturalnih i neurorazvojjih poremećaja (npr. postojanje razvojnih anomalija, izraženiji hidrocefalus, masivni infarkti i sl.). Lezije kod ispitanika u ovoj skupini potvrđene su neurološkim i neuroradiološkim nalazom. Neurološke preglede ispitanika obavio je specijalist pedijatrije, subspecijalist neurološke pedijatrije, a neuroradiološki pregled je obavio specijalist radiologije, subspecijalist neuroradiologije.

Sve skupine ispitanika uključene u istraživanje snimljene su metodom magnetne rezonancije dva puta; prvi puta neposredno nakon poroda (kontrolna skupina) ili u korigiranom terminskom vremenu (normotipična nedonoščad i nedonoščad s HIE lezijama), a drugi puta oko 2.godine života (sve skupine ispitanika). Istraživanje je obavljeno u sklopu projekata Subplate zona ljudskog mozga: neriješeni problem – Human Subplate (broj IP-2014-09-4517, voditelj akademik Ivica Kostović) i Histological, MRI and gene expression analysis of the reorganizational processes in the medial (limbic) wall of developing cerebrum (broj 7379, voditelj prof.dr.sc. Mario Vukšić).

Roditelji ili skrbnici detaljno su informirani o značenju i važnosti istraživanja u kojem sudjeluju njihova djeca te su potpisali informirani pristanak za provođenje svih dijagnostičkih procedura u sklopu spomenutog istraživačkog projekta. Sve preglede kontroliralo je i odobrilo Etičko povjerenstvo Medicinskog fakulteta Sveučilišta u Zagrebu.

4.2. Metode

4.2.1. Snimanje metodom magnetne rezonancije

Svi pregledi metodom magnetne rezonancije učinjeni su na MR uređaju snage magnetskog polja 3 Tesla (Magnetom TrioTim, Siemens, Njemačka) uz korištenje 32-kanalne zavojnice za glavu i standardnih kliničkih sekvenci te dodatno korištenje visokorezolucijske MPRAGE (eng. *magnetization-prepared rapid acquisition gradient echo*) T1 sekvence u sagitalnoj ravnini (TR/TE=2300/3ms, kut savijanja=9°, matriks=256 x 256, veličina voksel=1x1x1mm), DTI (eng. *diffusion tensor imaging*) sekvence (TR = 4500 ms; TE = 94 ms; kut savijanja = 90°; broj ravnina snimanja = 30; veličina voksel = 1.6x1.6x3 mm) i koronarne T2 sekvence visoke rezolucije (TR/TE=6000/96ms, matriks=118x210, broj presjeka 1.5/1.35, veličina voksel=1x1x1mm). Visokorezolucijska T1 MPRAGE sekvenca je korištena za preciznu morfometrijsku analizu, dok je T2 koronarna sekvenca korištena za strukturalni prikaz moždanog tkiva te kao dodatna sekvenca prilikom morfometrijske analize.

4.2.1.1. Postupak snimanja ispitanika

Pregled metodom magnetne rezonancije kod novorođenčadi je tehnički mnogo zahtjevniji od snimanja pacijenta u odrasloj dobi. Važan preduvjet za kvalitetno MR snimanje je potpuno mirovanje pacijenata tijekom cijelog snimanja koje u prosjeku traje oko 40 minuta. Ukoliko ovaj preduvjet nije zadovoljen snimke su opterećene brojnim artefaktima zbog pomicanja, pa su kao takve neupotrebljive kako za postavljanje dijagnoze, tako i za daljnju volumetrijsku analizu. Kod novorođenčadi, kao i mlađe dojenčadi snimanje se ponekad može obaviti ako se pacijent neko vrijeme deprimira od spavanja, te se neposredno prije snimanja nahrani. No, najčešće je potrebno primijeniti neki od oblika sedacije (midazolam 0,1 mg/kg ili phenobarbiton 5-10 mg/kg intravenski). Dakle, ovakvi pacijenti tijekom MR snimanja uz radiologa trebaju i neuropedijatra koji će provesti sedaciju i pratiti dijete tijekom snimanja. Ovakav oblik pripreme za MR snimanje je relativno uspješan samo kod novorođenačke i mlađe dojenačke dobi, dok se u pravilu kod starije djece ne primjenjuje. Kod njih se koristi

opća anestezija tako da je uz radiologa potrebno osigurati i anesteziološki tim (za uspavljivanje se koristi inhalacijski anestetik sevofluran, 8%-tni za uspavljivanje, a 6%-tni za održavanje anestezije za vrijeme snimanja; ne koristi se premedikacija).

Posebice je važno napomenuti kako za opću anesteziju u prostoru MR uređaja ne može biti korištena standardna anesteziološka oprema, nego posebna oprema koja je kompatibilna s jakim magnetskim poljem.

4.2.2. Morfometrijska analiza MR snimaka

Morfometrijska analiza se provela korištenjem računalnih programa za analizu slikovnih prikaza mozga, i to korištenjem MNI Toolbox (Montreal Neurological Institute, Kanada) i Analyze 8.1 (Mayo Clinic, SAD) računalnih programa. Kvantitativno je analiziran intenzitet MR signala, ukupni volumen sive i bijele tvari, cerebrospinalnog likvora i malog mozga; debljina, površina i volumen moždane kore zasebno za svaki režanj (obje moždane polutke), girifikacijski indeks zasebno za svaki režanj (obje moždane polutke), volumen dijelova moždanog debla (mezencefalon, pons i medula oblongata) te cerebelarnih pedunkula (gornji, srednji i donji).

Kod odraslih ispitanika koristi se automatska metoda segmentacije intrakranijalnog prostora uz pomoć CIVET računalnog programa koji je razvijen na Sveučilištu McGill u Montrealu. Spomenuti program analizira 3D MPRAGE snimke visoke razlučivosti te na osnovu razlike u T1 intenzitetima signala pojedinih vokseli automatski pronalazi granicu između likvora i parenhima mozga; unutar parenhima mozga je moguće precizno odrediti granicu između sive i bijele tvari. Opisani način segmentacije različitih intrakranijalnih volumena nije moguć u prvim godinama života jer se tada događaju intenzivne razvojne promjene u mozgu koje dovode do kontinuiranog mijenjanja intenziteta signala parenhima mozga, prvenstveno zbog procesa mijelinizacije bijele tvari. Zbog navedenih razloga još uvijek ne postoji računalni program koji bi u ovoj dobi mogao pouzdano automatski segmentirati sivu i bijelu tvar mozga te je volumetrijska analiza kod naših ispitanika učinjena manualno. Ovakav način segmentacije traži dobro poznavanje neuroanatomije, a vremenski je vrlo dugotrajan.

4.2.2.1. Obrada slika dobivenih metodom magnetske rezonancije

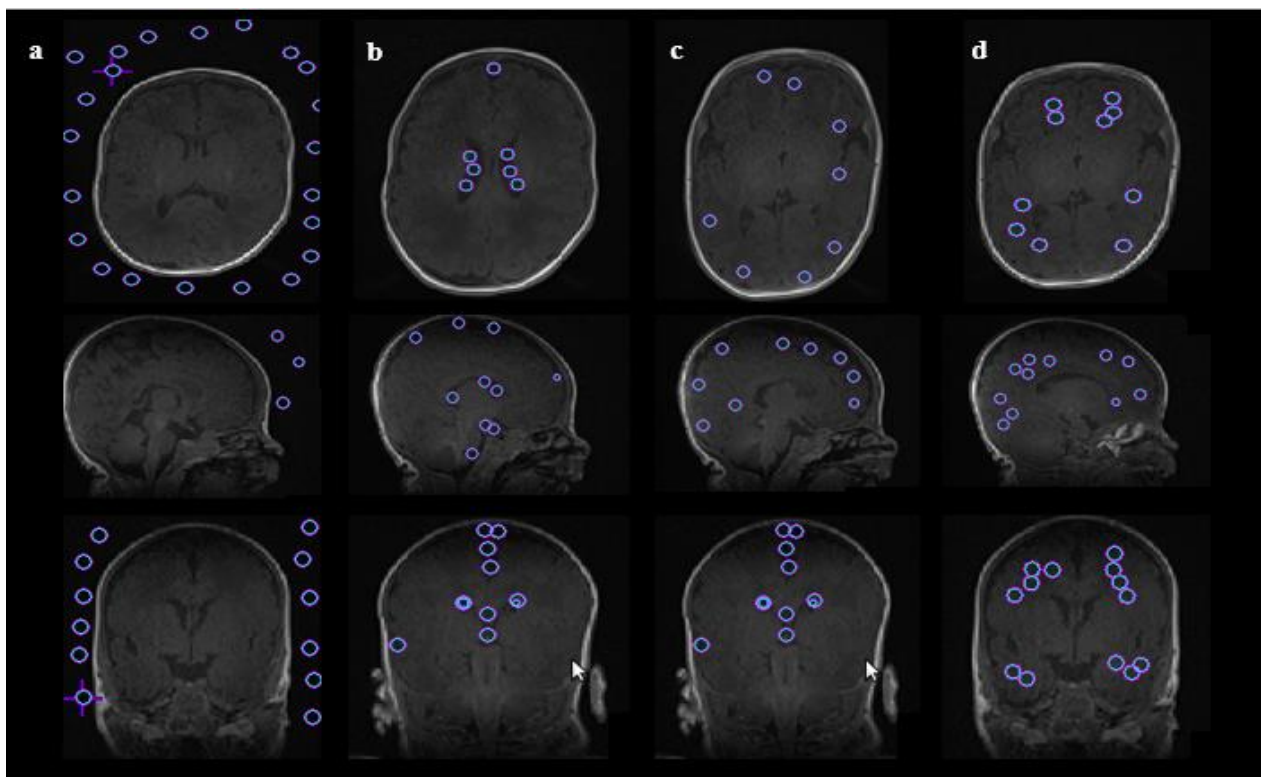
a) Pripreme slika prije same obrade

Djelomično automatska procedura za obradu slika magnetske rezonancije razvijena je adaptirajući i kalibrirajući ranije spomenuti program MNI Toolbox [119, 120]. Slike smo najprije formatirali na izotropnu veličinu vokselu od 1 mm. Vrlo je važno korištenje visokorezolucijske T1 MPRAGE sekvence kao preduvjet za preciznu morfometrijsku analizu. Kako bi se mogla provesti morfometrijska analiza format slika učitanih u program konvertiran je iz DICOM u MNC format. Intenziteti vokselu su korigirani zbog nehomogenosti magnetskog polja koristeći N3 – neparametrijsku automatsku korekciju intenziteta (Non-parametric Non-uniform intensity Normalization) [121] u promjeru od 5 mm od vokselu te s krajnjim ishodom korigiranog utjecaja nehomogenosti magnetskog polja. Nakon konverzije formata i korekcije intenziteta vokselu, sa MR snimaka su „uklanjene“ kosti lubanje s ciljem jednostavnije analize. Rezultat niza naredbi i konverzija je maska tkiva mozga koju smo dobili na osnovi razlika intenziteta vokselu.

b) Obrada slika, klasifikacija inteziteta slika u različita tkiva

Tijekom prve dvije godine života intenziteti signala na MR presjecima mozga drastično se razlikuju se od intenziteta signala na MR presjecima odraslog mozga. Glavni razlog za spomenute razlike u MR intenzitetima signala je različit kemijski sastava nezrelog i odraslog mozga. Prvenstveno se to odnosi na ukupni sadržaj vode koji je značajno veći u nezrelom (92–95%) nego u odraslom mozgu (82–85%) [122], a potom i na mijelinizaciju bijele tvari koja tek započinje nakon rođenja i intenzivno se odvija pogotovo tijekom prve dvije godine života.). Spomenute razlike imaju izravan učinak na longitudinalno T1 i transversalno T2 vrijeme relaksacije zbog čega su intenziteti signala na T1 i T2 sekvencama različiti kod nezrelog i odraslog mozga. Nadalje, sama dinamika histogenetskih događaja u koju su uključene i stanične i izvan stanične prolazne promjene u sastavu tkiva unutar mozga koji se razvija reflektira se kao promjena u odnosu T1/T2 intenzitetu signala tkiva specifičnom za pojedinu fazu razvoja. Kompozicija i gustoća stanica, količina mijeliniziranih i nemijeliniziranih aksona, postotak vode koji se nalazi u izvanstaničnom matriksu te sadržaj izvanstaničnog matriksa razlikuje se u mozgu koji se razvija i odraslom mozgu što uzrokuje definira intenziteta signala između moždane kore i bijele tvari. U prvim godinama života događaju se intezivne razvojne promjene u mozgu koje dovode do kontinuiranog mijenjanja

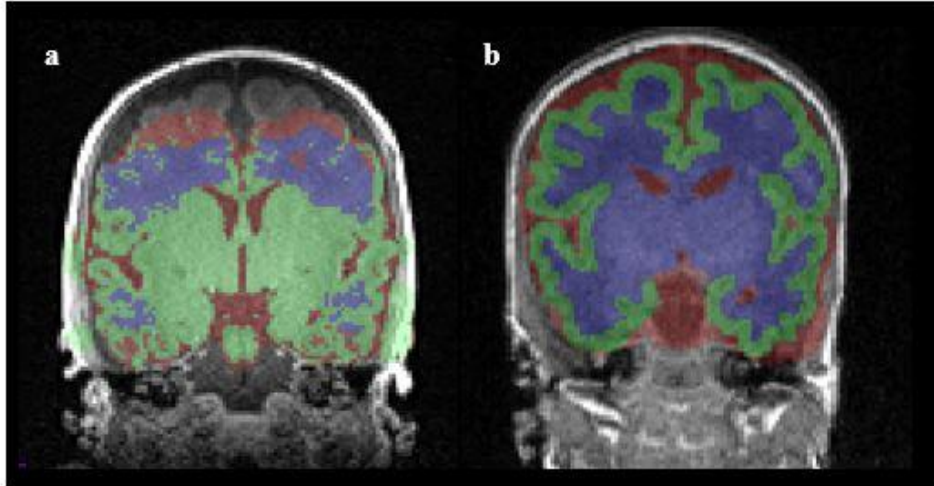
inteziteta signala iz pojedinih dijelova intrakranijalnog prostora (npr. bijela tvar je na početku prve godine života pretežno nemijelinizirana i hipointenzivna dok je na kraju druge godine života pretežno mijelinizirana i hiperintenzivna na T1 MPRAGE presjecima). Početna segmentacija, odnosno klasifikacija vokselu u tkiva prema njihovim intenzitetima, obavljena je koristeći razvijeni algoritam za umjetnu neuralnu mrežu. Najprije se kroz čitav volumen (sve rezove) ručno postavljaju točke koje označavaju samo pojedine voksele koje pridružujemo u sljedeće klase tkiva: 0 - pozadina, 1 - cerebrospinalni likvor, 2 - moždana kora, 3 - bijela tvar s bazalnim ganglijima (slika 8). Najmanje 100 točaka po tkivu je korišteno za pouzdanu procjenu njihovih srednjih intenziteta i varijacija [123, 124].



Slika 8. Klasifikacija likvora, bijele i sive tvari mozga sukladno intenzitetima signala na MPRAGE presjecima. Na svim MPRAGE slojevima postavljaju se referentne zone u odgovarajuće različite vrste vokselu koji odgovaraju: a) pozadini, b) cerebrospinalnom likvoru, c) moždanoj kori i d) bijeloj tvari. Referentne zone se postavljaju na odgovarajući volumen, u svim ravninama. Na osnovi definiranih srednjih vrijednosti inteziteta signala unutar četiri navedene vrste vokselu računalni program poluautomatski generira virtualnu masku za preostale neoznačene voksele koje svrstava u jednu od četiri nevedene katogorije.

Takva, poluautomatski generirana virtualna maska sadrži inicijalno segmentirane slike koje zahtijevaju ručno ispravljanje, kako bi se korigirali pogrešno klasificirani vokselu (slika 9). MNI alat, *Display modul* koristimo kako bi ručno su ispravili poluautomatski segmentirane slike u prethodno nabrojane četiri klase tkiva. Ispravljanje se vrši u sve 3 ravnine (frontalna,

sagitalna, trasverzalna), a u svakoj ravnini potrebno je obraditi oko 180 presjeka, koliko sadržava standardna MPRAGE snimka. Prilikom ručnog ispravljanja moguće je i naknadno posebno označiti druga tkiva (npr. mali mozak, moždano deblo, talamus).



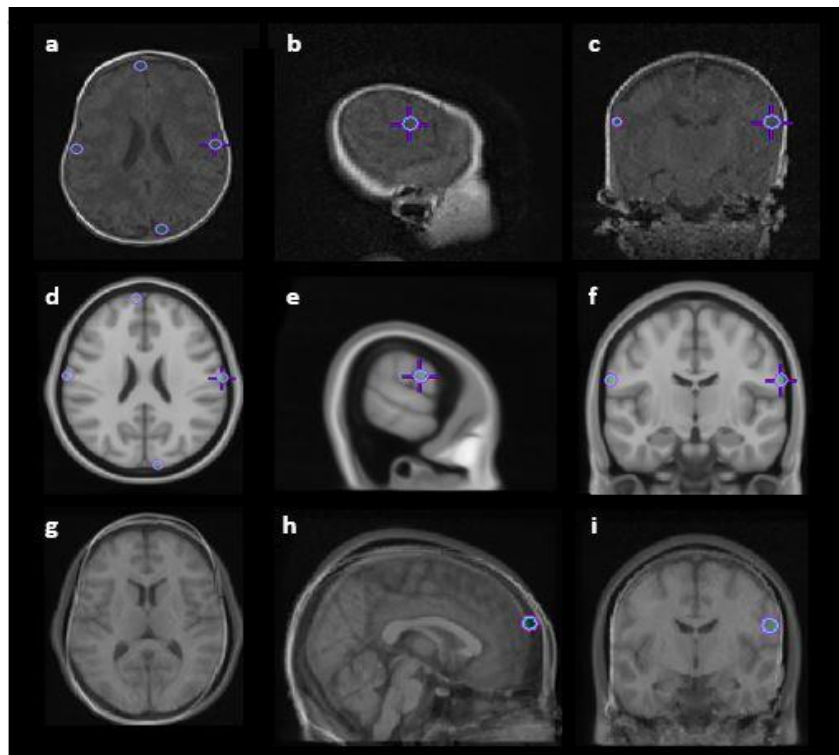
Slika 9. Poluautomatski generirana virtualna maska. Prilikom morfometrijske obrade MR snimaka stvara se poluautomatski generirana virtualna maska koja sadrži inicijalno segmentiranu sliku (a). Koristeći Display modul (MNI alat) poluautomatski segmentirane slike u prethodno nabrojane četiri klase tkiva ručno su ispravljene označavanjem voksela odgovarajućim bojama: crvena – cerebrospinalni likvor, zelena - moždana kora, ljubičasta – bijela tvar (b).

c) Trodimenzionalna rekonstrukcija površine

Nakon završetka korekcije poluautomatski generirane virtualne maske za koju je u prosjeku potrebno 5 do 7 dana, izračunamo volumene cerebrospinalnog likvora, sive tvari, bijele tvari s bazalnim ganglijima i malog mozga. Za daljnu obradu, potrebno je razdvojiti moždane polutke, odnosno stvoriti dva nova volumena od kojih će svaki sadržavati jednu moždanu polutku. Slike volumena svake od moždanih polutki nakon oslikavanja metodom magnetske rezonancije ručno registriramo u ICBM152 stereotaksijski prostor (slika 10).

Ovaj stereotaksijski prostor je zapravo predložak odraslog mozga koji se sastoji od 152 snimke različitih mozгова normalizirane u jedan 3D predložak potreban za koregistraciju mozga u razvoju [125-127]. Registracija moždanih polutki se radi koristeći MNI alat, *Register*. Prilikom registracije mozga u razvoju koji se obrađuje u ICBM152 stereotaksijski prostor potrebno je odrediti 4-10 referentnih anatomskih struktura u istoj ravnini i na istom presjeku. Referentne anatomske strukture se određuju u sve tri ravnine. Nakon dodavanja točaka svaka od moždanih polutki je automatski koregistrirana s predloškom odraslog mozga koristeći tri translacije, tri rotacije, te jedno proporcionalno uvećanje. Ovakav način

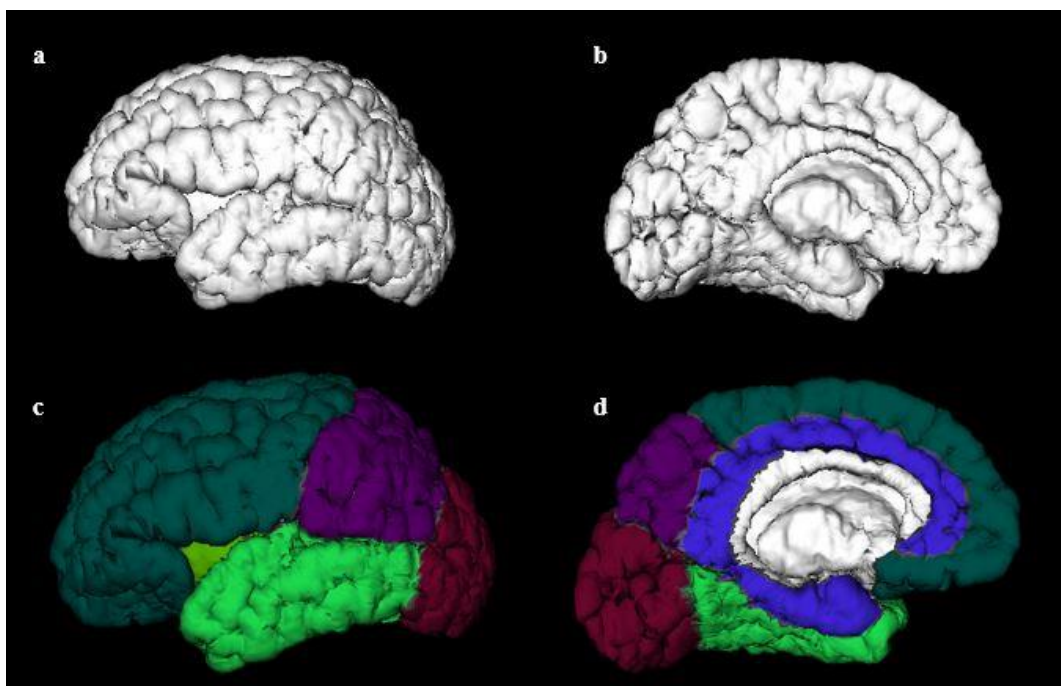
registracije moždanih polutki u stereotaksijski prostor je potreban kao preduvjet za izračun i rekonstrukciju vanjske površine kako bi se iste kasnije mogle međusobno registrirati.



Slika 10. Ručna ko-registracija polutke mozga u ICBM152 stereotaksijski prostor učinjena je koristeći MNI modul, Register. Polutku mozga koji smo volumetrijski obradili (a-c) ko-registrirali smo s predloškom odraslog mozga u ICBM152 stereotaksijskom prostoru (d-f), kako bi dobili transformacijski oblik (g-i), bazu za generiranje 3D polutke mozga.

d) Anatomska segmentacija površine moždanih polutki

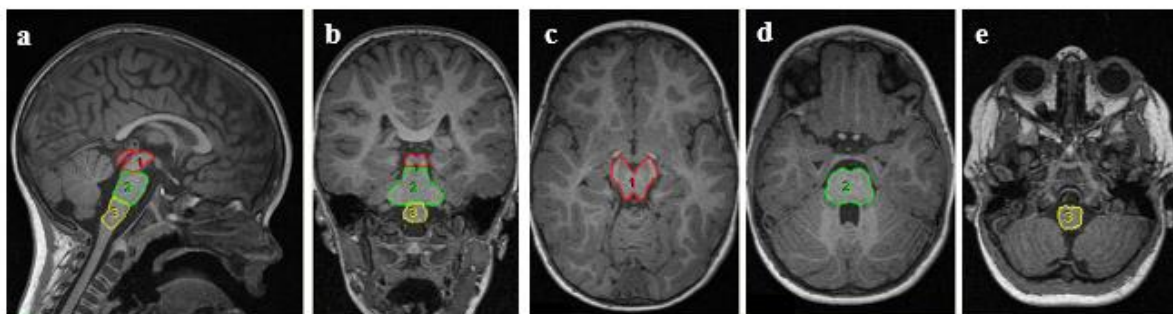
Nakon koregistracije mozga u razvoju s predloškom odraslog mozga program generira 3D model moždane polutke i to zasebno sive, zasebno bijele tvari. Koristeći MNI alat, *Brain-view* učinjena je regionalna segmentacija površine moždane kore u režnjeve: čeonni, tjemeni, sljepoočni, zatiljni, inzulu i rubni režanj (slika 11). Za određivanje pojedinih režnjeva i njihovih anatomske granice korišten je referentni neuroanatomski atlas [128].



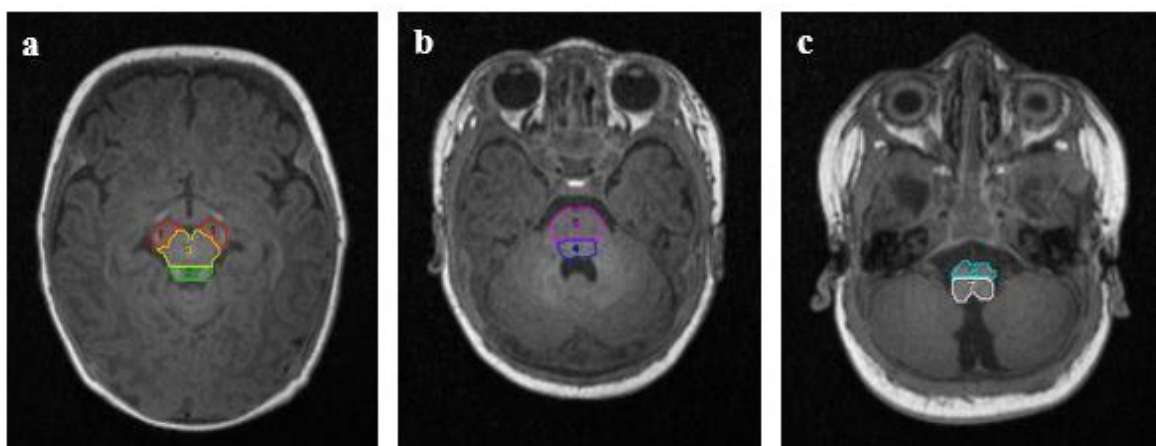
Slika 11. Generiranje 3D poluke mozga u MNI alatu, Brain-viewu kao konačan rezultat morfometrijske analize MR slika; pogled s lateralne i medijalne strane (a-b). Regionalna podjela moždane kore; pogled s lateralne i medijalne strane (c-d); čeonni režanj (tamno zeleno), tjemeni režanj (ljubičasto), zatiljni režanj (ciklama), sljepoočni režanj (svjetlo zeleno), inzula (zeleno) i rubni režanj (plavo).

e) Segmentacija moždanog debla

Segmentacija dijelova moždanog debla, mezencefalona, ponsa i medule oblongate (slika 12), kao i njihovih slojeva u sagitalnoj ravnini, tektuma, tegmentuma i baze (slika 13) te cerebelarnih pedunkula (gornjih, srednjih, donjih) učinjena je uz pomoć programa Analyze 8.1 (Mayo Clinic, SAD). Program zahtijeva T1 ili T1 MPRAGE snimke, a sama segmentacija se radi na osnovi razlike intenziteta pojedinih struktura, te uz pomoć referentnog neuroanatomskog atlasa [128]. Velika prednost ovog programa je što nema zahtijevne pripreme, kao što je slučaj s gore navedenim MNI Toolbox programom.



Slika 12. Segmentacija moždanog debla uz pomoć Analyze 8.1 programa na visokorezolucijskim T1 snimkama. Na slikama su prikazani dijelovi moždanog debla: 1 - mesencephalon, 2 - pons, 3 - medulla oblongata na a) sagitalnom, b) koronarnom i c- e horizontalnom presjeku.



Slika 13. Segmentacija slojeva u pojedinim dijelovima moždanog debla na horizontalnim presjecima: a) segmentacija mesencephalona na 1 - bazu, 2 - tectum, 3 - tegmentum; b) segmentacija ponsa na 4 - tegmentum, 5 - bazu ; c) segmentacija medulle oblongate na 6 - bazu, 7 – tegmentum.

4.2.3. Traktografska analiza MR snimaka

Svim ispitanicima snimljenima metodom magnetne rezonance snimljena je dodatna, DTI (eng. *diffusion tensor imaging*) sekvenca. DTI je slikovna metoda koja koristi difuziju molekule vode za generiranje kontrasta MR slike. Ona omogućava mapiranje procesa difuzije molekula vode u biološkim tkivima, in vivo i neinvazivno. Difuzija molekula vode koja je jednaka u svim smjerovima (npr. u likvoru) naziva se izotropna difuzija. Ukoliko se molekule vode kreću u tkivu koje ima organiziranu strukturu (npr. snopovi aksona) difuzija će biti neujednačena, a tada govorimo o anizotropnoj difuziji. Prepreke za slobodno gibanje molekula vode mogu biti različite; stanične membrane, aksoni, mijelin i sl. Ipak, u bijeloj tvari najčešće prepreke su mijelinske ovojnice aksona. Snopovi aksona čine prepreku za okomitu difuziju, ali ne ometaju paralelnu difuziju duž smjera vlakana. Obrasci difuzije molekule vode mogu otkriti detalje o citoarhitekturi kako u fiziološkim tako i u patološkim stanjima.

DTI se koristi kao vizualizacijski alat uz pomoć kojega možemo razlikovati orijentaciju velikih struktura, kao što su snopovi vlakana bijele tvari velikog mozga, koje inače nije moguće pojedinačno razlikovati na standardnim, konvencionalnim MR snimkama. Bijela tvar je građena od koherentnih aksonalnih snopova, što dovodi do anizotropne difuzije molekula vode, za razliku od sive tvari, čija struktura je manje koherentna te molekule vode difundiraju više izotropno, pa je stoga DTI analiza kompliciranija i teža za interpretaciju [129].

Traktografija je tehnička metoda prikazivanja 3D modela aksonalnih snopova.

4.2.3.1. Matematička i fizikalna osnova DTI-a

Osnova MR snimanja je ponašanje protona vodika u molekuli vode što se koristi za generiranje kontrasta različitih struktura tkiva. T1 snimka je karakterizirana pobuđenjem molekula vode jakim magnetskim poljem koje potiče protone na istovremenu precesiju i stvaranje MR signala. Kod T2 snimaka kontrast nastaje mjerenjem gubitka koherencije ili sinkronije protona. Da povećamo osjetljivost MR snimke na difuziju, homogenost magnetskog polja se mijenja linearno sa pulsirajućim gradijentom polja (*eng. pulsed field gradient*). S obzirom da je precesija proporcionalna jačini magnetskog polja, protoni počinju različito precesirati što rezultira disperzijom faze i gubitkom signala. U istoj magnitudi primijenjuje se gradijent pulsa suprotnog smjera koji doprinosi preusmjeravanju spinova. Preusmjerenje neće biti pogodno za protone koji su se preselili u vremenskom intervalu između impulsa, dok je signal MR-a smanjen. Plusirajući gradijent polja osmislili su Stejskal i Tanner te pokazali smanjenja signala zbog primjene impulsa gradijenta koji je proporcionalan difuziji protona:

$$\frac{S(TE)}{S_0} = \exp \left[-\gamma^2 G^2 \delta^2 \left(\Delta - \frac{\delta}{3} \right) D \right]$$

U jednadžbi S_0 označava signal intenziteta bez difuzije, S signal gradijenta, γ giromagnetični omjer, G snagu gradijenta pulsa, δ trajanje pulsa, Δ vrijeme između dva pulsa i D koeficijent difuzije.

Le Bihan je doradio jednadžbu na način da ujedini sve gradijente faktorom b , a difuzijski koeficijent D je zamijenjen parametrom ADC (*eng. apparent diffusion coefficient*). ADC pokazuje da difuzija nije u potpunosti slobodna u većini tkiva, nego je ograničena (ograničenje u zatvorenim prostorima, postojanje zavojitosti i sl.).

$$\frac{S(TE)}{S_0} = \exp(-b \cdot ADC)$$

U jednadžbi S_0 označava signal intenziteta bez difuzije, S signal gradijenta, b faktor difuzije te ADC koji označava koeficijent difuzije.

Posljedica je oslabljen signal bržom difuzijom i većim b faktorom. Primjenjujući seriju gradijenata difuzije odnosno promjena magnetskog polja odredimo barem 3 vektora smjera da bi mogli za svaki voksel izračunati tenzor, koji opisuje 3D oblik difuzije. Tenzor difuzije (D) matematički opisujemo kao matricu sa sljedećim komponentama:

$$D = \begin{matrix} D_{xx} & D_{xy} & D_{xz} \\ D_{yx} & D_{yy} & D_{yz} \\ D_{zx} & D_{zy} & D_{zz} \end{matrix}$$

U prikazanoj matrici svaka komponenta opisuje oblik i orijentaciju difuzijskog tenzora (elipse).

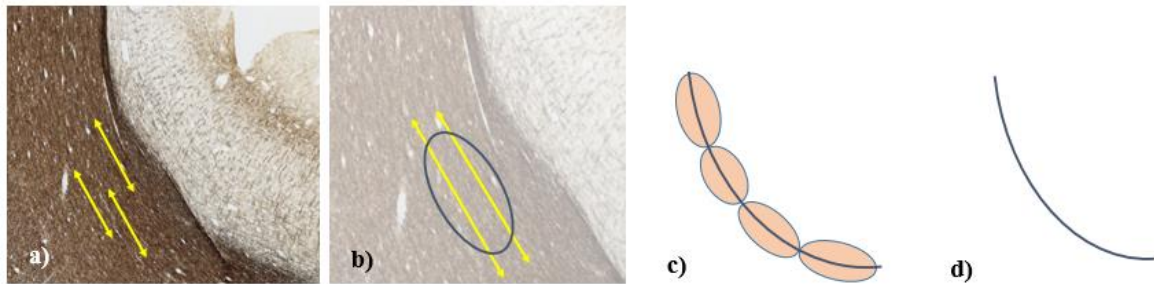
$$\bar{D} = \begin{vmatrix} D_{xx} & D_{xy} & D_{xz} \\ D_{xy} & D_{yy} & D_{yz} \\ D_{xz} & D_{yz} & D_{zz} \end{vmatrix}$$

DTI snimanja se temelje na šest ili više pravaca gradijenta, koji su dovoljni za izračun tenzora difuzije, a svaki dodatni gradijent pojačava točnost konačnog rezultata. Difuzijski model je prilično pojednostavljen model procesa difuzije, uz pretpostavku homogenosti i linearnosti difuzije unutar svakog vokselu slike. Koherentne strukture, kao što su aksonalni snopovi izazivaju anizotropnu difuziju, koja se prikazuje elipsoidnim 3D difuzijskim tenzorom. Najduža os tenzora predstavlja primarni smjer difuzije i odražava osnovnu orijentaciju aksona. S obzirom da svaki voksel sadrži elipsoidni tenzor, osnovni smjer difuzije pratimo u svakom vokselu kako bi se rekonstruirali određeni aksonalni snop (slika 14).

Koristeći DTI snimke možemo mjeriti ADC u svakom vokselu slike, te nakon primjene multilinearne regresije kroz niz snimaka, rekonstruirati cijeli difuzijski tenzor. Vlakno aksonalnog snopa rekonstruiramo matematički koristeći Frenet-Serretovu formulu, s kojom formuliramo prostorni put vlakna kao krivulju, gdje je $\mathbf{T}(s)$ tangenta vektora krivulje:

$$\frac{d\mathbf{r}(s)}{ds} = \mathbf{T}(s)$$

U navedenoj jednadžbi $dr(s)$ označava vektorsku putanju, a ds duljinu puta na kojem prikazujemo vektorsku putanju vlakna.



Slika 14. Shema povezanosti difuzijskih tenzora i aksonalne strukture; a) koherentno organizirane strukture kao što su aksoni izazivaju anizotropnu difuziju (preparat CD255_D8, Gallyas, Zagrebačka neuroembriološka zbirka), b) anizotropija se može prikazati geometrijski uz pomoć trodimenzionalnog elipsoida, a najduža os elipsoida predstavlja primarni smjer difuzije i odražava osnovnu orijentaciju aksona, c) Svaki voksel sadržava elipsoidni tenzor, stoga se osnovni smjer difuzije prati u svakom vokselu kako bi se rekonstruirao određeni aksonalni snop, d) rekonstruiran aksonalni snop.

Rekonstruirani difuzijski tenzor je matematička matrica, i može se izračunati intenzitet (eng. *eigenvalue*) $(\lambda_1, \lambda_2, \lambda_3)$ i smjer vektora (eng. *eigenvectors*) (u_1, u_2, u_3) . Izjednačava se smjer vektora odgovarajućoj najvećoj vrijednosti intenziteta te smjeru krivulje:

$$\frac{d\mathbf{r}(s)}{ds} = \mathbf{u}_1(\mathbf{r}(s))$$

U navedenoj jednadžbi $dr(s)$ označava vektorsku putanju, a ds duljinu puta na kojem prikazujemo vektorsku putanju vlakna, dok u prikazuje intenzitet smjera krivulje. Ovo je moguće učiniti numeričkom integracijom i interpolacijom glavnog vektora smjera.

Važno je napomenuti da konačan rezultat traktografije, 3D model aksonalnog snopa, predstavlja matematičku aproksimaciju položaja i smjera vlakana snopa, a ne točan položaj i izgled rekonstruiranog aksonalnog snopa.

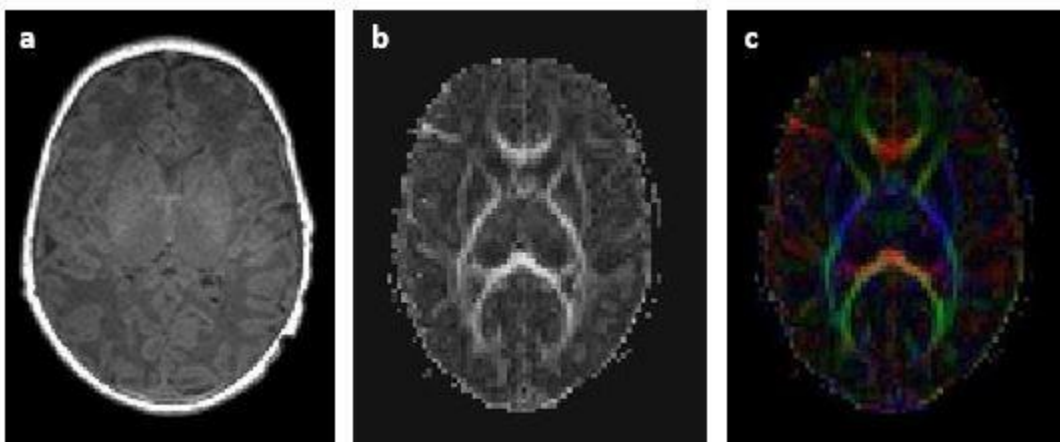
Usmjerenost snopova bijele tvari određuje se preko frakcijske anizotropije (FA) koja se zasebno mjeri za svaki pojedinačni voksel. FA je skalarna mjera koja pokazuje stupanj anizotropije u svakom vokselu i ima raspon vrijednosti između 0 (izotropno – najtamnije sivo na standardnoj FA mapi) i 1 (najsvijetlije sivo na standardnoj FA mapi). Ona je zapravo zbirni metrički rezultat s kojim opisujemo generalni status citoarhitekture promatranog tkiva [113].

FA daje informacije o obrascu difuzije molekula vode. Vrijedost anizotropije 0 odgovara savršenoj kugli, dok vrijednost 1 odgovara idealnoj linearnoj difuziji. U slučaju da je oštećen mijelin ili struktura aksona (trauma, tumor, upala) smanjena je FA, jer su normalne barijere pogođene uništenjem ili slabom organiziranošću.

Svaka anizotropija je povezana s orijentacijom dominantne osi (prevladavajući smjer širenja difuzije). Kompjuterski program nam može dati informacije o smjeru vlakana, no te informacije je teško prikazati na standardnim MR snimkama. Osnovni vektor smjera tenzora je kodiran bojom, i na taj način stvara kartu položaja i smjera vlakana.

Boje prikazane na 2D mapi difuzijskih tenzora nam daju informaciju kako su vlakna orijentirana i u 3D sustavu (slika 15). Boje su kodirane na sljedeći način:

- crvena boja označava smjer vlakana u X osi (latero-lateralno)
- zelena boja označava smjer vlakana u Y osi (antero-posteriorno i obrnuto)
- plava boja označava smjer vlakana u Z osi (kranio-kaudalno i obrnuto).



Slika 15. Prikaz MR snimke mozga u transverzalnoj ravnini: a) T1 sekvenca, b) mapa difuzijskih tenzora, c) mapa difuzijskih tenzora u boji (boje prikazuju smjer promatranih vlakana).

4.2.3.2. Obrada slika dobivenih metodom DTI (*diffusion tensor imaging*)

Za rekonstrukciju aksonalnih puteva korišten je program TrackVis 0.6 (Center for Biomedical Imaging Massachusetts General Hospital, Boston, Massachusetts, SAD, <http://trackvis.org/>).

Rekonstruirani su sljedeći aksonalni snopovi: kortikopontini put, kortikospinalni put, lemniscus medialis, cerebelarni pedunkli (gornji, srednji, donji). Organizacija pojedinih

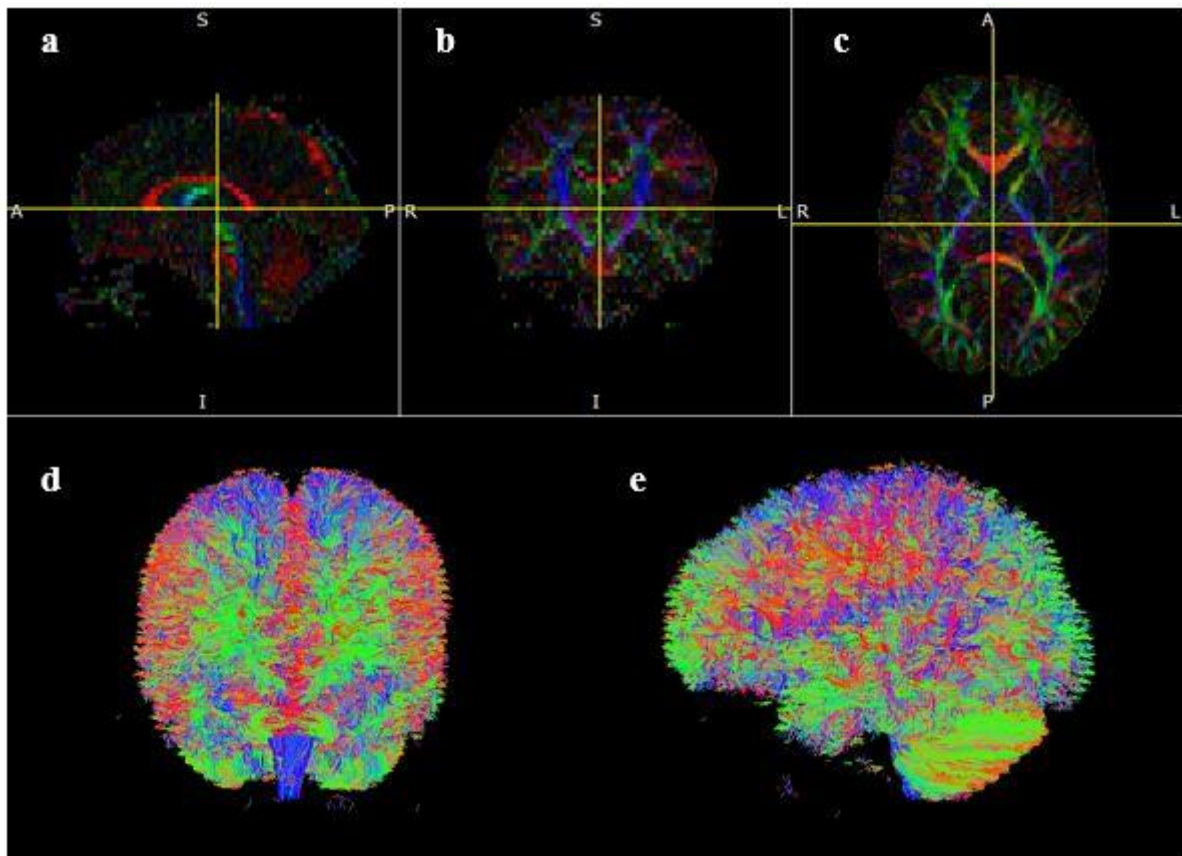
aksonalnih puteva je prikazana kroz parametre frakcijske anizotropije (FA) i difuzijskih koeficijenata (ADC, eng. *apparent diffusion coefficient*) te ukupnog volumena pojedinih putova.

Sve korištene DTI snimke su najprije makroskopski pregledane kako bi isključili nekvalitetne snimke. Novorođenčad koja su snimana često su se tijekom snimanja pomicala, što je rezultiralo brojnim artefatima zbog čega ih nismo mogli koristiti za nalaizu. Proces rekonstrukcije aksonalnih snopova započinje predpripremom DTI snimaka. Za predpripremu korišten je alat TrackVis programa, *Diffusion Toolkit*. Proces uključuje učitavanje DTI sekvence i podešavanje određenih parametara analize potrebnih da bi rekonstruirali aksonalne snopove velikog mozga. Parametri koje je potrebno zadati programu su b_0 volumen, maksimalna b vrijednost, uređaj kojim je rađeno MR snimanje (Siemens, Phillips i sl.), broj smjerova DTI snimke, orijentacija snimke, kut (eng. *angle threshold*), te po potrebi filtere inverzije i preklapanja ravnina. B vrijednost (eng. *B value*) je parametar koji označava stupanj difuzije. B_0 volumen (eng. *non diffusion weighted image*) je volumen stečen bez senzibilizacije gradijenta, odnosno difuzijski gradijent koji se koristi kao referenca za računanje pomaka. Maksimalna b - vrijednost označava maksimalnu snagu gradijenta koja se primjenjuje. Ovaj parametar je fiksiran prilikom snimanja magnetskom rezonancom i iznosi $1000 \text{ mm}^2/\text{s}^2$ za djecu snimljenu u dobi od 2 godine, dok su se za novorođenčad koristile vrijednosti od $600\text{-}700 \text{ mm}^2/\text{s}^2$. Broj smjerova prilikom snimanja magnetskom rezonancom je također fiksni parametar koji se određuje vrstom MR uređaja. Sekvenca može imati do 264 smjera.

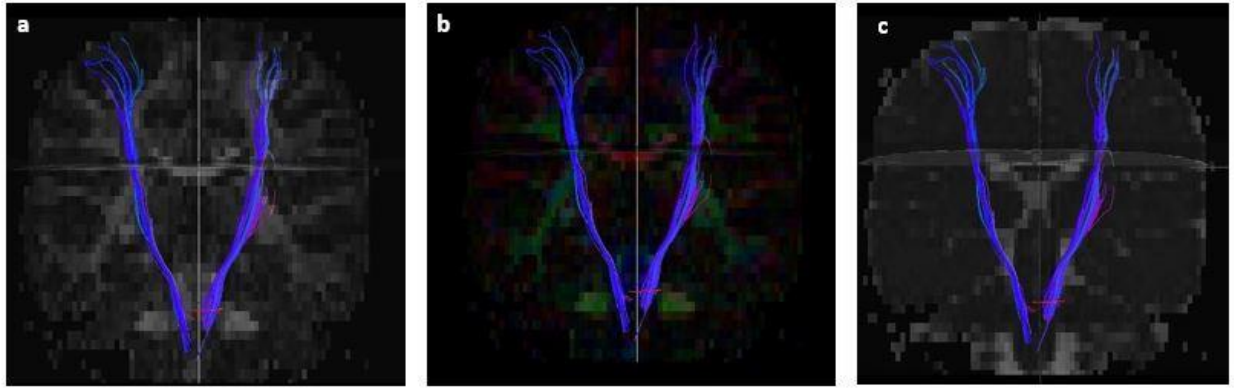
Prag kuta snimanja (eng. *angle threshold*) definira normalne vrijednosti. Ovaj prag podrazumijeva odbacivanje kratkih vlakana koja nisu vjerojatna u traženom rekonstruiranom snopu (prisiljava dva susjedna vokseli da nemaju kut savijanja veći ili manji od zadanog kako bi se nastavio pratiti isti snop vlakana). Ukoliko snimka zahtijeva, moguće je primijeniti filtere inverzije i preklapanja ravnina kako bi dobili što bolji 3D model.

Kada su svi parametri podešeni, program TrackVis računalnom i matematičkom metodom rekonstruira 2D mape difuzijskih tenzora i 3D model aksonalnih snopova velikog mozga (slika 16). Osim mape difuzijskih tenzora (FA mapa u boji, eng. *FA color map*), koja pomaže prilikom identifikacije pojedinih aksonalnih snopova, koriste se još i FA i ADC mapa kako bi dobili odgovarajuće podatke o željenom rekonstruiranom snopu aksona. Kao što je ranije navedeno, rekonstruirani su kortikopontini put, kortikospinalni put, lemniskus medialis i

cerebelarni pedunkli (gornji, srednji, donji). Svaki od puteva je najprije identificiran na 2D mapi difuzijskih tenzora u frontalnoj, sagitalnoj i transverzalnoj ravnini uz pomoć odgovarajuće literature koja sadržava anatomiju bijele tvari velikog mozga na DTI-u [113, 129]. Za svaki identificirani put zabilježene su dvije do tri regije interesa (eng. *region of interes*) na anatomskim strukturama kroz koje određeni put prolazi, a koje su otprije poznate [43]. Tako će npr. regije interesa za kortikospinalni put biti postavljene na razini moždanog debla (mesencephalona, ponsa, medulle oblongate) i kapsule interne (slika 17).



Slika 16. Program TrackVis; rezultat predpripreme DWI snimke su mape difuzijskih tenzora i 3D model aksonalnih snopova velikog mozga. Na mapama difuzijskih tenzora (a-c) segmenti bijele tvari koji su usmjereni anteroposteriorno prikazani su zelenom bojom, laterolaterano usmjereni snopovi prikazani su crvenom bojom, dok su kortikokaudalni snopovi prikazani plavom bojom, kao i na 3D modelu svih aksonalnih snopova velikog mozga (d-e).



Slika 17. Program TrackVis; traktografska 3D rekonstrukcija kortikospinalnog puta, prikaz u frontalnoj ravni: a) u pozadini učitana FA mapa, b) u pozadini učitana FA mapa u boji i c) u pozadini učitana ADC mapa.

4.2.4. Neurološka procjena

Svi ispitanici uključeni u istraživanje su u intervalima snimanja magnetnom rezonancom neurološki testirani za dob odgovarajućim testovima. Novorođenčad u terminskoj (kontrolna skupina) i nedonoščad u korigiranoj terminskoj dobi (normotipična i HIE skupina) procijenjeni su korištenjem Amiel Tison ljestvice, dok se test po Hempelovoj primjenjivao za sve tri skupine ispitanika u dobi od 2 godine.

4.2.4.1. Neurološka procjena po Amiel Tison

Neurološka procjena po Amiel-Tison kod terminske novorođenčadi, nedonoščadi te prenešene novorođenčadi djece bitno povećava točnost u kliničkoj procjeni središnjeg živčanog sustava uz pomoć jednostavnog sustava bodovanja, stavlja naglasak na najznačajnije i najistaknutije stavke, eliminirajući one koje se javljaju u suvišku, te promiče sintezu kliničkih podataka kao i gradaciju skupova znakova i simptoma [80].

Samo provođenje neurološke procjene učini se na mjesto gdje je okoliš tih, novođenče spontano budno i reagira, idealno nakon 2 sata spavanja i hranjenja. Neurološka procjena se ne mora raditi po određenom redosljedu, ali uobičajeno je da se procjena započne s opservacijom novorođenčeta, a nastavi s manipulacijom. Ukoliko tijekom procjene novorođenče reagira slabijim odgovorom, potrebno je isti postupak ponoviti nekoliko puta a najbolji rezultat uzeti u obzir.

Sustav gradacije se odnosi na svaki skup simptoma i znakova i iznosi: 0 – u granicama normale; 1 - umjereno abnormalni rezultat; 2 – u potpunosti abnormalan rezultat.

Prilikom neurološke procjene pouzdano se može određenom novorođenčetu dodijeliti 0 ili 2, no ponekad može doći do nesigurnosti prilikom odlučivanja o umjereno abnormalnom rezultatu.

Amiel Tison neurološka procjena se sastoji od nekoliko različitih skupina podataka koje se promatraju, podijeljenih u skupine [80]:

Prva skupina uključuje opće podatke djeteta (datum rođenja, spol, gestacijska dob, ime majke) i sadrži tablicu s četiri stupca u koja upisujemo datume neurološke procjene u novorođenačkoj dobi; 4 pregleda su u principu dovoljna, osim ukoliko se ne radi o teškim uvjetima. Prilikom svake procjene upisuje se starost djeteta u danima, korigirana dob (ukoliko se radi o nedonoščetu), težina (g), dužina (cm) te opseg glave (cm).

- druga skupina sadržava podatke o trudnoći majke i porodu (vrsta poroda, redni broj poroda; Apgar u 1' i 5'), mjerni parametri pri rođenju (visina, dužina, opseg glave, srednji opseg ruke), postojanje posturalnih deformiteta, mehaničkih posljedica rođenja (paraliza brahijalnog pleksusa, cephalohematom, fraktura ključne kosti i sl.), socioekonomski status, podaci o ocu i majci (visina, težina).
- treća skupina uključuje sam neurološki pregled koji se sastoji od procjene same glave/lubanje (opseg glave, prednja fontanela, skvamozni šavi, ostali šavi), budnost, ponašanje i spontanu aktivnost (praćenje očima, odgovor na glas, socijalna interakcija, plač, ekscitabilnost, konvulzije, spontana motorička aktivnost, spontana abdukcija palca); pasivni mišićni tonus (gornji i donji udovi, usporedba lijevo-desno, tjelesna os); aktivni tonus mišića, primitivni refleksi (sisanje, hvatanje, Moorov refleks, automatizirani hod, asimetrični vratni tonus); pregled nepca i jezika (visoki lukovi, fascikulacije), stabilnost tijela i hranjenje.
- četvrta skupina uključuje nalaze slikovinih metoda (MR), kranijalnog ultrazvuka, elektrofizioloških pretraga i ostalih dodatnih informacija.

Prva procjena se najčešće radi prvoga ili drugog dana života. Ukoliko neke komponente pregleda nesigurno ocijenimo s 1 ili 2 u roku do 48h potrebno je ponoviti procjenu. Klinički profil novorođenčeta tako identificiramo ponavljanim neurološkim procjenama. Na taj način, uočavamo i bilježimo morfološke znake prenatalnog podrijetla.

Neurološka procjena nedonoščeta provedena je što bliže korigiranoj terminskoj dobi. S obzirom da je nedonošče na intenzivnom perinatalnom odjelu, zbog praktičnih razloga korigirana terminska dob uključuje starost od 37 do 42 tjedna.

Konačna gradacija ove neurološke procjene je:

- 0 - rad središnjeg živčanog sustava procijenjen je optimalnim
- 1 - manji ili umjereno teški stupanj oštećenja središnjeg živčanog sustava.
- 2 - teškom stupnju oštećenja središnjeg živčanog sustava.

4.2.4.2. Neurološka procjena po Hempelovoj

Neurološka procjena po Hempelovoj je test koji koristimo za procjenu neurorazvojnog napretka i otkrivanje poremećaja i u dobi djeteta između 1,5 do 4 godine. Ovaj period se na prvi pogled čini kao tiho razdoblje u kojem gotovo da i nema novih motornih funkcija, jer su sve već razvijene i pristupne (hvatanje, sjedenje, puzanje, stajanje, ustajanje, hodanje). Ipak, spektar motoričkih funkcija se mijenja ali na kvalitativan, a ne kvantitativan način. Djeca u dobi 1,5 – 4 godine se mogu neurološki procijeniti na odgovarajući način pod uvjetom da je tehnika ocjenjivanja za dob odgovarajuća. Potrebna tehnika procjene podrazumijeva standardizirano promatranje spontane pokretljivosti i motoričkih funkcija [130, 131].

Neurološka procjena djece ove dobne skupine je otežana i vremenski vrlo zahtijevna jer se djeca često nesuradljiva. Postupci tijekom testiranja djeteta koji uključuju manipulativne pokrete često su nepouzdana. Iz tog razloga potrebno je izbjegavati manipulativne pokrete koliko je god moguće. Neurološka procjena se temelji uglavnom na promatranju spontanog motornog ponašanja. Promatranje je prikladan alat za procjenu kvalitativnih aspekata motoričkih funkcija i ujedno izbjegavamo manipulativne pokrete kako bi dobili što objektivnije rezultate.

Neurološka procjena po Hempelovoj se sastoji od devet različitih skupina podataka koje uključuju [131]:

- opći podaci o djetetu (ime i prezime, datum rođenja, dob),
- hvatanje (sposobnost, način hvatanja, dominantnost ruke, držanje ruke i ramena, polukružni pokreti, kvaliteta pokreta ruke i ramena, držanje šaka i prstiju, otvaranje šake, pridruženi ometajući pokreti, kvaliteta pokretljivosti šake),
- sjedenje (sjedenje, posjedanje, držanje glave i trupa, nogu, stopala i prstima na stopalima, rotacija trupa spontana i potaknuta, pokretljivost trupa, lateralna potporna reakcija, ubrzanje i usporenje),
- puzanje (sposobnost puzanja, simetrija pokreta, držanje glave, koordinacija pokreta ruku i nogu, promijenjivost brzine, pokretljivost trupa, pokretljivost nogu),

- stajanje (ustajanje, samostalno stajanje, različitost ustajanja, držanje glave, držanje ruku, trupa, nogu, stopala i prstiju na nogama, razmak između stopala, održavanje ravnoteže pri mirnom stajanju i pri pokretanju, rotacija trupa spontana i potaknuta, pokretljivost trupa, reakcija na guranje ramena, diskinezija),
- hodanje (sposobnost hodanja, geganje, pokretljivost trupa i nogu, naizmjenični pokreti rukama, držanje glave, držanje ruku, trupa, nogu, stopala i prstiju na nogama, širina temelja hoda, hod peta-prsti, ravnoteža tijekom hoda, abdukcija ramena, hod na prstima, promijenjivost brzine, sposobnost promjene smjera kretanja, sposobnost izbjegavanja prepreka),
- glava (pozicija i pokreti očiju, nistagmus spontani ili usmjereni, optokinetički nistagmus, veličina zjenica, reakcija na svjetlost direktna i indirektna, vidno polje, vid, sluh, lokalizacija zvuka, izraz i simetrija lica, slinjenje, govor, jezik),
- ispitivanje pokretljivosti (otpor pasivnim pokretima udova, aktivna mišićna snaga udova, opseg pokreta udova, tetivni refleksi, prag refleksa, osjetna odstupanja),
- tjelesna visina (cm), masa (kg), opseg glave (cm).

Uz navedene skupine, u zbiru nalaza detaljno ispitujemo i sljedeće komponente:

- fina motorika
- gruba motorika
- držanje i mišićni tonus
- refleksi
- motorika očiju

U svakoj od navedenih kategorija ispitujemo određen broj kriterija. Ukoliko je određen broj kriterija odsutan prema njihovom broju dodjeljujemo ocjenu pojedinoj kategoriji [130, 131].

Klinički zaključak neurološke procjene po Hempelovoj je:

0 – uredan neurološki status (nema odstupajućih skupina niti u jednoj kategoriji)

1 – jednostavno motoneuronsko odstupanje (nekoliko odstupajućih skupina u pojedinim kategorijama)

2 – višestruko motoneuronsko odstupanje (veći broj odstupajućih skupina u pojedinim kategorijama)

3 – jasna neurološka nenormalnost.

4.3. Statistička obrada podataka

Statistička obrada podataka učinjena je računalnim statističkim programom MedCalc, verzija 12.5.0 (MedCalc Software, Ostend, Belgija; <https://www.medcalc.org>), a dobiveni rezultati su prikazani tablično i grafički. Vrijednosti kontinuiranih varijabli prikazani su kao srednja vrijednost +/- standardna devijacija. Analiza raspodjele mjerenih varijabli (Kolmogorov-Smirnov test) utvrdila je različitosti u raspodjeli pojedinih varijabli te nam je pokazala da se normalnost razdiobe razlikuje od parametra do parametra, pa su korišteni one way ANOVA test (za podatke s normalnom razdiobom) te neparametrijska metoda Kruskal-Wallis ANOVA za usporedbu više od dvije skupine ispitanika. Za testiranje razlika između dvaju skupina primijenjen je post hoc ANOVA Student-Newman-Keulsov test. Ispitane su povezanosti (korelacije) između pojedinih parametara te je dodatno učinjena ROC (eng. *Receiver Operating Characteristic*) analiza. Za ispitivanje povezanosti korišten je Pearsonov odnosno Spearmanov test, ovisno o normalnosti razdiobe podataka. Rezultati testova su smatrani značajnima ukoliko je $p < 0,05$.

Za grafički prikaz podataka korišten je program Adobe Illustrator CC verzija 10.0.

5. Rezultati

Da bismo pokazali utjecaj hipoksijsko-ishemijske encefalopatije i njezinih kratkoročnih i dugoročnih posljedica na mozak i neurološki status, korištena je volumetrijska i traktografska analiza. Volumetrijska analiza MR snimaka korištena je za kvantifikaciju ukupnog moždanog volumena i volumena struktura stražnje lubanjske jame (mali mozak i moždano deblo).

Traktografskom analizom kvantificirani su volumen i parametri frakcionarne anizotropije (FA) i difuzijskog koeficijenta (ADC, eng. *apparent diffusion coefficient*) kortikospinalnog puta, lemniskusa medialis, kortikopontinog puta te gornjih, srednjih i donjih krakova malog mozga. Zasebno su analizirani rezultati ispitanika i parametri u obje vremenske točke, u terminskoj i korigiranoj terminskoj dobi te u dobi od 2 godine.

5.1. Rezultati volumetrijske analize novorođenčadi i nedonoščadi u terminskoj i korigiranoj terminskoj dobi

Analiza je napravljena u tri skupine ispitanika; terminska novorođenčad čine kontrolnu skupinu, nedonoščad bez neurološkog i MR deficita čine normotipičnu skupinu, a nedonoščad sa neurološkim i MR deficitom čine HIE skupinu. Prikaz demografskih podataka skupina ispitanika prikazan je u tablici 2.

Tablica 2. Demografski podatci ispitanika uključenih u istraživanje.

Skupina	gestacijska dob* (tjedni)	spol	broj ispitanika
kontrolna skupina	40	♂ 3 ♀ 2	5
normotipična skupina	30 ± 2,68	♂ 9 ♀ 7	16
HIE skupina	29,5 ± 2,91	♂ 10 ♀ 12	22

* srednja vrijednost ± SD; HIE, skupina s hipoksijsko-ishemijskom encefalopatijom

U nastavku teksta prvo ću prikazati rezultate mjerenja ukupnog volumena velikog mozga te rezultate volumetrijske analize struktura stražnje lubanjske jame (moždanog debla, malog mozga te gornjih, srednjih i donjih krakova malog mozga), i na kraju rezultate analize dijelova moždanog debla: mezencefalona, ponsa i produljene moždine te njihovih ustrojbenih segmenata: baze, tegmentuma i tektuma.

5.1.1. Rezultati volumetrijske analize u terminskoj i korigiranoj terminskoj dobi

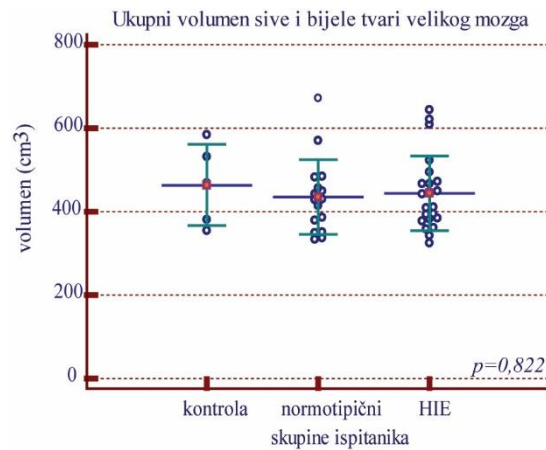
Analiza volumetrije ukupnog moždanog volumena nije pokazala značajna odstupanja između ispitivanih skupina (slika 18).

Za razliku od ukupnog moždanog volumena, vidljivo je statistički značajno smanjenje volumena moždanog debla i malog mozga u normotipičnoj i HIE skupini u odnosu na kontrolnu skupinu (slika 19).

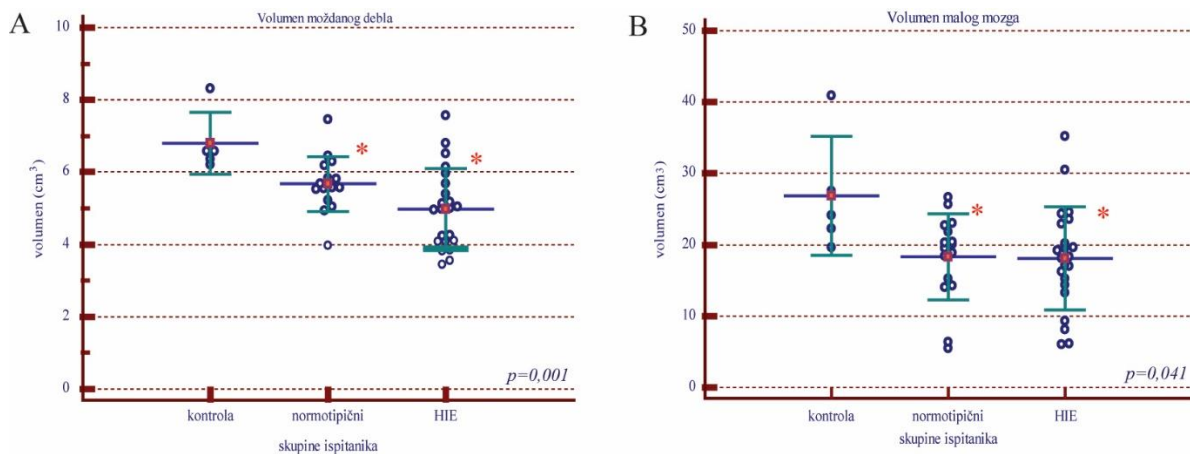
Promatrajući rezultate volumetrijske analize krakova malog mozga uočavamo smanjenje volumena gornjih, srednjih i donjih krakova malog mozga u HIE skupini u odnosu na kontrolnu skupinu. Smanjenje volumena srednjih krakova malog mozga u HIE skupini je statistički značajno u odnosu na kontrolnu skupinu. Volumen svih krakova malog mozga je smanjen u normotipičnoj skupini, no ta razlika nije statistički značajna (slika 20).

Volumeni mezencefalona i ponsa pokazuju statistički značajno smanjenje u HIE skupini u odnosu na kontrolnu skupinu, a volumen ponsa je statistički značajno smanjen u normotipičnoj skupini u odnosu na kontrolnu. Volumeni produljene moždine su smanjeni u odnosu na kontrolnu, no ta razlika nije statistički značajna (slika 21).

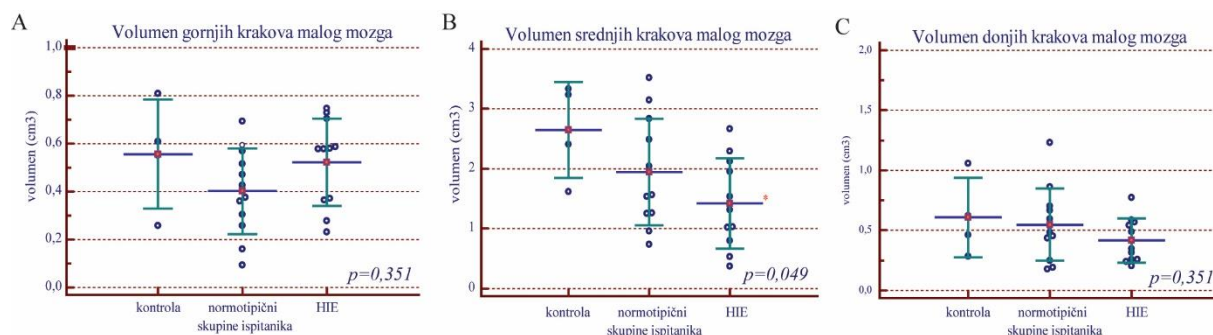
Analiza ustrojbenih segmenata mezencefalona, ponsa i produljene moždine, dijelova moždanog debla pokazala je statistički značajno smanjenje volumena baze, tegmentuma i tektuma mezencefalona u HIE skupini u odnosu na kontrolnu te značajno smanjenje volumena tegmentuma mezencefalona u normotipičnoj skupini u odnosu na kontrolnu. Također, volumen baze ponsa pokazuje statistički značajno smanjenje volumena u HIE skupini u odnosu na kontrolnu. Volumen tegmentuma ponsa je statistički značajno reduciran i u normotipičnoj i u HIE skupini. Volumeni baze i tegmentuma produljene moždine su smanjeni i u normotipičnoj i u HIE skupini, no smanjenje volumena nije statistički značajno (slika 22).



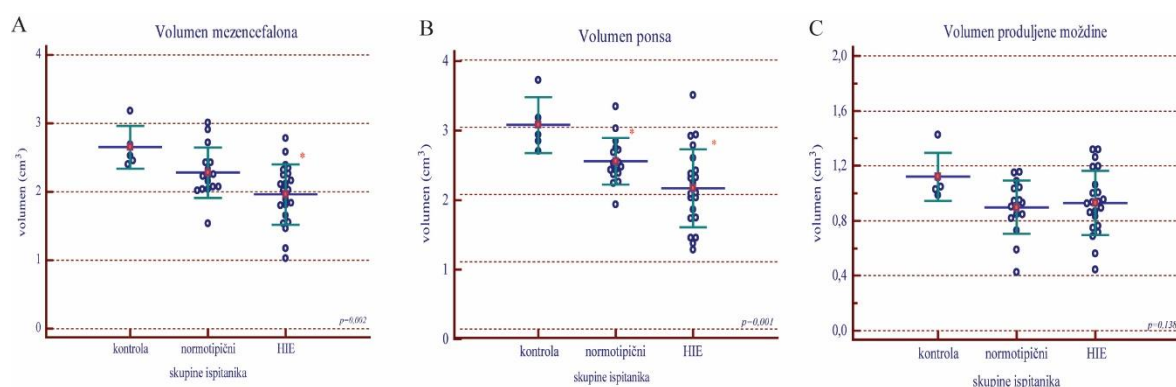
Slika 18. Volumetrijska analiza ukupnog volumena sive i bijele tvari velikog mozga. Volumen (cm^3) u skupinama terminske novorođenčadi (kontrola), nedonoščadi bez deficita (normotipični) i nedonoščadi s dijagnozom hipoksijsko ishemijske encefalopatije (HIE). Prikazane su pojedinačne vrijednosti (markeri), a vodoravne linije označavaju srednja vrijednost \pm standardna devijacija; p , razina značajnosti označena je na grafu ANOVA.



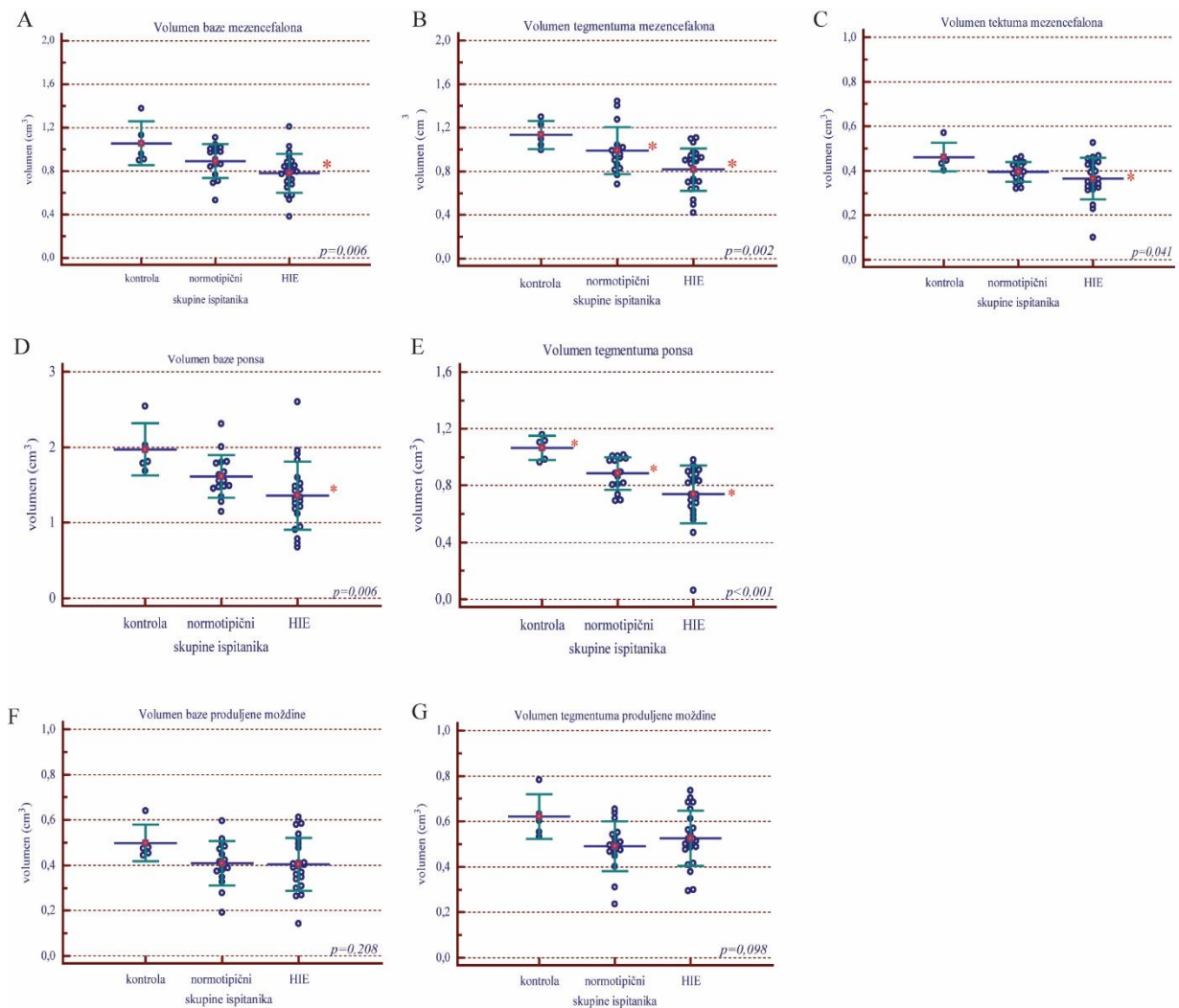
Slika 19. Volumetrijska analiza struktura stražnje lubanjske jame. Volumen moždanog debla (A) (cm^3) i volumen malog mozga (B) u skupinama terminske novorođenčadi (kontrola), nedonoščadi bez deficita (normotipični) i nedonoščadi s dijagnozom hipoksijsko ishemijske encefalopatije (HIE). Prikazane su pojedinačne vrijednosti (markeri), a vodoravne linije označavaju srednja vrijednost \pm standardna devijacija; p , razina značajnosti označena je na grafu ANOVA (A, B) * statistički značajna razlika u odnosu na kontrolnu skupinu).



Slika 20. Volumen krakova malog mozga. Volumen gornjih (A) (cm^3), srednjih (B) i donjih krakova malog mozga (C) u skupinama terminske novorođenčadi (kontrola), nedonoščadi bez deficita (normotipični) i nedonoščadi s dijagnostnom hipoksijsko ishemijske encefalopatije (HIE). Prikazane su pojedinačne vrijednosti (markeri), a vodoravne linije označavaju srednja vrijednost \pm standardna devijacija; p, razina značajnosti označena je na grafu ANOVA (A, B, C), * statistički značajna razlika u odnosu na kontrolnu skupinu.



Slika 21. Volumen mezencefalona (A) (cm^3), ponsa (B) i produljene moždine (C) u skupinama terminske novorođenčadi (kontrola), nedonoščadi bez deficita (normotipični) i nedonoščadi koja su bila izložena hipoksijsko ishemijskoj encefalopatiji (HIE). Prikazane su pojedinačne vrijednosti (markeri), a vodoravne linije označavaju srednja vrijednost \pm standardna devijacija; p, razina značajnosti označena je na grafu ANOVA (A, B, C), * statistički značajna razlika u odnosu na kontrolnu skupinu.



Slika 22. Volumen baze mezencefalona (A) (cm^3), tegmentuma mezencefalona (B), tektuma mezencefalona (C), baze ponsa (D), tegmentuma ponsa (E), baze produljene moždine (F) i tegmentuma produljenje moždine (G) u skupinama terminske novorođenčadi (kontrola), nedonoščadi bez deficita (normotipični) i nedonoščadi koja su bila izložena hipoksijsko ishemijskoj encefalopatiji (HIE). Prikazane su pojedinačne vrijednosti (markeri), a vodoravne linije označavaju srednja vrijednost \pm standardna devijacija; p, razina značajnosti označena je na grafu ANOVA (A, B, C, D, E, F, G), * statistički značajna razlika u odnosu na kontrolnu skupinu.

5.1.2. Rezultati traktografske analize u terminskoj i korigiranoj terminskoj dobi

U nastavku teksta prikazat ću rezultate traktografske analize za sljedeće aksonalne snopove: kortikospinalni put, lemniskus medialis, kortikopontini put, gornji, srednji i donji krakovi malog mozga. Za svaku ispitanu skupinu prikazani su rezultati analize mjerenih parametara (volumen, FA i ADC) zasebno za lijevi i desni aksonalni snop.

Rezultati traktografske analize pokazali su smanjenje volumena lijevog i desnog kortikospinalnog puta u normotipičnoj i HIE skupini u odnosu na kontrolnu skupinu, a ta

razlika nije statistički značajna. U normotipičnoj i HIE skupini primijećeno je diskretno smanjenje FA obostrano, no bez statističke značajnosti (tablica 3).

Volumen lijevog lemniskus medialis je statistički značajno smanjena u HIE skupini u odnosu na kontrolnu skupinu, dok je volumen desnog također smanjen, ali bez statističke značajnosti.

U normotipičnoj i HIE skupini primijećeno je diskretno smanjenje FA obostrano, no bez statističke značajnosti (tablica 4).

Smanjenje volumena kortikopontinih putova u HIE skupini u odnosu na kontrolnu i normotipičnu skupinu je statistički značajno. Uočavamo i diskretno smanjenje FA u HIE skupini, bez statističke značajnosti (tablica 5).

Analiza parametara gornjih krakova malog mozga pokazala je diskretno smanjenje volumena i FA, bez statističke značajnosti (tablica 6).

Volumen desnog srednjeg kraka malog mozga pokazuje statistički značajno smanjenje volumena u HIE skupini u odnosu na kontrolnu skupinu, dok je volumen lijevog srednjeg kraka malog mozga smanjen, no bez statističke značajnosti (tablica 7).

Diskretno su smanjeni mjereni parametri donjih krakova malog mozga, volumen i FA, no smanjenje nije statistički značajno između skupina ispitanika (tablica 8).

Parametar ADC nije pokazao statistički značajno odstupanje u nijednom analiziranom aksonalnom snopu u dobi od 0 godina (tablica 3-8).

Tablica 3. Volumen, frakcijska anizotropija (FA) i difuzijski koeficijent (ADC) desnog i lijevog kortikospinalnog puta u skupinama terminske novorođenčadi (kontrolna skupina), nedonoščadi bez deficita (normotipična skupina) i nedonoščadi koja su bila izložena hipoksijsko ishemijskoj encefalopatiji (skupina HIE).

	parametri	strana	Kontrolna skupina	Normotipična skupina	HIE skupina
Kortikospinalni put	Volumen (cm ³)	D	3,121 ± 0,485 p=0,129	2,651 ± 0,525 p=0,129	2,166 ± 0,820 p=0,129
		L	2,853 ± 0,373 p=0,213	2,813 ± 0,75 p=0,213	2,301 ± 0,719 p=0,213
	FA	D	0,375 ± 0,039 p=0,362	0,36 ± 0,035 p=0,362	0,33 ± 0,066 p=0,362
		L	0,38 ± 0,037 p=0,149	0,34 ± 0,031 p=0,149	0,31 ± 0,07 p=0,149
	ADC (10 ³ mm ² /s)	D	1088,17 ± 79,37 p=0,554	1161,35 ± 134,45 p=0,554	1090,46 ± 150,44 p=0,554
		L	1049,22 ± 99,34 p=0,383	1180,25 ± 103,25 p=0,383	1161,13 ± 162,01 p=0,383

*srednja vrijednost ± SD; p, razina značajnosti (ANOVA)

Tablica 4. Volumen, frakcijska anizotropija (FA) i difuzijski koeficijent (ADC) desnog i lijevog lemniskusa medialis u skupinama terminske novorođenčadi (kontrolna skupina), nedonoščadi bez deficita (normotipična skupina) i nedonoščadi koja su bila izložena hipoksijsko ishemijskoj encefalopatiji (skupina HIE).

	parametri	strana	Kontrolna skupina	Normotipična skupina	HIE skupina
Lemniskus medialis	Volumen (cm ³)	D	3,53 ±0,38 p=0,348	2,29±1,07 p=0,348	2,43±1,43 p=0,348
		L	3,58±0,401 p=0,007	1,88±0,75 p=0,007	1,71±1,06 p=0,007
	FA	D	0,32±0,037 p=0,917	0,3±0,04 p=0,917	0,3±0,04 p=0,917
		L	0,3±0,063 p=0,563	0,29±0,04 p=0,563	0,26±0,04 p=0,563
	ADC (10 ³ mm ² /s)	D	1058,44±91,05 p=0,965	1089,41 ± 85,2 p=0,965	1060,13±141,65 p=0,965
		L	1050,53±116,31 p=0,556	1101,59±149,47 p=0,556	1053,65±141,71 p=0,556

*srednja vrijednost ± SD; p, razina značajnosti (ANOVA)

Tablica 5. Volumen, frakcijska anizotropija (FA) i difuzijski koeficijent (ADC) desnog i lijevog kortikopontinog puta u skupinama terminske novorođenčadi (kontrolna skupina), nedonoščadi bez deficita (normotipična skupina) i nedonoščadi koja su bila izložena hipoksijsko ishemijskoj encefalopatiji (skupina HIE).

	parametri	strana	Kontrolna skupina	Normotipična skupina	HIE skupina
Kortikopontini put	Volumen (cm ³)	D	8,15±0,39 p=0,141	8,65±1,53 p=0,141	6,88±2,05 p=0,012
		L	8,3 ±0,22 p=0,012	8,10±1,03 p=0,012	7,07±1,84 p=0,043
	FA	D	0,36±0,03 p=0,252	0,33±0,02 p=0,252	0,34±0,05 p=0,252
		L	0,36±0,03 p=0,199	0,33±0,02 p=0,199	0,35±0,04 p=0,199
	ADC (10 ³ mm ² /s)	D	1111,66±71,17 p=0,639	1190,31±94,76 p=0,639	1136,41±162,78 p=0,639
		L	1070,92 ± 69,95 p=0,504	1169,36±101,47 p=0,504	1159,11±171,96 p=0,504

*srednja vrijednost ± SD; p, razina značajnosti (ANOVA)

Tablica 6. Volumen, frakcijska anizotropija (FA) i difuzijski koeficijent (ADC) desnih i lijevih gornjih krakova malog mozga u skupinama terminske novorođenčadi (kontrolna skupina), nedonoščadi bez deficita (normotipična skupina) i nedonoščadi koja su bila izložena hipoksijsko ishemijskoj encefalopatiji (skupina HIE).

	parametri	strana	Kontrolna skupina	Normotipična skupina	HIE skupina
Gornji krakovi malog mozga	Volumen (cm ³)	D	0,69±0,35 p=0,334	0,44±0,21 p=0,334	0,47±0,27 p=0,334
		L	0,58±0,22 p=0,212	0,41±0,17 p=0,212	0,57±0,18 p=0,212
	FA	D	0,31±0,03 p=0,498	0,27±0,03 p=0,498	0,29±0,05 p=0,498
		L	0,31±0,01 p=0,352	0,25±0,04 p=0,352	0,31±0,06 p=0,352
	ADC (10 ³ mm ² /s)	D	1094,42±57,38 p=0,485	1141,84±84,58 p=0,485	1089,04±197,98 p=0,485
		L	1078,29±50,27 p=0,828	1108,58±90,64 p=0,828	1098,54±176,51 p=0,828

*srednja vrijednost ± SD; p, razina značajnosti (ANOVA)

Tablica 7. Volumen, frakcijska anizotropija (FA) i difuzijski koeficijent (ADC) desnih i lijevih srednjih krakova malog mozga u skupinama terminske novorođenčadi (kontrolna skupina), nedonoščadi bez deficita (normotipična skupina) i nedonoščadi koja su bila izložena hipoksijsko ishemijskoj encefalopatiji (skupina HIE).

	parametri	strana	Kontrolna skupina	Normotipična skupina	HIE skupina
Srednji krakovi malog mozga	Volumen (cm ³)	D	2,82±0,81 p=0,049	1,77±0,88 p=0,049	1,31±0,75 p=0,049
		L	2,09±1,49 p=0,218	1,93±0,93 p=0,218	1,44±0,61 p=0,218
	FA	D	0,33±0,03 p=0,868	0,31±0,04 p=0,868	0,31±0,06 p=0,868
		L	0,30±0,02 p=0,948	0,32±0,05 p=0,948	0,32±0,06 p=0,948
	ADC (10 ³ mm ² /s)	D	1072,02±116,96 p=0,834	1114,72±114,59 p=0,834	1064,39±140,78 p=0,834
		L	1084,23±148,45 p=0,788	1146,64±100,78 p=0,788	1079,75±178,07 p=0,788

*srednja vrijednost ± SD; p, razina značajnosti (ANOVA)

Tablica 8. Volumen, frakcijska anizotropija (FA) i difuzijski koeficijent (ADC) desnih i lijevih donjih krakova malog mozga u skupinama terminske novorođenčadi (kontrolna skupina), nedonoščadi bez deficita (normotipična skupina) i nedonoščadi koja su bila izložena hipoksijsko ishemijskoj encefalopatiji (skupina HIE).

	parametri	strana	Kontrolna skupina	Normotipična skupina	HIE skupina
Donji krakovi malog mozga	Volumen (cm ³)	D	0,41 ±0,22 p=0,756	0,46±0,22 p=0,756	0,39±0,24 p=0,756
		L	0,54±0,33 p=0,351	0,51±0,29 p=0,351	0,34±0,18 p=0,351
	FA	D	0,28±0,05 p=0,206	0,29±0,03 p=0,206	0,28±0,05 p=0,206
		L	0,29±0,03 p=0,870	0,28±0,06 p=0,870	0,29±0,05 p=0,870
	ADC (10 ³ mm ² /s)	D	1054,52±79,78 p=0,621	1108,81±112,96 p=0,621	1044,24±135,52 p=0,621
		L	1109,48±110,06 p=0,914	1076,13±118,23 p=0,914	1090,68±153,62 p=0,914

*srednja vrijednost ± SD; p, razina značajnosti (ANOVA)

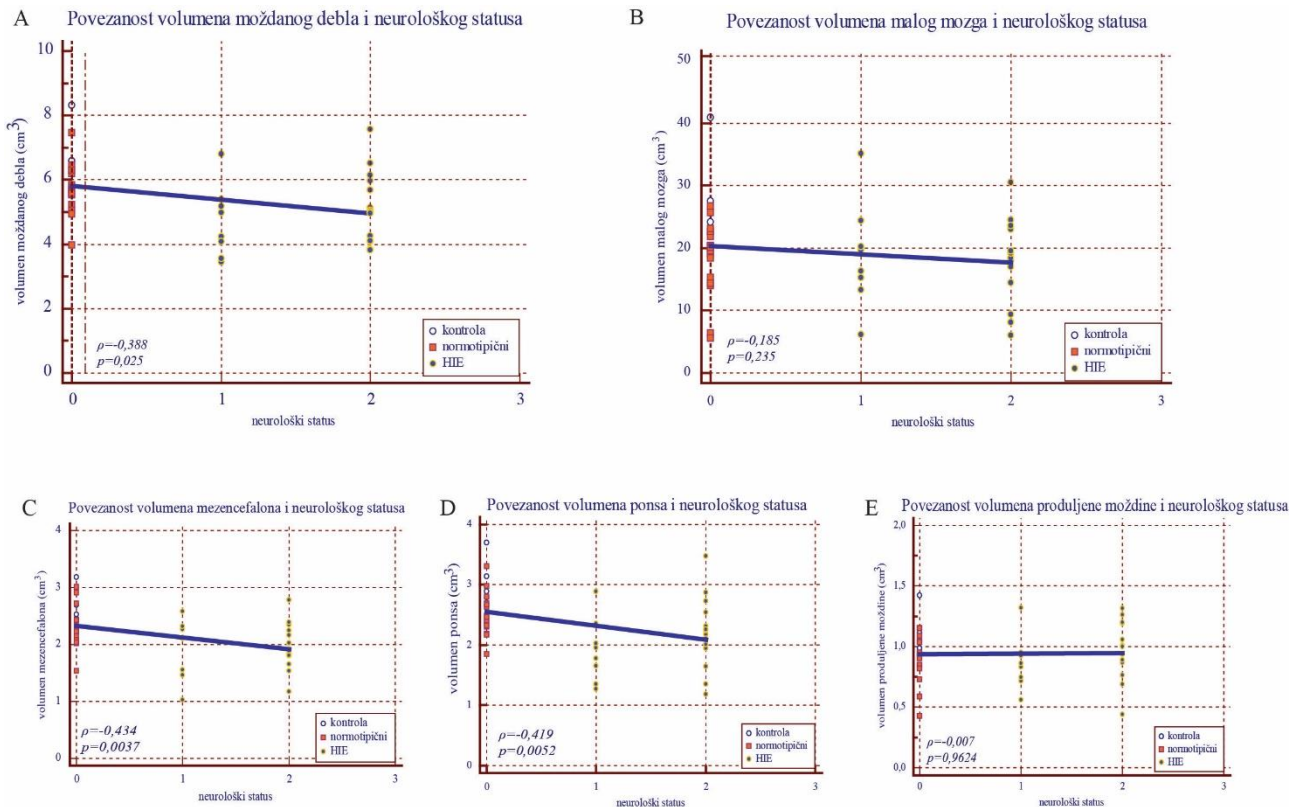
5.1.3. Povezanosti volumetrijske i traktografske analize sa neurološkim statusom u terminskoj i korigiranoj terminskoj dobi

Ispitana je međusobna statistička povezanost volumena analiziranih struktura, parametara traktografske analize (volumen, FA i ADC) te rezultata pregleda kliničkog neurološkog statusa ispitanika svih skupina u terminskoj i korigiranoj terminskoj dobi. U nastavku ću prikazati povezanost volumena malog mozga i moždanog debla i njegovih djelova: mezencefalona, ponsa i produljene moždine sa neurološkim statusom u novorođenačkoj dobi. Ukupno smanjenje volumena moždanog debla (A) povezano je sa odstupanjem od normalnog neurološkog statusa. Također, smanjenje volumena mezencefalona (C) i ponsa (D) povezano je sa odstupanjem od normalnog neurološkog statusa. Iako je koeficijent povezanosti nizak, povezanost je statistički značajna. Naprotiv, smanjenje volumena malog mozga, kao i produljene moždine ne pokazuje statistički značajnu povezanost sa neurološkim statusom ispitanika (slika 23).

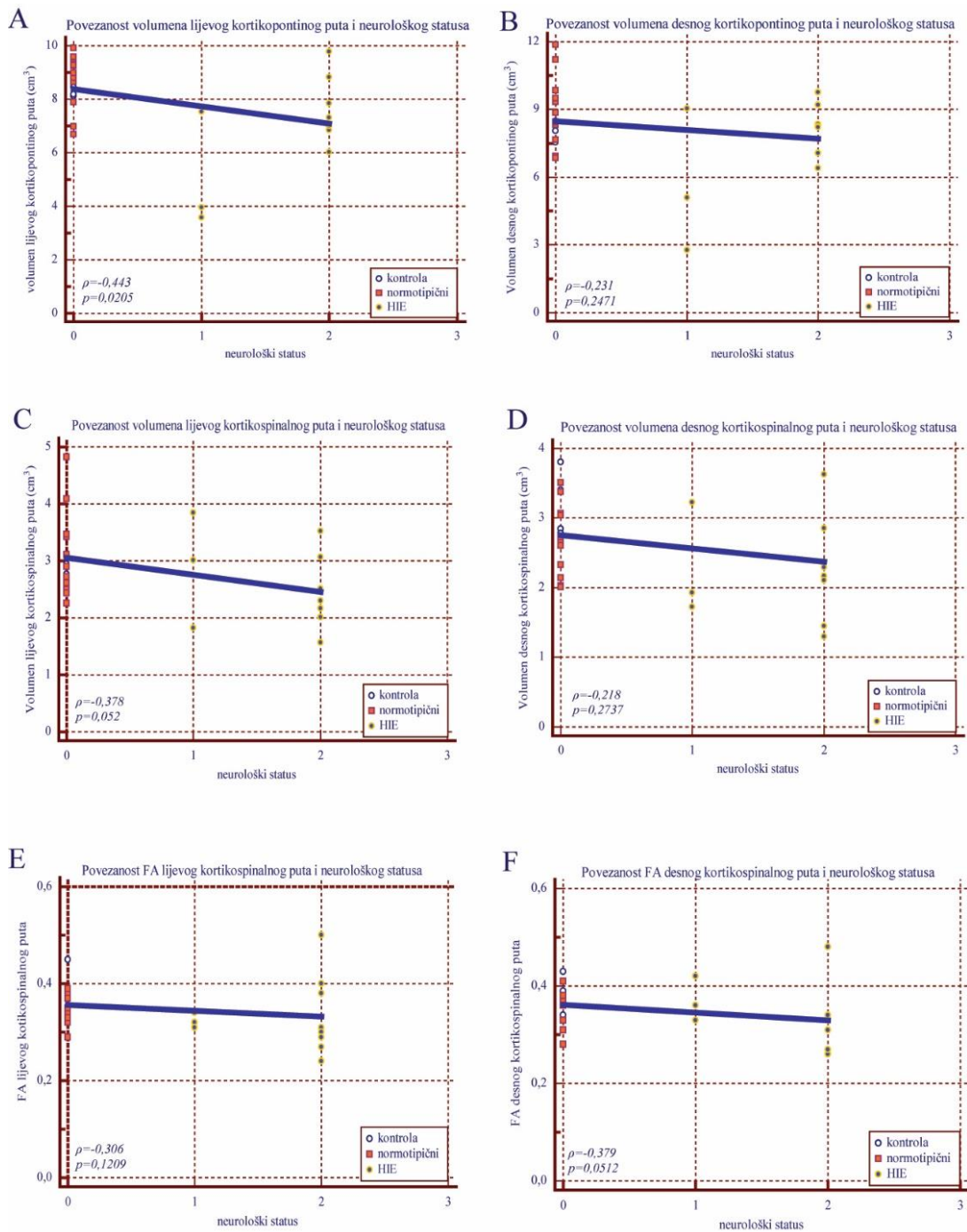
Povezanost smanjenja volumena lijevog kortikospinalnog i kortikopontinog puta sa neurološkim statusom je statistički značajna, iako je koeficijent povezanosti nizak. Za povezanost smanjenja volumena desnog kortikospinalnog i kortikopontinog puta sa neurološkim statusom nema statističke značajnosti, a koeficijent povezanosti je vrlo nizak (slika 24). Povezanost smanjenja FA desnog kortikospinalnog puta i neurološkog statusa je

statistički značajno, unatoč niskom koeficijentu povezanosti, dok za povezanost FA lijevog kortikospinalnog puta i neurološkog statusa ne uočavamo statističku značajnost, ali je koeficijent povezanosti vrlo nizak (slika 24).

U promatranoj dobi (terminska i korigirana terminska dob) nije uočena značajna povezanost mjerenih volumetrijskih i traktografskih parametara sa rezultatima kliničkog neurološkog pregleda ispitanika u svim skupinama.



Slika 23. Povezanost volumena struktura stražnje lubanjske jame i neurološkog statusa u terminskoj i korigiranoj terminskoj dobi. Povezanost volumena mozdanog debla (A) (cm^3), malog mozga (B), mezencefalona (C), ponsa (D), produljene moždine (E) i neurološkog statusa u skupinama terminske novorođenčadi (kontrola), nedonoščadi bez deficita (normotipični) i nedonoščadi koja su bila izložena hipoksijsko ishemijskoj encefalopatiji (HIE); ρ , Spearmanov koeficijent povezanosti (korelacije), p , razina značajnosti.



Slika 24. Povezanost volumena lijevog kortikopontinog puta (A) (cm)³, desnog kortikopontinog puta (B), lijevog kortikospinalnog puta (C), desnog kortikospinalnog puta (D), FA lijevog kortikospinalnog puta (E), FA desnog kortikospinalnog puta (F) i neurološkog statusa u skupinama terminske novorođenčadi (kontrola), nedonoščadi bez deficita (normotipični) i nedonoščadi koja su bila izložena hipoksijsko ishemijskoj encefalopatiji (HIE); ρ , Spearmanov koeficijent povezanosti (korelacije), p , razina značajnosti.

5.2. Rezultati analize ispitanika sa 2 godine

Svim ispitanicima je sa pune dvije godine života učinjena magnetska rezonacija, a potom i volumetrijska i traktografska analiza te neurološki status. Prikaz demografskih podataka skupina ispitanika prikazan je u tablici 9.

Tablica 9. Demografski podatci ispitanika uključenih u istraživanje.

skupina	dob (godine)	spol	broj ispitanika
kontrolna skupina	2	♂ 3	6
		♀ 3	
normotipična skupina	2	♂ 5	10
		♀ 5	
HIE skupina	2	♂ 10	22
		♀ 12	

HIE, skupina s hipoksijsko-ishemijskom encefalopatijom

U nastavku teksta prvo ću prikazati rezultate mjerenja ukupnog volumena velikog mozga, potom rezultate volumetrijske analize struktura stražnje lubanjske jame (moždanog debla, malog mozga te gornjih, srednjih i donjih krakova malog mozga), i na kraju rezultate analize dijelova moždanog debla: mezencefalona, ponsa i produljene moždine te njihovih ustrojbenih segmenata: baze, tegmentuma i tektuma.

5.2.1. Rezultati volumetrijske analize u dobi od dvije godine

Analiza volumetrije ukupnog moždanog volumena nije pokazala značajna odstupanja između ispitivanih skupina (slika 25).

Za razliku od ukupnog moždanog volumena, vidljivo je statistički značajno smanjenje volumena moždanog debla i malog mozga HIE skupini u odnosu na kontrolnu i normotipičnu skupinu. Volumen moždanog debla i malog mozga u normotipičnoj skupini je diskretno smanjen u odnosu na kontrolnu skupinu (slika 26).

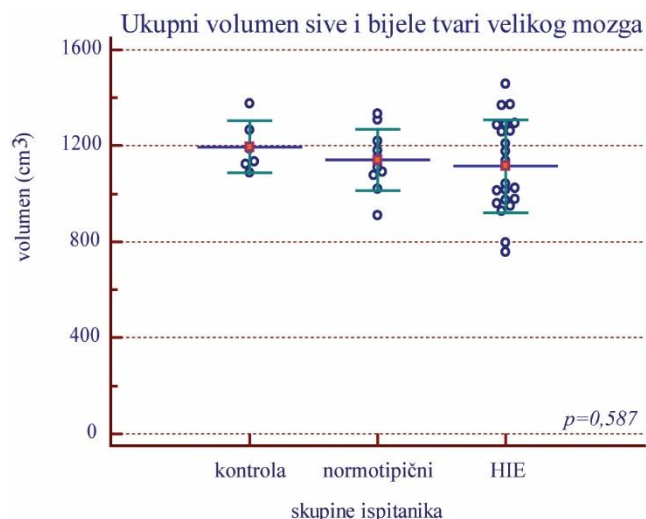
Smanjenje volumena gornjih krakova malog mozga u HIE skupini je statistički značajno u odnosu na HIE skupinu, dok je smanjenje volumena normotipične skupine ne pokazuje statističku značajnost. Volumen srednjih i donjih krakova malog mozga snižen je u HIE skupini, a to smanjenje je granično značajno, dok smanjenje volumena u normotipičnoj skupini ne pokazuje statističku značajnost (slika 27).

Volumen mezencefalona pokazuje statistički značajno smanjenje u HIE skupinu u odnosu na kontrolnu skupinu, dok je smanjenje volumena u normotipičnoj skupini u odnosu na

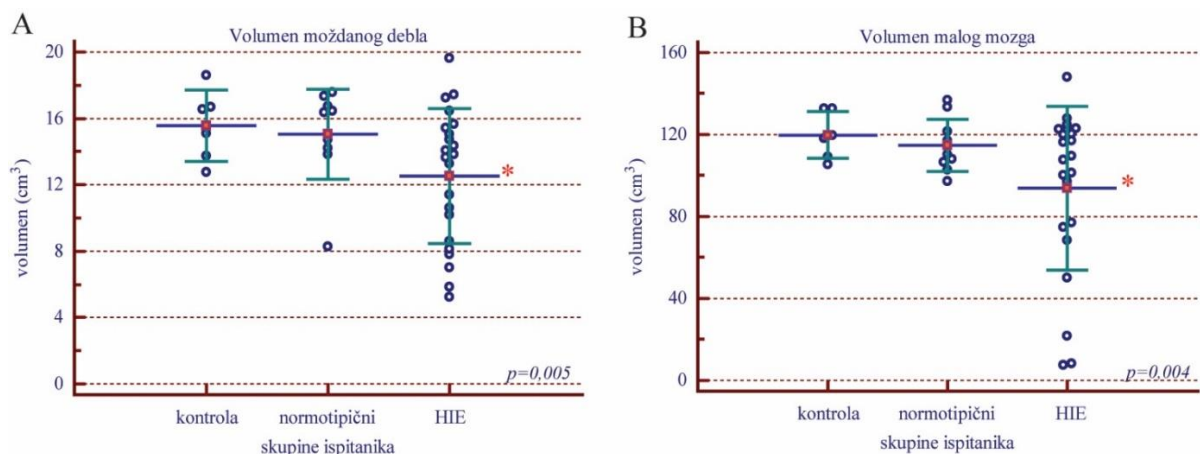
kontrolnu uočljivo, ali nije statistički značajno. Volumen ponsa je statistički značajno smanjen u HIE skupini u odnosu na kontrolnu i normotipičnu skupinu, čiji volumeni su identični.

Volumen produljene moždine je smanjen u HIE skupini u odnosu na kontrolnu i normotipičnu skupinu, čiji volumeni su identični, a njihove međusobne razlike nisu statistički značajne (slika 28).

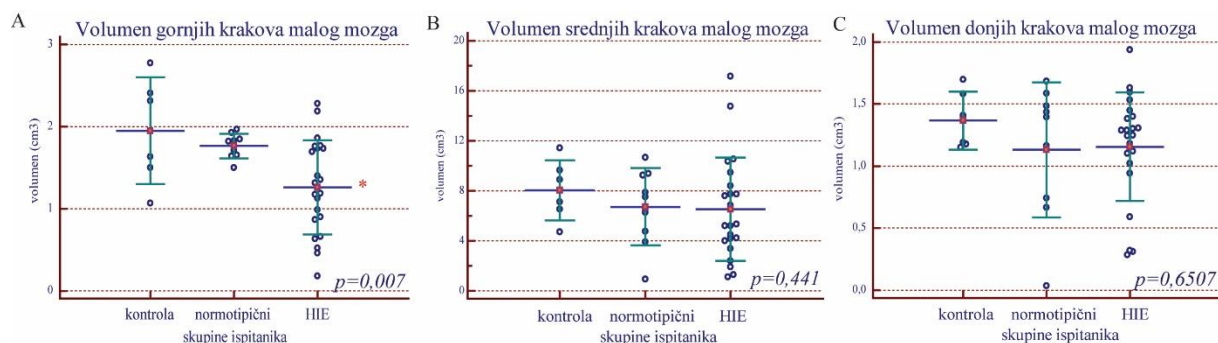
Analiza ustrojbenih segmenata mezencefalona, ponsa i produljene moždine, dijelova moždanog debla pokazala je smanjenje volumena baze, tegmentuma i tektuma mezencefalona u HIE skupini u odnosu na kontrolnu. Statistički je značajno smanjenje tegmentuma mezencefalona u HIE skupini u odnosu na kontrolnu. Volumen baze u normotipičnoj skupini je diskretno smanjen u odnosu na kontrolnu skupinu, dok je smanjenje volumena tegmentuma i tektuma uočljivo, ali statistički nije značajno. Također, volumen baze ponsa pokazuje smanjenje volumena u HIE skupini u odnosu na kontrolnu, dok su volumeni kontrolne i normotipične skupine identični. Volumen tegmentuma ponsa je statistički značajno granično smanjen u HIE skupini u odnosu na kontrolnu skupinu, dok je uočljivo smanjenje volumena u normotipičnoj skupini u odnosu na kontrolnu, ali je statistički neznačajno. Volumeni baze i tegmentuma produljene moždine su smanjeni i u normotipičnoj i u HIE skupini, no smanjenje volumena nije statistički značajno, dok su volumeni u normotipičnoj skupini diskretno smanjeni (slika 29).



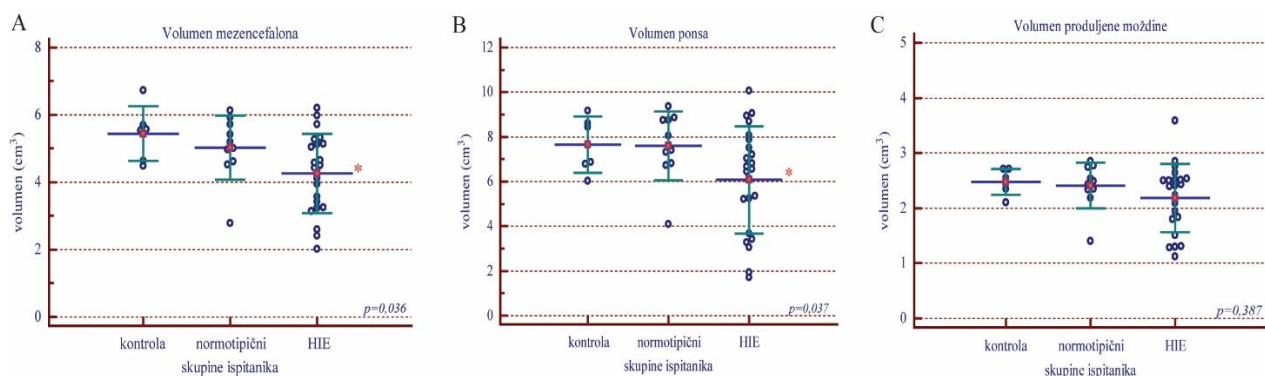
Slika 25. Volumetrijska analiza ukupnog volumena sive i bijele tvari velikog mozga. Volumen (cm³) u skupinama kontrola, normotipični i HIE. Prikazane su pojedinačne vrijednosti (markeri), a vodoravne linije označavaju srednja vrijednost ± standardna devijacija; p, razina značajnosti označena je na grafu ANOVA.



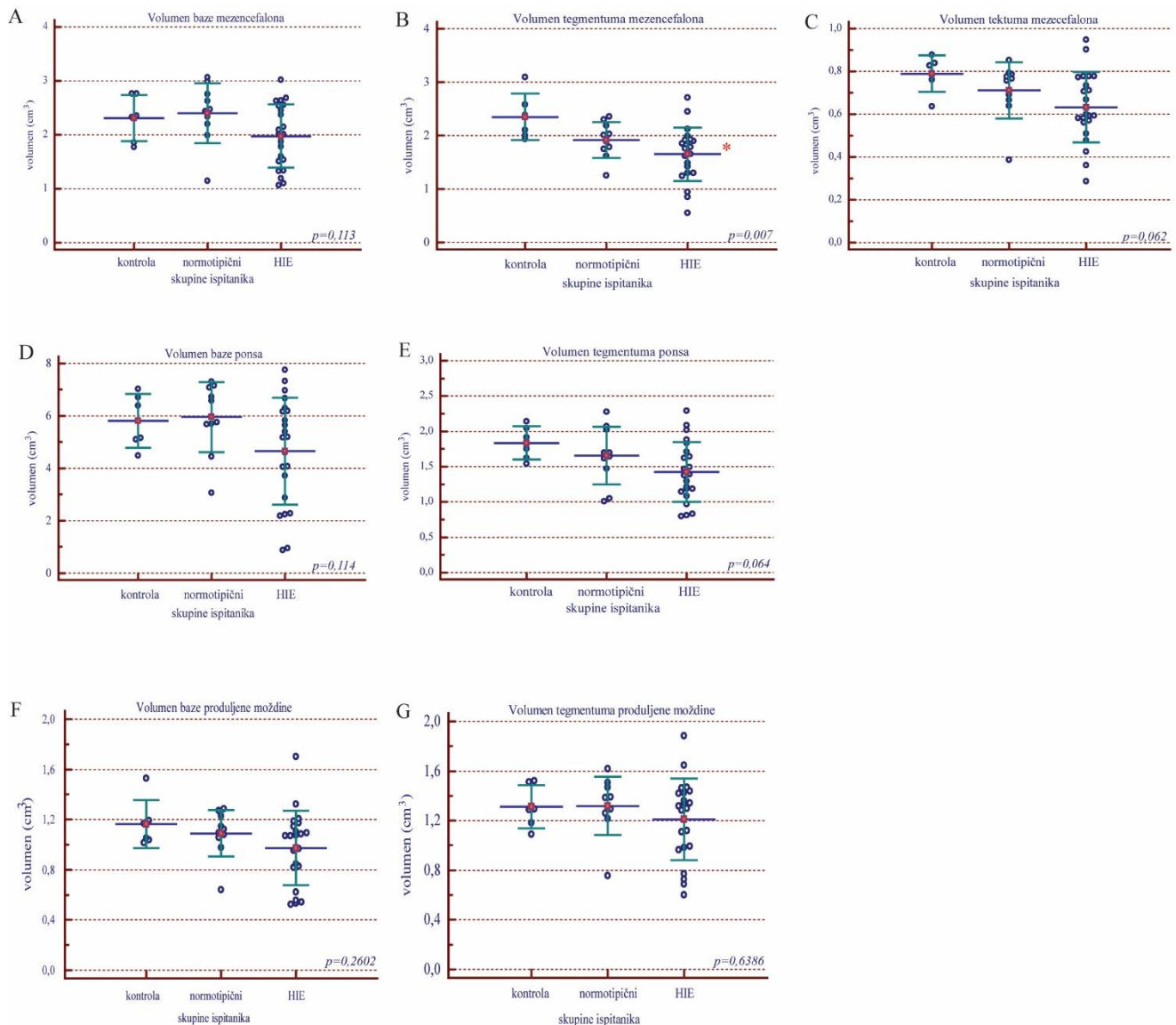
Slika 26. *Volumen moždanog debla (A) (cm^3) i volumen malog mozga (B) u skupinama: kontrola, normotipični i HIE. Prikazane su pojedinačne vrijednosti (markeri), a vodoravne linije označavaju srednja vrijednost \pm standardna devijacija; p, razina značajnosti označena je na grafu Kruskal-Wallis (A, B), * statistički značajna razlika u odnosu na kontrolnu skupinu).*



Slika 27. *Volumen gornjih (A) (cm^3), srednjih (B) i donjih krakova malog mozga (C) u skupinama: kontrola, normotipični i HIE. Prikazane su pojedinačne vrijednosti (markeri), a vodoravne linije označavaju srednja vrijednost \pm standardna devijacija; p, razina značajnosti označena je na grafu ANOVA (A) ili Kruskal-Wallis (B, C), * statistički značajna razlika u odnosu na kontrolnu skupinu).*



Slika 28. *Volumen mezencefalona (A) (cm^3), ponsa (B) i produljene moždine (C) u skupinama: kontrola, normotipični i HIE. Prikazane su pojedinačne vrijednosti (markeri), a vodoravne linije označavaju srednja vrijednost \pm standardna devijacija; p, razina značajnosti označena je na grafu ANOVA (A) ili Kruskal-Wallis (B, C), * statistički značajna razlika u odnosu na kontrolnu skupinu).*



Slika 29. Volumen baze mezencefalona (A) (cm³), tegmentuma mezencefalona (B), tektuma mezencefalona (C), baze ponsa (D), tegmentuma ponsa (E), baze produljene moždine (F) i tegmentuma produljenje moždine (G) u skupinama: kontrola, normotipični i HIE. Prikazane su pojedinačne vrijednosti (markeri), a vodoravne linije označavaju srednja vrijednost ± standardna devijacija; p, razina značajnosti označena je na grafu ANOVA (A, B, C, D, E) ili Kruskal-Wallis (F, G), * statistički značajna razlika u odnosu na kontrolnu skupinu).

5.2.1. Rezultati traktografske analize u dobi od dvije godine

U nastavku teksta prikazat ću rezultate traktografske analize za sljedeće aksonalne snopove: kortikospinalni put, lemniskus medialis, kortikopontini put, gornji, srednji i donji krakovi malog mozga. Za svaku ispitanu skupinu prikazani su rezultati analize mjerenih parametara (volumen, FA i ADC) zasebno za lijevi i desni aksonalni snop.

Rezultati traktografske analize pokazali su statistički značajno smanjenje volumena kortikospinalnog puta obostrano u HIE skupini u odnosu na kontrolnu skupinu, dok je

volumen u normotipičnoj skupini smanjen u odnosu na kontrolnu, no ta razlika nije statistički značajna. U normotipičnoj opaža se diskretno povećanje, a u HIE skupini statistički značajno povećanje ADC parametra obostrano (tablica 10).

Volumen lemniskusa medialis obostrano je statistički značajno smanjen u HIE skupini u odnosu na kontrolnu skupinu, dok je volumen u normotipičnoj skupini smanjen u odnosu na kontrolnu, no ta razlika nije statistički značajna. I u normotipičnoj i u HIE skupini opaža se povećanje ADC parametra, koji je granično statistički značajan u HIE skupini lijevo u odnosu na kontrolnu skupinu (tablica 11).

Smanjenje volumena kortikopontinog puta obostrano vidljivo je u HIE skupini u odnosu na kontrolnu i normotipičnu skupinu, no razlika u volumenu nije statistički značajna. Volumeni u normotipičnoj i kontrolnoj skupini su identični. Vidljivo je statistički značajno smanjenje FA parametra obostrano u HIE skupini u odnosu na kontrolnu skupinu, dok su vrijednosti u normotipičnoj i kontrolnoj skupini identične. Također, uočava se statistički značajno povećanje ADC parametra u HIE skupini u odnosu na kontrolnu i normotipičnu, čije vrijednosti su identične (tablica 12).

Analiza parametara gornjih krakova malog mozga pokazala je diskretno smanjenje volumena u HIE skupini koje je statistički značajno lijevo, te smanjene volumena u normotipičnoj skupini koje nema statističku značajnost. Povećan je ADC parametar u HIE skupini u odnosu na kontrolnu skupinu, a to povećanje je statistički značajno obostrano. Također, povećan je parametar ADC u normotipičnoj skupini u odnosu na kontrolnu, no bez statističke značajnosti (tablica 13).

ADC parametar pokazuje statistički značajno povećanje u HIE skupini u odnosu na kontrolnu skupinu srednjih krakova malog mozga obostrano, dok povećanje ADC parametra u normotipičnoj skupini u odnosu na kontrolnu nije statistički značajno (tablica 14).

Analiza parametara donjih krakova malog mozga pokazala je statistički značajno povećanje ADC parametra HIE skupine u odnosu na kontrolnu skupinu lijevo, dok desni donji krak pokazuje granične statistički značajne vrijednosti. Povećanje ADC parametra u normotipičnoj skupini u odnosu na kontrolnu nije statistički značajno (tablica 15).

Parametar ADC je pokazao statistički značajno odstupanje u svakom analiziranom aksonalnom snopu obostrano u dobi od 2 godina (tablica 10-15). Također, parametar ADC se smanjio u dobi od 2 godine u odnosu na terminsku i korigiranu terminsku dob, za svaki aksonalni snop, desno i lijevo.

Tablica 10. Volumen, frakcijska anizotropija (FA) i difuzijski koeficijent (ADC) desnog i lijevog kortikospinalnog puta u skupinama terminske novorođenčadi (kontrolna skupina), nedonoščadi bez deficita (normotipična skupina) i nedonoščadi koja su bila izložena hipoksijsko ishemijskoj encefalopatiji (skupina HIE).

	parametri	strana	Kontrolna skupina	Normotipična skupina	HIE skupina
Kortikospinalni put	Volumen (cm ³)	D	6,651 ± 0,765 <i>p</i> <0,001	5,488 ± 1,459 <i>p</i> <0,001	4,334 ± 1,162 <i>p</i> <0,001
		L	6,645 ± 1,051 <i>p</i> =0,042	5,317 ± 1,724 <i>p</i> =0,042	4,544 ± 1,892 <i>p</i> =0,042
	FA	D	0,506 ± 0,054 <i>p</i> =0,0574	0,543 ± 0,026 <i>p</i> =0,0574	0,483 ± 0,075 <i>p</i> =0,0574
		L	0,511 ± 0,007 <i>p</i> =0,123	0,54 ± 0,035 <i>p</i> =0,123	0,487 ± 0,069 <i>p</i> =0,123
	ADC (10 ³ mm ² /s)	D	857,623 ± 57,27 <i>p</i> =0,002	845,762 ± 18,521 <i>p</i> =0,002	934,354 ± 93,038 <i>p</i> =0,002
		L	851,87 ± 66,78 <i>p</i> =0,038	861,707 ± 27,361 <i>p</i> =0,038	929,523 ± 95,081 <i>p</i> =0,038

*srednja vrijednost ± SD; p, razina značajnosti (ANOVA)

Tablica 11. Volumen, frakcijska anizotropija (FA) i difuzijski koeficijent (ADC) desnog i lijevog lemniskus medijalisa u skupinama terminske novorođenčadi (kontrolna skupina), nedonoščadi bez deficita (normotipična skupina) i nedonoščadi koja su bila izložena hipoksijsko ishemijskoj encefalopatiji (skupina HIE).

	parametri	strana	Kontrolna skupina	Normotipična skupina	HIE skupina
Lemniskus medialis	Volumen (cm ³)	D	6,568 ± 1,327 <i>p</i> =0,0508	5,435 ± 1,718 <i>p</i> =0,0508	4,516 ± 2,357 <i>p</i> =0,0508
		L	6,375 ± 1,586 <i>p</i> =0,045	4,584 ± 1,557 <i>p</i> =0,045	4,131 ± 2,031 <i>p</i> =0,045
	FA	D	0,471 ± 0,027 <i>p</i> =0,2037	0,494 ± 0,032 <i>p</i> =0,2037	0,452 ± 0,064 <i>p</i> =0,2037
		L	0,47 ± 0,028 <i>p</i> =0,2559	0,471 ± 0,016 <i>p</i> =0,2559	0,437 ± 0,061 <i>p</i> =0,2559
	ADC (10 ³ mm ² /s)	D	867,42 ± 31,715 <i>p</i> =0,153	866,304 ± 38,813 <i>p</i> =0,153	912,762 ± 82,939 <i>p</i> =0,153
		L	862,725 ± 38,409 <i>p</i> =0,0765	899,009 ± 25,396 <i>p</i> =0,0765	925,516 ± 92,754 <i>p</i> =0,0765

*srednja vrijednost ± SD; p, razina značajnosti (ANOVA)

Tablica 12. Volumen, frakcijska anizotropija (FA) i difuzijski koeficijent (ADC) desnog i lijevog kortikopontinog puta u skupinama terminske novorođenčadi (kontrolna skupina), nedonoščadi bez deficita (normotipična skupina) i nedonoščadi koja su bila izložena hipoksijsko ishemijskoj encefalopatiji (skupina HIE).

	parametri	strana	Kontrolna skupina	Normotipična skupina	HIE skupina
Kortikopontini put	Volumen (cm ³)	D	14,461 ± 2,389 p=0,940	14,480 ± 5,081 p=0,940	13,92 ± 4,913 p=0,940
		L	14,600 ± 1,354 p=0,776	13,156 ± 4,495 p=0,776	14,23 ± 4,756 p=0,776
	FA	D	0,518 ± 0,057 p=0,032	0,517 ± 0,017 p=0,032	0,468 ± 0,060 p=0,032
		L	0,518 ± 0,048 p=0,0255	0,517 ± 0,016 p=0,0255	0,470 ± 0,054 p=0,0255
	ADC (10 ³ mm ² /s)	D	865,238 ± 68,485 p=0,053	867,94 ± 22,619 p=0,053	930,113 ± 86,097 p=0,053
		L	865,885 ± 61,285 p=0,0101	865,96 ± 22,078 p=0,0101	934,449 ± 91,140 p=0,0101

*srednja vrijednost ± SD; p, razina značajnosti (ANOVA)

Tablica 13. Volumen, frakcijska anizotropija (FA) i difuzijski koeficijent (ADC) desnih i lijevih gornjih krakova malog mozga u skupinama terminske novorođenčadi (kontrolna skupina), nedonoščadi bez deficita (normotipična skupina) i nedonoščadi koja su bila izložena hipoksijsko ishemijskoj encefalopatiji (skupina HIE).

	parametri	strana	Kontrolna skupina	Normotipična skupina	HIE skupina
Gornji krakovi malog mozga	Volumen (cm ³)	D	1,671 ± 0,736 p=0,294	1,240 ± 0,506 p=0,294	1,192 ± 0,689 p=0,294
		L	1,948 ± 0,648 p=0,007	1,765 ± 0,151 p=0,007	1,261 ± 0,574 p=0,007
	FA	D	0,483 ± 0,067 p=0,2606	0,484 ± 0,034 p=0,2606	0,431 ± 0,089 p=0,2606
		L	0,471 ± 0,047 p=0,3206	0,486 ± 0,038 p=0,3206	0,443 ± 0,082 p=0,3206
	ADC (10 ³ mm ² /s)	D	857,535 ± 51,531 p=0,031	940,135 ± 55,386 p=0,031	982,311 ± 117,842 p=0,031
		L	895,867 ± 47,514 p=0,0479	922,026 ± 43,372 p=0,0479	965,471 ± 109,755 p=0,0479

*srednja vrijednost ± SD; p, razina značajnosti (ANOVA)

Tablica 14. Volumen, frakcijska anizotropija (FA) i difuzijski koeficijent (ADC) desnih i lijevih srednjih krakova malog mozga u skupinama terminske novorođenčadi (kontrolna skupina), nedonoščadi bez deficita (normotipična skupina) i nedonoščadi koja su bila izložena hipoksijsko ishemijskoj encefalopatiji (skupina HIE).

	parametri	strana	Kontrolna skupina	Normotipična skupina	HIE skupina
Srednji krakovi malog mozga	Volumen (cm ³)	D	6,298 ± 1,701 p=0,993	6,097 ± 2,603 p=0,993	6,251 ± 4,214 p=0,993
		L	8,084 ± 2,397 p=0,4418	6,732 ± 3,091 p=0,4418	6,514 ± 4,136 p=0,4418
	FA	D	0,526 ± 0,062 p=0,250	0,542 ± 0,031 p=0,250	0,495 ± 0,087 p=0,250
		L	0,535 ± 0,047 p=0,4250	0,543 ± 0,018 p=0,4250	0,491 ± 0,096 p=0,4250
	ADC (10 ³ mm ² /s)	D	754,332 ± 32,739 p=0,0069	842,486 ± 58,348 p=0,0069	843,181 ± 88,955 p=0,0069
		L	763,393 ± 34,154 p=0,0425	822,945 ± 48,804 p=0,0425	883,285 ± 181,166 p=0,0425

*srednja vrijednost ± SD; p, razina značajnosti (ANOVA)

Tablica 15. Volumen, frakcijska anizotropija (FA) i difuzijski koeficijent (ADC) desnih i lijevih donjih krakova malog mozga u skupinama terminske novorođenčadi (kontrolna skupina), nedonoščadi bez deficita (normotipična skupina) i nedonoščadi koja su bila izložena hipoksijsko ishemijskoj encefalopatiji (skupina HIE)

	parametri	strana	Kontrolna skupina	Normotipična skupina	HIE skupina
Donji krakovi malog mozga	Volumen (cm ³)	D	1,338 ± 0,320 p=0,227	0,884 ± 0,446 p=0,227	1,067 ± 0,535 p=0,227
		L	1,368 ± 0,233 p=0,6440	1,131 ± 0,554 p=0,6440	1,157 ± 0,437 p=0,6440
	FA	D	0,493 ± 0,030 p=0,187	0,485 ± 0,034 p=0,187	0,449 ± 0,075 p=0,187
		L	0,471 ± 0,060 p=0,245	0,484 ± 0,038 p=0,245	0,446 ± 0,064 p=0,245
	ADC (10 ³ mm ² /s)	D	826,565 ± 16,121 p=0,069	882,388 ± 58,261 p=0,069	910,185 ± 89,818 p=0,069
		L	834,847 ± 53,225 p=0,050	856,128 ± 30,536 p=0,050	905,06 ± 81,558 p=0,050

*srednja vrijednost ± SD; p, razina značajnosti (ANOVA)

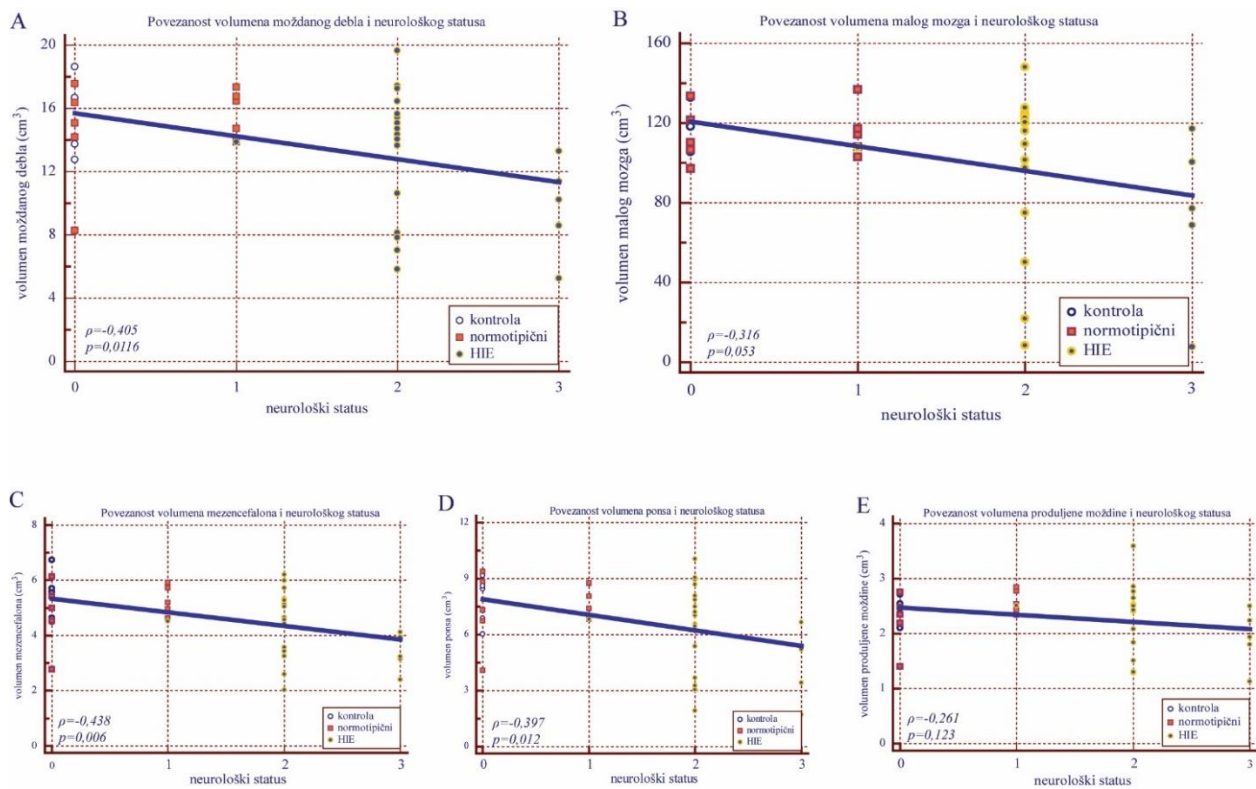
5.2.3. Povezanosti volumetrijske i traktografske analize sa neurološkim statusom u ispitanika u dobi od dvije godine

Ispitana je međusobna statistička povezanost volumena analiziranih struktura, parametara traktografske analize (volumen, FA i ADC) te rezultata pregleda kliničkog neurološkog statusa ispitanika svih skupina u dobi od 2 godine. U nastavku ću prikazati povezanost volumena malog mozga i moždanog debla i njegovih djelova: mezencefalona, ponsa i produljene moždine sa neurološkim statusom u novorođenačkoj dobi.

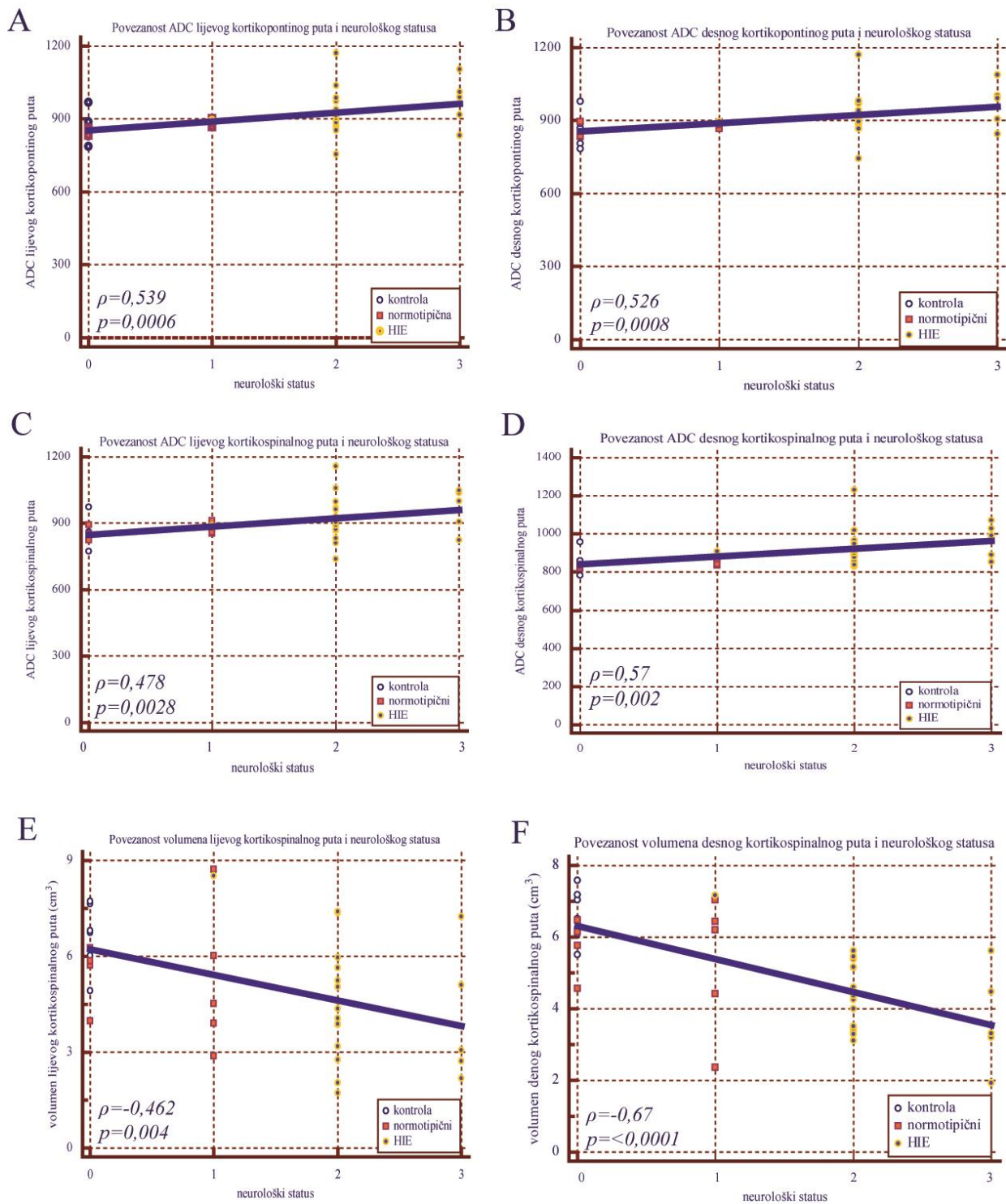
Ukupno smanjenje volumena moždanog debla (A) povezano je sa odstupanjem od normalnog neurološkog statusa. Također, smanjenje volumena mezencefalona (C) i ponsa (D) povezano je sa odstupanjem od normalnog neurološkog statusa. Iako je koeficijent povezanosti niži, povezanost je statistički značajna. Smanjenje volumena malog mozga povezano je sa odstupanjem od normalnog neurološkog statusa, a uz malo niži koeficijent povezanosti, pokazuje graničnu statističku značajnost. Smanjenje volumena produljene moždine pokazuje dosta slabu, statistički neznačajnu povezanost sa neurološkim statusom ispitanika (slika 30). Povezanost povećanja parametra ADC kortikospinalnog i kortikopontinog puta sa neurološkim statusom pokazuje jaku statističku značajnost, uz srednje izražen koeficijent povezanosti.

Također, jasno je vidljiva povezanost smanjenja volumena kortikospinalnog puta obostrano sa neurološkim statusom te pokazuje jaku statističku značajnost uz srednje izražen koeficijent povezanosti (slika 31).

U promatranoj dobi (dvije godine) vidljiva je značajnija povezanost mjerenih volumetrijskih i traktografskih parametara sa rezultatima kliničkog neurološkog pregleda ispitanika u svim skupinama.



Slika 30. Povezanost volumena moždanog debla (A) (cm³), malog mozga (B), mezencefalona (C), ponsa (D), produljene moždine (E) i neurološkog statusa u skupinama: kontrola, normotipični i HIE; ρ , Spearmanov koeficijent povezanosti (korelacije), p , razina značajnosti.



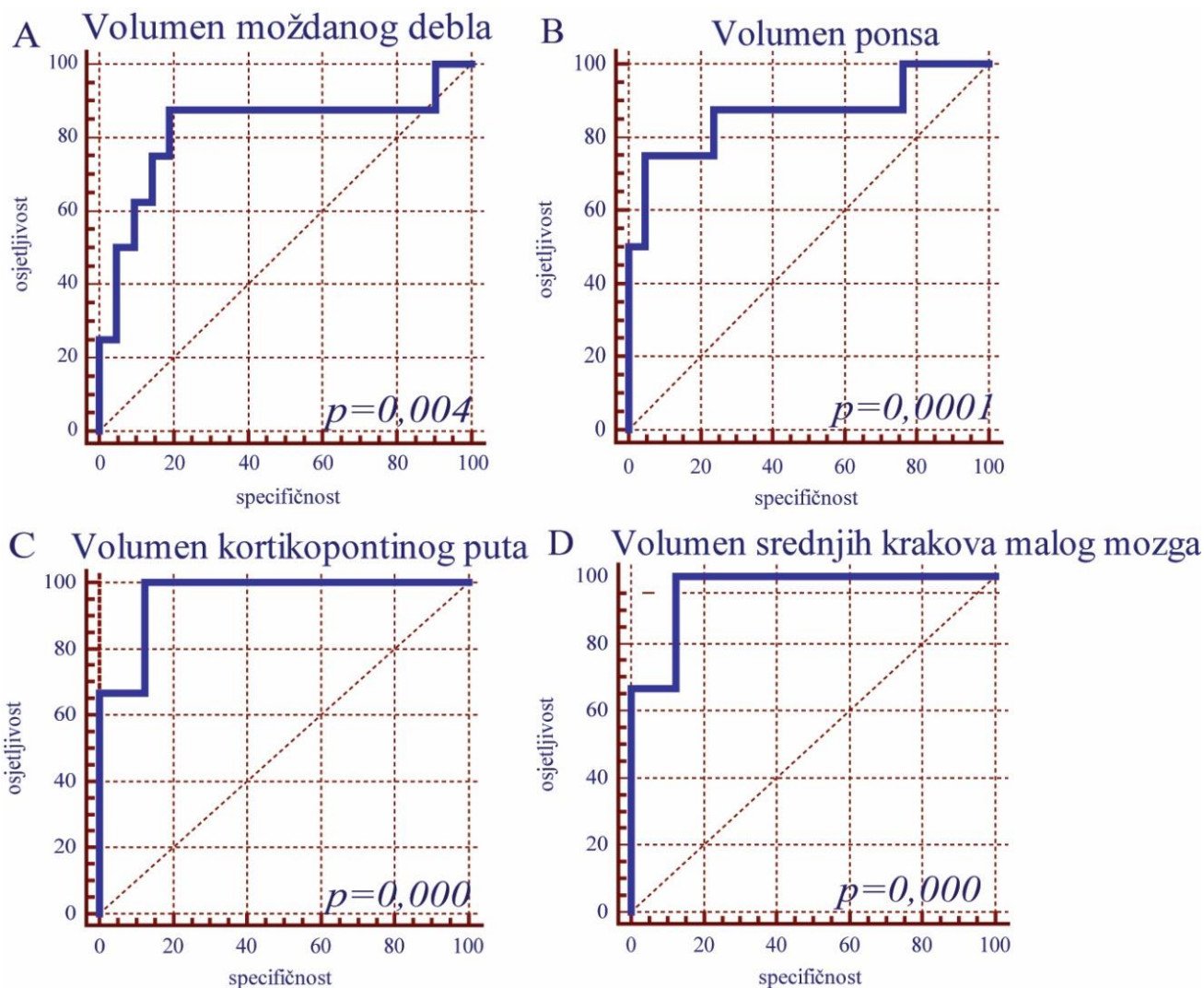
Slika 31. Povezanost parametra ADC lijevog kortikopontinog puta (A) (cm^3), desnog kortikopontinog puta (B), lijevog kortikospinalnog puta (C), desnog kortikospinalnog puta (D), volumena lijevog kortikospinalnog puta (E), volumena desnog kortikospinalnog puta (F) i neurološkog statusa u skupinama: kontrola, normotipični i HIE; ρ , Spearmanov koeficijent povezanosti (korelacije), p , razina značajnosti.

5.3. Dijagnostička i prognostička statistička analiza

Osim prethodno učinjenih testova dodatno je učinjena dijagnostička i/ili prognostička ROC (eng. *Receiver Operating Characteristic*) analiza, kod koje promatramo dijagnostičku osjetljivost i specifičnost promatranog parametra u odnosu na drugi odabrani parametar. Rezultat ROC analize nam pokazuje koji od korištenih parametara može poslužiti kao dijagnostički pokazatelj kliničkog neurološkog oštećenja koje kvantificiramo za dob odgovarajućim testovima. Da bismo potvrdili značajnost rezultata u kliničkom radu i procijenili koliko nam rezultati ovakve analize mogu poslužiti analizirali smo podatke koje su bili značajno promijenjeni. Od svih analiziranih podataka u obje vremenske točke u nastavku teksta ću prikazati rezultate koji su se pokazali kao mogući dijagnostički pokazatelji potencijalnog kliničkog oštećenja, odnosno rezultate analize za analizirane strukture za područja koja su osjetljiva za neurološka oštećenja.

5.3.1. ROC analiza u terminskoj i korigiranoj terminskoj dobi

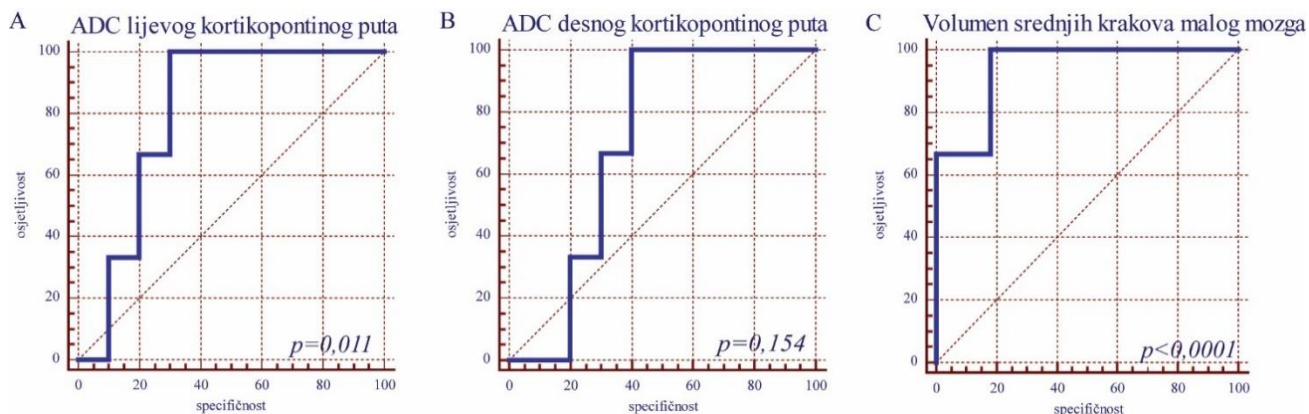
U terminskoj i korigiranoj terminskoj dobi ROC analiza je pokazala najbolju povezanost volumena moždanog debla (A), ponsa (B), kortikopontinog puta (C) i srednjih krakova malog mozga (D) i neurološkog statusa u svim skupinama ispitanika. Za navedene parametre područje ispod ROC krivulje iznosi preko 80% uz visoku osjetljivost i specifičnost te jako izraženu statističku značajnost što znači da se ovi parametri mogu koristiti kao mogući dijagnostički pokazatelji neurološkog oštećenja u navedenoj dobi (slika 32).



Slika 32. ROC analiza volumena moždanog debla (A) (cm)³, ponsa (B), kortikopontinog puta (C), i volumena srednjih krakova malog mozga (D) i neurološkog statusa u skupinama terminske novorođenčadi (kontrola), nedonoščadi bez deficita (normotipični) i nedonoščadi koja su bila izložena hipoksijsko ishemijskoj encefalopatiji (HIE); prikaz specifičnosti i osjetljivosti, p, razina značajnosti.

5.3.2. ROC analiza u dobi od 2 godine

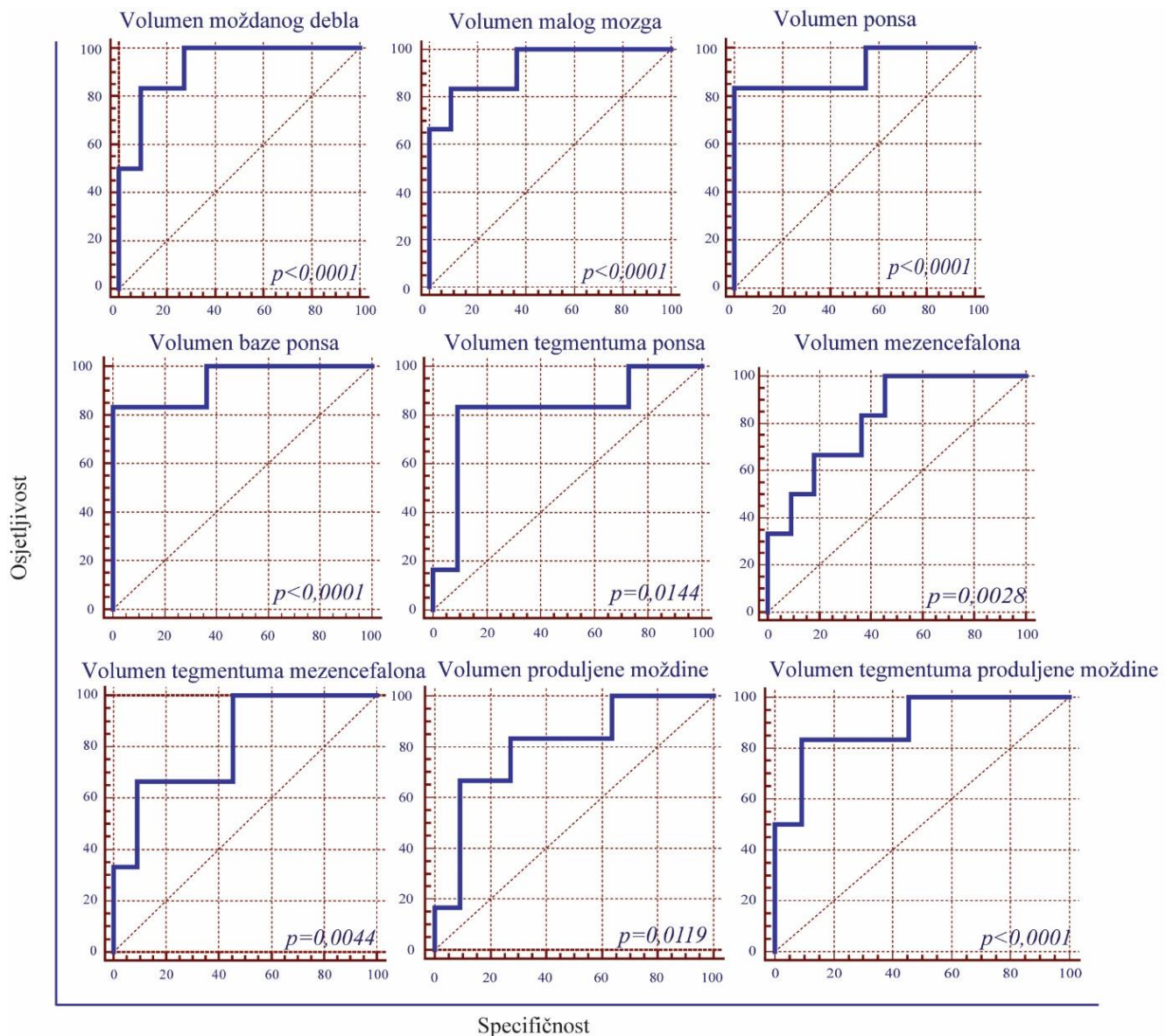
U dobi od 2 godine ROC analiza je pokazala najbolju povezanost parametra ADC lijevog kortikopontinog puta (A), desnog kortikopontinog puta (B) i volumen srednjih krakova malog mozga (C) i neurološkog statusa u svim skupinama ispitanika. Za navedene parametre područje ispod ROC krivulje iznosi preko 80% uz visoku osjetljivost i specifičnost te jako izraženu statističku značajnost što znači da se ovi parametri mogu koristiti kao mogući dijagnostički pokazatelji neurološkog oštećenja u navedenoj dobi (slika 33).



Slika 33. ROC analiza parametra ADC lijevog kortikopontinog puta (A) (cm^3), desnog kortikopontinog puta (B), i volumena srednjih krakova malog mozga kortikopontinog puta (C) i neurološkog statusa u skupinama terminske novorođenčadi (kontrola), nedonoščadi bez deficita (normotipični) i nedonoščadi koja su bila izložena hipoksijsko ishemijskoj encefalopatiji (HIE); prikaz specifičnosti i osjetljivosti, p , razina značajnosti.

5.3.3. Prognoštička ROC analiza

Osim kao dijagnostički, rezultate ROC analize možemo koristiti i kao mogući prognoštički pokazatelji neurološkog oštećenja ako usporedimo volumetrijske i traktografske parametra izmjerene u terminskoj i korigiranoj terminskoj dobi sa rezultatima neurološkog statusa u dobi od 2 godine. Najbolju prognoštičku povezanost pokazali su volumen moždanog debla, malog mozga, ponsa, baze ponsa, tegmentuma ponsa, mezencefalona, tegmentuma mezencefalona, produljene moždine i tegmentuma produljene moždine izmjereni u terminskoj i korigiranoj terminskoj dobi i rezultati neurološkog statusa u dobi od 2 godine. Za volumen moždanog debla, malog mozga i pons područje ispod ROC krivulje iznosi preko 90% uz visoku osjetljivost i specifičnost te jako izraženu statističku značajnost, dok za ostale navedene parametre područje ispod ROC krivulje iznosi preko 80% uz, također, visoku osjetljivost i specifičnost te jako izraženu statističku značajnost što govori u prilog tome da navedene parametre možemo koristiti kao mogući prognoštičke pokazatelje neurološkog oštećenja u kasnijoj dobi (slika 34).



Slika 34. ROC analiza volumena moždanog debla, malog mozga, ponsa, baze ponsa, tegmentuma ponsa, mezencefalona, tegmentuma mezencefalona, produljene moždine i tegmentuma produljene moždine u skupinama terminske novorođenčadi (kontrola), nedonoščadi bez deficita (normotipični) i nedonoščadi koja su bila izložena hipoksijsko ishemijskoj encefalopatiji (HIE) i neurološkog statusa istih skupina ispitanika u dobi od 2 godine; prikaz specifičnosti i osjetljivosti, p, razina značajnosti.

5.3.4. Povezanosti volumetrijske i traktografske analize u terminskoj i korigiranoj terminskoj dobi sa neurološkim statusom ispitanika u dobi od dvije godine

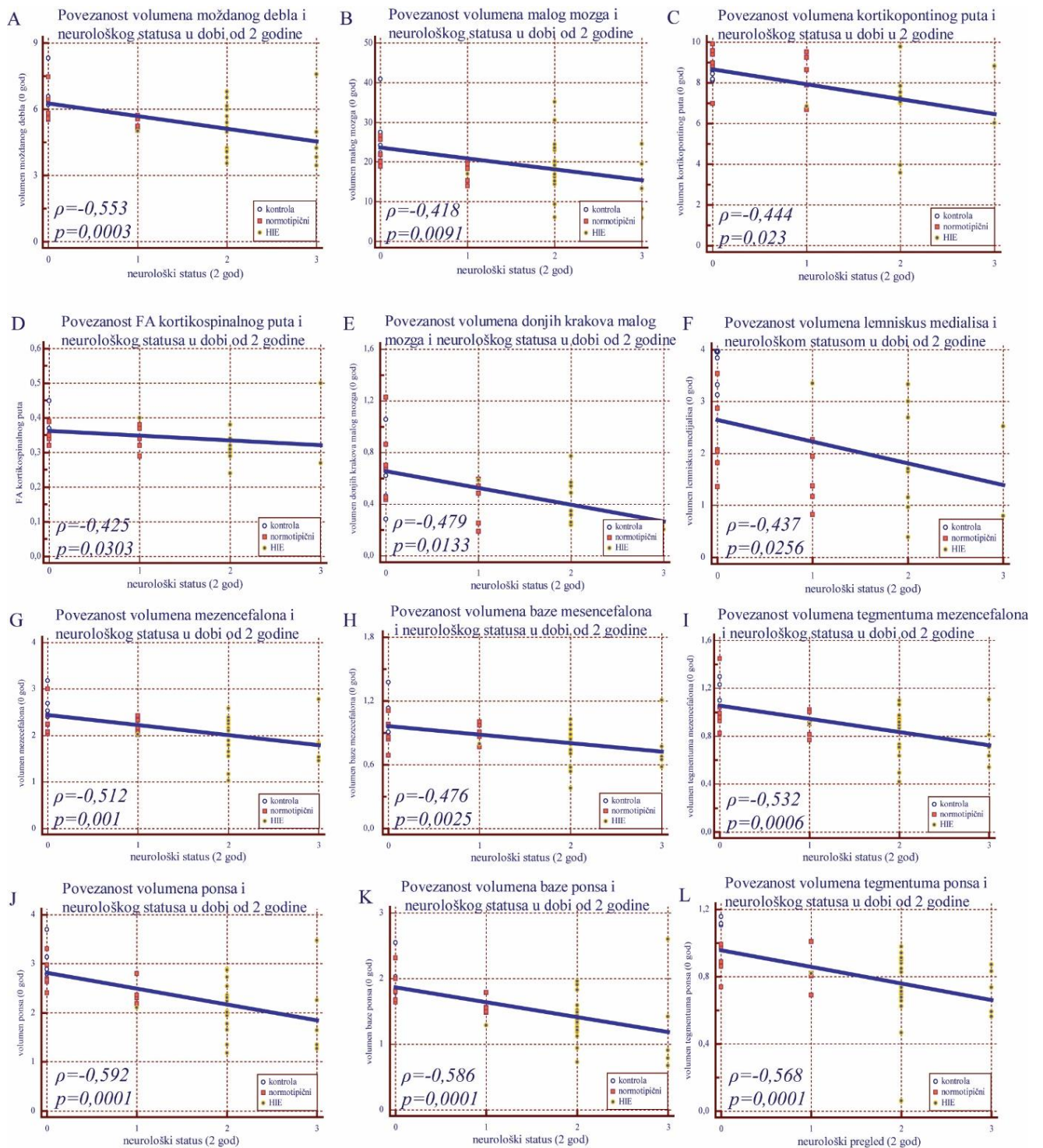
Ispitana je međusobna statistička povezanost volumena analiziranih struktura, parametara traktografske analize (volumen, FA i ADC) u terminskoj i korigiranoj terminskoj dobi te rezultata pregleda kliničkog neurološkog statusa ispitanika svih skupina u dobi od 2 godine. U

nastavku ću prikazati povezanost volumena moždanog debla, malog mozga, kortikopontinog puta, FA kortikospinalnog puta, volumena donjih krakova malog mozga, lemniskus medialis, mezencefalona, ponsa, baze ponsa i tegmentuma ponsa u terminskoj i korigiranoj terminskoj dobi sa neurološkim statusom u dobi od 2 godine.

Smanjenje volumena moždanog debla (A), malog mozga (B), mezencefalona (G), baze mezencefalona (H), tegmentuma mezencefalona (I), ponsa (J), baze ponsa (K) i tegmentuma ponsa (L) u dobi od 0 godina povezano je sa odstupanjem od normalnog neurološkog statusa u dobi od 2 godine. Povezanost navedenih parametara pokazuje jaku statističku značajnost, uz srednje izražen koeficijent povezanosti.

Smanjenje sljedećih parametara: volumen kortikopontinog puta (C), FA kortikospinalnog puta (D), volumen donjih krakova malog mozga (E) i volumen lemniskus medialis (F) u dobi od 0 godina povezano je sa odstupanjem od normalnog neurološkog statusa u dobi od 2 godine. Povezanost navedenih parametara pokazuje jaku statističku značajnost, uz malo niže izražen koeficijent povezanosti (slika 35).

Promatrani parametri u dobi od 0 godina dobar su prognostički pokazatelj za očekivano neurološko oštećenje u dobi od 2 godine.



Slika 35. Povezanost volumena moždanog debla (A) (cm)³, volumena malog mozga (B), volumena kortikopontinog puta (C), FA kortikospinalnog puta (D), volumena donjih krakova malog mozga (E), volumena lemniskus medialis (F), volumena mezencefalona (G), volumena baze mezencefalona (H), volumena tegmentuma mezencefalona (I), volumena ponsa (J), volumena baze ponsa (K), volumena tegmentuma ponsa (L) u skupinama terminske novorođenčadi (kontrola), nedonoščadi bez deficita (normotipični) i nedonoščadi koja su bila izložena hipoksijsko ishemijskoj encefalopatiji (HIE) i neurološkog statusa istih skupina ispitanika u dobi od 2 godine; ρ , Spearmanov koeficijent povezanosti (korelacije), p , razina značajnosti.

6. DISKUSIJA

U ovom istraživanju koristili smo multimodalni MR pristup uz morfometrijske analize, kako bi prikazali povezanost između volumena mozga i moždanih struktura sa pripadajućim aksonalnim snopovima s jedne strane te povezanost sa hipoksično ishemičnim oštećenjima kod nedonoščadi. Dobili smo i normativne podatke neophodne za proučavanje abnormalnosti strukture mozga sive i bijele tvari mozga koje su oštećene hipoksično ishemičnim događajima. Rezultati dosadašnjih volumetrijskih analiza različitih područja velikog mozga, moždanog debla i malog mozga u terminske novorođenčadi, normotipične i HIE nedonoščadi nisu sustavno prikazani. Nadalje, određen dio rezultata pokazuje promjene u kortikalnim eferentnim putevima, posebice u kortikopontocerebelarnom sustavu. Naši podatci daju novi pogled na razvojno neuroanatomske odnose između struktura velikog mozga i moždanog debla te zahtijevaju novu, razvojnu interpretaciju. O navedeni aspektima dobivenih rezultata raspravljat će se u sljedećim odjeljcima.

6.1. Smanjenje volumena i kompaktnosti projekcijskih moždanih putova

Osnovna pretpostavka u našem istraživanju bila je da će promjene u jednoj kortikalnoj regiji promijeniti integritet glavnih povezujućih putova te će doći do promjena sive tvari u terminalnim područjima. Pokazali smo da nepostojanje abnormalnosti u periventrikularnoj bijeloj tvari u korigiranoj terminskoj dobi rezultira "normalnim" putovima i njihovom mikrostrukturom, a takav nalaz je u skladu sa dosadašnjim istraživanjima [132-135]. Abnormalnosti periventrikularne bijele tvari koje odgovaraju fokalnoj leukomalaciji rezultiraju statistički značajnim promjenama kortikospinalnog puta u korigiranoj terminskoj dobi te u dobi od 2 godine. Anatomske objašnjenje za ovaj dobro poznati uzrok lezije kortikospinalnog puta je činjenica da fokalna leukomalacija, kao i druge periventrikularne lezije oštećuju kortikospinalni put na mjestu njegova ulaza u kapsulu internu. Alternativno objašnjenje je da su piramidni neuroni oštećeni hipoksijom ili ishemijom [71, 136]. Intracerebralni tijek kortikospinalnog puta dio je dvije najvulnerabilnije točke periventrikularne bijele tvari, a to su prednji dio stražnjeg kraka capsule interne, lateralno od intraventrikularnog foramina te u posteriornom parietooccipitalnom trigonumu [116, 137]. Stoga se lezija kortikospinalnog puta i tipične fokalne leukomalacije ne mogu u potpunosti objasniti na bazi anatomske osnove. Definitivno oštećenje kortikospinalnog puta koje dovodi do klasičnog opisa cerebralne paralize prisutno je u masivnim parasagitalnim lezijama koje su rijetko zabilježene u našem materijalu [12, 71, 135, 138]. Naš nalaz promjena u

kortikopontinom sustavu je vrlo zanimljiv, sa strukturne i funkcionalne strane. Promjene u kortikopontinom sustavu promatrane u korigiranoj terminskoj dobi i posebice u dobi od dvije godine mogu objasniti skromne promjene volumena malog mozga, koje su statistički značajne u dobi od 2 godine, i to trans-sinaptičkim učinakom preko pontinih jezgara. Važno je da morfometrijski analiziramo kortikopontocerebelarni sustav kao mrežu povezivanja lezije kortikopontinog puta, dok je ranijim studijama pokazan detaljan i precizan topografski položaj [77]. Koristeći DTI metodu, rekonstruirali smo putove smještene u periventrikularnoj bijeloj tvari, koja je najčešće pogođena fokalnom leukomalacijom, i pokazali da kortikopontini putevi kratko prolaze kroz nju. Bliski odnos kortikopontinih puteva i vulnerabilne periventrikularne bijele tvari je prehodno opisan koristeći posebnu DTI sekvencu, eng. *High Angular Resolution Diffusion Imaging* [77]. Nažalost, ne postoje podatci koji razmatraju oštećenje kortikopontinih putova u cerebralnoj paralizi, no smatramo da kortikopontini putevi imaju ključnu ulogu u zbirnom oštećenju kod cerebralne paralize. Kortikopontini putevi su dobro razvijeni kod primata, a posebno dobro kod čovjeka [104], iako fiziološke i razvojne studije kortikopontinog sustava u čovjeka nedostaju. Razvoj jezgara ponsa tek je usputno spomenut u poglavlju knjige Sidman i Rakić [49]. Očekuje se značajna reorganizacija ovog sustava vlakana jer je kod glodavaca ranije prikazana značajna reorganizacija u smislu pretjeranog rasta, a zatim redukcije vlakana [139]. Razvoj kortikopontinih putova vrlo je vjerojatno povezan s razvojem malog mozga, koji se razvija relativno kasno, a kortikopontocerebelarni sustav bi mogao biti među malim brojem sustava koji ima produljeni razvoj i reorganizaciju [104].

Naša je studija pokazala povezanost volumetrijskih i DTI parametara za velike projekcijske putove, i to međusobnu povezanost rezultata volumetrijske analize i DTI parametara (FA i ADC). Utvrdili smo da rezultati oba velika projekcijska puta pokazuju statistički značajnu povezanost s neurološkim ishodom kod hipoksično-ishemične encefalopatije. Stoga, pronalaženje abnormalnosti u korigiranoj terminskoj dobi može imati prediktivnu vrijednost za neurološki ishod, što je i cilj ove disertacije. Najzanimljiviji rezultat je smanjenje somatosenzornog puta, lemniskusa medialisa, koje je statistički značajno. Postoje dva moguća neuroanatomska i neurorazvojna objašnjenja. Jedno je da u hipoksiji dolazi do oštećenja relejnih neurona u jezgrama kuneatus i gracilis, koji formiraju završni dio lemniskusa medialisa čija vlakna završavaju u ventroposterolateralnom kompleksu talamusa. Ova mogućnost suprotna je našem nalazu da ne postoji statistički značajno smanjenje produljene moždine. Međutim, jezge n. gracilis i cuneatus čine samo oko 15% ukupnog volumena produljenje moždine, pa to vjerojatno neće utjecati na opće vrijednosti volumetrijskih

mjerenja mjerenja produljene moždine. Druga mogućnost je da se smanjenje vlakana lemniskusa medialis dogodilo uslijed nemogućnosti formiranja sinapsa u ventroposterolateralnom kompleksu talamusa. Ta mogućnost uključuje leziju i atrofiju talamusa. Smanjenje volumena talamusa u nedonoščadi prethodno je opisano u nekoliko studija [4, 118]. No, redukcija lemniskusa medialis se može dogoditi uslijed oštećenja subplate zone. Prethodne studije su pokazale da je subplate zona ključna za rast talamokortikalnih vlakana [38, 45, 140].

Rekonstrukcija aksonalnih snopova uz pomoć DTI je neinvazivna metoda delineacije specifičnih aksonalnih puteva u tri dimenzije [113, 141, 142]. DTI je postao važno dijagnostičko pomagalo za razlučivanje razvojnih promjena u prenatalnom razdoblju i mikrostrukturalnih razlika bijele tvari u prenatalnom i neonatalnom razdoblju koje nisu vidljive na konvencionalnom MR-u [132, 143]. Učinak gestacijskog doba pri rođenju na razvoj mikrostrukture bijele i sive tvari može se procijeniti pomoću difuzijskog parametra (FA ili ADC) koji se mijenjaju [6]. U ranoj nedonešenoj dobi mozak sadrži oko 92% vode [102] i uglavnom je nemijeliziran [144]. Kako napreduje proces sazrijevanja, povećavaju se gustoća stanica i aksona te stupanj koherentnosti aksona, dok sadržaj vode u tkivu opada na oko 88% pri rođenju. Paralelno, započinju procesi pre-mijelinizacije i rani procesi mijelinizacije, s razvojem oligodendrocita i premijelinskih lipida [145], što rezultira većom koncentracijom makromolekula povezanih s mijelinom (kolesterol, mijelinski bazični protein i proteolipidnih proteina i lipida kao što je sfingomijelin, sulfatidi i cerebrosidi). Kao posljedica toga, postoji više ograničenja i zapreka u tkivu uzrokujući povećanu usmjerenost vode [146]. Tijekom normalnog razvoja FA se povećava s dobi [147]. Smatra se da su povišene vrijednosti FA znak bolje mikrostrukturalne organizacije snopova, a na vrijednosti mogu utjecati faktori kao što su susjedna vlakna koja križaju snop, gustoća vlakana i neuralna arhitektura [61, 148]. Niže vrijednosti FA u nedonoščadi već su zabilježene u drugim studijama [4, 116, 149-151], a naši rezultati odgovaraju podacima iz literature. Mlađa nedonoščad pokazuje još značajniju redukciju FA što ukazuje na jače mikrostrukturalno oštećenje bijele tvari [150], što također odgovara našim rezultatima.

U kontekstu povećanja anizotropije, pad ADC-a s razvojem mozga vjerojatno odražava strukturne ili metaboličke promjene u intra- ili izvanstaničnom okruženju [135].

Dinamika promjena difuzijskih parametara je intenzivna između rođenja i 2. godine života, a karakterizira ju smanjenje difuzibilnosti i brzi porast FA tijekom prve postnatalne godine te sporije tijekom druge godine života [61].

U literaturi postoji veliki broj publikacija koje opisuju difuzijske parametre fetalnih aksonalnih snopova. Zbog promjena u sadržaju i raspodjeli molekula vode koja se javlja vrlo brzo nakon rođenja, moguće je da vrijednosti difuzije mozga nedonoščeta nisu identične vrijednostima fetusa u maternici istog gestacijskog doba u kojem se te promjene još nisu dogodile [152]. U fetalnom mozga uočavamo primarni porast ADC-a duboke bijele tvari prije 30.-og tjedna gestacije, a njega možemo pripisati staničnoj strukturi, velikoj količini vode u izvanstaničnom matriksu i prijelaznoj prirodi intermedijarne zone koja sadrži migrirajuće stanice. Naknadno smanjenje vrijednosti ADC-a je rezultat nestanka intermedijarne zone u kombinaciji s drugim događajima koji su već poznati, osobito smanjenje sadržaja ekstracelularnog matriksa, vode i u razvoju fizičkih prepreka difuziji, kao što su zadebljanja aksona i omatanje oligodendrocita oko aksona (početak sazrijevanja i mijelinizacija). S druge strane, moždano deblo i polutke malog mozga, kao i talamus, pokazuju mnogo ranije sazrijevanje i mijelinizaciju, s jakom linearnom negativnom korelacijom njihovih ADC vrijednosti [85, 112, 152].

Naši rezultati su pokazali značajno povišenje difuzijskog parametra ADC kod svih analiziranih aksonalnih snopova u HIE skupini u dobi od 2 godine te diskretno povišenje u normotipičnoj skupini u odnosu na kontrolnu. Ovakvi rezultati odgovaraju rezultatima drugih studija koje su pokazale da se povišene ADC vrijednosti snopova bijele tvari u kasnijoj dobi povezuju se sa abnormalnošću strukture bijele tvari u korigiranoj terminskoj dobi [132, 134, 135].

Traktografska analiza kortikopontinih puteva do sada nije rađena na novorođenčadi niti nedonoščadi, ali je učinjena kod zdravih odraslih ispitanika. Kamali i sur. su DTI-om uspjeli ispratiti i parcelizirati kortikopontocerebelarne puteve na zdravom odraslom ljudskom mozgu te su omogućili kvantifikaciju četiri glavna elementa kortikopontocerebelarnog puta (frontalni, okcipitalni, temporalni i parijetalni dio), prikaz njihovih kortikalnih veza, kao i mapiranje položaja svakog aksonalnog snopa u odnosu na kortikospinalni put [105].

U dobi od 2 godine analiza je pokazala snižene vrijednosti FA promatranih aksonalnih puteva. Unutar strukturirane organizacije bijelih tvari, kretanje molekula vode maksimalno je paralelno s aksonskim osima. Dok mijelin igra važnu ulogu u određivanju anizotropije bijele tvari, to nije jedini odgovoran faktor. Različite studije su pokazale da aksonska membrana, broj i debljina aksona, tkiva hidratacija, pakiranje stanica, gustoća i koherentnost vlakna unutar vokselu utječu na ovu usmjerenu komponentu difuzije [149].

Zanimljivo je u našim rezultatima uočiti da se aksonalnim snopovima ispitanika u dobi od 2 godine događaju inverzne promjene difuzijskih parametara; dolazi do sniženja vrijednosti FA

i paralenog, značajnog povišenja vrijednosti ADC-a. Samo dvije studije su objavile promjene ADC-a i FA [135, 153]. Tijekom normalnog razvoja ADC se smanji a FA povećava sa starošću u određenim segmentima bijele tvari. Neil i sur. su pokazali da se ADC smanjuje sa starošću u područjima sive i bijele tvari, ali se povećava FA samo u bijeloj tvari. ADC se povisuje a difuzija postaje anizotropna u razdoblju od 27 do 42 TNZ. Miller je pokazao da najveći pad ADC se događa u kortikospinalnom traktu i talamusu, ali značajno se ne javlja u ostalim regijama [135].

Berman i sur. su pokazali da rekonstrukcija aksonalnih snopova pokazuje jasnu korelaciju dobi, FA i ostalih difuzijskih parametara nedonoščadi za kortikospinalni put [116]. Krishan i sur. opisuju značajnu negativnu korelaciju vrijednosti parametra ADC bijele tvari u prenatalnoj dobi sa neurorazvojnim ishodom [154]. Ovakav rezultat sugerira da abnormalnost bijele tvari dovodi do sniženog neurorazvojnog ishoda [154]. Glenn i sur. su pokazali da kvalitativna analiza rekonstruiranih aksonalnih snopova jasno korelira sa motornim oštećenjima, što otkriva mikrostrukturalne promjene kortikospinalnog puta kod djece sa kongenitalnom hemiplegijom [155].

Naši rezultati su pokazali da parametri kao što su ADC, FA i volumen pojedinog aksonalnog snopa mogu poslužiti kao potencijalni dijagnostički i prognostički pokazatelji neurološkog oštećenja u kasnijoj dobi.

6.2. Redukcija sive tvari u HIE

Volumetrijska analiza prethodno nabrojanih struktura pokazala je zanimljiv obrazac. Naime, u korigiranoj terminskoj dobi volumen struktura je značajno smanjen u HIE i normotipičnoj grupi u odnosu na kontrolnu, dok u dobi od dvije godine mjereni volumen je smanjen u HIE skupini u odnosu na kontrolnu i normotipičnu skupinu.

Smanjenje volumena kod HIE skupine u usporedbi sa zdravim sipitanicima već je učinjeno na mlađim odraslim ispitanicima [117]. Usporedba između HIE bolesnika i zdrave kontrole pokazale je snižene gotovo sve parametre kod HIE pacijenata, a neki su bili statistički značajni. Podaci su pokazali da blaga ili umjerne perinatalna HIE može biti povezana sa generalnim strukturalnim smanjenjem volumena u ranom odraslom razdoblju [117, 133]. U prethodnim studijama već je prikazan snižen volumen sive i bijele tvari velikog mozga nedonoščadi [8, 111, 118, 156], duboke sive tvari [157] i malog mozga [156, 158], a navedno smanjenje volumena jasno korelira sa neurorazvojnim oštećenjem [118, 159] kao što je vidljivo iz naših rezultata. Volumetrijske studije pokazuju da nedonoščad imaju manju količinu bijele tvari u korigiranoj terminskoj dobi nego kontrolne terminska skupine [8, 118,

160], a osobito su pogođeni volumeni mijelinizirane bijele tvari na MR-u [118]. Ukupni volumeni mozga povećavali su se usporedno sa gestacijskom dobi pri rođenju [111]. Iako je niz studija pokazao da je volumen mozga kod nedonoščadi u korigiranom terminu sličan onom kod novorođenčadi rođenih u terminu, površina korteksa je smanjena kod nedonoščadi. Dodatno, Peterson i sur. su pokazali smanjene volumene bazalnih ganglija, corpus callosuma, amigdale, hipokampusa i malog mozga nedonoščadi u dobi od 8 godina u usporedbi s kontrolama [160]. Ovakve analize govore u prilog da se razvoj mozga nedonoščeta razlikuje od razvoja terminskog novorođenčeta.

Za razliku od literature koja navodi da je prerano rođenje povezano je s smanjenim količinama kortikalnog sive tvari u korigiranoj terminskoj dobi [118, 160] naši rezultati su pokazali suprotno u skupini nedonoščadi koji su pogođeni HIE.

Ventrikularni sustav, za koji literatura navodi da se povećava uslijed smanjenja ili abnormalnog razvoja bijele tvari velikog mozga nismo zasebno mjerili, ali je uočen povećan volumen cerebrospinalnog likvora što odgovara prethodnim studijama [112]. Povećane moždane komore, na uštrb smanjenog volumena bijele tvari velikog mozga, mogu biti koristan kvalitativni pokazatelj na nedonoščad kojima prijete potencijalna neurorazvojna odstupanja, ali se normalni ishod ne isključuje [112].

Uspoređujući dosadašnje volumetrijske studije sa našim podacima možemo uočiti da su volumeni moždanih polutki slični, $370,7 \pm 4,2 \text{ cm}^3$ [161], $331,6 \pm 15,8 \text{ cm}^3$ [57], $390,65 \pm 47,1 \text{ cm}^3$ [118], kao i mjereni volumeni malog mozga nedonoščadi: $27,0 \pm 0,4 \text{ cm}^3$ [161], $24,4 \pm 0,5 \text{ cm}^3$ [57] te $27,6 \pm 3,7 \text{ cm}^3$ [118].

Kinickmeyer je pokazao kvantitativno povećanje volumena mozga i njegovih struktura tijekom normalnog razvoja unutar prvih nekoliko godina života. Ukupni volumen mozga povećao se za 101% u prvoj godini, s porastom 15% u drugoj. Tijekom rasta moždanih polutki veći je udio sive tvari koja prvoj godini raste za 149% dok se udio bijele tvari u moždanih polutkama povećava za samo 11%. Tijekom prve godine života volumen malog mozga poraste za 240%, a volumen lateralnih moždanih komora raste 280% u prvoj godini, a malo se smanjuje u drugoj. Zabilježen je snažan rast ljudskog mozga u prve dvije godine života, uglavnom zahvaljujući rastu sive tvari. Nasuprot tome, rast bijele tvari je znatno sporiji. Ovakvi rezultati mogu upućivati na strukturne podloge kognitivnog i motoričkog razvoja u ranom djetinjstvu, kao i potencijalnu patogenezu neurorazvojnih poremećaja [161]. Naši rezultati su pokazali da je smanjenje volumena moždanog debla, mezencefalona i ponsa povezano je sa odstupanjem od normalnog neurološkog statusa u korigiranoj terminskoj dobi i u dobi od 2 godine. Smanjenje volumena malog mozga, kao i produljene moždine pokazuje

dosta slabu, statistički neznčajnu povezanost sa neurološkim statusom ispitanika u korigiranoj terminskoj dobi, dok u dobi od 2 godine smanjenje volumena malog mozga pokazuje graničnu statističku značajnost, a smanjenje volumena produljene moždine pokazuje dosta slabu, statistički neznčajnu povezanost. Smanjenje volumena moždanog debla, malog mozga, mezencefalona, baze mezencefalona, tegmentuma mezencefalona, ponsa, baze ponsa i tegmentuma ponsa u korigiranoj terminskoj dobi povezano je sa odstupanjem od normalnog neurološkog statusa u dobi od 2 godine. Inder i sur. su pokazali da ukupni volumen sive tvari velikog mozga u korigiranoj terminskoj dobi predviđa razvoj neurološkog ishoda [118], što mi nismo pokazali. Volumen malog mozga u korigiranoj terminskoj dobi cerebeluma [158] sa pridruženim oštećenjem bijele tvari velikog mozga i moždanog debla [162] pokazali su se kao dobri prognostički pokazatelji slabijih neurorazvojnih ishoda u prvim godinama života [8], a ti rezultati se poklapaju sa našim rezultatima. Marret i sur. su pokazali da rana nedonoščad imaju visok rizik od razvijanja kognitivnih i motoričkih poremećaja, a rizik inverzno korelira s gestacijskom dobi, što podupire većina učinjenih studija [163].

Woodward opisuje abnormalnosti sive i bijele tvari promatrane na MR koje koreliraju sa sniženim neurorazvojem te jaku korelaciju između jasne MR definirane abnormalnosti i neurorazvojnog oštećenja [13]. Globalna smanjenja volumena bijele tvari pokazala su se kod nedonoščadi i adolescenata u usporedbi s kontrolama koje su rođene u terminu, povezane sa smanjenom inteligencijom i povećanim poteškoćama u ponašanju [164]. Smanjeni volumeni, bilo unutar cijelog mozga, unutar anatomskih struktura, ili unutar sive ili bijele tvari, povezani su s markerima ishoda. Manji volumen mozga u korigiranoj terminskoj dobi korelira s naknadnim učincima na zadatke radne memorije objekata u djetinjstvu [159] i smanjenim generalnim kognitivnim funkcijama [156]. Abnormalnosti sive tvari, kvalitativno gledano, također su povezani s povećanim rizikom od ozbiljnih kognitivnih i psihomotorih kašnjenja i cerebralne paralize, ali u manjoj mjeri od abnormalnosti bijele tvari. Ovi nalazi potvrđuju važnost otkrivanja ranih strukturnih abnormalnosti živčanog sustava za otkrivanje i predikciju neurorazvojnog rizika u više domena koji obuhvaćaju neurološko, kognitivno i motoričko funkcioniranje [13].

Neurološka funkcija i disfunkcija odnose se na varijacije u mikrostrukturi bijele tvari. Prekid veza koje se stvaraju između vlakana bijele tvari i pridruženih struktura nakon oštećenja bijele tvari vjerojatno dovodi do neuroloških poremećaja promatranih nakon prijevremenog poroda [133]. Unilateralna i bilateralna ozljeda bijele tvari velikog mozga dovodi do manjih kontralateralnih i bilateralnih volumena polutke malog mozga. Primarna oštećenja malog mozga također dovode do smanjenja moždanog volumena

[109, 165]. U korigiranoj terminskoj dobi, volumen malog mozga nije smanjen u nedonoščadi ukoliko nije prisutno oštećenje bijele tvari velikog mozga [109, 157]. Ovakav nalaz ukazuje da lezija bijele tvari velikog mozga u prenatalnom razdoblju utječe na razvoj malog mozga vjerojatno preko promjena osnovnih aksonalnih snopova koji povezuju veliki i mali mozak [98]. U dosadašnjih studijama nije pronađena značajna povezanost volumena malog mozga u korigiranom terminskom dobu i neurološkom ishodu u dobi od 2 godine [112, 165], što ne odgovara našim rezultatima koji pokazuju jasnu statistički značajnu poveznicu između volumena malog mozga u dobi od 0 i neurološkog ishoda u dobi od 2 godine. No, Alin i suradnici, kao i Tam i suradnici su pokazali smanjen volumen malog mozga na MR snimkama u korigiranoj terminskoj dobi kod nedonoščadi sa intraventrikularnim krvarenjem [106] te povezanost sa motoričkim i kognitivnim deficitom [166]. Izolirana cerebelarna ozljeda povećava rizik motornih oštećenje i kognitivnih deficita [108]. Nekoliko studija povezuje volumen malog mozga i krakova malog mozga sa kasnijim neurokognitivnim razvojem. Shamy i sur. su pokazali jasnu korelaciju difuzijskih parametara desnog srednjeg i gornjeg kraka malog mozga nedonoščeta sa neurokognitivnim razvojem u 7. godini života [98]. Također su opisani i povišeni difuzijski parametri srednjih krakova u korelaciji sa sniženim cerebelarnim volumenom te povezanost sniženih difuzijskih parametara u srednjim krakovima povezana sa neurološkim deficitom, što također odgovara našim rezultatim [98, 107]. Nedonoščad također ima veći rizik za cerebelarnu ozljedu [108, 109, 167].

Ozljeda malog mozga, kao i talamusa i bazalnih gangliji, može pridonijeti motornim odstupanjima od razdoblja nedonešenosti. Tradicionalno, spastični motorni deficiti, tj. cerebralna paraliza, koji se javljaju u nedonoščadi pripisuju se oštećenju aksona u nekrotičkim žarištima koji prolaze kroz periventrikularnu bijelu tvar iz motoričkog korteksa prema leđnoj moždini [168].

MR snimke mogu poslužiti kao biomarkeri za procjenu učinaka neonatalne intenzivne skrbi i predviđanje neuroloških ishoda. To zahtijeva detaljne, točne i pouzdane metode segmentacije snimaka MR mozga. Za volumetrijsku analizu mozga i moždanih struktura koriste se razni volumetrijski programi, ovisno o istraživačkim skupinama. Zajedničko svim programima je činjenica da se klasifikacija tkiva i anatomsko označavanje pojedinih struktura provodi ručno, korigirajući krivo označene voksele poluautomatskih programa. Budući da još nije razvijen program za automatsku segmentaciju klasa tkiva i anatomskih struktura, autori volumetrijskih studija objavljuje svoje protokole koji se standardiziraju, kako bi se rezultati mogli uspoređivati sa rezultatima u literaturi [8, 111, 118, 169].

Osim kvantitativnih, volumetrijskih analiza, skupine istraživača su razvile sustave bodovanja za konvencionalne MR slike koje pružaju sveobuhvatnu i objektivnu karakterizaciju regionalne i globalne ozljede mozga i rasta mozga. Takav sustav bi mogao pomoći u razjašnjavanju učinka prijevremenog porođaja i odnosa MR-om definiranih strukturnih promjena mozga u korigiranom terminskom dobu te kasnijim neurorazvojnim ishodom kod preživjele nedonoščadi [9, 10, 13, 74, 114, 135].

6.3. Neurobiološka i razvojno-anatomska-topografska interpretacija rezultata

Rezultati ovog istraživanja pokazuju povezanost strukturnih promjena u volumenu mozga, malog mozga i moždanog debla sa volumenom i veličinom aksonalnih putova nakon hipoksično ishemičnog oštećenja. Za interpretaciju nekolicine konkretnih nalaza ove studije moramo razmotriti nekoliko prostornih i vremenskih čimbenika u određenim histogenetskih i neurogenetskih događaja. Prvo, vidljivo je da se lezijom periventrikularne bijele tvari ranog nedonoščeta oštećuju periventrikularni putovi i glavni projekcijski putove koji prolaze kroz zonu križanja i sagital stratu [10, 35, 43, 45, 53, 77]. Takve lezije, kod rane nedonoščadi stoga imaju kombinirani deficit kojim dominira motorički i senzornim deficit, što je u skladu s prijedlogom Kostovića i suradnika [10]. Taj prijedlog je u skladu sa prethodno opisanom fokalnom periventrikularnom lezijom opisanom u encefalopatiji [12, 74, 82, 85, 118, 143, 168]. Nije jasno je li ova vrsta lezije bijele tvari odgovorna za smanjenje volumena moždanih polutki u nedonoščadi. Kako nismo pronašli smanjenje ukupnog volumena u kod ispitanika sa hipoksično ishemijskom lezijom, objasnili smo to razvojnim podacima koje su predstavili Kostović i suradnici [10, 23], gdje se centrom semiovale, glavno tijelo asocijativnih putova razvija tijekom kasnog nedonešenog razdoblja, odnosno nakon 32. TNZ. Stoga, najčešće periventrikularne fokalne lezije ne utječu na najvoluminozniji sustav asocijativnih vlakana. Ovaj koncept razvojnih prozora vulnerabilnosti stoji ako se uzme u obzir da su glavni supstrat lezija rastući aksoni i izvanstanični matriks potreban za rast [52]. Međutim, ako su glavni cilj lezije oligodendrociti, rani i kasni prekursori rana lezija može ostaviti ozbiljne posljedice za cijeli volumen mijelinizirane bijele tvari [12, 85, 168, 170]. Ovdje je dodatna poteškoća pitanje različite vulnerabilnosti ranih i kasnih mijeliniziranih prekursora. Sa stajališta razvoja, važno je napomenuti da se periventrikularni sustavi vlakana sa kortikopontinim putovima razvijaju vrlo rano u fetalnom životu. Oštećenje rano razvijajućih putova će eventualno imati jak učinak na relativno kasniji razvoj malog mozga i kortikopontocerebelarnog sustava. U razvojnoj je literaturi mnogo primjera da su sinaptički unosi zajedno s ranom funkcijom preduvjet za pravilan razvoj neuronskog sustava [104]. Smatra se da su hipoksično-ishemično

ili upalno oštećenje mozga u razvoju tijekom ranog trećeg trimestra intrauterinog života ključni etiološki čimbenik u razvoju cerebralne paralize [168]. Oko 10% nedonoščadi razvije CP, a ova skupina čini 40% svih bolesnika sa CP [171]. Nedonoščad, koja su razvila CP, pokazali su smanjenu FA i povećane srednje difuzijske parametra u motoričkim aksonalnim snopovima, posebice u kortikospinalnom putu [172]. Nedonoščad rođena prije 33 tjedna gestacije imaju niže razvojne rezultate i povećani rizik od cerebralne paralize (CP) u razdoblju od 2 do 6 godine od kontrolne terminske novorođenčadi [112].

Selektivna vulnerabilnost mijenja se tijekom razvitka budući da neke neurogenetske zone iščezavaju i da se mijenja intenzitet neurogenetskih zbivanja, a značajno sazrijeva metabolički sinaptički ustroj neurona [10]. Najnovija istraživanja potvrdila su prijašnja klinička opažanja da je nakon perinatalne lezije mozga neurološki i kognitivni ishod jako varijabilan, a značajan oporavak u nekim slučajevima upućuje na postojanje funkcionalne plastičnosti, promjene u strukturi i funkciji posljedično djelovanju različitih epigenetskih čimbenika. Efikasnost reorganizacije aksonalnih vlakana nakon hipoksičnih ishemijskih lezija smanjuje s povećanjem gestacijskog doba [77].

6.4. Kliničko značenje disertacije

Rezultati disertacije upućuju da su potrebna minimalno dva, a preporučljivo tri MR snimanja za detaljnu i potpunu analizu hipoksijsko-ishemijskih lezija mozga. MR snimanje u terminskom i korigiranom terminskom razdoblju ostaje odlična metoda za predviđanje dugotrajnih neurorazvojnih ishoda, a uz volumetrijsku i traktografsku analizu, trebao bi biti dio standardne kliničke skrbi za nedonoščad. Činjenica da smo na temelju MR nalaza u terminu, posebno volumena ponsa, malog mozga i ostalih struktura mogli dati prediktivnu vrijednost za neurološki i motorički ishod pruža, uz adekvatan klinički neurološki pregled nedonoščeta, pravovremeno roditeljsko savjetovanje, ciljnu strategiju i mogućnost rane rehabilitacije, a ako se kombinira sa drugim pokazanim prognostičkim parametrima (kao što je promatranje spontanih pokreta) može se dobiti bolja prognoza, a male pacijente bi se brže i u ranijoj dobi upućivalo na ranu rehabilitaciju.

7. Zaključci

Detaljna volumetrijska i traktografska analiza pokazala je kvalitativne i kvantitativne promjene na projekcijskim putevima moždanog debla kod promatranih skupina ispitanika, kontrolne, normotipične i HIE skupine:

- 1) verificirani su normalni volumetrijski i traktografski parametri za mali mozak i moždano deblo kod zdrave terminske djece (kontrolna skupina)
- 2) detaljna volumetrijska analiza struktura stražnje lubanjske jame (mali mozak, moždano deblo i krakovi malog mozga) pokazala je sljedeći obrazac: u korigiranoj terminskoj dobi volumen struktura HIE skupine je značajno snižen u odnosu na kontrolnu skupinu, dok je volumen u normotipičnoj skupini snižen, no ta razlika uglavnom nije statistički značajna; u dobi od 2 godine volumen struktura HIE skupine je značajno snižen u odnosu na kontrolnu skupinu, dok je volumen u normotipičnoj skupini tek diskretno smanjen u odnosu na kontrolnu skupinu.
- 3) detaljnom traktografskom analizom pojedinačnih projekcijskih puteva mozga i moždanog debla (kortikopontini i kortikospinalni putevi, lemniskus medialis, gornji, srednji i donji krakovi malog mozga) mjereni su parametri: volumen, FA i ADC pojedinog snopa. Volumen projekcijskih puteva u HIE skupini značajno snižen u odnosu na kontrolnu skupinu, dok je volumen u normotipičnoj skupini snižen, no ta razlika uglavnom nije statistički značajna; u dobi od 2 godine volumen u HIE skupini je značajno snižen u odnosu na kontrolnu skupinu, dok je volumen u normotipičnoj skupini tek diskretno smanjen u odnosu na kontrolnu skupinu (prati obrazac volumetrijske analize). FA je značajno snižen u projekcijskim putevima u HIE skupini u korigiranoj terminskoj dobi u odnosu na kontrolnu skupinu, dok je u normotipičnoj skupini snižen, no ta razlika uglavnom nije statistički značajna; u dobi od 2 godine u HIE skupini perzistira snižen FA u odnosu na kontrolnu i normotipičnu skupinu. Parametar ADC nije pokazao značajnu razliku između skupina u korigiranoj terminskoj dobi, dok je u dobi od 2 godine pokazao statistički značajno povećan u HIE skupini u odnosu na kontrolnu i normotipičnu skupinu. Usto, vrijednosti ADC-a su manje u dobi od 2 godine, nego u terminskoj i korigiranoj terminskoj dobi.
- 4) smanjenje volumena moždanog debla (posebice mezencefalona i ponsa) te smanjenja volumena i FA kortikospinalnog i kortikopontinog puta povezano je sa odstupanjem od normalnog neurološkog statusa u korigiranoj terminskoj dobi. Smanjenje volumena malog mozga, moždanog debla (posebice mezencefalona i ponsa) te povećanja parametra ADC i

smanjenje volumena kortikospinalnog i kortikopontinog puta povezano je sa odstupanjem od normalnog neurološkog statusa u dobi od 2 godine.

- 5) smanjenje volumena malog mozga, moždanog debla (posebice mezencefalona, baze i tegmentuma te ponsa, baze i tegmentuma), kao i smanjenje volumena kortikopontinog puta, FA kortikospinalnog puta, volumena donjih krakova malog mozga i volumena lemniskusa medialis u korigiranoj terminskoj dobi povezano je sa odstupanjem od normalnog neurološkog statusa u dobi od 2 godine.
- 6) potencijalni dijagnostički pokazatelji u korigiranoj terminskoj dobi su volumen moždanog debla, ponsa, kortikopontinog puta i srednjih krakova malog mozga u usporedbi sa neurološkim statusom. U dobi od 2 godine mogući dijagnostički pokazatelji su ADC kortikopontinog i volumen srednjih krakova malog mozga u usporedbi sa neurološkim statusom. Potencijalni prognostički pokazatelji neurološkog oštećenja u dobi od 2 godine su volumen moždanog debla, malog mozga, ponsa, baze ponsa, tegmentuma ponsa, mezencefalona, tegmentuma mezencefalona, produljene moždine i tegmentuma produljene moždine izmjereni u terminskoj i korigiranoj terminskoj dobi.

8. Sažetak

Učinak perinatalne hipoksijsko – ishemijske encefalopatije na projekcijske puteve moždanoga debla u nedonoščeta

Uvod: Bolja perinatalna skrb dovela je do povećanog preživljavanja nedonoščadi. Ta djeca češće imaju različite motoričke, kognitivne i psihološke poremećaje. Perinatalna hipoksijsko-ishemijska encefalopatija (HIE) je osnovni uzrok ozljeda bijele tvari i dugotrajnih neuroloških deficita u djece. Cilj ove disertacije je analizirati moždane volumene i traktografske parametre kao glavno mjesto ozljede bijele tvari i usporediti ih s područjima u ponsu i malom mozgu kako bi se pronašla moguća selektivna vulnerabilnost za kortikospinalni put, kortikopontini put, medijalni lemnisk te za gornje, srednje i donje krakove malog mozga.

Materijali i metode: Ovo istraživanje uključuje tri skupine ispitanika. Prva se grupa sastoji od 5 zdrave, terminske djece (kontrola), druga grupa uključuje 16 nedonoščadi bez perinatalne HIE (normotipična skupina), a treća skupina se sastoji od 22 nedonoščadi sa potvrđenom perinatalnom HIE (HIE skupina). Dijagnoza perinatalne HIE se temelji na MR i kliničkim nalazima. Dobiven je pristanak roditelja za MR snimanje, a sva snimanja i pregledi su kontrolirani i odobreni od strane Etičkog povjerenstva Medicinskog fakulteta Sveučilišta u Zagrebu. MR snimke su snimljene uređajem snage magnetskog polja 3T (Magnetom TrioTim, Siemens, Njemačka), a korištena je T1 MPRAGE sekvenca visoke rezolucije u sagitalnoj ravnini (veličina voksel = 1x1x1 mm) i dwi sekvenca (veličina voksel 1,6x1,6x3 mm). Sve grupe ispitanika su snimljene u dvije vremenske točke, najprije u terminskoj ili korigiranoj terminskoj dobi, a onda u dobi od dvije godine. Moždani volumeni su mjereni uz pomoć polu-automatskog volumetrijskog programa (MNI toolbox, Montreal, Canada), a volumen moždanog debla i njegovih dijelova uz pomoć volumetrijskog programa koji zahtijeva manualne metode segmentiranja (Analyze 8.1, Mayo Clinic, USA). Aksonalni snopovi (kortikospinalni put, kortikopontini put, medijalni lemnisk, gornji, srednji i donji krakovi malog mozga) su rekonstruirani koristeći programe Diffusion Toolkit i TrackVis software. Rekonstruiranim aksonalnim snopovima izmjereni su parametri (volumen, frakcijska anizotropija, FA te difuzijski koeficijent, ADC, eng. *apparent diffusion coefficient*). Statistička analiza učinjena je programom MedCalc v12.

Rezultati: Normotipična skupina ispitanika pokazuje smanjenje mjerenih volumena u korigiranoj terminskoj dobi u odnosu na kontrolnu skupinu, no ta razlika se smanji do druge godine života i ostaje diskretna. HIE skupina ispitanika pokazuje statistički značajnu

redukciju mjerenih volumena korigiranoj terminskoj dobi u odnosu na kontrolnu skupinu, a to smanjenje se nastavlja i u dobi od dvije godine kada je značajano u odnosu na kontrolnu i normotipičnu skupinu. Volumetrijska analiza koja je pokazala navedeni obrazac uključuje moždano deblo (mezencefalon, pons, produljena moždina) i njegove segmente (baza, tegmentum, tektum) i mali mozak. Analizirani DTI parametri (volumen, FA, ADC) pokazuju sličan obrazac kod mjerenih aksonalnih snopova promatranih skupina.

Zaključak: Ishodište, putanja i ciljno područje analiziranih aksonalnih puteva su reducirani nakon perinatalne HIE. Utvrdili smo da su svi izmjereni aksonalni snopovi redovito oštećeni u perinatalnoj HIE, kao dio opće patologije bijele tvari. Ovakvi rezultati potvrđuju da su putevi koji su dio periventrikularnog sustava vlakana i periventrikularnih raskrižja vulnerabilni u HIE. Također, zbog topografskog odnosa, oštećena periventrikularna vlakna pridonose smanjenju moždanog debla, napose ponsa te smanjenju malog mozga.

Ključne riječi: moždano deblo, MR, perinatalna hipoksijsko- ishemijska encefalopatija, nedonošče, traktografija

9. Summary

Title: Impact of hypoxic-ischemic encephalopathy on projection pathways of the premature infant brainstem

Raguž Marina

Introduction: Improved perinatal care has led to increased survival of premature infants. These children often have different motoric, cognitive and psychological disorders. Perinatal hypoxic-ischemic encephalopathy (HIE) is a major cause of white matter injury and long-term neurological deficits in children. The aim of this study is to analyze cerebral volumes and DTI parameters as major site of white matter injury and compare them with recipient areas in pons and cerebellum in order to find possible selective vulnerability for corticospinal tracts, corticopontine pathways, medial lemnisci and superior, medial and inferior cerebellar peduncles.

Material and methods: In our research we had three groups of participants. The first group consisted of 5 normal term infants (control), the second group included 16 normotypic premature infants without perinatal HIE lesions (normotypic), and the third group included 22 premature infants with perinatal HIE (HIE). Diagnosis of perinatal HIE was based on both MRI and clinical exams. Parental consent for MRI scanning was obtained and all examinations were controlled and approved by the Institutional Review Board of the University of Zagreb School of Medicine. MRI images were obtained using 3T MRI scanner (Magnetom TrioTim, Siemens, Germany), with high resolution T1 MPRAGE sequence in sagittal plane (voxel size = 1x1x1 mm) and dwi sequences (voxel size 1.6x1.6x3 mm). All groups were scanned at two different time points, first at the term or corrected term age and second at the age of two years. Cerebral and cerebellar volumes were measured using semi-automated software (MNI toolbox, Montreal, Canada), and brainstem (mesencephalon, pons, medulla oblongata) was measured using manual segmentation methods (Analyze 8.1, Mayo Clinic, USA). Axonal pathways (corticospinal tracts, corticopontine pathways, medial lemnisci and superior, medial and inferior cerebellar peduncles) were reconstructed and all parameters (volume, FA- *fractional anisotropy* and ADC-*apparent diffusion coefficient*) have been measured using Diffusion Toolkit and TrackVis software. Statistical analysis was done using MedCalc v12.

Results: Normotypic group showed decreased volumes at corrected term age, but their volumes compensate during growth and at the age of 2 years correspond to control group.

Unlike normotypic, group with HIE lesions shows statistically significant reduction of measured volumes during corrected term age comparing with normal group, and also at the age of 2 years comparing with both normal and normotypic group. Volumetric analysis of brainstem parts (mesencephalon, pons, medulla oblongata) and its layers (base, tegmentum, tectum) follows that pattern as well as volumetric analysis of brainstem in general, cerebellum and total brain volume. Parameters measured during DTI analysis (volume, FA- fractional anisotropy and ADC-apparent diffusion coefficient) for named axonal pathways showed similar pattern in observed groups.

Conclusion: Origin, trajectory and termination areas of measured axonal pathways are reduced after perinatal HIE. We have found that all measured pathways are regularly damaged in perinatal HIE, as a part of general white matter pathology. Our finding is in the agreement that pathways which are part of the periventricular fiber system and periventricular crossroads are vulnerable in HIE. Also, due to the topographical relationship, damaged periventricular fibers will contribute to reduction of brainstem, especially pons, as well as cerebellum.

Keywords: brainstem, MRI, perinatal hypoxic-ischemic encephalopathy, premature infant, tractography

10. Literatura

- [1] S.P. Miller, D.M. Ferriero, C. Leonard, R. Piecuch, D.V. Glidden, J.C. Partridge, M. Perez, P. Mukherjee, D.B. Vigneron, A.J. Barkovich, Early brain injury in premature newborns detected with magnetic resonance imaging is associated with adverse early neurodevelopmental outcome, *The Journal of pediatrics*, 147 (2005) 609-616.
- [2] S.J. Counsell, Y. Shen, J.P. Boardman, D.J. Larkman, O. Kapellou, P. Ward, J.M. Allsop, F.M. Cowan, J.V. Hajnal, A.D. Edwards, Axial and radial diffusivity in preterm infants who have diffuse white matter changes on magnetic resonance imaging at term-equivalent age, *Pediatrics*, 117 (2006) 376-386.
- [3] W. Voss, A.P. Neubauer, M. Wachtendorf, J.F. Verhey, E. Kattner, Neurodevelopmental outcome in extremely low birth weight infants: what is the minimum age for reliable developmental prognosis?, *Acta paediatrica*, 96 (2007) 342-347.
- [4] S.J. Counsell, L.E. Dyet, D.J. Larkman, R.G. Nunes, J.P. Boardman, J.M. Allsop, J. Fitzpatrick, L. Srinivasan, F.M. Cowan, J.V. Hajnal, Thalamo-cortical connectivity in children born preterm mapped using probabilistic magnetic resonance tractography, *Neuroimage*, 34 (2007) 896-904.
- [5] A. Mathur, T. Inder, Magnetic resonance imaging—insights into brain injury and outcomes in premature infants, *Journal of communication disorders*, 42 (2009) 248-255.
- [6] S.L. Bonifacio, H.C. Glass, V. Chau, J.I. Berman, D. Xu, R. Brant, A.J. Barkovich, K.J. Poskitt, S.P. Miller, D.M. Ferriero, Extreme premature birth is not associated with impaired development of brain microstructure, *The Journal of pediatrics*, 157 (2010) 726-732. e721.
- [7] L.J. Orchinik, H.G. Taylor, K.A. Espy, N. Minich, N. Klein, T. Sheffield, M. Hack, Cognitive outcomes for extremely preterm/extremely low birth weight children in kindergarten, *Journal of the International Neuropsychological Society*, 17 (2011) 1067-1079.
- [8] S.H. Kwon, L. Vasung, L.R. Ment, P.S. Huppi, The role of neuroimaging in predicting neurodevelopmental outcomes of preterm neonates, *Clinics in perinatology*, 41 (2014) 257-283.
- [9] L.J. Woodward, C.A. Clark, S. Bora, T.E. Inder, Neonatal white matter abnormalities an important predictor of neurocognitive outcome for very preterm children, *PloS one*, 7 (2012) e51879.
- [10] I. Kostović, M. Kostović-Srzić, V. Benjak, N. Jovanov-Milošević, M. Radoš, Developmental dynamics of radial vulnerability in the cerebral compartments in preterm infants and neonates, *Frontiers in neurology*, 5 (2014).

- [11] V. Mejaški-Bošnjak, Dijagnostički pristup ranom otkrivanju neurorazvojnih odstupanja, *Pediatrics Croatica*, 51 (2007) 105-110.
- [12] J.J. Volpe, The encephalopathy of prematurity—brain injury and impaired brain development inextricably intertwined, *Seminars in pediatric neurology*, Elsevier, 2009, pp. 167-178.
- [13] L.J. Woodward, P.J. Anderson, N.C. Austin, K. Howard, T.E. Inder, Neonatal MRI to predict neurodevelopmental outcomes in preterm infants, *New England Journal of Medicine*, 355 (2006) 685-694.
- [14] I. Kostović, N. Lukinović, M. Judaš, N. Bogdanović, L. Mrzljak, N. Zečević, M. Kubat, Structural basis of the developmental plasticity in the human cerebral cortex: the role of the transient subplate zone, *Metabolic brain disease*, 4 (1989) 17-23.
- [15] I. Kostovic, M. Judas, Transient patterns of organization of the human fetal brain, *Croatian medical journal*, 39 (1998) 107-114.
- [16] H.C. Kinney, The encephalopathy of prematurity: one pediatric neuropathologist's perspective, *Seminars in pediatric neurology*, Elsevier, 2009, pp. 179-190.
- [17] C.J. Chu, M. Kramer, M.T. Bianchi, V.S. Caviness, S.S. Cash, *Network Analysis: Applications for the Developing Brain*, DOI (2011).
- [18] S.C. Deoni, D.C. Dean, J. O'muirheartaigh, H. Dirks, B.A. Jerskey, Investigating white matter development in infancy and early childhood using myelin water fraction and relaxation time mapping, *Neuroimage*, 63 (2012) 1038-1053.
- [19] M.V. Johnston, W.H. Trescher, A. Ishida, W. Nakajima, Neurobiology of hypoxic-ischemic injury in the developing brain, *Pediatric research*, 49 (2001) 735-741.
- [20] A. Leviton, P. Gressens, Neuronal damage accompanies perinatal white-matter damage, *Trends in neurosciences*, 30 (2007) 473-478.
- [21] L.R. Ment, D. Hirtz, P.S. Hüppi, Imaging biomarkers of outcome in the developing preterm brain, *The Lancet Neurology*, 8 (2009) 1042-1055.
- [22] S.P. Miller, D.M. Ferriero, From selective vulnerability to connectivity: insights from newborn brain imaging, *Trends in neurosciences*, 32 (2009) 496-505.
- [23] I. Kostović, N. Jovanov-Milošević, M. Radoš, G. Sedmak, V. Benjak, M. Kostović-Srzić, L. Vasung, M. Čuljat, M. Radoš, P. Hüppi, Perinatal and early postnatal reorganization of the subplate and related cellular compartments in the human cerebral wall as revealed by histological and MRI approaches, *Brain Structure and Function*, 219 (2014) 231-253.
- [24] I. Kostović, Razvitak i gradnja moždane kore, *Jugoslovenska medicinska naklada* 1979.

- [25] I. Bystron, C. Blakemore, P. Rakic, Development of the human cerebral cortex: Boulder Committee revisited, *Nature Reviews Neuroscience*, 9 (2008) 110-122.
- [26] M. Judaš, G. Šimić, Z. Petanjek, N. Jovanov-Milošević, M. Pletikos, L. Vasung, M. Vukšić, I. Kostović, The Zagreb Collection of human brains: a unique, versatile, but underexploited resource for the neuroscience community, *Annals of the New York Academy of Sciences*, 1225 (2011).
- [27] I. Kostović, M. Judaš, The development of the subplate and thalamocortical connections in the human foetal brain, *Acta paediatrica*, 99 (2010) 1119-1127.
- [28] R.R. O'Rahilly, F. Müller, *The embryonic human brain: an atlas of developmental stages*, John Wiley & Sons 2006.
- [29] P. Rakic, Specification of cerebral cortical areas, *Science*, 241 (1988) 170.
- [30] P. Rakic, A small step for the cell, a giant leap for mankind: a hypothesis of neocortical expansion during evolution, *Trends in neurosciences*, 18 (1995) 383-388.
- [31] N. Zedevic, Cellular composition of the telencephalic wall in human embryos, *Early human development*, 32 (1993) 131-149.
- [32] K. Letinic, R. Zoncu, P. Rakic, Origin of GABAergic neurons in the human neocortex, *Nature*, 417 (2002) 645-649.
- [33] P. Rakic, Developmental and evolutionary adaptations of cortical radial glia, *Cerebral cortex*, 13 (2003) 541-549.
- [34] C. von Monakow, *Gehirnpathologie*, Alfred Hölder 1905.
- [35] M. Judaš, M. Radoš, N. Jovanov-Milošević, P. Hrabac, I. Kostović, Structural, immunocytochemical, and MR imaging properties of periventricular crossroads of growing cortical pathways in preterm infants, *American journal of neuroradiology*, 26 (2005) 2671-2684.
- [36] I. Kostović, M. Judaš, M. Radoš, P. Hrabac, Laminar organization of the human fetal cerebrum revealed by histochemical markers and magnetic resonance imaging, *Cerebral Cortex*, 12 (2002) 536-544.
- [37] I. Kostovic, M. Molliver, New interpretation of laminar development of cerebral-cortex-synaptogenesis in different layers of neopallium in human fetus, *Anatomical Record*, WILEY-LISS DIV JOHN WILEY & SONS INC, 605 THIRD AVE, NEW YORK, NY 10158-0012, 1974, pp. 395-395.
- [38] I. Kostovic, P. Rakic, Developmental history of the transient subplate zone in the visual and somatosensory cortex of the macaque monkey and human brain, *Journal of Comparative Neurology*, 297 (1990) 441-470.

- [39] M.E. Molliver, I. Kostovic, H. Van der Loos, The development of synapses in cerebral cortex of the human fetus, *Brain research*, 50 (1973) 403-407.
- [40] I. Kostovic, P. Rakic, Cytology and time of origin of interstitial neurons in the white matter in infant and adult human and monkey telencephalon, *Journal of neurocytology*, 9 (1980) 219-242.
- [41] I. Kostovic, P. Rakic, Development of prestriate visual projections in the monkey and human fetal cerebrum revealed by transient cholinesterase staining, *Journal of Neuroscience*, 4 (1984) 25-42.
- [42] I. Kostovic, P.S. Goldman-Rakic, Transient cholinesterase staining in the mediodorsal nucleus of the thalamus and its connections in the developing human and monkey brain, *Journal of Comparative Neurology*, 219 (1983) 431-447.
- [43] L. Vasung, N. Jovanov-Milošević, M. Pletikos, S. Mori, M. Judaš, I. Kostović, Prominent periventricular fiber system related to ganglionic eminence and striatum in the human fetal cerebrum, *Brain Structure and Function*, 215 (2011) 237-253.
- [44] J.J. Volpe, Subplate neurons-missing link in brain injury of the premature infant?, *Pediatrics*, 97 (1996) 112-113.
- [45] I. Kostović, M. Judaš, Correlation between the sequential ingrowth of afferents and transient patterns of cortical lamination in preterm infants, *The Anatomical Record*, 267 (2002) 1-6.
- [46] I. Kostović, M. Judaš, Prolonged coexistence of transient and permanent circuitry elements in the developing cerebral cortex of fetuses and preterm infants, *Developmental medicine and child neurology*, 48 (2006) 388-393.
- [47] I. Kostović, M. Judaš, Transient patterns of cortical lamination during prenatal life: do they have implications for treatment?, *Neuroscience & Biobehavioral Reviews*, 31 (2007) 1157-1168.
- [48] L. Vasung, C. Lepage, M. Radoš, M. Pletikos, J.S. Goldman, J. Richiardi, M. Raguž, E. Fischi-Gómez, S. Karama, P.S. Huppi, Quantitative and qualitative analysis of transient fetal compartments during prenatal human brain development, *Frontiers in neuroanatomy*, 10 (2016).
- [49] R.L. Sidman, P. Rakic, Neuronal migration, with special reference to developing human brain: a review, *Brain research*, 62 (1973) 1-35.
- [50] P. Rakic, R.S. Cameron, H. Komuro, Recognition, adhesion, transmembrane signaling and cell motility in guided neuronal migration, *Current opinion in neurobiology*, 4 (1994) 63-69.

- [51] Z. Molnár, C. Blakemore, How do thalamic axons find their way to the cortex?, *Trends in neurosciences*, 18 (1995) 389-397.
- [52] I. Kostović, N. Jovanov-Milošević, The development of cerebral connections during the first 20–45 weeks' gestation, *Seminars in Fetal and Neonatal Medicine*, Elsevier, 2006, pp. 415-422.
- [53] L. Vasung, H. Huang, N. Jovanov-Milošević, M. Pletikos, S. Mori, I. Kostović, Development of axonal pathways in the human fetal fronto-limbic brain: histochemical characterization and diffusion tensor imaging, *Journal of anatomy*, 217 (2010) 400-417.
- [54] W. His, *Die Entwicklung des menschlichen Gehirns: während der ersten Monate*, S. Hirzel 1904.
- [55] F. Hochstetter, *Beiträge zur Entwicklungsgeschichte des menschlichen Gehirns*, I-II. Teil, F. Deuticke 1919.
- [56] G.W. Bartelmez, A.S. Dekaban, The early development of the human brain, DOI (1962).
- [57] H. Huang, J. Zhang, S. Wakana, W. Zhang, T. Ren, L.J. Richards, P. Yarowsky, P. Donohue, E. Graham, P.C. van Zijl, White and gray matter development in human fetal, newborn and pediatric brains, *Neuroimage*, 33 (2006) 27-38.
- [58] H. Huang, R. Xue, J. Zhang, T. Ren, L.J. Richards, P. Yarowsky, M.I. Miller, S. Mori, Anatomical characterization of human fetal brain development with diffusion tensor magnetic resonance imaging, *Journal of Neuroscience*, 29 (2009) 4263-4273.
- [59] G. Kasprian, P.C. Brugger, M. Weber, M. Krssák, E. Krampfl, C. Herold, D. Prayer, In utero tractography of fetal white matter development, *Neuroimage*, 43 (2008) 213-224.
- [60] I. Kostovic, L. Vasung, Insights from in vitro fetal magnetic resonance imaging of cerebral development, *Seminars in perinatology*, Elsevier, 2009, pp. 220-233.
- [61] J. Dubois, G. Dehaene-Lambertz, S. Kulikova, C. Poupon, P.S. Hüppi, L. Hertz-Pannier, The early development of brain white matter: a review of imaging studies in fetuses, newborns and infants, *Neuroscience*, 276 (2014) 48-71.
- [62] J. Krmpotić-Nemanić, I. Kostović, Z. Kelović, Đ. Nemanić, L. Mrzljak, Development of the human fetal auditory cortex: growth of afferent fibres, *Cells Tissues Organs*, 116 (1983) 69-73.
- [63] Ž. Krsnik, V. Majić, L. Vasung, H. Huang, I. Kostović, Growth of Thalamocortical Fibers to the Somatosensory Cortex in the Human Fetal Brain, *Frontiers in Neuroscience*, 11 (2017).
- [64] G.M. Innocenti, D.J. Price, Exuberance in the development of cortical networks, *Nature Reviews Neuroscience*, 6 (2005) 955-965.

- [65] D.H. Sachs, Das Hemisphärenmark des menschlichen Grosshirns. 1. Der Hinterhauptlappen, von Dr. med. Heinrich Sachs,... Mit einem Vorwort von... C. Wernicke, G. Thieme 1892.
- [66] K. Brodmann, Physiologie des Gehirns, Druck der Union deutsche Verlagsgesellschaft 1914.
- [67] H. Uylings, I. Delalle, Morphology of neuro peptide Y-immunoreactive neurons and fibers in human prefrontal cortex during prenatal and postnatal development, *Journal of Comparative Neurology*, 379 (1997) 523-540.
- [68] G.J. Clowry, The dependence of spinal cord development on corticospinal input and its significance in understanding and treating spastic cerebral palsy, *Neuroscience & Biobehavioral Reviews*, 31 (2007) 1114-1124.
- [69] K. McFadden, N.J. Minshew, Evidence for dysregulation of axonal growth and guidance in the etiology of ASD, *Frontiers in human neuroscience*, 7 (2013).
- [70] H.C. Kinney, R.L. Haynes, G. Xu, S.E. Andiman, R.D. Folkerth, L.A. Sleeper, J.J. Volpe, Neuron deficit in the white matter and subplate in periventricular leukomalacia, *Annals of neurology*, 71 (2012) 397-406.
- [71] J.J. Volpe, Neonatal encephalopathy: an inadequate term for hypoxic-ischemic encephalopathy, *Annals of neurology*, 72 (2012) 156-166.
- [72] Z. Molnár, M. Rutherford, Brain maturation after preterm birth, *Science translational medicine*, 5 (2013) 168ps162-168ps162.
- [73] I. Krägeloh-Mann, P. Toft, J. Lunding, J. Andresen, O. Pryds, H. Lou, Brain lesions in preterms: origin, consequences and compensation, *Acta Paediatrica*, 88 (1999) 897-908.
- [74] H. Kidokoro, J. Neil, T. Inder, New MR imaging assessment tool to define brain abnormalities in very preterm infants at term, *American Journal of Neuroradiology*, 34 (2013) 2208-2214.
- [75] H. Obersteiner, E. Redlich, Zur Kenntnis des Stratum (Fasciculus) subcallosum (Fasciculus nuclei caudati) und des Fasciculus fronto-occipitalis (reticuliertes cortico-caudales Bündel), *Arbeiten aus dem Neurologischen Institut an der Wiener Universität*, 8 (1902) 286-307.
- [76] J. Schmahmann, D. Pandya, Corpus callosum, *Fiber pathways of the brain*, DOI (2006) 485-496.
- [77] L. Vasung, M. Raguz, I. Kostovic, E. Takahashi, Spatiotemporal relationship of brain pathways during human fetal development using high-angular resolution diffusion MR imaging and histology, *Frontiers in neuroscience*, 11 (2017) 348.

- [78] J.D. Schmahmann, D.N. Pandya, Cerebral white matter—historical evolution of facts and notions concerning the organization of the fiber pathways of the brain, *Journal of the History of the Neurosciences*, 16 (2007) 237-267.
- [79] P.I. YAKOVLEV, S. LOCKE, Limbic nuclei of thalamus and connections of limbic cortex: III. Corticocortical connections of the anterior cingulate gyrus, the cingulum, and the subcallosal bundle in monkey, *Archives of neurology*, 5 (1961) 364-400.
- [80] C. Amiel-Tison, Update of the Amiel-Tison neurologic assessment for the term neonate or at 40 weeks corrected age, *Pediatric neurology*, 27 (2002) 196-212.
- [81] A.J. Barkovich, K.D. Westmark, H.S. Bedi, J.C. Partridge, D.M. Ferriero, D.B. Vigneron, Proton spectroscopy and diffusion imaging on the first day of life after perinatal asphyxia: preliminary report, *American journal of neuroradiology*, 22 (2001) 1786-1794.
- [82] A.J. Barkovich, *Pediatric neuroimaging*, Lippincott Williams & Wilkins 2005.
- [83] D.M. Ferriero, Neonatal brain injury, *New England Journal of Medicine*, 351 (2004) 1985-1995.
- [84] C.P. Chao, C.G. Zaleski, A.C. Patton, Neonatal hypoxic-ischemic encephalopathy: multimodality imaging findings, *Radiographics*, 26 (2006) S159-S172.
- [85] J.J. Volpe, Cerebral white matter injury of the premature infant—more common than you think, *Pediatrics*, 112 (2003) 176-180.
- [86] C. Cans, Surveillance of cerebral palsy in Europe: a collaboration of cerebral palsy surveys and registers, *Developmental Medicine & Child Neurology*, 42 (2000) 816-824.
- [87] A. Johnson, Prevalence and characteristics of children with cerebral palsy in Europe, *Developmental medicine and child neurology*, 44 (2002) 633-640.
- [88] V. Mejaški Bošnjak, Smjernice Hrvatskog društva za dječju neurologiju za cerebralnu paralizu, *Paediatrica Croatica*, 56 (2012).
- [89] S. Ashwal, B. Russman, P. Blasco, G. Miller, A. Sandler, M. Shevell, R. Stevenson, Practice Parameter: Diagnostic assessment of the child with cerebral palsy Report of the Quality Standards Subcommittee of the American Academy of Neurology and the Practice Committee of the Child Neurology Society, *Neurology*, 62 (2004) 851-863.
- [90] M.C. Bax, Terminology and classification of cerebral palsy, *Developmental Medicine & Child Neurology*, 6 (1964) 295-297.
- [91] M. Bax, M. Goldstein, P. Rosenbaum, A. Leviton, N. Paneth, B. Dan, B. Jacobsson, D. Damiano, Proposed definition and classification of cerebral palsy, April 2005, *Developmental medicine and child neurology*, 47 (2005) 571-576.

- [92] C. Cans, H. Dolk, M. Platt, A. Colver, A. Prasauskiene, I.K. RÄGELOH-MANN, Recommendations from the SCPE collaborative group for defining and classifying cerebral palsy, *Developmental Medicine & Child Neurology*, 49 (2007) 35-38.
- [93] I. Krägeloh-Mann, C. Cans, Cerebral palsy update, *Brain and development*, 31 (2009) 537-544.
- [94] B. Hagberg, G. Hagberg, E. Beckung, P. Uvebrant, Changing panorama of cerebral palsy in Sweden. VIII. Prevalence and origin in the birth year period 1991–94, *Acta Paediatrica*, 90 (2001) 271-277.
- [95] K. Himmelmann, V. Horber, J. De La Cruz, K. Horridge, V. Mejaski-Bosnjak, K. Hollody, I. Krägeloh-Mann, MRI classification system (MRICS) for children with cerebral palsy: development, reliability, and recommendations, *Developmental Medicine & Child Neurology*, 59 (2017) 57-64.
- [96] M. Manto, The cerebellum, cerebellar disorders, and cerebellar research—two centuries of discoveries, *The Cerebellum*, 7 (2008) 505.
- [97] J. Salmi, K.J. Pallesen, T. Neuvonen, E. Brattico, A. Korvenoja, O. Salonen, S. Carlson, Cognitive and motor loops of the human cerebro-cerebellar system, *Journal of cognitive neuroscience*, 22 (2010) 2663-2676.
- [98] E. Shany, T.E. Inder, S. Goshen, I. Lee, J.J. Neil, C.D. Smyser, L.W. Doyle, P.J. Anderson, J.S. Shimony, Diffusion tensor tractography of the cerebellar peduncles in prematurely born 7-year-old children, *The Cerebellum*, 16 (2017) 314-325.
- [99] G. Holmes, The cerebellum of man, *Brain*, 62 (1939) 1-30.
- [100] M. Glickstein, K. Doron, Cerebellum: connections and functions, *The Cerebellum*, 7 (2008) 589-594.
- [101] P.L. Strick, R.P. Dum, J.A. Fiez, Cerebellum and nonmotor function, *Annual review of neuroscience*, 32 (2009) 413-434.
- [102] J. Dobbing, J. Sands, Quantitative growth and development of human brain, *Archives of disease in childhood*, 48 (1973) 757-767.
- [103] A.K. Afifi, R.A. Bergman, *Functional neuroanatomy*, New York, MacGrawHill, 290 (1998).
- [104] J.D. Schmahmann, D.L. Rosene, D.N. Pandya, Motor projections to the basis pontis in rhesus monkey, *Journal of Comparative Neurology*, 478 (2004) 248-268.
- [105] A. Kamali, L.A. Kramer, R.E. Frye, I.J. Butler, K.M. Hasan, Diffusion tensor tractography of the human brain cortico-ponto-cerebellar pathways: A quantitative preliminary study, *Journal of Magnetic Resonance Imaging*, 32 (2010) 809-817.

- [106] E.W. Tam, S.P. Miller, C. Studholme, V. Chau, D. Glidden, K.J. Poskitt, D.M. Ferriero, A.J. Barkovich, Differential effects of intraventricular hemorrhage and white matter injury on preterm cerebellar growth, *The Journal of pediatrics*, 158 (2011) 366-371.
- [107] E.W. Tam, D.M. Ferriero, D. Xu, J.I. Berman, D.B. Vigneron, A.J. Barkovich, S.P. Miller, Cerebellar development in the preterm neonate: effect of supratentorial brain injury, *Pediatric research*, 66 (2009) 102-106.
- [108] C. Limperopoulos, H. Bassan, K. Gauvreau, R.L. Robertson, N.R. Sullivan, C.B. Benson, L. Avery, J. Stewart, J.S. Soul, S.A. Ringer, Does cerebellar injury in premature infants contribute to the high prevalence of long-term cognitive, learning, and behavioral disability in survivors?, *Pediatrics*, 120 (2007) 584-593.
- [109] C. Limperopoulos, G. Chilingaryan, N. Guizard, R.L. Robertson, A.J. Du Plessis, Cerebellar injury in the premature infant is associated with impaired growth of specific cerebral regions, *Pediatric research*, 68 (2010) 145-150.
- [110] C. Limperopoulos, G. Chilingaryan, N. Sullivan, N. Guizard, R.L. Robertson, A.J. Du Plessis, Injury to the premature cerebellum: outcome is related to remote cortical development, *Cerebral Cortex*, 24 (2012) 728-736.
- [111] I.S. Gousias, A.D. Edwards, M.A. Rutherford, S.J. Counsell, J.V. Hajnal, D. Rueckert, A. Hammers, Magnetic resonance imaging of the newborn brain: manual segmentation of labelled atlases in term-born and preterm infants, *Neuroimage*, 62 (2012) 1499-1509.
- [112] A.R. Hart, E.W. Whitby, P.D. Griffiths, M.F. Smith, Magnetic resonance imaging and developmental outcome following preterm birth: review of current evidence, *Developmental Medicine & Child Neurology*, 50 (2008) 655-663.
- [113] S. Mori, S. Wakana, L. Nagae-Poetscher, P. van Zijl, MRI atlas of human white matter, *American Journal of Neuroradiology*, 27 (2006) 1384.
- [114] H. Kidokoro, P. Anderson, L. Doyle, J. Neil, T. Inder, High signal intensity on T2-weighted MR imaging at term-equivalent age in preterm infants does not predict 2-year neurodevelopmental outcomes, *American Journal of Neuroradiology*, 32 (2011) 2005-2010.
- [115] A.S. Pandit, G. Ball, A.D. Edwards, S.J. Counsell, Diffusion magnetic resonance imaging in preterm brain injury, *Neuroradiology*, 55 (2013) 65-95.
- [116] J.I. Berman, P. Mukherjee, S.C. Partridge, S.P. Miller, D.M. Ferriero, A.J. Barkovich, D.B. Vigneron, R.G. Henry, Quantitative diffusion tensor MRI fiber tractography of sensorimotor white matter development in premature infants, *Neuroimage*, 27 (2005) 862-871.

- [117] T. Bregant, M. Rados, L. Vasung, M. Derganc, A.C. Evans, D. Neubauer, I. Kostovic, Region-specific reduction in brain volume in young adults with perinatal hypoxic-ischaemic encephalopathy, *European journal of paediatric neurology*, 17 (2013) 608-614.
- [118] T.E. Inder, S.K. Warfield, H. Wang, P.S. Hüppi, J.J. Volpe, Abnormal cerebral structure is present at term in premature infants, *Pediatrics*, 115 (2005) 286-294.
- [119] J.S. Kim, V. Singh, J.K. Lee, J. Lerch, Y. Ad-Dab'bagh, D. MacDonald, J.M. Lee, S.I. Kim, A.C. Evans, Automated 3-D extraction and evaluation of the inner and outer cortical surfaces using a Laplacian map and partial volume effect classification, *Neuroimage*, 27 (2005) 210-221.
- [120] D. MacDonald, N. Kabani, D. Avis, A.C. Evans, Automated 3-D extraction of inner and outer surfaces of cerebral cortex from MRI, *NeuroImage*, 12 (2000) 340-356.
- [121] J.G. Sled, A.P. Zijdenbos, A.C. Evans, A nonparametric method for automatic correction of intensity nonuniformity in MRI data, *IEEE transactions on medical imaging*, 17 (1998) 87-97.
- [122] M.A. Rutherford, Magnetic resonance imaging of the fetal brain, *Current Opinion in Obstetrics and Gynecology*, 21 (2009) 180-186.
- [123] J. Tohka, A. Zijdenbos, A. Evans, Fast and robust parameter estimation for statistical partial volume models in brain MRI, *Neuroimage*, 23 (2004) 84-97.
- [124] A. Zijdenbos, R. Forghani, A. Evans, Automatic quantification of MS lesions in 3D MRI brain data sets: validation of INSECT, *Medical Image Computing and Computer-Assisted Intervention—MICCAI'98*, DOI (1998) 439-448.
- [125] M. Boucher, S. Whitesides, A. Evans, Depth potential function for folding pattern representation, registration and analysis, *Medical image analysis*, 13 (2009) 203-214.
- [126] O. Lyttelton, M. Boucher, S. Robbins, A. Evans, An unbiased iterative group registration template for cortical surface analysis, *Neuroimage*, 34 (2007) 1535-1544.
- [127] S.M. Robbins, *Anatomical standardization of the human brain in euclidean 3-space and on the cortical 2-manifold*, McGill University 2004.
- [128] J.K. Mai, M. Majtanik, G. Paxinos, *Atlas of the human brain*, Academic Press 2015.
- [129] W. Van Hecke, L. Emsell, S. Sunaert, *Diffusion Tensor Imaging: A Practical Handbook*, Springer 2015.
- [130] M. Hempel, Neurological development during toddling age in normal children and children at risk of developmental disorders, *Early human development*, 34 (1993) 47-57.
- [131] T. Gojmerac, *Neurodevelopmental outcome and structural reorganisation of the brain after perinatal damage*, Medicinski fakultet, Sveučilište u Zagrebu, 2003.

- [132] S.J. Counsell, J.M. Allsop, M.C. Harrison, D.J. Larkman, N.L. Kennea, O. Kapellou, F.M. Cowan, J.V. Hajnal, A.D. Edwards, M.A. Rutherford, Diffusion-weighted imaging of the brain in preterm infants with focal and diffuse white matter abnormality, *Pediatrics*, 112 (2003) 1-7.
- [133] S. Counsell, M. Rutherford, F. Cowan, A. Edwards, Magnetic resonance imaging of preterm brain injury, *Archives of Disease in Childhood-Fetal and Neonatal Edition*, 88 (2003) F269-F274.
- [134] P.S. Hüppi, B. Murphy, S.E. Maier, G.P. Zientara, T.E. Inder, P.D. Barnes, R. Kikinis, F.A. Jolesz, J.J. Volpe, Microstructural brain development after perinatal cerebral white matter injury assessed by diffusion tensor magnetic resonance imaging, *Pediatrics*, 107 (2001) 455-460.
- [135] S.P. Miller, D.B. Vigneron, R.G. Henry, M.A. Bohland, C. Ceppi-Cozzio, C. Hoffman, N. Newton, J.C. Partridge, D.M. Ferriero, A.J. Barkovich, Serial quantitative diffusion tensor MRI of the premature brain: development in newborns with and without injury, *Journal of Magnetic Resonance Imaging*, 16 (2002) 621-632.
- [136] M. Marín-Padilla, Developmental neuropathology and impact of perinatal brain damage. II: white matter lesions of the neocortex, *Journal of Neuropathology & Experimental Neurology*, 56 (1997) 219-235.
- [137] R. Truex, M. Carpenter, *Human Neuroanatomy Williams and Wilkins*, Baltimore, Md, DOI (1969) 673.
- [138] J.K. Mai, G. Paxinos, *The human nervous system*, Academic Press 2011.
- [139] M. Bastmeyer, M.M. Daston, H. Possel, D.D. O'Leary, Collateral branch formation related to cellular structures in the axon tract during corticopontine target recognition, *Journal of Comparative Neurology*, 392 (1998) 1-18.
- [140] I. Kostović, M. Judaš, *Embryonic and fetal development of the human cerebral cortex*, DOI (2015).
- [141] S. Mori, B.J. Crain, V. Chacko, P. Van Zijl, Three-dimensional tracking of axonal projections in the brain by magnetic resonance imaging, *Annals of neurology*, 45 (1999) 265-269.
- [142] L. Hermoye, C. Saint-Martin, G. Cosnard, S.-K. Lee, J. Kim, M.-C. Nassogne, R. Menten, P. Clapuyt, P.K. Donohue, K. Hua, Pediatric diffusion tensor imaging: normal database and observation of the white matter maturation in early childhood, *Neuroimage*, 29 (2006) 493-504.

- [143] S.J. Counsell, J.P. Boardman, Differential brain growth in the infant born preterm: current knowledge and future developments from brain imaging, *Seminars in Fetal and Neonatal Medicine*, Elsevier, 2005, pp. 403-410.
- [144] P. Yakovlev, The myelogenetic cycles of regional maturation of the brain, *Regional development of the brain in early life.*, DOI (1967) 3-70.
- [145] D.M. Wimberger, T.P. Roberts, A.J. Barkovich, L.M. Prayer, M.E. Moseley, J. Kucharczyk, Identification of "premyelination" by diffusion-weighted MRI, *Journal of computer assisted tomography*, 19 (1995) 28-33.
- [146] J.J. Volpe, Overview: normal and abnormal human brain development, *Developmental Disabilities Research Reviews*, 6 (2000) 1-5.
- [147] M. Giménez, M.J. Miranda, A.P. Born, Z. Nagy, E. Rostrup, T.L. Jernigan, Accelerated cerebral white matter development in preterm infants: a voxel-based morphometry study with diffusion tensor MR imaging, *Neuroimage*, 41 (2008) 728-734.
- [148] C. Beaulieu, The basis of anisotropic water diffusion in the nervous system—a technical review, *NMR in Biomedicine*, 15 (2002) 435-455.
- [149] B. Thomas, M. Eyssen, R. Peeters, G. Molenaers, P. Van Hecke, P. De Cock, S. Sunaert, Quantitative diffusion tensor imaging in cerebral palsy due to periventricular white matter injury, *Brain*, 128 (2005) 2562-2577.
- [150] M. Anjari, L. Srinivasan, J.M. Allsop, J.V. Hajnal, M.A. Rutherford, A.D. Edwards, S.J. Counsell, Diffusion tensor imaging with tract-based spatial statistics reveals local white matter abnormalities in preterm infants, *Neuroimage*, 35 (2007) 1021-1027.
- [151] E. Adams, V. Chau, K.J. Poskitt, R.E. Grunau, A. Synnes, S.P. Miller, Tractography-based quantitation of corticospinal tract development in premature newborns, *The Journal of pediatrics*, 156 (2010) 882-888. e881.
- [152] J. Schneider, S. Confort-Gouny, Y. Le Fur, P. Viout, M. Bennathan, F. Chapon, C. Fogliarini, P. Cozzone, N. Girard, Diffusion-weighted imaging in normal fetal brain maturation, *European radiology*, 17 (2007) 2422-2429.
- [153] J.J. Neil, S.I. Shiran, R.C. McKinstry, G.L. Schefft, A.Z. Snyder, C.R. Almlie, E. Akbudak, J.A. Aronovitz, J.P. Miller, B. Lee, Normal brain in human newborns: apparent diffusion coefficient and diffusion anisotropy measured by using diffusion tensor MR imaging, *Radiology*, 209 (1998) 57-66.
- [154] M.L. Krishnan, L.E. Dyet, J.P. Boardman, O. Kapellou, J.M. Allsop, F. Cowan, A.D. Edwards, M.A. Rutherford, S.J. Counsell, Relationship between white matter apparent

diffusion coefficients in preterm infants at term-equivalent age and developmental outcome at 2 years, *Pediatrics*, 120 (2007) e604-e609.

[155] O.A. Glenn, R.G. Henry, J.I. Berman, P.C. Chang, S.P. Miller, D.B. Vigneron, A.J. Barkovich, DTI-based three-dimensional tractography detects differences in the pyramidal tracts of infants and children with congenital hemiparesis, *Journal of Magnetic Resonance Imaging*, 18 (2003) 641-648.

[156] J.F. de KIEVIET, L. Zoetebier, R.M. Van Elburg, R.J. Vermeulen, J. Oosterlaan, Brain development of very preterm and very low-birthweight children in childhood and adolescence: a meta-analysis, *Developmental Medicine & Child Neurology*, 54 (2012) 313-323.

[157] L. Srinivasan, J. Allsop, S. Counsell, J. Boardman, A. Edwards, M. Rutherford, Smaller cerebellar volumes in very preterm infants at term-equivalent age are associated with the presence of supratentorial lesions, *American journal of neuroradiology*, 27 (2006) 573-579.

[158] V. KOUIJ, J. BRITT, M.J. BENDERS, P. ANBEEK, V. HAASTERT, D. VRIES, F. GROENENDAAL, Cerebellar volume and proton magnetic resonance spectroscopy at term, and neurodevelopment at 2 years of age in preterm infants, *Developmental Medicine & Child Neurology*, 54 (2012) 260-266.

[159] L.J. Woodward, J.O. Edgin, D. Thompson, T.E. Inder, Object working memory deficits predicted by early brain injury and development in the preterm infant, *Brain*, 128 (2005) 2578-2587.

[160] B.S. Peterson, B. Vohr, L.H. Staib, C.J. Cannistraci, A. Dolberg, K.C. Schneider, K.H. Katz, M. Westerveld, S. Sparrow, A.W. Anderson, Regional brain volume abnormalities and long-term cognitive outcome in preterm infants, *Jama*, 284 (2000) 1939-1947.

[161] R.C. Knickmeyer, S. Gouttard, C. Kang, D. Evans, K. Wilber, J.K. Smith, R.M. Hamer, W. Lin, G. Gerig, J.H. Gilmore, A structural MRI study of human brain development from birth to 2 years, *Journal of Neuroscience*, 28 (2008) 12176-12182.

[162] A.M. Valkama, E. Tolonen, L.I. Kerttula, E. Püaukko, L.K. Vainionpää, M.E. Koivisto, Brainstem size and function at term age in relation to later neurosensory disability in high-risk, preterm infants, *Acta Paediatrica*, 90 (2001) 909-915.

[163] S. Marret, L. Marchand-Martin, J.-C. Picaud, J.-M. Hascoët, C. Arnaud, J.-C. Rozé, P. Truffert, B. Larroque, M. Kaminski, P.-Y. Ancel, Brain injury in very preterm children and neurosensory and cognitive disabilities during childhood: the EPIPAGE cohort study, *PLoS one*, 8 (2013) e62683.

- [164] G.B. Northam, F. Liégeois, W.K. Chong, J. S Wyatt, T. Baldeweg, Total brain white matter is a major determinant of IQ in adolescents born preterm, *Annals of neurology*, 69 (2011) 702-711.
- [165] D.K. Shah, P.J. Anderson, J.B. Carlin, M. Pavlovic, K. Howard, D.K. Thompson, S.K. Warfield, T.E. Inder, Reduction in cerebellar volumes in preterm infants: relationship to white matter injury and neurodevelopment at two years of age, *Pediatric research*, 60 (2006) 97-102.
- [166] M. Allin, H. Matsumoto, A.M. Santhouse, C. Nosarti, M.H. AlAsady, A.L. Stewart, L. Rifkin, R.M. Murray, Cognitive and motor function and the size of the cerebellum in adolescents born very pre-term, *Brain*, 124 (2001) 60-66.
- [167] C.R. Pierson, R.D. Folkerth, S.S. Billiards, F.L. Trachtenberg, M.E. Drinkwater, J.J. Volpe, H.C. Kinney, Gray matter injury associated with periventricular leukomalacia in the premature infant, *Acta neuropathologica*, 114 (2007) 619-631.
- [168] J. Volpe, *Neurology of the newborn* (Saunders, Philadelphia), DOI (2001).
- [169] X. Yu, Y. Zhang, R.E. Lasky, S. Datta, N.A. Parikh, P.A. Narayana, Comprehensive brain MRI segmentation in high risk preterm newborns, *PloS one*, 5 (2010) e13874.
- [170] R.L. Haynes, S.S. Billiards, N.S. Borenstein, J.J. Volpe, H.C. Kinney, Diffuse axonal injury in periventricular leukomalacia as determined by apoptotic marker fractin, *Pediatric research*, 63 (2008) 656-661.
- [171] P. Pharoah, T. Cooke, R. Cooke, L. Rosenbloom, Birthweight specific trends in cerebral palsy, *Archives of Disease in Childhood*, 65 (1990) 602-606.
- [172] S.M. Scheck, R.N. Boyd, S.E. Rose, New insights into the pathology of white matter tracts in cerebral palsy from diffusion magnetic resonance imaging: a systematic review, *Developmental Medicine & Child Neurology*, 54 (2012) 684-696.

11. Životopis

Marina Raguž rođena je 08. travnja 1988. god. u Vinkovcima. Na Medicinskom fakultetu Sveučilišta u Zagrebu 2012. godine stječe zvanje doktorica medicine. Pripravnički staž obavila je 2013. u Kliničkom bolničkom centru Zagreb, a državni ispit položila u siječnju 2014. god. Od 2014. do 2016. god. zaposlena je na Zavodu za anatomiju „Drago Perović“ kao asistent na Katedri za anatomiju i kliničku anatomiju. 2013. upisuje poslijediplomski doktorski studij Neuroznanost na Hrvatskom institutu za istraživanje mozga. Pod mentorstvom prof.dr.sc. Milana Radoša izrađuje doktorsku disertaciju naziva "Učinak perinatalne hipoksijsko-ishemijske encefalopatije na projekcijske putove moždanoga debla u nedonoščeta", koja je službeno prihvaćena kao tema disertacije 2015. godine. Od 2017. je specijalizantica neurokirurgije na Zavodu za neurokirurgiju Kliničke bolnice Dubrava. Područje njenog znanstvenog djelovanja je temeljna medicina-neuroznanost, a uže područje rada je neuroanatomija čovjeka, razvojna neuroznanost, neuroimaging te neurokirurgija. Od 2016. godine suradnica je na projektu Hrvatske zaklade za znanost "Subplate zona ljudskog mozga: neriješeni problemi" (IP-2014-09-4517) pod vodstvom akademika Ivice Kostovića. U travnju 2017. godine postala je stipendistica nacionalnog programa „Za žene u znanosti“ za tekuću godinu. Uz specijalizaciju, vanjski je suradnik u nastavi na Katedri za anatomiju i kliničku anatomiju Medicinskog fakulteta Sveučilišta u Zagrebu. Članica je Hrvatske liječničke komore, Hrvatskog društva anatoma, histologa i embriologa, Hrvatskog društva za neuroznanost, Hrvatskog neurokirurškog društva i FENS-a (Federation of European Neuroscience Societies).