

Učinci pentadekapeptida BPC 157, L-NAME i L-arginina na serijski prijelom rebara u štakora

Zukanović, Goran

Doctoral thesis / Disertacija

2018

Degree Grantor / Ustanova koja je dodijelila akademski / stručni stupanj: **University of Zagreb, School of Medicine / Sveučilište u Zagrebu, Medicinski fakultet**

Permanent link / Trajna poveznica: <https://urn.nsk.hr/urn:nbn:hr:105:406385>

Rights / Prava: [In copyright](#)/[Zaštićeno autorskim pravom.](#)

Download date / Datum preuzimanja: **2025-03-10**



Repository / Repozitorij:

[Dr Med - University of Zagreb School of Medicine Digital Repository](#)





Središnja medicinska knjižnica

Zukanović, Goran (2018) *Učinci pentadekapeptida BPC 157, L-NAME i L-arginina na serijski prijelom rebara u štakora. Doktorska disertacija, Sveučilište u Zagrebu.*

<http://medlib.mef.hr/3040>

University of Zagreb Medical School Repository

<http://medlib.mef.hr/>

**SVEUČILIŠTE U ZAGREBU
MEDICINSKI FAKULTET**

Goran Zukanović

**Učinci pentadekapeptida BPC 157, L-
NAME i L-arginina na serijski prijelom
rebara u štakora**

DISERTACIJA

Zagreb, 2018.

Disertacija je izrađena u Zavodu za farmakologiju Medicinskog fakulteta Sveučilišta u Zagrebu

Voditelj rada: prof. dr. sc. Dinko Stančić-Rokotov, dr. med.

Zahvaljujem se prof. dr. sc. Dinku Stančiću-Rokotovu i prof. dr. sc. Predragu Sikiriću na ukazanoj podršci, nesebičnom trudu, strpljivosti i svesrdnoj pomoći, bez kojih ovaj znanstveni rad ne bi bio moguć.

Posebna zahvala Mireli Frančini, dr. med., na patohistološkoj analizi preparata.

Zahvalnost dugujem i cjelokupnom osoblju Zavoda za farmakologiju Medicinskog fakulteta Sveučilišta u Zagrebu zbog neizmjerne pomoći u radu sa laboratorijskim životinjama.

Svim kolegama Odjela radiologije i kirurgije Opće županijske bolnice Požega veliko hvala zbog ukazanog razumijevanja i pružene podrške prilikom provođenja ovog istraživanja.

Ovu disertaciju posvećujem obitelji, posebno supruzi Miji, u znak zahvalnosti za nesebičnu podršku te svesrdnu pomoć.

Per aspera ad astra! Labor omnia vincit.

Sadržaj

1. Uvod	1
1.1. Prijelom rebra	2
1.1.1. Anatomija rebra	2
1.1.2. Interkostalni prostor	5
1.1.3. Epidemiologija prijeloma rebra	8
1.1.4. Klinička slika	9
1.1.5. Dijagnostika	10
1.1.6. Liječenje	13
1.2. Cijeljenje kosti	16
1.3. Uloga kalcija i fostata u metabolizmu kosti	19
1.4. Acidobazni status - kliničko značenje	21
1.5. Rebro kao model cijeljenja kosti	25
1.6. Pentadekapeptid BCP 157	25
1.6.1. Sastav i sinteza	25
1.6.2. BPC 157 - osnovne spoznaje	27
1.7. NO sustav	29
1.8. BPC 157 i NO sustav	29
1.9. BPC 157 i cijeljenje tetiva, ligamenata, mišića i kosti	31
1.9.1. Cijeljenje tetiva i ligamenata	32
1.9.2. Cijeljenje mišića	32
1.9.3. Cijeljenje kosti	33
2. Hipoteza	36
3. Ciljevi rada	37
2.1. Opći cilj	37
2.2. Specifični ciljevi	37
4. Materijali i metode	38
4.1. Životinje	38
4.2. Agensi	38
4.3. Eksperimentalni protokol	39
4.4. Klinički status	42
4.5. Biokemijska analiza	42

4.6. Radiografska, makroskopska i histološka analiza	44
4.7. Biomehaničko testiranje	46
4.8. Statističke metode	48
5. Rezultati	49
5.1. Klinički status	49
5.2. Biokemijska analiza	49
5.3. Makroskopska analiza	50
5.4. Radiografska analiza	50
5.5. Histološka analiza	51
5.6. Biomehaničko testiranje	51
6. Rasprava	72
7. Zaključci	78
8. Sažetak na hrvatskom jeziku	79
9. Sažetak na engleskom jeziku	80
10. Popis literature	81
11. Životopis	102

Popis oznaka i kratica

a.	– arterija
aa.	– arterije
ABS	– acidobazni status arterijske krvi
ARDS	– engl. acute respiratory distress syndrome
BMP-2	- engl. bone morphogenetic protein-2
BPC 157	– engl. body protective compound 157, pentadekapeptid
Ca	– kalcij
CT	– engl. computed tomography
dl	– decilitar
EGF	– engl. epidermal growth factor
egr1	– engl. early growth response 1 gene
engl.	– engleski
eNOS	– endotelijalna dušik oksid sintetaza
FGF	– engl. fibroblast growth factor
FO	– fiziološka otopina (0.9% NaCl)
g	– gram
G	– gauge (jedinica za veličinu igle)
GI	– gastrointestinalni
h	- sat
i.p.	- intraperitonealno
IGF	– engl. insulin-like growth factor

iNOS	– inducibilna dušik oksid sintetaza
kg	– kilogram
kPa	– kilopaskal
l	– litar
LD	- letalna doza
L-NAME	– N ^G -nitro-L-arginin metil ester, blokator NOS
m.	– lat. musculus (mišić)
μg	- mikrogram
mEq	– miliekvivalent
mg	- miligram
MHz	– megahertz
ml	– mililitar
mm.	– lat. muscoli (mišići)
mmHg	– milimetara stupca žive
mmol	– milimol
MRI	– engl. magnetic resonance imaging
N	– Njutn (engl. Newton, mjerna jedinica za silu)
n.	– lat. nervus
naB2	– engl. nerve growth factor 1-A binding protein
ng	- nanogram
NGF	- engl. nerve growth factor
nn.	– lat. nervi
nNOS	– neuronalna dušik oksid sintetaza

NO	– dušik (II) oksid, dušikov oksid
NOS	– dušik oksid sintetaza
NSAR	– nesteroidni antireumatik
ORIF	– engl. open reduction and internal fixation
P	- fosfat
p.o.	- peroralno
pogl.	- poglavlje
pCO ₂	– parcijalni tlak ugljik-dioksida
PDGF	– engl. platelet-derived growth factor
pO ₂	– parcijalni tlak kisika
r.	– lat. ramus
rr.	– lat. rami
RTG	– rentgen, korištenje X-zraka za dobivanje radiološke slike
sl.	– slika
tbl.	– tablica
TGF-β	– eng. transforming growth factor beta
UZV	– ultrazvuk
v.	– vena
VEGF	– engl. vascular endothelial growth factor
vv.	– vene

1. UVOD

Prijelomi rebara, posebice serijski prijelomi (3 ili više frakturirana rebra ipsilateralno) imaju teške posljedice na ljudski organizam i kvalitetu života te predstavljaju važan medicinski i socioekonomski problem (1). S obzirom da nedostaju adekvatna farmakoterapijska sredstva za rješavanje ovog prvorazrednog kliničkog problema (2), prijeko su potrebna daljnja znanstvena istraživanja sa ciljem pronalaženja takvog sredstva koje bi bilo sigurno u svojoj primjeni i djelotvorno u smislu ranijeg cijeljenja te stvaranja koštanog tkiva identičnog ili bar približno sličnog po građi i biomehaničkim osobinama onom prije same ozljede. Kao takav, u ovom je istraživanju predložen pentadekapeptid BPC 157 koji predstavlja jedan potentan peptid sa karakteristikama drugačijim od drugih peptida (3-5), za njegovo djelovanje nije potreban nosač (6), prepoznat je kao osnovni protektivni čimbenik u slini i želučanom soku, a izrazito je siguran (letalna doza nije postignuta) i stabilan (stabilan u želučanom soku duže od 24h) (7-9). Već su ranije dokazani njegovi brojni učinci na cijeljenje različitih lezija i njegova interakcija sa brojnim sustavima u organizmu (10-14). Dokazan je i njegov citoprotektivan/adaptivno citoprotektivan učinak na različita tkiva i organe (15). U ovom istraživanju ispitana je uloga pentadekapeptida BPC 157, samog i u interakciji s NO sustavom, u cijeljenju serijske frakture rebara kod štakora. Posebno je zanimljiva činjenica kako se pregledom dosadašnjih radova o učinku NO sustava na cijeljenje rebra (gotovo se u pravilu radilo o pojedinačnim frakturama), nije ispitivala njegova interakcija s pentadekapeptidom BPC 157. Kako bi bilo jasnije zašto smo određene parametre koristili u ovom istraživanju (frekvencija disanja, acidobazni status arterijske krvi, serumske vrijednosti kalcija i fosfata, makroskopska, radiografska i histološka analiza cijeljenja te biomehaničko testiranje) u poglavljima koja slijede prikazat će se osnovne spoznaje anatomije rebara i posebice interkostalnog prostora (pogl. 1.1.2.), kasnije verificiran kao bitan u procesu cijeljenja fraktura s obzirom na bogat vaskularni splet unutar istog. Da bi se shvatila veličina problema ovakve ozljede u kliničkoj praksi te moguće komplikacije ponekad i sa smrtnim ishodom, prikazat će se epidemiologija, klinička slika, dijagnostika te dati prikaz postojećih načina liječenja serijske frakture rebara (pogl. 1.1.3.-1.1.6.) s posebnim naglaskom na dosadašnje spoznaje o cijeljenju rebra primjenom endogenih ili egzogenih agenasa (pogl.1.5.).

1.1. Prijelom rebara

1.1.1. Anatomija rebra

Rebra (lat. *costae*), plosnate su, izdužene kosti. Ima ih dvanaest pari (16). Straga su spojena s odgovarajućim prsnim kralješcima, a sprijeda su rebrenom hrskavicom spojena s prsnom kosti, oblikujući kostur prsnog koša. Prvih sedam parova rebara vežu se neposredno sa sternumom preko rebrene hrskavice, daljnja tri para se vežu na sternum preko hrskavice sedmog rebra, a zadnja dva para završavaju slobodno i ne dosežu sternum. Stoga se prvih sedam parova rebara nazivaju pravim rebrima, **costae verae**, a ostali su lažna rebra, **costae spuriae**. Rebrene hrskavice osmog, devetog i desetog rebra zavijaju prema gore i spajaju se s rebrenom hrskavicom susjednoga gornjeg rebra i napokon za rebrenu hrskavicu sedmog rebra. Tako nastaje rebreni luk, **arcus costalis**. Najdonja rebra (11., 12., a katkad i 10.) završavaju slobodno između mišića trbušne stijenke. Zato se zovu **costae fluctuantes** (16).

Tipična su rebra ona od 3. do 9. rebra i imaju sličnu građu: trup, **corpus costae**, vrat, **collum costae**, i glavu, **caput costae** (slika 1).

Glava rebra, **caput costae**, nosi zglobnu pihu, **facies articularis capitis costae**, koja je uzdužnim grebenom, **crista capitis costae**, podijeljena u dva dijela koji se zglobaju sa zglobnim ploham na susjednim kralješcima. Gornji je dio zglobne plohe u dodiru sa donjom zglobnom plohom na gornjem kralješku, a donji dio sa gornjom zglobnom plohom na istobrojnom kralješku. Greben je učvršćen za intervertebralnu ploču. Gornja rebra imaju zaobljen vrat, **collum costae**, a u donjih rebara na gornjoj strani vrata rub, **crista colli costae** (16).

Trup rebra, **corpus costae**, splošten je zavijen. Počinje iza vrata rebra kvržicom, **tuberculum costae**, koju izvlači i sveza lig. *tuberculi costae*. Na donjoj strani kvržice rebra nalazi se zglobna ploha, **facies articularis tuberculi costae**, za zglob s poprječnim nastavkom istobrojnog kralješka. Malo distalnije od kvržice rebra nalazi se pregib, **angulus costae**, s hrapavom površinom na koju se vežu mišići. Kut rebra na gornjim se rebrima nalazi bliže kvržici nego na donjim rebrima. Gornji rub trupa je zaobljen, a donji oštiji. Uz donji rub trupa s unutarnje strane nalazi se brazda, **sulcus costae**, za rebrenu venu, arteriju i živac (slika 2). Prednji kraj rebra ima hrapavu jajoliku plohu u kojoj se veže rebrena hrskavica, **cartilago costalis** (16).

Tipična su rebra svijena na tri načina, koji su važni za pokretanje prsnog koša pri disanju; zakrivljenost po polumjeru, po rubu i po osi:

1. *Zakrivljenost po polumjeru* manja je na prednjem dijelu rebra nego na stražnjem zato što je prednji dio rebra zakrivljen po većem polumjeru nego stražnji. Zbog zakrivljenosti po polumjeru rebro obavija prsnu šupljinu. U srednjih i donjih rebara polumjer je sve veći.

2. *Zakrivljenost po rubu* jest svijenost rebra prema vodoravnoj ravnini. Zbog nje je prednji kraj rebra postavljen niže od stražnjeg kraja rebra. Zakrivljenost po rubu posebice je izražena u srednjih rebara.

3. *Zakrivljenost oko osi* jest svijenost rebra oko uzdužne osi rebra. Zato je unutrašnja ploha rebrenog trupa straga usmjerena prema gore, a sprijeda prema dolje. Zakrivljenost je osobito izražena u donjih rebara (16).

Svijenost i duljina rebra pomažu pri određivanju položaju rebra na kosturu: a) gornja su rebra kratka i zakrivljena po malom polumjeru; b) srednja su rebra duga i zakrivljena po većem polumjeru i c) donja su rebra kratka i zakrivljena po velikom polumjeru i imaju vrlo izraženu zakrivljenost oko osi.

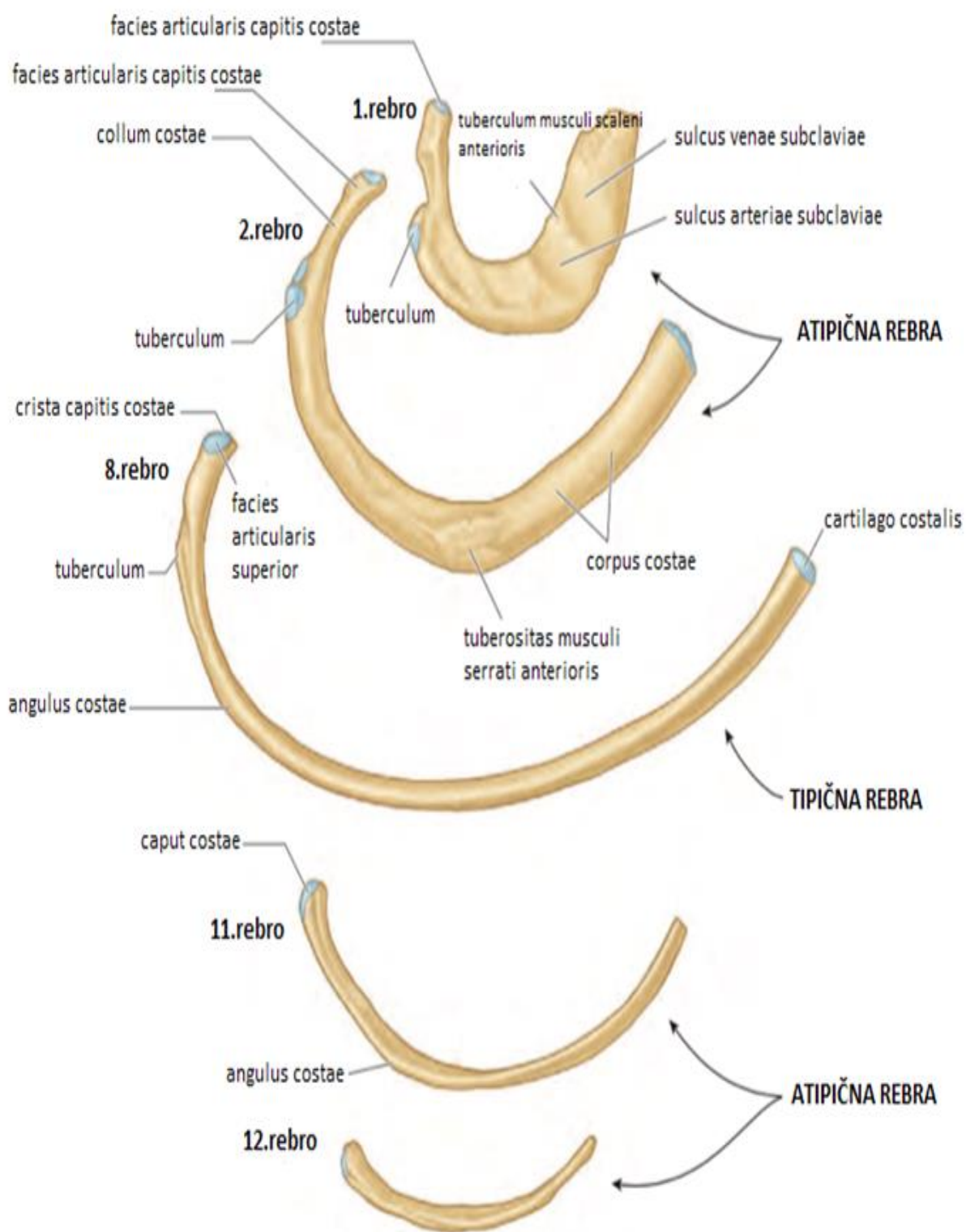
Atipična su rebra 1., 2., 11. i 12. Rebro (sl. 1).

Prvo rebro, **costa prima**, najšire je i najsvijenije rebro. Nema zavoja po rubu i po osi. Na glavi je zglobova ploha nepodijeljena jer se zglaba samo s trupom prvoga vratnog kralješka. Vrat rebra je kratak i zaobljen, a kvržica i kut rebra na istom su mjestu. Trup nema brazde. Ne može se opipati na prsnom košu. Prvo je rebro klinički važno jer se na njega vežu ili preko njega prolaze važne tvorbe. Na gornjoj je strani kvržica, **tuberculum musculi scaleni anterioris**. Kvržica odjeljuje dvije brazde. U prednjoj brazdi, **sulcus venae subclaviae**, leži istoimena vena, u stražnjoj brazdi, **sulcus arteriae subclaviae**, leži istoimena arterija, a iznad nje brahijalni živčani splet. Prvo rebro nema greben glave rebra i rebreni žlijeb (16).

Drugo rebro, **costa secunda**, nalikuje na prvo rebro, ali je malo duže i ne toliko svijenjeno. Na sredini gornje površine trupa ima hrapavost, **tuberositas musculi serrati anterioris**.

Jedanaesto i dvanaesto rebro kratki su i zavinuti oko osi. Nemaju greben glave rebra jer se hvataju samo za istobrojni trup kralješka. Nemaju ni kvržicu ni žlijeb rebra. Dvanaesto je rebro kraće od jedanaestog i nema rebreni kut.

Rebrena hrskavica, **cartilago costalis**, izgrađena je od hijaline hrskavice i malo je deblja i okruglija od rebra. Hrskavice osmoga, devetog i desetog rebra spajaju se s hrskavicom prethodnog rebra, tvoreći rebreni luk, **arcus costalis**. Hrskavice jedanaestog i dvanaestog rebra šiljate su i završavaju u mišićju prednje trbušne stijenke. Rebrene hrskavice jako pridonose pokretljivosti prsnog koša (16).



Slika 1. Anatomska građa rebara (preuzeto iz Netter FH, Atlas of human anatomy, 6th ed. Philadelphia: Saunders/Elsevier, 2014, str. 156.)

1.1.2. Interkostalni prostor

Prostor između dva susjedna rebra naziva se i interkostalni prostor. Svaki sadrži tri mišića (*m. intercostalis externus*, *m. intercostalis internus*, *m. intercostalis intimus*), arterijsku opskrbu, vensku i limfnu drenažu te živce za svaki pojedini segment torakalne stijenke (17).

Mm. intercostales externi – vanjskih međurebrenih mišića ima jedanaest, smješteni su najpovršnije a nalaze se u stražnje tri četvrtine interkostalnih prostora. Prednju četvrtinu ispunjava tanka tetivna ovojnica, *membrana intercostalis externa*. Njihova vlakna usmjerena su koso, prema dolje i naprijed. Mišići podižu rebra i tako povećavaju prsnu šupljinu u poprječnom i sagitalnom smjeru. Stoga djeluju kao udisači (inspiratori).

Mm. intercostales interni – jedanaest pari unutarnjih međurebrenih mišića nalazi se ispod vanjskih međurebrenih mišića. Niti su unutarnjih mišića okomite na niti vanjskih međurebrenih mišića. Ispunjavaju prednje tri četvrtine međurebrenih prostora, a stražnju četvrtinu ispunjava tanka tetivna ovojnica, *membrana intercostalis interna*. Djeluju kao izdisači (ekspiratori) jer spuštaju rebra i smanjuju prsnu šupljinu. Najvažnije djelovanje unutarnjih međurebrenih mišića, koji su relativno slabi, jest učvršćivanje prsnog koša zajedno s vanjskim međurebrenim mišićima, koje je nužno za pokretanje ošita (17).

Mm. intercostales intimi – najdublji međurebreni mišići imaju isti tijek kao i unutarnji, i smatraju se njihovim najdubljim dijelom. Najdublji i unutarnji međurebreni mišići razdvojeni su međurebrenim krvnim žilama i živcima (17).

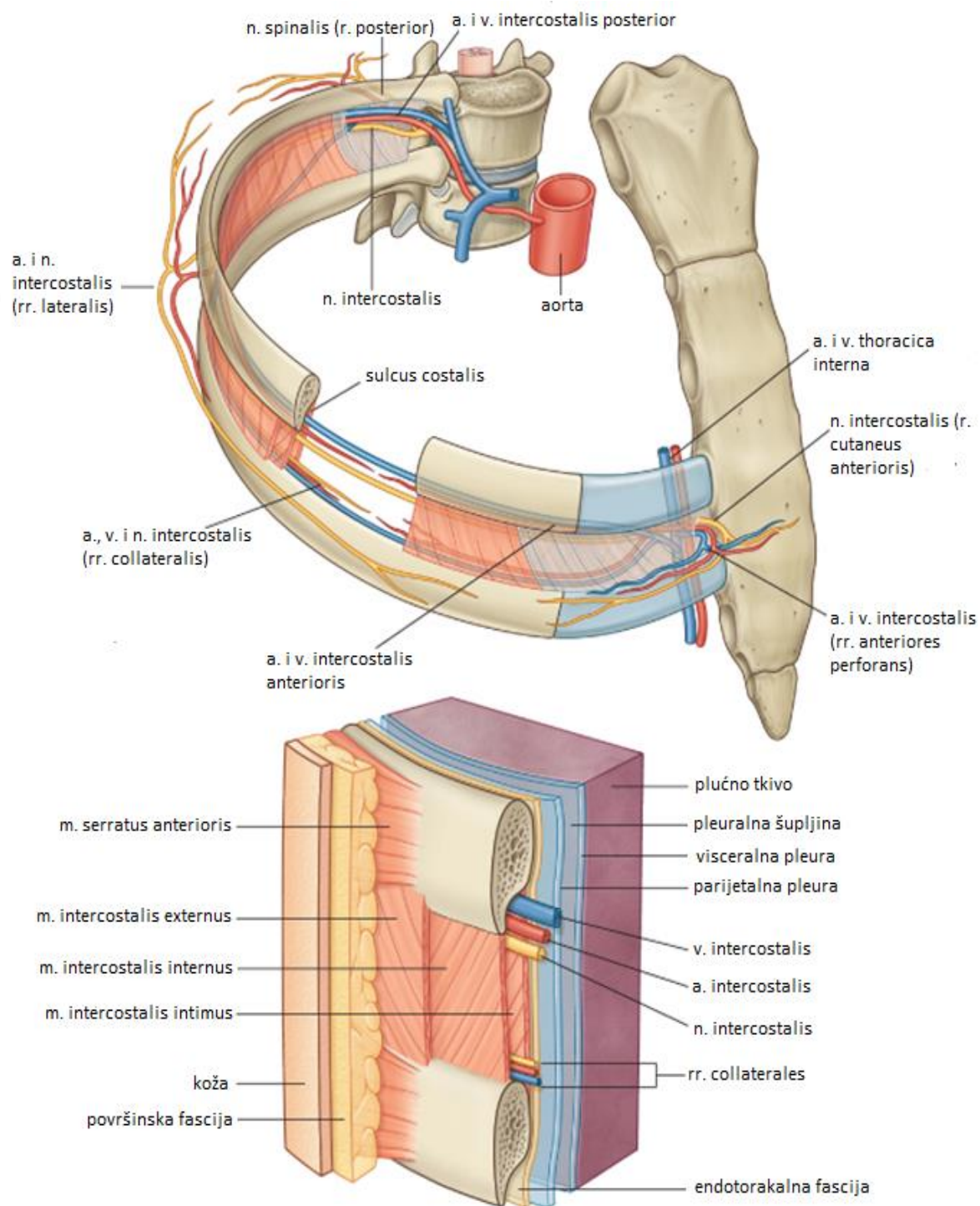
Aa. intercostales – razlikujemo stražnje međurebrene arterije (*aa. inetrcoales posteriores*) koje su najvažniji ogranci prsne aorte. Odlaze od stražnje stijenke aorte, obično po 10 sa svake strane. Prvi ogranak je smješten u trećem interkostalnom prostoru, a zadnji ogranak leži u žlijebu na donjoj strani 11.rebra i naziva se *a. subcostalis*. Prije nego uđe u međurebreni prostor svaka od njih daje granu (*r. dorsalis*) koja opskrbljuje kralježničnu moždinu i njezine ovojnice. Nastavlja svoj tok prema naprijed i anastomozira s ograncima unutarnje torakalne arterije, *rr. intercostales anteriores*. U rebrenom žlijebu arteriju prate međurebrena vena i živac. Vena je smještena iznad, a živac ispod arterije.

Vv. intercostales – postoji 11 pari međurebrenih stražnjih vena (*vv. intercosales posteriores*) te jedan par supkostalnih vena koje prate u svom toku odgovarajuće arterije i živce za pojedini segment torakalne stijenke. Smještene su cijelim tokom iznad arterije i živca i uglavnom su pritoke vene *azygos* i *hemiazygos*. Glavni dio krvi usmjerava se valvulama prema spomenutim venama, a tek manji dio odlazi prednjim međurebrenim venama (*vv. intercostales anteriores*) prema unutarnjoj torakalnoj veni (17).

Nn. intercostales – međurebreni živci, njih ukupno 12 pari, prednje su grane prsnih živaca (*nn. thoracici*). Najdonji se, dvanaesti, interkostalni živac, *n. subcostalis*, ne nalazi u međurebrenom prostoru, nego ispod zadnjeg rebra. U međurebrenom prostoru nalaze se cijelim tokom ispod arterije i vene, a na svojem putu daju *rr. musculares* i *rr. cutanei*.

Mišićni ogranci inerviraju međurebrene mišiće i prednju i lateralnu skupinu mišića prednje trbušne stijenke. Kožni ogranci dijele se na prednje i lateralne te osim kože inerviraju i pleuru i peritonej. Treba napomenuti da međurebreni živci uvijek anastomoziraju, pa se, ako želimo uspješno anestezirati, uvijek mora anestezirati međurebreni živac iznad i ispod rebra u području kojega želimo postići anesteziju (18).

Limfna drenaža prednjeg dijela međurebrenih prostora, posebno prva četiri, usmjerena je prema parasternalnim limfnim čvorovima koji su smješteni uz unutarnju torakalnu arteriju. Limfni čvorovi smješteni uz cervikotorakalni dio kralježnice primaju limfu iz stražnjih i lateralnih dijelova međurebrenih prostora. Prvi međurebreni prostori također dreniraju limfu u torakalni duktus, dok zadnji dreniraju u cisternu chyli (19). Unutarnju površinu interkostalnog prostora pokriva endotorakalna facija koja sadrži varijabilnu količinu areolarnog vezivnog tkiva što čini prirodnu granicu koja razdvaja interkostalni prostor od parijetalne pleure (sl. 2).



Slika 2. Interkostalni prostor (preuzeto iz Standring S. Gray's Anatomy, 40th ed. Churchill Livingstone/Elsevier: London, 2008, str. 234.)

1.1.3. Epidemiologija prijeloma rebara

Incidencija prijeloma rebara nije velika. Godišnje više od 2 milijuna ozljeda uzrokovanih tupom traumom povezano je s prometnim nezgodama, sa zabilježenom incidencijom ozljede prsnog koša između 67-70% (20). Učestalost prijeloma rebara usko je vezana za učestalost uzroka traume. Prijelomi rebara su češći u zemljama sa većom incidencijom prometnih nezgoda. S obzirom na znatno veću elastičnost kosti, djeca će rjeđe imati prijelome rebara nakon tupe traume prsnog koša. Stariji će češće imati i druge ozljede te komplikacije. Djeca se često prezentiraju s ozljedama intratorakalnih i intraabdominalnih organa bez prijeloma rebara koja su uobičajena kod starijih osoba. To samo znači da prilikom prisutnog prijeloma rebara kod djece možemo naslutiti kako se radi o djelovanju sile izrazito velikih razmjera. Modrice na mjestu prijeloma neuobičajne su kod pedijatrijskih frakura, prema jednoj studiji prisutne su u samo 9.1% slučajeva (21). Kod djece kod kojih mehanizam ozljede ne odgovara težini prijeloma (višestruki prijelomi rebara) ili imaju frakture u različitim fazama cijeljenja, u obzir dolazi i zlostavljanje. Kod djece mlađe od 2 godine sa frakturama rebara prevalencija zlostavljanja je čak 83%. Prema American College of Radiology frakture rebara mogu biti jedina abnormalnost kod 30% zlostavljane djece (22). Kako su starije osobe sklonije prijelomima, češće su i plućne komplikacije kod njih (atelektaze, pneumonije, respiratorni zastoj). Prisutnost kardiopulmonalnih bolesti također značajno povećava morbiditet i mortalitet kod starijih od 65 godina te se u više klinika provodi i tzv. rib scoring system (23, 24).

Morbiditet / mortalitet - prijelomi rebara sami po sebi nisu opasni. Pacijenti mogu dobiti pneumomiju i tijekom same imobilizacije. Morbiditet je ovisan o stupnju ozljede podležćih struktura. U jednoj studiji pacijenata s prijelomima rebara, mortalitet je iznosio 12%; 94% njih imalo je i druge ozljede, 32% imalo je hematotoraks ili pneumotoraks (25). Više od pola pacijenata zahtjevalo je ili operaciju ili boravak u jedinici intenzivnog liječenja. Prosječan gubitak krvi po jednom frakturiranom rebru iznosio je 100-150 ml. U jednoj retrospektivnoj studiji koja je obuhvaćala 99 starijih pacijenata, 16% pacijenata razvilo je štetne događaje, uključujući 2 smrtna ishoda (26). Štetni događaji obuhvaćali su ARDS, pneumoniju, nepredviđenu intubaciju, premještanje u jedinicu intenzivnog liječenja radi hipoksemije ili smrt. Rizični faktori povezani s ovim događajima bili su: dob ≥ 85 godina, početni sistolički tlak < 90 mm Hg, hematotoraks, pneumotoraks, 3 ili više istostranih frakture rebara i kontuziju pluća. Studija o prijelomima rebara kod pacijenata mlađih od 21 godinu pokazala je da se mortalitet linearno povećava s brojem frakturiranih rebara. Mortalitet raste od 1.79% kod

pacijenata bez prijeloma rebara do 5.81% kod onih s frakturiranim jednim rebrom i nakon toga linearno se povećava do 8.23% kod pacijenata koji imaju 7 frakturiranih rebara. Broj dana na respiratoru također se povećava s brojem frakturiranih rebara (27). Prijelomi rebara su najčešće ozljede kod starijih osoba s tupom ozljedom prsnog koša i svako dodatno frakturirano rebro povećava rizik od smrti za 19% te rizik od pneumonije za 27% (28, 29). Položaj frakturiranog rebra pomaže u identificiranju potencijalne ozljede podležećeg organa. Prijelomi donjih rebara češće su povezani s ozljedama abdominalnih organa nego s ozljedom plućnog parenhima. Prijelomi donjih lijevih rebara povezani su s ozljedama slezene, donjih desnih s ozljedama jetre dok su prijelomi jedanaestog i dvanaestog rebra najčešće udruženi s ozljedama bubrega. Frakture prvog rebra često su povezane s ozbiljnim ili letalnim ozljedama kralježnice ili vaskularnih struktura (30, 31). To su najrijeđe frakture rebara, a nekad se smatralo i da su preteče teške traume, s obzirom da je prvo rebro dobro zaštićeno ramenom, donjom vratnom muskulaturom i ključnom kosti (32, 33). Nekad se smatralo da je za prijelome prvog rebra potrebna puno veća sila nego za ostala rebra, danas je ta teorija upitna. Dok se čekaju sljedeće studije, frakture prvog rebra treba smatrat ozbiljnom traumom prsnog koša. Prisutnost frakture prvog rebra zahtjeva multidisciplinarni pristup. CT kralježnice i toraksa pomaže u ranoj dijagnozi. Odgovarajući tretman i boravak u jedinici intenzivnog liječenja može spriječiti mogući morbiditet i/ili mortalitet. Dok prijelomi prvog rebra imaju veliku povezanost sa prijelomima kralježnice i višestrukim ozljedama, pojava istih nije uvijek povezana sa visokim morbiditetom i mortalitetom. Mortalitet od 36%, zabilježen tijekom jedne studije, obuhvaćao je pacijente koji su uz prijelom prvog rebra imali i ozljedu plućnog parenhima, uzlaznog dijela aorte, potključne arterije te brahijalnog pleksusa (34). Druge komplikacije povezane s prijelomom prvog rebra uključuju trombozu potključne vene, aneurizmu aorte, traheobronhalnu fistulu, sindrom gornje aperture prsnog koša i Hornerov sindrom (35, 36). Udruženi prijelomi donjih rebara i prijeloma zdjelice češće uključuju i ozljede solitarnih organa (37).

1.1.4. Klinička slika

Opis događaja prije dolaska pacijenta na Hitni prijam bolnice često nas navodi da posumnjamo na prijelom rebara. Nakon prometne nezgode, deformitet upravljača vozila i aktiviranje pojasa i zračnih jastuka povezan je s ozljedom rebara. Pacijenti s prijelomom rebara često se žale na bol kod inspirija i dispneju. Prijelomi rebara zabilježeni su i kod jačeg napada kašlja bez druge značajnije traume. Atletičari koji izvode zahtjevne kretnje rukama

(npr. bacači diska) znaju imati stres frakture gornjih i srednjih rebara (38). Poseban naglasak treba staviti na pedijatrijske pacijente s obzirom na zlostavljanje kao mogući uzrok prijeloma rebara. Bol na palpaciju, krepitus i deformitet prsnog koša često se nalaze kod prijeloma rebara. Paradokсно širenje prsnog koša prilikom inspirija vidi se kod nestabilnog prsnog koša (engl. flail chest). Do nestabilnog prsnog koša dolazi ukoliko veći segment rebara nije vezan za kralježnicu. Kod takvih rebara frakture su prisutne na najmanje dva mjesta. Paradokсне kretanje događaju se zato što se dio rebra između dvije frakturne pukotine pomiče kako se mijenja intratorakalni tlak, a ne s kontrakcijama interkostalne muskulature. Kod nestabilnog prsnog koša, odvojeni segment prsnog koša uvlači se u prsnu šupljinu tijekom inspirija te izbacuje van za vrijeme ekspirija. Ovo abnormalno kretanje povećava rad prilikom disanja te kompromitira respiratornu funkciju te može zahtijevati intubiranje i potporu respiratora. Specifični znakovi respiracijske insuficijencije uključuju cijanozu, tahipneju, retrakcije i korištenje pomoćne respiratorne muskulature. Manje specifični znakovi uključuju anksioznost i agitaciju. Modrice na mjestu prijeloma neuobičajne su kod pedijatrijske populacije pacijenata te se nalaze u svega 9.1% slučajeva (6). Ako sumnjamo na prijelom donjih rebara, treba procijeniti bolnost trbušne stijenke te bolnost u području rebrenih lukova, što može pobuditi sumnju na ozljedu intraabdominalnih organa (39, 40). Među uzrocima prijeloma rebara navode se tupe traume, uključujući prometne nezgode kao najčešći uzrok, fizički napadi, padovi niz stepenice (41), napadaj kašlja, zlostavljanje kod pedijatrijske populacije pacijenata, ponavljajuće manje traume te stres frakture kod atletičara (bacači diska) (42). Vozači motocikla imaju veći rizik za prijelom rebara nego putnici na motociklu (57.1% odnosno 23.8%, $p=0.05$) (43). Diferencijalno dijagnostički, tijekom pregleda pacijenta treba misliti i na disekciju aorte, amebijazu, ezofagitis, druge frakture posebno ključne i prsne kosti, dorzalgiju, pneumotoraks, plućnu emboliju, traumu gornjeg dijela urogenitalnog sustava.

1.1.5. Dijagnostika

Laboratorijske pretrage nisu korisne tijekom evaluacije izoliranih prijeloma rebara. Kod pacijenata s prijelomima donjih rebara može se učiniti analiza urina s obzirom da su frakture u tim segmentima često povezane s oljedama bubrega. Laboratorijska analiza plućne funkcije (ABS, acidobazni status arterijske krvi) može nam pomoći prilikom sumnje na kontuziju plunog parenhima.

RTG (rentgen) – iako se posteroanteriorne (PA) i lateralne projekcije prsnog rutinski koriste u dijagnostici prijeloma rebara, i dalje je zabilježena senzitivnost pretrage od svega 50% (44).

Odgodene ili kontrolne snimke mogu biti od velike pomoći. Radiografija pluća puno je korisnija u dijagnostici podležećih ozljeda, uključujući hematotoraks, pneumotoraks, kontuziju pluća, atelektaze, pneumoniju i vaskularne ozljede. Nalaz frakture prsne ili lopatične kosti treba pobuditi sumnju na frakture rebara. Serijske radiograme rebara neki autori smatraju kontroverznim budući da se dodatnom informacijom rijetko mijenja klinička slika ili tretman. Detaljni radiogrami mogu biti korisni u evaluaciji prvog i drugog te 7-12-tog rebra. Standardni radiogrami prsnog koša mogu biti korisni prilikom dokumentiranja zlostavljanja u medikolegalne svrhe. Dijagnostička senzitivnost je veća kod radiografije rebara nego prsnog koša no međutim, ukoliko se sumnja na frakturu, s pacijentom se postupa sukladno tome, bez obzira na radiografski nalaz. Ozljeda aorte, primjerice, često je povezana sa proširenjem većim od 8 cm mjereno u najširoj točki medijastinuma na PA radiogramu prsnog koša. Kliničari bi trebali učiniti prikaz kostura dojenčadi ako postoji sumnja na zlostavljanje. Nalazi u skladu sa zlostavljanjem uključuju postojanje višestrukih prijeloma rebara u različitoj fazi cijeljenja (44, 45).

UZV (ultrazvuk) – ultrazvuk u ambulanti Hitnog prijema bolnice često daje brzu dijagnozu bez izlaganja zračenju (46). Prednosti uključuju dijagnozu prijeloma kod neosificirane dječje kosti te prijeloma drugih rebara koji nisu prikazani radiografijom. Manje preliminarne studije ukazuju na to da bi ultrazvuk mogao biti senzitivniji nego radiogram prsnog koša u detektiranju prijeloma rebara (46-48). Ultrazvuk također detektira frakture rebrenih hrskavica i kostohondralnog spoja bolje od radiografije. Cijeljenje prijeloma sa stvaranjem kalusa i prijelomi prsne kosti također se mogu sonografski detektirati. Tehnika uključuje identificiranje mjesta najjače bolnosti te nakon toga korištenje linerane visokofrekventne sonde (7-12 MHz). Sonda se postavlja okomito na dugu os rebra da bi se prikazala stražnja površina rebra u obliku jasne akustične sjene i nakon toga se rotira kroz 90 stupnjeva da bi se detektirao bilo kakav diskontinuitet kortikalisa, vidljiv kao raspuklinana hiperehogenom rubu rebra. Drugi, ali rjeđi sonografski znakovi koji govore u prilogu frakturi uključuju: linearnu akustičnu rubnu sjenu posteriorno od frakture, reverberacijski artefakt posteriorno od frakture, prisutnost hipoehogenog hematoma. Jednom kad je prijelom rebra verificiran, ultrazvuk se može koristiti i da se isključe komplikacije poput pneumotoraksa i hematotoraksa. Ograničenja ultrazvuka prisutna su prilikom potrebnog pregleda retroskapularnih rebara te infraklavikularnog dijela prvog rebra s obzirom na tehničku nemogućnost izvođenja sonografije (47, 48).

CT prsnog koša – znatno senzitivniji u odnosu na radiogram u detekiranju fraktura rebara (49). Modalitet može pružiti informacije bez obzira na broj rebara koji je obuhvaćen. Ako su

komplikacije prijeloma rebara klinički suspektne ili dijagnosticirane radiografski, CT prsnog koša može nam pomoći u dokumentiranju specifičnih ozljeda, dati uvid u opseg ozljede i pomoći u planiranju definitivnog liječenja. Dodatni CT abdomena s intravenskim kontrastom pomoći će nam prilikom sumnje na ozljede jetre i/ili slezene kod prijeloma donjih rebara. Zabilježena je incidencija 20-40% konkomitantnih intraabdominalnih ozljeda s prijelomima donjih rebara. CT abdomena, prema jednoj studiji, pokazao se osobito važan kod pacijenata mlađih od 55 godina, s obostranim frakturama i niskim vrijednostima hematokrita (50). U studiji koja je obuhvaćala klinički dijagnosticiranu zlostavljanu djecu, retrospektivna analiza inicijalnog i kontrolnog radiografskog prikaza kostura i CT prikaza 16 pacijenata mlađih od 12 mjeseci, pokazala je da 17% (18 od 105) prijeloma rebara nije dokumentirano na inicijalnom radiografskom prikazu kostura. Iste su se detektirale tek kod kontrolnih snimanja, a više od polovice (11/18) bilo je detektirano CT-om. Većina fraktura bile su stražnje (43%) ili prednje (30%), a 96% bilo je bez pomaka (50).

Angiografija – s obzirom da su prijelomi prvog i drugog rebra često udruženi s ozljedama vaskularnih struktura, kod ovakvih pacijenata trebalo bi razmisliti o angiografiji, posebno ako su prisutni simptomi i znakovi neurovaskularne ozljede. To je posebno važno kod prijeloma drugog rebra sa stražnjim pomakom, kada je stupanj angiografskih abnormalnosti znatno veći nego kod prijeloma ostalih rebara. Dok se nekad smatralo da je prijelom prvog rebra snažan faktor rizika za ozljedu aorte, većina autora danas vjeruje da aortografija i/ili CT snimka nisu indicirane ukoliko ne postoje drugi dokazi ozljede kao što je primjerice abnormalni medijastinum.

Scintigrafija kosti – korisna pretraga u ranoj dijagnostici stres fraktura. Takve frakture obično se ne vide radiografski sve do kasnijeg perioda cijeljenja, kada se razvije vidljiv kalus. Kostohondralno nakupljanje osteotropnog radiofarmaka kod djece može biti toliko intenzivno da pokazuje prekid rebra iz posteriorne projekcije. Također i svaka druga lezija ili bolest rebra koja rezultira povećanom pregradnjom kosti može dati pozitivne rezultate. Lažno negativno rezultati mogući su kod pacijenata koju si nedavno primili injekciju željezo dekstrana s obzirom na visoke razine željeza u koštanoj srži interferiraju s normalnom pregradnjom kosti.

MRI – iako se magnetska rezonance ne koristi za primarnu dijagnozu frakture rebara, lateralne angulirane frakture kao i frakture stražnjih rebara mogu se detektirati MR-om. Kretnje prilikom disanja uzrokuju artefakte koji onemogućavaju dijagnozu prijeloma prednjih segmenata rebra. Efekt parcijalnog volumena može dati lažno pozitivne nalaze fraktura rebara bez pomaka.

1.1.6. Liječenje

Zbrinjavanje pacijenta na hitnom prijemu - prehospitalno liječenje mora biti usmjereno na održavanje dišnog puta i nadoknadi kisika. Cilj inicijalnog zbrinjavanja, a to je obično Hitni prijam, jest stabiliziranje traumatološkog pacijenta te multistemska evaluacija. Izuzetno je važna briga za dišne puteve, uključujući tzv. incentivnu spirometriju radi sprječavanja atelektaza i njihovih komplikacija. Držanje jastuka ili slično u funkciji mekane udlage na mjestu frakture smanjuje osjećaj nelagode i bolnost tijekom upotrebe spirometra ili kašljanja. Kontrola boli ima ključnu ulogu tijekom zbrinjavanja pacijenta s frakturiranim rebrima jer se time smanjuje potreba za imobilizacijom prsnog i alveolarni kolaps, u svrhu boljeg čišćenja pulmonalne sekrecije. Izolirane frakture rebara, bez udruženih drugih ozljeda, mogu se liječiti i ambulantno peroralnim analgeticima, počevši s nesteroidnim antireumaticima (NSAR) ukoliko nisu kontraindicirani te po potrebi, ukoliko oni nisu dostatni za ukljanjanje boli, ordinirati i opioidne analgetike. Opisana je upotreba i lidokainskih flastera za kontrolu boli, ali studija je pokazala da njihova ekikasnost nije veća od placeba (51). Druge opcije uključuju parenteralno primjenjene opioide titrirane da spriječe depresiju disanja. Iako rebrene udlage i pojasevi smanjuju bol, njihova primjena povezana je s hipoventilacijom, atelektazama i pneumonijom te se njihova upotreba danas više ne preporuča.

Za pacijente sa značajnim mehanizom ozljede, uputno je učiniti CT prsnog koša i abdomena radi detekiranja drugih pridruženih ozljeda. Mnogi autori, s obizom na brojne studije, preporučuju hospitalizaciju pacijenata s 3 ili više prelomljena rebra te prijem u jedinicu intenzivnog liječenja starijih s 6 ili više frakturiranih rebara. Pri tome oni navode značajnu povezanost između takvog nalaza i ozbiljnih unutarnjih ozljeda, kao što su kontuzije pluća i pneumotoraks (52). Pacijenti s manjom ozljedom rebara, sposobni za iskašljavanje, mogu se otpustiti na kućnu njegu s adekvatnom analgetskom terapijom. Adekvatni analgetici kritični su za vanbolničko zbrinjavanje pacijenata s prijelomom rebara (53). U jednoj studiji, 19% pacijenata otpuštenih s frakturom rebara javili se opet u bolnicu, a glavna pritužba je bila nedovoljna analgezija (56%) (54). Većina pacijenata koji će imati komplikacije, razvit će ih unutar prva dva tjedna, stoga je uputno unutar tog vremenskog razdoblja obavljati redovne kontrole (55). Kontrolne radiografije danima nakon ozljede ne preporučuju se s obzirom da nam ne daju dodatne informacije, a iziskuju dodatne troškove. Indicirano ih je napraviti ukoliko su prisutni određeni klinički znakovi ili simptomi (auskultacijski tiši tonovi jedne strane prsnog koša, perzistentna bolnost koja može značiti loše cijeljenje ili čak necijeljenje

prijeloma) (56,57). O incentivnoj spirometriji treba razmisliti posebno kod pacijenata s višestrukim frakturama rebara, s obzirom da smanjuje mogućnost nastajanja komplikacija te potiče pacijente da duboko udahnu. Studija koja je obuhvaćala pacijente od 65 godina i starije, pokazala je da se takvi pacijenti mogu sigurno otpustiti kući ukoliko nemaju prisutne rizične faktore (dob ≥ 85 , sistolički tlak < 90 mm Hg, hematotoraks, pneumotoraks, 3 ili više unilateralne frakture, kontuzija pluća). Pacijenti bez ovih rizičnih faktora, sa izoliranom tupom traumom prsnog koša, nisu imali štetnih događaja tijekom preliminarnе studije (26).

Bolničko liječenje – pacijente s izoliranim prijelomima rebara koji ne mogu iskašljavati i na taj način vršiti samotoaletu dišnih putova, trebalo bi opservirati tijekom 24 sata. Također treba razmisliti o hospitalizaciji pacijenata s podležećom plućnom bolesti ili smanjenom pulmonalom rezervom. Manjak indikacija za hospitalizacijom starijih pacijenata sa izoliranim prijelomima rebara je opravdan s obzirom na veću incidenciju hipoventilacije, hiperkapnije, atelektaza i pneumonije. Posebno treba razmisliti o hospitalizaciji pacijenata dobi 85 ili više godina, sa sistoličkim tlakom 90 mm Hg, hematotoraksom, pneumotoraksom, unilateralnim frakturama 3 ili više rebra i/ili kontuzijom pluća (26). Hospitalizacijom će se omogućiti opservacija mogućih intraabdominalnih ozljeda. Hospitaliziranim pacijentima potrebno je prije svega kontrolirati bol te primjeniti incentivnu spirometriju (58). Paravertebralni blok koristan je jedino kod pacijenata s unilateralnim frakturama, ali kod manjeg broja pacijenata može izazvati hipotenziju (59). Interkostalnim blokom smanjujemo bolnost bez da utječemo na respiratornu funkciju, ali ova procedura sa sobom nosi rizik intravaskularne aplikacije anestetika i pneumotoraksa. Procedura je također ograničena trajanjem blokade i, kod pacijenata s višestrukim prijelomima, potrebnom primjenom na više razina. Pokazalo se da interkostalni blok puno bolje kontrolira bol u odnosu na konvencionalne lijekove u incijalnom liječenju pacijenata s ozljedom prsnog koša. Također se lako primjenjuje; nije povezan s neurološkim komplikacijama poput mučnine, povraćanja, vrtoglavice ili krvarenja; i nije povezan s komplikacijama koje nastaju zbog moguće krive procjene koje su promatrane u drugim procedurama kao kod što je primjena torakalne epiduralne injekcije (59). Meta-analiza koja je obuhvaćala 8 studija (232 pacijenta) nije pokazala značajniju korist epiduralne analgezije s obzirom na mortalitet, dužinu boravka u jedinici intenzivnog liječenja te ukupan broj dana ležanja u bolnici, u odnosu na ostale oblike analgezije kod odraslih pacijenata s frakturom rebara. Mehanička ventilacija uz lokalni anestetik i torakalnu epiduralnu analgeziju može biti korisna, ali veliki problem predstavlja pojava hipotenzije prilikom primjene epiduralne analgezije. Daljnje istraživanja i evaluacije su potrebne da bi se epiduralna analgezija mogla smatrati standardnom terapijom kod ove populacije pacijenata (60). U

jednoj studiji koja je uspoređivala epiduralnu analgeziju i primjenu paravertebralnog bloka kod pacijenata s frakturom rebara, niti jedna procedura nije pokazala prednosti nad drugom, međutim, kod pacijenata koji nisu primili jednu ili drugu analgeziju mortalitet je bio povećan (54). U hospitaliziranih pacijenata intrapleuralni kateter također se može koristiti i za apliciranje anestetika u pleuralnu šupljinu. Takav kateter može se smjestiti uz torakostomijski dren prilikom uvođenja istog (61). Pacijentom-kontrolirane analgetske pumpe također su se pokazale korisnim kod hospitaliziranih pacijenata.

Kirurški oblik liječenja – meta-analiza koja je obuhvaćala 22 studije pacijenata s frakturama rebara koji su podvrgnuti otvorenoj redukciji i unutarnjoj fiksaciji (engl. ORIF), pokazala je da se ovom metodom liječenja smanjuje mortalitet, trajanje mehaničke ventilacije, ukupan broj dana ležanja pacijenata u bolnici uz smanjenje incidencije pneumonije i potrebe za traheostomijom (62).

Komplikacije – među brojnim za izdvojiti je tzv. zamor ili kolaps respiratornog sustava koji nastaje uslijed promjene mehanike disanja posljedično frakturama rebara (povećava se rad potreban za disanje). Ova komplikacija može biti posljedica ozljede samo koštanih dijelova prsnog koša (nestabilni prsni koš), ali je češće prisutna kod kontuzije plućnog parenhima ili kod ravijene nozokomijalne pneumonije (63). Ostale komplikacije su: hipoventilacija, hiperkapnija, hipoksija, pneumonija (postotak pojavnosti najviše ovisi o broju frakturiranih rebara i dobi pacijenta, incidencija je oko 6%), ozljeda podležućih visceralnih organa, odmah prisutni ili naknadni pneumotoraks i/ili hematotoraks, tzv. zadržani hematotoraks (postojanje krvnih ugrušaka u pleuralnoj šupljini unatoč torakalnoj drenaži) s mogućnošću nastajanja empijema, ozljeda aorte, kontuzija pluća te intraabdominalne ozljede (jetra, slezena, bubreg) (64,65). Ustanovljeno je da pacijenti s frakturiranim rebrima i vitalnim kapacitetom pluća manjim od 30% imaju puno veći postotak plućnih komplikacija. Jedna studija je pokazala da povećanje vitalnog kapaciteta za 10% smanjuje postotak plućnih komplikacija za 36%. Pacijenti s vitalnim kapacitetom većim od 50% imaju značano manji postotak plućnih komplikacija (66). Prijelomi prvog rebra često su udruženi s ozbiljnom ozljedom glave, ozljedom vratne kralježnice, naknadnom trombozom potključne arterije i/ili vene, aneurizmom aorte, traheobronhijalnom fistulom, sindromom gornjeg otvora prsišta te Hornerovim sindromom. Manji postotak prijeloma rebara ne cijeli, iako se i tada može razviti fibrozna kapsula koja obavija frakturu. Nesrasli prijelom može se prezentirati mjesecima pa čak i godinama nakon ozljede i obično uzrokuje stalno prisutnu nelagodu kod disanja na mjestu frakture.

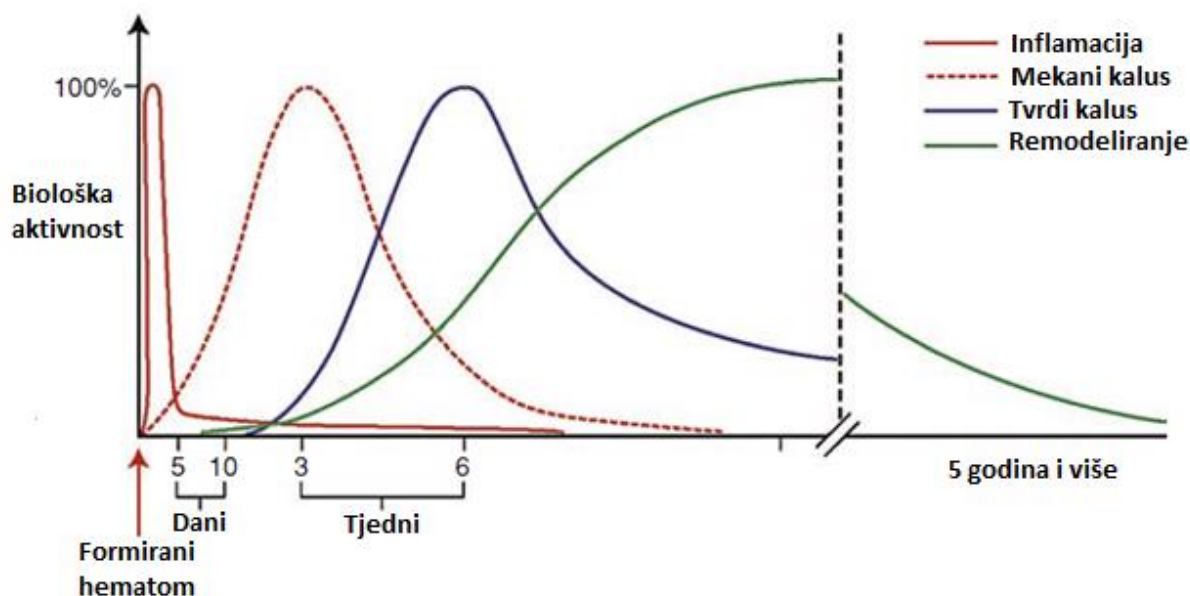
U *zaključku* ovog poglavlja može se reći da su lijekovi i dalje glavna okosnica u liječenju prijeloma rebara i to prije svega nesteroidni antireumatici koji se najčešće koriste za blagu do umjerenu bol (fenoprofen, ketoprofen, indometacin, naproksen, piroksikam). Pacijentima s poznatom alergijom na ovu grupu lijekova, onima s poznatom bolesti gornjeg dijela gastrointestinalnog trakta ili onima koji su na antikoagulatnoj terapiji, ordinira se acetaminofen (periferno djelujući neopioidni analgetik) sam ili u kombinaciji s kodeinom (centralno djelujući opioidni alkaloid). Pacijentima sa srednje jakom do jakom boli uputno je dati kombinaciju acetaminofena i hidrokodona ili oksikodona. Kao krajnja linija u zbrinjavanju boli pacijentima se aplicira morfij titriran do razine koja uklanja bol ili sedira pacijenta. Kao antidot primjenjuje se nalokson.

1.2. Cijeljenje kosti

Cijeljenje prijeloma dinamičan je i kompleksan proces. Jedna od jedinstvenih karakteristika cijeljenja kosti je ta da kost cijeli novim tkivom koje se ne može ralikovati od onog prije ozljede. Nadalje, cijeljenje se događi u većini slučajeva. Prema nekim studijama do zakašnjelog cijeljenja ili nesraštavanja prijeloma dolazi u oko 10% slučajeva (67). Većina kostiju cijeli putem dva paralelna procesa: enhondralnom i intramembranoznom osifikacijom. Površina kosti pokrivena je s 2 sloja: vanjski (periost) te unutarnji (endost). Oba sloja predstavljaju različito građeno fibrozno tkivo bogato progenitorskim stanicama te krvnim žilama. Periost predstavlja glavni izvor osteoblasta te hondrocita tijekom procesa cijeljenja. Hondrociti, iako se većinom povezuju sa izgradnjom zglobne hrskavice, imaju ključnu ulogu u proizvodnji ekstracelularnog matriksa kosti (kolagen, proteoglikani) te deponiranju intracelularog kalcija u procesu enhondralne osifikacije. Osteoblasti imaju sposobnost stvaranja osteoida, organske komponente kosti građene uglavnom od kolagena tipa I, te stoga ni ne čudi da se tijekom histološke analize prikazuju bazofilno (citoplazma ispunjena velikom količinom endoplazmatskog retikuluma). Uz osteoid, osteoblasti stvaraju i osteokalcin i koštani sijaloprotein (68). Stanice odgovorne za resorpciju mineraliziranog koštanog matriksa predstavljaju osteoklasti. Na taj način osteoklasti omogućuju koštanu pregradnju, ključnu u procesu cijeljenja frakture. Histološki se lako razlikuju od drugih stanica s obzirom da im je citoplazma ispunjena brojnim lizosomima i mitohondrijima. Osim spomenutih stanica, u prvom satu na mjestu frakturne pukotine mogu se zamjetiti i trombociti, neutrofili, makrofagi i limfociti. Za aktivaciju trombocita ključna je uloga prisutnost brojnih

faktora rasta (PDGF, VEGF, TGF- β , FGF). Broj polimorfonuklearnih leukocita ili neutrofila raste kontinuirano u prvih 4 sata, a smanjivanje njihovog broja na mjestu frakture povezano je sa smanjenim rigiditetom kalusa na štakorskom modelu prijeloma femura, što sugerira negativan utjecaj neutrofila na proces enhondralne osifikacije (69). Moguće je da je ovo uzrokovano visokom razinom reaktivnih kisikovih radikala u području prijelomne pukotine (70). Nekoliko sati nakon pojave neutrofila, na mjestu prijelomne pukotine javljaju se i makrofazi čija je glavna uloga debridman (čišćenje) tkiva te prezentacija antigena na površini (regulacija autoimunosti). Istu ulogu imaju i limfociti B i T koji se javljaju nešto kasnije, no njihov glavni zadatak u procesu cijeljenja predstavlja proizvodnja citokina. Mezenhimalne pluripotentne matične stanice prisutne su u nišama koštane srži i imaju mogućnost diferencijacije u osteoblaste i hondroците, što je potvrđeno i brojnim znanstvenim in vitro istraživanjima gdje je isto bilo potaknuto deksametazonom, askorbat-2-fosfatom i β -glicerol fosfatom (70). Mišići koji okružuju kost ključni su u procesu cijeljenja, što su pokazale i brojne studije otvorenih prijeloma gdje je integritet mišića narušen ili nedostaju. In vivo istraživanja pokazala su da resekcija mišića oko frakturne pukotina smanjuje mehanička svojstva koštanog kalusa (71-73). Ekstracelularni matriks predstavlja svojevrsnu mrežu izgrađenu u većoj mjeri od neorganskog materijala (60-70%) u obliku mineralnih kristala koje čine kalcij, fosfat, natrij, magnezij i karbonat. Organski dio matriksa (30-40%) čini uglavnom kolagen tip I (90%). Neposredno nakon prijeloma, pretvorba fibrinogena u fibrin stvara polučvrsti krvni ugrušak koji predstavlja inicijalni ekstracelularni matriks u koji pristižu pro- i protuupalne stanice. Središnja uloga vaskularizacije u procesu cijeljenja kosti čvrsto je definirana. Tijekom frakture dolazi do disrupcije lokalnih krvnih žila, čime nastaje relativno avaskularno i hipoksično područje unutar hematoma i ranog koštanog kalusa (74-76). Zbog takvih uvjeta dolazi da produkcije VEGF potaknuto tzv. hipoksija-inducibilnim faktorom-1 (HIF-1), čime se potiče revaskularizacija i angiogeneza.

Enhondralno cijeljenje kosti – proces tijekom kojeg se hrskavično tkivo mijenja koštanim naziva se enhondralna osifikacija. Javlja se u trenutku hipertrofije hondrocyta, nakon čega slijedi njihovo nadomještanje osteoblastima, dok u isto vrijeme u hrskavični kalus urastaju krve žile (75). U prošlosti se prevaga enhondralne osifikacije definirala kao sekundarno koštano cijeljenje koje je prolazilo 3 faze: mekani kalus, tvrdi kalus i remodeliranje. Takvo cijeljenje bilo je vezano za kretanje na mjestu prijeloma kod nepotpuno stabiliziranih fraktura. Danas se zna da se ovaj način cijeljenja kosti odvija ovim redom: pojava hematoma na mjestu prijeloma, inflamacija, stvaranje mekanog kalusa, stvaranje tvrdog kalusa te remodeliranje (slika 3).



Slika 3. Preklapajuće faze cijeljenja kosti. Cijeljenje prijeloma ne može se podijeliti u jasno odvojene faze nego se treba promatrati kao kontinuum. Studije su pokazale da se svi procesi simultano odvijaju u ranoj fazi cijeljenja prijeloma. Remodeliranje se nastavlja do 6 godina nakon inicijalne ozljede.

Brojna istraživanja na štakorima pokazala su da hematoma koji nastaje u području prijelomne pukotine pokazuje bioaktivnost. Transplantacija 4 dana starog hematoma s mjesta prijeloma subperiostalno ili intramuskularno rezultirala je stvaranje ektopične kosti ili hrskavice, dok transplantacija periferne krvi na ista mjesta nije dala takve rezultate (76). Nadalje, uklanjanje hematoma iz prijelomne pukotine nakon 30 minuta ili 2-4 dana dovodi do nastajanja mehanički inferiornijeg cijeljenja kosti (75,76). Postojanje staničnog debris potiče inflamatorni odgovor, predvođen lokalnim i infiltrirajućim stanicama. Neutrofili su prve stanice koje dolaze na mjesto prijeloma i prisutne su još sljedeća 3 sata. Treba napomenuti kako se većina kirurških intervencija odvija upravo u ovoj ranoj fazi cijeljenja prijeloma kada se može narušiti normalan proces stvaranja hematoma i proupalnog odgovora. Životinjski modeli pokazali su da ponavljani debridman na mjestu frakturne pukotine (prva 2 dana) može rezultirati zakašnjelim cijeljenjem ili čak necijeljenjem kosti (77). Faza mekanog koštanog kalusa obilježena je diferencijacijom progenitorskih stanica u hondrocite i osteoblaste, a počinje otprilike 3 tjedna nakon prijeloma. Hrkavica ili osteoid postaju dominantno tkivo u kalusu, nadomještajući fibrozno tkivo i hematoma. Radiografski, u ovoj fazi ne može se detektirati cijeljenje kosti, ali se može razaznati rani mineralizirani kalus. Stvaranje tvrdog kalusa predstavlja pretvorba hrskavice u kalcificirani hrskavični matriks uz terminalnu

diferencijaciju hondrocita. Do ove faze cijeljenja dolazi nekoliko tjedana nakon frakture. Dominantne stanice u ovoj fazi cijeljenja kosti postaju osteoblasti i osteoklasti. Radiografski se ova faza prezentira kalcifikacijom i konsolidacijom kalusa na mjestu prijeloma. Klinički značaj nastajanja tvrdog kalusa proizlazi iz znatno manjeg osjećaja bolnosti i jačanja osjećaja stabilnosti u području frakture kosti. Tijekom remodeliranja kosti, kanalikularna arhitektura kosti i Haversijanov sustav ponovno se uspostavlja. Ova faza enhondralnog cijeljenja kosti počinje koštanom konsolidacijom i može potrajati mjesecima pa i godinama nakon što je postignuto čvrsto koštano cijeljenje. Za vrijeme remodeliranja, složena komunikacija između osteoblasta i osteoklasta dovodi do stvaranja lamelarne kosti otporne na različite oblike mehaničkog stresa.

Intramembranozno cijeljenje kosti – proces direktnog stvaranja koštanog tkiva, bez prethodnog stvaranja hrskavičnog tkiva (78). Naziva se još i primarno cijeljenje prijeloma, a prisutno je tijekom unutarnje fiksacije frakture kada su kretnje između ulomaka potpuno onemogućene. Cijeljenje se odvija bez vidljivog kalusa što se i radiografski očituje u postoperativnim snimkama. Današnje metode fiksacije prijeloma imaju koristi od oba načina cijeljenja, ali u različitim okolnostima. Niti jedan od ova dva načina cijeljenja ne može se smatrati inferiornijim u odnosu na drugi, posebno imajući na umu da većina prijeloma cijeli kombinacijom jednog i drugog.

1.3. Uloga kalcija i fosfata u metabolizmu kosti

Poremećaji kalcija, fosfata i metabolizma kostiju uključuju najčešće skupine bolesti koje će liječnik susresti u svojoj praksi (79). One obuhvaćaju poremećaje u serumskoj koncentraciji ova dva minerala, posebice kalcija, poremećaje kostiju te poremećaje glavnih regulatornih organskih sustava, posebno paratireoidne žlijezde, bubrega i gastrointestinalnog trakta. Serumske vrijednosti kalcija mogu biti abnormalno visoke, kao kod malignih bolesti i primarnog hiperparatireoidizma, ili abnormalno niske, kod renalne insuficijencije i hipoparatireoidizma. Kost može biti niskog denziteta, kao kod osteoporoze i osteomalacije, ili visokog, u slučaju Pagetove bolesti, osteopetroze i drugih osteosklerotičnih bolesti. Koštani sustav predstavlja rezervoar kalcija za mnoge fiziološke funkcije, i sličnu, ali ne tako jedinstvenu ulogu ima za fosfate i magnezij. Koštani kalcij kontroliran je regulatornim putevima gastrointestinalnog (GI) trakta i bubrega, a ova regulacija posredovana je osteoblastima i osteoklastima u kostima. Kalcij, nakon apsorpcije u GI traktu, dospjeva do kosti i postaje dio nje procesom mineralizacije organskog matriksa odnosno osteoida.

Regulacija kosti i koštanog mineralnog metabolizma rezultat je interakcije 4 hormona: paratiroidnog hormona (PTH), kalcitonina, fibroblastnog faktora rasta 23 (FGF23), vitamina D. Intracelularni kalcij, smješten u citosolu, mitohondrijima i mikrosomima, služi kao sekundarni glasnik u velikom broju prijenosa signala u stanicu. Kalcij izvan kostiju čini svega 1% ukupne količine kalcija u našem organizmu i nalazi se u krvi te tjelesnim tekućinama. Oko 50% serumske vrijednosti kalcija u ioniziranom je obliku, ostatak je vezan za albumin ili fosfate (79). Koncentracija ioniziranog kalcija iznosi 1.25 ± 0.07 mmol/l, a ukupna vrijednost kalcija u serumu varira od 8.5 do 10.5 mg/dl. U kostima se nalazi u anorganskom obliku (69%), uglavnom kao hidroksiapatit (99%) te organskom obliku (22%), u sastavu kolagena (90%) i nekolagenskih strukturalnih proteina (proteoglikani, sijaloproteini). Prosječni obrok sadrži oko 1g kalcija, ali se samo polovica apsorbira u GI traktu. Kroz koštani sustav dnevno se metabolizira 250 mg kalcija, najviše u području površine kosti gdje se nalaze tzv. labilni bazeni s kalcijem. U stanjima bolesti taj se metabolizam povećava (hiperparatiroidizam) ili smanjuje (hipoparatiroidizma) uz odgovarajuće promjene vrijednosti kalcija u serumu i urinu. Primarni hormoni u regulaciji kalcija su PTH i vitamin D, koji djeluju na kost, bubrege i GI trakt povećavajući serumski kalcij i u manjoj mjeri vrijednosti kalcitonina, koji smanjuje koštanu resorpciju (80,81). Nedavna istraživanja pokazala su da je metabolizam kalcija usko vezan za metabolizam glukoze, a kao moguća poveznica navodi se proizvod osteoblasta, osteokalcin. Dok je karboksiliran, osteokalcin djeluje kao strukturalni koštani protein. Nakon procesa dekarboksilacije, osteokalcin može djelovati na metabolizam glukoze stimulirajući sekreciju inzulina. Stoga ni ne čudi kako se ova dva metabolička puta, kalcij/kost i glukoza/inzulin, dovode u vezu (82). Fosfor je znatno šire distribuiran od kalcija i također ima različite biološke funkcije. Dok se veći dio fosfora nalazi u kostima kao hidroksiapatit, 15% je distribuirano u ostalim izvankoštanim strukturama u obliku fosfoproteina, fosfolipida i nukleinskih kiselina (83,84). Dnevno hranom unesemo 1 mg fosfora; od toga se 60-80% apsorbira uglavnom u duodenumu posredstvom kalcija te kalciotropnih hormona, posebice vitamina D, čiji aktivni metaboliti povećavaju apsorpciju, dok PTH i kalcitonin imaju manji učinak. Fosfatni nosači koji sadrže kalcij ili aluminij mogu inhibirati apsorpciju te se koriste u liječenju bubrežnih bolesti. Kost se sastoji od mineralnih i organskih komponenata. Mineralni dio čine uglavnom kristali hidroksiapatita ($\text{Ca}_{10}(\text{PO}_4)_6(\text{OH})_2$) koji se nalaze u zreloj kosti. Ostatak predstavlja amorfni kalcij fosfat koji se nalazi u područjima aktivnog stvaranja kosti i kroz brojne intermedijarne stadije prelazi u hidroksiapatit. Organski dio kosti proizvod je osteoblasta, a čini ga u najvećoj mjeri kolagen tip I (84).

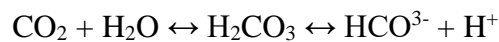1.4. Acidobazni status – kliničko značenje

Za vrijeme laboratorijske analize plinova (pO_2 i pCO_2) u arterijskoj krvi, uz evaluaciju ventilacije i oksigenacije, interpretira se i acidobazni status krvi. Osim arterijske krvi, za analizu možemo koristiti i krv iz "arterijalizirane" kapilare, "mješanu" vensku krv i vensku krv. Kliničari pri tome moraju uzeti u obzir pacijentovo stanje te prednosti i ograničenja različitih uzoraka (85). Arterijska krv predstavlja najadekvatniji uzorak za procjenu izmjene plinova, funkcije pluća (pO_2 i pCO_2), posebice status oksigenacije. Sastav arterijske krvi uniforman je i nije ovisan o promjenama u sistemske i lokalnoj cirkulaciji te predstavlja poželjan uzorak za evaluaciju respiratornog statusa pacijenata, ali i metaboličkih acidobaznih poremećaja. Eliminacijom ugljikovog dioksida (CO_2) plućima, naše tijelo rješava se viška kiseline, pomnoženo s faktorom 100 u odnosu na izlučivanje neugljičnih kiselina bubrezima. Iz toga se da naslutiti da promjene u ventilaciji u odnosu na stvaranje CO_2 imaju snažan učinak na acidobazni status pacijenta. Većina diskusija fiziologije acidobaznog sustava kategorizira takve promjene na respiratorne i metaboličke i fokus stavlja na Henderson-Hasselbachovu jednadžbu, koja predstavlja matematički prikaz stvaranja bikarbonata (HCO_3^-) iz CO_2 :

$$pH = 6.1 + \frac{\log [HCO_3^-]}{\alpha P_{CO_2}}$$

gdje je α koeficijent topljivosti CO_2 u molima i jednak je 0.03 mEq/l mm Hg. U normalnim uvjetima i kod pCO_2 od 40 mm Hg, otopljeni CO_2 iznosi 1.2 mEq/l i HCO_3^- je 24 mEq/l, dajući tako pH 7.4 (85). Prema tome, znajući vrijednost dvije od tri varijable, pH, pCO_2 i HCO_3^- , moguće je znati i vrijednost treće. Ali ovim načinom ne može se jasno odrediti uzročno posljedična veza između pH i HCO_3^- niti se može u potpunosti definirati etiologija acidobaznog poremećaja. U zadnje vrijeme nešto drugačiji pristup analizi acidobaznog statusa stekao je popularnost, a promatra fiziologiju vodikovog iona (H^+) iz šire znatno perspektive nego Henderson-Hasselbachova jednadžba. Prvotno opisan od strane Stewarta, ovaj pristup je uveo 5 dodatnih općih jednadžbi koje uključuju kemiju H^+ (86). Promatrajući u kontekstu acidobazne kemije, pCO_2 je nezavisna varijabla; njezina vrijednost može se mijenjati ovisno o promjenama u ventilaciji ili produkciji CO_2 . Visoke vrijednosti pCO_2 uzrokuju acidozu, niske alkalozu. U plazmi, ukupnu količinu slabih baza čini albumin i anorganski fosfat, u eritrocitima hemoglobin. Osim pluća, u održavanju acidobaznog balansa ključnu ulogu imaju bubrezi. U kombinaciji, ova dva organa dnevno odstrane 15 000 mmol CO_2 i 50-100 mEq

nestabilnih kiselina. Znatno više CO₂ izluči se vježbanjem. Nadalje, CO₂ u kombinaciji s vodom (H₂O) uz ugljičnu anhidrazu stvara ugljičnu kiselinu i u konačnici bikarbonat. Sumporna kiselina, koja je produkt metabolizma aminokiselina koje sadrže sumpor, čini najveći dio izlučenih nestabilnih kiselina. Bubrezi izlučuju kiselinu spajanjem vodikovih iona s urinarnim puferima, pri čemu nastju titrabilne kiseline, većinom fosfatne (HPO₄²⁻ + H⁺ → H₂PO₄⁻), ili s amonijakom pri čemu nastaju amonijevi ioni (NH₃ + H⁺ → NH₄⁺) (74). U trenutku kada bubreg mora izlučiti veću količinu kiseline, glavni adaptivni odgovor čini pojačana proizvodnja i sekrecija amonijevih iona. Sljedeća formula služi za evaluaciju acidobaznog statusa mjerenjem komponenata HCO₃⁻-CO₂ puferskog sustava u krvi:



Normalne referentne vrijednosti bikarbonata u serumu ovise o dobi te nešto manje o spolu pacijenta. Za dob ≥ 18 iznosi 22-29 mmol/l dok je u dobi do 3 godine ta vrijednost 17-25 mmol/l. Referentna vrijednost za pH u arterijskoj krvi je 7.35-7.45, pCO₂ 4.5 – 6.0 kPa (35-45 mm Hg), pO₂ 10.5 – 13.5 kPa (75-105 mm Hg) (75). Interpretiranju acidobaznog statusa pacijenta koristan je tzv. pristup u 3 koraka: (1) ustanoviti primarni poremećaj, (2) utvrditi anionski rascjep (engl. anion gap) u serumu, i (3) evaluirati kompenzaciju (87).

Ustanoviti primarni poremećaj – vrijednost pH iz arterijske krvi treba biti prvi parametar koji se analizira kod sumnje na acidobazni poremećaj (88). Niska vrijednost pH predstavlja acidemiju, a rezultat je pojačane produkcije H⁺ iona u stanju acidoze (počana produkcija kiselina u tijelu). Slično, alkalemija se odnosi na visoke vrijednosti pH u stanjima alkaloze. Promjene vrijednosti pH, HCO₃⁻ i CO₂ koje očekujemo u primarnim poremećajima su sljedeće:

- Metabolička acidoza: ↓ pH, ↓ HCO₃⁻
- Metabolička alkalozna: ↑ pH, ↑ HCO₃⁻
- Respiratorna acidoza: ↓ pH, ↑ CO₂
- Respiratorna alkalozna: ↑ pH, ↓ CO₂

Određivanje anionskog rascjepa u serumu – u trenutku kad smo ustanovili metaboličku acidozu kod pacijenta, određujemo anionski rascjep (88,89). On predstavlja "nemjerljive" anione u krvi, koji su nastali disocijacijom organskih kiselina u krvi. Nemjerljivi stoga jer se ne bilježe u standardnom metaboličkom panelu, ali doprinose acidozi.

Serumski anionski rascjep = Na⁺ - (Cl⁻ + HCO₃⁻)

Neki kliničari također uključuju serumsku vrijednost kalija u formulu (89), što povećava normalnu vrijednost za 4 mEq/l:

$$\text{Serumski anionski rascjep} = (\text{Na}^+ + \text{K}^+) - (\text{Cl}^- + \text{HCO}_3^-)$$

Noviji autoanalizatori mjere veće vrijednosti koncentracije klorida u serumu, što smanjuje normalnu vrijednost anionskog rascjepa na 3-9 mEq/l (ranije 7-13 mEq/l). S obzirom da ovi uređaji za mjerenje nisu još univerzalni, primarno je interpretirati individualne rezultate u kontekstu laboratorijskih referentnih vrijednosti.

Evaluacija kompenzacije – stupanj kompenzacije trebalo bi utvrditi prije svega da se vidi reagira li pacijent odgovarajuće na promjenjeni pH u krvi (tbl. 1).

Primarni poremećaj	Kompenzatorna promjena	pH	HCO ³⁻	CO ₂
Metabolička acidoza	Respiratorna acidoza	↓		↓
Metabolička alkalozna	Respiratorna acidoza	↑		↑
Respiratorna acidoza	Metabolička alkalozna	↓	↑	
Respiratorna alkalozna	Metabolička acidoza	↑	↓	

Tablica 1. Kompenzatorni acidobazni poremećaji karakterizirani promjenama pH, HCO³⁻ i CO₂.

Metabolička acidoza dijeli se na onu sa ili bez anionskog rascjepa; te dvije kategorije imaju različite etiologije i tretman. Kod pacijenata s metaboličkom acidozom, važno je utvrditi da li je respiratorna kompenzacija adekvatna odnosno ima li pacijent uz to i respiratornu acidozu ili alkalozu (90). Winterova formula koristimo da bi utvrdili jesu li promjene u pCO₂ odgovarajuće:

$$\text{Očekivani pCO}_2 = 1.5 (\text{HCO}_3^-) + 8 \pm 2$$

Ako je pacijentov pCO₂ veći od očekivnog dobivenog Winterovom formulom, znači da je kod pacijenta prisutna konkomitantna respiratorna acidoza. Isto tako, ako je pacijentov pCO₂ manji od očekivanog, prisutna je respiratorna alkalozna. **Metabolička alkalozna** često je rezultat terapije diureticima ili gastrointestinalnih gubitaka kao kod povraćanja. Ako je etiologija alkaloze nejasna, trebalo bi izmjeriti koncentraciju klorida u urinu. Gastrointestinalni

gubici praćeni su niskim vrijednostima klorida u urinu (<20 mEq/l), dok su kod pacijenata na terapiji diuretikom vrijednosti više (>20 mEq/l) (91). **Respiratornu acidozu i respiratornu alkalozu** bitno je dalje determinirati kao akutnu ili kroničnu (tbl. 2). Kronične promjene u CO₂ dopuštaju bubrežnom kompenzatornom mehanizmu više vremena da korigira bikarbonate i pH.

Respiratorna acidoza	Kronična	Akutna
Za svaki ↑ 10 mm Hg CO ₂	↑ 4 mmol/l HCO ₃ ³⁻	↑ 1 mmol/l HCO ₃ ³⁻
Respiratorna alkalozu	Kronična	Akutna
Za svaki ↓ 10 mm Hg CO ₂	↓ 4 mmol/l HCO ₃ ³⁻	↓ 2 mmol/l HCO ₃ ³⁻

Tablica 2. Indikatori kronične i akutne respiratorne acidoze i respiratorne alkaloze.

Mješani acidobazni poremećaji – kompenzatorne promjene ne korigiraju u potpunosti primarni acidobazni poremećaj. Ako osoba ima primarnu acidozu, njegov ili njezin kompenzatorni mehanizam neće normalizirati pH. Dodatni acidobazni poremećaj da se naslutiti iz neodgovarajućeg kompenzatornog odgovora. Normalna vrijednost pH uz abnormalne razinu bikarbonata i CO₂ sugerira mješani acidobazni poremećaj. Promjene pH vrijednosti u mješanim acidobaznim poremećajima:

- Metabolička acidoza: normalan ili značajno smanjen pH
- Metabolička alkalozu: normalan ili značajno povećan pH
- Respiratorna acidoza: normalan ili značajno smanjen pH
- Respiratorna alkalozu: normalan ili značajno povećan pH

Mješani poremećaji uključuju kombinacije metaboličkih poremećaja, kao povraćanjem inducirana metabolička alkalozu uz hipovolemijom induciranu laktičnu acidozu; kombinaciju respiratornih poremećaja, kao KOPB-om (kronična opstruktivna plućna bolest) uzrokovanu respiratornu acidozu uz opioidima induciranu hipoventilaciju; ili mješani metabolički i respiratorni poremećaj, kao što je metabolička acidoza i respiratorna alkalozu kod intoksikacije salicilatima (92,93).

1.5. Rebro kao model cijeljenja kosti

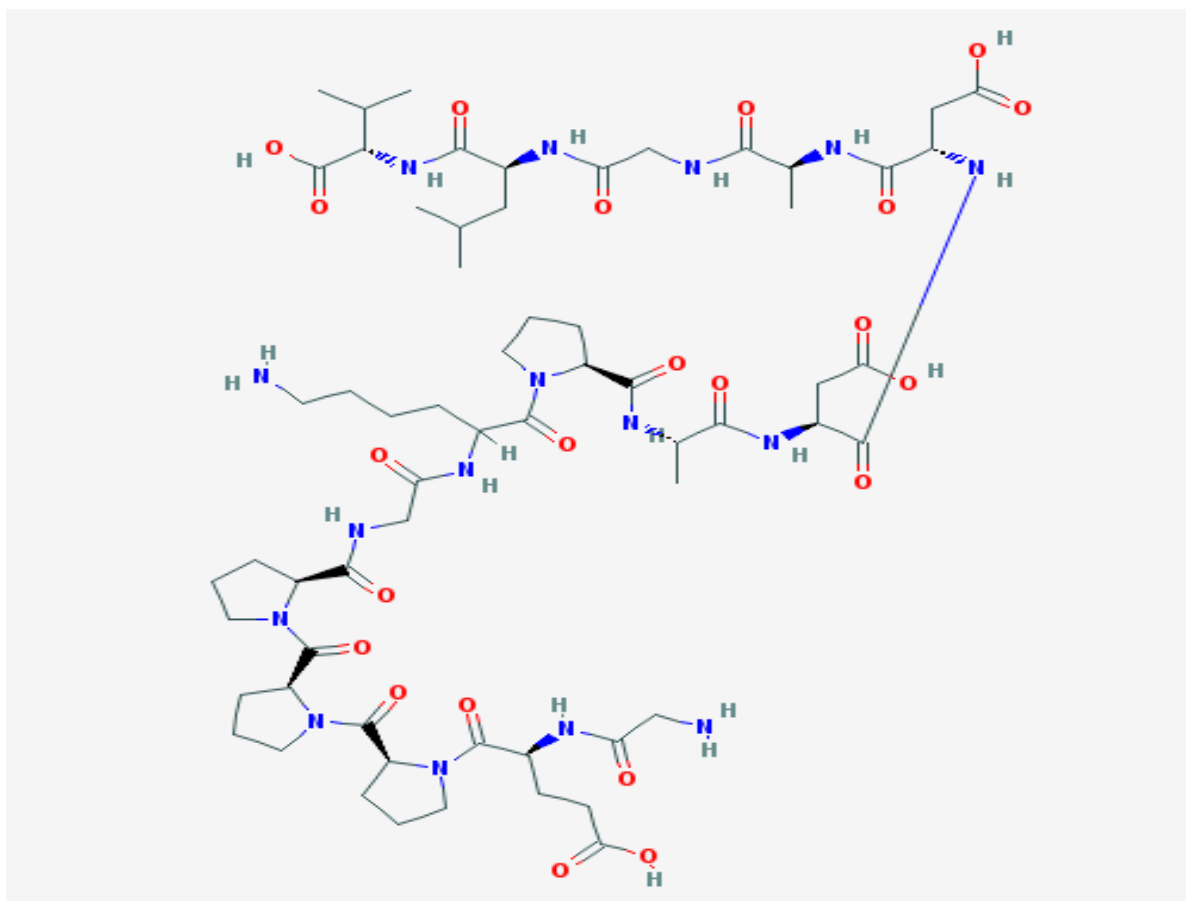
Rebro kao model cijeljenja kosti upotrebljava se i tijekom ispitivanja različitih kirurških tehnika, za koje se kao životinjski modeli uglavnom koriste kunići i ovce (94,95), ali znatno više tijekom ispitivanja utjecaja različitih egzogenih faktora (96) ili endogene primjene određenih agenasa, što je slučaj i u našem istraživanju (97). Tijekom takvih istraživanja kao modeli su korišteni u najvećem broju radova miševi i štakori, a za metodu izvođenja kirurške frakture rebra kod ove skupine životinja primjenjuje se uglavnom Hashimotova metoda opisana još 1989.godine tijekom njegovog istraživanja učinka TNF- α na cijeljenje kosti (98). Metoda se zasniva na transverzalnoj resekciji osmog rebra desnog hemitoraksa 2 cm od paravertebralne muskulature. Za potrebe ovog istraživanja, Hashimotovu smo metodu dodatno modificirali na način da se uz osmo rebro finim škalicama činila transekcija devetog i desetog rebra desnog hemitoraksa. Pregledom dosadašnjih publikacija cijeljenje frakturiranog rebra pratilo se kod ispitivanja uloge prostaglandina E1 gdje se radila histomorfometrijska sudija (99), praćenju ekspresije metaloproteinaze 13 (kolagenaze 3) tijekom koštanog cijeljenja (100), praćenju "hedgehog" signalnih molekula u stanicama koštane srži tijekom inicijalne faze cijeljenja kosti (101), ispitivanju uloge osteocita u periostalnoj hondrogenezi (102) i radioterapije kod primjene vaskulariziranog koštanog presatka (96), u istraživanjima kojim se potvrdio pozitivan učinak NGF-a (103) te BMP-2, koji se primjenjivao uz sintetski polimer i trikalcijum-fosfat kao nosačima (97). Bitno je naglasiti kako su i NGF i BMP-2 bili primjenjivani lokalno i to uz nosač, za razliku od pentadekapeptida BPC 157 koji ne treba biti primijenjen uz nosač da bi bio djelotvoran te se upravo zbog toga razlikuje od standardnih peptida koji potiču cijeljenje tkiva (7-9).

1.6. Pentadekapeptid BPC 157

1.6.1. Sastav i sinteza

BPC 157 je sintetski 15-aminokiselinski peptid sa slijedom aminokiselina Gly-Glu-Pro-Pro-Pro-Gly-Lys-Pro-Ala-Asp-Asp-Ala-Gly-Leu-Val [relativna molekularna masa (M_r) 1419 Da, molekularna formula $C_{62}H_{98}N_{16}O_{22}$], a koristio se u nizu dosadašnjih istraživanja na različitim eksperimentalnim modelima (. U literaturi najčešće se koristi naziv BPC 157, a ponekad se koriste i sinonimi *body protection compound* 15, BPC 15, BPC-15, BPC-157. Na sl. 4 prikazana je 2D struktura pentadekapeptida BPC 157. Sinteza pentadekapeptida provodi se stupnjevitom kondenzacijom pomoću aminokiselina zaštićenih fluoren-9-ilmetoksikarbinilom

(Fmoc). Kondenzacija započinje prvom aminokiselinom, valinom, vezanom uz polimerni nosač (benzildrilaminorezin). Kao vezivajući reagens koristi se diisopropilkarodimid. Svakim stupnjem kondenzacije jedna protektivna Fmoc grupa zamjeni se piperidinom, a jedna se aminokiselina nadoveže. Isti postupak primjenjuje se za svaku sljedeću aminokiselinu dok se sinteza ne završi. Razdvajanje se obavlja pomoću trifluorooctene i trifluorometansulfonske kiseline i anizola u omjeru 2:17:52. Sirova mješavina pentadekapeptida pročisti se u HPLC stupcu 5 mm i.d., duljine 150 mm, silica RP-18, s gradijentom elucije u sustavu otapanja: 0.1 trifluorooctena kiselina u vodi/acetonitrilu. U svim se posudama koristi pentadekapeptid 99%-tne čistoće (104).



Slika 4. 2D struktura pentadekapeptida BPC 157
(URL:<http://pubchem.ncbi.nlm.nih.gov/compounds/17749709#section=Top>, 16.12.2017.)

1.6.2. BPC 157 – osnovne spoznaje

Zadnjih par desetljeća raste interes za regulatornim peptidima kao lijekovima i njihovom funkcijom u živim organizmima. Do danas se koristi preko 65 peptidnih lijekova, a oskitocin je bio prvi kemijski sintetizirani peptid, 1954. godine (105). Sinteza rekombinantnih peptida počela je 1974. godine, a rekombinantni humani inzulin pojavio se 1982. godine (106). Najvažniji uvjeti za primjenu peptida kao lijeka su niska imunogenost, odgovarajući farmakokinetički profil i biološki učinak. Kako bi se ovo postiglo molekule peptida modificiraju se na različite načine i to tako da se zadrži biološki učinak, uz veću otpornost na razgradnju i eliminaciju, a bolju bioraspoloživost i selektivnost. Farmaceutski razvoj peptidnih lijekova otežan je rizikom od imunogenog učinka, smanjenom bioraspoloživošću nakon peroralne primjene, otežanim prolazom kroz fiziološke barijere zbog hidrofiliteta, brzim uklanjanjem preko jetre i bubrega te nižom specifičnom distribucijom zbog interakcije s više različitih receptora pa tako i više nuspojava (107). Ipak, u odnosu na rekombinantne proteine i protutijela, peptidi su manje imunogeni, stabilniji, lakše prolaze kroz tkiva i imaju veću specifičnost (85-87), a zbog kratkog poluvijeka manje se nakupljaju u tkivima i uglavnom djeluju agonistički na receptore (108-111). Pentadekapeptid BPC 157 (GEPPPGKPADDAGLV) je aktivni dio stabilnog želučanog peptida BPC (engl. *Body Protection Compound*) koji je izdvojen iz želučanog soka s dokazanim antiulkusnim djelovanjem (3-5). Kako je rečeno, BPC 157 prvotno je izoliran iz želučanog soka, a studije distribucije su korištenjem kuničjih poliklonskih protutijela dokazale da je prisutan u želucu, crijevima i mozgu, u skladu s poznatim činjenicama o osovini mozak-crijevo (6). BPC 157 ne treba biti primijenjen uz nosač da bi bio djelotvoran, za razliku od standardnih peptida koji potiču cijeljenje tkiva i djeluju antiulkusno (7-9). Izlučuje se 75-80% putem mokraće i fecesa, a poluvrijeme eliminacije egzogenog radionuklida BPC 157 je 80 h nakon jednokratne peroralne i 77 h nakon jednokratne parenteralne primjene (112-114). Uzimajući u obzir da BPC 157 ima potencijalnu terapijsku ulogu, njegova je velika prednost stabilnost u organizmu. Naime, drugi standardni peptidi (h-EGF i h-TGF) su stabilni u vodi, ali se već nakon 15 minuta razgrađuju u želučanom soku, dok se BPC 157 nije razgradio u vodi ni u želučanom soku tijekom 24-satne inkubacije. To je posebno značajno jer se zbog visoke stabilnosti, odnosno zato što nema degradacije u ljudskom želučanom soku ni nakon 24 sata, može bez prepreke koristiti intragastrički ili peroralno, primijenjen u vodi za piće. U kliničkim studijama za upalnu bolest crijeva i cijeljenje rana potvrđena je sigurnost primjene ovog antiulkusnog peptida (PL-10, PLD-116, PL 14736 Pliva, Hrvatska), budući da prilikom

istraživanja nisu zapaženi nikakvi toksični učinci (115,116). Toksikološka istraživanja nisu pokazala znakove toksičnosti u usporedbi s dozama u kojima se dobiva pozitivan učinak, a letalna doza nije se uspjela postići unatoč aplikaciji doza kao što su 100 mg/kg (117). U studijama farmakodinamike BPC 157 istraživan je afinitet peptida za adrenergičke (α , β), muskarinske (M_1 , M_2 i M_3), histaminske, serotoninске (5-HT₁, 5-HT₂), dopaminske i adenozienske (A_1 i A_2) receptore (118). BPC 157 nije pokazao nikakvu interakciju s navedenim receptorima i njihovim radioligandima, a uz to nije inducirao aktivnost mikrosomalnih enzima jetre miša, citokroma P-448 i P-450 (119). Odnedavno je utvrđeno da bi BPC 157 mogao biti endogeni medijator Robertove i adaptivne citozaštite u probavnom sustavu (120). Robertova citozaštita podrazumijeva zaštitnu ulogu prostaglandina u očuvanju sluznice želuca prilikom primjene različitih iritansa, najčešće etanola, a smatra se da je taj učinak neovisan o želučanoj kiselini (121). Adaptivna citoprotekcija je mehanizam u kojem prvotna primjena blažeg iritansa štiti želučanu sluznicu od agresivnijih iritansa, a time i razvoja većih lezija (122,123). BPC 157 štiti sluznicu želuca nakon akutne i kronične indukcije alkoholnih lezija te lezija uzrokovanih nesteroidnim protuupalnim lijekovima (124,125). Nadalje, uz klasičnu citozaštitu i citozaštitne učinke iz istraživanja Roberta i Szaboa, povećao je protok krvi kroz želučanu sluznicu na margini ulkusa zajedno s njegovim cijeljenjem, bez utjecaja na sekreciju želučane kiseline (126,127). Osim toga, ovaj pentadekapeptid mogao bi biti rješenje za Pavlovljevu fiziologiju (128). No, osim teoretskih pretpostavki koje bi naglasile njegov mogući teoretski značaj, napominjemo sve pozitivne učinke verificirane do sada u gastrointestinalnom sustavu, jetri i gušterači (129-155). Ipak, treba naglasiti da je gastrointestinalni trakt visoko integriran sustav, pa je kao pretpostavka njegovog pravilnog funkcioniranja potrebna stabilna razina želučanog pentadekapeptida BPC 157, koji je pokazao visok raspon blagotvornih učinaka na lezije u cijeloj sluznici probavnog trakta. Sistemsko liječenje s BPC 157 značajno smanjuje ekstravazaciju plazme, histološke promjene i alveolarnu resorpciju kosti, bez ugrožavanja cirkulacije krvi u zdravoj gingivi. Kronična primjena peptida ima snažan protuupalni učinak na parodontna tkiva u induciranom parodontitisu kod štakora. Međutim, iako je želučani pentadekapeptid BPC 157 pokazao široki raspon blagotvornih učinaka unutar i izvan probavnog trakta, ostaje upitno može li blagotvorno djelovanje ovog peptida, osvjedočeno u raznim životinjskim modelima, terapijski djelovati kod odgovarajućih poremećaja, npr. kod crijevnih upalnih bolesti (156-158).

1.7. NO sustav

Dušični oksid (NO) ima važnu ulogu u regulaciji različitih staničnih funkcija u kardiovaskularnim, živčanom, gastrointestinalnom i imunološkom sustavu, a sintetizira ga enzim NO sintetaza (NOS) iz L-arginina kao supstrata (159). Opisana su tri izoformna oblika ovog enzima. To su dvije konstitutivne NO sintetaze – neuronalna (nNOS) i endotelijalna (eNOS). Neuralna se nalazi u centralnim i perifernim neuronima. Ona je odgovorna za plastičnost neurona unutar centralnog živčanog sustava, centralnu regulaciju krvnog tlaka, relaksaciju glatkih mišića. Endotelnu NOS nalazimo u endotelnim stanicama, a odgovorna je za vazodilataciju krvnih žila, održavanje krvnog tlaka, a ima i brojne druge vazoprotektivne i antisklerotične učinke. Treća je inducibilna NOS (iNOS) koja je primarno identificirana u makrofazima, premda može biti prisutna u gotovo svim vrstama stanica, a ekspresija enzima stimulirana je bakterijskim lipopolisaharidima, citokinima ili nekim drugim tvarima. Sudjeluje u patogenezi upalnog odgovora u organizmu kao i septičkog šoka. Kada se inducira u makrofazima, proizvodi velike količine NO koji je glavni citotoksični agent tih stanica. Visoke razine NO-a koje proizvodi iNOS ne moraju biti samo toksične za neželjene mikroorganizme, parazite ili tumorske stanice, već kada bude otpušten na krivom mjestu mogu naštetiti i zdravim stanicama što se događa u sklopu upalnih i autoimunih reakcija u organizmu (159). NO sustav također je odgovoran za aktivnost trombocita, ali, kako je prethodno spomenuto, i za održavanje tonusa krvnih žila, što zapravo znači da ima utjecaj i na regulaciju perfuzije, odnosno tkivnog i staničnog metabolizma. Pri tom je jasno dokazano da nedostatak, jednako kao i suvišak NO mogu dovesti do oštećenja tkiva (160).

1.8. BPC 157 i NO sustav

NO sustav ima esencijalnu važnost u mnogim različitim procesima, uključujući odlučujuću ulogu u procesu cijeljenja rana (161). Za mnoge agense se pretpostavljalo kako su na neki način povezani sa NO sustavom, ali samo mali broj studija je doista promatrao utjecaj NO-prekursora, NOS-blokatora i učinak njihove kombinacije (NO-prekursor + NOS-blokator) zajedno sa testiranim agensom na cijeljenje različitih tkiva i organa. Za razliku od drugih agensa, BPC 157 je testiran upravo sa pažnjom usmjerenom na djelovanje NO sustava. Tako je ispitan njegov učinak u interakciji sa NO-prekursorom ili NOS-blokatorom zasebno, kao i s NO-prekursorom i NOS-blokatorom u kombinaciji. U brojnim se objavljenim člancima pokazalo da u različitim vrstama tkiva i kod različitih životinjskih vrsta BPC 157 utječe na

otpuštanje NO-a i može poništiti učinak i NOS-blokatora L-NAME i NO-prekursora L-arginina. Ova posebna interakcija BPC-a 157 i NO sustava može objasniti široki raspon blagotvornih učinaka dobivenih primjenom pentadekapeptida BPC 157 u različitim istraživanjima (3,10,120,124,133,153,162,163). Istraživanja su pokazala kako i u *in vivo* i u *in vitro* pokusima BPC 157 može nadvladati učinak L-NAME, kompetitivnog inhibitora endotelnog NO-a, što govori u prilog njegove posebne interakcije sa NO sustavom (blokadom sinteze kod primjene L-NAME i hiperstimulacijom kod primjene prekursora L-arginina). Ove složene interakcije mogu se objasniti pretpostavkom da sredstva kao L-NAME inhibiraju NO sintetazu (NOS) u kompeticiji s L-argininom te je jednako tako moguća kompeticija i s BPC-om 157. Stvaranje NO bilo je smanjeno u kombinaciji pentadekapeptida BPC 157 i L-arginina iako kod samostalne odnosno pojedinačne primjene oba iniciraju sintezu NO-a. Pokus s alkoholnim lezijama želuca i s krvnim tlakom govori u prilog dodatne inhibicije aktivnosti BPC-a 157 kada je L-argininu dodan L-NAME vjerojatno zbog ograničene raspoloživosti NO-sintetaze (10). Sposobnost pentadekapeptida BPC 157 u induciranju sinteze NO-a nije bila inhibirana dodatkom L-NAME u čak pet ili deset puta većoj dozi od one potrebne za zaustavljanje učinka L-arginina što govori u prilog kako BPC 157 ipak ima nešto drugačiji učinak na NO od učinka L-arginina. Isto je dokazano na modelu supernatanta homogenata sluznice želuca štakora gdje BPC 157 ima učinak na stvaranje NO na izraženiji i/ili različit način u odnosu na L-arginin (10). Na animalnom modelu pilića vršena su daljnja ispitivanja gdje su ascites ili plućna hipertenzija inducirani kroničnom promjenom L-NAME, što je prevenirano simultanom primjenom L-arginina i BPC 157 (153). Na istom modelu promatrani su i fenomeni akutne i kronične toksičnosti gdje je L-NAME uzrokovao teška oštećenja različitih tkiva (miokard, jetra, slezena) dok je L-arginin predominantno uzrokovao kongestiju, edem i hemoragiju u različitim organima. Učinak L-NAME je uspješno inhibiran aplikacijom L-arginina i BPC 157 uz napomenu da BPC 157 nije uzrokovao nikakvo oštećenje tkiva ili organa. BPC 157 značajno prevenira pojavu lezija u različitim organima, a posebice je bitan u održavanju integriteta sluznice želuca. Nedavno su Sikirić i grupa autora sumirali poznate spoznaje o interakciji BPC-a 157 i NO sustava gdje je ponovno naglašeno sudjelovanje ovog pentadekapeptida u Moncadinom homeostatskom odgovoru cijeljenja preko NO sustava kao reakcije na ozljedu (164-166). BPC 157 djeluje na oporavak vaskularnih struktura nakon gubitka vaskularnog integriteta te ovisno o okolnostima dovodi do reducirane pojave tromboze (model anastomoze abdominalne aorte) ili redukcije krvarenja/trombocitopenije (modeli amputacije, heparin, varfarin, aspirin). Djeluje na

cijeljenje različitih tkiva koja normalno ne cijele i to nakon akutnog i kroničnog djelovanja nokse, a stimulira i egr-1 i nab2 gene.

1.9. BPC 157 i cijeljenje tetiva, ligamenata, mišića i kosti

U dosadašnjim eksperimentima u kojima je ispitivan utjecaj BPC-a 157 na cijeljenje tetiva, ligamenata, mišića i kosti, često ga se uspoređivalo s drugim peptidergičkim angiogenim čimbenicima rasta, poput EGF, FGF i VEGF (167,168). Pokazalo se kako su drugi angiogeni faktori u svom djelovanju ograničeni lokalnom aplikacijom te potrebom za nosačem uz nejednake rezultate dobivene uglavnom *in vitro* studijama. Uz to, za razliku od BPC -a 157, nisu pokazivali konzistentnost u cijeljenju gastrointestinalnih lezija. Stabilan u ljudskom želučanom soku, primjenjivan bez nosača, u µg-ng dozama i brojnim načinima aplikacije, intraperitonealno, intragastrično, u vodi za piće ili topički na mjesto ozljede, za kojeg se smatra da je novi posrednik Robertove citoprotekcije kako je ranije spomenuto, BPC 157 predstavlja farmakološku i patofiziološku ulogu različitih peptidergičkih čimbenika rasta (120,156,157,164-168). Uz to, testiran je u terapiji upalne bolesti crijeva (engl. IBD, *inflammatory bowel disease*), PL 14736, u kliničkoj fazi II, gdje se pokazalo da ima vrlo siguran profil i LD1 se nije mogao postići. BPC 157 je u brojnim dosadašnjim eksperimentima pokazao jak učinak na cijeljenje rana (posebice kože (15,104,140), i gastrointestinalnog trakta (149-151,169,170), ali i cijeljenje teških lezija tetive (171-174), ligamenta (175), mišića (176-179), kosti (129,180,181) i krvnih žila (3,157,182) pa čak i simultana cijeljenja različitih tkiva (142,150,170)), te time pokazao i određeni angiogeni učinak (3,15,104,140,142,149-151,157,170,171,175-179,182-184) i interakciju s NO sustavom u različitim modelima i vrstama (10,153,159,162,185-188). Dokazano je da BPC 157 stimulira gene egr-1 i naB2 (189-191), a egr-1 je ključni medijator u procesu razvoja duodenalnog ulkusa i cijeljenja jer je njegov protein transkripcijski faktor Egr-1, koji pak regulira ekspresiju angiogenih čimbenika rasta (192). S obzirom na spomenuto, ne treba nas čuditi Woodova konstatacija o pentadekapeptidu BPC 157 kao mogućem rješenju za koncept Pavlovljeve fiziologije (128). Osnovna spoznaja koja je pokrenula ispitivanja BPC-a 157 u cijeljenju struktura poput tetiva, ligamenata, mišića i kosti, svakako je angiogeneza koja je potknula rast novih kapilara iz postojećih krvnih žila koje su okruživale krater ulkusa.

1.9.1 Cijeljenje tetiva i ligamenata

Tetive su u početku svog razvoja bogate stanicama, metabolički aktivne, sa velikim brojem krvnih žila no kako sazrijevaju postaju hipocelularne, hipovaskularne te hiponeuralne, mogli bismo reći da postaju strukture nezahvalne za ispitivanje angiogeneze (193-195). Prilikom ispitivanja utjecaja BPC-a 157 na cijeljenje tetiva, fokus je bio na cijeljenju hvatišta Ahilove tetive na kosti; spontano se to ne događa međutim uz BPC 157 dolazilo je do oporavka (173,174). Tijekom ovog istraživanja, angiogenetski potencijal BPC-a 157 oprezno je reevaluiran. U pokušaju da se prikaže osobit značaj angiogeneze BPC-a 157 u *in vivo* cijeljenju (a ne direktni angiogenetski učinak na stanične kulture), ustanovljeno je da u ranom posttraumatskom periodu, terapija BPC-om 157 inducira pojačanu angiogenezu u štakora s presječenom Ahilovom tetivom, presječenim kvadricepsom ili tzv. "crush" ozljedom mišića. To je konzistentno vizualizirano različitim antigenima za endotelne stanice, FVIII (uključenim u adheziju trombocita i proces agregacije, nalazi se na potpuno zrelih krvnim žilama), CD34 (uključenim u adheziju leukocita i migraciju endotelnih stanica za vrijeme angiogeneze, nalazi se na endotelnim stanicama kapilara) i VEGF (glavni čimbenik rasta tijekom angiogeneze, mitogen za vaskularne endotelne stanice) (183). Zaključilo se kako BPC 157 povećava broj VEGF, CD34 i FVIII ovisnih pozitivnih vaskularnih elemenata uz izrazito pojačan angiogenetski odgovor usmjeren prema lijevo, a sve je bilo dodatno popraćeno funkcionalnim, biomehaničkim, mikroskopskim te kliničkim oporavkom. Pokazalo se također kako je učinak BPC-a 157 na cijeljenje tetiva posredovan aktivacijom FAK-paxillin signalnog puta (172). Ovo saznanje moglo bi imati osobito značenje jer se migracija endotelnih stanica za vrijeme vaskularnog remodeliranja događa uz aktivaciju Rac1 i FAK signalne kaskade (196). Sve ovo dodatno je podržano rezultatima ispitivanja s ljudskim endotelnim stanicama, gdje se pokazalo kako nema direktnog angiogenetskog učinka BPC-a 157 na stanične kulture. Stoga, ova *in vivo* i *in vitro* otkrića, zajedno potvrđuju kako je angiogenetski potencijal BPC-a 157 tijekom *in vivo* cijeljenja usko vezan za pojačavanje VEGF ekspresije, što je ujedno i još jedan dokaz da BPC 157 stimulira *egr-1* i *naB2* gene (189-191).

1.9.2. Cijeljenje mišića

Koristeći iste protokole kao i za gastrointestinalne studije te prethodno opisana ispitivanja cijeljenja ligamenata i tetiva, a to je aplikacija BPC-a 157 samog, bez nosača, pokazalo se kako on poboljšava cijeljenje teške ozljede mišića kod različitih životinjskih modela

(kompletna transekcija (176), "crush" ozljeda (177,178), denervacija mišića (178), sistemska aplikacija kortikosteroida nakon "crush" ozljede (179)). Sistemsom terapijom peptidom BPC 157 pojačano je cijeljenje preprezanog četveroglavog naktoljeničnog mišića (*m. quadriceps femoris*) uz funkcionalnu/biomehaničku restoraciju, mikroskopski/imunokemijski dokaz (uvijek su uglavnom mišićna vlakna povezivala mišićne segmente, bez praznina, značajna dezmin-pozitivna regeneracija mišića, veći promjer mišićnih vlakana na obje strane) te makroskopsku verifikaciju cijeljenja (manja pojavnost atrofije, mišić gotovo identičan neozljeđenom, bez postoperacijske kontrakture). Tijekom promatranja cijeljenja "crush" ozljede mišića, BPC 157 koji se tijekom ispitivanja primjenjivao lokalno u obliku kreme, potaknuo je pojačano cijeljenje unatoč sistemske primjeni kortikosteroida (178). Ova ispitivanja pokazala su i da je razina enzima u serumu nakon ozljede znatno manja, što je opet pokazatelj smanjene proteolize mišića nakon lokalne traume (197,198). Kao potpora pozitivnom učinku BPC-a 157 na cijeljenje mišića, navodi se i njegova interakcija sa somatosenzornim neuronima (4,117,199), koji su također bitni za cijeljenje mišića (200-202). BPC 157 može uspješno kombinirati cijeljenje mišića i neuroprotektivnu sposobnost (smanjena pojavnost atrofije dugo nakon denervacije *m. gracilisa* (179)). Štoviše, BPC 157 značajno popravljala regeneraciju ishijadičnog živca nakon transekcije apliciran intraperitonealno/intragastrično/lokalno na mjesto anastomoze (200). Osim u cijeljenju poprečno-prugastih mišića, BPC 157 pokazao je učinak tijekom ispitivanja cijeljenja glatkog mišića nakon intestinalnih anastomoza (149,151).

1.9.3. Cijeljenje kosti

Gledajući interkostalni prostor kao anatomske prostor sačinjen od poprečnoprugastog mišića usko priraslih za rebra, važno je spomenuti i rad Hamricka koji pretpostavlja integrirani rast i razvoj kosti i mišića, iako stanični i molekularni mehanizmi koji povezuju mišiće i kosti nisu dovoljno jasni (203). Anabolizam i katabolizam ova dva tkiva usko je vezan tijekom rasta, razvoja i starenja, i mišić je važan, lokalni izvor čimbenika rasta za koštano tkivo. Čimbenici rasta, posebice FGF-2 i IGF-1 značajni za reguliranje stvaranja kosti, smješteni uz mišićna vlakna i to u mišićno-koštanoj dodiranoj zoni prednjih udova miša, oslobađaju se parakrinim mehanizmom i reguliraju produkciju koštanog tkiva (203,204). Također, tijekom ispitivanja cijeljenja kosti i peptida, pokazalo se da su njihove vrijednosti povećane i smanjene, ovisno o istraživanju, u peridontitisu (smanjena bFGF prezentacija) (205), mandibularnoj distrakcijskoj osteogenezi (povećana vrijednost bFGF-2) (206), kirurški tretman za prijelome dugih kostiju

(porast serumske koncentracije VEGF, bFGF i PDGF) (207), replantacija zuba (porast bFGF) (208), iradijacija kosti (smanjena ekspresija PDGF, bFGF i TGF) (209) i peridontalnoj regeneraciji (porast bFGF i VEGF mRNA u peridontalnom ligamentu) (210). U ispitivanju cijeljenja kosti korišteni su različiti načini dostave ispitivanih peptida, koloidni gelovi napravljeni od suprotno nabijenih želatinoznih nanosfera da bi se dobilo kontrolirano otpuštanje angiogenih i osteogenih čimbenika rasta (211), poli mikrosfera (212), kolagenske spužve (213), porozni kalcij-fosfatni cement (214), želatinozne spužve (215), obloženi hidroksiapatitni implantati (216), fibinski gel (217), suho smrznuti koštani alograft (218), Kirschnerova žica obložena etilen vinil acetatom (219). Prema tome, učinak ispitivanog agensa ovisi o korištenom sustavu dostave. Nadalje, obično se smatra da rekonstrukcija koštanog defekta zahtjeva koordiniranu aktivnost osteogeneza i angiogeneze (220). To se posebno pokazalo značajnim kod avaskularne nekroze glave femura, kada je u terapiji bio korišten rekombinantni plazmid pCD-rbFGF pomješšan s kolagenom i implantiran u nekrotičnu glavu femura (221). Koristeći se istim protokolom kao u studijama gastrointestinalnih cijeljenja, BPC 157 je pokazao da poboljšava cijeljenje kosti, pseudoartoroza (180), peridontitisa (129) te osteonekroze glave femura (181). Inicijalno, kao pravi antiulkusni peptid stabilan u želučanom soku, aplikacija BPC-a 157 u cijeljenju kosti uslijedila je nakon dokaza o cijeljenju kosti nakon gastrektomije (180). Naime, gastrektomija uzrokuje pojačanu osteoporozu, metaboličku aberaciju i rizik od fraktura (222,223), koja nije bila korigirana dodatkom kalcija (223), niti bila povezana s deficijencijom vitamina D (222), zajedno doprinoseći mogućoj činjenici o uključenosti hipotetičkog hormona želuca (223). Stoga, mogućnost da peptid koji potječe iz želučane mukoze potiče cijeljenje prijeloma nije bila potpuno neočekivana (180), znajući da epitelne stanice želuca imaju sposobnost potaknuti osteogenezu ako se transplantiraju na odgovarajući način (224). Ova studija, koristeći segment osteoperiostalnog koštanog defekta (0.8 cm, u srednjoj trećini lijeve palčane kosti kunića, koji su redovito ostajali nepotpuno zacijeljeni), potvrdila je da pentadekapeptid BPC 157 značajno poboljšava cijeljenje segmentalnog koštanog defekta (bilo da je BPC 157 apliciran lokalno perkutano u defekt kosti u dozi od 10 µg/kg tjelesne težine, intramuskularno odmah po operacijskom zahvatu, nakon 7, 9, 14, i 16 dana u istoj dozi ili kontinuirano jednom dnevno 7-21 dan nakon operacije u istoj ili dozi od 10 ng/kg tjelesne težine). Bitno za implementaciju angiogeneze, u studiji peridontitisa štakora BPC 157 smanjio je ekstravazaciju plazme, histološke alteracije te alveolarnu resorpciju kosti (129). Naposljetku, u studiji avaskularne nekroze glave femura štakora (nakon silovite luksacije femura, prerezanog ligamenta, incizije periosta, narušene krvne opskrbe i drenaže epifize, uz ozljedu

okkolnih mekotkivnih struktura), gdje se osobito pokazala bitnim koordiniranost osteogeneze i angiogeneze, BPC 157 još je jednom potvrdio terapijski učinak (uzorci životinja žrtvovanih 6 tjedana nakon ozljede pokazali su strukturalnu sličnost između BPC-om 157 tretiranih i zdravih grupa životinja) (180). U ovom pokusu uz frakturu kosti, koža je bila "uvrnuta", krvne žile rupturirane, ligamenti, tetive i mišići ozljeđeni, tkivo je dobilo "ranjeni fenotip" (220). Može se reći da je u ovom istraživanju BPC 157 još jednom demonstrirao pozitivan učinak na cijeljenje kože, mišića, tetiva, ligamenata i živaca. Već ranije je spomenuto kako BPC 157 stimulira *egr-1* i *naB2* gene (189-191), a zna se da je *egr-1* jedan od gena odgovornih za stvaranje koštanog tkiva (220). Kada dođe do ozljede kosti, jedan od prvih događaja aktivacija je unutarstaničnih signalnih puteva. Ove signalne kaskade služe za stimuliranje brze transkripcije čimbenika rasta i citokina. Indukcija *Egr-1* proteina potiče transkripciju brojnih gena čiji produkti imaju ključnu ulogu u staničnom rastu, razvoju i diferencijaciji. To uključuje gene koji kodiraju citokine ($\text{TNF-}\alpha$), adhezijske molekule, članove koagulacijskog puta i čimbenike rasta (aFGF, bFGF, $\text{TGF-}\beta$, PDGF-A i -B, VEGF, IGF-II). Zaključno, koncept gastrointestinalnog i cijeljenja ostalih vrsta tkiva u velikoj se mjeri bazira na interakciji pentadekapeptida BPC 157 s NO-sustavom (225-229), uzimajući u obzir konstitutivnu poroizvodnju BPC-a 157 u mukozi želuca u kojoj se odvija i bazalna proizvodnja NO uz pomoć prisutne NO-sintetaze.

2. HIPOTEZA

Temeljem ranije spomenutih učinaka pentadekapeptida BPC 157 na cijeljenje brojnih lezija, prije svega tkiva poput tetiva, ligamenata, mišića i posebice kosti, hipoteza ovog istraživanja je da BPC 157 poboljšava cijeljenje serijske frakture rebara u štakora, a taj je učinak posredovan NO sustavom.

3. CILJEVI RADA

3.1. Opći cilj

Utvrđiti učinke pentadekapeptida BPC 157, L-arginina i L-NAME na cijeljenje serijskog prijeloma rebara kod štakora.

3.2. Specifični ciljevi

- Ispitati učinak BPC-a 157 na respiracijski sustav (frekvencija disanja, acidobazni status arterijske krvi) štakora u ranoj fazi nakon načinjene ozljede
- Ispitati učinak BPC-a 157 na metabolizam koštanih minerala (kalcija i fosfata)
- Ispitati da li BPC 157 dovodi do smanjenog stvaranja priraslica endotorakalne fascije, pojačanog stvaranja koštanog kalusa ili ranijeg srašćavanja prijeloma (radiografska, makroskopska i mikroskopska analiza)
- Ispitati čvrstoću kosti na mjestu sanirane frakture (biomehaničko ispitivanje)
- Ispitati da li je eventualni učinak BPC- 157 neovisan o dozi ($\mu\text{g}/\text{ng}$) i o načinu aplikacije (per os ili intraperitonealno)
- Ispitati učinak kombinacije pentadekapeptida BPC 157, L-arginina i L-NAME odnosno NO sustava na cijeljenje prijeloma rebara

4. MATERIJALI I METODE

4.1. Životinje

Za ovo istraživanje korišteni su Wistar albino štakori muškog spola, tjelesne težine 350-450 grama i dobi 16-20 tjedana, koji su bili u uzgoju Zavoda za farmakologiju Medicinskog fakulteta Sveučilišta u Zagrebu. Za svaku eksperimentalnu grupu i vremenske intervale od 20 i 60 dana upotrijebilo se po 5 štakora nasumično odabranih iz 15 skupina, što je ukupno 150 životinja. Istraživanje se provodilo pod laboratorijskim uvjetima i pravilima Zavoda, a u skladu s dobrom laboratorijskom praksom. Eksperimentalne životinje držane su u kontroliranim klimatskim uvjetima (temperatura 22-24°C, vlažnost 30-60%), u uvjetima prirodnih ciklusa svjetla i mraka, uz slobadan pristup paletiranoj hrani i vodi, a njihova aktivnost bila je ad libitum. Životinje su analgeziju dobivale prema potrebi, sukladno prethodno objavljenim radovima (buprenorfin 0.5 mg/kg per os). Sa životinjama se postupalo sukladno Zakonu o zaštiti životinja (NN 135/06) te Pravilniku o zaštiti životinja koje se koriste u pokusima ili u druge znanstvene svrhe (NN 47/11). Prije početka istraživanja dobiveno je odobrenje Etičkog povjerenstva Medicinskog fakulteta Sveučilišta u Zagrebu.

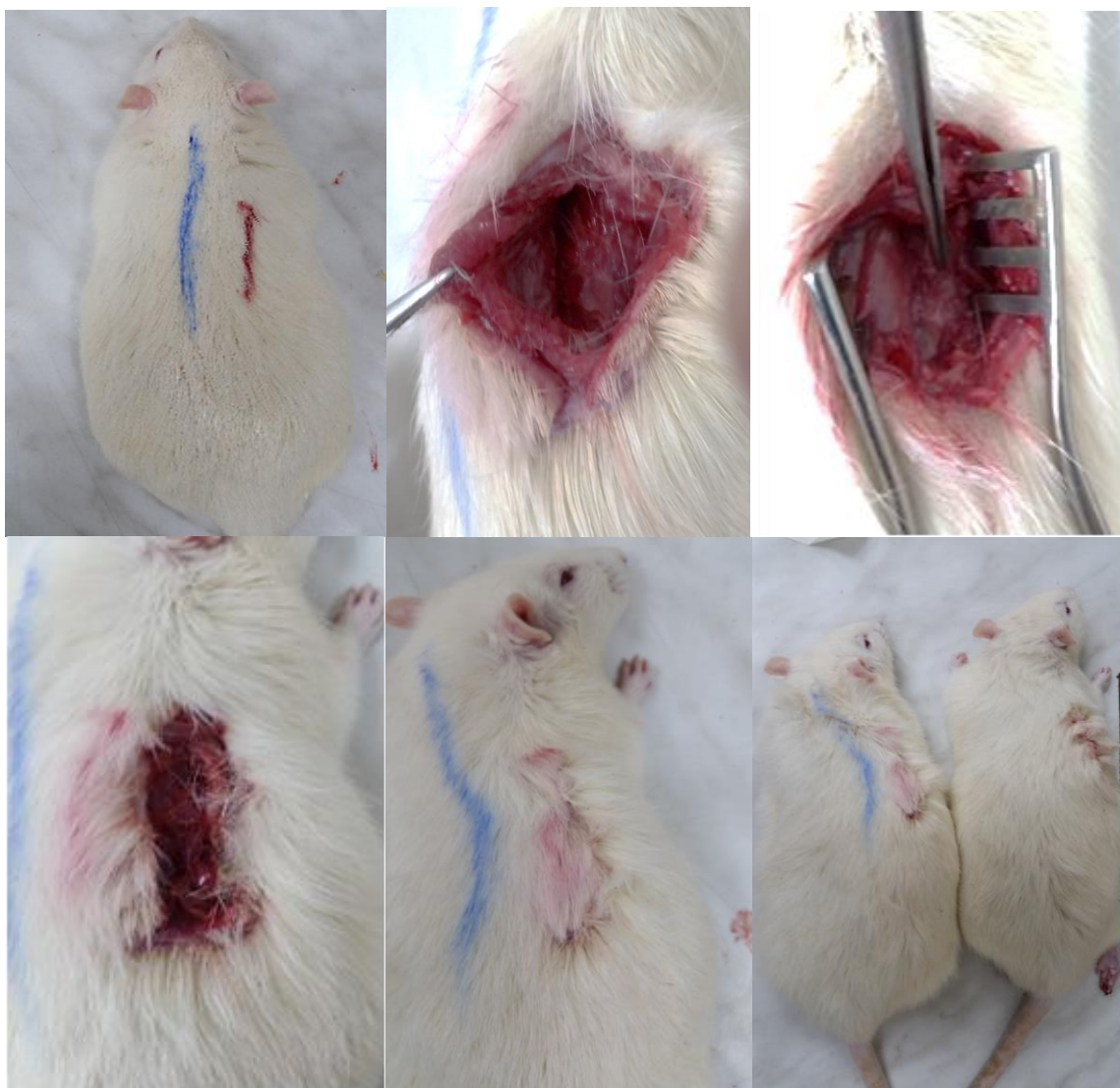4.2. Agensi

Pentadekapeptid BPC 157 (GEPPPGKPADDAGLV, M.W. 1419), (Diagen, Ljubljana, Republika Slovenija), otopljen u fiziološkoj otopini, korišten je u svim pokusima. Peptid BPC 157 je dio sekvence proteina BPC iz ljudskog želučanog soka te je u potpunosti topiv u vodi pri PH 7.0 i fiziološkoj otopini. Pripremljen je kao što je prije opisano (7,149,150,156,164,230), sa 99% čistoćom pomoću visokotlačne kromatografije (HPLC), uz 1-des-Gly peptid kao nečistoćom. Korišteni su također L-NAME (Sigma, St. Louis, MO, USA) i L-arginin (Sigma, St. Louis, MO, USA). Korištene su doze pentadekapeptida BPC 157 od 10 µg/kg i 10 ng/kg za i.p. aplikaciju odnosno 0.16 µg/ml i 0.16 ng/ml za per os primjenu te doze L-NAME od 5 mg/kg, L-arginin od 100 mg/kg i 0.9% natrijev-klorid (0.9% NaCl, otopina za infuziju, B.Braun, Berlin, Njemačka) 5 ml/kg kao što je učinjeno u ranijim istraživanjima (11,15,170). Dvije doze pentadekapeptida BPC 157 korištene su kako bi se ispitalo da li je učinak BPC-a 157 o dozi ovisan ili neovisan. Svi agensi davani

intraperitonealno, aplicirani su u donju desnu regiju abdomena, iznad mokraćne cijevi kako bi se izbjegla lezija mokraćnog mjehura.

4.3. Eksperimentalni protokol

Hashimoto je još 1989.godine opisao model prijeloma jednog, osmog rebra desnog hemitoraksa kod štakora (98). Kasnije je isti korišten u brojnim drugim istraživanjima frakture rebara kod štakora (100,103), a isti je primijenjen i u ovom radu s time da je model modificiran zbog potrebe serijskog prijeloma te se uz osmo činila transekcija i devetog i desetog rebra desnog hemitoraksa. Eksperimentalne životinje su anestetizirane intraperitonealnom primjenom Ketamine-HCl 50-60 mg/kg + Xylazine-HCl 5-10 mg/kg. Potom se anestetiziranu životinju postavilo na operacijski stolić u položaj na trbuh, fiksirajući je pri tome elastičnim gubicama. Longitudinalna incizija skalpelom, dužine 3 cm, učinila se 2 cm paravertebralno desno od torakalne kralježnice (sl. 5). Nakon toga su se površinski leđni mišići odmaknuli lateralno kako bi se prikazao dorzalni dio rebara te se finim škaricama učinila vertikalna transekcija osmog, devetog i desetog rebra na razini lateralnog ruba paravertebralnih mišića (štakor za razliku od čovjeka ima 13 pari rebara). Pri tome se nije presjecala interkostalna muskulatura te se nije otvarala pleura (isto bi rezultiralo pneumotoraksom te utjecalo na rezultate istraživanja). Prilikom presjecanja vodila se briga o pomaku ulomaka na način da su se ulomci neposredno nakon transekcije vratili u prvobitni položaj i tek nakon toga pristupilo se zatvaranju rane. Rana se zatvarala u dva sloja, mišići neresorptivim šavom Vicryl 3-0 (Ethicon inc. Johnson & Johnson company), a koža resorptivnom svilom 3-0 (Silk, Ethicon inc. Johnson & Johnson company). Po učinjenom kirurškom zahvatu eksperimentalne životinje su metodom slučajnog odabira podijeljene u 15 skupina (15 skupina životinja za vremenske intervale žrtvovanja 20-tog i 60-tog dana pokusa) (tbl. 3). Pentadekapeptid BPC 157 primjenjivan je intraperitonealno ili peroralno. Intraperitonealno (doze od 10 µg/kg i 10 ng/kg) primjenjivan aplicirao se odmah po kirurškom zahvatu te nakon toga jednom dnevno, a zadnja aplikacija 24 h prije žrtvovanja. Peroralno (0.16 µg/ml i 0.16 ng/ml, ukupno 12 ml/dan) se primjenjivao u vodi za piće, od buđenja do žrtvovanja životinje. Navedene doza i načine primjene pentadekapeptida BPC 157 koristili smo sukladno prethodnim istraživanjima (3,4,7,10,12,116,141,153,157,158,185,186,231-233). Da bi se testirala interakcija s NO sustavom, posebnim skupinama životinja aplicirali smo L-NAME (5 mg/kg/dan i.p.) i/ili L-arginin (100 mg/kg/dan i.p.) samostalno ili uz BPC 157.



Slika 5. Prikaz kirurškog postupka transekcije rebra (plava linija predstavlja projekciju torakalne kralježnice, crvena linija mjesto incizije tj. projekcije osmog, devetog i desetog rebra, pincetom označena vertikalno presječena 3 rebra).

Skupina životinja	Supstancija koja se aplicira po skupini	Broj životinja 20.dan	Broj životinja 60.dan	Ukupno životinja
Kontrola 1	5 ml/kg 0.9% NaCl i.p.	5	5	15
Kontrola 2	Čista voda za piće (ad libitum)	5	5	15
Terapijska skupina 1	BPC 10 µg/kg i.p.	5	5	15
Terapijska skupina 2	BPC 10 ng/kg i.p.	5	5	15
Terapijska skupina 3	BPC 10 µg/ml p.o.	5	5	15
Terapijska skupina 4	BPC 10 ng/ml p.o.	5	5	15
Terapijska skupina 5	L-arginin 100 mg/kg i.p.	5	5	5
Terapijska skupina 6	L-NAME 5 mg/kg i.p.	5	5	5
Terapijska skupina 7	L-NAME 5 mg/kg i.p. + L-arginin 100 mg/kg i.p.	5	5	5
Terapijska skupina 8	BPC 10 µg/kg i.p. + L-NAME 5 mg/kg i.p.	5	5	5
Terapijska skupina 9	BPC 10 ng/kg i.p. + L-NAME 5 mg/kg i.p.	5	5	5
Terapijska skupina 10	BPC 10 µg/kg i.p. + L-arginin 100 mg/kg i.p.	5	5	5
Terapijska skupina 11	BPC 10 ng/kg i.p. + L-arginin 100 mg/kg i.p.	5	5	5
Terapijska skupina 12	BPC 10 µg/kg i.p. + L-NAME 5 mg/kg i.p. + L-arginin 100 mg/kg i.p.	5	5	5
Terapijska skupina 13	BPC 10 ng/kg i.p. + L-NAME 5 mg/kg i.p. + L-arginin 100 mg/kg i.p.	5	5	5
Ukupno životinja		75	75	150

Tablica 3. Dizajn istraživanja (eksperimentalne životinje podijeljene u 15 skupina; za vremenske intervale žrtvovanja određeni su 20-ti i 60-ti dan sukladno ranijim radovima cijeljenja rebara kod štakora kao animalnog modela).

4.4. Klinički status

Tijekom ovog istraživanja svakodnevno se pratila aktivnost i izgled životinja, što se i dokumentiralo slikanjem životinja iz svih terapijskih skupina (Olympus mju 300 digital). Posebno se pratilo i područje kirurške rane, s obzirom da je u ranijim radovima dokazan pozitivan učinak pentadekapeptida BPC 157 na cijeljenje kožnih lezija (životinje s dehiscijencijom ili infekcijom rane bile bi izuzete iz daljnjeg istraživanja). Kod životinja svih skupina pratile su se kretnje prsnog koša te frekvencija disanja svaki drugi dan počevši 24 h nakon operacijskog zahvata i zaključno s 19-tim danom tj. 24 h prije prvog žrtvovanja životinja. Normalna frekvencija disanja štakora kreće se između 66 i 114 udisaja u minuti (234).

4.5. Biokemijska analiza

Nakon 20-tog dana štakori su bili žrtvovani Thiopentalom 5 ml i.p. u skladu sa svim etičkim normama i načelima te dozvolama dobivenim od nadležnog etičkog povjerenstva te se tom prilikom, neposredno po aplikaciji Thiopentala, a unutar vremenskog perioda od 60 sekundi (kako bi rezultati bili što vjerodostojniji), uzimala krv životinje iz aorte radi određivanja acidobaznog statusa (ABS) arterijske krvi i serumskih vrijednosti koštanih minerala, kalcija i fosfata (157,235). Sterilnom iglom 21G iz abdominalnog dijela aorte uzimali smo 5-7 ml krvi za daljnju analizu. S obzirom da do sada nisu definirane referentne vrijednosti svih parametara ABS-a nakon aplikacije Thiopentala (zadnje istraživanje proveo Kaczmarczyk 1975. godine (236), dobio vrijednosti pCO_2 57.0 ± 10.0 mmHg, pO_2 70.4 ± 11.2 mmHg), a poznato je da nakon istog dolazi do respiratorne depresije što se odražava i na vrijednosti ABS-a krvi, kao referentne vrijednosti uzeli smo one dobivene studijom koja je obuhvatila 106 štakora u budnom stanju koju je proveo indijski tim 2013. godine pod vodstvom Subramaniana (237) (tbl. 4). Za referentne vrijednosti kalcija i fosfata u serumu uzeli smo one iz rada Hashimota i sur. (98), koji su promatrali utjecaj TNF-alfa na cijeljenje fraktura rebara kod štakora (tbl. 5.).

Parametar	Srednja vrijednost \pm SD*
pH	7.33 \pm 0.07
pCO ₂ (mmHg / kPa)	47.14 \pm 9.24 / 6.26 \pm 1.22
pO ₂ (mmHg / kPa)	95.14 \pm 14.42 / 12.65 \pm 1.91
HCO ³⁻ (mmol/l)	24.81 \pm 3.28

* SD – standardna devijacija

Tablica 4. Acidobazni status arterijske krvi štakora.

Parametar	Vrijednost
Kalcij (mg/dl)	9.4 – 9.9
Fosfat (mg/dl)	8.6 – 9.1

Tablica 5. Serumske vrijednosti kalcija i fosfata kod štakora.

4.6. Radiografska, makroskopska i histološka analiza

Neposredno po žrtvovanju životinja 20-ti dan i uzimanju uzoraka krvi za biokemijsku analizu, otvarao se prsni koš štakora skalpelom i finim škaricama i uzimao koštani dio desnog hemitoraksa sa sternumom i pripadajućim dijelom torakalne kralježnice za daljnu analizu (RTG, histologija, biomehaničko ispitivanje). Pri tome se fotodokumentirao makroskopski nalaz u regiji učinjenih prijeloma (isto se učinilo i nakon žrtvovanja 60-ti dan), s vanjske i unutarnje strane hemitoraksa te se posebno osvrulo na postojanje ili odsustvo adhezija endotorakalne fascije i stupnjevalo na slijedeći način: 0 = nema adhezija, 1 = adhezije se mogu razdvojiti laganom trakcijom, 2 = razdvajanje adhezija zahtjeva umjerenu trakciju, 3 = razdvajanje zahtjeva oštru disekciju (238). Po učinjenoj makroskopskoj analizi, desni hemitoraks se fiksirao u puferiranoj 10% otopini formalina (pH 7.4) na 24 h, po potrebi dekalcinirao i uklopio u parafin. Nakon rezanja uzorci su bojani hemalaun-eozinom te se kalus podvrgavao histološkoj analizi. Uzorke je analizirao iskusni promatrač koji nije bio upoznat s podrijetlom materijala. Pri tome se procjenjivala zrelost kalusa i stupnjevala prema Huou (239) (tbl. 6). Radiološka analiza radila se na Odjelu za kliničku radiologiju Opće županijske bolnice Požega digitalnim radiogramom (Siemens Luminos DRS). Analiziralo se cijeljenje prijeloma te se stupnjevalo prema modificiranom Lane-Sandhuu skoru kako je opisano u radu Dokmecia i sur. (240) (tbl. 7).

Stupanj	Histološki nalaz na mjestu frakture
1	Fibrožno tkivo
2	Predominantno fibrožno tkivo s manjom zastupljenošću hrskavičnog tkiva
3	U jednakom mjeri zastupljeno fibrožno i hrskavično tkivo
4	Predominantno hrskavično tkivo s manjom zastupljenošću fibroznog tkiva
5	Samo hrskavično tkivo
6	Predominano hrskavično tkivo s manjom zastupljenošću nezrelog koštanog tkiva
7	U jednakoj mjeri zastupljeno hrskavično i nezrelo koštano tkivo
8	Predominantno nezrelo koštano tkivo s manjom zastupljenošću hrskavičnog tkiva
9	Srašćavanje frakturnih ulomaka nezrelom kosti
10	Srašćavanje frakturnih ulomaka zrele kosti


Tablica 6. Stupnjevanje zrelosti kalusa prema Huou tijekom histološke analize frakturne pukotine (239).

Stupanj	Radiografski nalaz
0	nema kalusa
1	prisutno stvaranje kalusa, ali bez znakova sjedinjenja koštanih ulomaka
2	prisutno početno sjedinjenje koštanih ulomaka
3	sjedinjenje koštanih ulomaka, frakturna pukotina više nije vidljiva
4	završeno koštano cijeljenje


Tablica 7. Stupnjevanje cijeljenja prijeloma prema Dokmeci (240).

4.7. Biomehaničko testiranje

Biomehaničko testiranje radili smo na uzorcima desnog hemitoraksa životinja žrtvovanih 60-ti dan pokusa. Biomehaničkom testiranju prethodila je radiografska i histološka analiza desnog hemitoraksa kako bi se verificiralo cijeljenje fraktura. Testiranje se radilo u Laboratoriju za eksperimentalnu mehaniku, Fakulteta strojarstva i brodogradnje, Sveučilišta u Zagrebu. Preparati su se posebno konstruiranim prihvatom fiksirali u čeljusti statičke kidalice Beta 50-5 (Messphysik, Austrija) (sl. 6). Da bi se eliminirao utjecaj mjesta prihvata uzoraka na čvrstoću tretiranih rebara, preparat, koji je činio dio desnog hemitoraksa s tretiranim rebrima (8.-10.), dva susjedna intaktna rebra (sedmo i jedanaesto), dio kralježnice i prsne kosti, fiksirao se za kralježnicu (sl. 7). Ispitivani preparat opterećivao se kvazistatički na savijanje uz kontrolu pomaka do pucanja preparata. Središnje rebro, deveto, označavali smo kao "rebro 1", "rebro 2" predstavljalo je osmo rebro dok je deseto rebro označavano kao "rebro 3". Za stupnjevanje smo koristili klasifikaciju po Whiteu (241), u kojoj stupanj 1 predstavlja prijelom na mjestu frakture uz manju silu, stupanj 2 prijelom na mjestu frakture uz primjenu jače sile, stupanj 3 prijelom kroz prijašnju frakturnu pukotinu i kroz intaktnu kost te stupanj 4 prijelom samo intaktne kosti. Manju silu predstavljale su vrijednosti manje ili jednake sili od 15 N (≤ 15 N), sve iznad toga (>15 N) označavalo se kao jača sila.



Slika 6. Statička kidalica Beta 50-5 (Messphysik, Austrija) na kojoj je načinjeno biomehaničko testiranje za potrebe ovog istraživanja. Fotografija snimljena pomoću digitalnog fotoaparata Canon EOS 1000D.



Slika 7. Položaj ispitivanog preparata tijekom biomehaničkog testiranja (da bi se eliminirao utjecaj mjesta prihvata uzoraka na čvrstoću tretiranih rebara, preparat, koji je činio dio desnog hemitoraksa s tretiranim rebrima, dva susjedna intaktna rebra, dio kralježnice i prsne kosti, fiksirao se za kralježnicu).

4.8. Statističke metode

Za statističku obradu korišten je program STATISTICA 7.1 (StatSoft, Inc, Tulsa, USA). Podaci su bili testirani Kolmogorov-Smirnoff testom za procjenu distribucije podataka. U slučaju normalne distribucije, bio je primijenjen one-way ANOVA test sa Newman-Keuls post hoc testom, dok je u slučaju nenormalne distribucije, bio primijenjen Kruskal-Wallis test sa Mann-Whitney post hoc testom. Razina značajnosti bila je $p < 0.05$. Podaci su prikazani tablično i grafički.

5. REZULTATI

Primjena BPC-a 157 dovodi do smanjenog stvaranja priraslica endotorakalne fascije, pojačanog stvaranja koštanog kalusa, ranijeg cijeljenja, ali i stvaranja biomehanički jačeg koštanog tkiva na mjestu prijeloma.

5.1. Klinički status

Kod životinja smo svaki drugi dan, počevši od prvog dana nakon kirurškog tretmana te zaključno sa 19-tim danom tj. danom prije prvog žrtvovanja životinja, promatrali i evidentirali frekvenciju disanja te kretanje prsnog koša. Razumljivo je bilo da su sve životinje nakon kirurškim putem učinjene transekcije tri rebra "štedile" desnu stranu prsnog koša (jasno se vidjelo slabije odizanje desne strane prsnog koša prilikom inspirija). Kod svih životinja bila je prisutna tahipneja (ubrzana frekvencija disanja) koja se postepeno smirivala ovisno o skupini životinja (tbl. 8). Najduže je bila prisutna kod skupine životinja tretirane s L-NAME 5 mg/kg i.p. gdje se mogla primjetiti gotovo do 19-tog dana. Nešto duže, obično do 13-tog dana, bila je prisutna kod kontrolnih skupina (5 ml/kg 0.9% NaCl i.p. ili čista voda za piće) i skupine kojoj se aplicirao L-arginin 100 mg/kg u odnosu na ostale skupine tj. one koje su tretirane BPC-om 157 samim ili u kombinaciji s L-argininom i/ili L-NAME.

5.2. Biokemijska analiza

Tijekom prvog žrtvovanja životinja 20-ti dan pokusa, uzela se krv iz aorte za analizu acidobaznog statusa. Rezultati koje smo dobili pokazali su prisutnu potpuno kompenziranu respiracijsku alkalozu kod kontrolnih skupina te skupine tretirane s L-NAME i L-NAME + L-arginin (sl. 8-15). Ista se očitovala niskim vrijednostima $p\text{CO}_2$ i HCO_3^- , a normalnim vrijednostima pH i $p\text{O}_2$. Ostale skupine životinja imale su normalne vrijednosti svih parametara acidobaznog statusa arterijske krvi životinja. Istu krv koristili smo i za određivanje serumskih vrijednosti kalcija i fosfata no rezultati koje smo dobili nisu pokazivali statistički značajnu razliku, štoviše serumske vrijednosti svih skupina životinja bile su unutar referentnih (Ca 9.4-9.9 mg/dl, P 8.6-9.1 mg/dl) (tbl. 9 i 10).

5.3. Makroskopska analiza

Tijekom žrtvovanja životinja 20-tog dana pokusa i otvaranja prsnog koša, promatrao se lokalni nalaz na mjestu transekcije rebara s osvrtom na ožiljak, posebice na prisutnost priraslica endotorakalne fascije (sl. 16-19). Isto se bodovalo prema Hizliu i sur. (233), 0 = nema adhezija, 1 = adhezije se mogu razdvojiti laganom trakcijom, 2 = razdvajanje adhezija zahtjeva umjerenu trakciju, 3 razdvajanje zahtjeva oštru disekciju. Najlošiji lokalni nalaz, s medijanom 2 (razdvajanje adhezija zahtjevalo je umjerenu trakciju), imale su skupine životinja tretirane s L-NAME. Nešto bolji makroskopski nalaz pokazivale su kontrolne skupine te skupine životinja tretirane s L-arginin ili L-arginin + L-NAME čiji je medijan iznosio 1 (adhezije su se mogle razdvojiti laganom trakcijom). Skupine životinja tretirane BPC-om 157 samim ili u kombinaciji s L-arginin i/ili L-NAME gotovo da nisu imale priraslica, a medijan je bio 0 (nema adhezija).

5.4. Radiografska analiza

Nakon što se evidentirao lokalni nalaz hemitoraksa makroskopski, isti se uzimao za daljnju radiografsku analizu (sl. 20-24). Za bodovanje radiografskog nalaza koristili smo se stupnjevanjem cijeljenja prema Laneu i Sandhuu (235), 0 - nema kalusa, 1 - prisutno stvaranje kalusa, ali bez znakova sjedinjenja koštanih ulomaka, 2 - prisutno početno sjedinjenje koštanih ulomaka, 3 - sjedinjenje koštanih ulomaka, frakturna pukotina više nije vidljiva, 4 - završeno koštano cijeljenje. Za očekivati je bilo da će 20-tog dana od fraktura biti prisutno stvaranje kalusa no kod skupina životinja tretiranih BPC-om 157 samim ili u kombinaciji s L-arginin i/ili L-NAME medijan je iznosio 3 (radiografski verificirano sjedinjenje koštanih ulomaka, bez vidljive fraktorne pukotine). Nešto lošiji rezultat, ali bolji nego kod kontrolnih skupina te skupina tretiranih s L-NAME i L-NAME + L-arginin, pokazale su životinje kojima se aplicirao samo L-arginin, čiji je medijan iznosio 2 (radiografskom analizom verificirano početno sjedinjenje koštanih ulomaka). Kod ostalih skupina životinja najčešće je radiografski bilo vidljivo samo početno stvaranje kalusa (medijan 1).

5.5. Histološka analiza

Nakon radiografske analize preparata, uzeli su se uzorci kosti na mjestu fraktura za histološku analizu prilikom koje smo se koristili stupnjevanjem zrelosti kalusa prema Huou (234), gdje stupanj 1 predstavlja fibrozno tkivo, 2 - predominantno fibrozno tkivo s manjom zastupljenošću hrskavičnog tkiva, 3 - u jednakom mjeri zastupljeno fibrozno i hrskavično tkivo, 4 - predominantno hrskavično tkivo s manjom zastupljenošću fibroznog tkiva, 5 - samo hrskavično tkivo, 6 - predomnato hrskavično tkivo s manjom zastupljenošću nezrelog koštanog tkiva, 7 - u jednakoj mjeri zastupljeno hrskavično i nezrelo koštano tkivo, 8 - predominantno nezrelo koštano tkivo s manjom zastupljenošću hrskavičnog tkiva, 9 - srašćavanje frakturnih ulomaka nezrelom kosti, 10 - srašćavanje frakturnih ulomaka zreloom kosti (sl. 25-29). Rezultati su pratili one dobivene radiografskom analizom te su kontrolne skupine životinja imale vrijednost medijana 6 (predominano hrskavično tkivo s manjom zastupljenošću nezrelog koštanog tkiva), životinje koje su bile tretirane L-argininom medijan 7 (u jednakoj mjeri zastupljeno hrskavično i nezrelo koštano tkivo), dok su najbolje histološke rezultate pokazale životinje tretirane s BPC-om 157 samim ili u kombinaciji s L-argininom i/ili L-NAME čiji je medijan iznosio 9 (srašćavanje frakturnih ulomaka nezrelom kosti), s tim da se kod tih skupina životinja pojavljivalo i srašćavanje frakturnih ulomaka zreloom kosti. Najlošije rezultate imale su skupine životinja tretirane s L-NAME (medijan 4 - predominantno hrskavično tkivo s manjom zastupljenošću fibroznog tkiva).

5.6. Biomehaničko testiranje

Nakon žrtvovanja životinja 60-ti dan, desni hemitoraks uzeli smo za daljnju radiografsku, histološku i biokemijsku analizu. Sve skupine životinja, u radiografskoj analizi imale su vrijednost medijana 4 (završeno koštano cijeljenje), dok su u hitološkoj analizi životinje imale vrijednost medijana 10 (srašćavanje frakturnih ulomaka zreloom kosti) (tbl. 11-14, sl. 30 i 31). Nakon radiografske i histološke analize pristupilo se biomehaničkom testiranju. Za stupnjevanje koristili smo klasifikaciju po Whiteu (236), u kojoj stupanj 1 predstavlja prijelom na mjestu frakture uz manju silu, stupanj 2 prijelom na mjestu frakture uz primjenu jače sile, stupanj 3 prijelom kroz prijašnju frakturnu pukotinu i kroz intaktnu kost te stupanj 4 prijelom samo intaktne kosti. Manju silu predstavljale su vrijednosti do 15 N, sve iznad toga označavalo se kao jača sila. Biomehaničko testiranje pokazalo je statistički značajnu razliku

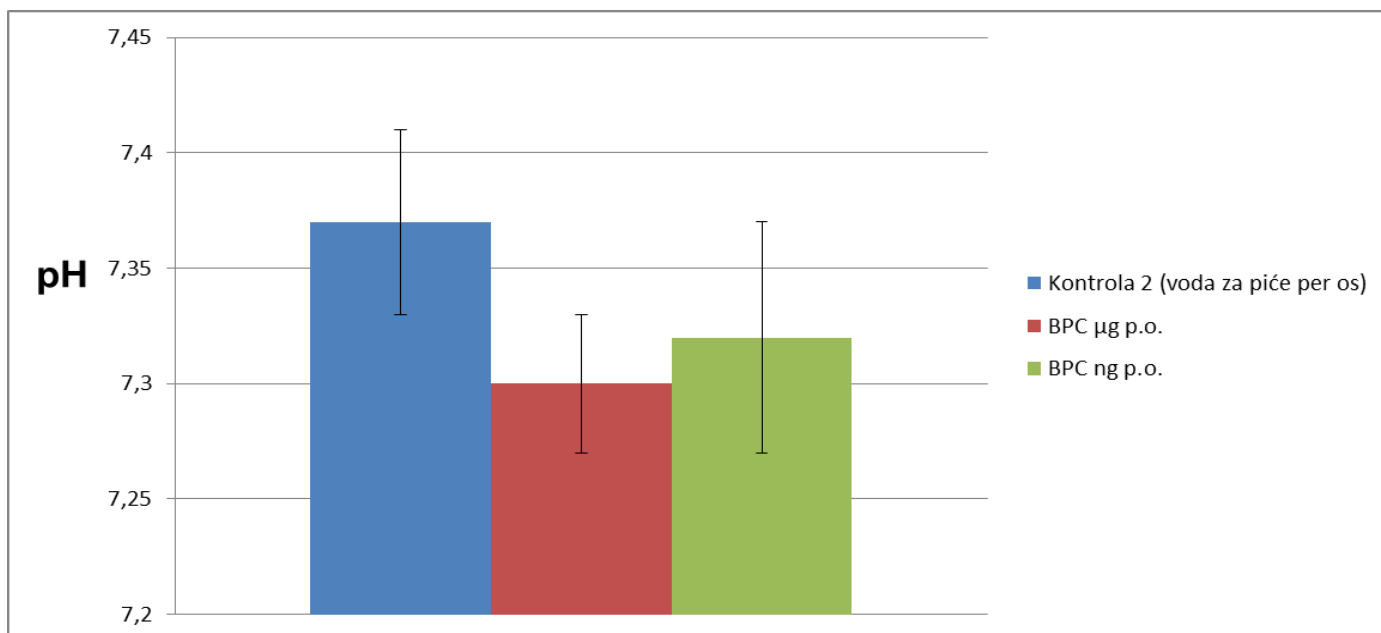
tj. sve skupine životinja tretirane s pentadekapeptidom BPC 157 samim i uz L-arginin i/ili L-NAME, u dvije različite doze (μg i ng) i različitim načinima apliciranja (i.p. i p.o.) imale su vrijednost medijana 2 (prijelom na mjestu frakturne pukotine uz primjenu jače sile, $>15\text{ N}$) dok su kontrolne skupine i skupine životinja tretirane s L-NAME imale vrijednost medijana 1 (prijelom na mjestu frakturne pukotine uz primjenu manje sile, do 15 N) (sl. 32-36).

Skupina	Dani nakon operacijskog zahvata (srednja vrijednost \pm SD*)									
	1	3	5	7	9	11	13	15	17	19
Kontrola 1	182 \pm 22	165 \pm 24	144 \pm 23	130 \pm 19	122 \pm 17	118 \pm 22	105 \pm 13	95 \pm 9	93 \pm	88 \pm 13
Kontrola 2	193 \pm 26	168 \pm 18	151 \pm 27	132 \pm 17	125 \pm 23	119 \pm 19	107 \pm 16	98 \pm 11	97 \pm 14	90 \pm 14
BPC 10 μg/kg i.p.	173 \pm 18	155 \pm 23	132 \pm 17	121 \pm 23	120 \pm 16	108 \pm 13	92 \pm 10	83 \pm 8	82 \pm 8	78 \pm 9
BPC 10 ng/kg i.p.	178 \pm 21	159 \pm 19	135 \pm 22	119 \pm 14	122 \pm 19	111 \pm 24	90 \pm 13	86 \pm 14	84 \pm 11	80 \pm 12
BPC 10 μg/kg p.o.	176 \pm 27	163 \pm 16	140 \pm 20	124 \pm 27	117 \pm 22	104 \pm 18	100 \pm 11	90 \pm 13	83 \pm 13	76 \pm 11
BPC 10 ng/kg p.o.	170 \pm 22	169 \pm 26	138 \pm 19	122 \pm 23	120 \pm 19	108 \pm 19	102 \pm 14	91 \pm 15	85 \pm 12	79 \pm 8
L-arginin 100 mg/kg i.p.	180 \pm 31	168 \pm 24	148 \pm 24	132 \pm 16	118 \pm 21	109 \pm 13	103 \pm 12	95 \pm 16	97 \pm 14	85 \pm 11
L-NAME 5 mg/kg i.p.	208 \pm 32	190 \pm 28	174 \pm 29	156 \pm 19	148 \pm 29	139 \pm 22	128 \pm 19	115 \pm 19	110 \pm 11	102 \pm 12
L-arginin + L-NAME	183 \pm 16	168 \pm 17	147 \pm 18	131 \pm 13	123 \pm 14	118 \pm 18	103 \pm 9	97 \pm 13	95 \pm 13	89 \pm 13
BPC μg + L-NAME	176 \pm 21	157 \pm 19	137 \pm 13	122 \pm 22	123 \pm 19	112 \pm 26	94 \pm 11	87 \pm 12	85 \pm 8	84 \pm 9
BPC ng + L-NAME	174 \pm 15	160 \pm 23	134 \pm 26	126 \pm 16	122 \pm 13	116 \pm 17	96 \pm 13	86 \pm 9	88 \pm 11	86 \pm 13
BPC μg + L-arginin	172 \pm 18	161 \pm 18	134 \pm 14	121 \pm 17	120 \pm 21	113 \pm 23	100 \pm 15	88 \pm 14	83 \pm 14	77 \pm 11
BPC ng + L-arginin	181 \pm 17	163 \pm 27	137 \pm 25	121 \pm 24	120 \pm 17	110 \pm 14	89 \pm 9	91 \pm 11	85 \pm 12	79 \pm 9
BPC μg + L-arginin + L-NAME	180 \pm 23	166 \pm 22	150 \pm 19	134 \pm 16	124 \pm 26	109 \pm 25	103 \pm 12	96 \pm 14	90 \pm 13	83 \pm 11
BPC ng + L-arginin + L-NAME	179 \pm 19	164 \pm 21	148 \pm 16	133 \pm 19	123 \pm 29	111 \pm 18	104 \pm 11	93 \pm 9	92 \pm 9	83 \pm 15

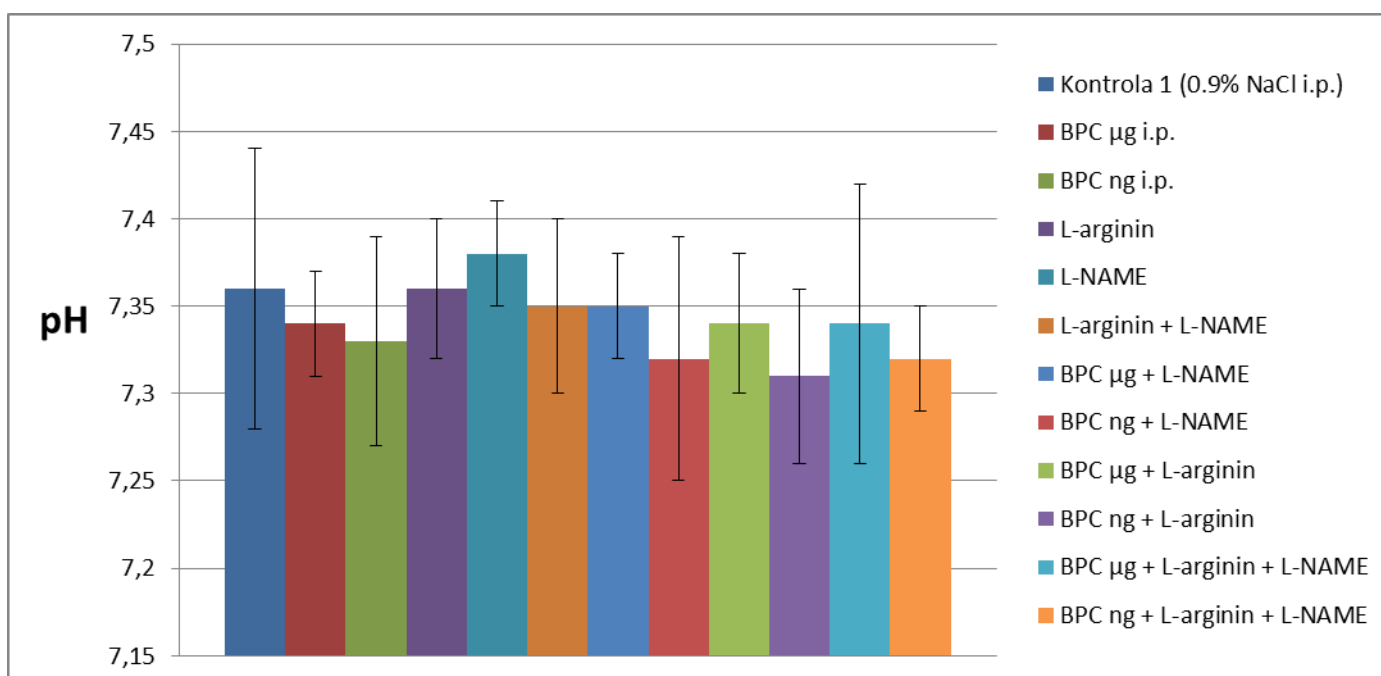
Tablica 8. Frekvencija disanja (u minuti) životinja 1, 3, 5, 7, 9, 11, 13, 15, 17, 19-ti dan nakon operacijskog zahvata (svim skupinama životinja svaki dan su aplicirani ispitivani agensi; kontrola 1 dobivala je svakodnevno 5 ml/kg 0.9% NaCl, a kontrola 2 čistu vodu za piće).

*SD – standardna varijacija

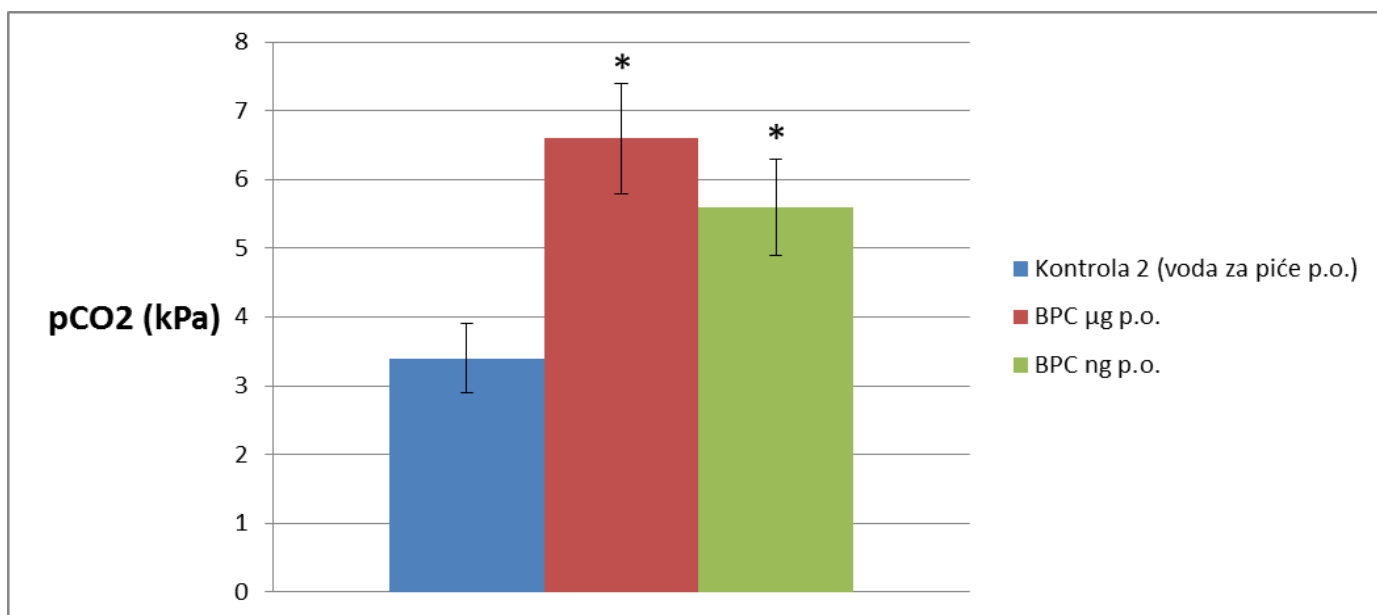
****Kontrola 1** – primala 5 ml/kg/dan 0.9%, **kontrola 2** – primala čistu vodu za piće (ad libitum), **BPC μ g** – BPC 157 u dozi od 10 μ g/kg/dan i.p., **BPC ng** - BPC 157 u dozi od 10 ng/kg/dan i.p., **L-arginin** – u dozi od 100 mg/kg/dan i.p., **L-NAME** – u dozi od 5 mg/kg/dan i.p.



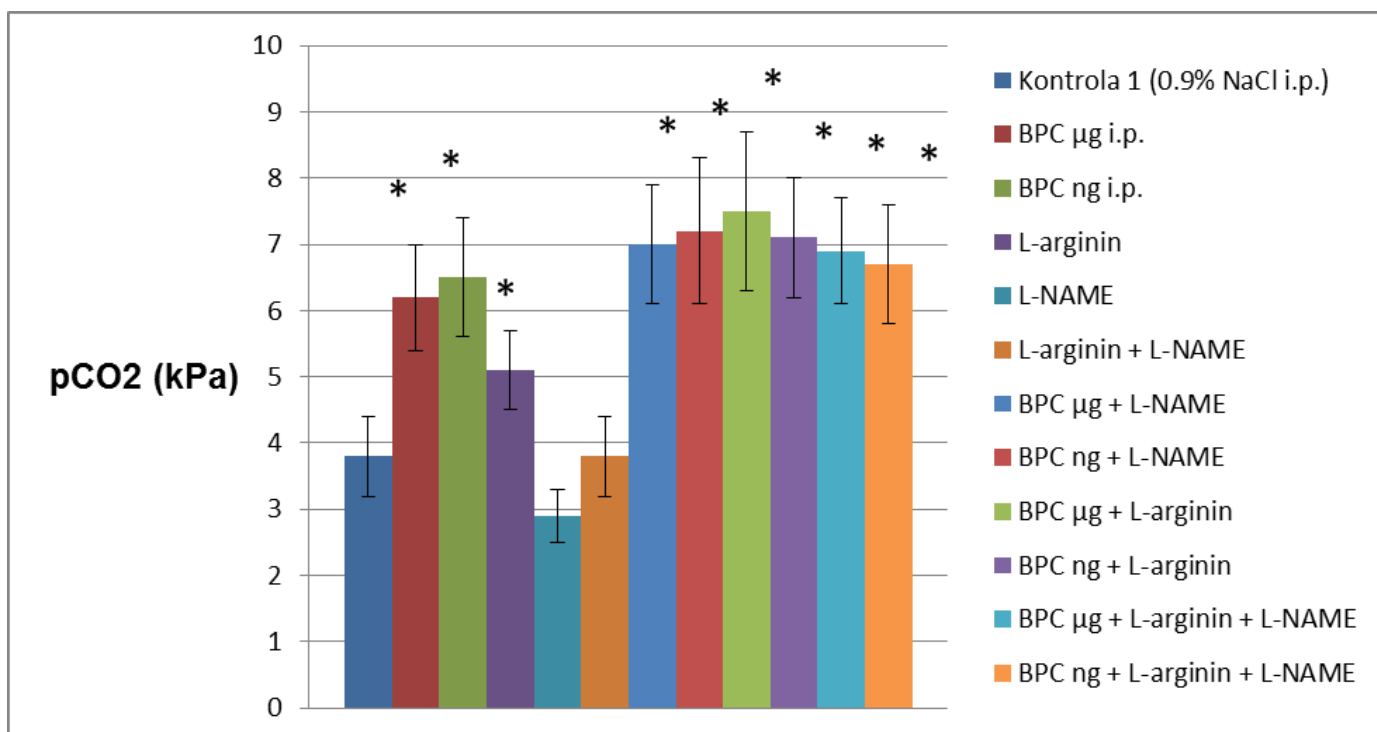
Slika 8. Grafički prikaz pH vrijednosti arterijske krvi životinja 20-ti dan nakon frakture rebra (BPC 157 primjenjivan u dozi od 10 µg/kg i 10 ng/kg p.o. svakodnevno do dana žrtvovanja; kontrola 2 uzimala je čistu vodu za piće – ad libitum); * $p < 0,05$



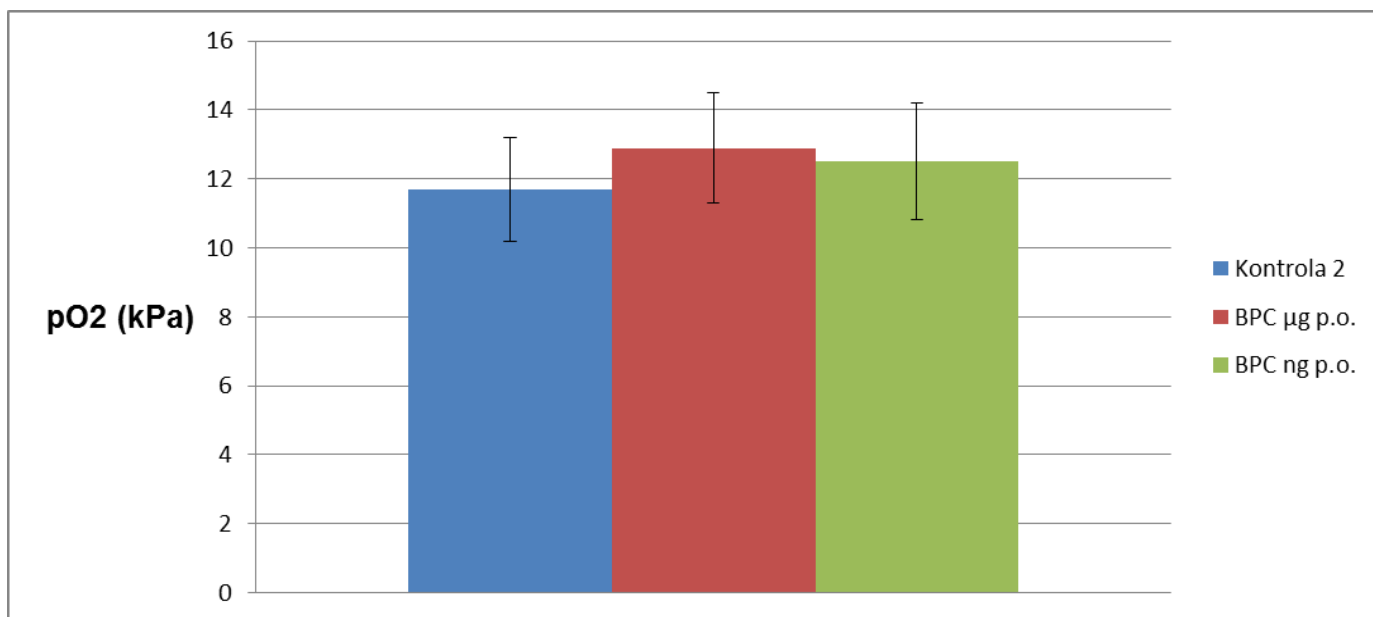
Slika 9. Grafički prikaz pH vrijednosti arterijske krvi životinja 20-ti dan nakon frakture rebra (agensi svakodnevno i.p. primjenjivani do dana žrtvovanja i to u dozama: BPC 157 10 µg/kg i 10 ng/kg, L-arginin 100 mg/kg, L-NAME 5 mg/kg; kontrola 1 za to je vrijeme dobivala 5 ml/kg 0.9% NaCl svakodnevno); * $p < 0,05$



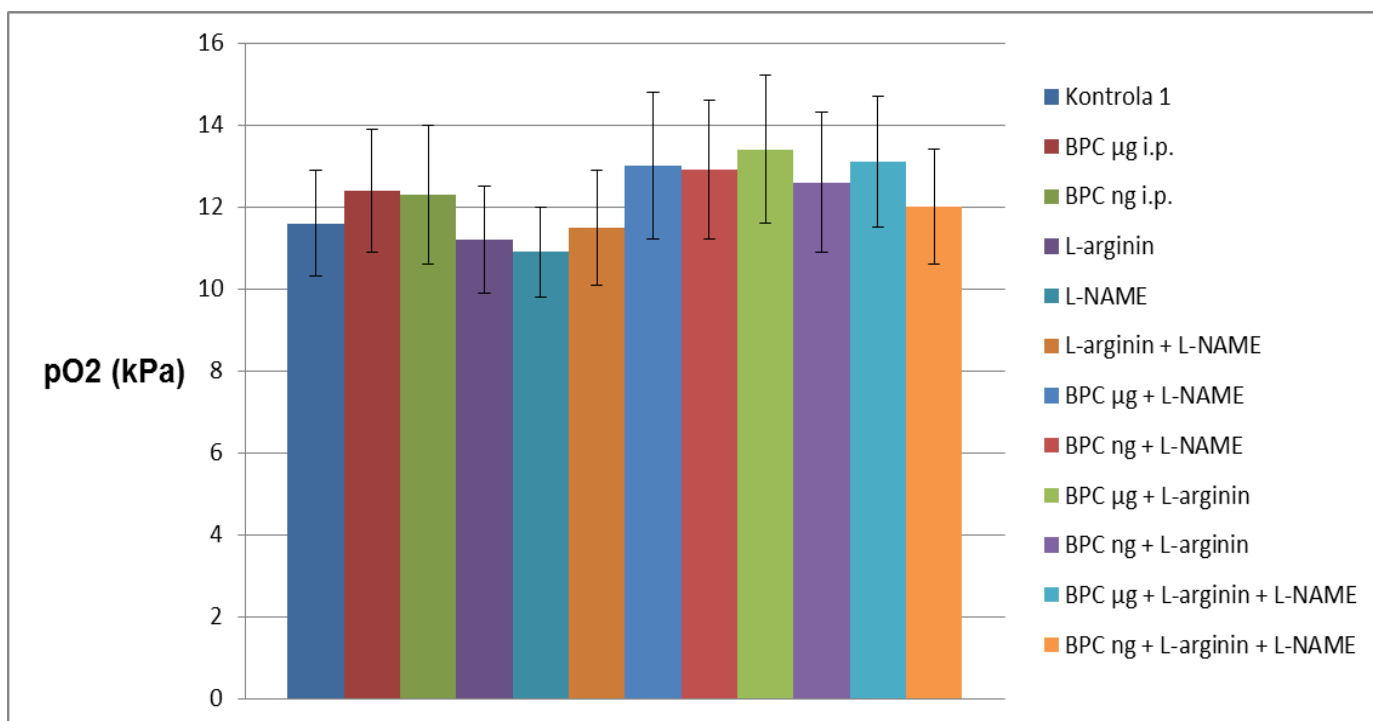
Slika 10. Grafički prikaz vrijednosti pCO₂ arterijske krvi životinja 20-ti dan nakon frakture rebara (BPC 157 primjenjivan u dozi od 10 µg/kg i 10 ng/kg p.o. svakodnevno do dana žrtvovanja; kontrola 2 uzimala je čistu vodu za piće – ad libitum); *p<0,05



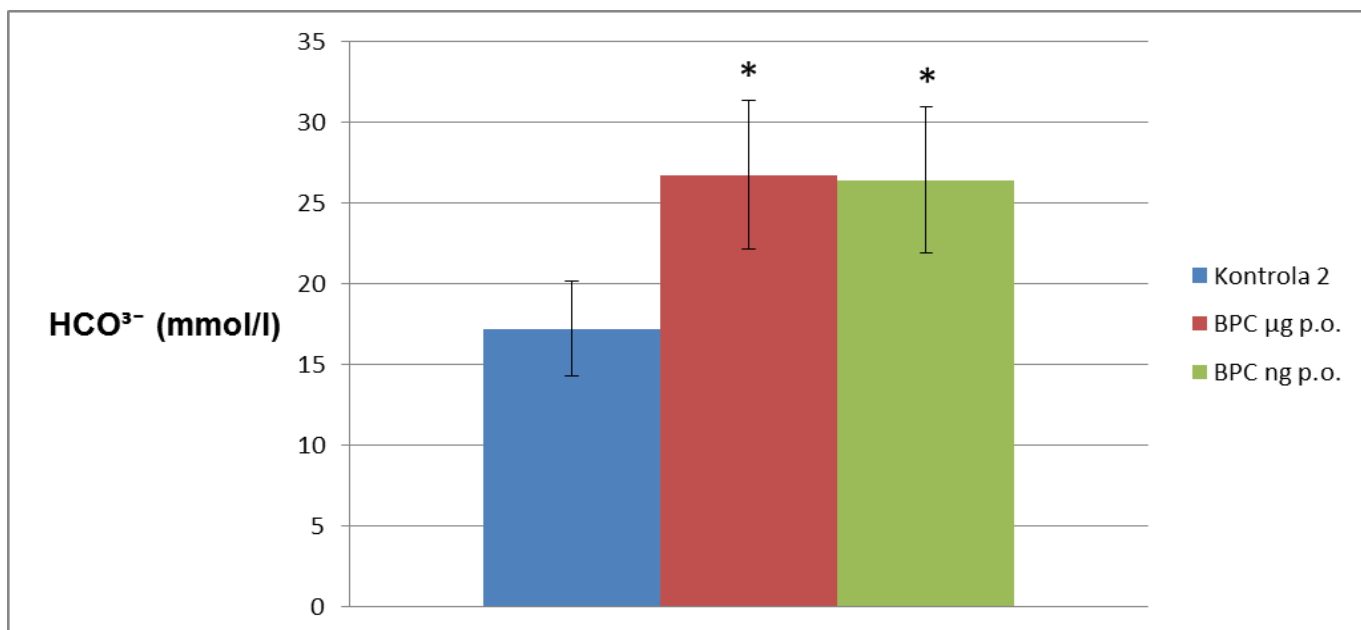
Slika 11. Grafički prikaz vrijednosti pCO₂ arterijske krvi životinja 20-ti dan nakon frakture rebara (agensi svakodnevno i.p. primjenjivani do dana žrtvovanja i to u dozama: BPC 157 10 µg/kg i 10 ng/kg, L-arginin 100 mg/kg, L-NAME 5 mg/kg; kontrola 1 za to je vrijeme dobivala 5 ml/kg 0.9% NaCl svakodnevno); *p<0,05



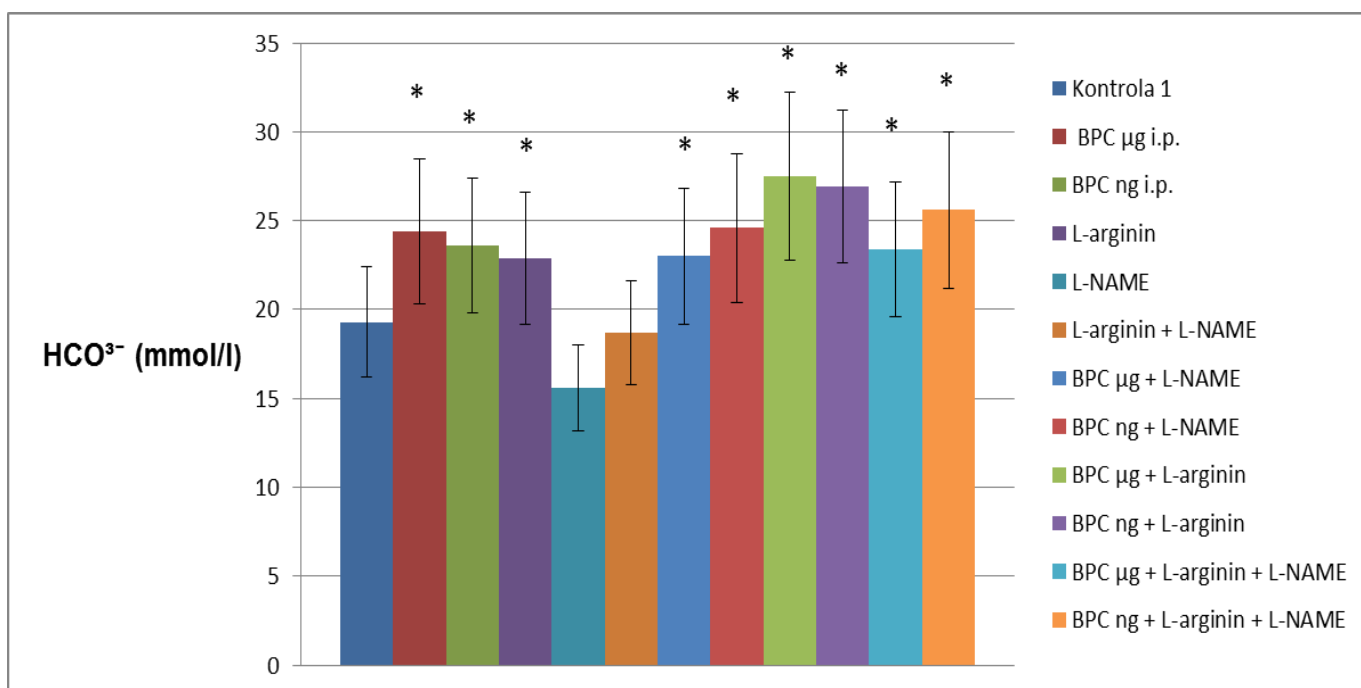
Slika 12. Grafički prikaz vrijednosti pO₂ arterijske krvi životinja 20-ti dan nakon frakture rebara (BPC 157 primjenjivan u dozi od 10 µg/kg i 10 ng/kg p.o. svakodnevno do dana žrtvovanja; kontrola 2 uzimala je čistu vodu za piće – ad libitum); *p<0,05



Slika 13. Grafički prikaz vrijednosti pO₂ arterijske krvi životinja 20-ti dan nakon frakture rebara (agensi svakodnevno i.p. primjenjivani do dana žrtvovanja i to u dozama: BPC 157 10 µg/kg i 10 ng/kg, L-arginin 100 mg/kg, L-NAME 5 mg/kg; kontrola 1 za to je vrijeme dobivala 5 ml/kg 0.9% NaCl svakodnevno); *p<0,05



Slika 14. Grafički prikaz vrijednosti HCO₃⁻ arterijske krvi životinja 20-ti dan nakon frakture rebara (BPC 157 primjenjivan u dozi od 10 µg/kg i 10 ng/kg p.o. svakodnevno do dana žrtvovanja; kontrola 2 uzimala je čistu vodu za piće – ad libitum); *p<0,05



Slika 15. Grafički prikaz vrijednosti HCO₃⁻ arterijske krvi životinja 20-ti dan nakon frakture rebara (agensi svakodnevno i.p. primjenjivani do dana žrtvovanja i to u dozama: BPC 157 10 µg/kg i 10 ng/kg, L-arginin 100 mg/kg, L-NAME 5 mg/kg; kontrola 1 za to je vrijeme dobivala 5 ml/kg 0.9% NaCl svakodnevno); *p<0,05

Skupina	Parametri (srednja vrijednost \pm SD*)	
	Kalcij ^a (mg/dl)	Fosfat ^b (mg/dl)
Kontrola 2 (dobivala čistu vodu za piće, ad libitum)	9.4 \pm 0.5	8.6 \pm 0.6
BPC 10 μ g/kg p.o.	9.6 \pm 0.4	9 \pm 0.7
BPC 10 ng/kg p.o.	9.6 \pm 0.4	8.8 \pm 0.4

Tablica 9. Serumske vrijednosti kalcija i fosfata 20-ti dan nakon frakture rebara (BPC 157 primjenjivan u dozi od 10 μ g/kg i 10 ng/kg p.o. svakodnevno do dana žrtvovanja; kontrola 2 uzimala je čistu vodu za piće – ad libitum); *p<0,05

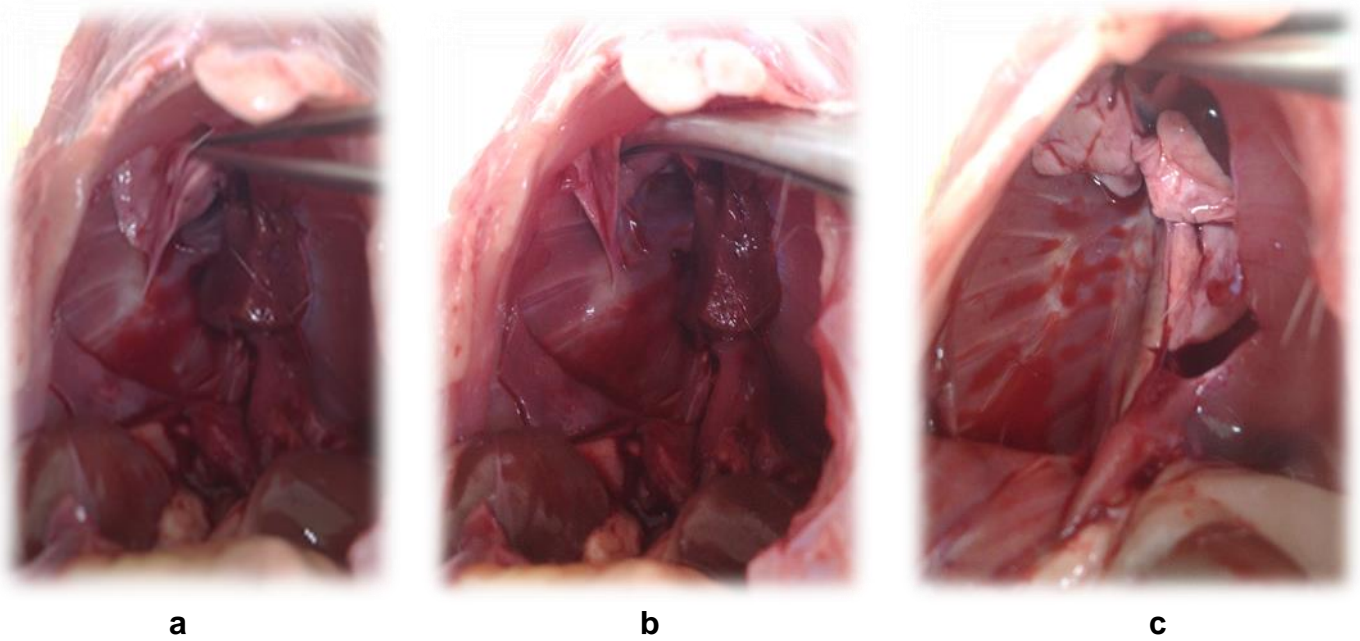
Skupina	Parametri (srednja vrijednost \pm SD*)	
	Kalcij ^a (mg/dl)	Fosfat ^b (mg/dl)
Kontrola 1 (dobivala 5 m/kg NaCl i.p.)	9.5 \pm 0.4	8.7 \pm 0.7
BPC 10 μ g/kg i.p.	9.6 \pm 0.3	8.9 \pm 0.5
BPC 10 ng/kg i.p.	9.5 \pm 0.6	8.9 \pm 0.8
L-arginin 100 mg/kg i.p.	9.7 \pm 0.3	9.1 \pm 0.6
L-NAME 5 mg/kg i.p.	9.5 \pm 0.5	8.7 \pm 0.3
L-arginin 100 mg/kg i.p. + L-NAME 5 mg/kg i.p.	9.4 \pm 0.6	8.9 \pm 0.5
BPC 10 μ g/kg i.p. + L-NAME 5 mg/kg i.p.	9.8 \pm 0.4	8.9 \pm 0.6
BPC 10 ng/kg i.p. + L-NAME 5 mg/kg i.p.	9.6 \pm 0.7	8.6 \pm 0.8
BPC 10 μ g/kg i.p. + L-arginin 100 mg/kg i.p.	9.4 \pm 0.4	8.8 \pm 0.3
BPC 10 ng/kg i.p. + L-arginin 100 mg/kg i.p.	9.5 \pm 0.6	8.9 \pm 0.7
BPC 10 μ g/kg i.p. + L-arginin 100 mg/kg i.p. + L-NAME 5 mg/kg i.p.	9.4 \pm 0.8	9 \pm 0.5
BPC 10 ng/kg i.p. + L-arginin 100 mg/kg i.p. + L-NAME 5 mg/kg i.p.	9.6 \pm 0.3	8.6 \pm 0.4

Tablica 10. Serumske vrijednosti kalcija i fosfata 20-ti dan nakon frakture rebara (agensi svakodnevno i.p. primjenjivani do dana žrtvovanja i to u dozama: BPC 157 10 μ g/kg i 10 ng/kg, L-arginin 100 mg/kg, L-NAME 5 mg/kg; kontrola 1 za to je vrijeme dobivala 5 ml/kg 0.9% NaCl svakodnevno); *p<0,05

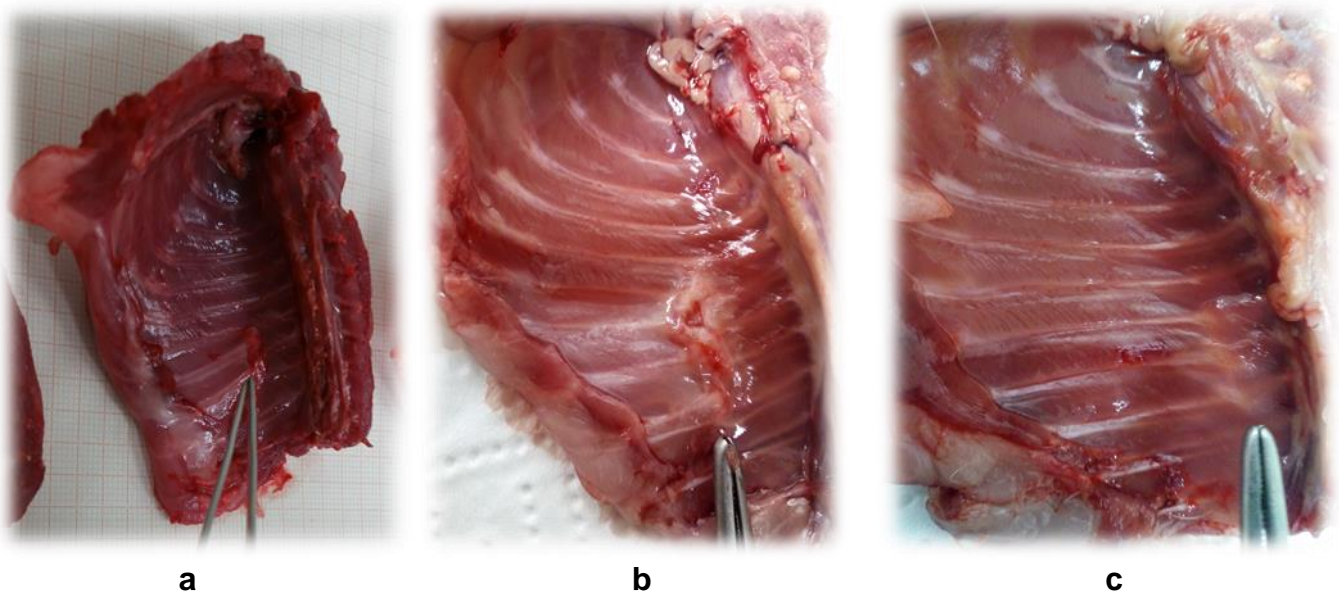
*SD – standardna devijacija

a - normalne vrijednosti kalcija u serumu štakora od 9.4 – 9.9 mg/dl

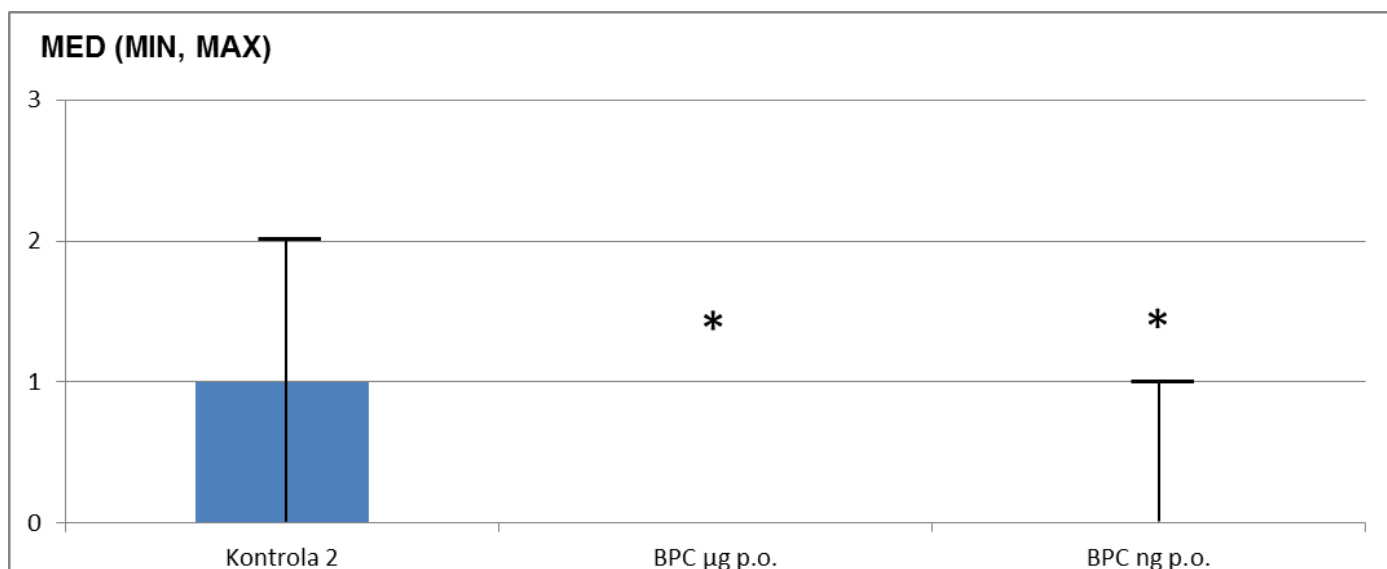
b - normalne vrijednosti fosfata u serumu štakora od 8.6 – 9.1 mg/dl



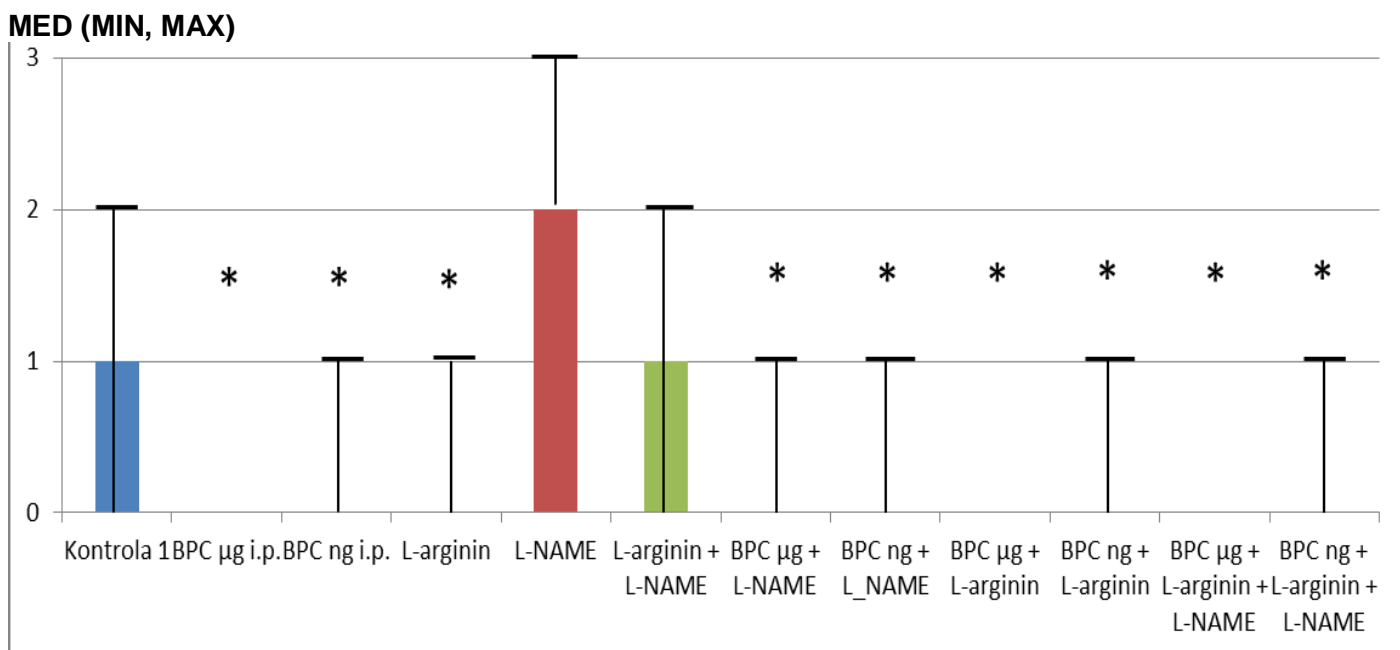
Slika 16. Makroskopski nalaz na mjestu učinjenih fraktura rebara 20-ti dan nakon frakture rebara (a – rahle priraslice kod kontrolne skupine životinja, b – čvrste priraslice kod životinja tretiranih s L-NAME, c – bez priraslica kod skupine životinja tretirane s BPC 157).



Slika 17. Makroskopski nalaz na mjestu učinjenih fraktura rebara 20-ti dan nakon frakture rebara (a – manja ožiljna reakcija na mjestu fraktura kod kontrolne skupine, b – izraziti ožiljak kod životinja tretiranih s L-NAME, c – gotovo bez ožiljka kod životinja tretiranih s BPC 157).



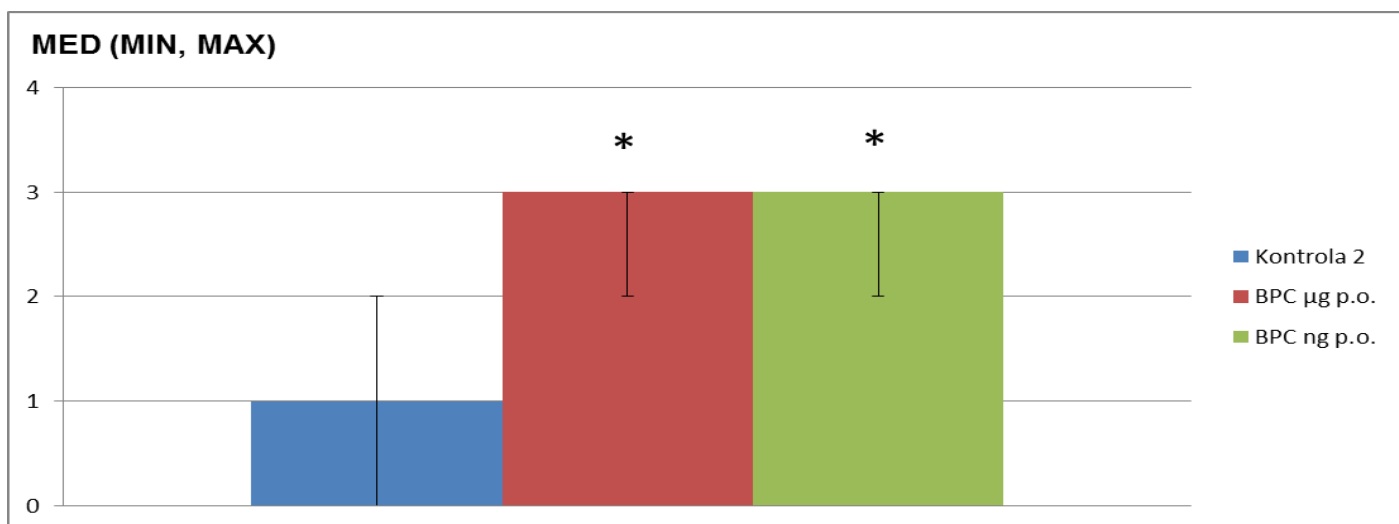
Slika 18. Grafički prikaz makroskopskog nalaza adhezija endotorakalne fascije 20-ti dan (primjena agensa p.o.; 0 = nema adhezije se mogu adhezija, 1 = razdvojiti laganom trakcijom, 2 = razdvajanje adhezija zahtjeva umjerenu trakciju, 3 = razdvajanje zahtjeva oštru disekciju).



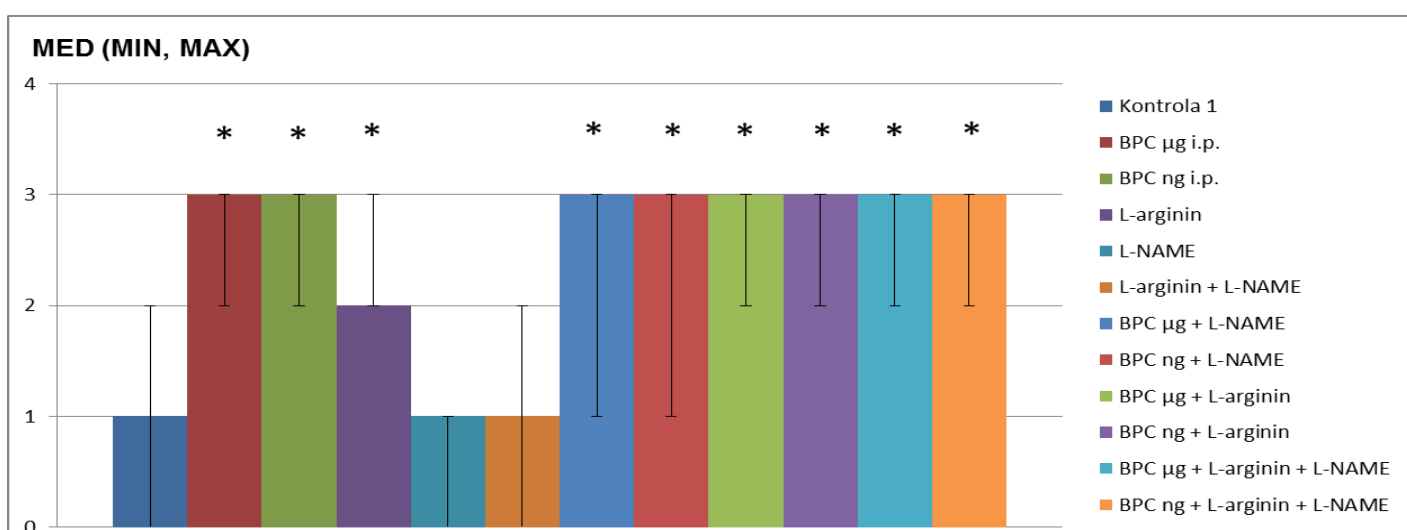
Slika 19. Grafički prikaz makroskopskog nalaza adhezija endotorakalne fascije 20-ti dan nakon frakturerebara (svakodnevna primjena agensa i.p.; 0 = nema adhezija, 1 = adhezije se mogu razdvojiti laganom trakcijom, 2 = razdvajanje adhezija zahtjeva umjerenu trakciju, 3 = razdvajanje zahtjeva oštru disekciju).

* $p < 0,05$

****Kontrola 1** – dobivala 5 ml/kg/dan 0.9% NaCl i.p., **kontrola 2** – dobivala čistu vodu za piće (ad libitum), **BPC µg** – BPC 157 u dozi od 10 µg/kg/dan i.p., **BPC ng** – BPC 157 u dozi od 10 ng/kg/dan i.p., **L-arginin** – u dozi od 100 mg/kg/dan i.p., **L-NAME** – u dozi od 5 mg/kg/dan i.p.

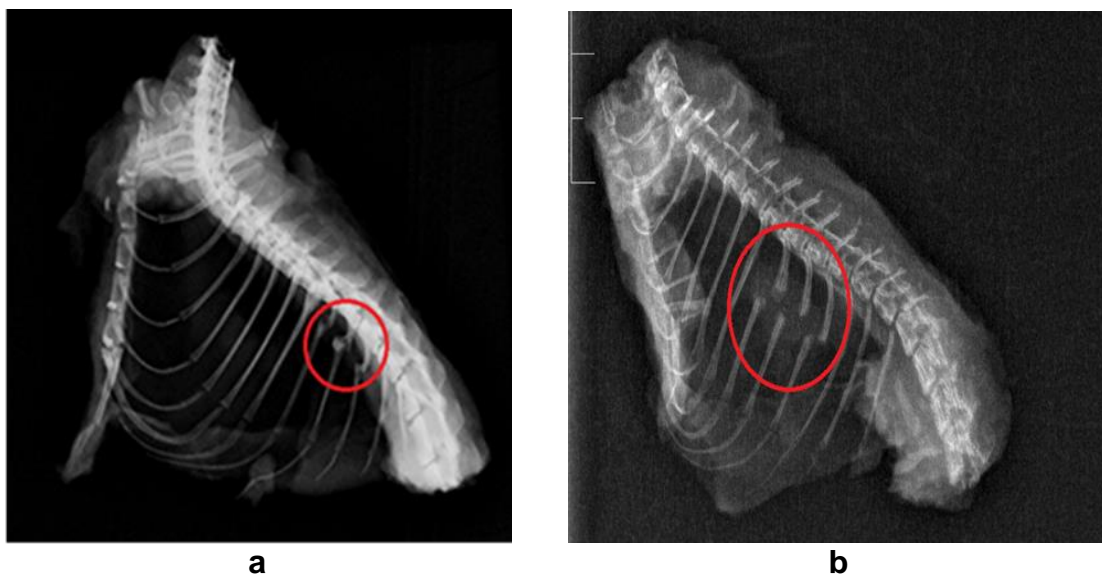


Slika 20. Grafički prikaz radiografskog nalaza 20-ti dan nakon frakture rebra (primjena agensa p.o.; 0 - nema kalusa, 1 - prisutno stvaranje kalusa, ali bez znakova sjedinjenja koštanih ulomaka, 2 - prisutno početno sjedinjenje koštanih ulomaka, 3 - sjedinjenje koštanih ulomaka, frakturna pukotina više nije vidljiva, 4 - završeno koštano cijeljenje).

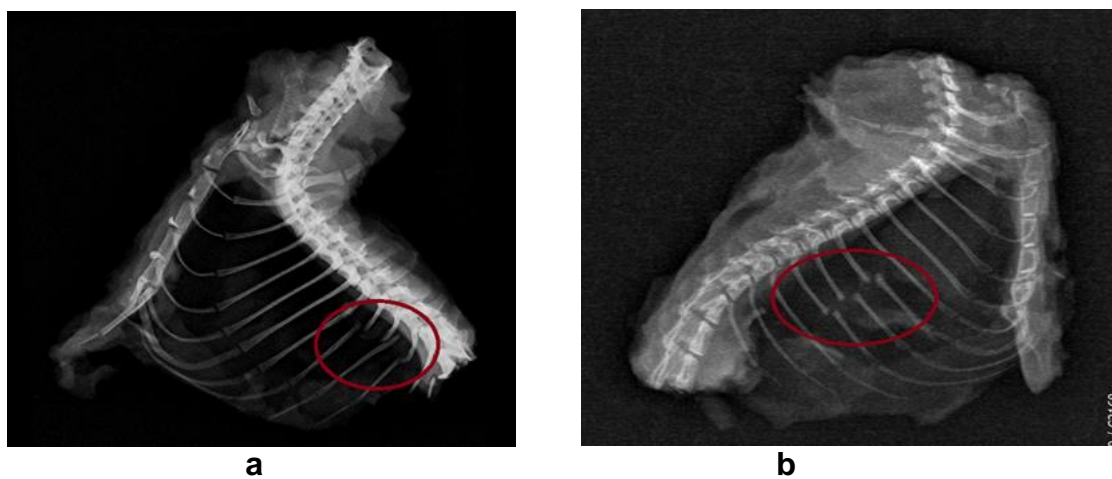


Slika 21. Grafički prikaz radiografskog nalaza 20-ti dan nakon frakture rebra (primjena agensa i.p.; 0 - nema kalusa, 1 - prisutno stvaranje kalusa, ali bez znakova sjedinjenja koštanih ulomaka, 2 - prisutno početno sjedinjenje koštanih ulomaka, 3 - sjedinjenje koštanih ulomaka, frakturna pukotina više nije vidljiva, 4 - završeno koštano cijeljenje).

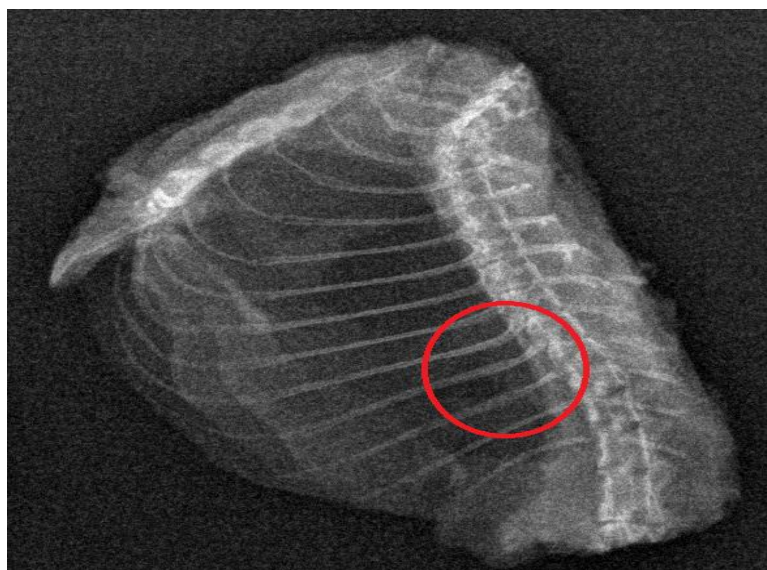
* $p < 0,05$; ****Kontrola 1** – dobivala 5 ml/kg/dan 0.9% NaCl i.p., **kontrola 2** – dobivala čistu vodu za piće (ad libitum), **BPC µg** – BPC 157 u dozi od 10 µg/kg/dan i.p., **BPC ng** – BPC 157 u dozi od 10 ng/kg/dan i.p., **L-arginin** – u dozi od 100 mg/kg/dan i.p., **L-NAME** – u dozi od 5 mg/kg/dan i.p.



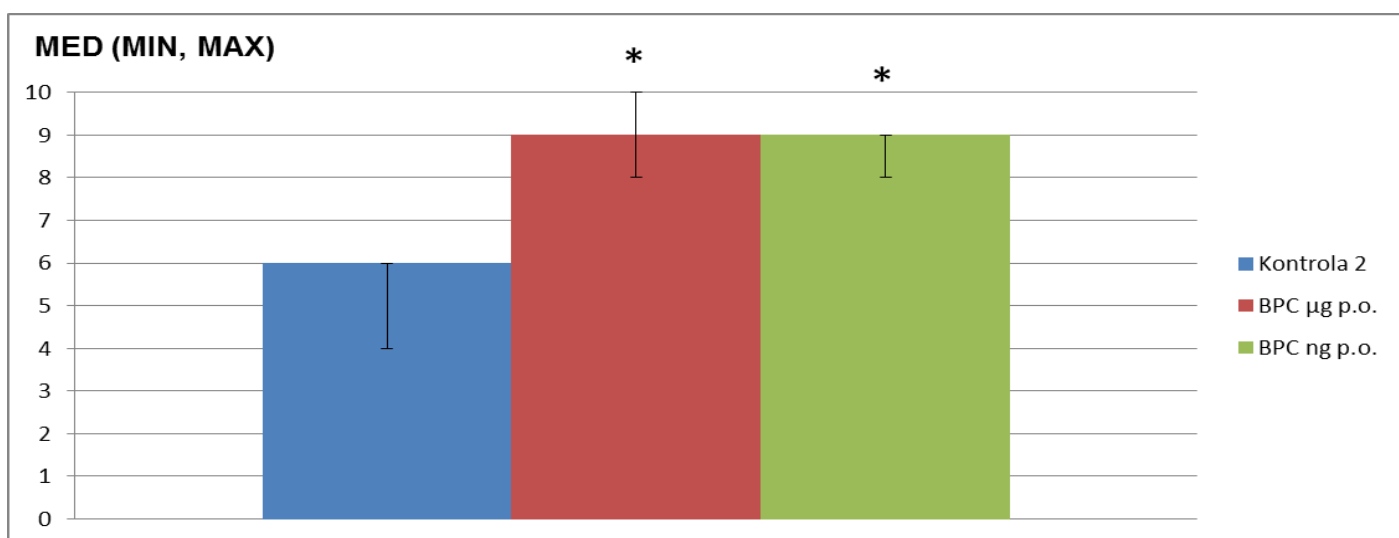
Slika 22. Radiografski nalaz kontrolne skupine životinja 20-ti dan (medijan 1 - prisutno stvaranje kalusa, ali bez znakova sjedinjenja koštanih ulomaka; a – kontrola 1, 0.9% NaCl i.p., b – kontrola 2, voda za piće p.o.).



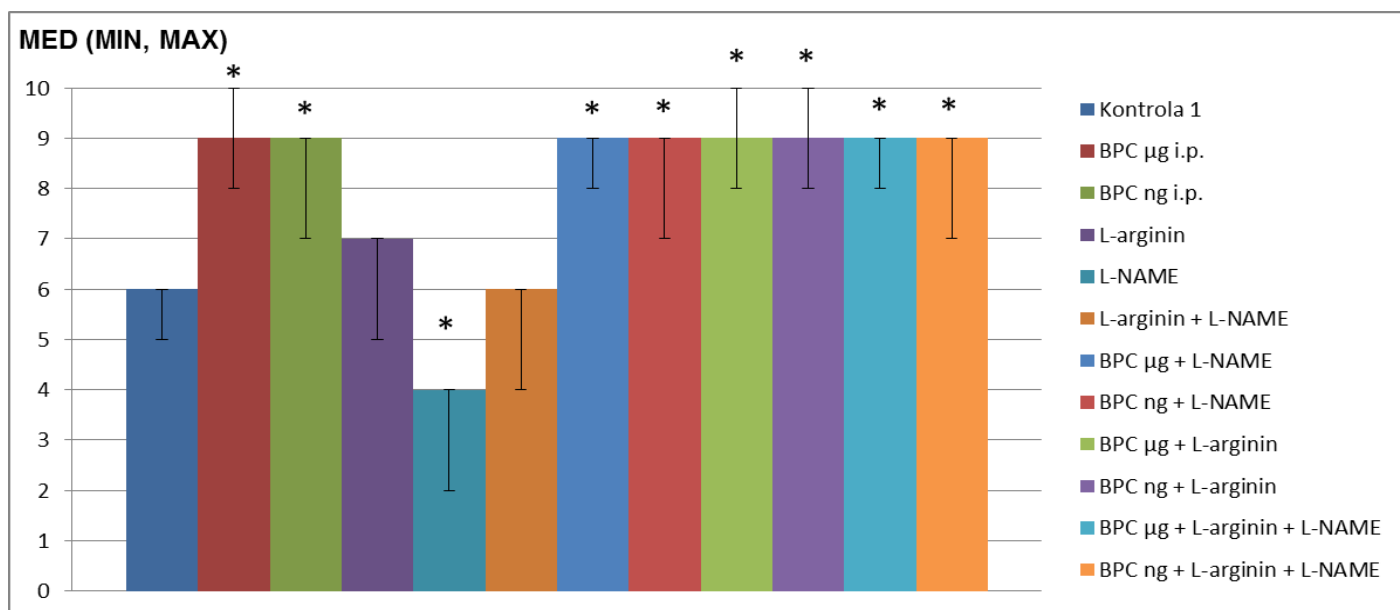
Slika 23. Radiografski nalaz 20-ti dan skupine životinja koje su primale L-NAME (medijan 1, iako je kod životinja često izostajalo stvaranje kalusa tj. vrijednost 0 prema radiografskom stupnjevanju).



Slika 24. Radiografski nalaz 20-ti dan skupine životinja koje su primale BPC 157, sam ili u kombinaciji s L-arginin i/ili L-NAME (medijan 3 - sjedinjenje koštanih ulomaka, frakturna pukotina više nije vidljiva).



Slika 25. Grafički prikaz rezultata histološke analize preparata 20-ti dan nakon frakture rebara (primjena agensa p.o.).

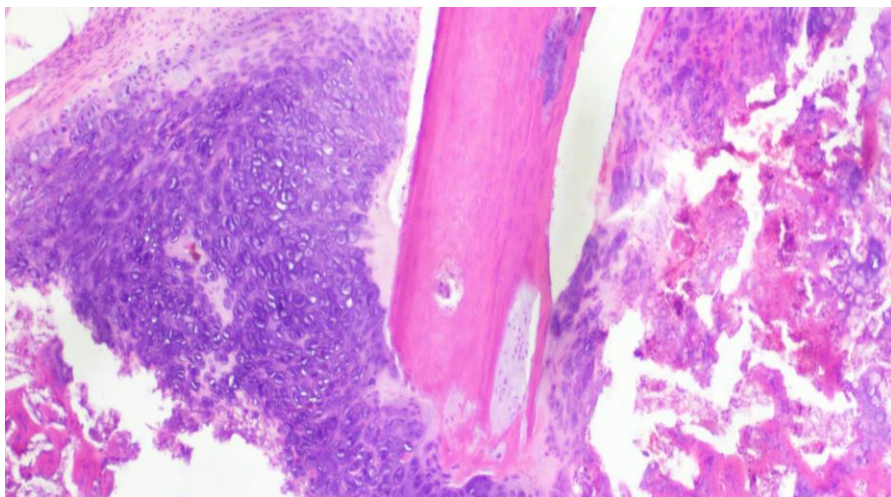


Slika 26. Grafički prikaz rezultata histološke analize preparata 20-ti dan nakon frakture rebara (primjena agensa i.p.).

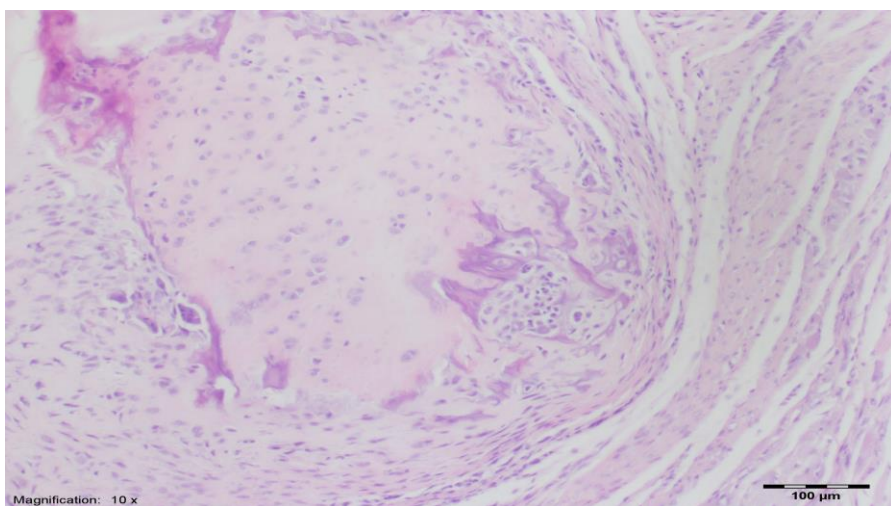
1 - fibrozno tkivo, **2** - predominantno fibrozno tkivo s manjom zastupljenošću hrskavičnog tkiva, **3** - u jednakom mjeri zastupljeno fibrozno i hrskavično tkivo, **4** - predominantno hrskavično tkivo s manjom zastupljenošću fibroznog tkiva, **5** - samo hrskavično tkivo, **6** - predominantno hrskavično tkivo s manjom zastupljenošću nezrelog koštanog tkiva, **7** - u jednakoj mjeri zastupljeno hrskavično i nezrelo koštano tkivo, **8** - predominantno nezrelo koštano tkivo s manjom zastupljenošću hrskavičnog tkiva, **9** - srašćavanje frakturnih ulomaka nezrelom kosti, **10** - srašćavanje frakturnih ulomaka zreloom kosti

* $p < 0,05$

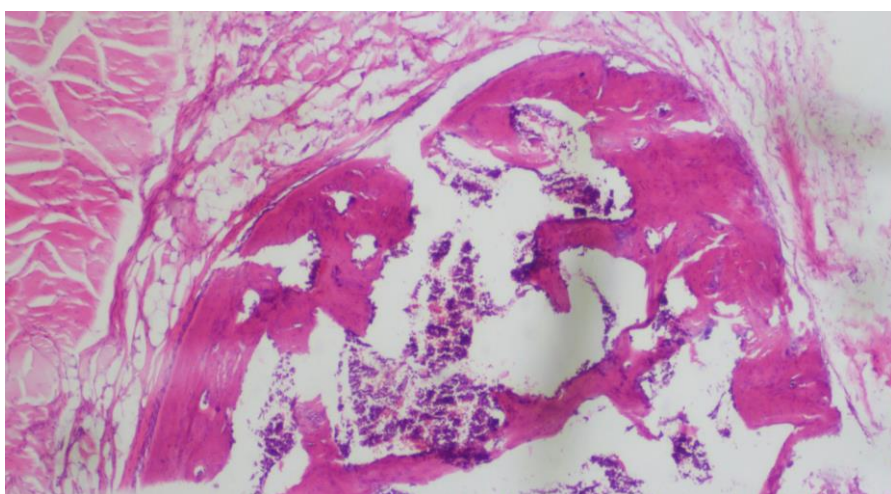
****Kontrola 1** – dobivala 5 ml/kg/dan 0.9% NaCl i.p., **kontrola 2** – dobivala čistu vodu za piće (ad libitum), **BPC μ g** – BPC 157 u dozi od 10 μ g/kg/dan i.p., **BPC ng** – BPC 157 u dozi od 10 ng/kg/dan i.p., **L-arginin** – u dozi od 100 mg/kg/dan i.p., **L-NAME** – u dozi od 5 mg/kg/dan i.p.



Slika 27. Histološki nalaz kod kontrolne skupine životinja 20-ti dan (predominantno hrskavično tkivo s manjom zastupljenošću nezrelog koštanog tkiva), hemalaun-eozin, x40



Slika 28. Histološki nalaz 20-ti dan kod skupine životinja koja je tretirana s L-NAME (predominantno fibrozno tkivo s manjom zastupljenošću hrskavičnog tkiva), hemalaun-eozin, x100



Slika 29. Histološki nalaz 20-ti dan kod skupine životinja tretirane s BPC 157 (sraštavanje frakturnih ulomaka nezrelog kosti), hemalaun-eozin, x40

Skupina	MIN^a	MED^b	MAX^c
Kontrola 2 (dobivala čistu vodu za piće, ad libitum)	3	4	4
BPC 10 µg/kg p.o.	4	4	4
BPC 10 ng/kg p.o.	4	4	4

Tablica 11. Radiografski nalaz 60-ti dan nakon frakture rebara (primjena BPC-a 157 p.o. svakodnevno u dvije različite doze).

Skupina	MIN^a	MED^b	MAX^c
Kontrola 1 (dobivala 5 m/kg NaCl i.p.)	3	4	4
BPC 10 µg/kg i.p.	4	4	4
BPC 10 ng/kg i.p.	4	4	4
L-arginin 100 mg/kg i.p.	4	4	4
L-NAME 5 mg/kg i.p.	3	4	4
L-arginin 100 mg/kg i.p. + L-NAME 5 mg/ kg i.p.	4	4	4
BPC 10 µg/kg i.p. + L-NAME 5 mg/kg i.p.	4	4	4
BPC 10 ng/kg i.p. + L-NAME 5 mg/kg i.p.	4	4	4
BPC 10 µg/kg i.p. + L-arginin 100 mg/kg i.p.	4	4	4
BPC 10 ng/kg i.p. + L-arginin 100 mg/kg i.p.	4	4	4
BPC 10 µg/kg i.p. + L-arginin 100 mg/kg i.p. + L-NAME 5 mg/kg i.p.	4	4	4
BPC 10 ng/kg i.p. + L-arginin 100 mg/kg i.p. + L-NAME 5 mg/kg i.p.	4	4	4

Tablica 12. Radiografski nalaz 60-ti dan nakon frakture rebara (primjena BPC-a 157, L-NAME i L-arginina i.p. svakodnevno).

0 - nema kalusa, **1** - pirustno stvaranje kalusa, ali bez znakova sjedinjenja koštanih ulomaka, **2** - prisutno početno sjedinjenje koštanih ulomaka, **3** - sjedinjenje koštanih ulomaka, frakturna pukotina više nije vidljiva, **4** - završeno koštano cijeljenje

a – minimalna vrijednost, **b** - medijan, **c** – maksimalna vrijednost

Skupina	MIN^a	MED^b	MAX^c
Kontrola 2 (dobivala čistu vodu za piće, ad libitum)	10	10	10
BPC 10 µg/kg p.o.	10	10	10
BPC 10 ng/kg p.o.	10	10	10

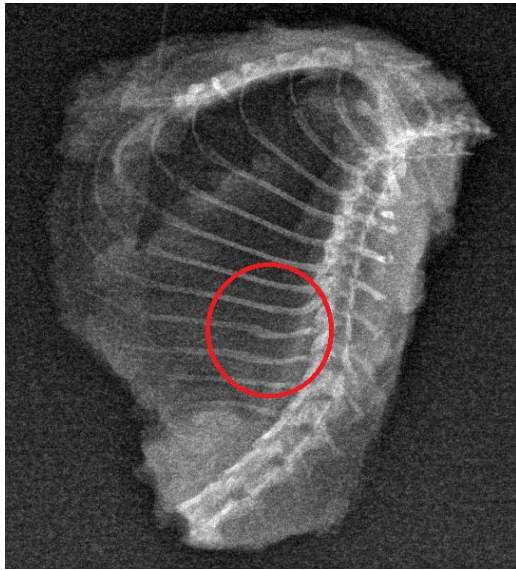
Tablica 13. Rezultati histološke analize preparata 60-ti dan nakon frakture rebara (primjena BPC-a 157 p.o. svakodnevno u dvije različite doze).

Skupina	MIN^a	MED^b	MAX^c
Kontrola 1 (dobivala 5 m/kg NaCl i.p.)	9	10	10
BPC 10 µg/kg i.p.	10	10	10
BPC 10 ng/kg i.p.	10	10	10
L-arginin 100 mg/kg i.p.	10	10	10
L-NAME 5 mg/kg i.p.	9	10	10
L-arginin 100 mg/kg i.p. + L-NAME 5 mg/kg i.p.	10	10	10
BPC 10 µg/kg i.p. + L-NAME 5 mg/kg i.p.	10	10	10
BPC 10 ng/kg i.p. + L-NAME 5 mg/kg i.p.	10	10	10
BPC 10 µg/kg i.p. + L-arginin 100 mg/kg i.p.	10	10	10
BPC 10 ng/kg i.p. + L-arginin 100 mg/kg i.p.	10	10	10
BPC 10 µg/kg i.p. + L-arginin 100 mg/kg i.p. + L-NAME 5 mg/kg i.p.	10	10	10
BPC 10 ng/kg i.p. + L-arginin 100 mg/kg i.p. + L-NAME 5 mg/kg i.p.	10	10	10

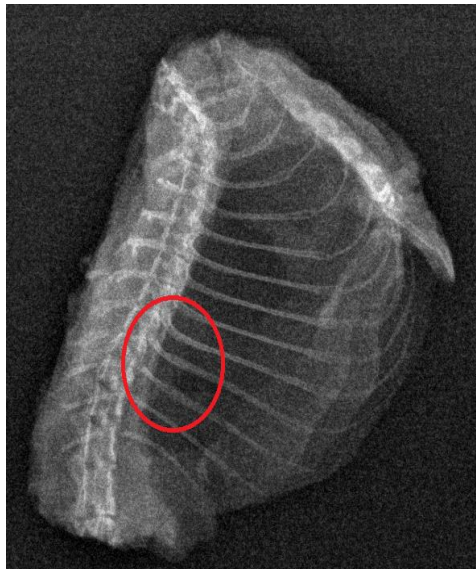
Tablica 14. Rezultati histološke analize preparata 60-ti dan nakon frakture rebara (primjena BPC-a 157, L-NAME i L-arginina i.p. svakodnevno).

1 - fibrozno tkivo, **2** - predominantno fibrozno tkivo s manjom zastupljenošću hrskavičnog tkiva, **3** - u jednakom mjeri zastupljeno fibrozno i hrskavično tkivo, **4** - predominantno hrskavično tkivo s manjom zastupljenošću fibroznog tkiva, **5** - samo hrskavično tkivo, **6** - predomnirano hrskavično tkivo s manjom zastupljenošću nezrelog koštanog tkiva, **7** - u jednakoj mjeri zastupljeno hrskavično i nezrelo koštano tkivo, **8** - predominantno nezrelo koštano tkivo s manjom zastupljenošću hrskavičnog tkiva, **9** - srašćavanje frakturnih ulomaka nezrele kosti, **10** - srašćavanje frakturnih ulomaka zrele kosti

a – minimalna vrijednost, **b** – medijan, **c** – maksimalna vrijednost

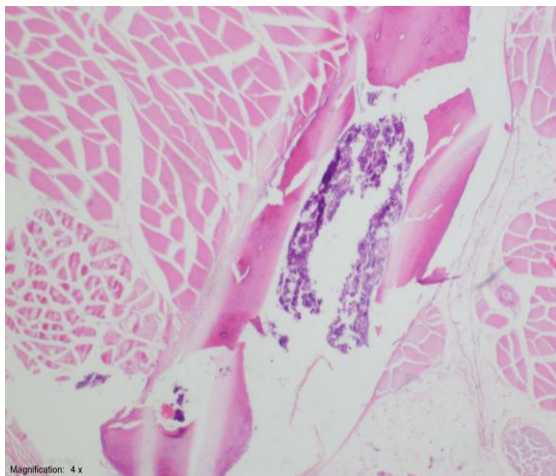

a

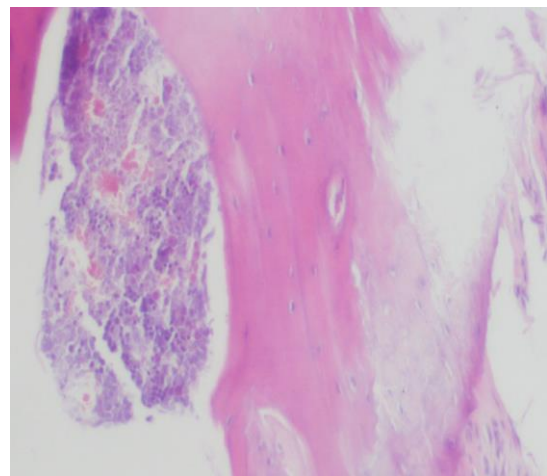


b

Slika 30. Radiografski nalaz 60-ti dan nakon frakture rebra kontrolne skupine (a) i skupine životinja koja je primala BPC 157 (b) (medijan 4 tj. završeno koštano cijeljenje verificirano kod svih skupina životinja).

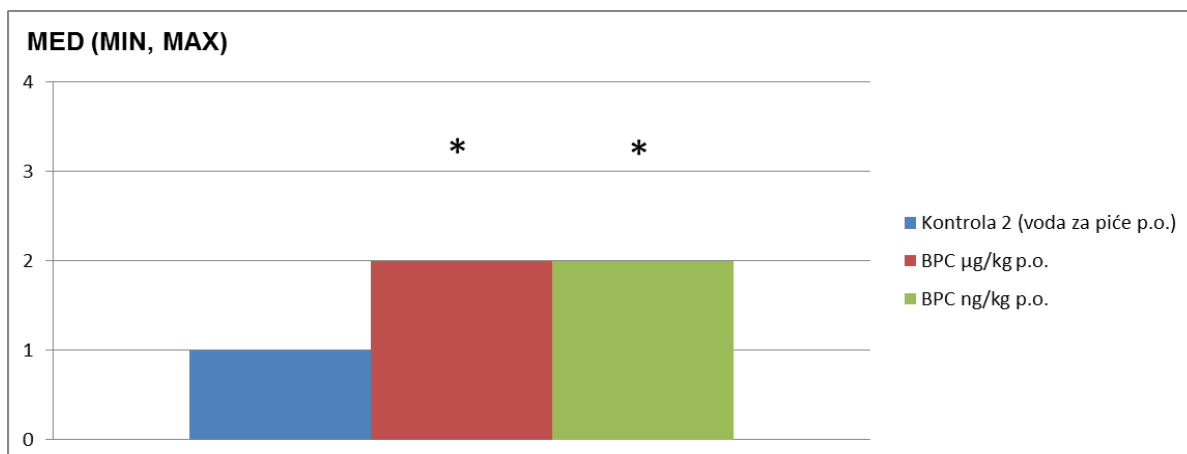


a

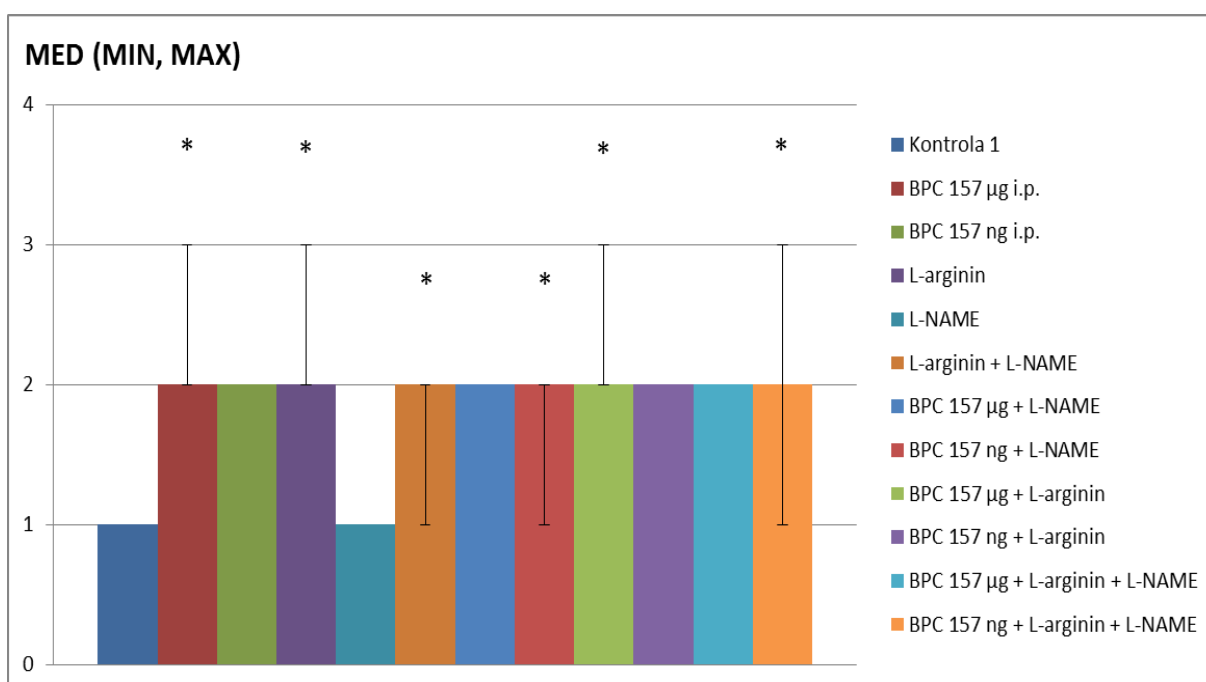


b

Slika 31. Histološki nalaz 60-ti dan nakon frakture rebra kontrolne skupine (a, hemalaun-eozin, x40) i skupine životinja koja je primala BPC 157 (b, hemalaun-eozin, x100). Histološki nalaz prati radiografski te pokazuje cijeljenje frakturnih ulomaka zrele kosti (medijan 10).

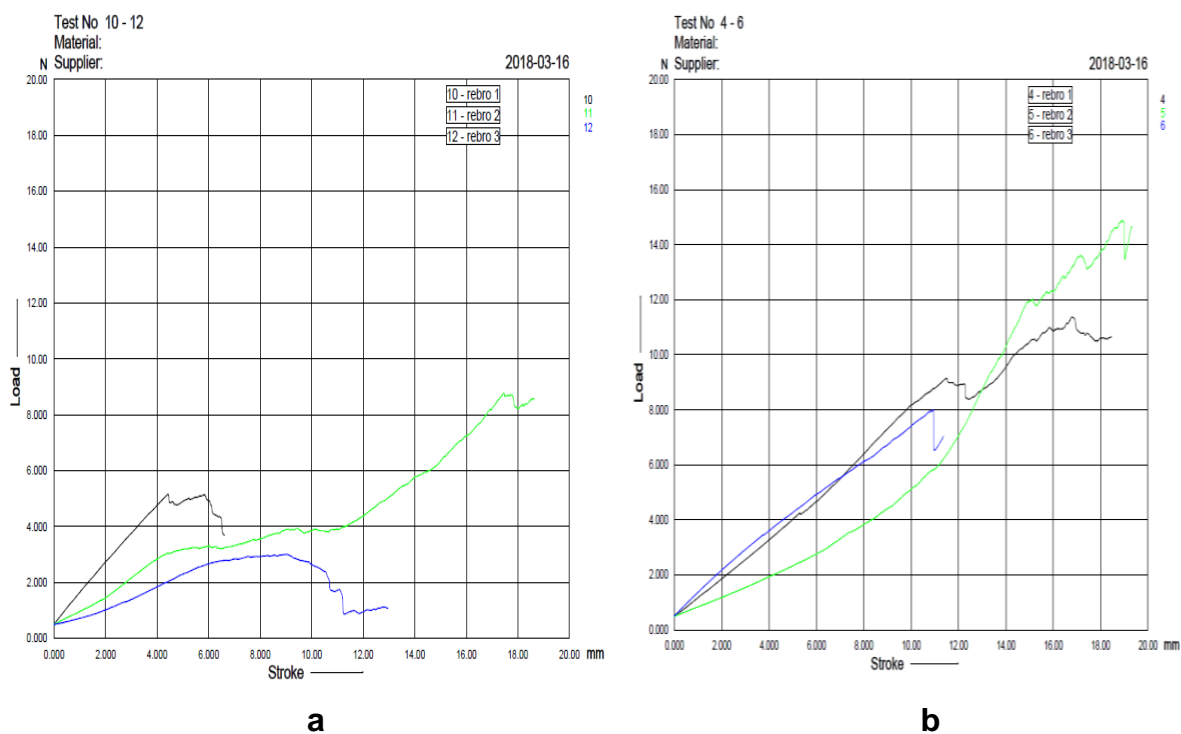


Slika 32. Grafički prikaz rezultata biomehaničkog testiranja po skupinama životinja 60-ti dan nakon frakture rebara (primjena BPC-a 157 p.o. svakodnevno u dvije različite doze).

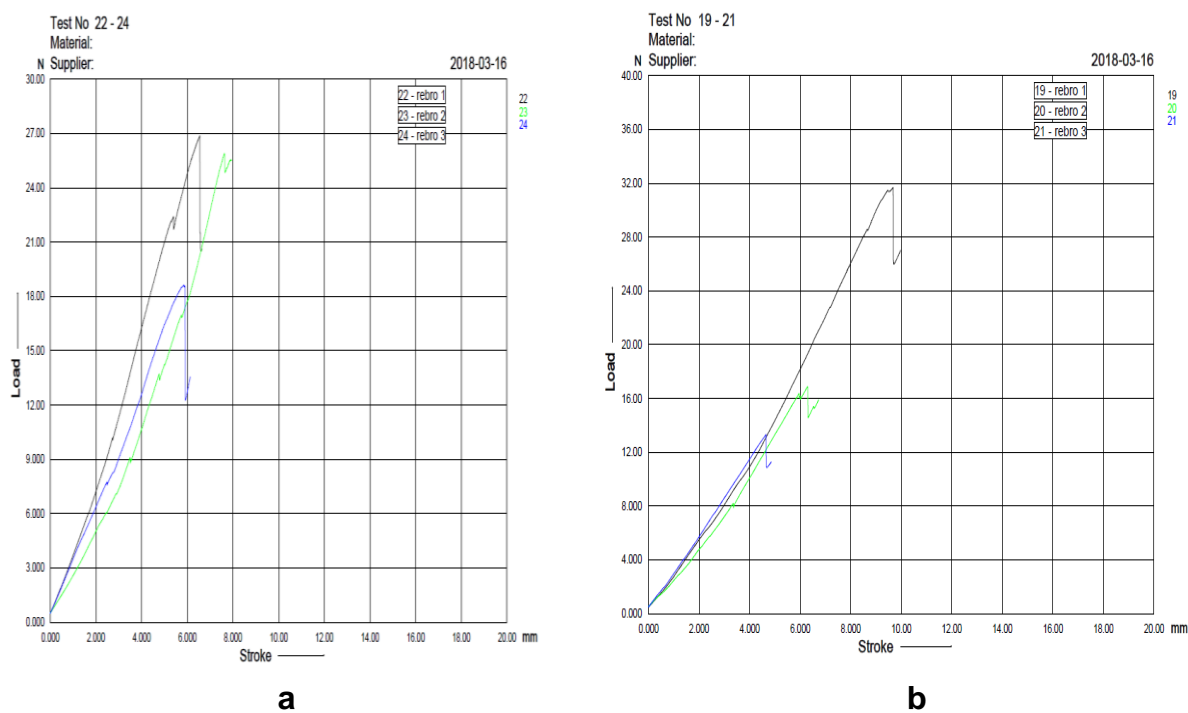


Slika 33. Grafički prikaz rezultata biomehaničkog testiranja po skupinama životinja 60-ti dan nakon frakture rebara (primjena BPC-a 157 10 µg/kg ili ng/kg, L-NAME 5 mg/kg i L-arginina 100 mg/kg i.p. svakodnevno dok je kontrola dobivala 0.9% NaCl i.p.).

1 - prijelom na mjestu frakture uz manju silu, **2** - prijelom na mjestu frakture uz primjenu jače sile, **3** - prijelom kroz prijašnju frakturu pukotinu i kroz intaktnu kost, **4** - prijelom samo intaktne kosti; *p<0,05



Slika 34. Grafički prikaz rezultata biomehaničkog testiranja kod životinje koja je primala L-NAME (a) te životinje iz kontrolne skupine (b).



Slika 35. Grafički prikaz rezultata biomehaničkog testiranja životinje koja primala L-arginin (a) i BPC 157 (b).



Slika 36. Prijelom rebara na mjestu frakturne pukotine tijekom biomehaničkog testiranja.

6. RASPRAVA

Prijelomi rebara, posebice serijski prijelomi (3 ili više frakturirana rebra ipsilateralno) imaju teške posljedice na ljudski organizam i kvalitetu života te predstavljaju važan medicinski i socioekonomski problem (1). S obzirom da nedostaju adekvatna farmakoterapijska sredstva za rješavanje ovog prvorazrednog kliničkog problema (2), prijeko su potrebna daljnja znanstvena istraživanja sa ciljem pronalaženja takvog sredstva koje bi bilo sigurno u svojoj primjeni i djelotvorno u smislu ranijeg cijeljenja te stvaranja koštanog tkiva identičnog ili bar približno sličnog po građi i biomehaničkim osobinama onom prije same ozljede. Kao takav, u ovom je istraživanju predložen pentadekapeptid BPC 157 koji predstavlja jedan potentan peptid sa karakteristikama drugačijim od drugih peptida (3-5), za njegovo djelovanje nije potreban nosač (6), prepoznat je kao osnovni protektivni čimbenik u slini i želučanom soku, a izrazito je siguran (letalna doza nije postignuta) i stabilan (stabilan u želučanom soku duže od 24h) (7-9). Već su ranije dokazani njegovi brojni učinci na cijeljenje različitih lezija i njegova interakcija sa brojnim sustavima u organizmu (10-14). Dokazan je i njegov citoprotektivan/adaptivno citoprotektivan učinak na različita tkiva i organe (15). Također je, ali ipak u ne tako velikom broju radova, ispitana i uloga NO sustava u cijeljenju prijeloma kosti te uloga L-NAME (242-248). Diwan je 2000.godine u svom istraživanju na modelu frakture femura u štakora ustanovio kako NO sustav utječe na cijeljenje kosti tako što je uspoređivao dvije skupine štakora nakon frakture femura, od kojih je eksperimentalna skupina bila tretirana s L-NAME, dok je kontrola skupina životinja dobivala inaktivni enantiomer D-NAME (D-nitro-arginin metil ester) (242). Pokazalo se kako supresija NOS-a usporava cijeljenje prijeloma femura kod štakora. Tomlinson je u svom istraživanju na modelu stres frakture ulne kod štakora zaključio kako je povećani protok krvi uzrokovan vazodilatacijom posredovanom NO sustavom ključni medijator u ranom cijeljenju prijeloma (247). Skupine životinja koje je tretirao s L-NAME imale su manji volumen formiranog koštanog matriksa (-27%) te manju gustoću mineralizacije kosti (-26%) u odnosu na kontrolnu skupinu životinja. U ovom istraživanju ispitana je uloga pentadekapeptida BPC 157, samog i u interakciji s NO sustavom, u cijeljenju serijske frakture rebara kod štakora. BPC 157 je u brojnim dosadašnjim eksperimentima pokazao jak učinak na cijeljenje rana (posebice kože (15,104,140), i gastrointestinalnog trakta (149-151,169,170), ali i cijeljenje teških lezija tetive (171-174), ligamenta (175), mišića (176-179), kosti (129,180,181) i krvnih žila (3,157,182) pa čak i simultana cijeljenja različitih tkiva (142,150,170)), te time pokazao i određeni angiogeni učinak (3,15,104,140,142,149-151,157,170,171,175-179,182-184) i interakciju s NO

sustavom u različitim modelima i vrstama (10,153,159,162,185-188). Dokazano je da BPC 157 stimulira gene *egr-1* i *naB2* (189-192), a *egr-1* je ključni medijator u procesu razvoja duodenalnog ulkusa i cijeljenja jer je njegov protein transkripcijski faktor *egr-1*, koji pak regulira ekspresiju angiogenih čimbenika rasta (192). U pokušaju da se prikaže osobit značaj angiogeneze BPC-a 157 u *in vivo* cijeljenju (a ne direktni angiogenetski učinak na stanične kulture), ustanovljeno je da u ranom posttraumatskom periodu, terapija BPC-om 157 inducira pojačanu angiogenezu u štakora s presječenom Ahilovom tetivom, presječenim kvadricepsom ili tzv. "crush" ozljedom mišića. To je konzistentno vizualizirano različitim antigenima za endotelne stanice, FVIII (uključenim u adheziju trombocita i proces agregacije, nalazi se na potpuno zrelih krvnim žilama), CD34 (uključenim u adheziju leukocita i migraciju endotelnih stanica za vrijeme angiogeneze, nalazi se na endotelnim stanicama kapilara) i VEGF (glavni čimbenik rasta tijekom angiogeneze, mitogen za vaskularne endotelne stanice) (183). Zaključilo se kako BPC 157 povećava broj VEGF, CD34 i FVIII ovisnih pozitivnih vaskularnih elemenata uz izrazito pojačan angiogenetski odgovor usmjeren prema lijevo, a sve je bilo dodatno popraćeno funkcionalnim, biomehaničkim, mikroskopskim te kliničkim oporavkom. Pokazalo se također kako je učinak BPC-a 157 na cijeljenje tetiva posredovan aktivacijom FAK-paxillin signalnog puta (164). Ovo saznanje moglo bi imati osobito značenje jer se migracija endotelnih stanica za vrijeme vaskularnog remodeliranja događa uz aktivaciju Rac1 i FAK signalne kaskade (196). Sve ovo dodatno je podržano rezultatima ispitivanja s ljudskim endotelnim stanicama, gdje se pokazalo kako nema direktnog angiogenetskog učinka BPC-a 157 na stanične kulture. Stoga, ova *in vivo* i *in vitro* otkrića, zajedno potvrđuju kako je angiogenetski potencijal BPC-a 157 tijekom *in vivo* cijeljenja usko vezan za pojačavanje VEGF ekspresije, što je ujedno i još jedan dokaz da BPC 157 stimulira *egr-1* i *naB2* gene (189-191). Osnovna spoznaja koja je pokrenula ispitivanja BPC-a 157 u cijeljenju struktura poput tetiva, ligamenata, mišića i kosti, svakako je angiogeneza koja je potaknula rast novih kapilara iz postojećih krvnih žila koje su okruživale krater ulkusa. Gledajući interkostalni prostor kao anatomski prostor sačinjen od poprečnoprugastog mišićja usko priraslih za rebra, važno je spomenuti i rad Hamricka koji pretpostavlja integrirani rast i razvoj kosti i mišića, iako stanični i molekularni mehanizmi koji povezuju mišiće i kosti nisu dovoljno jasni (203). Anabolizam i katabolizam ova dva tkiva usko je vezan tijekom rasta, razvoja i starenja, i mišić je važan, lokalni izvor čimbenika rasta za koštano tkivo. Čimbenici rasta, posebice FGF-2 i IGF-1 značajni za reguliranje stvaranja kosti, smješteni uz mišićna vlakna i to u mišićno-koštanoj dodiranoj zoni prednjih udova miša, oslobađaju se parakrinim mehanizmom i reguliraju produkciju koštanog tkiva (203,204). Također, tijekom ispitivanja

cijeljenja kosti i peptida, pokazalo se da su njihove vrijednosti povećane i smanjene, ovisno o istraživanju, u peridontitisu (smanjena bFGF prezentacija) (205), mandibularnoj distrakcijskoj osteogenezi (povaćana vrijednost bFGF-2) (206), ispitivanju kirurških metoda kod prijeloma dugih kostiju (porast serumske koncentracije VEGF, bFGF i PDGF) (207), replantacije zuba (porast bFGF) (208), iradijacije kosti (smanjena ekspresija PDGF, bFGF i TGF) (209) i peridontalnoj regeneraciji (porast bFGF i VEGF mRNA u peridontalnom ligamentu) (210). U ispitivanju cijeljenja kosti korišteni su različiti načini dostave ispitivanih peptida, koloidni gelovi napravljeni od suprotno nabijenih želatinoznih nanosfera da bi se dobilo kontrolirano otpuštanje angiogenih i osteogenih čimbenika rasta (211), poli mikrosfera (212), kolagenske spužve (213), porozni kalcij-fosfatni cement (214), želatinozne spužve (215), obloženi hidroksiapatitni implantati (216), fibinski gel (217), suho smrznuti koštani alograft (218), Kirschnerova žica obložena etilen vinil acetatom (219). Prema tome, učinak ispitivanog agensa ovisi o korištenom sustavu dostave. Kako je ranije spomenuto, a što se pokazalo i u ovom istraživanju, pentadekapeptid BPC 157 ne treba biti primjenjen uz nosač da bi bio djelotvoran te se upravo zbog toga razlikuje od standardnih peptida koji potiču cijeljenje tkiva (7-9). Nadalje, obično se smatra da rekonstrukcija koštanog defekta zahtjeva koordiniranu aktivnost osteogeneza i angiogeneze (220). To se posebno pokazalo značajnim kod avaskularne nekroze glave femura, kada je u terapiji bio korišten rekombinantni plazmid pCD-rbFGF pomješšan s kolagenom i implantiran u nekrotičnu glavu femura (221). Već ranije je spomenuto kako BPC 157 stimulira *egr-1* i *naB2* gene (189-191), a zna se da je *egr-1* jedan od gena odgovornih za stvaranje koštanog tkiva (220). Kada dođe do ozljede kosti, jedan od prvih događaja aktivacija je unutarstaničnih signalnih puteva. Ove signalne kaskade služe za stimuliranje brze transkripcije čimbenika rasta i citokina. Indukcija *egr-1* proteina potiče transkripciju brojnih gena čiji produkti imaju ključnu ulogu u staničnom rastu, razvoju i diferencijaciji. To uključuje gene koji kodiraju citokine (TNF- α), adhezijske molekule, članove koagulacijskog puta i čimbenike rasta (aFGF, bFGF, TGF- β , PDGF-A i -B, VEGF, IGF-II). Svim ovim prethodno spomenutim saznanjima vodili smo se i mi prilikom ovog istraživanja. Koristeći se istim protokolom kao u studijama gastrointestinalnih cijeljenja, BPC 157 je pokazao da poboljšava cijeljenje kosti, pseudoartoroza (180), peridontitisa (129) te osteonekroze glave femura (181). Inicijalno, kao pravi antiulkusni peptid stabilan u želučanom soku, aplikacija BPC-a 157 u cijeljenju kosti uslijedila je nakon dokaza o cijeljenju kosti nakon gastrektomije (180). Naime, gastrektomija uzrokuje pojačanu osteoporozu, metaboličku aberaciju i rizik od fraktura (222,223), koja nije bila korigirana dodatkom kalcija (223), niti bila povezana s deficijencijom vitamina D (222), zajedno

doprinosi mogućoj činjenici o uključenosti hipotetičkog hormona želuca (223). Stoga, mogućnost da peptid koji potječe iz želučane mukoze potiče cijeljenje prijeloma nije bila potpuno neočekivana (180), znajući da epitelne stanice želuca imaju sposobnost potaknuti osteogenezu ako se transplantiraju na odgovarajući način (224). Ova studija, koristeći segment osteoperiostalnog koštanog defekta (0.8 cm, u srednjoj trećini lijeve palčane kosti kunića, koji su redovito ostajali nepotpuno zacijeljeni), potvrdila je da pentadekapeptid BPC 157 značajno poboljšava cijeljenje segmentalnog koštanog defekta (bilo da je BPC 157 apliciran lokalno perkutano u defekt kosti u dozi od 10 µg/kg tjelesne težine, intramuskularno odmah po operacijskom zahvatu, nakon 7, 9, 14, i 16 dana u istoj dozi ili kontinuirano jednom dnevno 7-21 dan nakon operacije u istoj ili dozi od 10 ng/kg tjelesne težine). Bitno za implementaciju angiogeneze, u studiji peridontitisa štakora BPC 157 smanjio je ekstravazaciju plazme, histološke alteracije te alveolarnu resorpciju kosti (129). Naposlijetku, u studiji avaskularne nekroze glave femura štakora (nakon silovite luksacije femura, prerezanog ligamenta, incizije periosta, narušene krvne opskrbe i drenaže epifize, uz ozljedu okolnih mekotkivnih struktura), gdje se osobito pokazala bitnom koordiniranost osteogeneze i angiogeneze, BPC 157 još je jednom potvrdio terapijski učinak (uzorci životinja žrtvovanih 6 tjedana nakon ozljede pokazali su strukturalnu sličnost između BPC-om 157 tretiranih i zdravih grupa životinja) (181). U ovom pokusu uz frakturu kosti, koža je bila "uvrnutu", krvne žile rupturirane, ligamenti, tetive i mišići ozljeđeni, stvorio se "ranjeni fenotip" tkiva (220). Može se reći da je u ovom istraživanju BPC 157 još jednom demonstrirao pozitivan učinak na cijeljenje kože, mišića, tetiva, ligamenata i živaca. Tijekom našeg istraživanja, a na temelju ranije opisanog angiogenetskog potencijala BPC-a 157, njegov osteogeni učinak oprezno je reevaluiran. Kako bi vidjeli postoji li utjecaj BPC-a 157 na respiracijski sustav tijekom praćenja cijeljenja prijeloma rebara, kod životinja se svakodnevno promatrao klinički status, s tim da se svaki drugi dan, počevši od prvog dana nakon pokusa, zaključno sa 19-tim danom, bilježila frekvencija disanja. Iako nije bilo statistički značajne razlike u frekvenciji disanja između pojedinih skupina, analiza acidobaznog statusa arterijske krvi 20-tog dana nakon frakture rebara pokazala je prisutnu respiracijsku alkalozu (potpuno kompenziranu) kod kontrolnih skupina te skupine tretirane s L-NAME i L-NAME + L-arginin. Ista se očitovala niskim vrijednostima $p\text{CO}_2$ i HCO_3^- , a normalnim vrijednostima pH i $p\text{O}_2$. Životinje koje su primale L-arginin te BPC 157 sam ili u kombinaciji s L-arginin i/ili L-NAME imale su potpuno normalan nalaz acidobaznog statusa te smo već pri samom početku našeg istraživanja pokazali negativan učinak L-NAME na respiracijski sustav odnosno pozitivan BPC-a 157, koji poništava djelovanje L-NAME prilikom zajedničke primjene, čime smo dokazali već na

samom početku našeg istraživanja vezu BPC-a 157 s NO sustavom u ostvarivanju njegovog učinka. Kako su kalcij i fosfat glavni minerali uključeni u metabolizam kosti (79), tijekom analize acidobaznog statusa 20-tog dana od frakture, određivali smo i serumske vrijednosti ova dva minerala te pokazali kako se primjena BPC-a 157 ne odražava na njihov metabolizam tj. vrijednosti kod svih skupina životinja bile su unutar referentnih. Do sada nije opisan učinak BPC-a 157 na serumske vrijednosti kalcija i fosfata te je ovo još jedan doprinos mogućoj kliničkoj primjeni ovog pentadekapeptida u liječenju, posebice što nije pokazao negativnu interferenciju s mineralima bitnim za koštani metabolizam (79). Tijekom žrtvovanja životinja 20-tog dana pokusa i otvaranja prsnog koša, promatrao se lokalni nalaz na mjestu transekcije rebara s osvrtnom na ožiljak. Najlošiji lokalni nalaz (razdvajanje adhezija zahtjevalo je umjerenu trakciju), imale su skupine životinja tretirane s L-NAME. Nešto bolji makroskopski nalaz pokazivale su kontrolne skupine te skupine životinja tretirane s L-arginin ili L-arginin + L-NAME (adhezije su se mogle razdvojiti laganom trakcijom). Skupine životinja tretirane BPC-om 157 samim ili u kombinaciji s L-arginin i/ili L-NAME najčešće nisu imale priraslica nakon otvaranja prsnog koša. Nakon što se evidentirao lokalni nalaz hemitoraksa makroskopski, isti se uzimao za daljnju radiografsku analizu. Za očekivati je bilo da će 20-tog dana od frakture biti priustno stvaranje kalusa no kod skupina životinja tretiranih BPC-om 157 samim ili u kombinaciji s L-arginin i/ili L-NAME radiografski je verificirano sjedinjenje koštanih ulomaka, bez vidljive frakturne pukotine. Nešto lošiji rezultat, ali bolji nego kod kontrolnih skupina te skupina tretiranih s L-NAME i L-NAME + L-arginin, pokazale su životinje kojima se aplicirao samo L-arginin (radiografskom analizom verificirano početno sjedinjenje koštanih ulomaka). Kod ostalih skupina životinja, kontrolne i skupine tretirane s L-NAME, najčešće je radiografski bilo vidljivo samo početno stvaranje kalusa. Ovim smo dokazali kako BPC 157 ubrzava cijeljenje serijskog prijeloma rebara, neovisno o dozi i načinu primjene, poništava učinak L-NAME, a svoje djelovanje ostvaruje u sinergiji s NO sustavom. Nakon radiografske analize preparata, uzeli su se uzorci kosti na mjestu frakture za histološku analizu prilikom koje smo se koristili stupnjevanjem zrelosti kalusa prema Huou (234). Rezultati su pratili one dobivene radiografskom analizom. Kod histoloških preparata kontrolnih skupina životinja predominano je bilo hrskavično tkivo s manjom zastupljenošću nezrelog koštanog tkiva, životinje koje su bile tretirane L-argininom u jednakoj su mjeri imale zastupljeno hrskavično i nezrelo koštano tkivo, dok su najbolje histološke rezultate pokazale životinje tretirane s BPC-om 157 samim ili u kombinaciji s L-argininom i/ili L-NAME kod kojih je bilo vidljivo srašćavanje frakturnih ulomaka nezrelom kosti, s tim da se kod tih skupina životinja pojavljivalo i srašćavanje frakturnih ulomaka zreloom kosti. Najlošije

rezultate imale su skupine životinja tretirane s L-NAME (predominantno hrskavično tkivo s manjom zastupljenošću fibroznog tkiva). Nakon žrtvovanja životinja 60-ti dan, desni hemitoraks uzeli smo za daljnju radiografsku, histološku i biokemijsku analizu. I kontrolne skupine, kao i skupine životinja tretirane s BPC 157 p.o. i i.p., u ng i µg dozama, samim i/ili s L-NAME i L-argininom, u radiografskoj analizi pokazivale su završeno koštano cijeljenje, dok se histološkom analizom verificiralo sraštavanje frakturnih ulomaka zrele kosti. S obzirom da je sraštavanje ulomaka bilo prisutno u svim skupinama, preparate smo dodatno biomehanički testirali ne bi li vidjeli postoji li razlika u čvrstoći kosti. Za stupnjevanje čvrstoće kosti koristili smo klasifikaciju po Whiteu (236). Biomehaničko testiranje pokazalo je statistički značajnu razliku tj. u skupinama životinja tretiranim s pentadekapeptidom BPC 157 u dvije različite doze (µg i ng) i različitim načinima apliciranja (i.p. i p.o.), samim i/ili s L-NAME i L-argininom, do prijeloma na mjestu frakturne pukotine dolazilo je uz primjenu jače sile (>15 N), dok je kod kontrolnih skupina i skupina životinja tretiranih s L-NAME, do prijeloma na mjestu frakturne pukotine dolazilo uz primjenu manje sile (≤15 N). Ovime smo dokazali da BPC 157, ne samo što dovodi do ranijeg cijeljenja kosti na mjestu prijeloma nego i svojim osteogenim učinkom stvara čvršću kost. Tijekom našeg istraživanja dokazali smo još jednom sinergiju angiogeneze i osteogeneze u stvaranju nove kosti i pri tome povezanost BPC-a 157 s NO sustavom. L-NAME, blokator NO sintetaze i na taj način NO sustava, u ovom je istraživanju pokazao negativan učinak na cijeljenje serijskog prijeloma rebara (pojava čvrstih priraslica endotorakalne fascije, često izostajanje stvaranja kalusa tijekom radiografske analize, histološki predominantno hrskavično tkivo s manjom zastupljenošću fibroznog tkiva, bez pojave koštanog tkiva nakon 20-tog dana od frakture), L-arginin, supstrat NO sintetaze za stvaranje NO-a, uglavnom je imao rezultate bolje od kontrolne skupine životinja, ali nešto lošije od BPC-a 157, dok smo primjenom BPC-a 157 samog ili u kombinaciji s L-NAME i/ili L-argininom dobivali najbolje rezultate, pri tome poništavajući djelovanje L-NAME prilikom njihove zajedničkoj primjeni. Na taj je način ovim istraživanjem potvrđen osteogeni učinak BPC-a 157 koji se zasniva na njegovom angiogenom potencijalu i povezanosti s NO sustavom.

7. ZAKLJUČCI

- 1) BPC 157, sam ili u kombinaciji sa L-NAME i L-arginin, pozitivno djeluje na oporavak respiratornog sustava štakora (frekvencija disanja se znatno prije normalizira u odnosu na kontrolne skupine te skupinu životinja koja je primala L-NAME; acidobazni status arterijske krvi ne pokazuje odstupanja promatranih parametara od referentnih vrijednosti, za razliku od kontrolnih skupina i L-NAME skupine sa kompenziranom respiratornom alkalozom).
- 2) Primjena BPC-a 157, samog ili u kombinaciji s L-NAME i L-arginin, ne odražava se na metabolizam koštanih minerala (serumske vrijednosti kalcija i fosfata unutar referentnih kod svih skupina životinja).
- 3) Primjena BPC-a 157 dovodi do smanjenog stvaranja priraslica endotorakalne fascije, pojačanog stvaranja koštanog kalusa, ranijeg cijeljenja, ali i stvaranja biomehanički jačeg koštanog tkiva na mjestu prijeloma.
- 4) NO sustav je mehanizam uključen u proces bržeg sekundarnog koštanog cijeljenje što se dokazuje primjenom stimulacije (prekursor L-arginin) i/ili blokade (L-NAME) NO sustava.
- 5) Djelovanje pentadekapeptida BPC 157 u interakciji je sa djelovanjem NO sustava prilikom njegovog pozitivnog djelovanja na cijeljenje serijske frakture rebara kod štakora što se dokazuje primjenom BPC-a 157 kod blokade (L-NAME) i/ili stimulacije (L-arginin) NO sustava.
- 6) Terapijski učinak pentadekapeptida BPC 157 ostvaruje se bez obzira na način primjene (per os ili intraperitonealno) i primjenjenu dozu (10 µg ili 10 ng).

8. Sažetak na hrvatskom jeziku

Uvod: Prijelomi rebara, posebice serijski prijelomi (3 ili više frakturirana rebra ipsilateralno) imaju teške posljedice na ljudski organizam i kvalitetu života te predstavljaju važan medicinski i socioekonomski problem.

Cilj: Utvrditi učinke pentadekapeptida BPC 157, L-arginina i L-NAME na cijeljenje serijskog prijeloma rebara kod štakora.

Materijali i metode: Nakon intraperitonealne anestezije, kod muških Wistar albino štakora učinila se vertikalna transekcija 8.-10. rebra desnog hemitoraksa na razini lateralnog ruba paravertebralnih mišića. Pentadekapeptid BPC 157 primjenjivan je intraperitonealno ili peroralno. Intraperitonealno (doze od 10 µg/kg i 10 ng/kg) primjenjivan aplicirao se odmah po kirurškom zahvatu te nakon toga jednom dnevno, a zadnja aplikacija 24 h prije žrtvovanja. Peroralno (0.16 µg/ml i 0.16 ng/ml, ukupno 12 ml/dan) se primjenjivao u vodi za piće, od buđenja do žrtvovanja životinje. Da bi se testirala interakcija s NO sustavom, posebnim skupinama životinja aplicirali smo L-NAME (5 mg/kg/dan i.p.) i/ili L-arginin (100 mg/kg/dan i.p.) samostalno ili uz BPC 157. Kontrolne skupine tretirane su s 0.9% NaCl i.p. ili čistom vodom za piće p.o. Promatrao se svakodnevno klinički status životinje (frekvencija disanja, kretnje prsnog koša), a 20-ti dan, tijekom prvog intervala za žrtvovanje, uzimala se krv iz aorte za analizu acidobaznog statusa te odrađivanje serumskih vrijednosti kalcija i fosfata. U isto vrijeme verificirao se lokalni nalaz u smislu stvaranja priraslica endotorakalne fascije i ožiljka, a nakon toga se desni hemitoraks uzimao za daljnju radiografsku i histološku analizu. Nakon 60-tog dana životinje su žrtvovane radi biomehaničkog testiranja.

Rezultati: Životinje tretirane s BPC 157 nisu pokazale patološka odstupanja u acidobaznom statusu. Serumske vrijednosti kalcija i fosfata bile su normalne kod svih skupina životinja. BPC 157 sam ili u kombinaciji s L-argininom i/ili L-NAME dovodi ranijeg cijeljenja prijeloma rebara te pojačanog stvaranja kalusa, bez stvaranja ožiljka i adhezija na mjestu fraktura, što je potvrđeno radiografskom i histološkom analizom. Biomehaničko testiranje pokazalo je da je koštano tkivo životinja tretiranih s BPC 157 na mjestu prijeloma jače.

Zaključak: Pentadekapeptid BPC 157 dovodi do ranijeg cijeljenja frakturiranih rebara te formiranja jače kosti na mjestu prijeloma, a to je djelovanje u interakciji s NO sustavom. Pozitivan učinak pentadekapeptida BPC 157 ostvaruje se bez obzira na način primjene (per os ili intraperitonealno) i primjenjenu dozu (10 µg ili 10 ng).

Ključne riječi: pentadekapeptid BPC 157, prijelom rebra, štakor

9. Sažetak na engleskom jeziku

Introduction: Rib fractures, in particular serial fractures (3 or more fractured ribs ipsilateral) have serious consequences on the human body and quality of life and represent an important medical and socioeconomic problem.

Aim: To determine the effects of pentadecapeptide BPC 157, L-arginin and L-NAME on healing of serial rib fracture in rats.

Materials and methods: After intraperitoneal anesthesia, in male Wistar albino rats was performed the vertical transection of 8-10 ribs of right hemithorax at the lateral edge of the paravertebral muscles. The pentadecapeptide BPC 157 was administered intraperitoneal or orally. It was applied intraperitoneal (doses of 10 µg/kg and 10 ng/kg) immediately following a surgical procedure and then once daily and the last application 24 h before sacrifice. Orally (0.16 µg/ml and 0.16 ng/ml, a total of 12 ml/day) was applied in drinking water, from waking up to the animal sacrifice. In order to test the interaction with the NO system, L-NAME (5 mg/kg/day i.p.) and/or L-arginin (100 mg/kg/day i.p.) were administered alone or with BPC 157 to specific animal groups. The control groups were treated with 0.9% NaCl i.p. or with pure drinking water p.o. The daily clinical status of the animal (respiration frequency, chest movement) was observed, and on 20th day, during the first sacrifice interval, aortic blood was taken to analyze the acid-base status and the calcium and phosphate serum levels. At the same time, the local finding was verified in the sense of the formation of endothoracic fascia and scar, and then the right hemitorax was taken for further radiographic and histological analysis. After 60 days, the animals were sacrificed for biomechanical testing.

Results: Animals treated with BPC 157 did not show pathological alterations in acid-base status. Calcium and phosphate serum levels were normal in all animal groups. BPC 157 alone or in combination with L-arginin and/or L-NAME leads to earlier healing of the rib fracture and increased creations of callus without scarring and adhesions at the place of fracture, as confirmed by radiographic and histological analysis. Biomechanical testing has shown that bone tissue of animals treated with BPC 157 on the site of fractures is stronger.

Conclusion: The pentadecapeptide BPC 157 leads to earlier healing of fractured ribs and formation of stronger bones at the site of the fractures, and this is the effect of interacting with the NO system. The positive effect of pentadecapeptida BPC 157 is achieved regardless of the way of administration (oral or intraperitoneal) and the administered dose (10 µg or 10 ng).

Keywords: pentadecapeptide BPC 157, rib fracture, rat

10. Popis citirane literature

1. Maxwell CA, Mion LC, Dietrich MS. Hospitalized injured older adults: clinical utility of a rib fracture scoring system. *J Trauma Nurs* 2012 Jul;19(3):168-74.
2. Grøgaard B, Gerdin B, Reikerås O. The polymorphonuclear leukocyte: Has it a role in fracture healing? *Arch Orthop Trauma Surg* 1990;109(5):268–71. Veljaca M, Chan K, Guglietta A. Digestion of h-EGF, h-TGF α , and BPC-15 in human gastric juice. *Gastroenterology* 1995;108(4, Suppl 2):A761.
3. Sikirić P, Seiwerth S, Grabarević Z, i sur. The beneficial effect of BPC 157, a 15 aminoacid peptide BPC fragment, on gastric and duodenal lesions induced by restraint stress, cysteamine and 96% ethanol in rats. A comparative study with H2 receptor antagonists, dopamine promoters and gut peptides. *Life Sci* 1994;54(5):PL63–8.
4. Sikirić P, Seiwerth S, Grabarević Ž, i sur. Beneficial effect of a novel pentadecapeptide BPC 157 on gastric lesions induced by restraint stress, ethanol, indomethacin, and capsaicin neurotoxicity. *Dig Dis Sci* 1996 Aug;41(8):1604–14.
5. Sikirić P, Seiwerth S, Grabarević Z, i sur. Salutory and prophylactic effect of pentadecapeptide BPC 157 on acute pancreatitis and concomitant gastroduodenal lesions in rats. *Dig Dis Sci* 1996 Jul;41(7):1518–26.
6. Sikirić P, Petek M, Rucman R, i sur. A new gastric juice peptide BPC. An overview of stomach/stress/organoprotection hypothesis and BPC beneficial effects. *Burns* 2001;87:313–27.
7. Sikirić P. The pharmacological properties of novel peptide BPC 157 (PL-10). *Inflammopharmacology* 1999;7(1):1–14.
8. Mustoe TA, Pierce GF, Thomason A, Gramates P, Sporn MB, Deuel TF. Accelerated healing of incisional wounds in rats induced by transforming growth factor-beta. *Science* 1987;237(4820):1333–6.
9. Urist MR. The first three decades of bone morphogenetic protein research. *Osteologie* 1995;4:207–23.
10. Sikirić P, Seiwerth S, Grabarević Ž, i sur. The influence of a novel pentadecapeptide, BPC 157, on NG-nitro-L-arginine methylester and L-arginine effects on stomach mucosa integrity and blood pressure. *Eur J Pharmacol* 1997 Jul 30;332(1):23–33.
11. Sikirić P, Seiwerth S, Dešković S, i sur. New model of cytoprotection/adaptive cytoprotection in rats: endogenous small irritants, antiulcer agents and indomethacin. *Eur J Pharmacol* 1999 Jan 1; 364(1):23–31.

12. Sikiric P, Marovic A, Matoz W, i sur. A behavioural study of the effect of pentadecapeptide BPC 157 in Parkinson's disease models in mice and gastric lesions induced by 1-methyl-4-phenyl-1,2,3,6-tetrahydrophyridine. *J Physiol Paris* 1999 Dec;93(6):505–12.
13. Jelovac N, Sikiric P, Rucman R, i sur. Pentadecapeptide BPC 157 attenuates disturbances induced by neuroleptics: the effect on catalepsy and gastric ulcers in mice and rats. *Eur J Pharmacol* 1999 Aug 20;379(1):19–31.
14. Sikiric P, Separovic J, Buljat G, i sur. Gastric mucosal lesions induced by complete dopamine system failure in rats. The effects of dopamine agents, ranitidine, atropine, omeprazole and pentadecapeptide BPC 157. *J Physiol Paris* 2000 Mar-Apr;94(2):105–10.
15. Mikus D, Sikiric P, Seiwert S, i sur. Pentadecapeptide BPC 157 cream improves burn-wound healing and attenuates burn-gastric lesions in mice. *Burns* 2001 Dec;27(8):817–27.
16. Krmpotić-Nemanić J, Marušić A. *Anatomija čovjeka, 2.obnovljeno izdanje*. Zagreb: Medicinska naklada, 2004, str. 50-52.
17. Clemente CD. *Anatomy: A regional atlas of the human body, 4ed*. Baltimore: Williams & Wilkins, 1997, str. 252-254.
18. Gray H. *Gray's Anatomy, 30th American ed*. Philadelphia: Lea & Febiger, 1985, str. 404-407.
19. Netter FH. *Atlas of Human Anatomy, 4th ed*. Philadelphia: Saunders/Elsevier, 2006., str. 367.
20. Recinos G, Inaba K, Dubose J, et al. Epidemiology of sternal fractures. *Am Surg* 2009 May;75(5):401-4.
21. Peters ML, Starling SP, Barnes-Eley ML, Heisler KW. The presence of bruising associated with fractures. *Arch Pediatr Adolesc Med* 2008 Sep;162(9):877-81.
22. Wootton-Gorges SL, Soares BP, Alazraki AL, i sur. ACR Appropriateness Criteria® Suspected Physical Abuse-Child. *J Am Coll Radiol* 2017 May;14 (5S):S338-S349
23. Boele van Hensbroek P, Mulder S, Luitse JS, van Ooijen MR, Goslings JC. Staircase falls: high-risk groups and injury characteristics in 464 patients. *Injury* 2009 Aug;40(8):884-9.
24. Ziegler DW, Agarwal NN. The morbidity and mortality of rib fractures. *J Trauma* 1994;37:975–9.

25. Lotfipour S, Kaku SK, Vaca FE, Patel C, Anderson CL, Ahmed SS. Factors associated with complications in older adults with isolated blunt chest trauma. *West J Emerg Med* 2009 May;10(2):79-84.
26. Rosenberg G, Bryant AK, Davis KA, Schuster KM. No breakpoint for mortality in pediatric rib fractures. *J Trauma Acute Care Surg* 2016 Mar;80(3):427-32.
27. Bulger EM, Arneson MA, Mock CN, Jurkovich GJ. Rib fractures in the elderly. *J Trauma* 2000 Jun;48(6):1040-6; discussion 1046-7.
28. Shorr RM, Rodriguez A, Indeck MC, Crittenden MD, Hartunian S, Cowley RA. Blunt chest trauma in the elderly. *J Trauma* 1989 Feb;29(2):234-7.
29. Wang HW, Xiang Q, Li CQ, Zhou Y. Traumatic vertebral fractures with concomitant fractures of the first rib. *Orthop Surg* 2013 May;5(2):100-4.
30. Sammy IA, Chatha H, Lecky F, i sur. Are first rib fractures a marker for other life-threatening injuries in patients with major trauma? A cohort study of patients on the UK Trauma Audit and Research Network database. *Emerg Med J* 2017 Apr;34(4):205-211.
31. Lee SJ, Chu SJ, Tsai SH. Isolated Bilateral First-rib Fractures. *J Emerg Med* 2008 Jul 21.
32. Richardson JD, McElvein RB, Trinkle JK. First rib fracture: a hallmark of severe trauma. *Ann Surg* 1975 Mar;181(3):251-4.
33. Yonezawa N, Nakayama Y, Takei T, i sur. Fatal delayed rupture of the subclavian artery in a patient with first-rib fracture caused by blunt trauma. *Clin Case Rep* 2017 Mar;5(3):260-263.
34. Logan PM. Is there an association between fractures of the cervical spine and first- and second-rib fractures?. *Can Assoc Radiol J* 1999 Feb;50(1):41-3.
35. Hassan AN, Ballester J, Slater N. Bilateral first rib fractures associated with Horner's syndrome. *Injury* 2000 May;31(4):273-4.
36. Al-Hassani A, Afifi I, Abdelrahman H, i sur. Concurrent rib and pelvic fractures as an indicator of solid abdominal organ injury. *Int J Surg* 2013;11(6):483-6.
37. Coris EE, Higgins HW. First rib stress fractures in throwing athletes. *Am J Sports Med* 2005 Sep;33(9):1400-4.
38. Holmes JF, Wisner DH, McGahan JP, Mower WR, Kuppermann N. Clinical prediction rules for identifying adults at very low risk for intra-abdominal injuries after blunt trauma. *Ann Emerg Med* 2009 Oct;54(4):575-84.

39. Park S. Clinical Analysis for the Correlation of Intra-abdominal Organ Injury in the Patients with Rib Fracture. *Korean J Thorac Cardiovasc Surg* 2012 Aug;45(4):246-50.
40. Leport T, Baudrit P, Potier P, Trosseille X, Lecuyer E, Vallancien G. Study of rib fracture mechanisms based on the rib strain profiles in side and forward oblique impact. *Stapp Car Crash J* 2011 Nov;55:199-250.
41. Connolly LP, Connolly SA. Rib stress fractures. *Clin Nucl Med* 2004 Oct;29(10):614-6.
42. Murphy J, Nyland J, Lantry J, Roberts C. Motorcyclist "biker couples": a descriptive analysis of orthopaedic and non-orthopaedic injuries. *Injury* 2009 Nov;40(11):1195-9.
43. Chan SS. Emergency bedside ultrasound for the diagnosis of rib fractures. *Am J Emerg Med* 2009 Jun; 27(5):617-20.
44. Griffith JF, Rainer TH, Ching AS, Law KL, Cocks RA, Metreweli C. Sonography compared with radiography in revealing acute rib fracture. *AJR Am J Roentgenol* 1999 Dec;173(6):1603-9.
45. Rainer TH, Griffith JF, Lam E, Lam PK, Metreweli C. Comparison of thoracic ultrasound, clinical acumen, and radiography in patients with minor chest injury. *J Trauma* 2004 Jun;56(6):1211-3.
46. Kara M, Dikmen E, Erdal HH, Simsir I, Kara SA. Disclosure of unnoticed rib fractures with the use of ultrasonography in minor blunt chest trauma. *Eur J Cardiothorac Surg* 2003 Oct;24(4):608-13.
47. Hurley ME, Keye GD, Hamilton S. Is ultrasound really helpful in the detection of rib fractures?. *Injury* 2004 Jun;35(6):562-6.
48. Magu S, Yadav A, Agarwal S. Computed tomography in blunt chest trauma. *Indian J Chest Dis Allied Sci* 2009 Apr-Jun;51(2):75-81.
49. Jeroukhimov I, Hershkovitz Y, Wisner I, et al. When Should Abdominal Computed Tomography Be Considered in Patients with Lower Rib Fractures?. *J Emerg Med* 2017 May;52(5):609-14.
50. Sanchez TR, Grasparil AD, Chaudhari R, Coulter KP, Wootton-Gorges SL. Characteristics of Rib Fractures in Child Abuse-The Role of Low-Dose Chest Computed Tomography. *Pediatr Emerg Care* 2018 Feb;34(2):81-83.
51. Ingalls NK, Horton ZA, Bettendorf M, Frye I, Rodriguez C. Randomized, double-blind, placebo-controlled trial using lidocaine patch 5% in traumatic rib fractures. *J Am Coll Surg* 2010 Feb;210(2):2015-9.

52. Easter A. Management of patients with multiple rib fractures. *Am J Crit Care* 2001 Sep;10(5):320-7.
53. Malekpour M, Hashmi A, Dove J, Torres D, Wild J. Analgesic Choice in Management of Rib Fractures: Paravertebral Block or Epidural Analgesia?. *Anesth Analg* 2017 Jun;124(6):1906-11.
54. Shileds JF, Emond M, Guimont C, Pigeon D. Acute minor thoracic injuries: evaluation of practice and follow-up in the emergency department. *Can Fam Physican* 2010 Mar;56(3):e117-24.
55. Misthos P, Kakaris S, Sepsas E, Athanassiadi K, Skottis I. A prospective analysis of occult pneumothorax, delayed pneumothorax and delayed hemothorax after minor blunt thoracic trauma. *Eur J Cardiothorac Surg* 2004 May;25(5):859-64.
56. Bansidhar BJ, Lagares-Garcia JA, Miller SL. Clinical rib fractures: are follow-up chest X-rays a waste of resources?. *Am Surg* 2002;68(5):449-53.
57. Karmakar MK, Ho AM. Acute pain management of patients with multiple fractured ribs. *J Trauma* 2003 Mar;54(3):615-25.
58. Mohta M, Verma P, Saxena AK, Sethi AK, Tyagi A, Girota G. Prospective, randomized comparison of continuous thoracic epidural and thoracic paravertebral infusion in patients with unilateral multiple fractured ribs – a pilot study. *Journal of Trauma* 2009 Apr;66(4):1096-101.
59. Hwang EG, Lee Y. Effectiveness of intercostal nerve block for management of pain in rib fracture patients. *J Exerc Rehabil* 2014 Aug;10(4):241-44.
60. Carrier FM, Turgeon AF, Nicole PC, i sur. Effect of epidural analgesia in patients with traumatic rib fractures: a systematic review and meta-analysis of randomized controlled trials. *Can J Anaesth* 2009 Mar;56(3):230-42.
61. Short K, Scheeres D, Mlakar J, Dean R. Evaluation of intrapleural analgesia in the management of blunt traumatic chest wall pain: a clinical trial. *Am Surgery* 1996 Jun;62(6):488-93.
62. Kasotakis G, Hasenboehler EA, Streib EW, i sur. Operative fixation of rib fractures after blunt trauma: a practice management guideline from the Eastern Association for the Surgery of Trauma. *J Trauma Acute Care Surg* 2017 Mar;82(3):618-26.
63. Brasel KJ, Guse CE, Layyde P, Weigelt JA. Rib fractures: relationship with pneumonia and mortality. *Crit Care Med* 2006;34(6):1642.

64. Karmy-Jones R, Holevar M, Sullivan RJ, i sur. Residual hemothorax after chest tube placement correlates with increased risk of empyema following traumatic injury. *Can Respir J* 2008 Jul-Aug;15(5):255-8.
65. Bruno VD, Batchelor TJ. Late aortic injury: a rare complication of a posterior rib fracture. *Ann Thorac Surg* 2009 Jan;87(1):301-3.
66. Carver TW, Milia DJ, Somberg C, Brasel K, Paul J. Vital capacity helps predict pulmonary complications after rib fractures. *J Trauma Acute Care Surg* 2015 Sep;79(3):413-6.
67. Einhorn TA. Enhancement of fracture-healing. *J Bone Joint Surg Am* 1995;77(6):940–56.
68. Buckwalter JA, Einhorn TA, O’Keefe RJ. American Academy of Orthopaedic Surgeons. *Orthopaedic Basic Science : Foundations of Clinical Practice*. 3rd ed. Rosemont, IL: American Academy of Orthopaedic Surgeons; 2007.
69. Göktürk E, Turgut A, Bayçu C, i sur. Oxygen-free radicals impair fracture healing in rats. *Acta Orthop Scand* 1995;66(5):473–5.
70. Dominici M, Le Blanc K, Mueller I, i sur. Minimal criteria for defining multipotent mesenchymal stromal cells. The International Society for Cellular Therapy position statement. *Cytotherapy* 2006;8(4):315–7.
71. Utvåg SE, Iversen KB, Grundnes O, i sur. Poor muscle coverage delays fracture healing in rats. *Acta Orthop Scand* 2002;73(4):471–4.
72. Brighton CT, Hunt RM. Early histological and ultrastructural changes in medullary fracture callus. *J Bone Joint Surg Am* 1991;73(6):832–47.
73. Ferguson C, Alpern E, Miclau T, i sur. Does adult fracture repair recapitulate embryonic skeletal formation? *Mech Dev* 1999;87(1–2):57–66.
74. Mizuno K, Mineo K, Tachibana T, i sur. The osteogenetic potential of fracture haematoma. Subperiosteal and intramuscular transplantation of the haematoma. *J Bone Joint Surg Br* 1990;72(5):822–9.
75. Grundnes O, Reikerås O. The importance of the hematoma for fracture healing in rats. *Acta Orthop Scand* 1993;64(3):340–2.
76. Kolar P, Gaber T, Perka C, i sur. Human early fracture hematoma is characterized by inflammation and hypoxia. *Clin Orthop Relat Res* 2011;469(11):3118–26.
77. Park S-H, Silva M, Bahk W-J, i sur. Effect of repeated irrigation and debridement on fracture healing in an animal model. *J Orthop Res* 2002;20(6):1197–204.

78. Vu TH, Shipley JM, Bergers G, i sur. MMP-9/gelatinase B is a key regulator of growth plate angiogenesis and apoptosis of hypertrophic chondrocytes. *Cell* 1998;93(3):411–22.
79. Deftos, LJ: *Clinical Essentials of Calcium and Skeletal Metabolism*, Professional Communication Inc, First Edition, 1998;1-208.
80. Brown EM: *Physiology of Calcium Homeostasis*. In: *The Parathyroids*, Second Editon, JP Bilezikian, R Marcus, and A Levine (eds.); 2001;Poglavljje 10:167-82.
81. Watts NB. Estrogens, Estrogen agonists/antagonists, and calcitonin. In *Primer on the Metabolic Bone Diseases and Disorders of Mineral Metabolism*, 8th Edition, Rosen CJ (ed), 2013;Pogavlje 48:408-11.
82. Rached MT, Kode A, Silva BC , i sur. FoxO1 expression in osteoblasts regulates glucose homeostasis through regulation of osteocalcin in mice. *J Clin Invest* 2010;120:357-68.
83. Bruder JM, Guise TA, and Mundy GR: *Mineral Metabolism*. In: *Endocrinology & Metabolism*, Fourth Edition, P. Felig and LA Frohman (eds.), 2001;Poglavljje 22:1079-159.
84. Drezner, MK: *Phosphorus Homeostasis and Related Disorders*. In: *Principles of Bone Biology*, Second Edition, JP Bilezikian, LG Raisz, and GA Rodan (eds.), 2002;Poglavljje 22:321-38.
85. Mikulcik P. *Rapid Analysis – Blood gases and more*; 1st English ed. Siemens Healthcare Diagnostics, München, Germany, 2009.
86. Stewart PA. *Modern quantitative acid–base chemistry*. *Can J Physiol Pharmacol* 1983;61:1444.
87. Rose BD, Post TW. *Clinical Physiology of Acid-Base and Electrolyte Disorders*. 5th ed. New York: McGraw-Hill;2001;328-47.
88. Kisaka T, Cox TA, Dumitrescu D, Wasserman K. CO₂ pulse and acid-base status during increasing work rate exercise in health and disease. *Respir Physiol Neurobiol* 2015 Jul 28;218:46-56.
89. Cid J, Carbassé G, Gamir M, Jiménez M, Arellano-Rodrigo E, Lozano M. Acid-base balance disturbances in plasma exchange depend on the replacement fluid used. *Transfusion* 2015 Nov;55(11):2653-8.
90. Pierce NF, Fedson DS, Brigham KL, Mitra RC, Sack RB, Mondal A. The ventilatory response to acute base deficit in humans. Time course during development and correction of metabolic acidosis. *Ann Intern Med* 1970 May;72(5):633-40.

91. Javaheri S, Shore NS, Rose B, Kazemi H. Compensatory hypoventilation in metabolic alkalosis. *Chest* 1982 Mar;81(3):296-301.
92. Malatesha G, Singh NK, Bharija A, Rehani B, Goel A. Comparison of arterial and venous pH, bicarbonate, PCO₂ and PO₂ in initial emergency department assessment. *Emerg Med J* 2007 Aug;24(8):569-71.
93. Bushinsky DA, Coe FL, Katzenberg C, Szidon JP, Parks JH. Arterial PCO₂ in chronic metabolic acidosis. *Kidney Int* 1982 Sep;22(3):311-4.
94. Yu YH, Hsu YH, Chou Yc, i sur. Sustained relief of pain from osteosynthesis surgery of rib fracture by using biodegradable lidocaine-eluting nanofibrous membranes. *Nanomedicine* 2016 Oct;12(7):1785-93.
95. Klein CP, van der Lubbe HB, Gahr RH. Rib fracture healing after osteosynthesis with wire mesh titanium and screws: a histological study in sheep. *Eur Surg Res* 1989;21(6):347-54.
96. Eisenschenk A, Witzel C, Lautenbach M, Ekkernkamp A, Weber U, Küntschler MV. Impact of radiation therapy on healing and stability of vascularized bone grafts in dog model. *Microsurgery* 2006;26(5):412-6.
97. Hoshino M, Egi T, Terai H, i sur. Repair of long intercalated rib defect in dogs using recombinant human bone morphogenetic protein-2 delivered by a synthetic polymer and beta-tricalcium phosphate. *J Biomed Mater Res A* 2009 Aug;90(2):514-21.
98. Hashimoto J, Yoshikawa H, Takaoka K, i sur. Inhibitory effects of tumor necrosis factor alpha on fracture healing in rats. *Bone* 1989;10(6):453-7.
99. Shih MS, Norrdin RW. Effect of prostaglandin E1 on regional haversian remodeling in beagles with fractured ribs: a histomorphometric study. *Bone* 1987;8(2):87-90.
100. Yamagiwa H, Tokunaga K, Hayami T, i sur. Expression of metalloproteinase-13 (Collagenase-3) is induced during fracture healing in mice. *Bone* 1999 Aug;25(2):197-203.
101. Ito H, Akiyama H, Shigeno C, Iyama K, Matsuoka H, Nakamura T. Hedgehog signaling molecules in bone marrow cells at the initial stage of fracture repair. *Biochem Biophys Res Commun* 1999 Aug 27;262(2):443-51.
102. Li M, Amizuka N, Oda K, i sur. Histochemical evidence of the initial chondrogenesis and osteogenesis in the periosteum of a rib fractured model: implications of osteocyte involvement in periosteal chondrogenesis. *Microsc Res Tech* 2004 Jul 1;64(4):330-42.
103. Grills BL, Schuijers JA, Ward AR. Topical application of nerve growth factor improves fracture healing in rats. *J Orthop Res* 1997 Mar;15(2):235-42.

104. Seiwerth S, Sikiric P, Grabarevic Z, i sur. BPC 157's effect on healing. *J Physiol Paris* 1997 May-Oct;91(3-5):173-8. Vigneaud V, Ressler Ch, Swan JM, Roberts CW, Katsoyannis PG. The Synthesis of Oxytocin. *J Am Chem Soc* 1954;76(12):3115-21.
105. Williams DC, Frank RM, Muth WL, Burnett JP. Cytoplasmic inclusion bodies in *Escherichia coli* producing biosynthetic human insulin proteins. *Science* 1982;215:687-9.
106. Vlieghe P, Lisowski V, Martinez J, Khrestchatisky M. Synthetic therapeutic peptides: science and market. *Drug Discov Today* 2010;15:40-56.
107. Ladner RC, Sato AK, Gorzelany J, De Souza M. Phage display-derived peptides as therapeutic alternatives to antibodies. *Drug Discov Today* 2004;9:525-9.
108. McGregor DP. Discovering and improving novel peptide therapeutics. *Curr Opin Pharmacol* 2008;8:616-9.
109. Sato AK, Viswanathan M, Kent RB, Wood CR. Therapeutic peptides: technological advances driving peptides into development. *Curr Opin Biotechnol* 2006 Dec;17(6):638-42.
110. Hruby VJ. Designing peptide receptor agonists and antagonists. *Nat Rev Drug Discov* 2002;1:847-58.
111. Lien S, Lowman HB. Therapeutic peptides. *Trends Biotechnol* 2003;21:556-62.
112. INSTITUT ZA BIOMEDICINSKA ISTRAŽIVANJA "A.MARXER" 1996: 3H-PL-10.1.AK-15. Pharmacokinetics in the rat after single oral administration.
113. INSTITUT ZA BIOMEDICINSKA ISTRAŽIVANJA "A.MARXER" 1996: 3H-PL-0.1.AK-15. Pharmacokinetics in the rat after single intravenous administration.
114. INSTITUT ZA BIOMEDICINSKA ISTRAŽIVANJA "A.MARXER" 1996: 41-PL-10.1.AK-15. Whole-body autoradiography in the rat after single oral administration.
115. Veljaca M, Krnic Z, Brajsa K, i sur. The development of PL 14736 for treatment of inflammatory bowel disease. *Inflammopharmacology* 2002;10(4-6):564-5.
116. Ruenzi M, Stolte M, Veljaca M, Oreskovic K, Peterson J. Ulcerative Colitis Study Group. A multicenter, randomized, double blind, placebo-controlled phase II study of PL 14736 enema in the treatment of mild-to-moderate ulcerative colitis. *Gastroenterology* 2005;128(4, Suppl 2):A584.
117. Sikirić P, Gyires K, Seiwerth S, i sur. The effect of pentadecapeptide BPC 157 on inflammatory, non-inflammatory, direct and indirect pain and capsaicin neurotoxicity. *Inflammopharmacology* 1993;2(2):121-7.

118. INSTITUT ZA BIOMEDICINSKA ISTRAŽIVANJA "A.MARXER" 1995: Pharmacological receptor binding affinity of PL-10.1. RBM Exp. 950020.
119. INSTITUT ZA BIOMEDICINSKA ISTRAŽIVANJA "A.MARXER" 1995: In vitro microsomal enzyme activity in mouse liver after repeated intravenous administration. RBM Exp. 950021.
120. Sikiric P, Seiwerth S, Brcic L, i sur. Revised Robert's cytoprotection and adaptive cytoprotection and stable gastric pentadecapeptide BPC 157. Possible significance and implications for novel mediator. *Curr Pharm Des* 2010;16(10):1224–34.
121. Robert A. Cytoprotection by prostaglandins. *Gastroenterology* 1979 Oct;77(4 Pt 1):761–7.
122. Robert A, Nezamis JE, Lancaster C, Davis JP, Field SO, Hancher AJ. Mild irritants prevent gastric necrosis through "adaptive cytoprotection" mediated by prostaglandins. *Am J Physiol* 1983 Jul;245(1):G113–21.
123. Robert A. Cytoprotection and adapted cytoprotection. U knjizi: Nelis GF, Boevé J, Misiewicz JJ, ur. Peptic ulcer disease: Basic and clinical aspects. Dordrecht: Martinus Nijhoff Publishers; 1985. str. 297–316.
124. Blagaic AB, Blagaic V, Romic Z, Sikiric P. The influence of gastric pentadecapeptide BPC 157 on acute and chronic ethanol administration in mice. *Eur J Pharmacol* 2004 Sep 24;499(3):285-90.
125. Sikiric P, Seiwerth S, Grabarevic Z, i sur. Pentadecapeptide BPC 157 positively affects both nonsteroidal anti-inflammatory agent-induced gastrointestinal lesions and adjuvant arthritis in rats. *J Physiol Paris* 1997 May-Oct;91(3):113-22.
126. Szabó S. Critical and timely review of the concept of gastric cytoprotection. *Acta Physiol Hung* 1989;73(2–3):115–27.
127. Pawlik WW, Sikiric P, Brzozowski TM, i sur. Acceleration of ulcer healing by pentadecapeptide BPC 157 in rats. Involvement of endogenous prostaglandins and gastric secretion. *Gastroenterology* 2004;126(4, Suppl 2):A541.
128. Wood JD. The first Nobel prize for integrated systems physiology: Ivan Petrovich Pavlov, 1904. *Physiology (Bethesda)* 2004 Dec;19:326–30.
129. Keremi B, Lohinai Z, Komora P, i sur. Antiinflammatory effect of BPC 157 on experimental periodontitis in rats. *J Physiol Pharmacol* 2009 Dec;60 Suppl 7:115–22.
130. Sikiric P, Jadrijevic S, Seiwerth S, i sur. Long-lasting cytoprotection after pentadecapeptide BPC 157, ranitidine, sucralfate or cholestyramine application in reflux oesophagitis in rats. *J Physiol Paris* 1999;93(6):467–77.

131. Petrovic I, Dobric I, Drvis P, i sur. An experimental model of prolonged esophagitis with sphincter failure in the rat and the therapeutic potential of gastric pentadecapeptide BPC 157. *J Pharmacol Sci* 2006 Nov;102(3):269–77.
132. Dobric I, Drvis P, Petrovic I, i sur. Prolonged esophagitis after primary dysfunction of the pyloric sphincter in the rat and therapeutic potential of the gastric pentadecapeptide BPC 157. *J Pharmacol Sci* 2007 May;104(1):7–18.
133. Sikirić P, Mazul B, Seiwerth S, i sur. Pentadecapeptide BPC 157 interactions with adrenergic and dopaminergic systems in mucosal protection in stress. *Dig Dis Sci* 1997 Mar;42(3):661–71.
134. Sikirić P, Mikuš D, Seiwerth S, i sur. Pentadecapeptide BPC 157, cimetidine, ranitidine, bromocriptine, and atropine effect in cysteamine lesions in totally gastrectomized rats: a model for cytoprotective studies. *Dig Dis Sci* 1997 May;42(5):1029–37.
135. Bódis B, Karádi O, Nagy L, Dohoczky C, Kolega M, Mózsik G. Direct cellular effects of some mediators, hormones and growth factor-like agents on denervated (isolated) rat gastric mucosal cells. *J Physiol Paris* 1997 May;91(3–5):183–7.
136. Bódis B, Karádi O, Németh P, Dohoczky C, Kolega M, Mózsik G. Evidence for direct cellular protective effect of PL-10 substances (synthesized parts of body protection compound, BPC) and their specificity to gastric mucosal cells. *Life Sci* 1997;61(16):PL243–8.
137. Bilic I, Zoricic I, Anic T, i sur. Haloperidol-stomach lesions attenuation by pentadecapeptide BPC 157, omeprazole, bromocriptine, but not atropine, lansoprazole, pantoprazole, ranitidine, cimetidine and misoprostol in mice. *Life Sci* 2001 Mar 9;68(16):1905–12.
138. Stancic-Rokotov D, Sikiric P, Seiwerth S, i sur. Ethanol gastric lesion aggravated by lung injury in rat. Therapy effect of antiulcer agents. *J Physiol Paris* 2001 Jan-Dec;95(1–6):289–93.
139. Prkacin I, Aralica G, Perovic D, i sur. Chronic cytoprotection: pentadecapeptide BPC 157, ranitidine and propranolol prevent, attenuate and reverse the gastric lesions appearance in chronic alcohol drinking rats. *J Physiol Paris* 2001 Jan–Dec;95(1–6):295–301.
140. Sikiric P, Seiwerth S, Mise S, i sur. Corticosteroid-impairment of healing and gastric pentadecapeptide BPC-157 creams in burned mice. *Burns* 2003 Jun;29(4):323–34.

141. Xue XC, Wu YJ, Gao MT, i sur. Protective effects of pentadecapeptide BPC 157 on gastric ulcer in rats. *World J Gastroenterol* 2004 Apr 1;10(7):1032–6.
142. Skorjanec S, Dolovski Z, Kocman I, i sur. Therapy for unhealed gastrocutaneous fistulas in rats as a model for analogous healing of persistent skin wounds and persistent gastric ulcers: stable gastric pentadecapeptide BPC 157, atropine, ranitidine, and omeprazole. *Dig Dis Sci* 2009 Jan;54(1):46–56.
143. Ilic S, Brcic I, Mester M, i sur. Over-dose insulin and stable gastric pentadecapeptide BPC 157. Attenuated gastric ulcers, seizures, brain lesions, hepatomegaly, fatty liver, breakdown of liver glycogen, profound hypoglycemia and calcification in rats. *J Physiol Pharmacol* 2009 Dec;60 Suppl 7:107–14.
144. Ilic S, Drmic D, Franjic S, i sur. Pentadecapeptide BPC 157 and its effects on a NSAID toxicity model: diclofenac-induced gastrointestinal, liver, and encephalopathy lesions. *Life Sci* 2011 Mar 14;88(11-12):535–42.
145. Sikiric P, Seiwerth S, Grabarevic Z, i sur. Cysteamine-colon and cysteamine-duodenum lesions in rats. Attenuation by gastric pentadecapeptide BPC 157, cimetidine, ranitidine, atropine, omeprazole, sulphasalazine and methylprednisolone. *J Physiol Paris* 2001 Jan-Dec;95(1–6):261–70.
146. Bedekovic V, Mise S, Anic T, i sur. Different effect of antiulcer agents on rat cysteamine-induced duodenal ulcer after sialoadenectomy, but not gastrectomy. *Eur J Pharmacol* 2003 Sep 5;477(1):73–80.
147. Veljaca M, Lesch CA, Pllana R, Sanchez B, Chan K, Guglietta A. BPC-15 reduces trinitrobenzene sulfonic acid-induced colonic damage in rats. *J Pharmacol Exp Ther* 1995 Jan;272(1):417–22.
148. Sikiric P, Seiwerth S, Aralica G, i sur. Therapy effect of antiulcer agents on new chronic cysteamine colon lesion in rat. *J Physiol Paris*. 2001 Jan-Dec;95(1–6):283–8.
149. Vuksic T, Zoricic I, Brcic L, i sur. Stable gastric pentadecapeptide BPC 157 in trials for inflammatory bowel disease (PL-10, PLD-116, PL14736, Pliva, Croatia) heals ileoileal anastomosis in the rat. *Surg Today* 2007;37(9):768–77.
150. Klicek R, Sever M, Radic B, i sur. Pentadecapeptide BPC 157, in clinical trials as a therapy for inflammatory bowel disease (PL14736), is effective in the healing of colcutaneous fistulas in rats: role of the nitric oxide-system. *Med Sci Monit* 2006 Sep;108(1):7–17.
151. Sever M, Klicek R, Radic B, i sur. Gastric pentadecapeptide BPC 157 and short bowel syndrome in rats. *Dig Dis Sci* 2009 Oct;54(10):2070–83.

152. Sikiric P, Seiwerth S, Grabarevic Z, i sur. Hepatoprotective effect of BPC 157, a 15-amino acid peptide, on liver lesions induced by either restraint stress or bile duct and hepatic artery ligation or CCl₄ administration. A comparative study with dopamine agonists and somatostatin. *Life Sci* 1993;53(18):PL291–6.
153. Grabarevic Z, Tisljar M, Artukovic B, i sur. The influence of BPC 157 on nitric oxide agonist and antagonist induced lesions in broiler chicks. *J Physiol Paris* 1997 May-Oct;91(3–5):139–49.
154. Prkacin I, Separovic J, Aralica G, i sur. Portal hypertension and liver lesions in chronically alcohol drinking rats prevented and reversed by stable gastric pentadecapeptide BPC 157 (PL-10, PLD-116), and propranolol, but not ranitidine. *J Physiol Paris* 2001 Jan-Dec;95(1–6):315–24.
155. Ilic S, Drmic D, Zarkovic K, i sur. High hepatotoxic dose of paracetamol produces generalized convulsions and brain damage in rats. A counteraction with the stable gastric pentadecapeptide BPC 157 (PL 14736). *J Physiol Pharmacol* 2010 Apr;61(2):241–50.
156. Sikirić P, Petek M, Ručman R, i sur. A new gastric juice peptide, BPC. An overview of the stomach-stress-organoprotection hypothesis and beneficial effects of BPC. *J Physiol Paris* 1993;87(5):313–27.
157. Sikiric P, Seiwerth S, Brcic L, i sur. Stable gastric pentadecapeptide BPC 157 in trials for inflammatory bowel disease (PL-10, PLD-116, PL 14736, Pliva, Croatia). Full and distended stomach, and vascular response. *Inflammopharmacology* 2006 Dec;14(5–6):214–21.
158. Veljaca M, Pavic Sladoljev D, Mildner B, i sur. Safety, tolerability and pharmacokinetics of PL 14736, a novel agent for treatment of ulcerative colitis, in healthy male volunteers. *Gut* 2003;51(Suppl III):A309.
159. Barisic I, Balenovic D, Klicek R, i sur. Mortal hyperkalemia disturbances in rats are NO-system related. The life saving effect of pentadecapeptide BPC 157. *Regul Pept* 2013;181:50-66.
160. Čorić-Martinović Valentina. Učinak pentadekapeptida BPC 157 i losartana na nefrotoksičnost epirubicina u eksperimentalnih životinja (disertacija). Medicinski fakultet, Zagreb: Sveučilište u Zagrebu 2012, str. 68.
161. Frank S, Madlener M, Pfeilschifter J, Werner S. Induction of inducible nitric oxide synthase and its corresponding tetrahydrobiopterin-cofactor- synthesizing enzyme

- GTP-cyclohydrolase I during cutaneous wound repair. *J Invest Dermatol* 1998;111:1058–64.
162. Balenovic D, Bencic ML, Udovicic M, i sur. Inhibition of methyldigoxin-induced arrhythmias by pentadecapeptide BPC 157: a relation with NO-system. *Regul Pept* 2009 Aug 7;156(1-3):83-9.
 163. Sikiric P, Seiwerth S, Rucman R, i sur. Stable gastric pentadecapeptide BPC 157-NO-system relation. *Curr Pharm Des* 2014;20(7):1126-35.
 164. Sikiric P, Seiwerth S, Rucman, i sur. Stable gastric pentadecapeptide BPC 157: novel therapy in gastrointestinal tract. *Curr Pharm Des* 2011;17:1612-1632.
 165. Sikiric P, Seiwerth S, Rucman R, i sur. Focus on ulcerative colitis: stable gastric pentadecapeptide BPC 157. *Curr Med Chem* 2012;19:126-132.
 166. Sikiric P, Seiwerth S, Rucman R, i sur. Toxicitiy by NSAIDs. Conunteraction by Stable Gastric Pentadecapeptide BPC 157. *Curr Pharm Des* 2013;19:76-83.
 167. Tarnawski AS, Ahluwalia A. Molecular mechanisms of epithelial regeneration and neovascularization during healing of gastric and esophageal ulcers. *Curr Med Chem* 2012;19:16-27.
 168. Deng X, Szabo S, Khomenko T, i sur. Novel pharmacologic approaches to the prevention and treatment of ulcerative colitis. *Curr Pharm Des* 2013;19:17-28.
 169. Klicek R, Sever M, Radic B, i sur. Pentadecapeptide BPC 157, in clinical trials as a therapy for inflammatory bowel disease (PL14736), is effective in the healing of colocutaneous fistulas in rats: role of the nitric oxide-system. *J Pharmacol Sci* 2008;108:7-17.
 170. Cesarec V, Becejac T, Misic M, i sur. Pentadecapeptide BPC 157 and the esophagocutaneous fistula healing therapy. *Eur J Pharmacol* 2013;701:203-12.
 171. Staresinic M, Sebecic B, Patrlj L, i sur. Gastric pentadecapeptide BPC 157 accelerates healing of transected rat Achilles tendon and in vitro stimulates tendocytes growth. *J Orthop Res* 2003;21:976-83.
 172. Chang CH, Tsai WC, Lin MS, Hsu YH, Pang JH. The promoting effect of pentadecapeptide BPC 157 on tendon healing involves tendon outgrowth, cell survival, and cell migration. *J Appl Physiol* 2011;110:774-80.
 173. Krivic A, Majerovic M, Jelic I, Seiwerth S, Sikiric P. Modulation of early functional recovery of Achilles tendon to bone unit after transection by BPC 157 and methylprednisolone. *Inflamm Res* 2008;57:205-10.

174. Krivic A, Anic T, Seiwert S, Huljev D, Sikiric P. Achilles detachment in rat and stable gastric pentadecapeptide BPC 157: Promoted tendon-to-bone healing and opposed corticosteroid aggravation. *J Orthop Res* 2006;24:982-9.
175. Cerovecki T, Bojanic I, Brcic L, i sur. Pentadecapeptide BPC 157 (PL 14736) improves ligament healing in the rat. *J Orthop Res* 2010;28:1155-61.
176. Staresinic M, Petrovic I, Novinscak T, i sur. Effective therapy of transected quadriceps muscle in rat: Gastric pentadecapeptide BPC 157. *J Orthop Res* 2006;24:1109-17.
177. Novinscak T, Brcic L, Staresinic M, i sur. Gastric pentadecapeptide BPC 157 as an effective therapy for muscle crush injury in the rat. *Surg Today* 2008;38:716-25.
178. Pevec D, Novinscak T, Brcic L, i sur. Impact of pentadecapeptide BPC 157 on muscle healing impaired by systemic corticosteroid application. *Med Sci Monit* 2010;16:81-8.
179. Mihovil I, Radic B, Brcic I, i sur. Beneficial effect of pentadecapeptide BPC 157 on denervated muscle in rats. *International Congress of Myology, Myology, 2008 May 26-30*;431.
180. Sebecic B, Nikolic V, Sikiric P, i sur. Osteogenic effect of a gastric pentadecapeptide, BPC-157, on the healing of segmental bone defect in rabbits: a comparison with bone marrow and autologous cortical bone implantation. *Bone* 1999;24:195-202.
181. Gamulin O, Serec K, Bilic V, i sur. Monitoring the healing process of rat bones using Raman spectroscopy. *J Mol Struct* 2013;1044:303-13.
182. Hrelec M, Klicek R, Brcic L, i sur. Abdominal aorta anastomosis in rats and stable gastric pentadecapeptide BPC 157, prophylaxis and therapy. *J Physiol Pharmacol* 2009;60(Suppl 7):161-5.
183. Brcic L, Brcic I, Staresinic M, i sur. Modulatory effect of gastric pentadecapeptide BPC 157 on angiogenesis in muscle and tendon healing. *J Physiol Pharmacol* 2009;60(Suppl 7):191-6.
184. Sikiric P, Separovic J, Anic T, i sur. The effect of pentadecapeptide BPC 157, H2-blockers, omeprazole and sucralfate on new vessels and new granulation tissue formation. *J Physiol Paris* 1999;93:479-85.
185. Turkovic B, Sikiric P, Seiwert S, i sur. Stable gastric pentadecapeptide BPC 157 studied for inflammatory bowel disease (PLD-116, PL14736, Pliva) induces nitric oxide synthesis. *Gastroenterology* 2004;126: 287.
186. Boban-Blagaic A, Blagaic V, Romc Z, i sur. The influence of gastric pentadecapeptide BPC 157 on acute and chronic ethanol administration in mice. The

- effect of N(G)-nitro-L-arginine methyl ester and L-arginine. *Med Sci Monit* 2006;12:36-45.
187. Lovric-Bencic M, Sikiric P, Hanzevacki JS, i sur. Doxorubicine-congestive heart failure-increased big endothelin-1 plasma concentration: reversal by amlodipine, losartan, and gastric pentadecapeptide BPC157 in rat and mouse. *J Pharmacol Sci* 2004;95:19-26.
188. Balenovic D, Barisic I, Prkacin I, i sur. Mortal furosemide-hypokalemia-disturbances in rats NO-system related. Shorten survival by L-NAME. Therapy benefit with BPC 157 more than with L-arginine. *J Clin Exp Cardiol* 2012;3:201.
189. Tkalcevic VI, Cuzic S, Brajsa K, i sur. Enhancement by PL 14736 of granulation and collagen organization in healing wounds and the potential role of egr-1 expression. *Eur J Pharmacol* 2007;570:212-21.
190. Sandor Zs, Vincze A, Jadus MR, Dohoczky Cs, Erceg D, Szabo S. The protective effect of newly isolated peptide PL-10 in the iodoacetamide colitis model in rats. *Gastroenterology* 1997;112(4):A400.
191. Khomenko T, Szabo S, Deng XM, Sandor Z, Gombos Z, Yoshida M. Cell proliferation, transcription factor Egr-1 and growth factors in experimental ulcerative colitis after treatment with PL 14736: In vitro and in vivo studies. *Gastroenterology* 2003;124:493.
192. 192.Khomenko T, Szabo S, Deng X, i sur. Suppression of early growth response factor-1 with egr-1 antisense oligodeoxynucleotide aggravates experimental duodenal ulcers. *Am J Physiol Gastrointest Liver Physiol* 2006;290:1211-8.
193. Ahmed IM, Lagopoulos M, McConnell P, Soames RW, Sefton GK. Blood supply of the Achilles tendon. *J Orthop Res* 1998;16:591-6.
194. Gelberman RH. Flexor tendon physiology: tendon nutrition and cellular activity in injury and repair. *Instr Course Lect* 1985;34:351-60.
195. Schmidt-Rohlfing B, Graf J, Schneider U, Niethard FU. The blood supply of the Achilles tendon. *Int Orthop* 1992;16:29-31.
196. Enciso JM, Konecny CM, Karpen HE, Hirschi KK. Endothelial cell migration during murine yolk sac vascular remodeling occurs by means of a Rac1 and FAK activation pathway in vivo. *Dev Dyn* 2010;239:2570-83.
197. Järvinen TAH, Järvinen TLN, Minna Kääriäinen M, Kalimo H, Järvinen M. Muscle injuries: biology and treatment. *Am J Sports Med* 2005;33:745–62.

198. Farges MC, Balcerzak D, Fisher BD, i sur. Increased muscle proteolysis after local trauma mainly reflects macrophage-associated lysosomal proteolysis. *Am J Physiol Endocrinol Metab* 2002;282:326–35.
199. Kalogjera L, Ries M, Baudoin T, Ferencic Z, Trotic R, Pegan B. Dose-dependent protective effect of BPC 157 on capsaicin-induced rhinitis in rats. *Eur Arch Otorhinolaryngol* 1997;254(Suppl 1):9-11.
200. Gjurasin M, Miklic P, Zupancic B, i sur. Peptide therapy with pentadecapeptide BPC 157 in traumatic nerve injury. *Regul Pept* 2010;160:33-41.
201. Tudor M, Jandric I, Marovic A, i sur. Traumatic brain injury in mice and pentadecapeptide BPC 157 effect. *Regul Pept* 2010;160:26-32.
202. Lehto MUK, Jarvinen J. Muscle injuries, their healing process and treatment. *Ann Chir Gynaecol* 1991;80:102–8.
203. Hamrick MW, McNeil PL, Patterson, SL. Role of muscle-derived growth factors in bone formation. *J Musculoskelet Neuronal Interact* 2010;10:64-70.
204. Coffin JD, Florkiewicz RZ, Neumann J, i sur. Abnormal bone growth and selective translational regulation in basic fibroblast growth factor (FGF-2) transgenic mice. *Mol Biol Cell* 1995;6:1861-73.
205. Zhao YJ, Li Q, Cheng BX, Zhang M, Chen YJ. Psychological stress delays periodontitis healing in rats: the involvement of basic fibroblast growth factor. *Mediators Inflamm* 2012; doi: 10.1155/2012/732902.
206. Zheng LW, Ma L, Cheung LK. Angiogenesis is enhanced by continuous traction in rabbit mandibular distraction osteogenesis. *J Craniomaxillofac Surg* 2009;37:405-11.
207. Weiss S, Zimmermann G, Pufe T, Varoga D, Henle P. The systemic angiogenic response during bone healing. *Arch Orthop Trauma Surg* 2009;129:989-97.
208. Hu FW, Hosomichi J, Kanno Z, Soma K. The influence of occlusal stimuli on basic fibroblast growth factor expression in the periodontal healing of replanted teeth. *J Med Dent Sci* 2008;55:129-35.
209. Aghaloo TL, Le AD, Freymiller EG, Avera S, Shimizu K, Nishimura RD. Immunohistochemical analysis of cortical and cancellous bone after radiation and the effect of platelet-rich plasma on autogenous bone grafting. *Int J Oral Maxillofac Implants* 2006;21:535-42.
210. Murano Y, Ota M, Katayama A, Sugito H, Shibukawa Y, Yamada S. Periodontal regeneration following transplantation of proliferating tissue derived from periodontal ligament into class III furcation defects in dogs. *Biomed Res* 2006;27:139-47.

211. Wang H, Zou Q, Boerman OC, i sur. Combined delivery of BMP-2 and bFGF from nanostructured colloidal gelatin gels and its effect on bone regeneration in vivo. *J Control Release* 2012;166:172-81.
212. Zou GK, Song YL, Zhou W, i sur. Effects of local delivery of bFGF from PLGA microspheres on osseointegration around implants in diabetic rats. *Oral Surg Oral Med Oral Pathol Oral Radiol* 2012;114:284-9.
213. Matsumoto G, Hoshino J, Kinoshita Y, i sur. Alveolar bone regeneration using poly-(lactic acid-co-glycolic acid-co-ε-caprolactone) porous membrane with collagen sponge containing basic fibroblast growth factor: an experimental study in the dog. *J Biomater Appl* 2012;27:485-93.
214. Wang L, Zou D, Zhang S, Zhao J, Pan K, Huang Y. Repair of bone defects around dental implants with bone morphogenetic protein/fibroblast growth factor-loaded porous calcium phosphate cement: a pilot study in a canine model. *Clin Oral Implants Res* 2011;22:173-81.
215. Kamo K, Miyakoshi N, Kasukawa Y, Sasaki H, Shimada Y. Effects of single and cyclical local injections of basic fibroblast growth factor on cancellous bone defects in rabbits. *J Orthop Sci* 2009;14:811-9.
216. Draenert GF, Draenert K, Tischer T. Dose-dependent osteoinductive effects of bFGF in rabbits. *Growth Factors* 2009;27:419-24.
217. Nakajima F, Nakajima A, Ogasawara A, Moriya H, Yamazaki M. Effects of a single percutaneous injection of basic fibroblast growth factor on the healing of a closed femoral shaft fracture in the rat. *Calcif Tissue Int* 2007;81:132-8.
218. Chen Q, Gu JF, Cai L. Experimental study of repairing segmental bone defect with reconstituted freeze-dried bone allograft. *Zhongguo Xiu Fu Chong Jian Wai Ke Za Zhi* 2003;17:5-8.
219. Wong WC, Yu Y, Wallace AL, Gianoutsos MP, Sonnabend DH, Walsh WR. Use of a polymeric device to deliver growth factors to a healing fracture. *ANZ J Surg* 2003;73:1022-7.
220. Braddock M, Houston P, Campbell C, Ashcroft P. Born again bone: tissue engineering for bone repair. *News Physiol Sci* 2001;16:208-13.
221. Li X, Gong Y, Song Y, i sur. Study on the effect of composite of basic fibroblast growth factor and partially deproteinized bone on the repair of femoral head defects. *Zhongguo Xiu Fu Chong Jian Wai Ke Za Zhi* 2005;19:183-6.

222. Klinge B, Lehto-Axtelius D, Akerman M, Hakanson R. Structure of calvaria after gastrectomy: An experimental study in the rat. *Scand J Gastroenterol* 1995;30:952–7.
223. Kobayashi S, Takahashi C, Kuroda T, Sugeno A, Iida F, Katoh K. Calcium regulating hormones and bone mineral content in patients after subtotal gastrectomy *Surg Today* 1994;24:295–8.
224. Sevitt S. *Bone Repair and Fracture Healing in Man*. Edinburgh, Churchill Livingstone, 2001.
225. Fujita I, Kiyama T, Mizutani T, i sur. Factor XIII therapy of anastomotic leak, and circulating growth factors. *J Nippon Med Sch* 2006;73:18-23.
226. Goto D, Fujii S, Zaman AK, i sur. Long-term blockade of nitric oxide synthesis in rats modulates coronary capillary network remodeling. *Angiogenesis* 1999;3:137-46.
227. Norrby K. Constitutively synthesized nitric oxide is a physiological negative regulator of mammalian angiogenesis mediated by basic fibroblast growth factor. *Int J Exp Pathol* 2000;81:423-7.
228. Yang HT, Yan Z, Abraham JA, Terjung RL. VEGF(121)- and bFGF-induced increase in collateral blood flow requires normal nitric oxide production. *Am J Physiol Heart Circ Physiol* 2001;280:1097-104.
229. Näslund I, Norrby K. NO and de novo mammalian angiogenesis: further evidence that NO inhibits bFGF-induced angiogenesis while not influencing VEGF165-induced angiogenesis. *APMIS* 2000;108:29-37.
230. Skorjanec S, Dolovski Z, Kocman I, i sur. Therapy for unhealed gastrocutaneous fistulas in rats as a model for analogous healing of persistent skin wounds and persistent gastric ulcers: stable gastric pentadecapeptide BPC 157, atropine, ranitidine, and omeprazole. *Dig Dis Sci* 2009 Jan;54(1):46-56.
231. Lavallee M, Takamura M, Parent R, Thorin E. Crosstalk between endothelin and nitric oxide in the control of vascular tone. *Heart Fail Rev* 2001;6:265–76.
232. Bosnjak ZJ, Graf BM, Sikiric P, Stowe DF. Protective effects of newly isolated gastric peptide following hypoxic and reoxygenation injury in the isolated guinea pig heart. *FASEB J* 1994;8:A12.
233. Xue XC, Wu YJ, Gao MT. Study of the protective effects of pentadecapeptide BPC 157 on wounds in small type pigs. *Chin New Drugs J* 2004;12:602–604.
234. Strohl KP, Thomas AJ, St Jean P, Schlenker EH, Koletsky RJ, Schork NJ. Ventilation and metabolism among rat strains. *J Appl Physiol* 1997 Jan;82(1):317-23.

235. Emmett M, Goldfarb S, Agus ZS, Narins RG. The pathophysiology of acid-base changes in chronically phosphate-depleted rats: bone-kidney interactions. *J Clin Invest* 1977;59(2):291-8.
236. Kaczmarczyk G, Reinhardt HW. Arterial blood gas tensions and acid-base status of wistar rats during thiopental and halothane anesthesia. *Lab Anim Sci* 1975;25:184-90.
237. Subramanian RK, Sidharthan A, Maneksh D, i sur. Normative data for arterial blood gas and electrolytes in anesthetized rats. *Indian J Pharmacol* 2013 Jan-Feb;45(1):103-4.
238. Hizli D, Hizli F, Köşüş A, i sur. Effect of *Hypericum perforatum* on intraperitoneal adhesion formation in rats. *Arch Med Sci* 2014;10(2):396-400.
239. Huo MH, Troiano NW, Pelker RR, Gundberg CM, Friedlaender GE. The influence of ibuprofen on fracture repair: biomechanical, biochemical, histologic and histomorphometric parameters in rats. *J Orthop Res* 1991 May;9(3):383-90.
240. MO Dokmeci, Kalender AM, Sevimli R, Korkmaz MF, Bilal O. The effect of ibandronate on fracture healing in rat tibia model. *SM J Orthop* 2016;2(4):1041.
241. White AA, Panjabi MM, Southwick WO. The four biomechanical stages of fracture repair. *J Bone Joint Surg* 1977;59:188-92.
242. Corbett SA, McCarthy ID, Batten J, Hukkanen M, Polak JM, Hughes SP. Nitric oxide mediated vasoreactivity during fracture repair. *Clin Orthop Relat Res* 1999 Aug;365:247-53
243. Diwan AD, Wang MX, Jang D, Zhu W, Murell GA. Nitric oxide modulates fracture healing. *J Bone Miner Res* 2000 Feb;15(2):342-51
244. Prisby RD, Ramsey MW, Behnke BJ, i sur. Aging reduces skeletal blood flow, endothelium-dependent vasodilatation, and NO bioavailability in rats. *J Bone Miner Res* 2007 Aug;22(8):1280-8
245. Shimizu H, Nakagami H, Osako MK, i sur. Prevention of osteoporosis by angiotensin-converting enzyme inhibitor in spontaneous hypertensive rats. *Hypertens Res* 2009 Sep;32(9):786-90
246. Musumeci G, Loreto C, Clementi G, Fiore CE, Martinez G. An in vivo experimental study on osteopenia in diabetic rats. *Acta Histochem* 2011 Oct;113(6):619-25
247. Tomlinson RE, Shoghi KI, Silva MJ. Nitric oxide-mediated vasodilatation increases blood flow during the early stages of stress fracture healing. *J Appl Physiol* 2014 Feb 15;116(4):416-24.

248. Syed AA, Lahiri S, Mohan D, i sur. Evaluation of anti-hypertensive activitiy of *Ulmus wallichiana* extract and fraction in SHR, DOCA-salt- and L-NAME-induced hypertensive rats. *J Ethnopharmacol* 2016 Dec 4;193:555-65.

11. Životopis

Rođen sam 10. prosinca 1984. godine u Sarajevu. Osnovnu školu "Ljudevit Gaj" pohađao sam u Lužanima od 1991. do 1999. godine, a Opću gimnaziju "Matija Mesić" u Slavonskom Brodu od 1999. do 2002. godine. Iste godine uisujem Medicinski fakultet Sveučilišta u Zagrebu te diplomiram 2009. godine.

Liječnički pripravnički staž obavio sam u Općoj bolnici "Josip Benčević" u Slavonskom Brodu te položio državni ispit 2010. godine. Specijalizaciju iz opće kirurgije obavljao sam u KB Dubrava te Općoj županijskoj bolnici Požega od 2011. godine, gdje nakon položenog specijalističkog ispita 2015. god. ostajem raditi na Odjelu za abdominalnu kirurgiju.

Tijekom specijalizacije upisujem Doktorski studij Biomedicina i zdravstvo 2013. godine na Medicinskom fakultetu Sveučilišta u Zagrebu i počinjem se baviti laboratorijskim eksperimentalnim radom na Zavodu za farmakologiju.

Objavljeni radovi:

1. Šantak G, Glavić Ž, Begić Lj, Šimleša D, Zukanović G. Acute abdomen caused by huge pedunculated uterine leiomyoma in torsion; ANZ J Surg. 83(1-2): 96-7, 2013.
2. Glavić Ž, Šantak G, Cesarik M, Slišurić F, Raštegorac I, Zukanović G. The use of piezoelectric effect to improve instrument quality and patient safety in laparoscopic surgery. Acta Clin Croat. 2014;53(4):417-422.
3. Djakovic Z, Djakovic I, Cesarec V, Madzarac G, Becejac T, Zukanovic G, Drmic D, Batelja L, Zenko Sever A, Kolenc D, Pajtak A, Knez N, Japjec M, Luetic K, Stancic-Rokotov D, Seiwerth S, Sikiric P. Esophagogastric anastomosis in rats: Improved healing by BPC 157 and L-arginine, aggravated by L-NAME. World J Gastroenterol. 2016 Nov 7;22(41):9127-9140.
4. Sikiric P, Seiwerth S, Rucman R, Kolenc D, Vuletic LB, Drmic D, Grgic T, Strbe S, Zukanovic G, Crvenkovic D, Madzarac G, Rukavina I, Sucic M, Baric M, Starcevic N, Krstonijevic Z, Bencic ML, Filipcic I, Rokotov DS, Vlainic J. Brain-gut Axis and Pentadecapeptide BPC 157: Theoretical and Practical Implications. Curr Neuropharmacol. 2016;14(8):857-865.
5. Zukanović G, Glavić Ž, Šantak G, Crnković T, Frančina M, Zukanović M. Sinkroni neuroendokrini karcinom malih stanica cekuma i adenokarcinom rektuma. Med Jad 2016;46(3-4):109-114.
6. Crnković T, Gašpar D, Zukanović G, Kolundžić R. Suprapatellar cyst: diagnostic and therapeutic possibilities. Med Jad 2017;47(3-4):119-124.