

Tvrdoća benignih i malignih promjena dojke mjerena sonoelastografijom posmičnoga vala

Crnogorac, Maja

Doctoral thesis / Disertacija

2017

Degree Grantor / Ustanova koja je dodijelila akademski / stručni stupanj: **University of Zagreb, School of Medicine / Sveučilište u Zagrebu, Medicinski fakultet**

Permanent link / Trajna poveznica: <https://um.nsk.hr/um:nbn:hr:105:068456>

Rights / Prava: [In copyright](#)/[Zaštićeno autorskim pravom.](#)

Download date / Datum preuzimanja: **2025-03-08**



Repository / Repozitorij:

[Dr Med - University of Zagreb School of Medicine Digital Repository](#)



**SVEUČILIŠTE U ZAGREBU
MEDICINSKI FAKULTET**

Maja Crnogorac

**Tvrdoća benignih i malignih promjena
dojke mjerena sonoelastografijom
posmičnoga vala**

DISERTACIJA



Zagreb, 2017.

**SVEUČILIŠTE U ZAGREBU
MEDICINSKI FAKULTET**

Maja Crnogorac

**Tvrdoća benignih i malignih promjena
dojke mjerena sonoelastografijom
posmičnoga vala**

DISERTACIJA

Zagreb, 2017.

Disertacija je izrađena na Kliničkom zavodu za dijagnostičku i
intervencijsku radiologiju Kliničke bolnice "Dubrava"

Voditelj rada: prof. dr. sc. Boris Brkljačić

Zahvaljujem svom mentoru prof.dr.sc. Borisu Brkljačiću na mogućnosti, ohrabrenju i pomoći prilikom istraživanja.

Zahvaljujem svima u timu za dojkę našeg Zavoda, posebno Gogi i Tanji, na pomoći tijekom učenja i tijekom provođenja istraživanja. Također, hvala i osoblju Klinike za plastičnu, rekonstrukcijsku i estetsku kirurgiju, kao i osoblju Kliničkog zavoda za patologiju i Centra za kliničku citologiju i protočnu citometriju, bez čijeg rada ne bi bilo moguće napraviti ovo istraživanje.

Zahvaljujem svim prijateljima i obitelji, a najviše svom mužu na potpori kojom su mi pomogli da završim ovaj rad.

SADRŽAJ

POPIS OZNAKA I KRATICA

1.	UVOD	1
1.1.	Anatomija i fiziologija dojke.....	1
1.2.	Benigne bolesti dojke.....	3
1.3.	Maligne bolesti dojke.....	14
1.4.	Dijagnostika bolesti dojke.....	26
1.4.1.	Slikovne dijagnostičke metode.....	26
1.4.2.	Metode uzimanja uzorka tkiva u bolestima dojke.....	35
1.5.	Dosadašnje spoznaje.....	38
1.6.	Svrha rada.....	43
2.	HIPOTEZA ISTRAŽIVANJA.....	44
3.	CILJEVI ISTRAŽIVANJA.....	45
4.	ISPITANICI I METODE ISTRAŽIVANJA.....	46
5.	REZULTATI.....	49
5.1.	SLIKOVNI PRIKAZ SLUČAJEVA	62
6.	RASPRAVA.....	75
7.	ZAKLJUČCI.....	90
8.	SAŽETAK.....	93

9.	SUMMARY.....	95
10.	POPIS LITERATURE.....	96
11.	ŽIVOTOPIS.....	110

POPIS OZNAKA I KRATICA

ACR	American College of Radiology
ADH	atipična duktalna hiperplazija
ALH	atipična lobularna hiperplazija
ARFI	acoustic radiation force impulse
BIRADS	Breast Imaging Reporting and Data System
BRCA1/2	Breast Cancer 1/2 gen
B-mode	brightness mode
CAFs	carcinoma associated fibroblasts
CI	confidence interval
CNB	core needle biopsy / biopsija širokom iglom
DCIS	duktalni karcinom in situ
E	Youngov modul
ER	estrogen receptor
E _{max}	maksimalna vrijednost elastografske tvrdoće
E _{min}	minimalna vrijednost elastografske tvrdoće
E _{mean}	srednja vrijednost elastografske tvrdoće
E _{ratio}	omjer elastografske tvrdoće lezije i masnog tkiva
FA	fibroadenoma

FNAC	fine needle aspiration cytology / citopunkcija iglom
FoV	field of view
G	Gauge
HER2	Human Epidermal growth factor Receptor-2
HRL	high risk lesion
IDC	duktalni invazivni karcinom
ILC	lobularni invazivni karcinom
KBD	Klinička bolnica Dubrava
kPa	kilopaskal
LCIS	lobularni karcinom in situ
LN	lobularna neoplazija
m/s	metar u sekundi
ms	milisekunde
MHz	megahertz
MKC	mikrokalcifikati
MMG	mamografija
MR	magnetska rezonancija
NOS	not otherwise specified
NPV	negativna prediktivna vrijednost

PHD	patohistološka dijagnoza
PPV	pozitivna prediktivna vrijednost
PR	progesteron receptor
ROI	region of interest
RR	relativni rizik
RS	radial scar / radijalni ožiljak
SD	standardna devijacija
SSE	strain sonoelastografija
SWSE	shear wave sonoelastography – sonoelastografija posmičnog vala
TDLU	terminal ducts and lobules unit
UZV	ultrazvuk
Vs	velocity / brzina
VTI	virtual touch imaging
σ	mehanički stres/pritisak kojem se izlaže tkivo
ϵ	istezanje tkiva pod utjecajem vanjskog pritiska
τ	Kendall's tau-b koeficijent podudarnosti

1. UVOD

1.1. Anatomija i fiziologija dojke

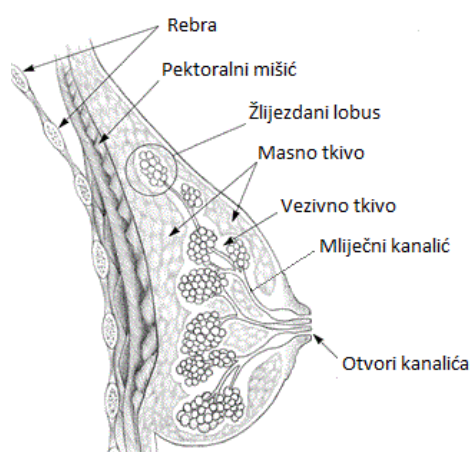
Dojka (lat. mamma, grč. mastos) je građena najvećim dijelom od žljezdanog tkiva, prekrivenog kožom i potkožnim masnim tkivom, koje leži na pektoralnom mišiću od kojeg je odvojeno fascijom. Funkcionalni segmenti dojke su zasebne mliječne žlijezde – kompleksne, razgranate strukture podjeljene u režnjeve (lobuse). Krajnji, ali i temeljni dio režnjeva čine terminalne dukto-lobularne jedinice (terminal duct-lobular unit; TDLU), odnosno lobul (režnjic) i terminalni kanalić, koji služe kao sekretorni dio žlijezde. Terminalni se kanalići spajaju u niz subsegmentalnih kanalića, oni u 20-40 segmentalnih kanalića, koji se potom skupljaju u 6-10 mliječnih kanalića i prazne na areoli (bradavici). Svaki režanj dojke zapravo funkcionira kao zasebna jedinica, a i fizički je odvojen od drugih lobusa. Njihov je broj konstantan tijekom života, dok su veličina i građa izrazito podložne promjenama. (1)

Čitav dukto-lobularni sustav dojke prekriven je dvorednim tipom epitela: unutarnji epitelni sloj sa funkcijom sekrecije i apsorpcije te vanjski, mioepitelni sloj, koji leži na bazalnoj membrani. Tipovi epitelnih stanica razlikuju se međusobno strukturalno i imunohistokemijski. Marker epitelnog sloja su keratini, antigeni epitelne membrane i drugi, dok mioepitelne stanice reagiraju sa drugim vrstama keratina, S-100 proteinom, P-cadherinom i drugima. Drugi dio tkiva dojke je specijalizirana stroma, koje također postoje dva tipa – interlobularna stroma, građena od gustog fibroznog veziva i masnog tkiva. Intralobularna stroma, koja obavija acinuse režnjica, sastoji se od hormonski reaktivnih fibroblasta specifičnih za dojku te limfocita. (1)

Tkivo dojke razvija se iz primarnog (ektodermalnog) pupoljka tijekom drugog tromjesječja embrionalnog razvoja (primordijalna areola), iz kojeg se tijekom 21. - 25.

tjedna gestacije formiraju sekundarni pupoljci te rastu prema podležećem mezenhimu. Faze razvoja dojke mogu se podijeliti na: inicijalizaciju, tijekom intrauterinog života, koja dovodi do formiranja inicijalnih režnjeva, potom arborizaciju, odnosno grananje u kanaliće u fetalno i pretpubertalno doba, te lobularizaciju u pubertetu i u zreloj dojci. (2) Reproductivno razdoblje je radi utjecaja hormona tijekom menstrualnog ciklusa obilježeno brojnim cikličkim promjenama u građi dojke. Većim dijelom u luteinskoj fazi svakog ciklusa dolazi do proliferacije stanica unutar kanalića i režnjića, odnosno povećava se broj epitelnih stanica i broj acinusa unutar režnjića. Sa krajem svakog menstrualnog ciklusa dolazi do programirane smrti i epitelnih i mioepitelnih stanica (apoptoza). U trudnoći pak mliječne žlijezde tek postižu svoj potpuni razvoj, kako brojem i veličinom režnjeva, tako i brojem acinusa po režnjiću, grananjem subsegmentalnih i terminalnih kanalića, da bi nakon završetka dojenja ponovno regredirale kolabiranjem kanalića i acinusa, apoptozom stanica te regeneracijom elemenata interlobularne strome. Tijekom i nakon menopauze žlijezdano tkivo dojke ulazi u proces involucije, slično regresiji nakon laktacije, no naglašenijeg opsega. Osim involutivnih promjena žlijezde, dolazi i do promjena parenhima, odnosno do zamjene specijalizirane intralobularne i periduktalne strome masnim tkivom (masna involucija) ili fibroznim tkivom bogatim kolagenom (fibrozna involucija). (1,2)

Slika 1. Anatomija dojke.



1.2. Benigne bolesti dojke

Benigne bolesti dojke daleko su češće od malignih te obuhvaćaju čitav niz različitih stanja - razvojne anomalije (npr. ektopično tkivo dojke), upalne bolesti, neproliferativne bolesti dojke, epitelne i/ili stromalne proliferativne bolesti sa ili bez atipije te benigne neoplazije (1). Uza sve dostupnije dijagnostičke metode, povećana je i potreba za prepoznavanjem ovih promjena, kako bi se smanjio broj nepotrebnih biopsija i operativnih zahvata. Pritom, posebnu pažnju treba obratiti na benigne promjene nejasnog malignog potencijala (tzv. "high-risk" lezije, HRL) te benigne lezije koje mogu imitirati karcinom dojke na slikovnim pretragama.

Upalne bolesti dojke

Masna nekroza dojke, sa infiltracijom pjenušavih makrofaga u djelomično nekrotično masno tkivo dojke, nalazi se prvenstveno kod traumatskih lezija dojke (iatrogene – biopsije, operativni zahvati augmentacije ili smanjenja dojki; slučajne traume). Eventualno, može biti posljedica ruptуре veće ciste kod fibrocistične bolesti dojke, sa ekstraluminacijom sadržaja u okolno tkivo te sekundarnom upalnom reakcijom. Također, etiološki uzročnici mogu biti i radioterapija, antikoagulantna sredstva, infekcija. Predstavlja 2,75 % benignih promjena dojke, s incidencijom 0,6 % (3). Češće je zahvaćeno površinsko, potkožno masno tkivo, a u manjoj mjeri sam parenhim dojke. Iako je u najvećem broju slučajeva bolest klinički okultna, može i klinički i na slikovnim pretragama oponašati karcinom dojke (odatle naziv "the great mimicker") – izgledom solitarne, iregularne mase, često uz zadebljanje i retrakciju kože ili bradavice, te prisutstvo mikrokalcifikacija.

Apsces dojke najčešće nastaje prilikom ruptуре mliječnog kanalića, tijekom laktacije ili neovisno od nje, a smješten je najčešće periareolarno. Mikroskopski nalaz otkriva

centralno smještenu šupljinu ispunjenu neutrofilima i sekrecijskim materijalom, okruženu upalno promijenjenim, a kasnije i fibroziranim tkivom dojke. (1) Klinički, lokalizirani apsces može oponašati karcinom dojke.

Granulomatozni mastitis je granulomatozni upalni proces u dojci, karakteriziran nastankom nekazeoznih granuloma, unutar kojih se ne izdvaja uzročni mikroorganizam. Bolest je vjerojatno imunološki posredovana (poslijedično infekciji, prisustvo stranog tijela, sistemske autoimune bolesti, npr. sarkoidoza, Wegenerova granulomatoza) te pripada istoj skupini bolesti kao i granulomatozni tireoiditis i orhitis. (1) Klinički te nalazom na MMG, UZV i MRI može oponašati karcinom.

Benigne neoplazije

Fibroadenom je najčešća benigna tvorba dojke koja se može naći u 25% asimptomatskih žena. (4) Tipično se javlja u mlađih pacijentica reproduktivne dobi. U trudnoći se lezija može povećati, a smanjuju se ili potpuno nestaju u pacijentica mlađih od 20 godina ili sa starenjem žene. Fibroadenomi se mogu javljati pojedinačno, a u 20% slučajeva nalaze se multipli ili bilateralni fibroadenomi. Klinički nalaz pokazuje oštro ograničenu, tvrdu masu, obično ne veću od 3 cm. Kod mladih pacijentica se nešto češće mogu naći tzv. „gigantski fibroadenomi”, veličine i do 10 cm. (1) Mikroskopski, fibroadenomi su građeni od različitih udjela žlijezdanog i vezivnog tkiva, a mogu se podjeliti na intrakanalikularne i perikanalikularne. Tubuli su građeni od kuboidnih ili niskih kolumnarnih stanica sa okruglim uniformnim jezgrama, na sloju mioepitelnih stanica. Gotovo svi sadrže progesteronske receptore, dok su estrogenski receptori prisutni u oko 25% tvorbi. Citogenetski 20 % fibroadenoma u stromi sadrže klonalne kromosomske aberacije, zbog čega pripadaju benignim tumorima specijalizirane strome dojke, sa epitelnom komponentom. (1)

Fibroadenomi u kojima se nalazi specifične promjene, kao što su ciste veće od 3 mm, sklerozirajuća adenoza, kalcifikacije ili papilarne promjene nazivaju se kompleksni fibroadenomi. Iako su fibroadenomi dugoročno lezije niskog rizika za razvoj karcinoma dojke, taj se rizik povećava u žena sa kompleksnim fibroadenomima (relativni rizik 2-4), sa pridruženom ADH priležećeg parenhima i pozitivnom obiteljskom anamnezom. (5) Maligna transformacija fibroadenoma je moguća u 0,1-0,3 % slučajeva, većinom unutar epitelne komponente, koja je podložna istim rizičnim utjecajima kao i ostalo tkivo dojke. (6) Još je rjeđi fenomen sarkomatozna transformacija strome fibroadenoma. (7) Stoga nagli rast prethodno dijagnosticiranog FA može ukazivati bilo na epitelnu, bilo stromalnu transformaciju te zahtjeva kiruršku eksciziju.

Ostali benigni tumori dojke su rjeđi (lipom, adenom, hamartom, tumor granularnih stanica). **Lipomi** su solidni benigni tumori, obično solitarni, građeni od zrelih masnih stanica. Klinički se prezentiraju kao palpabilne tvorbe, no UZV nalaz je dijagnostički jasan te daljnja obrada nije potrebna, osim u slučaju rasta lezije. **Adenomi** su čiste epitelne neoplazije, koje se mogu podijeliti u tubularne, laktacijske, apokrine, duktalne i pleomorfne. (4) Laktacijski adenom se javlja nešto češće i to u razdoblju trudnoće i puerperija. Može se javiti solitarna ili multiple palpabilne tvorbe, građene od hipertrofičnih režnjeva s proliferacijom acinusa ispunjenih sekretornim kuboidnim stanicama. Može se javiti i ektopično, u aksili, torakalnoj stijenci ili vulvi. (1) Najčešće spontano regredira, nije sklon recidivima niti malignoj alteraciji. Tubularni adenom se češće prezentira mikrokalcfikatima unutar dilatiranih acinusa. **Hamartom** je rjeđi benigni tumor dojke građen od žljezdanog masnog i fibroznog tkiva, koji se prezentira kao palpabilna, dobro ograničena masa. **Tumor granularnih stanica** još je rjeđa tvorba koja potječe od Schwannovih stanica perifernog živčanog sustava. Može imitirati karcinom jer je fibrozne konzistencije i fiksiran za mišićnu fasciju, s retrakcijom

ili čak ulceracijom kože. Slikovnim se metodama ne može razlikovati od karcinoma, a tumor može biti i maligni, stoga je široka ekscizija sa slobodnim rubom metoda izbora.

Phyllodes tumor je neuobičajena fibroepitelna tvorba, koja makroskopski sličí fibroadenom, no javlja se u starijih pacijentica. Mikroskopski, raste intrakanalikularno, u lumen, epitelna je komponenta obično benigna, s održanim mioepitelnim slojem, stroma je hipercelularna. Neke lezije mogu imati atipiju i pleomorfizam stanica strome. Često se nalaze područja krvarenja i nekroze. Maligni tumori se ponašaju poput sarkoma, skloni su i recidiviranju i metastaziranju. (1)

Pseudoangiomatozna stromalna hiperplazija

Pseudoangiomatozna stromalna hiperplazija (PASH) je benigna miofibroblastična proliferacija nespecializirane strome dojke, koja može predstavljati slučajan nalaz uz druge bolesti dojke, a može se prezentirati i kao palpabilna masa. Nalazi se uglavnom kod premenopausalnih i perimenopausalnih žena, stoga je vjerojatno podložna hormonskom utjecaju. Karakterizira ju proliferacija fibroblasta i miofibroblasta sa mrežom praznih procijepa unutar acelularne, hijalizirane strome. Može se javiti u jednostavnom, fascikularnom i proliferativnom obliku. (1) Na mamografiji se prezentira najčešće kao nekalcificirana okrugla ili ovalna masa, dobro ograničenih rubova ili rjeđe kao područje fokalne asimetrije. Na UZV je nalaz nespecifičan, najčešće se nalazi hipoehogena, dobro ograničena tvorba. Na MR prezentira se kao ograničena masa ili non-mass nakupljanje segmentalne distribucije, sa progresivnom krivuljom (tip 1). Na slikovnim pretragama najčešće imitira fibroadenom. Budući da PASH nije povezana s povećanim rizikom za razvoj karcinoma dojke kirurška ekscizija nije nužna, a ako se provodi potreban je široki čisti rub jer je bolest sklona recidiviranju. (4,8)

Fibrocistične promjene dojke

Grupa promjena dojke koja se najčešće naziva fibrocistične promjene ili fibrocistična bolest dojke označava najčešće prisutne i vrlo heterogene benigne promjene, koje se mogu naći u 50% žena. (4) Vrlo često se klinički prezentiraju pojavom boli u dojka, koje su na palpaciju zrnate strukture, "grudaste", parenhim je na slikovnim pretragama gust, a najčešće se kao formirane lezije mogu izdvojiti samo jednostavne ciste. Najčešće se javlja između 25 i 50 godine života. Hormonski utjecaj pri razvoju je razvidan (prevladava utjecaj estrogena nad progesteronom), no patofiziološki mehanizmi još nisu u cjelosti razjašnjeni. Javlja se bilateralno, no nije rijetkost da jedna dojka bude jače zahvaćena promjenama. Primarno fibrocistična bolest zahvaća TDLU, iako se epitelna hiperplazija može proširiti i u veće kanaliće. (1)

Neproliferativne bolesti dojke

Ova grupa promjena nema nikakav povišen rizik za razvoj karcinoma dojke. Glavne morfološke promjene su:

- ciste – mikroskopske ili klinički vidljive nakupine bistrog ili žućkastog sadržaja. Mikroskopski, epitelni sloj ciste je obično u potpunosti izravnat ili čak nedostaje, a cista posjeduje samo fibroznu čahuru.
- fibroza – česta promjena, sa varirajućim stupnjevima. Vjerojatno nastaje poslijedično rupturi ciste i hijalinizaciji.
- kalcifikacije – manje su učestale nego u duktektazije ili kod karcinoma dojke. Obično se radi o grubim, nepravilnim kalcifikatima, iregularnog rasporeda, građenim od kalcij-fosfata ili kalcij-oksalata.
- kronična upala – nije vezana za infekciju već za rupturu ciste te sekreciju sadržaja u stromu, sa nakupljanjem limfocita, plazma stanica te pjenušavih histiocita.

- adenoza – adenoza je povećan broj acinusa unutar lobulusa, što je normalan nalaz u trudnoći ili predstavlja fokalnu promjenu dojke. Acinusi mogu biti uvećani, ali nema distorzije karakteristične za sklerozirajuću adenozu. (9)

Benigne proliferativne bolesti dojke

Benigne bolesti dojke su heterogena skupina bolesti koje prvenstveno nastaju hormonski uzrokovanom hiperplazijom, tipično se javlja više od jedne promjene, često u kombinaciji sa neproliferativnim promjenama. Neke od njih klinički ili na dijagnostičkim slikovnim metodama mogu oponašati karcinom.

Intraduktalni papilom

Intraduktalni papilomi su benigne polipoidne lezije, koje mogu nastati u manjim ili u većim kanalićima, a ovisno o veličini kanalića izgledat će kao polipoidna masa u lumenu ili će se vidjeti tek mikroskopski. Solitarni papilomi obično se javljaju u starijih žena te su smješteni centralno (subareolarno), a mogu biti palpabilni i uzrokovati krvavi iscjedak iz bradavice. Lezije su meke i mogu sadržavati zone krvarenja. (1) Multipli papilomi nalaze se kod mlađih pacijentica (40-50 godina), u manjim kanalićima smješteni periferno te obično ne uzrokuju iscjedak. Mikroskopski, papilomi su razgranate, kompleksne celularne strukture. Na benignost ukazuju razvijena stroma u papilarnim granama, prisutstvo dvije vrste stanica (luminalne i mioepitelne), normokromatske i ovalne jezgre s niskom mitotskom aktivnošću. (1)

Relativni rizik za razvoj karcinoma dojke veći je kod multiplih papiloma, kod kojih bez atipije iznosi 3 puta, a sa pridruženom atipijom 7, pa stoga zahtjevaju eksciziju. (10) Solitarni papilomi imaju relativni rizik 2, stoga ekscizija nije nužna, no u slučaju pridružene atipije kada relativni rizik raste na 5 puta (10) ili diskrepancije radiološkog

i histološkog nalaza ipak se preporučuje i to sa slobodnim rubom od 10 mm. Juvenilna papilomatoza je pojava multiplih cističnih i papilomatoznih promjena, obično na solitarnom ograničenom arealu veličine 1-8 cm kod žena mlađih od 30 godina. Može biti udružena s drugim podvrstama proliferativnih lezija i s atipijom, a povezana je s povišenim rizikom za razvoj karcinoma, stoga se preporuča široka ekscizija te redovito praćenje i pacijentice i njenih ženskih rođaka. (4,11)

Sklerozirajuća adenoza

Sklerozirajuća adenoza je benigna lezija režnjica dojke, u kojoj se unutar kanalića nalazi više nego udvostručen broj acinusa, a pritom dolazi i do njihove distorzije u centralnom dijelu te dilatacije periferno. Brojnošću dominiraju mioepitelne stanice. Bolest se može prezentirati kao palpabilna masa, denznije područje ili područje poremećene arhitektonike sa ili bez mikrokalcifikacija na mamografiji. Ultrazvučno se najčešće opisuje fokalno akustično zasjenjenje, rjeđe iregularno konturirana tvorba ili fokalna distorzija parenhima. Uzrok nastanka sklerozirajuće adenoze nije poznat. Povezana je sa relativnim rizikom od 1,5-2 puta za razvoj karcinoma dojke. Za dijagnozu je nužna perkutana biopsija, no ako je u uzorku prisutna samo sklerozirajuća adenoza nije potrebna ekscizija, već samo praćenje.(3)

Mikroglandularna adenoza je tip adenoze kod kojeg se nalazi proliferacija malih, okruglih žlijezda, iregularno raspoređenih unutar guste fibrozne strome ili masnog tkiva. Lumen je ispunjen eozinofilnim materijalom. Najvažniji je nalaz nedostatak vanjskog mioepitelnog sloja, što otežava razlikovanje naspram tubularnog karcinoma, no kod mikroglandularne adenoze prisutna je bazalna membrana. (4)

Radijalni ožiljak

Radijalni ožiljak (radial scar, RS) je benigna, pseudoinfiltrativna lezija karakterizirana centralnom fibrozom, od koje se kanalići i režnjići radijalno šire, sa različitim stupnjevima distorzije i proliferacije epitela. Može se javljati uz druge benigne promjene, npr. ciste, sklerozirajuću adenozu, epitelnu hiperplaziju sa ili bez atipije, a često se nalazi i uz maligne promjene. Točan uzrok nastanka nije poznat, no zbog stelatnog izgleda lezije moguća je neprimjetna ozljeda u podlozi, s poslijedičnom fibrozom i retrakcijom tkiva. Također, zbog česte povezanosti s duktektazijom, obliteracija kanalića i kronična upala su mogući patogenetski mehanizam. Tipično se naziv radijalni ožiljak koristi za lezije promjera manjeg od 1 cm, a naziv kompleksna sklerozirajuća lezija za veće promjene.

Zbog svoga stelatnog oblika na mamografiji i drugim pretragama ove lezije mogu imitirati karcinom dojke. UZV karakteristike radijalnog ožiljka su nespecifične. Zbog povećanog broja pregleda dojki mamografskim probirom, povećan je i broj otkrivenih RS, s incidencijom od 0,03-0,09 %. (12) No, nalaz RS u uzorcima s malignim lezijama daleko je češći te se smatra da je RS povezan s povećanim relativnim rizikom od 2 puta za razvoj karcinoma dojke.

Studije se prilično razlikuju pri procjeni povezanosti relativnog rizika za razvoj karcinoma dojke u slučaju nalaza RS uz druge proliferativne lezije. U studiji Jacobsa i suradnika, RS uvećava relativni rizik razvoja karcinoma kod žena sa pridruženom epitelnom hiperplazijom bez atipije za 90%, a kod hiperplazije sa atipijom 70%. (13) Studija s Mayo klinike (14) nije našla statistički značajnu vezu između porasta relativnog rizika u istim navedenim kombinacijama lezija. Također, prva je studija povezala porast rizika s porastom veličine i broja RS lezija (13), dok Berg i suradnici

nisu našli ovu povezanost. Ekscizija samog RS nije nužna, osim u slučaju povezanosti s atipijom.

Duktalna i lobularna hiperplazija

Epitelna hiperplazija je nalaz više od dva sloja epitela u kanalićima dojke, a može se podijeliti u slijedeće kategorije:

- blaga – debljine 3 do 4 reda epitelnih stanica
- umjerena (floridna) – veće debljine
- atipična

U većini slučajeva čitav lumen može biti ispunjen proliferacijom stanica. Niz patohistoloških kriterija pomaže u utvrđivanju benignosti lezije, uglavnom vaganjem njihovih međusobnih odnosa – kriteriji nisu definitivni, a i benigna proliferacija može koegzistirati sa arealom karcinoma. Imunohistokemijski, duktalna proliferacija pokazuje jaku reaktivnost na keratin 5/6, za razliku od atipične hiperplazije i DCIS-a, kod kojih se u 90% slučajeva ne nalazi ovaj odnos. (1)

Lobularna hiperplazija je termin koji se koristi kad god su lobuli veći i celularniji od normalnog, a isključena je trudnoća, puerperij ili vanjski hormonski stimulans, a ne postoje dovoljni kriteriji za postavljanje dijagnoze atipične lobularne hiperplazije ili lobularnog karcinoma in situ. (1)

Kolumnarne stanične promjene

Benigne kolumnarne lezije bez atipije se dijele u kolumnarne stanične promjene i kolumnarnu staničnu hiperplaziju, ovisno o broju slojeva stanica unutar acinusa. Radi se o nizu promjena koje se najčešće dijagnosticiraju biopsijom suspektnih područja mikrokalifikata nađenih na mamografiji. Zamjena zrelih epitelnih stanica jednim ili više

(do 5) redova atipičnih stanica, uz distenziju pripadajućeg TDLU, naziva se flat atipija (u novijem nazivlju duktalna intraepitelna neoplazija – DIN 1). Flat atipija predstavlja moguću intraduktalnu neoplastičnu promjenu, sa sklonošću lokalnom recidivu bolesti. Budući da se često nalazi kao nusnalaz u uzorcima ADH, ALH, DCIS-a niskog stupnja, tubularnog karcinoma i lobularnog karcinoma, moguće je da predstavlja prekursor malignih promjena. (15,16) Daljnji postupak ovisi o multidisciplinarnom konziliju – potrebno je revidirati uspješnost metode (perkutana biopsija širokom iglom smatra se valjanom metodom za dijagnozu) te druge rizične čimbenike prisutne kod pacijentice kako bi se donijela odluka o eksciziji.

Proliferativne bolesti dojke s atipijom

Atipična duktalna hiperplazija

Od raznih vrsta proliferativnih bolesti epitela, Page i Dupont najviše su pridonijeli istraživanju ovih podvrsta bolesti, koje su nazvali atipična duktalna (ADH) i atipična lobularna hiperplazija (ALH), a koje sadrže neke, ali opet ne sve kriterije za dijagnozu in situ lezije. U velikoj retrospektivnoj studiji dijagnosticirali su ove lezije u 3.6 % pacijentica te pronašli 3 do 5 puta veći rizik za razvoj karcinoma nego u općoj populaciji. (17)

ADH se definira kao lezija sa citološkim (monomorfne stanice sa ovalnim ili okruglim jezgrama) i arhitektonskim (mikropapile, mostovi, solidni ili kribriformni uzorak) značajkama DCIS-a niskog gradusa, ali sa tek polovičnim zahvaćanjem TDLU. Karakteristična je uniformnost stanica, hiperkromatske jezgre te geometrijski pravilan prostor među stanicama. (1) Većina je promjena tipa ADH mala, sa zahvaćanjem

dijela kanalića ili nekoliko manjih kanalića, fokusa ne većeg od 2 mm. Nalazi se u tek 4 % uzoraka biopsije učinjene zbog palpabilne lezije dojke, dok 31 % uzoraka biopsija učinjenih zbog nalaza mikrokalcifikata na mamografiji sadrži fokuse ADH. (18)

Značaj ove lezije je povezanost sa povećanim relativnim rizikom 4-5 puta u odnosu na opću populaciju za razvoj karcinoma dojke. (17,19) Rizik raste na čak 10 puta ako pacijentica ima pozitivnu obiteljsku anamnezu u prvom koljenu. (18) Rizik je uvećan u obje dojke, a karcinom se razvije obično unutar 10-15 godina od postavljenja dijagnoze ADH. (17) Pod većim su rizikom žene u predmenopauzi. Preporučuje se ekscizija lezija ili rutinsko praćenje obje dojke.

Lobularna neoplazija

Epitelne proliferacije lobularnog tipa, atipična lobularna hiperplazija (ALH) i lobularni karcinom in situ (LCIS), zajednički se nazivaju lobularnim neoplazijama budući da ne izražavaju nikakvu morfološku različitost, već se ALH definira kao proliferacija stanica identična onoj kod LCIS, ali kod koje stanice ispunjavaju i distendiraju do 50% acinusa. Mikroskopski se mogu naći distendirani lobuli ispunjeni uniformnim, malim, okruglim stanicama sa okruglom normo- do hiperkromatskom jezgrom. Atipija, pleomorfizam i nekroza tipično nisu prisutni (1). Obje vrste lezija rijetko se klinički manifestiraju, već predstavljaju slučajan nalaz kod biopsija, najčešće kod perimenopauzalnih žena. U oko 50% slučajeva radi se o multifokalnim lezijama, a u trećine slučajeva lezije su prisutne i u kontralateralnoj dojci. (20)

LCIS se može naći i unutar fibroadenoma ili sklerozirajuće adenoze. Dijagnoza se postavlja ako postoje gnjezda stanične proliferacije koja su uzrokovala proširenje lobula, za razliku od lobularne hiperplazije gdje su lobuli normalne veličine i centralno

se razaznaje slobodan lumen. Imunohistokemijski se LCIS od DCIS-a može razlikovati odsustvom reakcije na E-kadherin i beta-katenin, dok je pozitivan na HMW keratin (1).

Lobularne neoplazije nose relativni rizik za razvoj bilo dukalnog bilo lobularnog karcinoma dojke od 4-5 kod ALH i 8-10 kod LCIS. (17) No, ne postoji koncenzus oko tretiranja lobularnih neoplazija, već postupak ovisi o kliničko-radiološko-histološkoj podudarnosti nalaza. Dovoljno je redovito praćenje, osim u slučaju dvojbene nalaza, pridružene druge lezije koja zahtijeva eksciziju ili ako lobularna neoplazija ima i duktalne karakteristike – tada se preporučuje ekscizija. (21,22)

Tablica 1. Relativni rizik i preporučeni terapijski postupak kod benignih lezija dojke te lezija dojke visokog rizika.

Patohistološki nalaz	Povezani relativni rizik	Preporučana ekscizija
Kompleksni fibroadenom	3	ne
Sklerozirajuća adenoza	2	ne
Radijalni ožiljak	2	ne
Flat atipija	?	ne
Solitarni papilom bez atipije	2	ne
Multipli papilomi bez atipije	3	ne
Solitarni papilom s atipijom	5	da
Multipli papilomi s atipijom	7	da
Atipična duktalna hiperplazija	4-5	da
Atipična lobularna hiperplazija	4-5	da
Lobularni karcinom in situ	8-10	da

1.3. Maligne bolesti dojke

Epidemiologija karcinoma dojke

Karcinom dojke je najčešći maligni tumor kod žena, kod kojih je i vodeći uzrok smrtnosti vezane za karcinome. Prema podacima Međunarodne agencije za istraživanje raka Svjetske zdravstvene organizacije za 2012. godinu, te godine je u svijetu dijagnosticirano 1,67 milijuna novih slučajeva karcinoma dojke, što čini 25%

svih dijagnosticiranih karcinoma. (23) Incidencija globalno gledano varira čak do 4 puta, pa tako u srednjeafričkim zemljama iznosi oko 27/100 000, dok je u Sjevernoj Americi 92/100 000. U Europskoj uniji je iste godine zabilježeno 362 tisuće novih slučajeva te 92 tisuće smrti vezanih uz karcinom dojke. Prema podacima Registra za rak Hrvatskog zavoda za javno zdravstvo, u 2013. godini u Hrvatskoj je dijagnosticiran karcinom dojke u 2557 žena (incidencija 115/100 000) što čini 26% karcinoma otkrivenih u žena (24), dok su od karcinoma dojke umrle 994 žene (stopa mortaliteta oko 24/100 000) (24).

Patogeneza karcinoma dojke

Morfologija, pa tako i patologija tkiva, ovisi o ravnoteži između stvaranja, odumiranja i obnove staničnih elemenata. Matične stanice specifične za tkivo definirane su dugotrajnom sposobnošću obnavljanja i produkcije diferenciranih tkivnih stanica. Za obnovu tkiva zadužene su tkivno specifične somatske matične stanice, kojih u dojci postoje tri vrste: jedna iz koje nastaju sve epitelne stanice te dvije iz kojih nastaju ili sekretorni režnjici ili kanalići. Kako bi stanica postala neoplastična, mora doći do niza promjena jačih od inače stroge kontrole dijeljenja stanica. Maligni tumori građeni su od heterogene populacije mutiranih stanica, koje dijele neke od mutacija, no različitog su genotipa i fenotipa. Dio stanica tumora predstavljaju tumorske matične stanice, koje imaju sposobnost sporog dijeljenja, samoobnove te diferencijacije. Upravo zbog svoje dugovječnosti, matične stanice i tumorske stanice podložnije su mutagenim utjecajima od "običnih", diferenciranih tkivnih stanica. Akumulacija tako stečenih mutacija može objasniti nastanak tumorskih stanica, prema teoriji karcinogeneze nazvanoj „multi-hit theory”. Do inicijalne mutacije, koja somatsku matičnu stanicu predisponira za malignu alteraciju, može doći u fetalno doba, a sve daljnje genetske aberacije, nastale pod

utjecajem endogenih i egzogenih čimbenika rizika, mogu se razviti tijekom čitavog životnog vijeka. Primjenjena na dojku, ova teorija vodi do koncepta bolesnog režnja ("the sick lobe theory"), što znači da se unutar jednog režnja dojke može naći različit broj mutiranih stanica i kanalića i režnjića, koje sve potječu od iste matične stanice, iako su nadalje različito podložne mutagenim utjecajima. (2) Time je taj režanj dojke senzitivniji na utjecaj rizičnih čimbenika, a postojanje više takvih režnjeva u žene potencijalno vodi do razvoja više tumora, npr. multiplih ili bilateralnih karcinoma. Kako se režnjevi razvijaju vrlo rano u fetalnom razvoju, karcinogeneza počinje već od procesa inicijalizacije, pa je prema ovoj teoriji karcinom dojke zapravo cijeloživotna bolest koju može prekinuti samo eliminacija bolesnog režnja.

Etiologija karcinoma dojke i rizični čimbenici za njegov razvoj

Postoji nekoliko nepobitno utvrđenih rizičnih čimbenika za razvoj karcinoma dojke, dok se čitav niz njih još istražuje. Glavni zajednički nazivnik većine ovih faktora je produljena izloženost estrogenu.

- podneblje – utjecaj se jasno vidi prilikom analize stopa incidencije, koje su, kako je već spomenuto, različite i do 4 puta u različitim dijelovima svijeta. Neke azijske zemlje, Afrika i Južna Amerika imaju niske stope incidencije, dok su Sjeverna Amerika i Europa regije sa visokim stopama, što djelomično objašnjava genetska predispozicija, ali i različit stil života. Također, značajno je da migracijom iz područja nižeg u područje višeg rizika žena i njeni ženski potomci poprimaju razinu rizika karakterističnu za novo podneblje
- dob - rizik raste s dobi
- izloženost ionizirajućem zračenju - povisuje rizik, posebno ako se primjenjuje u vrijeme razvoja dojki

- benigne promjene dojke
- menstrualna i reproduktivna anamneza – povišen rizik je povezan sa ranom menarhom, nuliparitetom, kasnom dobi rađanja prvog djeteta i kasnom menopauzom
- viši socioekonomski status (25) te određena zanimanja (26) povisuju rizik
- hormonska nadomjesna terapija – povisuje rizik (26,27)
- sindrom ataksije-teleangiektazije i sindrom Cowden (1)
- pozitivna obiteljska anamneza - oko 5-10% karcinoma dojke obiteljski su povezani. (28) Najznačanije mutacije, gena BRCA 1 na kromosomu 17q21 i BRCA 2 na 13q12.3, povezuju se sa oko 30% naslijednih karcinoma dojke. Oba gena kodiraju proteine koji sudjeluju u popravku DNA. Ove su mutacije posebno važne zbog visoke penetrantnosti, koja se definira kao rizik za razvoj karcinoma, u ovom slučaju dojke i jajnika, do 70-te godine života. I BRCA 1 i 2 mutacije imaju visoku penetrantnost za karcinom dojke, gotovo 80%, dok za karcinom jajnika BRCA 1 nosi rizik od 40%, a BRCA 2 oko 20%. (29) Nositelji BRCA 1 mutacije češće razvijaju invazivne duktalne karcinome visokog gradusa, mitotički vrlo aktivne, s negativnim hormonskim receptorima, a u 10% slučajeva atipični medularni karcinom. (29) BRCA 2 nositelji razvijaju heterogenije karcinome, također najčešće duktalne, rjeđe atipični medularni, a češće lobularni karcinom, nešto rjeđe s negativnim receptorima hormona (30), srednjeg i visokog gradusa. (29,30,31) Identificiran je i niz drugih mutacija povezanih s karcinomom dojke (PTEN, TP53, LKB1/STK11, CDH1 – s višim doživotnim rizikom te CHEK2, ATM, TGFB1, CASP8 – s nižim rizikom), koje se rjeđe susreću. (30)

Duktalni karcinom in situ (DCIS)

Sa učestalijom upotrebom mamografije, DCIS se sve češće otkriva, čak i kao nepalpabilna lezija. Podjelom prema nuklearnom gradusu odnosno stupnju diferencijacije stanica, DCIS visokog nuklearnog gradusa karakteriziran je proširenim kanalićima, unutar kojih se nalazi proliferacija atipičnih, visoko pleomorfnih, obično velikih tumorskih stanica. Jezgre su različitih veličina i oblika (anizonukleoza). Izražena je mitotska aktivnost. Rast lezije je obično solidne forme. (32,33)

Kalcifikacije unutar nekrotičnog debrisa su gotovo uvijek prisutne, poprimaju amorfni oblik i karakterističan su slikovni dijagnostički znak. Kanalići unutar lezije mogu biti ekstremno distendirani, s okolnom fibrozom i limfocitnom infiltracijom pa lezija može postati i palpabilna. DCIS niskog nuklearnog gradusa iste je građe kao ADH – sadrži monomorfne, okrugle ili ovalne male stanice. Arhitektura je obično ne-solidna, odnosno lezije su kribriformne ili mikropapilarne građe. Kalcifikacije su često prisutne, lamelnog oblika (psamoma tjelešca), dok se nekroza rijetko nalazi. (32) Intermedijarni ili srednji gradus nalazi između ova dva stupnja. DCIS visokog stupnja sa solidnim uzorkom i obilnom intraduktalnom nekrozom naziva se komedokarcinom. (34) Ovaj tip lezije može doseći relativno velike dimenzije i postati palpabilan, može biti i multicentričan i prisutan bilateralno. (1)

Intraduktalno širenje tumora može biti ekstenzivno, čak dosegnuti i bradavicu te uzrokovati Pagetovu bolest. Također, važno je identificirati prisutstvo stromalne invazije, odnosno fokuse invazivnog karcinoma. (1) Najčešći obik terapije je poštedna operacija dojke, iako se kod nekih pacijenata zagovara i mastektomija.

Invazivni karcinomi dojke

Karcinomi dojke po definiciji invadiraju stromu, odnosno prelaze bazalnu membranu, bez obzira na prisutstvo in situ komponente, odnosno na omjer ovih dviju komponenti. Kao i in situ karcinomi, invazivne se lezije također mogu podijeliti na duktalni i lobularni tip, uz postojanje intermedijarnih i mješovitih lezija. Oko 50% karcinoma nalazi se u gornjem vanjskom kvadrantu dojke, 15% u gornjem unutarnjem ili medijalnom kvadrantu, 10% u vanjskom donjem te 5% u unutarnjem donjem kvadrantu. Oko 17% se nalazi centralno u dojci (unutar 1 cm od bradavice) dok je 3 % difuzno. Češće je zahvaćena lijeva dojka. (9)

Invazivni duktalni karcinom

Prema morfološkim karakteristikama, odnosno citoarhitektonici, duktalni karcinomi imaju brojne varijante, no oko 75% karcinoma pripada skupini klasičnog, običnog ili nespecifičnog izgleda (NOS; not-otherwise-specified). (1) Ovaj prototip karcinoma dojke može varirati u svom obliku, veličini i konzistenciji, no tipično je tvrd, slabo ograničen, žućkasto-sive boje na presjeku, s trabekularnim širenjem kroz okolni parenhim u masno tkivo što mu daje tipičan stelatni izgled na slikovnim metodama. Mogu se naći zone nekroze, cistične degeneracije ili krvarenja, pogotovo u većim lezija. Karcinom može invadirati kožu ili podležeću fasciju i pektoralni mišić. Mikroskopski, karcinom također ima mnoštvo varijanti rasta – u pojedinačnim stanicama, gnjezdima, linijama, a same stanice variraju oblikom i veličinom, no svakako su veće u odnosu na stanice kod lobularnih karcinoma, s naglašenijim pleomorfizmom i većim brojem mitozama. Količina prisutne strome može biti nikakva do obilna, fibroznog do vrlo celularnog izgleda. U 60% karcinoma prisutni su kalcifikati. (1,9)

Invazivni lobularni karcinom

Tipično je građen od malih, uniformnih stanica, koje se u pravilnim krugovima umnažaju unutar lobula zahvaćenog LCIS-om. Stroma je fibrozna i obilna, a stvaranje žlijezda oskudno. Obično je prisutna vrlo obilna limfocitna infiltracija. Imunohistokemijski karcinom je vrlo sličan in situ tipu, s nedostatkom E-cadherina. U literaturi učestalost varira od 0.7 do čak 20%. (1) Multicentričnost je nešto češća nego kod duktalnog karcinoma, kao i rizik za razvoj karcinoma dojke u kontralateralnoj dojci.

Tubularni karcinom

Javlja se u žena oko 50 godine života, a karakteriziran je tvrdom konzistencijom i slabo ograničenim rubovima te manjim promjerom. Mikroskopski može nalikovati na radijalni ožiljak ili adenozu, budući da ima dobro diferencirane žlijezde, nema područja nekroze, mitozu ni osobitog pleomorfizma. (1) Žlijezde su međutim razbacane u stromi, koja je vrlo celularna, prisutna je invazija masnog tkiva, a u 2/3 slučajeva i zone DCIS-a. Unatoč dobroj diferencijaciji žlijezda, manjka sloj mioepitelnih stanica, kao i bazalna membrana. Opisan je velik postotak multicentričnih (56%), kao i obiteljski vezanih (40%) i bilateralnih (38%) slučajeva tubularnog karcinoma. (35) U oko 10% slučajeva karcinom metastazira u aksilarne limfne čvorove, a generalno ima dobru prognozu.

Kribriiformi karcinom

Invazivni kribriiformni karcinom je rijedak tip karcinoma dojke (1-3%), s dobrom prognozom. Makroskopski je izgleda sivkaste ograničene tvorbe, obično većeg promjera. Mikroskopski, tumorske stanice tvore kribriiformne strukture. Često se nalazi i DCIS komponenta. (1)

Mucinozni karcinom

Mucinozni, koloidni ili želatinozni karcinom javlja se u postmenopauzalnih žena. Dobro je ograničen, građen od želatinozne mase pregrađene septama. Mikroskopski, unutar ekstracelularnog mucina (histokemijski radi se o sijalomucinu) nalaze se grozdovi jednoličnih tumorskih stanica. Čisti mucinozni karcinom ima vrlo malu učestalost nodalnih metastaza (2-4%) te time i odličnu prognozu, no češći, mješani tipovi imaju lošiju prognozu. (1,9) Važno je napomenuti da mucin nije patognomoničan za ovaj tip karcinoma dojke, već se može naći, čak i u obilnim ekstracelularnim nakupinama, kod papiloma, papilarnog karcinoma, duktalne hiperplazije floridnog tipa i atipične duktalne hiperplazije. Nalaz mucina u uzorku core biopsije uvijek zahtjeva kiruršku eksciziju. (1)

Medularni karcinom

Dob javljanja ovog tipa karcinoma obično je u žena mlađih od 50 godina. Češći je u Japanki te u žena nositeljica BRCA 1 mutacije. Obično je dosta velik, dobro ograničen, homogen i siv na presjeku, sa sitnim žarištima nekroze. Građen je od oskudne strome i velikih pleomorfnih stanica, s brojnim, ponekad atipičnim mitozama. (1) Tipičan je nalaz limfoplazmicitnog infiltrata okolnog tkiva. Imunohistokemijski gotovo je uvijek negativan na hormonske receptore. Prognoza je dobra, sa 10 godišnjim preživljenjem od 85% (36), iako su metastaze u aksilarne limfne čvorove često prisutne.

Invazivni papilarni karcinom

Papilarne lezije dojke uključuju intraduktalne papilome, intraduktalni papilarni karcinom, inkapsulirani papilarni karcinom i solidni papilarni karcinom. (37) Papilarni karcinom nalazi se u oko 2% slučajeva, a 50% ih je smješteno retroareolarno. Nešto se češće javlja u bijele rase i u postmenopauzalnih žena. Nedostatak mioepitelnih

stanica smatra se karakteristikom intraduktalnog papilarnog karcinoma. Često je vezan uz DCIS lezije. Na ultrazvuku se najčešće prezentiraju kao hipoehogene solidne tvorbe ili kompleksne ciste s nodularnim dijelovima, što na mamografiji daje izgled okrugle, ovalne ili lobulirane sjene. Mikropapilarni karcinom je vrlo invazivan, a karakteriziran je formiranjem pseudopapilarnih struktura, bez fibrovaskularne srži. Često je visokog nuklearnog gradusa i gotovo uvijek metastazira u limfne čvorove.

Apokrini karcinom

Ovaj rijedak tip karcinoma (1-4%) građen je od velikih stanica s acidofilnom, granularnom citoplazmom, s PAS pozitivnim eozinofilnim granulama, velikih jezgara. Budući da su apokrine promjene karakteristika benignih lezija dojke, dijagnoza karcinoma postavlja se samo kada su arhitektonske karakteristike raširene i nedvojbeno maligne. (1, 9)

Inflamatorni karcinom

Naziv potječe od kliničke slike ovog karcinoma, gdje se nalazi upaljena, crvena, topla koža dojke, što klinički nalikuje mastitisu. U podlozi se nalazi nediferencirani karcinom s rasprostranjenom karcinomatozom limfnih žila dermisa. Pacijentice međutim, i bez tipičnog kliničkog izgleda, mogu imati inflamatorni karcinom okultnog tipa. Dijagnoza se može postaviti nakon kliničkog pregleda biopsijom kože. (9)

Pagetova bolest

Krustozna lezija areole uzrokovana podležećim duktalnim in situ ili invazivnim karcinomom naziva se Pagetova bolest. U epidermisu se nalaze velike svijetle stanice atipičnih jezgara, ponekad ispunjene granulama melatonina u citoplazi, stoga je jedna od glavnih diferencijalnih dijagnoza melanom. (1)

Manje česte vrste karcinoma: metaplastični, karcinom sa neuroendokrinim značajkama, sekretorni (juvenilni) karcinom, karcinom skvamoznih stanica.

Molekularna klasifikacija karcinoma dojke

Ekstenzivna genomska analiza karcinoma dojke dovela je do klasifikacije istih prema nalazima molekularnih testova (Oncotype DX®, MammaPrint®, Veridex® i drugi), u pet podtipova (luminal A, luminal B, HER2 skupina, bazalna skupina i "normal-like" skupina), koji imaju različito biološko ponašanje, klinički tijek i odgovor na terapiju. (38)

U kliničkoj praksi karcinomi se dijele u četiri podtipa ('normal-like' skupina je prema statusu hormonskih receptora istovjetna skupini luminal A) široko dostupnim imunohistokemijskim testiranjem na prisutnost estrogenskih i progesteronskih receptora, testiranjem na pretjeranu ekspresiju HER2 proteina te određivanjem Ki-67, kao markera proliferacije. Status hormonskih receptora danas se smatra glavnim prediktivnim čimbenikom u terapiji karcinoma dojke, stoga je pravilno grupiranje iznimno važno u donošenju odluke o terapiji.

Tablica 2. Ključne karakteristike podtipova karcinoma prema klasifikaciji molekularnim testovima.

Podtip	Status hormonskih receptora	Gradus	Prognoza
Luminalni A tm	ER+ PR+ HER2- Ki-67-	1/2	dobra
Luminalni B tm	ER+ PR+ HER2- Ki-67+	2/3	srednja
HER2 skupina	ER- PR- HER2+ Ki-67+	2/3	loša
Bazalna skupina	ER- PR- HER2- bazalni markeri+	3	loša
'Normalna' skupina	ER+ PR+ HER2- Ki-67-	1/2/3	srednja

Ukoliko molekularni testovi nisu dostupni, status hormonskih receptora služi za indirektnu klasifikaciju karcinoma u slično koncipirane podskupine:

1. Luminalni A i B tumori: imaju hormonske receptore kao i luminalne epitelne stanice dojke. Također, imaju ekspresiju i luminalnih citokeratina 8/18. Tip A (negativan HER2) ima višu ekspresiju receptora, nižu proliferaciju te niži Ki-67. Obično su manje veličine te ne zahvaćaju ili zahvaćaju manje limfnih čvorova. Tip B ima nižu ekspresiju receptora, višu proliferaciju s višim Ki-67. Preporučene granične vrijednosti za distinkciju pomoću Ki-67 su 20-29% (39). Nešto su veći, češće višeg nuklearnog gradusa i češće zahvaćaju limfne čvorove. Prognoza luminalnih tipova je generalno dobra, no luminalni B ima nešto lošiju prognozu od tipa A. Mucinozni, tubularni i lobularni karcinomi češće su ER pozitivni.
2. HER2 skupina: imaju negativne hormonske receptore, a pretjeranu ekspresiju HER2. HER2/neu je onkogen koji kodira transmembranski glikoprotein p185, iz skupine receptora epidermalnog faktora rasta. Pretjerana ekspresija nalazi se u gotovo svih DCIS lezija visokog nuklearnog gradusa (komedo tip), u 20-30% duktalnih invazivnih karcinoma te manje u lobularnih karcinoma. Tumori su češće gradusa 3. Imaju lošu prognozu, uglavnom zbog sklonosti ranom relapsu. U terapiji je dostupno anti-HER2 monoklonalno antitijelo, trastuzumab, iako ne reagiraju svi tumori na njega.
3. Trostruko negativni karcinomi ekspresijom nalikuju bazalnim epitelnim stanicama tijela, odnosno mioepitelnim stanicama dojke. Nemaju hormonskih receptora niti ekspresije HER2, a imaju visoku ekspresiju bazalnih markera (keratini 5, 6, 14, 17, EGFR). Češće su gradusa 3. Oko 60-90% trostruko negativnih tumora čine bazalni tipovi, koji su značajni zbog svog agresivnog kliničkog tijeka, a češće se javljaju u mlađih žena, većeg su promjera te su

skloni metastaziranju u visceralne organe. U terapiji se može koristiti jedino kemoterapija.

Tumori s pozitivnim hormonskim receptorima povezuju se s uobičajenim reproduktivnim čimbenicima rizika (rana dob menarhe, nuliparitet, kasna dob prvog poroda), dok je ta povezanost slabija kod ER negativnih tumora, odnosno rizični čimbenici za razvoj trostruko negativnih tumora su heterogeniji što dijelom objašnjava i njihovu pojavnost u ranijim dobnim skupinama. (40) Veći dio karcinoma kod nositeljica BRCA 1 mutacije ima negativne hormonske receptore, u literaturi se navodi raspon od 73-90% slučajeva, u odnosu na kontrole (35%), dok se karcinomi kod BRCA 2 mutacija ne razlikuju značajno od kontrola. (30) Većina stanica karcinoma dojke također ima i androgene receptore, koji su predmet sadašnjih intenzivnih istraživanja kao potencijalna terapijska meta kod trostruko negativnih tumora. (41)

Širenje i metastaziranje karcinoma dojke

Karcinom dojke širi se direktnom invazijom, limfnim putem i putem krvnih žila. Lokalno može invadirati okolni parenhim dojke, bradavicu, fasciju i pektoralni mišić, torakalnu stijenku. Najčešće nodalne metastaze nalaze se u aksili, potom supraklavikularno i uz unutarnju torakalnu arteriju. Udaljene metastaze najčešće se nalaze u kostima, plućima i pleuri, jetri, jajniku, nabubrežnim žlijezdama i središnjem živčanom sustavu (uključujući leptomeninge i oči). (1, 9)

1.4. Dijagnostika bolesti dojke

1.4.1. Slikovne dijagnostičke metode

Slikovne dijagnostičke metode imaju ključnu ulogu u dijagnostici bolesti dojke, posebno u detekciji malignih lezija. U kliničkoj se praksi redovito koriste mamografija, ultrazvuk i magnetska rezonanca, a odabir metode ovisi o dobi pacijentice te očekivano prednosti metode, iako se u velikom broju slučajeva kombinacijom metoda dolazi do dijagnoze.

Bez obzira na odabir metode, radiološki nalaz trebalo bi interpretirati, strukturirati i napisati vodeći se klasifikacijom „American College of Radiology Breast Imaging Reporting and Data System“ (ACR BIRADS), prema kojoj se sve detektirane lezije u dojci, ali i uredan nalaz, kategoriziraju u jednu od 7 kategorija radi lakše usporedbe nalaza, odluke o daljnjoj dijagnostici i/ili liječenju te praćenju pacijentice. (42) Ovisno o morfološkim karakteristikama lezije, odnosno prema stupnju vjerojatnosti da se radi o malignoj leziji, u zaključku nalaza navodi se jedna od sedam BIRADS kategorija.

Tablica 3. BIRADS kategorizacija lezija dojke

BIRADS 0	Pregled je neadekvatan za interpretaciju (tehnički nedostatan, pogrešno odabrana metoda, potrebne snimke za komparaciju).
BIRADS 1	Pregledom se ne izdvaja lezija u dojkama.
BIRADS 2	Nađene promjene su izgleda karakterističnog za benigne lezije.
BIRADS 3	Nađene lezije imaju vjerojatnost malignosti manju od 2 %.
BIRADS 4	Suspektne lezije, vjerojatnost malignosti je između 2 i 96 %.
BIRADS 5	Visoko suspektne lezije, vjerojatnost malignosti iznad 96 %.
BIRADS 6	Dokazano maligne lezije.

Kod svake od kategorija postoji preporuka o daljnjem postupku – kod BIRADS 0 kategorije potrebno je ponoviti snimanje ili odabrati drugu, adekvatnu, dijagnostičku metodu. Kategorije BIRADS 1 i 2 ne zahtjevaju nikakvu dodatnu obradu, već uobičajene screening preglede. Kod BIRADS 3 lezija preporučuje se kontrolni pregled u kraćem vremenskom razdoblju (6 mjeseci). Često se indicira komplementarni UZV pregled, budući da omogućuje smanjenje navedene BIRADS kategorije u nižu, ako lezija pokazuje tipične benigne ultrazvučne karakteristike. Također, pod nadzorom ultrazvuka moguće je odmah učiniti ciljanu citopunkciju ili biopsiju lezije, te time potvrditi benignost lezije. Kategorija BIRADS 4 može se dodatno podijeliti u tri podkategorije: BIRADS 4 A (vjerojatnost malignosti 2-10%), B (10-50%) i C (50-95%). BIRADS 4 i 5 lezije zahtjevaju dodatnu obradu u svrhu dobivanja tkivne dijagnoze. Lezije u kategoriji BIRADS 6 su već dokazano maligne, a pregled se provodi prije operativnog zahvata u svrhu procjene proširenosti bolesti, odluke o neoadjuvantnoj terapiji i opsegu i vrsti operativnog liječenja.

Mamografija je vrlo proširena metoda pregleda dojki, koja se u mnogim državama koristi u programima probira karcinoma dojke, te u dijagnostičke svrhe. U Republici Hrvatskoj Nacionalni program mamografskog probira karcinoma dojke provodi se od 2006. godine. Smjernice American Cancer Society preporučuju obavezan probir žena starijih od 45 godina jednom godišnje, do dobi od 54 godine kada se prelazi u dvogodišnji tempo. Žene od 40-45 godina trebaju moći pristupiti probiru, ako žele, a probir se preporučuje provoditi dok je kvaliteta života pacijentice visoka, a očekivano trajanje života još 10 godina. (43) Zbog sumacijskog načina nastanka snimke, mamografija ima veću senzitivnost kod manje gustih dojki te je stoga metoda izbora primarno kod starijih žena. Ukupna senzitivnost mamografije iznosi 70-90%, no kod žena s gustim žlijezdanim dojkama pada na 30-48% (44). Kod gustih žlijezdanih dojki

(ACR tip III i IV, odnosno tip c i d) karcinomi mogu biti prikriveni superponiranim parenhimom, a s druge strane, obilan parenhim može dovesti do lažno pozitivnog nalaza. Problem gustoće tkiva dojki i upotrebe mamografije je vrlo izražen, što pokazuje podatak da čak 43,3 % žena koje pristupaju mamografskom probiru u Sjedinjenim Američkim Državama pripada u skupinu c ili d gustoće dojki. (45) Uz navedeno, veća gustoća parenhima dojke je značajan prediktor povećanog rizika za nastanak karcinoma, čak 4-6 puta u odnosu na žene s involutivnim masnim dojkama. (46,47) Komplementarni UZV pregled je indiciran kod gustih dojki na mamografiji, a u oko 0,4 % pacijentica će se uočiti mamografski nevidljiv karcinom, stoga UZV pregled doprinosi ranom otkrivanju karcinoma dojke. (48)

Osim mamografije i ultrazvuka, te manje korištenih metoda kao što su digitalna tomosinteza dojke i kontrastna mamografija, magnetska rezonanca (MR) dojke doprinosi ranom otkrivanju karcinoma dojke. Kombinacijom kliničkog pregleda, mamografije i ultrazvuka osjetljivost za otkrivanje karcinoma dojke iznosi 93,2 %, dok kombinacija pregleda, mamografije i MR ima osjetljivost 99,4 % (49). Međutim, zbog nedostupnosti aparata, dugog trajanja te visokog troška pretrage, MR je strogo indicirana u određenih skupina pacijentica – kod kojih je potrebna evaluacija suspektnog nalaza mamografije i ultrazvuka dojke, u probiru žena s visokim rizikom za karcinom dojke, kada je otežana mamografska analiza (silikonski implantati, izrazito guste dojke), kod okultnog karcinoma dojke s pozitivnim limfnim čvorovima aksilarno ili metastazama, u svrhu procjene proširenosti karcinoma dojke kod pacijentica kod kojih se planira poštedna operacija dojke, kod procjene odgovora na neoadjuvantnu terapiju i postoperativno kod sumnje na recidiv (50).

Ultrazvučna dijagnostika zadnjih je desetljeća u zamahu, kako zbog dostupnosti, neinvazivnosti i sigurnosti, tako i zbog razvoja kompjuterske tehnologije odnosno softverskih programa, koja omogućuje sve više aplikacija na samim aparatima.

Ultrazvuk je mehanički val, koji nastaje pretvorbom električne energije u kratak puls zvučnog vala visoke frekvencije unutar ultrazvučne sonde, deformacijom piezoelektričnog kristala smještenog u sondi. Val se sa sonde, a preko gela kao kontaktnog sredstva, odašilje u organizam, gdje dolazi do refleksije dijela ultrazvučnih zraka sa mjesta granice tkiva prema sondi, u kojoj dolazi i do prijema signala na istom kristalu. Složenim kompjuterskim jednadžbama brzina povratnog puta vala u tkivu pretvara se u lokaciju odnosno dubinu mjesta refleksije, uz predmnijevanu brzinu putovanja vala u tkivu od 1540 m/s. Moderni aparati omogućuju toliko brzo računanje i stvaranje slike da se ona odvija u stvarnom vremenu te omogućuje praćenje i najmanjeg pomicanja pacijenta, u vidu disanja, otkucaja srca, peristaltičkih valova i slično. Također se i filtrira i pojačava signal, budući da je akustična snaga reflektiranog vala slabija od one odaslanog vala. Sonde koje koristimo proizvode pulseve u rasponu frekvencija od 1 do 17 MHz, pri čemu sonde viših frekvencija (10-17 MHz) omogućuju bolju prostornu rezoluciju slike, no uz limitiranu penetraciju, dok obratno vrijedi za sonde nižih frekvencija. Osim frekvencije, ultrazvučni val je karakteriziran i snagom (acoustic power), koja je kod medicinskih ultrazvučnih aparata niska (do nekoliko milivata po kubičnom centrimetru) (51,52,53) Za pregled dojke koriste se linearne sonde visoke frekvencije (od 7,5 do 15 MHz). Pregled se prvenstveno vrši u B-prikazu (B-mode; brightness modulation), s pacijenticom u položaju na leđima i rukama zabačenim iznad ili iza glave.

U dijagnostici lezija dojke koristan je i doplerski pregled, budući da maligne lezije relativno često pokazuju jaču vaskularizaciju od benignih (neovaskularizacija), koja je pritom nepravilna, tortuoznih, radijalno smještenih žila. (54)

Ultrazvuk je posebno pogodan za pregled dojki mlađih žena, kod kojih je parenhim dojki gust (ACR tip III i IV mamografske gustoće dojki), trudnica i starijih pacijentica s obilnim parenhimom. UZV se koristi i kao komplementarna metoda mamografiji, za prikaz i daljnju dijagnostiku uočene lezije, budući da omogućuje i ciljanu punkciju ili biopsiju, puno jednostavnije, dostupnije, brže i komfornije za pacijenticu u odnosu na mamografsku ili biopsiju pod nadzorom MR-a.

Sonoelastografija je novija ultrazvučna tehnika, čije je istraživanje počelo 1990-tih godina, dok je u kliničku praksu uvedena 2003. Temelji se na oslikavanju elasticiteta, odnosno tvrdoće tkiva, a ne samo njegove anatomije. Možemo ju smatrati slikovnim ekvivalentom palpacije, koja se kao subjektivna metoda kliničkog pregleda koristila stotine godina, a temelji se na pretpostavci da su maligne lezije tvrđe od benignih, na osnovu svoje pojačane celularnosti. Tvrdoću tkiva najbolje opisuje Youngov modulus ($E = \sigma / \epsilon$), koji prikazuje omjer primjenjenog pritiska i rezultatne deformacije tkiva. Deformacija tkiva u odnosu na početnu duljinu zove se smicanje ili istežanje (strain). Tkiva sa višim Youngovim modulom, npr. mišićno i vezivno tkivo, su otpornija na deformaciju (55,56). Postoje dva tipa ultrazvučne ili sonoelastografije: *strain* sonoelastografija (SE) i *shear-wave* sonoelastografija (SWSE), odnosno sonoelastografija posmičnog vala. Osim ultrazvučne, postoji i elastografsko oslikavanje magnetskom rezonancom, koje se također uvelike istražuje i primjenjuje, a najviše kod dublje smještenih struktura, posebno bolesti jetre. (57)

Strain sonoelastografija (SSE)

Sonoelastografija istezanja ili statična sonoelastografija, prikazuje relativnu elastičnost tkiva, odnosno mjeri deformaciju ili distorziju tkiva nastalu prilikom primjene vanjske sile (strain ili istezanje označava promjenu dužine objekta u odnosu na početnu dužinu, pod utjecajem sile). Veća deformacija tkiva znači i više istezanje, odnosno možemo reći da je objekt (tkivo) mekši. Mjerenje omogućuje poseban software ultrazvučnog aparata, koji bilježi promjene u tkivu u svim registriranim snimkama (*frame-to-frame*). Primjenjena sila najčešće je vanjska kompresija ultrazvučnom sondom od strane ispitivača, potom fokusirani ultrazvučni pulsni val (ARFI – *acoustic radiation force impulse*, odnosno niz ponavljanih i fokusiranih pulseva frekvencije 10-1000 Hz i pojedinačnog trajanja <1 ms) ili potječe od pomicanja samog pacijenta (disanje, otkucaji srca). Apsolutna vrijednost tvrdoće tkiva se ne može izračunati budući da snaga primjenjene sile nije poznata. Algoritam SSE bilježi promjene veličine tkiva i te promjene kodira bojom, ovisno o njihovoj relativnoj veličini. Stoga se na B-mod sliku superponira prikaz relativne tvrdoće tkiva prikazanih u polju gledanja, u sivoj skali ili u obojenom prikazu, pri čemu crvena boja označava meka tkiva, a plava tvrda tkiva (iako se ovaj način prikaza boja u poslijednje vrijeme mijenja kako bi odgovarao prikazu kod SWSE). Ovisno o algoritmu, odnosno proizvođaču, razlikuju se tehnike potrebne za optimalan prikaz tvrdoće tkiva. Neki sustavi zahtjevaju vrlo malu ili gotovo nezatnu kompresiju, dok je kod drugih potrebno ritmički pritiskati i otpuštati sondu, obično laganim pokretima, ali frekvencijom većom od 100 u minuti (58), što predstavlja problem neiskusnom ispitivaču. Korištenjem ARFI pulsa zapravo manualna kompresija nije potrebna, stoga je ovaj način akvizicije podataka manje ovisan o ispitivaču. Tzv. “*push puls*” generira i aksijalni pomak tkiva i stvaranje posmičnih (*shear*) valova koji su temelj SWSE. Ako se za mjerenje elastičnosti mjeri aksijalni

pomak tkiva tehnika se naziva Virtual Touch Imaging (VTI, Siemens Medical Solutions USA, Inc., Mountain View, CA).

Kako SSE omogućuje prikaz relativne elastičnosti, postoji nekoliko metoda za kvantifikaciju tvrdoće lezija. Vizualna procjena tvrdoće prema boji elastograma je najjednostavnija metoda, a kako bi se lezije kategorizirale predloženo je nekoliko sustava ocjenjivanja, od kojih je najpopularniji Tsukuba sustav (59) prema kojemu kategorija 1 označava izoelastičnu leziju (zelena boja), kategorija 2 su zelene lezije sa naznakama plave (tvrđe), 3 označava lezije s plavim, tvrdim centrom i zelenom periferijom, potpuno plave lezije su kategorija 4, a potpuno plave lezije sa širenjem plave boje i u okolno tkivo su kategorija 5. Za semikvantitativni prikaz tvrdoće lezija koriste se *strain ratios* (SR), omjeri istezanja, koji se izračunavaju djeljenjem prosječnog faktora istezanja unutar lezije i u masnom tkivu ili parenhimu dojke na istoj dubini. Ako je omjer veći od 1, lezija je tvrđa od okolnog tkiva, a kao razlika benignog i malignog navode se omjeri od 2 do 4,5. (58)

Shear-wave sonoelastografija (SWSE) – sonoelastografija posmičnog vala

Druga vrsta sonoelastografije - shear-wave sonoelastografija ili sonoelastografija posmičnih valova (*shear strain* ili smicanje označava deformaciju objekta prilikom koje se ploha na transverzalnom presjeku objekta pomiče paralelno sa sobom, pod utjecajem sile) je tehnika koja koristi inicijalni ultrazvučni "push puls" (već navedeni ARFI), koji u tkivu inducira širenje posmičnih valova (*shear* valovi) niskog intenziteta okomitih na ultrazvučnu zraku. Tzv. *ultrafast imagingom* registrira se propagacija posmičnih valova u tkivu, 200 puta brže od konvencionalnog ultrazvuka (20 000 slika u sekundi). Youngov modulus, odnosno mjera elastičnosti tkiva, izračunava iz registrirane brzine valova, s kojom je proporcionalan ($kPa=3Vs^2$), uz pretpostavljenu

gustoću tkiva 1 g/cm^3 . Tvrdća odnosno elastičnost tkiva može se prikazati u m/s ili u kilopaskalima (kPa), što prikazuje tablica 4. Dobivene vrijednosti uređaj pretvara u bojom kodiranu sliku, superponiranu na B-mod sliku u živom vremenu, pri čemu je prikaz crvenom bojom tipičan za tvrda tkiva, dok su meka prikazana plavom.

Tablica 4. Odnos brzine posmičnih valova u m/s i Youngova modulusa u kPa.

kPa	m/s
180	7,7
150	7,1
125	6,5
100	5,8
90	5,5
80	5,2
70	4,8
60	4,5
50	4,1
40	3,7
30	3,2
25	2,9
20	2,6
15	2,2
10	1,8

Dostupno je nekoliko aparata različitih proizvođača koji koriste sistem oslikavanja posmičnim valovima. Kod ACUSON S2000/S3000 sustava (Siemens Ultrasound, Mountain View, CA), mjeriti se može unutar male regije interesa (ROI) (Virtual Touch tissue quantification [VTq]) ili evaluacijom piksel-po-piksel unutar većeg polja gledanja (*field of view*; FOV), pomoću mape boja (Virtual Touch IQ). Drugi sustav kod aparata Aixplorer (SuperSonic Imagine, Aix en Provence, France) koristi konfiguraciju multiplih

fokalnih ARFI pulseva koji generiraju zajednički cilindrički val, što omogućuje mjerenje brzine posmičnih valova unutar šireg FOV u živom vremenu, uz mogućnost naknadnog postavljanja nekoliko regija interesa unutar polja gledanja te time mjerenja brzina na nekoliko mjesta.

Prilikom oslikavanja tvrdoće tkiva potrebno je prikazanu leziju zadržati u istom presjeku odnosno ravnini prilikom akvizicije podataka, jer svako pomicanje bilo sonde bilo pacijenta algoritam registrira kao pomak tkiva te uračunava u brzinu posmičnih valova.

Dubina smještaja lezije u dojci također može utjecati na akviziciju podataka, budući da zbog atenuacije ARFI pulsa u tkivu na određenoj dubini propagacija posmičnih valova postaje preslaba za izračunavanje brzine te se lezije udaljene 4-5 cm od sonde neće moći adekvatno prikazati, odnosno neće se prikazati bojom obojena mapa vrijednosti. Eventualnim pomicanjem pacijentice, primjerice na bok, možemo pokušati leziju približiti koži, odnosno sondi. Osim dubine, limitiran je i prikaz lezija koje pokazuju izrazito nizak B-mod signal, budući da se brzina posmičnih valova registrira konvencionalnim UZV signalnom. Tako se neće prikazati obojena mapa kod prikaza jednostavnih cista, kod struktura koje imaju naglašenu ultrazvučnu akustičnu sjenu npr. rebara, izrazito tvrdih lezija i lezija s makrokalcifikatima.

Pritisak sondom prilikom pregleda i akvizicije podataka ne smije biti presnažan, budući da prejaka kompresija dovodi do povišenja registriranih brzina valova u pregledavanom tkivu, odnosno do lažno visokih vrijednosti tvrdoće kako normalnog tkiva dojke, tako i benignih i malignih lezija. (60) Naprimjer, različitim stupnjem kompresije sondom može se postići porast vrijednosti brzine valova oslikavanjem masnog tkiva od 1 na 10 m/s. Minimalna kompresija (do 10%) neće međutim dovesti

do klinički značajnih promjena zabilježenih vrijednosti (npr. porast vrijednosti u masti sa 0,9 na 1,1 m/s). (60)

1.4.2. Metode uzimanja uzorka tkiva kod bolesti dojke

Citološka punkcija je uvedena u kliničku uporabu 1930. godine, te predstavlja minimalno invazivnu dijagnostičku metodu za dobivanje staničnog razmaza. Najčešće se izvodi pod nadzorom ultrazvuka, uz praćenje i navođenje igle u živom vremenu. Naravno, ako je lezija palpabilna i dovoljno velika ponekad je lakše punktirati ju bez ultrazvučnog navođenja. Igle koje se koriste su 18, 20 ili 22 gauge (G), a nakon dobivanja uzorka tkivo se nanosi na mikroskopsko stakalce i fiksira. Nalazi citološke punkcije se kategoriziraju u 5 skupina: C1 označava neadekvatan uzorak, C2 benigne stanice, C3 vjerojatno benignan nalaz, no uz postojanje suspektnih karakteristika stanica, C4 vjerojatno malignan nalaz te C5 sigurno malignan nalaz (61). Ima dovoljno visoku senzitivnost (92,7%) i specifičnost (76,8%) za dijagnozu većine benignih i malignih tvorbi, ako se koriste rigorozni kriteriji koji neadekvatne uzorke (C1) tretiraju kao pozitivne. (62)

Prednost ove metode svakako je jednostavnost, manja cijena, kraće vrijeme potrebno za analizu uzorka, manja razina boli kod pacijentice te manji broj mogućih komplikacija (hematom, infekcija, pneumotoraks). Podobnija je za lezije koje su smještene blizu kože, veće krvne žile ili silikonskog implantata te za pacijentice na antikoagulantnoj terapiji. Međutim, ovisna je o iskustvu kako radiologa tako i citologa, budući da adekvatna analiza uzorka ovisi o kvaliteti razmaza aspirata, a u slučaju neadekvatnosti uzorka može se previdjeti 27% karcinoma (62). Citološka punkcija je uspješna u 75-90 % palpabilnih te u 34-58 % nepalpabilnih lezija. Također, manja je uspješnost

punkcije kod lezija manjih od 10 mm, kod velikih tumora (>4cm) i kalcificiranih lezija.
(63)

Perkutanu biopsiju širokom iglom (core needle biopsy; CNB) pod vodstvom UZV-a opisali su Parker i suradnici 1993. (64) Za biopsiju se koriste igle promjera 14 G te automatski instrument za biopsiju ('pištolj', spring-acting puncture device), a prednost je ove metode što omogućuje postavljanje preoperativne definitivne tkivne dijagnoze u više od 90% slučajeva. Histološki nalazi CNB svrstavaju se prema preporukama UK National Health Service Screening Programme (65) u 5 skupina:

- B1 – normalno tkivo dojke/nedovoljan uzorak
- B2 – benigna lezija – fibroadenom, fibrocistične promjene, sklerozirajuća adenoza, duktalna hiperplazija običnog tipa, papilarne lezije, upalne promjene
- B3 - vjerojatno benigne lezije (histološki pokazuju benigne karakteristike, ali su često heterogene građe ili imaju povećan rizik za pridruženu malignu leziju "lezije nesigurnog malignog potencijala" – radijalni ožiljak, papilarne lezije s atipijom, atipična duktalna i lobularna hiperplazija, kompleksna sklerozirajuća adenoza, flat atipija)
- B4 – suspektne maligne lezije (iz uzorka nije moguće sa sigurnošću utvrditi malignost, npr. uzorak sadrži razorene, loše fiksirane, ali očito maligne stanice, nađeni fokusi invazivnog karcinoma su premali za imunocitokemijsku analizu)
- B5 – definitivno maligna lezija

Dijagnostički se najviše koristi kod BIRADS 4 lezija te kod BIRADS 5 lezija, a uz dobivanje tkivne dijagnoze, najveća je prednost ove metode u odnosu na FNAC prikupljanje informacija o imunohistokemijskim značajkama karcinoma. Kod lezija iz

kategorije BIRADS 3 perkutana biopsija se izvodi rjeđe, npr. u slučajevima kada je praćenje u kraćem vremenskom intervalu otežano (geografska udaljenost, pacijentica planira trudnoću ili estetsku operaciju grudi i sl.), ako postoji karcinom u istoj ili kontralateralnoj dojci te se planira poštediti kirurški zahvat, ako je pacijentica izrazito uplašena te inzistira na zahvatu. Limitirana je korist kod biopsije kalcificiranih lezija (npr. DCIS) zbog otežanog uzimanja uzorka, a u takvih je lezija češće histološko "podcijenjivanje" uzorka ("histologic underestimation"), što vodi do krive dijagnoze. U studiji 2420 lezija s dvogodišnjim postproceduralnim praćenjem (66) histološko podcijenjivanje nađeno je u 29% slučajeva DCIS-a. Iako metoda ima visoku senzitivnost (96%), preporučuje se daljnje praćenje pacijentica, a pažljivom analizom i komparacijom rezultata slikovnih pretraga i histološkog nalaza može se postaviti sumnja na lažno negativan nalaz te pacijenticu uputiti na kiruršku biopsiju.

1.5. Dosadašnje spoznaje

Sve učestalija i raširenija upotreba ultrazvuka u pregledima dojke dovela je 2003. godine do uklapanja preporuka za korištenje ultrazvuka u već spomenuti BIRADS leksikon, odnosno njegovo četvrto izdanje (prvo izdanje 1993. godine) (67). Kategorizacijom nalaza ultrazvučnih pregleda, kakva je dotad postojala samo za mamografske nalaze, željelo se smanjiti varijabilnost u nalazima. Detaljnim opisima i postavljanjem ultrazvučnih kriterija za različite vrste lezija dojke (68) omogućena je veća sigurnost u razlikovanju benignih i malignih lezija ultrazvukom. Naravno, varijabilnost iskustva i znanja ispitivača, tehnike pregleda, interpretacije odnosno tumačenja nalaza i svrstavanja u BIRADS kategorije značajno utječu na rezultat pregleda, a varijabilnost još postoji čak i kodiskusnih ispitivača, posebno kod lezija manjih od centimetra (69). Osim veličine lezije i dubine smještaja lezije, opisan je i utjecaj veličine dojki na pregled, umora ispitivača, te brojnosti lezija. (69) Ultrazvuk ima nekoliko prednosti u detekciji karcinoma dojke – visoka prostorna rezolucija, oslikavanje u živom vremenu, niska cijena pregleda. Iako ima visoku senzitivnost u detekciji lezija, ne diferencira dobro benigne i maligne lezije jer ima nisku specifičnost – prema studiji Berg i suradnika iz 2004. godine senzitivnost ultrazvuka iznosila je 83%, a specifičnost 34%. (8) U navedenoj, kao i u studiji Kolba i suradnika, detekcija karcinoma pomoću ultrazvuka veća je s porastom gustoće dojki. (3)

U svrhu poboljšanja performansi ultrazvučne dijagnostike karcinoma dojke, a napose specifičnosti pri razlikovanju benignih i malignih lezija, među ostalim dodatnim metodama oslikavanja godinama raste upotreba sonoelastografije, kao vrijedne dijagnostičke slikovne metode, koja se sve više koristi za karakterizaciju lezija prikazanih ultrazvučnim pregledom dojke, a za očekivati je i porast korištenja ove metode sa porastom dostupnosti aparata koji ju nude. Također, inkorporacija

elastografskih kategorija (tvrda, srednje tvrda ili meka lezija) kao dodatnih značajki u peto izdanje BIRADS atlasa sigurno će utjecati na porast korištenja.

Prema dosadašnjim spoznajama, sonoelastografija povećava specifičnost B-mod ultrazvuka u diferencijaciji benignih i malignih lezija. U studiji Athanasiou i suradnika ustanovljena je vrijednost srednje tvrdoće parenhima dojke koja iznosi 30-50 kPa, dok je tvrdoća masti oko 7 kPa, što su referentne vrijednosti normalnog tkiva dojke. Benigne lezije imale su prosječnu vrijednost Emean 45,3 kPa, a maligne lezije 146,6 kPa, što predstavlja značajnu razliku. (70) Slične su rezultate prikazali Evans i suradnici u istraživanju 53 lezije, gdje su opisali srednju vrijednost tvrdoće (Emean) kao najbolji parametar za diferencijaciju benignih i malignih lezija (senzitivnost 97%, specifičnost 83%, PPV 88%, NPV 95%), a kao graničnu vrijednost visoko sugestivnu za malignost postavili su 50 kPa. (71) U sličnoj je studiji na 115 lezija (72) ova vrijednost za Emean postavljena na 45,7 kPa.

Nekoliko je studija pokušalo odrediti najkorisniji od elastografskih parametara, što je prema nekima omjer tvrdoće lezije i masti (Eratio) (72, 73, 74), a koji ima vrlo visoke vrijednosti senzitivnosti (86,4%), specifičnosti (93,6%), PPV (88,4%) i NPV (92,5%) (73). Kao prednost ovog parametra ističe se najmanja osjetljivost na pritisak sondom odnosno rukom ispitivača, što je uzrok lažno visokih vrijednosti tvrdoće. Naime, pritisak je jednak i na ispitivanu lezije i na okolno masno tkivo te se omjerom njihovih vrijednosti tvrdoće najbolje smanjuje greška ispitivača. Prema možda najznačajnijoj studiji Berg i suradnika iz 2012. godine (75), u kojoj su postavljeni neki od kriterija za primjenu same sonoelastografije, najveća je korist od procjene maksimalne elastičnosti lezije (Emax), mjerene na mjestu najintenzivnije crvene boje. Izdvojeni su parametri koji imaju najveću diskriminatornu korist u procjeni malignosti – maksimalna tvrdoća lezije i oblik obojane zone koja prikazuje tvrdoću lezije. Iregularan oblik (što je

značajka malignosti i na B-mod ultrazvuku), crvena intenzivna boja odnosno vrijednost Emax veća od 160 kPa, značajke su kod kojih leziju svrstanu u BIRADS 3 kategoriju valja reevaluirati te uvrstiti u višu kategoriju, te uputiti na daljnju obradu, odnosno biopsiju lezije. PPV za otkrivanje malignih lezija raste sa porastom elastičnosti, od 0,4% kod tamno plave boje do 81,8% na mjestu intenzivne crvene boje. (75)

Posebna je pažnja posvećena lezijama u BIRADS kategorijama 3 i 4, odnosno mogućnosti smanjenja broja biopsija upotrebom elastografije – nekoliko je studija pokazalo da se BIRADS 4a lezije, koje elastografski pokazuju niže vrijednosti mogu reklasificirati u nižu kategoriju, čime se može izbjeći ili odgoditi biopsija, bez značajnog gubitka senzitivnosti. (75, 76) Pri tome se može voditi agresivnijim kriterijima (najveća tvrdoća manja od 80 kPa, svijetlo plava boja lezije) ili konzervativnim kriterijima (vrijednosti manje od 30 kPa, boja lezije tamno plava), a odluku treba temeljiti na multidisciplinarnom koncenzusu (radiolog, patolog, kirurg). (75) BIRADS 3 lezije koje su elastografski vrlo mekane, sa maksimalnom vrijednosti tvrdoće manjom od 20 kPa, mogu se reklasificirati u BIRADS 2 kategoriju, odnosno sigurno benigne lezije, čime se može produžiti vrijeme praćenja. (75, 77) Također, elastografske vrijednosti mogu pomoći i u kategorizaciji lezija u viši stupanj, tako npr. dobro ograničeni maligni tumori mogu na B-mod ultrazvuku biti krivo klasificirani kao BIRADS 3 lezije, dok njihova tvrdoća ukazuje na malignost (71, 74, 78). Lažno pozitivne vrijednosti, odnosno porast tvrdoće lezije, osim s pretjeranom kompresijom, povezuje se i sa većim promjerom benignih lezija te sa većom gustoćom dojki, dok se lažno negativne, tj. niže vrijednosti tvrdoće malignih lezija povezuju sa manjim promjerom lezije, dubljim smještajem u dojci, specifičnim vrstama karcinoma i niskom nuklearnim gradusom karcinoma (78, 79, 80).

Cosgrove i suradnici su 2011. u multicentričnoj prospektivnoj studiji pokazali kako su i kvalitativni i kvantitativni parametri sonoelastografije (SWE) pouzdani u smislu reproducibilnosti, usporedbom s BIRADS kategorizacijom nalaza, u istog i između više ispitivača, pri čemu su najbolju reproducibilnost pokazali srednja i maksimalna tvrdoća lezije. (81)

Uz uobičajeno korištenje SWSE, za utvrđivanje kvantitativnih vrijednosti lezija, postoje i studije kod kojih su procjene kvalitativnog izgleda odnosno prikaza tvrdoće bojom korištene za diferencijaciju benignih i malignih lezija, upotrebom kategorija skale boja, sličnih onima uvriježenim za strain elastografiju. Takve skale odnosno obrasci boja dobro koreliraju sa kvantitativnim vrijednostima, a od elastografskih parametara najbolje koreliraju s maksimalnom tvrdoćom. (78) Također, opisano je i korištenje dviju ortogonalnih ravnina u prikazu i mjerenju tvrdoće lezije (transverzalna i longitudinalna ravnina), pri čemu nije nađen značajan porast dijagnostičkih performansi elastografskih parametara. (82) U novije vrijeme istražuje se i upotreba 3D SWSE, kod koje se iz jednog poteza sondom preko lezije rekonstruira 3D mapa njene tvrdoće, kao i okolnih tkiva. Vrijednosti dobivene ovom metodom su bile nešto više u odnosu na vrijednosti dobivene 2D prikazom istih lezija, a dijagnostička upotrebljivost je jednaka. (83)

Iako je u velikom broju studija istražena dijagnostička učinkovitost sonoelastografije, kvalitativni i kvantitativni parametri te granične vrijednosti za razlikovanje benignih i malignih lezija, podaci u literaturi su nedostadni, a donekle i kontradiktorni, u najvećoj mjeri po pitanju kvantitativnih i graničnih vrijednosti. Prvenstveno se ovaj problem javlja prilikom usporedbe kvantitativnih vrijednosti lezija, kao i određenih graničnih vrijednosti odnosno kriterija za pojedine elastografske parametre, iz razloga što su brojne studije u početku istraživanja SWSE provedene na prototipu uređaja koji danas

koristimo (uređaj Aixplorer SuperSonic, prototip nazvan RUBI), a koji je kao najveću vrijednost tvrdoće u kilopaskalima mogao zabilježiti vrijednost od 180 kPa, stoga su ranije dobivene vrijednosti niže od recentnijih istraživanja. Tako se u kasnijim istraživanjima postavlja viša granična vrijednost npr. za maksimalnu tvrdoću, visoko sugestivna za malignost od 82 kPa, naspram prijašnjih 50 kPa. (76, 78)

Recentnije studije posvećene su istraživanju malignih lezija, na temelju različitih vrsta karcinoma koji se javljaju u dojci, kao i na temelju njihove imunohistološke podjele u podtipove prema hormonskim receptorima. (84, 85, 86, 87) Sonoelastografija, kao i ostale dijagnostičke metode, pokazuje varijabilnu senzitivnost pri otkrivanju različitih vrsta, odnosno tipova invazivnih karcinoma, uslijed njihove razlike u morfologiji, načinu rasta te vaskularizaciji. (86)

1.6. Svrha rada

U literaturi postoji niz različitih podataka o kvantitativnim vrijednostima različitih lezija dojke te kontradiktorni stavovi o graničnim vrijednostima kojima bismo razlikovali različite benigne i maligne lezije. Svrha ovog rada bila je pokušati utvrditi koji se raspon elastografski izmjerenih vrijednosti tvrdoće nalazi kod različitih vrsta benignih i malignih lezija, te u ovdje izdvojenoj skupini lezija visokog rizika. Nadalje željeli smo istražiti dijagnostičke mogućnosti sonoelastografije posmičnog vala u razlikovanju ovih triju skupina lezija dojke. Doprinos ovakvog rada je u utvrđivanju ovih vrijednosti korištenjem najnovijeg software-a aparata sa dopuštenom granicom mjerenja vrijednosti do 300 kPa, umjesto prethodnih 180 kPa, kolika je granica mjerenja na prototipu istog aparata korištenog u dosadašnjim najvažnijim studijama, a radi čega je veći dio dosada utvrđenih vrijednosti bio lažno nizak. Pri tome je patohistološka analiza korištena kao zlatni standard, odnosno referentna metoda. Koreliranjem vrijednosti sonoelastografije s nalazima citološke punkcije, patohistološkim nalazima dobivenim perkutanom biopsijama i operacijskim putem, omogućeno je razumjevanje uloge tvrdoće lezija u postavljanju konačne dijagnoze. Kvantificiranje graničnih vrijednosti tvrdoće među pojedinim grupama lezija dojke, kao i utvrđivanje utjecaja veličine lezije, gradusa karcinoma, statusa hormonskih receptora karcinoma, zahvaćenosti limfnih čvorova aksile te postojanja multiplih ipsilateralnih ili bilateralnih lezija na tvrdoću malignih lezija je vrijedan podatak u uključivanju sonoelastografskih vrijednosti u dijagnostički postupak kod evaluacije lezija dojke.

2. HIPOTEZA ISTRAŽIVANJA

Mjerenjem vrijednosti tvrdoće lezija dojke sonoelastografijom posmičnog vala (SWSE) moguće je razlikovati različite vrste benignih lezija, lezija visokog rizika dojke i karcinoma dojke, kao i navedene skupine lezija.

3. CILJEVI ISTRAŽIVANJA

a) OPĆI CILJ: Prikazati raspon sonoelastografski određenih vrijednosti tvrdoće različitih benignih, premalignih i malignih lezija dojke SW sonoelastografijom.

b) SPECIFIČNI CILJEVI:

1. Karakterizacija različitih benignih, premalignih i malignih tvorbi prema njihovim kvantitativnim elastografskim vrijednostima
2. Istražiti odnos elastografskih vrijednosti invazivnih karcinoma dojke sa gradusom karcinoma, statusom receptora (ER, PR i HER2) i zahvaćanjem aksilarnih limfnih čvorova
3. Istražiti elastografske karakteristike recidivnih karcinoma dojke

4. ISPITANICI I METODE ISTRAŽIVANJA

U ovo presječno istraživanje ukupno je uključeno 375 pacijentica, sa 387 dijagnosticiranih lezija dojke.

Uključene su pacijentice kod kojih je provedena biopsija širokom iglom na Kliničkom zavodu za dijagnostičku i intervencijsku radiologiju Kliničke bolnice "Dubrava", nakon suspektnog nalaza mamografskog, ultrazvučnog ili snimanja magnetskom rezonancijom dojki (BIRADS kategorije 3-5) te pacijentice s lezijama dojki UZV benignih karakteristika (BIRADS kategorija 2) kod kojih je provedena citopunkcija, a koje su na našem Zavodu pregledane u razdoblju od 2013-2016. godine. U istraživanju su podaci prikupljeni i retrogradno, iz arhive UZV snimaka dostupne na radnoj stanici uređaja Aixplorer Ultrasound System, SuperSonic Imagine, na kojemu se provodi snimanje sonoelastografije. Uključene su pacijentice s adekvatno obilježenim i arhiviranim nalazom sonoelastografije, a podaci o patohistološkom nalazu za sve uključene pacijentice prikupljeni su iz bolničkog informacijskog sustava (BIS). Svi su navedeni podaci pohranjeni u Microsoft Excel (Microsoft Corporation, SAD) tablicu. Dijagnosticirane lezije su podijeljene prema nalazima PHD, core-biopsije ili citološkom nalazu (benigne lezije) u slijedeće kategorije: maligne lezije (prema vrsti karcinoma, uključujući i DCIS), lezije visokog malignog potencijala (high-risk lezije), benigne lezije. Iz istraživanja su isključene pacijentice kod kojih su prethodno učinjen rekonstruktivni zahvat na dojkama ili terapija zračenjem u području dojki, prsnog koša i torakalne kralješnice onemogućili adekvatan sonoelastografski prikaz.

Pacijenticama je prvo učinjen klasični pregled obje dojke u B-modu, uz korištenje obojenog ili power-dopplera prema potrebi. Nakon pregleda obje dojke, ciljano je

pregledano područje u B-modu nađene lezije dojke te je učinjeno snimanje sonoelastografijom posmičnog vala u živom vremenu linearnom sondom visoke frekvencije (9-15 MHz), na UZV uređaju najviše klase „Supersonic“ Aixplorer® ultrasound system (SuperSonic Imagine, Francuska). Regija interesa prilikom sonoelastografskog snimanja uključuje subkutano masno tkivo pri vrhu i pektoralni mišić pri dnu ekrana. Sve sonoelastografska mjerenja vrše se s „Q-box“-om (označava područje mjerenja elastičnosti u kPa) veličine 2x2 mm, na mjestu najveće tvrdoće tvorbe ili njenog ruba, obilježenom najjačim intenzitetom crvene boje te u masnom tkivu, odabranom po tipičnim UZV karakteristikama masnog tkiva u B-modu, a koje se nalazi unutar iste regije interesa. Mjerenjem se utvrđuje vrijednost elastičnosti suspektne lezije u kPa te se izračunava omjer elastičnosti lezije i masnog tkiva. U pravilu je izvedeno samo jedno mjerenje, standardiziranim protokolom i uz minimalnu manualnu kompresiju sondom. Sva su mjerenja provedena na istom *presetu* aparata (*preset* za dojke, *penetration mode*), sa maksimalnom vrijednošću elastičnosti ≥ 180 kPa. Parametri koji se prilikom mjerenja bilježe su: veličina lezije, srednja elastografska vrijednost lezije (E_{mean}), minimalna (E_{min}) i maksimalna elastografska vrijednost (E_{max}) te E-ratio (odnos vrijednosti tvrdoće lezije i masnog tkiva). Ultrazvučno i sonoelastografsko snimanje pacijentica s malignim lezijama dojke ili postavljenom sumnjom na istu, naručenih na biopsiju širokom iglom, kao i samu biopsiju vršio je mentor, dok je snimanje pacijentica s benignim lezijama dojke vršila pristupnica, uz pomoć i suradnju mentora. Sva elastografska mjerenja učinjena su kod pacijentica u tijeku uobičajenog dijagnostičkog postupka, uz dodatnih oko 5 min na trajanje samog B-mod ultrazvuka. Dobiveni rezultati nisu utjecali na daljni algoritam obrade pacijentica na Kliničkom zavodu za dijagnostičku i intervencijsku radiologiju

KBD, a svaki suspektan nalaz prezentiran je prema uobičajenom postupku na multidisciplinarnom sastanku tima za dojku KBD.

Istraživanje je u potpunosti u skladu s etičkim načelima, te je dobilo potvrde Etičkog povjerenstva Medicinskog fakulteta Sveučilišta u Zagrebu i Etičkog povjerenstva Kliničke bolnice "Dubrava".

Svi su dobiveni podaci pohranjeni u tablicu Microsoft Excel (Microsoft Corporation, SAD), testirana je raspodjela pojedinih varijabli, potom su primjenjene odgovarajuće metode deskriptivne statistike i statistički testovi (parametrijski i neparametrijski). Numerički podaci analizirani su t-testom ili Mann-Whitneyevim testom, ovisno o distribuciji podataka. Za ispitivanje povezanosti elastografskih mjerenja i prognostičkih faktora korišteni su Pearsonov ili Spearmanov test korelacije, ovisno o distribuciji podataka. Za vrijednosti Emean, Emin, Emax i Eratio konstruirane su ROC krivulje. Za sve je izračune korištena razina statističke značajnosti $P < 0,05$. Statistička analiza izvedena je pomoću MedCalc software paketa (Mariakerke, Belgija).

5. REZULTATI

U istraživanje je uključeno 375 pacijentica kod kojih je analizirano 387 lezija u dojkama, a koje su tijekom dijagnostičkog pregleda dojki uz pregled B-mod ultrazvukom bile pregledane i sonoelastografijom posmičnog vala, prema prethodno opisanim kriterijima, u razdoblju od 2013-2016. godine. Kod nekoliko je pacijentica analizirano više od jedne tvorbe u dojkama – kod dviju su pacijentica izmjerene vrijednosti dva invazivna karcinoma, kod jedne je pacijentice uz invazivni mucinozni karcinom izmjerena i vrijednost jedne benigne promjene (psudongiomasna stromalna hiperplazija), kod jedne su pacijentice izmjerene vrijednosti dvaju odvojenih lezija koje su dijagnosticirane kao atipična duktalna hiperplazija, dok su kod ostalih pacijentica izmjerene vrijednosti multiplih fibroadenoma.

Medijan dobi pacijentica iznosio je 55 godina (prosječna vrijednost 54,6 godina; SD 14,1; raspon 19-91 godina). Sukladno očekivanjima te raspodjeli, odnosno pojavnosti lezija dojke u populaciji, pacijentice s benignim lezijama u dojci bile su značajno mlađe od pacijentica iz skupine lezija visokog rizika te pacijentica s malignom bolešću (Kruskal-Wallis test, $p < 0,001$). Prosječna dob pacijentica s benignim bolestima bila je 44,5 godine, dok su pacijentice u skupini lezija visokog rizika bile prosječne dobi 56 godina, a pacijentice s malignim lezijama dojke 60 godina. Između posljednjih dviju skupina nema značajne razlike u dobi (Kruskal-Wallis test, $p = 0,069$).

Podaci o patohistološkom nalazu retrogradnim su istraživanjem prikupljeni iz bolničkog informacijskog sustava, kako bi se utvrdila vrsta lezije u dojci nakon provedene citopunkcije, biopsije širokom iglom ili operativnog zahvata. Prema patohistološkom nalazu pacijentice su priključene slijedećima kategorijama lezija: benigne lezije, lezije visokog rizika (B3 lezije prema patohistološkoj klasifikaciji) te

maligne lezije, koje su nadalje podijeljene u dvije podskupine, duktalni karcinom in situ i invazivni karcinomi dojke.

Među ispitanim lezijama, utvrđena je malignost 239 tvorbi (61,7 %), od kojih su 210 (87,8 %) bili invazivni karcinomi, dok je 29 lezija (12,2 %) predstavljalo duktalni in situ karcinom. Podaci o malignim lezijama dojke za 14 su pacijentica prikupljeni nakon biopsije širokom iglom, dok je kod ostalih pacijentica u našoj ustanovi provedena operacija dojke (operativno odstranjenje lezije, kvadrantektomija, mastektomija). U lezije visokog rizika uvrštene su 34 tvorbe (8,8 %). Poslijednja skupina bile su benigne lezije, ukupno 114 tvorbe (29,5 %). Podaci o benignim lezijama dobiveni su u najvećem broju slučajeva iz nalaza citopunkcije, dok je kod lezija visokog rizika (nalaz atipije stanica) nakon citopunkcije bila indicirana i biopsija širokom iglom.

Medijan veličine svih ispitanih lezija bio je 16 mm (prosječna vrijednost 17,8 mm; SD 9,9 mm; raspon 4-64 mm). Benigne su lezije bile najveće među ispitivnim skupinama, s prosječnom veličinom 19,2 mm. Maligne su lezije bile druge prema veličini, s prosječnom veličinom 17,6 mm, dok je prosječna veličina lezija visokog rizika bila 15,1 mm. Valja napomenuti kako je prilikom računanja veličine lezije korišten dulji promjer lezije. Između skupina nije bilo značajne razlike u veličini (ANOVA, $p=0,178$). Podaci o svakoj od navedenih skupina te detaljni podaci o vrstama lezija unutar pojedine skupine prikazani su u Tablicama 5. i 6.

Histopatološka analiza malignih lezija pokazala je kako je među invazivnim karcinomima najzastupljeniji bio invazivni duktalni karcinom neposebnog tipa (IDC NOS), sa 164 karcinoma u ovom uzorku (78,1 %). Invazivni lobularni karcinomi (ILC) bili su drugi prema učestalosti (30 lezija; 18,3 %). Manje zastupljeni invazivni karcinomi u našem uzorku (16 karcinoma, 7,6 %) bili su mucinozni karcinomi ($n=7$), papilarni

karcinomi (n=4), kribriformni karcinomi (n=2) te po jedan od slijedećih: apokrini karcinom, adenoid cistični karcinom te angiosarkom dojke.

Analiza skupine lezija visokog rizika pokazala je kako su najučestalije bile proliferativne promjene epitela s atipijom (atipična duktalna hiperplazija, ADH 20 lezija; 58,8 %), čija je prosječna veličina bila 14,6 mm. Lobularna neoplazija (2 lobularna karcinoma in situ te 3 lezije koje odgovaraju atipičnoj lobularnoj hiperplaziji) bila je zastupljena s 14,7 % lezija u ovoj skupini, koje su međutim dimenzijama bile najveće, prosječno su mjerile 18,7 mm. Papilomi (n=5; 14,7 %) su bili prosječne veličine 14,7 mm. Radijalni ožiljak (n=4; 11,8 %) je najmanje zastupljena kategorija lezija u ovoj skupini, s prosječnom veličinom lezija 15 mm.

Najučestalija benigna lezija u ovom istraživanju bio je fibroadenom (n=72; 63,2 %), s prosječnom veličinom 18 mm. Ostale lezije u skupini benignih promjena bile su epitelna proliferacija bez atipije (n=10; 8,8 %) prosječne veličine 17,5 mm, potom sklerozirajuća adenoza (n=8; 7 %), prosječne veličine 16,7 mm te pseudoangiomatozna stromalna hiperplazija (n=5; 4,4 %). Među upalnim bolestima dojke masna nekroza dijagnosticirana je u 4 pacijentice (3,5 %), dok su među ostale upalne bolesti dojke (n=14; 12,3 %) uključene plazmastični mastitis, kronični granulomatozni mastitis, granulom stranog tijela, serom i apsces. U jedne je od uključenih pacijentica, u dobi od 21 godinu, nađena stromalna fibroza dojke veličine 11 mm.

Tablica 5. Prikaz demografskih, ultrazvučnih i sonoelastografskih varijabli cjelokupnog uzorka

Karakteristike skupine	Benigne lezije	Lezije visokog rizika	Duktalni karcinom in situ	Invazivni karcinomi
Broj lezija	114	34	29	210
Godine ^a	44,5 (19-74)	56 (37-76) ^c	59 (28-86) ^c	60 (31-91) ^c
Veličina ^b (mm)	19,2 ± 10,1	15,1 ± 7,1	18,6 ± 11,1	17,3 ± 9,8
E _{max} ^b (kPa)	99,6 ± 65,7	124,8 ± 61,3 ^{c†}	143,7 ± 49,9 [†]	188,4 ± 55,1 ^{*#}
E _{mean} ^b (kPa)	85,8 ± 58,2	108,1 ± 52,5 ^{c†}	125,8 ± 42,9 [†]	162,1 ± 45,9 ^{*#}
E _{min} ^b (kPa)	69,5 ± 49,4	86,4 ± 45,1 [†]	97,2 ± 35,7 [†]	125,2 ± 40,9 ^{*#}
E ratio ^a	3,3 (2,1-5)	3,7 (2,6-5) ^{#†}	6 (4,6-7,8) ^{*†}	7 (5,5-10) ^{*#}

a Vrijednost prikazana kao medijan sa rasponom vrijednosti za dob i donjim i gornjim centilom za Eratio; upotrebljeni su Kruskal-Wallis test, a za post hoc analizu Mann-Whitney-U test

b Vrijednost prikazana kao aritmetička sredina ± standardna devijacija; za statističku analizu upotrebljeni su ANOVA, a za post hoc analizu Student-Newman-Keuls test

^c p<0.05 u usporedbi s benignim lezijama; * p<0.05 u usporedbi s lezijama visokog rizika

[#] p<0.05 u usporedbi s DCIS; [†] p<0.05 u usporedbi s invazivnim karcinomima

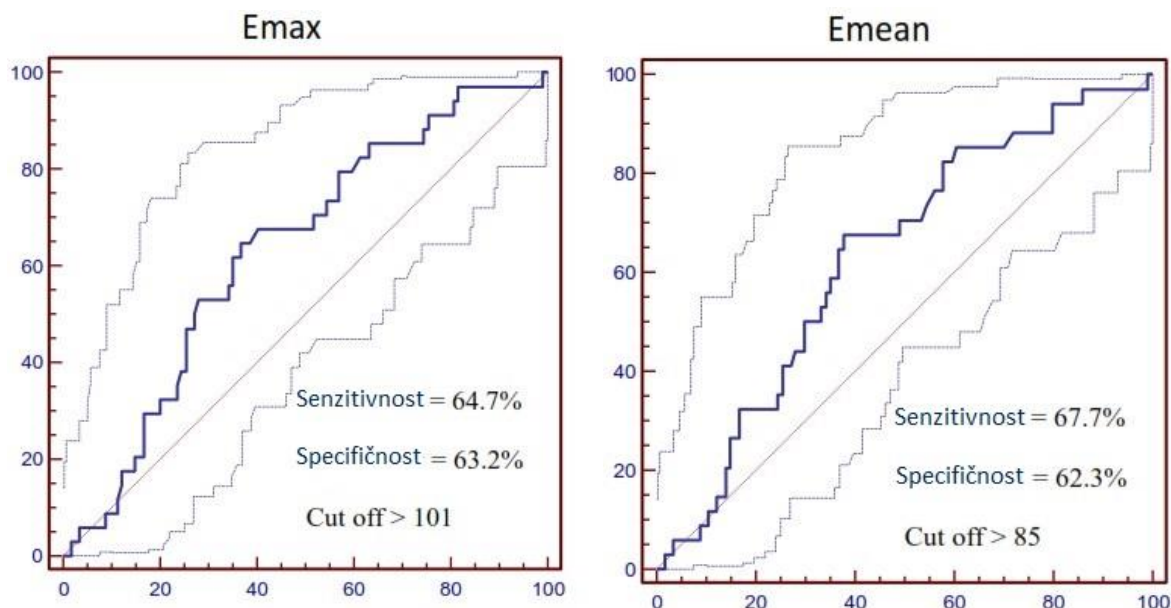
Kako je prikazano u Tablici 5. maligne lezije imaju više vrijednosti svih ispitivanih sonoelastografskih vrijednosti u usporedbi s benignim lezijama i lezijama visokog rizika (p<0.001 za E_{max}, E_{mean} i E_{min}; p<0,0001 za Eratio). Također, nađena je značajna razlika među skupinama benignih lezija i lezija visokog rizika za parametre E_{max} (99.6 vs 124.8 kPa) i E_{mean} (85.8 vs 108.1 kPa) (p<0.001). Minimalna tvrdoća lezije (E_{min}) i Eratio također su bili nižih vrijednosti u skupini benignih lezija (E_{min} 69,5 kPa i Eratio 3,3) nego u skupini lezija visokog rizika (E_{min} 86,4 kPa i Eratio 3,7), no bez statistički značajne razlike.

Tablica 6. Detaljan prikaz ultrazvučnih i sonoelastografskih karakteristika pojedinih vrsti lezija unutar svake ispitivane skupine

Vrsta lezije	N	Veličina (mm)	Emax (kPa) ^a	Emean (kPa) ^a	Emin (kPa) ^a	Eratio ^b
Benigne lezije						
Fibroadenom	72	18	79,7 ± 48,1	67,8 ± 43,7	54,3 ± 38,1	2,6 (1,7-4)
Sklerozirajuća adenoza	8	16,7	118,9 ± 67	104,3 ± 59,8	88,3 ± 49,9	4,3 (2-5)
Epitelna hiperplazija bez atipije	10	17,5	101,2 ± 51,3	88,9 ± 46,7	75 ± 46,2	3,9 (2-7)
Upalne promjene	14	18,8	167,4 ± 95,8	144,1 ± 81	115,2 ± 65,2	5,7 (3,4-13,6)
Masna nekroza	4	19	179,5 ± 24,6	156,5 ± 23,5	127,9 ± 21,4	6,9 (6,7-7,6)
PASH	5	12	87,8 ± 74,6	77,3 ± 67,7	62,6 ± 58	3 (2,4-3,9)
Stromalna fibroza	1	11	150,2	143	121,6	-
Lezije visokog rizika						
Atipična duktalna hiperplazija	20	14,6	120 ± 60,6	104 ± 54	81 ± 46,2	4 (2,6-6,5)
Lobularna neoplazija	5	18,7	102,8 ± 45,9	90,6 ± 40,1	77,4 ± 36,4	3,9 (3-7,6)
Papilom	5	14,7	111,5 ± 45,6	97,3 ± 44,6	76,5 ± 40,8	3,4 (1,6-3,9)
Radikalni ožiljak	4	15	193,2 ± 70,9	163,6 ± 46,5	137,1 ± 32	2,6 (2-2,7)
Maligne lezije						
DCIS	29	18,5	143,7 ± 49,9	125,8 ± 42,9	97,2 ± 35,7	6 (4,6-7,8)
IDC	164	17,2	187,6 ± 57,7	161,2 ± 47,7	125,4 ± 41,8	8,4 (5,4-9)
ILC	30	19	200,5 ± 39,1	173,8 ± 34,6	133,1 ± 30,9	8 (5,9-12,6)
Mucinozni karcinom	7	23,4	150,3 ± 76,2	128,5 ± 66,3	95,5 ± 58,8	11,5 (9-18)
Papilarni karcinom	4	19	177,7 ± 52,9	156,5 ± 44	118,2 ± 46,3	10,9 (5,3-15)
Ostali invazivni karcinomi	5	10,3	177,2 ± 25,1	150 ± 22,8	121,8 ± 25,3	7,8 (4,9-9)

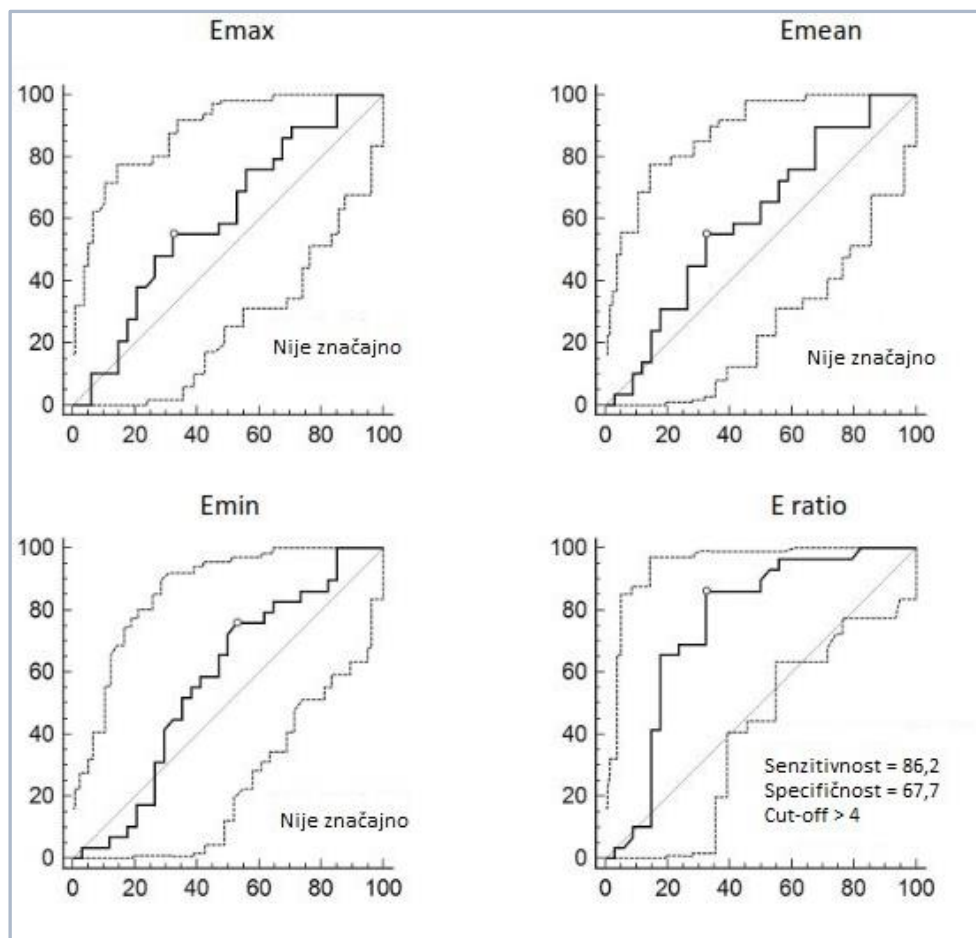
^a vrijednost prikazana kao aritmetička sredina ± standardna varijacija; ^bvrijednost prikazana kao medijan s donjim i gornjim centilom

Valjanost sonoelastografije u dijagnostici ispitivanih skupina ispitana je konstruiranjem ROC krivulja za sonoelastografske parametre. Benigne lezije i lezije visokog rizika moguće je razlikovati pomoću njihove maksimalne tvrdoće (Emax) (AUC 0.632, 95% CI 0.549-0.710, p=0.0195) i srednje tvrdoće (Emean) (AUC 0.631, 95% CI 0.548-0.709, p=0.0210). Sposobnost razlikovanja između skupina benignih lezija i lezija visokog rizika za vrijednosti maksimalne i srednje tvrdoće utvrđene ROC krivuljama, prikazom specifičnosti i senzitivnosti na određenim cut-off vrijednostima, prikazana je na slici 2.



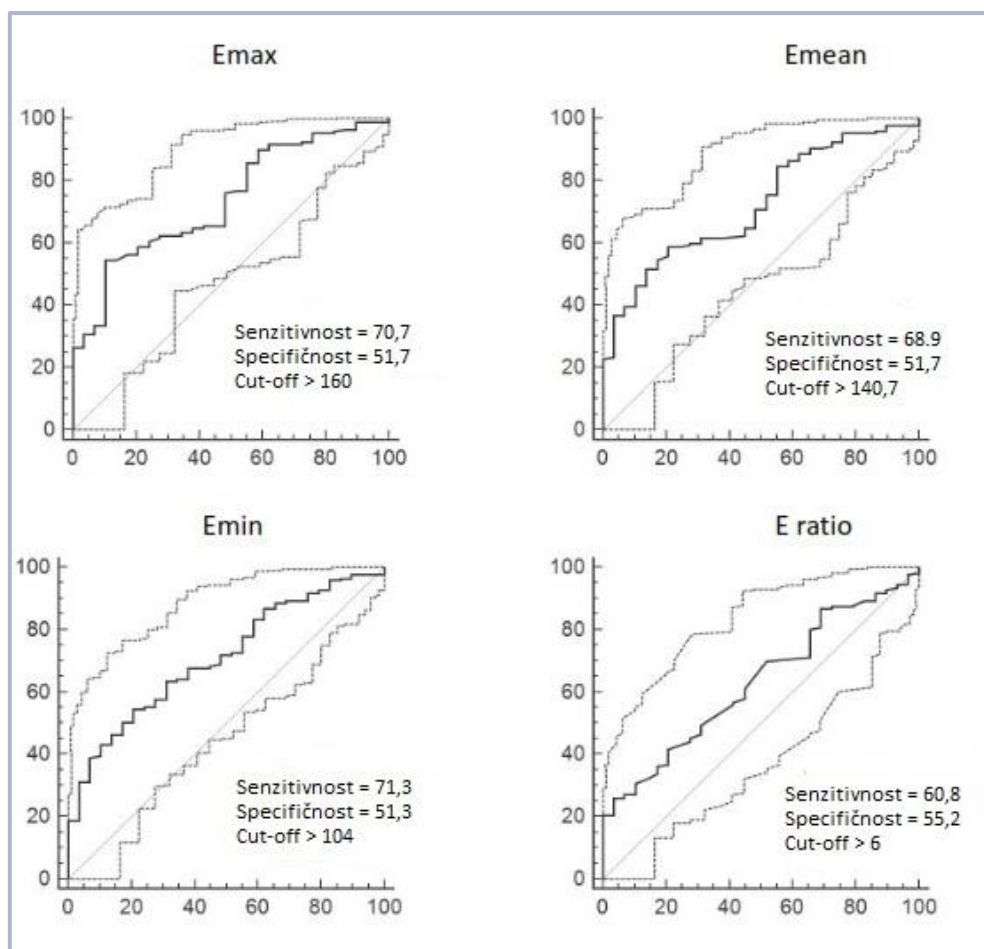
Slika 2. Sposobnost razlikovanja benignih lezija dojke i premalignih lezija sonoelastografijom – prikaz za parametre maksimalne i srednje tvrdoće pomoću ROC krivulje.

Skupina malignih bolesti podjeljena je na duktalne in situ karcinome i invazivne karcinome, kako bismo detaljnije istražili odnos između tvrdoće lezija i njihove patohistološke "težine". Sonoelastografske karakteristike lezija visokog rizika usporedili smo s vrijednostima dukalnog karcinoma in situ, od kojih su imale niže vrijednosti, no jedino je razlika u Eratio vrijednostima bila statistički značajna (Kruskal-Wallis test i post hoc Mann-Whitney U test, $p < 0,001$). Konstruirane ROC krivulje za ispitane parametre prikazane su na slici 3. Upotrebom parametra Eratio moguće je razlikovati ove skupine lezija (AUC 0.759, 95% CI 0.635-0.858, $p = 0.0001$).



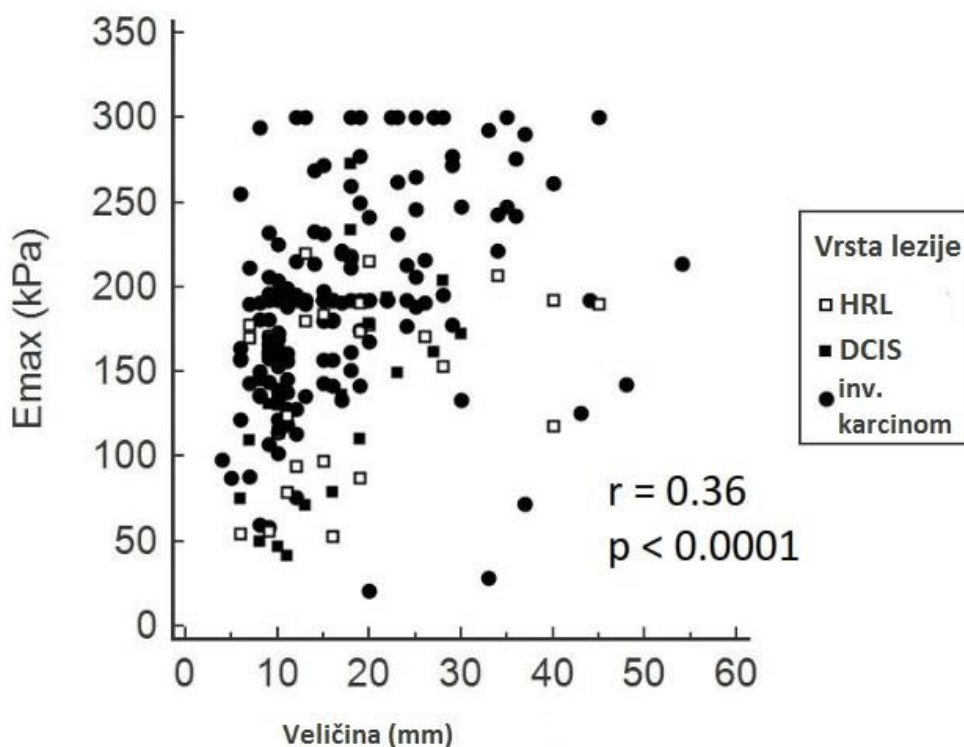
Slika 3. Sposobnost razlikovanja lezija visokog rizika i dukalnog karcinoma in situ sonoelastografijom – prikaz pomoću ROC krivulja.

Vrijednosti dukalnog in situ karcinoma uspoređene su s vrijednostima sonoelastografskih parametara izmjerenim za duktalne invazivne karcinome, najučestalije vrste invazivnih lezija. Ove dvije vrste lezija moguće je razlikovati uz pomoć svih sonoelastografskih parametara, maksimalne tvrdoće (Emax) (AUC 0.736, 95% CI 0.668-0.796, $p < 0.0001$), srednje tvrdoće (Emean) (AUC 0.722, 95% CI 0.654-0.784, $p < 0.0001$), minimalne tvrdoće (Emin) (AUC 0.709, 95% CI 0.640-0.771, $p < 0.0001$) i omjera tvrdoće lezije i masti (E-ratio) (AUC 0.631, 95% CI 0.559-0.699, $p < 0.05$), što je u obliku ROC krivulja prikazano na slici 4.



Slika 4. Sposobnost razlikovanja duktalnih in situ i invazivnih karcinoma sonoelastografijom – prikaz pomoću ROC krivulja.

Ispitali smo utjecaj veličine lezije na njenu tvrdoću odnosno njenu maksimalnu vrijednost (sonoelastografski parametar Emax). Nađena je povezanost između veličine lezije i maksimalne tvrdoće lezije za skupinu lezija visokog rizika, duktalne in situ karcinome te invazivne karcinome ($r=0,36$, $p<0,0001$), što je prikazano na slici 5, dok kod benignih lezija tvrdoća lezije ne ovisi o njenoj veličini. ($p=0,73$)



Slika 5. Povezanost veličine i tvrdoće lezije - Pearsonov koeficijent korelacije

Karcinomi dojke podjeljeni su prema statusu hormonskih receptora, odnosno imunohistološkom tipu u četiri skupine: luminal A, luminal B, HER2 pozitivni i trostruko negativni karcinomi, prema kriterijima opisanim u uvodnom poglavlju. Analizirano je ukupno 186 lezija, s adekvatnom patohistološkom kategorizacijom u navedene skupine nakon operacije lezije, a čije su karakteristike prikazane u tablici 7. Nađen je najveći broj lezija u skupini luminalnih B karcinoma (n=89; 47,8 %). U skupini luminal A karcinoma bilo je 60 lezija (32,2 %). Trostruko negativni karcinomi bili su treća skupina po učestalosti, s 22 lezije (11,8 %). Najmanji je bio broj HER2 pozitivnih karcinoma, ukupno 15 lezija (8,1 %). Analiza skupina prema dobi pokazala je da su pacijentice u skupini luminalnih A karcinoma najstarije, s prosječnom dobi 64 godine.

U skupini luminalnih B karcinoma pacijentice su prosječne dobi 59 godina, a u skupini trostruko negativnih karcinoma 57 godina. Najmlađe su pacijentice u skupini HER2 pozitivnih karcinoma, s prosječnom dobi 49 godina, što je značajno niža dob u odnosu na skupine luminal A i B karcinoma ($p < 0,001$).

Analiza veličine navedenih kategorija karcinoma pokazala je da su upravo HER2 pozitivni karcinomi najveći u uzorku, s prosječnom veličinom 24,1 mm, što je značajno veće u odnosu na skupinu luminalnih A karcinoma, koji su bili prosječne veličine 14,2 mm. Trostruko negativni karcinomi bili su prosječne veličine 19,4 mm, dok su luminalni B karcinomi prosječne veličine 17,4 mm i ove se dvije skupine značajno ne razlikuju međusobno niti od ostalih skupina prema veličini.

Analiza tvrdoće navedenih skupina karcinoma pokazala je najveću tvrdoću lezija iz skupine HER2 pozitivnih karcinoma, čija je maksimalna tvrdoća 202 kPa. Skupina luminalnih B karcinoma imala je maksimalnu tvrdoću 193,8 kPa, trostruko negativni karcinomi 185,3 kPa, a luminalni A karcinomi 176,6 kPa.

Između skupina nije nađena značajna razlika u tvrdoći, a detaljan prikaz nalazi se u Tablici 7.

Tablica 7. Analiza invazivnih karcinoma dojke podijeljenih prema statusu hormonskih receptora.

Karakteristike	Luminal A	Luminal B	HER2+	Trostruko neg.
Broj lezija	60	89	15	22
Dob ^a (godine)	64 (37-91)	59 (31-90)	49 (34-71)#	57 (32-82)
Veličina ^b (mm)	14,2 ± 7,6	17,4 ± 10	24,1 ± 13,4*	19,4 ± 9,2
E _{max} ^b (kPa)	176,6 ± 48,9	193,8 ± 59,2	202 ± 56,3	185,3 ± 70,7
E _{mean} ^b (kPa)	153,4 ± 41,5	165 ± 48,4	175,5 ± 52,7	158,4 ± 57,9
E _{min} ^b (kPa)	121,3 ± 35,5	126,6 ± 41,8	141,2 ± 49	123,2 ± 46,9
E ratio ^a	6 (5,4-8,3)	7,9 (5,7-11)	8 (6,7-10,7)	8,1 (7-13)

a vrijednost prikazana kao medijan s rasponom za dob i medijan s donjim i gornjim centilom za E ratio; p vrijednost izračunata Kruskal Wallis testom te Mann-Whitney-U testom za post hoc usporedbu

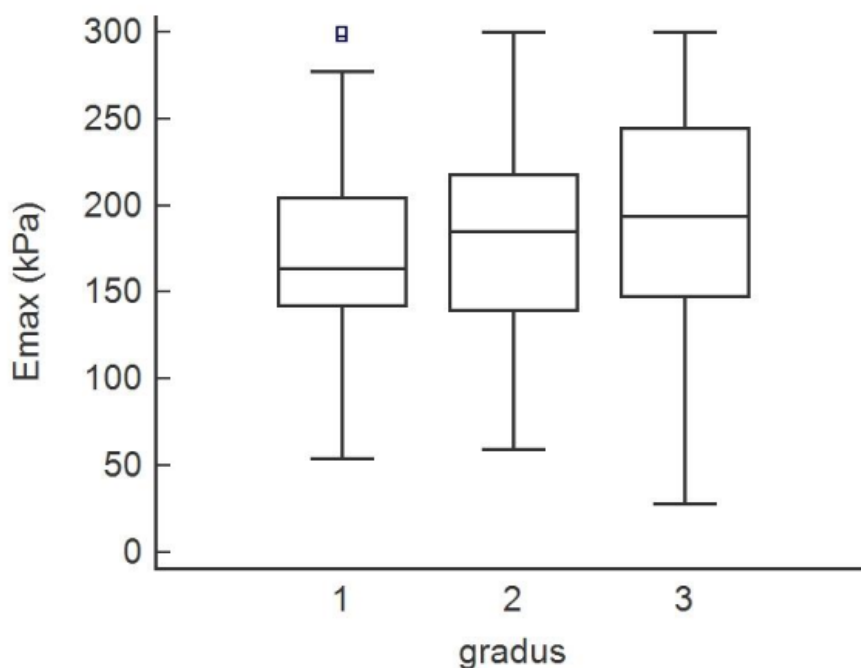
b vrijednost prikazana kao aritmetička sredina ± standardna devijacija; p vrijednost izračunata korištenjem ANOVA te Tukey testa za post hoc komparaciju

p <0.05 u komparaciji s Luminal A i Luminal B; * p<0.05 u komparaciji s Luminal A

Kako bismo istražili povezanost tvrdoće invazivnih karcinoma dojke s prognostičkim parametrima karcinoma (veličina, gradus, bilateralni ili multipli ipsilateralni karcinomi, zahvaćanje lokoregionalnih limfnih čvorova – aksilarni limfni čvorovi) učinjena je daljnja statistička analiza usporedbom maksimalne vrijednosti tvrdoće tumora (E_{max}) s ovim parametrima, što je prikazano u Tablici 8.

Kendall's tau-b koeficijent podudarnosti pokazao je značajnu povezanost tvrdoće sa pozitivnim statusom aksilarnih limfnih čvorova ($\tau=0,205$; $p<0,001$). Nije nađena statistički značajna povezanost elastografske vrijednosti maksimalne tvrdoće s gradusom karcinoma, iako karcinomi gradusa 3 imaju više vrijednosti tvrdoće od gradusa 1 i 2 (medijan E_{max} gradus 1 164 kPa, IQR 142-204; medijan E_{max} gradus 2 185,5, IQR 139-218; medijan E_{max} gradus 3 193,5, IQR 147,3-244,5) (slika 6).

Nije utvrđena povezanost tvrdoće karcinoma s pojavom multiplih ipsilateralnih ili bilateralnih sinkronih lezija.



Slika 6. Prikaz raspona vrijednosti Emax prema gradusu karcinoma.

Tablica 8. Korelacija tvrdoće invazivnih karcinoma (Emax) s parametrima: gradus karcinoma, multipli ipsilateralni ili bilateralni karcinomi, zahvaćenost limfnih čvorova aksile.

		Emax	gradus	bilateralni ca	multipli ipsilat ca	aksilarni limfni čvorovi
Kendall's tau_b	Koeficijent korelacije	1,000	,120	-,057	,042	,205*
	Sig. (2-tailed)		,053	,352	,489	,001*
	N	186	161	186	186	170

* Korelacija je značajna pri razini p 0.01 (2-tailed).

Istražena je i povezanost tvrdoće invazivnih karcinoma s dobi pacijentica i veličinom karcinoma, što je prikazano u Tablici 9. Povezanost veličine lezije s njenom tvrdoćom već je prikazana na slici 5., a potvrđena je i Pearsonovim koeficijentom korelacije za podskupinu invazivnih karcinoma ($r=0,356$; $p<0,001$). Nije nađena povezanost tvrdoće karcinoma s dobi pacijentice.

Tablica 9. Korelacija tvrdoće invazivnih karcinoma (E_{max}) s veličinom karcinoma i dobi pacijentice.

		E _{max}	veličina	dob
E _{max}	Pearson korelacija	1	,356*	-,080
	Sig. (2-tailed)		,000*	,279
	N	186	172	183

* Korelacija je značajna pri razini p 0.01 (2-tailed).

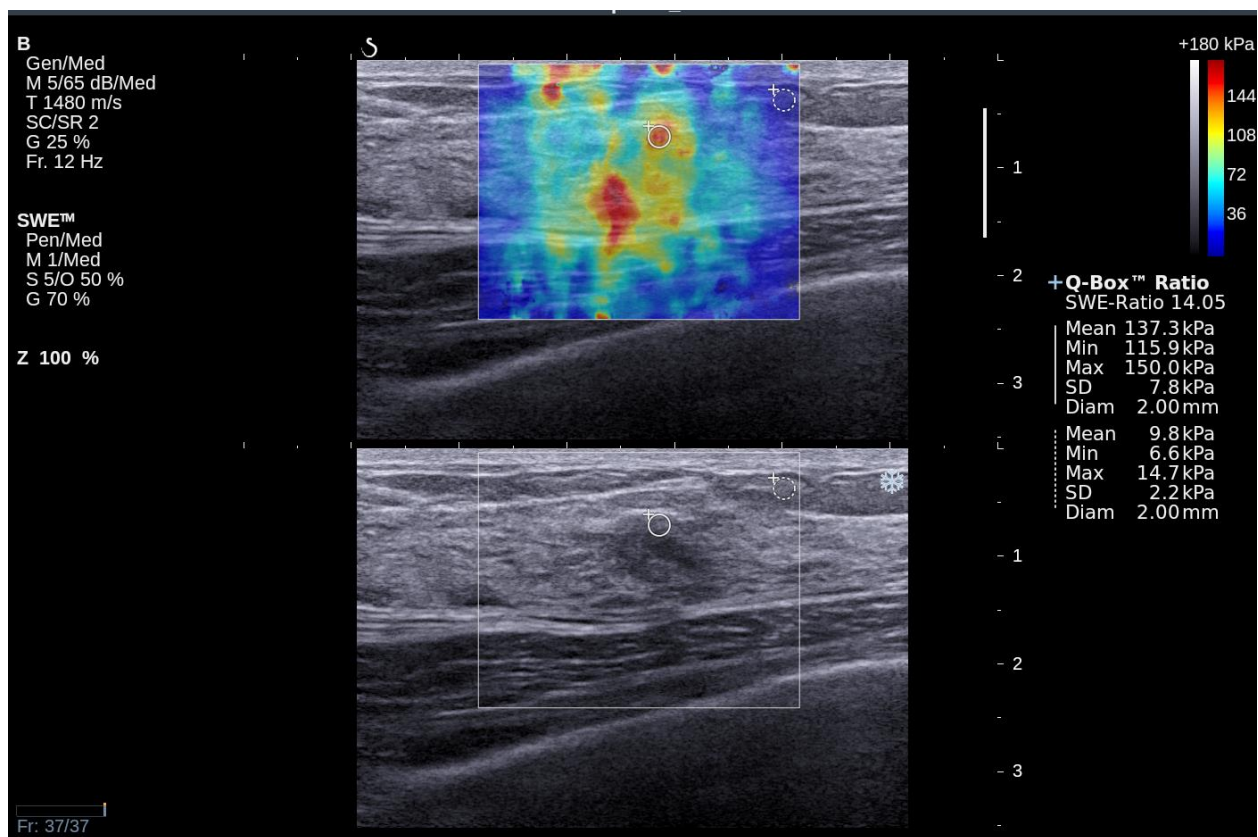
Što se tiče tvrdoće rekurentnih tumora dojke, kojih smo dijagnosticirali 18 (jedan mucinozni, jedan apokrini karcinom, ostalo duktalni invazivni karcinomi), a koji su se javili u razdoblju od tri do 22 godine nakon operacije karcinoma dojke, nije nađena značajna razlika u njihovoj tvrdoći u usporedbi sa ostalim karcinomima, kao niti u dobi pacijentica i veličini lezija ($p > 0,05$). Njihove karakteristike su prikazane u tablici 10.

Tablica 10. Prikaz demografskih, ultrazvučnih i sonoelastografskih varijabli rekurentnih karcinoma dojke.

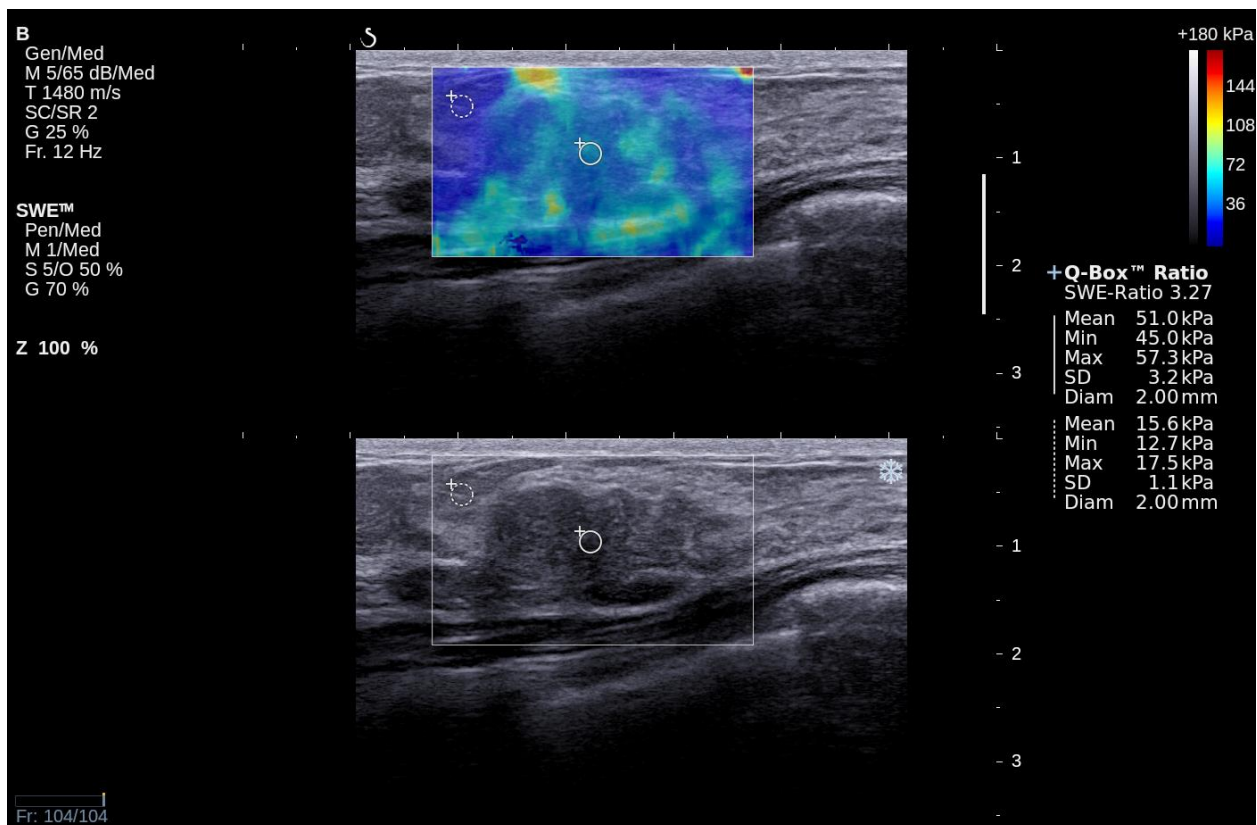
Karakteristike	Rekurentni tm
Broj	18
Dob ^a (god)	59 (32-87)
Veličina ^b (mm)	15,4 ± 7,8
E _{max} ^b (kPa)	183,8 ± 68
E _{mean} ^b (kPa)	155 ± 56,1
E _{min} ^b (kPa)	125,3 ± 49,4
E ratio ^a	8 (6-11,3)

^a vrijednost je prikazana kao medijan s rasponom za dob i medijan sa gornjom i donjom centilom za E ratio; ^b vrijednost je prikazana kao srednja vrijednost ± standardna devijacija

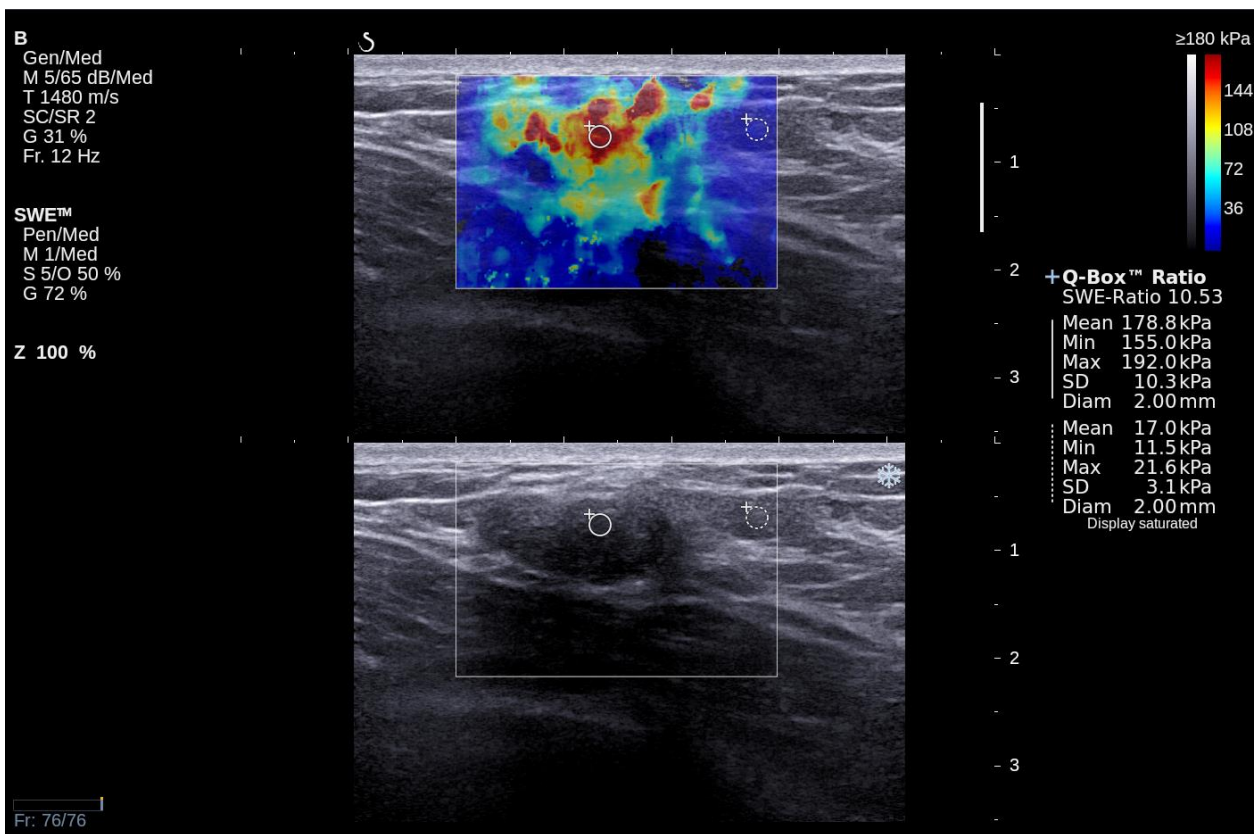
5.1. SLIKOVNI PRIKAZ SLUČAJEVA



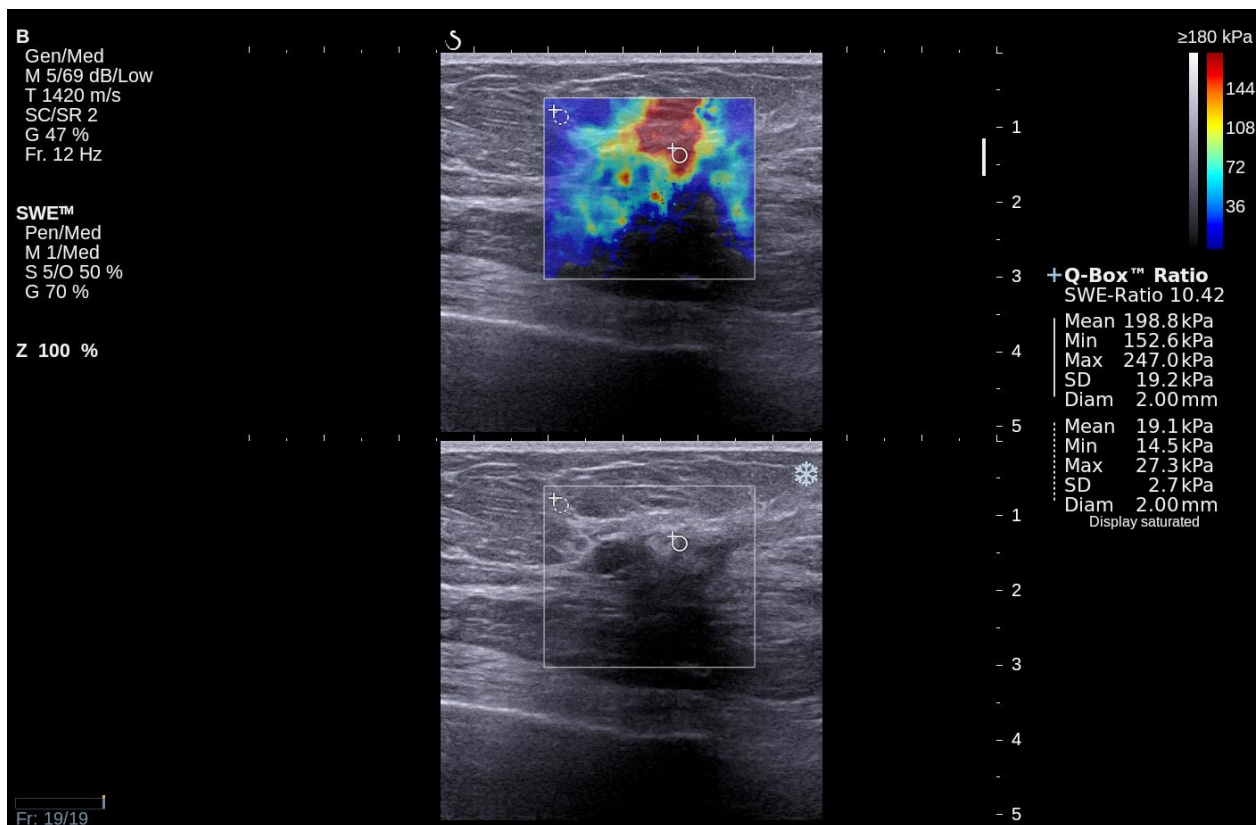
Slika 7. Prikaz pseudoangiomaticzne stromalne hiperplazije (PASH) sonoelastografijom posmičnog vala i ultrazvučnim prikazom u B-modu. U gornjoj polovici slike elastičnost tkiva prikazana je spektrom boje (crveno odgovara visokim vrijednostima kPa, plavo niskim vrijednostima), te je mjerena u kPa (stupac desno – tvrdoća lezije i omjer tvrdoće lezije i masti). U donjoj polovini slike u B-prikazu vidljiva je pretežno hipoehogena tvorba, neoštro ocrtanih rubova.



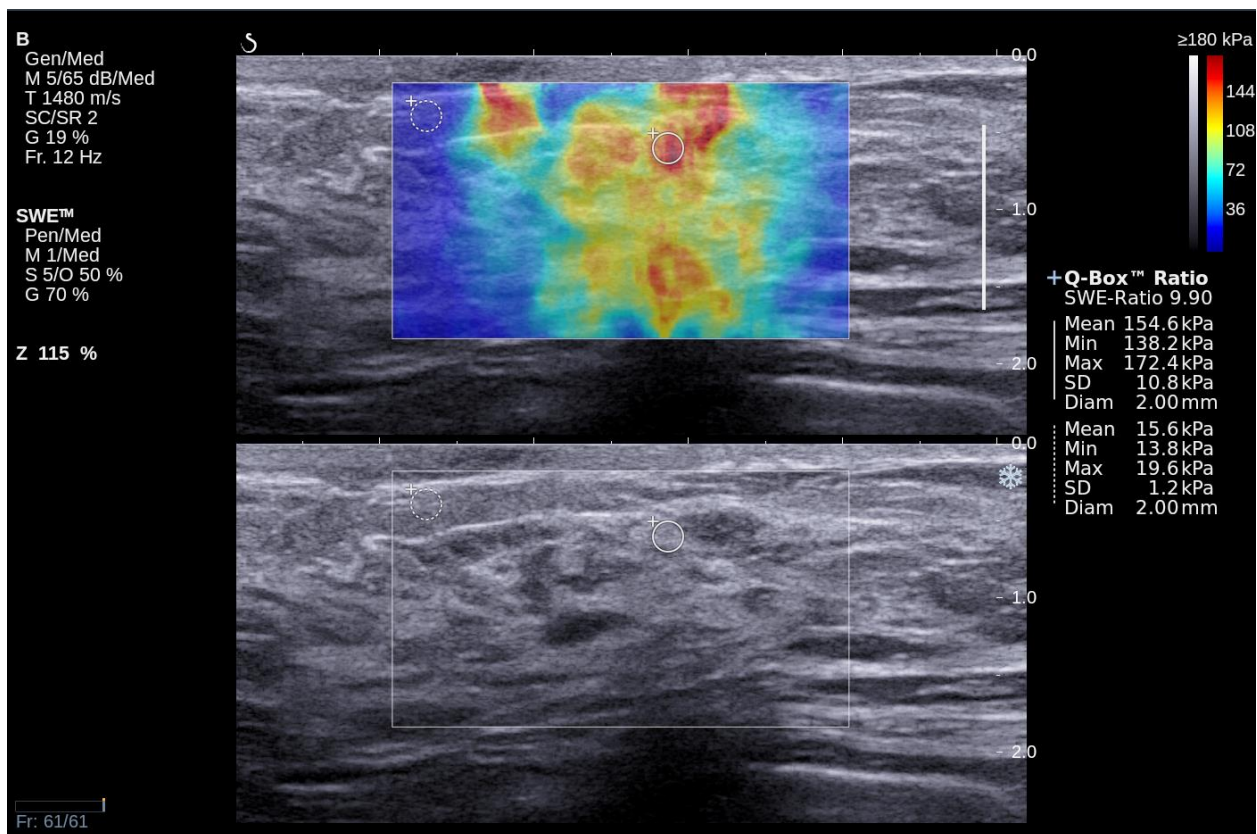
Slika 8. Prikaz fibroadenoma (FA) sonoelastografijom posmičnog vala i ultrazvučnim prikazom u B-modu. Sonoelastografske vrijednosti tvrdoće tvorbe su niske, u rangu benignih vrijednosti. U donjoj polovini slike u B-prikazu vidljiv je relativno velik fibroadenom, tipičnog ultrazvučnog prikaza.



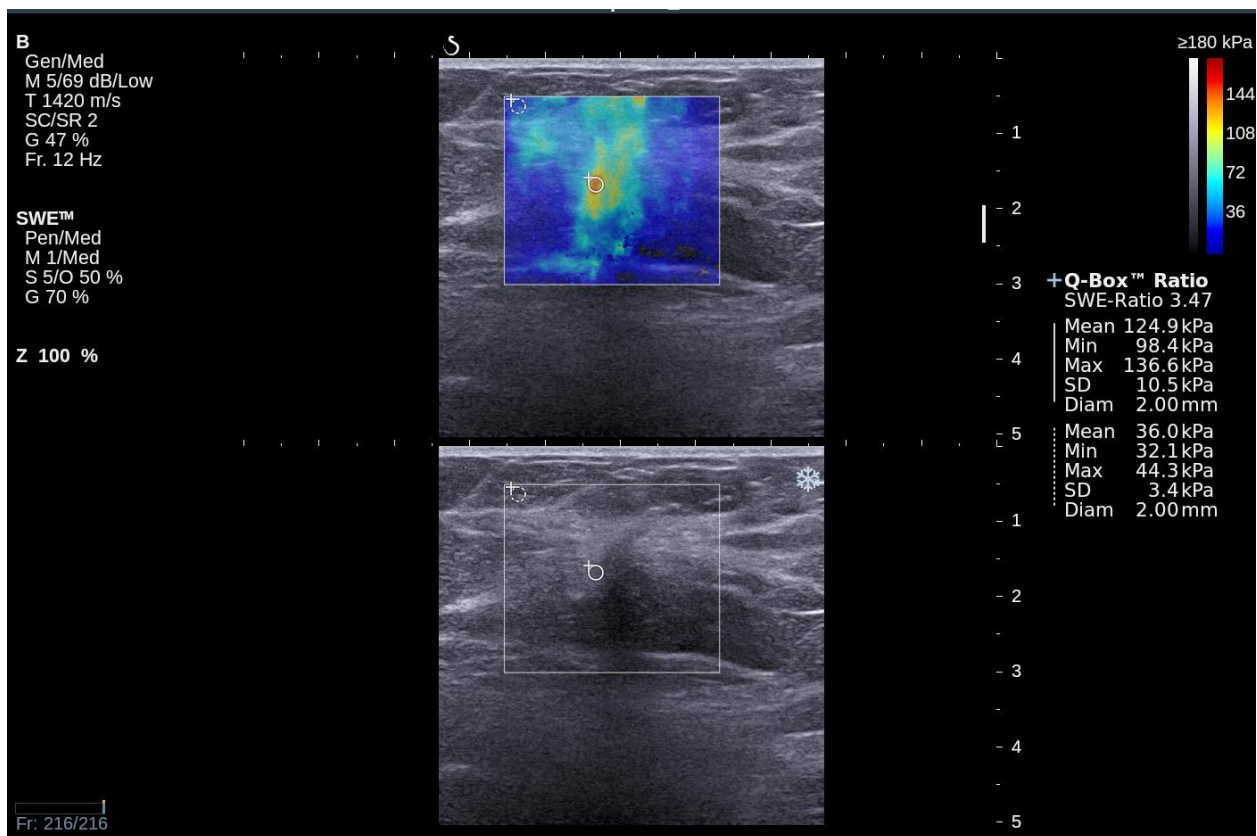
Slika 9. Prikaz fibroadenoma (FA) sonoelastografijom posmičnog vala i ultrazvučnim prikazom u B-modu. Ovo je primjer degeneriranog fibroadenoma koji je u B-prikazu velik, pretežno hipoehogen, oštro ograničen, a sonoelastografski vrlo tvrd.



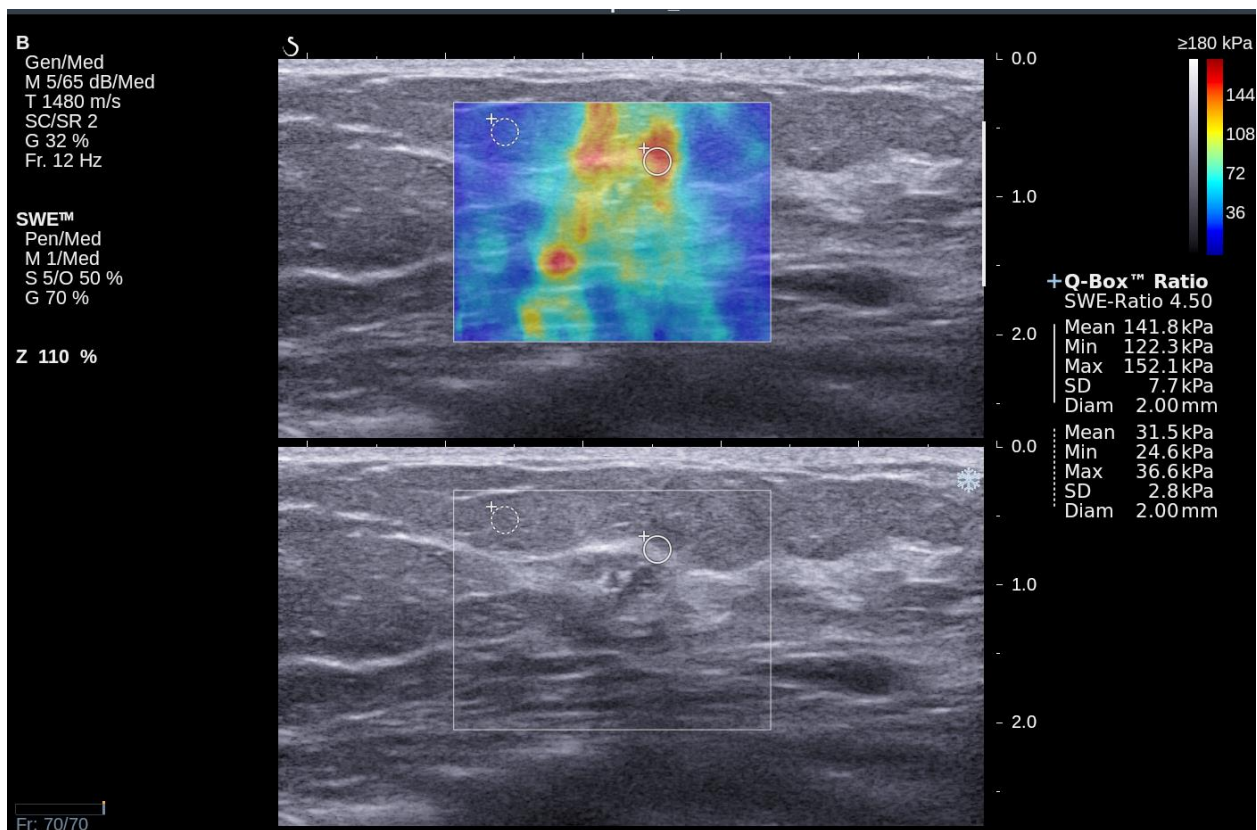
Slika 10. Prikaz masne nekroze sonoelastografijom posmičnog vala i ultrazvučnim prikazom u B-modu. U gornjoj polovici slike elastičnost tkiva prikazana je spektrom boje te je mjerena u kPa. Lezija je sonoelastografski izrazito tvrda, dok je u B-prikazu vidljiva kao heterogeni areal, neoštro ocrtanih rubova.



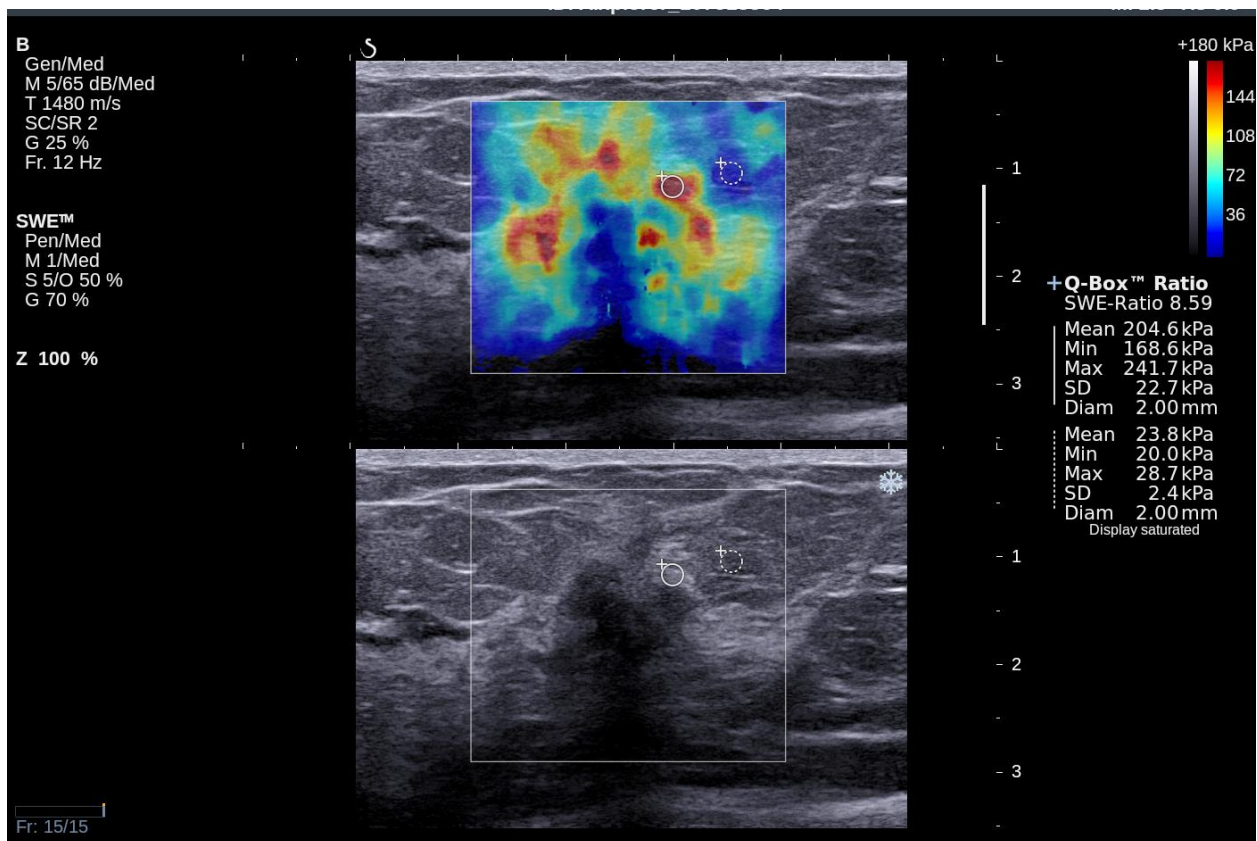
Slika 11. Prikaz lobularnog karcinoma in situ (LCIS) sonoelastografijom posmičnog vala i ultrazvučnim prikazom u B-modu. U gornjoj polovici slike elastičnost tkiva prikazana je spektrom boje te je mjerena u kPa u stupcu desno, a pokazuje sonoelastografski relativno tvrdu leziju, dok je u B-prikazu vidljiva kao heterogeni, izoehogeni areal.



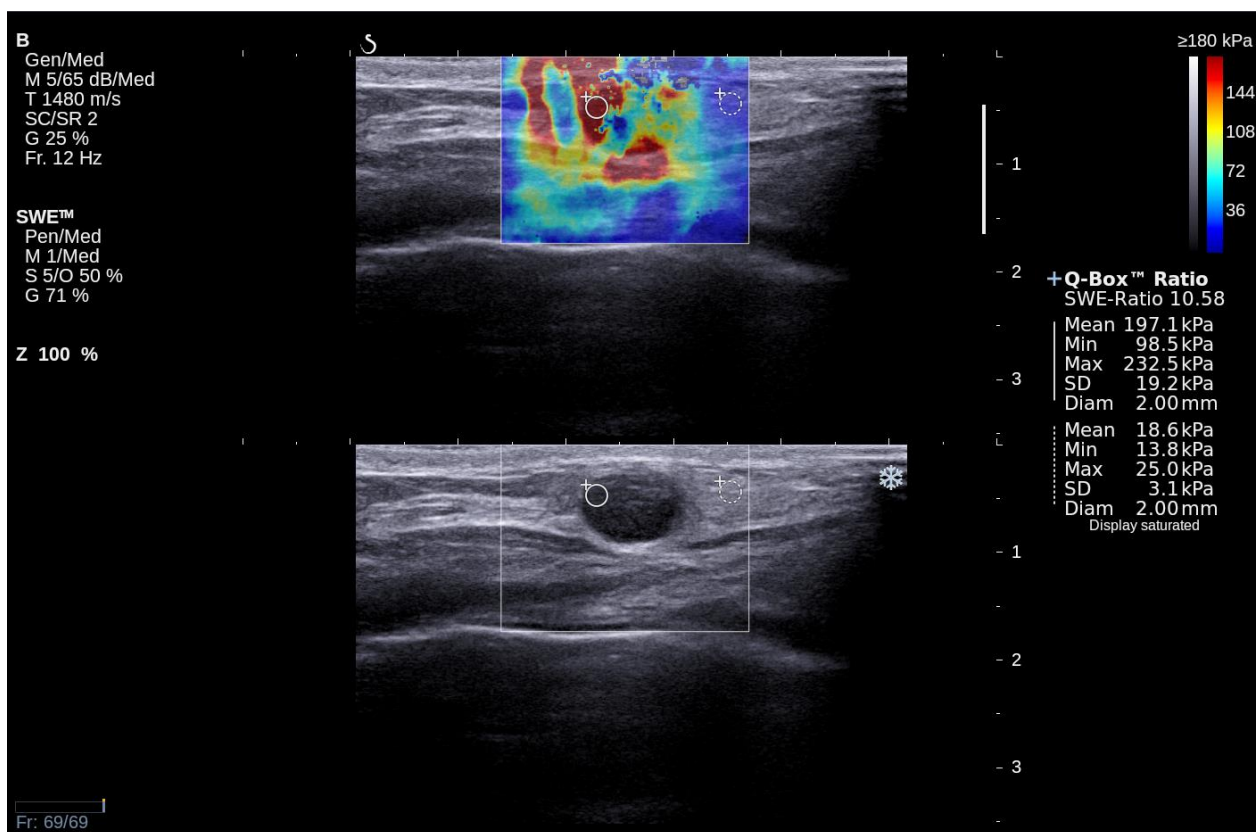Slika 12. Prikaz radijalnog ožiljka sonoelastografijom posmičnog vala i ultrazvučnim prikazom u B-modu. U gornjoj polovici slike elastičnost tkiva prikazana je spektrom boje te je mjerena u kPa u stupcu desno, a pokazuje sonoelastografski relativno tvrdu leziju. U B-prikazu vidljivo je inhomogeno, hipoehogeno područje.



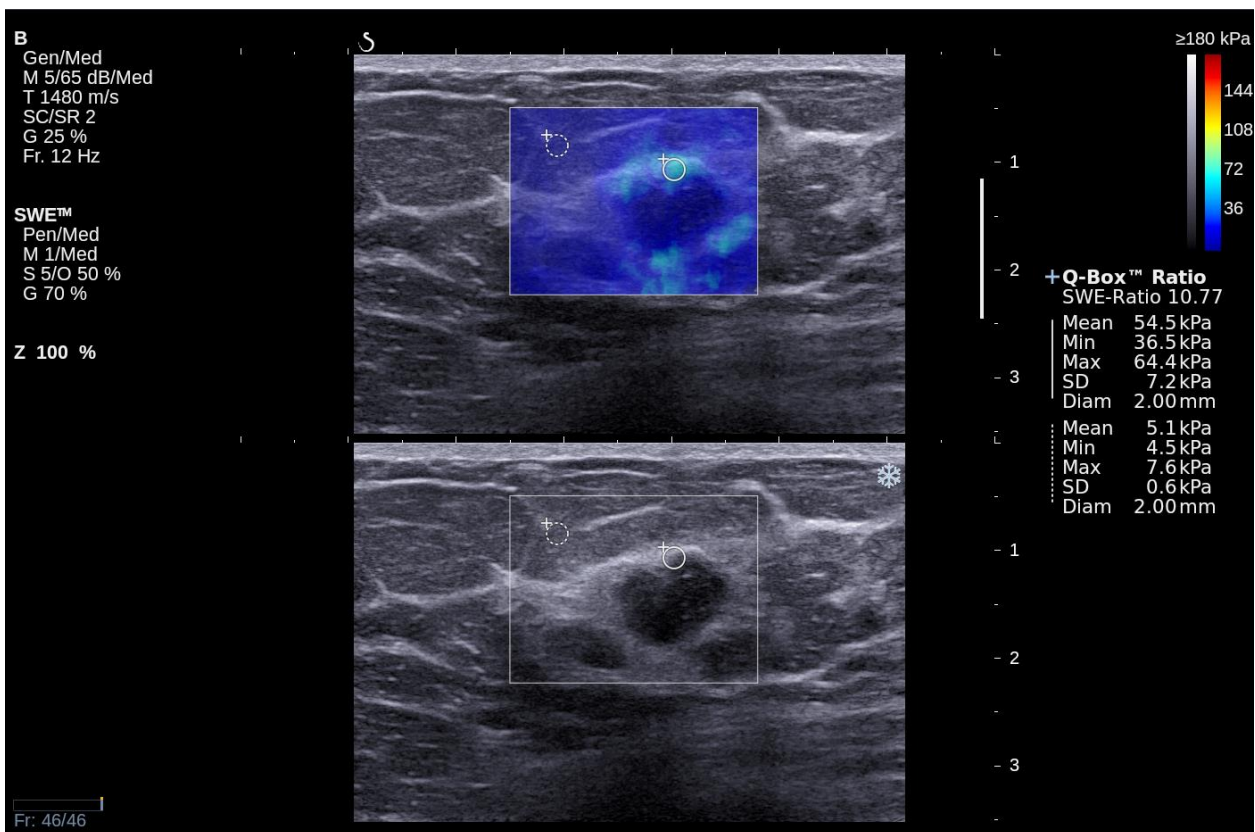
Slika 13. Prikaz duktalnog karcinoma in situ (DCIS) sonoelastografijom posmičnog vala i ultrazvučnim prikazom u B-modu. U gornjoj polovici slike elastičnost prikazana spektrom boje pokazuje relativno tvrdu leziju, kao i vrijednosti izmjerene i prikazane u kPa. U donjoj polovini slike u B-prikazu vidljiv je manji heterogeni areal, koji odgovara arealu mikrokalifikacija na mamografskom pregledu.



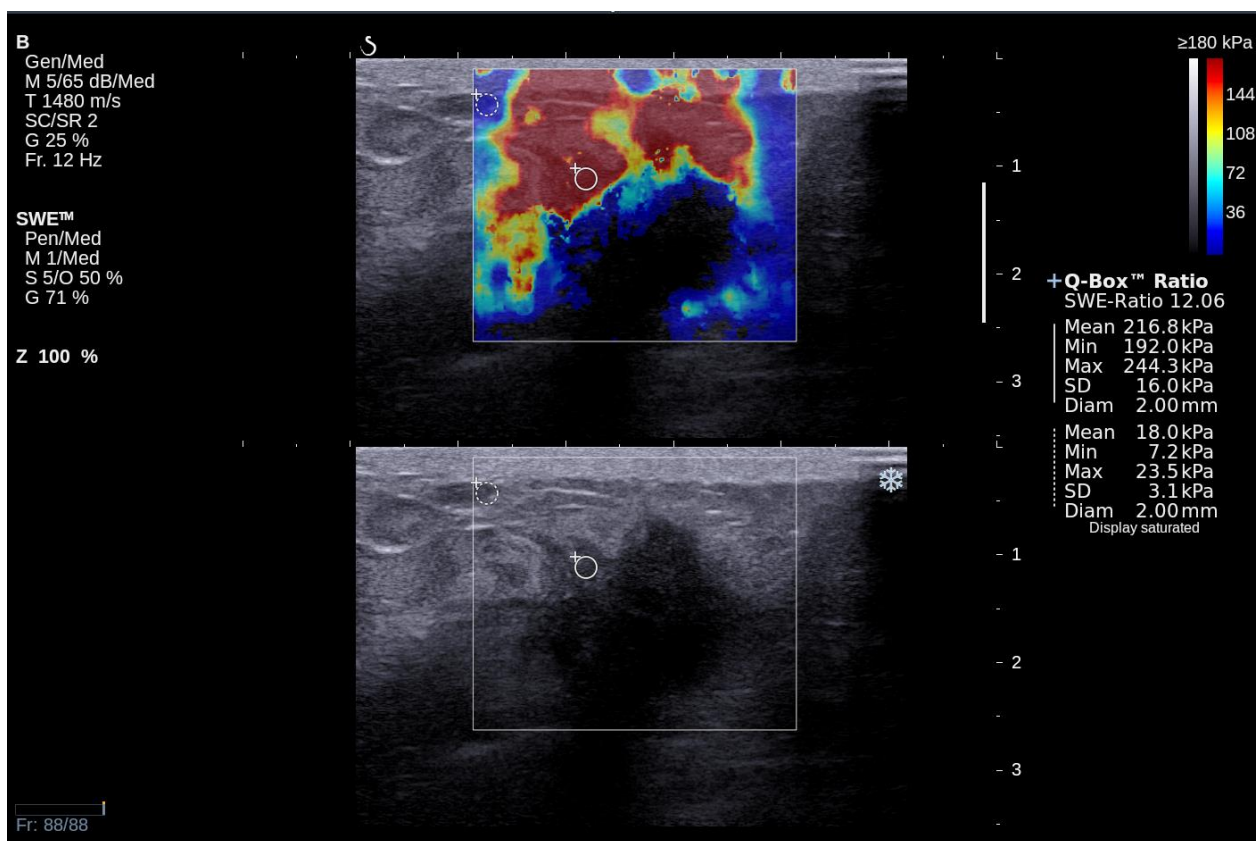
Slika 14. Prikaz invazivnog duktalnog karcinoma tipa luminal B sonoelastografijom posmičnog vala i ultrazvučnim prikazom u B-modu. U gornjoj polovici slike te u mjernom stupcu na slici desno prikazane su visoke vrijednosti tvrdoće lezije. U donjoj polovini slike u B-prikazu vidljiva je hipoehogena spikulirana tvorba, neoštro ocrtanih rubova i vertikalne orijentacije.



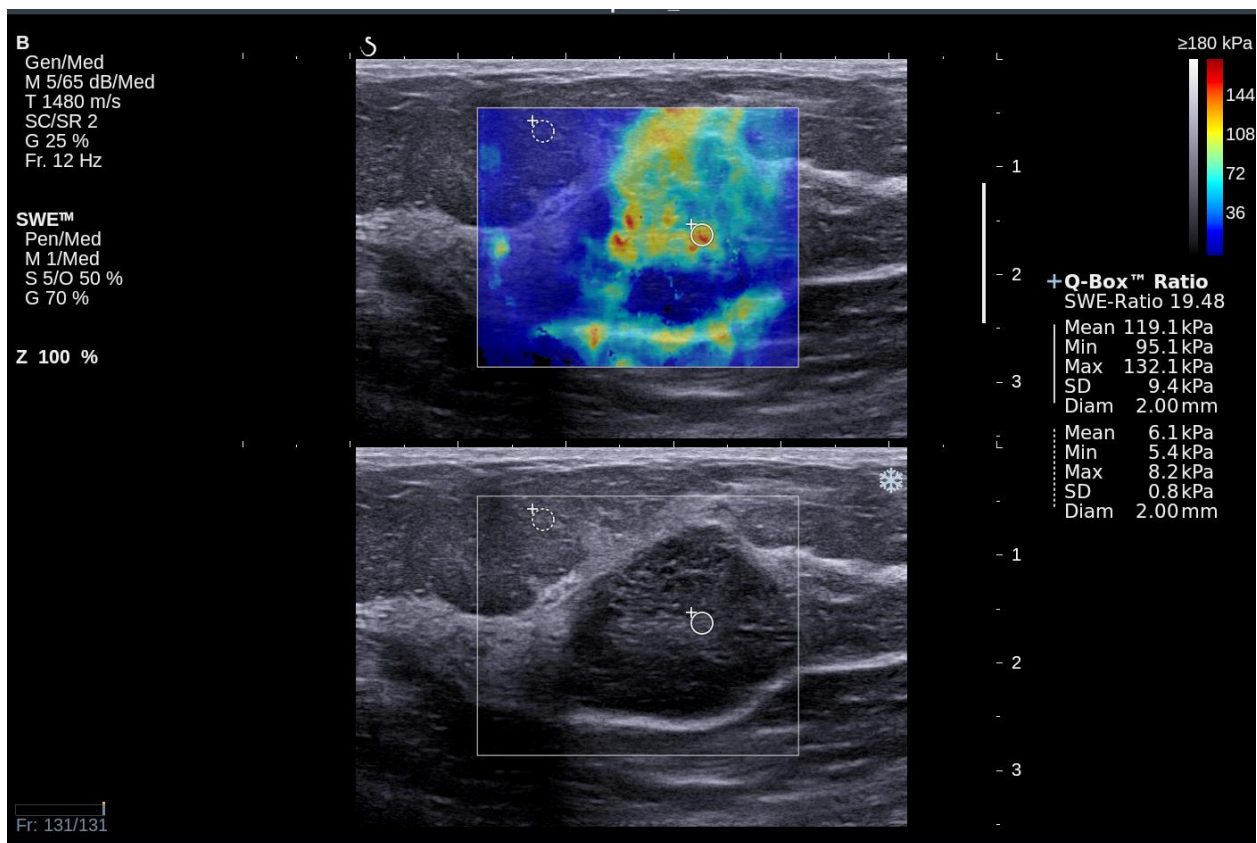
Slika 15. Prikaz invazivnog duktalnog karcinoma trostruko negativnog tipa sonoelastografijom posmičnog vala i ultrazvučnim prikazom u B-modu. Sonoelastografski je lezija tvrda. U donjoj polovini slike u B-prikazu vidljiva je hipoehogena tvorba, oštro ograničena od okolnog parenhima.



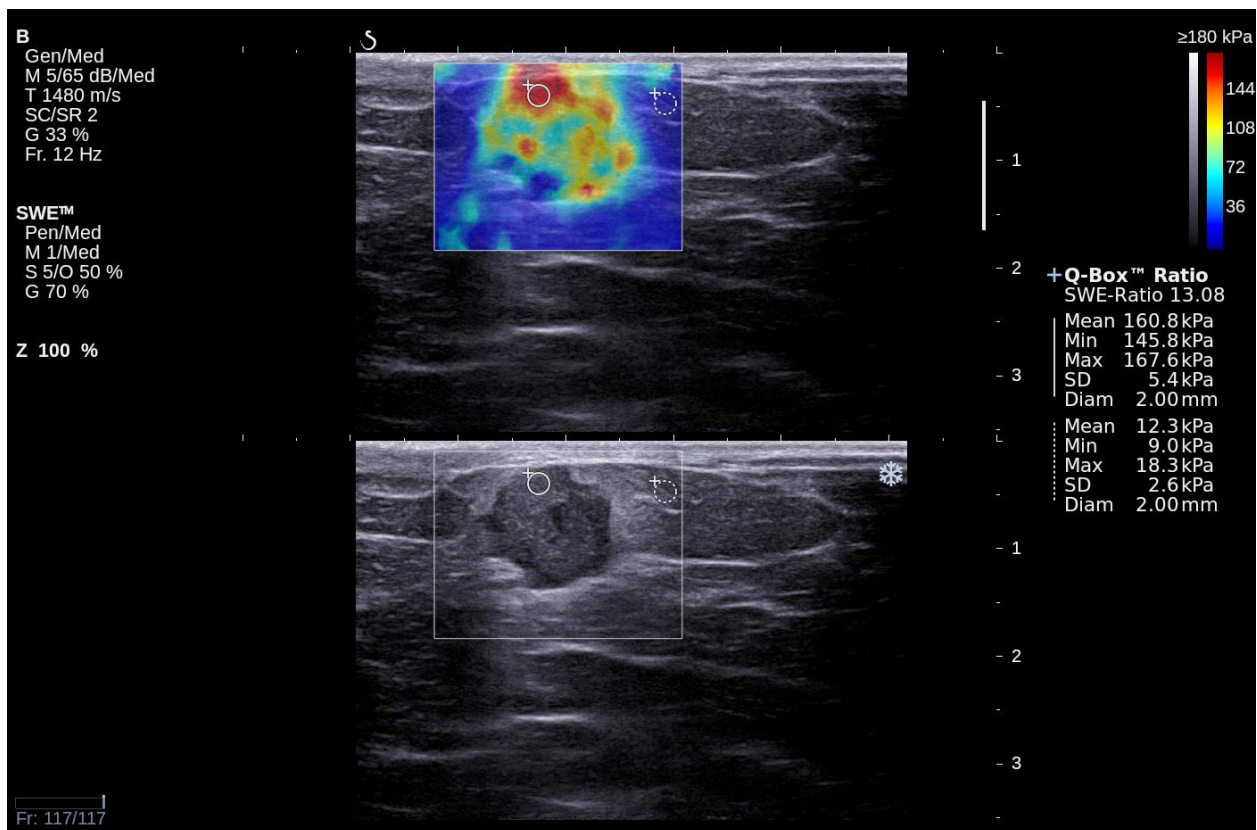
Slika 16. Prikaz invazivnog duktalnog karcinoma trostruko negativnog tipa sonoelastografijom posmičnog vala i ultrazvučnim prikazom u B-modu, koji je sonoelastografski mekan, odnosno u spektru benignih vrijednosti tvrdoće. U donjoj polovini slike u B-prikazu vidljiva je hipoehogena tvorba, oštro ocrtanih rubova.



Slika 17. Prikaz invazivnog lobularnog karcinoma sonoelastografijom posmičnog vala i ultrazvučnim prikazom u B-modu. U gornjoj polovici slike prikazana je izrazito tvrda lezija, a prikazan je i "shielding fenomen", odnosno nemogućnost prikaza tvrdoće na mjestu najveće tvrdoće lezije centralno. U donjoj polovini slike u B-prikazu vidljiva je velika ekspanzivno-infiltrativna lezija, hipoehogena, neoštro ograničena i spikuliranih rubova.



Slika 18. Prikaz mucinoznog karcinoma sonoelastografijom posmičnog vala i ultrazvučnim prikazom u B-modu. U gornjoj polovici slike elastičnost tvorbe prikazana je spektrom boje, a lezija je relativno tvrda. U donjoj polovini slike u B-prikazu vidljiva je hipo- do izoehogena tvorba, oštro ograničena od okolnog parenhima.



Slika 19. Prikaz papilarnog karcinoma sonoelastografijom posmičnog vala i ultrazvučnim prikazom u B-modu. U gornjoj polovici slike prikazana je sonoelastografski relativno tvrda tvorba. U donjoj polovini slike u B-prikazu vidljiva je hipo- do izoehogena tvorba, oštro ograničena od okolnog parenhima.

6. RASPRAVA

Ovim presječnim istraživanjem obuhvaćen je velik broj različitih lezija dojke, koje su svrstane u nekoliko skupina: benigne lezije, lezije visokog rizika i maligne lezije. Dobiven je velik broj rezultata vezanih za tvrdoću pojedinih lezija, kao i prilikom usporedbe skupina lezija međusobno, a koje je potrebno detaljno analizirati. Postoji velik broj studija o ulozi sonoelastografije u dijagnostici lezija dojke, a posebno u diferencijaciji benignih i malignih lezija. U dijelu dosadašnjih istraživanja korištena je strain sonoelastografija, koja kao kvalitativna metoda ne može dati točne vrijednosti tvrdoće lezija mjerene u kilopaskalima, kao što je to moguće kod sonoelastografije posmičnog vala. Sa sve većim korištenjem SWSE određene su kvantitativne vrijednosti za velik broj lezija koje možemo naći u dojci, posebno malignih lezija, kao i granične vrijednosti koje govore u prilog malignosti. Međutim, dio studija, pa čak i najznačajnije dosad provedene studije (71,75,88) provedene su na prototipu uređaja Aixplorer SuperSonic, nazvanom RUBI, a na kojem je maksimalna vrijednost koju je moguće izmjeriti iznosila 180 kPa. Stoga, ne čudi da su u recentnijim studijama, pa tako i u našoj, izmjerene više vrijednosti tvrdoće.

Naše istraživanje potvrđuje korist sonoelastografije posmičnog vala u razlikovanju benignih i malignih lezija, što su pokazale i dosadašnje studije (70-75). U ovoj smo analizi išli korak dalje te podijelili benigne lezije na one bez povišenog rizika za razvoj karcinoma dojke te lezije visokog rizika ("premaligne" lezije), dok smo iz skupine malignih karcinoma izdvojili in situ lezije. Time naše istraživanje donosi jedne od prvih rezultata koji pokazuju razliku između ovako podijeljenih skupina lezija dojke, kako bi pokazali da s porastom histopatološke "težine" lezije raste i njezina tvrdoća.

Benigne lezije dojke imale su značajno nižu vrijednost maksimalne tvrdoće (99,6 kPa), u usporedbi s ostalim skupinama lezija. U usporedbi s lezijama visokog rizika nađena je značajna razlika za parametre Emax (99.6 naprema 124.8 kPa) i Emean (85.8 naprema 108.1 kPa) ($p < 0.001$), dok ostali elastografski parametri nisu pokazali značajnu razliku. Ovaj rezultat može imati svoj klinički značaj u smanjenju broja nepotrebnih citopunkcija i pogotovo biopsija dojke. Naši su rezultati u skladu sa onima dosada najveće studije u kojoj je korištena SWE, gdje su Berg i suradnici analizirali sonoelastografske vrijednosti više od 1500 lezija dojke. (88) Pokazali su kako su vrijednosti registrirane kod benignih lezija dojke (Emax 45 kPa) niže od vrijednosti registriranih kod lezija dojke visokog rizika (Emax 71 kPa). Razlika u vrijednostima tvrdoće ovih skupina između naših istraživanja je prilično velika, a prvenstveno je rezultat navedenih razlika u korištenom aparatu. Također postoji i razlika u broju i vrsti lezija unutar pojedinih skupina, tako su npr. u benigne lezije Berg i suradnici uvrstili ciste, lipome, fibrocistične promjene i druge lezije, koje su izrazito meke. U našem uzorku su vrijednosti tvrdoće benignih lezija više, budući da su u istraživanje uključene lezije za koje je bila dostupna patohistološka dijagnoza, dakle učestale promjene dojke tipa fibrocističnih promjena i slično koje u pravilu nije potrebno punktirati nisu ni uključene u istraživanje.

Parametre izmjerene za skupinu lezija visokog rizika nadalje smo usporedili s vrijednostima dukalnog karcinoma in situ i ostalih malignih lezija, od kojih su imale niže vrijednosti (Emax 124,8 za premaligne lezije, 143,7 kPa za DCIS i 188,4 kPa za invazivne karcinome). Za razlikovanje premalignih lezija i dukalnog karcinoma in situ razlika u vrijednostima Eratio (3,7 naprema 6) bila je statistički značajna ($p < 0,001$).

Nekoliko je dosadašnjih studija uspoređivalo dijagnostičku vrijednost različitih sonoelastografskih parametara, s različitim rezultatima. U nekima (72-74) se omjer tvrdoće lezije i masti pokazao kao najvrijedniji parametar pri diferencijaciji benignih i malignih lezija. Prema našim rezultatima Eratio je jedini dovoljno diskriminatoran parametar u razlikovanju lezija visokog rizika i dukalnog in situ karcinoma, što može imati klinički značaj.

Rezultati naše studije također pokazuju kako je sonoelastografija korisna metoda i za razlikovanje dukalnog karcinoma in situ od invazivnih karcinoma. Elastografske vrijednosti dukalnih in situ karcinoma usporedili smo s vrijednostima sonoelastografskih parametara izmjerenim za duktalne invazivne karcinome, koji su najučestalija vrsta invazivnih lezija u našem uzorku. Naši rezultati pokazuju kako je ove vrste lezija moguće razlikovati uz pomoć svih sonoelastografskih parametara.

U svojoj su prvoj studiji iz 2012. godine Berg i suradnici analizirali 12 DCIS lezija, kod kojih je izmjerena maksimalna tvrdoća iznosila 133 kPa (IQR 72-180), dok su u drugoj studiji, iz 2015. godine, analizirali 23 DCIS lezije, s vrijednostima Emax od 126 kPa (IQR 71-180). (75, 88) Ovi su rezultati nešto niži od vrijednosti zabilježenih u našem istraživanju (Emax 143,7 kPa), što je vrlo vjerojatno rezultat korištenja već spomenutog prototipa aparata u njihovim studijama, sa maksimalnom mjerljivom vrijednosti od 180 kPa. U drugoj studiji gdje je uključeno samo 7 DCIS lezija vrijednost srednje tvrdoće iznosila je $117,8 \pm 54,72$ kPa (78), što je u skladu s našim rezultatima ($125,8 \pm 42,9$ kPa). Postoje studije koje su korištenjem strain i SW sonoelastografije pokazale da su DCIS lezije elastografski mekše od invazivnih karcinoma, no bez preciznih kvantitativnih vrijednosti. (81,89) DCIS lezije mogu pokazivati i benigne karakteristike na sonoelastografiji. Sa prethodno postavljenom graničnom vrijednosti

od 50 kPa za Emean (71) u našem bi istraživanju 4/29 lezija imalo lažno negativne vrijednosti. Sa graničnom vrijednosti od 80 kPa za maksimalnu tvrdoću (75) 6/29 lezija (20,7 %) u našem uzorku bilo bi pogrešno klasificirano kao benigno. Ako istu graničnu vrijednost primjenimo na invazivne karcinome, lažno negativno bilo bi 6,2 % lezija, što je u skladu s dosadašnjim studijama (75,79,81).

Smatram kako su istraživanja duktalnih in situ lezija posebno važna, budući da DCIS lezije čine oko 15-20 % dijagnosticiranih karcinoma, a sve šira upotreba screening mamografije dojki omogućuje učestalo otkrivanje ovih lezija, budući da su u velikom broju slučajeva karakterizirane mikrokalcifikatima. (32) DCIS je po definiciji intraduktalna proliferativna lezija, kod koje maligne epitelne stanice ne invadiraju bazalnu membranu. Na temelju citonuklearne diferencijacije klasificira se kao slabo, srednje i dobro diferenciran, dok se prema arhitektonici može podijeliti na solidne i ne-solidne oblike. (32) DCIS je zapravo ne-obligatorni prekursor invazivnog karcinoma dojke, što znači da bez terapije oko 40 % lezija progredira u invazivni oblik, dok ostatak ostaje indolentan. (90) Problem u terapiji pacijentica s DCIS-om predstavlja naravno nemogućnost predviđanja koje će lezije preći u invazivni oblik. Predmet mnogih današnjih istraživanja je mikrookoliš tumora, odnosno sve komponente koje utječu na progresiju karcinoma, osim samih malignih stanica. Između ostalog, izdvajaju se fibroblasti povezani s karcinomom (carcinoma associated fibroblasts, CAFs), skupina fibroblasta koja potiče progresiju karcinoma, a prisutna je i u stromi duktalnih in situ lezija. Nedavno je utvrđeno da ovi fibroblasti luče interleukin 6, pro-upalni citokin, koji utječe na morfologiju i migraciju stanica, uključujući i stanice DCIS-a. (91) Važan pojam u istraživanju karcinoma je i ekstracelularni matriks, odnosno niz proteina, glikoproteina, proteoglikana i polisaharida, koji čine i bazalnu membranu i intersticijski matriks. Poremećaj u strukturi, dinamici ili biokemijskim svojstvima ekstracelularnog

matriksa utječe na nastanak i širenje karcinoma. Glavni sastavni dio ekstracelularnog matriksa, kolagen tipa I, kod karcinoma dojke ima linearnu strukturu i promijenjenu orijentaciju, a upravo su ove promjene u njegovoj strukturi povezane sa povećanom tvrdoćom karcinoma. (92) Kolagen tipa I je pretežno lociran na periferiji karcinoma, dok tipično izostaje u mekšem centru, jednako kao i laminin-1, što se povezuje s povećanom stromalnom invazijom i povećanom tvrdoćom na rubu lezije. (93). Gusta kolagenska stroma također se naziva i dezoplastičnom reakcijom. Fibroblasti vezani za karcinom također aktiviraju limfoangiogenezu putem vaskularnog endotelnog čimbenika rasta, a sama fibrozna stroma tumora inducira angiogenezu aktivacijom gena vezanih za hipoksiju. U studiji koja je istraživala povezanost elastografske tvrdoće tumora uz pomoć SWSE, fibroze i gustoće mikrolimfatičkih prostora na patohistološkim uzorcima nađena je povezanost tvrdoće tumora s limfangiogenezom. (94) Sve navedeno objašnjava povećanu tvrdoću in situ i invazivnih karcinoma, pogotovo na rubu lezije, gdje je i uvriježeno mjerenje tvrdoće kako bismo izmjerili najviše vrijednosti.

Analizom pojedinih histoloških tipova karcinoma u našem uzorku utvrdili smo kako je invazivni duktalni karcinom neposebnog tipa (IDC) najčešći tip (78,1%), dok su drugi po učestalosti bili lobularni karcinomi (18,3%), što je u skladu s literaturom. Prosječna vrijednost maksimalne tvrdoće ID karcinoma u našem istraživanju iznosila je 187.6 ± 57.7 kPa, što je u skladu s dosadašnjim istraživanjima. Lobularni karcinomi imali su prosječnu vrijednost $E_{max} 200.5 \pm 39.1$ kPa, što je nešto više od IDC, no bez značajne razlike. U studiji Berg i suradnika iz 2015. ukupna maksimalna tvrdoća invazivnih karcinoma iznosila je 180 kPa, bez izdvojenih vrijednosti za pojedinačne vrste, no ove su vrijednosti vrlo slične našima. (88) U prethodno objavljenoj studiji naše grupe (95) prikazana je razlika u tvrdoći čistih lobularnih karcinoma i IDC, gdje su rezultati

pokazali značajno više vrijednosti Emax za ILC ($210,61 \pm 61$) u odnosu na IDC ($191,64 \pm 41,25$). Zanimljiv je rezultat da je ova razlika bila značajna kod lezija manjih od 15 mm, dok veće lezije nemaju razlike u tvrdoći. Sadašnji rezultati pokazuju nešto niže vrijednosti u obje grupe karcinoma, no valja napomenuti kako u ovom istraživanju nisu posebno izdvojeni čisti lobularni karcinomi, a postoji i znatna razlika u veličini lezija (u ovom je istraživanju prosječna veličina ILC 19 mm, dok je u navedenom istraživanju iznosila 22,5 mm).

Chang i suradnici su također uspoređivali tvrdoću različitih vrsta karcinoma dojke (78), no nažalost u svom su radu objavili samo vrijednosti srednje tvrdoće, koja za IDC iznosi $157,5 \pm 57,07$, dok za lobularne karcinome iznosi $169,5 \pm 61,06$. Naši su rezultati vrlo slični i za IDC (161.2 ± 47.7 kPa) i za ILC (173.8 ± 34.6 kPa). Sličnu studiju proveli su i Evans i suradnici (86), čije su vrijednosti nešto niže od naših (Emax IDC 151 kPa, ILC 152 kPa), a usporedbom različitih vrsta invazivnih karcinoma s onom najčešćom, IDC nespecifičnog tipa (NOS) nisu našli statistički značajne razlike, osim kod tubularnih karcinoma koji pokazuju tendenciju benignim vrijednostima tvrdoće neovisno o veličini. U našem uzorku nismo imali tubularnih karcinoma.

Mucinozni karcinomi treći su po učestalosti u našem uzorku, a dobivena je prosječna vrijednost Emax $150,3 \pm 76,2$ kPa. Radi se o relativno velikim karcinomima, prosječne veličine 23,2 mm, što je ujedno i najveća grupa karcinoma u našem uzorku. Ovako visoke vrijednosti tvrdoće mucinoznih karcinoma zapravo su vrlo iznenađujući rezultat, uzevši u obzir njihovu želatinoznu građu. Međutim, kako je već objašnjeno najveća tvrdoća tumora registrira se na periferiji gdje tvrda stromalna reakcija objašnjava ovaj nalaz. I druge su grupe autora registrirale više vrijednosti kod ove vrste karcinoma. U istraživanju Evansa nađena je prosječna vrijednost Emax od 174 kPa, dok su ranije

navedenoj studiji Chang i suradnici našli prosječnu vrijednost Emean čak 190,9 kPa. (78,86)

Papilarne tvorbe u dojci su relativno rijetke, a maligne forme javljaju se u manje od 2% slučajeva karcinoma dojke (1,96). Dosadašnje studije pokazuju kako je veličina lezije značajan pokazatelj malignosti, pogotovo ako iznosi više od 1 cm. (97,98) Papilomi uključeni u naše istraživanje, u skupinu lezija visokog rizika, bili su prosječne veličine 14,7 mm dok su papilarni karcinomi bili veći, s prosječnom veličinom 19 mm. Obje su vrste lezija nađene u pacijentica srednje do starije dobi (59 godina prosječna dob pacijentica s papilomima te 67 godina prosječna dob pacijentica s papilarnim karcinomima), što je u skladu s literaturom. Razlika u tvrdoći benignih, atipičnih i malignih papiloma dosada je istraživana upotrebom strain elastografije (98), a nedavno objavljena studija potvrđuje ove rezultate i upotrebom SWSE (99). U ovoj su studiji Chung i suradnici usporedili vrijednosti benignih papiloma (n=61) sa ukupno 18 atipičnih i invazivnih malignih papiloma (pretpostavljamo da su atipične i maligne lezije združene radi malog broja lezija u uzroku). Prikazali su značajnu razliku u vrijednostima tvrdoće za sve elastografske parametre. Vrijednost Emax za skupinu atipičnih i malignih papiloma iznosila je 123.87 ± 65.00 kPa. U našem je istraživanju vrijednost maksimalne tvrdoće atipičnih papiloma $111,5 \pm 45,6$ kPa, dok je za papilarne karcinome vrijednost viša i iznosi $177,7 \pm 52,9$ kPa, što je u skladu s navedenom studijom. U nekoliko je ranijih istraživanja nađena vrijednost maksimalne tvrdoće papiloma 87,7 kPa te 60,6 kPa (76,84), od čega su vrijednosti u našoj studiji više, dok su vrijednosti za papilarne karcinome u skladu s prethodno objavljenim (195,9 kPa). (76)

Najčešća među lezijama visokog rizika u našem istraživanju je atipična duktalna hiperplazija. U usporedbi s ranijim studijama (88) maksimalna tvrdoća je nešto viša u našem istraživanju (120 kPa, naspram 83 kPa), no lezije su u našem uzorku bile znatno veće, a i brojnije (20 naspram 4 lezije).

Još jedna lezija iz skupine visokog rizika je radijalni ožiljak, koja pripada benignim proliferativnim lezijama dojke, no može biti povezana s atipijom ili čak malignim nalazom na patohistološkom nalazu. Također, povisuje relativni rizik za karcinom dojke za 1,33 do 2 puta (13,100). Karakterizira ih centralno smještena fibroelastična jezgra od koje se radijalno šire duktuli i lobulusi (1). Poseban interes za ove lezije proizlazi iz njihove sličnosti s invazivnim karcinomom na mamografiji. U našem je istraživanju nađeno 4 radijalna ožiljka, prosječne veličine 15 mm i vrlo visoke tvrdoće (prosječna vrijednost $E_{max} 193,2 \pm 70.9$ kPa). U spomenutom istraživanju Berg i suradnika (88) nađene su nešto niže vrijednosti, s prosječnom maksimalnom tvrdoćom 105 kPa, no dva radijalna ožiljka uključena u njihovo istraživanje bila su znatno manja (prosječne veličine 5 mm), što utječe i na tvrdoću lezije.

Tvrdoća lezija iz skupine lobularne neoplazije pokazuje možda najveću heterogenost u dosadanim istraživanjima, pa su tako za LCIS nađene vrijednosti od 41,1 kPa i 88,65 kPa, dok su u našem istraživanju više i iznose 102,8 kPa. Kako se LCIS i ALH pretežno dijagnosticiraju kao nusnalaz u patohistološkom uzorku tijekom dijagnostičke obrade mikrokalifikata ili suspektnih lezija dojke, možemo pretpostaviti kako uz veličinu lezije, na njih može utjecati i sadržaj mikrokalifikata, kao i konkomitantne patologije u uzroku.

U skupini benignih lezija najučestaliji je fibroadenom, inače najčešća vrsta tvorbi u dojci. Predstavljaju benigne tumore nastale proliferacijom epitelnih i mezenhimalnih

elemenata dojke, najčešće u mlađoj životnoj dobi (1). Kako je već navedeno, oko 50% fibroadenoma povezano je s drugim proliferativnim bolestima dojke (sklerozirajuća adenoza, hiperplazija epitela), a nazivaju se kompleksni fibroadenomi. Ove pacijentice imaju nešto viši rizik za razvoj karcinoma dojke, posebno one s pozitivnom obiteljskom anamnezom. (101) Relativni rizik za razvoj karcinoma dojke u pacijentica kod kojih je fibroadenom operativno odstranjen također raste u slučaju pozitivne obiteljske anamneze ili prisutne ADH. (101) Iako je njegov ultrazvučni izgled jasan i pripada kategoriji BIRADS 2 lezija (42) fibroadenome se najčešće citološki punktira prilikom prvog pregleda te se preporučuju godišnje ultrazvučne kontrole, a takav je dijagnostički protokol i u našoj ustanovi. U ovom istraživanju nađena je vrijednost maksimalne tvrdoće fibroadenoma (n=72) od 79,7 kPa, što je nešto više od rezultata prijašnjih studija (28 kPa, 45 kPa, 41,3 kPa). (71,80,88) Ovaj rezultat je prvenstveno povezan s grupom od 17 iznimno tvrdih fibroadenoma u našem uzorku (23 %), čije su vrijednosti Emax premašile 100 kPa (prosječna vrijednost Emax 143 kPa, raspon 101-214 kPa), dok je prosječna vrijednost ostalih lezija u skladu s prijašnjim istraživanjima (52 kPa). Spomenute su lezije nađene u pacijentica prosječne dobi 40 godina (raspon 29-63 godine). Patohistološki nalazi ovih fibroadenoma ukazuju na takozvane "degenerirane" lezije, koje uglavnom sadrže kalcifikate, a dvije od spomenutih lezija (čije su vrijednosti Emax čak više od 200 kPa) sadržavale su i areale sklerozirajuće adenoze što povećava tvrdoću lezije (72). Također, tvrdoća ovih lezija vjerojatno je viša i radi sadržaja kalcifikata, koji im daju i tipičan izgled na mamografiji. (42) U svakodnevnom radu ovakvi se fibroadenomi nerijetko upućuju na citopunkciju ili čak core biopsiju kao BIRADS 3 kategorija lezije, upravo radi svog neuobičajenog izgleda na B-mod ultrazvuku. U ovakvim slučajevima sonoelastografija očito ne bi pomogla u postavljanju dijagnoze, jer su vrijednosti tvrdoće ovih lezija iznimno visoke.

Druga sonoelastografski "lažno pozitivna" odnosno tvrda lezija u dosadašnjim studijama, a i u našem istraživanju, je masna nekroza, također poznata kao oponašatelj karcinoma po svom morfološkom izgledu na mamografiji, ultrazvuku i magnetskoj rezonanci. Naši rezultati pokazuju visoke vrijednosti tvrdoće Emax (179,5 kPa) i Emean (156,5 kPa), dok su maksimalne vrijednosti u istraživanju Berg i suradnika (88) bile nešto manje od 100 kPa. Međutim, postoji značajna razlika u veličini lezija u našoj (19 mm) te u navedenoj studiji (12 mm). I ostale upalne promjene (među kojima su plazmastanični mastitis, kronični upalni infiltrat, granulomatozni mastitis, granulom stranog tijela, subareolarni apsces te serom s upalom) pokazuju visoke vrijednosti tvrdoće, s Emax 167.4 kPa. Visoka tvrdoća upalnih promjena je očekivan rezultat povećanog broja upalnih stanica, kao i popratnog edema u ovim promjenama. Ako unutar lezije dolazi do formiranja apscesa, centralno se može naći područje nekroze s nižim vrijednostima tvrdoće. U jednoj studiji gdje je pomoću strain i SW sonoelastografije ispitana tvrdoća šest slučajeva mastitisa (102) opisane su niske vrijednosti od 8,5-25 kPa u centralnom, nekrotičnom dijelu, dok su vrijednosti tvrdoće na rubu lezija iznosile prosječno 72 kPa (u rasponu od 35-120 kPa). U studiji Berg i suradnika (88) vrijednost tvrdoće dva opisana apscesa iznosila je 133 kPa (raspon 87-180).

Pseudoangiomatozna stromalna hiperplazija (PASH) je benigna proliferacija nespecializirane strome dojke, koju karakterizira proliferacija fibroblasta i miofibroblasta. (1,8) Naši rezultati pokazuju prosječnu vrijednost Emax za 5 otkrivenih PASH lezija od 87.8 kPa, što jest granično benigna vrijednost, a građa lezije gdje pretežno dominiraju fibroblasti objašnjava i nešto veću tvrdoću u odnosu na npr. fibrocistične promjene.

Sklerozirajuća adenoza, benigna proliferativna bolest dojke, prema nekim podacima ima povišen rizik za razvoj karcinoma dojke (3), no ne smatra se premalignom lezijom. Naši rezultati pokazuju više vrijednosti tvrdoće 8 lezija veličine 16 mm, sa Emax 118.9 ± 67 kPa. Podataka o elastografskim vrijednostima ove lezije je vrlo malo u literaturi, no u istraživanju iz 2011. Chang i suradnici navode vrijednost srednje tvrdoće za dvije lezije 123,9 kPa, što je slično i našim rezultatima, čak i nešto više. (78)

Stromalna fibroza, koju smo dijagnosticirali samo u jedne pacijentice, benigna je promjena karakterizirana proliferacijom strome u kanalićima dojke te stvaranjem lokalizirane zone fibroznog tkiva, koja može biti palpabilna, a i vidljiva na mamografiji ili ultrazvuku kao masa. (1) U našem smo istraživanju dobili vrlo visoke vrijednosti tvrdoće lezije, sa Emax čak 150,2 kPa, što je u skladu s histopatološkim sastavom lezije odnosno visokim stupnjem fibroze. Vrijednosti slične našima prijavili su u svom istraživanju Chang i suradnici (78), koji su našli vrijednost srednje tvrdoće također u jedne lezije od 149,5 kPa.

U našem smo istraživanju našli značajnu povezanost tvrdoće lezija s njihovom veličinom, a analiza po pojedinim skupinama lezija pokazuje kako ovaj odnos nije primjenjiv na benigne lezije ($p=0.73$), već samo na lezije visokog rizika i maligne lezije ($p=0.004$, $p<0.001$). U nekoliko je dosadašnjih studija istraživana ovisnost tvrdoće lezije o njenoj veličini. (78,85,88) Rezultati objavljeni od strane Berg i suradnika prikazali su značajnu povezanost veličine i tvrdoće invazivnih karcinoma te veličine i tvrdoće fibroadenoma, što se razlikuje od naših rezultata za skupinu benignih lezija, moguće radi većeg broja različitih lezija u skupini benignih lezija dojke u našem istraživanju. Rezultat za invazivne karcinome je u skladu s prijašnjim istraživanjima, a

potvrdili smo ga i Pearsonovim koeficijentom korelacije ($r=0,356$; $p<0,001$), što pokazuje povezanost tvrdoće karcinoma s njegovom veličinom.

Osim s veličinom karcinoma, ispitali smo i povezanost tvrdoće invazivnih karcinoma dojke s drugim prognostičkim parametrima. Podaci o povezanosti tvrdoće i histološkog gradusa karcinoma relativno su kontroverzni. Naši rezultati pokazuju da karcinomi gradusa 3 imaju nešto više vrijednosti tvrdoće od gradusa 1 i 2, no bez statistički značajne razlike ($p>0,05$). Jednake su rezultate našli Au i suradnici u svojoj studiji iz 2015. godine, gdje su uključena 72 karcinoma dojke, kao i Ganau i suradnici na 216 karcinoma dojke. (103,104) Međutim, nekoliko je dosadašnjih studija pokazalo povezanost srednje tvrdoće karcinoma i histološkog gradusa (85,87,105) .

Karcinomi višeg gradusa pokazuju manji stupanj dezmozoplastične reakcije u odnosu na niže graduse i češće sadrže areale nekroze, što snizuje tvrdoću lezije (106). Usprkos tome, tvrdoća karcinoma gradusa 3 može biti rezultat kombinacije većeg stupnja fibroze, veće celularnosti, količine prisutne nekroze (ako jest prisutna) te gustoće novonastalih limfnih i vaskularnih prostora. U obzir treba uzeti i intersticijski edem, koji podiže tvrdoću lezije, kako je objašnjeno kod apscesa i upalnih bolesti. Vjerojatno zbroj svih ovih komponenti utječe na tvrdoću karcinoma višeg gradusa. Valja uzeti u obzir i utjecaj veličine lezije i tipa karcinoma na tvrdoću. Manjak statistike značajnosti može biti rezultat manjeg uzorka u pojedinim grupama.

Također smo pokazali povezanost tvrdoće karcinoma sa njegovim lokoregionalnim širenjem odnosno zahvaćanjem limfnih čvorova aksile, gdje je nađena značajna povezanost ($r=0,205$; $p<0,001$), što je u skladu sa rezultatima prijašnjih studija (94,103,105). Evans i suradnici su 2012. (85) opisali višu srednju tvrdoću invazivnih karcinoma sa lošijim prognostičkim čimbenicima (viši histološki gradus, veličina

tumora, zahvaćenost aksilarnih limfnih čvorova, vaskularna invazija), dok je u studiji Cha i suradnika nađena povezanost samo sa statusom aksilarnih limfnih čvorova. (94) Nadalje smo pokušali dokazati veću tvrdoću karcinoma u slučaju prisutstva multiplih ipsilateralnih ili bilateralnih lezija. Multipli ipsilateralni karcinomi (multicentrični i multifokalni karcinomi) javljaju se u 4-65% slučajeva karcinoma dojke, a bilateralni sinkroni karcinomi u 1-3 % slučajeva. Povezuju se s agresivnijim ponašanjem, višim rizikom za pozitivne limfne čvorove te lošijom prognozom u odnosu na unifokalne i unilateralne karcinome (107,108), no podaci u literaturi su dosta kontradiktorni. Naši rezultati pokazuju kako ove lezije, bilo ipsilateralni bilo bilateralni karcinomi, ne pokazuju razliku u sonoelastografskim parametrima u usporedbi s ostalim karcinomima u uzorku.

Prema imunohistokemijskom tipu, kako je objašnjeno u uvodnom poglavlju, karcinomi dojke dijele se u opisane podtipove na temelju ekspresije hormonskih receptora te faktora proliferacije Ki-67. Rezultati ovog istraživanja pokazuju kako nema značajne razlike u tvrdoći između pojedinih skupina (luminal A, luminal B, HER2 pozitivni i trostruko negativni karcinomi). Ovaj je rezultat u skladu sa studijom koju su objavili Youk i suradnici (105), koji također nisu našli značajnu povezanost tvrdoće s imunohistokemijskim tipovima, no dobili su nešto više vrijednosti kod karcinoma koji su ER/PR negativni i kod višeg faktora proliferacije Ki-67. U našem su uzorku najveću tvrdoću imali HER2 pozitivni karcinomi, koji jesu agresivniji tip u odnosu na ER/PR pozitivne karcinome, no njihova je veličina bila znatno veća što može utjecati na rezultat. Trostruko negativni karcinomi u našem uzorku bili su nešto tvrdi od luminalnih A karcinoma, no manje tvrdi od luminalnih B i HER2 karcinoma. Trostruko negativni karcinomi su posebno važna skupina, kod kojih manjka ekspresija i ER/PR i HER2 receptora, a imaju lošu prognozu, niže stope preživljenja te veću stopu recidiva. I

prethodna studija naše grupe autora pokazala je niže vrijednosti tvrdoće TN karcinoma, no u tom radu kontrolna skupina karcinoma nije dijeljena u podtipove. (109) Ako dalje analiziramo ove odnose, zanimljiv je rezultat prema kojem su luminalni B karcinomi u našem uzorku veće tvrdoće od TN karcinoma, što bismo mogli objasniti udjelom i luminalnih B karcinoma s pozitivnim HER2 receptorima (23/89 karcinoma). Nažalost udio i TN i HER2 karcinoma je relativno malen u našem uzorku, sukladno i njihovoj učestalosti.

Ganau i suradnici također nisu našli statistički značajnu razliku među podtipovima karcinoma, no u svom radu opisuju nešto niže vrijednosti maksimalne i srednje tvrdoće lezija s izraženom ekspresijom HER2 receptora (HER2 podtip i luminal B HER2), što je u suprotnosti s našim rezultatima te niže vrijednosti tvrdoće u ER/PR negativnih karcinoma. (104) U studiji Changa i suradnika opisane su više vrijednosti tvrdoće agresivnijih podtipova tumora, odnosno trostruko negativnih karcinoma i HER2 pozitivnih karcinoma u odnosu na ER/PR pozitivne karcinome, što donekle odgovara našim rezultatima. (87)

Kako je već navedeno, jača dezmpoplastična reakcija očekuje se u tumora nižeg gradusa te u ER/PR pozitivnih karcinoma, što znači da bi i njihova tvrdoća trebala biti viša. Postoji očito dosta kontradikcija i preklapanja rezultata vezanih za tvrdoću molekularnih podtipove karcinoma dojke te sonoelastografske vrijednosti ne mogu pomoći u određivanju podtipova, budući da veći dio dosadašnjih studija, uključujući i naše rezultate, nisu potvrdili značajnu povezanost tvrdoće s imunohistokemijskim podtipovima. (103-105)

Rekurentni karcinomi dojke javljaju se u gotovo 30 % pacijentica, a mogu se javiti lokoregionalno (u ostatnom tkivu dojke, torakalnoj stijenci nakon mastektomije ili u limfnim čvorovima aksile), u kontralateralnoj dojci ili u obliku udaljenih metastaza.

(110) Između ostalih čimbenika (veličina, status limfnih čvorova, odabir terapije itd.), za rizik recidiva je važan i status hormonskih receptora karcinoma, a rizik je u prvih pet godina praćenja veći u pacijentica s ER negativnim karcinomima, dok je nakon tog razdoblja veći u ER pozitivnih. (110) Među molekularnim podtipovima karcinoma najviši stupanj rekurencije imaju trostruko negativni karcinomi, potom HER2 pozitivni te luminalni karcinomi. (111) Nedavno objavljena studija pokazuje kako je nakon 24 godine praćenja stupanj rekurencije karcinoma čak 59,7 %, prvenstveno u obliku metastaza, potom lokoregionalno te u kontralateralnoj dojci. (111) Analizom dijagnosticiranih rekurentnih tumora dojke pokušali smo dokazati imaju li ove lezije nešto veću tvrdoću u odnosu na ostale karcinome, što bi bilo u skladu s njihovom agresivnijom prirodom. Dijagnosticirano je 18 karcinoma koji su se pojavili u razdoblju od tri do čak 22 godine nakon operacije prvog karcinoma, a prema tipu su nađeni po jedan mucinozni i apokrini karcinom, dok su ostali bili duktalni invazivni karcinomi. Za većinu lezija nažalost nije moguće reći odgovaraju li tipom karcinoma i sastavom hormonskih receptora prvom karcinomu, budući da nam ti podaci o prvom karcinomu nisu dostupni. Naši rezultati pokazuju najveću učestalost trostruko negativnih karcinoma (8/18) te lokoregionalnog recidiva (14/18 karcinoma, ostalo kontralateralni recidiv). Nismo procijenjivali pojavu metastaza u ovom istraživanju. Analiza sonoelastografskih vrijednosti pokazuje kako nema značajne razlike u tvrdoći rekurentnih karcinoma u usporedbi sa ostalim karcinomima u uzorku.

7. ZAKLJUČCI

Ovim smo istraživanjem potvrdili hipotezu da je mjerenjem tvrdoće lezija dojke sonoelastografijom posmičnog vala moguće razlikovati različite vrste lezija u dojci. Također pokazali smo kako je moguća diferencijacija ne samo između benignih i malignih lezija, već i unutar ovih skupina lezija.

Benigne lezije dojke bez povišenog relativnog rizika za razvoj karcinoma značajno se po tvrdoći razlikuju od skupine premalignih lezija, odnosno lezija visokog rizika.

Pokazali smo kako unutar skupine benignih lezija neke lezije imaju i lažno pozitivne sonoelastografske vrijednosti, odnosno vrijednosti kakve bismo očekivali kod malignih lezija, npr. upalne bolesti, masna nekroza, degenerirani fibroadenomi. Ovaj rezultat je posebno zanimljiv i potencijalno klinički značajan jer ukazuje na mogućnost smanjenja nepotrebnih citopunkcija ili čak biopsija lezija iz benigne skupine iako su vrijednosti tvrdoće više (npr. degenerirani fibroadenomi). Kod lezija s visokim vrijednostima, a koje nemaju tipičan nalaz na B-mod ultrazvuku ili drugim dijagnostičkim slikovnim metodama, potrebna je tkivna dijagnoza.

Nadalje smo pokazali da lezije visokog rizika imaju manju tvrdoću od malignih lezija dojke, čak i kada maligne lezije podjelimo na in situ karcinome i invazivne karcinome, što potvrđuje hipotezu da tvrdoća lezije raste s porastom patohistološke težine bolesti.

Duktalni karcinomi in situ, koji se sve učestalije dijagnosticiraju uslijed tipičnog izgleda na mamografiji, imaju relativno visoke sonoelastografske vrijednosti. S obzirom na njihov relativno nespecifičan ultrazvučni nalaz, sonoelastografija može pomoći u kliničkom radu tj. dijagnosticiranju DCIS-a. Također, pokazali smo da se duktalni in situ karcinomi mogu prema vrijednostima tvrdoće razlikovati od invazivnih karcinoma.

Kada smo invazivne karcinome podjelili prema statusu hormonskih receptora pokazali smo kako postoji razlika u tvrdoći između četiri skupine karcinoma (luminalni A i B, HER2 pozitivni i trostruko negativni karcinomi), međutim bez značajne statističke razlike među podtipovima karcinoma.

Prilikom korelacije tvrdoće karcinoma s prognostičkim čimbenicima karcinoma pokazali smo kako tvrdoća raste s veličinom lezije. Pozitivnu korelaciju tvrdoće lezije i njene veličine dokazali smo i kod lezija visokog rizika i kod duktalnog karcinoma in situ.

Dokazali smo da tvrdoća karcinoma pozitivno korelira sa zahvaćanjem limfnih čvorova aksile. Što se tiče odnosa tvrdoće i gradusa i pojave multiplih lezija u jednoj ili obje dojke, nismo dokazali pozitivnu korelaciju.

Analizom tvrdoće rekurentnih karcinoma dojke koji su dijagnosticirani u periodu ovog istraživanja pokazali smo kako se značajno ne razlikuju od karcinoma koji su dijagnosticirani prvi put.

U ultrazvučnoj dijagnostici tj. razlikovanju benignih i malignih lezija postoje poteškoće koje su rezultat preklapanja ultrazvučnih karakteritika, otežanog pregleda velikih dojki, otežane detekcije malih lezija, a posebno i ovisnosti pregleda o iskustvu ispitivača. Ovim smo istraživanjem pokazali kako sonoelastografija može pomoći u razlikovanju premalignih i malignih lezija koje u pravilu imaju više vrijednosti tvrdoće (maksimalna tvrdoća viša od 100 kPa). Ipak, s obzirom na broj karcinoma koji imaju lažno negativne, niske sonoelastografske vrijednosti, u našoj studiji, kao i u literaturi, potreban je poseban oprez i definitivno daljnja dijagnostička obrada bez obzira na vrijednosti parametara tvrdoće, a posebno u žena s povišenim rizikom. Kvantitativne vrijednosti

tvrdće lezija uvijek treba interpretirati zajedno s izgledom lezije na B-mod ultrazvuku i ostalim dostupnim slikovnim metodama te s anamnestičkim podacima o pacijentici.

8. SAŽETAK

Ključne riječi: sonoelastografija posmičnog vala, karcinom dojke, ultrazvuk dojke

Uvod: Sonoelastografija posmičnog vala relativno je nova ultrazvučna metoda koja se sve više koristi u dijagnostici lezija dojke. Cilj ove studije je izmjeriti kvantitativne vrijednosti tvrdoće benignih lezija dojke, lezija visokog rizika i malignih lezija te istražiti razlike u tvrdoći među ovim skupinama.

Ispitanici i metode: U istraživanje je uključeno 375 pacijentica kod kojih smo prikupili i analizirali patohistološke, ultrazvučne i sonoelastografske podatke (maksimalna, srednja i minimalna tvrdoća – Emax, Emean, Emin, Eratio, veličina lezije) u periodu 2013-2016.

Rezultati: Utvrđena je malignost 239 tvorbi, od kojih su 210 bili invazivni karcinomi, dok je 29 lezija bilo duktalni in situ karcinom. Dijagnosticirano je 34 lezije dojke visokog rizika te 114 benignih tvorbi. Benigne lezije imale su niže vrijednosti tvrdoće od drugih skupina, lezije visokog rizika pokazale su niže vrijednosti svih elastografskih parametara u usporedbi s duktalnim in situ i invazivnim karcinomima, no u usporedbi s DCIS jedino je E-ratio pokazao značajnu razliku. Sve su se sonoelastografske vrijednosti značajno razlikovale pri usporedbi duktalnih in situ i invazivnih karcinoma. Nađena je pozitivna korelacija tvrdoće invazivnih karcinoma s veličinom i statusom limfnih čvorova aksile. Među molekularnim podtipovima karcinoma nije nađena značajna razlika.

Zaključak: Tvrdoća mjerena sonoelastografijom dobro korelira s patohistološkim nalazom lezija dojke detektabilnih ultrazvukom. Vrijednosti tvrdoće benignih lezija i

lezija visokog rizika su značajno niže od onih kod malignih lezija. Pokazali smo i da DCIS ima i značajno manje vrijednosti tvrdoće od invazivnih karcinoma.

9. SUMMARY

Shear-wave sonoelastography stiffness of benign and malignant breast lesions

Crnogorac Maja, 2017.

Keywords: Shear-wave elastography, Breast cancer, Breast ultrasound

Introduction: Shear wave elastography is a novel method in ultrasound diagnostics of breast disease. The aim of this study was to evaluate the quantitative sonoelastographic values recorded on shear-wave sonoelastography (SWE) of various breast lesions.

Methods: We retrospectively analyzed histopathologic and SWE data (quantitative maximum, minimum and median stiffness - Emax, Emin, Emean, lesion-to-fat ratio, lesion size), of 375 women in a four-year period.

Results: Among 387 lesions, histopathological findings showed 114 benign, 34 high risk breast lesion, 29 ductal carcinomas in situ, and 210 invasive carcinomas. Benign lesions showed lower stiffness than other groups. High risk lesions had lower values of all sonoelastographic features than ductal in situ and invasive carcinoma, however only E-ratio showed statistically significant difference in comparison with DCIS. All sonoelastographic features showed significant difference between in situ and invasive carcinoma. There was a significant correlation between lesion size and its stiffness. We found a positive correlation between the stiffness of invasive carcinomas and size and lymph node invasion.

Conclusion: Stiffness measured by SWE is an effective predictor of the histopathologic severity of sonographically detectable breast lesions.

10. POPIS LITERATURE

1. Rosai J. Breast. In: Rosai and Ackerman's surgical pathology. 10th ed. Mosby, 2011:1659-770.
2. Tot T, editor. Breast Cancer: A Lobar Disease. Springer Science & Business Media; 2010.
3. Neal L, Tortorelli CL, Nassar A. Clinician's guide to imaging and pathologic findings in benign breast disease. *Mayo Clin Proc* 2010;85:274-9.
4. Guray M, Sahin AA. Benign breast disease: classification, diagnosis and management. *The Oncologist* 2006;11:435-49.
5. Dupont WD, Page DL, Parl FF, Vnencak-Jones CL, Plummer WD, Rados MS et al. Long-term risk of breast cancer in women with fibroadenoma. *N Engl J Med* 1994;331:10-15.
6. El-Wakeel H, Umpleby HC. Systematic review of fibroadenoma as a risk factor for breast cancer. *The Breast* 2003;12:302-7.
7. Curran RC, Dodge OG. Sarcoma of breast, with particular reference to its origin from fibroadenoma. *Journal of clinical pathology*. 1962;15:1-6.
8. Raj SD, Sahani VG, Adrada BE, Scoggins ME, Albarracin CT, Woodtichartpreecha P et al. Pseudoangiomatous stromal hyperplasia of the breast: multimodality review with pathologic correlation. *Curr Probl Diagn Radiol* 2017;46:130-5.
9. Lester SC. The breast. U: Robbins and Cotran Pathologic basis of disease. Kumar V et al. Elsevier 2010. 8th ed. 1065-95

10. Lewis JT, Hartmann LC, Vierkant RA, Maloney SD, Pankratz VS, Allers TM et al. An analysis of breast cancer risk in women with single, multiple, and atypical papilloma. *Am J Surg Pathol.* 2006;30:665-72.
11. Rosen PP, Holmes G, Lesser ML, Kinne DW, Beattie EJ. Juvenile papillomatosis and breast carcinoma. *Cancer* 1985;55:1345-52.
12. Kennedy M, Masterson AV, Kerin M, Flanagan F. Pathology and clinical relevance of radial scars: a review. *J Clin Pathol.* 2003;56:721-4.
13. Jacobs TW, Byrne C, Colditz G, Connolly JL, Schnitt SJ. Radial scars in benign breast-biopsy specimens and the risk of breast cancer. *N Engl J Med.* 1999;340:430-6.
14. Berg JC, Visscher DW, Vierkant RA, Pankratz VS, Maloney SD, Lewis JT et al. Breast cancer risk in women with radial scars in benign breast biopsies. *Breast Cancer Res Treat* 2008;108:167-74.
15. Sudarshan M, Meguerditchian A-N, Mesurolle B, Meterissian S. Flat epithelial atypia of the breast: characteristics and behaviors. *Am J Surg* 2011;201:245–50.
16. Schnitt SJ. Flat epithelial atypia – classification, pathologic features and clinical significance. *Breast Cancer Res* 2003;5:263-8.
17. Page DL, Dupont WD, Rogers LW, Rados MS. Atypical hyperplastic lesions of the female breast. *Cancer* 1985;55:2698-708.
18. Pinder SE, Ellis IO. Ductal carcinoma in situ (DCIS) and atypical ductal hyperplasia (ADH) – current definitions and classification. *Breast Cancer Res* 2003;5:254-7.

19. Hartmann LC, Sellers TA, Frost MH, Lingle WL, Degnim AC, Ghosh K et al. Benign breast disease and the risk of breast cancer. *N Engl J Med* 2005;353:229-37.
20. Page DL, Schuyler PA, Dupont WD, Jensen RA, Plummer WD Jr, Simpson JF. Atypical lobular hyperplasia as a unilateral predictor of breast cancer risk: a retrospective cohort study. *Lancet*. 2003;361(9352):125-9.
21. Murray MP, Luedtke C, Liberman L, Nehhozina T, Akram M, Brogi E. Classic lobular carcinoma in situ and atypical lobular hyperplasia at percutaneous breast core biopsy. *Cancer*. 2013;119:1073-9.
22. Nagi CS, O'donnell JE, Tismenetsky M, Bleiweiss IJ, Jaffer SM. Lobular neoplasia on core needle biopsy does not require excision. *Cancer*. 2008;112:2152-8.
23. <http://globocan.iarc.fr/old/FactSheets/cancers/breast-new.asp>
24. Croatian Institute for Public Health, Croatian National Cancer Registry. Bulletin no.38: Cancer incidence in Croatia 2013.
25. Lundquist A, Andersson E, Ahlberg I, Nilbert M, Gerdtham U. Socioeconomic inequalities in breast cancer incidence and mortality in Europe – a systematic review and meta-analysis. *Eur J Public Health* 2016;5:804-13
26. Villeneuve S, Févotte J, Anger A, Truong T, Lamkarkach F, Gaye O et al. Breast cancer risk by occupation and industry: Analysis of the CECILE study, a population-based case–control study in France. *Am J Ind Med* 2011;54:499-509.
27. Liu JY, Chen TJ, Hwang SJ. The risk of breast cancer in women using menopausal hormone replacement therapy in Taiwan. *Int J Environ Res Public Health* 2016;13:482-8

28. Lynch HT, Silva E, Snyder C, Lynch JF. Hereditary breast cancer: part I. Diagnosing hereditary breast cancer syndromes. *The breast journal*. 2008;14:3-13.
29. Narod SA, Foulkes WD. BRCA1 and BRCA2:1994 and beyond. *Nature reviews* 2004;4:665-76
30. Palacios J, Robles-Frias MJ, Castilla MA, Lopez-Garcia MA, Benitez J. The molecular pathology of hereditary breast cancer. *Pathobiology* 2008;75:85-94.
31. Da Silva L, Lakhani PR. Pathology of hereditary breast cancer. *Mod Pathol* 2010;23:46-51
32. Holland R, Peterse JL, Millis RR, Eusebi V, Faverly D, van de Vijver MJ et al. Ductal carcinoma in situ: a proposal for a new classification. *Semin Diagn Pathol* 1994;11:167-80.
33. Basic histopathology of breast lesions. U: Tse G, Tan PH, Schmitt F. *Fine needle aspiration cytology of the breast: atlas of cyto-histologic correlates*. Springer 2013;7-29
34. Costarelli L, Campagna D, Mauri M, Fortunato L. Intraductal Proliferative Lesions of the Breast—Terminology and Biology Matter: Premalignant Lesions or Preinvasive Cancer? *Int J Surg Onco* 2012; ID 501904.
35. Lagios MD, Rose MR, Margolin FR. Tubular carcinoma of the breast: association with multicentricity, bilaterality, and family history of mammary carcinoma. *Am J Clin Pathol* 1980;73:25-30.
36. Mateo AM, Pezzi TA, Sundermeyer M, Kelley CA, Klimberg VS, Pezzi CM. Atypical medullary carcinoma of the breast has similar prognostic factors and survival to typical medullary breast carcinoma: 3,976 cases from the National Cancer Data Base. *J Surg Oncol* 2016;114:533-6.

37. Tan PH, Schnitt SJ, Vijver MJ, Ellis IO, Lakhani SR. Papillary and neuroendocrine breast lesions: the WHO stance. *Histopathology*. 2015 May 1;66(6):761-70.
38. Dai X, Li T, Bai Z, Yang Y, Liu X, Zhan J et al. Breast cancer intrinsic subtype classification, clinical use and future trends. *Am J Cancer Res* 2015;10:2929-43.
39. Coates AS, Winer EP, Goldhirsch A, Gelber RD, Piccart-Gebhart M, Thurlimann B et al. Tailoring therapies – improving the management of early breast cancer: St. Gallen International Expert Consensus on the primary therapy of early breast cancer 2015. *Ann Oncol* 2015;26:1533-46.
40. Yang XR, Chang-Claude J, Goode EL, Couch FJ, Nevalinna H, Milne R et al. Associations of breast cancer risk factors with tumor subtypes: a pooled analysis from the breast cancer association consortium studies. *J Natl Cancer Inst* 2011;103:250-63.
41. McNamara KM, Sasano H. Androgen and breast cancer: an update. *Curr Opin Endocrinol Diabetes Obes* 2016;23:249-56.
42. American College of Radiology, BI-RADS Committee. *ACR BI-RADS atlas: breast imaging reporting and data system*. Reston, VA: American College of Radiology; 2013. Hričak H, Liberman L, Huzjan-Korunić R, Brkljačić B. *ACR BI-RADS. Postupci oslikavanja dojki i sustav tumačenja i kategorizacije nalaza*. Sveučilište u Zagrebu - Medicinski fakultet, Merkur a.b.d.;2005.
43. Oeffinger KC, Fontham ET, Etzioni R, Herzig A, Michaelson JS, Shih YC et al. Breast cancer screening for women at average risk: 2015 guideline update from the American Cancer Society. *Jama*. 2015;314(15):1599-614.

44. Kolb TM, Lichy J, Newhouse JH. TM, Lichy J, Newhouse JH. Comparison of the performance of screening mammography, physical examination, and breast US and evaluation of factors that influence them:an analysis of 27,825 patient evaluations. *Radiology* 2002;225:165-75.
45. Melnikow J, Fenton JJ, Whitlock EP, Miglioretti DL, Weyrich MS, Thompson JH et al. Supplemental screening for breast cancer in women with dense breasts: a systematic review for the US Preventive Services Task Force. *Ann Int Med.* 2016;164(4):268-78.
46. Tesic V, Kolaric B, Znaor A, Kuna SK, Brkljacic B. Mammographic density and estimation of breast cancer risk in intermediate risk population. *Breast J* 2013;19(1):71-8.
47. McCormack VA, dos Santos Silva I. Breast Density and Parenchymal Patterns as Markers of Breast Cancer Risk: A Meta-analysis. *Cancer Epidemiol Biomarkers Prev.* 2006;15:1159-69.
48. Crystal P, Strano SD, Shcharynski S, Koretz MJ. Using sonography to screen women with mammographically dense breasts. *Am J Roentgen.* 2003;181(1):177-82.
49. Berg WA, Gutierrez L, NessAlver MS, Bradford Carter W, Bhargavan M, Lewis RS, Ioffe OB. Diagnostic accuracy of mammography, clinical examination, Us and MR imaging in preoperative assessment of breast cancer. *Radiology* 2004;233:830-49.
50. Macura KJ, Ouwerkerk R, Jacobs MA, Bluemke DA. Patterns of enhancement on breast MR images: interpretation and imaging pitfalls. *RadioGraphics* 2006;26:1719-34.

51. Brant WE. Diagnostic imaging methods. U: Brant WE, Helms CA. Fundamentals of diagnostic radiology-4th ed. LWW 2012(1);2-25.
52. Lindfors KK, Le-Petross HT. Breast imaging. U: Brant WE, Helms CA. Fundamentals of diagnostic radiology-4th ed. LWW 2012(2);536-65.
53. Pichler E. Ultrazvučni atlas dojke: diferencijalna dijagnostika i interventne tehnike. Eva Pichler, Školska knjiga; Zagreb 2005.
54. Brkljačić B. Doplerski pregled dojke. U: Brkljačić B. Vaskularni ultrazvuk. Medicinska naklada, Zagreb;2010:333-6.
55. Barr RG. Breast elastography. Thieme Publishers, 1st Ed. 2014
56. Balleyguier C et al. Breast elastography: the technical process and its applications. Diag Int Imag 2013;94:503-13.
57. Mariappan YK, Glaser KJ, Ehman RL. Magnetic resonance elastography: a review. Clin anatomy. 2010;23(5):497-511.
58. Carlsen J, Ewertsen C, Sletting S, Vejborg I, Schafer FKW, Cosgrove D et al. Ultrasound elastography in breast cancer diagnosis. Ultraschall in Med 2015;36:550-65.
59. Itoh A, Ueno E, Tohno E et al. Breast Disease: Clinical Application of US Elastography for Diagnosis¹. Radiology 2006;239:341– 50.
60. Barr RG, Zhang Z. Effects of precompression on elasticity imaging of the breast. J Ultrasound Med 2012;31:895-902.
61. Guidelines for cytology procedures and reporting on fine needle aspirates of the breast. Cytology Subgroup of the National Coordinating Committee for Breast Cancer Screening Pathology. Cytopathol Off J Br Soc Clin Cytol 1994;5:316–334.

62. Yu YH, Wei W, Liu JL. Diagnostic value of fine-needle aspiration biopsy for breast mass: a systematic review and meta-analysis. *BMC Cancer* 2012;12:41-55.
63. Willems SM, van Deurzen CHM, van Diest PJ. Diagnosis of breast lesions: fine-needle aspiration cytology or core needle biopsy? A review. *J Clin Pathol* 2012;65:287-92.
64. Liberman L. Percutaneous imaging-guided core breast biopsy: state of the art at the millennium. *AJR* 2000;174:1191-9.
65. Lee AH, Denley HE, Pinder SE, Ellis IO, Elston CW, Vujovic P et al. Excision biopsy findings of patients with breast needle core biopsies reported as suspicious of malignancy (B4) or lesion of uncertain malignant potential (B3). *Histopathology*. 2003;42:331-6.
66. Youk JH, Kim EK, Kim MJ, Oh KK. Sonographically guided 14-gauge core needle biopsy of breast masses: a review of 2,420 cases with long-term follow up. *AJR* 2008;190:202-7.
67. Burnside ES, Sickles EA, Bassett LW, Rubin DL, Lee CH, Ikeda DM et al. The ACR BI-RADS experience: learning from history. *J Am Coll Radiol* 2009;6:851-60.
68. Stavros AT, Thickman D, Rapp CL, Dennis MA, Parker SH, Sisney GA. Solid breast nodules: use of sonography to distinguish between benign and malignant lesions. *Radiology* 1995;196:123-34.
69. Berg WA, Blume JD, Cormack JB, Mendelson EB. Operator dependence of physician-performed whole-breast US: lesion detection and characterization. *Radiology* 2006;241:355-65.

70. Athanasiou A, Tardivon A, Tanter M, Sigal-Zafrani B, Bercoff J, Deffleux T et al. Breast lesions: quantitative elastography with supersonic shear imaging – preliminary results. *Radiology* 2010;256:297-303.
71. Evans A, Whelehan P, Thomson K, McLean D, Brauer K, Purdie C et al. Quantitative shear wave ultrasound elastography: initial experience in solid breast masses. *Breast Cancer Res* 2010;12:R104
72. Olgun DC, Korkmazer B, Kilic F, Dikici AS, Velidedeoglu M, Aydogan F et al. Use of shear wave elastography to differentiate benign and malignant breast lesions. *Diagn Interv Radiol* 2014;20:239-44.
73. Au FW, Ghai S, Moshonov H, Kahn H, Brennan C, Dua H et al. Diagnostic performance of quantitative shear wave elastography in the evaluation of solid breast masses: determination of the most discriminatory parameter. *AJR* 2014;203:W328-36.
74. Youk JH, Gweon HM, Son EJ, Han KH, Kim JA. Diagnostic value of commercially available shear-wave elastography for breast cancers: integration into BI-RADS classification with subcategories of category 4. *Eur Radiol* 2013;23:2695-704
75. Berg WA, Cosgrove DO, Dore CJ, Schafer FK, Svensson WE, Hooley RJ et al. Shear-wave Elastography Improves the Specificity of Breast US: The BE1 Multinational Study of 939 Masses. *Radiology* 2012;262:435–49
76. Lee EJ, Jung HK, Ko KH, Lee JT, Yoon JH. Diagnostic performances of shear wave elastography: which parameter to use in differential diagnosis of solid breast masses? *Eur Radiol* 2013;23:1803-11.
77. Schafer FK, Hooley RJ, Ohlinger R, Hahne U, Madjar H, Svensson WE et al. Shear wave elastography BE1 multinational breast study: additional SWE

features support potential to downgrade BIRADS 3 lesions. *Ultraschall in Med* 2013;34:254-59.

78. Chang JM, Moon WK, Cho N, Yi A, Koo HR, Han W et al. Clinical application of shear wave elastography (SWE) in the diagnosis of benign and malignant breast diseases. *Breast Cancer Res Treat* 2011;129:89-97.
79. Yoon JH, Ko KH, Jung HK, Lee JT. Qualitative pattern classification of shear wave elastography for breast masses: How it correlates to quantitative measurements. *Eur J Radiol* 2013;82:2199-204.
80. Kim SJ, Ko KH, Jung HK, Kim H. Shear wave elastography: is it a valuable additive method to conventional ultrasound for the diagnosis of small (<2cm) breast cancer? *Medicine* 2015;94:e1540
81. Vinnicombe SJ, Whelehan P, Thomson K, McLean D, Purdie CA, Jordan LB et al. What are the characteristics of breast cancers misclassified as benign by quantitative ultrasound shear wave elastography? *Eur Radiol* 2014;24:921-6.
82. Cosgrove DO, Berg WA, Doré CJ, Skyba DM, Henry JP, Gay J et al. Shear wave elastography for breast masses is highly reproducible. *Eur Radiol* 2012;22:1023–32.
83. Kim S, Choi SH, Choi Y, Kook SH, Park HJ, Chung EC. Diagnostic performance of shear wave elastography of the breast according to scanning orientation. *J Ultrasound Med* 2014;33:1797-1804.
84. Lee SH, Chang JM, Kim WH, Bae MS, Cho N, Yi A, Koo HR, Kim SJ, Kim JY, Moon WK. Differentiation of benign from malignant solid breast masses: comparison of two-dimensional and three-dimensional shear-wave elastography. *European radiology*. 2013;23(4):1015-26.

85. Evans A, Whelehan P, Thomson K, McLean D, Brauer K, Purdie C et al. Invasive breast cancer: Relationship between shear wave elastographic findings and histologic prognostic factors. *Radiology* 2012;263:673-7.
86. Evans A, Sim YT, Thomson K, Jordan L, Purdie C, Vinnicombe SJ. Shear wave elastography of breast cancer sensitivity according to histological type in a large cohort. *Breast* 2016;26:115-8.
87. Chang JM, Park IA, Lee SH, Kim WH, Bea MS, Koo HR et al. Stiffness of tumours measured by shear wave elastography correlated with subtypes of breast cancer. *Eur Radiol* 2013;23:2450-8.
88. Berg WA, Mendelson EB, Cosgrove DO, Dore CJ, Gay J, Henry JP et al. Quantitative maximum shear-wave stiffness of breast masses as a predictor of histopathologic severity. *AJR Am J Roentgenol.* 2015;205(2):448-55.
89. Leong LCH, Sim LSJ, Jara-Lazaro AR, Tan PH. Ultrasound breast elastographic evaluation of mass-forming ductal carcinoma in situ with histological correlation – new findings for a toothpaste sign. *Asian Pac J Cancer Prev* 2016;17:2673-8.
90. Sanders ME, Schuyler PA, Dupont WD, Page DL. The natural history of low-grade ductal carcinoma in situ of the breast in women treated by biopsy only revealed over 30 years of long-term follow-up. *Cancer.* 2005;103:2481-4.
91. Osuala KO, Sameni M, Shah S, Aggarwai N, Simonait M, Franco OE et al. Il-6 signaling between ductal carcinoma in situ cells and carcinoma-associated fibroblasts mediates tumor cell growth and migration. *BMC Cancer* 2015;15:584-98
92. Lu P, Weaver VM, Werb Z. The extracellular matrix: a dynamic niche in cancer progression. *J Cell Biol* 2012;196:395-406.

93. Plodinec M, Loparic M, Monnier CA, Obermann EC, Zanetti-Dallenbach R, Oertle P et al. The nanomechanical signature of breast cancer. *Nature Nanotechnology* 2012;7:757-65
94. Cha YJ, Youk JH, Kim BG, Jung WH, Cho NH. Lymphangiogenesis in breast cancer correlates with matrix stiffness on shear wave elastography. *Yonsei Med J* 2016;57:599-605
95. Brkljačić B, Divjak E, Tomasović-Lončarić Č, Tešić V, Ivanac G. Shear-wave sonoelastographic features of invasive lobular breast cancers. *Croat Med J.* 2016;57:42-50.
96. Shin HJ, Kim HH, Kim SM et al. Papillary lesions of the breast diagnosed at percutaneous sonographically guided biopsy: comparison of sonographic features and biopsy methods. *AJR* 2008;190:630-36.
97. Youk JH, Kim EK, Son EJ, Park BW, Kim SI. Benign papilloma without atypia diagnosed at ultrasound-guided 4-gauge core-needle biopsy: clinical and US features predictive of upgrade to malignancy. *Radiology* 2010;258:81-8.
98. Kuzmiak CM, Lewis MQ, Zeng D, Liu X. Role of sonography in the differentiation of benign, high-risk, and malignant papillary lesions of the breast. *J Ultrasound Med* 2014;33:1545-52.
99. Chung J, Lee WK, Cha ES, Lee JE, Kim JH, Ryu YH. Shear wave elastography for the differential diagnosis of breast papillary lesions. *PLoS ONE* 2016;11: e0167118
100. Lv M, Zhu X, Zhong S, Chen W, Hu Q, Ma T et al. Radial Scars and Subsequent Breast Cancer Risk: A Meta-Analysis. 2014; *PLoS ONE* 9(7): e102503

101. Dupont WD, Page DL. Risk factors for breast cancer in women with proliferative breast disease. *N Engl J Med* 1985;312:146-51.
102. Sousaris N, Barr RG. Sonographic elastography of mastitis. *J Ultrasound Med* 2016;35:1791-7.
103. Au FWF, Ghai S, Lu FI, Moshonov H, Crystal P. Quantitative shear wave elastography: Correlation with prognostic histologic features and immunohistochemical biomarkers of breast cancer. *Acad Radiol* 2015;22:269-77.
104. Ganau S, Andreu FJ, Escribano F, Martin A, Tortajada L, Villajos M et al. Shear wave elastography and immunohistochemical profiles in invasive breast cancer: Evaluation of maximum and mean elasticity values. *Eur J Radiol* 2015;84:617-22.
105. Youk JH, Gweon HM, Son EJ, Kim JA, Jeong J. Shear wave elastography of invasive breast cancer: correlation between quantitative mean elasticity value and immunohistochemical profile. *Breast Cancer Res Treat* 2013;138:119-26.
106. Chamming F, Latorre-Ossa H, La Frere-Belda MA, Fitoussi V, Quibel T, Assayag F et al. Shear wave elastography of tumour growth in a human breast cancer model with pathological correlation. *Eur Radiol* 2013;23:2079-86.
107. Kadioglu H, Ozbas S, Akcan A, Soyder A, Soylu L, Kocak S et al. Comparison of the histopathology and prognosis of bilateral versus unilateral multifocal multicentric breast cancers. *World J Surg Oncol* 2014;12:266-75.
108. Vera-Badillo FE, Napoleone M, Ocana A, Templeton AJ, Seruga B, Al-Mubarak M et al. Effect of multifocality and multicentricity on outcome in early stage breast cancer: a systematic review and meta-analysis. *Breast Cancer Res Treat.* 2014;146:235-44.

109. Džoić Dominković M, Ivanac G, Kelava T, Brkljačić B. Elastographic features of triple negative breast cancers. *Eur Radiol* 2016;26:1090-7.
110. Colleoni M, Sun Z, Price KN, Karlsson P, Forbes JF et al. Annual hazard rates of recurrence for breast cancer during 24 years of follow-up: results from the international breast cancer study group trials I to V. *J Clin Oncol* 2016;34:927-35.
111. Shim HJ, Kim SH, Kang BJ, Choi BG, Kim HS, Cha ES, Song BJ. Breast cancer recurrence according to molecular subtype. *Asian Pac J Cancer Prev* 2014;15:5539-44.

11. ŽIVOTOPIS

Rođena sam u Zagrebu 23. ožujka 1982. godine, gdje sam završila osnovnu školu "Dr. Ivan Mertz" i srednju školu, I. gimnaziju. Medicinski fakultet u Zagrebu upisala sam 2000. godine, a diplomirala 2006. sa prosječnom ocjenom 4,29. Pripravnički staž odradila sam u narednoj godini za Dom zdravlja Zagreb Zapad. Nakon položenog državnog ispita radila sam četiri godine na Klinici za neurologiju Kliničke bolnice Sestre milosrdnice, kao znanstveni novak na projektu akademkinje Vide Demarin. U Kliničkoj bolnici Dubrava sam započela specijalizaciju iz radiologije 2012. godine.

Odslušala sam Doktorski poslijediplomski studij Biomedicina i zdravstvo Medicinskog fakulteta Sveučilišta u Zagrebu, kao i Specijalistički poslijediplomski studij iz radiologije. Sudjelovala sam na više domaćih i međunarodnih tečajeva edukacije iz područja neurologije i radiologije, osobito ultrazvučne dijagnostike. Sudjelovala sam u objavi 14 znanstvenih radova te dvije knjige. Član sam Hrvatske liječničke komore, Hrvatskog društva radiologa, European Society of Radiology. Govorim engleski, talijanski i njemački jezik. Udana sam i veliki ljubitelj putovanja, knjiga i kuhanja.