

# Kliničko značenje određivanja limfnoga čvora čuvara u ranim stadijima raka vrata maternice FIGO stadija IA2-IIA1

---

**Planinić, Pavao**

**Doctoral thesis / Disertacija**

**2019**

*Degree Grantor / Ustanova koja je dodijelila akademski / stručni stupanj:* **University of Zagreb, School of Medicine / Sveučilište u Zagrebu, Medicinski fakultet**

*Permanent link / Trajna poveznica:* <https://um.nsk.hr/um:nbn:hr:105:227694>

*Rights / Prava:* [In copyright](#)/[Zaštićeno autorskim pravom.](#)

*Download date / Datum preuzimanja:* **2024-09-18**



*Repository / Repozitorij:*

[Dr Med - University of Zagreb School of Medicine Digital Repository](#)



**SVEUČILIŠTE U ZAGREBU  
MEDICINSKI FAKULTET**

**Pavao Planinić**

**Kliničko značenje određivanja  
limfnoga čvora čuvara u ranim  
stadijima raka vrata maternice FIGO  
stadija IA2–IIA1**

**DISERTACIJA**



**Zagreb, 2019.**

**SVEUČILIŠTE U ZAGREBU  
MEDICINSKI FAKULTET**

**Pavao Planinić**

**Kliničko značenje određivanja  
limfnoga čvora čuvara u ranim  
stadijima raka vrata maternice FIGO  
stadija IA2–IIA1**

**DISERTACIJA**

Zagreb, 2019.

Disertacija je izrađena u Klinici za ženske bolesti i porode Kliničkog bolničkog centra Zagreb i Medicinskog fakulteta Sveučilišta u Zagrebu.

Voditelj rada: prof. dr. sc. Ante Ćorušić

Posebnu zahvalu upućujem mentoru prof. dr. sc. Anti Ćorušiću.

Zahvaljujem svim dragim kolegama i prijateljima na stručnoj i prijateljskoj pomoći pri izradi ove disertacije.

Zahvaljujem mojoj obitelji na pomoći i razumijevanju.

## SADRŽAJ

<b>1. UVOD.....</b>	<b>1</b>
<b>1.1. RAK VRATA MATERNICE.....</b>	<b>1</b>
1.1.1. Epidemiologija.....	1
1.1.2. Anatomija vrata maternice.....	4
1.1.3. Histologija vrata maternice.....	4
1.1.4. Čimbenici rizika za razvoj raka vrata maternice.....	5
1.1.5. Humani papiloma virus.....	5
1.1.6. Histološki tipovi raka vrata maternice.....	8
1.1.7. Putevi širenja raka vrata maternice.....	9
1.1.7.1. Limfna drenaža vrata maternice.....	9
1.1.8. Simptomi i postavljanje dijagnoze raka vrata maternice.....	11
1.1.9. Stadiji proširenosti raka vrata maternice.....	12
1.1.10. Liječenje raka vrata maternice.....	16
1.1.10.1. Radikalna histerektomija .....	17
<b>1.2. BIOPSIJA LIMFNIH ČVOROVA ČUVARA (eng. sentinel lymph node biopsy).....</b>	<b>22</b>
1.2.1. Obilježavanje limfnih čvorova čuvara.....	24
1.2.1.1. Marker za označavanje limfnih čvorova	
čuvara.....	24
1.2.1.2. Metode aplikacije markera za označavanje limfnih čvorova	
čuvara.....	28
<b>1.3. PRIKAZ PROBLEMA.....</b>	<b>29</b>
<b>2. HIPOTEZA .....</b>	<b>32</b>
<b>3. CILJEVI ISTRAŽIVANJA.....</b>	<b>33</b>
<b>4. ISPITANICE I METODE.....</b>	<b>34</b>

<b>4.1. ISPITANICE.....</b>	<b>34</b>
<b>4.2. METODE.....</b>	<b>35</b>
<b>4.2.1. Patohistološka analiza.....</b>	<b>36</b>
<b>4.2.2. Statistička obrada.....</b>	<b>36</b>
<b>5. REZULTATI.....</b>	<b>38</b>
<b>6. RASPRAVA.....</b>	<b>49</b>
<b>7. ZAKLJUČCI.....</b>	<b>59</b>
<b>8. SAŽETAK.....</b>	<b>60</b>
<b>9. SUMMARY.....</b>	<b>61</b>
<b>10. LITERATURA.....</b>	<b>62</b>
<b>11. ŽIVOTOPIS.....</b>	<b>77</b>

## POPIS OZNAKA I KRATICA

SLN	Sentinel lymph node
HPV	Human papillomavirus
Tc-99m	radioaktivni tehnecij
HIV	Human immunodeficiency virus
CIN	Cervical intraepithelial neoplasia
WHO	World Health Organisation
FIGO	Federation Internationale de Gynecologie et d'Obstetrique
p53	tumorski supresorski gen
Rb	retinoblasoma
PAPA-test	Papanicolaou test
CT (MSCT)	Computerised tomography scan; multi slice CT
MR	Magnetic resonance imaging
PET	Positron emission tomography
ICG	indocyanine green
ZZGO	Zavod za ginekološku onkologiju Klinike za ženske bolesti i porode, Kliničkog bolničkog centra Zagreb i Medicinskog fakulteta Sveučilišta u Zagrebu
GOG	Gynecological Oncology Group
UZV	ultrazvuk
H&E	hemalaun-eozin

## 1. UVOD

### 1.1. RAK VRATA MATERNICE

#### 1.1.1. Epidemiologija

Rak vrata maternice zauzima četvrto mjesto po učestalosti od svih malignoma kod žena te je jedan od vodećih uzročnika smrti žena u svijetu. Procjenjuje se da je u 2018. godini otkriveno 570.000 novooboljelih od raka vrata maternice, od čega se velika većina slučajeva (oko 90%) javlja u slabo razvijenim zemljama. Tako je učestalost raka vrata maternice u Zapadnoj Europi 6,8/na 100000 žena/na godinu, dok je taj broj u Istočnoj Africi 40.1/na 100000 žena/na godinu. Također se procjenjuje da je od raka vrata maternice u 2018. godini umrlo oko 311.000 žena što čini oko 7.5% svih smrti od karcinoma kod žena u svijetu. I smrtnost od raka vrata maternice je značajno manja u razvijenim zemljama, te je u Zapadnoj Europi 2.1/na 100000 žena/na godinu dok je u Istočnoj Africi 30/na 100000 žena/na godinu. (1,2)

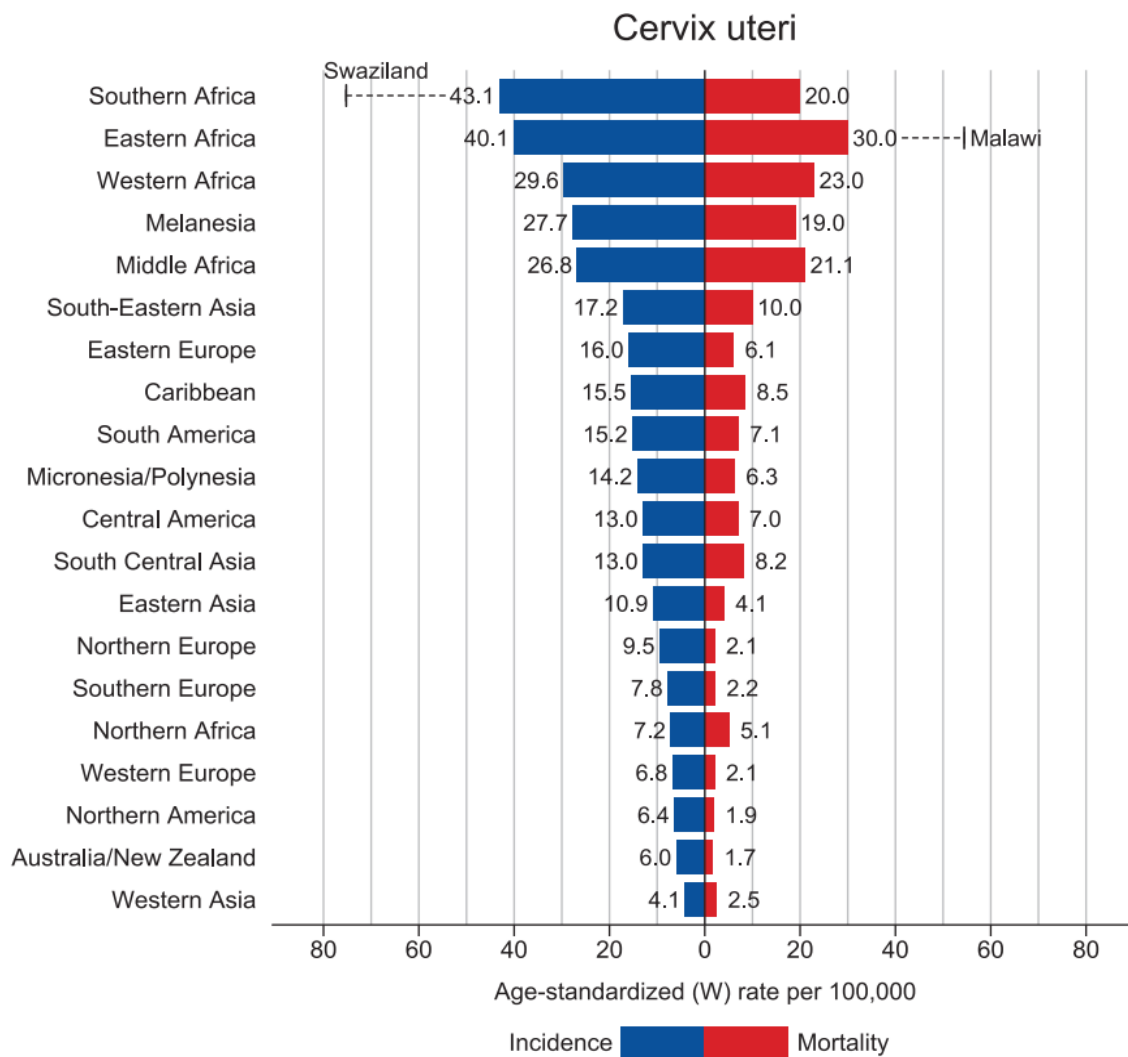
Za razliku od većine drugih vrsta raka, to je prije svega bolest mlađih i žena srednje životne dobi.

Ispitivanja pojavnosti raka vrata maternice po dobi pokazala su da je prosječna dob dijagnoze raka vrata maternice u svijetu između 40 i 60 godina. Pojavnost počinje rasti s 25 godina te dostiže plato ili vrhunac u dobi od 40 do 50 godina. (3)

Rak vrata maternice je i najčešći rak kod žena u dobi od 15-34 godine, te čini 16% od svih vrsta raka dijagnosticiranih kod žena u ovoj dobnoj skupini, a 60% slučajeva se dijagnosticira kod žena mlađih od 50 godina. (4)

U zadnjih 50-tak godina, najviše zahvaljujući širokoj primjeni PAPA testa i organiziranim programima probira i ranog otkrivanja raka vrata maternice, u razvijenim zemljama dolazi do pada učestalosti raka vrata maternice za više od 70%. (5,6)



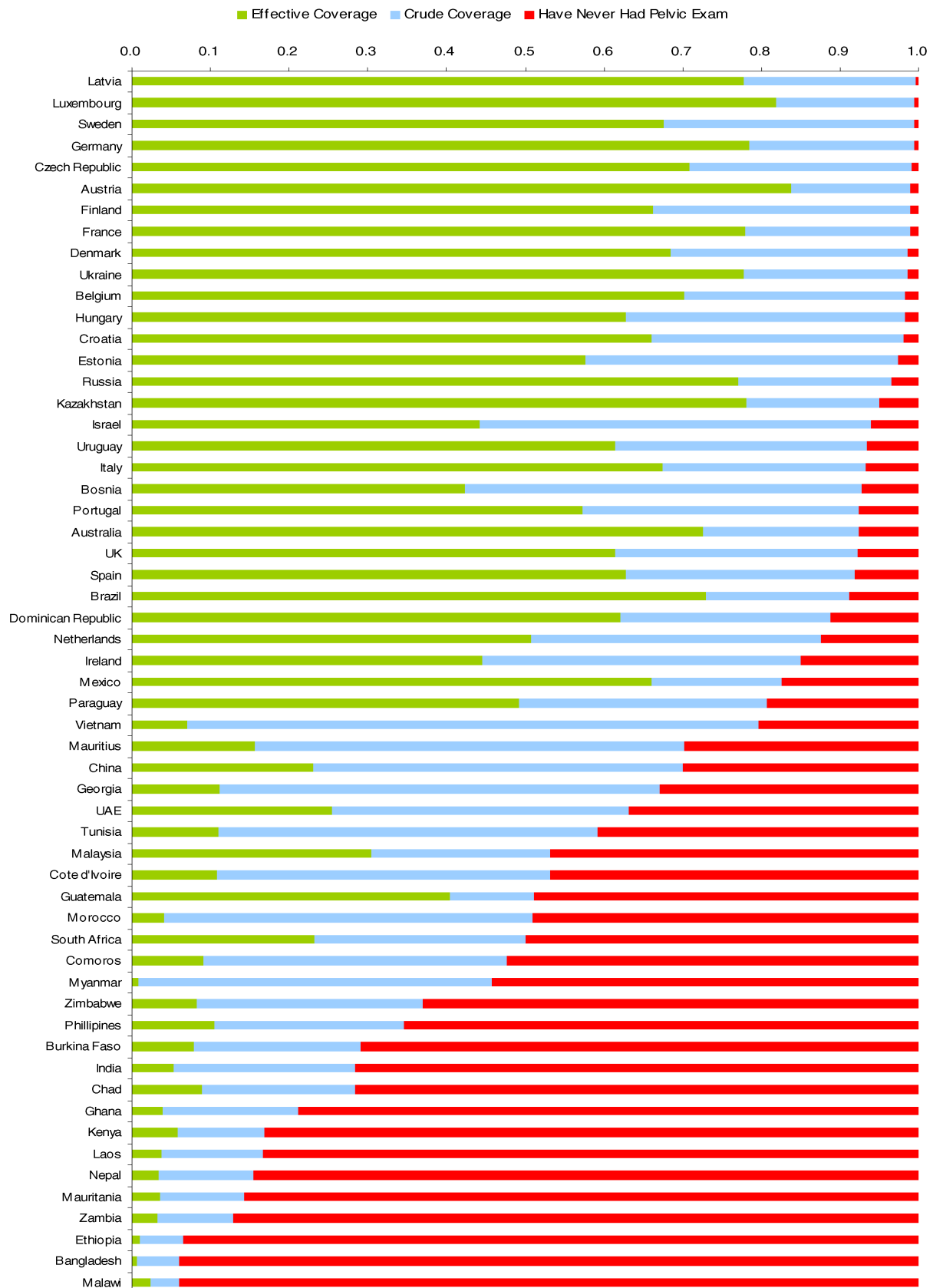


Slika 1. Pojavnost i smrtnost od raka vrata maternice u pojedinim regijama svijeta (Izvor: Bray, F., Ferlay, J., Soerjomataram, I., Siegel, R., Torre, L. and Jemal, A. (2018). Global cancer statistics 2018: GLOBOCAN estimates of incidence and mortality worldwide for 36 cancers in 185 countries. *CA: A Cancer Journal for Clinicians*, 68(6), pp.394-424.)

Analiza anketa stanovništva u 57 zemalja je pokazala da je prosječna pokrivenost stanovništva probirom za rak vrata maternice u zemljama u razvoju 19%, u usporedbi s 63% u razvijenim zemljama. (7)

Unatoč smanjenju pojavnosti raka vrata maternice došlo je do povećanja učestalosti preinvazivnih lezija. (8)

U Hrvatskoj se rak vrata maternice nalazi na desetom mjestu po učestalosti raka u žena. Prema podacima Hrvatskog zavoda za javno zdravstvo u 2015. godini otkriveno je 280 novooboljelih od raka vrata maternice, a stopa pojavnosti raka vrata maternice je bila 12,9/100 000 žena. (9)



Slika 2. Pokrivenost stanovništva probirom za rak vrata maternice u pojedinim državama (Izvor: Gakidou E, Nordhagen S, Obermeyer Z. Coverage of cervical cancer screening in 57 countries: low average levels and large inequalities. PLOS Med. 2008;5:e132.)

### **1.1.2. Anatomija vrata maternice**

Vrat materice (lat. cervix uteri, grč. trachelos – vrat, šija) je donji fibromuskularni dio materice, valjkastog oblika. Dimenzije vrata materice ovise o dobi, paritetu te hormonskom statusu žene. Prosječna dužina vrata maternice je 3–4 cm, a širina oko 2,5 cm. Donja polovica vrata materice naziva se vaginalni dio vrata materice (lat. portio vaginalis cervicis uteri), dok se gornja polovica vrata maternice nalazi iznad vagine (lat. portio supravaginalis cervicis uteri). Anatomske potpore vrata maternice čine kardinalni i sakrouterini ligamenti koji se prostiru između njegovog lateralnog i posteriornog dijela i zidova zdjeličnih kostiju. Na vaginalnom dijelu vrata maternice se nalazi vanjsko ušće maternice, koje predstavlja mjesto gdje se cervikalni kanal otvara u vaginu. Supravaginalni dio vrata maternice se nastavlja u mišićni dio tijela materice, a na njegovom gornjem kraju se nalazi unutrašnje ušće cervikalnog kanala. Kanal vrata maternice (endocervikalni kanal) se prostire od vanjskog do unutrašnjeg materničnog ušća, a spaja materničnu šupljinu i vaginu. Dio rodnice koji okružuje vaginalni dio vrata maternice se zove svod rodnice (fornix vaginae). Vrat maternice je građen od gustog fibro-muskularnog tkiva kroz koje prolaze krvne i limfne žile. Arterijska krv dolazi do vrata maternice preko unutrašnjih ilijačnih arterija (lat. arteria iliaca interna), uterinih arterija (lat. arteria uterina) te u konačnici preko cervikalnih ogranaka uterinih arterija. Njegovu vaskularizaciju čini subepitelijalna kapilarna mreža koja dopire do bazalnog sloja epitela. Venški splet vrata maternice paralelno prati arterijski i drenira se u hipogastrični venški pleksus. Limfne žile vrata maternice se nalaze ispod bazalnog sloja epitela i dreniraju se u parametrijalne i obturatorne limfne čvorove, limfne čvorove uz unutrašnje, vanjske i zajedničke ilijačne krvne žile i u para-aortalne limfne čvorove. (10)

### **1.1.3. Histologija vrata maternice**

Vaginalni dio vrata maternice pokriva mnogoslojni pločasti neorožnjeni epitel. Endocervikalni kanal je obložen cilindričnim epitelom koji je građen od samo jednog sloja stanica. Na izlazu iz endocervikalnog kanala cilindrični epitel graniči sa pločastim epitelom, koji se nalazi na površini vaginalnog dijela vrata maternice, čineći skvamokolumnarnu granicu. Zbog djelovanja niskog pH rodnice dolazi do metaplazije cilindričnog u pločasti epitel. Područje u kojem cilindrični epitel iz kanala vrata maternice metaplazijom prelazi u pločasti epitel

nazivamo transformacijska zona. Većina malignih promjena na vratu maternice započinje u području transformacijske zone. (10)

#### **1.1.4. Čimbenici rizika za razvoj raka vrata maternice**

Rak vrata maternice je spolno prenosiva bolest povezana s kroničnom infekcijom onkogenim tipovima humanog papiloma virusa (HPV). Stoga čimbenici rizika za rak vrata maternice uključuju: rano doba početka seksualne aktivnosti, često mijenjanje spolnih partnera, višestruke trudnoće, dugotrajno korištenja oralne kontracepcije, druge spolno prenosive infekcije uključujući klamidiju i herpes simplex virus, imunosupresivna stanja kao što su transplantacije organa i AIDS. Pacijentice zaražene virusom humane imunodeficijencije (HIV) često su također zaražene HPV-om i imaju češće displazije vrata maternice i veću učestalost progresije u invazivni karcinom nego HIV-negativne žene. (11) Pušenje cigareta je također čimbenik rizika za nastanak raka vrata maternice (12). Pušenje cigareta je važan kočimbenik za razvoj displazije vrata maternice visokog stupnja kod žena koje imaju kroničnu HPV infekciju (13).

#### **1.1.5. Humani papiloma virus**

Epidemiološke studije su prije više od 150 godina povezale rak vrata maternice sa seksualnom aktivnošću. Međutim tek 1974. godine Harald zur Hausen iznosi teoriju u kojoj povezuje infekciju Humanim Papiloma Virusom (HPV) sa razvojem raka vrata maternice. (14) Desetak godina kasnije uspijeva izolirati HPV tip 16, a zatim i HPV tip 18 te objašnjava njihovu ulogu u razvoju raka vrata maternice. (15,16) Harald zur Hausen je za svoj rad 2008. godine dobio Nobelov nagradu iz medicine.

1991. godine Međunarodna agencija za istraživanje raka (International Agency for Research on Cancer - IARC) i Svjetska zdravstvena organizacija (World Health Organization - WHO) su zaključili da nedvojbeno postoji povezanost između trajne infekcije HPV-om i raka vrata maternice. (17)

Brojne studije su pokazale da se u više od 99,7% slučajeva raka vrata maternice može dokazati HPV DNA. (18) Danas znamo da je infekcija humanim papiloma virusom (HPV) spolno prenosiva bolest, a ujedno i najvažniji čimbenik u razvoju raka vrata maternice. (19)

Humani papiloma virusi (HPV) pripadaju porodici Papillomaviridae. To su DNA virusi. Građeni su od dvolančane kružne DNA i u potpunosti su ovisni o mehanizmima replikacije stanice domaćina. (20) Na temelju slijeda nukleotida HPV se dijele u genotipove i varijante. Do danas je izolirano više od 150 tipova HPV-a, a oko 40 tipova uzrokuje infekcije donjeg genitalnog trakta. (21) Infekcija HPV-om je najčešća spolno prenosiva bolest u svijetu. (22) Većina infekcija HPV-om se javlja kod žena mlađih od 25 godina a pretpostavlja se da će 80% žena tijekom spolno aktivnog života imati infekciju HPV-om. (23,24)

Prema tipu lezija koje uzrokuju, humane papiloma viruse dijelimo na tipove visokog rizika (engl. High Risk; HR) s karcinogenim potencijalom i tipove niskog rizika (engl. Low Risk; LR) koji uzrokuju dobroćudne genitalne bradavice.

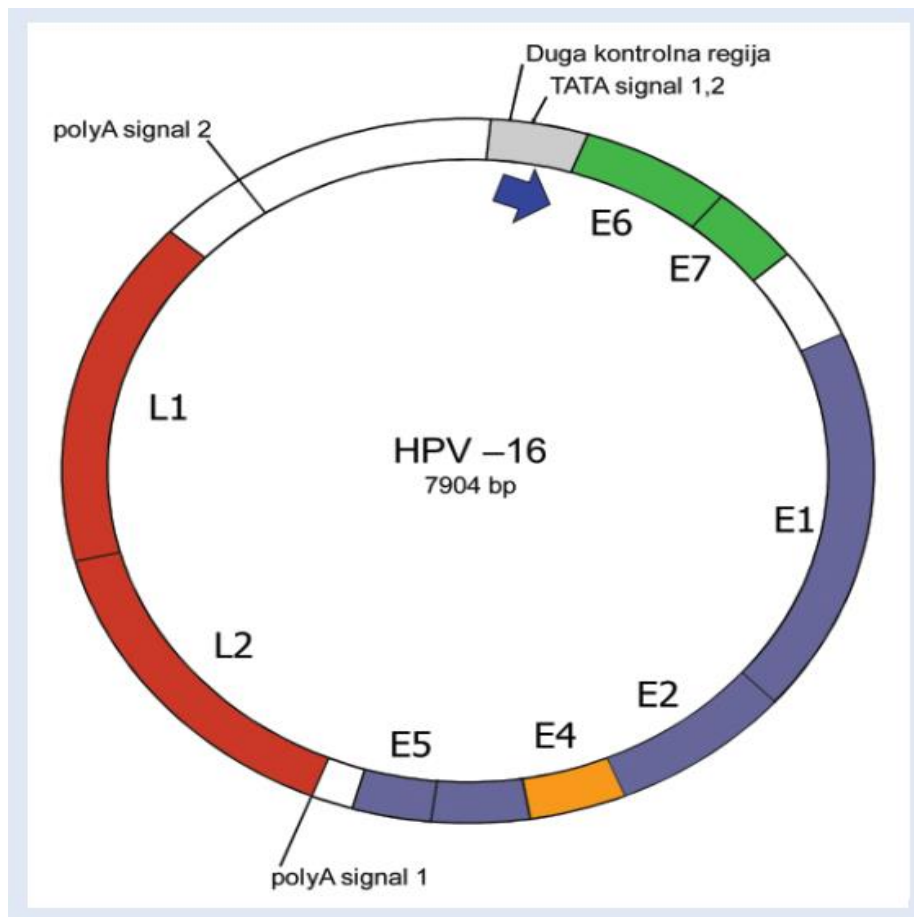
Tipovi HPV-a niskog rizika (najčešće 6 i 11) uzrokuju gotovo sve genitalne bradavice. Tipovi HPV-a visokog rizika uključujući 16, 18, 31, 33, 35, 45, i 58, zajedno s nekoliko manje uobičajenih tipova (HPV 35, 52, 56, 59, 68 i 72) uzrokuju približno 95% slučajeva raka vrata maternice. (25,26)

Najčešći tip HPV-a visokog rizika je HPV 16 i uzrokuje oko 45% CIN 3 lezija i oko 55% raka grlića maternice u cijelom svijetu. (27,28)

Iako je prevalencija infekcije HPV-om 18 u općoj populaciji znatno niža od HPV-a 16, nalazimo ga u 13% karcinoma vrata maternice pločastih stanica i u oko 40% slučajeva kod adenokarcinoma i adenoskvamoznih karcinoma vrata maternice. (29)

Zajedno su HPV 16 i 18 uzročnici približno 70% svih slučajeva raka vrata maternice u svijetu. (23)

Genom humanog papiloma virusa sastoji se od tri skupine gena: geni kontrolne regije (engl. Long Controlling Region; LCR), strukturni, kasni geni L1 i L2 (engl. Late; L) koji kodiraju proteinsku ovojnicu oko virusnog genoma i regulatorni, rani geni (engl. Early; E) koji kodiraju proteine uključene u kontrolu replikacije virusa, ekspresije gena i interakcije sa staničnim proteinima domaćina.



Slika 3. Shematski prikaz genoma HPV – 16 (Izvor: Hadžisejdić I, Grce M, Grahovac B. Human papillomavirus and cervical cancer: mechanisms of carcinogenesis, epidemiology, diagnostics and prophylaxis. Medicina Fluminensis. 2010;46(2):112-123.)

Rani E6 i E7 geni su glavni transformirajući geni kod onkogenih sojeva HPV-a. Proteini koje kodira E6 onkogen se vežu na p53 tumor supresor gen, a proteini koje kodira E7 onkogen se vežu na retinoblastoma (Rb) tumor supresor gen te ih inaktiviraju. Inaktivacija Rb i p53 tumor supresorskih gena dovodi do niza staničnih procesa, među kojima su najznačajniji poticanje nekontrolirane proliferacije i sprječavanje apoptoze inficiranih stanica što su ključni koraci u karcinogenezi raka vrata maternice. (30,31)

Spolna aktivnost i broj spolnih partnera su najvažniji čimbenici rizika u nastajanju infekcije HPV-om. Stupanjem u spolne odnose 44% – 69% djevojaka dolazi u kontakt s HPV-om. Smatra se kako ih 91% razvije prolaznu infekciju HPV-om dok trajnu infekciju razvije samo manji broj žena. (32,33)

Više od 50% novonastalih infekcija HPV-om su prolazne i nestaju u razdoblju od 6 do 8 mjeseci, a 80% – 90% ih nestaje unutar dviju do pet godina. Tek manji broj infekcija HPV-om prelazi u trajnu infekciju. Danas se smatra kako je trajna infekcija HPV-om visokog rizika potrebna za razvoj intraepitelnih lezija visokog rizika i raka vrata maternice. (34,35,36)

Infekcija HPV-om se najčešće zbiva putem mikrotraume epitela do koje dolazi prilikom spolnog odnosa, a dijelom i putem do sada nedovoljno poznatih receptora, među kojima je prepoznat alfa-6 integrin za HPV 16. (37,38) Kada jednom HPV uđe u bazalne stanice epitela prenosi se u jezgru. Unutar jezgre HPV genom je smješten ekstra-kromosomski, u formi episoma. Koristeći replikacijske mehanizme domaćina HPV se unutar jezgre počinje replicirati. Kod većine intraepitelnih lezija niskog stupnja ne dolazi do ugradnje HPV genoma u DNA domaćina, dok se kod intraepitelnih lezija visokog stupnja i karcinoma, HPV genom nalazi uglavnom ugrađen u stanični genom domaćina. Mnogi vjeruju da je to nužan događaj u karcinogenezi raka vrata maternice. (39)

### **1.1.6. Histološki tipovi raka vrata maternice**

Histološki se maligni tumori vrata maternice dijele na epitelne i ne-epitelne tumore. Epitelni tumori čine veliku većinu malignih tumora vrata maternice, a dijelimo ih na tumore pločastih stanica (Ca planocellulare), tumore žljezdanih stanica (Adenocarcinoma) i ostale. Ne-epitelni maligni tumori vrata maternice su rijetki.

Najčešći histološki tipovi raka vrata maternice su rak pločastih stanica koji čini oko 80% svih karcinoma vrata maternice nakon čega slijedi rak žljezdanih stanica koji čini oko 15% raka vrata maternice. Svi drugi histološki tipovi čine oko 5% svih zloćudnih novotvorina vrata maternice.

U Sjedinjenim Američkim Državama (SAD) i Zapadnoj Europi postoji trend smanjenja pojavnosti karcinoma porijekla pločastih stanica, ali i istovremeni porast pojavnosti raka žljezdanih stanica. (40-42)

Stupanj histološke diferencijacije ili gradus ovisi o tipu malignih stanica, morfologiji stanica i arhitekturi tumora, a dijeli se na:

**GX** - Gradus se ne može odrediti

**G1** - Dobro diferenciran

**G2** - Srednje diferenciran

**G3** - Loše diferenciran

### **1.1.7. Putevi širenja raka vrata maternice**

Rak vrata maternice se širi urastanjem u okolno tkivo (per continuitatem) u endocerviks, u donji uterini segment, parametrija, vaginu te okolne organe kao što su mjehur i rektum. Također se širi i limfogenim putem u limfne čvorove, a u uznapredovaloj fazi bolesti širi se i hematogenim putem najčešće u pluća, jetru i kosti.

#### **1.1.7.1. Limfna drenaža vrata maternice**

Leveuf i Godard (43) su 1923. godine objavili anatomsku studiju limfne drenaže vrata maternice na kadaverima. Oni su aplicirali plavu boju posebno u prednju te posebno u stražnju usnu vrata maternice te su zaključili da je limfna drenaža vrata maternice uvijek bilateralna. Osim bilateralne limfne drenaže Leveuf i Godard (43) su primijetili da se u 118 od 120 slučajeva prvo boje limfni čvorovi koji se nalaze u području između vanjske ilijačne arterije i vanjske ilijačne vene, ventralno od polazišta arterije uterine. To područje je kasnije nazvano „Leveuf i Godard-ovo“ područje. U dva preostala slučaja identificirali su aberantne limfne drenažne puteve. Jedan limfni put prolazi paralelno s ureterom i završava limfnim čvorom smještenim na razini unutarnje ilijačne arterije i obturatornih limfnih čvorova. Drugi limfni put preko uterosakralnih ligamenata ide paralelno s hipogastričnim živčanim pleksusom i završava u limfnim čvorovima uz zajedničke ilijačne žile i presakralnim limfnim čvorovima.



Henriksen (44) je 1949. godine proveo prvu veliku studiju o metastazama u limfne čvorove kod 420 žena koje su umrle od raka vrata maternice te je limfnu drenažu vrata maternice podijelio u dvije skupine limfnih čvorova:

Primarna grupa:

1. limfni čvorovi unutar parametrija
2. paracervikalni limfni čvorovi
3. obturatorni limfni čvorovi oko obturatornog živca i obturatornih krvnih žila
4. limfni čvorovi uz unutarnju ilijačnu arteriju
5. limfni čvorovi uz vanjsku ilijačnu arteriju

Sekundarna grupa

1. limfni čvorovi uz zajedničku ilijačnu arteriju
2. presakralni limfni čvorovi
3. ingvinalni limfni čvorovi
4. para-aortalni limfni čvorovi

Reiffenstuhl (45) je opisao efferentne limfne kanale vrata maternice koji idu izravno u interilijakalne, vanjske ilijačne, zajedničke ilijačne, sakralne, para-aortalne, te glutealne limfne čvorove.

Plentl i Friedman (46) su svom istraživanju pokazali da postoje tri glavna limfna kanala na svakoj strani vrata maternice: lateralni, anteriorni i posteriorni. Lateralni kanal je glavni limfni put i on se dalje dijeli na gornju, srednju i donju granu. Stoga zaključuju da je limfna drenaža vrata maternice kompleksna i bilateralna.

Kasnija istraživanja limfnih čvorova čuvara kod raka vrata maternice su potvrdila kompleksnost limfne drenaže vrata maternice. Tako su Benedetti-Panici i sur. (47) proveli istraživanje limfnog širenja raka vrata maternice u 225 pacijentica (stadij IB-IVA) podvrgnutih radikalnoj histerektomiji i kompletnoj zdjeličnoj i para-aortalnoj limfadenektomiji. Limfni

čvorovi s najčešće izoliranim metastazama su bili obturatorni limfni čvorovi, a zatim slijede limfni čvorovi uz vanjsku i zajedničku ilijačnu arteriju i parametrijski limfnim čvorovi.

Međutim, putevi limfogenog širenja raka vrata maternice nisu u potpunosti predvidljivi i imamo primjera gdje metastaze „preskoče“ limfne čvorove u parametrijima pa se prve metastaze mogu javiti u zdjelničnim i/ili para-aortalnim limfnim čvorovima. Rizik od širenja bolesti i pojave metastaza je izravno povezano s veličinom tumora i stadijem bolesti. Rijetko se mogu naći metastaze i u medijastinalnim te u supraklavikularnim limfnim čvorovima. (47,48)

### **1.1.8. Simptomi i postavljanje dijagnoze raka vrata maternice**

Simptomi raka vrata maternice najviše ovise o stadiju bolesti. Na žalost, u ranim stadijima bolesti simptomi su oskudni ili ih gotovo nema pa ne upozoravaju na prisutnost bolesti. Prvi simptomi koji se obično javljaju su sukrvav iscjedak neugodnog mirisa, obično u kombinaciji sa pojačanim vaginalnom iscjetkom. Tipičan anamnestički podatak koji dobivamo u razgovoru sa bolesnicom je bezbolno vaginalno krvarenje najčešće tijekom i/ili nakon spolnog odnosa.

Bol u zdjelici je slijedeći simptom, ali on se obično javlja u uznapredovalim stadijima bolesti. Nastaje zbog tumorske nekroze i popratne upale te zbog širenja bolesti na okolne strukture. Daljnjim širenjem bolesti javlja se otok (limfedem) donjih ekstremiteta, hidronefroza kod infiltracije mokraćovoda, hematurija kod infiltracije mokraćnog mjehura te opstipacija i krv u stolici kod infiltracije rektuma. Kod uznapredovalih stadija može doći i do akutnih obilnih krvarenja. (49)

Dijagnoza raka vrata maternice uvijek zahtijeva histološku potvrdu. Ako pacijentica kod pregleda ima makroskopski vidljiv tumor potrebno je učiniti biopsiju. Ukoliko imamo promjene na citološkom obrisku (PAPA test), ali se te promjene makroskopski ne vide treba učiniti kolposkopiju te uzeti biopsiju suspektne promjene. Ukoliko imamo promjene na PAPA testu, a kolposkopski nalaz je uredan potrebno je učiniti ekskohleaciju endocerviksa.

### **1.1.9. Stadiji proširenosti raka vrata maternice**

Prema važećoj preporuci Internacionalnog udruženja ginekologa i obstetričara – FIGO, stadij bolesti kod raka vrata maternice se postavlja na osnovu kliničke procjene kod ginekološkog pregleda. Preporuča se učiniti rekto-vaginalni pregled u anesteziji gdje se procjenjuje veličina tumora, zauzetost rodnice i parametrija te širenje tumora u okolne organe, mokraćni mjehur i/ili rektum. (50)

FIGO klasifikaciji raka vrata maternice se upućuje najviše zamjerki jer ne uzima u obzir jedan od najbitnijih rizičnih čimbenika, a to je status limfnih čvorova, odnosno postojanje metastaza u limfne čvorove. (51-55) Na reviziji FIGO klasifikacije raka vrata maternice iz 2009 godine Odbor za ginekološku onkologiju FIGO-a je odlučio da se i dalje procjena limfnih čvorova ne uvrsti u klasifikaciju, međutim potiče uporabu slikovnih tehnika u procjeni proširenosti bolesti. (56) (Tablica 1. i Slika 4.)

Krajem 2018. godine objavljena je zadnja revizija FIGO klasifikacije raka vrata maternice u koju je Odbor za ginekološku onkologiju FIGO-a uvrstio status limfnih čvorova. Po novoj klasifikaciji bolesnice sa rakom vrata maternice koje imaju metastaze u limfne čvorove se odmah klasificiraju u IIIC stadij bolesti neovisno o veličini i proširenosti primarnog tumora. Nova FIGO klasifikacija potiče korištenje slikovnih metoda (CT, MR, PET/CT, UZV) u procjeni proširenosti bolesti, ali i dalje nisu obvezne. Identifikacija metastaza u limfne čvorove može biti slikovnim metodama (radiološka – r) ili biopsijom (patohistološka – p). (Tablica 2.)

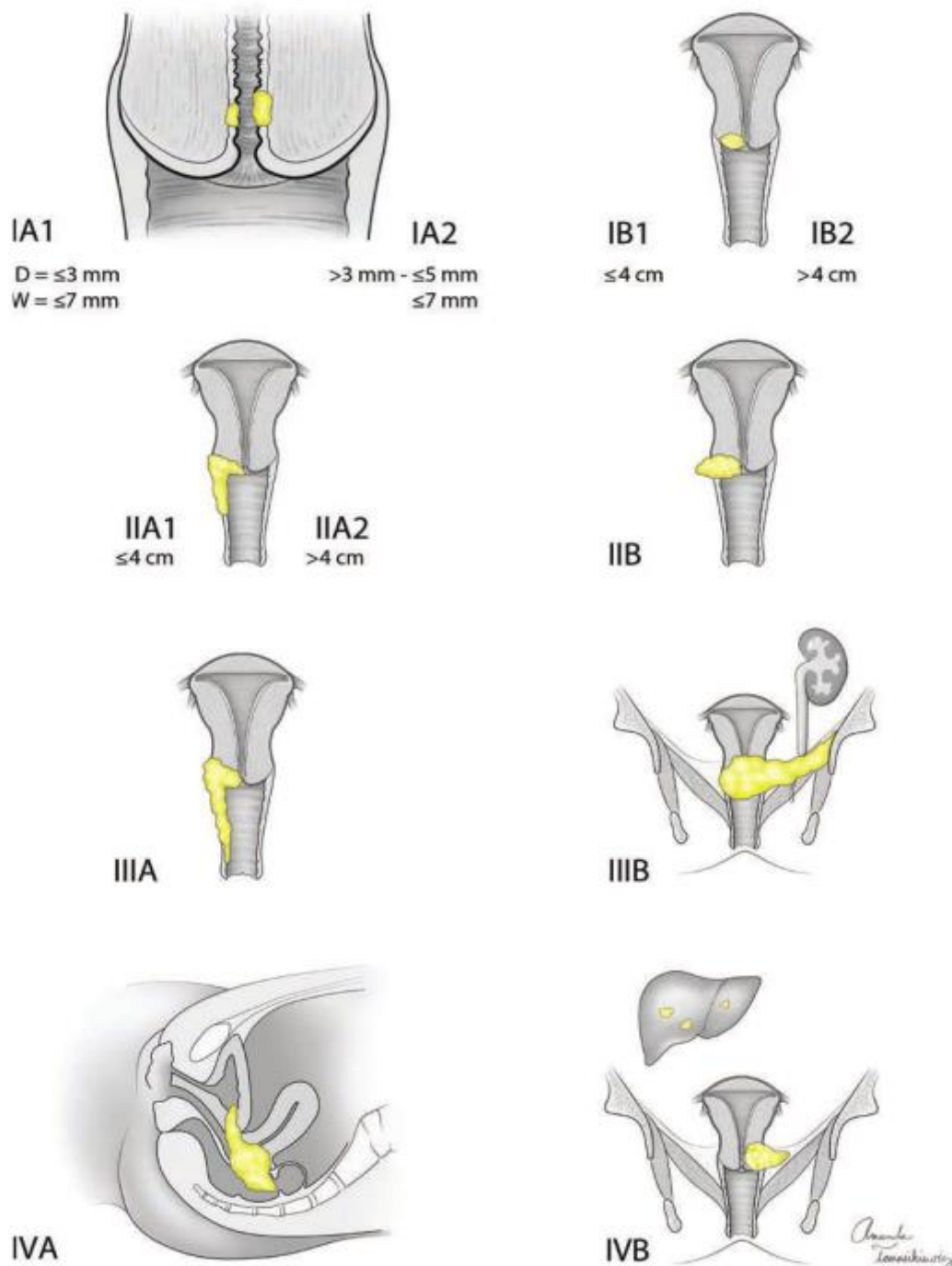
Obzirom je ovo istraživanje provedeno od 2011. – 2014. godine, za određivanje stadija bolesti smo koristili tada važeću FIGO klasifikaciju iz 2009. godine.

Tablica 1. FIGO klasifikacija raka vrata maternice iz 2009. godine

FIGO stadij	Definicija stadija bolesti
0	Carcinoma in situ (preinvazivni karcinom)
I	Cervikalni karcinom ograničen na vrat maternice (širenje u tijelo maternice treba zanemariti)
IA	MIC – mikroinvazivni rak, invazija strome maksimalno do 5 mm dubine i do 7mm širine.
IA1	Stromalna invazija $\leq 3$ mm u dubinu i 7 mm u širinu
IA2	Stromalna invazija veća od 3 mm, a manja od 5 mm u dubinu i $\leq 7$ mm u širinu
IB	Klinički vidljiva lezija ograničena na vrat maternice veća od IA2
IB1	Klinički vidljiva lezija, najveća dimenzija $\leq 4$ cm
IB2	Klinički vidljiva lezija, najveća dimenzija $> 4$ cm
II	Tumor se proširio izvan vrata maternice, ali ne do zidova zdjelice ili na donju trećinu rodnice
IIA	Tumor bez invazije parametrija
IIA1	Klinički vidljiva lezija, najveća dimenzija $\leq 4$ cm sa širenjem na rodnicu ali bez zahvaćanja donje trećine rodnice
IIA2	Klinički vidljiva lezija, najveća dimenzija $> 4$ cm sa širenjem na rodnicu ali bez zahvaćanja donje trećine rodnice
IIB	Tumor sa invazijom u parametrija, ali ne do zidova zdjelice
III	Tumor koji se proširio do zidova zdjelice i/ili zahvaća donju trećinu rodnice, i/ili uzrokuje hidronefrozu ili afunkciju bubrega
IIIA	Tumor se širi u donju trećinu rodnice, bez širenja do zidova zdjelice
IIIB	Tumor se širi do zidova zdjelice i/ili uzrokuje hidronefrozu ili afunkciju bubrega
IVA	Tumor se širi u okolne organe (mokraćni mjehur, rektum...)
IVB	Tumor se širi u udaljene organe (supraklavikularni ili medijastinalni limfni čvorovi, pluća, jetra, kosti)

Stadij I podrazumijeva tumor koji je ograničen samo na vrat materice, stadij II uključuje tumore sa prodorom u vaginu i parametrija. Stadij III označava prodor tumora do zidova zdjelice, prisustvo hidronefroze ili invazije donje trećine rodnice dok stadij IV obuhvaća tumore

sa infiltracijom mokraćnog mjehura i/ili rektuma ili prisustvo udaljenih metastaza izvan zdjelice.



Slika 4. Slikovni prikaz FIGO 2009. klasifikacije raka vrata maternice (Izvor: Hoffman B. Williams gynecology, 3rd ed. New York: McGraw-Hill Education; 2016., str. 665)

Tablica 2. FIGO klasifikacija raka vrata maternice iz 2018. godine

FIGO stadij	Definicija stadija bolesti
I	Cervikalni karcinom ograničen na vrat maternice (širenje u tijelo maternice treba zanemariti)
IA	MIC – mikroinvazivni rak, invazija strome maksimalno do 5 mm dubine
IA1	Stromalna invazija $\leq 3$ mm u dubinu
IA2	Stromalna invazija veća od 3 mm, a manja od 5 mm u dubinu
IB	Klinički vidljiva lezija ograničena na vrat maternice veća od IA2
IB1	Tumor: dubina invazije $\geq 5$ mm, najveća dimenzija $< 2$ cm
IB2	Tumor $\geq 2$ cm, najveća dimenzija $< 4$ cm
IB3	Tumor najveće dimenzije $\geq 4$ cm
II	Tumor se proširio izvan vrata maternice, ali ne do zidova zdjelice ili na donju trećinu rodnice
IIA	Tumor bez invazije parametrija
IIA1	Klinički vidljiva lezija, najveća dimenzija $\leq 4$ cm sa širenjem na rodnicu ali bez zahvaćanja donje trećine rodnice
IIA2	Klinički vidljiva lezija, najveća dimenzija $> 4$ cm sa širenjem na rodnicu ali bez zahvaćanja donje trećine rodnice
IIB	Tumor sa invazijom u parametrija, ali ne do zidova zdjelice
III	Tumor koji se proširio do zidova zdjelice i/ili zahvaća donju trećinu rodnice, i/ili uzrokuje hidronefroziju ili afunkciju bubrega, i/ili zahvaća zdjelične i/ili paraaortalne limfne čvorove
IIIA	Tumor se širi u donju trećinu rodnice, bez širenja do zidova zdjelice
IIIB	Tumor se širi do zidova zdjelice i/ili uzrokuje hidronefroziju ili afunkciju bubrega
IIIC	Metastaze u zdjelične i/ili paraaortalne limfne čvorove, neovisno o veličini i proširenosti tumora (radiološki – r, patohistološki – p)
IIIC1	Metastaze samo u zdjeličnim limfnim čvorovima
IIIC2	Metastaze u paraaortalnim limfnim čvorovima
IVA	Tumor se širi u okolne organe (mokraćni mjehur, rektum...)
IVB	Tumor se širi u udaljene organe (supraklavikularni ili medijastinalni limfni čvorovi, pluća, jetra, kosti)

### 1.1.10. Liječenje raka vrata maternice

Postoji nekoliko mogućnosti liječenja raka vrata maternice, ovisno o stadiju, prognostičkim čimbenicima i želji za očuvanjem plodnosti bolesnica. U ranim stadijima raka vrata maternice (FIGO I – IIA), operacija se smatra standardnim liječenjem, iako je kemoiradijacija jednako učinkovita.

Kirurško liječenje ranih stadija raka vrata maternice nudi prednosti u odnosu na kemoiradijaciju. To su očuvanje funkcije jajnika, održanje funkcionalnosti rodnice, mogućnost očuvanja fertilne sposobnosti i poznavanje patoloških prognostičkih čimbenika (dubina invazije, prisutnost metastaza u regionalnim limfnim čvorovima, limfovaskularna invazija).

Rizični čimbenici koji nose visoki rizik za povrat bolesti su presadnice u limfne čvorove i mikroskopska invazija parametrija. Kod tih bolesnica se ne preporuča kirurško liječenje već kemoiradijacija. Da bi što bolje odabrali bolesnice koje će imati koristi od operacije potrebna je točna prijeoperacijska procjena. Međutim, danas nemamo slikovnu metodu kojom bi sa sigurnošću otkrili metastaze u limfne čvorove ili mikroskopsku invaziju parametrija. Tako pozitronska emisijska tomografija (PET) otkriva presadnice u limfne čvorove kod raka vrata maternice u samo oko 70% slučajeva dok su kompjuterizirana tomografija (CT) i magnetska rezonanca (MR) još nepouzdaniji. (57) Tako su Yuan i sur. (58) pokazali da je točnost PET/CT-a i MR-a u otkrivanju mikroskopske invazije parametrija lošija u odnosu na klinički pregled bolesnica u anesteziji.

U uznapredovalim stadijima raka vrata maternice (FIGO IIB i više), kemoiradijacija (kombinacija radioterapije i kemoterapije) je standardni način liječenja.

Temelj kirurškog liječenja ranih stadija raka vrata maternice je radikalna histerektomija sa zdjeličnom limfadenektomijom. Kod mlađih bolesnica s tumorom manjim od 2 cm se možemo odlučiti na manje radikalni zahvat, jednostavnu ili radikalnu trahelektomiju (grč. trachelos: vrat,šija). To je operacija u kojoj se odstranjuje vrat maternice sa ili bez medijalne polovice parametrija i zdjelični limfni čvorovi. Pri tome se čuva tijelo maternice kako bi sačuvali reproduktivnu sposobnost bolesnice. (59,60) Shepherd i sur. prikazali su studiju od 900 žena kod kojih je učinjena radikalna trahelektomija, a koje su nakon operacije imale preko 300 trudnoća te 195 živorođene djece. (61)

Cilj radikalne histerektomije je odstranjenjem maternice, vrata maternice i parametrija ukloniti tumor kako bi svi rubovi preparata bili slobodni. Zdjeličnu limfadenektomiju je nužno učiniti kako bi se utvrdila prisutnost ili odsutnost metastaza u regionalnim limfnim čvorovima. Zauzetost limfnih čvorova je najvažniji prognostički čimbenik za planiranje daljnjeg liječenja pacijentica.

### **1.1.10.1. Radikalna histerektomija**

Početak 20. stoljeća pioniri radikalne abdominalne histerektomije su bili Ernst Wertheim i Thoma Ionescu. (62) Zbog velike smrtnosti pacijentica kod abdominalne radikalne histerektomije Friedrich Schauta predlaže vaginalni pristup te opisuje svoju vaginalnu radikalnu histerektomiju. (63,64) Tehniku radikalne vaginalne histerektomije po Schauti su kasnije modificirali Amreich (65) i potom Stoeckel (66).

U prvoj polovici 20. stoljeća dolazi do razvoja radioterapije u liječenju raka vrata maternice te radikalna histerektomija biva gotovo napuštena od strane većine ginekologa. Joe Vincent Meigs je u 1950-im godinama modificirao Wertheim-ovu operaciju. 5-godišnje preživljenje bolesnica s rakom vrata maternice nakon njegove operacije bilo 75 – 90% što dovodi do ponovne reafirmacije radikalne histerektomije u liječenju raka vrata maternice. Njegova operacija je do današnjeg dana doživjela samo manje promjene te je danas osnova liječenja ranih stadija raka vrata maternice. (67-69)

Radikalna histerektomija se može raditi operacijom na otvorenom trbuhu, vaginalnim putem ili laparoskopski. Svi kirurški pristupi se smatraju usporedivima u smislu rezultata liječenja kada ih obavljaju iskusni kirurzi. Minimalno invazivna kirurgija, odnosno laparoskopski pristup, pokazuje istu učinkovitost kao i konvencionalna laparotomija, s manjim gubitkom krvi, kraćim boravkom u bolnici i manjim perioperacijskim morbiditetom. (70,71)

Daniel Dargent (72) je 1987. godine prvi opisao laparoskopski asistiranu radikalnu vaginalnu histerektomiju. Nezhad 1993. god. i Spirtos 1996. god. su prvi opisali totalnu laparoskopsku radikalnu histerektomiju. (73,74)

Neovisno o kirurškom pristupu intraoperacijske komplikacije su iste. Ozljeđe krvnih žila i živaca se javljaju u 4% slučajeva kod zdjelične limfadenektomije dok su najčešće dugoročne



komplikacije formiranje limfocista i limfedem. (75) Limfociste se javljaju u oko 30% bolesnica nakon zdjelčne limfadenektomije. Limfedem donjeg trbuha, pubisa, prepona i donjih ekstremiteta javlja se u oko 25% bolesnica. Češće su u bolesnica koje su primile adjuvantnu radioterapiju nakon operacije. (76) Ove komplikacije se vrlo teško liječe i mogu imati značajan utjecaj na kvalitetu života pacijentica. (77)

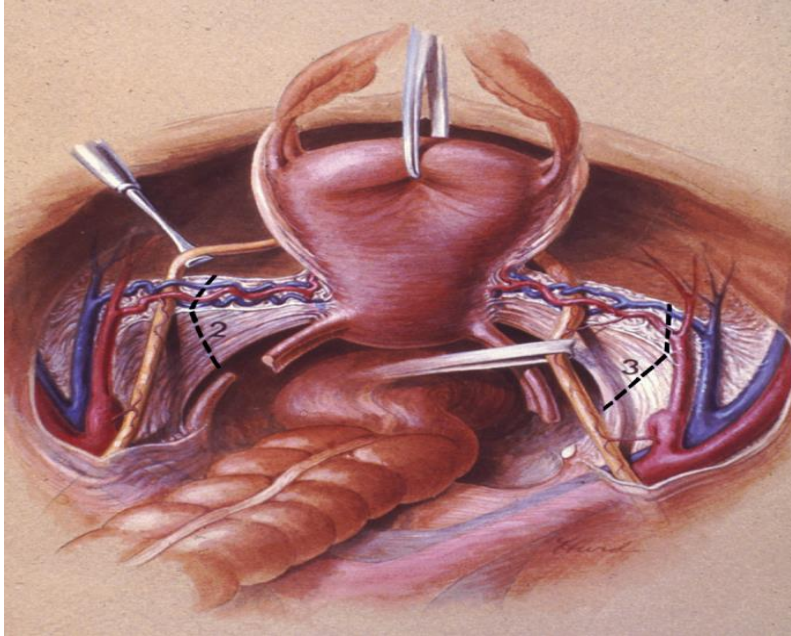
Radikalnu histerektomiju su po prvi put sustavno klasificirali Piver, Rutledge i Smith 1974. godine. Oni su opisali i klasificirali 5 tipova radikalne histerektomije. (78) Ta se klasifikacija dugo zadržala u upotrebi i tek je 2007. godine Skupina za ginekološki rak, koja je dio Europske organizacije za istraživanje i liječenje raka (GCG-EORTC / Gynecologic Cancer Group, European Organization of Research and Treatment of Cancer) usvojila novu revidiranu klasifikaciju radikalne histerektomije. (79)

Querleu i Morrow (80) su 2008. godine objavili svoju klasifikaciju radikalnih histerektomija. Njihova klasifikacija se razlikuje od dosadašnjih po tome što ne uzima u obzir samo terapijski efekt već i poslijeoperacijske komplikacije jer sadrži podtipove radikalne histerektomije sa očuvanjem autonomnih živaca zdjelice. Cibula i sur. (81) su 2011. godine upotpunili klasifikaciju po Querleu i Morrow-u dodajući točne granice resekcije stražnjih, lateralnih i prednjih parametrija u 3 dimenzije.

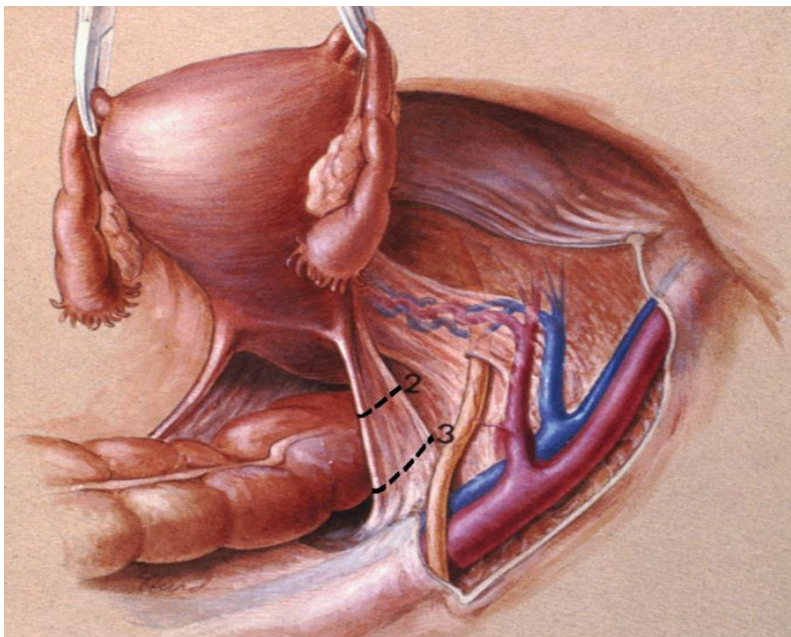
Tablica 3. Klasifikacije radikalne histerektomije

River-Rutledge-Smith		EORTC-GCC		Querleu i Morrow	
Tip I	<p>Ekstrafasijalna histerektomija</p> <ul style="list-style-type: none"> <li>- identifikacija uretera kroz peritoneum izbjegavajući njihovu ozljedu bez prepariranja uretera</li> <li>- arterija uterina se hvata i podvezuje uz maternicu</li> <li>- ne resektiraju se sakrouterini ligamenti i parametria</li> <li>- rodnicca se ne resektira</li> </ul>	Tip I	Jednostavna histerektomija	Tip A	<p>Ekstrafasijalna histerektomija</p> <ul style="list-style-type: none"> <li>- identifikacija i palpacija uretera kroz peritoneum izbjegavajući njihovu ozljedu bez prepariranja uretera</li> <li>- arterija uterina, sakrouterini ligamenti i parametria se resektiraju što je moguće bliže maternici</li> <li>- rodnicca se resektira što je manje moguće (&lt;10mm)</li> </ul>
					<p>B1</p> <ul style="list-style-type: none"> <li>- ureteri se odvoje od peritoneuma i odnaku lateralno</li> <li>- djelomična resekcija sakrouterinih i vezikouterinih ligamenata</li> <li>- resekcija parametrija na nivou ureteralnog tunela</li> <li>- resekcija najmanje 10mm rodnice</li> <li>- bez resekcije paracervikalnih limfnih čvorova</li> </ul>
Tip II	<p>Modificirana radikalna histerektomija (Wertheim)</p> <ul style="list-style-type: none"> <li>- ureteri se prepariraju u paracervikalnoj regiji ali se ne odvajaju od pubovezikalnog ligamenta</li> <li>- arterija uterina se podvezuje i reže uz i medijalno od uretera</li> <li>- sakrouterini ligamenti se resektiraju na polovici</li> <li>- resektira se medijalna polovica parametrija</li> <li>- resektira se gornja trećina rodnice</li> <li>- zdjelična limfadenektomija</li> </ul>	Tip II	<p>Modificirana radikalna histerektomija</p> <ul style="list-style-type: none"> <li>- ureteri se prepariraju do njihovog ulaska u mjehur</li> <li>- arterija uterina se podvezuje i reže na medijalnoj polovici parametrija</li> <li>- resekcija proksimalnog dijela sakrouterinih ligamenata</li> <li>- resektira se 1-2 cm gornjeg dijela rodnice</li> </ul>	Tip B	<p>B2</p> <ul style="list-style-type: none"> <li>- ureteri se odvoje od peritoneuma i odnaku lateralno</li> <li>- djelomična resekcija sakrouterinih i vezikouterinih ligamenata</li> <li>- resekcija parametrija na nivou ureteralnog tunela</li> <li>- resekcija najmanje 10mm rodnice</li> <li>- resektiraju se paracervikalnih limfni čvorovi</li> </ul>
					<p>B1</p> <ul style="list-style-type: none"> <li>- ureteri se u potpunosti mobiliziraju</li> <li>- resekcija sakrouterinih ligamenata na nivou rektuma</li> <li>- resekcija veziko-uterinih ligamenata na nivou mokraćnog mjehura</li> <li>- potpuna resekcija paracervikalnog tkiva</li> <li>- resektira se 15-20 mm rodnice od vrata maternice ili od tumora sa pripadajućim parakopijama</li> <li>- čuvaju se autonomni žilci</li> </ul>
Tip III	<p>Klasična radikalna histerektomija</p> <ul style="list-style-type: none"> <li>- ureteri se prepariraju od pubovezikalnog ligamenta gotovo do ulaska u mjehur</li> <li>- arterije uterine se podvezuju na ishodištu iz unutarnje ilijačne arterije</li> <li>- sakrouterini ligamenti se resektiraju u potpunosti (do kosti)</li> <li>- parametria se resektiraju do zidova zdjelice</li> <li>- resektira se gornja polovica rodnice</li> <li>- zdjelična limfadenektomija</li> </ul>	Tip III	<p>Radikalna histerektomija</p> <ul style="list-style-type: none"> <li>- sakrouterini ligamenti se resektiraju što je više moguće</li> <li>- parametria se resektiraju što je moguće bliže zidovima zdjelice</li> <li>- arterije uterine se podvezuju na ishodištu iz unutarnje ilijačne arterije</li> <li>- resektira se gornja trećina rodnice</li> </ul>	Tip C	<p>C1</p> <ul style="list-style-type: none"> <li>- ureteri se u potpunosti mobiliziraju</li> <li>- resekcija sakrouterinih ligamenata na nivou rektuma</li> <li>- resekcija veziko-uterinih ligamenata na nivou mokraćnog mjehura</li> <li>- potpuna resekcija paracervikalnog tkiva</li> <li>- resektira se 15-20 mm rodnice od vrata maternice ili od tumora sa pripadajućim parakopijama</li> <li>- ne čuvaju se autonomni žilci</li> </ul>
					<p>C2</p> <ul style="list-style-type: none"> <li>- ureteri se u potpunosti mobiliziraju</li> <li>- resekcija sakrouterinih ligamenata na nivou rektuma</li> <li>- resekcija veziko-uterinih ligamenata na nivou mokraćnog mjehura</li> <li>- potpuna resekcija paracervikalnog tkiva</li> <li>- resektira se 15-20 mm rodnice od vrata maternice ili od tumora sa pripadajućim parakopijama</li> </ul>
Tip IV	<p>U odnosu na Tip III povećava se radikalitet:</p> <ul style="list-style-type: none"> <li>- potpuna resekcija uretera do od pubovezikalnog ligamenta</li> <li>- žrtvuje se gornja vezikalna arterija</li> <li>- resektira se gornje ¾ rodnice</li> </ul>	Tip IV	<p>Proširena radikalna histerektomija</p> <ul style="list-style-type: none"> <li>- podjednaka Tipu III ali uz resekciju gornje ¾ rodnice i paravaginalnog tkiva</li> </ul>	Tip D	<p>D1</p> <ul style="list-style-type: none"> <li>- potpuna resekcija paracervikalnog tkiva do zidova zdjelice zajedno sa unutarnjom ilijačnom arterijom, prikazujući korijene bedrenog živca (nervus ischiadicus)</li> <li>- ureteri u potpunosti mobilizirani</li> </ul>
					<p>D2</p> <ul style="list-style-type: none"> <li>- potpuna resekcija paracervikalnog tkiva do zidova zdjelice zajedno sa unutarnjom ilijačnom arterijom, prikazujući korijene bedrenog živca (nervus ischiadicus)</li> <li>- ureteri u potpunosti mobilizirani</li> <li>- resekcija okolnih mišića i fascija</li> </ul>
Tip V	<p>U odnosu na Tip IV povećava se radikalitet:</p> <ul style="list-style-type: none"> <li>- resekcija dijela uretera i/ili mokraćnog mjehura koji je zahvaćen tumorom te reimplantacija uretera u mokraćni mjehur</li> </ul>	Tip V	Djelomična pelvektomija		<p>- resekcija uretera i/ili mokraćnog mjehura i/ili rektuma zajedno sa maternicom i parametrijama</p>

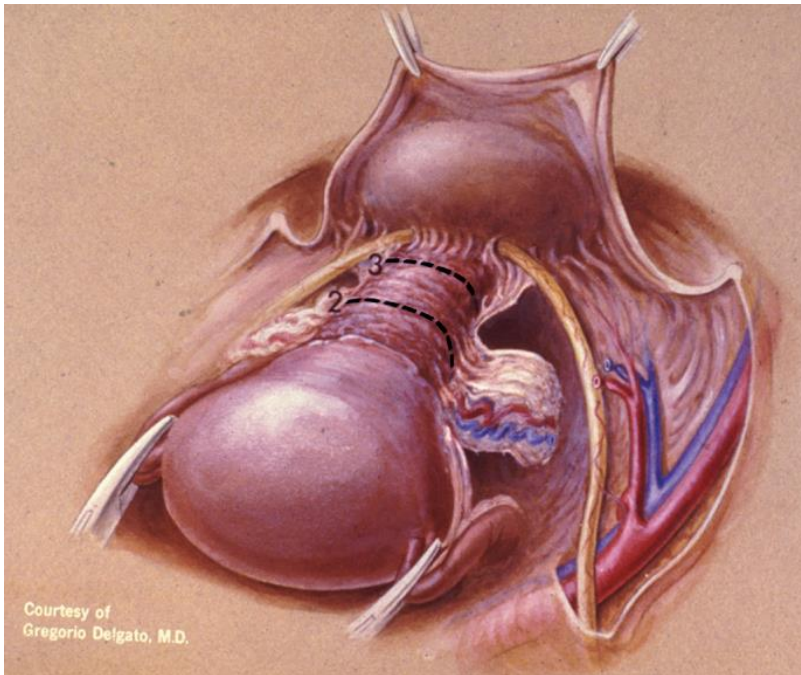
Na slikama je prikazana razlika između Tipa II i Tipa III radikalne histerektomije u opsegu resekcije lateralnih parametrija (Slika 5.) i stražnjih parametrija, odnosno sakrouterinih ligamenata (Slika 6.) kao i u radikalitetu resekcije rodnice (Slika 7.).



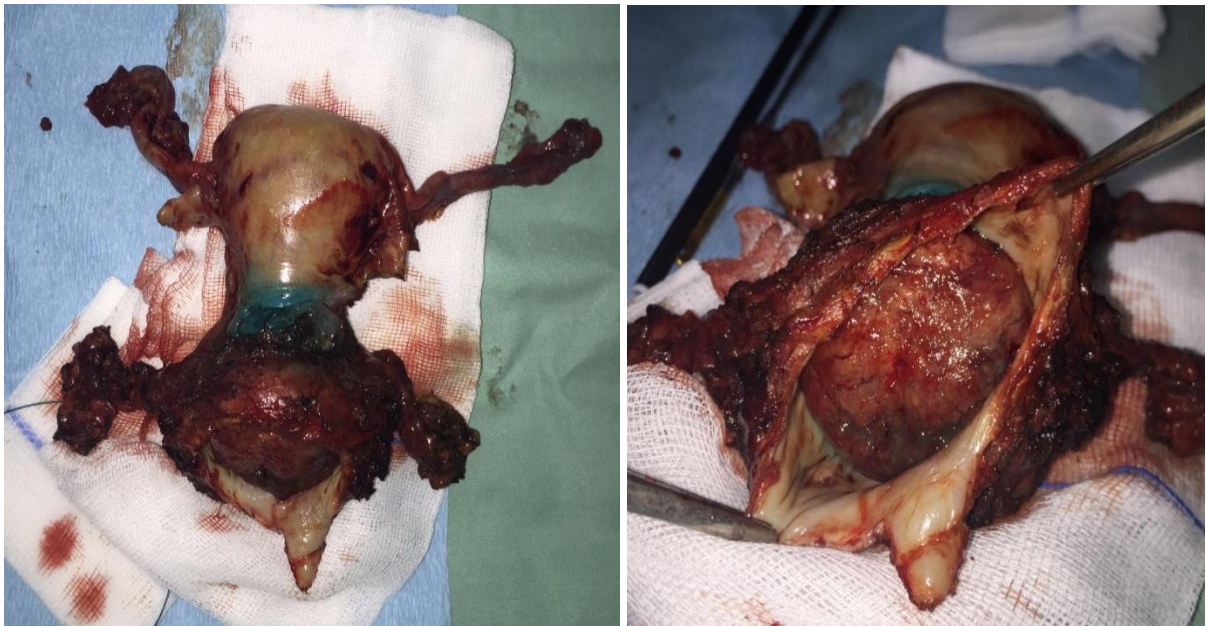
Slika 5. Linije resekcije lateralnih parametrija odnosno kardinalnih ligamenata kod Tipa II i Tipa III radikalne histerektomije (Izvor: Di Saia P, Creasman W. Clinical gynecologic oncology. Philadelphia, Pa.: Elsevier Mosby; 2012., str. 77)



Slika 6. Linije resekcije stražnjih parametrija odnosno sakrouterinih ligamenata kod Tipa II i Tipa III radikalne histerektomije (Izvor: Di Saia P, Creasman W. Clinical gynecologic oncology. Philadelphia, Pa.: Elsevier Mosby; 2012., str. 77)



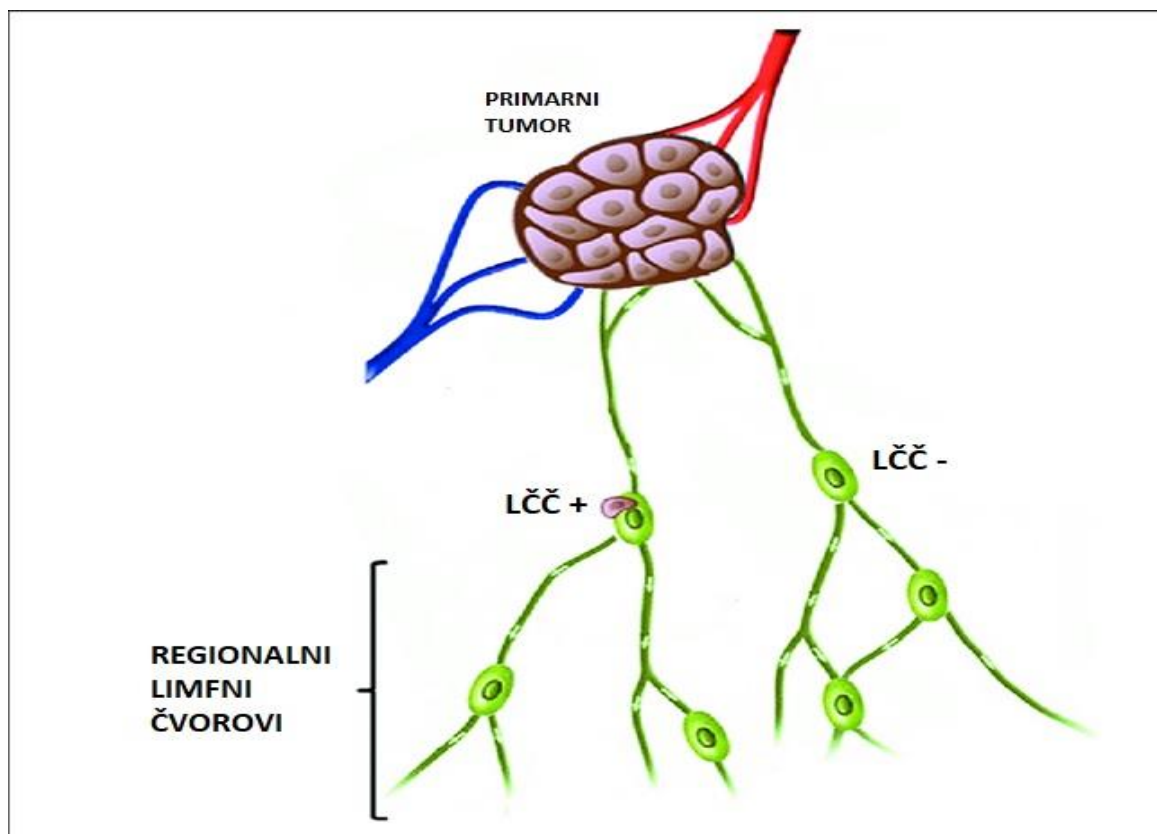
Slika 7. Linije resekcije rodnice kod Tipa II i Tipa III radikalne histerektomije (Izvor: Di Saia P, Creasman W. Clinical gynecologic oncology. Philadelphia, Pa.: Elsevier Mosby; 2012., str. 78)



Slika 8. Preparat nakon radikalne histerektomije (Izvor: Arhiva ZZGO, KBC-a Zagreb)

## 1.2. BIOPSIJA LIMFNIH ČVOROVA ČUVARA (ENG. SENTINEL LYMPH NODE BIOPSY)

Pretpostavlja se kako se tumorske stanice prvo šire u prvi limfni čvor u koje se drenira limfa iz tumora i okolnog tkiva. Tek se kasnije tumorske stanice dalje šire u regionalne limfne čvorove. Taj prvi limfni čvor u lancu nazivamo limfni čvor čuvar (eng. Sentinel lymph node – SLN). Na temelju te pretpostavke dolazimo do zaključka da ukoliko nema metastaza u limfnom čvoru čuvaru onda nema metastaza niti u regionalnim limfnim čvorovima pa ih nije potrebno odstranjivati. Biopsija limfnog čvora čuvara je dijagnostička tehnika koja se koristi za određivanje statusa regionalnih limfnih čvorova.



Slika 9. Shematski prikaz koncepta limfnih čvorova čuvara (LČČ) (Preuzeto i prilagođeno: Manca G, Volterrani D, Mazzarri S, Duce V, Svirydenka A, Giuliano A et al. Sentinel lymph node mapping in breast cancer: a critical reappraisal of the internal mammary chain issue. Q J Nucl Med Mol Imaging. 2014 Jun;58(2):114-26.)

Povijest istraživanja limfnih čvorova čuvara počinje još u 19. stoljeću kada je Virchow prilikom obdukcije primijetio da je pigment iz male tetovaže kože na ruci mornara prisutan u jednom limfnom čvoru. Na osnovu tih promatranja je Virchow (82) godine 1863. predložio da limfna tekućina iz bilo kojeg područja tijela teče kroz limfne žile u određeni limfni čvor, a potom na druge limfne čvorove.

Trebalo je gotovo stoljeće da se počne razvijati ideja o limfnom čvoru čuvaru. Prvi je biopsiju limfnog čvora čuvara primijenio Gould (83) 1960. godine kod bolesnika s rakom parotidne žlijezde, a zatim Cabanas (84) 1977. godine kod bolesnika s rakom penisa. Cabanas je opisao limfni čvor čuvar kod karcinomu penisa kao anatomski fiksiran čvor u preponi nakon eksperimentalnog rada na limfnoj drenaži penisa. Morton (85) i sur. su prvi opisali intraoperacijsko označavanje i intraoperacijsku lokalizaciju čvora pomoću plave boje. U njihovoj publikaciji 1992. godine dali su detaljan prikaz operacijske tehnike označavanja i lokalizacije limfnih čvorova čuvara pomoću plave boje u bolesnika s malignim melanomom. Nakon njihovog istraživanja dolazi do sve šireg prihvaćanja biopsije limfnog čvora čuvara kao metode u kirurškom onkološkom liječenju. S vremenom se mijenja i sam koncept te se limfni čvor čuvar više ne gleda kao fiksna anatomska struktura već se dolazi do spoznaje da je njegov smještaj varijabilan i da često postoji više limfnih čvorova čuvara. Tako se mijenja i sama definicija pa se limfni čvor čuvar više ne opisuje kao anatomska struktura tj. prvi čvor u lancu limfnih čvora već se limfnim čvorovima čuvarima smatraju svi oni limfni čvorovi u koje se primarno drenira limfa iz tumora. Uskoro biopsija limfnih čvorova čuvara postaje prihvaćena metoda kod melanoma i raka dojke, a u novije vrijeme se primjenjuje i kod raka stidnice. Također se biopsija limfnog čvora čuvara počinje primjenjivati i kod ranog raka vrata maternice, endometrija i vagine. (86,87)

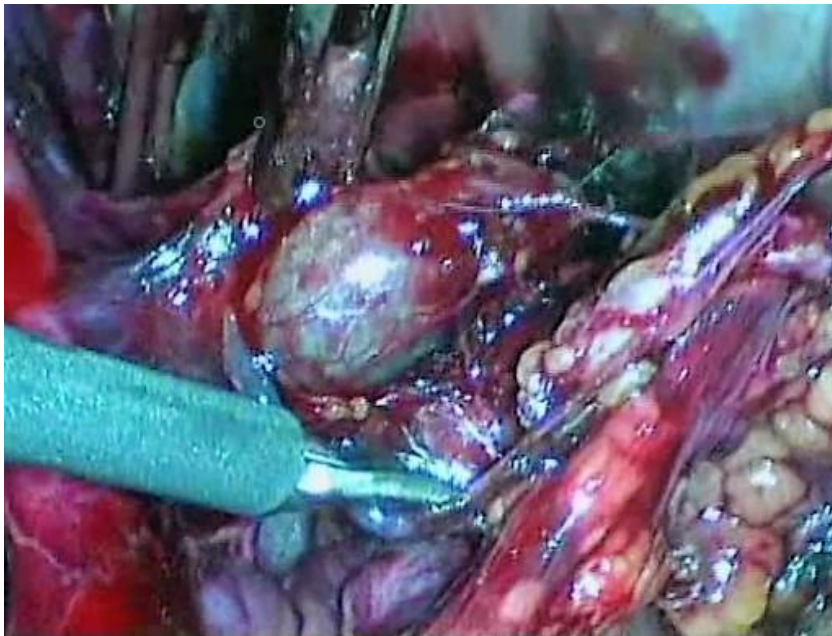
## 1.2.1. Obilježavanje limfnih čvorova čuvara

### 1.2.1.1. Markeri za označavanje limfnih čvorova čuvara

Danas se najčešće koriste dva markera za označavanje limfnih čvorova čuvara, a to su plava boja (metilensko modriko ili isosulfan plavilo) i radioizotopi Tehnecija Tc-99m ili kombinacija tih dviju markera.

#### ***Plava boja (metilensko modriko ili isosulfan plavilo)***

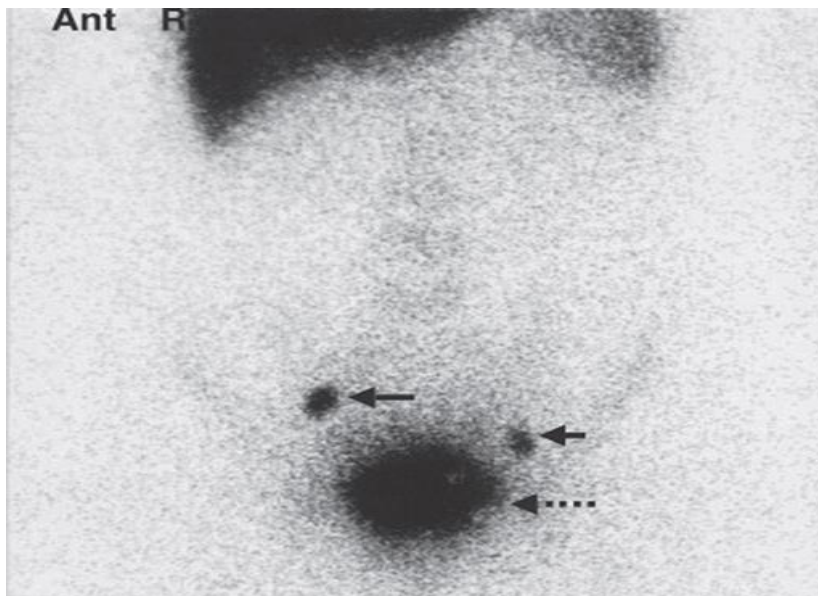
Isosulfan plavilo se najčešće koristi u Americi dok se u Europi najčešće koristi metilensko modriko. Plava boja se aplicira izravno u vrat maternice, u operacijskoj dvorani kada je pacijentica uspavana za operaciju. Plavoj boji treba oko 20-30 minuta od trenutka aplikacije da dođe do limfnih čvorova, a boja je vidljiva oko 45-60 minuta. Zato se odmah nakon aplikacije pristupa operaciji, bilo laparoskopiji ili laparotomiji, te se široko otvara retroperitoneum zdjelice obostrano, prate se plave limfne žile i plavi limfni čvorovi koji se zasebno odstranjuju.



Slika 10. Prikaz limfnog čvora čuvara pomoću plave boje (Izvor: Arhiva ZZGO, KBC-a Zagreb)

### **Radioizotop Tehnecij Tc-99m**

Aplikacija radioizotopa Tc-99m i radionuklidna limfoscintigrafija se radi u odjelu za nuklearnu medicinu. Radioaktivni Tehnecij (Tc-99m) se aplicira izravno u vrat maternice obično dan prije operacije ili 4-6 sati prije operacije. Neposredno nakon aplikacije započinje se sa snimanjem područja male zdjelice, i to dinamičkom studijom, a nakon toga se učini statička snimka radi označavanja smještaja limfnih čvorova čuvara, tj. čvorova sa najvećim nakupljanjem radioizotopa. Kod operacije, bilo laparotomijske ili laparoskopske, koristi se gama kamera kojom se pronalaze označeni limfni čvorovi čuvari te se oni zasebno odstranjuju.



Slika 11. Prikaz limfnog čvora čuvara radionuklidnom limfoscintigrafijom (Izvor: Di Saia P, Creasman W. Clinical gynecologic oncology. Philadelphia, Pa.: Elsevier Mosby; 2012., str. 84)

Prednosti i nedostatci primjene plave boje ili radioizotopa Tehnecija Tc-99m za označavanje limfnih čvorova čuvara kod raka vrata maternice su prikazani u Tablici 4.



Tablica 4. Prednosti i nedostaci korištenja plave boje ili Tc-99m za obilježavanje limfnih čvorova čuvara

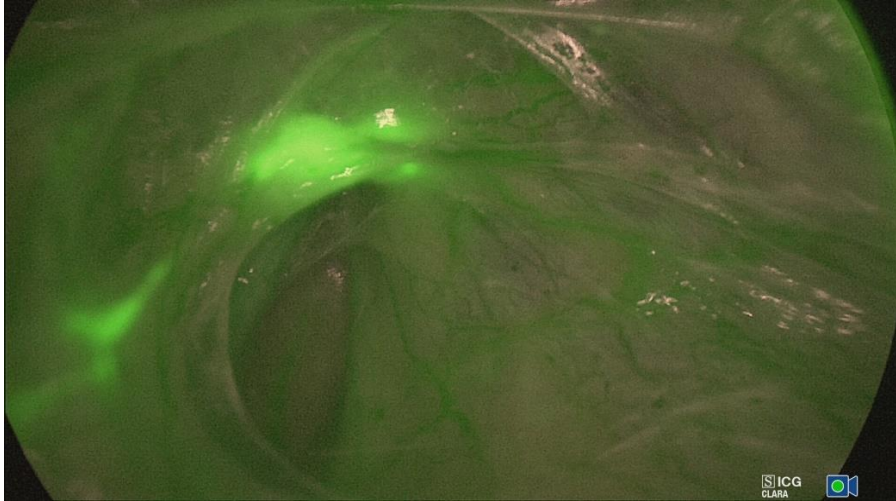
Marker	Prednosti	Nedostaci
Plava boja	<ul style="list-style-type: none"> <li>Brža i jednostavnija</li> <li>Jeftinija</li> <li>Zahijeva samo kirurga</li> <li>Vidljiva boja u limfnim kanalima i limfnim čvorovima</li> <li>Brza intraoperacijska identifikacija LČČ-a</li> <li>Rijetke komplikacije</li> </ul>	<ul style="list-style-type: none"> <li>Nemogućnost prijeoperacijske lokalizacije LČČ-a</li> <li>Brza difuzija, otežava identifikaciju LČČ-a</li> <li>Teža identifikacije LČČ-a izvan uobičajenog limfnog lanca</li> <li>Moguće alergijske reakcije --- rijetke</li> </ul>
Tc-99m	<ul style="list-style-type: none"> <li>Mogućnost određivanje broja i položaja LČČ-a prije operacije</li> <li>Lakša identifikacija LČČ-a izvan uobičajenog limfnog lanca</li> <li>Omogućuje skeniranje / praćenje cijelog limfnog lanca</li> <li>Brža krivulja učenja</li> </ul>	<ul style="list-style-type: none"> <li>Kompliciranija i sporija</li> <li>Veći troškovi (gama kamera, gama sonde, nuklearni liječnik)</li> <li>Potreba za multidisciplinarnim timom (kirurg, nuklearni liječnik)</li> <li>Izlaganje zračenju</li> <li>Poteškoće u prepoznavanju LČČ-a u blizini primarnog tumora zbog blizine mjesta aplikacije</li> </ul>

U novije vrijeme počinju se koristiti i drugi markeri za označavanje limfnih čvorova čuvara kao što su zeleni indocijanin i nanočestice ugljena. Međutim za sada nema puno radova o njihovoj primjeni kod raka vrata maternice.

#### **Zeleni indocijanin (ICG - indocyanine green)**

Zeleni indocijanin u kontaktu sa proteinima plazme fluorescira. Kod označavanja limfnih čvorova čuvara zelenim indocijaninom najprije se započinje operacija, bilo laparotomija ili laparoskopija. Široko se otvara retroperitoneum zdjelice obostrano te se tek tada pristupa aplikaciji zelenog indocijanina u vrat maternice. Zeleni indocijanin se brzo širi u

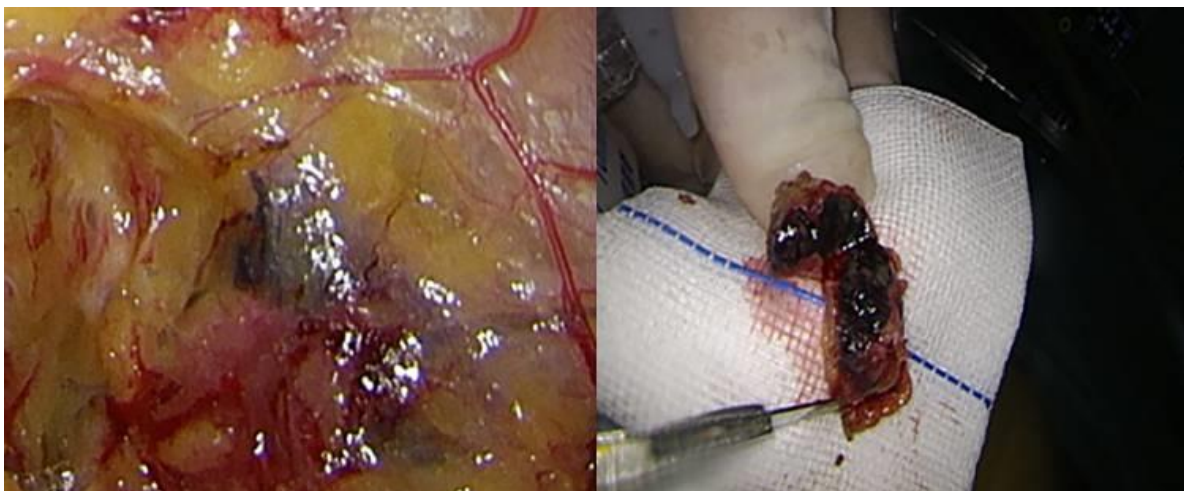
limfne čvorove zbog čega se za vrijeme aplikacije operativno polje promatra posebnom kamerom (eng. near-infrared camera) kojom se vidi kako zelena fluorescentna boja ispunjava limfne žile i označava limfne čvorove čuvare koji se zasebno odstranjuju.



Slika 12. Prikaz limfnog čvora čuvara pomoću zelenog indocijanina (Izvor: Arhiva ZZGO, KBC-a Zagreb)

### ***Nanočestice ugljena (CNP – carbon nanoparticles)***

Za označavanje limfnih čvorova čuvara koristi se suspenzija nanočestica ugljena koja se aplicira u vrat maternice oko tumora. Nanočestice ugljena se brzo šire limfnim žilama te se aplikacija izvodi tijekom operacije. Nakon aplikacije operater traži crno obojene limfne žile i crno obojene limfne čvorove čuvare koje zasebno odstranjuje.




Slika 13. Prikaz limfnog čvora čuvara pomoću nanočestica ugljena (Izvor: Lu Y, Wei J, Yao D, Pan Z, Yao Y. Application of carbon nanoparticles in laparoscopic sentinel lymph node detection in patients with early-stage cervical cancer. PLOS ONE. 2017;12(9):e0183834.)

Osim navedenih, postoje i drugi markeri za označavanje limfnih čvorova čuvara koji su za sada još u fazama ispitivanja prije njihove primjene u kliničkoj praksi. To su kadmijско telurijumske točkice (88), hibridni markeri (89), polimeri nanogela koji emitiraju blizu-infracrveni spektar (eng. near-infrared) (90), fluorescentno označen 99mTc-tilmanocept (91), poli(etilen glikol)-konjugirana blizu-infracrvena boja (92).

### 1.2.1.2. Metode aplikacije markera za označavanje limfnih čvorova čuvara

Velika većina autora koristi jedan od 2 načina aplikacije markera za označavanje limfnih čvorova čuvara. To su aplikacija markera u 4 kvadranta vrata maternice, na 12h, 3h, 6h i 9h ili na 2h, 5h, 8h i 11h i aplikacija markera na dva mjesta u vrat maternice na 3h i 9h.



Slika 14. Shematski prikaz mjesta aplikacije markera za označavanje limfnih čvorova čuvara u vrat maternice

Osim samog mjesta aplikacije markera metode aplikacije se razlikuju po dubini aplikacije markera te količini i razrjeđenju apliciranog markera.

### 1.3. PRIKAZ PROBLEMA

Poznato je da su nakon FIGO stadija bolesti, metastaze u limfne čvorove drugi najvažniji prognostički čimbenik za povrat bolesti i smrtnost bolesnica s rakom vrata maternice. (93-95) Tako je ukupno 5-godišnje preživljenje bolesnica s ranim stadijem raka vrata maternice (FIGO stadij I – IIA) oko 82% kod bolesnica bez metastaza u limfne čvorove dok je kod bolesnica sa metastazama u limfne čvorove oko 50%. (94-96)

Radikalna histerektomija sa potpunom zdjeličnom limfadenektomijom (sa ili bez para-aortne limfadenektomije) je trenutno preporučeno kirurško liječenje bolesnica s ranim stadijem raka vrata maternice (FIGO stadiji I-IIA1). Bez obzira na način operacije (laparotomija ili laparoskopija), limfadenektomija je povezana s produljenim trajanjem operacije, povećanim gubitkom krvi, ozljedama živaca, stvaranjem limfocista, vaskularnim ozljedama i limfedemima donjih ekstremiteta. (97,98) Bolesnice, kod kojih se ne odlučimo na operativni zahvat, liječe se kemoradijacijom.

Bolesnice kod kojih nema širenja bolesti u limfne čvorove imaju više koristi od kirurškog liječenja u odnosu na kemoradijaciju, zbog mogućih dugotrajnih komplikacija povezanih s kemoradijacijom. Bolesnice kod kojih nakon radikalne histerektomije i limfadenektomije otkrijemo da imaju metastaze u limfne čvorove trebaju nastaviti liječenje kemoradijacijom. Komplikacije vezane uz terapiju zračenjem su češće ukoliko se zračenje provodi nakon radikalne histerektomije. (99) Informacija o prisutnosti metastaza u limfnim čvorovima je bitna jer bi nam omogućila optimalno planiranje liječenja u bolesnica s ranim stadijem raka vrata maternice.

Tijekom proteklih 15 godina uloženi su veliki naponi u razvoju točnih prijeoperacijskih i intraoperacijskih metoda za otkrivanje metastaza u limfnim čvorovima. Međutim, trenutačno nam nije dostupna niti jedna prijeoperacijska slikovna tehnika s mogućnošću preciznog određivanja statusa limfnih čvorova kod bolesnica s ranim rakom vrata maternice.

Iako se kompjuterizirana tomografija (CT) i magnetna rezonanca (MR) najčešće koriste za procjenu limfnih čvorova kao dio plana liječenja, sustavni pregledi i meta-analize u literaturi o dijagnostičkoj točnosti tih metoda sugeriraju u najboljem slučaju nisku osjetljivost i specifičnost u otkrivanju metastaza u limfnim čvorovima, poglavito u ranim stadijima raka vrata maternice. (100,101)

Puno se očekivalo od uvođenja pozitronske emisijske tomografije (PET). Iako je ova metoda najpreciznija, ipak ima nisku osjetljivost te nisku pozitivnu prediktivnu vrijednost u prijeoperacijskoj procjeni metastaza u limfne čvorove kod ranog raka vrata maternice. (102,103) Tako je osjetljivost pozitronske emisijske tomografije (PET) u detekciji metastaza u limfne čvorove negdje oko 70%, kompjuterizirane tomografije (CT) oko 60% te još manje magnetske rezonance (MR) oko 55%. (104) Osim toga sve slikovne metode puno bolje otkrivaju metastaze u para-aortnim limfnim čvorovima nego u zdjeličnim limfnim čvorovima koji su nam kod ranih stadija bolesti bitniji. Također sve slikovne metode su preciznije u otkrivanju metastaza u limfne čvorove kod uznapredovalih stadija bolesti nego kod ranih stadija bolesti. (57,105)

Glavni razlog slabih rezultata otkrivanja metastaza u limfne čvorove kod bolesnica s ranim rakom vrata maternice su metastaze u limfne čvorove manje od 7 mm koje se ne mogu otkriti današnjim prijeoperacijskim, neinvazivnim tehnikama snimanja, uključujući PET/CT i MR. (103-107)

Benedetti-Panici i sur. su u svom istraživanju limfnog širenja raka vrata maternice kod 225 pacijentica (stadij IB-IVA) podvrgnutih radikalnoj histerektomiji i kompletnoj zdjeličnoj i para-aortnoj limfadenektomiji pokazali da je najveći promjer metastaza u više od 80% otkrivenih pozitivnih limfnih čvorova bio manji od 10mm. (47)

Selman i sur. su u svojoj studiji usporedili slikovne tehnike (CT, PET/CT i MR) sa biopsijom limfnih čvorova čuvara te zaključuju da je biopsija limfnih čvorova čuvara uspješnija u otkrivanju metastaza u limfne čvorove u usporedbi sa slikovnim metodama. (100)

Međutim, pregledom literature vidimo da postoje velike razlike u samim metodama koje se koriste za označavanje limfnih čvorova čuvara u bolesnica s rakom vrata maternice. Metode se razlikuju po markeru koji se koristi za označavanje, korištenjem različitih količina i razrjeđenja samog markera, kombiniranje više markera, a i po različitim načinima i mjestima aplikacije markera. Samim time ako uspoređujemo stope otkrivanja limfnih čvorova čuvara i osjetljivost samog postupka razne studije daju jako različite rezultate.

Pojedine studije iz centara izvrsnosti su dale dobre rezultate u primjeni biopsije limfnih čvorova čuvara, sa visokim stopama otkrivanja i visokom osjetljivošću. (108) Međutim, multicentrične studije pokazuju dosta lošije rezultate. (109)

To nam ukazuje na to da je potrebno pronaći jednostavnu i brzu metodu označavanja i otkrivanja limfnih čvorova čuvara koja je lako primjenjiva i u manjim centrima i ne zahtijeva kompliciranu proceduru i skupu opremu.

## 2. HIPOTEZA

Aplikacija metilenskog modrila na 8 mjesta u vrat maternice uspješno otkriva limfne čvorove čuvar. Biopsijom limfnih čvorova čuvara i njihovom patohistološkom analizom možemo predvidjeti mogućnost presadnica u regionalnim limfnim čvorovima kod raka vrata maternice FIGO stadija IA2 – IIA1.

### **3. CILJEVI ISTRAŽIVANJA**

- Odrediti uspješnost otkrivanja limfnih čvorova čuvara kod ranih stadija raka vrata maternice aplikacijom metilenskog modrila.
- Odrediti dijagnostičku vrijednost biopsije limfnih čvorova čuvara u procjeni statusa zdjeličnih limfnih čvorova.
- Odrediti smještaj limfnih čvorova čuvara kod ranih stadija raka vrata maternice.



## 4. ISPITANICE I METODE

### 4.1. ISPITANICE

U ovo je prospektivno istraživanje uključeno je 49 bolesnica s dijagnosticiranim ranim rakom vrata maternice (FIGO stadija IA2 – IIA1) koje su hospitalizirane i operirane u Zavodu za ginekološku onkologiju Klinike za ženske bolesti i porode KBC-a Zagreb, Medicinskog fakulteta Sveučilišta u Zagrebu, u razdoblju od prosinca 2011. do kolovoza 2014. godine.

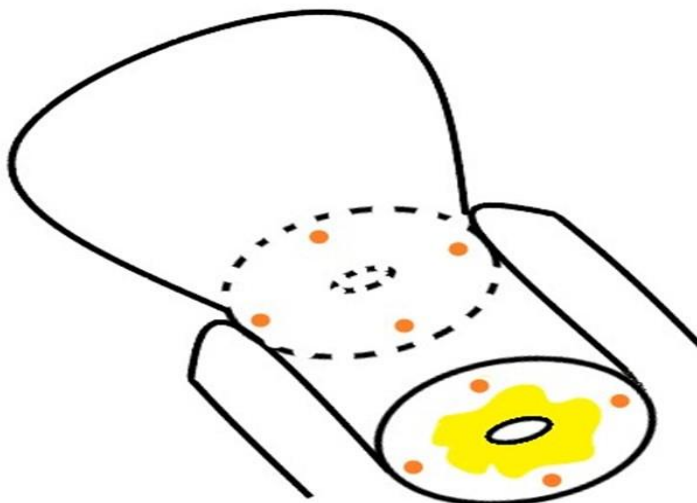
Kod svih bolesnica uključenih u istraživanje učinjena je standardna dijagnostička obrada (klinički pregled, inspekcija, palpacija, uzimanje obrisaka za citološku analizu – PAPA test, kolposkopija i biopsija). Uz to učinjene su uobičajene laboratorijske pretrage – kompletna krvna slika, analiza urina, koagulogram, biokemijske pretrage kao i radiološka obrada (RTG srca i pluća, CT i/ili MR – pregled abdomena i zdjelice, ginekološki UZV-pregled) te pregled interniste i anesteziologa. Temeljem učinjene dijagnostičke obrade sve bolesnice uključene u istraživanje su imale:

- histološki dokazan rak vrata maternice biopsijom ili konizacijom
- na temelju kliničkog pregleda i učinjene dodatne dijagnostičke obrade kod svih bolesnica se radilo o ranom stadiju raka vrata maternice (FIGO IA2 – IIA1)
- bolesnice uključene u istraživanje nisu imala kontraindikacije za operativni zahvat

## 4.2. METODE

Nakon uvođenja bolesnica u opću endotrahealnu anesteziju slijedi pranje i dezinfekcija stidnice i rodnice nakon čega je aplicirano 8 ml razrijeđenog metilenskog modrila (2ml metilenskog modrila + 6 ml fiziološke otopine) plitko subepitelno u vrat maternice u 4 kvadranta po 1ml (na 3h, 6h, 9h i 12h) te plitko subepitelno u vrat maternice na spoju vrata maternice i svodova rodnice u 4 kvadranta po 1 ml (na 3h, 6h, 9h i 12h). (Slika 15.) Nakon aplikacije metilenskog modrila se pristupilo operativnom zahvatu. Po ulasku u trbušnu šupljinu i zdjelište, otvaraju se retroperitonealni prostori obostrano, te se prikazuju zdjelični limfni čvorovi. Najprije se traže plavo obojeni limfni čvorovi (limfni čvorovi čuvari), određuje im se smještaj te se odstranjuju i zasebno šalju na patohistološku analizu. Nakon toga se kod svake bolesnice učinila standardna kompletna zdjelična limfadenektomija i radikalna histerektomija, što je danas standardno liječenje kod ranog raka vrata maternice FIGO stadija IA2 – IIA1. Odstranjeni preparati su poslani na patohistološku analizu.

Ova metoda aplikacije markera za označavanje limfnih čvorova čuvara kod raka vrata maternice do sada nije opisana u literaturi.



Slika 15. Shematski prikaz mjesta aplikacije markera na 8 mjesta u vrat maternice

#### **4.2.1. Patohistološka analiza**

Patohistološka analiza obavljala se u Kliničkom zavodu za patologiju i citologiju KBC-a Zagreb i Medicinskog fakulteta Sveučilišta u Zagrebu.

Dobiveni materijal za patohistološku analizu fiksiran je 24 sata u 10%-tnom puferiranom formalinu. Nakon fiksacije tkivo je uklopljeno u parafin te rezano u rezove debljine 4  $\mu$ m, koji su potom bojani hemalaun-eozinom (H&E) i analizirani pod svjetlosnim mikroskopom.

#### **4.2.2. Statistička obrada**

Dobiveni podatci su prikazani tablično i grafički.

U statističkoj obradi je određena stopa otkrivanja limfnih čvorova čuvara primjenom nove metode aplikacije razrijeđenog metilenskog modrila na 8 mjesta u vrat maternice.

Također je određena osjetljivost i negativna prediktivna vrijednost biopsije limfnih čvorova čuvara kod ranog raka vrata maternice kao dijagnostičkog testa u procjeni statusa regionalnih limfnih čvorova.

Rezultati su analizirani na dva načina, po broju bolesnica i po broju strana zdjelice (svaka bolesnica ima dvije strane zdjelice, lijevu i desnu).

##### **1. Analiza podataka po broju bolesnica:**

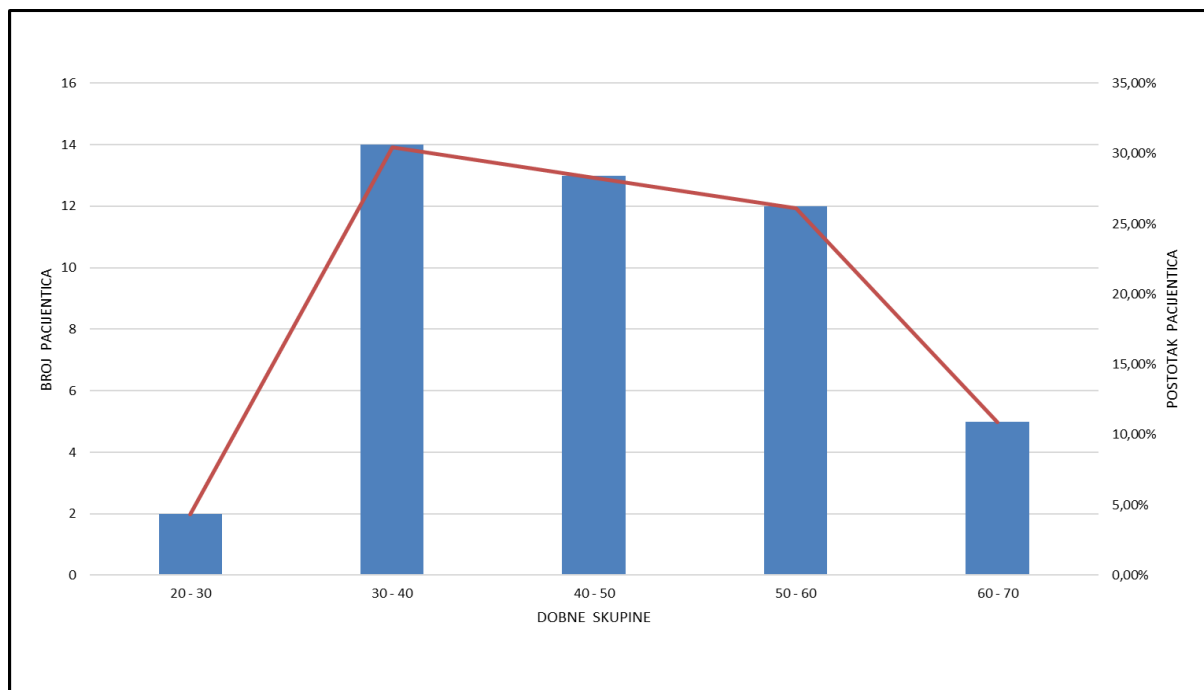
- Stopa otkrivanja limfnih čvorova čuvara izračunata je kao broj bolesnica s najmanje jednim otkrivenim limfnim čvorom čuvarom u odnosu na ukupan broj bolesnica koje su bile podvrgnute označavanju limfnih čvorova čuvara.
- STVARNO NEGATIVANI – bolesnice uključene u istraživanje bez metastaza u limfne čvorove
- LAŽNO NEGATIVNI – bolesnice kod kojih je bio metastatski pozitivan barem jedan limfni čvor, a limfni čvorovi čuvari su bili metastatski negativni
- STVARNO POZITIVNI – bolesnice kod kojih je barem jedan limfni čvor čuvar bio metastatski pozitivan

- LAŽNO POZITIVNI – obzirom su svi metastatski pozitivni limfni čvorovi patohistološki potvrđeni u ovom slučaju nema lažno pozitivnih nalaza
  - NEUSPJEŠNO OTKRIVANJE – bolesnice kod kojih nije otkriven niti jedan limfni čvor čuvar, a podvrgnute su označavanju limfnih čvorova čuvara.
2. Analiza podataka po stranama zdjelice:
- Stopa otkrivanja limfnih čvorova čuvara izračunata je kao broj strana zdjelice s najmanje jednim otkrivenim limfnim čvorom čuvarom u odnosu na ukupan broj strana zdjelice (svaka bolesnica ima dvije strane zdjelice, lijevu i desnu)
  - STVARNO NEGATIVANI – strane zdjelice u kojima su svi limfni čvorovi metastatski negativni, a u kojima je otkriven barem jedan limfni čvor čuvar koji je također metastatski negativan
  - LAŽNO NEGATIVNI – strane zdjelice u kojima je bio barem jedan metastatski pozitivan limfni čvor, a u kojima je otkriven barem jedan limfni čvor čuvar koji je bio metastatski negativan
  - STVARNO POZITIVNI – strane zdjelice u kojima je otkriven barem jedan metastatski pozitivan limfni čvor čuvar
  - LAŽNO POZITIVNI – obzirom su svi metastatski pozitivni limfni čvorovi patohistološki potvrđeni u ovom slučaju nema lažno pozitivnih nalaza
  - NEUSPJEŠNO OTKRIVANJE – strane zdjelice u kojima nije otkriven niti jedan limfni čvor čuvar, a podvrgnute su označavanju limfnih čvorova čuvara.

Za statističku obradu podataka koristio se program MedCalc for Windows version 18.11 ([www.medcalc.org](http://www.medcalc.org)).

## 5. REZULTATI

U ovo istraživanje je uključeno 49 pacijentica operiranih zbog raka vrata maternice dokazanog biopsijom vrata maternice ili konizacijom. Sve bolesnice su operirane i praćene u Zavodu za ginekološku onkologiju Klinike za ženske bolesti i porode u Zagrebu, Petrova 13., od prosinca 2011. godine do kolovoza 2014. godine. Kod 3 bolesnice nismo imali potpune podatke te je u statističku obradu uključeno 46 bolesnica. Prosječna dob bolesnica je bila 46.2 godine (standardna devijacija – 10.9. medijan 46, najmlađa bolesnica je imala 24 ,a najstarija 69 godina). Bolesnica mlađih od 50 godina je bilo 63%, a starijih od 50 godina 37%. Po dobnim skupinama od 20 – 30 godina su bile 2 bolesnice (4.3%), od 30 – 40 godina je bilo 14 (30.4%), od 40 – 50 godina 13 (28.3%), od 50 – 60 godina 12 (26.1%) te preko 60 godina 5 bolesnica (10.9%). (Graf 1.)



Graf 1. Raspodjela bolesnica po dobnim skupinama

Obzirom je ovo istraživanje provedeno od 2011. – 2014. godine, za određivanje stadija bolesti smo koristili tada važeću FIGO klasifikaciju iz 2009. godine. Kod svih bolesnica je stadij bolesti određen na temelju kliničkog pregleda i dodatnih pretraga kao što su MR zdjelice, MSCT zdjelice te UZV/CD zdjelice. Najčešći FIGO stadij bolesti je bio IB1 i to kod 30 bolesnica (65.22%). Kod 3 bolesnice (6.52%) je konačni patohistološki nalaz poslije operacije pokazao da

se radilo o IIB stadiju bolesti, jer su imale mikroskopsku infiltraciju parametrija. Kod jedne bolesnice (2,17%) se tumor širio na svodove rodnice te se kod nje radilo o FIGO stadiju IIA1 bolesti. U 3 bolesnice (6,52%) je na konačnom patohistološkom nalazu tumor bio veći od 4 cm pa su klasificirane kao FIGO IB2 stadij bolesti. (Tablica 5.)

Tablica 5. Raspodjela bolesnica po stadijima bolesti (FIGO 2009.)

FIGO 2009.	BROJ BOLESNICA	%
<b>IA2</b>	9	19,57%
<b>IB1</b>	30	65,22%
<b>IB2</b>	3	6,52%
<b>IIA1</b>	1	2,17%
<b>IIB</b>	3	6,52%

U 29 bolesnica (63,04%) je veličina tumora bila između 1 i 3cm. U 10 bolesnica (21,74%) tumor je bio manji ili jednak 1 cm, dok je kod 7 bolesnica (15,22%) tumor bio veći od 3cm. Kod 24 bolesnice (52,17%) je tumor bio manji ili jednak 2cm, dok je kod 22 bolesnice (47,83%) tumor bio veći od 2cm. (Tablica 6.)

Tablica 6. Raspodjela bolesnica po veličini tumora

VELIČINA TUMORA	BROJ BOLESNICA	%
<b>do 1cm</b>	10	21,74%
<b>od 1 do 2 cm</b>	14	30,43%
<b>od 2 do 3 cm</b>	15	32,61%
<b>od 3 do 4 cm</b>	4	8,70%
<b>više od 4 cm</b>	3	6,52%

Najčešći histološki tip raka, na osnovu konačnog poslijeoperacijskog patohistološkog nalaza, je bio karcinom pločastih stanica (Carcinoma planocellulare), koji je pronađen kod 26 bolesnica (56,5%). Drugi po učestalosti je bio karcinom žljezdanih stanica (Adenocarcinoma) i to kod 16 bolesnica (34,78%). Adenoskvamozni karcinom (Carcinoma adenosquamosus) su

imale 3 bolesnice (6.5%) dok je jedna bolesnica (2.17%) imala karcinom svijetlih stanica (Carcinoma claro-cellulare). (Tablica 7.)

Tablica 7. Raspodjela bolesnica po histološkom tipu raka vrata maternice

HISTOLOŠKI TIP	BROJ BOLESNICA	%
<b>Planocellulare</b>	26	56,52%
<b>Adenocarcinoma</b>	16	34,78%
<b>Adenosquamous</b>	3	6,52%
<b>Claro-cellulare</b>	1	2,17%

Podatke o stupnju histološke diferencijacije (histološki gradus tumora) smo imali za samo 28 bolesnica. Tumori su bili najčešće gradusa II koji je bio prisutan kod 16 bolesnica (57.14%). Kod 8 bolesnica (28.57%) je tumor bio gradusa 3 dok je kod 4 bolesnice (14.29%) tumor bio gradusa 1. (Tablica 8.)

Tablica 8. Raspodjela bolesnica po stupnju histološke diferencijacije tumora (gradus tumora)

GRADUS TUMORA	BROJ PACIJENTICA	%
<b>GR I</b>	4	14,29%
<b>GR II</b>	16	57,14%
<b>GR III</b>	8	28,57%

Nakon što su pronađeni i odstranjeni limfni čvorovi čuvari kod svih bolesnica je učinjena kompletna obostrana zdjelična limfadenektomija i radikalna histerektomija. Ukupno je odstranjeno 1338 limfnih čvorova što je prosječno 29 limfnih čvorova po bolesnici (raspon 13-48). Od 1338 ukupno odstranjenih limfnih čvorova, 254 su bili limfni čvorovi čuvari (prosječno 5.5 po bolesnici), a 1084 ostali zdjelični limfni čvorovi (prosječno 23.5 po bolesnici). Desno je ukupno odstranjeno 138 limfnih čvorova čuvara (prosječno 3 po bolesnici, raspon 1-8), a lijevo 116 limfnih čvorova čuvara (prosječno 2.5 po bolesnici, raspon 1-8). (Tablica 9.)

Tablica 9. Broj i raspodjela odstranjenih limfnih čvorova

ODSTRANJENI LIMFNI ČVOROVI	BROJ	PROSJEČNO PO BOLESNICI	RASPON
<b>Odstranjeni limfni čvorovi</b>	1338	29	13 – 48
<b>Limfni čvorovi čuvari ukupno</b>	254	5.5	2 – 13
<b>Limfni čvorovi čuvari desno</b>	138	3	1 – 8
<b>Limfni čvorovi čuvari lijevo</b>	116	2.5	1 – 8
<b>Ostali limfni čvorovi obostrano</b>	1084	23.5	8 – 42

Svi odstranjeni limfni čvorovi (limfni čvorovi čuvari + ostali zdjelčni limfni čvorovi) su kod 38 bolesnica (82.6%) bili uredni, bez metastaza. Kod 8 bolesnica (17.4%) su pronađene metastaze u limfnim čvorovima. Kod 7 bolesnica su metastaze pronađene samo u limfnim čvorovima čuvarima dok su ostali odstranjeni zdjelčni limfni čvorovi bili uredni, bez metastaza. Kod jedne bolesnice je pronađena metastaza u jednom limfnom čvoru koji nije bio limfni čvor čuvar. Kod te bolesnice su limfni čvorovi čuvari bili uredni, bez metastaza. (Tablica 10.)

Tablica 10. Raspodjela bolesnica po statusu odstranjenih limfnim čvorovima

STATUS LIMFNIH ČVOROVA	BROJ BOLESNICA	%
<b>Svi limfni čvorovi uredni, bez metastaza</b>	38	82.6
<b>Metastaza u barem jednom limfnom čvoru</b>	8	17.4
<b>Metastaza u barem jednom limfnom čvoru čuvaru</b>	7	15.2
<b>Uredni limfni čvorovi čuvari, a metastaza u barem jednom od ostalih limfnih čvorova</b>	1	2.2

Metastaze su pronađene u ukupno 14 limfnih čvorova, od kojih jedan nije bio limfni čvor čuvar dok su ostalih 13 bili limfni čvorovi čuvari. Od 13 limfnih čvorova čuvara sa metastazama, 4 ih je bilo desno, a 9 lijevo. Kod jedne bolesnice su obostrano pronađene

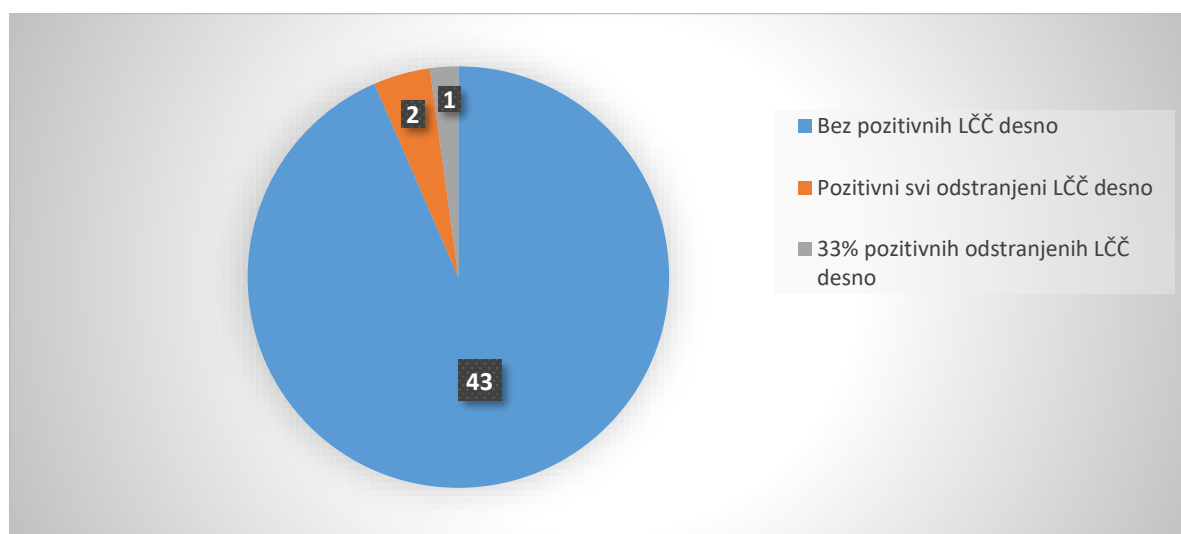


metastaze u limfnim čvorovima čuvarima. U 2 bolesnice su metastaze pronađene samo u limfnim čvorovima čuvarima desno, dok su kod 4 bolesnice metastaze pronađene samo u limfnim čvorovima čuvarima lijevo. Kod jedne bolesnice je metastaza pronađena u samo jednom limfnom čvoru koji nije bio limfni čvor čuvar, dok su limfni čvorovi čuvari bili uredni, bez metastaza. (Tablica 11.)

Tablica 11. Raspodjela limfnih čvorova sa metastazama po stranama zdjelice

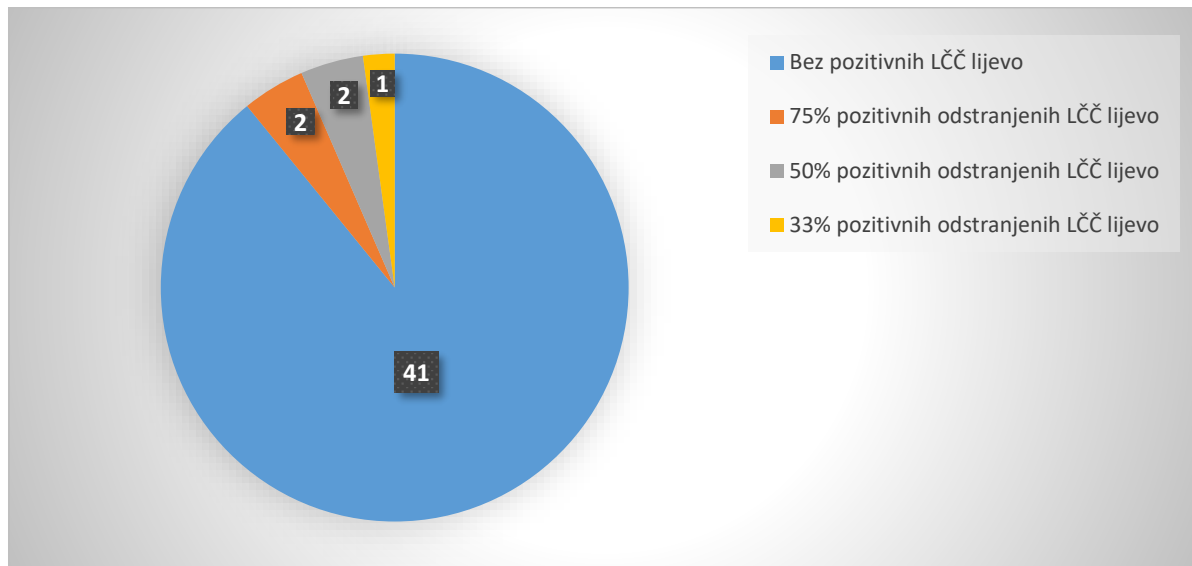
LIMFNI ČVORVI SA METASTAZAMA	BROJ BOLESNICA	BROJ LIMFNIH ČVOROVA
Metastaze samo u limfnim čvorovima čuvarima desno	2	2
Metastaze samo u limfnim čvorovima čuvarima lijevo	4	8
Metastaze u limfnim čvorovima čuvarima obostrano	1	3 (2 desno + 1 lijevo)
Metastaze samo u ostalim limfnim čvorovima	1	1
<b>UKUPNO</b>	<b>8</b>	<b>14</b>

U 3/46 bolesnice su metastaze pronađene u limfnim čvorovima čuvarima desno. Kod 2/46 bolesnice su u svim desnim limfnim čvorovima čuvarima pronađene metastaze, dok su kod 1/46 bolesnice metastaze pronađene u 33% odstranjenih limfnih čvorova čuvara desno. Kod 43/46 bolesnice nisu pronađene metastaze u limfnim čvorovima čuvarima desno. (Graf 2)



Graf 2. Učestalost udjela limfnih čvorova čuvara sa metastazama desno

Kod 5/46 bolesnica su metastaze pronađene u limfnim čvorovima čuvarima lijevo. Kod 2/46 bolesnice su metastaze pronađene u 75% odstranjenih limfnih čvorova čuvara lijevo. Kod 2/46 bolesnice su metastaze pronađene u 50% odstranjenih limfnih čvorova čuvara lijevo, a kod 1/46 bolesnice su metastaze pronađene u 33% odstranjenih limfnih čvorova čuvara lijevo. Kod 41/46 bolesnice nisu pronađene metastaze u limfnim čvorovima čuvarima lijevo. (Graf 3.)



Graf 3. Učestalost udjela limfnih čvorova čuvara sa metastazama lijevo

#### ***Analiza podataka po broju bolesnice uključenih u istraživanje.***

Kod svih 46 bolesnica je otkriven barem jedan limfni čvor čuvar tako da je stopa otkrivanja limfnih čvorova čuvara u ovom istraživanju bila 100%.

Metastaze u limfne čvorove su pronađene kod 8/46 bolesnica (17.4%). Kod 1 bolesnice je pronađena metastaza u jednom limfnom čvoru koji nije bio limfni čvor čuvar. Kod te iste bolesnice svi pronađeni limfni čvorovi čuvari su bili uredni, bez metastaza, tako da je u ovom istraživanju bio jedan lažno negativan nalaz (1/46 - 2.17%). Kod ostalih 7 bolesnica su metastaze pronađene u limfnim čvorovima čuvarima. Analizom podataka po broju bolesnica osjetljivost biopsije limfnog čvora čuvara u procjeni statusa regionalnih limfnih čvorova u ovom istraživanju je bila 87.5%. Negativna prediktivna vrijednost je bila 97.44%. (Tablica 12.)

Tablica 12. Analiza uspješnosti otkrivanja limfnih čvorova čuvara i osjetljivosti biopsije limfnih čvorova čuvara u procjeni statusa regionalnih limfnih čvorova po broju bolesnica

	BROJ BOLESNICA N=46	%
<b>Uspješno otkriven barem jedan limfni čvor čuvar</b>	46	100
<b>Pozitivan bilo koji limfni čvor</b>		
DA	8	17.4
NE	38	82.6
<b>Pozitivan limfni čvor čuvar</b>		
DA	7	15.2
NE	39	84.8
<b>Broj lažno negativnih</b>	1/46	2.17
<b>Osjetljivost</b>	7/8	87.5
<b>Negativna prediktivna vrijednost</b>	38/39	97.44

***Analiza podataka po broju strana zdjelice.***

Obzirom je od većine autora prihvaćeno da je limfna drenaža vrata maternice obostrana (lijeva i desna strana zdjelice) podatke o biopsiji limfnih čvorova čuvara je potrebno analizirati i po stranama zdjelice, a ne samo po broju bolesnica. Svaka bolesnica ima dvije strane zdjelice, lijevu i desnu, te u ovom istraživanju imamo 92 strane zdjelice ( $46 \times 2 = 92$ ).

Kod svih bolesnica su uspješno obostrano otkriveni limfni čvorovi čuvari tako da je stopa obostranog otkrivanja limfnih čvorova čuvara u ovom istraživanju bila 100%. To znači da je u svakoj od 92 strane zdjelice pronađen barem jedan limfni čvor čuvar.

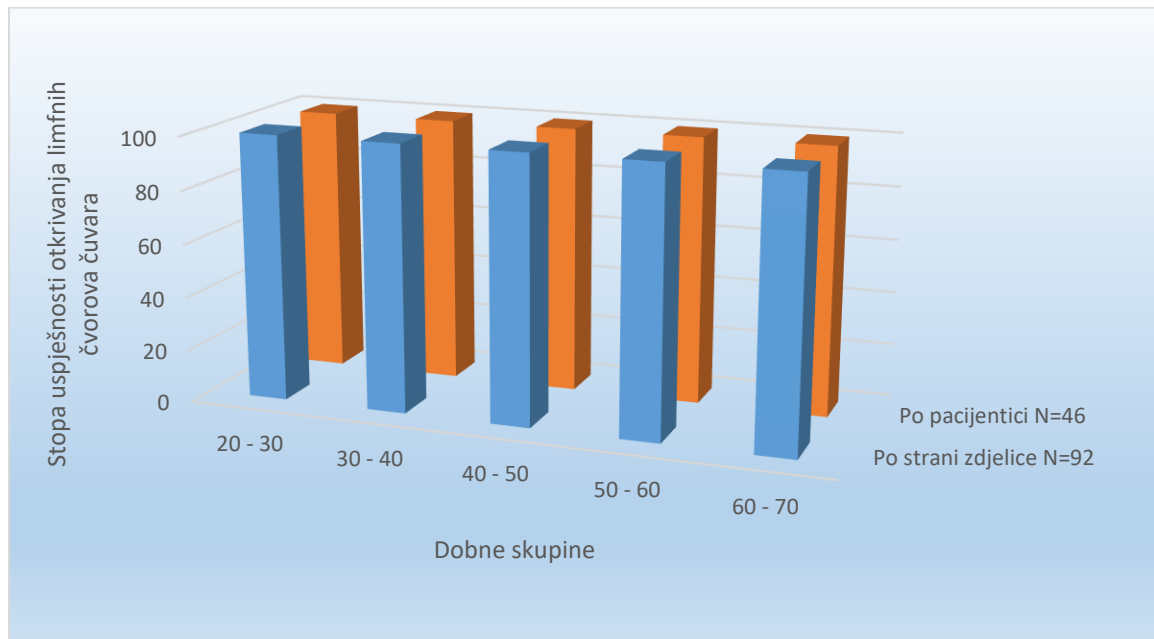
Metastaze u limfne čvorove su pronađene u 9 strana zdjelice (9.78%). U jednoj strani zdjelice je pronađena metastaza u jednom limfnom čvoru koji nije bio limfni čvor čuvar, dok su svi otkriveni limfni čvorovi čuvari na toj strani zdjelice bili uredni, bez metastaza. To je jedan

lažno negativan nalaz (1.09%). U 8 strana zdjelice je pronađena metastaza u barem jednom od otkrivenih limfnih čvorova čuvara. Analizom podataka po stranama zdjelice osjetljivost biopsije limfnog čvora čuvara u procjeni statusa regionalnih limfnih čvorova u ovom istraživanju je bila 88.89% . Negativna prediktivna vrijednost je bila 98.81%. (Tablica 13.)

Tablica 13. Analiza uspješnosti otkrivanja limfnih čvorova čuvara i osjetljivosti biopsije limfnih čvorova čuvara u procjeni statusa regionalnih limfnih čvorova po stranama zdjelice

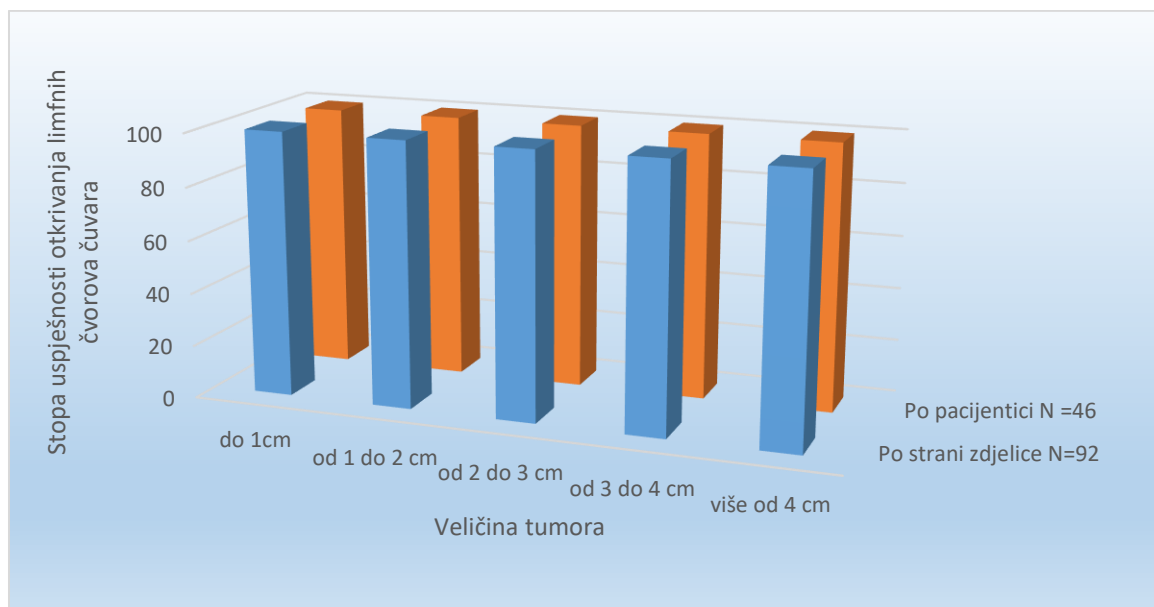
	BROJ STRANA ZDJELICE N=92	%
<b>Uspješno otkriveni limfni čvorovi čuvari</b>	92	100
<b>Pozitivan bilo koji limfni čvor</b>		
DA	9	9.78
NE	83	90.22
<b>Pozitivan limfni čvor čuvar</b>		
DA	8	8.7
NE	84	91.3
<b>Broj lažno negativnih</b>	1	1.09
<b>Osjetljivost</b>	8/9	88.89
<b>Negativna prediktivna vrijednost</b>	83/84	98.81

U ovom istraživanju, nije bilo razlike u uspješnosti otkrivanja limfnih čvorova čuvara ovisno o dobi bolesnica. (Graf 4.)



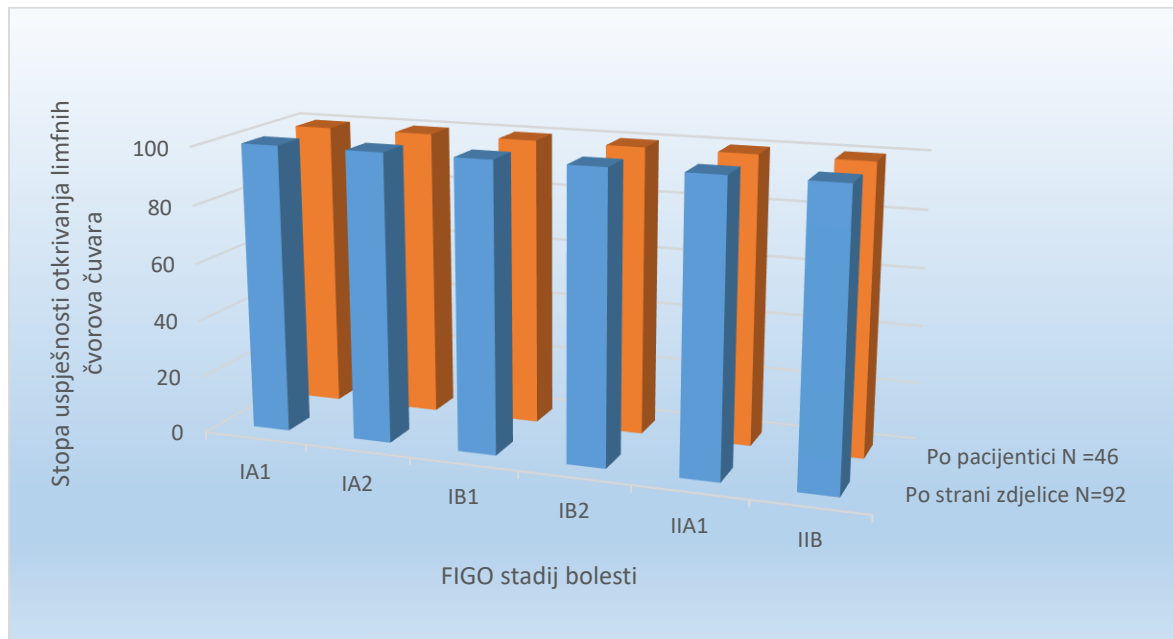
Graf 4. Stopa uspješnosti otkrivanja limfnih čvorova čuvara po dobnim skupinama

Također, nije bilo razlike u uspješnosti otkrivanja limfnih čvorova čuvara ovisno o veličini tumora. (Graf 5.)



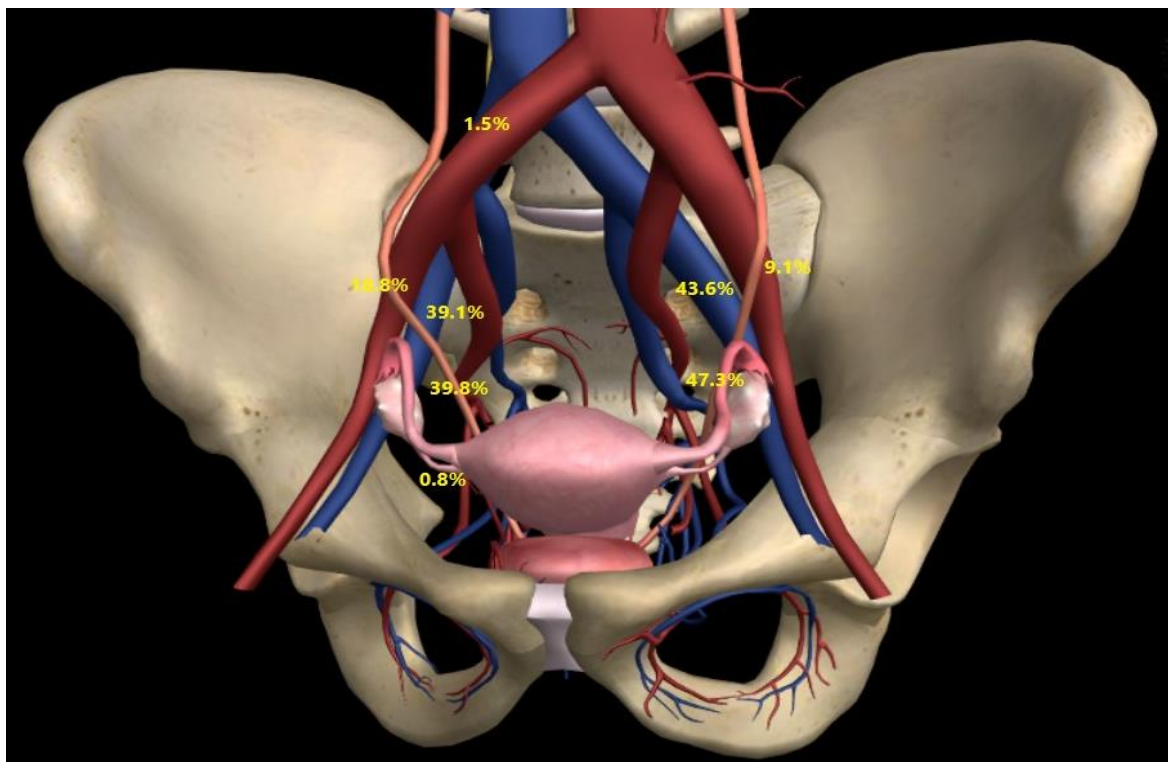
Graf 5. Stopa uspješnosti otkrivanja limfnih čvorova čuvara ovisno o veličini tumora

Nije bilo razlike niti u uspješnosti otkrivanja limfnih čvorova čuvara ovisno o stadiju bolesti. (Graf 6.)



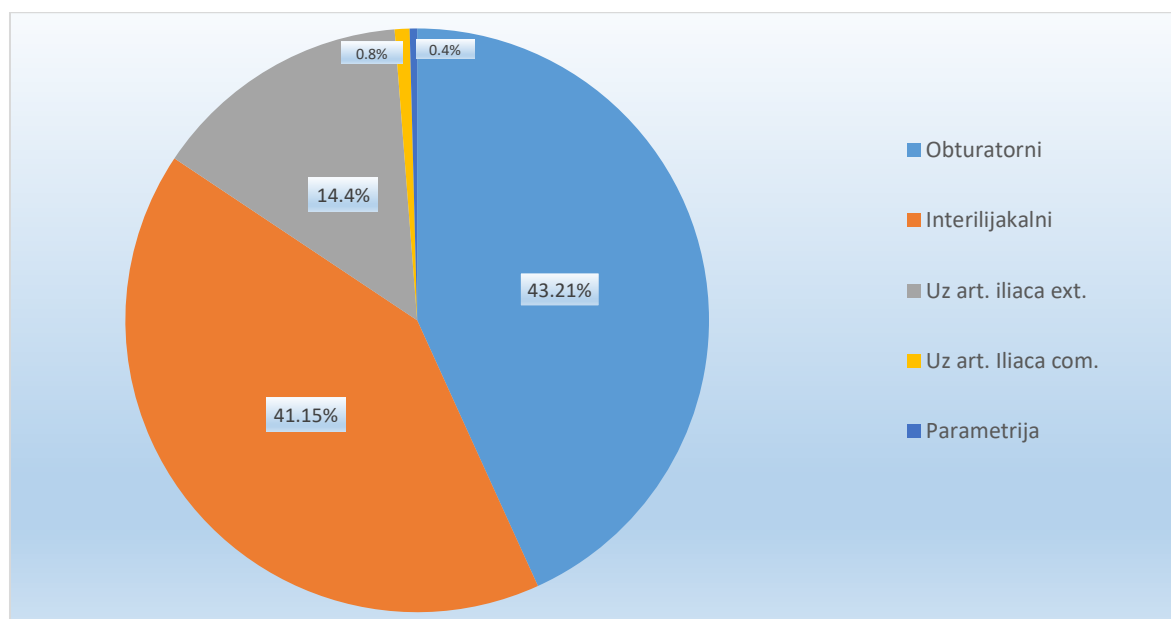
Graf 6. Stopa uspješnosti otkrivanja limfnih čvorova čuvara ovisno o stadiju bolesti (FIGO 2009)

Napravljena je i karta anatomskeg smještaja otkrivenih limfnih čvorova čuvara. Tako su limfni čvorovi čuvari desno bili smješteni obturatorno (fossa obturatoria) u 39.8% slučajeva, interilijakalno (između vanjskih i unutrašnjih ilijačnih krvnih žila) u 39.1% slučajeva, uz arteriju ilijaku eksternu u 18.8% slučajeva, uz zajedničku ilijačnu arteriju u 1.5% slučajeva te u parametrijima u 0.8% slučajeva. Lijevo su limfni čvorovi čuvari bili smješteni obturatorno u 47.3% slučajeva, interilijakalno u 43.6% slučajeva te uz arteriju ilijaku eksternu u 9.1% slučajeva. (Slika 16.)



Slika 16. Učestalost smještaja limfnih čvorova čuvara po stranama zdjelice (Preuzeto i prilagođeno: [www.zygotebody.com](http://www.zygotebody.com))

Ako gledamo ukupno, limfni čvorovi čuvari su najčešće bili smješteni obturatorno i interilijakalno u 84.4% slučajeva. Uz vanjsku ilijačnu arteriju su bili smješteni u 14.4% slučajeva dok su ostale lokacije bile rijetke, uz zajedničku ilijačnu arteriju u 0.8% slučajeva i u parametrijima u 0.4% slučajeva. (Graf 7.)



Graf 7. Učestalost anatomskog smještaja limfnih čvorova čuvara

## 6. RASPRAVA

Limfni čvorovi čuvari su svi oni limfni čvorovi u koje se primarno drenira limfa iz tumora. Sama ideja o biopsiji limfnih čvorova čuvara kod raka vrata maternice se bazira na predvidljivosti limfne drenaže vrata maternice, na mogućnosti da označimo i izoliramo limfne čvorove čuvaru te pretpostavci da njihovom analizom možemo sa velikom sigurnošću predvidjeti postojanje metastaza u regionalnim limfnim čvorovima.

Učestalost metastaza u limfne čvorove kod FIGO stadija IB1 raka vrata maternice je oko 15% a kod nižih stadija bolesti još manja. (110,111) U ovom istraživanju 17.4% bolesnica je imalo metastaze u limfne čvorove. To znači da više od 80% pacijentica s ranim stadijem raka vrata maternice nema koristi od limfadenektomije, koju bi mogli izbjeći kad bi nam status regionalnih limfnih čvorova bio poznat.

Od kada su prvi put 1999. godine Echt i sur. (112) objavili svoje istraživanje o biopsiji limfnih čvorova čuvara kod raka vrata maternice, kao metodi koja bi smanjila radikalitet liječenja ranog stadija raka vrata maternice, ta ideja je privukla mnoge istražitelje. Stopa otkrivanja limfnih čvorova čuvara kod raka vrata maternice u njihovom istraživanju je bila 15.4%. Unaprjeđenjem metoda označavanja i operacijskih tehnika uspješnost otkrivanja limfnih čvorova čuvara se znatno poboljšala.

Istraživanja su pokazala da sama metoda označavanja limfnih čvorova čuvara ima veliki utjecaj na uspješnost njihovog otkrivanja. Kako bi poboljšali uspješnost otkrivanja limfnih čvorova čuvara razni autori koriste različite metode njihovog označavanja. Te metode se razlikuju po markeru koji se koristi za označavanje limfnih čvorova čuvara, korištenjem različitih količina i razrjeđenja samog markera, kombiniranje više markera te po različitim načinima i mjestima aplikacije markera.

U ovom istraživanju je korištena nova metoda označavanja limfnih čvorova čuvara koja do sada nije opisana u literaturi.

Za obilježavanje limfnih čvorova čuvara kod raka vrata maternice se najčešće koriste dva markera ili kombinacija ta dva markera. To su plava boja (najčešće metilensko modriilo ili



isosulfan plavilo) i radioizotopi Tehnecija Tc-99m. U uvodu smo pojasnili prednosti i nedostatke oba markera u označavanju limfnih čvorova čuvara kod raka vrata maternice.

Dosta istraživanja se bavilo usporedbom stopa otkrivanja limfnih čvorova čuvara i korištenja plave boje ili Tc-99m kao markera za označavanje, međutim nema jasnog konačnog zaključka koji marker je bolji. Tako su Malur i sur. (113) u svom istraživanju pokazali bolju uspješnost otkrivanja limfnih čvorova čuvara korištenjem Tc-99m u odnosu na plavu boju, dok su Bats i sur. (114) pokazali suprotne rezultate. Ipak, zaključak je većine studija da korištenje samo plave boje ili samo radioizotopa Tc-99m daje podjednake rezultate u otkrivanju limfnih čvorova čuvara kod raka vrata maternice (Altgassen i sur. (109), Lambaudie i sur. (115), Roy i sur. (116)).

Mnogi su autori pokušali kombinirati oba markera zajedno kako bi povećali uspješnost otkrivanja limfnih čvorova čuvara. Sustavni pregled 23 rada koji su proveli Van de Lande i sur. (117) izvijestio je o statistički značajnoj većoj stopi otkrivanja limfnih čvorova čuvara od 97% koristeći kombiniranu metodu, u usporedbi s 92% i 88%, koristeći samo Tc-99m ili samo plavu boju. Međutim, dvije veće studije Lécuru i sur. (118) i Cormier i sur. (119) koje su objavljene nakon ovog sustavnog pregleda, pokazuju nešto veću stopu detekcije kombiniranjem oba markera, ali ta razlika nije statistički značajna.

Također su istraživanja pokazala da i dubina aplikacije markera u vrat maternice utječe na stopu otkrivanju limfnih čvorova čuvara kod raka vrata maternice. Tako su Wydra i sur. (120) u randomiziranoj studiji istraživali uspješnost detekcije limfnih čvorova čuvara kod 60 bolesnica sa rakom vrata maternice (FIGO stadija IB-IIA) ovisno o dubini aplikacije markera za označavanje. Jedna grupa pacijentica primila je marker za označavanje na dubinu od 5 do 10 mm (duboka aplikacija u stromu vrata maternice), dok je kod druge skupine marker bio apliciran subepitelno (površinska aplikacija) u vrat maternice. Stopa otkrivanja limfnih čvorova čuvara bila je niža u skupini pacijentica kod kojih je marker apliciran duboko u stromu vrata maternice u odnosu na skupinu kod kojih je marker apliciran subepitelno (67% nasuprot 93%,  $p = 0,02$ ). Također je i stopa obostranog otkrivanja limfnih čvorova čuvara bila niža u skupini pacijentica s dubokom aplikacijom u odnosu na skupinu sa površinskom aplikacijom markera (90% u odnosu na 100%,  $p = 0,04$ ).

Altgassen i sur. (121) su objavili rad u kojem su pokazali bolju stopu otkrivanja limfnih čvorova čuvara ako se za označavanje koristi razrijeđena plava boja u odnosu na nerazrijeđenu boju.

Osim razrjeđenja i dubine aplikacije markera, samo mjesto i količina apliciranog markera utječe na uspješnost označavanja i otkrivanja limfnih čvorova čuvara. Dargent i sur. (122) su aplicirali marker u svodove rodnice i u vrat maternice te su pokazali da je stopa neuspješnog otkrivanja limfnih čvorova čuvara veća kod aplikacije u svodove rodnice (25%) nego kod aplikacije u vrat maternice (10%). Također su pokazali da se stopa otkrivanja limfnih čvorova čuvara povećava korištenjem veće količine plave boje (50%:<1.5 ml, 83%:2 ml, 90%:4 ml). Ovisnost stope otkrivanja limfnih čvorova čuvara o količini apliciranog markera su potvrdili i Yuan i sur. (123) u svom istraživanju. Oni su u svom istraživanju kao marker za obilježavanje limfnih čvorova čuvara koristili metilensko modrilo. Kod bolesnica kod kojih su koristili 2-3ml metilenskog modrila uspješnost otkrivanja limfnih čvorova čuvara je bila 63% dok je uspješnost otkrivanja kod bolesnica kod kojih su koristili 3.4-4ml metilenskog modrila je bila 100%.

Više studija je pokazalo da sama veličina tumora utječe na uspješnost otkrivanja limfnih čvorova čuvara. Većina autora smatra da je granična veličina tumora 2cm te da kod tumora većih od 2 cm pada uspješnost otkrivanja limfnih čvorova čuvara.

Tako su Darlin i sur. (124) zabilježili ukupnu stopu otkrivanja limfnih čvorova čuvara od 90%. Kada su analizu ograničili na bolesnice s tumorima manjim od 2 cm, stopa otkrivanja im je bila 94%. Ovo istraživanje potvrđuje prethodna otkrića Altgassen-a i sur. (109) koji su proveli jedno od najvećih istraživanja biopsije limfnih čvorova čuvara u bolesnica s rakom vrata maternice. Ova je studija ispitala 590 bolesnica, a uključivala je sve stadije raka vrata maternice. Ukupna stopa otkrivanja limfnih čvorova čuvara je bila od 88,6%, a osjetljivost 77,4%. Međutim, kod 249 pacijenata s tumorima veličine do 2 cm, osjetljivost je bila 90,5% i negativna prediktivna vrijednost 99,1%. Sustavni pregled 67 radova koji su objavili Kadkhodayan i sur. (125) je pokazao da je ukupna stopa otkrivanja limfnih čvorova čuvara bez obzira na veličinu tumora 89.2%, a osjetljivost 90%. Međutim, stopa otkrivanja limfnih čvorova čuvara kod tumora manjih od 2 cm je bila 93.4%, a osjetljivost 94.7%, dok je kod tumora većih od 2cm stopa otkrivanja bila 73.9% a osjetljivost 81.7%.

Brojni autori manju stopu otkrivanja limfnih čvorova čuvara kod tumora većih od 2 cm objašnjavaju time što veći tumori više uništavaju anatomske strukture vrata maternice te je kod njih češća limfovaskularna invazija, a samim time i opstrukcija limfnih kanala. To posljedično dovodi do sprječavanja i/ili otežane difuzije apliciranog markera u limfni sustav vrata maternice, a time se smanjuje uspješnost označavanja i otkrivanja limfnih čvorova čuvara. (125-128)

Obzirom na tu hipotezu smatra se da je potrebno marker aplicirati u zdravi dio vrata maternice koji nije zahvaćen tumorom, a ne u sami tumor. Tako su Cibula i sur. (129) pokazali da se modificiranjem metode aplikacije markera može poboljšati uspješnost označavanja i otkrivanja limfnih čvorova čuvara i kod većih tumora. Oni su prije operacije pomoću magnetske rezonance i trans-rektalnog ultrazvuka mjerili točnu veličinu i položaj tumora te su na osnovu toga planirali aplikaciju markera u zdravo, očuvano tkivo vrata maternice. Uspješnost otkrivanja limfnih čvorova čuvara kod velikih tumora u njihovoj studiji je bila podjednaka kao i kod tumora manjih od 2 cm.

Uzimajući u obzir navedene studije osmislili smo novu metodu aplikacije markera za označavanje limfnih čvorova čuvara kod ranog raka vrata maternice. Cilj je bio pronaći jednostavnu i brzu metodu označavanja limfnih čvorova čuvara koja je lako primjenjiva i ne zahtijeva kompliciranu proceduru i skupu opremu.

Plava boja i Tc-99m imaju podjednaku uspješnost u stopama otkrivanja limfnih čvorova čuvara kod raka vrata maternice pa smo u ovom istraživanju odlučili kao marker koristiti plavu boju tj. metilensko modrilo zbog jednostavnosti i brzine primjene te manjih troškova samog postupka. Nismo se odlučili za kombiniranje metilenskog modrila i Tc-99m jer to zahtijeva kompliciranu i dugotrajnu proceduru i skupu opremu.

U velikoj većini istraživanja su marker za obilježavanje limfnih čvorova čuvara aplicirali u 2 mjesta (3 i 9h) ili u 4 mjesta tj. u 4 kvadranta vrata maternice. Kako smo već naveli Cibula i sur. (129) su u svom istraživanju pokazali da je potrebno marker aplicirati u očuvano zdravo tkivo vrata kako bi se poboljšala stopa otkrivanja limfnih čvorova čuvara. Uzimajući to u obzir u ovom istraživanju smo se pored klasična 4 mjesta za aplikaciju markera, odlučili aplicirati marker u dodatna 4 mjesta na proksimalnom dijelu vrata maternice, na prijelazu vrata

maternice prema svodovima rodnice, kako bi pokušali izbjeći tumorsko tkivo i aplicirali marker u očuvano, zdravo tkivo vrata maternice.

Također smo odlučili razrijediti i koristiti veći volumen markera (2ml metilenskog modrila + 6ml fiziološke otopine = 8ml razrijeđenog metilenskog modrila) te ga aplicirati plitko subepitelno jer su gore navedene studije pokazale bolju uspješnost otkrivanja limfnih čvorova čuvara ukoliko se marker razrijedi, ako se koristi veći volumen markera i ako se marker aplicira plitko subepitelno. (120-123)

Van de Lande i sur. (117) u svom radu navode da se ukupna stopa otkrivanja limfnih čvorova čuvara kod raka vrata maternice u literaturi kreće od 60% do 100%. U sustavnom pregledu 67 studija Kadkhodayan i sur. (125) navode ukupnu stopu otkrivanja limfnih čvorova čuvara od 89.2%, dok je raspon stopa otkrivanja limfnih čvorova čuvara ovisno o studiji bio od 50% do 100%. Tako veliki raspon u rezultatima studija objašnjava se korištenjem različitih metoda označavanja limfnih čvorova čuvara, nedovoljno velikim studijama i nedovoljnim iskustvom koje je potrebno za uspješniju primjenu biopsije limfnih čvorova čuvara.

U ovo istraživanje je uključeno 46 bolesnica operiranih zbog raka vrata maternice. Nakon biopsije limfnih čvorova čuvara kod svih bolesnica je učinjena kompletna zdjelična limfadenektomija i radikalna histerektomija. Ukupno je odstranjeno 1338 limfnih čvorova što je prosječno 29 limfnih čvorova po bolesnici (raspon 13-48). Od 1338 ukupno odstranjenih limfnih čvorova, 254 su bili limfni čvorovi čuvari (prosječno 5.5 po pacijentici).

Koristeći navedenu novu metodu označavanja limfnih čvorova čuvara u ovom istraživanju je kod svih bolesnica uspješno otkriven barem jedan limfni čvor čuvar te je stopa otkrivanja limfnih čvorova čuvara bila 100%.

Također, nije bilo razlike u uspješnosti otkrivanja limfnih čvorova čuvara ovisno o dobi pacijentica, veličini tumora ili FIGO stadiju bolesti.

Metastaze u limfne čvorove smo pronašli kod 8 od 46 bolesnica (17.4%). Analizom podataka po broju bolesnica uključenih u ovo istraživanje, osjetljivost biopsije limfnih čvorova čuvara u procjeni statusa regionalnih limfnih čvorova je bila 87.5%, a negativna prediktivna vrijednost 97.44%.

Vrat maternice je centralno smješten organ te je logičan zaključak kako se limfa iz vrata maternice drenira prema obje strane zdjelice. Još su 1923 godine Leveuf i Godard (43) objavili anatomske studije limfne drenaže vrata maternice na kadaverima te zaključuju da je limfna drenaža vrata maternice uvijek obostrana. Međutim, u literaturi postoje sumnje i kontroverze ima li svaki rak vrata maternice obostranu limfnu drenažu. Učinci urođenih malformacija, zdjelčnih upalnih bolesti, opstetričkih trauma i prethodnih operacija na limfnu drenažu vrata maternice još uvijek nisu poznati. Ipak danas velika većina autora smatra da je limfna drenaža vrata maternice bilateralna. (119,127,130,131)

Istraživanja su pokazala da limfni čvorovi čuvari na jednoj strani zdjelice dobro predviđaju postojanje metastaza na ipsilateralnoj strani zdjelice. Popa i sur. (132) u svom istraživanju zaključuju da obostrano uredni limfni čvorovi čuvari (bez metastaza) točno predviđaju da su i ostali regionalni limfni čvorovi uredni, odnosno bez metastaza. Prema istraživanju Van de Lande i sur. (117) jednostrano otkriveni limfni čvorovi čuvari ne predviđaju sa sigurnošću postojanje metastaza u limfnim čvorovima na kontralateralnoj strani zdjelice.

Cibula i sur. (131) su u svom istraživanju pokazali da je kod bolesnica sa obostrano otkrivenim limfnim čvorovima čuvarima veća vjerojatnost otkrivanja metastaza u limfnim čvorovima u odnosu na bolesnice kod kojih su limfni čvorovi čuvari otkriveni samo na jednoj strani zdjelice (33.3% vs 19.2%). Interesantno je da su u skupini bolesnica sa metastazama u limfnim čvorovima i u kojih su limfni čvorovi čuvari otkriveni obostrano, metastaze bile jednostrane kod 74.7% bolesnica.

Danas se smatra da je limfna drenaža vrata maternice obostrana te da je u bolesnica sa rakom vrata maternice potrebno obostrano pronaći limfne čvorove čuvarne jer jedino tako možemo sa većom sigurnošću procijeniti status regionalnih limfnih čvorova. (119,127,130,131)

U istraživanju Bats-a i sur. (133) na 145 bolesnica, stopa obostranog otkrivanja limfnih čvorova čuvara je bila 76.5%. Cibula i sur. (131) u svom istraživanju na 645 bolesnica navode stopu obostranog otkrivanja limfnih čvorova čuvara od 72%. Slične rezultate su pokazali i Lécuru i sur. (118) u istraživanju na 139 pacijentica. Stopa obostranog otkrivanja limfnih čvorova čuvara je u njihovom istraživanju bila 76.5%.

U sustavnom pregledu 67 studija Kadkhodayan i sur. (125) stope obostranog otkrivanja limfnih čvorova čuvara jako variraju te se kreću između 30% i 85%. Ipak se u većini studija uključenih u njihovo istraživanje stopa obostranog otkrivanja limfnih čvorova čuvara kreće oko 65% do 80%. To znači da bi kod 20 – 35% bolesnica morali kod operacije odustati od biopsije limfnih čvorova čuvara te učiniti klasičnu kompletnu zdjelichnu limfadenektomiju.

Koristeći navedenu novu metodu označavanja limfnih čvorova čuvara u ovom istraživanju je u svim stranama zdjelice (svaka bolesnica ima dvije strane zdjelice, lijevu i desnu) otkriven barem jedan limfni čvor čuvar pa je stopa obostranog otkrivanja limfnih čvorova čuvara bila 100%.

Kao što je već navedeno, brojne studije navode nižu stopu obostranog otkrivanja limfnih čvorova čuvara ovisno o veličini tumora, dobi bolesnica i stadiju bolesti. (109,124-126,130,134)

U ovom istraživanju nije bilo razlike u stopama obostranog otkrivanja limfnih čvorova čuvara ovisno o veličini tumora, FIGO stadiju bolesti i dobi bolesnica. U svim skupinama, stopa obostranog otkrivanja limfnih čvorova čuvara je bila 100%.

Cormier i sur. (119) predlažu postupnik u slučaju neuspješnog obostranog otkrivanja limfnih čvorova čuvara. Oni predlažu da se na strani zdjelice gdje se nije otkrio limfni čvor čuvar treba učiniti klasična kompletna zdjelichna limfadenektomija. U slučaju uspješnog otkrivanja urednog limfnog čvora čuvara (bez metastaza), može se, na toj strani zdjelice, sa velikom sigurnošću izbjeći klasičnu kompletnu zdjelichnu limfadenektomiju.

Obzirom na to mnogi autori su se priklonili mišljenju da je kod izvještaja o biopsiji limfnih čvorova čuvara kod raka vrata maternice potrebno promatrati uspješnost otkrivanja ne samo po broju bolesnica već i po stranama zdjelice (lijeva i desna strana zdjelice, odnosno 2 strane zdjelice po bolesnici). To znači da ako analiziramo podatke po bolesnici, u slučaju jednostranog otkrivanja limfnih čvorova čuvara kod te bolesnice je biopsija limfnog čvora čuvara uspješna. Međutim, točnije je ako podatke analiziramo po stranama zdjelice jer bi kod te iste bolesnice samo na jednoj strani zdjelice postupak biopsije limfnih čvorova čuvara bio uspješan dok bi na drugoj strani zdjelice bio neuspješan. Znači da dobivamo točnije podatke o uspješnosti biopsije limfnih čvorova čuvara kod raka vrata maternice ako analiziramo podatke po stranama zdjelice nego po bolesnici.

Analizom podataka po stranama zdjelice osjetljivost biopsije limfnih čvorova čuvara u procjeni statusa regionalnih limfnih čvorova u ovom istraživanju je bila 88.89%, a negativna prediktivna vrijednost 98.81%.

Po predloženom, i od većine autora danas prihvaćenom protokolu, kod bolesnica sa jednostrano otkrivenim limfnim čvorovima čuvarima bi trebali učiniti kompletnu zdjeličnu limfadenektomiju na onoj strani zdjelice gdje nije otkriven limfni čvor čuvar.

Međutim! Cilj biopsije limfnih čvorova čuvara je smanjiti radikalitet operacije i samim time pojednostavniti i ubrzati operacijski zahvat te izbjeći poslijeoperacijske komplikacije kako bi poboljšali kvalitetu života bolesnicama. Ako primijenimo postupnik koji predlažu Cormier i sur. (119), bolesnice kod kojih su limfni čvorovi čuvari otkriveni jednostrano i kod kojih bi ipak trebali učiniti kompletnu jednostranu zdjeličnu limfadenektomiju u biti nemaju punu korist od samog postupka biopsije limfnih čvorova čuvara jer kod tih bolesnica nismo smanjili radikalitet operacije niti izbjegli poslijeoperacijske komplikacije.

Stoga je bitno usavršiti metode označavanja i otkrivanja limfnih čvorova čuvara kako bi kod što više bolesnica obostrano otkrili limfne čvorove čuvare (tj. u lijevoj i desnoj strani zdjelice) i samim time bi više bolesnica imalo koristi od samog postupka biopsije limfnih čvorova čuvara.

Primjenom nove metode označavanja limfnih čvorova čuvara, u ovom istraživanju je stopa obostranog otkrivanja limfnih čvorova čuvara bila 100%.

Dragent i sur. (122) su u svom istraživanju u 84% slučajeva našli limfni čvor čuvar u „Leveuf i Godard-ovo“ području (između vanjske ilijačne arterije i vanjske ilijačne vene, ventralno od polazišta arterije uterine), u 11% slučajeva u obturatornoj jami te u 5% slučajeva uz zajedničku ilijačnu arteriju. Cormier i sur. (119) su limfne čvorove čuvare pronašli u 38% slučajeva u području vanjske ilijačne arterije, 29% uz unutarnju ilijačnu arteriju, 19% u obturatornoj jami, 13% uz zajedničku ilijačnu arteriju, 3% paraaortalno i 3% u parametrijima. Du i sur. (134) su limfne čvorove čuvare najčešće pronašli u obturatornoj jami u 45.6% slučajeva, uz vanjsku ilijačnu arteriju 27.9%, uz unutarnju ilijačnu arteriju 13.2%, uz zajedničku ilijačnu arteriju 5,9% u parametrijima 1.5%, a nisu pronašli niti jedan limfni čvor čuvar u presakralnoj i paraaortnoj regiji.

Iako su anatomske lokacije limfnih čvorova čuvara opisane u mnogim radovima, čimbenici koji utječu na njihov anatomski smještaj i njihovo otkrivanje su nam i dalje nepoznati. Dolazimo do zaključka da lokalizacija limfnih čvorova čuvara kod raka vrata maternice varira i ovisi o individualnom rasporedu drenažnih limfnih kanala. Ipak u većini istraživanja dvije najčešće regije u kojima su otkriveni limfni čvorovi čuvari su prostor između vanjskih i unutrašnjih ilijačnih žila, kojeg u radovima nazivaju interilijakalni prostor, te prostor uz unutarnju ilijačnu arteriju odnosno u obturatornoj jami. U većini istraživanja se u ove dvije regije pronalazi između 65 i 85% limfnih čvorova čuvara. (116,135,136)

U ovom istraživanju najviše limfnih čvorova čuvara je bilo smješteno obturatorno (43.21%) i interilijakalno (41.15%). Zajedno to čini 84.4% svih otkrivenih limfnih čvorova. Uz vanjske ilijačne arterije je bilo smješteno 14.4% limfnih čvorova čuvara. Uz zajedničku ilijačnu arteriju smo otkrili 0.8% limfnih čvorova čuvara, a u parametrijima 0.4%. Nismo otkrili niti jedan limfni čvor čuvar u presakralnoj i para-aortnoj regiji.

Pregledom studija koje su mapirale limfne čvorove čuvare kod ranog raka vrata maternice dolazimo do bitnog zaključka, a to je da su limfni čvorovi čuvari otkriveni u regijama koje često nisu obuhvaćene standardnom zdjeličnom limfadenektomijom. To su presakralna regija, regija uz zajedničku ilijačnu arteriju te para-aortalna regija. Također, studije su pokazale da biopsija limfnih čvorova čuvara poboljšava učinkovitost standardne limfadenektomije jer otkriva aberantne limfne puteve i limfne čvorove koje ne bi odstranili kod standardne zdjelične limfadenektomije. (116,133,135,136)

Sakuragi i sur. (137) u svom istraživanju navode da u 20-50% slučajeva kod raka vrata maternice metastatski čvorovi nisu povećani, te ih kod standardne limfadenektomije, bez označavanja limfnih čvorova čuvara, možemo previdjeti.

Gotzak-Uzan i sur. (138) su u svojoj studiji pokazali višu stopu otkrivanja metastatskih limfnih čvorova kod bolesnica koje su podvrgnute biopsiji limfnih čvorova čuvara u usporedbi s bolesnicama kod kojih je učinjena standardna zdjelična limfadenektomija.

To nas dovodi do pitanja: Treba li proširiti standardnu zdjeličnu limfadenektomiju? O optimalnom opsegu zdjelične limfadenektomije kod ranog raka vrata maternice se još raspravlja. Iako se većina metastaza kod ranog raka vrata maternice nalazi u zdjelici moguće su i „preskakajuće metastaze“ u limfne čvorove iznad promontorija (uz zajedničku ilijačnu



arteriju, paraaortalno). Međutim, učestalost „preskakajućih metastaza“ je niska, a visoka stopa morbiditeta povezana s ekstenzivnom limfadenektomijom dovela je do sumnje u prikladnost rutinske para-aortalne limfadenektomije kod ranog raka vrata maternice. Ipak, ciljano uzorkovanje limfnih čvorova čuvara je moguće rješenje. Stoga bi bilo dobro kod svake bolesnice sa ranim rakom vrata maternice koristiti biopsiju limfnih čvorova čuvara bez obzira na protokole liječenja.

Biopsija limfnih čvorova čuvara kod ranog raka vrata maternice je obećavajuća metoda koja bi u budućnosti mogla zamijeniti standardnu regionalnu limfadenektomiju u liječenju ranog raka vrata maternice, kao što se već dogodilo kod melanoma i raka dojke.

Da bi se biopsija limfnih čvorova čuvara prihvatila kao metoda u liječenju ranih stadija raka vrata maternice potrebno je poboljšati, pojednostavniti i standardizirati metode označavanja limfnih čvorova čuvara čime bi se povećala primjenjivost i uspješnost same metode i u konačnici poboljšalo liječenje bolesnica sa ranim rakom vrata maternice.

## 7. ZAKLJUČCI

1. Obzirom na 100% uspješnost obostranog otkrivanja limfnih čvorova čuvara (neovisno o dobi bolesnica, stadiju bolesti i veličini tumora), korištenjem nove metode označavanja limfnih čvorova čuvara aplikacijom razrijeđenog metilenskog modrila na 8 mjesta u vrat maternice, preporučamo korištenje te metode kod postupka biopsije limfnih čvorova čuvara kod raka vrata maternice.
2. Biopsija limfnih čvorova čuvara kod ranog raka vrata maternice je primjenjiva i ima visoku osjetljivost i visoku negativnu prediktivnu vrijednost u procjeni statusa regionalnih limfnih čvorova.
3. Limfni čvorovi čuvari kod raka vrata maternice su najčešće smješteni obturatorno i interilijakalno

## 8. SAŽETAK

**Ciljevi istraživanja:** Odrediti uspješnost otkrivanja limfnih čvorova čuvara kod ranih stadija raka vrata maternice aplikacijom razrijeđenog metilenskog modrila na 8 mjesta u vrat maternice. Odrediti dijagnostičku vrijednost biopsije limfnih čvorova čuvara u procjeni statusa zdjelčnih limfnih čvorova. Odrediti smještaj limfnih čvorova čuvara kod ranih stadija raka vrata maternice.

**Ispitanice i metode:** U naše istraživanje je uključeno 49 pacijentica operiranih zbog raka vrata maternice. Kod 3 bolesnice nismo imali potpune podatke te smo u statističku obradu uključili 46 bolesnica. Prije operacije aplicirali smo 8 ml razrijeđenog metilenskog modrila u vrat maternice u 4 kvadranta u te dodatno u 4 kvadranta na spoju vrata maternice i svodova rodnice. Nakon otkrivanja i odstranjivanja limfnih čvorova čuvara kod svih pacijentica je učinjena kompletna zdjelčna limfadenektomija i radikalna histerektomija.

**Rezultati:** Ukupno je odstranjeno 1338 limfnih čvorova (29 po bolesnici), 254 su bili limfni čvorovi čuvari (5.5 po bolesnici). Stopa otkrivanja limfnih čvorova čuvara je bila 100%. Kod svih bolesnica smo otkrili limfne čvorove čuvarne obostrano. Nije bilo razlike u stopama otkrivanja limfnih čvorova čuvara ovisno o dobi bolesnica, stadiju bolesti i veličini tumora. Metastaze u limfne čvorove smo našli u 8 bolesnica (17.4%). Analizom podataka po broju bolesnica osjetljivost biopsije limfnih čvorova čuvara je bila 87.5%, a negativna prediktivna vrijednost 97.44%. Analizom podatak po stranama zdjelice osjetljivost biopsije limfnih čvorova čuvara je bila 88.89%, a negativna prediktivna vrijednost 98.81%. Limfni čvorovi čuvari su otkriveni: 43.21% obturatorno, 41.15% interilijakalno, 14.4% uz vanjsku ilijačnu arteriju, 0.8% uz zajedničku ilijačnu arteriju i u 0.4% u parametrijima.

**Zaključak:** Označavanje limfnih čvorova čuvara aplikacijom razrijeđenog metilenskog modrila na 8 mjesta u vrat maternice je brza, jednostavna i lako primjenjiva metoda. Rezultati ovog istraživanja pokazuju visoku stopu obostranog označavanja i otkrivanja limfnih čvorova čuvara primjenom naše metode označavanja. Preporučamo korištenje naše metode označavanja u daljnjim istraživanjima biopsije limfnih čvorova čuvara kod raka vrata maternice. Obostrano metastatski negativni limfni čvorovi čuvari dobro predviđaju status regionalnih limfnih čvorova.

## 9. SUMMARY

**Research goals:** Determine the success of sentinel lymph node detection in the early stages of cervical cancer by applying dilute methylene blue to 8 places in the uterine cervix. Determine the diagnostic value of the sentinel lymph node biopsy in assessing the status of pelvic lymph nodes. Determine the location of the sentinel lymph nodes in the early stages of cervical cancer.

**Examinees and methods:** This study included 49 patients who were treated for cervical cancer. We did not have complete data in 3 patients. The statistical analysis included 46 patients. Diluted methylene blue is injected intracervically prior to surgery at 4 quadrants and intracervically at 4 quadrants on the level of transition of the cervix to vaginal vaults. After detecting and removing the sentinel lymph nodes, complete pelvic lymphadenectomy and radical hysterectomy is performed in all patients.

**Results:** A total of 1338 lymph nodes (29 per patient) were removed, 254 were sentinel lymph nodes (5.5 per patient). Sentinel lymph node detection rate was 100%, and in all patients sentinel lymph nodes were detected bilaterally. There was no difference in sentinel lymph node detection rates depending on the age of the patient, stage of the disease and the size of the tumor. Lymph node metastases were found in 8 patients (17.4%). By patient-specific analysis, the sensitivity of lymph node biopsy was 87.5% and negative predictive value was 97.44%. By side-specific analysis, the sensitivity of lymph node biopsy was 88.89%, and negative predictive value was 98.81%. The lymph nodes were detected: 43.21% obturator region, 41.15% interiliac region, 14.4% external iliac region, 0.8% common iliac region and 0.4% parametrial.

**Conclusion:** Sentinel lymph node mapping by applying diluted methylene blue intracervically to 8 places is a quick, simple and easily applicable method. The results of this study show a high bilateral sentinel lymph node detection rate by using our labeling method. We recommend using our labeling method in further investigation of sentinel lymph node biopsy in cervical cancer. Bilateral negative sentinel lymph nodes accurately predict regional lymph node status.

## 10. LITERATURA

1. Bray F, Ferlay J, Soerjomataram I, Siegel R, Torre L, Jemal A. Global cancer statistics 2018: GLOBOCAN estimates of incidence and mortality worldwide for 36 cancers in 185 countries. *CA: A Cancer Journal for Clinicians*. 2018;68(6):394-424.
2. Torre L, Bray F, Siegel R, Ferlay J, Lortet-Tieulent J, Jemal A. Global cancer statistics, 2012. *CA: A Cancer Journal for Clinicians*. 2015;65(2):87-108.
3. Schiffman M, Castle P, Jeronimo J, Rodriguez A, Wacholder S. Human papillomavirus and cervical cancer. *The Lancet*. 2007;370(9590):890-907.
4. Cancer Statistics Registrations, England (Series MB1), No. 42, 2011
5. Noone AM, Howlader N, Krapcho M, Miller D, Brest A, Yu M et al. SEER Cancer Statistics Review, 1975-2015, National Cancer Institute. Bethesda, MD, [https://seer.cancer.gov/csr/1975\\_2015/](https://seer.cancer.gov/csr/1975_2015/), based on November 2017 SEER data submission, posted to the SEER web site, April 2018.
6. Edwards BK, Noone AM, Mariotto AB, Simard EP, Boscoe FP, Henley SJ et al. Annual report to the nation on the status of cancer, 1975–2010, featuring prevalence of comorbidity and impact on survival among persons with lung, colorectal, breast, or prostate cancer. *Cancer*. 2014 May 1;120(9):1290–1314.
7. Gakidou E, Nordhagen S, Obermeyer Z. Coverage of Cervical Cancer Screening in 57 Countries: Low Average Levels and Large Inequalities. *PLoS Medicine*. 2008;5(6):e132.
8. Kurdgelashvili G, Dores G, Srour S, Chaturvedi A, Huycke M, Devesa S. Incidence of potentially human papillomavirus-related neoplasms in the United States, 1978 to 2007. *Cancer*. 2013;119(12):2291-2299.
9. Hrvatski zavod za javno zdravstvo. Incidencija raka u Hrvatskoj. Bilten br. 40, Zagreb, 2018.

10. Ferenczy A, Wright T. Anatomy and Histology of the cervix. In: Kurman RJ, editor. *Blaustein's Pathology of the Female Genital Tract*. New York: Springer-Verlag; 1994. p. 185-201.
11. Jay N, Moscicki AB. 2000. Human papillomavirus infections in women with HIV disease: prevalence, risk, and management. *AIDS Read*. 10:659–668
12. Winkelstein W Jr. Smoking and cervical cancer--current status: a review. *Am J Epidemiol*. 1990 Jun;131(6):945-57
13. Tolstrup J, Munk C, Lykke Thomsen B, Svare E, van den Brule A, Grønbaek M et al. The role of smoking and alcohol intake in the development of high-grade squamous intraepithelial lesions among high-risk HPV-positive women. *Acta Obstetrica et Gynecologica Scandinavica*. 2006;85(9):1114-1119.
14. zur Hausen H. Condylomata acuminata and human genital cancer. *Cancer Res*. 1974;36:794.
15. Durst M, Gissmann L, Ikenberg H, zur Hausen H. A papillomavirus DNA from a cervical carcinoma and its prevalence in cancer biopsy samples from different geographic regions. *Proceedings of the National Academy of Sciences*. 1983;80(12):3812-3815.
16. Boshart M, Gissmann L, Ikenberg H, Kleinheinz A, Scheurlen W, zur Hausen H. A new type of papillomavirus DNA, its presence in genital cancer biopsies and in cell lines derived from cervical cancer. *The EMBO Journal*. 1984;3(5):1151-1157.
17. Bosch F, Muñoz N, Shah K, Meheus A. Second international workshop on the epidemiology of cervical cancer and human papillomavirus. *International Journal of Cancer*. 1992;52(2):171-173.
18. Walboomers J, Jacobs M, Manos M, Bosch F, Kummer J, Shah K et al. Human papillomavirus is a necessary cause of invasive cervical cancer worldwide. *The Journal of Pathology*. 1999;189(1):12-19.
19. zur Hausen H. Papillomaviruses and cancer: from basic studies to clinical application. *Nature Reviews Cancer*. 2002;2(5):342-350.

20. zur Hausen H. Papillomaviruses Causing Cancer: Evasion from host-cell control in early events in carcinogenesis. *Journal of the National Cancer Institute*. 2000;92(9):690-698.
21. Doorbar J, Quint W, Banks L, Bravo I, Stoler M, Broker T et al. The biology and life-cycle of Human papillomaviruses. *Vaccine*. 2012;30:F55-F70.
22. Dunne EF, Markowitz LE, Saraiya M, Stokley S, Middleman A, Unger ER et al. CDC grand rounds: reducing the burden of HPV-associated cancer and disease. *Morb Mortal Wkly Rep*. 2014;63(4):69–72.
23. Bosch F, Burchell A, Schiffman M, Giuliano A, de Sanjose S, Bruni L et al. Epidemiology and Natural History of Human Papillomavirus Infections and Type-Specific Implications in Cervical Neoplasia. *Vaccine*. 2008;26:K1-K16.
24. Weinstock H, Berman S, Cates W. Sexually Transmitted Diseases Among American Youth: Incidence and Prevalence Estimates, 2000. *Perspectives on Sexual and Reproductive Health*. 2004;36(1):6-10.
25. Muñoz N, Bosch F, de Sanjosé S, Herrero R, Castellsagué X, Shah K et al. Epidemiologic Classification of Human Papillomavirus Types Associated with Cervical Cancer. *New England Journal of Medicine*. 2003;348(6):518-527.
26. Clifford G, Smith J, Plummer M, Muñoz N, Franceschi S. Human papillomavirus types in invasive cervical cancer worldwide: a meta-analysis. *British Journal of Cancer*. 2003;88(1):63-73.
27. Schiffman M, Wentzensen N. From Human Papillomavirus to Cervical Cancer. *Obstetrics & Gynecology*. 2010;116(1):177-185.
28. Smith J, Lindsay L, Hoots B, Keys J, Franceschi S, Winer R et al. Human papillomavirus type distribution in invasive cervical cancer and high-grade cervical lesions: A meta-analysis update. *International Journal of Cancer*. 2007;121(3):621-632.
29. Bruni L, Diaz M, Castellsagué X, Ferrer E, Bosch F, de Sanjosé S. Cervical Human Papillomavirus Prevalence in 5 Continents: Meta-Analysis of 1 Million Women with Normal Cytological Findings. *The Journal of Infectious Diseases*. 2010;202(12):1789-1799.

30. Scheffner M, Werness B, Huibregtse J, Levine A, Howley P. The E6 oncoprotein encoded by human papillomavirus types 16 and 18 promotes the degradation of p53. *Cell*. 1990;63(6):1129-1136.
31. Massimi P, Pim D, Storey A, Banks L. HPV-16 E7 and adenovirus E1a complex formation with TATA box binding protein is enhanced by casein kinase II phosphorylation. *Oncogene*. 1996;12:2325–2330.
32. Ho G, Bierman R, Beardsley L, Chang C, Burk R. Natural History of Cervicovaginal Papillomavirus Infection in Young Women. *New England Journal of Medicine*. 1998;338(7):423-428.
33. Winer R. Genital Human Papillomavirus Infection: Incidence and Risk Factors in a Cohort of Female University Students. *American Journal of Epidemiology*. 2003;157(3):218-226.
34. Rodriguez A, Schiffman M, Herrero R, Wacholder S, Hildesheim A, Castle P et al. Rapid Clearance of Human Papillomavirus and Implications for Clinical Focus on Persistent Infections. *JNCI Journal of the National Cancer Institute*. 2008;100(7):513-517.
35. Koshiol J, Lindsay L, Pimenta J, Poole C, Jenkins D, Smith J. Persistent Human Papillomavirus Infection and Cervical Neoplasia: A Systematic Review and Meta-Analysis. *American Journal of Epidemiology*. 2008;168(2):123-137.
36. Kjaer S. Type specific persistence of high-risk human papillomavirus (HPV) as indicator of high grade cervical squamous intraepithelial lesions in young women: population based prospective follow up study. *BMJ*. 2002;325(7364):572-572.
37. Horvath C, Boulet G, Renoux V, Delvenne P, Bogers J. Mechanisms of cell entry by human papillomaviruses: an overview. *Virology Journal*. 2010;7(1):11.
38. Evander M, Frazer IH, Payne E, Qi YM, Hengst K, McMillan NA. Identification of the alpha6 integrin as a candidate receptor for papillomaviruses. *J Virol*. 1997;71:2449–2456.



39. Ho C, Lee B, Chang S, Chien T, Huang S, Yan C et al. Integration of human papillomavirus correlates with high levels of viral oncogene transcripts in cervical carcinogenesis. *Virus Research*. 2011;161(2):124-130.
40. Jemal A, Bray F, Center M, Ferlay J, Ward E, Forman D. Global cancer statistics. *CA: A Cancer Journal for Clinicians*. 2011;61(2):69-90.
41. Bray F, Carstensen B, Møller H, Zappa M, Zakelj MP, Lawrence G et al. Incidence trends of adenocarcinoma of the cervix in 13 European countries. *Cancer Epidemiology Biomarkers & Prevention*. 2005;14(9):2191-2199.
42. Vinh-Hung V, Bourgain C, Vlastos G, Cserni G, De Ridder M, Storme G et al. Prognostic value of histopathology and trends in cervical cancer: a SEER population study. *BMC Cancer*. 2007;7(1).
43. Leveuf, J.; Godard, H. Les lymphatiques de lúterus. *Rev Chir* 1923; 5:219-48.
44. Henriksen E. The lymphatic spread of carcinoma of the cervix and of the body of the uterus: a study of 420 necropsies. *Am J Obstet Gynecol* 1949;58:924-29.
45. Reiffenstuhl, G. The lymphatics of the female genital organs. Philadelphia: JB Lippincott, 1964.
46. Plentl A, Friedman EA (eds): The lymphatic system of the female genitalia, in *Lymphatics of the Cervix Uteri*, vol 2, pp 75-84. Philadelphia, WB Saunders, 1971.
47. Benedetti-Panici P, Maneschi F, Scambia G, Greggi S, Cutillo G, D'Andrea G et al. Lymphatic Spread of Cervical Cancer: An Anatomical and Pathological Study Based on 225 Radical Hysterectomies with Systematic Pelvic and Aortic Lymphadenectomy. *Gynecologic Oncology*. 1996;62(1):19-24.
48. Sironi S, Buda A, Picchio M, Perego P, Moreni R, Pellegrino A et al. Lymph Node Metastasis in Patients with Clinical Early-Stage Cervical Cancer: Detection with Integrated FDG PET/CT. *Radiology*. 2006;238(1):272-279.
49. Barakat R., Berchuck A, Markman M., Randall M. Principles and practice of gynecologic oncology. Philadelphia, PA: Wolters Kluwer/Lippincott Williams & Wilkins; 2013.

50. Di Saia P, Creasman W. Clinical gynecologic oncology. Philadelphia, Pa.: Elsevier Mosby; 2012.
51. Sedlis A, Bundy B, Rotman M, Lentz S, Muderspach L, Zaino R. A Randomized Trial of Pelvic Radiation Therapy versus No Further Therapy in Selected Patients with Stage IB Carcinoma of the Cervix after Radical Hysterectomy and Pelvic Lymphadenectomy: A Gynecologic Oncology Group Study. *Gynecologic Oncology*. 1999;73(2):177-183.
52. Lai C, Hong J, Hsueh S, Ng K, Chang T, Tseng C et al. Preoperative prognostic variables and the impact of postoperative adjuvant therapy on the outcomes of stage IB or II cervical carcinoma patients with or without pelvic lymph node metastases. *Cancer*. 1999;85(7):1537-1546.
53. Tanaka Y, Sawada S, Murata T. Relationship between Lymph Node Metastases and Prognosis in Patients Irradiated Postoperatively for Carcinoma of the Uterine Cervix. *Acta Radiologica: Oncology*. 1984;23(6):455-459.
54. Waggoner S. Cervical cancer. *The Lancet*. 2003;361(9376):2217-2225.
55. Narayan K, McKenzie A, Hicks R, Fisher R, Bernshaw D, Bau S. Relation between FIGO stage, primary tumor volume, and presence of lymph node metastases in cervical cancer patients referred for radiotherapy. *International Journal of Gynecological Cancer*. 2003;13(5):657-663.
56. Pecorelli S, Zigliani L, Odicino F. Revised FIGO staging for carcinoma of the cervix. *International Journal of Gynecology & Obstetrics*. 2009;105(2):107-108.
57. Wu C, Lu L, Liu Y, Lu Y, Mi Y, Diao W. Evaluating MRI, CT, PET/CT in detection of lymph node status in cervical cancer: a meta-analysis. *Int J Clin Exp Med* 2016;9(6):9917-9931.
58. Yuan L, Guo J, Zhang X, Chen M, Xu C, Yao L. Feasibility of radical hysterectomy in women with FIGO stage IIB cervical cancer: an observation study of 10-year experience in a tertiary center. *OncoTargets and Therapy*. 2018;Volume 11:5527-5533.

59. Koliopoulos G, Sotiriadis A, Kyrgiou M, Martinhirsch P, Makrydimas G, Paraskevaidis E. Conservative surgical methods for FIGO stage IA2 squamous cervical carcinoma and their role in preserving women's fertility. *Gynecologic Oncology*. 2004;93(2):469-473.
60. Rob L, Skapa P, Robova H. Fertility-sparing surgery in patients with cervical cancer. *The Lancet Oncology*. 2011;12(2):192-200.
61. Shepherd J, Milliken D. Conservative Surgery for Carcinoma of the Cervix. *Clinical Oncology*. 2008;20(6):395-400.
62. Marin F, Plesca M, Bordea C, Moga M, Blidaru A. Types of radical hysterectomies : From Thoma Ionescu and Wertheim to present day. *Journal of Medicine and Life*. 2014;7(2):172-176.
63. Schauta F. Die enveiterte vaginale Totalexirpation der Uterus beim Collumcarzinom. Wien Seipzig. J. Safar, 1908.
64. Wertheim E. The extended abdominal operations for carcinoma uteri (based on 500 operative cases). *Am J Obstet Gynecol* 1921;66:169.
65. Amreich I. Zur Anatomie und Technik der erweiterten vaginalen Carcinoperation. *Arch Gynakol* 1924;122:497.
66. Stoeckel W. Die vaginale Radikaloperation des Kollumcarzinom. *Zentralbl Gynakol* 1928;39.
67. Meigs JV. Wertheim operation for carcinoma of cervix. *Am J Obstet Gynecol*. 1945;49:542.
68. Meigs JV, editor. *Surgical treatment of cancer of the cervix*. New York: Grune & Stratton; 1954.
69. Tamussino K. History of Radical Hysterectomy. *Hysterectomy*. 2017;;29-34.
70. Wright J, Herzog T, Neugut A, Burke W, Lu Y, Lewin S et al. Comparative effectiveness of minimally invasive and abdominal radical hysterectomy for cervical cancer. *Gynecologic Oncology*. 2012;127(1):11-17.

71. Arispe C, Isabel Pomares A, De Santiago J, Zapardiel I. Evolution of radical hysterectomy for cervical cancer along the last two decades: single institution experience. *Chinese Journal of Cancer Research*. 2016;28(2):215-220.
72. Dargent D. A new future for Schautas' operation through presurgical retroperitoneal pelviscopy. *Eur J Gynaecol Oncol*. 1987;8:292–296.
73. Nezhat C, Nezhat F, Burrell M, Ramirez C, Welander C, Carrodegua J et al. Laparoscopic Radical Hysterectomy and Laparoscopically Assisted Vaginal Radical Hysterectomy with Pelvic and Paraaortic Node Dissection. *Journal of Gynecologic Surgery*. 1993;9(2):105-120.
74. Spirtos N, Schlaerth J, Kimball R, Leiphart V, Ballon S. Laparoscopic radical hysterectomy (type III) with aortic and pelvic lymphadenectomy. *American Journal of Obstetrics and Gynecology*. 1996;174(6):1763-1768.
75. Querleu D, Leblanc E, Cartron G, Narducci F, Ferron G, Martel P. Audit of preoperative and early complications of laparoscopic lymph node dissection in 1000 gynecologic cancer patients. *American Journal of Obstetrics and Gynecology*. 2006;195(5):1287-1292.
76. Kim H, Sardi J, Katsumata N, Ryu H, Nam J, Chung H et al. Efficacy of neoadjuvant chemotherapy in patients with FIGO stage IB1 to IIA cervical cancer: An international collaborative meta-analysis. *European Journal of Surgical Oncology (EJSO)*. 2013;39(2):115-124.
77. Gonçalves V. Long-term quality of life in gynecological cancer survivors. *Current Opinion in Obstetrics and Gynecology*. 2010;22(1):30-35.
78. Piver MS, Rutledge F, Smith JP. Five classes of extended hysterectomy for women with cervical cancer. *Obstet Gynecol*. 1974;44:265–72.
79. Verleye L, Vergote I, Reed N, Ottevanger P. Quality assurance for radical hysterectomy for cervical cancer: the view of the European Organization for Research and Treatment of Cancer--Gynecological Cancer Group (EORTC-GCG). *Annals of Oncology*. 2009;20(10):1631-1638.

80. Querleu D, Morrow C. Classification of radical hysterectomy. *The Lancet Oncology*. 2008;9(3):297-303.
81. Cibula D, Abu-Rustum N, Benedetti-Panici P, Köhler C, Raspagliesi F, Querleu D et al. New classification system of radical hysterectomy: Emphasis on a three-dimensional anatomic template for parametrial resection. *Gynecologic Oncology*. 2011;122(2):264-268.
82. Virchow R. *Die Krankhaften Geschwulste*. Berlin, Germany: August Hirschwald; 1863.
83. Gould EA, Winship T, Philbin PH, Kerr HH. Observations on a "sentinel node" in cancer of the parotid. *Cancer*. 1960;13:77-78.
84. Cabanas RM. An approach for the treatment of penile carcinoma. *Cancer*. 1977;39(2):456-466.
85. Morton DL, Wen DR, Wong JH, et al. Technical details of intraoperative lymphatic mapping for early stage melanoma. *Arch Surg* 1992;127:392–9.
86. Frumovitz M, Levenback CF. Lymphatic mapping and sentinel node biopsy in vulvar, vaginal, and cervical cancers. *Oncology (Williston Park)* 2008;22:529–36. discussion 538–9, 542–3.
87. Ayhan A, Celik H, Dursun P. Lymphatic mapping and sentinel node biopsy in gynecological cancers: a critical review of the literature. *World Journal of Surgical Oncology*. 2008;6(1):53.
88. Si C, Zhang Y, Lv X, Yang W, Ran Z, Sun P. In vivo lymph node mapping by Cadmium Tellurium quantum dots in rats. *Journal of Surgical Research*. 2014;192(2):305-311.
89. Van Den Berg NS, Buckle T, Kleinjan GI, Klop WM, Horenblas S, Van Der Poel HG et al. Hybrid tracers for sentinel node biopsy. *QJ Nucl Med Mol Imaging*. 2014;58(2):193-206.
90. Noh Y, Kong S, Choi D, Park H, Yang H, Lee H et al. Near-Infrared Emitting Polymer Nanogels for Efficient Sentinel Lymph Node Mapping. *ACS Nano*. 2012;6(9):7820-7831.

91. Emerson D, Limmer K, Hall D, Han S, Eckelman W, Kane C et al. A Receptor-targeted Fluorescent Radiopharmaceutical for Multireporter Sentinel Lymph Node Imaging. *Radiology*. 2012;265(1):186-193.
92. Proulx S, Luciani P, Christiansen A, Karaman S, Blum K, Rinderknecht M et al. Use of a PEG-conjugated bright near-infrared dye for functional imaging of rerouting of tumor lymphatic drainage after sentinel lymph node metastasis. *Biomaterials*. 2013;34(21):5128-5137.
93. Quinn M, Benedet J, Odicino F, Maisonneuve P, Beller U, Creasman W et al. Carcinoma of the Cervix Uteri. *International Journal of Gynecology & Obstetrics*. 2006;95:S43-S103.
94. Kobierski J, Emerich J, Królikowska B, Majdak E. Lymph node metastasis as a prognostic factor in cervical carcinoma. *Ginekol Pol*. 2002;73(11):925-9.
95. Joo J, Kim Y, Nam J. Prognostic significance of lymph node ratio in node-positive cervical cancer patients. *Medicine*. 2018;97(30):e11711.
96. Sevin B, Lu Y, Bloch D, Nadji M, Koechli O, Averette H. Surgically defined prognostic parameters in patients with early cervical carcinoma: A multivariate survival tree analysis. *Cancer*. 1996;78(7):1438-1446.
97. Franchi M, Ghezzi F, Riva C, Miglierina M, Buttarelli M, Bolis P. Postoperative complications after pelvic lymphadenectomy for the surgical staging of endometrial cancer. *Journal of Surgical Oncology*. 2001;78(4):232-240.
98. Matsuura Y, Kawagoe T, Toki N, Tanaka M, Kashimura M. Long-standing complications after treatment for cancer of the uterine cervix-clinical significance of medical examination at 5 years after treatment. *International Journal of Gynecological Cancer*. 2006;16(1):294-297.
99. Peters W, Liu P, Barrett R, Stock R, Monk B, Berek J et al. Concurrent Chemotherapy and Pelvic Radiation Therapy Compared With Pelvic Radiation Therapy Alone as Adjuvant Therapy After Radical Surgery in High-Risk Early-Stage Cancer of the Cervix. *Journal of Clinical Oncology*. 2000;18(8):1606-1613.

100. Selman T, Mann C, Zamora J, Appleyard T, Khan K. Diagnostic accuracy of tests for lymph node status in primary cervical cancer: a systematic review and meta-analysis. *Canadian Medical Association Journal*. 2008;178(7):855-862.
101. Anner P, Mayerhöfer M, Wadsak W, Geleff S, Dudczak R, Haug A et al. [18F]FDG-PET/CT and MRI for initial pelvic lymph node staging in patients with cervical carcinoma: The potential usefulness of [18F]FDG-PET/MRI. *Oncology Letters*. 2018;15(3):3951-3956.
102. Driscoll D, Halpenny D, Johnston C, Sheehy N, Keogan M. 18F-FDG-PET/CT is of limited value in primary staging of early stage cervical cancer. *Abdominal Imaging*. 2014;40(1):127-133.
103. Signorelli M, Guerra L, Montanelli L, Crivellaro C, Buda A, Dell'Anna T et al. Preoperative staging of cervical cancer: Is 18-FDG-PET/CT really effective in patients with early stage disease?. *Gynecologic Oncology*. 2011;123(2):236-240.
104. Ruan J, Zhang Y, Ren H. Meta-analysis of PET/CT detect lymph nodes metastases of cervical cancer. *Open Medicine*. 2018;13(1):436-442.
105. Liu B, Gao S, Li S. A Comprehensive Comparison of CT, MRI, Positron Emission Tomography or Positron Emission Tomography/CT, and Diffusion Weighted Imaging-MRI for Detecting the Lymph Nodes Metastases in Patients with Cervical Cancer: A Meta-Analysis Based on 67 Studies. *Gynecologic and Obstetric Investigation*. 2017;82(3):209-222.
106. Wright J, Dehdashti F, Herzog T, Mutch D, Huettner P, Rader J et al. Preoperative lymph node staging of early-stage cervical carcinoma by [18F]-fluoro-2-deoxy-D-glucose-positron emission tomography. *Cancer*. 2005;104(11):2484-2491.
107. Kim D, Shim S, Kim S, Lee S, Park J, Suh D et al. Preoperative nomogram for the identification of lymph node metastasis in early cervical cancer. *British Journal of Cancer*. 2013;110(1):34-41.
108. Devaja O, Mehra G, Coutts M, Montalto S, Donaldson J, Kodampur M et al. A Prospective Single-Center Study of Sentinel Lymph Node Detection in Cervical Carcinoma. *International Journal of Gynecological Cancer*. 2012;22(6):1044-1049.

109. Altgassen C, Hertel H, Brandstädt A, Köhler C, Dürst M, Schneider A. Multicenter Validation Study of the Sentinel Lymph Node Concept in Cervical Cancer: AGO Study Group. *Journal of Clinical Oncology*. 2008;26(18):2943-2951.
110. Look K, Brunetto V, Clarke-Pearson D, Averette H, Major F, Alvarez R et al. An Analysis of Cell Type in Patients with Surgically Staged Stage IB Carcinoma of the Cervix: A Gynecologic Oncology Group Study. *Gynecologic Oncology*. 1996;63(3):304-311.
111. Delgado G, Bundy B, Fowler W, Stehman F, Sevin B, Creasman W et al. A prospective surgical pathological study of stage I squamous carcinoma of the cervix: A Gynecologic Oncology Group study. *Gynecologic Oncology*. 1989;35(3):314-320.
112. Echt M, Finan M, Hoffman M, Kline R, Roberts W, Fiorica J. Detection of Sentinel Lymph Nodes With Lymphazurin in Cervical, Uterine, and Vulvar Malignancies. *Southern Medical Journal*. 1999;92(2):204-208.
113. Malur S, Krause N, Köhler C, Schneider A. Sentinel Lymph Node Detection in Patients with Cervical Cancer. *Gynecologic Oncology*. 2001;80(2):254-257.
114. Bats A, Clement D, Larousserie F, Lefrerebelda M, Faraggi M, Froissart M et al. Sentinel lymph node biopsy improves staging in early cervical cancer. *Gynecologic Oncology*. 2007;105(1):189-193.
115. Lambaudie E, Collinet P, Narducci F, Sonoda Y, Papageorgiou T, Carpentier P et al. Laparoscopic identification of sentinel lymph nodes in early stage cervical cancer. *Gynecologic Oncology*. 2003;89(1):84-87.
116. Roy M, Bouchard-Fortier G, Popa I, Grégoire J, Renaud M, Têtu B et al. Value of sentinel node mapping in cancer of the cervix. *Gynecologic Oncology*. 2011;122(2):269-274.
117. van de Lande J, Torrenge B, Raijmakers P, Hoekstra O, van Baal M, Brölmann H et al. Sentinel lymph node detection in early stage uterine cervix carcinoma: A systematic review. *Gynecologic Oncology*. 2007;106(3):604-613.
118. Lécuru F, Mathevet P, Querleu D, Leblanc E, Morice P, Daraï E et al. Bilateral Negative Sentinel Nodes Accurately Predict Absence of Lymph Node Metastasis in Early



- Cervical Cancer: Results of the SENTICOL Study. *Journal of Clinical Oncology*. 2011;29(13):1686-1691.
119. Cormier B, Diaz J, Shih K, Sampson R, Sonoda Y, Park K et al. Establishing a sentinel lymph node mapping algorithm for the treatment of early cervical cancer. *Gynecologic Oncology*. 2011;122(2):275-280.
120. Wydra D, Sawicki S, Emerich J, Romanowicz G. The influence of depth of marker administration on sentinel node detection in cervical cancer. *Nucl Med Rev Cent East Eur*. 2003;6(2):131-3.
121. Altgassen C, Paseka A, Urbanczyk H, Dimpfl T, Diedrich K, Dahmen G et al. Dilution of dye improves parametrial SLN detection in patients with cervical cancer. *Gynecologic Oncology*. 2007;105(2):329-334.
122. Dargent D, Martin X, Mathevet P. Laparoscopic Assessment of the Sentinel Lymph Node in Early Stage Cervical Cancer. *Gynecologic Oncology*. 2000;79(3):411-415.
123. Yuan SH, Liang LZ, Liu JH, Zhang HZ, Xiong Y, Yan XJ et al. Sentinel lymph node identification with methylene blue in cervical cancer. *Ai Zheng*. 2004;23(9):1089-92.
124. Darlin L, Persson J, Bossmar T, Lindahl B, Kannisto P, Måsbäck A et al. The sentinel node concept in early cervical cancer performs well in tumors smaller than 2 cm. *Gynecologic Oncology*. 2010;117(2):266-269.
125. Kadkhodayan S, Hasanzadeh M, Treglia G, Azad A, Yousefi Z, Zarifmahmoudi L et al. Sentinel node biopsy for lymph nodal staging of uterine cervix cancer: A systematic review and meta-analysis of the pertinent literature. *European Journal of Surgical Oncology (EJSO)*. 2015;41(1):1-20.
126. Wydra D, Sawicki S, Wojtylak S, Bandurski T, Emerich J. Sentinel node identification in cervical cancer patients undergoing transperitoneal radical hysterectomy: a study of 100 cases. *International Journal of Gynecological Cancer*. 2006;16(2):649-654.
127. Rob L, Robova H, Halaska MJ, Hrudá M, Skapa P. Current status of sentinel lymph node mapping in the management of cervical cancer. *Expert Review of Anticancer Therapy*. 2013;13(7):861-870.

128. Slama J, Dundr P, Dusek L, Fischerova D, Pinkavova I, Zikan M et al. Sentinel lymph node status in patients with locally advanced cervical cancers and impact of neoadjuvant chemotherapy. *Gynecologic Oncology*. 2012;125(2):303-306.
129. Cibula D, Kuzel D, Sláma J, Fischerova D, Dundr P, Freitag P et al. Sentinel node (SLN) biopsy in the management of locally advanced cervical cancer. *Gynecologic Oncology*. 2009;115(1):46-50.
130. Rob L, Strnad P, Robova H, Charvat M, Pluta M, Schlegerova D et al. Study of lymphatic mapping and sentinel node identification in early stage cervical cancer. *Gynecologic Oncology*. 2005;98(2):281-288.
131. Cibula D, Abu-Rustum N, Dusek L, Slama J, Zikán M, Zaal A et al. Bilateral ultrastaging of sentinel lymph node in cervical cancer: Lowering the false-negative rate and improving the detection of micrometastasis. *Gynecologic Oncology*. 2012;127(3):462-466.
132. Popa I, Plante M, Renaud M, Roy M, Têtu B. Negative sentinel lymph node accurately predicts negative status of pelvic lymph nodes in uterine cervix carcinoma. *Gynecologic Oncology*. 2006;103(2):649-653.
133. Bats A, Mathevet P, Buenerd A, Orliaguet I, Mery E, Zerdoud S et al. The Sentinel Node Technique Detects Unexpected Drainage Pathways and Allows Nodal Ultrastaging in Early Cervical Cancer: Insights from the Multicenter Prospective SENTICOL Study. *Annals of Surgical Oncology*. 2013;20(2):413-422.
134. Du X, Sheng X, Jiang T, Li Q, Yu H, Pan C et al. Sentinel lymph node biopsy as guidance for radical trachelectomy in young patients with early stage cervical cancer. *BMC Cancer*. 2011;11(1).
135. Marnitz S, Köhler C, Bongardt S, Braig U, Hertel H, Schneider A. Topographic distribution of sentinel lymph nodes in patients with cervical cancer. *Gynecologic Oncology*. 2006;103(1):35-44.
136. Cibula D, Oonk M, Abu-Rustum N. Sentinel lymph node biopsy in the management of gynecologic cancer. *Current Opinion in Obstetrics and Gynecology*. 2015;27(1):66-72.

137. Sakuragi N, Satoh C, Takeda N, Hareyama H, Takeda M, Yamamoto R et al. Incidence and distribution pattern of pelvic and paraaortic lymph node metastasis in patients with stages IB, IIA, and IIB cervical carcinoma treated with radical hysterectomy. *Cancer*. 1999;85(7):1547-1554.
138. Gortzak-Uzan L, Jimenez W, Nofech-Mozes S, Ismiil N, Khalifa M, Dubé V et al. Sentinel lymph node biopsy vs. pelvic lymphadenectomy in early stage cervical cancer: Is it time to change the gold standard?. *Gynecologic Oncology*. 2010;116(1):28-32.

## 11. ŽIVOTOPIS

Rođen je 05.03.1978. godine u Splitu. Osnovnu školu je završio u Imotskom, a srednjoškolsko obrazovanje stekao u Splitu (IV gimnazija). Godine 1996. upisao je Medicinski fakultet Sveučilišta u Zagrebu te diplomirao 2002. godine. Radio je u Domu zdravlja Metković u hitnoj pomoći i u primarnoj zdravstvenoj zaštiti.

Specijalizaciju iz ginekologije i porodništva je započeo 2006. godine u Klinici za ženske bolesti i porode, KBC-a Zagreb, pod mentorstvom prof.dr.sc. Dubravka Barišića. Specijalistički ispit je položio 2010. godine.

Znanstveni poslijediplomski doktorski studij iz područja biomedicine i zdravstva na Medicinskom fakultetu u Zagrebu upisuje 2011. godine te započinje izradu disertacije pod mentorstvom prof.dr.sc. Ante Ćorušića.

Radi u Zavodu za ginekološku onkologiju Klinike za ženske bolesti i porode KBC-a Zagreb. Subspecijalistički ispit iz ginekološke onkologije je položio 2017. godine u Zagrebu.

Autor je i koautor više stručnih radova iz područja ginekologije objavljenih u indeksiranim publikacijama te aktivno sudjeluje na domaćim i međunarodnim znanstvenim skupovima. Pohađao je i bio predavač na više tečajeva trajne edukacije liječnika.